



HAL
open science

Caractérisation de l'infarctus du myocarde chronique par analyse automatique d'images de scanner cardiaque à la phase artérielle : corrélations cliniques et validation par comparaison à l'IRM

Clémence Scappaticci

► **To cite this version:**

Clémence Scappaticci. Caractérisation de l'infarctus du myocarde chronique par analyse automatique d'images de scanner cardiaque à la phase artérielle : corrélations cliniques et validation par comparaison à l'IRM. Sciences du Vivant [q-bio]. 2019. dumas-02427157

HAL Id: dumas-02427157

<https://dumas.ccsd.cnrs.fr/dumas-02427157>

Submitted on 3 Jan 2020

HAL is a multi-disciplinary open access archive for the deposit and dissemination of scientific research documents, whether they are published or not. The documents may come from teaching and research institutions in France or abroad, or from public or private research centers.

L'archive ouverte pluridisciplinaire **HAL**, est destinée au dépôt et à la diffusion de documents scientifiques de niveau recherche, publiés ou non, émanant des établissements d'enseignement et de recherche français ou étrangers, des laboratoires publics ou privés.

Université de Bordeaux

U.F.R. DES SCIENCES MEDICALES

Année 2019

N°3053

Thèse pour l'obtention du
DIPLOME d'ETAT de DOCTEUR EN MEDECINE
DES : radiodiagnostic et imagerie médicale

Présentée et soutenue publiquement le 14 juin 2019 à Bordeaux

Par Clémence SCAPPATICCI, née le 21/04/1989 à Lyon

Caractérisation de l'infarctus du myocarde chronique par analyse automatique d'images de scanner cardiaque à la phase artérielle : corrélations cliniques et validation par comparaison à l'IRM.

Directeur de Thèse:

Monsieur le Professeur Hubert COCHET, Professeur des universités - Praticien Hospitalier

Membres du Jury:

Monsieur le Professeur Michel MONTAUDON	Président du Jury
Monsieur le Professeur François LAURENT	Juge
Monsieur le Professeur Pierre JAIS	Juge
Monsieur le Docteur Olivier CORNELOUP	Juge
Madame le Docteur Stéphanie CLEMENT	Juge

Rapporteur:

Monsieur le Professeur Damien MANDRY	Rapporteur
--------------------------------------	------------

Remerciements

Aux membres du jury

A Mr le président du jury Mr le Professeur Michel Montaudon

Vous me faites l'honneur et le plaisir de présider ma thèse. Votre compétence et votre expérience ont une très grande valeur à mes yeux. Soyez assuré, monsieur, de mon profond respect et de ma profonde considération.

A Mr le Professeur François Laurent

Vous me faites l'honneur de juger cette thèse. Veuillez accepter mes sincères remerciements pour votre accueil au sein de votre spécialité et service, votre enseignement et votre bienveillance. Soyez assuré, monsieur, de mon profond respect et de ma profonde considération.

A Mr le Professeur Pierre Jaïs

Vous me faites l'honneur de juger cette thèse. Votre compétence et votre expérience ont une très grande valeur à mes yeux. Soyez assuré, monsieur, de mon profond respect et de ma profonde considération.

A Mr le Professeur Hubert Cochet

Je te remercie de m'avoir accompagné dans cette étape importante de mon cursus médical. Merci pour ta disponibilité, ton investissement et ton soutien, avec toujours une pointe d'humour, tout le long de la préparation de cette thèse. Cela a été un plaisir de travailler avec toi et de te côtoyer. Au 14 septembre :) !

A Mr le Docteur Olivier Corneloup

La boucle est bouclée. Tu m'as connu première semestre dans ton service et c'est pour moi un très grand plaisir que tu aies accepté de faire partie de mon jury de thèse. Je tiens à te remercier pour ton accueil et le partage de tes connaissances lors de mes premiers pas d'interne. Merci pour ta bienveillance et ton amitié depuis maintenant 4 années. A tous ces beaux et bons moments partagés ensemble et avec la petite bande.

A Mme le Docteur Stéphanie Clément

Stéphanie, je te remercie d'avoir accepté de faire partie de mon jury de thèse. C'est avec un très grand plaisir que je termine mon cursus à tes côtés. Merci pour ta gentillesse et ta disponibilité.

A Mr le Professeur Damien Mandry

Vous avez accepté d'être le rapporteur de ce travail. Veuillez trouver ici l'expression de ma sincère reconnaissance. Merci pour vos conseils avisés. Soyez assuré, monsieur, de mon profond respect et de ma profonde considération.

A mes amies du collège

A ma Ninon d'amour, une évidence dès le premier jour, on en a vécu des choses, cent pages ne suffiraient pas, il y a tellement de moments à se remémorer. Merci pour ces heures passer à rire, d'avoir accepté mon grain de folie et pour tout cet amour que tu me portes depuis maintenant 19 ans. Merci pour ton soutien inconditionnel et sans faille. Ça fait beaucoup de bien de savoir que je pourrai toujours compter sur toi. Je t'aime ma Ninon.

A ma Lélé, ma petite Lélé, devenue grande, du « statut » petite sœur de Ninon, tu es devenue cette grande amie. Merci pour tous ces moments passés ensemble, merci lélé de faire partie de ma vie, d'être présente et de me soutenir. Je t'aime ma lélé.

A ma Jo, amitié fusionnelle et passionnelle, premières clopes, la pizza hebdomadaire chez toi, le bronzage à l'huile d'olive, les sensations fortes... tellement de souvenirs. Aujourd'hui je te vois accomplie avec ta moitié et je vous souhaite d'être heureuses. Je t'aime ma Jo.

A mes amies du lycée

A ma Eve, tant de moments partagés depuis le lycée, à refaire le monde maintes et maintes fois, les soirées du 6^{ème}, le bus qui nous ramenait de Crapone au petit matin, la transition avec la faculté (je suis contente de l'avoir faite avec toi), le Japon et ce bon coup de soleil (heureusement qu'on a perdu les photos et vidéos), les bons petits plats et petits déjeuners de Jacques! Merci d'avoir toujours cru en moi.

A ma Mouna, si douce et si attentive. Tu me manques.

A Sophie, et nos vidéos cultes dans les couloirs du lycée.

A Claire, en souvenirs à tous ces chouettes moments passés ensemble.

A mes amis de l'externat

A ma Ju, notre amitié a commencé fort, trois semaines au Togo, l'aventure, l'expérience d'une vie, inoubliable ! Puis on ne s'est plus quittées, j'ai l'impression qu'on a vécu mille vies et notre amitié est toujours aussi forte. Je me sens tellement bien à tes cotés. Tu me manques sacrément depuis Bordeaux mais je sais que tu n'es jamais bien loin. Je t'aime fort ma ju. Merci d'être toujours présente.

A tous mes amis de l'externat avec qui on a tant partagé, Marion là depuis le premier jour, Kelly ma confidente, Amandine et ta joie de vivre, Jérémie le grand frère, Maxime ta fraîcheur et ta spontanéité, Julie nos soirées et nos tours en voiture autour du CCM, Emilie et ton soutien constant, Stéphane et Gary, mes acolytes, Ayoub, il y en a pas deux comme toi, une personnalité unique et attachante, et Justine que j'ai eu la chance de rencontrer grâce à toi. A Yoann et Romain, dont la coloc' aura créé des sacrés souvenirs, et des bonnes soirées ! On pourrait croire que vous étiez en médecine avec nous !

A mes amis et rencontres de l'internat

A Marjo, merci pour ton amitié, ta bienveillance, ta gentillesse et la disponibilité dont tu as toujours fait preuve à mon égard depuis le premier jour ! Qui aurait cru qu'on aurait créé des liens si forts et partager de si bons moments ! Tu me manques beaucoup même si tu n'es jamais bien loin. Reste comme tu es (sauf les blagues avec Alex). Il me reste juste à vous souhaiter à tous les 3 beaucoup de bonheur. Chris merci pour tous ses supers moments passés ensemble.

A Macha, ma Macha, une amie en or, toujours présente, sans aucune faille, un soutien inconditionnel, même avant d'arriver sur Bordeaux tu étais déjà là (par mail ^^) et jusqu'à ce jour. Merci d'être présente comme tu sais si bien le faire, merci de croire en moi et merci d'être juste toi. Je le sais, c'est le début d'une longue et belle amitié.

A Agnès, voilà maintenant deux ans qu'on se connaît et on ne s'est plus quittées, au point qu'aujourd'hui on vive ensemble ! Cela a commencé par un coup de cœur, pour continuer par une belle amitié. Merci pour tous ces supers moments passés ensemble (on est tellement bien ensemble) et je souhaite qu'ils soient nombreux. Merci de faire partie de ma vie et d'être présente pour moi. Je sais que ce n'est que le début et qu'on n'est pas prêtes de se lâcher.

A Maxime, merci pour ce super semestre passé à tes côtés, toujours le mot pour rire et une oreille attentive. Depuis une belle amitié est née. Merci Max d'être présent pour moi. Merci de m'avoir fait rencontrer Claire, une fille plus qu'au top ! Hâte que vous reveniez !

A Cédric, on se suit depuis le début, le dernier semestre n'a fait que consolider notre amitié. Merci pour ta bienveillance, ta gentillesse et tous ces moments de franche rigolade et il y en a eu par centaines ! Reste comme tu es, tu es un mec en or !

A Amélie et Pierre-Antoine, une super découverte depuis maintenant 3 ans, merci pour votre bienveillance et votre amitié. Amélie garde cette fraîcheur et cette spontanéité qui ta caractérisent si bien. Pierre Antoine merci pour ta gentillesse et tes conseils précieux.

A toute ma promo en or et à tous les supers moments qu'on a vécu depuis le début de l'internat, heureusement que vous étiez là : Jojo, Hocke, Pierre-Antoine, Christophe, Coussy, Caza, Eva, Sandy, Juliette, Pedro, Maxime et Cédric !

A Sophie, merci à la cardio-radio de nous avoir réunies. Maxime et Fabien, à quand notre prochain repas?!

A Marine, tu es un vrai rayon de soleil, garde ta joie de vivre et ta spontanéité !

A tous mes autres co-internes avec qui j'ai passé des supers moments en stage, Pauline (à ton sourire et ton optimisme), Nico (à ce super semestre passé ensemble), Sophie B, Cécile, Benjamin (reste comme tu es !!), Yvo, Fanny et mes cointernes Marseillais !

A mon équipe de génétique, Chloé une super co-interne pour un super semestre, Marine une chef au top toujours attentive et bienveillante, Gils tu nous as bien fait rire, Cyril un super PU, Stéphanie et Danielle mes supers infirmières.

A toutes les personnes que j'ai rencontrées en MPR. Chloé ma petite Chloé, on a appris à se connaître entre deux patients et un jour de beau temps sur la route pour la côte dans les bouchons, depuis il y a eu Marrakech et il va y en avoir plein d'autres ! Léa une co-interne en or. Ta voix mélodieuse me manque, je m'entraîne pour avoir la même quand tu reviens. Reviens vite d'ailleurs pour qu'on continue ce qu'on a commencé. Alain, merci pour votre gentillesse et bienveillance tout au long de ce semestre, mélangées de culture et de grands débats. Pascal le mot de la fin : à plus dans le bus !

A tous ceux avec qui je n'ai pas pu être en stage. Ma petite Camille, merci pour ton amitié depuis le premier jour, je suis contente de t'avoir près de moi, et bientôt comme co-chef ne change surtout pas. Romane, à nos retrouvailles au coin d'un verre ou d'un petit repas, j'espère qu'il y en aura beaucoup d'autres. Anne-Lise, une belle rencontre, hâte de continuer à partager des bons moments avec toi. Sara, ne te la raconte pas trop parce que je te mets dans mes remerciements, mon acolyte d'émissions intelligentes, garde ton sens de l'humour, même s'il est moins bien que le mien. Jean P, Jean D, Lydia, Thibaut, Julia, Marie-Anaïg, Louise, Timothée, Paul (le pro des AVC du tronc) et tous les autres!!!

A Mr et Mme Beurrier merci pour votre gentillesse et votre affection.

Merci à toutes les personnes qui m'ont appris et entouré depuis le début de l'internat

A mes chefs de radiologie, en imagerie cardiaque, à Bergo, en radio dig, en neurorad (Bigou, grosse mention spéciale pour toi), en imagerie de la femme et de ped et enfin toute l'équipe de la clinique du sport !

Aux équipes de manipulateurs et aide-manipulateurs, merci pour votre bonne humeur et ces supers moments passés ensemble.

Une mention spéciale aux secrétaires d'Haut-Lévêque, merci pour votre gentillesse et votre bienveillance.

A ma belle famille

A Isabelle et Philippe, merci pour votre soutien inconditionnel et affection dont vous faites preuve à mon égard. Je suis heureuse de faire partie de votre famille et de partager avec vous, tous ces petits et grands moments, riches en émotion, je sais qu'il y en aura beaucoup d'autres.

A ma Caro, tu le sais tu as une place toute particulière dans mon cœur, merci Caro d'être présente depuis le début de notre rencontre, merci de ton soutien inconditionnel, de ton amour sans faille. Merci pour tous ces moments géniaux qu'on passe ensemble, une évidence de tous les instants. On en vit un paquet, plus que la moyenne. On sort d'une année bouleversante sur tous les points, mais j'ose croire que Charlotte a vaincu ce vilain crabe. Je crois que si je devais dédier cette thèse à quelqu'un ça serait à Charlotte. Tu as des filles exceptionnelles, merci de la place que tu me donnes auprès d'elles. Merci de m'apporter autant ma Caro, j'espère le faire autant pour toi. Je t'aime.

A Thibault, merci pour ta gentillesse et ton humour, je suis fière de t'avoir comme beau-frère. Merci pour ton soutien et ton aide, comme pour la dernière ligne droite avant le jour J!!

A ma nièce Emilie, du haut de tes 7 ans tu es une sacrée petite fille, telle maman telle fille j'ai envie de dire, pleine de vie et si douce à la fois, tu peux être si fière de toi, moi je le suis! Je t'aime mon Emilie jolie.

A ma nièce Charlotte, tu es une petite fille hors du commun, une battante, toujours le sourire aux lèvres, même les moments les plus difficiles n'auront pas eu raison de ta joie de vivre. Ton amour et ton empathie mettraient une claque à plus d'un ! Je t'aime ma Charlotte d'amour.

A Didier et Nathalie, mes parents d'adoption, merci de m'avoir acceptée en tant que membre de votre famille, des jours et nuits à squatter à la maison, merci pour tout votre soutien et votre affection que vous me portez depuis toujours. C'est à moi aujourd'hui de vous soutenir dans ce que vous traversez, je ne serai jamais bien loin.

A ma famille

. A ma maman, merci de ton soutien inconditionnel et pour tes encouragements depuis toujours, merci de m'avoir accompagnée tout au long des étapes de ma vie. Merci pour cette bienveillance et cette gentillesse dont tu fais toujours preuve, tu es un exemple pour moi. A mon papa, merci de m'avoir toujours soutenu dans mes projets et mes études et merci d'être toujours présent pour moi. Merci à vous pour m'avoir donné des bases solides. Je vous aime.

A mes grands-parents, à leur affection et bienveillance.

A mon papi Roger, avec qui j'ai partagé tant de moments de vie, depuis toute petite. Tu es un modèle pour moi et j'espère te garder près de moi le plus longtemps possible.

A mamie Roca, merci pour tes bons petits plats et ton affection. Prends soin de toi.

A mamie Mireille, je garde un souvenir doux et affectueux de toi.

A Camille ma cousine d'amour, ma sœur, mon pilier. Une longue histoire d'amour puisqu'elle a commencé il y a 27 ans. 27 ans de rire (ton but ultime quand on était petite), de tendresse et de partage. Toujours présente, prête à tout pour moi, je te remercie pour le soutien que tu m'apportes depuis toujours et pour tout cet amour débordant. Merci de croire en moi comme tu as toujours su le faire. Je te souhaite d'être heureuse et de t'accomplir et espère être toujours à la hauteur de ton amour. Je t'aime ma Camille. Théo, heureuse de te compter aujourd'hui parmi notre famille.

A tous les autres, ma marraine Jocelyne, avec qui j'ai partagé de chouettes moments, ils resteront. A Lionel et Jocelyne, avec qui je passe toujours des moments si agréables, merci d'être présents aujourd'hui. A Laetitia et Mickael, que je regrette de ne pas voir assez.

A Alex, ma moitié, mon évidence, merci pour ton amour et ton soutien plus qu'inconditionnel. Merci de me porter et supporter chaque jour. Merci de tout faire pour me rendre heureuse. Merci

pour ces petits et grands moments de bonheur. Merci de rendre ma vie joyeuse et douce à tes côtés. J'espère te rendre fier et heureux. Je t'aime, plus que tout.

Merci à tous ceux que j'ai oublié !

Table des matières

Remerciements	2
Table des matières	8
Résumé	10
Abstract	12
Liste des abréviations	14
Liste des tableaux	15
Généralités	15
Etude	15
Listes des figures	16
Généralités	16
Etude	17
Avant-propos	18
1. Infarctus du myocarde de la phase aiguë à la phase chronique : problématique clinique	20
1.1 Définition de l'infarctus du myocarde	20
1.1.1 Définition de l'infarctus du myocarde aigu	20
1.1.2 Définition de l'infarctus du myocarde ancien	22
1.2 Epidémiologie	22
1.3 Evolution clinique de l'infarctus du myocarde	23
1.3.1 Complications à la phase aiguë hors complications rythmiques	23
1.3.2 Complications tardives mécaniques et hémodynamiques	24
1.3.3 Complications conductives	24
1.3.4 Complications rythmiques	24
2. Infarctus du myocarde à la phase chronique : modification structurelle du muscle cardiaque en post IDM	28
2.1 Histopathologie de l'infarctus de myocarde de la phase aiguë à la phase chronique	28
2.2 Modification structurelle du muscle cardiaque nécrosé secondaire aux contraintes hémodynamiques : le remodelage ventriculaire	30
2.2.1 Définition	30
2.2.2 Histologie du remodelage ventriculaire	30
2.2.3 Aspect fonctionnel	30
2.3 Vieillessement de la cicatrice et arythmies ventriculaires	32

3. Imagerie de l'infarctus du myocarde à la phase chronique par scanner et IRM	34
3.1 Questions cliniques posées par l'IDM chronique	34
3.2 Imagerie par résonance magnétique	35
3.2.1 Séquences de rehaussement tardif	35
3.2.2 IRM cardiaque et dispositifs électroniques cardiaques implantables (DECI)	41
3.2.3 Avantages de l'IRM	42
3.2.4 Limites de l'IRM	42
3.3 Tomodensitométrie (TDM) ou scanner	44
3.3.1 Techniques d'acquisition	44
3.3.2 Sémiologie de l'infarctus chronique en scanner	48
3.3.3 Avantages du scanner	51
3.3.4 Limites du scanner	52
3.3.5 Etude bibliographique de l'étude du RT au scanner dans l'IDM	53
3.3.6 Etude bibliographique de l'épaisseur de la cicatrice d'IDM à la phase chronique	58
3.3.7 Etude du dépôt de graisse et de calcifications au cours de l'IDM chronique au scanner	65
4. Généralités sur l'apprentissage automatique en imagerie	67
4.1 Définitions	67
4.2 Catégories d'apprentissage automatique	67
4.3 Principe des réseaux de neurones	69
4.4 Apprentissage profond	71
5. Notre étude	72
Conclusion	104
Bibliographie	105
Serment d'Hippocrate	119

Résumé

Caractérisation de l'infarctus du myocarde chronique par analyse automatique d'images de scanner cardiaque à la phase artérielle : corrélations cliniques et validation par comparaison à l'IRM.

Contexte : L'amincissement pariétale et la graisse intra-myocardique caractérisés par scanner sont associés à la localisation des cicatrices et des zones arythmogènes chez les patients bénéficiant d'ablation par cathéter pour tachycardie ventriculaire (TV) post-infarctus. Cependant, le traitement d'image nécessaire reste long et opérateur dépendant.

Objectifs : Développer une méthode automatique pour la segmentation de la paroi ventriculaire gauche (VG) permettant une cartographie de l'épaisseur et de la graisse myocardique, et rapporter ses corrélations cliniques et sa relation avec la distribution des cicatrices imagées par IRM.

Méthodes : Un algorithme d'apprentissage profond a été entraîné sur une base de 500 scanners avec vérité-terrain disponible pour la segmentation de la paroi VG. A partir de la segmentation de paroi, l'épaisseur et la graisse pariétale étaient automatiquement quantifiées. Cette méthode était appliquée sur une seconde population de 78 patients avec antécédent d'infarctus et ayant eu un scanner et une IRM avec rehaussement tardif (RT) disponibles. Les IRM étaient segmentées manuellement pour quantifier le volume de cicatrice et la distribution de la transmuralité cicatricielle. La précision de la segmentation automatique au scanner était rapportée, et sa reproductibilité inter-étude était analysée sur un sous-groupe de patients ayant bénéficié de 2 acquisitions scannographiques rapprochées. Les corrélations cliniques de l'amincissement pariétal et de la graisse étaient analysées. Les scanners et IRM étaient recalés afin d'étudier la relation entre épaisseur et transmuralité cicatricielle à l'échelle segmentaire.

Résultats : La méthode d'apprentissage automatique montrait une précision millimétrique et une reproductibilité inter-étude infra-millimétrique pour la mesure de l'épaisseur de la paroi du VG. Appliquée sur notre population de 78 patients avec séquelle d'infarctus et scanner et IRM disponibles (age 63 ± 14 , 85% hommes, FEVG $47\pm 13\%$), les quantifications automatiques d'amincissement et de graisse étaient étroitement associées au volume de cicatrice à l'IRM, ainsi qu'à la présence d'arythmie ventriculaire. Contrairement au volume de cicatrice IRM, l'amincissement et la graisse au scanner étaient des marqueurs du vieillissement de la cicatrice. La surface d'amincissement sévère ($< 2\text{mm}$) était la caractéristique d'imagerie la plus étroitement associée à l'arythmie, indépendamment de la FEVG ou du volume de cicatrice IRM. La distribution régionale de l'amincissement correspondait à celle de la transmuralité cicatricielle dans les infarctus de plus de 5 ans, tandis que cette relation était faible ou absente dans les infarctus plus récents.

Conclusions : La méthode proposée permet une mesure précise et extrêmement reproductible de l'épaisseur de la paroi VG. Une telle caractérisation par scanner apporte une valeur incrémentale à l'IRM pour l'évaluation des cicatrices post-infarctus. En captant des traits associés au vieillissement de l'infarctus, le scanner documente la maturation de la cicatrice vers un substrat arythmogène. Ces résultats ouvrent des perspectives dans la stratification du risque rythmique et dans le guidage de l'ablation de TV post-infarctus.

Abstract

Automated Left Ventricular Wall Thickness and Fat Measurements from Cardiac Computed Tomography in Patients with Post-Infarction Scar

Background: Myocardial wall thinning and fat as mapped from CT was shown to correlate with scar location and sites responsible for arrhythmias in patients undergoing catheter ablation for ventricular tachycardia. However, image processing remains both time consuming and operator-dependent.

Objectives: To develop an automated method for left ventricular (LV) wall segmentation allowing for thickness and fat mapping from CT images, and to report on its correlations with clinical characteristics and scar distribution as assessed by CMR.

Methods: A deep learning algorithm was trained on a database of 500 CT scans with available ground truth LV wall segmentations. From wall segmentations, wall thickness and intra-mural fat were automatically quantified. This method was applied on an additional population of 78 patients with history of myocardial infarction and with both cardiac CT and late gadolinium-enhanced CMR available. CMR images were manually segmented to assess total scar volume and the distribution of scar transmural. The accuracy of automated CT segmentation was reported, and its inter-scan reproducibility was analyzed in a small subset of patients who underwent 2 serial CT acquisitions. The clinical correlates of wall thinning and fat were analyzed. CT and CMR were registered to study the relationship between thickness and scar transmural at the segmental level.

Results: The deep learning method for automated segmentation showed millimetric accuracy and sub-millimetric inter-scan reproducibility for the measurement of LV wall thickness. When applied to our population of 78 ischemic patients with both CT and CMR available (age 63 ± 14 , 85% men, LVEF $47\pm 13\%$), automated quantifications of wall thinning and intramural fat closely related to scar volume on CMR, as well as to ventricular

arrhythmias. Unlike scar volume on CMR, wall thinning and fat burden on CT were markers of infarct ageing. The area of severe thinning (<2mm) was the imaging characteristic the most closely associated with arrhythmias, independently from LVEF or scar volume on CMR. The regional distribution of wall thinning matched the distribution of scar transmuralities in scars older than 5 years, while this association was weak or absent in more recent infarcts.

Conclusions: The proposed method allows for accurate and extremely reproducible LV thickness measurements. Such CT characterization brings additional value over CMR for the assessment of post-infarction scar. By grasping structural features associated with infarct ageing, CT documents the maturation of scar towards arrhythmogenicity. This opens promising perspectives for the stratification of risk after myocardial infarction, and for the guidance of ablation therapy in patients with post-infarction tachycardia.

Liste des abréviations

AHA : American Heart Association

DAI : défibrillateur automatique implantable

DECI : dispositif électronique cardiaque implantable

ECG : électrocardiogramme

FEVG : fraction d'éjection ventriculaire gauche

FV : fibrillation ventriculaire

HR : haute résolution

IDM : infarctus du myocarde

IR : inversion-récupération

IRM : imagerie par résonance magnétique

IV : intra-veineuse

PDC : produit de contraste

PM : pacemaker

PSIR : séquences d'inversion-récupération sensibles à la phase

RT : rehaussement tardif

SCA : syndrome coronarien aigu

SPECT : single-photon emission computed tomography (scintigraphie myocardique conventionnelle)

TDM : tomodensitométrie

TDR : troubles du rythme

TI : temps d'inversion

TV : tachycardie ventriculaire

VG : ventricule gauche

Liste des tableaux

Généralités

Tableau 1 : Etudes cliniques sur l'étude du RT au scanner à la phase aiguë et phase chronique de l'IDM.

Tableau 2 : Etudes animales de l'épaisseur de l'IDM à la phase chronique (histologie ou IRM).

Tableau 3 : Etudes chez l'Homme de l'épaisseur de la cicatrice à la phase chronique de l'IDM.

Etude

Tableau 1: Population characteristics.

Tableau 2: Characteristics of patients with vs. without regional thinning on visual analysis.

Tableau 3: Univariable correlates of wall thinning area <5mm.

Tableau 4: Characteristics of patients with vs. without intra mural fat on visual analysis.

Tableau 5: Univariable correlates of intra-mural fat volume.

Tableau 6: Characteristics of patients with recent vs. old myocardial scars.

Tableau 7: Characteristics of patients with vs. without ventricular arrhythmias.

Tableau 8: Multivariable correlates of ventricular arrhythmias.

Listes des figures

Généralités

Figure 1 : Figure illustrant les effets de l'ischémie et de la reperfusion sur des cœurs de chien avec occlusion proximale coronarienne.

Figure 2 : Aspect histologique chronique (15^{ème} jour) d'une lésion induite par radiofréquence dans un ventricule gauche de chien, d'après Lavergne.

Figure 3 : Stades histologiques de l'IDM, d'après Laflamme et Murry.

Figure 4 : Processus de remodelage ventriculaire d'après Laflamme.

Figure 5 : Protocole de perfusion myocardique et du rehaussement tardif après injection du PDC.

Figure 6 : Principe de l'origine du contraste en imagerie de rehaussement tardif.

Figure 7 : Séquence IR b-SSFP segmentée et multiphase dite de Ti-scout.

Figure 8 : Séquence classique de rehaussement tardif 2 cavités.

Figure 9 : Séquence HR 4 cavités objectivant une prise de contraste de transmuralité intermédiaire d'un IDM du territoire circonflexe.

Figure 10 : Schématisation des scanners réalisés en mode prospectif et en mode rétrospectif.

Figure 11 : Schématisation de la modulation de dose en mode rétrospectif permettant d'adapter les milliampères en fonction de l'ECG.

Figure 12 : Exemple de diminution d'épaisseur du myocarde au scanner chez un patient avec IDM chronique.

Figure 13 : Exemple de colonisation par du tissu graisseux du myocarde au scanner chez un patient avec IDM chronique.

Figure 14 : Exemple de dépôt de calcifications intra-myocardiques au scanner chez un patient avec IDM chronique.

Figure 15 : Exemple de rehaussement tardif au scanner chez un patient avec IDM inférieur chronique non transmural.

Figure 16 : Aspects quantitatifs de l'évolution de l'infarctus du myocarde chez le rat dans l'étude de Fishbein.

Figure 17 : Relation épaisseur de la cicatrice d'IDM en fonction du temps (semaines) chez des rats dans l'étude Nahrendorf.

Figure 18 : Etude de l'épaisseur myocardique à un mois de l'IDM selon le défaut perfusionnel dans l'étude de Koyama.

Figure 19 : Présentation des différentes catégories d'apprentissage automatique.

Figure 20 : Exemple de réseau de neurones.

Etude

Figure 1: Architecture of the U-net used to segment cardiac CT images.

Figure 2: Segmentation of CMR data.

Figure 3: Results from automated LV segmentation.

Figure 4: Agreement between automated and expert segmental thickness measurements.

Figure 5: Inter-scan reproducibility of automated wall thickness measurements from CT.

Figure 6: Inter-scan reproducibility of automated wall thickness measurements from CT.

Figure 7: Monitoring progressive wall thinning over the course of LV remodeling after MI.

Figure 8: Impact of infarct age on scar volume on CMR and wall thinning on CT.

Figure 9: Scar volume on CMR and area of wall thinning on CT in patients with vs. without ventricular arrhythmia.

Figure 10: Relationship between regional wall thickness on CT and scar transmuralty on CMR in old vs. recent infarcts.

Figure 11: Spatial relationship between wall thickness on CT and scar transmuralty on CMR in old infarcts.

Avant-propos

L'infarctus du myocarde (IDM) est un enjeu majeur de santé publique et un déterminant majeur de la morbi-mortalité humaine. Les principales complications de l'IDM sont l'insuffisance cardiaque et les troubles du rythme (TDR) ventriculaires. L'incidence des TDR ventriculaires suite à un IDM et mettant en jeu le pronostic vital est estimée entre 2 et 5% par an (1).

De multiples thérapeutiques ont prouvé leur efficacité dans la prise en charge des TDR ventriculaires : la reperfusion myocardique, les traitements anti-arythmiques et l'utilisation des défibrillateurs automatiques implantables (DAI). Néanmoins, et ce malgré un traitement optimal, la survenue de tachycardies ventriculaires (TV) reste fréquente, exposant notamment les patients à de multiples chocs électriques internes délivrés par les DAI, avec un impact délétère sur la qualité de vie et la survie. Chez ces patients l'indication d'une ablation de TV par radiofréquence peut être posée (2). Cette procédure nécessite de repérer précisément la zone myocardique infarctée, au sein ou autour de laquelle se situe le circuit de réentrée à ablater, par imagerie par résonance magnétique (IRM) ou scanner. En pratique chez cette population aux antécédents d'IDM et porteuse bien souvent de DAI, l'IRM est souvent dégradée par des artefacts dus à la présence du matériel, pouvant ainsi faire préférer dans le cadre d'un bilan pré-ablation de TV la réalisation d'un scanner cardiaque. Aussi, il a par ailleurs déjà été décrit l'intérêt des cartographies du substrat arythmogène par scanner pour le guidage de l'ablation de TV (3,4).

Pour rendre le traitement d'images plus rapide nous avons récemment développé un outil de segmentation automatique de scanner cardiaque grâce à un apprentissage automatique supervisé sur une base de plus de 500 cas avec segmentations expertes.

L'objectif de cette étude était d'étudier les corrélations cliniques d'une telle caractérisation automatique des cicatrices chroniques d'infarctus, notamment l'association de ces marqueurs scanner avec le vieillissement de la cicatrice et son arythmogénicité, et de les valider face à des données de rehaussement tardif (RT) par IRM.

La première partie de notre manuscrit porte sur les généralités de l'IDM à la phase chronique. Dans un premier temps, nous reviendrons sur la problématique clinique de l'infarctus à la phase chronique. Dans un second temps, nous exposerons les connaissances actuelles sur la composition de ce tissu cicatriciel. Puis dans un troisième temps, nous reviendrons sur les modalités d'imagerie disponibles pour étudier l'infarctus chronique. Dans un quatrième chapitre, nous présenterons succinctement des généralités sur l'apprentissage automatique appliqué à l'imagerie médicale. Enfin dans un cinquième temps nous présenterons notre étude, rédigée sous la forme d'un article scientifique en anglais, destiné à être soumis pour publication dans une revue scientifique. Cette étude porte sur la caractérisation de l'infarctus chronique par analyse automatique d'images de scanner cardiaque à la phase artérielle, et en particulier sur les corrélations cliniques et la validation face à l'IRM avec RT.

Mon rôle dans ce travail a porté sur les aspects suivants : constitution de la base de données clinique et d'imagerie, segmentation d'image et gestion de la base d'imagerie, interaction avec les chercheurs en sciences numériques impliqués dans le développement méthodologique, analyse des résultats et de la revue de la littérature, relecture critique du manuscrit et approbation finale de la version destinée à être publiée, responsabilité assumée sur la validité et l'intégrité du travail.

1. Infarctus du myocarde de la phase aiguë à la phase chronique : problématique clinique

1.1 Définition de l'infarctus du myocarde

L'European Society of Cardiology, l'American College of Cardiology, l'American Heart Association (AHA) et la World Heart Federation ont développé une définition universelle de l'IDM en 2007 (5). Dans le but d'améliorer le diagnostic des patients mais aussi d'harmoniser le critère de jugement de l'IDM dans les essais cliniques, de nouvelles révisions du document ont été proposées en 2012 (3^{ème} définition universelle) (6) puis dernièrement en 2018 (4^{ème} définition universelle) (7).

1.1.1 Définition de l'infarctus du myocarde aigu

A la phase aiguë, l'IDM se définit par l'association d'une part d'une lésion myocardique documentée sur le plan biologique par une élévation supérieure à la normale de la troponinémie, et d'autre part de la mise en évidence d'une ischémie myocardique quelle qu'en soit la manifestation (clinique suspecte, modifications à l'électrocardiogramme (ECG), trouble de cinétique pariétal systématisé à un territoire coronaire en imagerie, thrombus à la coronarographie, etc..).

Cette ischémie est la conséquence d'une chute primaire du débit coronaire qui devient insuffisant pour faire face à la consommation myocardique d'oxygène, avec en cas d'occlusion coronaire d'une durée supérieure à 20 minutes, des dommages cellulaires myocardiques irréversibles avec une nécrose myocardique progressant de l'endocarde vers l'épicarde (8). Une nécrose transmurale de l'ensemble du territoire myocardique dépendant de l'artère occluse est observée à partir de 6 heures chez l'Homme, bien que ce délai puisse

être influencé par la présence de collatérales (9) et par le préconditionnement (tolérance transitoire à l'ischémie acquise par le myocarde à la suite d'une ischémie brève préalable ou d'épisodes d'ischémie répétés).

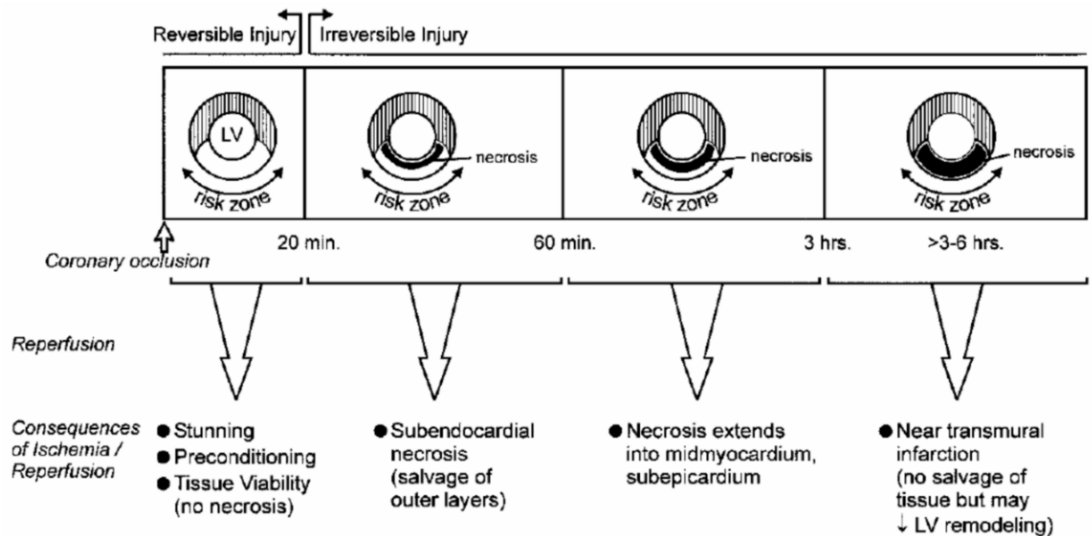


Figure 1 : Figure illustrant les effets de l'ischémie et de la reperfusion sur des cœurs de chien avec occlusion proximale coronarienne selon Kloner et Jennings (10). La zone à risque correspond à la zone myocardique vascularisée par l'artère sub-occluse/occluse. Des ischémies brèves inférieures à 20 minutes suivies d'une reperfusion n'entraînent pas de nécrose myocardique. Si l'occlusion coronaire est maintenue plus de 20 minutes, un front de nécrose progresse du sous endocarde à l'épicarde. Une reperfusion avant 3 heures d'occlusion permet de sauver du tissu viable. Une reperfusion entre 3 et 6 heures ne permet pas de réduire la taille du myocarde nécrosé. Une reperfusion tardive peut réduire l'expansion de la nécrose et avoir un effet bénéfique sur le remodelage du VG.

Schématiquement on distingue le syndrome coronarien aigu (SCA) avec élévation du segment ST (11) à l'ECG sur deux dérivations contiguës (en rapport avec une occlusion coronaire totale) et le SCA sans élévation du segment ST (en rapport avec une occlusion coronaire sub-totale) (12). La stratégie thérapeutique actuelle du traitement des SCA est aujourd'hui bien codifiée. Elle découle des recommandations de l'ESC (12,13), et repose essentiellement sur la revascularisation.

1.1.2 Définition de l'infarctus du myocarde ancien

L'IDM ancien constitué avec séquelles est défini par au choix :

- La présence d'ondes Q pathologiques en l'absence de causes non ischémiques.
- La mise en évidence en imagerie d'une région de myocarde non viable amincie et ne se contractant pas, en l'absence d'une cause non ischémique.
- La preuve anatomo-pathologique d'un IDM ancien.

Notons que l'on parle d'IDM silencieux en cas d'IDM ancien non revascularisé et de ce fait constitué, passé inaperçu chez un patient ne rapportant pas de symptomatologie en rapport avec cet évènement, et découvert à distance du fait de la mise en évidence de séquelles d'IDM (ECG ou imagerie).

1.2 Epidémiologie

La maladie coronarienne représente une cause majeure de morbi-mortalité dans les pays développés. Elle est à ce jour la première cause de décès dans le monde. La mortalité secondaire à cette pathologie est toutefois en diminution en Europe sur ces 3 dernières décennies (14), avec actuellement près de 1,8 millions de décès annuels secondaires à une maladie coronarienne, soit 20% de tous les décès dans les pays européens, bien que les variations entre ces pays soient importantes (15).

L'incidence des SCA avec sus-décalage est à ce jour en diminution (16,17). L'évolution des SCA ST- est plus complexe : entre 1999 et 2004, il existe une augmentation de leur incidence, probablement du fait de la généralisation de l'utilisation des dosages de troponines, pour ensuite à partir de 2005 diminuer avec une pente proche de celle observée pour les SCA ST+.

Il existe une chute de la mortalité aiguë et à long terme des SCA avec sus décalage grâce aux stratégies de reperfusion que sont la thrombolyse et l'angioplastie coronaire ainsi qu'aux

mesures de prévention secondaire (15,18,19). La mortalité hospitalière de ces patients, en Europe, varie entre 4 et 12% (20), tandis que la mortalité rapportée à un an est d'environ 10% (21,22).

1.3 Evolution clinique de l'infarctus du myocarde

La gravité de l'IDM réside dans la survenue de ses complications, précoces à la phase aiguë et plus tardives. Ces complications peuvent être : mécaniques, hémodynamiques, conductives et rythmiques. Nous aborderons très succinctement les trois premières catégories avant de nous intéresser plus amplement aux complications rythmiques ventriculaires et leur prise en charge.

1.3.1 Complications à la phase aiguë hors complications rythmiques

La complication hémodynamique à la phase aiguë est représentée par l'insuffisance cardiaque aiguë. Les complications mécaniques comprennent la communication interventriculaire sur rupture septale, la tamponnade sur rupture de la paroi libre du ventricule gauche (VG), et l'insuffisance mitrale primitive sur rupture ischémique plus ou moins complète d'un pilier (50%) ou secondaire à une dysfonction ventriculaire gauche aiguë. La survenue d'un thrombus intraventriculaire gauche peut se compliquer d'une embolie artérielle périphérique. Enfin l'extension secondaire d'IDM est possible, d'autant plus fréquente que la revascularisation n'a pas été pratiquée ou qu'elle a échoué.

1.3.2 Complications tardives mécaniques et hémodynamiques

Ces complications sont secondaires au remodelage ventriculaire post-infarctus, processus qui sera détaillé à proprement parler dans un chapitre spécifique.

Ce remodelage ventriculaire peut être :

- focal, avec formation d'un anévrisme ventriculaire, et possible thrombus intra VG en son sein.
- global, à l'origine par exemple d'une dilatation et d'une dysfonction systolique ventriculaire gauche, avec insuffisance mitrale fonctionnelle secondaire à cette dilatation VG, possible thrombus intra VG, et tableau d'insuffisance cardiaque.

1.3.3 Complications conductives

Les troubles de conduction pouvant survenir sont représentés par la dysfonction sinusale, le bloc de branche, et le bloc atrio-ventriculaire. Ils peuvent nécessiter la mise en place d'un pacemaker (PM) (23).

1.3.4 Complications rythmiques

1.3.4.1 Troubles du rythme ventriculaire

Les IDM peuvent à la phase aiguë ou chronique se compliquer de TDR atrial et ventriculaire. Ce sont la TV et la fibrillation ventriculaire (FV) qui font toute la gravité de ces complications rythmiques potentielles, à l'origine des morts subites pré-hospitalières ou plus tardives.

La TV est définie comme une tachycardie régulière prenant naissance sous la bifurcation du faisceau de His, avec au moins 3 complexes larges successifs à une fréquence supérieure à 100 battements par minute. La TV est dite soutenue si elle dure plus de 30 secondes ou nécessitant une intervention pour une cardioversion, non soutenue si elle dure moins de 30 secondes. Les cardiopathies ischémiques et l'IDM sont responsables de 75 % des TV (24).

La FV est le TDR ventriculaire le plus grave à l'origine de l'arrêt cardiaque, et est constamment irréversible en l'absence de défibrillation électrique précocement appliquée par cardioversion soit externe, soit interne par DAI.

1.3.4.2 Prise en charge des troubles du rythme ventriculaire

Il existe de multiples moyens thérapeutiques efficaces vis-à-vis des TDR ventriculaire post-IDM : la reperfusion myocardique précoce diminuant la taille du territoire infarcté et donc la taille du substrat arythmogène, les médicaments antiarythmiques, le DAI ou l'ablation des substrats responsables d'arythmie.

A. Défibrillateurs automatiques implantables

Les DAI sont des dispositifs dont le rôle est de détecter les TDR ventriculaire et de délivrer une thérapie électrique efficace permettant le retour au rythme sinusal. Les thérapies sont préalablement programmées par le cardiologue, et associent des méthodes de stimulation anti-tachycardique et des chocs électriques.

En pratique clinique, l'emploi des DAI en prévention primaire et secondaire a été validé par plusieurs études sur lesquelles reposent les recommandations de la SFC.

En prévention primaire dans le post infarctus, les recommandations découlent principalement des études MADIT I (25) et MADIT II (26). Ces études ont montré que par

rapport au traitement médical conventionnel, le traitement par DAI était associé à une réduction du risque de décès et donc que les DAI étaient efficaces pour réduire la mortalité après IDM chez des patients avec dysfonction systolique ventriculaire gauche sévère.

En prévention secondaire une méta analyse (24) de plusieurs essais randomisés qui avaient comparé le DAI aux anti-arythmiques, soit chez des patients ayant eu un arrêt cardiorespiratoire post FV (CASH) (27) soit chez des patients avec FV ou TV soutenue symptomatique (AVID (28), CIDS (29)) a permis de démontrer que le DAI réduisait significativement, par rapport à l'amiodarone, la mortalité toutes causes confondues de 27%, et la mortalité d'origine rythmique de 50% chez les patients avec dysfonction systolique ventriculaire gauche sévère.

B. Ablation de TV

Malgré l'optimisation du traitement médicamenteux anti-arythmique, les TV récidivantes peuvent être invalidantes notamment lorsqu'elles sont responsables de multiples chocs délivrés par le DAI. L'ablation des substrats arythmogènes par radiofréquence endocavitaire prend alors toute sa place dans la prise en charge de ces TV (2).

Le but de l'ablation par radiofréquence est de transformer un substrat myocardique arythmogène en une cicatrice fibreuse électriquement neutre. Pour cela le courant de radiofréquence est délivré au substrat arythmogène par l'intermédiaire d'un cathéter dont la partie terminale peut être orientée dans différentes directions grâce à un système de télé-guidage manuel. Les courants de radiofréquence induisent au sein des tissus situés dans l'environnement des électrodes un échauffement de type résistif. A partir du volume de tissu échauffé de façon résistive la chaleur va diffuser par conduction au myocarde avoisinant et se dissipe sous l'effet de phénomènes convectifs dus à la circulation sanguine myocardique et plus accessoirement intra myocardique. Secondairement ces lésions aboutissent à une cicatrice fibreuse, homogène et bien délimitée avec néanmoins parfois

quelques expansions spiculaires dans le myocarde avoisinant.

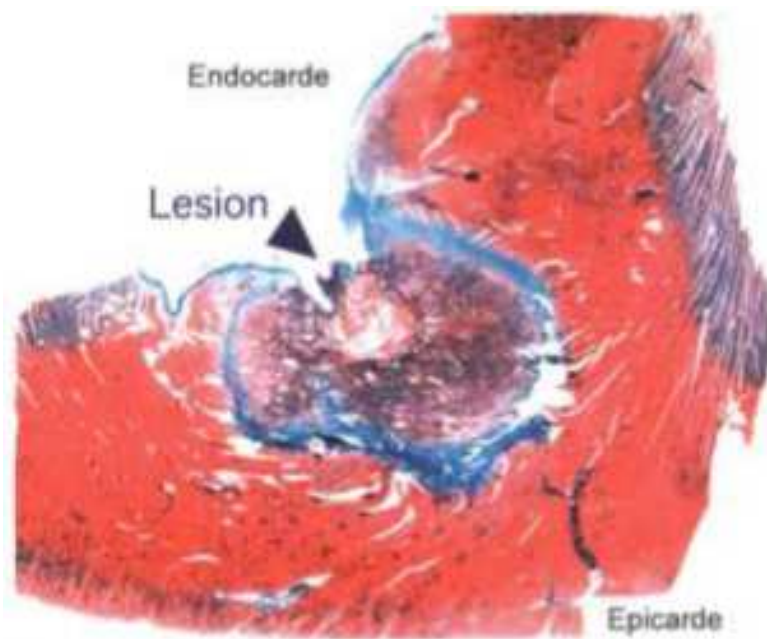


Figure 2 : Aspect histologique chronique (15^{ème} jour) d'une lésion induite par radiofréquence dans un VG de chien, d'après Lavergne (30). La cicatrice fibreuse (en bleu) est homogène et bien circonscrite.

Aussi, l'ablation de la TV nécessite un repérage de l'endocarde cicatriciel qui est réalisé grâce à l'interprétation des signaux uni et bipolaires recueillis par l'extrémité du cathéter d'ablation en rythme sinusal. Cette technique correspond à la cartographie électroanatomique. L'intégration d'informations électroanatomiques avec des images tridimensionnelles du cœur préacquises dans des systèmes de cartographie, obtenues à partir d'images d'IRM ou de scanner principalement, aide à la détection de substrat d'arythmie ainsi que des obstacles anatomiques à l'ablation, telle que la présence de graisse épocardique (31). Or beaucoup des patients bénéficiant d'une ablation de TV ont des DAI. Comme nous le verrons dans le chapitre portant sur l'IRM, cette dernière est très artéfactée chez les patients porteurs de DAI. En pratique le scanner est la modalité la plus faisable pour réaliser cette cartographie. Il y a donc un besoin de progresser sur la caractérisation des cicatrices par scanner, thème dans lequel s'intègre cette thèse.

2. Infarctus du myocarde à la phase chronique : modification structurelle du muscle cardiaque en post IDM

2.1 Histopathologie de l'infarctus de myocarde de la phase aiguë à la phase chronique

A la phase aiguë la nécrose myocardique induit une importante réaction inflammatoire. De nombreux leucocytes issus de la moelle osseuse, polynucléaires neutrophiles et macrophages, envahissent la zone infarctée. Les macrophages phagocytent les débris cellulaires nécrotiques et sont directement impliqués dans les phases de cicatrisation qui suivent.

Environ 1 semaine après le début de l'ischémie, l'infiltration par les cellules inflammatoires va laisser place à un tissu temporaire appelé tissu de granulation riche en cellules endothéliales et en fibroblastes provenant du tissu environnant et qui sécrètent du collagène. Progressivement la zone de myocytes nécrosés est remplacée par une cicatrice fibreuse dense en fibre de collagène.

Plusieurs mois à plusieurs années plus tard, cette cicatrice fibreuse peut être en partie colonisée par du tissu graisseux. La métaplasie lipomateuse est une découverte fréquente, présente jusqu'à 84% dans les IDM chroniques à l'autopsie (32). En effet, en phase aiguë, après un IDM, les lipides commencent à s'accumuler en raison d'une augmentation du métabolisme anaérobie dans les zones d'infarctus (33). Puis en phase chronique, le myocarde lésé est remplacé par des zones cicatricielles graisseuses. Plusieurs hypothèses ont été émises pour la physiopathologie du mécanisme de ce remplacement cicatriciel adipeux. Ce remplacement pourrait être lié au fait que le myocarde normal se nourrit

d'acides gras libres pour sa nutrition, au repos et pendant l'exercice (34). Après un IDM, les myocytes lésés continuent à absorber les acides gras libres mais sont incapables de les métaboliser, ce qui entraîne une accumulation régionale de lipides (35). La formation de graisse pourrait être également liée à la contractilité myocardique réduite (36). Enfin les conditions créées par les thérapies de reperfusion favorisent la différenciation des cellules myocardiques en adipocytes dans les cicatrices d'IDM (37).

A la phase chronique de l'IDM, des calcifications dystrophiques peuvent également être présentes (38). Rapidement après l'IDM, le calcium s'accumule dans les myocytes blessés en raison d'un déséquilibre de l'homéostasie du calcium. L'afflux de calcium est proportionnel au dysfonctionnement des pompes à potassium dans la membrane cellulaire (39). Au fil du temps, les complexes de calcium non absorbés s'accumulent dans la zone d'infarctus (40).

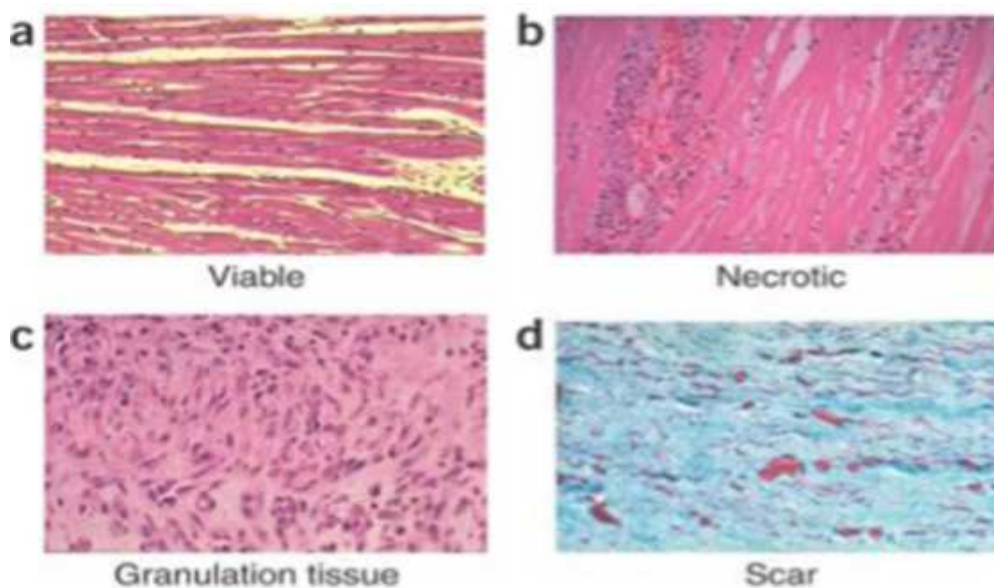


Figure 3 : Stades histologiques de l'IDM, d'après Laflamme et Murry (41). a. Myocarde sain, viable. b. Réaction inflammatoire secondaire à la nécrose avec infiltration par de nombreux leucocytes. c. Tissu temporaire hydrophile riche en fibroblastes et en cellules endothéliales (tissu de granulation). d. Evolution du tissu de granulation vers un tissu cicatriciel dense en fibres collagènes.

2.2 Modification structurelle du muscle cardiaque nécrosé secondaire aux contraintes hémodynamiques : le remodelage ventriculaire

2.2.1 Définition

Les modifications de la géométrie et des capacités fonctionnelles du VG survenant dans les suites d'un IDM constituent les éléments du remodelage ventriculaire post-infarctus. Ce processus commence les premiers jours après un IDM et peut se prolonger pendant des mois. Le but de ce remodelage ventriculaire est de maintenir normaux, d'une part son volume d'éjection systolique, et d'autre part ses contraintes pariétales au cours du cycle cardiaque.

2.2.2 Histologie du remodelage ventriculaire

Deux processus histologiques sont importants dans le remodelage post-infarctus :

- expansion de la zone nécrosée correspondant à un amincissement lié à une raréfaction en myocytes et à une altération de la matrice collagène (42).
- hypertrophie-dilatation des zones non nécrosées en rapport essentiellement avec un allongement des myocytes.

2.2.3 Aspect fonctionnel

Lors de la phase aiguë d'un infarctus, la perte de la fonction contractile d'une partie du myocarde a pour conséquence une dilatation précoce du VG afin de maintenir le débit cardiaque. Cette dilatation adaptative entraîne une élévation des contraintes pariétales systoliques et diastoliques provoquant un étirement des tissus nécrosés et non nécrosés. L'étirement des myocytes permet d'augmenter la contractilité des zones non nécrosées par

le mécanisme de Frank-Starling et avec l'augmentation des volumes ventriculaires, un moindre raccourcissement des sarcomères est suffisant pour assurer un même débit cardiaque.

Secondairement le remodelage du VG initialement adaptatif peut évoluer en deux situations :

- La première situation est un remodelage ventriculaire compensé qui est caractérisé par une normalisation des contraintes pariétales.
- La deuxième situation est un remodelage ventriculaire évolutif, qui lui, est caractérisé par la persistance de l'élévation des contraintes pariétales traduisant un échec des mécanismes adaptatifs. Selon la loi de Laplace ($C = kP \cdot r / e$), à pression égale, la dilatation du VG (augmentation du rayon r) est responsable d'une augmentation de la contrainte pariétale (C). Le mécanisme adaptatif alors mis en jeu est l'augmentation d'épaisseur (e) du myocarde (43) qui tend tout d'abord à normaliser la contrainte pariétale. Si la dilatation ventriculaire gauche continue à progresser, ce mécanisme d'hypertrophie myocardique est rapidement dépassé et l'élévation des contraintes pariétales n'est plus contrôlée. De plus, la persistance de l'étirement des myocytes provoqué par la dilatation ventriculaire et l'élévation des contraintes pariétales, entraîne à long terme la progression de la dilatation ventriculaire gauche. Celle-ci altère davantage la fonction ventriculaire gauche et provoque à plus ou moins long terme l'évolution vers l'insuffisance cardiaque chronique (44).

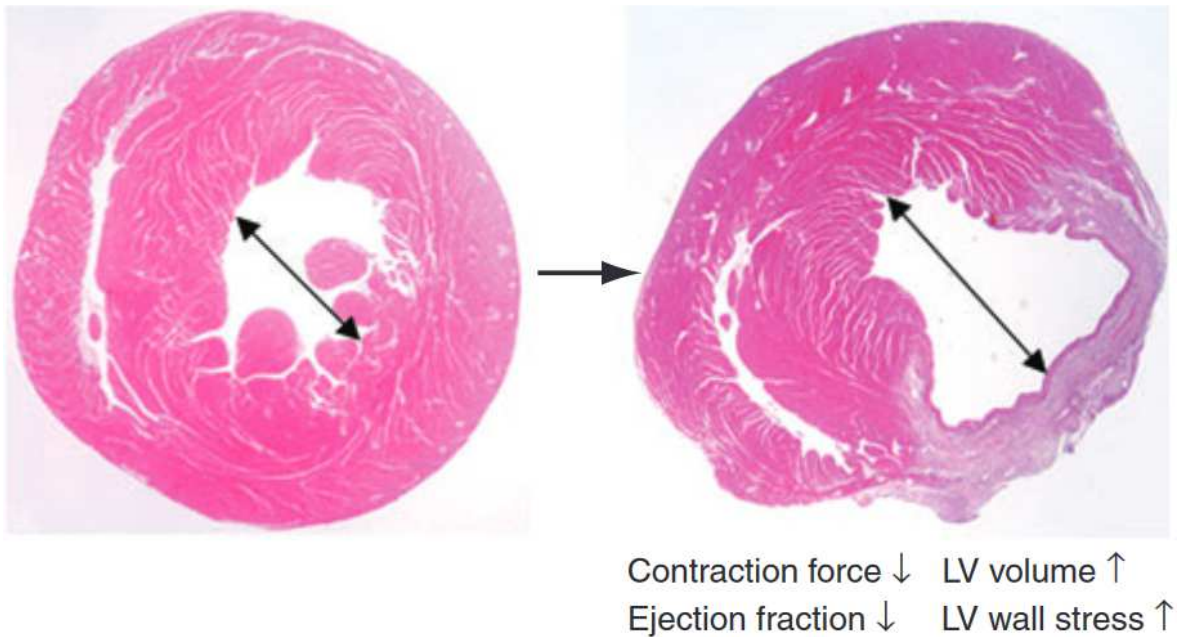


Figure 4 : Processus de remodelage ventriculaire d'après Laflamme (41) : diminution de l'inotropisme, baisse de la FEVG, augmentation du volume du VG, élévation du stress pariétal ventriculaire gauche

2.3 Vieillessement de la cicatrice et arythmies ventriculaires

En dehors des arythmies précoces induites par les mécanismes d'ischémie-reperfusion à la phase aiguë de l'infarctus, la plupart des arythmies ventriculaires observées dans la population de patients cardiopathes ischémiques surviennent de nombreuses années après l'infarctus. A titre d'exemple, le délai moyen après infarctus rapporté par les grandes études randomisées sur l'ablation de tachycardie ventriculaire est supérieur à 10 ans (45,46). Ceci n'est pas spécifique à la cardiopathie ischémique, puisque les arythmies ventriculaires dans les cardiopathies congénitales adultes surviennent classiquement après la 3^{ème} décennie, alors que les cicatrices chirurgicales à l'origine de ces arythmies sont présentes depuis les premières années de vie (47). On voit donc qu'un long processus de maturation est nécessaire au sein de la cicatrice, aboutissant à un tissu propice aux arythmies (substrat

arythmogène). Ce processus combine à la fois un remodelage du tissu cicatriciel lui-même, qui va progressivement présenter des blocs de conduction anatomiques (fibrose dense de remplacement, métaplasie graisseuse ou calcifications) autour desquels les circuits de réentrée vont pouvoir s'organiser (48,49), et un remodelage du tissu viable dans et autour de la cicatrice (fibrose diffuse interstitielle) qui va progressivement altérer le couplage électrique entre les fibres survivantes au sein de la cicatrice et le myocarde adjacent, permettant l'inductibilité des arythmies (50–52). A l'heure actuelle les seuls marqueurs d'imagerie employés en clinique afin d'évaluer cette maturation cicatricielle ne sont pas focalisés sur la cicatrice elle-même mais sur des mesures globales du remodelage ventriculaire (53). Notre hypothèse est que les marqueurs tissulaires accessibles par scanner tels que le développement d'amincissements sévères (<2mm) ou les dépôts de graisse et de calcifications intra-myocardiques devraient permettre de mieux caractériser le vieillissement cicatriciel après infarctus, et ainsi mieux prédire l'arythmogénicité.

3. Imagerie de l'infarctus du myocarde à la phase chronique par scanner et IRM

3.1 Questions cliniques posées par l'IDM chronique

A la phase chronique d'un IDM l'imagerie présente un intérêt pronostique. Elle permet de montrer l'étendue de la cicatrice de myocarde infarcté, de détecter les séquelles silencieuses et d'identifier les zones de myocarde viable (myocarde présentant une dysfonction contractile mais capable de récupérer avec le temps ou avec la revascularisation).

L'imagerie permet également le suivi de la fonction cardiaque et du remodelage sous traitement médical. Elle permet de rechercher les complications de l'IDM notamment la recherche d'un thrombus.

L'imagerie est utilisée dans le cadre d'un bilan pré-pose de DAI et pré-resynchronisation afin de mesurer précisément la fraction d'éjection qui fait partie des critères de sélection des patients candidats à ces thérapies.

Enfin, l'imagerie joue aussi un rôle essentiel avant les procédures d'ablation par cathéter, ou elle est employée pour éliminer le thrombus (contre-indication à ces interventions), et pour obtenir une anatomie tridimensionnelle précise du cœur et repérer les cicatrices à l'origine des arythmies.

3.2 Imagerie par résonance magnétique

L'IRM est une modalité d'imagerie non invasive et non irradiante, reposant sur le phénomène de résonance magnétique nucléaire. Elle s'impose comme une méthode de référence pour l'imagerie fonctionnelle, morphologique et de caractérisation tissulaire en cardiologie.

L'évaluation en IRM de l'IDM à la phase chronique utilise principalement les séquences ciné (évaluation de la cinétique segmentaire et globale) et les séquences après injection de produit de contraste (PDC) et notamment les séquences de rehaussement tardif (RT). Nous nous intéresserons à cette dernière.

3.2.1 Séquences de rehaussement tardif

3.2.1.1 Chélates de gadolinium

Les chélates de gadolinium utilisés en IRM cardiaque sont des agents de contraste à diffusion exclusivement extracellulaire, c'est-à-dire qu'ils ne pénètrent pas dans le secteur intracellulaire lorsque la membrane cytoplasmique est intacte (myocarde sain).

Le passage du gadolinium du à travers le secteur vasculaire au secteur interstitiel (tissu conjonctif de soutien) est à l'origine d'un rehaussement précoce et transitoire du myocarde (« wash-in »), qui est étudié sur la séquence de perfusion. Puis le gadolinium va rapidement être éliminé avant 10 minutes (« wash-out ») à l'état normal. Le gadolinium est injecté à l'aide d'un injecteur automatique (dose standard : 0,1 mmol/kg soit 0,2 ml/kg de PDC semi-molaire). Le débit (fonction du calibre de la voie d'abord) est idéalement élevé à 5–6 ml/s en fonction de la qualité de voie veineuse.

3.2.1.2 Séquences de rehaussement tardif

L'IRM de rehaussement du gadolinium est la méthode de référence pour l'évaluation de la cicatrice du myocarde via l'étude du RT (54).

A. Principe

Lors d'un IDM à la phase aiguë, l'ischémie prolongée de la membrane cellulaire aboutit à sa rupture ce qui permet la diffusion passive du PDC vers l'espace intracellulaire. Il en résulte une augmentation de concentration de l'agent de contraste avec rehaussement de la zone intéressée. A la phase chronique, la zone initialement ischémisée devenue cicatricielle se caractérise par la disparition des myocytes, remplacés par une matrice collagène assez dense. L'espace interstitiel y est plus important que dans le myocarde sain. La diffusion et la concentration du contraste y est donc plus grande. Il en résulte que, dans les zones lésionnelles myocardiques constituées de nécrose ou de fibrose, il existe un ralentissement de la cinétique du PDC, avec « wash-in » et « wash-out » lents. Ces zones pathologiques, après un délai de 10 minutes, sont ainsi le siège d'une rétention du gadolinium par ralentissement du « wash-out », tandis que le gadolinium est éliminé du myocarde sain pour ce même délai. L'accumulation du gadolinium en zone pathologique se traduit par un hypersignal sur les séquences pondérées T1 par rapport au myocarde sain adjacent.

La séquence dédiée à l'analyse du RT est acquise 10 minutes après injection de gadolinium. Une imagerie trop précoce (< 10 minutes) expose au risque de surestimation du territoire pathologique, alors qu'une imagerie trop tardive (> 30 minutes) peut entraîner des faux négatifs (55).

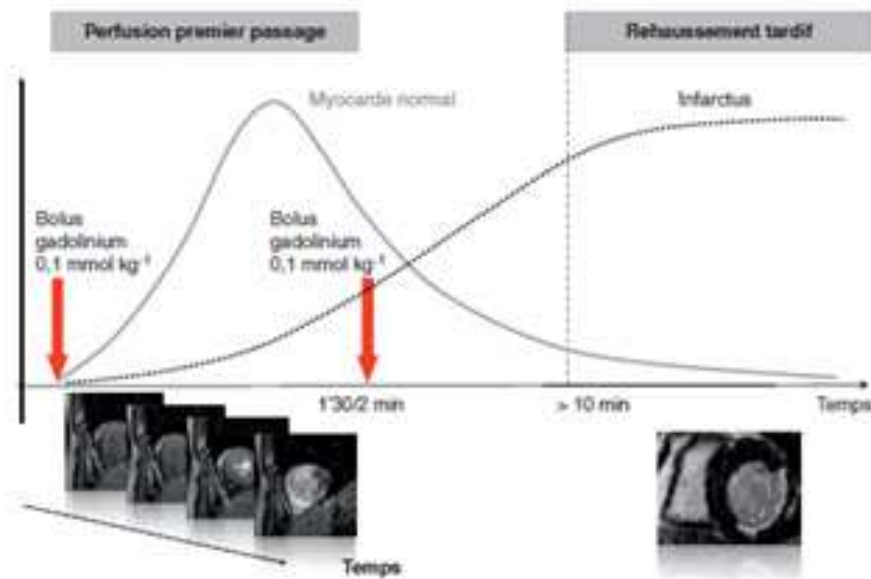


Figure 5 : Protocole de perfusion myocardique et du rehaussement tardif après injection du produit de contraste (56). Dans le myocarde normal, le wash-in et wash-out du gadolinium sont rapides, survenant moins de 10 minutes après son injection ; dans le myocarde pathologique (nécrose dans ce cas), le wash-in et wash-out du gadolinium sont ralentis et on observe une rétention de gadolinium après 10 minutes.

B. Séquences

Les deux types de séquences utilisés pour mettre en évidence les zones de rétention de gadolinium sont les séquences en inversion-récupération (IR) avec un temps d'inversion (TI) annulant le signal du myocarde sain, ainsi que les séquences d'IR sensibles à la phase (PSIR). Ces deux types de séquences sont synchronisés à l'ECG.

Séquence de RT avec IR

Pour mettre en évidence le gadolinium et lui permettre d'exprimer son effet T1, on utilise une préparation de l'aimantation au moyen d'une impulsion d'IR suivie d'un délai de durée correspondant au TI. Le réglage approprié de ce paramètre TI a pour objectif de maximiser la différence de signal entre myocarde sain et myocarde nécrosé en annulant au mieux le signal du myocarde sain, afin de faire ressortir la zone de nécrose ou de fibrose en fort hypersignal relatif.

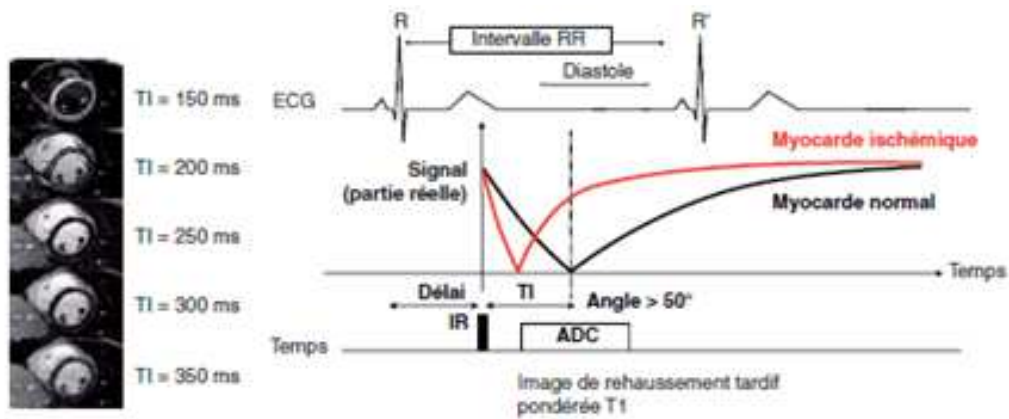


Figure 6 : Principe de l'origine du contraste en imagerie de rehaussement tardif (47). Illustration de la dépendance du contraste du myocarde viable en fonction du temps d'inversion (TI) avec les séquences IR-écho de gradient ou IR-b-SSFP. Le signal du myocarde viable s'annule sur une plage restreinte de TI. De fait, le contraste optimal offert par les images de magnitude est assujéti à un réglage de TI précis. ADC : *analog to digital conversion* ; IR : inversion-récupération ; ECG : électrocardiogramme.

Cette imagerie est donc précédée d'une séquence dite de "TI scout" destiné à optimiser le réglage du TI pour une annulation optimale du muscle supposé sain. L'objectif est de produire une image pour toutes les valeurs de TI choisies (TI croissants \pm entre 100 et 400 ms). L'opérateur choisit parmi les différentes images celle dont le contraste lui paraît approprié pour maximiser la différence de signal entre myocarde sain et myocarde pathologique : myocarde sain noir quasi en asignal et myocarde pathologique en hypersignal relatif.

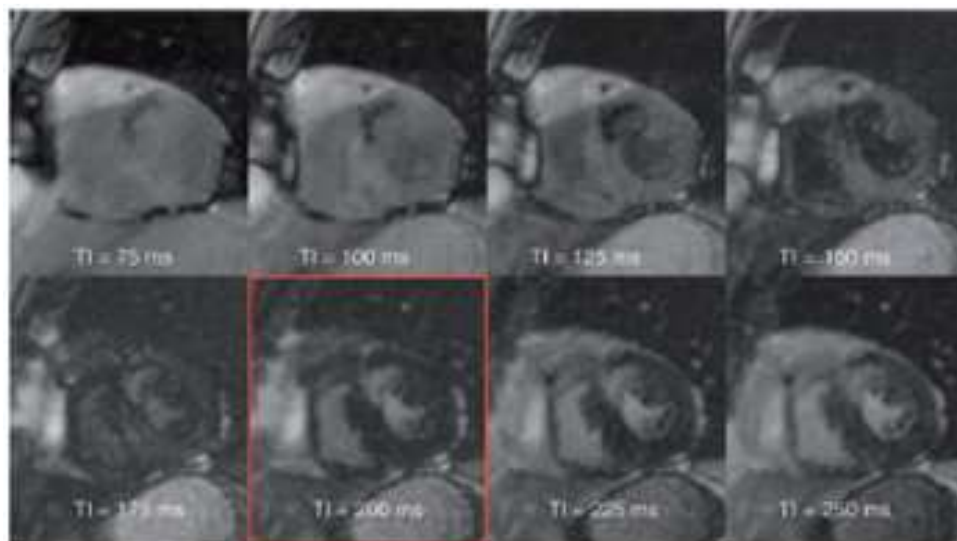


Figure 7 : Séquence IR b-SSFP segmentée et multiphase dite de Ti-scout

Chaque image est acquise avec un TI différent, ici incrémenté tous les 25ms. L'image encadrée en rouge est celle recherchée pour le choix du TI optimal (ici 200ms), avec un myocarde sain en quasi asignal, et une lésion apparaissant en hypersignal relatif (56).

Séquences utilisées dans notre centre

Les deux séquences de RT en écho de gradient avec IR utilisées dans notre centre sont la séquence dite standard et la séquence dite haute résolution (HR).

La séquence « standard », utilisée dans la plupart des centres en France, est une séquence écho de gradient 3D ultra-rapide, acquise en 2 min. Trois volumes de coupes jointives sont acquis dans chacun des 3 plans spécifiques du cœur (petit axe, 2 cavités VG, 4 cavités), chacun des 3 volumes étant obtenu au cours d'une seule apnée de 20-30 s. La taille de voxel est de l'ordre de 2x2x8mm.

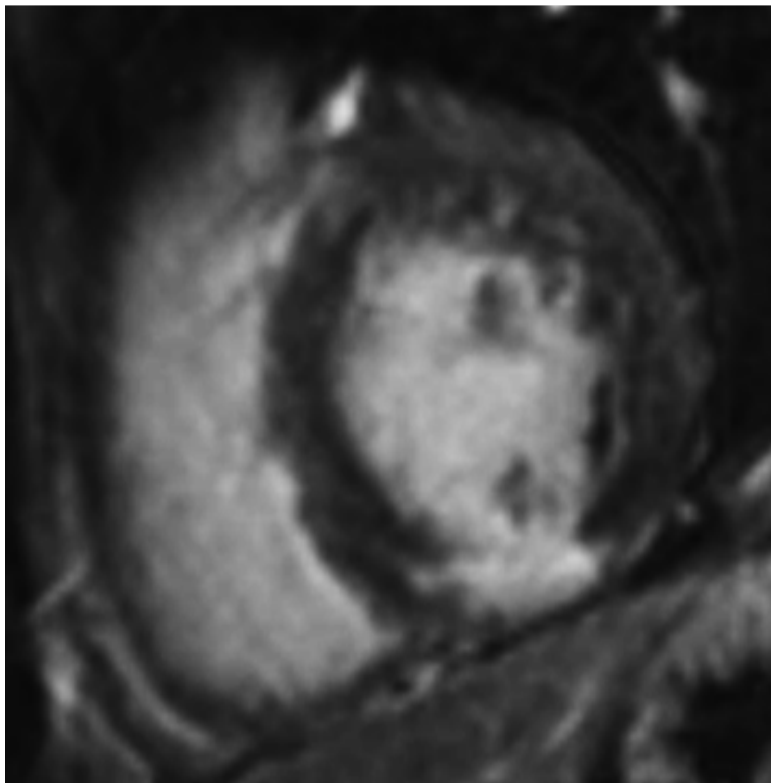


Figure 8 : Séquence classique de rehaussement tardif 2 cavités : RT transmural inféro médian dans le territoire de la coronaire droite

La séquence HR est acquise pendant 10-15 minutes dans un seul volume de coupe jointive : incidence axiale stricte, en respiration libre, avec synchronisation respiratoire à l'aide d'un navigateur diaphragmatique. Sa meilleure résolution spatiale permet de faire des reconstructions dans tous les plans de l'espace. La taille de voxel est de 1.2x1.2x2.5mm.

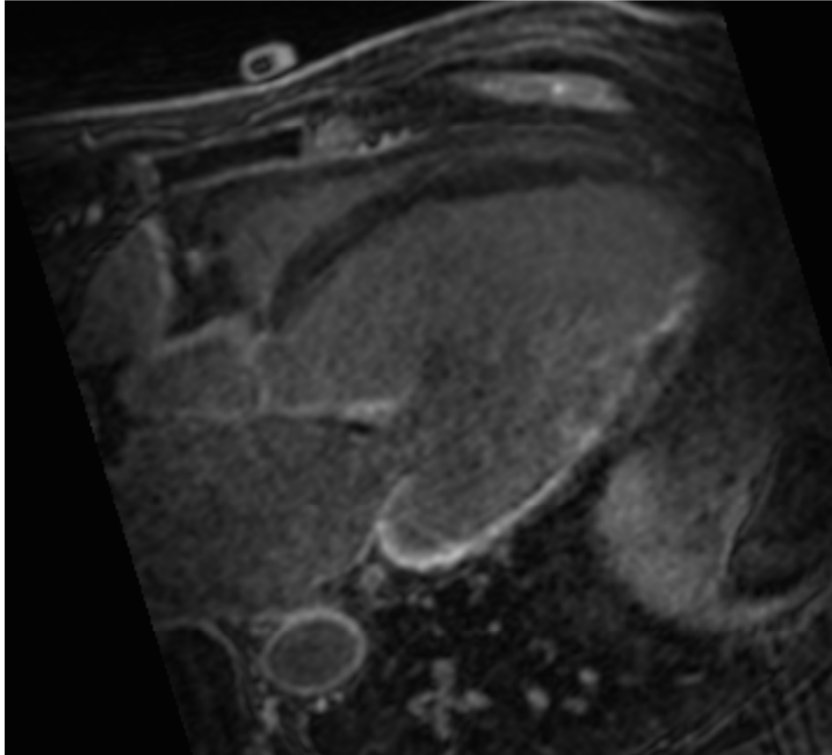


Figure 9 : Séquence HR 4 cavités objectivant une prise de contraste de transmuralité intermédiaire d'un IDM du territoire circonflexe

Séquence de RT écho de gradient contraste de phase inversion-récupération (PSIR)

La technique PSIR publiée en 2002 par Kellman *et al.* (52) rend le contraste entre myocarde sain et pathologique moins dépendant du paramètre TI. Dans cette technique, un TI empirique est maintenu fixe et la sélection du contraste est basée sur l'élimination des phases correspondant aux structures à annuler.

3.2.2 IRM cardiaque et dispositifs électroniques cardiaques implantables (DECI)

3.2.2.1 Epidémiologie

Le nombre de patients bénéficiant d'un DECI est en constante progression (57). En France en 2009, 64 306 PM (1003,7 par million d'habitants) et 9028 DAI (140,8 par million d'habitant) ont été implantés. Aussi, 58,6% des DAI implantés l'étaient en prévention primaire (57).

Le nombre d'IRM est aussi en augmentation. On estime que 50 à 75% des patients auraient besoin d'une IRM au cours de la durée de vie de leur DECI (58).

3.2.2.2 Artéfacts liés au port de DECI

Plusieurs études récentes ont démontré la faisabilité et la sécurité de l'IRM chez les patients porteurs de DECI (59,60), et les recommandations des sociétés savantes ne considèrent pas la présence d'un DAI comme une contre-indication absolue à l'IRM (61).

Cependant, les artefacts d'imagerie causés par le générateur des dispositifs sont très répandus et limitent souvent considérablement l'interprétation chez la majorité des patients porteurs de DAI (62). Les résultats d'une étude récente (63) ont montré que ces artefacts se produisent généralement dans des régions du cœur proches du générateur de l'appareil, telles que l'apex du VG, la paroi latérale et les voies d'écoulement. Cet artefact est provoqué par le décalage de fréquence de plusieurs kilohertz des tissus à une distance de 5 à 10 cm du générateur de dispositif et se traduit sur les images par un hypersignal, ce qui est problématique pour le différencier de la cicatrice d'IDM.

Une technique d'imagerie de RT à large bande « wideband » est utilisée pour éliminer ces artefacts et permettre une évaluation plus complète de la cicatrice myocardique (64). Un inconvénient de ces séquences est que plusieurs acquisitions sont nécessaires, ce qui, conjointement avec la synchronisation cardiaque, pourrait rendre la durée d'imagerie trop longue en routine.

3.2.3 Avantages de l'IRM

L'IRM est un examen non irradiant et non invasif. L'absence d'irradiation permet la réalisation de nombreux examens par résonance magnétique chez un même patient et la réalisation d'imagerie chez les jeunes patients.

L'IRM permet une approche tridimensionnelle. Elle a une très bonne résolution spatio-temporelle et un excellent contraste à la fois entre le sang circulant et le myocarde, et entre le myocarde sain et la cicatrice.

3.2.4 Limites de l'IRM

3.2.4.1 Contre-indications

L'IRM présente plusieurs contre-indications qu'il est nécessaire de rechercher. Elles sont représentées par les valves cardiaques non IRM compatibles ; les clips, stents, coils, etc... non IRM compatibles ; neurostimulateurs ; implants cochléaires ; pompes à insuline ; corps étrangers métalliques (proches des yeux car zone à risque) ou blessure par éclat métallique. Les contre-indications relatives comprennent les DECI, les 3 premiers mois de la grossesse (principe de précaution), la claustrophobie (65,66) et un contexte post-opératoire précoce (pour certains implants type coils, stents, filtres ...) qui nécessite d'attendre 6 à 8 semaines après la pose du matériel. En pratique pour tout dispositif métallique médical il appartient au médecin référent de se renseigner auprès du fabricant ou de ses confrères pour obtenir

la référence exacte du matériel. Il existe un site (http://mrisafety.com/TheList_search.asp) qui recense le caractère compatible ou non des dispositifs médicaux.

3.2.4.2 Limites liées à la technique

Cet examen a une durée longue, ce qui peut tendre à diminuer la compliance du patient et donc altérer la qualité de l'examen. Il peut exister des difficultés à imager les patients dont les capacités à maintenir l'apnée sont détériorées.

Comme vu précédemment les DAI ou dispositifs de resynchronisation, dont le nombre de patients porteurs est en augmentation, dégradent la qualité de l'image à l'IRM.

La résolution spatiale est limitée ne permettant pas une analyse optimale de certaines structures cardiaques.

3.2.4.3 Effets nocifs

Les chélates de gadolinium font l'objet de plusieurs préoccupations. Des études récentes ont démontré des dépôts de gadolinium dans la peau et certaines structures cérébrales (noyaux dentelés et globus pallidus) après injection de gadolinium, même chez les patients ayant une fonction rénale normale (67,68). Les conséquences cliniques de ces dépôts cutanés et cérébraux de gadolinium ne sont pas à ce jour connues.

De plus les agents du gadolinium peuvent être responsables d'une fibrose systémique néphrogénique chez les patients atteints d'insuffisance rénale sévère (clairance inférieure à 30ml/min/1.73m²) (69). Prince (70) a évalué l'incidence de la fibrose systémique néphrogénique dans deux grands centres médicaux américains : sur 83 121 patients ayant reçu des agents de contraste à base de gadolinium, 15 personnes (0,02%) ont développé une

fibrose systémique néphrogénique. Ces complications sont extrêmement rares, mais graves (71).

3.2.4.4 Limites logistiques

L'IRM présente un certain nombre d'inconvénients logistiques par rapport au scanner, tels que des coûts plus élevés liés par exemple au temps d'examen long ou à la formation du personnel plus exigeante que sur d'autres modalités.

3.3 Tomodensitométrie (TDM) ou scanner

La TDM cardiaque a été conçue à l'origine pour l'évaluation de l'arbre coronaire, et s'est rapidement positionnée comme un outil non invasif précis pour l'évaluation de l'athérosclérose coronarienne basée principalement sur une excellente valeur prédictive négative. Cependant, au cours de la dernière décennie, la TDM cardiaque a évolué pour englober plusieurs applications non coronaires, y compris la caractérisation du tissu myocardique (perfusion myocardique, imagerie du RT iodé).

3.3.1 Techniques d'acquisition

3.3.1.1 Préparation du patient

Comme pour tout scanner, la fonction rénale doit être vérifiée, et la notion d'allergie au PDC iodé recherchée. La synchronisation cardiaque à l'ECG est indispensable à la bonne réalisation de l'examen. Si la fréquence cardiaque est trop élevée on peut administrer un β -bloquant par voie orale 1 à 2 heures avant l'examen ou par voie intraveineuse immédiatement avant l'acquisition tout en respectant ses contre-indications. Il est

nécessaire d'expliquer le déroulement de l'examen au patient (notamment l'apnée) afin d'obtenir sa bonne coopération.

3.3.1.2 Modes d'acquisition des images

L'acquisition est toujours synchronisée à l'ECG. Il est à noter que plus le rythme cardiaque du patient est rapide, plus la phase diastolique est courte et la fenêtre de reconstruction étroite.

L'acquisition des images peut se faire selon deux modes, en fonction du rythme cardiaque du patient :

- si le rythme cardiaque est lent et régulier ($\leq 70/$ min), une acquisition séquentielle en mode prospectif à l'ECG est choisie, qui est une technique d'acquisition peu irradiante ;
- si le rythme cardiaque est plus rapide ($> 70/$ min) ou s'il est nécessaire d'étudier la fonction cardiaque, une acquisition spiralée en mode rétrospectif à l'ECG, qui couvre l'ensemble du cycle cardiaque, plus irradiante, est choisie.

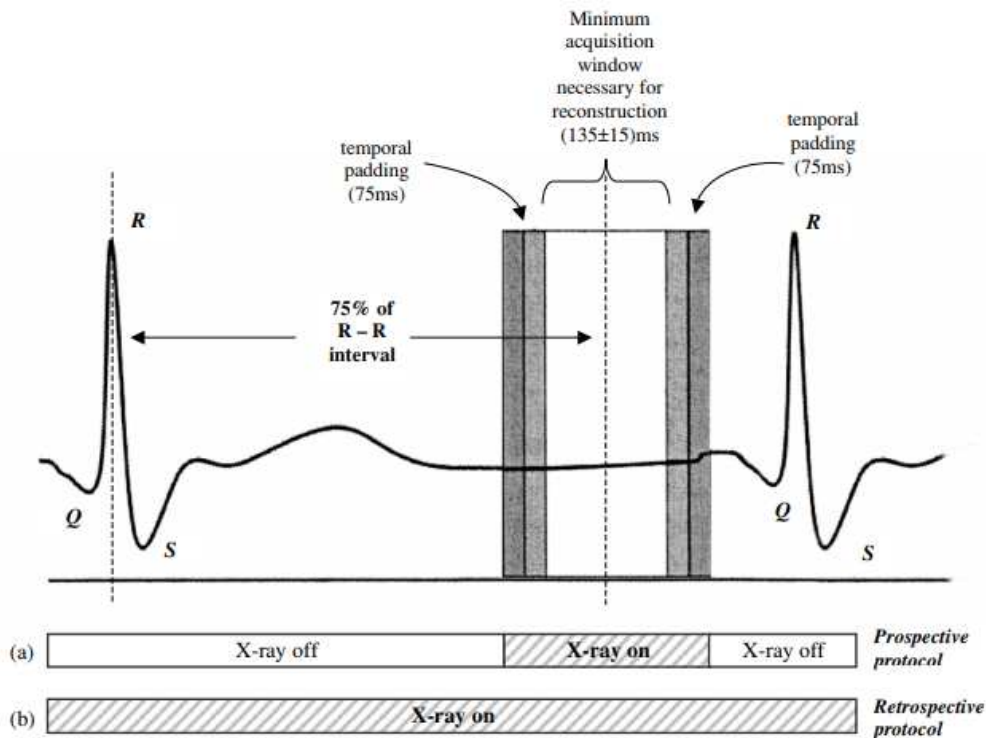


Figure 10 : Schématisation des scanners réalisés en mode prospectif et en mode rétrospectif (72)

La modulation de dose synchronisée à l'ECG en mode rétrospectif permet de limiter la dose sur les phases moins informatives mais elle nécessite un rythme cardiaque lent et stable. Elle permet de diminuer la dose de 30 à 50%.

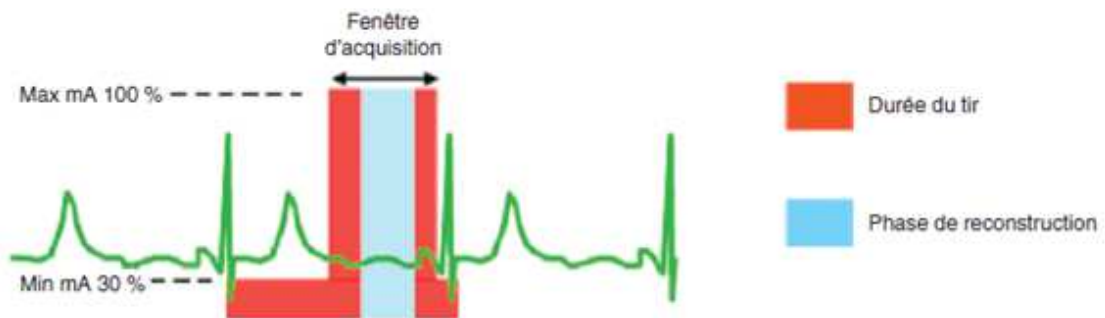


Figure 11 : Schématisation de la modulation de dose en mode rétrospectif permettant d'adapter les milliampères en fonction de l'ECG (73)

En cas d'arythmie, la prise en compte de celle-ci peut se faire de façon prospective ou rétrospective en fonction des constructeurs : de façon prospective, les battements cardiaques erratiques sont éliminés en temps réel lors de l'acquisition des données, alors que de façon rétrospective, des logiciels d'édition d'ECG permettent de modifier les fenêtres de reconstruction a posteriori en cas de variation de rythme cardiaque pour éliminer une extrasystole.

Aujourd'hui les acquisitions sur un seul battement cardiaque sont possibles : soit par une couverture très large (16 cm) soit par une acquisition spiralée bitube permettant un pitch large et une vitesse de rotation élevée. L'acquisition sur une seule diastole diminue le risque d'être gêné par une arythmie et est faiblement irradiante.

3.3.1.3 Acquisition des images

Le champ d'exploration est centré sur le massif cardiaque. L'épaisseur des coupes doit être la plus fine possible afin d'optimiser la résolution spatiale.

Les PDC iodés utilisés au scanner ont une composition chimique différente du gadolinium utilisé en IRM. Cependant, leurs poids moléculaire et volume de distribution est similaire, ce qui permet une caractérisation myocardique comparable entre IRM et scanner, tant pour l'imagerie de la perfusion de premier passage que celle du RT (74).

Une fois le type d'acquisition choisi et le volume d'acquisition déterminé, le déclenchement de l'acquisition proprement dite se fait soit :

- avec une détection automatique dès que le PDC arrive dans l'aorte ascendante (rehaussement de 100 unités Hounsfield) obtenu dans une région d'intérêt prédéfinie au niveau de l'aorte ascendante pour éviter les artéfacts liés à la forte concentration de PDC dans la veine cave supérieure).

- avec un bolus test qui consiste à faire une série d'acquisition à basse dose dans l'aorte ascendante après injection de 20 ml à 4 -5 ml/s et de sérum. Le temps idéal de l'acquisition correspond au pic de rehaussement dans l'aorte + 5 secondes.

Le PDC à forte concentration (350 à 400 mmol d'iode/ml) est administré avec un injecteur automatique afin d'obtenir un débit d'injection élevé entre 4 et 6 ml/s. Pour limiter les artéfacts de scintillement dus à une trop forte concentration en produit iodé dans les cavités cardiaques droites, le PDC est pulsé à l'aide de sérum physiologique de préférence avec un injecteur bicorps. Une injection triphasique avec une injection intermédiaire de PDC dilué à 50 % peut être utile pour visualiser les éventuelles lésions endocavitaires droites (thrombus, myxome...).

3.3.1.4 Reconstruction des images

La reconstruction des images dépend du type d'acquisition choisi. Si l'acquisition a été prospective à l'ECG, un nombre limité de phases de reconstruction est possible. Si l'acquisition a été rétrospective à l'ECG, la reconstruction des images peut se faire à tous les temps du cycle cardiaque. Typiquement, cette reconstruction se fait en pourcentage, et il est classique de reconstruire les images à 40, 60 et 75 % du cycle cardiaque (correspondant à la diastole et donc à l'épaisseur minimale du myocarde). Pour évaluer la fraction d'éjection, il faut reconstruire une ou deux phases dont le pourcentage correspond à la télésystole en plus de la phase diastolique (par exemple 25-30 % d'un RR, qui correspond à l'intervalle de temps entre les ondes R de deux complexes QRS à l'ECG, si la fréquence cardiaque est à 60/min).

3.3.2 Sémiologie de l'infarctus chronique en scanner

En scanner, l'IDM apparaît sur les acquisitions injectées précoces sous forme d'un défaut de rehaussement par rapport au myocarde adjacent (75). Ces hypodensités peuvent être linéaires sous-endocardiques ou transmuraux, et sont associées dans les infarctus

chroniques à une diminution de l'épaisseur myocardique et/ou une colonisation du tissu myocardique par de la graisse et/ou la présence de calcifications intra myocardiques.

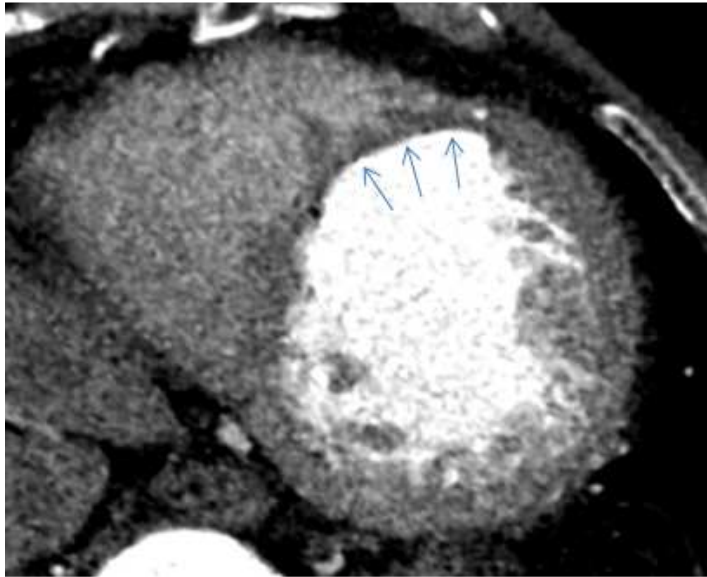


Figure 12 : Exemple de diminution d'épaisseur du myocarde au scanner chez un patient avec IDM chronique. Scanner cardiaque petit axe au temps artériel après injection de PDC montrant une diminution de l'épaisseur du myocarde en antéroseptal médian (territoire de l'interventriculaire antérieure).

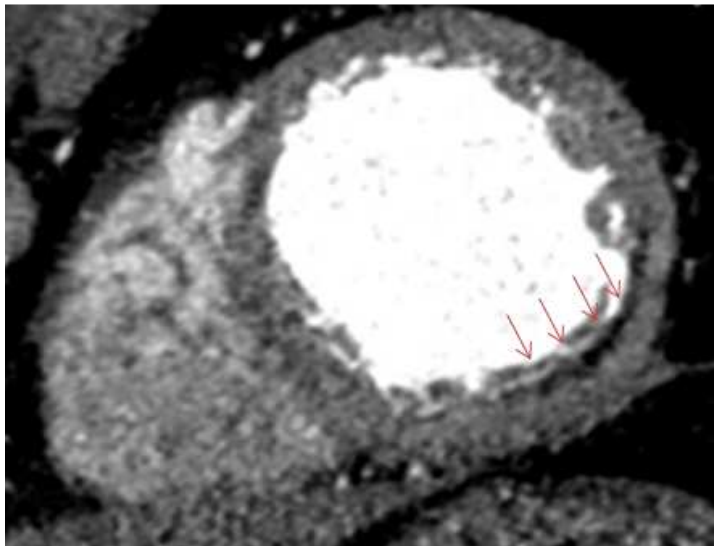


Figure 13 : Exemple de colonisation par du tissu graisseux du myocarde au scanner chez un patient avec IDM chronique. Scanner cardiaque petit axe au temps artériel après injection de PDC montrant une bande de graisse sous endocardique en latéro basal en rapport avec des séquelles d'IDM dans le territoire circonflexe.

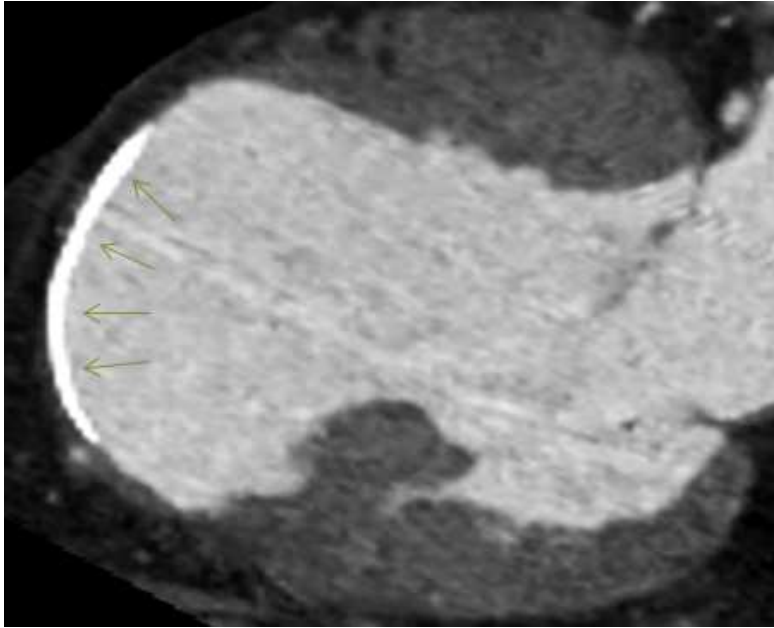


Figure 14 : Exemple de dépôt de calcifications intra-myocardiques au scanner chez un patient avec IDM chronique. Scanner cardiaque 2 cavités au temps artériel après injection de PDC montrant un dépôt de calcifications sous endocardiques en apical avec des séquelles d'IDM dans le territoire de l'interventriculaire antérieure.

Sur l'acquisition tardive acquises 5 à 8 minutes après injection, le RT de la cicatrice a une signification voisine du RT décrit en IRM avec le gadolinium (augmentation du volume de distribution de l'iode dans l'espace interstitiel) (76).

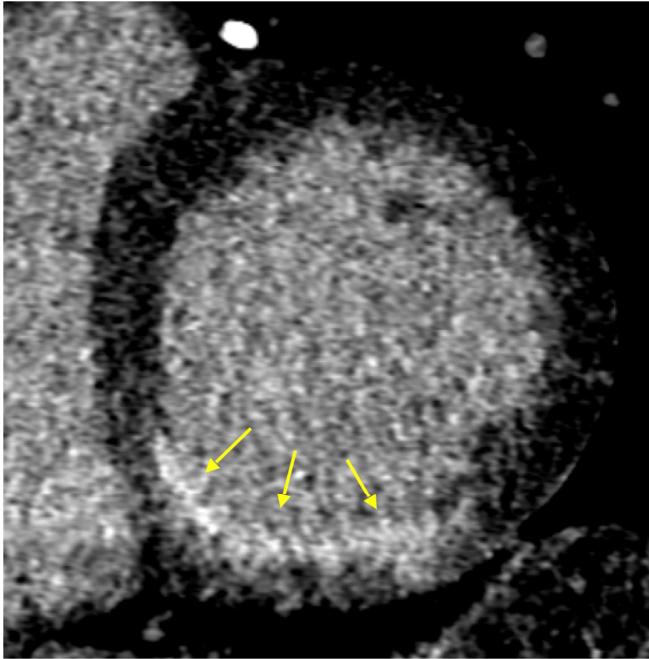


Figure 15 : Exemple de rehaussement tardif au scanner chez un patient avec IDM inférieur chronique non transmural. Scanner cardiaque petit axe au temps tardif 8 min après injection de 140mL de PDC montrant une prise de contraste sous endocardique inférieure et inféro-septale basale (flèches jaunes).

3.3.3 Avantages du scanner

Sur le plan logistique, le scanner cardiaque présente de nombreux avantages, notamment sa plus grande disponibilité et accessibilité par rapport à l'IRM cardiaque. La durée de l'examen est courte, ce qui en fait la modalité d'imagerie préférée des patients et permet de réaliser plus d'examens par jour.

Sur le plan technique le scanner présente une meilleure résolution spatiale que l'IRM. En comparant à la méthode de RT IRM HR, la masse de tissu contenue dans un voxel au TDM (volume de l'ordre de 0.5mm^3) est autour de 30 fois inférieure.

Aussi sur le plan diagnostique, en ce qui concerne la visualisation de la cicatrice d'IDM en imagerie de coupe, et au vu des résultats décrits ci-dessus, la réalisation d'un scanner

cardiaque peut être envisagée comme une alternative sérieuse à l'IRM cardiaque en cas de contre-indications à cette dernière modalité d'évaluation. De plus, le scanner peut étudier l'anatomie coronaire, de même que la fonction et la viabilité myocardique dans un examen intégré d'une durée totale de moins de 10 minutes. Il pourrait donc éviter la répétition d'examens pour le patient et être intéressant sur le plan économique.

3.3.4 Limites du scanner

L'imagerie de la cicatrice d'IDM par le scanner présente quelques limites importantes par rapport à la visualisation de la cicatrice d'IDM à l'IRM. En effet sur les images de RT, la qualité de l'imagerie reste actuellement inférieure (moins bonne résolution de contraste, plus haut niveau de bruit) par rapport à celle obtenue par l'IRM cardiaque, qui reste donc actuellement l'examen de premier choix pour cette indication en l'absence d'obstacle pour sa réalisation. De plus, afin de maximiser le contraste dans la paroi, la technique de RT scanner nécessite des doses élevées de PDC iodé (120-140mL contre seulement 60-80mL pour un simple scanner artériel), exposant au risque de toxicité rénale.

Aussi, la réalisation d'un scanner cardiaque nécessite une fréquence cardiaque la plus régulière possible. De même, celle-ci ne doit pas être trop élevée (qui nécessiterait l'utilisation de bêtabloquants en l'absence de contre-indication) afin de pouvoir si possible procéder à une acquisition prospective, soit la modalité d'acquisition la moins irradiante.

Enfin, l'acquisition prospective n'étant pas toujours réalisable, l'imagerie par scanner peut exposer le patient à une dose d'irradiation non négligeable, pouvant varier selon la technique utilisée de 0.5mSv à 20mSv.

En définitive, si l'imagerie de RT au scanner offre des perspectives intéressantes, ses limites en terme de qualité d'image, dose d'iode, et exposition additionnelle aux

rayonnements ionisants, motivent le développement de méthodes de caractérisation des cicatrices sur des images de scanner cardiaque conventionnelles acquises au temps artériel.

3.3.5 Etude bibliographique de l'étude du RT au scanner dans l'IDM

3.3.5.1 Etude du RT chez l'animal au scanner : résultats expérimentaux

La première description de la détection de l'IDM utilisant un RT au scanner a été faite en 1976 (77). A cette époque, les scanners étaient unicoupes, la synchronisation cardiaque n'était pas possible, et l'acquisition d'une imagerie complète du cœur nécessitait plusieurs minutes. Si plusieurs études animales avaient permis de montrer la présence de défauts de perfusion correspondant aux zones de *no-reflow* dans l'IDM aigu (76,78–83), la description d'un RT, quant à elle, était plus rare (84–88), probablement du fait de la mauvaise qualité technique des scanners unicoupes de cette époque, ainsi que de la grande variabilité du délai de l'imagerie par rapport au moment d'injection du contraste.

Avec l'arrivée des scanners de dernière génération qui ont la possibilité de synchroniser l'imagerie à l'ECG, le RT chez l'animal a été décrit de façon plus constante par plusieurs équipes.

Par exemple, **Lardo et al.** (89) ont montré la présence de zones de RT (PDC : 150 mL, 325 mg/mL par voie intraveineuse (IV)) dans des IDM récents chez le chien et des IDM anciens chez le cochon. Ces zones de RT étaient corrélées d'une façon précise avec l'étendue de la nécrose établie par la méthode TTC (chlorure de triphényltétrazolium), utilisée pour identifier les tissus au métabolisme actif de ceux qui sont inactifs.

D'une façon similaire, **Gerber** (74), a pu montrer chez le lapin une bonne corrélation entre

la taille du RT au scanner (PDC : 2 mL/kg par voie IV pendant 24 minutes) et l'étendue de la nécrose par TTC. Chez le cochon, cette même étude a montré également que le RT était détectable entre 4 et 20 minutes après injection du PDC avec un optimum 10 minutes après injection du PDC.

3.3.5.2 Etude du RT chez l'Homme au scanner

A. IDM à la phase aiguë

Dans le cadre de l'IDM à la phase aiguë, plusieurs études ont montré que le scanner apparaissait comme un excellent outil pour l'évaluation de la taille de l'infarctus et de la viabilité myocardique chez l'homme.

L'étude de **Mahnken** (90) a notamment été parmi les premières à évaluer la possibilité de visualiser l'IDM aigu par un RT au scanner après une procédure d'angioplastie. Dans cette étude, 28 patients ont eu un scanner cardiaque avec acquisition rétrospective et injection de 120ml de PDC iodé par voie IV (en plus de l'injection d'iode intra-coronaire lors de l'angioplastie précédente). Ces patients avaient également bénéficié de la réalisation d'une IRM cardiaque avec étude du RT (15 minutes après injection par voie IV de gadolinium à la dose de 0.2 mmol/kg). Les modèles de RT ont montré une excellente concordance entre le RT en IRM et le RT en TDM ($\kappa = 0,87$).

L'étude de **Jacquier** (91) incluait 19 patients avec un IDM pris en charge à la phase aiguë ayant bénéficié d'une revascularisation par angioplastie. L'IRM était utilisée comme référence pour l'analyse de la cicatrice d'IDM. Un scanner et une IRM cardiaques ont été réalisés durant la même semaine, dans un délai de 72 heures à 15 jours après la revascularisation. L'acquisition du scanner cardiaque et de l'IRM a été réalisée 5 et 10 minutes après l'administration de PDC iodé (1.5 mL/kg, 95–152 mL, voie IV) et de gadolinium (0.2 mmol/kg par voie IV) respectivement. Dans cette étude, pour chaque patient, les étendues du RT par scanner, et par IRM, étaient fortement corrélées ($r = 0,85$; $P < 0,0001$). Enfin, par rapport au TDM avec analyse du RT à 10 minutes après injection, le TDM avec

analyse du RT à 5 minutes montrait un rapport signal sur bruit et une qualité d'image supérieurs, sans différence objectivée dans la mesure de l'étendue de l'infarctus.

B. IDM à la phase chronique

Plusieurs études ont été menées pour évaluer le RT au scanner dans les IDM à la phase chronique.

En 2006, **Gerber** (74) a inclus 37 patients qui ont présenté un IDM, soit à la phase aiguë (16 patients, délai moyen après l'IDM de 11 jours), soit majoritairement à la phase chronique (21 patients, délai minimum de plus de 6 mois après un IDM chronique). Une IRM cardiaque (PDC à la dose de 0.05 mmol/kg avec un débit de 3 mL/s par voie IV) et un scanner cardiaque (16 détecteurs, PDC à la dose de 140 mL avec un débit de 4 mL/s par voie IV) ont été réalisés en moyenne à 1 jour d'intervalle, avec acquisition à un temps tardif (à 10 min au TDM). Sur ces 37 patients, 34 patients (dont 19 patients sur les 21 avec IDM à la phase chronique) avaient des plages de RT au scanner. Ils ont observé une corrélation excellente concernant la taille des zones de RT au scanner avec ceux en IRM cardiaque ($r = 0,90$ $P < 0.001$) et une bonne corrélation sur l'identification de ces régions en se basant sur une analyse segmentaire ($\kappa = 0.61$, $P < 0.001$).

En 2008, **Chiou** (92) a inclus 101 patients, 1 à 6 mois après avoir eu un IDM, qui ont bénéficié d'un scanner après injection de PDC (à la dose de 1.5mL/kg par voie IV avec un débit de 3-4mL/s), une scintigraphie myocardique (SPECT) au thallium et une échocardiographie avec dobutamine. Grâce au modèle standard de segmentation du VG à 17 segments, les cicatrices d'IDM étaient identifiées au scanner et comparées aux cicatrices que l'on retrouvait à la SPECT et à l'échocardiographie avec dobutamine. Lors de l'analyse par patient, le TDM avec RT a identifié la présence d'un myocarde infarci chez 97 patients (96%), contre 88 patients (87%) ($p = 0,02$) en SPECT. L'échographie dobutamine a identifié des anomalies de la contractilité chez 77 patients (76%). En analyse par segment, la concordance pour détecter le myocarde infarci entre le scanner et la SPECT était bonne (valeur $\kappa = 0,792$). Dans les segments présentant des anomalies de mouvement de la

paroi au repos (N = 486), il existait une concordance modérée dans l'évaluation de la viabilité (valeur kappa entre TDM et SPECT = 0,555, TDM et écho dobutamine = 0,498, SPECT et écho dobutamine = 0,478) avec un seuil de transmuralité défini au TDM à 50%. Parmi les segments avec une zone de RT au TDM de transmuralité supérieure à 75%, la proportion des segments désignés comme non viables par la SPECT et l'écho dobutamine a atteint respectivement 87,8% et 92,2%.

En 2013 **Wichmann** (93) a inclus 20 patients avec des IDM chroniques pour lesquels ils ont comparé la cicatrice au scanner double énergie avec injection de PDC iodé (par voie IV à la dose de 85mL avec un débit de 5mL/s) et à l'IRM après injection de PDC gadoliné (dose de 0.2 mmol/kg par voie IV). Leurs résultats montraient que, par rapport à l'IRM, le scanner double énergie permettait de détecter les cicatrices d'IDM chronique avec une sensibilité de 89%, une spécificité de 98% et une précision à 96%.

En 2013, **Bettencourt** (94) a inclus 105 patients avec suspicion de cardiomyopathie ischémique. Les patients ont bénéficié d'un scanner avec injection de PDC iodé (dose de 80mL avec un débit de 4.5mL/s) avec une acquisition tardive à 7 minutes et une IRM avec injection de gadolinium (dose de 0.2 mmol/kg) et étude du RT à plus de 10min. L'IRM était utilisée comme gold standard pour la détection des cicatrices d'IDM. Le scanner cardiaque n'identifiait que 9 des 17 cicatrices ischémiques, avec une excellente spécificité (98%) mais une faible sensibilité (53%).

Etude (année)	Patients	Technique TDM	Référence	Notes	Age infarctus	Sensibilité (%)	Spécificité(%)	Autres résultats
Nikolaou (95) (2005)	30	Scanner de perfusion	IRM	Hypo atténuation de la zone infarctée (scanner de perfusion) vs RT (IRM)	19 CAD connue ou suspectée 11 chroniques (> 3mois)	91	79	
Paul(96) (2005)	34		SPECT		aigu	78	91	
Mahnken(90) (2005)	28		IRM		aigu	97	98	
Gerber(74) (2006)	37	Etude RT	IRM IRM		16 aigus 21 chroniques			Corrélation 0.89
Ko(97) (2006)	12		Coronaro-graphie		aigu	75		
Sanz(98) (2006)	21		IRM					
Habis(99) (2007)	36		Echogra- phie de stress		aigu	98	94	
Chiou(92) (2008)	101		Clinique/SP ECT		chronique	96		
Jacquier(91) (2008)	19				aigu			
Habis(100) (2008)	26		IRM	Etude transmuralité	aigu	90	80	
Nieman(101) (2008)	21		IRM		aigu			Corrélation 0.55
Cury(102) (2008)	102		ETT/SPECT		aigu	94	97	
Rubinshtein(103) (2008)	122	Scanner bi énergie	SPECT		CAD stable ou suspecté	75	98	
Rodriguez-Granillo(104) (2009)	30				aigu			
Gweon(105) (2010)	17				aigu			
Bauer(106) (2010)	612	Scanner bi-énergie	IRM		CAD connu	77	97	
Wang(107) (2011)	11				Aigu			
Goetti(108) (2011)	24		IRM	Etude non viabilité	Viabilité	60.7	96.8	
Sato(109) (2012)	102				Aigu			Etendue RT : prédicteur indépendant de mort d'origine cardiaque ou d'hospitalisation pour aggravation d'une insuffisance cardiaque
Ghoshhajra(110) (2012)	48		Clinique		CAD	79	88	
Wichmann (93) (2013)	20		IRM		chronique	89	99	
Meinel(111) (2014)	55		SPECT		CAD	92	98	
Bettencourt (94) (2013)	105		IRM		17 chroniques	53	98	
Watabe(112) (2016)	92				Aigu			RT hétérogène : prédicteur indépendant d'un remodelage ventriculaire
Esposito (2016)	42		mapping	Patients avec TV	TV	76	86	
Rodriguez-Granillo (2016)	34		SPECT		CAD	91.7	86.4	

Tableau 1. Etudes cliniques sur l'étude du RT au scanner à la phase aiguë et phase chronique de l'IDM CAD : maladie coronarienne

L'étude de Bettencourt (94) vu précédemment, incluant le plus grand nombre de patient, retrouvait une sensibilité moyenne (53%) concernant la détection de l'IDM à la phase chronique par le RT au scanner. Il a été émis l'hypothèse qu'une telle faiblesse du scanner chez les patients avec IDM à la phase chronique pourrait être liée à une combinaison de facteurs, le plus important étant la résolution relativement faible du contraste du scanner par rapport à l'IRM. En effet, l'IRM a une résolution de contraste supérieure à celle du scanner, grâce en partie à la possibilité d'utiliser des séquences d'impulsions spécifiques, qui permettent l'annulation du signal du myocarde au moment de l'acquisition, facilitant ainsi la discrimination entre le myocarde normal et le myocarde nécrosé. Des mécanismes physiopathologiques différents sont impliqués dans l'augmentation de l'espace extracellulaire de l'IDM aigu (rupture de la membrane sarcolemmique) et de l'IDM chronique (fibrose interstitielle et de remplacement) et pourraient aussi expliquer en partie la différence entre le RT à la phase aiguë et la phase chronique de l'IDM au scanner (74,107).

3.3.6 Etude bibliographique de l'épaisseur de la cicatrice d'IDM à la phase chronique

L'étude de l'épaisseur de la paroi de la cicatrice d'IDM à la phase chronique sur des images conventionnelles de scanner à la phase artérielle pourrait être une alternative à l'étude du RT. En effet plusieurs études histologiques ou d'imagerie (IRM et scanner) ont démontré que l'épaisseur de la zone nécrosée est diminuée par rapport au myocarde sain à la phase chronique de l'IDM.

3.3.6.1 Etude de l'épaisseur de la cicatrice d'IDM chez l'animal

En 1978, **Fishbein** (113) a mené une étude histologique réalisée chez 80 rats après occlusion de la coronaire gauche proximale par une suture lors d'une anesthésie. Chaque jour, pendant 21 jours, 3 à 7 rats étaient tués et un prélèvement de leurs cœurs a été effectué pour une étude histologique. Une diminution progressive de l'épaisseur de la paroi nécrosée entre le 1er et le 21^{ème} jour (1.30 ± 0.06 mm le 1er jour contre 0.47 ± 0.02 mm le 21^{ème} jour) était observée.

Days after occlusion	No. of animals	Thickness of infarcted LV wall (mm)*	Infarct volume (% of LV)	Infarct surface area (% of LV)
1	5	1.30 ± 0.06 †	45.9 ± 5.9 †	55.1 ± 7.2 †
2	5	1.20 ± 0.14	40.6 ± 7.0	56.1 ± 6.3
3	6	0.88 ± 0.07	39.8 ± 4.1	57.9 ± 3.2
4	3	0.83 ± 0.18	39.9 ± 5.4	56.3 ± 7.1
5	4	0.75 ± 0.05	36.6 ± 3.1	59.2 ± 4.8
6	6	0.75 ± 0.03	28.8 ± 4.2	50.2 ± 5.2
7	6	0.75 ± 0.07	25.5 ± 4.1	51.1 ± 4.7
8	7	0.71 ± 0.05	24.2 ± 2.1	49.8 ± 3.9
9	5	0.56 ± 0.04	29.6 ± 2.4	50.3 ± 5.4
11	5	0.64 ± 0.05	26.8 ± 5.7	47.1 ± 5.0
13	5	0.58 ± 0.04	22.8 ± 2.9	43.7 ± 0.9
15	4	0.55 ± 0.06	23.0 ± 3.2	46.3 ± 2.8
17	6	0.48 ± 0.02	24.4 ± 3.2	48.1 ± 4.2
19	6	0.58 ± 0.04	22.2 ± 2.5	48.0 ± 4.5
21	7	0.47 ± 0.02	26.1 ± 3.2	48.3 ± 4.2

LV = left ventricular.

* Measured at thinnest point.

† Mean \pm standard error.

Figure 16 : Aspects quantitatifs de l'évolution de l'infarctus du myocarde chez le rat dans l'étude de Fishbein (113)

En 2001, **Nahrendorf** (114) menait une étude avec réalisation d'une IRM à 4, 8, 12 et 16 semaines chez 6 rats après ligature de la coronaire gauche, mettant en évidence une diminution de l'épaisseur de la cicatrice entre la 4ème et la 16ème semaine post ligature coronarienne (0.92 ± 0.06 la 4ème semaine contre 0.38 ± 0.02 mm, $P < 0.05$ la 16ème semaine).

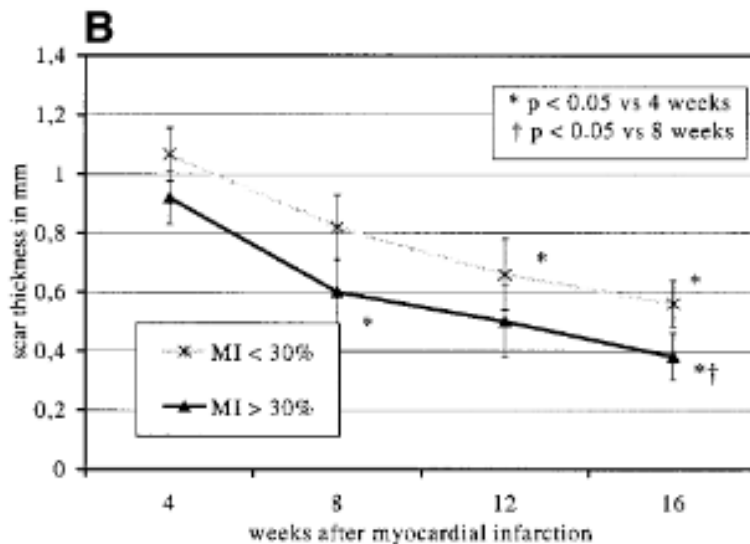


Figure 17 : Relation épaisseur de la cicatrice d'IDM en fonction du temps (semaines) chez des rats dans l'étude Nahrendorf (114). Diminution de l'épaisseur de la cicatrice chez les rats présentant des IDM de petite et grande taille (moins ou plus de 30% du myocarde sain) entre 4 et 16 semaines.

En 2009 **Abegunewardene** (115) réalisait une étude qui incluait 27 porcs ayant eu soit une occlusion transitoire de 30 min ou de 45 min soit une occlusion permanente du tronc commun gauche. L'épaisseur de la zone ischémiée, évaluée à 8 semaines par une IRM, était significativement plus basse dans le groupe ayant subi une occlusion permanente que dans le groupe avec occlusion transitoire de 30 minutes et de 45 minutes (2.9 ± 0.3 , 5.9 ± 0.7 , et 6.1 ± 0.7 mm respectivement ; $p = 0.005$).

En 2018, une étude histologique menée par **Lei Ye** (116) s'intéressait aux conséquences d'une ligature du tronc commun gauche chez des porcs en période néonatale. Cette étude montrait une diminution de l'épaisseur du myocarde dans la zone d'infarctus à 12 semaines après ligature.

Etude Année	Nombre de sujets	Animal	Age IDM	Diminution de l'épaisseur de la cicatrice	Méthode de mesure
Fishbein(113) 1978	80	Rats	1-21 jours	1.30+/-0.06 le 1er jour 0.47+/-0.02 le 21eme jour	Histologie
Nahrendorf(114) 2001	6	Rats	4, 8, 10, 12 et 16 semaines	0.92 +/- 0.06 à 4 semaines 0.38 +/- 0.02 mm, P < 0.05 à 16 semaines	IRM
Abegunewardene(115) 2009	27	Porcs	8 semaines	A 8 semaines diminution de l'épaisseur plus importante chez les porcs ayant eu une occlusion permanente (2.9 ± 0.3) que chez les porcs avec une ischémie d'une durée de 30 minutes (5.9 ± 0.7) et 45 minutes (6.1 ± 0.7 mm) p = 0.005	IRM
Lei Ye(116) 2018		Porcs	12 semaines	Diminution de l'épaisseur du myocarde dans la zone d'infarctus	Histologie

Tableau 2. Etudes animales de l'épaisseur de l'IDM à la phase chronique (histologie ou IRM)

3.3.6.2 Etude de l'épaisseur des cicatrices d'IDM chez l'homme

En 2004 **Koyama** (117) réalisait une étude qui incluait 33 patients ayant présenté un IDM revascularisé avec succès. Ces patients ont bénéficié d'un scanner avec acquisition précoce après injection de PDC (à la dose de 100 mL par voie IV avec un débit à 1.5 mL/sec) immédiatement après l'IDM et à 30 jours de l'IDM. L'étude du défaut de perfusion en zone nécrosée et de l'épaisseur du myocarde dans la même région a été réalisée. Dans le groupe de patients qui ne présentait pas de défaut perfusionnel il n'y avait pas de différence d'épaisseur entre J1 et J30 après l'IDM. Dans le groupe avec défaut perfusionnel sous endocardique, l'épaisseur myocardique diminuait légèrement à un mois (P< 0,05). Dans le groupe avec défaut perfusionnel transmural (>50%), l'épaisseur myocardique diminuait plus significativement à 1 mois (P< 0,001).

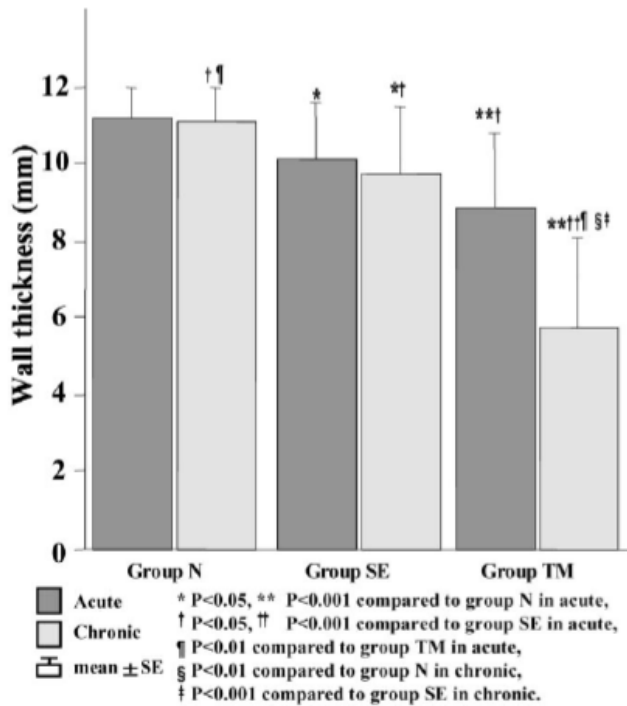


Figure 18 : Etude de l'épaisseur myocardique à un mois de l'IDM selon le défaut perfusionnel dans l'étude de Koyama (117).

Groupe N : groupe sans défaut perfusionnel au scanner, Groupe SE : défaut perfusionnel inférieur à 50% et groupe TM : défaut perfusionnel transmural supérieur à 50%.

L'épaisseur du myocarde en chronique est d'autant plus diminuée que le défaut perfusionnel myocardique est important à la phase aiguë.

En 2005 **Koyama** et son équipe (118) ont inclus 58 patients qui ont présenté un IDM revascularisé par angioplastie avec succès. Les patients ont bénéficié d'un scanner avec injection de PDC (PDC à la dose de 150mL, 300 mg/ml, avec un débit de 1.5 mL/ sec pour l'acquisition précoce et 0.1 mL/sec pour l'acquisition tardive), avec acquisition précoce à 45 secondes et tardive à 7 minutes, le lendemain de l'IDM, à 28 jours puis à 12 mois après l'IDM. Ils ont évalué le défaut de perfusion à 45 secondes ainsi que le défaut de perfusion résiduel et le RT à 7 minutes. Ils ont constaté une diminution significative de l'épaisseur myocardique en zone nécrosée à 28 jours et 12 mois. Le myocarde est d'autant plus aminci qu'il existait en plus du RT à la phase tardive un défaut perfusionnel précoce et/ou résiduel.

En 2006 **Nieman** et son équipe (119) ont fait pratiquer un coroscanner après injection de PDC (dose de 60 à 90ml, 330mg/L, 4 à 5ml/s par voie IV) à 42 patients dont 16 avec un IDM

récent (<7 jours), 13 avec un IDM chronique (>12 mois) et 13 témoins. Chez les patients présentant un IDM récent, l'épaisseur en zone nécrosée était conservée par rapport au myocarde à distance de cette zone et l'épaisseur de paroi de l'infarctus était supérieure ou égale à 6 mm chez tous les sujets. Chez les patients avec un IDM à la phase chronique, l'épaisseur de paroi était significativement diminuée par rapport au myocarde à distance de la zone nécrosée. Chez 6 patients sur 13 avec IDM chronique, l'épaisseur moyenne des parois était inférieure ou égale à 5 mm.

En 2008 **Zafar** et son équipe (120) ont réalisé une étude rétrospective qui incluait 47 patients présentant un myocarde aminci inférieur ou égale à 5mm ou la présence de calcifications dans le territoire de la coronaire gauche au scanner. La présence de graisse au sein des cicatrices d'IDM a été trouvée dans 51% des cas. Aussi, dans 100% des cas la présence de cette graisse était associée à une épaisseur pariétale fine (<3mm).

Etude Année	Nombre de sujets	Date de l'IDM	Résultats	Méthode de mesure
Koyama(117) 2004	33	1 mois	Diminution épaisseur d'autant plus importante que l'atteinte de l'IDM est transmurale	Scanner
Koyama(118) 2005	58	28 jours 12 mois	Diminution épaisseur à 28 jours et à 12 mois par rapport au lendemain de l'IDM	Scanner
Nieman(119) 2006	42	16 récents <7 jours 13 chroniques >12 mois 13 témoins	IDM à la phase chronique : épaisseur de paroi était significativement diminuée par rapport au myocarde à distance contrairement à l'IDM à la phase aigüe	Scanner
Zafar(120) 2008	47	Supérieur à 2 ans	Epaisseur pariétale fine en cas de dépôts de graisse au sein de la cicatrice d'IDM (51% de l'effectif)	Scanner

Tableau 3 : Etudes chez l'homme de l'épaisseur de la cicatrice à la phase chronique de l'IDM.

Plusieurs études ont montré que l'amincissement myocardique était corrélé aux régions génératrices de TV dans le post-infarctus :

- En 2013, Komatsu a décrit que les régions génératrices de TV dans le post infarctus étaient situées au scanner cardiaque dans les zones où le myocarde était fin (<5mm) ou en bordure de ces zones (3).
- En 2018, Soto-Iglesias a montré qu'une épaisseur myocardique moyenne au scanner inférieure ou égale à 3.59mm était prédictive de la localisation des substrats

arythmogènes épiscopiques chez 38 patients ayant présenté un IDM à la phase chronique (121).

- En 2018, Takigawa a montré, dans une étude où 12 patients étaient inclus après un IDM, que les zones myocardiques critiques génératrices de TV étaient celles dont l'épaisseur étaient mesurées entre 1 et 4mm au scanner (122).
- En 2018, Ghannam a réalisé des scanners cardiaques chez 15 patients adressés pour ablation de TV après IDM ancien. Il a confirmé que l'épaisseur myocardique mesurée au scanner permettait d'identifier les zones critiques pour l'ablation de TV, ces dernières se situant préférentiellement entre les zones d'amincissement sévère (4).

3.3.7 Etude du dépôt de graisse et de calcifications au cours de l'IDM chronique au scanner

3.3.7.1 Dépôt de graisse

L'analyse par scanner montre que le dépôt de graisse dans le myocarde du VG est retrouvé entre 22% et 62% chez les patients ayant des antécédents d'IDM (120,123–125). En scanner, la graisse myocardique apparaît hypodense, linéaire ou curviligne, et se trouve généralement dans les régions sous-endocardiques (120,123,125,126) correspondant à la coronaire occluse. Que cela soit en histologie ou au scanner le dépôt de graisse au sein du myocarde ne s'étend généralement pas de manière transmurale c'est-à-dire sur plus de 75% (117) de l'épaisseur du myocarde. La graisse intra-myocardique VG peut accompagner l'amincissement de la paroi VG ou la présence de calcifications au scanner (120,125).

Les études par TDM et IRM montrent que la graisse du VG a tendance à augmenter par rapport au temps écoulé depuis l'IDM (123,125,127) et est absente chez les patients avec un IDM datant de moins de 6 mois (127). Les études TDM et l'IRM ne montrent pas de corrélation entre la présence de graisse myocardique du VG et le sexe, l'âge, les facteurs de risque de coronaropathie (123–125), les anomalies de l'ECG (présence d'une élévation du

segment ST ou d'une onde Q) (123,125), et la thérapie de reperfusion utilisée (124,125). Enfin le dépôt de graisse peut être utile pour cibler l'ablation de TV par radiofréquence (31).

3.3.7.2 Calcifications intra-myocardiques

Les calcifications sont fréquemment causées par un IDM de taille importante et se produisent dans 8% des infarctus âgés de plus de 6 ans (128,129). Au scanner elles se présentent comme des calcifications minces et curvilignes, situées en périphérie de la cicatrice d'IDM. Les calcifications peuvent également provoquer des anomalies du mouvement de la paroi focale (130) et des arythmies potentiellement mortelles peuvent survenir en cas de calcification du système de conduction (131). En 2019 une étude réalisée par Alyesh (132) montrait que les calcifications myocardiques détectées en TDM cardiaque chez les patients avec un ancien IDM étaient associées à la présence de TV. Les calcifications correspondent à des zones de non-excitabilité et représentent une limite fixe des circuits de réentrée de TV. Elles peuvent donc également être utiles au guidage de l'ablation de TV (132).

4. Généralités sur l'apprentissage automatique en imagerie

4.1 Définitions

L'intelligence artificielle est un ensemble de techniques permettant à des machines d'accomplir des tâches et de résoudre des problèmes normalement réservés aux humains et à certains animaux. L'apprentissage automatique, sous-ensemble de l'intelligence artificielle, est une méthode de science des données qui permet aux ordinateurs d'apprendre sans être programmés avec des règles explicites (133). Contrairement aux algorithmes basés sur des règles, l'apprentissage automatique tire parti d'une exposition accrue à des ensembles de données volumineux et nouveaux, et d'une capacité de s'améliorer et d'apprendre avec l'expérience (134,135). Les progrès récents de l'apprentissage automatique sont prometteurs dans de nombreuses industries et applications, y compris l'imagerie médicale (136).

4.2 Catégories d'apprentissage automatique

Les tâches d'apprentissage automatique sont généralement classées en trois grandes catégories (137), en fonction du type de tâche: apprentissage supervisé, non supervisé et renforcement. Tout d'abord nous allons définir plusieurs termes utiles à la compréhension des catégories d'apprentissage automatique.

- Les données étiquetées correspondent à un ensemble d'exemples (par exemple, des images), chacun avec la «réponse» correcte.
- La classification correspond à l'affectation d'une étiquette de classe à une image

ou à une ligne de données. Par exemple, une image, ou une partie d'une image, peut être étiquetée «anormale» ou «normale». Dans ce cas-là le classifieur peut essayer de déterminer si la partie marquée représente un tissu bénin ou malin. Le classifieur calcule une somme pondérée des caractéristiques : chaque nombre est multiplié par un poids (positif ou négatif) avant d'être sommé. Si la somme est supérieure à un seuil, la classe est reconnue. Les poids sont différents pour les classifieurs de chaque catégorie, et ce sont eux qui sont modifiés lors de l'apprentissage.

- L'apprentissage correspond à la phase à laquelle le système d'algorithme d'apprentissage automatique reçoit des exemples de données étiquetées avec les réponses. L'ensemble de poids ou de points de décision du modèle est mis à jour jusqu'à ce qu'un point d'arrêt soit atteint, déterminé par le programmeur.

Dans l'apprentissage supervisé, des étiquettes de données sont fournies à l'algorithme lors de la phase de formation (il y a une supervision dans la formation). Les résultats attendus sont généralement étiquetés par des experts humains et servent de vérité fondamentale pour l'algorithme. Le but de l'algorithme est généralement d'apprendre une règle générale qui établit une correspondance entre les entrées et les sorties. Après chaque exemple donné à la machine, cette dernière ajuste ses paramètres internes de manière à rapprocher sa sortie de la sortie désirée. Après avoir montré à la machine des milliers ou des millions d'exemples étiquetés avec leur catégorie, elle devient capable de classifier correctement la plupart d'entre eux. Mais ce qui est plus intéressant, c'est qu'elle peut aussi classifier correctement des images de voiture ou de chien qu'elle n'a jamais vues durant la phase l'apprentissage. C'est ce qu'on appelle la capacité de généralisation

Dans l'apprentissage non supervisé, aucune étiquette de données n'est donnée à l'algorithme d'apprentissage. L'objectif de la tâche d'apprentissage automatique est de trouver la structure cachée dans les données et de séparer les données en grappes ou en groupes. L'apprentissage non supervisé est le mode principal d'apprentissage des animaux

et des humains. C'est l'apprentissage que nous faisons par nous-même en observant le monde et en agissant.

Dans l'apprentissage par renforcement, un programme informatique effectue une certaine tâche dans un environnement dynamique dans lequel il reçoit des informations en termes de renforcement positif et négatif. L'apprentissage par renforcement s'appuie sur les conséquences des interactions avec un environnement sans être explicitement enseigné. Cette forme d'apprentissage nécessite de très nombreux essais.

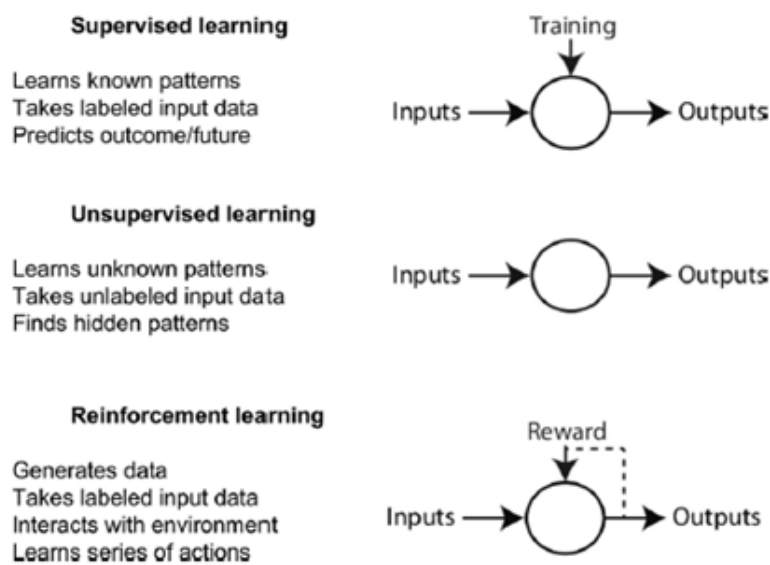


Figure 19 : Présentation des différentes catégories d'apprentissage automatique (138)

4.3 Principe des réseaux de neurones

Les réseaux de neurones artificiels sont des méthodes statistiques et mathématiques qui constituent un sous-ensemble de l'apprentissage automatique. Ces réseaux s'inspirent de la manière dont les systèmes nerveux biologiques traitent les informations avec un grand nombre d'éléments de traitement hautement interconnectés, appelés neurones. Un réseau neuronal artificiel est structuré comme une couche d'entrée de neurones, une ou plusieurs

«couches cachées» et une couche de sortie. Chaque couche cachée est constituée d'un ensemble de neurones, où chaque neurone est entièrement connecté à tous les neurones de la couche précédente. La force de chaque connexion est quantifiée avec son propre poids. Pour que le réseau fournisse les bons résultats (par exemple, une détection et une classification correcte des résultats sur les images), les poids doivent être définis sur des valeurs appropriées, qui sont estimées par un processus de formation. L'apprentissage sur des réseaux de neurones artificiels peut être supervisé, partiellement supervisé ou non supervisé. On définit les réseaux de neurones simples qui correspondent à des réseaux multicouches d'éléments simples, similaires aux classifieurs linéaires, interconnectés par des poids entraînaibles, et les réseaux de neurones convolutifs sont une forme particulière de réseau neuronal multicouche dont l'architecture des connexions est inspirée de celle du cortex visuel des mammifères.

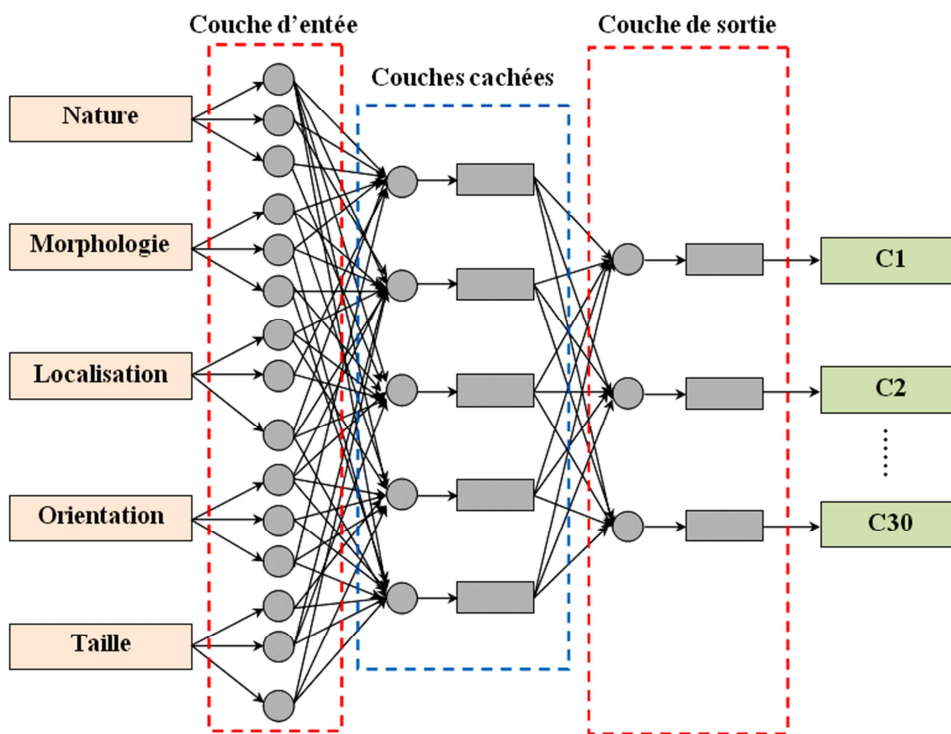


Figure 20 : Exemple de réseau de neurones (139)

4.4 Apprentissage profond

L'apprentissage en profondeur ou deep learning est un sous-ensemble de l'apprentissage automatique. Il utilise des algorithmes de réseaux neuronaux artificiels contenant plus d'une couche cachée (généralement beaucoup plus profonde). En d'autres termes, les algorithmes d'apprentissage en profondeur sont basés sur un ensemble d'algorithmes qui tente de modéliser des abstractions de haut niveau dans des données (140).

L'apprentissage en profondeur est utilisé pour la segmentation d'images. La segmentation est définie comme l'identification des pixels ou des voxels composant un organe ou une structure d'intérêt. D'un point de vue apprentissage, il peut être considéré comme une tâche de classification au niveau des pixels, où nous visons à définir si un pixel donné appartient à l'arrière-plan ou à une classe cible (par exemple la paroi du VG). L'apprentissage automatique a été par exemple utilisé pour segmenter l'oreillette gauche comme le montre une étude réalisée en 2018 (141). L'apprentissage en profondeur est aussi utilisé pour la détection de lésions focales telles que la détection automatisée des lésions malignes sur les mammographies de dépistage (142), la détection de microbleed au sein du parenchyme cérébral (143) ou des nodules pulmonaires en scanner (144).

5. Notre étude

Automated Left Ventricular Wall Thickness and Fat Measurements from Cardiac Computed Tomography in Patients with Post-Infarction Scar

Nicolas Cedilnik, PhD,¹ Clémence Scappaticci, MD,² Marta Nunez, PhD,³ Shuman Jia, PhD,¹ Frédéric Sacher, MD, PhD,^{2,3} Pierre Jais, MD,^{2,3} François Laurent, MD,^{2,3} Michel Montaudon, MD, PhD,^{2,3} Maxime Sermesant, MD,^{1,3} and Hubert Cochet, MD, PhD.^{2,3}

¹ *Epione Research Team, Inria Sophia Antipolis, Sophia Antipolis, France*

² *CHU Bordeaux, Department of Cardiovascular and Thoracic Imaging and Department of Cardiac Pacing and Electrophysiology, Pessac, France*

³ *IHU Liryc – Inserm U1045 / Univ. Bordeaux, Pessac, France*

INTRODUCTION

Myocardial infarction (MI) is the most common cause of heart disease and a major provider of both acute and long term mortality (15). Acute complications are mainly addressed by early revascularization, while long term complications, namely heart failure and ventricular arrhythmias, may require detailed characterization with the use of imaging to timely propose appropriate preventive or curative therapies (multi-site pacing in heart failure, implantable defibrillators or catheter ablation in ventricular arrhythmias). From the acute to the chronic stage after MI, the structure of the left ventricular (LV) wall changes according to a remodeling process that involves both the infarct and the remote areas (41). One major change is the progressive thinning of the wall in scarred areas, secondary to myocyte loss, edema resorption, and subsequent mechanically-induced remodeling (42). Another major change is the development of fat deposition within the scar, whose origin is still unclear (32,34,35,145). Cardiac magnetic resonance (CMR) is the reference method to characterize the myocardial tissue, allowing for direct visualization of scar within the thickness of the wall with unparalleled contrast (146). However, the method shows

substantial limitations for the characterization of chronic healed MI. Firstly; its spatial resolution may be too low to accurately characterize scar density in old infarcts showing severe thinning. Secondly, many patients with old MI carry implantable cardiac defibrillators (ICDs), and these severely hamper CMR image quality. To overcome these limitations, the characterization of scar distribution and heterogeneity with the use of CT was recently introduced in patients referred for catheter ablation for ventricular arrhythmias. A series of studies have reported close correlation between regional wall thickness on CT and voltage or local abnormal potentials on contact mapping during sinus rhythm (3,4,121,122). The heterogeneity of wall thickness was also recently reported to accurately predict critical sites of ventricular tachycardia (VT) circuits, these being commonly observed on channels of relatively preserved thickness within severely thinned areas (122). Last, several reports indicate that fat deposition within scar on CT may be related to arrhythmia risk and also useful to target ablation (31). Thus, wall thickness and intramural fat mapping from CT may give access to promising imaging markers that could be useful both to target catheter ablation therapy in patients presenting with post-MI ventricular arrhythmias, and to improve risk stratification in patients considered for ICD implantation for the primary prevention of sudden death. The aims of the present study were (i) to develop an automated method for LV wall segmentation, thickness mapping and fat mapping by applying a deep learning approach trained on a database of 500 CT scans with available expert segmentation, and (ii) to analyze how regional wall thinning and fat after MI relates to clinical characteristics and scar distribution on CMR in a series of post-infarct patients with both CT and CMR imaging available.

METHODS

Populations and imaging data

The present study involved 2 distinct patient populations. For the learning aspect, we retrospectively included 500 patients with history of post-MI VT and available pre-procedural CT scan with expert segmentation among the MUSIC VT database. MUSIC VT is a network of 20 international sites expert in VT ablation who are using the MUSIC software

technology. The second population was composed of consecutive patients with history of MI and with both CT and CMR available, retrospectively gathered from the Bordeaux Hospital database from 2010 to 2017. Population characteristics were retrieved from the hospital records. Only the patients with an MI older than 6 months and with a less than 1-year delay between CT and CMR studies were considered for inclusion. Patients with silent MI (MI date unknown) could be included. Non inclusion criteria also comprised prior history of catheter ablation or surgery on the LV, and associated hypertrophic cardiomyopathy. Aortic valve disorders and other causes of adaptive LV hypertrophy were considered for inclusion given the high prevalence of such co-morbidities in the ischemic population. In both populations, CT scan data consisted of arterial-enhanced ECG-gated whole heart cardiac scans reconstructed at mid-diastole. In the first population the CT systems were highly heterogeneous depending on the system available in each site. In the second population CT data had been acquired on dual source CT systems (Somatom Definition and Somatom Force, Siemens Medical Systems, Forchheim, Germany). CMR studies had been conducted on 1.5 Tesla systems equipped with 32-channel cardiac coils (MAGNETOM AVANTO® and AERA®, Siemens Medical Systems, Erlangen, Germany), and consisted of 3-dimensional inversion recovery-prepared Turbo Fast Low Angle Shot sequences in short axis orientation encompassing the whole LV, acquired 12-15 min after the intravenous injection of 0.2 mmol/Kg gadoterate meglumine (Guerbet, Aulnay-sous-bois, France). Typical sequence parameters were: TR/TE, 700/1.4 ms; flip angle, 10°; voxel size, 1.8 × 1.4 × 6 mm; inversion time, 260–320 ms depending on the results of a TI scout scan performed immediately before acquisition.

Deep Learning of LV wall segmentation on CT

Ground truth data

All image processing tasks were performed using MUSIC software (IHU Liryc, Univ. Bordeaux, and Inria Sophia Antipolis, France). Manual CT segmentations were performed by 3 trained experts with more than 3 years and 300 cases experience in LV wall segmentation on CT. The LV wall was derived from 2 sequential endocardium and epicardium regions of

interests (ROIs). Endocardial contours were obtained using region growing after prior manual isolation of the LV chamber using interpolated brush ROIs. Epicardial contours were obtained from brush ROIs manually drawn every centimeter along the LV long axis and subsequently interpolated. An additional right ventricular (RV) epicardial contour was drawn using interpolated brush ROIs in order to be able to rotationally position LV segments on the AHA segmentation.

Deep learning method

The deep learning approach we applied is based on a previously described methodology to segment the left atrium (141). It relies on the use of two successive specialized 3-dimensional U-nets, as illustrated in **Figure 1**.

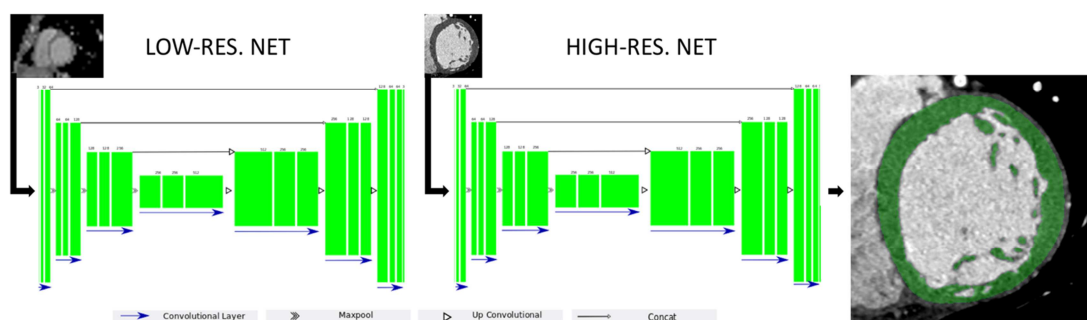


Figure 1: Architecture of the U-net used to segment cardiac CT images (green blocks: 3D features). A first "low-resolution" network is used to determine the left ventricle location on the original CT image. A cropped version of the image is then fed to a "high resolution" net.

The use of 2 sequential U-Nets was justified by the need to balance between resolution and memory storage. The first was used to segment the heart at low resolution, in order to compute a bounding box to crop the original CT image around the LV for the subsequent segmentation of the LV wall at higher resolution, and to obtain a low resolution RV epicardial segmentation that is sufficient to set the optimal angle to accurately assign LV AHA segments.

The original CT image was thus resampled to 128x128x128 voxels before being fed to the

first network. In addition, to make sure that the learning was robust against rotational errors, the training data was augmented twice by applying 2 random rotations in the range of $\pm 20^\circ$ on the original image along each axis. The output of the first network was 3 low resolution ROIs (LV endocardium, LV epicardium, and RV epicardium). The LV epicardium low resolution ROI was used to compute a bounding box cropping the original image around the LV with 5mm margins. This cropped image was resampled to 144x144x144 voxels, hence a typical voxel size of about 0.6 mm in the radial direction and 0.8 mm in the longitudinal direction. Before being fed to the second network, these high-resolution cropped images were augmented 20 times to ensure that the segmentation was robust against rotation, size and noise. This was done by applying random rotation and shearing transformations along each axis, and by applying a random Gaussian blur filter. The output of the second network was 2 high resolution ROIs (LV endocardium and epicardium).

The network was trained from scratch. We randomly divided the population into 450 cases for training, and 50 cases for validation. Taking into account data augmentation, a total of 900 datasets were fed to the first network, and 18,000 to the second network. The Loss function applied to optimize training was the opposite of the Dice score, which quantifies the overlap between the predicted LV wall segmentation and the ground truth provided by experts.

Post-processing

Additional post-processing was applied to improve the consistency of the predicted segmentation. This included the computation of connected components in order to keep the largest one and remove potential isolated regions inaccurately segmented, and Boolean operations on endo- and epicardial ROIs to ensure that the endocardial contour did not cross the epicardial contour. Lastly, the predicted ROIs were up-sampled to the original CT image resolution using a nearest neighbor interpolation. Then, LV wall thickness was automatically computed as the distance from endocardial to epicardial contours using a partial differential equation scheme, as described previously (147). Wall thinning was defined as any area with thickness <5mm. In addition, intra-mural fat was quantified by using histogram thresholding, fat being defined as any voxel with attenuation value below -30HU within the LV wall.

Comparison to CMR

A radiologist with 1-year experience in cardiac imaging reviewed all CT and CMR scans from the CT/CMR population. The presence/absence of regional LV thinning and intra-mural fat were visually assessed. In addition, all CMR studies were manually segmented using brush ROIs drawn on each slice. Within the LV wall, scar was quantified by using histogram thresholding, the threshold for scar being set at 35% of maximal signal intensity within scar, in order to take into account both the dense scar and the grey zone (148). The outputs of the segmentation were endocardial, epicardial and scar contours. These segmentations were used to compute total scar volume and local scar transmuralty, expressed in % of the wall, using the approach described above for wall thickness computation. CMR segmentation is illustrated in **Figure 2**.

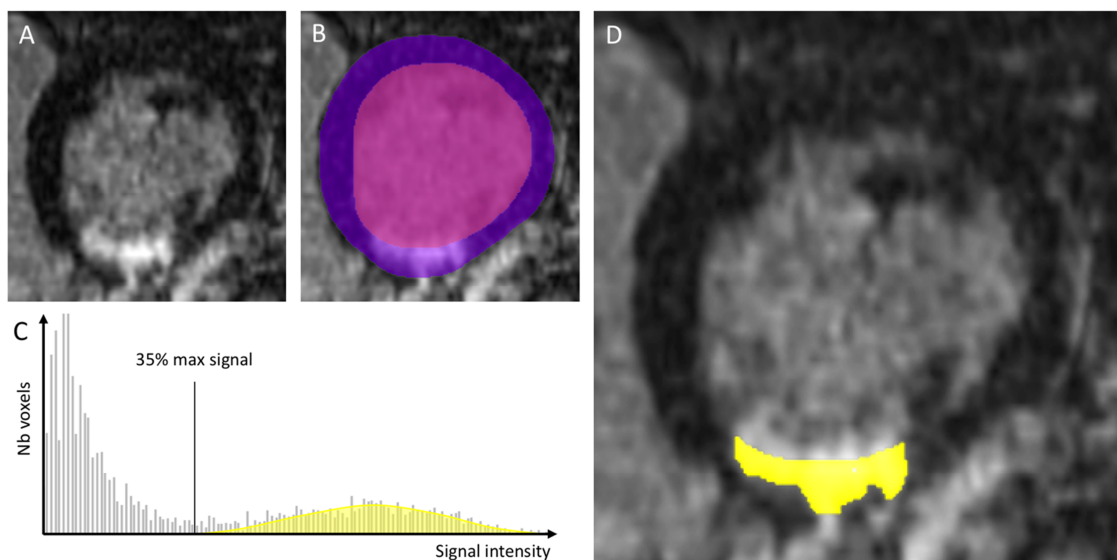


Figure 2: Segmentation of CMR data. On short axis late gadolinium-enhanced images (A), the LV endo- and epicardium were manually contoured (B). The histogram of intensities within the myocardium was thresholded at 35% maximum (C), resulting in a segmentation of myocardial scar (D).

CMR datasets were rigidly registered to CTs using the Optimus algorithm, as implemented in the Medinria Software (149). For the sake of robustness, registration was only computed within bounding boxes 5cm around the LV, and on images enhanced by overlaying segmentation masks. All registrations were manually checked for consistency. Registered CT and CMR data were then distributed on the AHA 17-segment model by using the LV coordinates system described in (150). In this framework, the LV is approximated as an ellipsoid and each LV point is assigned a couple of angles related to the ellipsoid center and its principal axes. Since images from both modalities were previously registered, it was possible to use the right ventricle CT automated segmentation as a point of reference in the short axis plane to automatically assign AHA segments and distribute both CT and CMR features on a bull's eye representation.

Statistical analyses

The Shapiro-Wilk test of normality was used to assess whether quantitative data conformed to the normal distribution. Continuous data are expressed as mean \pm standard deviation when following a normal distribution and as median [interquartile range Q1-Q3] otherwise. Categorical data are expressed as fraction (%). The relationship between continuous variables was assessed using Pearson's correlation coefficient. Independent continuous variables were compared using independent-sample parametric (unpaired Student's t-test) or non-parametric tests (Mann-Whitney U test) depending on data normality. Dependent continuous variables were compared using paired-sample parametric or non-parametric tests (paired Student's t-test, Wilcoxon signed-rank test) depending on data normality. Independent categorical variables were compared using Chi-square test when expected frequencies were ≥ 5 , and Fisher's exact test when they were < 5 . Dependent categorical variables were compared using the paired-sample McNemar's test. Multivariable logistic regression analyses were used to identify independent correlates of ventricular arrhythmia. The study was populated to enable the inclusion of 2 variables in multivariable models, thus all variables significantly associated with ventricular arrhythmia at univariable analysis were combined by pairs. The accuracy of automated LV wall segmentation as compared to ground truth was assessed by reporting Dice scores between regions of interest

and mean distances between contours. The accuracy and reproducibility of wall thickness measurements was assessed by Bland and Altman analyses at the segmental level, and reported in the form of mean bias, 95% limits of agreements, and intra-class correlation coefficients. The agreement between regional wall thickness on CT and scar transmural on CMR was assessed from median values within segments, with separate analyses according to scar age. In addition, Receiver Operating characteristics (ROC) analyses were done to identify optimal wall thickness values to detect scar. These thresholds were used to build contingency tables and report the sensitivity and specificity of wall thickness for the detection of segmental scar. All statistical tests were two-tailed. A P value <0.05 was considered to indicate statistical significance. Analyses were performed using NCSS 8 (NCSS Statistical Software, Kaysville, UT, USA).

RESULTS

Populations

The population used to train and validate the deep learning algorithm for automated LV segmentation (POPULATION 1) was composed of 500 patients (age 60 ± 14 , 83% men, LVEF $36\pm 8\%$). All patients had past history of MI and were referred for catheter ablation for scar-related VT. The delay since MI was known in 354 (71%) of the population, and was 11[8-17] years. The population used to analyze the correlates of regional wall thinning and fat (POPULATION 2) was composed of 78 patients (age 63 ± 14 , 85% men, LVEF $47\pm 13\%$). The characteristics of POPULATION 2 are shown in **Table 1**.

Table 1 - Characteristics of Population 2	
Demographics	
Female gender (%)	12 (15%)
Age (yrs)	63±14
Unknown infarct age (silent MI)	26 (33%)
Infarct age (yrs)	5 [0.5-11]
Cardiovascular risk factors	
Hypertension	42 (54%)
Diabetes	21 (27%)
Dyslipidemia	38 (49%)
Smoking	41 (53%)
Body mass index	26.4±4.0
Creatinine clearance (mL/min)	87±36
CAD and revascularization history	
History of PCI	40 (51%)
History of CABG	9 (12%)
Single-vessel disease	21 (27%)
Multi-vessel disease	30 (38%)
Therapies	
Beta-blocker	61 (78%)
Statin	52 (67%)
ACE inhibitor	52 (67%)
Amiodarone	24 (31%)
Anti-aldosterone	26 (33%)
ICD	23 (29%)
Clinical status	
Heart failure symptoms (NYHA class)	1.23±0.49
History of ventricular arrhythmia	22 (28%)
CMR findings	
LVEF (%)	47±13
LVEDV (mL/m ²)	98±33
Mitral regurgitation (>grade 2 on echo)	9 (12%)
Intra-cardiac thrombus	6 (8%)
LAD scar	31 (40%)
CX scar	31 (40%)
RCA scar	30 (38%)
Scar extent (nb of AHA segments)	3 [1.0-6.8]
Scar area (cm ²)	32 [10-53]
Scar volume (mL)	15.9 [6.4-32.2]
CT findings	
Delay between CT and CMR (days)	29[1-139]
Intra-cardiac thrombus	7 (9%)
Intramural fat on visual analysis	25 (32%)
Fat volume on automated analysis (mL)*	0.58 [0.24-1.47]
Regional wall thinning on visual analysis	57 (73%)
Area of thinning <5mm (cm ²)	32 [17-56]
Area of thinning <4mm (cm ²)	17 [11-28]
Area of thinning <3mm (cm ²)	9.7 [7.4-15.5]
Area of thinning <2mm (cm ²)	5.7 [4.8-7.3]
* fat volume only provided in patients with fat	

All patients had history of MI with post-infarction scar visible on CMR. The delay since MI was unknown in 26 (33% with silent MI), and was 5 years in others (interquartile range Q1-Q3: 0.5-11 years, minimum 6 months, maximum 40 years). Indications to undergo CT were suspected coronary artery disease in 21(27%), pre-procedural work-up before catheter ablation for ventricular arrhythmia in 22(28%), and atrial fibrillation in 19(24%), suspected intra-cardiac thrombus in 10(13%), and other in 6(8%). Indications to undergo CMR were the selection of ICD candidates in primary prevention in 19(24%), pre-procedural work-up before catheter ablation for ventricular arrhythmia in 18(23%), and atrial fibrillation in 17(22%), diagnostic work-up of structural heart disease in 17(22%), viability assessment in 5(6%), and other in 2(3%). The median delay between CT and CMR studies was 29[1-139] days.

Accuracy of automated LV wall segmentation on CT

Automated segmentation was feasible in all 50 cases from the validation group, with a typical processing time <1min per case, as compared to 10-15min for manual segmentation. When compared to ground truth segmentations from experts, predicted LV wall segmentations were highly accurate, the high resolution network reaching a plateau at a Dice score of 0.96. The mean distance between predicted and expert contours was 0.6mm. Data augmentation was instrumental in reaching such highly accurate segmentation, median Dice scores around 0.90 being obtained before data augmentation. The addition of Gaussian blur filters was particularly useful. The agreement between predicted LV wall segmentation and ground truth is illustrated below in **Figure 3**.

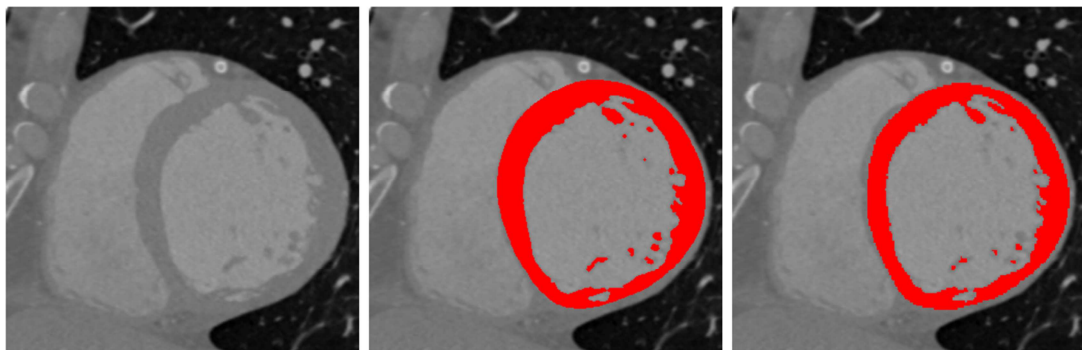


Figure 3: Results from automated LV segmentation. This example was taken from the validation datasets that were not used for the fitting of the deep learning network. Left panel: original CT image in short axis orientation. Middle panel: automated LV wall segmentation. Right panel: expert LV wall segmentation.

To assess the accuracy of automated wall thickness measurements, a Bland and Altman analysis was performed on the data from randomly selected patients, showing that the agreement between automated and expert segmental thickness measurements was excellent, with an intra-class correlation coefficient of 0.95, a slight overestimation of thickness with the automated method (systematic bias of 0,18mm), but a sub-millimetric accuracy in most cases (95% limits of agreement -1.28mm to +0.91mm). The Bland and Altman and correlation graphs are shown below in **Figure 4**.

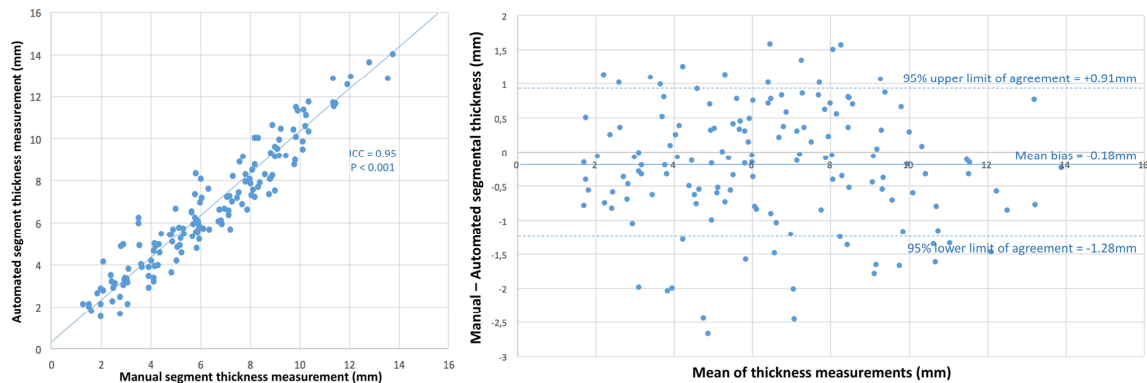


Figure 4: Agreement between automated and expert segmental thickness measurements. Left panel: correlation graph. Right panel: Bland and Altman graph.

Inter-scan reproducibility of automated thickness measurements

A total of 21 patients had undergone multiple CT studies. The median delay between CT-studies was 180[60-360] days. Inter-scan reproducibility of automated LV thickness measurements was only assessed in 8 patients with less than 1-year delay between CT studies (median delay 150[93-195] days), and no inter-current events or interventions with potential impact on LV remodeling. Results showed that the inter-scan reproducibility of segmental thickness measurements was excellent, with an intra-class correlation coefficient of 0.97, no significant systematic bias between scans (+0.01mm), and narrow 95% limits of

agreement ranging from -0.67mm to +0.69mm. The Bland and Altman and correlation graphs are shown below in **Figure 5**.

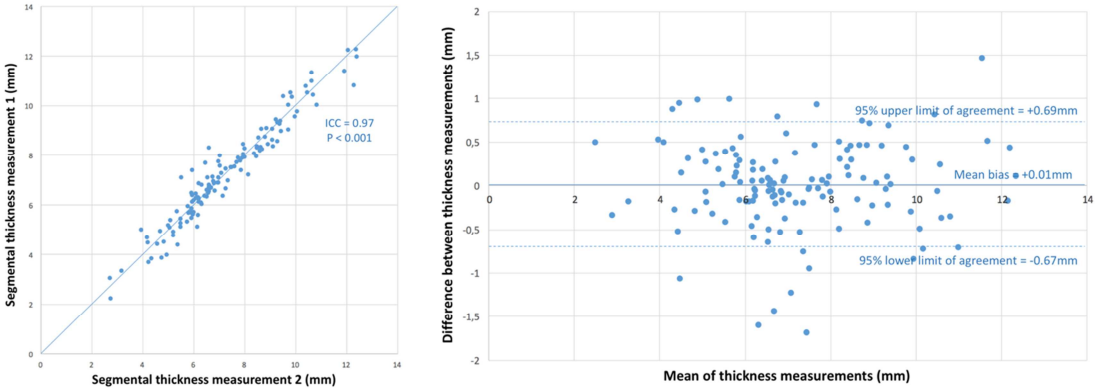


Figure 5: Analysis of the inter-scan reproducibility of automated wall thickness measurements from CT. Left panel: correlation graph. Right panel: Bland and Altman graph.

The excellent reproducibility of automated thickness measurements between serial CT acquisitions is further illustrated below in **Figure 6**.

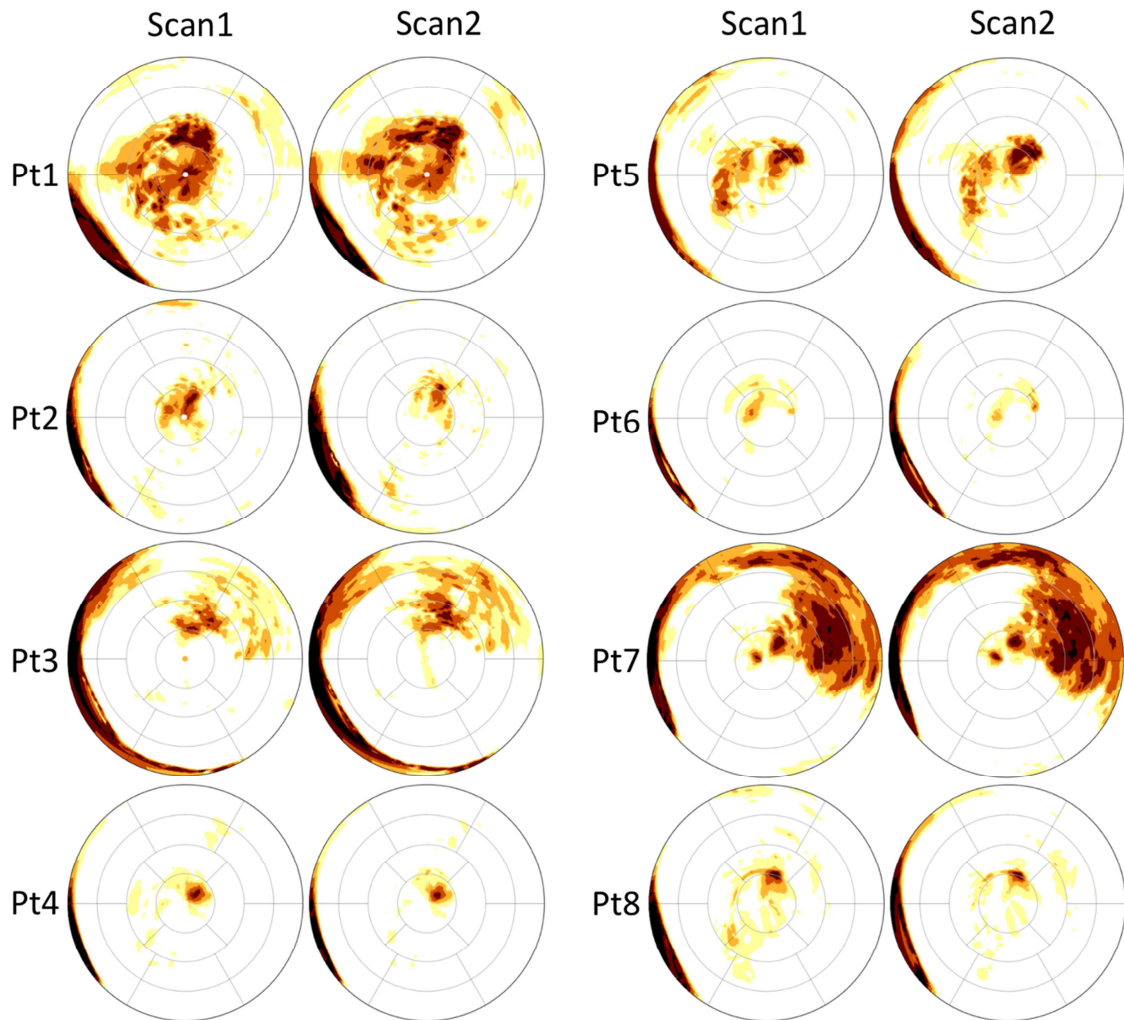


Figure 6: Illustration of the inter-scan reproducibility of automated wall thickness measurements from CT. Bull's eye wall thickness maps automatically derived from 2 different CT acquisitions are shown below for all 8 patients. The wall thickness range from 0mm to 5mm is color-coded from black to pale yellow.

Given the high reproducibility of thickness measurements we performed additional analyses in 3 patients that underwent 2 different CT acquisitions with more than 1-year delay between scans, in order to assess whether the method could monitor the progressive wall thinning over the long term. In these patients, no inter-current event or intervention had occurred, and the delay between studies ranged from 14 months to 5 years. Results

showed a progression of wall thinning, both in area and in magnitude, consistent with infarct remodeling, as illustrated in **Figure 7**.

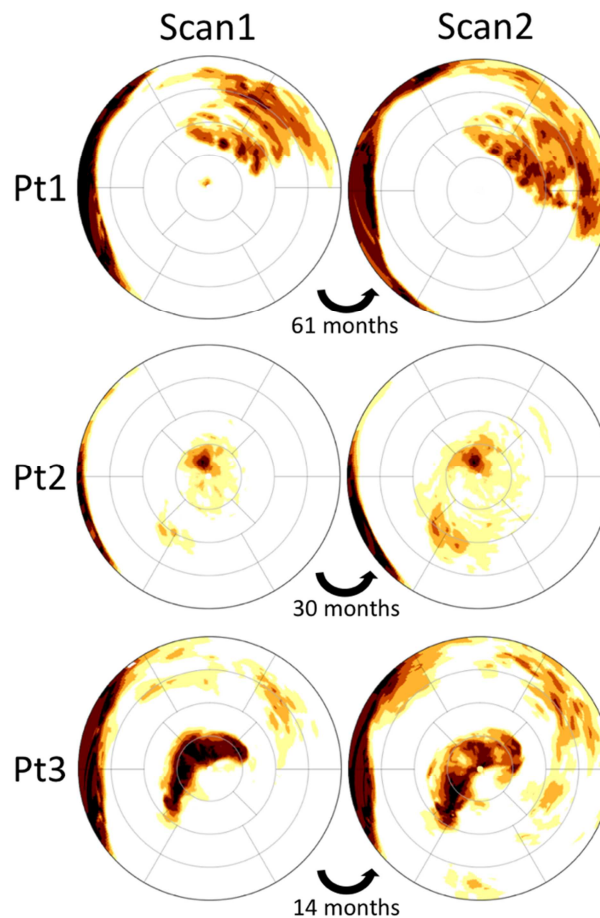


Figure 7: Monitoring progressive wall thinning over the course of LV remodeling after MI. Patient 1 (first row) was scanned at 6 years and 11 years after MI. In patient 2 (second row) the delay since MI was unknown (silent MI), and both scans were acquired 30 months apart. Patient 3 (third row) was scanned at 6 months and 20 months after MI.

Clinical correlates of wall thinning and intra-mural fat on CT

The characteristics of patients with vs. without regional LV wall thinning, as assessed visually, are compared in **Table 2**.

	Wall thinning - (N=21)	Wall thinning + (N=57)	P value
Demographics			
Female gender (%)	4 (19%)	8 (14%)	0.59
Age (yrs)	60±13	64±14	0.32
Unknown infarct age (silent MI)	13 (62%)	13 (22%)	<0.001
Infarct age (yrs)	0.5 [0.6-1]	6 [0.8-12]	0.03
Cardiovascular risk factors			
Hypertension	7 (33%)	35 (61%)	0.02
Diabetes	1 (5%)	20 (35%)	0.005
Dyslipidemia	8 (38%)	30 (53%)	0.19
Smoking	8 (38%)	33 (58%)	0.09
Body mass index	24.8±4.0	27.0±3.8	0.03
Creatinine clearance (mL/min)	85±25	88±39	0.78
CAD and revascularization history			
History of PCI	9 (43%)	31 (54%)	0.27
History of CABG	0 (0%)	9 (16%)	0.04
Single-vessel disease	5 (24%)	16 (28%)	0.91
Multi-vessel disease	5 (24%)	24 (44%)	0.16
Therapies			
Beta-blocker	14 (67%)	47 (82%)	0.08
Statin	11 (52%)	41 (72%)	0.08
ACE inhibitor	9 (43%)	43 (75%)	0.02
Amiodarone	8 (38%)	16 (28%)	0.39
Anti-aldosterone	3 (14%)	23 (40%)	0.03
ICD	1 (5%)	22 (39%)	0.003
Clinical status			
Heart failure symptoms (NYHA class)	1.10±0.31	1.29±0.55	0.16
History of ventricular arrhythmia	1 (5%)	21 (37%)	0.005
CMR findings			
LVEF (%)	58±7	44±13	<0.001
LVEDV (mL/m ²)	81±24	104±34	0.005
Mitral regurgitation (>grade 2 on echo)	1 (5%)	8 (14%)	0.25
Intra-cardiac thrombus	0 (0%)	6 (11%)	0.12
LAD scar	6 (29%)	25 (44%)	0.23
CX scar	6 (29%)	25 (44%)	0.23
RCA scar	11 (52%)	19 (33%)	0.13
Scar extent (nb of AHA segments)	1 [1-1]	5 [2-8]	<0.001
Scar area (cm ²)	8 [3-12]	41 [21-69]	<0.001
Scar volume (mL)	3.8 [1.6-6.7]	22 [12-34]	<0.001
CT findings			
Delay between CT and CMR (days)	24 [0-294]	31 [3-114]	0.22
Intra-cardiac thrombus	1 (5%)	6 (11%)	0.43
Intramural fat on visual analysis	0 (0%)	25 (44%)	<0.001
Fat volume on automated analysis (mL)*	NA	0.58 [0.24-1.47]	NA

* fat volume only provided in patients with fat

Among clinical characteristics, the presence of LV regional wall thinning related positively to infarct age, cardiovascular risk factors (hypertension, diabetes, and BMI), and history of coronary bypass graft (CABG), and inversely to silent MI. Among therapies, regional thinning related positively to heart failure drugs and ICDs. Regarding clinical status, wall thinning was strongly associated with a history of ventricular arrhythmia, LVEF impairment and LV dilatation. As for other myocardial tissue characteristics, wall thinning related closely to scar volume and extent on CMR, and to the presence of intra-mural fat on CT.

Univariable correlates of wall thinning, as computed automatically and defined as the area with regional thickness <5mm, are provided in **Table 3**. The closest associations were found with infarct age, history of ventricular arrhythmia, LV systolic dysfunction and dilatation, scar volume and extent on CMR, and intra-mural fat presence and burden on CT.

Table 3 - Univariable correlates of wall thinning area <5mm		
	R	P value
Demographics		
Female gender (%)	0.01	0.98
Age (yrs)	0.19	0.14
Unknown infarct age (silent MI)	-0.25	0.02
Infarct age (yrs)	0.43	<0.001
Cardiovascular risk factors		
Hypertension	0.23	0.06
Diabetes	0.008	0.59
Dyslipidemia	0.08	0.35
Smoking	0.004	0.82
Body mass index	-0.08	0.59
Creatinine clearance (mL/min)	-0.13	0.70
CAD and revascularization history		
History of PCI	0.18	0.10
History of CABG	0.27	0.03
Single-vessel disease	-0.11	0.16
Multi-vessel disease	0.25	0.04
Therapies		
Beta-blocker	0.12	0.22
Statin	-0.04	0.95
ACE inhibitor	0.23	0.04
Amiodarone	0.09	0.53
Anti-aldosterone	0.22	0.05
ICD	0.28	0.03
Clinical status		
Heart failure symptoms (NYHA class)	0.22	0.06
History of ventricular arrhythmia	0.37	0.001
CMR findings		
LVEF (%)	-0.48	<0.001
LVEDV (mL/m ²)	0.53	<0.001
Mitral regurgitation (>grade 2 on echo)	-0.03	0.88
Intra-cardiac thrombus	-0.006	0.98
LAD scar	-0.04	0.82
CX scar	0.02	0.92
RCA scar	-0.03	0.86
Scar extent (nb of AHA segments)	0.49	<0.001
Scar area (cm ²)	0.47	<0.001
Scar volume (mL)	0.37	0.001
CT findings		
Delay between CT and CMR (days)	-0.12	0.22
Intra-cardiac thrombus	-0.07	0.48
Intramural fat on visual analysis	0.35	0.002
Fat volume on automated analysis (mL)	0.35	0.002

The characteristics of patients with vs. without intra-mural fat on CT, as assessed visually, are compared in **Table 4**.

Table 4 - Characteristics of patients with vs. without intra-mural fat on visual analysis			
	Fat - (N=53)	Fat + (N=25)	P value
Demographics			
Female gender (%)	7 (13%)	5 (20%)	0.44
Age (yrs)	63±15	63±11	0.87
Unknown infarct age (silent MI)	23 (43%)	3 (12%)	0.006
Infarct age (yrs)	1 [0.6-6.8]	11 [3-14]	0.01
Cardiovascular risk factors			
Hypertension	29 (55%)	13 (52%)	0.93
Diabetes	13 (24%)	8 (32%)	0.38
Dyslipidemia	25 (47%)	13 (52%)	0.48
Smoking	23 (43%)	18 (72%)	0.004
Body mass index	25.6±3.5	28.3±4.5	0.008
Creatinine clearance (mL/min)	83±28	95±47	0.19
CAD and revascularization history			
History of PCI	27 (51%)	13 (52%)	0.69
History of CABG	3 (6%)	6 (24%)	0.01
Single-vessel disease	14 (26%)	7 (28%)	0.85
Multi-vessel disease	18 (34%)	12 (48%)	0.19
Therapies			
Beta-blocker	42 (79%)	19 (76%)	0.94
Statin	34 (64%)	18 (72%)	0.28
ACE inhibitor	33 (62%)	19 (76%)	0.10
Amiodarone	19 (36%)	5 (20%)	0.19
Anti-aldosterone	18 (34%)	8 (32%)	0.98
ICD	12 (23%)	11 (44%)	0.03
Clinical status			
Heart failure symptoms (NYHA class)	1.22±0.47	1.25±0.55	0.84
History of ventricular arrhythmia	10 (19%)	12 (48%)	0.007
CMR findings			
LVEF (%)	51±13	40±12	0.001
LVEDV (mL/m ²)	92±29	111±37	0.02
Mitral regurgitation (>grade 2 on echo)	6 (11%)	3 (12%)	0.85
Intra-cardiac thrombus	3 (6%)	3 (12%)	0.33
LAD scar	21 (39%)	10 (40%)	0.98
CX scar	22 (42%)	9 (36%)	0.65
RCA scar	18 (34%)	12 (48%)	0.24
Scar extent (nb of AHA segments)	2 [1-5]	6 [3-8]	0.003
Scar area (cm ²)	17 [7-44]	48 [35-83]	<0.001
Scar volume (mL)	8.9 [3.8-22.6]	29 [16-34]	0.003
CT findings			
Delay between CT and CMR (days)	23 [0-122]	53 [6-144]	0.87
Intra-cardiac thrombus	6 (11%)	1 (4%)	0.29
Regional wall thinning on visual analysis	32 (60%)	25 (100%)	0.0001
Area of thinning <5mm (cm ²)	25 [16-48]	47 [27-71]	0.002
Area of thinning <4mm (cm ²)	14 [10-23]	24 [16-49]	<0.001
Area of thinning <3mm (cm ²)	8.2 [7.4-11.8]	12.6 [9.7-30.0]	<0.001
Area of thinning <2mm (cm ²)	5.2 [4.7-6.7]	6.4 [5.7-13.4]	<0.001

The presence of fat related positively to infarct age, cardiovascular risk factors (smoking and BMI), and history of CABG, and inversely to silent MI. Among therapies, fat related positively to ICDs. Regarding clinical status, fat was strongly associated with a history of ventricular arrhythmia, LVEF impairment and LV dilatation. As for other myocardial tissue characteristics, fat related closely to scar volume and extent on CMR, and to the presence and extent of wall thinning on CT.

Univariable correlates of intramural fat burden, as computed automatically and defined as the volume of myocardial tissue below -30HU, are provided in **Table 5**. The closest associations were found with infarct age, history of multi-vessel disease, and history of ventricular arrhythmia. The correlation between fat volume and scar extent or volume on CMR was weak. Interestingly, the scar metric that more closely related to fat volume was the area of severe thinning <2mm.

Table 5 - Univariable correlates of intra-mural fat volume		
	R	P value
Demographics		
Female gender (%)	-0.07	0.40
Age (yrs)	0.07	0.40
Unknown infarct age (silent MI)	-0.08	0.36
Infarct age (yrs)	0.37	0.001
Cardiovascular risk factors		
Hypertension	0.001	0.99
Diabetes	0.02	0.96
Dyslipidemia	0.06	0.71
Smoking	-0.10	0.51
Body mass index	0.10	0.50
Creatinine clearance (mL/min)	-0.08	0.36
CAD and revascularization history		
History of PCI	0.10	0.51
History of CABG	0.21	0.08
Single-vessel disease	-0.12	0.41
Multi-vessel disease	0.28	0.03
Therapies		
Beta-blocker	0.08	0.36
Statin	-0.19	0.09
ACE inhibitor	-0.09	0.29
Amiodarone	-0.11	0.21
Anti-aldosterone	0.11	0.22
ICD	0.24	0.05
Clinical status		
Heart failure symptoms (NYHA class)	-0.02	0.96
History of ventricular arrhythmia	0.27	0.04
CMR findings		
LVEF (%)	-0.15	0.12
LVEDV (mL/m ²)	0.15	0.13
Mitral regurgitation (>grade 2 on echo)	0.02	0.97
Intra-cardiac thrombus	0.12	0.18
LAD scar	-0.09	0.29
CX scar	-0.15	0.13
RCA scar	0.16	0.12
Scar extent (nb of AHA segments)	0.21	0.08
Scar area (cm ²)	0.24	0.05
Scar volume (mL)	0.24	0.05
CT findings		
Delay between CT and CMR (days)	-0.17	0.10
Intra-cardiac thrombus	0.06	0.63
Regional wall thinning on visual analysis	0.07	0.51
Area of thinning <5mm (cm ²)	0.19	0.09
Area of thinning <4mm (cm ²)	0.27	0.03
Area of thinning <3mm (cm ²)	0.29	0.02
Area of thinning <2mm (cm ²)	0.33	0.009

Influence of scar age on clinical and imaging presentation

Excluding patients with unknown delay since MI (26 with silent MIs), our study population comprised 25 patients with an MI >5 years old (median 11[8-20] years), and 27 patients with a delay since MI \leq 5 years (median 0.6[0.5-1] years). The characteristics of patients with recent vs. old MI are compared in **Table 6**.

	Scars > 5 years (N=25)	Scars ≤ 5 years (N=27)	P value
Demographics			
Female gender (%)	3 (12%)	3 (11%)	0.92
Age (yrs)	68±11	64±12	0.24
Cardiovascular risk factors			
Hypertension	14 (56%)	16 (59%)	0.98
Diabetes	5 (20%)	9 (33%)	0.33
Dyslipidemia	13 (52%)	15 (55%)	0.95
Smoking	12 (48%)	16 (59%)	0.52
Body mass index	27.3±3.3	27.1±4.8	0.86
Creatinine clearance (mL/min)	79±24	94±45	0.19
CAD and revascularization history			
History of PCI	15 (60%)	21 (78%)	0.33
History of CABG	4 (16%)	2 (7%)	0.28
Single-vessel disease	8 (32%)	9 (33%)	0.89
Multi-vessel disease	12 (48%)	15 (56%)	0.85
Therapies			
Beta-blocker	19 (76%)	24 (89%)	0.51
Statin	17 (68%)	25 (93%)	0.05
ACE inhibitor	18 (72%)	21 (78%)	0.93
Amiodarone	7 (28%)	7 (26%)	0.72
Anti-aldosterone	8 (32%)	11 (41%)	0.68
ICD	12 (48%)	4 (15%)	0.006
Clinical status			
Heart failure symptoms (NYHA class)	1.33±0.59	1.21±0.51	0.47
History of ventricular arrhythmia	14 (56%)	4 (15%)	0.001
CMR findings			
LVEF (%)	42±12	46±15	0.28
LVEDV (mL/m ²)	112±35	92±36	0.05
Mitral regurgitation (>grade 2 on echo)	3 (12%)	4 (15%)	0.87
Intra-cardiac thrombus	4 (16%)	2 (7%)	0.34
LAD scar	10 (40%)	15 (55%)	0.27
CX scar	10 (40%)	8 (30%)	0.44
RCA scar	9 (36%)	11 (41%)	0.73
Scar extent (nb of AHA segments)	5 [3-8]	4 [2-8]	0.38
Scar area (cm ²)	47 [33-83]	40 [15-58]	0.31
Scar volume (mL)	26 [18-36]	17 [8-34]	0.29
CT findings			
Delay between CT and CMR (days)	32 [5-134]	22 [1-113]	0.82
Intra-cardiac thrombus	2 (8%)	3 (11%)	0.71
Intramural fat on visual analysis	16 (64%)	6 (22%)	0.002
Fat volume on automated analysis (mL)	0 [0-0]	0.4 [0-1]	0.02
Regional wall thinning on visual analysis	24 (96%)	20 (74%)	0.03
Area of thinning <5mm (cm ²)	52 [37-73]	23 [15-41]	<0.001
Area of thinning <4mm (cm ²)	27 [21-49]	13 [10-19]	<0.001
Area of thinning <3mm (cm ²)	16 [11-25]	8 [7-11]	<0.001
Area of thinning <2mm (cm ²)	7.1 [5.5-10.1]	5.1 [4.5-5.9]	<0.001

Scar age related to none of the baseline characteristics, nor to any cardiovascular risk factor or medication. Patients with older scars were more frequently carrying ICDs, and were much more likely to show ventricular arrhythmias (56% vs. 15%, $P=0.001$). On CMR, older scars showed slightly higher LV volume but LVEF or scar volume did not differ from recent scars. On CT, older scars showed more frequent and more extensive wall thinning and fat deposition. Interestingly, the association between the area of scar on CMR and the area of wall thinning on CT was much stronger when only analyzing old infarcts ($R=0.34$, $P=0.03$ on recent infarcts vs. $R=0.68$, $P<0.001$ on infarcts older than 5 years). The impact of infarct age on the extent of wall thinning on CT and the volume of scar on CMR is illustrated in the **Figure 8** below.

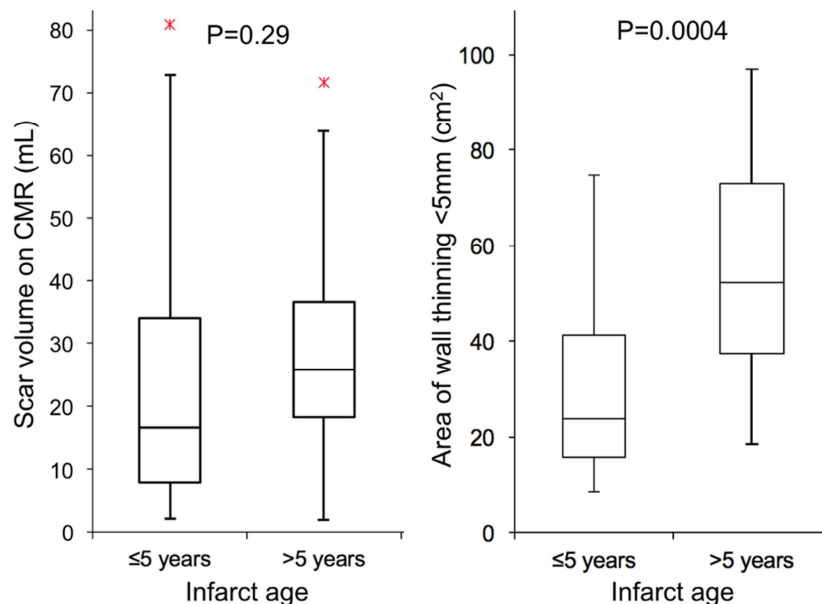


Figure 8: Impact of infarct age on scar volume on CMR and wall thinning on CT

Clinical and imaging correlates of ventricular arrhythmias

Considering only events of sustained VT or VF/aborted sudden death, our population comprised 22(28%) patients with history of ventricular arrhythmias. The characteristics of patients with vs. without ventricular arrhythmias are compared in **Table 7**.

Table 7 - Characteristics of patients with vs. without ventricular arrhythmias			
	Arrhythmia + (N=22)	Arrhythmia - (N=56)	P value
Demographics			
Female gender (%)	2 (9%)	10 (18%)	0.34
Age (yrs)	69±12	61±14	0.02
Unknown infarct age (silent MI)	4 (18%)	22 (39%)	0.08
Infarct age (yrs)	13 [6-21]	1.5 [0.6-6.7]	<0.001
Cardiovascular risk factors			
Hypertension	12 (54%)	30 (54%)	0.86
Diabetes	3 (14%)	18 (32%)	0.10
Dyslipidemia	11 (50%)	27 (48%)	0.82
Smoking	15 (68%)	26 (46%)	0.06
Body mass index	26.6±2.8	26.4±4.4	0.81
Creatinine clearance (mL/min)	91±37	85±35	0.51
CAD and revascularization history			
History of PCI	13 (59%)	27 (48%)	0.32
History of CABG	5 (23%)	4 (7%)	0.05
Single-vessel disease	7 (32%)	14 (25%)	0.85
Multi-vessel disease	12 (55%)	18 (32%)	0.19
Therapies			
Beta-blocker	20 (91%)	41 (73%)	0.03
Statin	15 (68%)	37 (66%)	0.84
ACE inhibitor	16 (73%)	36 (64%)	0.43
Amiodarone	8 (36%)	16 (29%)	0.50
Anti-aldosterone	9 (41%)	17 (30%)	0.37
ICD	16 (73%)	7 (13%)	<0.001
Clinical status			
Heart failure symptoms (NYHA class)	1.47±0.62	1.14±0.41	0.02
CMR findings			
LVEF (%)	41±11	50±13	0.003
LVEDV (mL/m ²)	115±41	91±27	0.003
Mitral regurgitation (>grade 2 on echo)	3 (14%)	6 (11%)	0.70
Intra-cardiac thrombus	5 (23%)	1 (2%)	0.001
LAD scar	8 (36%)	23 (41%)	0.71
CX scar	10 (45%)	21 (38%)	0.52
RCA scar	8 (36%)	22 (39%)	0.81
Scar extent (nb of AHA segments)	6 [3-8]	2 [1-5]	<0.001
Scar area (cm ²)	50 [28-89]	19 [8-48]	<0.001
Scar volume (mL)	27 [15-45]	11 [4-24]	<0.001
CT findings			
Delay between CT and CMR (days)	31 [4-57]	25 [1-159]	0.36
Intra-cardiac thrombus	3 (14%)	4 (7%)	0.39
Intramural fat on visual analysis	12 (55%)	13 (23%)	0.007
Fat volume on automated analysis (mL)	0.23 [0-1.16]	0 [0-0]	0.005
Regional wall thinning on visual analysis	21 (95%)	36 (64%)	0.005
Area of thinning <5mm (cm ²)	51 [29-74]	25 [15-47]	<0.001
Area of thinning <4mm (cm ²)	29 [17-49]	14 [10-22]	<0.001
Area of thinning <3mm (cm ²)	16 [10-32]	8 [7-11]	<0.001
Area of thinning <2mm (cm ²)	7.4 [6.4-14.7]	5.2 [4.6-6.0]	<0.001

As compared to the remaining population, patients with ventricular arrhythmias were older and with older MIs. Cardiovascular risk factors, extent of CAD and revascularization history did not differ. Patients with arrhythmias obviously showed a more frequent use of beta-blockers and ICDs. Clinically, they showed slightly heavier heart failure symptoms. On imaging, patients with arrhythmias showed lower LVEF and higher LV volumes, as well as more extensive scar on CMR, and more frequent and more extensive fat and wall thinning on CT. Interestingly, the closest relationship between wall thinning and ventricular arrhythmia was found on the most severely thinned areas. The imaging correlates of ventricular arrhythmias are illustrated in **Figure 9** below.

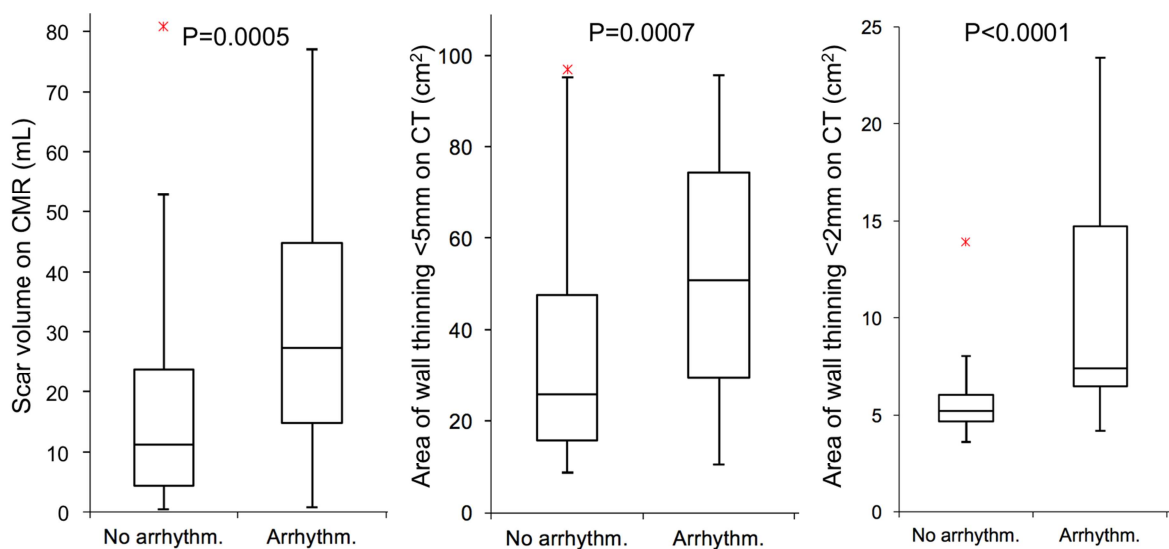


Figure 9: Scar volume on CMR and area of wall thinning on CT in patients with vs. without ventricular arrhythmia.

Multivariable analyses were conducted to identify independent correlates of ventricular arrhythmias. Given the size of the population and the number of events, the analysis was limited to 2-variable models (151). The characteristics more closely associated with ventricular arrhythmias at univariable analysis were thus combined by pairs. Results are summarized in **Table 8**. These indicate that scar size quantified from late gadolinium

enhancement on CMR or from wall thinning on CT are more closely related to ventricular arrhythmias than LVEF, the current predictor used clinically for risk stratification. It also indicates that wall thinning from CT brings incremental value over scar volume on CMR, particularly when quantifying the area of severe thinning, which is the imaging characteristic the most closely related to arrhythmias.

Table 8 - Multivariable correlates of ventricular arrhythmias					
	R ² change	P value		R ² change	P value
Model 1: LVEF, MRscar			Model 9: MRscar, CT<4mm		
CMR scar volume (mL)	0.119	0.04	CT area thickness<4mm (cm ²)	0.180	0.004
LVEF (%)	0.021	0.16	CMR scar volume (mL)	0.043	0.04
Model's R²	0.140		Model's R²	0.223	
Model 2: LVEF, CTfat			Model 10: MRscar, CT<3mm		
LVEF (%)	0.110	0.02	CT area thickness<3mm (cm ²)	0.209	0.003
CT fat volume (mL)	0.060	0.08	CMR scar volume (mL)	0.039	0.05
Model's R²	0.170		Model's R²	0.249	
Model 3: LVEF, CT<5mm			Model 11: MRscar, CT<2mm		
CT area thickness<5mm (cm ²)	0.115	0.03	CT area thickness<2mm (cm ²)	0.242	0.002
LVEF (%)	0.032	0.09	CMR scar volume (mL)	0.056	0.02
Model's R²	0.147		Model's R²	0.298	
Model 4: LVEF, CT<4mm			Model 12: CTfat, CT<5mm		
CT area thickness<4mm (cm ²)	0.180	0.003	CT area thickness<5mm (cm ²)	0.115	0.01
LVEF (%)	0.025	0.13	CT fat volume (mL)	0.038	0.09
Model's R²	0.205		Model's R²	0.154	
Model 5: LVEF, CT<3mm			Model 13: CTfat, CT<4mm		
CT area thickness<3mm (cm ²)	0.209	0.003	CT area thickness<4mm (cm ²)	0.180	0.002
LVEF (%)	0.015	0.24	Fat volume (mL)	0.017	0.23
Model's R²	0.225		Model's R²	0.197	
Model 6: LVEF, CT<2mm			Model 14: CTfat, CT<3mm		
CT area thickness<2mm (cm ²)	0.242	0.003	CT area thickness<3mm (cm ²)	0.209	0.002
LVEF (%)	0.026	0.13	CT fat volume (mL)	0.011	0.31
Model's R²	0.269		Model's R²	0.221	
Model 7: MRscar, CTfat			Model 15: CTfat, CT<2mm		
CMR scar volume (mL)	0.119	0.01	CT area thickness<2mm (cm ²)	0.242	0.002
CT fat volume (mL)	0.043	0.11	CT fat volume (mL)	0.012	0.30
Model's R²	0.162		Model's R²	0.255	
Model 8: MRscar, CT<5mm					
CMR scar volume (mL)	0.119	0.02			
CT area thickness<5mm (cm ²)	0.060	0.02			
Model's R²	0.178				

Relationship between regional thickness and scar transmurality

After automated registration, the quality of alignment between CT and CMR studies was visually checked. 7(9%) patients were removed from regional analysis due to mis-registration. In addition, a total of 38 segments were also removed from regional analysis because of incomplete coverage on CMR. Thus the total number of AHA segments analyzed was 1169 in 71 patients. Given the major influence of scar age on the development of wall thinning after MI, separate analyses were conducted on the total population, and then on the populations with old (≥ 5 years, $N=26$) vs. recent infarcts (<5 years, $N=24$). On the total population, the relationship between mean segment thickness on CT and mean segment scar transmurality on CMR was significant but only fair ($R=-0.33$, $P<0.001$). The association was much stronger when considering old infarcts only ($R=-0.56$, $P<0.001$), and absent when considering recent infarcts only ($R=-0.09$, $P=NS$), as illustrated in **Figure 10**.

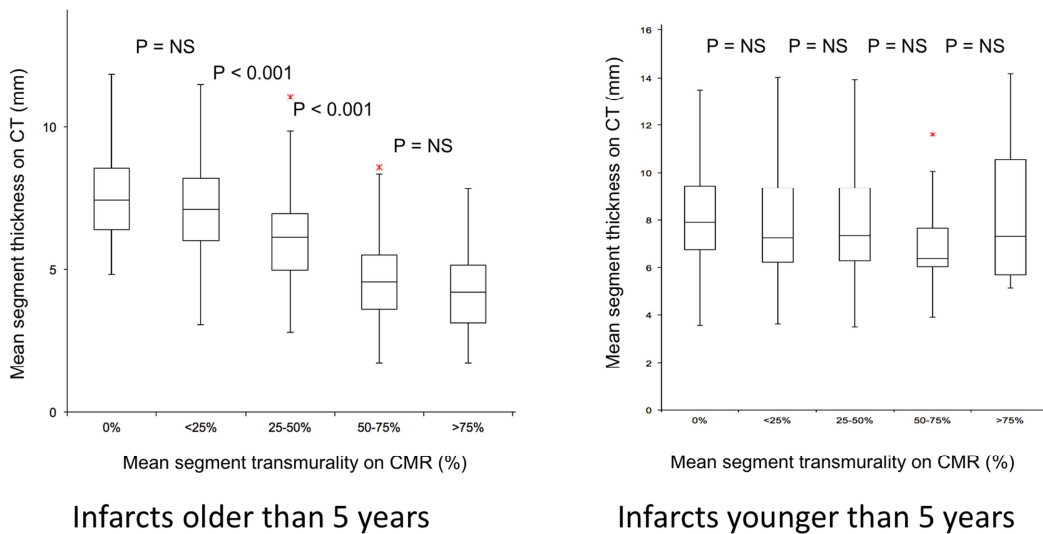


Figure 10: Relationship between regional wall thickness on CT and scar transmurality on CMR in old vs. recent infarcts.

The association between regional wall thickness on CT and regional scar transmurality on CMR in old infarcts is further illustrated in the examples below in **Figure 11**.

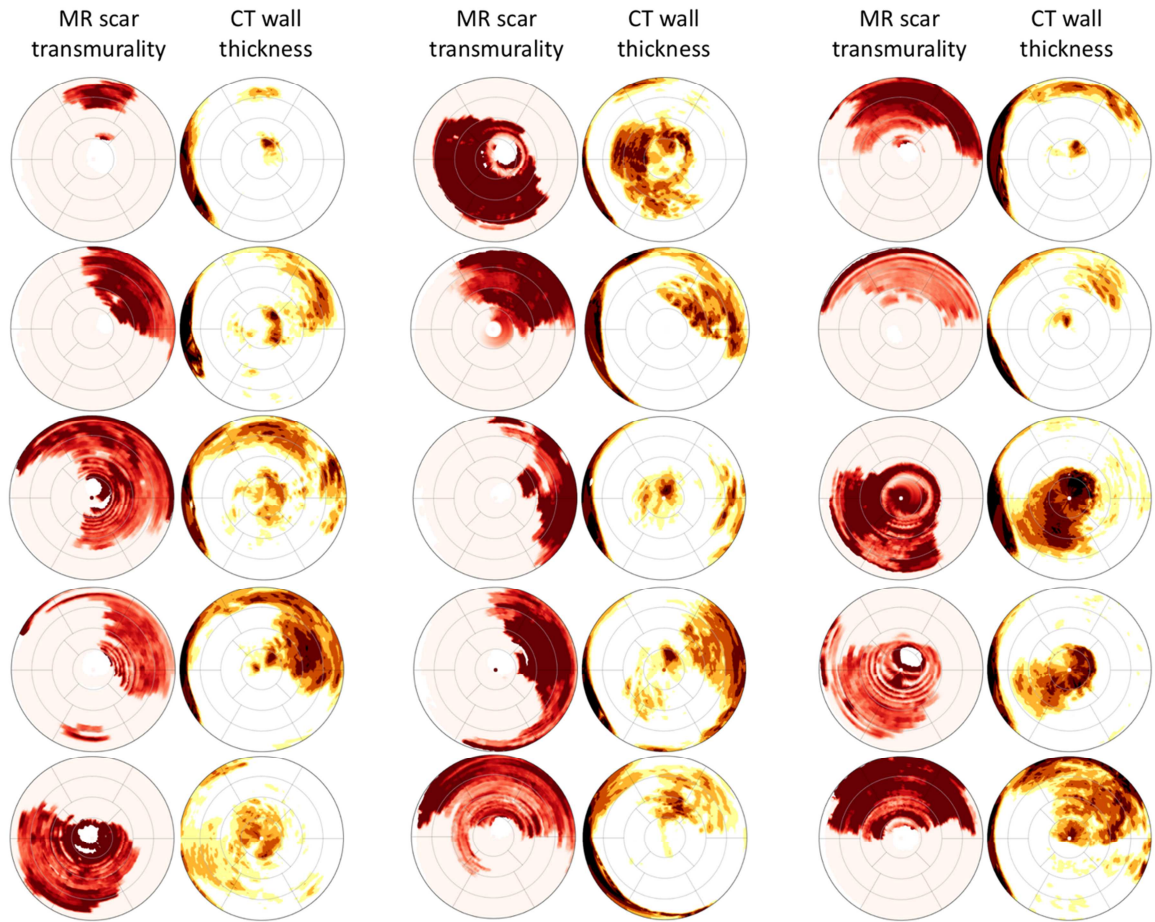


Figure 11: Spatial relationship between wall thickness on CT and scar transmuralities on CMR in old infarcts. The registered bull's eyes from 15 patients are shown. Scar transmuralities (left columns) is color-coded from pink to dark red. Wall thickness (right columns) is color-coded from white to brown.

In infarcts older than 5 years,

- a mean segmental thickness $<5.9\text{mm}$ detected a mean segmental scar transmuralities $>0\%$ with 48% sensitivity and 89% specificity.
- a mean segmental thickness $<5.9\text{mm}$ detected a mean segmental scar transmuralities $>25\%$ with 68% sensitivity and 85% specificity.

- a mean segmental thickness <5.8mm detected a mean segmental scar transmurality >50% with 88% sensitivity and 83% specificity.

DISCUSSION

The present study introduces a deep learning method allowing for automated LV wall segmentation and wall thickness mapping from cardiac CT images, and reports on the clinical and CMR correlates of the method in a population of patients with prior myocardial infarction who undergone both CT and CMR. The main findings are that (i) the deep learning method for automated segmentation shows accurate and extremely reproducible as compared to ground truth expert segmentations, (ii) its high inter-scan reproducibility may be applied to the longitudinal follow-up of patients over the course of infarct remodeling, (iii) automated quantifications of wall thinning and intramural fat closely relate to scar volume on CMR, as well as to infarct age and ventricular arrhythmias, (iv) severe thinning seems particularly closely associated with the presence of fat and the development of arrhythmias, (v) the regional distribution of wall thinning matches the distribution of scar transmurality in scars older than 5 years, but this association is weak or absent in more recent infarcts.

Accuracy and reproducibility of automated LV wall segmentation on CT

Automated LV segmentation is currently provided by vendors in most CT and CMR post-processing software to quantify LV volumes. However, these tools generate rather smooth interpolated endocardial and epicardial surfaces that are not suitable for detailed characterization of regional heterogeneities. Local thickness gradients may be critical for the development of cardiac arrhythmias, as suggested by a number of recent studies from our group and others (3,4,121,122). To this day, detailed mapping of wall thickness within infarcts relies on rather time consuming and in any case operator-dependent tasks, as many segmentation steps are performed manually. In the present study, we leveraged on a unique database of 500 CT scans from patients referred for catheter ablation of scar-related ventricular tachycardia, all segmented by experts. On this database, we have applied a deep learning approach adapted to the specific requirements of such detailed segmentation.

Results showed that segmentations were highly accurate as compared to expert segmentations, with sub-millimetric limits of agreements. In addition, the method showed extremely reproducible between scans, limits of agreement being close to pixel size. This inter-scan reproducibility opens promising perspectives for the development of diagnostic and prognostic markers based on wall thickness and intra-mural fat measurements, as well as for future prospective research on infarct remodeling.

Clinical correlates of wall thinning and intramural fat on CT

Our results indicate that both wall thinning and fat are correlated. In the present study all patients with fat deposition showed substantial wall thinning, and fat was even more closely related to severe thinning, indicating that fat is a feature present in infarcts showing prominent remodeling. Both thinning and fat closely related to infarct age, which is consistent with prior reports (120,123,125,126,128,129). This outlines that these features are specific markers of infarct remodeling, a characteristic that may not be easily grasped on CMR. Indeed, the scar volume on CMR did not differ between recent and old infarcts in the present study. The ability to monitor structural changes over the course of infarct ageing is certainly key to accurately assess patient prognosis, and particularly to stratify the risk of sudden death. Large trials on ventricular arrhythmias have demonstrated that infarct ageing is critical for the development of a structural arrhythmogenic substrate. As an example, in most prospective studies on catheter ablation for post-infarction reentrant tachycardia the mean age of infarcts is above 10 years (45,46). Interestingly, the present study shows that the development of wall thinning and fat deposition parallels this process, and follows a similar time-course. We found both wall thinning and fat to be closely related to ventricular arrhythmias, severe thinning being the metric with the closest association. From a mechanistic point of view, the dominant type of ventricular arrhythmia after myocardial infarction is scar-related reentrant tachycardia (152). These reentrant circuits require structural barriers acting as conduction block and promoting reentry (153,154). Prior mapping reports have shown that intramural fat and severe thinning on CT matched areas of slow conduction (31,154,155). Thus, these may be key factors in the development of the

arrhythmogenic substrate, and therefore promising candidates for both risk stratification and catheter ablation guidance in patients with history of myocardial infarction.

Comparison to CMR

Our findings indicate that the relationship between wall thickness on CT and scar volume/transmurality on CMR evolves during infarct ageing. In our results, this was clearly seen on both patient-based and segment-based analyses. At the patient level, the association between the extent of wall thinning on CT and the extent of scar on CMR was good in old infarcts but weak in recent infarcts. At the segmental level, the distribution of wall thickness related to scar transmurality within segments in old infarcts, but the association was absent in recent infarcts. In infarcts older than 5 years, the match between thickness and transmurality maps, although significant, remained suboptimal. This may be partly explained by methodological biases such as the quality of both image segmentation and registration, but another explanation certainly lies in the physiological heterogeneity of wall thickness throughout the LV. Indeed, although no healthy controls were included in the present study, physiological thinning is known to be present at LV base and apex, and the LV thickness is known to be higher in the septum than in the free wall (156). For that reason, we are currently conducting an ancillary study on the same CT/CMR datasets, applying a machine learning approach in order to directly learn the distribution of scar on CMR based on thickness at each location on CT. Such an approach will be used to generate virtually enhanced CT images.

Limitations

The main limitation of the present work is related to its retrospective nature. This was mandatory to obtain a sufficient number of patients with both cardiac CT and CMR, which is quite uncommon in routine patient care. Still, this may have introduced substantial selection biases, and in any case the reported clinical correlates should not be interpreted as predictors, given the absence of prospective follow-up. Another limitation is the delay between CT and CMR studies. To make sure that little structural changes would occur

between studies we only included patients with an already healed infarct (>6months), we limited the delay between CMR and CT studies to 1 year, and we made sure that no inter-current events or interventions had occurred during that period. Still, this delay was the result of a compromise in order to gather enough patients, and we cannot rule out potential tissue remodeling between studies. In addition, as mentioned above, we acknowledge that confounding causes of LV thinning or hypertrophy may have altered our results, such as aortic valve disorders or hypertension. We decided not to exclude patients with these conditions from our study given the high prevalence of such co-morbidities in ischemic patients. Lastly, we also acknowledge that both methodological (segmentation, registration) and physiological factors (heterogeneous baseline thickness) may have impacted our results on global and regional correlations between scar on CMR and wall thickness on CT. However, these should have rather altered than improved the reported relationships, and thus should not prevent us from drawing clinically relevant conclusions.

CONCLUSIONS

The proposed deep learning method for automated LV wall segmentation and thickness and fat mapping from CT images is accurate and extremely reproducible. Its high inter-scan reproducibility may be applied to the longitudinal follow-up of patients over the course of infarct remodeling. Automated quantifications of wall thinning and intramural fat closely relate to scar burden on CMR, as well as to infarct age and ventricular arrhythmias. Severe thinning seems particularly closely associated with the presence of fat and the development of arrhythmias. The regional distribution of wall thinning matches the distribution of scar transmuralities in scars older than 5 years, but this association is weak or absent in more recent infarcts. These findings demonstrate that CT brings additional value over CMR in the characterization of post-infarction scar. CT grasps structural features associated with infarct ageing, documenting the maturation of scar towards arrhythmogenicity. This opens promising perspectives for the stratification of risk after myocardial infarction, and for the guidance of ablation therapy in patients with post-infarction tachycardia.

Conclusion

La méthode d'apprentissage de profondeur exposée dans cette étude est une méthode précise et très reproductible, qui pourrait donc s'appliquer au suivi longitudinal des patients au cours du remodelage de l'infarctus.

Nous avons observé que l'amincissement sévère mesuré sur des coupes de scanner chez des patients aux antécédents d'IDM chronique semblait particulièrement associé à la présence de graisse et au développement d'arythmies. Aussi nous avons mis en évidence que la distribution régionale de l'amincissement des parois au scanner correspondait à la distribution de la transmuralité des cicatrices en IRM dans les infarctus anciens, alors que cette relation était absente dans les infarctus récents.

Ces résultats indiquent donc que le scanner apporte une valeur supplémentaire par rapport à l'IRM dans la caractérisation de la cicatrice post-infarctus. En effet le scanner permet d'identifier des caractéristiques structurales associées au vieillissement de l'IDM, documentant la maturation de la cicatrice vers l'arythmogénicité. Cela ouvre des perspectives pour la stratification du risque de TV après IDM ainsi que pour leur traitement par ablation par radiofréquence.

Bibliographie

1. Andresen D, Steinbeck G, Brüggemann T, Müller D, Haberl R, Behrens S, et al. Risk stratification following myocardial infarction in the thrombolytic era. *J Am Coll Cardiol*. 1999 Jan;33:131–8.
2. Aliot EM, Stevenson WG, Almendral-Garrote JM, Bogun F, Calkins CH, Delacretaz E, et al. EHRA/HRS Expert Consensus on Catheter Ablation of Ventricular Arrhythmias. *Heart Rhythm*. 2009 Jun;6(6):886–933.
3. Komatsu Y, Cochet H, Jadidi A, Sacher F, Shah A, Derval N, et al. Regional Myocardial Wall Thinning at Multidetector Computed Tomography Correlates to Arrhythmogenic Substrate in Postinfarction Ventricular Tachycardia. *Circ Arrhythm Electrophysiol*. 2013 Apr;6(2):342–50.
4. Ghannam M, Cochet H, Jais P, Sermesant M, Patel S, Siontis KC, et al. Correlation between computer tomography-derived scar topography and critical ablation sites in postinfarction ventricular tachycardia. *J Cardiovasc Electrophysiol*. 2018 Mar;29(3):438–45.
5. Task Force Members, Thygesen K, Alpert JS, White HD, Biomarker Group, Jaffe AS, et al. Universal definition of myocardial infarction: Kristian Thygesen, Joseph S. Alpert and Harvey D. White on behalf of the Joint ESC/ACCF/AHA/WHF Task Force for the Redefinition of Myocardial Infarction. *Eur Heart J*. 2007 Sep 7;28(20):2525–38.
6. Thygesen K, Alpert JS, Jaffe AS, Simoons ML, Chaitman BR, White HD. Third Universal Definition of Myocardial Infarction. *Glob Heart*. 2012 Dec;7(4):275–95.
7. Thygesen K, Alpert JS, Jaffe AS, Chaitman BR, Bax JJ, Morrow DA, et al. Fourth universal definition of myocardial infarction (2018). *Eur Heart J*. 2019 Jan 14;40(3):237–69.
8. Reimer KA, Lowe JE, Rasmussen MM, Jennings RB. The wavefront phenomenon of ischemic cell death. 1. Myocardial infarct size vs duration of coronary occlusion in dogs. *Circulation*. 1977 Nov;56(5):786–94.
9. Koerselman J, van der Graaf Y, de Jaegere PPT, Grobbee DE. Coronary collaterals: an important and underexposed aspect of coronary artery disease. *Circulation*. 2003 May 20;107(19):2507–11.
10. Kloner RA, Jennings RB. Consequences of Brief Ischemia: Stunning, Preconditioning, and Their Clinical Implications. :9.

11. Roffi M, Patrono C, Collet J-P, Mueller C, Valgimigli M, Andreotti F, et al. 2015 ESC Guidelines for the management of acute coronary syndromes in patients presenting without persistent ST-segment elevation: Task Force for the Management of Acute Coronary Syndromes in Patients Presenting without Persistent ST-Segment Elevation of the European Society of Cardiology (ESC). *Eur Heart J*. 2016 Jan 14;37(3):267–315.
12. Ibanez B, James S, Agewall S, Antunes MJ, Bucciarelli-Ducci C, Bueno H, et al. 2017 ESC Guidelines for the management of acute myocardial infarction in patients presenting with ST-segment elevation. *Eur Heart J*. 2018 Jan 7;39(2):119–77.
13. Neumann F-J, Sousa-Uva M, Ahlsson A, Alfonso F, Banning AP, Benedetto U, et al. 2018 ESC/EACTS Guidelines on myocardial revascularization. *Eur Heart J*. 2019 Jan 7;40(2):87–165.
14. Hartley A, Marshall DC, Saliccioli JD, Sikkil MB, Maruthappu M, Shalhoub J. Trends in Mortality From Ischemic Heart Disease and Cerebrovascular Disease in Europe: 1980 to 2009. *Circulation*. 2016 May 17;133(20):1916–26.
15. Cardiovascular disease in Europe 2016: an epidemiological update. *Eur Heart J*. 2016 07;37(42):3182–3.
16. McManus DD, Gore J, Yarzebski J, Spencer F, Lessard D, Goldberg RJ. Recent trends in the incidence, treatment, and outcomes of patients with STEMI and NSTEMI. *Am J Med*. 2011 Jan;124(1):40–7.
17. Sugiyama T, Hasegawa K, Kobayashi Y, Takahashi O, Fukui T, Tsugawa Y. Differential time trends of outcomes and costs of care for acute myocardial infarction hospitalizations by ST elevation and type of intervention in the United States, 2001-2011. *J Am Heart Assoc*. 2015 Mar 23;4(3):e001445.
18. Khera S, Kolte D, Gupta T, Subramanian KS, Khanna N, Aronow WS, et al. Temporal Trends and Sex Differences in Revascularization and Outcomes of ST-Segment Elevation Myocardial Infarction in Younger Adults in the United States. *J Am Coll Cardiol*. 2015 Nov 3;66(18):1961–72.
19. Puymirat E, Simon T, Steg PG, Schiele F, Guéret P, Blanchard D, et al. Association of changes in clinical characteristics and management with improvement in survival among patients with ST-elevation myocardial infarction. *JAMA*. 2012 Sep 12;308(10):998–1006.
20. Kristensen SD, Laut KG, Fajadet J, Kaifoszova Z, Kala P, Di Mario C, et al. Reperfusion therapy for ST elevation acute myocardial infarction 2010/2011: current status in 37 ESC countries. *Eur Heart J*. 2014 Aug 1;35(29):1957–70.
21. Pedersen F, Butrymovich V, Kelbæk H, Wachtell K, Helqvist S, Kastrup J, et al. Short- and long-term cause of death in patients treated with primary PCI for STEMI. *J Am Coll Cardiol*. 2014 Nov 18;64(20):2101–8.

22. Fokkema ML, James SK, Albertsson P, Akerblom A, Calais F, Eriksson P, et al. Population trends in percutaneous coronary intervention: 20-year results from the SCAAR (Swedish Coronary Angiography and Angioplasty Registry). *J Am Coll Cardiol*. 2013 Mar 26;61(12):1222–30.
23. rapport_stimulateurs_cardiaques_conventionnels.pdf [Internet]. [cited 2019 Mar 24]. Available from: https://www.has-sante.fr/portail/upload/docs/application/pdf/2009-02/rapport_stimulateurs_cardiaques_conventionnels.pdf
24. Connolly S. Meta-analysis of the implantable cardioverter defibrillator secondary prevention trials. *Eur Heart J*. 2000 Dec 15;21(24):2071–8.
25. Moss AJ, Hall WJ, Cannom DS, Daubert JP, Higgins SL, Klein H, et al. Improved Survival with an Implanted Defibrillator in Patients with Coronary Disease at High Risk for Ventricular Arrhythmia. *N Engl J Med*. 1996 Dec 26;335:1933–40.
26. Moss AJ, Zareba W, Hall WJ, Klein H, Wilber DJ, Cannom DS, et al. Prophylactic Implantation of a Defibrillator in Patients with Myocardial Infarction and Reduced Ejection Fraction. *N Engl J Med*. 2002 Mar 21;346(12):877–83.
27. Kuck K-H, Cappato R, Siebels J, Ruppel R. Randomized Comparison of Antiarrhythmic Drug Therapy With Implantable Defibrillators in Patients Resuscitated From Cardiac Arrest. *Circulation*. 2000 Aug 15;102:748–54.
28. A Comparison of Antiarrhythmic-Drug Therapy with Implantable Defibrillators in Patients Resuscitated from Near-Fatal Ventricular Arrhythmias. *N Engl J Med*. 1997 Nov 27;337(22):1576–84.
29. Connolly SJ, Gent M, Roberts RS, Dorian P, Roy D, Sheldon RS, et al. Canadian Implantable Defibrillator Study (CIDS). *Circulation*. 2000 Mar 21;101:1297–302.
30. Lavergne T, Prunier L, Cuize L, Bruneval P, Euv D, Heuzey J-Y, et al. Transcatheter Radiofrequency Ablation of Atrial Tissue Using a Suction Catheter. *Pacing Clin Electrophysiol*. 1989 Jan;12(1):177–86.
31. Pouliopoulos J, Chik WWB, Kanthan A, Sivagangabalan G, Barry MA, Fahmy PNA, et al. Intramyocardial Adiposity After Myocardial Infarction: New Implications of a Substrate for Ventricular Tachycardia. *Circulation*. 2013 Nov 19;128(21):2296–308.
32. Su L, Siegel JE, Fishbein MC. Adipose tissue in myocardial infarction. *Cardiovasc Pathol*. 2004 Mar;13(2):98–102.
33. Bilheimer DW, Buja L, Parkey R, et al. Fatty acid accumulation and abnormal lipid deposition in peripheral and border zones of experimental myo-cardial infarcts. *J Nucl Med*. 1978;19:276–283.

34. Wisneski JA, Gertz EW, Neese RA, Mayr M. Myocardial metabolism of free fatty acids: studies with ¹⁴C-labeled substrates in humans. *J Clin Invest.* 1987;79:359–366.
35. Rosnowski A, Ruzyllo W, Chrzanowski M. Ultra-structural aspects of subendocardial fat cells accumulation. *Zentralbl Allg Pathol.* 1986;131:349–355.
36. Baroldi G, Silver MD, De Maria R, Parodi O, Pellegrini A. Lipomatous metaplasia in left ventricular scar. *Can J Cardiol* 1997;13(1):65–71.
37. Su L, Siegel JE, Fishbein MC. Adipose tissue in myocardial infarction. *Cardiovasc Pathol* 2004;13(2):98–102.
38. Cameron CS, Roberts WC. Clinical and necropsy findings in patients with calcified myocardial infarcts. *Proc Bayl Univ Med Cent.* 2004 Oct;17(4):420–4.
39. D’Agostino AN, Chiga M. Mitochondrial mineralization in human myocardium. *Am J Clin Pathol.* 1970;53:820–824.
40. Cowley MJ, Kawamura K, Karp RB, et al. Persistently positive ^{99m}Tc polyphosphate myocardial scintigrams after acute infarction: angiographic, histochemical, and electron microscopic correlations. (abstr) *Circulation* 1976; 54(suppl II):2–18.
41. Laflamme MA, Murry CE. Regenerating the heart. *Nat Biotechnol.* 2005 Jul;23(7):845–56.
42. Anversa P, Olivetti G, Capasso JM. Cellular basis of ventricular remodeling after myocardial infarction. *Am J Cardiol.* 1991 Nov;68(14):7–16.
43. Bolognese L, Cerisano G. Early predictors of left ventricular remodeling after acute myocardial infarction. *Am Heart J.* 1999 Aug;138(2):S79–83.
44. Jilaihawi H, Greaves S, Rouleau JL, Pfeffer MA, Solomon SD. Left ventricular hypertrophy and the risk of subsequent left ventricular remodeling following myocardial infarction. *Am J Cardiol.* 2003 Mar;91(6):723–6.
45. Kuck K-H, Schaumann A, Eckardt L, Willems S, Ventura R, Delacrétaç E, et al. Catheter ablation of stable ventricular tachycardia before defibrillator implantation in patients with coronary heart disease (VTACH): a multicentre randomised controlled trial. *The Lancet.* 2010 Jan;375(9708):31–40.
46. Sapp JL, Wells GA, Parkash R, Stevenson WG, Blier L, Sarrazin J-F, et al. Ventricular Tachycardia Ablation versus Escalation of Antiarrhythmic Drugs. *N Engl J Med.* 2016 Jul 14;375(2):111–21.
47. Khairy P, Aboulhosn J, Gurvitz MZ, Opotowsky AR, Mongeon F-P, Kay J, et al. Arrhythmia Burden in Adults With Surgically Repaired Tetralogy of Fallot: A Multi-Institutional Study. *Circulation.* 2010 Aug 31;122(9):868–75.

48. Dillon SM, Allessie MA, Ursell PC, Wit AL. Influences of anisotropic tissue structure on reentrant circuits in the epicardial border zone of subacute canine infarcts. *Circ Res.* 1988 Jul;63(1):182–206.
49. de Bakker JM, van Capelle FJ, Janse MJ, Tasseron S, Vermeulen JT, de Jonge N, et al. Slow conduction in the infarcted human heart. “Zigzag” course of activation. *Circulation.* 1993 Sep;88(3):915–26.
50. Kawara T, Derksen R, de Groot JR, Coronel R, Tasseron S, Linnenbank AC, et al. Activation Delay After Premature Stimulation in Chronically Diseased Human Myocardium Relates to the Architecture of Interstitial Fibrosis. *Circulation.* 2001 Dec 17;104(25):3069–75.
51. Bogun F, Krishnan S, Siddiqui M, Good E, Marine JE, Schuger C, et al. Electrogram Characteristics in Postinfarction Ventricular Tachycardia. *J Am Coll Cardiol.* 2005 Aug;46(4):667–74.
52. Ten Tusscher KHWJ, Panfilov AV. Influence of diffuse fibrosis on wave propagation in human ventricular tissue. *EP Eur.* 2007 Nov;9(suppl_6):vi38–45.
53. St John Sutton M, Lee D, Rouleau JL, Goldman S, Plappert T, Braunwald E, et al. Left Ventricular Remodeling and Ventricular Arrhythmias After Myocardial Infarction. *Circulation.* 2003 May 27;107(20):2577–82.
54. Simonetti OP, Kim RJ, Fieno DS, Hillenbrand HB, Wu E, Bundy JM, et al. An Improved MR Imaging Technique for the Visualization of Myocardial Infarction. *Radiology.* 2001 Jan;218(1):215–23.
55. Oshinski JN, Yang Z, Jones JR, Mata JF, French BA. Imaging Time After Gd-DTPA Injection Is Critical in Using Delayed Enhancement to Determine Infarct Size Accurately With Magnetic Resonance Imaging. *Circulation.* 2001 Dec 4;104(23):2838–42.
56. Viallon. *Imagerie par résonance magnétique cardiaque : séquences et réalisation pratique.* Elsevier Masson; 2016.
57. Tuppin P, Neumann A, Marijon E, de Peretti C, Weill A, Ricordeau P, et al. Implantation and patient profiles for pacemakers and cardioverter-defibrillators in France (2008–2009). *Arch Cardiovasc Dis.* 2011 May;104(5):332–42.
58. Kalin R, Stanton MS. Current Clinical Issues for MRI Scanning of Pacemaker and Defibrillator Patients. *Pacing Clin Electrophysiol.* 2005 Apr;28(4):326–8.
59. Roguin A, Schwitter J, Vahlhaus C, Lombardi M, Brugada J, Vardas P, et al. Magnetic resonance imaging in individuals with cardiovascular implantable electronic devices. *Europace.* 2008 Mar 1;10(3):336–46.

60. Nazarian S, Roguin A, Zviman MM, Lardo AC, Dickfeld TL, Calkins H, et al. Clinical Utility and Safety of a Protocol for Noncardiac and Cardiac Magnetic Resonance Imaging of Patients With Permanent Pacemakers and Implantable-Cardioverter Defibrillators at 1.5 Tesla. *Circulation*. 2006 Sep 19;114(12):1277–84.
61. Authors/Task Force Members, Brignole M, Auricchio A, Baron-Esquivias G, Bordachar P, Boriani G, et al. 2013 ESC Guidelines on cardiac pacing and cardiac resynchronization therapy: The Task Force on cardiac pacing and resynchronization therapy of the European Society of Cardiology (ESC). Developed in collaboration with the European Heart Rhythm Association (EHRA). *Europace*. 2013 Aug 1;15(8):1070–118.
62. Dickfeld T, Tian J, Ahmad G, Jimenez A, Turgeman A, Kuk R, et al. MRI-Guided Ventricular Tachycardia Ablation: Integration of Late Gadolinium-Enhanced 3D Scar in Patients With Implantable Cardioverter-Defibrillators. *Circ Arrhythm Electrophysiol*. 2011 Apr;4(2):172–84.
63. Sasaki T, Hansford R, Zviman MM, Kolandaivelu A, Bluemke DA, Berger RD, et al. Quantitative Assessment of Artifacts on Cardiac Magnetic Resonance Imaging of Patients With Pacemakers and Implantable Cardioverter-Defibrillators. *Circ Cardiovasc Imaging*. 2011 Nov;4(6):662–70.
64. Rashid S, Rapacchi S, Vaseghi M, Tung R, Shivkumar K, Finn JP, et al. Improved Late Gadolinium Enhancement MR Imaging for Patients with Implanted Cardiac Devices. *Radiology*. 2014 Jan;270(1):269–74.
65. Eshed I, Althoff CE, Hamm B, Hermann K-GA. Claustrophobia and premature termination of magnetic resonance imaging examinations. *J Magn Reson Imaging*. 2007 Aug;26(2):401–4.
66. Katznelson R. Prevalence of claustrophobia and magnetic resonance imaging after coronary artery bypass graft surgery. *Neuropsychiatr Dis Treat*. 2008 Apr;487.
67. Roberts DR, Lindhorst SM, Welsh CT, Maravilla KR, Herring MN, Adam Braun K, et al. High Levels of Gadolinium Deposition in the Skin of a Patient With Normal Renal Function: *Invest Radiol*. 2016 Mar;1.
68. Stojanov D, Aracki-Trenkic A, Benedeto-Stojanov D. Gadolinium deposition within the dentate nucleus and globus pallidus after repeated administrations of gadolinium-based contrast agents—current status. *Neuroradiology*. 2016 May;58(5):433–41.
69. Chrysochou C, Power A, Shurrab AE, Husain S, Moser S, Lay J, et al. Low Risk for Nephrogenic Systemic Fibrosis in Nondialysis Patients Who Have Chronic Kidney Disease and Are Investigated with Gadolinium-Enhanced Magnetic Resonance Imaging. *Clin J Am Soc Nephrol*. 2010 Mar 1;5(3):484–9.

70. Prince MR, Zhang H, Morris M, MacGregor JL, Grossman ME, Silberzweig J, et al. Incidence of Nephrogenic Systemic Fibrosis at Two Large Medical Centers. *Radiology*. 2008 Sep;248(3):807–16.
71. Basak P, Jesmajian S. Nephrogenic systemic fibrosis: Current concepts. *Indian J Dermatol*. 2011 Jan 1;56(1):59.
72. Efstathopoulos EP, Kelekis NL, Pantos I, Brountzos E, Argentos S, Grebáč J, et al. Reduction of the estimated radiation dose and associated patient risk with prospective ECG-gated 256-slice CT coronary angiography. *Phys Med Biol*. 2009 Sep 7;54(17):5209–22.
73. Daoud B, Vignaux O. Scanner cardiaque : principes, protocole d'acquisition et dosimétrie. In: *Imagerie cardiaque : scanner et IRM* Elsevier Masson. 2011.
74. Gerber BL, Belge B, Legros GJ, Lim P, Poncelet A, Pasquet A, et al. Characterization of Acute and Chronic Myocardial Infarcts by Multidetector Computed Tomography. *Circulation*. 2006 Feb 14;113:823–33.
75. Gosalia A, Haramati LB, Sheth MP, Spindola-Franco H. CT Detection of Acute Myocardial Infarction. *Am J Roentgenol*. 2004 Jun;182(6):1563–6.
76. Koyama Y, Mochizuki T, Higaki J. Computed tomography assessment of myocardial perfusion, viability, and function. *J Magn Reson Imaging*. 2004 Jun;19(6):800–15.
77. Adams D, Hessel S, Judy P, Stein J, Abrams H. Computed tomography of the normal and infarcted myocardium. *Am J Roentgenol*. 1976 Apr;126(4):786–91.
78. Nikolaou K, Knez A, Sagmeister S, Wintersperger BJ, Boekstegers P, Steinbeck G, et al. Assessment of Myocardial Infarctions Using Multidetector-Row Computed Tomography: J Comput Assist Tomogr. 2004 Mar;28(2):286–92.
79. Gray WR, Buja LM, Hagler HK, Parkey RW, Willerson JT, Kuhns LR. COMPUTED TOMOGRAPHY FOR LOCALIZATION AND SIZING OF EXPERIMENTAL ACUTE MYOCARDIAL INFARCTS: J Comput Assist Tomogr. 1979 Aug;3(4):577.
80. Doherty PW, Lipton MJ, Berninger WH, Skioldebrand CG, Carlsson E, Redington RW. Detection and quantitation of myocardial infarction in vivo using transmission computed tomography. *Circulation*. 1981 Mar;63(3):597–606.
81. Skiöldebrand CG, Lipton MJ, Redington RW, Berninger WH, Wallace A, Carlsson E. Myocardial Infarction in Dogs, Demonstrated by Non-Enhanced Computed Tomography. *Acta Radiol Diagn (Stockh)*. 1981 Jan;22(1):1–8.
82. Feinberg DA, Palmer R, Perez-Mendez V, Carlsson E. Detection of Myocardial Infarction in Dogs by Contrast Enhanced Sequential CT Scans. *Acta Radiol Diagn (Stockh)*. 1985 Jan;26(1):93–9.

83. Hoffmann U, Millea R, Enzweiler C, Ferencik M, Gulick S, Titus J, et al. Acute Myocardial Infarction: Contrast-enhanced Multi-Detector Row CT in a Porcine Model. *Radiology*. 2004 Jun;231(3):697–701.
84. Higgins CB, Siemers PT, Newell JD, Schmidt W. Role of Iodinated Contrast Material in the Evaluation of Myocardial Infarction by Computerized Transmission Tomography: *Invest Radiol*. 1980 Nov;15:S176–82.
85. Huber D, Lapray J, Hessel S. In vivo evaluation of experimental myocardial infarcts by ungated computed tomography. *Am J Roentgenol*. 1981 Mar;136(3):469–73.
86. Newell JD, Higgins CB, Mayr WW, Haigler FH, Werner FG, Gerber KH. COMPUTERIZED TOMOGRAPHIC (CT) APPEARANCE OF THE MYOCARDIUM AFTER REVERSIBLE AND IRREVERSIBLE ISCHEMIC INJURY: *Invest Radiol*. 1981 Sep;16(5):398.
87. Mancini GBJ, Peck WW, Slutksy RA, Ross J, Higgins CB. Use of computerized tomography to assess myocardial infarct size and ventricular function in dogs during acute coronary occlusion and reperfusion. *Am J Cardiol*. 1984 Jan;53(2):282–9.
88. Park JM, Choe YH, Chang S, Sung YM, Kang SS, Kim MJ, et al. Usefulness of Multidetector-row CT in the Evaluation of Reperfused Myocardial Infarction in a Rabbit Model. *Korean J Radiol*. 2004;5(1):19.
89. Lardo AC, Cordeiro MAS, Silva C, Amado LC, George RT, Saliaris AP, et al. Contrast-Enhanced Multidetector Computed Tomography Viability Imaging After Myocardial Infarction. *Circulation*. 2006 Jan 24;113:394–404.
90. Mahnken AH, Koos R, Katoh M, Wildberger JE, Spuentrup E, Buecker A, et al. Assessment of Myocardial Viability in Reperfused Acute Myocardial Infarction Using 16-Slice Computed Tomography in Comparison to Magnetic Resonance Imaging. *J Am Coll Cardiol*. 2005 Jun;45(12):2042–7.
91. Jacquier A, Bousset L, Amabile N, Bartoli JM, Douek P, Moulin G, et al. Multidetector Computed Tomography in Reperfused Acute Myocardial Infarction. *Invest Radiol*. 2008 Nov;43:773–81.
92. Chiou K-R, Liu C-P, Peng N-J, Huang W-C, Hsiao S-H, Huang Y-L, et al. Identification and viability assessment of infarcted myocardium with late enhancement multidetector computed tomography: Comparison with thallium single photon emission computed tomography and echocardiography. *Am Heart J*. 2008 Apr;155(4):738–45.
93. Wichmann JL, Bauer RW, Doss M, Stock W, Lehnert T, Bodelle B, et al. Diagnostic Accuracy of Late Iodine-Enhancement Dual-Energy Computed Tomography for the Detection of Chronic Myocardial Infarction Compared With Late Gadolinium-Enhancement 3-T Magnetic Resonance Imaging: *Invest Radiol*. 2013 Dec;48(12):851–6.

94. Bettencourt N, Ferreira ND, Leite D, Carvalho M, Ferreira W da S, Schuster A, et al. CAD Detection in Patients With Intermediate-High Pre-Test Probability. *JACC Cardiovasc Imaging*. 2013 Oct;6(10):1062–71.
95. Nikolaou K, Sanz J, Poon M, Wintersperger BJ, Ohnesorge B, Rius T, et al. Assessment of myocardial perfusion and viability from routine contrast-enhanced 16-detector-row computed tomography of the heart: preliminary results. *Eur Radiol*. 2005 May;15(5):864–71.
96. Paul J-F, Wartski M, Caussin C, Sigal-Cinquandre A, Lancelin B, Angel C, et al. Late Defect on Delayed Contrast-enhanced Multi-Detector Row CT Scans in the Prediction of SPECT Infarct Size after Reperfused Acute Myocardial Infarction: Initial Experience. *Radiology*. 2005 Aug;236(2):485–9.
97. Ko SM, Seo JB, Hong MK, Do KH, Lee SH, Lee JS, et al. Myocardial enhancement pattern in patients with acute myocardial infarction on two-phase contrast-enhanced ECG-gated multidetector-row computed tomography. *Clin Radiol*. 2006 May;61(5):417–22.
98. Sanz J, Weeks D, Nikolaou K, Sirol M, Rius T, Rajagopalan S, et al. Detection of Healed Myocardial Infarction With Multidetector-Row Computed Tomography and Comparison With Cardiac Magnetic Resonance Delayed Hyperenhancement. *Am J Cardiol*. 2006 Jul;98(2):149–55.
99. Habis M, Capderou A, Ghostine S, Daoud B, Caussin C, Riou J-Y, et al. Acute Myocardial Infarction Early Viability Assessment by 64-Slice Computed Tomography Immediately After Coronary Angiography. *J Am Coll Cardiol*. 2007 Mar;49(11):1178–85.
100. Habis M, Capderou A, Sigal-Cinquandre A, Ghostine S, Rahal S, Riou JY, et al. Comparison of delayed enhancement patterns on multislice computed tomography immediately after coronary angiography and cardiac magnetic resonance imaging in acute myocardial infarction. *Heart*. 2008 Aug 26;95(8):624–9.
101. Nieman K, Shapiro MD, Ferencik M, Nomura CH, Abbara S, Hoffmann U, et al. Reperfused Myocardial Infarction: Contrast-enhanced 64-Section CT in Comparison to MR Imaging. *Radiology*. 2008 Apr;247(1):49–56.
102. Cury RC, Nieman K, Shapiro MD, Butler J, Nomura CH, Ferencik M, et al. Comprehensive Assessment of Myocardial Perfusion Defects, Regional Wall Motion, and Left Ventricular Function by Using 64-Section Multidetector CT. *Radiology*. 2008 Aug;248(2):466–75.
103. Rubinshtein R, Miller TD, Williamson EE, Kirsch J, Gibbons RJ, Primak AN, et al. Detection of myocardial infarction by dual-source coronary computed tomography angiography using quantitated myocardial scintigraphy as the reference standard. *Heart*. 2009 Sep 1;95(17):1419–22.

104. Rodriguez-Granillo GA, Rosales MA, Baum S, Rennes P, Rodriguez-Pagani C, Curotto V, et al. Early Assessment of Myocardial Viability by the Use of Delayed Enhancement Computed Tomography After Primary Percutaneous Coronary Intervention. *JACC Cardiovasc Imaging*. 2009 Sep;2(9):1072–81.
105. Gweon HM, Kim SJ, Kim TH, Lee SM, Hong YJ, Rim S-J, et al. Evaluation of Reperfused Myocardial Infarction by Low-Dose Multidetector Computed Tomography Using Prospective Electrocardiography (ECG)-Triggering: Comparison with Magnetic Resonance Imaging. *Yonsei Med J*. 2010;51(5):683.
106. Bauer RW, Kerl JM, Fischer N, Burkhard T, Larson MC, Ackermann H, et al. Dual-Energy CT for the Assessment of Chronic Myocardial Infarction in Patients With Chronic Coronary Artery Disease: Comparison With 3-T MRI. *Am J Roentgenol*. 2010 Sep;195(3):639–46.
107. Wang J, Xiang B, Lin HY, Liu H, Freed D, Arora RC, et al. Differential MR Delayed Enhancement Patterns of Chronic Myocardial Infarction between Extracellular and Intravascular Contrast Media. Fan G-C, editor. *PLOS ONE*. 2015 Mar 27;10(3):e0121326.
108. Goetti R, Feuchtner G, Stolzmann P, Donati OF, Wieser M, Plass A, et al. Delayed enhancement imaging of myocardial viability: low-dose high-pitch CT versus MRI. *Eur Radiol*. 2011 Oct;21(10):2091–9.
109. Sato A, Nozato T, Hikita H, Akiyama D, Nishina H, Hoshi T, et al. Prognostic Value of Myocardial Contrast Delayed Enhancement With 64-Slice Multidetector Computed Tomography After Acute Myocardial Infarction. *J Am Coll Cardiol*. 2012 Feb;59(8):730–8.
110. Ghoshhajra BB, Maurovich-Horvat P, Techasith T, Medina HM, Verdini D, Sidhu MS, et al. Infarct detection with a comprehensive cardiac CT protocol. *J Cardiovasc Comput Tomogr*. 2012 Jan;6(1):14–23.
111. Meinel FG, De Cecco CN, Schoepf UJ, Nance JW, Silverman JR, Flowers BA, et al. First–Arterial-Pass Dual-Energy CT for Assessment of Myocardial Blood Supply: Do We Need Rest, Stress, and Delayed Acquisition? Comparison with SPECT. *Radiology*. 2014 Mar;270(3):708–16.
112. Watabe H, Sato A, Nishina H, Hoshi T, Sugano A, Kakefuda Y, et al. Enhancement patterns detected by multidetector computed tomography are associated with microvascular obstruction and left ventricular remodelling in patients with acute myocardial infarction. *Eur Heart J*. 2016 Feb 21;37(8):684–92.
113. Fishbein MC, Maclean D, Maroko PR. Experimental Myocardial Infarction in the Rat. *Am J Pathol*. 1978 Jan;90(1):57–70.

114. Nahrendorf M, Wiesmann F, Hiller K-H, Hu K, Waller C, Ruff J, et al. Serial cine-magnetic resonance imaging of left ventricular remodeling after myocardial infarction in rats. *J Magn Reson Imaging*. 2001 Nov;14(5):547–55.
115. Abegunewardene N, Vosseler M, Gori T, Hoffmann N, Schmidt K-H, Becker D, et al. Usefulness of MRI to Differentiate Between Temporary and Long-Term Coronary Artery Occlusion in a Minimally Invasive Model of Experimental Myocardial Infarction. *Cardiovasc Intervent Radiol*. 2009 Sep;32(5):1033–41.
116. Ye L, D’Agostino G, Loo SJ, Wang CX, Su LP, Tan SH, et al. Early Regenerative Capacity in the Porcine Heart. *Circulation*. 2018 Dec 11;138(24):2798–808.
117. Koyama Y, Mochizuki T, Higaki J. Computed tomography assessment of myocardial perfusion, viability, and function. *J Magn Reson Imaging*. 2004 Jun;19(6):800–15.
118. Koyama Y, Matsuoka H, Mochizuki T, Higashino H, Kawakami H, Nakata S, et al. Assessment of Reperfused Acute Myocardial Infarction with Two-Phase Contrast-enhanced Helical CT: Prediction of Left Ventricular Function and Wall Thickness. *Radiology*. 2005 Jun;235(3):804–11.
119. Nieman K, Cury RC, Ferencik M, Nomura CH, Abbara S, Hoffmann U, et al. Differentiation of Recent and Chronic Myocardial Infarction by Cardiac Computed Tomography. *Am J Cardiol*. 2006 Aug;98(3):303–8.
120. Zafar HM, Litt HI, Torigian DA. CT imaging features and frequency of left ventricular myocardial fat in patients with CT findings of chronic left ventricular myocardial infarction. *Clin Radiol*. 2008 Mar;63(3):256–62.
121. Soto-Iglesias D, Acosta J, Penela D, Fernández-Armenta J, Cabrera M, Martínez M, et al. Image-based criteria to identify the presence of epicardial arrhythmogenic substrate in patients with transmural myocardial infarction. *Heart Rhythm*. 2018 Jun;15(6):814–21.
122. Takigawa M, Martin R, Cheniti G, Kitamura T, Vlachos K, Frontera A, et al. Detailed comparison between the wall thickness and voltages in chronic myocardial infarction. *J Cardiovasc Electrophysiol*. 2019 Feb;30(2):195–204.
123. Ahn SS, Kim Y-J, Hur J, Lee H-J, Kim TH, Choe KO, et al. CT Detection of Subendocardial Fat in Myocardial Infarction. *Am J Roentgenol*. 2009 Feb;192(2):532–7.
124. Goldfarb JW, Roth M, Han J. Myocardial Fat Deposition after Left Ventricular Myocardial Infarction: Assessment by Using MR Water-Fat Separation Imaging. *Radiology*. 2009 Oct;253(1):65–73.
125. Ichikawa Y, Kitagawa K, Chino S, Ishida M, Matsuoka K, Tanigawa T, et al. Adipose Tissue Detected by Multislice Computed Tomography in Patients After Myocardial Infarction. *JACC Cardiovasc Imaging*. 2009 May;2(5):548–55.

126. Winer-Muram HT, Tann M, Aisen AM, Ford L, Jennings SG, Bretz R. Computed tomography demonstration of lipomatous metaplasia of the left ventricle following myocardial infarction. *J Comput Assist Tomogr*. 2004;28(4):455–458.
127. Goldfarb JW, Arnold S, Roth M, Han J. T1-weighted magnetic resonance imaging shows fatty deposition after myocardial infarction. *Magn Reson Med*. 2007 May;57(5):828–34.
128. Kim MK, Chung WJ, Oh KJ, Choi EY, Yang SM, Shin EK, et al. Dystrophic endocardial calcification associated with prior myocardial infarction. *J Korean Soc Echocardiogr*. 2005;13:33–6.
129. Pande AK, Sethi KK, Jain R. Pictorial CME. Dystrophic myocardial calcification. *J Assoc Physicians India*. 2001;49:256.
130. Revilla A, Sevilla T, Sánchez I, Rodríguez M, San Román JA. Full calcium jacket: massive idiopathic myocardial calcification by cardiovascular magnetic resonance and cardiac CT. *Eur Heart J - Cardiovasc Imaging*. 2012 Jul;13(7):627–627.
131. Isotalo PA, Halil A, Green M, Tang A, Lach B, Veinot JP. Metastatic calcification of the cardiac conduction system with heart block: an under-reported entity in chronic renal failure patients. *J Forensic Sci*. 2000;45:1335e1338.
132. Alyesh DM, Siontis KC, Sharaf Dabbagh G, Yokokawa M, Njeim M, Patel S, et al. Postinfarction Myocardial Calcifications on Cardiac Computed Tomography: Implications for Mapping and Ablation in Patients With Nontolerated Ventricular Tachycardias. *Circ Arrhythm Electrophysiol* [Internet]. 2019 May [cited 2019 Apr 23];12(5). Available from: <https://www.ahajournals.org/doi/10.1161/CIRCEP.118.007023>
133. Wang S, Summers RM. Machine learning and radiology. *Med Image Anal*. 2012 Jul;16(5):933–51.
134. Kohli M, Prevedello LM, Filice RW, Geis JR. Implementing Machine Learning in Radiology Practice and Research. *Am J Roentgenol*. 2017 Apr;208(4):754–60.
135. Jordan MI, Mitchell TM. Machine learning: Trends, perspectives, and prospects. *Science*. 2015 Jul 17;349(6245):255–60.
136. Erickson BJ, Korfiatis P, Akkus Z, Kline TL. Machine Learning for Medical Imaging. *RadioGraphics*. 2017 Mar;37(2):505–15.
137. Deo RC. Machine Learning in Medicine. *Circulation*. 2015 Nov 17;132(20):1920–30.
138. Choy G, Khalilzadeh O, Michalski M, Do S, Samir AE, Pianykh OS, et al. Current Applications and Future Impact of Machine Learning in Radiology. *Radiology*. 2018 Aug;288(2):318–28.

139. Lassoued M, Khalifa RB, Yahia NB, Zghal A. Contribution de la classification des défauts de soudage semi-automatique par un système neuronal. 2016;9.
140. LeCun Y, Bengio Y, Hinton G. Deep learning. *Nature*. 2015 May;521(7553):436–44.
141. Jia S, Despinasse A, Wang Z, Delingette H, Pennec X, Jais P, et al. Automatically Segmenting the Left Atrium from Cardiac Images Using Successive 3D U-Nets and a Contour Loss. In: Pop M, Sermesant M, Zhao J, Li S, McLeod K, Young A, et al., editors. *Statistical Atlases and Computational Models of the Heart Atrial Segmentation and LV Quantification Challenges* [Internet]. Cham: Springer International Publishing; 2019 [cited 2019 May 4]. p. 221–9. Available from: http://link.springer.com/10.1007/978-3-030-12029-0_24
142. Kooi T, Litjens G, van Ginneken B, Gubern-Mérida A, Sánchez CI, Mann R, et al. Large scale deep learning for computer aided detection of mammographic lesions. *Med Image Anal*. 2017 Jan;35:303–12.
143. Dou Q, Chen H, Yu L, Zhao L, Qin J, Wang D, et al. Automatic Detection of Cerebral Microbleeds From MR Images via 3D Convolutional Neural Networks. *IEEE Trans Med Imaging*. 2016 May;35(5):1182–95.
144. Setio AAA, Ciompi F, Litjens G, Gerke P, Jacobs C, van Riel SJ, et al. Pulmonary Nodule Detection in CT Images: False Positive Reduction Using Multi-View Convolutional Networks. *IEEE Trans Med Imaging*. 2016 May;35(5):1160–9.
145. Baroldi G, Silver MD, De Maria R, et al. Lipomatous metaplasia in left ventricular scar. *Can J Cardiol* 1997; 13:e65 – e71.
146. Pontone G, Carità P, Rabbat MG, Guglielmo M, Baggiano A, Muscogiuri G, et al. Role of Cardiac Magnetic Resonance Imaging in Myocardial Infarction. *Curr Cardiol Rep*. 2017 Oct;19(10):101.
147. Yezzi AJ, Prince JL. An eulerian pde approach for computing tissue thickness. *IEEE Trans Med Imaging*. 2003 Oct;22(10):1332–9.
148. Roes SD, Borleffs CJW, van der Geest RJ, Westenberg JJM, Marsan NA, Kaandorp TAM, et al. Infarct Tissue Heterogeneity Assessed With Contrast-Enhanced MRI Predicts Spontaneous Ventricular Arrhythmia in Patients With Ischemic Cardiomyopathy and Implantable Cardioverter-Defibrillator. *Circ Cardiovasc Imaging*. 2009 May;2(3):183–90.
149. Wiest-Daesslé N, Yger P, Prima S, Barillot C. Evaluation of a new optimisation algorithm for rigid registration of MRI data. In: *Pluim JPW, Reinhardt JM, editors. San Diego, CA; 2007* [cited 2019 Jun 3]. p. 651206. Available from: <http://proceedings.spiedigitallibrary.org/proceeding.aspx?doi=10.1117/12.707931>

150. Cedilnik N, Duchateau J, Dubois R, Sacher F, Jaïs P, Cochet H, et al. Fast personalized electrophysiological models from computed tomography images for ventricular tachycardia ablation planning. *EP Eur*. 2018 Nov 1;20(suppl_3):iii94–101.
151. Vittinghoff E, McCulloch CE. Relaxing the Rule of Ten Events per Variable in Logistic and Cox Regression. *Am J Epidemiol*. 2007 Jan 12;165(6):710–8.
152. Lo R, Chia KKM, Hsia HH. Ventricular Tachycardia in Ischemic Heart Disease. *Card Electrophysiol Clin*. 2017 Mar;9(1):25–46.
153. Dillon SM, Allessie MA, Ursell PC, Wit AL. Influences of anisotropic tissue structure on reentrant circuits in the epicardial border zone of subacute canine infarcts. *Circ Res*. 1988; 63:182–206.
154. de Bakker JM, van Capelle FJ, Janse MJ, Wilde AA, Coronel R, Becker AE, et al. Reentry as a cause of ventricular tachycardia in patients with chronic ischemic heart disease: electrophysiologic and anatomic correlation. *Circulation*. 1988 Mar;77(3):589–606.
155. Arenal A, Hernandez J, Perez-David E, Rubio-Guivernau JL, Ledesma-Carbayo MJ, Fernandez-Aviles F. Do the spatial characteristics of myocardial scar tissue determine the risk of ventricular arrhythmias? *Cardiovasc Res*. 2012 May 1;94(2):324–32.
156. Bogaert J, Rademakers FE. Regional nonuniformity of normal adult human left ventricle. *Am J Physiol-Heart Circ Physiol*. 2001 Feb;280(2):H610–20.

Serment d'Hippocrate

Au moment d'être admis à exercer la médecine, je promets et je jure d'être fidèle aux lois de l'honneur et de la probité.

Mon premier souci sera de rétablir, de préserver ou de promouvoir la santé dans tous ses éléments, physiques et mentaux, individuels et sociaux.

Je respecterai toutes les personnes, leur autonomie et leur volonté, sans aucune discrimination selon leur état ou leurs convictions. J'interviendrai pour les protéger si elles sont affaiblies, vulnérables ou menacées dans leur intégrité ou leur dignité. Même sous la contrainte, je ne ferai pas usage de mes connaissances contre les lois de l'humanité.

J'informerai les patients des décisions envisagées, de leurs raisons et de leurs conséquences. Je ne tromperai jamais leur confiance et n'exploiterai pas le pouvoir hérité des circonstances pour forcer les consciences.

Je donnerai mes soins à l'indigent et à quiconque me les demandera. Je ne me laisserai pas influencer par la soif du gain ou la recherche de la gloire.

Admis dans l'intimité des personnes, je tairai les secrets qui me seront confiés. Reçu à l'intérieur des maisons, je respecterai les secrets des foyers et ma conduite ne servira pas à corrompre les mœurs.

Je ferai tout pour soulager les souffrances. Je ne prolongerai pas abusivement les agonies. Je ne provoquerai jamais la mort délibérément.

Je préserverai l'indépendance nécessaire à l'accomplissement de ma mission. Je n'entreprendrai rien qui dépasse mes compétences. Je les entretiendrai et les perfectionnerai pour assurer au mieux les services qui me seront demandés.

J'apporterai mon aide à mes confrères ainsi qu'à leurs familles dans l'adversité.

Que les hommes et mes confrères m'accordent leur estime si je suis fidèle à mes promesses ; que je sois déshonoré et méprisé si j'y manque.