



HAL
open science

Structure des dents atteintes de dentinogenèse imparfaite ou de dysplasie dentinaire : revue systématique de la littérature

Aude Le Roy

► **To cite this version:**

Aude Le Roy. Structure des dents atteintes de dentinogenèse imparfaite ou de dysplasie dentinaire : revue systématique de la littérature. Sciences du Vivant [q-bio]. 2019. dumas-02430033

HAL Id: dumas-02430033

<https://dumas.ccsd.cnrs.fr/dumas-02430033>

Submitted on 7 Jan 2020

HAL is a multi-disciplinary open access archive for the deposit and dissemination of scientific research documents, whether they are published or not. The documents may come from teaching and research institutions in France or abroad, or from public or private research centers.

L'archive ouverte pluridisciplinaire **HAL**, est destinée au dépôt et à la diffusion de documents scientifiques de niveau recherche, publiés ou non, émanant des établissements d'enseignement et de recherche français ou étrangers, des laboratoires publics ou privés.

U.F.R. D'ODONTOLOGIE

Année 2019

Thèse n°89

THESE POUR L'OBTENTION DU
**DIPLOME D'ETAT de DOCTEUR EN CHIRURGIE
DENTAIRE**

Présentée et soutenue publiquement

Par LE ROY Aude

Née le 20/11/1994 à La Rochelle

Le 18/12/2019

**Structure des dents atteintes de dentinogenèse imparfaite
ou de dysplasie dentinaire : revue systématique de la
littérature**

Sous la direction de : BOULE-MONTPEZAT Camille

Membres du jury :

Professeur BOILEAU, Marie-José
Docteur BOULE-MONTPEZAT, Camille
Docteur GAROT, Elsa
Docteur DELBOS, Yves
Docteur ESTIVALS, Julia

Président
Directeur
Rapporteur
Assesseur
Assesseur

UNIVERSITE DE BORDEAUX

MAJ 01/10/2019

Président	M. TUNON DE LARA Manuel
Directeur de Collège des Sciences de la Santé	M. PELLEGRIN Jean-Luc

COLLEGE DES SCIENCES DE LA SANTE UNITE DE FORMATION ET DE RECHERCHE DES SCIENCES ODONTOLOGIQUES

Directrice	Mme BERTRAND Caroline	58-01
Directeur Adjoint à la Pédagogie	Mr DELBOS Yves	56-01
Directeur Adjoint – Chargé de la Recherche	M. CATROS Sylvain	57-01
Directeur Adjoint – Chargé des Relations Internationales	M. LASSERRE Jean-François	58-01

ENSEIGNANTS DE L'UFR

PROFESSEURS DES UNIVERSITES

Mme Caroline	BERTRAND	Prothèse dentaire	58-01
Mme Marie-José	BOILEAU	Orthopédie dento-faciale	56-01
M Sylvain	CATROS	Chirurgie orale	57-01
M Raphaël	DEVILLARD	Odontologie restauratrice et endodontie	58-01
Mme Véronique	DUPUIS	Prothèse dentaire	58-01
M. Bruno	ELLA NGUEMA	Sciences anatomiques et physiologiques - Biomatériaux	58-01
M. Jean-Christophe	FRICAIN	Chirurgie buccale – Pathologie et thérapeutique	57-01

MAITRES DE CONFERENCES DES UNIVERSITES

Mme Elise	ARRIVÉ	Prévention épidémiologie – Economie de la santé – Odontologie légale	56-02
Mme Cécile	BADET	Biologie Orale	57-01
M. Etienne	BARDINET	Orthopédie dento-faciale	56-01
M. Michel	BARTALA	Prothèse dentaire	58-01
M. Cédric	BAZERT	Orthopédie dento-faciale	56-01
M. Christophe	BOU	Prévention épidémiologie – Economie de la santé – Odontologie légale	56-02
Mme Sylvie	BRUNET	Chirurgie buccale – Pathologie et thérapeutique	57-01
M. Jacques	COLAT PARROS	Sciences anatomiques et physiologiques	58-01
M, Jean-Christophe	COUTANT	Sciences anatomiques et physiologiques	58-01
M. François	DARQUE	Orthopédie dento-faciale	56-01
M. François	DE BRONDEAU	Orthopédie dento-faciale	56-01
M. Yves	DELBOS	Odontologie pédiatrique	56-01
M. Emmanuel	D'INCAU	Prothèse dentaire	58-01
Mme Elsa	GAROT	Odontologie pédiatrique	56-01
M. Dominique	GILLET	Dentisterie restauratrice et endodontie	58-01
Mme Olivia	KEROUREDAN	Dentisterie restauratrice et endodontie	58-01
M. Jean-François	LASSERRE	Prothèse dentaire	58-01
M. Yves	LAUVERJAT	Parodontologie	57-01
Mme Odile	LAVIOLE	Prothèse dentaire	58-01
M. Jean-Marie	MARTEAU	Chirurgie buccale – Pathologie et thérapeutique	57-01
Mme Javotte	NANCY	Odontologie pédiatrique	56-01
M. Adrien	NAVEAU	Prothèse dentaire	58-01
M. Jean-François	PELI	Dentisterie restauratrice et endodontie	58-01
M. Philippe	POISSON	Prévention épidémiologie – Economie de la santé – Odontologie légale	56-02

M. Patrick	ROUAS	Odontologie pédiatrique	56-01
M. Johan	SAMOT	Biologie Orale	57-01
Mme Maud	SAMPEUR	Orthopédie dento-faciale	56-01
M. Cyril	SEDARAT	Parodontologie	57-01
Mme Noélie	THEBAUD	Biologie Orale	57-01
M. Eric	VACHEY	Dentisterie restauratrice et endodontie	58-01

AUTRES ENSEIGNANTS

Mme Audrey	AUSSEL	Sciences anatomiques et physiologiques	58-01
------------	--------	--	-------

ASSISTANTS

Mme Mathilde	BOUDEAU	Odontologie conservatrice – Endodontie	58-01
M. Wallid	BOUJEMAA AZZI	Odontologie conservatrice – Endodontie	58-01
Mme Camille	BOULÉ- MONTPEZAT	Odontologie pédiatrique	56-01
Mlle Anaïs	CAVARE	Orthopédie dento-faciale	56-01
M Hubert	CHAUVEAU	Odontologie conservatrice – Endodontie	58-01
M Pierre- Hadrien	DECAUP	Fonctions/dysfonctions, imagerie, biomatériaux	58-01
Mme Severine	DESCAZEUX	Odontologie conservatrice – Endodontie	58-01
Mme Julia	ESTIVALS	Odontologie pédiatrique	56-01
M. Cédric	FALLA	Prévention épidémiologie – Economie de la santé – Odontologie légale	56-02
Mme Mathilde	FENELON	Chirurgie Orale	57-01
Mme Agathe	GREMARE	Biologie orale	57-01
M Mickaël	HYVERNAUD	Prothèse dentaire	58-01
Mme Mathilde	JACQUEMONT	Parodontologie	57-01
Mme Clémence	JAECK	Prothèse dentaire	58-01
Mme Claudine	KHOURY	Prévention épidémiologie – Economie de la santé – Odontologie légale	56-02
Mr Antoine	LAFITTE	Orthopédie dento-faciale	56-01
M Adrien	LASTRADE	Prothèse dentaire	58-01
M. Emmanuel	MASSON REGNAULT	Chirurgie Orale	57-01
Mme Aude	MENARD	Prothèse dentaire	58-01
M Florian	PITEU	Prothèse dentaire	58-01
M Antoine	PEPELUT	Parodontologie	57-01
Mr Thibaut	ROULLAND	Prothèse dentaire	58-01
M. François	ROUZÉ L'ALZIT	Prothèse dentaire	58-01
Mme Rawen	SMIRANI	Parodontologie	57-01
M. Paul	VITIELLO	Prothèse dentaire	58-01
Mme Sophia	ZIANE	Odontologie conservatrice – Endodontie	58-01

A notre Présidente de thèse

Madame le Professeur Marie-José BOILEAU

Professeur des Universités – Praticien Hospitalier

Sous-section Orthopédie dento-faciale 56-01

Je vous remercie de m'avoir fait l'honneur d'accepter de présider le jury de cette thèse.

Je tiens ici à vous témoigner ma profonde reconnaissance pour la qualité de votre enseignement et d'avoir su ainsi nous faire apprécier votre spécialité au cours de notre cursus grâce à votre dévouement et votre sens de la pédagogie.

A notre Directrice de thèse

Madame le Docteur Camille BOULE-MONTPEZAT

Assistant Hospitalo-Universitaire

Sous-section Odontologie Pédiatrique – 56-01

Je vous remercie d'avoir accepté de diriger cette thèse d'exercice. Merci de m'avoir accompagnée lors de sa rédaction, de votre confiance et de votre disponibilité tout au long de ce travail.

Je vous prie de trouver dans ce travail le témoignage de mes sincères remerciements et de mes respectueuses considérations.

A notre Rapporteur de thèse

Madame le Docteur Elsa GAROT

Maître de Conférences des Universités – Praticien Hospitalier

Sous-section Odontologie Pédiatrique -56-01

Je vous remercie pour votre participation à l'évaluation de ce travail et pour votre soutien lors de sa rédaction.

Je vous remercie également pour votre accompagnement hospitalier particulièrement formateur lors de mes quatrième et cinquième années à l'hôpital Pellegrin où votre enseignement ainsi que votre approche avec les étudiants m'ont véritablement fait aimé l'odontologie pédiatrique et les mercredis à l'hôpital.

A notre Assesseur

Monsieur le Docteur Yves DELBOS

Maître de Conférences des Universités – Praticien Hospitalier

Sous-section Odontologie Pédiatrique – 56-01

Je vous remercie d'avoir accepté de faire partie de ce jury de thèse.

Veillez trouver par ce travail le témoignage de ma sincère reconnaissance pour votre investissement dans les cours et à la faculté, pour votre disponibilité et pour votre bienveillance à l'hôpital dont vous avez fait preuve tout au long de ma scolarité.

A notre assesseur

Madame le Docteur Julia ESTIVALS

Assistant Hospitalo-Universitaire - Praticien hospitalier

Sous-section Odontologie Pédiatrique – 56-01

Je vous remercie d'avoir accepté d'intégrer le jury de cette thèse d'exercice et de m'avoir accompagnée tout au long de mes études.

A mes parents

Je vous remercie pour votre éternel soutien dans mes études, de ma première année à aujourd'hui et pour tout l'amour que vous nous portez à tous les quatre. Merci d'unir notre famille comme vous l'avez toujours fait. Je vous aime.

A mes grands-parents

Merci à tous les trois pour nous avoir toujours soutenus et poussés dans nos études. Merci beaucoup à grand-père qui dès notre enfance nous a inculqué des valeurs de travail et de persévérance dans un climat d'amour bienveillant.

A Vincent, Florence et Maxime

Merci d'être ce que vous êtes, aussi différents les uns des autres, pour nous permettre de former cette belle fratrie.

A Jean-Baptiste

Merci d'avoir fait de ces trois dernières années des moments exceptionnels et d'être la personne qui me fait rire et réfléchir tous les jours. Que notre histoire soit aussi belle qu'elle ne l'est déjà aujourd'hui et que notre vie soit remplie de beaux projets dont nous commençons déjà à rêver.

A Serge, Jocelyne, Manu et Jimmy

Merci pour votre accueil et pour tous les bons moments passés ensemble et à venir.

Aux « Rochelais »

Merci de m'avoir toujours soutenue sur les plans professionnel et personnel. Merci de m'avoir donné envie de venir faire mes études à Bordeaux après mon année de PACES à Poitiers pour vous retrouver. Je suis si fière et heureuse de voir que le temps n'entache en rien notre belle amitié commencée il y a si longtemps... et que ça va encore durer bien longtemps.

A mes amis de promotion, à toute la Denteam et aux Zouz

Merci d'avoir fait de ces cinq ans avec vous des moments mémorables avec entre autres, des WEI, des rallyes, des soirées dentaires et des Suites endiablés. Mention spéciale et plus personnelle à ma Juju d'amour : merci infiniment d'avoir accepté la place spéciale que tu tiens aujourd'hui et merci pour ta bonne humeur et ton optimisme quotidiens.

A Sophie, Pierre et Yvan

Merci pour ce voyage exceptionnel au Vietnam que je ne suis pas prête d'oublier entre tous nos moments de rire, d'aventures et de découvertes.

A mes colocs,

Merci Marion, Charlotte, Caro, Margaux et Victoria pour m'avoir fait connaître une vie de coloc inoubliable dans cet appartement rue du Pas Saint Georges.

A tous les enseignants de la faculté de Bordeaux et l'équipe soignante de Pellegrin

Merci pour votre enseignement pour les uns et pour votre accompagnement pour les autres tout au long de mon cursus.

A toute l'équipe du service d'odontologie de l'hôpital de Périgueux

Merci d'avoir fait de ma sixième année d'hôpital un super moment avec de superbes rencontres. Merci particulièrement au Dr Hein d'avoir réussi à mettre en place au sein de ce service un cadre de travail studieux et agréable et à Mallorie avec qui travailler et monter la côte en vélo était plus doux.

Table des matières

INTRODUCTION

1	GENERALITES	11
1.1	LA DENTINE	11
1.1.1	<i>Caractéristiques générales</i>	<i>11</i>
1.1.2	<i>Différents types de dentine</i>	<i>11</i>
1.1.3	<i>Composés biochimiques</i>	<i>11</i>
1.1.4	<i>Dentinogenèse.....</i>	<i>13</i>
1.1.5	<i>Dentine primaire périphérique et circumpulpaire</i>	<i>14</i>
1.2	DENTINOGENESES IMPARFAITES ET DYSPLASIES DENTINAIRES	15
1.2.1	<i>Généralités</i>	<i>15</i>
1.2.2	<i>Classifications.....</i>	<i>15</i>
1.3	PRISE EN CHARGE DES PATIENTS ATTEINTS DE DGI OU DD	21
1.3.1	<i>Importance du diagnostic.....</i>	<i>21</i>
1.3.2	<i>Influence des caractéristiques structurelles des dents atteintes dans la prise en charge</i>	<i>23</i>
1.3.3	<i>Traitements des DGI.....</i>	<i>23</i>
2	REVIEW SYSTEMATIQUE DE LA LITTERATURE.....	27
2.1	INTRODUCTION	27
2.2	MATERIEL ET METHODE	27
2.2.1	<i>Stratégie de recherche.....</i>	<i>27</i>
2.2.2	<i>Critères d'éligibilité.....</i>	<i>27</i>
2.2.3	<i>Sélection des articles</i>	<i>28</i>
2.3	RESULTATS	29
2.3.1	<i>Description des études sur les dentinogenèses imparfaites</i>	<i>29</i>
2.3.2	<i>Description des études sur les dysplasies dentinaires</i>	<i>43</i>
3	DISCUSSION	48
3.1	ANALYSE DES ARTICLES SELECTIONNES.....	48
3.1.1	<i>Biais de notre revue systématique</i>	<i>48</i>
3.1.2	<i>Analyse de la pertinence des articles sélectionnés.....</i>	<i>49</i>
3.1.3	<i>Comparaison des différentes études</i>	<i>49</i>
3.2	ANALYSE DES ETUDES SUR LES DENTINOGENESES IMPARFAITES	50
3.2.1	<i>Selon la structure amélaire et la structure de la jonction émail-dentine</i>	<i>50</i>
3.2.2	<i>Selon la structure de la dentine périphérique.....</i>	<i>51</i>
3.2.3	<i>Selon la structure de la dentine circumpulpaire</i>	<i>51</i>
3.3	ANALYSE DES ETUDES SUR LES DYSPLASIES DENTINAIRES.....	53
3.3.1	<i>Selon la structure amélaire et la structure de la jonction émail-dentine</i>	<i>53</i>
3.3.2	<i>Selon la structure de la dentine périphérique.....</i>	<i>54</i>
3.3.3	<i>Selon la structure de la dentine circumpulpaire</i>	<i>54</i>
4	CONCLUSION	58
BIBLIOGRAPHIE		

Table des figures

<i>Figure 1 : Répartition de la phase minérale, organique et aqueuse en poids et en volume au sein de la dentine.....</i>	<i>11</i>
<i>Figure 2 : Caractéristiques cliniques et radiographiques des DGI et des DD dans la classification de Shields.....</i>	<i>19</i>
<i>Figure 3: Nouvelle classification de de La Dure-Molla associée à l'ancienne classification de Shields .</i>	<i>21</i>
<i>Figure 4 : Différents degrés de sévérité de la dentinogenèse imparfaite dans la nouvelle classification de de La Dure-Molla</i>	<i>21</i>
<i>Figure 5 : Diagramme de flux PRISMA.....</i>	<i>29</i>

Table des tableaux

<i>Tableau 1: Les différentes protéines non collagéniques de la matrice organique de la dentine</i>	<i>13</i>
<i>Tableau 2 : Correspondance entre la classification de Shields et la classification MIM.....</i>	<i>20</i>
<i>Tableau 3 : Récapitulatif des diagnostics différentiels aux DGI et aux DD.....</i>	<i>22</i>
<i>Tableau 4 : Récapitulatif des méthodes d'observation utilisées</i>	<i>49</i>
<i>Tableau 5 : Récapitulatif des pathologies dentinaires étudiées pour chaque étude selon la classification de Shields</i>	<i>50</i>
<i>Tableau 6 : Récapitulatif du type de dents observées et de l'âge des patients dont sont issues ces dents pour chaque étude.....</i>	<i>50</i>
<i>Tableau 7 : Récapitulatif des caractéristiques de la dentine circumpulpaire retrouvées dans différentes pathologies dentinaires</i>	<i>57</i>

Abréviations

CVI	Ciment verre-ionomère
DD	Dysplasie dentinaire
DGI	Dentinogenèse imparfaite
DGP	Glycoprotéine dentinaire
DIT	Dentine inter-tubulaire
DP	Dent permanente
DPP	Phosphoprotéine dentine
DPT	Dentine péri-tubulaire
DSP	Sialoprotéine dentinaire
DT	Dent temporaire
DVO	Dimension verticale d'occlusion
EDTA	Acide éthylène diamine tétra-acétique
JED	Jonction amélo-dentinaire
MEC	Matrice extra cellulaire
MEB	Microscopie électronique à balayage
MET	Microscopie électronique à transmission
MO	Microscopie optique
OCT	Tomographie par cohérence optique
OI	Ostéogenèse imparfaite
PNC	Protéine non collagénique
SEM	Scanning electron microscopy

INTRODUCTION

Les anomalies génétiques affectant la dentine divisées en « dentinogenèse imparfaite » (DGI) et en « dysplasie dentinaire » (DD) selon la classification de Shields et al. de 1973 sont connues et décrites depuis le début des années 1900. Les études les plus retrouvées à leurs sujets portent principalement sur les manifestations cliniques et radiographiques ainsi que sur les recherches des mutations génétiques aboutissant à ces défauts dentinaires. La structure microscopique des dents atteintes par ces anomalies génétiques n'est quant à elle que très peu développée.

En effet, bien que le nom de ces anomalies évoque des anomalies de la structure dentinaire, très peu d'études évoquent précisément les structures dentinaires et amélaire des dents atteintes. Or, avec l'essor d'une dentisterie restauratrice qui fait appel au collage, intimement lié à la structure microscopique de l'émail et de la dentine des dents traitées, le manque de connaissances que nous avons sur leurs structures dentinaire et amélaire empêche de trouver un réel consensus sur la conduite à tenir lors de la prise en charge de ces patients atteints de DGI ou de DD.

La dentisterie adhésive est donc confrontée dans ces situations cliniques à un problème de transposition des protocoles de collage aux dents atteintes de DGI ou de DD. Ainsi, les indications du collage sont-elles possibles dans les cas de dents atteintes de ces anomalies alors que les principes de collage qui suivent des protocoles précis sont étudiés sur des structures dentaires physiologiques ? Bien que quelques articles évoquant la mise en place des principes de collage chez ces patients ont permis de mettre en évidence des résultats encourageants à plus ou moins longs termes, la qualité d'adhésion à ces surfaces dentaires reste discutable.

En raison de ces différentes interrogations, il paraît alors intéressant d'approfondir nos connaissances sur les structures dentaires dans les DGI et dans les DD pour ensuite pouvoir plus facilement les confronter aux techniques d'adhésion utilisées tous les jours en dentisterie restauratrice.

Après des rappels sur la dentine physiologique, les dentinogenèses imparfaites et les dysplasies dentinaires ainsi que leur prise en charge, cette thèse se propose de réaliser une revue systématique de la littérature afin de faire l'état des connaissances actuelles sur la structure dentinaire et amélaire des dents atteintes de dentinogenèse imparfaite ou de dysplasie dentinaire en denture temporaire et permanente.

1 GENERALITES

1.1 La dentine

1.1.1 Caractéristiques générales

La dentine est une structure conjonctive minéralisée qui occupe la majeure partie de la masse dentaire. En périphérie, elle est localisée sous l'émail en coronaire et sous le cément au niveau radiculaire et est limitée par la pulpe dentaire, non minéralisée, à l'intérieur. (1)

La dentine est inhomogène et a une structure complexe qui lui vaut régulièrement le terme de « complexe dentinaire ».

La dentine est un tissu avasculaire, minéralisé, constitué de nombreux canalicules ou tubules dentinaires. Ses éléments constitutifs proviennent en majorité des cellules odontoblastiques ainsi que de quelques molécules sériques.

1.1.2 Différents types de dentine

Selon la période de formation, on distingue plusieurs types de dentine : la dentine primaire qui est formée avant la mise en fonction de la dent et la dentine secondaire, formée lorsque la dent rencontre son antagoniste et qui se forme pendant toute la vie. (1)

D'autre part, la dentine dite tertiaire regroupe la dentine réactionnelle (de type ostéodentinaire) et la dentine réparatrice (de type osseux). (2)

En réponse à des stimuli extérieurs divers (agressions carieuses, matériaux d'obturation, traumatismes occlusaux...) d'évolution lente, les odontoblastes et/ou les cellules de Höehl vont mettre en place une dentine de « réaction » qui est soit atubulaire soit de type ostéodentine.

Lors de lésions carieuses d'évolution rapide, les cellules qui forment normalement la dentine réactionnelle sont nécrosées et ne peuvent plus assurer leur rôle. Des cellules souches de la pulpe dentaire sont alors recrutées et mettent en place une dentine de « réparation » ressemblant à l'os.

La formation de cette dentine tertiaire est proportionnelle à la quantité dentinaire détruite par l'agression extérieure. (3)

1.1.3 Composés biochimiques

En poids, la dentine est moins minéralisée que l'émail (dont la phase minérale représente 96% de son poids) mais plus minéralisée que l'os ou le cément (65%). (1)

	Composition globale	
	En poids	En volume
Phase minérale	70 %	50 %
Phase organique	20 %	30 %
Phase aqueuse	10-11 %	20 %

Figure 1 : Répartition de la phase minérale, organique et aqueuse en poids et en volume au sein de la dentine(2)

Nous distinguons trois phases différentes dans la composition globale de la dentine : une phase minérale, une phase organique et une phase aqueuse.

1.1.3.1 Phase organique

La composition globale de la phase organique est constituée de 90% de protéines collagéniques et de 10% de protéines non collagéniques.

Dans les protéines collagéniques, on retrouve en majorité le collagène de type I (soit constitué de deux chaînes $\alpha 2$ et une chaîne $\alpha 1$ de procollagène qui forme une chaîne en triple hélice dans 89% des cas soit un collagène de type I trimer constitué de trois chaînes $\alpha 1$) ainsi que des traces de collagène de type III et V qui sont retrouvées dans seulement 3% des fibrilles de collagènes.

Les fibres de collagène ont un diamètre de l'ordre de 100nm. Elles servent d'armature à la matrice dentinaire et permettent un support aux cristaux minéraux d'hydroxyapatite.

Dans les protéines non collagéniques (PNC), on distingue les protéines phosphorylées et les protéines non phosphorylées. (1,2)

<p><i>PNC phosphorylées</i></p>	<p>La famille des SIBLINGs (Small Integrin-Binding Ligand, N-linked Glycoproteins) qui constituent la majorité des PNC phosphorylées, sont codés dans l'intervalle q21-q25 du long bras du chromosome 4 et permettent la fixation des cristaux sur le collagène. Cette famille comprend 5 membres :</p> <p>→DSPP (dentine sialoprophospho protéine) qui est la protéine majoritaire des SIBLINGs et qui se clive sous l'influence d'enzymes et de facteurs de croissance en (4):</p> <ul style="list-style-type: none"> -DSP (dentine sialoprotéine) : exprimé dans la dentine, l'os, les glandes salivaires, les reins, les cellules tumorales -DGP (dentine glycoprotéine) -DPP (dentine phosphorotéine) : transporteur de phosphate qui permet la liaison avec le calcium, qui initie la nucléation de l'hydroxyapatite et régule la croissance cristalline <p>→DMP-1 (dentin matrix protein-1) : facteur de transcription du gène DSPP, a un rôle dans la transformation de la prédentine en dentine minéralisée (5)</p> <p>→BSP (sialoprotéine osseuse)</p> <p>→OPN (ostéopontine) : interagit avec les intégrines transmembranaires pour initier une cascade de signalisation en faveur de la minéralisation dentinaire</p> <p>→MEPE (phosphoglycoprotéine de la matrice extracellulaire) : codée par le chromosome 4 q21.1 et exprimée par les ostéoblastes et les odontoblastes</p> <p>SLRPs (protéoglycane de type Small Leucine-Rich Proteoglycans) : contribuent à la fibrillation du collagène initialement sécrétée par les odontoblastes, à l'association des fibrilles de collagène entre elles et à leur stabilisation post sécrétoire</p> <p>Amelogénine</p> <p>Améloblastine</p>
<p><i>PNC non phosphorylées</i></p>	<p>Ostéocalcine DPG : dentine gla-protéine</p> <p>MGP : matrice gla-protéine</p> <p>Elles lient le calcium et sont retrouvées dans l'os et la dentine</p> <p>Ostéonectine ou SPAR (protéine sécrétée, acide et riche en cystéine)</p>

	Protéines du sérum (pas synthétisés par les odontoblastes) : →Albumine →Alpha2-HS glycoprotéine →Fetuin
	SLRPs (protéoglycanes de type Small Leucine-Rich Proteoglycans) : →Protéoglycanes riches en chondroïtine sulfate/dermatan sulfate : décorine, biglycane →Protéoglycanes riches en kératan sulfate : lumicane, fibromoduline, ostéoadhérine
	Facteurs de croissance : →FGF2 →TGF β1 →BMPs →ILGF1 et 2 →PDGF
	Enzymes : →MMPs
	Protéolipides

Tableau 1: Les différentes protéines non collagéniques de la matrice organique de la dentine

Les PNC ont un rôle crucial dans la minéralisation dentinaire car elles sont impliquées dans l'initiation, la croissance et l'équilibre de la phase minérale. Ainsi, lors de défauts de phosphorylation de PNC phosphorylées ou de défauts de structure de ces protéines, on remarque de sévères perturbations dans la dentine.

1.1.3.2 Phase minérale

La phase inorganique est constituée de cristaux d'hydroxyapatite $\text{Ca}_5(\text{PO}_4)_3(\text{OH})$ constitués par des ions calcium Ca et des ions phosphate PO_4^{3-} qui proviennent du sang et qui vont jusqu'au front de minéralisation par transport transcellulaire au sein des odontoblastes. (6)

La minéralisation dentinaire se fait à la fois dans la fibrille de collagène ainsi qu'à l'extérieur de la fibrille, sur sa surface, avec le dépôt de cristaux en forme d'aiguilles. (7,8)

1.1.4 Dentinogenèse

La dentinogenèse est le processus de fabrication et de minéralisation de la matrice dentinaire.

Dans les premières phases de l'odontogenèse, des cellules dérivées de la crête neurale pénètrent dans le mésenchyme, associé aux bourgeons dentaires, et sont à l'origine de la formation de la papille ecto-mésenchymateuse (PEM). Les cellules les plus proches de la membrane basale, qui sépare la PEM de l'épithélium adamantin interne de l'organe de l'émail, deviennent des pré-odontoblastes qui vont perdre leur potentiel de différenciation et vont se polariser pour devenir des odontoblastes fonctionnelles et former la matrice extracellulaire de la dentine. Les cellules plus éloignées de la membrane basale vont constituer la couche cellulaire de Höehl et vont garder leur potentiel de différenciation terminale pour constituer des cellules de remplacement potentiel des odontoblastes. (2)

Dès la phase initiale de la dentinogenèse, les odontoblastes s'allongent et se polarisent. On distingue alors deux parties de l'odontoblaste : le corps cellulaire et le prolongement odontoblastique.

Dès la phase de développement suivante, le corps cellulaire se retrouve à l'extérieur du tissu minéralisé, le long du front de minéralisation (en direction proximale, vers la pulpe) et le prolongement odontoblastique se retrouvent dans la lumière tubulaire (en direction distale, vers l'émail). (1,2)

On distingue ainsi un pôle cellulaire où l'on retrouve les corps cellulaires des odontoblastes avec les organites permettant la sécrétion des différentes molécules dentinaires qui vont ensuite être sécrétées au niveau du pôle sécréteur vers le prolongement.

Après la formation du manteau dentinaire, qui a lieu avant la polarisation terminale des odontoblastes, la dentinogenèse peut se diviser en trois compartiments distincts : (2)

-1- la couche des corps cellulaires des odontoblastes et des cellules de Höehl située à la périphérie externe de la pulpe. C'est ici que se joue le rôle majeur de la synthèse de la matrice extracellulaire (MEC) avec la synthèse et la dégradation de molécules qui contrôlent le processus de mise en place de la MEC au niveau des deux compartiments suivants.

-2- la prédentine non minéralisée située plus vers l'extérieur. Elle a une épaisseur d'environ 15-20µm. Dans son tiers proximal, le tropocollagène (unité fondamentale du collagène) est sécrété puis le collagène est transporté jusqu'à son tiers distal. Le transport et la fibrillation du collagène se font dans cette zone sous le contrôle des protéoglycanes. Les prolongements odontoblastiques passent à travers la prédentine dans les tubules jusqu'à la JED.

-3- la dentine minéralisée située sous le manteau dentinaire.

Les fibrilles de collagène, sécrétées au niveau du pôle cellulaire, vont être transportées jusqu'au front de minéralisation où ils vont subir les influences de nombreuses PNC aboutissant à la minéralisation dentinaire en jouant un rôle intracellulaire en activant des cascades de signalisation. C'est dans cette zone que la prédentine non minéralisée devient la dentine minéralisée.

On distingue également une bordure intermédiaire appelée la métadentine, d'épaisseur 0,5 à 2,5µm, où les fibrilles de collagène sont recouvertes de cristaux mais où les espaces intercollagéniques sont encore vides de cristaux. (3)

Au stade initial de la dentinogenèse, on observe une apposition dentinaire d'environ 10µm par jour qui diminue jusqu'à une formation de 4µm par jour avec une activité circadienne visible par la formation de lignes de von Ebner. Cette apposition s'accompagne d'un recul des corps cellulaires pour que l'épaisseur de la prédentine soit constante.(2)

1.1.5 Dentine primaire périphérique et circumpulpaire

Selon leur position, on distingue plusieurs types de dentine : la dentine primaire périphérique, proche de l'émail sous la JED et la dentine circumpulpaire plus centrale, proche de la pulpe. (3)

La dentine primaire périphérique se forme aux stades initiaux de l'odontogenèse avant la polarisation terminale des odontoblastes, ce qui lui confère une composition et une structure particulière. (2)

En coronaire, cette dentine appelée manteau dentinaire est atubulaire ou présente uniquement de très fins tubules dentinaires, a une épaisseur de 15 à 30µm, présente de nombreuses fibrilles de

collagène et est moins minéralisée que la dentine circumpulpaire, ce qui lui confère un rôle d'amortissement des contraintes. (1)

En radulaire, deux couches sont décrites : la couche granulaire de Tomes et la couche hyaline de Hopewell-Smith.(1) Elles ont toutes les deux une épaisseur entre 8 et 15µm. (2) La première est formée de calcosphérites qui n'ont pas fusionnés ce qui laisse des espaces interglobulaires vides donnant cet aspect granulaire. La deuxième est atubulaire.

La dentine circumpulpaire représente le plus grand volume de la matrice dentinaire. Elle regroupe les dentines intertubulaire (80%) et péri-tubulaire (20%).

La dentine intertubulaire (DIT) est moins minéralisée que la DPT. Elle est constituée de protéines collagéniques organisées en fibrilles, de protéines non collagéniques et de nombreux cristaux retrouvés soit sur la surface soit à l'intérieur des fibrilles. Elle provient de la transformation de la pré-dentine non minéralisée en dentine minéralisée.

La dentine péri-tubulaire (DPT) a une forme d'anneau autour de la lumière des canalicules dentinaire. Elle est constituée d'une matrice amorphe dépourvue de collagène, hyperminéralisée et riches en phosphoprotéines, phospholipides et protéoglycane.

Contrairement à la DIT, la DPT ne vient pas de la transformation de la pré-dentine mais de l'adsorption le long de la lumière des tubules d'une matrice amorphe. Cette matrice amorphe est soit sécrétée par les prolongements odontoblastiques soit par la « lymphe dentinaire » qui est un fluide qui fait le trajet inverse, partant des canalicules jusqu'aux capillaires pulpaire.

Le contenu intra canaliculaire est dépourvu de fibres de collagène et on y retrouve les prolongements odontoblastiques. La trajectoire de ces canalicules est incurvée en S dans la dentine primaire et accentuée dans la dentine secondaire. L'organisation des canalicules est homogène avec une distance entre chaque tubule égale et une distribution au sein de la matrice dentinaire uniforme et dense. Leurs tailles sont égales, leurs sections sont circulaires, leurs diamètres sont variables entre 2 et 4µm et leurs nombres varient de 18 000 à 21 000/mm² avec un nombre plus élevé retrouvé dans la dentine proximale.

1.2 Dentinogenèses imparfaites et dysplasies dentinaires

1.2.1 Généralités

Les anomalies héréditaires de la dentine sont caractérisées par une formation et une minéralisation dentinaire anormales aboutissant à une structure dentinaire différente de celle retrouvée dans les dents non atteintes. Elles touchent les dents temporaires et les dents permanentes.(6) La transmission génétique de ces pathologies est de type autosomique dominante.

1.2.2 Classifications

Au fil des années, les connaissances sur ces anomalies dentinaires et donc les termes utilisés pour les décrire ont évolué.

Tout d'abord, on découvre le terme de « dentine opalescente héréditaire » de Hodge et al. en 1936 (9) puis le terme de « maladie de Capdepon » pour décrire ce qui deviendra ensuite les « dentinogenèses imparfaites », terme introduit par Robert et Schour en 1939 (7).

1.2.2.1 Classification de Shields (10)

En 1973, Shields et al. proposent une classification distinguant 2 grands groupes : les dentinogenèses imparfaites (DGI) et les dysplasies dentinaires (DD). Les DGI sont divisées en DGI de type I, II et III (DGI-1, DGI-2 et DGI-3) et les DD sont divisées en DD de type I et II (DD-1 et DD-2). Les DGI touchent 1/6 000 à 1/8 000 individu et les DD touchent 1/100 000 individu.(11)

La classification de Shields est basée sur des critères diagnostiques cliniques et radiographiques qui sont les suivants :

- des anomalies coronaires : teinte (grise, ambrée, marron-brunâtre), forme (faible hauteur, globulaire), usure, attrition
- des anomalies pulpaires : oblitération (partielle ou totale), élargissement, forme (de chardon)
- des anomalies radiculaires : forme (fines, courtes)
- des anomalies péri-radiculaires : images radio-claires

Les différentes catégories de Shields présentent ainsi chacune les caractéristiques suivantes :

- **DGI-1**

La DGI-1 est une maladie syndromique associée à l'ostéogenèse imparfaite (OI). Elle touche aussi bien les dents temporaires (DT) que permanentes (DP). Les DT sont plus atteintes que les DP. (10,12)

Cliniquement :

- colorations jaune-brunes
- translucides
- émail qui se clive de la dentine sous-jacente entraînant des attritions dentaires rapides

Radiographiquement :

- chambres pulpaires et canaux radiculaires oblitérés associés à une hypertrophie dentinaire ; cette oblitération pulpaire arrive soit avant soit rapidement après l'éruption des dents.
- racines courtes
- constrictions cervicales fréquentes donnant aux dents atteintes une forme bulbaire.

Concernant l'OI, c'est une pathologie qui présente une fragilité osseuse (fractures, déformations...) et on peut retrouver dans certaines formes des sclérotiques de couleur bleutée, une petite taille du patient, une perte d'audition, une laxité ligamentaire et/ou une DGI. La classification de Silence de 1979 (13,14) a permis de distinguer 4 types d'OI à partir de la sévérité de la pathologie et de caractéristiques cliniques :

- OI de type I (OI-1) : de sévérité légère, avec présence de sclérotiques bleutées
- OI-2 : forme mortelle périnatale
- OI-3 : sévère, progressivement déformante, avec sclérotiques normales
- OI-4 : de sévérité modérée, avec sclérotiques normales

Les mutations génétiques retrouvées dans les cas d'OI sont nombreuses et environ 90% des OI sont hétérozygotes pour les mutations des gènes codant pour le collagène de type I : COL1A1 et COL1A2. Après 2006, on retrouvait des mutations sur plus de 13 gènes associées à des OI récessives ou dominantes, dont des gènes codant pour des enzymes modifiant le collagène et des protéines chaperonnes (CRTAP, LEPRE1, PPIB...). (15)

La pénétrance de l'anomalie génétique étant incomplète, le degré d'expression génétique peut être variable au sein d'un même individu ou au sein de la même famille. (16) Ainsi, il n'y a pas de relation définie entre la sévérité de l'OI et la présence de la DGI (17) bien qu'elle soit plus fréquente dans les OI-3 et 4 et plus rare dans l'OI-1.

- **DGI-2**

Elle touche aussi bien les dents temporaires (DT) que permanentes (DP). Les DT sont plus atteintes que les DP mais les DP sont toujours atteintes contrairement à la DGI-1.

Elle présente de nombreuses similitudes cliniques et radiographiques avec la DGI-1.

Cliniquement :

-teinte brune/bleutée/opalescente

-émail qui se clive de la dentine sous-jacente avec des attritions dentaires de sévérités variables allant de la facette d'usure à la disparition complète de la couronne

Radiographiquement (signes pathognomoniques) :

-constrictions cervicales importantes avec des dents de forme bulbaire

-racines fines

-oblitérations pulpaire par apposition dentinaire post-éruptive

-images radio-claires péri-apicales

Elle peut être associée à une perte de l'audition. Une des hypothèses avancée pour expliquer cette perte d'audition est une hypothèse mécanique expliquant que l'attrition qui entraîne une perte de dimension verticale d'occlusion (DVO) entraîne à son tour une position modifiée de la mandibule aboutissant à la perte d'audition. (16)

La pénétrance de l'anomalie génétique étant presque complète, le degré d'expression génétique est plus similaire entre les individus d'une même famille que dans la DGI-1. (16)

- **DGI-3**

Elle est connue sous le nom de « Brandywine », une région du Maryland aux Etats-Unis, où elle a été initialement décrite. Dans cette population tri- raciale, son incidence est très élevée (1/15 individus). (18)

Cliniquement :

-caractéristiques cliniques similaires à celles retrouvées dans la DGI-2

-on retrouve plus d'expositions pulpaire dans les dents temporaires que dans la DGI-2

Radiographiquement :

-apparences variables selon les dents

-hypotrophie dentinaire se traduisant par un élargissement pulpaire entraînant une dent en forme de « coquille vide », expliqué par l'arrêt de la formation dentinaire.

- **DD-1**

Elle touche les dents temporaires et permanentes.

Cliniquement :

-dents d'apparence normale

-quelques auteurs ont décrits de légères colorations coronaires (18)

Radiographiquement :

-racines anormalement courtes, associées à des oblitérations pulpaires avec la persistance d'un croissant pulpaire parallèle à la jonction émail-cément dans les DP (19)

-constrictions apicales tranchantes et coniques

-nombreuses lésions péri-apicales sur des dents exempts de caries

-taurodontismes au niveau des dents pluri-radiculées

-DT : pulpe souvent totalement oblitérée

-DP : pulpe souvent partiellement oblitérée

Le premier signe clinique est la mobilité dentaire qui entraîne des exfoliations précoces en raison des racines courtes. Ballschmiede est le premier à décrire cette pathologie en 1922 en la nommant la « pathologie des dents sans racine ». (20)

- **DD-2**

Elle présente les mêmes caractéristiques cliniques que les DGI-2 et 3 déjà décrites, avec des sévérités moindres.

Cliniquement :

-DT : caractéristiques cliniques similaires à celles retrouvées dans la DGI-2

-DP : forme et couleur normales sauf dans de rares cas où l'on peut observer de légères colorations coronaires

Radiographiquement :

-chambres pulpaires des dents permanentes dites « en chardon » (correspond à une chambre pulpaire large associée à des canaux radiculaires fins) qui peut être associée à des calcifications intracamérales

Table 2: Clinical and radiographic features of dentinogenesis imperfecta and dentine dysplasia [4,9,50-53].

Dental features	DGI I	DGI II	DGI III	DD I	DD II
Osteogenesis Imperfecta	+				
Amber translucent (opalescent)	+	+	+/-		+ ¹
Attrition	+	+	+/-		+ ¹
Bulbous crowns		+	+/-		+ ¹
Cervical constriction		+	+/-		+ ¹
Pulp exposures			+		
Periapical radiolucencies			+	+	
Shell teeth			+		
Normal roots					+
Short constricted roots	+	+	+/-		+ ¹
Sharp conical short roots				+	
Rootless teeth				+	
Pulp obliteration primary	+/-	+		+	+
Pulp obliteration permanent	+/-	+			
Partially obliterated crescent shaped pulp chamber Permanent				+	
Thistle tubed pulp chamber					+/- ²
Pulp stones				+/-	+/- ²
Primary Dentition affected	+	+	+	+	+
Permanent dentition affected	+	+	+	+	+/-
No clinical features				+	+ ²
Variable expression	+		+		+

¹ Primary Dentition, ² Permanent dentition.

Figure 2 : Caractéristiques cliniques et radiographiques des DGI et des DD dans la classification de Shields (10)

Dans la classification de Shields, la DGI-1 est la seule DGI syndromique. Les DGI sont cependant présentes dans d'autres syndromes comme dans le syndrome d'Ehlers-Danlos, le syndrome de Goldblatt (une dysplasie spondylo métaphysaire), la dysplasie immuno-osseuse de schimke (16) ou le syndrome broncho squelettique congénital. (21) C'est pour cette raison qu'il est primordial de transmettre le diagnostic de DGI au médecin traitant car elle peut être un signe d'appel d'un de ces syndromes. Ainsi, la recherche de signes associés (surdit , fracture osseuse...) et la recherche g n tique devront faire suite   tout diagnostic de DGI.

1.2.2.2 Evolution de la classification de Shields

La classification de Shields qui classe les pathologies h r ditaires de la dentine en fonction de diff rents ph notypes a montr  des difficult s de diagnostic avec des tableaux cliniques pouvant

allier les symptômes de plusieurs de ses entités. Ainsi, grâce à des progrès en génétique moléculaire, de nouvelles classifications ont pu être proposées (18) rendant la classification de Shields obsolète. (21).

La première classification ayant pris en compte ces étiologies moléculaires est la classification MIM (Mendelian Inheritance in Man) qui excluait la DGI-I syndromique tout en restant en étroite relation avec la classification de Shields. (21)

Classification de Shields	Classification MIM
DGI-2	DGI-1 (MIM 125490)
DGI-3	DGI-3 (MIM 125500)
DD-1	DD-1 (MIM 125400)
DD-2	DD-2 (MIM 125420)

Tableau 2 : Correspondance entre la classification de Shields et la classification MIM

1.2.2.3 Classification de de La Dure-Molla (18)

Le séquençage du génome a montré dans les DGI-2, DGI-3 et DD-2 de Shields, le même gène responsable de ces pathologies : le gène DSPP. (16,21) Plus de 38 mutations différentes du gène DSPP ont été retrouvées : 28 entraînant une DGI-2, 8 entraînant une DD-2 et 2 entraînant une DGI-3. (22–29) Ce gène, localisé sur le chromosome 4q21, code pour un précurseur protéique qui se clive pour former trois protéines matures qui ont un rôle dans la conversion de la prédentine en dentine minéralisée: la sialoprotéine dentinaire (DSP), la glycoprotéine dentinaire (DGP) et la phosphoprotéine dentinaire (DPP).(21) Ces mutations ont été retrouvées sur les régions codant pour la DSP et la DPP mais pas la DGP.

Les nombreuses mutations retrouvées sur le même gène font donc penser aux auteurs que ces trois pathologies sont finalement une seule et même entité.

En parallèle, les auteurs ont montré des variations de sévérité du phénotype, en fonction des différentes mutations génétiques en se basant sur les mêmes critères diagnostiques utilisés par Shields.

Ainsi, ils ont montré que les DGI-2, DGI-3 et DD-2 sont la même pathologie, dont la dénomination générale est la « dentinogenèse imparfaite », avec des sévérités variables allant de légère (ancienne DD-2), passant par modérée (ancienne DGI-2), jusqu'à sévère (ancienne DGI-3).

D'autre part, la DGI-1 de Shields est exclue de cette nouvelle classification car c'est une pathologie syndromique associée à l'ostéogenèse imparfaite et la DD-1 devient la « dysplasie dentinaire radiculaire » et ne fait pas partie des DGI car aucune mutation du gène DSPP n'est trouvée et son étiologie moléculaire reste toujours inconnue.

Classification de Shield	Nouvelle classification proposée
Dysplasie dentinaire de type I	Dysplasie dentinaire radulaire
Dysplasie dentinaire de type II	Dentinogènèse imparfaite <ul style="list-style-type: none"> • Forme légère • Forme modérée • Forme sévère
Dentinogènèse imparfaite de type II	
Dentinogènèse imparfaite de type III	

Figure 3: Nouvelle classification de de La Dure-Molla associée à l'ancienne classification de Shields(18)

	Dental phenotype variability of DI criterias		
	Légère	Modérée	Sévère
Teinte couronne	Normal - grisâtre	Gris bleu ambré opalescente	Brune opalescente
Anomalie de forme couronne	Globulaire (constriction de la jonction amélo-cémentaire) et courte		
Usure	Sévérité variable allant de perte d'émail ponctuelle à une perte de toute la couronne		
Oblitération pulpaire	Oblitération partielle avec « pulpe en chardon »	Oblitération partielle à totale	Elargissement pulpaire « dent en coquillage »
Racine courte et fine	Augmente selon la sévérité de l'atteinte		
Pathologie péri-apicale	Nombre augmente selon la sévérité de l'atteinte		

Figure 4 : Différents degrés de sévérité de la dentinogènèse imparfaite dans la nouvelle classification de de La Dure-Molla(18)

1.3 Prise en charge des patients atteints de DGI ou DD

La prise en charge de patients atteints de DGI est un réel enjeu thérapeutique pour les praticiens. Elle dépend du diagnostic, des caractéristiques structurelles des dents atteintes et du début et de la qualité du traitement proposé.

1.3.1 Importance du diagnostic

1.3.1.1 Importance du diagnostic positif

Pour une prise en charge idéale, le bon diagnostic est capital.(30) Il faut ainsi faire attention à d'autres pathologies qui ont des caractéristiques proches de celles retrouvées dans les DGI et les DD. (21,30)

Caractéristiques cliniques des DGI et/ou des DD	Diagnostic différentiel auquel il faut penser avant de conclure à une DGI ou à une DD
Exposition dentinaire	Amélogénèse imparfaite : contrairement aux DGI et aux DD, elle présente cliniquement des sensibilités dentaires et radiographiquement un émail moins minéralisé et ne présente pas d'oblitérations pulpaires -Rachitisme hypocalcémique résistant à la vitamine D : expositions dentinaires sur les dents temporaires -Fluorose dentaire
Colorations	-Porphyrie érythroïdique congénitale -Tétracyclines -Rachitisme hypocalcémique vitamine D-dépendant
Mobilités dentaires	-Hypophosphatasie -Déficiences immunologiques -Neutropénie : congénitale sévère ou cyclique -Histiocytose -Syndrome de Chediak Higashi -Syndrome de Papillon Lefèvre -Déficit d'adhésion leucocytaire Dans l'hypophosphatasie, les mobilités dentaires peuvent être dues à une aplasie ou à une hypoplasie du cément. Tandis que dans tous les autres, la susceptibilité aux maladies parodontales est augmentée par un défaut immunitaire. -Rachitisme hypocalcémique vitamine D-dépendant : présente une susceptibilité à la maladie parodontale chronique
Attrition	-Rachitisme hypocalcémique résistant à la vitamine D
Caractéristiques radiographiques des DGI et/ou des DD	
Racines courtes sur les dents permanentes et temporaires	-Odontodysplasie régionale -Chimiothérapie ou irradiation des mâchoires pendant la période de développement radiculaire qui peuvent arrêter le développement des racines -Rachitisme hypocalcémique vitamine D-dépendant
Larges chambres pulpaires	-Rachitisme hypocalcémique vitamine D-dépendant
Images radio-claires en regard de l'apex de dents non cariées	-Rachitisme hypocalcémique résistant à la vitamine D

Tableau 3 : Récapitulatif des diagnostics différentiels aux DGI et aux DD

De plus, dès l'apparition de signes de DGI, il est important de réaliser un examen génétique pour écarter tout risque d'association avec un syndrome.

1.3.1.2 Importance du diagnostic précoce (31)

Plus le diagnostic est posé précocement, meilleur sera le pronostic final grâce à la mise en place rapide des traitements. Le début précoce des traitements améliore la fonction, l'esthétisme, minimise les déficiences nutritionnelles et la détresse psycho sociale. (32)

La problématique majeure de cette prise en charge précoce est la coopération de l'enfant jeune qui est d'autant plus difficile à obtenir que la durée des traitements est longue. Lorsque la coopération ne peut pas être obtenue, il faut alors envisager une sédation pharmacologique ou parfois une anesthésie générale.

1.3.2 Influence des caractéristiques structurelles des dents atteintes dans la prise en charge

La sévérité des atteintes dentaires (attrition, coloration...), lors du début de la prise en charge, joue un rôle important dans le choix du traitement proposé et des matériaux de restauration.

D'autre part, la forme des dents affectées n'est pas favorable aux restaurations. En effet, la forme bulbaire des couronnes, les constriction cervicales et les racines courtes et fines sont des caractéristiques favorisant des fractures prématurées.

De plus, le pronostic des traitements réalisés dépend également de ces caractéristiques structurelles. Par exemple, l'oblitération pulpaire partielle ou totale est un facteur défavorable au succès d'un traitement endodontique. (30)

1.3.3 Traitements des DGI

1.3.3.1 Les enjeux et objectifs thérapeutiques

Le premier enjeu majeur est la prise en charge précoce des DGI pour éviter des cas d'attrition sévère et des pertes dentaires qui peuvent compromettre la croissance cranio faciale, le développement normal des articulations temporo-mandibulaires, l'occlusion et l'esthétique du patient.

En effet, des attritions sévères entraînent des pertes de dimension verticale d'occlusion (DVO) qui ont de nombreuses conséquences fonctionnelles et esthétiques :

- des troubles occlusaux
- une mastication altérée
- des troubles musculaires
- un problème de langage
- un profil facial inesthétique.

Les grands objectifs des traitements des DGI sont donc le rétablissement de la fonction et de l'esthétisme.(33,34) Par ces deux objectifs principaux, de nombreux autres sont rattachés : (30)

- recherche de la coopération de l'enfant et de ses parents
- prévention de l'attrition
- maintien ou traitement de la perte de DVO

- rétablissement des fonctions orales : mastication et phonation
- développement de la croissance verticale de l'os alvéolaire
- développement des muscles du visage
- réduction du risque carieux (le nombre de caries est souvent faible car les attritions ont une progression plus rapide)
- suppression des lésions péri-apicales et des sources douloureuses
- conservation de la vitalité, de la forme et de la taille des dents
- favorisation du processus d'éruption physiologique des dents temporaires et permanentes
- réduction du risque de fracture dentaire
- réduction des troubles occlusaux avec l'établissement d'une occlusion stable
- prévention ou traitement des problèmes de l'articulation temporo-mandibulaire
- rétablissement de l'esthétisme facial avec un profil harmonieux (35)
- rétablissement du bien être psychosocial et donc amélioration de la qualité de vie du patient (35)

1.3.3.2 Les différentes approches thérapeutiques

La chronologie de tout traitement de DGI passe par 3 étapes indissociables : le traitement préventif, le traitement curatif et le suivi. (30)

- ***Le traitement préventif***

Cette approche prophylactique se fait dès les premiers rendez-vous. Elle regroupe la motivation à l'hygiène bucco-dentaire, la motivation à suivre de bons comportements alimentaires et l'application topique de vernis fluoré dès l'éruption des dents. Le vernis fluoré permet de renforcer l'émail et d'éviter l'attrition dentaire en augmentant sa résistance à la déminéralisation et en favorisant sa reminéralisation par la formation de fluoro-apatites. (36)

D'autre part, certains auteurs préconisent le scellement des sillons des molaires définitives dès leur éruption (37,38) quand aucune recommandation claire n'est actuellement posée concernant les molaires temporaires atteintes. Cependant, au vu des propriétés des ciments verres ionomères qui relarguent du fluor et qui adhèrent chimiquement aux tissus dentaires en jouant un rôle dans la reminéralisation et dans le renforcement des structures dentaires (39), il est possible d'envisager le scellement des molaires temporaires par ces matériaux. Pour aller plus loin, au vu des résultats in vitro de l'étude de Haznedaroglu et al de 2014 (40), qui montrent que le Fugi Triage® semble améliorer la dureté amélaire, il est logique de penser que ce CVI permettrait de protéger encore plus efficacement les surfaces dentaires sous-jacentes, d'autant plus que le relargage du fluor en plus grande quantité et son insensibilité à l'humidité sont en faveur des objectifs de scellement des molaires temporaires atteintes de DGI ou de DD dès leur éruption.

- ***Le traitement curatif***

Le traitement curatif vise à atteindre tous les objectifs cités plus haut. Il est souvent pluridisciplinaire en denture permanente et il va permettre en denture temporaire et/ou mixte de réduire les conséquences et donc la sévérité des DGI.

➔ Traitement esthétique

Dans des cas de DGI de sévérité légère, l'éclaircissement dentaire peut être utilisé pour traiter les colorations inesthétiques des dents antérieures. (30,35)

→ Traitement conservateur

En denture temporaire, dès que les dents sont conservables, l'idéal est de réaliser des composites ou des ciments verres ionomères (CVI). Sur les dents postérieurs, ils permettent de répondre aux objectifs de protection des dents, de réduction de l'attrition et donc du maintien de la DVO. Sur les dents antérieures, ils répondent principalement aux objectifs esthétiques. (21)

Les traitements conservateurs sur les dents permanentes en denture mixte sont souvent des traitements de transition.

→ Traitement prothétique

En denture permanente mais aussi en denture temporaire, le traitement prothétique est une solution courante.

-La prothèse amovible partielle ou totale : permet de restaurer soit temporairement des dents absentes en attendant une solution fixe implantaire ou définitivement si des contres indications existent pour cette dernière solution

-La prothèse fixée : permet de restaurer l'esthétisme des dents antérieurs ou l'occlusion sur les dents postérieurs. Elle regroupe les inlays/onlays, les facettes, les couronnes et les coiffes pédodontiques préformées pour les dents temporaires postérieures. Les matériaux utilisés dépendent de nombreux facteurs dont l'âge, la coopération du patient, le type de denture et la sévérité de l'atteinte ; on retrouve le composite, la céramique, la porcelaine, l'acétate (couronnes provisoires (31)) et le métal. En denture temporaire, on retrouve également les mainteneurs d'espace nécessaires lors de perte précoce de dents temporaires pour éviter les interférences avec les éruptions physiologiques des dents permanentes.(41)

-La prothèse fixée supra-implantaire : la solution implantaire est une solution proposée uniquement à la fin de la croissance osseuse.

→ Traitement endodontique

Lorsqu'il est nécessaire, le traitement endodontique doit être envisagé mais le pronostic est défavorable sur les dents atteintes de DGI qui présentent régulièrement des oblitérations de la chambre ou des canaux pulpaire. (21)

→ Traitement chirurgical

-Extractions : réalisées lorsque l'on est en présence de dents non conservables prothétiquement ou de lésions péri-apicales avec un traitement endodontique non réalisable

-Chirurgie orthognatique

-Chirurgie implantaire qui est très souvent associée à une chirurgie d'augmentation de la hauteur des crêtes osseuses car en raison des racines courtes ou de la perte précoce des dents on se retrouve généralement avec une atrophie de l'os alvéolaire maxillaire et mandibulaire. (42)

-Chirurgie parodontale : dans certains cas, on peut réaliser des élongations coronaires dans un but prothétique ou esthétique mais elles doivent être faites avec prudence (30)

→ Traitement d'orthopédie dento-faciale

-Traitement orthopédique : doit être utilisé pour rééduquer les fonctions orales comme la rééducation linguale (35)

-Traitement orthodontique : doit être pratiqué avec prudence et précaution (43) en raison du risque de fracture de l'émail lors de la dépose des brackets ainsi que le risque de résorption radiculaire (44), surtout dans les cas de DD-1 associés à des racines courtes, pour éviter la résorption des racines et l'exfoliation prématurée des dents. (45)

Le scellement des bagues au CVI est ainsi privilégié (44,46) et les colles spéciales utilisées pour les brackets peuvent être utilisées seulement lorsque la quantité d'émail est suffisante.(47)

Les traitements de chirurgie orthognatique et d'orthopédie dento-faciale sont fréquemment nécessaires car on retrouve dans cette population plus d'éruptions dentaires ectopiques ou d'inclusions, des malocclusions de classe 3, des béances antérieurs et des inversés d'articulés postérieurs. (35)

- ***Le suivi***

La réussite des approches préventives et curatives passe par des rendez-vous de contrôles réguliers et une remotivation à l'hygiène bucco-dentaire et à l'alimentation à chaque rendez-vous de suivi.

1.3.3.3 Problématique liée à l'adhésion aux dents atteintes de DGI

Que ce soit dans les traitements conservateurs, prothétiques ou orthodontiques, l'utilisation des protocoles de collage qui sont intimement liés à la structure microscopique de l'émail et de la dentine des dents traitées, est une des approches thérapeutiques utilisées pour le traitement des DGI.

Bien que ces techniques d'adhésion aient montré des résultats satisfaisants à plus ou moins longs termes dans différentes études(42,48), la qualité d'adhésion à l'émail et à la dentine de ces dents est discutable. Il est même supposé que la couche hybride ne se forme pas bien ce qui pourrait compromettre la qualité et la durée de vie des restaurations collées (31) ou que la dentine aurait une moins bonne capacité à se lier au matériau de restauration. (35)

Un article affirme même que dans les cas sévères de DGI, la force d'adhésion des restaurations collées à l'émail ou à la dentine est compromis. (30)

A l'opposé, un article de 2005, émettait quant à lui l'avis qu'au vu des résultats cliniquement favorables de l'adhésion de la résine à des défauts dentaires, la dentisterie adhésive ne devrait pas être une contre-indication dans les cas de DGI.(48) De la même manière, concernant l'orthodontie, un article de 1999 indique que le collage des brackets orthodontiques peut être réalisé dans les cas de DGI. (49)

Ainsi, l'utilisation des protocoles d'adhésion sur les dents atteintes de DGI ou de DD reste toujours une problématique non résolue.

2 REVUE SYSTEMATIQUE DE LA LITTERATURE

2.1 Introduction

Concernant la question de la transposition des principes du collage aux dents atteintes de DGI ou de DD, nous nous sommes vus confrontés à deux problématiques :

-l'absence de consensus sur la possibilité d'utiliser avec efficacité à court, moyen et long terme le collage sur ces dents atteintes que ce soit à des fins thérapeutiques en odontologie conservatrice et prothétique ou en orthodontie. Cette absence de consensus freine de nombreux praticiens à pratiquer de l'orthodontie, des prothèses collées, des composites ou de l'érosion-infiltration sur ce type d'atteinte dentaire.

-l'absence de lien établi entre les structures dentaires mal définies des dents atteintes de DGI ou de DD et les principes de bases des protocoles de collage.

L'objectif de cette revue systématique de la littérature est donc de recenser les connaissances actuelles sur les structures amélaire et dentinaire des dents atteintes de dentinogenèse imparfaite ou de dysplasie dentinaire en denture temporaire et permanente. Cette revue de la littérature pourra donc nous permettre de se poser ensuite la question de la transposition des protocoles de la dentisterie adhésive dans les cas de DGI et de DD.

2.2 Matériel et méthode

L'écriture de cette revue systématique de la littérature suit les recommandations de l'article de Michel Gedda « Traduction française des lignes directrices PRISMA pour l'écriture et la lecture des revues systématiques et des méta-analyses ». (50)

2.2.1 Stratégie de recherche

Trois moteurs de recherche ont été interrogés pour la réalisation de la revue systématique de la littérature : PubMed, Dentistry and Oral Sciences Source (DOSS) et Cochrane Library.

La recherche sur PubMed a été réalisée en avril 2019 et celles sur DOSS et Cochrane Library en mai 2019.

Dans chaque moteur de recherche, une combinaison de mots clés a été utilisée :

-PubMed : « structure AND (dentinogenesis OR (dysplasia AND dentin)) »

-DOSS et Cochrane Library : « structure AND (dentinogenesis imperfecta OR (dentin dysplasia)) ».

A la suite de ces recherches, 162 articles ont été retrouvés sur PubMed, 131 sur DOSS et 1 sur Cochrane Library.

2.2.2 Critères d'éligibilité

Pour permettre la sélection des articles pertinents, l'établissement de critères d'éligibilité est indispensable. Ils vont nous permettre d'inclure ou non un article dans la revue systématique.

2.2.2.1 Critères d'inclusion

-publications en français ou en anglais

-présence des mots clés dans le titre et/ou le résumé

- articles évoquant des dentinogénèses imparfaites (DGI) ou des dysplasies dentinaires (DD) sur les dents temporaires et/ou permanentes
- articles décrivant les structures et microstructures dentinaire et/ou amélaire de dents atteintes de DGI ou de DD

2.2.2.2 Critères d'exclusion

- articles n'ayant pas de résumé
- articles ne concernant pas les DGI ou les DD
- articles étudiant uniquement les mutations génétiques liées aux DGI et aux DD
- articles étudiant uniquement les manifestations cliniques et radiographiques des DGI et des DD
- articles décrivant des cas cliniques de patients atteints de DGI ou de DD
- articles mentionnant les ostéogénèses imparfaites sans évoquer de manifestations odontologiques

2.2.3 Sélection des articles

Après les 294 articles retrouvés dans les 3 bases de données scientifiques, 24 doublons retrouvés à la fois dans PubMed et dans DOSS ont été éliminés ce qui nous faisait un total de 270 articles.

La sélection des articles réalisée à la suite de cette recherche a été effectuée par le Docteur Garot, le Docteur Boulé-Montpezat et moi-même. Une première sélection a été réalisée par la lecture des titres, puis une deuxième par la lecture des résumés quand ils étaient présents (3 articles n'en présentaient pas(51–53)). Ensuite, la lecture complète de 25 articles a été effectuée (un article a alors été exclu car il n'était pas disponible en texte intégral(54)).

Pour finir, 11 articles issus des bases de données PubMed et DOSS ont été retenus pour intégrer cette revue systématique de la littérature.

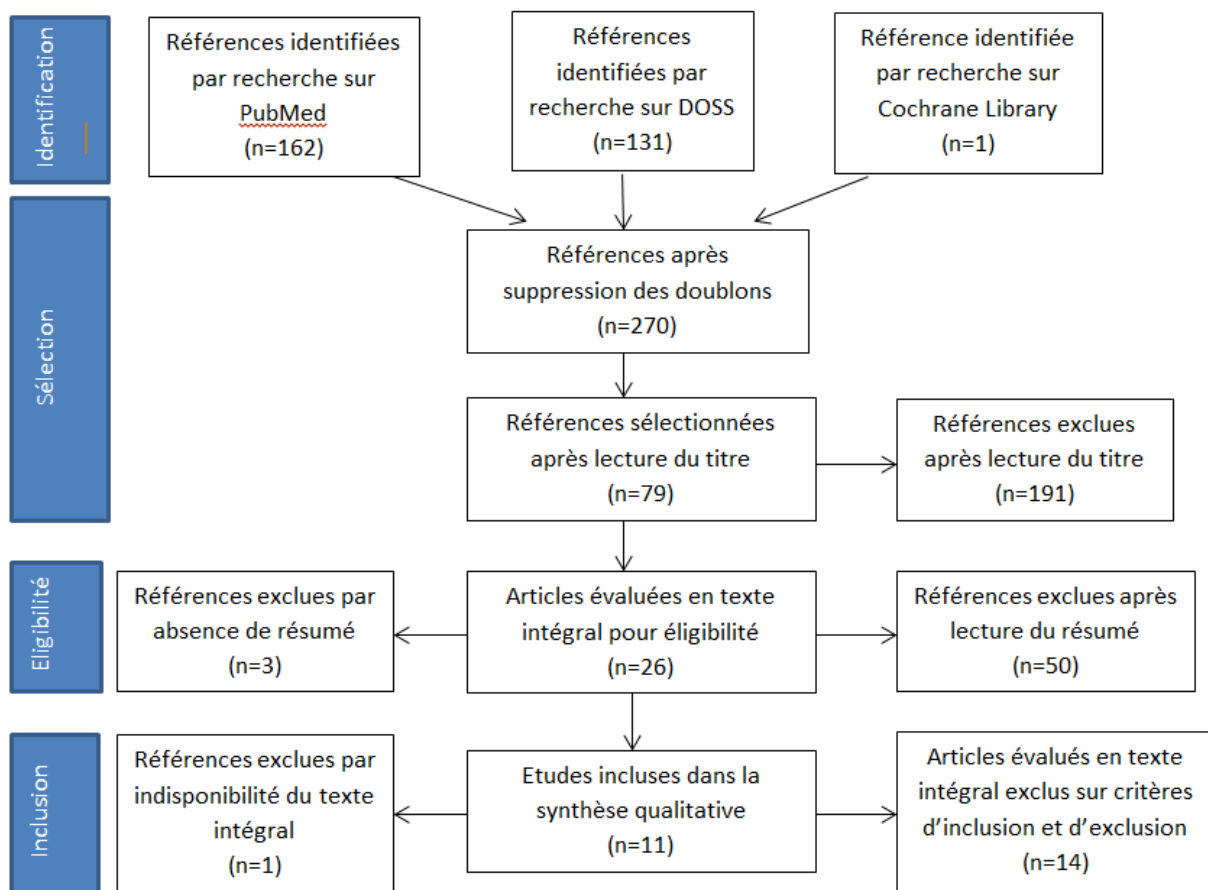


Figure 5 : Diagramme de flux PRISMA

2.3 Résultats

Nous allons synthétiser uniquement les objectifs, les matériels et méthodes et les résultats des études sélectionnées correspondant à notre question sur la structure dentaire.

Parmi ces 11 articles sélectionnés, on distingue ceux décrivant, selon la classification de Shields, des dentinogenèses imparfaites et ceux décrivant des dysplasies dentinaires. Le numéro attribué aux articles leur a été donné en fonction de leur date de publication.

Tout d'abord, nous allons décrire les articles que nous analyserons dans un deuxième temps.

2.3.1 Description des études sur les dentinogenèses imparfaites

Article n°1 : « Dentinogenesis imperfecta type II - genotype and phenotype analyses in three Danish families » (55)

Généralités : Article de Taleb, Kawther, Eva Lauridsen, Jette Daugaard-Jensen, Pekka Nieminen, et Sven Kreiborg., publié en mai 2018 dans la revue « Molecular Genetics & Genomic Medicine » dont le facteur d'impact est de 2,695.(56)

Objectifs: Evaluer le phénotype dentaire et plus précisément la microstructure de l'émail et de la dentine chez des personnes issues de trois familles atteintes de DGI-II.

Matériel et méthodes :

Matériel :

-4 dents issues d'un individu appartenant à la famille B (une des trois familles incluses dans l'étude) ont pu faire l'objet d'investigations histologiques (l'article ne précise pas si ce sont des dents temporaires ou permanentes qui ont été utilisées ; cette patiente a été examinée ente 2,75 et 16 ans)

-l'émail de la denture permanente d'un individu de la famille B a été examiné in vivo grâce à l'OCT (Tomographie par Cohérence Optique) pour faire une évaluation qualitative et quantitative du tissu

Méthodes :

Préparation des échantillons (les 4 dents) pour l'observation au microscope :

-fixation : formol à 10%

-décalcification : acide éthylène diamine tétra-acétique (EDTA)

-inclusion : paraffine

Coupe des échantillons :

-coupe longitudinale

-coloration : hématoxyline et éosine (HE)

Pour l'utilisation de l'OCT, aucune préparation préalable n'a été nécessaire.

Résultats :

Les résultats histologiques des dents issues de l'individu de la famille B disponibles pour analyse histologique montrent :

- un manque de festonnement de la jonction amélo-dentinaire (JED)

-un manteau dentinaire sous-jacent qui apparaît avec une structure normale

-en progressant vers la dentine circumpulpaire, la disposition paraît très atypique et l'aspect dysplasique est caractérisé par :

-une matrice dentinaire anormalement granulaire en raison de cristaux minéraux qui se regroupent en association globulaire

-des tubules dentinaires qui sont disposés de façon irrégulière

-des tubules de plus grandes tailles

-un nombre réduit de tubules.

In vivo, l'OCT réalisée sur la denture permanente d'un individu de la famille B montre :

-des zones d'hypominéralisation de l'émail bien délimitées, arrangées horizontalement et adjacentes à la jonction amélo-dentinaire

Conclusion :

Cette étude a retrouvé des anomalies au niveau de la JED et de la matrice dentinaire ainsi qu'une hypominéralisation amélaire sur les dents permanentes in vivo d'un individu.

Article n°3 : «Microscopic Study of Dental Hard Tissues in Primary Teeth with Dentinogenesis Imperfecta Type II: Correlation of 3D Imaging Using X-Ray Microtomography and Polarising Microscopy»(57)

Généralités : Article de Davis, Graham R., Janice M. Fearne, Nina Sabel, et Jörgen G. Norén publié en juillet 2015 dans la revue «Archives of Oral Biology» dont le facteur d'impact est de 2,050.(56)

Objectifs : Examiner l'apparence histologique des tissus durs des dents temporaires chez des enfants atteints de DGI-2 en utilisant la microscopie optique à lumière polarisée et en les corrélant à des images 3D utilisant la microtomographie aux rayons X (XMT) pour avoir une meilleure compréhension de la structure dentinaire des dents atteintes de DGI-2.

Matériel et méthodes :

Matériel :

-8 dents temporaires (2 incisives maxillaires, 2 incisives mandibulaires, 2 premières molaires mandibulaires, 2 deuxièmes molaires mandibulaires) qui proviennent de 5 patients âgés de 7 à 8 ans lors de la collecte des échantillons et atteints de DGI-2

Méthodes :

Préparation des échantillons pour toutes les dents indifféremment de la méthode d'observation utilisée:

-fixation : formaline neutre à 10%

-stockage : éthanol à 70%

Microtomographie à rayons-X :

-utilisation de deux premières molaires mandibulaires temporaires d'un même patient

-scanne des dents sèches par le scanner MuCAT 2 XMT qui utilise une caméra CCD qui permet d'obtenir des images tomographiques précises et à contraste élevé à 90kV

Préparation des échantillons pour observation microscopique :

-inclusion : résine époxy (Epofix®)

Coupe des échantillons :

- avant la coupe, un objet en verre est collé sur la surface à couper avec un adhésif photo-polymérisable pour éviter toute perte amélaire lors de la coupe

-coupe : dans le sens vestibulo-lingual : épaisseur d'environ 120µm avec une microtome Leica SP1600

-polissage sous refroidissement par eau : papier abrasif à grains 1200, 2400 et 4000

-nettoyage de la surface avant toute observation : bain ultra-sonique d'éthanol à 70% pendant 30secondes

Microscopie optique et microscopie optique à lumière polarisée :

-modèle du microscope optique : stéréo microscope Leica M80 à faible grossissement (x0,75)

-modèle du microscope optique à lumière polarisée : Olympus polarising light microscope

-observation : coupes sèches puis après imbibition d'eau

Résultats :

Observation par microscopie optique :

-émail : degré normal de translucidité

-dentine : compacte, couleur sombre

Observation par microscopie optique à lumière polarisée :

Incisives temporaires :

-émail : structure et épaisseur normales

-jonction amélo-dentinaire : non festonnée

-dentine :

-tubules dentinaires d'apparence irrégulière, ondulée presque en forme d'éventail retrouvés proche de la chambre pulpaire

-apparence globulaire au niveau cervical et apical

-frontière nette entre le manteau dentinaire et la dentine circumpulpaire qui présente quant à elle des lignes incrémentielles dont certaines étaient moins distinctes.

-chambres pulpaires : complètement oblitérées

Molaires temporaires :

-émail occlusal absent, seulement un peu d'émail au niveau cervical restant

-dentine :

-tous les tubules retrouvés sont irréguliers

-de larges vacuoles sont retrouvées au sein de la matrice dentinaire

-pulpe complètement oblitérée par une matrice dentinaire très irrégulière

Observation par microtomographie aux rayons-X :

-émail : limite entre émail et dentine bien visible car leurs concentrations en minéraux sont très différentes

-fractures dentaires : ne sont pas situées exactement à la JED car de la dentine adhère à la partie amélaire ou de l'émail adhère à la partie dentinaire

-manteau dentinaire : pas de structure tubulaire

-dentine circumpulpaire :

-tubules dentinaires distincts et de directions similaires à celles retrouvées dans la dentine normale

-diamètres des tubules variables avec des diamètres d'environ 150µm à leur extrémité (à environ 0,4-0,5mm de la JED) tandis que leur corps a plutôt des diamètres de 20-50µm

-tubules qui semblent être connectés entre eux et se rejoignent au niveau de la zone pulpaire

-le plus grand degré de minéralisation est retrouvé à côté des structures tubulaires, puis la concentration minérale diminue progressivement avec la distance.

-organisation complexe de vides (visibles grâce aux images 3D de la XMT et qui auraient été difficiles de caractériser avec les autres techniques ne donnant que des vues en coupes)

-pulpe : complètement oblitérée avec des tubules de plus larges diamètres

Conclusion :

Même si les mêmes dents n'ont pas été examinées en microscopie à lumière polarisée et en XMT, ces deux méthodes ont montré des informations équivalentes sur la structure dentinaire.

Cette étude a montré que la dentine des dents temporaires chez des patients atteints de DGI-II est constituée de tubules dentinaires beaucoup plus larges que les tubules dentinaires normaux.

Article n°4 : « Phenotypes and Genotypes in 2 DGI Families with Different DSPP Mutations »(58)

Généralités : Article de Song, Yaling, Changning Wang, Bin Peng, Xiaoqian Ye, Gaofeng Zhao, Mingwen Fan, Qiang Fu, et Zhuan Bian. , publié en septembre 2006 dans la revue «Oral surgery, Oral Medicine, Oral Pathology, Oral Radiology » dont le facteur d'impact est de 1,718. (56)

Objectifs : Définir les caractéristiques structurelles dentaires résultant d'une mutation spécifique du gène DSPP et définir différents phénotypes associés à la même ou à différentes mutations.

Matériel et méthodes :

Matériel :

- une troisième molaire mandibulaire incluse extraite chez un individu atteint issu de la famille 1 (une des deux familles atteintes de DGI-2 incluses dans l'étude), fracturée axialement de la face mésiale à la face distale disponible pour analyse histologique
- deux troisièmes molaires mandibulaires chez des individus sains ont servi de contrôle

Méthodes :

Préparation des échantillons :

Première moitié de la dent disponible pour analyse par MEB :

- stockage : glutaraldéhyde à 2,5%
- coupes
- polissage : finition à 0,25µm
- déminéralisation : acide phosphorique à 40% pendant 10secondes
- nettoyage : eau distillée
- séchage
- métallisation (pour observation en MEB) : or
- modèle de MEB : FEI Sirion SEM à 25kV

Deuxième moitié de la dent disponible pour analyse par MET :

- déminéralisation : EDTA à 10% environ 8 semaines à 4°C
- coupes : ultra fines d'épaisseurs entre 50 et 60nm
- coloration : uranyle d'acétate à 2% et citrate de plomb
- modèle de MET : JEM-2010 TEM

Les deux dents contrôles ont subi les mêmes procédures pour l'examen par MEB et par MET.

Résultats :

Observation par microscopie électronique à balayage (MEB) :

Dent atteinte :

- tubules dispersés dans la dentine circumpulpaire, nombres considérablement réduits, diamètres plus petits que ceux des contrôles
- jonction amélo-dentinaire :
 - anomalie bien visible correspondant à un espace plat hypominéralisé d'environ 5µm entre l'émail et la dentine
 - manque de festonnement avec à certains endroits des concavités dans l'émail
- émail adjacent à la JED :
 - parallèle à cette jonction
 - aprismatique
 - organisation laminaire
- émail : souvent fracturé, avec une organisation irrégulière atypique

Dents saines :

- émail adjacent à la JED :
 - émail noueux, perpendiculaire à la JED avec des saillies d'émail et de dentine interconnectées au niveau de cette jonction

Observation par microscopie électronique à transmission (MET) :

Dents saines :

-tubules dentinaires : entourés par un anneau d'apparence vide avec peu ou pas de fibres de collagène.

Dent atteinte :

-tubules dentinaires entourés de fibres de collagène dont le diamètre et la forme sont variables et qui tendent à former des faisceaux parallèles ou perpendiculaires aux tubules

-entre ces faisceaux, on retrouve du matériel granulaire

-de nombreuses zones riches en fibres de collagène n'entourant aucun tubule ont été retrouvées

-le contenu intratubulaire varie entre un contenu granulaire et un contenu dense amorphe

Conclusion :

Observation en MEB :

Le manque de festonnement de la JED a déjà été décrit dans de précédentes études mais l'anomalie visible entre l'émail et la dentine et le changement de structure amélaire avec un émail aprismatique et d'organisation de type laminaire à certains endroits sont des observations nouvelles en 2006.

Observation en MET :

La dentine péri-tubulaire (DPT) dans la dent atteinte est hypominéralisée et les zones où les tubules et la DPT auraient supposément dû se former, sont quelquefois remplacées par des faisceaux de fibres dont la direction et l'organisation sont différentes des autres fibres de collagène adjacentes, situés dans la dentine inter-tubulaire (DIT).

Observation en MET et en MEB :

Les tubules dentinaires étaient largement réduits en nombre voir même complètement absents dans certaines zones.

Article n°5 : « Discrimination of morphological findings in dentine from osteogenesis imperfecta patients using combinations of polarized light microscopy, microradiography and scanning electron microscopy » (59)

Généralités : Article de Britt Lindau, Wolfram Dietz, Ted Lundgren, Kari Storhaug et Jörgen G. Norén publié en 1999 dans la revue « International Journal of Paediatric Dentistry» dont le facteur d'impact est de 1,383.(56)

Objectifs: Examiner la morphologie de la dentine de dents de patients souffrant d'OI-1, 3 et 4 à l'aide de différentes techniques histologiques, et trouver les corrélations des résultats morphologiques avec les différents types d'OI.

Matériel et méthodes :

Matériel :

-15 dents temporaires collectées chez 7 patients et 11 dents permanentes chez 8 patients, tous atteints d'OI, avec ou sans diagnostic additionnel (après examen dentaire) de DGI

-l'âge des patients variait de la très jeune enfance jusqu'à plus de 70 ans

-10 dents temporaires et 10 permanentes collectées chez des patients sains ont servi de contrôle

Méthode :

Préparation des échantillons pour la microscopie optique (MO) :

-fixation : tampon neutre de formaldéhyde à 10%

-inclusion : méthacrylate de benzoyle catalysé

Coupe des échantillons :

-coupe dans le sens vestibulo-lingual avec une scie microtome à faible vitesse donnant des coupes d'épaisseur de 100-120µm

-modèle du microscope optique à lumière transmise : Philips micro X-ray unit

-modèle du microscope optique à lumière polarisée : Olympus polarising photo microscope

-observation : coupes sèches et après imbibition d'eau

Suite de la préparation des coupes :

-décalcification : EDTA

-inclusion : paraffine

-coloration : hématoxyline et éosine (HE)

Préparation des échantillons pour MEB :

-échantillons : 10 dents temporaires et 9 permanentes atteintes

Préparation pour les échantillons n'ayant pas déjà subi une décalcification à l'EDTA :

-décalcification : acide phosphorique à 30%

-rinçage : eau déminéralisée

-métallisation : or

Préparation pour les échantillons ayant déjà subi une décalcification à l'EDTA et une inclusion dans la paraffine :

-« déparaffinage » au xytol

-réhydratation

-déshydratation : bains d'alcool de concentrations ascendantes

-métallisation : or

-modèle de microscope pour MEB : Philips SEM 515 à 15kV

Résultats :

Observation par MO :

Dents temporaires :

-dentine : organisation en forme d'éventail, structures circulaires compactes et larges

-tubules dentinaires :

-tubules irréguliers avec des tubules géants mais aussi des tubules oblitérés

Les patients atteints d'OI qui présentent également des signes cliniques de DGI sont les patients qui ont le plus de changements de structures dentinaires visibles au MO.

Dents permanentes :

-des inclusions dans la dentine

-des tubules irréguliers avec plusieurs tailles

-une organisation irrégulière au sein de la matrice dentinaire qui lui donne une apparence lamellaire

On retrouve des anomalies de la structure dentinaire chez tous les patients atteints d'OI mais elles sont plus marquées chez les patients atteints d'OI-2 et 3 plutôt que ceux atteints d'OI-1.

Observation par MO à lumière polarisée :

Dents temporaires :

-dans l'OI-1 sans signes cliniques de DGI : structure et morphologie dentinaires normales

-dans tous les types d'OI : zones denses retrouvées dans la dentine, tubules irréguliers avec une organisation en forme d'éventail

Dents permanentes :

-plus grande fréquence d'anomalies que dans les dents temporaires

-dentine : tubules ondulés, structures circulaires

-des structures en lamelles et en éventail ainsi que de nombreuses zones hypominéralisées sont retrouvées le long des tubules

-oblitération des chambres pulpaires

Observation par micro-radiographie :

Dents temporaires :

-structure et morphologie dentinaires plutôt normales, surtout dans l'OI-1

-légère structure lamellaire dans l'OI-4

Dents permanentes :

-plus grande fréquence d'anomalies que dans les dents temporaires

-limite entre le manteau dentinaire et la dentine circumpulpaire difficile à distinguer (alors qu'elle est bien visible dans les échantillons contrôles)

-dans les OI-3 et 4 : organisation de la matrice dentinaire en forme d'éventail et lamellaire

-dans l'OI-1 : organisation dentinaire normale

Observation par MEB :

Dents temporaires :

-manteau dentinaire normal

-JED partiellement festonnée

-structure dentinaire homogène disposée sous forme d'éventail

-dentine : larges tubules et inclusions en forme de vaisseaux d'environ 30µm de diamètre, surtout localisées dans la dentine coronaire ; plus proche de la pulpe, la dentine était plus homogène avec moins d'inclusion

Dents permanentes :

-dentine : apparence et structure générale homogène dans les OI-3 et 4 avec quelques inclusions et tubules géants et oblitérés retrouvés

Conclusion :

Les résultats caractéristiques étaient des tubules irréguliers (tubules géants et tubules oblitérés), des inclusions résiduelles de capillaires, des manteaux dentinaires normaux avec cependant une limite entre le manteau dentinaire et la dentine circumpulpaire moins marquée que dans les dents contrôles et des chambres pulpaires oblitérées.

La plupart des anomalies étaient retrouvées dans la dentine la plus proche de l'émail.

Tous les types d'OI présentent des types similaires d'aberrations dentinaires mais les patients avec les types 3 et 4 ont une fréquence plus élevée d'anomalies en comparaison avec le type 1. (22)

Article n°7 : « Mild dental findings associated with severe osteogenesis imperfecta due to a point mutation in the $\alpha 2(1)$ collagen gene demonstrate different expression of the genetic defect in bone and teeth » (60)

Généralités : Article de Luder H. U., van Waes H., Raghunath M., Steinmann B., publié en juillet 1996 dans la revue « Journal of Craniofacial Genetics and Developmental Biology » dont le facteur d'impact est de 1,41. (61)

Objectifs: Décrire les résultats histologiques et morphométriques d'une dent permanente issue d'une patiente atteinte d'OI-3.

Matériel et méthodes :

Matériel :

-une canine permanente supérieure gauche extraite à l'âge de 12 ans et 10 mois chez une patiente atteinte d'une sévère OI-3

Méthodes :

Préparation de l'échantillon :

- stockage en solution saline
- photographiée et radiographiée
- coupe longitudinale au disque diamantée avec un refroidissement par solution saline permettant l'obtention d'une moitié mésiale et d'une moitié distale
- fixation : solution de glutaraldéhyde à 2,5% et de paraformaldéhyde à 4% dans une solution tampon de cacodylate de sodium 0,05M à pH 7,4 pendant 3 jours à température ambiante
- rinçage : solution de cacodylate de sodium 0,185M à pH 7,4 pendant 1 jour à 4°C
- déshydratation : bains d'alcool de concentrations ascendantes
- inclusion : résine Technovit 7200 VLC puis résine pure
- coupes réalisées avec le système de coupe et de meulage EXAKT : 5 coupes dans le sens vestibulo-palatin du centre jusqu'à la périphérie de la dent
- microradiographie par le dispositif de rayons X Faxitron sur ces coupes de 100µm d'épaisseur
- polissage : finition à 25-30µm
- coloration : bleu de toluidine

A partir de l'analyse microscopique de ces coupes, un examen histologique a été effectué ainsi qu'une analyse morphométrique réalisée pour estimer le volume de la dentine anormale sur le volume total de la dentine primaire à l'aide d'un système analytique d'images, le VIDEOPLAN-Kontron.

Résultats :

- JED normalement festonnée
- trajet légèrement incurvé des tubules dentinaires du manteau dentinaire jusqu'à la pulpe
- structure histologique normale de la majorité de la dentine : structure tubulaire d'apparence normale de la dentine circumpulpaire avec la prédentine qui est recouverte par une couche d'odontoblastes
- plusieurs petites zones de dentine présentant un aspect tubulaire anormal sont détectées à la jonction amélo-cémentaire : on remarque des tubules entourés par de la dentine péri-tubulaire moins minéralisée, lamellaire et arrangée de manière plus ou moins concentrique
- l'analyse morphométrique montre que les zones de structures tubulaires anormales représentent en moyenne 0,55% de la masse totale de la dentine primaire avec des variations entre 0,46 et 0,7% selon les plans de coupe

Conclusion : Cette étude a retrouvé des zones tubulaires anormales situées à la jonction émail-cément sur une fine bande du volume total de la dentine circumpulpaire.

Article n°8 : « Mild Forms of Dentinogenesis Imperfecta in Association with Osteogenesis Imperfecta as Characterized by Light and Transmission Electron Microscopy » (62)

Généralités : Article de Waltimo, Janna, Anita Ojanotko-Harri, et Pirjo-Liisa Lukinmaa., publié en mai 1996 dans la revue «Journal of Oral Pathology and Medicine» dont le facteur d'impact est de 2,237.(56)

Objectifs: Montrer que certaines aberrations histologiques peuvent être présentes sur des dents cliniquement saines et aussi que la dentine qui apparaît normale au microscope optique peut finalement laisser apparaître des anomalies au niveau de l'ultrastructure.

Matériel et méthodes :

Matériel :

Plusieurs patients atteints d'OI-1 ont été inclus dans l'étude :

-Patient 1 : patiente de 8 ans qui a des signes de DGI sur sa denture temporaire mais qui présente lors de l'examen clinique oral à 7 et 8 ans, des dents permanentes d'apparence complètement normale. 6 incisives temporaires ont été disponibles pour analyse (dont 5 de ces 6 dents étaient stockées à sec).

-Famille 2 : un père et son fils.

-Père : les examens clinique et radiographique du père réalisés sur 5 ans montrent des dents permanentes d'apparence normale. 1 molaire permanente mandibulaire extraite a été disponible pour analyse.

-Fils : présente des signes de DGI sur sa denture temporaire.

-Famille 3 : une fille de 5 ans (patiente 3) et plusieurs membres de sa famille

-Fille de 5 ans : présente des signes de DGI sur sa denture temporaire. 2 incisives temporaires mandibulaires ont été disponibles pour analyse.

-Deux grands frères de cette patiente : les examens clinique et radiographique montrent des dents temporaires et des dents permanentes normales. 2 molaires temporaires et 1 canine d'un de ses deux frères ont été disponibles pour analyse.

-Oncle de la mère de cette patiente : les examens clinique et radiographique montrent des dents permanentes d'apparence normale. 1 molaire mandibulaire extraite pour raison parodontale a été disponible pour analyse.

Plusieurs patients contrôles ont été inclus dans l'étude :

-Patients atteints d'OI-1A (absence de signes cliniques, radiographiques ou histologiques de DGI) : 2 dents temporaires ont été disponibles pour analyse

-Patients sain : 1 canine temporaire + 1 molaire et 2 prémolaires permanentes issues de patients sains traités orthodontiquement

Méthodes :

Préparation des échantillons pour observation au MO :

-fixation : soit par immersion dans de l'éthanol à 70% ou à 94% soit dans un tampon neutre de formaline à 10% pendant une semaine

-déméralisation : EDTA à 4°C pendant environ 2 mois

- coupe : en 2 dans le sens vestibulo-lingual
- déshydratation progressive : bains d'éthanol et de xylène de concentrations ascendantes
- inclusion : paraffine
- coupes longitudinales dans le plan vestibulo-lingual avec une épaisseur de 5µm
- coloration : hématoxyline et éosine (HE)

Préparation des échantillons pour observation au MET :

Les échantillons disponibles étaient :

-des dents qui n'étaient pas déjà incluses pour les études d'observation au MO issues des patients 1 et 3, des parents du patient 3 et des patients sains contrôles

-des dents déjà incluses dans la paraffine (pour les études d'observation au MO) : une dent issue du patient 2 (dont la coupe se fera au niveau de la JED où les plus sévères anomalies étaient visibles au MO) et les dents des patients contrôles atteints d'OI-1A

Coupe :

-évite les zones de résorption et le cément

Préparation pour les dents déjà incluses dans la paraffine :

-réhydratation : xylène (solvant) et bains d'éthanol de concentrations décroissantes

Préparation pour tous les échantillons :

-rinçage : eau distillée + tampon phosphate

-fixation : glutaraldéhyde à 4% pendant une nuit à 4°C + acide tannique pendant 3 heures à température ambiante

-coloration : tétroxyde d'osmium à 1% pendant 90mn

-déshydratation : bains d'éthanol de concentrations ascendantes

-fixation : résine LX-112

-coupe : épaisseurs de 60-70nm dans différents plans

-coloration des coupes : acétate d'uranyle et citrate de plomb

-modèle du MET : Jeol JEM-1200 EX MET à 60kV

Résultats :

Patient 1 (atteinte d'OI-1B) :

-analyse réalisée au niveau de la dentine coronaire

-alternance de zones de dentine d'apparences normale et anormale

Zone d'apparence normale :

-tubules dentinaires distribués régulièrement, de section ronde et de taille uniforme

-ligne néonatale bien visible

Zone d'apparence anormale :

-en partant du bord libre vers le centre de la dent, l'organisation des tubules devient irrégulière : la dentine tubulaire devient progressivement atubulaire avec des fibres de collagène qui sont soit dispersées soit densément empaquetées.

-tubules espacés, de tailles non uniformes, certains grossiers et ramifiés

-trajets des tubules souvent interrompus

-des structures ressemblant à des canaux et entourées d'une zone atubulaire, visibles entre les tubules, contiennent un matériau amorphe

-les fibres de collagène encerclant les tubules dentinaires ont une orientation différente des autres fibres de collagène de la matrice dentinaire

-zones de texture lâche avec peu de fibres de collagène qui se retrouvent dispersées : les diamètres

de ces fibres de collagène varient d'un diamètre normal (80-100nm) à un diamètre plus petit (40nm)
-à l'inverse, certaines fibres de collagène sont densément regroupées à tel point que les contours d'une seule fibre ne sont pas distinguables
-de très fines fibres de collagène sont regroupées pour former une masse circulaire dense ou dispersée parmi les fibres de tailles normales

Famille 2 :

Père :

-à la JEC, une large zone de dentine anormale est visible avec des structures grossières, ramifiées, certains tubules géants et des structures en forme de canal
-alternance de zones tubulaires et atubulaires
-avec l'accroissement des anomalies, les tubules deviennent éparpillés et petits puis finissent par disparaître
-dans la partie cervicale : tubules de tailles non uniformes (certains tubules géants mais surtout petits) et inégalement distribués avec des zones atubulaires
-fibres de collagène désorganisées dans certaines zones d'apparence anormale

Fils :

-parcours irréguliers des tubules dentinaires

Famille 3 :

Patient 3 :

-les apparences histologiques des deux incisives temporaires du patient sont similaires

En MO, on observe :

-manteau dentinaire d'apparence normale
-zone dentinaire sous-jacente au manteau dentinaire : zone amorphe avec absence presque complète de tubules
-zone dentinaire plus centrale : tubules espacés, non uniformément distribués, ramification extensive des tubules
-matrice dentinaire : lamellaire mais cohérente
En MET, on observe :
-des faisceaux de fibres de collagène intratubulaire
-des tubules ramifiés dans la dentine d'apparence normale
-des zones de matrice atubulaire avec des fibres de collagène espacées et de densités et diamètres variables

Frère du patient 3 :

En MO, on observe :

-Canine : organisation tubulaire normale
-2 molaires : organisation tubulaire normale sauf élargissement de certains tubules au niveau de la pointe cuspidienne
-dentine interglobulaire abondante dans les 3 échantillons

En MET, on observe :

-organisation tubulaire normale
-disposition et taille des fibres de collagène normales

Ces observations ne convergent pas vers le diagnostic de DGI.

Oncle de la mère du patient 3:

En MO, on observe :

-tubules dentinaires d'apparence normale avec des ramifications latérales dans de rares zones
En MET, on observe :
-dentine d'apparence normale prédominante avec cependant des tubules de diamètres souvent supérieurs avec des contours mal délimités
-ramifications latérales des tubules
-fibres de collagène intratubulaires exceptionnellement abondantes
-faisceaux de fibres de collagène dans la matrice intertubulaire
Ces observations convergent vers le diagnostic d'une forme légère de DGI.

Patients contrôles :

Patients contrôles sains :

En MO, on observe :

-une organisation dentinaire complètement normale

En MET, on observe :

-une organisation dentinaire uniforme

-des tubules arrondis en forme de gaine avec un contenu intratubulaire vide

-quelques fibres intratubulaires sont rares (aucun faisceau de fibres de collagène n'est observé)

Patients contrôles atteints d'OI-1A :

-dentine coronaire d'apparence normale excepté une longue zone atubulaire étendue du bord incisal jusqu'à la zone de résorption qui ne permet pas de conclure à un diagnostic de DGI.

Conclusion :

Les données cliniques, radiographiques et même après analyse au MO peuvent montrer une matrice dentinaire d'apparence normale qui après analyse au MET apparaît comme ayant des anomalies structurelles.

Article n°9 : « Hyperfibers and vesicles in dentin matrix in dentinogenesis imperfecta (DI) associated with osteogenesis imperfecta (OI) » (63)

Généralités : Article de Waltimo Janna publié en 1994 dans la revue «Journal of Oral Pathology and Medicine» dont le facteur d'impact est de 2,237. (56)

Objectifs : Examiner l'ultrastructure de la matrice dentinaire par MET dans des dents temporaires chez des patients atteints d'OI-IB et IVB.

Matériel et méthodes :

Matériel :

-6 dents temporaires (conservées à l'air libre) issues d'un patient de 10 ans atteint d'OI-IVB

-1 incisive temporaire issue d'une enfant de 6 ans atteinte d'OI-IB

Méthodes :

Préparation des échantillons :

-fixation : éthanol à 94% ou à 70% pendant 7 jours selon les échantillons (les dents conservées à l'air étaient fixées dans de l'éthanol plus concentré)

-déméralisation : EDTA à 0,33mol/L pendant environ 8 semaines

-coupe : au scalpel, uniquement des coupes de dentine (la coupe évite le manteau dentinaire et les zones de résorption)

- rinçage : eau distillée + tampon de phosphate (pH=7,3)
- fixation : glutaraldéhyde à 4% pendant 18-22h + acide tannique à 4% pendant 2-3h à température ambiante
- rinçage : tampon de phosphate
- coloration : tétroxyde d'osmium à 1% pendant 90mn
- déshydratation : bains d'alcool de concentrations ascendantes
- inclusion : résine LX-112
- coupes : très fines (60-70nm d'épaisseur) avec un couteau à diamant
- coloration des coupes : acétate d'uranyl + citrate de plomb
- modèle de MET : Jeol JEM-1200EX à 60kV

Résultats :

Observation chez les deux patients :

- alternance de zones dentinaires d'apparence normale et anormale

Zones d'apparence normale :

- tubules dentinaires : contours bien délimités, distances égales entre chaque tubule, tailles égales, sections circulaires
- matrice dentinaire autour des tubules dentinaires riche en fibres de collagène, d'épaisseurs uniformes et d'organisation uniforme avec des fibres entrecroisées sans formation de faisceaux
- contenu intratubulaire qui varie entre un contenu granulaire et un contenu dense amorphe qui remplit entièrement le tubule

Zones d'apparence anormale :

- tubules dispersés, sections avec des formes irrégulières
- fibres de collagène de petits diamètres qui semblent pénétrer dans les tubules
- dans certaines zones, absence complète de tubules avec des fibres de collagène regroupées en paquets épais dans une matrice formée de matériel légèrement granulaire contenant des structures ressemblant à des vésicules de diamètres variant entre 100 et 830nm. Les vésicules ont une membrane trilaminaire et contiennent du matériel amorphe ou granulaire.

Observation chez le patient atteint d'OI-IB :

- alternance de zones à texture lâche et de zones à texture serrée

Zones à texture serrée :

- paquets denses de fibres de collagène parallèles

Zones à texture lâche :

- matériel finement granulaire
- parmi ces zones, on retrouve des « grappes de vésicules » dont certaines sont entourées par une membrane ; la taille et le contenu des vésicules sont très variables
- fibres de collagène d'épaisseurs anormales allant jusqu'à un diamètre maximal de 300nm (appelées dans l'article des « hyperfibres »)
- ces « hyperfibres » ont des organisations particulières avec des protubérances arrondies le long du corps de la fibre

Conclusion :

De nouvelles données ultrastructurelles de la dentine chez des patients atteints d'OI sont trouvées dans cette étude.

On retrouve de larges structures vésiculaires et des hyperfibres concentrées dans des zones

présentant une texture plus lâche, avec peu de fibres de collagène par rapport à la majeure partie de la dentine qui présente quant à elle des fibres de collagène de diamètres légèrement réduits. De plus, parmi les zones riches en collagène, on retrouve de la dentine tubulaire d'apparence normale qui devient progressivement de la dentine anormale avec des anomalies de l'organisation et une réduction du nombre des tubules qui peuvent même disparaître dans certaines zones.

Article n°10 : « Unusual Dentinal Changes in Dentinogenesis Imperfecta Associated with Osteogenesis Imperfecta » (64)

Généralités : Article de Aldred, Michael J. publié en avril 1992 dans la revue «Oral Surgery, Oral Medicine, Oral Pathology» dont le facteur d'impact est de 1,718.(56)

Objectifs: Montrer de nouvelles anomalies dentaires retrouvées chez un patient atteint d'OI

Matériel et méthodes :

Matériel :

- analyse de certaines dents temporaires extraites sous anesthésie générale chez un jeune patient de 5 ans atteint d'OI
- une dent temporaire saine a servi de contrôle

Méthodes :

- observation par MO (grossissement x10 puis x40)

Résultats :

Dents temporaires atteintes :

- manteau dentinaire d'apparence normale avec une épaisseur uniforme et bien délimité de la dentine adjacente
- matrice dentinaire : tubules en nombre réduit, d'organisation et de direction irrégulières adjacents au manteau dentinaire puis une ligne bien délimitée marque une transition abrupte avec une zone de dentine normale qui va ensuite progressivement revenir à une dentine tubulaire anormale typique de la DGI

Dent contrôle saine :

- contrôle : tubules de tailles et de directions régulières

Conclusion :

Alternance d'une dentine anormale puis normale de manière abrupte avant de revenir à une dentine anormale progressivement associée à des caractéristiques microscopiques de la DGI.

2.3.2 Description des études sur les dysplasies dentinaires

Article n°2 : « Dentin dysplasia type I-novel findings in deciduous and permanent teeth»(65)

Généralités : Article de Ye, Xin, Kunyang Li, Ling Liu, Fangfang Yu, Fu Xiong, Yun Fan, Xiangmin Xu, Chunran Zuo, et Dong Chen. publié en décembre 2015 dans la revue «BMC Oral Health» dont le facteur d'impact est de 1,602.(56)

Objectifs : Examiner l'histologie et l'ultrastructure des dents atteintes de DD-1.

Matériel et méthodes :

Matériel :

-4 dents permanentes et 4 dents temporaires provenant d'individus issus de 4 générations d'une famille chinoise atteinte de DD-1

-2 dents permanentes et 2 dents temporaires saines ont servi de contrôle.

Méthodes :

Préparation des échantillons pour toutes les dents indifféremment de la méthode d'observation utilisée:

-fixation : formol à 10%

-stockage : éthanol à 70%

-décalcification (non développée)

Coupe des échantillons :

-coupe dans le sens vestibulo-lingual avec un microtome à disque diamanté à faible vitesse

Pour les dents étudiées au stéréomicroscope (ou loupe binoculaire) :

-les coupes ont été polies avec du papier abrasif à grain 7000

Pour les dents étudiées au microscope optique (MO) :

Les coupes :

-ont été lavées dans de l'eau distillée

-ont été polies avec du papier abrasif à grain 800, 1000, 2000, 3000 et 7000 sur une profondeur de 15µm

Les surfaces ainsi obtenues ont subi :

-un mordantage (déminéralisation par attaque acide) : acide phosphorique à 40% pendant 30 secondes

-une déshydratation progressive

-une inclusion : baume neutre

Pour les dents étudiées au microscope électronique à balayage (MEB) :

Les coupes :

-ont été polies avec du papier abrasif à grain 1000,3000 et 7000

Les surfaces ainsi obtenues ont subi :

-un mordantage : acide phosphorique à 40% pendant 40s

-une déshydratation progressive

-une métallisation (« recouvrement » de l'échantillon à l'aide d'un film conducteur) nécessaire pour l'observation en MEB : alliage or-palladium

Modèle de MEB : Quonxe-2000 (PHILIPS) à 25kV

Pour les dents étudiées au microscope électronique à transmission (MET) :

Ce sont des portions fracturées de plusieurs échantillons qui ont été utilisées et ont subies :

-décalcification : sel disodique de l'acide EDTA

Coupes des échantillons :

-sections ultra fines réalisées avec un couteau à diamant

Modèle de MET : JEM-1400 TEM (JEOL) à 80kV

Résultats :

Chaque observation des dents atteintes est comparée à celle des dents saines.

Observation au stéréomicroscope et au MO :

Dents temporaires atteintes :

- émail d'épaisseur et d'apparence normales
- un manteau dentinaire bien délimité
- des tubules dentinaires de la dentine circumpulpaire plus espacés, moins nombreux et quelques fois fracturés et discontinus
- au niveau de la dentine radulaire, des masses minéralisées en forme de spirale adjacentes à des tubules dentinaires

Dents permanentes atteintes :

- un émail d'épaisseur et d'apparence normales
- un manteau dentinaire bien délimité
- une épaisseur de dentine sensiblement plus fine
- une chambre pulpaire oblitérée par des masses minéralisées organisées irrégulièrement
- des lacunes en forme de larmes retrouvées au niveau de l'émail cervical
- une jonction amélo-dentinaire non uniforme avec des zones lisses et d'autres festonnées ; les zones festonnées étant plus larges

Observation par MEB :

Dents contrôles saines :

- tubules dentinaires denses et organisés de manière homogène

Dents temporaires atteintes :

- tubules dentinaires moins nombreux, plus espacés, organisés de manière irrégulière, de plus petits diamètres, avec certaines ouvertures des tubules obstruées

Dents permanentes atteintes :

- émail aprismatique avec des stries horizontales blanches et noires

Observation par MET :

Dents contrôles saines :

- tubules dentinaires bien délimités, régulièrement distribués, de tailles égales, de coupes transversales approximativement circulaires
- au niveau intratubulaire, les tubules apparaissent vides ou avec une toute petite quantité d'électron dense
- matrice dentinaire péri-tubulaires riche en collagène

Dents temporaires atteintes :

- tubules dentinaires avec des formes, des tailles et une organisation irrégulières

Dents permanentes atteintes :

- tubules plus espacés, de diamètre variables et majoritairement plus petits et de sections non circulaires
- tubules absents dans certaines zones
- contours irréguliers des tubules qui sont mal délimités
- fibres de collagène de la dentine intertubulaire orientées de manière désorganisée, avec des diamètres, des formes et des distances entre-elles variables ; les fibres de collagène sont majoritairement plus petites et certaines zones sont très pauvres en fibres de collagène

-contenu intratubulaire qui varie entre un contenu granulaire et un contenu dense amorphe selon différentes zones d'observation

Conclusion :

Dans cette étude, des variations de la structure dentaire sont observées avec stéréomicroscopie, MO, MEB et MET.

On observe des modifications au niveau de la matrice dentinaire sur les dents temporaires et permanentes atteintes de DD-1 avec des modifications visibles au niveau des fibres de collagène et des tubules dentinaires. On observe également sur les dents permanentes atteintes des modifications au niveau de l'émail et de la jonction amélo-dentinaire.

Article n°6 : « Dentin dysplasia type I. Report of case and ultrastructural study » (66)

Généralités : Article de Leccisotti S., Eramo S., Palattella P. et Dolci G., publié en novembre 1998, dans la revue « Minerva Stomatologica » dont le facteur d'impact est de 1,15. (67)

Objectifs: Décrire les données structurelles retrouvées sur des dents atteintes de DD-1.

Matériel et méthodes :

Matériel :

- une molaire supérieure gauche extraite chez une patiente de 43 ans atteinte de DD-1 dont le diagnostic a été fait tardivement
- une molaire supérieure gauche extraite chez un individu sain a servi de contrôle

Méthodes :

Préparation des échantillons :

- une cavité ovale d'environ 5mm de diamètre et de 1,5 à 2mm de profondeur a été réalisée sur la face vestibulaire en cervical, à l'aide d'une fraise diamantée cylindrique sous refroidissement par eau, pour permettre une exposition dentinaire
- la cavité a été traitée par acide orthophosphorique pendant 60 secondes dans le but d'enlever la boue dentinaire et exposer la lumière tubulaire
- métallisation (pour observation en MEB) : or
- modèle de MEB : SEM Philips 505

Résultats :

Dent atteinte :

- la couche dentinaire superficielle apparaît normale
- la couche dentinaire profonde apparaît très irrégulière avec des formations globulaires partiellement soudées
- on retrouve des zones avec une alternance de dentine atubulaire et de dentine tubulaire irrégulière
- chambre pulpaire oblitérée par des structures globulaires

Conclusion : Cette étude met en évidence des défauts de la structure dentinaire profonde sans atteinte de la couche dentinaire superficielle. Ces défauts vont d'une dentine atubulaire à une dentine tubulaire irrégulière présentant des formations globulaires.

Article n°11 : «Transmission Electron Microscopic Appearance of Dentin Matrix in Type II Dentin Dysplasia » (68)

Généralités : Article de Waltimo Janna, Helena Ranta, et Pirjo-Liisa Lukinmaa, publié en octobre 1991, dans la revue « European Journal of Oral Sciences» dont le facteur d'impact est de 1,655.(56)

Objectifs: Examiner l'ultrastructure de la matrice dentinaire par MET dans des dents temporaires et permanentes chez des patients atteints de DD-2.

Matériel et méthodes :

Matériel :

- analyse de dents provenant de 2 individus issus d'une famille atteinte de DD-2 : une dent temporaire du patient 1 (conservée à l'air libre) + une troisième molaire mandibulaire de la tante de patient 1 (patient 2) (extraite pour des raisons inflammatoires)
- une dent temporaire + une troisième molaire extraite ont servi de contrôle

Méthodes :

Préparation initiale de la dent temporaire du patient 1 :

- démminéralisation : EDTA à 0,33M/L pendant 1 semaine

Préparation initiale de la troisième molaire et des dents contrôles :

- fixation : éthanol à 70% pendant une semaine
- démminéralisation : EDTA pendant 3 semaines
- coupes : au niveau de la dentine coronaire et d'un tiers de la dentine radiculaire sur les troisième molaires pour éviter l'analyse du ciment

Préparation pour observation par MET :

- rinçage : eau distillée
- fixation : glutaraldéhyde à 2% à température ambiante pendant 1h + acide tannique pendant 30mn
- rinçage : tampon de phosphate
- coloration : tétroxyde d'osmium à 1% pendant 90mn
- déshydratation : bains d'alcool de concentrations ascendantes
- inclusion : résine LX-112
- coupes : très fines (60-70nm d'épaisseur) avec un couteau à diamant
- coloration des coupes : acétate d'uranyl + citrate de plomb
- modèle de MET : Jeol JEM-1200EX à 60kV

Résultats :

Observation de la troisième molaire atteinte :

Dentine coronaire :

- tubules dentinaires : diamètres variables entre 1,2 et 3,6 μ m, distribution uniforme
- fibres de collagène :
 - les fibres proches des tubules sont essentiellement parallèles à leur axe longitudinal
 - la majorité des fibres formant la dentine intertubulaire s'étendent transversalement en encerclant les tubules

Dentine radiculaire :

- nombre de tubules réduit jusqu'à disparaître dans certaines zones

-tubules dentinaires avec un diamètre inférieur, des contours irréguliers et moins bien délimités en comparaison avec la dentine coronaire

-dans les zones atubulaires : fibres de collagène de diamètres variables avec des fibres anormalement larges (140nm) qui s'entrecroisent dans la matrice dentinaire ; ces fibres sont souvent organisées en faisceaux épais avec des formes droites, courbes ou en forme de boucles

Observation de la dent temporaire atteinte :

-dentine circumpulpaire : réduction du nombre de tubules

-fibres de collagène de diamètres très variables (40-100nm jusqu'à 140nm) forment souvent d'épais faisceaux mais moins courbés que ceux retrouvés dans la troisième molaire

Observation des dents contrôles :

-même organisation des fibres de collagène que celle retrouvée dans l'observation de la dentine coronaire de la troisième molaire atteinte

Conclusion :

Par MET, cette étude ne montre pas de différence entre la dentine coronaire de la dent permanente atteinte et la dentine normale contrôle. Cependant, dans la dentine radiculaire, plusieurs anomalies sont retrouvées : les fibres de collagène sont soit éparpillées créant une matrice dentinaire de texture lâche soit regroupées pour former des faisceaux denses et courbés et leur diamètre est très variable au sein de la même matrice dentinaire.

La dent temporaire indique quant à elle des anomalies avec des tubules moins nombreux et des fibres de collagène de diamètres variables formant d'épais faisceaux.

3 Discussion

3.1 Analyse des articles sélectionnés

3.1.1 Biais de notre revue systématique

Plusieurs biais ont pu intervenir lors de la réalisation de notre revue systématique.

Dans un premier temps, la sélection des articles réalisée par trois opérateurs entraîne un biais de classement qui est inhérent à la perception et à la subjectivité des opérateurs.

De plus, les articles ayant été sélectionnés après lecture du titre puis du résumé avant une lecture complète, cela entraîne un biais de sélection. Ce biais est lié à la pertinence des titres et des résumés ; ainsi, un article qui aurait pu répondre à nos critères d'éligibilité a peut-être été écarté en raison d'un titre ou d'un résumé ne présentant pas directement les mots clés de notre recherche.

D'autre part, un autre facteur réduisant la pertinence de la revue est celui de la taille de chaque échantillon. Sans compter les dents issues d'individus sains inclus dans les études comme témoins, les échantillons varient de une seule dent atteinte analysée dans les articles n°4, 6 et 7 jusqu'à 26 dents analysées dans l'étude n°5. Ces pathologies relativement peu fréquentes qui compliquent l'inclusion d'une importante population dans chaque étude et l'absence de méta analyse sur ce sujet ne nous ont pas permis d'augmenter le nombre d'individus inclus.

3.1.2 Analyse de la pertinence des articles sélectionnés

Dans chaque étude sélectionnée, une analyse de la structure de dents atteintes de DGI ou de DD est faite. Chaque opérateur (différent dans chaque étude) peut avoir des conclusions différentes sur la même observation mais peut également observer de manière différente chaque dent analysée entraînant des distinctions de résultats et d'énonciation des résultats.

3.1.3 Comparaison des différentes études

3.1.3.1 Méthodes d'observation

Les méthodes d'observation des dents atteintes varient selon les études ; certaines incluant différentes méthodes dans une même étude. Un récapitulatif de ces différentes méthodes est présenté dans le tableau qui suit.

Types Articles	Microscope Optique	Microscope Electronique à Transmission	Microscope Electronique à Balayage	Tomographie à Cohérence Optique
N°1	Pas de précision			X
N°2	X	X	X	
N°3	X			
N°4		X	X	
N°5	X		X	
N°6			X	
N°7	X			
N°8	X	X		
N°9		X		
N°10	X			
N°11		X		

Tableau 4 : Récapitulatif des méthodes d'observation utilisées

3.1.3.2 Population étudiée

Toutes les dents observées et incluses dans les 11 études sélectionnées ne sont pas issues de personnes atteintes de la même pathologie dentinaire. Ces différentes pathologies sont regroupées dans le tableau suivant qui suit la classification de Shields.

Pathologies étudiées Articles	DGI-1 (associée à l'OI)	DGI-2	DD-1	DD-2
N°1		X		
N°2			X	
N°3		X		
N°4		X		
N°5	X			
N°6			X	
N°7	X			
N°8	X			
N°9	X			
N°10	X			

N°11				X
------	--	--	--	---

Tableau 5 : Récapitulatif des pathologies dentinaires étudiées pour chaque étude selon la classification de Shields

3.1.3.3 Types de dents et âge des patients inclus

Les dents observées et incluses dans les 11 études sélectionnées sont selon les études soit des dents temporaires soit des dents permanentes soit les deux. Le tableau suivant distingue selon chaque étude les dents observées ainsi que l'âge, lorsqu'il est précisé, des sujets dont sont issus ces dents.

Dents observées Atteintes Dentinaires	Dents temporaires	Dents permanentes
DGI-1 (associée à l'OI)	-Article N°5 (les âges variaient de la très jeune enfance à 70ans) -Article N°8 (8-10ans) -Article N°9 (6-10ans) -Article N°10 (5ans)	-Article N°5 (les âges variaient de la très jeune enfance à 70ans) -Article N°8 (pas de précision de l'âge) -Article N°7 (12ans)
DGI-2	-Article N°1 (pas de précision de l'âge) -Article N°3 (7-8ans)	-Article N°1 (11ans) -Article N°4 (pas de précision de l'âge)
DD-1	-Article N°2 (pas de précision de l'âge)	-Article N°2 (pas de précision de l'âge) -Article N°6 (43ans)
DD-2	-Article N°11 (pas de précision de l'âge)	-Article N°11 (pas de précision de l'âge)

Tableau 6 : Récapitulatif du type de dents observées et de l'âge des patients dont sont issues ces dents pour chaque étude

3.2 Analyse des études sur les dentinogénèses imparfaites

3.2.1 Selon la structure amélaire et la structure de la jonction émail-dentine

Les articles n°5, 8, 9 et 10 qui décrivent la DGI-1 ne font aucune référence à l'émail. Seul l'article n°7 qui décrit également une dent atteinte de DGI-1 révèle une JED normalement festonnée.

L'article n°3 de Davis et al qui analyse les tissus durs de dents temporaires issus de 5 enfants atteints de DGI-2 révèle un émail d'apparence normale avec une épaisseur et un degré de translucidité normaux. Cependant, peu d'émail est analysable sur les dents temporaires de ces patients car l'émail occlusal des molaires est absent, comme c'est souvent retrouvé dans les cas de DGI.(10) On retrouve ici ces fractures amélaire au niveau de la JED et aucun festonnement au niveau de cette jonction n'est retrouvée tandis que physiologiquement cette zone est constituée de saillies d'émail et de dentine interconnectés.(58) Le manque de festonnement de la JED sur des dents temporaires sur des patients atteints de DGI-2 est également retrouvé dans l'article n°1. Bien que selon certains auteurs (69) ce manque de festonnement explique les fractures amélaire précoces et donc l'attrition rapide observée dans les DGI d'autres remettent en cause cette interprétation (70) ; il

apparaît compliqué, au vu des données retrouvées ici, de vouloir coller efficacement sur l'émail des dents temporaires alors que celui-ci est très fragile et se détache régulièrement de la surface sous-jacente en raison de défauts de la JED bien que l'analyse par microscopie optique montre une structure amélaire normale.

Les deux autres articles (n°1 et 4) qui font également des analyses chez des patients atteints de DGI-2, révèlent quant à eux des anomalies amélaire sur les dents permanentes. L'article n°1 révèle sur les dents permanentes des zones d'hypominéralisation bien délimitées qui sont horizontales et adjacentes à la JED et l'article n°4 indique un émail aprismatique, une organisation laminaire irrégulière atypique et un émail parallèle, adjacent à la JED. Or, l'émail est physiologiquement un tissu minéralisé qui présente une organisation prismatique homogène, composé de prismes formés de cristaux d'hydroxyapatite, et d'une substance interprismatique moins minéralisée avec des cristaux de plus petites tailles. (71) Ainsi, en raison de ces différentes anomalies amélaire retrouvées, il semble difficile de transposer nos connaissances sur le collage, à ces dents. En effet, le principe du mordantage de l'émail qui est proposé dès 1955 par Buonocore (72) est décrit sur l'émail physiologique et il entraîne grâce à une attaque acide une déminéralisation de la surface amélaire sur quelques microns pour permettre un ancrage micromécanique de l'adhésif par création de micro et nano rugosités. (73) Or, si l'émail est aprismatique comme décrit dans l'article n°4 ou hypominéralisé comme décrit dans l'article n°1 et 4, alors on se retrouve en présence d'un nombre inférieur de cristaux d'hydroxyapatite par rapport à l'émail physiologique qui ne nous permet pas de transposer, sur cet émail défectueux et non homogène, nos connaissances sur le mordantage. Ces dents atteintes ne suivraient donc pas les mêmes protocoles de collage avec une différence dans les temps de mordantage, de rinçage et de pose de l'adhésif.

D'autre part, comme ce que nous avons retrouvé en denture temporaire précédemment avec l'article n°3, les études n°1 et 4 indiquent un manque de festonnement au niveau de la JED au niveau des dents permanentes et donc un manque d'interconnexion entre l'émail et la dentine dans cette zone. Au vu de ces résultats au niveau de la JED, l'émail aurait donc un risque de se décoller ce qui semblerait engendrer, comme pour la denture temporaire, un risque pour le collage sur l'émail.

Le manque de festonnement au niveau de la JED est également retrouvé sur des dents temporaires chez 7 patients atteints de DGI-1 étudiés dans l'article n°5 ; les conclusions qu'il nous semblait possible de tirer précédemment sont donc également valables ici.

Enfin, cet émail est facilement clivable, pas uniquement au niveau de la JED, comme le montre des fractures dentaires retrouvées dans l'article n°3 de part et d'autre de la JED, ce qui confirme la fragilité amélaire.

3.2.2 Selon la structure de la dentine périphérique

L'apparence et l'épaisseur du manteau dentinaire sont rapportées comme étant normales sur les dents temporaires atteintes de DGI-1 (59,62,64) et de DGI-2 (55,57) et sur les dents permanentes atteintes de DGI-2 (55). Seul l'article n°5 rapporte un manteau dentinaire difficilement distinguable de la dentine circumpulpaire sur les DP.

3.2.3 Selon la structure de la dentine circumpulpaire

On remarque plusieurs modifications qui ne semblent pas avoir de conséquences sur le principe de collage comme :

-une organisation de la dentine circumpulpaire en forme d'éventail sur les DT et DP (57,59,62)

- une section non circulaire des tubules sur les DT (63)
- des contours des tubules irréguliers et mal délimités sur les DP (62)
- des trajets des tubules irréguliers, ondulés, fracturés ou ramifiés sur les DT (57,59,60)

On remarque également des modifications qui pourraient avoir des conséquences sur le collage sur la dentine.

Pour rappel, l'utilisation d'instruments rotatifs laisse un dépôt en surface de la dentine de 1 à 4µm que l'on appelle « boue dentinaire », formée de résidus d'hydroxyapatites et d'un réseau de collagène modifié. La première étape du collage qui est le mordantage permet grâce à l'action de l'attaque acide, d'éliminer cette boue dentinaire dans les tubules et en surface de la dentine et permet de générer une déminéralisation du substrat sur quelques micromètres de profondeur. Cela a pour but ensuite de permettre la pénétration de la résine adhésive dans les tubules et dans le réseau de fibrilles protéiques libéré par le mordantage dans les dentines péri et inter tubulaires. Ce principe d'adhésion micro-mécanique de la « couche hybride » est décrite par Nakabayashi en 1982.(72)

Selon les données structurelles des dents atteintes retrouvées dans nos articles sélectionnées, nous allons voir quelques éléments retrouvés qui pourraient poser problème dans la transposition de la dentisterie adhésive aux dents atteintes.

Tout d'abord, quelques articles pointent des différences au sein du contenu intra tubulaire :

→ L'article n°5 évoque avoir retrouvé sur des DT des tubules oblitérés et les articles n°8-9 des faisceaux et des fibres de collagène au sein des tubules. De ce constat, il apparaît logique de penser que l'attaque acide n'a pas le même effet que sur la dentine physiologique et que l'adhésif ne pourra pas créer la couche hybride par ancrage au niveau de l'espace intra-tubulaire.

→Le nombre de tubules est retrouvé réduit en présence de DGI-1(62–64) et DGI-2(55,58) en denture temporaire et permanente et on retrouve même certaines zones atubulaires (58,62,63) ou des dentines circumpulpaire présentant une distribution très irrégulière des tubules(55,59,62–64). La réduction du nombre et la distribution irrégulière des tubules peuvent nous amener à penser que l'étape d'infiltration de la résine adhésive n'est pas similaire à ce que l'on peut retrouver au niveau physiologique.

→Les diamètres des tubules sont retrouvés variables au sein du même tissu dentinaire sur les DT en DGI-1(59,62) mais aussi sur DGI-2(57). Les diamètres sont le plus souvent réduits(58,62) dans certaines études et augmentés(55,57) dans d'autres. Cette variabilité observée dans les diamètres des tubules au sein d'un même tissu dentinaire peuvent compliquer de possibles hypothèses sur l'effet du mordantage ou de l'infiltration de la résine adhésif sur ce tissu. En effet on peut penser que deux tubules de diamètres différents peuvent agir différemment face à cette attaque acide, le temps du mordantage pourrait être ainsi modifié et l'infiltration de l'adhésif pourrait être efficace au niveau d'un tubule mais pas sur l'autre.

Ensuite, on retrouve également des différences au niveau des zones inter et péri-tubulaires :

Dentine intertubulaire (DIT) :

→Dans certaines études, la DIT est retrouvée anormalement granulaire, avec la présence de cristaux minéraux regroupés en association globulaire, au niveau de DT atteintes de DGI-1(63) et de

DT(55,57) ou de DP(55,58) atteintes de DGI-2. Pour rappel, la minéralisation de la prédentine débute par la formation de petits foyers globulaires (les globules de Czermark) et lors du processus normal de minéralisation, ces globules tendent à fusionner. Dans certains cas de défauts de minéralisation de cette prédentine, la coalescence incomplète de ces globules est retrouvée, laissant place à des espaces interglobulaires de Czermark (=couche granulaire de Purkinje) qui sont riches en substance fondamentale.(74) Ainsi, la découverte de cet aspect anormalement granulaire de la dentine nous fait penser à un trouble de la minéralisation.(75) Ces données pourraient donc nous faire penser que l'effet de l'attaque acide pourrait être modifié par rapport à celui réalisé sur des dents saines.

→La DIT est également retrouvée comme ayant une désorganisation de ses fibres de collagène en denture permanente(62) et en denture temporaire (63) avec la présence d' « hyperfibres » dans certains cas(63). Cette donnée-ci nous fait penser que l'effet de l'infiltration de la résine adhésive pourrait à son tour être modifié par rapport à celui réalisé sur des dents saines.

→Selon les articles, on retrouve des DIT pauvres en collagène(57) et d'autres riches en fibres de collagène qui peuvent être densément empaquetées(58,63). Dans l'article n°8, on retrouve en denture temporaire l'alternance de zones pauvres et riches en collagène. Selon la concentration en fibres de collagène retrouvées au sein de la DIT, on pourrait penser que l'infiltration de la résine adhésive ne suit pas les mêmes principes que sur les dents saines mais aussi que le temps de mordantage devrait être augmenté lors de la présence de plus de cristaux minéraux et diminué à l'inverse. En effet, un temps de mordantage non adapté peut avoir des conséquences négatives quand on sait qu'une dentine trop déminéralisée a un effet néfaste sur un collage optimal.(76,77)

Dentine péritubulaire (DPT) :

→Dans l'article n°5, on retrouve en denture temporaire atteinte de DGI-1, une hypominéralisation de cette DPT avec la présence de fibres de collagène comme ça a été également retrouvé en denture permanente dans l'article n°4 chez un individu atteint de DGI-2 et dans l'article n°7 chez un individu atteint de DGI-1.

→A l'inverse, en denture temporaire, on retrouve dans l'article n°3 un plus grand degré de minéralisation de cette DPT.

Cette différence observée au sein de plusieurs individus atteints de DGI peut nous faire penser, comme pour la DIT, que les temps que l'on connaît précisément pour un protocole de collage effectué sur dents saines, ne sont pas applicables sur ces dents là pour avoir les mêmes résultats de déminéralisation.

3.3 Analyse des études sur les dysplasies dentinaires

3.3.1 Selon la structure amélaire et la structure de la jonction émail-dentine

L'article n°9 qui décrit la DD-2 n'apporte aucune données sur l'émail ni la JED comme l'article n°6 qui décrit la DD-1.

L'article n°2 qui décrit la DD-1 décrit un manque de festonnement de la JED en denture permanente à travers l'analyse de 4 dents permanentes ainsi qu'un émail aprismatique et des lacunes en forme de larmes indiquant une hypominéralisation avec l'absence d'en certaines zones de cristaux d'hydroxyapatite. On retrouve malgré ces défauts, une épaisseur normale en denture temporaire et

permanente. Ces données étant les mêmes que celles retrouvées dans l'analyse des études sur les DGI, nous pouvons conclure la même chose sur la non reproductibilité de nos connaissances sur le collage sur l'émail de ces dents atteintes de DD.

3.3.2 Selon la structure de la dentine périphérique

Comme pour les DGI, l'apparence et l'épaisseur du manteau dentinaire sont rapportées comme étant normales sur les dents temporaires atteintes de DD-1 (65,66) mais aucune donnée n'est rapportée pour la DD-2.

3.3.3 Selon la structure de la dentine circumpulpaire

Seulement une nouvelle donnée a été retrouvée au sein de la dentine circumpulpaire des dents atteintes de DD comparée à celle des dents atteintes de DGI :

→ L'article n°2, retrouve sur 4 dents permanentes une épaisseur plus fine de cette dentine comparée aux dents contrôles.

Tous les autres défauts dentinaires retrouvés dans les deux articles qui évoquent la structure dentaire des DD ont déjà été évoquée dans la partie précédente et donc les conclusions qui semblent pouvoir être tirées de ces défauts sont les mêmes.

Pathologies dentaires	DGI-1					DGI-2			DD-1		DD-2
	N°5	N°7	N°8	N°9	N°10	N°1	N°3	N°4	N°2	N°6	N°11
Apparence globale dentine circumpulpaire											
Epaisseur plus fine									DP		
Organisation en forme d'éventail	DT+D P						DT				
Apparence lamellaire	DP		DT								
Alternance de zones tubulaires et atubulaires			DT+D P	DT						DP	
Tubules dentinaires											

Apparence normale											
Réduction du nombre			DP	DT	DT	DT+D P		DP	DT		DT+D P
Absence de tubules dans certaines zones			DP+D T	DT				DP	DP		DP
Tubules plus espacés, dispersés			DT+D P	DT			DT	DP	DT+D P		
Sections non circulaires des tubules				DT					DT+D P		
Contours irréguliers, mal délimités			DP						DP		DP
Diamètres variables, non uniformes	DT		DT				DT		DP		
Diamètres le plus souvent réduits			DP					DP	DT+D P		DP
Diamètres le plus souvent augmentés						DT+D P	DT				
Présence de tubules géants	DT		DP								
Trajet irrégulier, discontinu, fracturé			DT						DT		
Trajet ondulé	DP						DT				
Trajet ramifié			DT				DT				
Distributions irrégulières	DT+D P		DT	DT	DT	DT+D P			DT		
Contenu intra-tubulaire											

Certains tubules oblitérés	DT								DT		
Variable selon les zones d'observation : contenu granulaire et contenu dense amorphe								DP	DP		
Présence de fibres voir des faisceaux de fibres de collagène			DT	DT							
Dentine inter-tubulaire											
Quelques inclusions	DT+D P										
Anormalement granulaire (cristaux minéraux regroupés en association globulaire)				DT		DT+D P	DT	DP		DP	
Distribution désorganisée des fibres de collagène			DP	DT					DP		DP
Sections des fibres de collagène variables								DP	DP		
Diamètres des fibres de collagène variables				DT				DP	DP		DT+D P
Diamètres des fibres de collagène le plus souvent réduits									DP		

Présence d' « hyperfibres » de diamètres augmentés				DT							DP
Zones pauvres en fibres de collagène avec des fibres dispersées			DT				DT		DP		DT+DP
Association de fibres de collagène densément empaquetées pouvant former des faisceaux			DT	DT					DP		DT+DP
Structures ressemblant à des canaux, entourées d'une zone atubulaire, avec un contenu amorphe			DT+DP								
Dentine péri-tubulaire											
Hypominéralisation avec des fibres de collagènes qui entourent les tubules	DP	DP							DP		
Le plus grand degré de minéralisation							DT				

Tableau 7 : Récapitulatif des caractéristiques de la dentine circumpulpaire retrouvées dans différentes pathologies dentinaires

DP = pour les dents permanentes

DT = pour les dents temporaires

4 CONCLUSION

Les structures amélaire et dentinaires des dents atteintes de dentinogenèses imparfaites ou de dysplasies dentinaires sont mal connues, que ce soit en denture temporaire ou en denture permanente, bien que ces pathologies soient décrites depuis les années 1930.

Beaucoup de diversités structurelles ont été décrites ce qui rend difficile de se prononcer sur la transposition des différents principes de la restauration adhésive sur ces dents atteintes. De plus, les praticiens qui sont confrontés à ces pathologies sont en général réticents à l'idée de coller sur ces dents en raison de leur aspect visuel. Pour aider une meilleure compréhension de ces pathologies, cette revue de la littérature a permis de recenser, à travers nos articles sélectionnés, les connaissances actuelles que nous avons sur les structures dentaires de ces dents.

Nous avons ainsi retrouvé plusieurs défauts dentaires : amélaire et dentinaires.

Tout d'abord, alors que l'on a longtemps pensé que l'émail dans ces pathologies était complètement sain, notre revue systématique a relevé plusieurs défauts amélaire comme des hypominéralisations et des défauts de la structure amélaire allant jusqu'à retrouver dans certains cas un émail aprismatique. Nous avons également retrouvé un manque de festonnement au niveau de la jonction émail-dentine.

Ensuite, comme l'indique le nom de ces pathologies, les défauts les plus souvent rapportés et présents sur toutes les dents analysées sont les défauts dentinaires à l'inverse des défauts amélaire ou de la JED que l'on retrouve uniquement sur certaines dents. Ces défauts dentinaires sont aussi bien retrouvés en denture temporaire que permanente et aussi bien en dentinogenèse imparfaite qu'en dysplasie dentinaire. Ces anomalies sont très diverses touchant aussi bien l'apparence générale de la dentine circumpulpaire que sa composition avec des variabilités retrouvées au niveau de la structure des composants et de leur quantité qui peuvent être absents ou présents en quantité variable.

Tous ces défauts des tissus minéralisés coronaires qui sont liés au collage nous posent beaucoup d'interrogations sur la reproductibilité de nos connaissances en dentisterie adhésive. De la même manière, toutes les études qui montrent des traitements de collage efficaces sur ces dents concluent que ce n'est pas prouvé car histologiquement aucune étude n'a été réalisée.

Il serait judicieux maintenant que l'on connait plus précisément les structures de ces dents atteintes de DGI ou de DD de réaliser une étude de ces structures dentaires après collage et réaliser des mesures de résistance comparées à celles retrouvées en denture saine.

Bibliographie

1. Goldberg M, Kulkarni AB, Young M, Boskey A. Dentin: structure, composition and mineralization. *Front Biosci Elite Ed.* 1 janv 2011;3:711-35.
2. Goldberg M. Histologie du complexe dentinaire. déc 2016;
3. Piette E, Goldberg M. La dent normale et pathologique. 1er édition.
4. Gu K, Chang SR, Slaven MS, Clarkson BH, Rutherford RB, Ritchie HH. Human dentin phosphophoryn nucleotide and amino acid sequence. *Eur J Oral Sci.* déc 1998;106(6):1043-7.
5. Hirst KL, Simmons D, Feng J, Aplin H, Dixon MJ, MacDougall M. Elucidation of the sequence and the genomic organization of the human dentin matrix acidic phosphoprotein 1 (DMP1) gene: exclusion of the locus from a causative role in the pathogenesis of dentinogenesis imperfecta type II. *Genomics.* 15 mai 1997;42(1):38-45.
6. Linde A, Goldberg M. Dentinogenesis. *Crit Rev Oral Biol Med.* déc 1993;4(5):679-728.
7. Kinney JH, Pople JA, Driessen CH, Breunig TM, Marshall GW, Marshall SJ. Intrafibrillar Mineral May be Absent in Dentinogenesis Imperfecta Type II (DI-II). *J Dent Res.* juin 2001;80(6):1555-9.
8. Rushton MA. Anomalies of human dentine. *Ann R Coll Surg Engl.* févr 1955;16(2):94-117.
9. Hodge HC, Finn SB, Robinson HB g., Manly RS, Lefevre Manly M, Van Huysen G, et al. Hereditary Opalescent Dentin. *J Dent Res.* déc 1940;19(6):521-36.
10. Shields ED, Bixler D, El-Kafrawy AM. A proposed classification for heritable human dentine defects with a description of a new entity. *Arch Oral Biol.* avr 1973;18(4):543-547.
11. Witkop CJ. Hereditary defects of dentin. *Dent Clin North Am.* janv 1975;19(1):25-45.
12. Sauk JJ, Gay R, Miller EJ, Gay S. Immunohistochemical localization of Type III collagen in the dentin of patients with osteogenesis imperfecta and hereditary opalescent dentin. *J Oral Pathol.* juill 1980;9(4):210-20.
13. Sillence DO, Senn A, Danks DM. Genetic heterogeneity in osteogenesis imperfecta. *J Med Genet.* avr 1979;16(2):101-16.
14. Sillence D. Osteogenesis imperfecta: an expanding panorama of variants. *Clin Orthop.* sept 1981;(159):11-25.
15. Valadares ER, Carneiro TB, Santos PM, Oliveira AC, Zabel B. What is new in genetics and osteogenesis imperfecta classification? *J Pediatr (Rio J).* nov 2014;90(6):536-41.
16. Kim J-W, Simmer JP. Hereditary Dentin Defects. *J Dent Res.* mai 2007;86(5):392-9.

17. Lukinmaa PL, Ranta H, Ranta K, Kaitila I. Dental findings in osteogenesis imperfecta: I. Occurrence and expression of type I dentinogenesis imperfecta. *J Craniofac Genet Dev Biol.* 1987;7(2):115-25.
18. de La Dure-Molla M, Philippe Fournier B, Berdal A. Isolated dentinogenesis imperfecta and dentin dysplasia: revision of the classification. *Eur J Hum Genet.* avr 2015;23(4):445-51.
19. Carroll MKO, Duncan WK, Perkins TM. Dentin dysplasia: Review of the literature and a proposed subclassification based on radiographic findings. *Oral Surg Oral Med Oral Pathol.* juill 1991;72(1):119-25.
20. Wesley RK, Wysoki GP, Mintz SM, Jackson J. Dentin dysplasia type I. Clinical, morphologic, and genetic studies of a case. *Oral Surg Oral Med Oral Pathol.* avr 1976;41(4):516-24.
21. Barron MJ, McDonnell ST, MacKie I, Dixon MJ. Hereditary dentine disorders: dentinogenesis imperfecta and dentine dysplasia. *Orphanet J Rare Dis.* 20 nov 2008;3:31.
22. MacDougall M, Simmons D, Luan X, Nydegger J, Feng J, Gu TT. Dentin phosphoprotein and dentin sialoprotein are cleavage products expressed from a single transcript coded by a gene on human chromosome 4. Dentin phosphoprotein DNA sequence determination. *J Biol Chem.* 10 janv 1997;272(2):835-42.
23. Zhang X, Zhao J, Li C, Gao S, Qiu C, Liu P, et al. DSPP mutation in dentinogenesis imperfecta Shields type II. *Nat Genet.* févr 2001;27(2):151-2.
24. Xiao S, Yu C, Chou X, Yuan W, Wang Y, Bu L, et al. Dentinogenesis imperfecta 1 with or without progressive hearing loss is associated with distinct mutations in DSPP. *Nat Genet.* févr 2001;27(2):201-4.
25. Malmgren B, Lindskog S, Elgadi A, Norgren S. Clinical, histopathologic, and genetic investigation in two large families with dentinogenesis imperfecta type II. *Hum Genet.* avr 2004;114(5):491-8.
26. Kim JW, Nam SH, Jang KT, Lee SH, Kim CC, Hahn SH, et al. A novel splice acceptor mutation in the DSPP gene causing dentinogenesis imperfecta type II. *Hum Genet.* août 2004;115(3):248-54.
27. Rajpar MH, Koch MJ, Davies RM, Mellody KT, Kielty CM, Dixon MJ. Mutation of the signal peptide region of the bicistronic gene DSPP affects translocation to the endoplasmic reticulum and results in defective dentine biomineralization. *Hum Mol Genet.* 1 oct 2002;11(21):2559-65.
28. Dong J, Gu T, Jeffords L, MacDougall M. Dentin phosphoprotein compound mutation in dentin sialophosphoprotein causes dentinogenesis imperfecta type III. *Am J Med Genet A.* 30 janv 2005;132A(3):305-9.

29. Kim J-W, Hu JC-C, Lee J-I, Moon S-K, Kim Y-J, Jang K-T, et al. Mutational hot spot in the DSPP gene causing dentinogenesis imperfecta type II. *Hum Genet.* févr 2005;116(3):186-91.
30. Garrocho-Rangel A, Dávila-Zapata I, Martínez-Rider R, Ruiz-Rodríguez S, Pozos-Guillén A. Dentinogenesis Imperfecta Type II in Children: A Scoping Review. *J Clin Pediatr Dent.* janv 2019;43(3):147-54.
31. Beltrame APCA, Rosa MM, Noschang RAT, Almeida ICS, Beltrame APC, Noschang RA, et al. Early Rehabilitation of Incisors with Dentinogenesis Imperfecta Type II - Case Report. *J Clin Pediatr Dent.* mars 2017;41(2):112-5.
32. Akhlaghi N, Eshghi A-R, Mohamadpour M. Dental Management of a Child with Dentinogenesis Imperfecta: A Case Report. *J Dent Tehran Iran.* mars 2016;13(2):133-8.
33. Coster PJ. Dentin disorders: anomalies of dentin formation and structure. *Endod Top.* sept 2009;21(1):41-61.
34. Bow P. Dentinogenesis imperfecta--a method of semipermanent restoration. *J Dent Assoc South Afr Tydskr Van Tandheelkd Ver Van Suid-Afr.* juin 1978;33(6):293-300.
35. Lemos Mori Ubaldini A, Caldas Giorgi MC, Borges Carvalho A, Pascon FM, Nunes Leite Lima DA, Baron GMM, et al. Adhesive Restorations as An Esthetic Solution in Dentinogenesis Imperfecta. *J Dent Child.* sept 2015;82(3):171-5.
36. Leal CT, Martins LD, Verli FD, de Souza M a. L, Ramos-Jorge ML. Case report: Clinical, histological and ultrastructural characterization of type II dentinogenesis imperfecta. *Eur Arch Paediatr Dent Eur Acad Paediatr Dent.* déc 2010;11(6):306-9.
37. Courson F., Landru M.M. *Odontologie pédiatrique au quotidien.* Editions CdP; 2005.
38. Muller-Bolla M. *Guide d'odontologie pédiatrique: La clinique par la preuve.* Editions CdP; 2018.
39. Sapir S, Shapira J. Dentinogenesis imperfecta: an early treatment strategy. *Pediatr Dent.* juin 2001;23(3):232-7.
40. Haznedaroglu E, Sozkes S, Menten AR. Microhardness evaluation of enamel adjacent to an improved GIC sealant after different enamel pre-treatment procedures. *Eur J Paediatr Dent.* déc 2014;15(4):397-400.
41. Knezević A, Tarle Z, Pandurić V. Esthetic reconstruction of teeth in patient with dentinogenesis imperfecta--a case report. *Coll Antropol.* mars 2006;30(1):231-4.
42. Bencharit S, Border MB, Mack CR, Byrd WC, Wright JT. Full-Mouth Rehabilitation for a Patient With Dentinogenesis Imperfecta: A Clinical Report. *J Oral Implantol.* 4 janv 2013;40(5):593-600.
43. Crowell MD. Dentinogenesis imperfecta: a case report. *Am J Orthod Dentofac Orthop Off Publ Am Assoc Orthod Its Const Soc Am Board Orthod.* oct 1998;114(4):367-71.

44. Roh W-J, Kang S-G, Kim S-J. Multidisciplinary approach for a patient with dentinogenesis imperfecta and anterior trauma. *Am J Orthod Dentofac Orthop Off Publ Am Assoc Orthod Its Const Soc Am Board Orthod.* sept 2010;138(3):352-60.
45. Ozer S, Ozden B, Ozden FO, Gunduz K. Dentinal Dysplasia Type I: A Case Report with a 6-Year Followup. *Case Rep Dent.* janv 2013;1-3.
46. Kamoun-Goldrat AS, Merrer MFL. Ostéogenèse imparfaite et dentinogenèse imparfaite : frontières diagnostiques et intérêt en orthopédie dento-faciale. *Orthod Fr.* 1 juin 2007;78(2):89-99.
47. Gallusi G, Libonati A, Campanella V. SEM-morphology in dentinogenesis imperfecta type II: microscopic anatomy and efficacy of a dentine bonding system. *Eur J Paediatr Dent.* mars 2006;7(1):9-17.
48. Rios D, Vieira ALF, Tenuta LMA, de Andrade Moreira Machado MA. Osteogenesis imperfecta and dentinogenesis imperfecta: Associated disorders. *Quintessence Int.* oct 2005;36(9):695-971.
49. O'Connell AC, Marini JC. Evaluation of oral problems in an osteogenesis imperfecta population. *Oral Surg Oral Med Oral Pathol Oral Radiol Endodontology.* févr 1999;87(2):189-96.
50. Gedda M. Traduction française des lignes directrices PRISMA pour l'écriture et la lecture des revues systématiques et des méta-analyses. *Kinésithérapie Rev.* 1 janv 2015;15(157):39-44.
51. Herold RC. Fine structure of tooth dentine in human dentinogenesis imperfecta. *Arch Oral Biol.* juin 1972;17(6):1009-13.
52. Walczynska J, Makowska A. [Structure abnormalities of the enamel and dentin]. *Protet Stomatol.* avr 1978;28(2):105-10.
53. Kantaputra PN, Chinadet W, Intachai W, Ngamphiw C, Ketudat Cairns JR, Tongsimma S. Isolated dentinogenesis imperfecta with glass-like enamel caused by COL1A2 mutation. *Am J Med Genet A.* 2018;176(12):2919-23.
54. Kerébel B. [Dentinogenesis imperfecta: a structural and ultrastructural study]. *Schweiz Monatsschrift Zahnheilkd Rev Mens Suisse Odonto-Stomatol.* déc 1975;85(12):1264-81.
55. Taleb K, Lauridsen E, Daugaard-Jensen J, Nieminen P, Kreiborg S. Dentinogenesis imperfecta type II- genotype and phenotype analyses in three Danish families. *Mol Genet Genomic Med.* mai 2018;6(3):339-49.
56. Djamel D. Latest Impact Factors Journal List, Thomson Reuters based on 2019 Journal Citation Reports [Internet]. 2019. Disponible sur: <http://www.researchgate.net/publication/326016342>

57. Davis GR, Fearne JM, Sabel N, Norén JG. Microscopic study of dental hard tissues in primary teeth with Dentinogenesis Imperfecta Type II: Correlation of 3D imaging using X-ray microtomography and polarising microscopy. *Arch Oral Biol.* juill 2015;60(7):1013-20.
58. Song Y, Wang C, Peng B, Ye X, Zhao G, Fan M, et al. Phenotypes and genotypes in 2 DGI families with different DSPP mutations. *Oral Surg Oral Med Oral Pathol Oral Radiol Endodontology.* sept 2006;102(3):360-74.
59. Lindau B, Dietz W, Lundgren T, Storhaug K, Norén JG. Discrimination of morphological findings in dentine from osteogenesis imperfecta patients using combinations of polarized light microscopy, microradiography and scanning electron microscopy. *Int J Paediatr Dent.* déc 1999;9(4):253-61.
60. Luder HU, van Waes H, Raghunath M, Steinmann B. Mild dental findings associated with severe osteogenesis imperfecta due to a point mutation in the alpha 2(I) collagen gene demonstrate different expression of the genetic defect in bone and teeth. *J Craniofac Genet Dev Biol.* sept 1996;16(3):156-63.
61. *Journal of Craniofacial Genetics and Developmental Biology* [Internet]. [cité 26 sept 2019]. Disponible sur: <https://www.scimagojr.com/journalsearch.php?q=40316&tip=sid&clean=0>
62. Waltimo J, Ojanotko-Harri A, Lukinmaa P-L. Mild forms of dentinogenesis imperfecta in association with osteogenesis imperfecta as characterized by light and transmission electron microscopy. *J Oral Pathol Med.* mai 1996;25(5):256-64.
63. Waltimo J. Hyperfibers and vesicles in dentin matrix in dentinogenesis imperfecta (DI) associated with osteogenesis imperfecta (OI). *J Oral Pathol Med Off Publ Int Assoc Oral Pathol Am Acad Oral Pathol.* oct 1994;23(9):389-93.
64. Aldred MJ. Unusual dentinal changes in dentinogenesis imperfecta associated with osteogenesis imperfecta. *Oral Surg Oral Med Oral Pathol.* avr 1992;73(4):461-4.
65. Ye X, Li K, Liu L, Yu F, Xiong F, Fan Y, et al. Dentin dysplasia type I—novel findings in deciduous and permanent teeth. *BMC Oral Health.* 22 déc 2015;15:163
66. Leccisotti S, Eramo S, Palattella P, Dolci G. Dentin dysplasia type I. Report of case and ultrastructural study. *Minerva Stomatol.* oct 1998;47(10):545-51.
67. *Minerva Stomatologica* [Internet]. [cité 26 sept 2019]. Disponible sur: <https://www.scimagojr.com/journalsearch.php?q=26236&tip=sid&clean=0>
68. Waltimo J, Ranta H, Lukinmaa P-L. Transmission electron microscopic appearance of dentin matrix in type II dentin dysplasia. *Eur J Oral Sci.* oct 1991;99(5):349-56.
69. Rajendran R, Sundharam S. *Shafer's Text Book of Oral Pathology.* 2006.
70. Levin LS, Brady JM, Melnick M, Optiz JM. Scanning electron microscopy of teeth in dominant osteogenesis imperfecta: Support for genetic heterogeneity. *Am J Med Genet.* 1980;5(2):189-99.

71. Goldberg M. Histologie de l'émail. [Internet]. 22 déc 2016 [cité 4 juill 2019]; Disponible sur: <https://www-em-premium-com.docelec.u-bordeaux.fr/article/1097885/resultatrecherche/1>
72. Gendrel AO, Allard Y, Lehmann N, Sangare A. Collage en odontologie. [Internet]. 15 déc 2015 [cité 30 juill 2019]; Disponible sur: <https://www.em-consulte.com/en/article/1022085>
73. Nakabayashi N, Kojima K, Masuhara E. The promotion of adhesion by the infiltration of monomers into tooth substrates. *J Biomed Mater Res.* 1982;16(3):265-73.
74. Robin C, Klein E. Nouveaux éléments d'histologie. 2016.
75. Skinner HCW, Bartz Z, Ladenbauer-Bellis I, Poolfy A, Albright JA. Scanning Electron Microscopy of Osteogenesis Imperfecta and Normal Deciduous Human Dentin. *J Dent Res.* févr 1978;57(2):418-9.
76. Wang Y, Spencer P. Continuing etching of an all-in-one adhesive in wet dentin tubules. *J Dent Res.* avr 2005;84(4):350-4.
77. Walker MP, Wang Y, Swafford J, Evans A, Spencer P. Influence of additional acid etch treatment on resin cement dentin infiltration. *J Prosthodont Off J Am Coll Prosthodont.* juin 2000;9(2):77-81.

Vu, Le Président du Jury,

Date, Signature :

Vu, la Directrice de l'UFR des Sciences Odontologiques,

Date, Signature :

Vu, le Président de l'Université de Bordeaux,

Date, Signature :

Collège des Sciences de la Santé

UFR des Sciences Odontologiques

Serment

En présence de mes Maîtres et de mes condisciples, je promets
Et je jure d'être fidèle aux lois de l'honneur et de la probité dans
l'exercice de l'art dentaire.

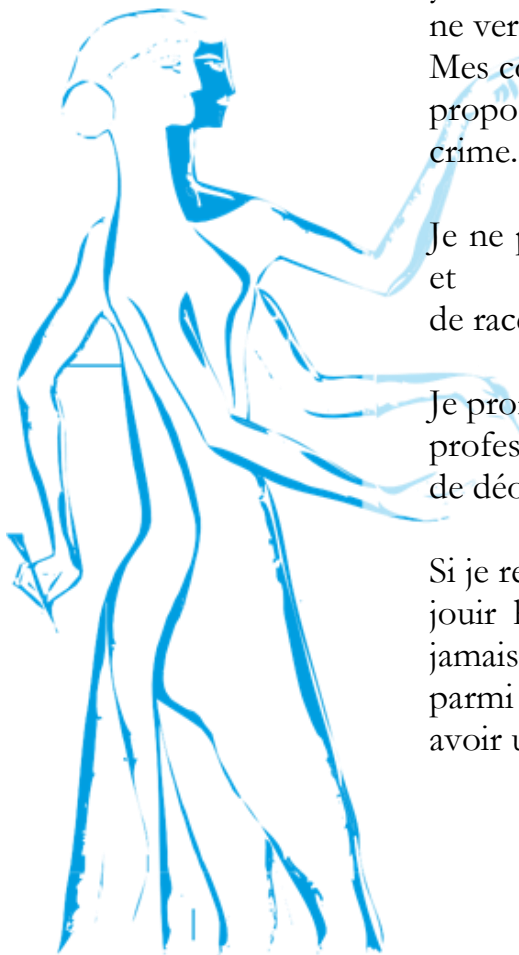
Je donnerai mes soins gratuits à l'indigent et n'exigerai jamais
un
honoraires au-dessus de mon travail. Ma langue taira les secrets
qui me seront confiés. Admis à l'intérieur des maisons, mes
yeux
ne verront pas ce qui s'y passe.

Mes connaissances et mon état ne serviront ni à diffuser des
propos non avérés, ni à corrompre les mœurs, ni à favoriser le
crime.

Je ne permettrai pas que des conditions de croyance, de nation
et
de race viennent s'interposer entre mon devoir et mon patient.

Je promets et je jure de conformer strictement ma conduite
professionnelle aux principes et aux règles prescrites par le code
de déontologie.

Si je remplis ce serment sans l'enfreindre, qu'il me soit donné de
jouir heureusement de la vie et de ma profession, honoré à
jamais
parmi les hommes. Si je le viole et que je me parjure, puissé-je
avoir un sort contraire.



Titre : Structure des dents atteintes de dentinogenèse imparfaite ou de dysplasie dentinaire : revue systématique de la littérature

Résumé : Les dentinogenèses imparfaites et les dysplasies dentinaires sont des anomalies génétiques décrites depuis le début du XXème siècle. Leurs caractéristiques cliniques et radiographiques sont largement recensées mais peu d'études sont retrouvées sur la description de leurs structures dentinaire et amélaire. Or, dans une démarche thérapeutique de ces dents atteintes et au vu du développement de la dentisterie restauratrice adhésive avec ses principes de collage, la question des caractéristiques structurelles des dents atteintes se pose car ce collage est intimement lié aux structures dentaires. Par cette revue systématique de la littérature, cette thèse d'exercice a pour objectif de recenser les connaissances actuelles sur les structures amélaire et dentinaire des dents atteintes par ces pathologies dentinaires en denture temporaire et permanente. Elle met en avant, après analyse de 11 articles répondant aux critères d'inclusion de la revue systématique, des défauts de la dentine mais également de l'émail (hypominéralisations, défauts de structure...) et de la jonction amélo-dentinaire (manque de festonnement...). Ainsi, malgré la publication dans la littérature de cas clinique présentant des dents atteintes traitées par des techniques faisant appel au collage qui présentent des résultats encourageants à plus ou moins long terme, la qualité d'adhésion à ces surfaces dentaires reste discutable.

Mots clés : Dentinogenèse imparfaite, Dysplasie dentinaire, Structure, Email, Dentine

Title : Dental structure of teeth affected by dentinogenesis imperfecta and dentin dysplasia : a systematic review

Abstract : Dentinogenesis imperfecta and dentin dysplasia are genetic abnormalities that have been described since the beginning of the 20th century. The clinical and radiographic features of these abnormalities are widely identified, but few studies describe their dentinal and enamel structure. However, as part of the therapeutic process and in the current context of restorative and adhesive dentistry, the question of the structural characteristics of the affected teeth arises due to the close relationship between bonding and dental structures. Through a systematic review of the literature, this thesis provides a survey of our knowledge of dentinal and enamel structures of the affected teeth in temporary and permanent dentition. After the analysis of 11 articles that met the inclusion criteria , defects have been revealed in dentinal structure but also in enamel structure (hypomineralization, structural defects, etc.) and in dentino-enamel junction (lack of scalloping, etc.). Thus, despite the publication of clinical cases that describe affected teeth treated by adhesive techniques with encouraging results over a longer or shorter period of time, the quality of adhesion to these dental surfaces remains open to discussion.

Keywords : Dentinogenesis imperfecta, Dentin dysplasia, Structure, Dental enamel, Dentin