



HAL
open science

Quantification du volume des hyper signaux T2 pulmonaires dans la mucoviscidose : étude préliminaire

François Hocke

► **To cite this version:**

François Hocke. Quantification du volume des hyper signaux T2 pulmonaires dans la mucoviscidose : étude préliminaire. Sciences du Vivant [q-bio]. 2019. dumas-02431916

HAL Id: dumas-02431916

<https://dumas.ccsd.cnrs.fr/dumas-02431916>

Submitted on 8 Jan 2020

HAL is a multi-disciplinary open access archive for the deposit and dissemination of scientific research documents, whether they are published or not. The documents may come from teaching and research institutions in France or abroad, or from public or private research centers.

L'archive ouverte pluridisciplinaire **HAL**, est destinée au dépôt et à la diffusion de documents scientifiques de niveau recherche, publiés ou non, émanant des établissements d'enseignement et de recherche français ou étrangers, des laboratoires publics ou privés.

Université de Bordeaux

U.F.R. DES SCIENCES MEDICALES

Année 2019

N°3070

Thèse pour l'obtention du
DIPLOME D'ETAT de DOCTEUR EN MEDECINE

Présentée et soutenue publiquement
Par François HOCKE, Né le 16 Novembre 1990 à Bordeaux
Le 5 Septembre 2019 à Bordeaux

<p>QUANTIFICATION DU VOLUME DES HYPERSIGNAUX T2 PULMONAIRES DANS LA MUCOVISCIDOSE : ÉTUDE PRÉLIMINAIRE</p>

Thèse dirigée par :

Monsieur le Docteur Gaël DOURNES, Maître de Conférences-Praticien Hospitalier

Membres du jury :

Monsieur le Professeur François LAURENT	Président du jury
Monsieur le Professeur Patrick BERGER	Juge
Monsieur le Professeur Jean-François CHATEIL	Juge
Madame le Docteur Julie MACEY	Juge
Monsieur le Docteur Gaël DOURNES	Juge

Rapporteur :

Monsieur le Professeur Hubert DUCOU LE POINTE

Table des matières

RESUME.....	VI
ABSTRACT	VII
LISTE DES ABREVIATIONS	VIII
I. INTRODUCTION	1
II. LA MUCOVISCIDOSE.....	2
1. DEFINITION ET HISTOIRE	2
2. GENETIQUE	3
a. <i>Classes de mutations</i>	3
b. <i>Corrélation génotype/phénotype</i>	5
c. <i>Distribution des mutations dans la population</i>	5
3. ÉPIDEMIOLOGIE	6
4. BASES PHYSIOPATHOLOGIQUES	9
5. RETENTISSEMENT CLINIQUE	9
a. <i>Manifestations respiratoires</i>	9
b. <i>Manifestations digestives</i>	11
c. <i>Autres manifestations</i>	12
6. PRISE EN CHARGE DIAGNOSTIC	12
a. <i>Dépistage néo-natal</i>	12
b. <i>Confirmation diagnostique</i>	12
7. PRISE EN CHARGE THERAPEUTIQUE.....	13
8. FACTEURS PRONOSTIQUES ET SUIVI DE LA MALADIE	15
III. L'IMAGERIE PULMONAIRE PAR RESONANCE MAGNETIQUE.....	17
1. PRINCIPE DE L'IRM PULMONAIRE.....	17
a. <i>Imagerie morphologique</i>	17
b. <i>Imagerie fonctionnelle</i>	20
2. SEQUENCE T2 RADIAL TSE (RTSE).....	22
a. <i>Remplissage radial de l'espace k</i>	24
b. <i>Suppression du signal des vaisseaux</i>	26
3. IRM PULMONAIRE : APPLICATION DANS LA MUCOVISCIDOSE	27
a. <i>Étude morphologique</i>	27
b. <i>Étude fonctionnelle : ventilation et perfusion</i>	31
c. <i>Étude en diffusion</i>	33

IV.	ÉTUDE SCIENTIFIQUE.....	35
1.	ABSTRACT.....	35
2.	ARTICLE.....	36
V.	DISCUSSION COMPLEMENTAIRE	73
1.	APPORTS DE NOTRE ETUDE.....	73
2.	LIMITES.....	74
3.	PROTOCOLE D'IRM STANDARDISE POUR LE SUIVI DE LA MUCOVISCIDOSE	75
4.	METHODES AUTOMATISEES DE QUANTIFICATION DE LA CHARGE LESIONNELLE EN SCANNER	76
5.	MUCOVISCIDOSE ET RISQUES CARCINOLOGIQUES	78
VI.	CONCLUSION	80
	ANNEXES.....	81
	BIBLIOGRAPHIE.....	83

Résumé

Contexte. Dans la mucoviscidose (CF), l'IRM pulmonaire permet de visualiser les remaniements inflammatoires broncho-pulmonaires sous la forme d'hypersignaux T2. Il est démontré que ces derniers peuvent être utilisés comme marqueurs de suivi de la pathologie.

But. Quantifier de façon automatique le volume des hypersignaux T2 rapporté au volume pulmonaire total (T2-HSV) et mesurer l'index composite T2 volume-intensité (T2-VIP) sur une séquence T2-radial turbo spin écho (RTSE) avec contraste de « sang noir » chez des patients atteints de mucoviscidose.

Matériel et méthode. Des volontaires sains et des patients atteints de la mucoviscidose furent recrutés prospectivement entre janvier 2017 et novembre 2017. Tous les participants eurent une IRM pulmonaire incluant la séquence RTSE. Les patients CF eurent aussi une exploration fonctionnelle respiratoire (EFR) le jour même. Six patients CF étaient en exacerbation respiratoire, l'IRM était alors répétée après traitement antibiotique. Deux observateurs supervisèrent indépendamment la quantification automatisée du T2-HSV et du T2-VIP. Le score moyen obtenu fut choisi comme consensus. La comparaison des moyennes fut réalisée par le test de Mann-Whitney, les corrélations en utilisant le test de Pearson et la comparaison des médianes appariées à l'aide du test des rangs signés de Wilcoxon. La reproductibilité fut évaluée via le coefficient de corrélation intra-classe (ICC).

Résultats. Pour les 10 volontaires sains (21 (intervalle : 18-27) ans ; 6 hommes) et les 12 patients CF (18 (9-40) ans ; 8 hommes), le T2-HSV était égal à 0% et 4.1 (0.1-17) %, et le T2-VIP était égal à 0ms et 303 (39-1012) ms, respectivement ($p < 0,001$). Chez les patients CF, le T2-HSV et le T2-VIP étaient corrélés négativement avec le volume expiratoire maximal en 1 seconde ($\rho -0.88$ et $\rho -0.94$, respectivement ; $p < 0.001$). Pour les 6 patients en exacerbations, une diminution significative du T2-HSV et du T2-VIP fut observée après traitement ($p=0.03$). La reproductibilité intra et inter-observateur était très bonne ($ICC > 0,99$).

Conclusion. Dans la mucoviscidose, la quantification automatisée du volume des hypersignaux T2 IRM est reproductible, corrélée avec la sévérité des EFR, et s'améliore après traitement antibiotique dans le cadre d'une exacerbation.

Abstract

Background: Using MRI in cystic fibrosis (CF), pulmonary structures with high T2 signal-intensity relate to inflammatory changes in the lung and bronchi. These areas of pathology can serve as imaging biomarkers. The feasibility of an automated quantification is unknown.

Purpose: To quantify the MRI T2 high-signal-intensity lung volume (T2-HSV) and T2 volume-intensity product (VIP) using a black blood T2 radial turbo spin echo sequence in CF.

Material and methods. Healthy participants and study participants with CF were prospectively enrolled between January 2017 and November 2017. All participants underwent a lung MRI protocol including T2- radial turbo spin echo sequence. Participants with CF also underwent pulmonary function tests (PFTs) the same day. Participants with CF exacerbation had repeat MRI after their treatment with antibiotics. Two observers supervised automated quantification of T2-HSV and T2-VIP independently and the average score was chosen as consensus. Statistical analysis used the Mann-Whitney test for comparison of medians, correlations used Spearman test, comparison of paired medians used Wilcoxon signed rank test and reproducibility was evaluated using the intraclass correlation coefficient (ICC).

Results. In 10 healthy participants (21 (range: 18-27) years; 6 males) and 12 participants with CF (18 (9-40) years; 8 males), T2-HSV was equal to 0% and 4.1 (0.1-17) %, respectively and T2-VIP was equal to 0ms and 303 (39-1012) ms, respectively ($p < 0.001$). In CF, T2-HSV or T2-VIP were associated with forced expiratory volume in 1 second percentage predicted ($\rho -0.88$ and $\rho -0.94$, respectively; $p < 0.001$). In six participants with CF exacerbation and follow-up after treatment, a decrease in both T2-HSV and T2-VIP was observed ($p = 0.03$). The intra and inter-observer reproducibility of MRI were very good (ICCs > 0.99).

Conclusion: In CF, automated quantification of lung MRI high-signal-intensity volume was reproducible and correlated with pulmonary function testing severity and improved after treatment for CF exacerbation.

Liste des abréviations

ABPA : Aspergillose Broncho-Pulmonaire Allergique

ABC : ATP Binding Cassette

ALAT : Alanine Aminotransférase

ASAT : Aspartame Aminotransférase

ASL : Marquage des Spins Artériel

ATP : Adénosine Triphosphate

BPCO : Broncho-pneumopathie Chronique Obstructive

CF : Cystic Fibrosis

CFF : Cystic Fibrosis Foundation

CFTR : Cystic Fibrosis Transmembrane Receptor

CRCM : Centres de Ressources et de Compétences pour la Mucoviscidose

DWI : Séquence de Diffusion

EFR : Épreuves Fonctionnelles Respiratoires

FSE : Fast Spin Echo

HAS : Haute Autorité De Santé

ICP : Indice de Clairance Pulmonaire

IMC : Indice de Masse Corporelle

IRM : Imagerie par Résonance Magnétique

OMS : Organisation Mondiale de la Santé

ORL : Oto-Rhino-Laryngologie

PETRA : Pointwise Encoding Time Reduction with Radial Acquisition

PDV : Pourcentage de Défect de Ventilation

RCB : Rapport Contraste sur Bruit

RSB : Rapport Signal sur Bruit

TDM : Tomodensitométrie

TE : Temps d'Écho

T2-HSV : Volume des Hypersignaux T2 pulmonaires

T2-VIP : T2 Volume-Intensity Product

RTSE : T2-radial TSE

UTE : Temps d'Écho Ultra-court

VEMS : Volume Expiratoire Maximal au cours de la première Seconde

ZTE : Temps d'Écho Nul

I. Introduction

La mucoviscidose est la maladie chronique d'origine génétique la plus fréquente dans la population caucasienne. Il est impératif que le suivi médical des patients soit régulier, multidisciplinaire et réalisé dans des Centres de Ressources et de Compétences pour la Mucoviscidose (CRCM). Il repose principalement sur l'examen clinique, les explorations fonctionnelles respiratoires et les examens d'imagerie. Longtemps considérée comme une référence, la radiographie thoracique est désormais supplantée par le scanner, de sensibilité et de spécificité bien supérieure dans la détection des lésions imputables à la mucoviscidose. Toutefois, depuis environ une décennie, l'IRM suscite un intérêt croissant en tant qu'alternative à la tomodensitométrie. En effet, l'absence d'exposition aux rayonnements ionisants — ceux-ci étant potentiellement délétères à long terme — est particulièrement avantageuse dans un contexte de maladie chronique nécessitant des examens d'imagerie répétés. Il n'existe cependant pas, à l'heure actuelle, de méthode d'évaluation et de quantification de la charge inflammatoire pulmonaire accessible et reproductible en IRM. En effet, les scores visuels semi-quantitatifs morphologiques et fonctionnels déjà établis ont les inconvénients d'être chronophages, subjectifs et de nécessiter une grande expérience de lecture de la part des observateurs, limitant leur application en routine. Dès lors, nous avons cherché à développer un système automatique fiable et reproductible de mesure de la charge inflammatoire par l'intermédiaire d'une séquence T2-RTSE en contraste de « sang noir ».

Le travail présenté dans ce manuscrit débute par une introduction des connaissances de base sur la mucoviscidose. Le chapitre suivant est initié par la présentation du principe de l'IRM pulmonaire, poursuivi d'une description de la séquence T2 radial TSE avec contraste de « sang noir » utilisée dans notre étude, pour finir avec un sous-chapitre concernant l'application de l'IRM dans la mucoviscidose. Ensuite, sera exposée notre étude scientifique où nous avons développé une méthode de quantification automatique du volume des hypersignaux T2 pulmonaires (index T2-HSV et T2-VIP), traduction remnographique des lésions inflammatoires retrouvées chez les patients atteints de mucoviscidose. Nous avons également corrélé ces index aux données des explorations fonctionnelles respiratoires (EFR), et nous avons apprécié leurs fluctuations après traitement lors d'exacerbations. Enfin, une discussion complémentaire et une conclusion clôturent cet exposé.

II. La mucoviscidose

1. *Définition et histoire*

La mucoviscidose, encore appelée fibrose kystique dans les pays anglo-saxons, est une exocrinopathie glandulaire généralisée d'origine génétique à transmission autosomique récessive.

Elle est évoquée pour la première fois dans la littérature par *Guido Fanconi* en 1936 qui décrit, dans une population d'enfants alors connus pour être atteints de la maladie cœliaque, une «fibrose kystique du pancréas et bronchectasie». La mucoviscidose n'est toutefois reconnue comme une entité pathologique distincte de la maladie cœliaque qu'en 1938. Le terme « mucoviscidose » apparaît en 1944, il dérive de l'association des mots « mucus » et « visqueux ». Ce n'est qu'en 1946 que le caractère génétique et héréditaire de l'affection est suggéré par *Andersen et Hodges*. La découverte d'anomalies électrolytiques dans la sueur des malades en 1953 et la normalisation du test de la sueur en 1959 par les docteurs *Gibson et Cooke* ont permis l'identification de cas moins graves. La mucoviscidose n'est alors plus considérée comme une anomalie isolée de sécrétion du mucus. En 1983, *Quinton* démontre que l'augmentation du taux d'électrolyte dans la sueur est liée à un défaut de transport du chlore au sein des cellules épithéliales des glandes sudoripares. Six ans plus tard, le gène impliqué dans la mucoviscidose est isolé, dénommé *cystic fibrosis* (CF) et localisé en position chromosomique 7q31, il code pour la protéine *cystic fibrosis transmembrane conductance regulator* (CFTR) composée de 1480 acides aminés (1).

Parallèlement, des avancées majeures sont accomplies dans le domaine de la prise en charge des patients, sur le plan thérapeutique et de santé publique. En France, dès les années 60, de nombreux parents d'enfants malades s'impliquèrent activement avec la création de l'association « *Vaincre la Mucoviscidose* ». En 1992, le *Registre français de la mucoviscidose* est créé. Il permet de recenser l'ensemble des données démographiques et épidémiologiques relatives à la mucoviscidose. Les *Centres hospitaliers de Ressources et de Compétences pour la Mucoviscidose (CRCM)*, fondés en 2002, permettent une meilleure organisation des soins et s'accompagnent de la mise en place du dépistage néonatal sur l'ensemble du territoire. Ainsi, au cours des six dernières décennies, l'âge médian de survie a progressivement augmenté pour

atteindre aujourd'hui plus de 30 ans dans les pays développés alors qu'il n'était que de quelques années en 1950.

Néanmoins, la mucoviscidose demeure une pathologie incurable et la maladie génétique létale la plus fréquente dans la population caucasienne avec 80 000 malades à travers le monde.

2. *Génétique*

La mucoviscidose est une maladie monogénique caractérisée par une transmission héréditaire autosomique récessive. Situé sur le bras long du chromosome 7, le gène CFTR se divise en 27 exons et s'étend sur 180 kb. Il code pour une protéine transmembranaire intervenant dans la régulation du transport transépithélial des ions chlorures (Cl⁻).

Plus de 2000 mutations, pour la majorité très rares, sont identifiées dans la *Cystic Fibrosis Mutation Database*. Certaines mutations même, ne semblent pas provoquer la maladie. Elles peuvent être soit identiques sur les deux allèles (homozygotie), soit différentes (hétérozygotie composite).

La mutation la plus fréquente en Europe (>70% des cas) est une délétion en phase (3 paires de bases) de l'acide aminé phénylalanine en position 508 du transcrit de la protéine CFTR, aussi appelée Phe508del (ou F508del) (2).

a. *Classes de mutations*

Les mutations répertoriées sont classiquement divisées en cinq (parfois six) classes différentes (*cf. Figure 1*) selon le niveau de dysfonctionnement de la protéine CFTR (3). La classe I est responsable d'une absence totale ou partielle d'expression de la protéine CFTR. Dans la classe II, celle de la mutation F508del, le processus de repliement et de transport intracellulaire de la protéine CFTR est perturbé. Dans la classe III, groupe de la mutation G551D, on retrouve celles qui provoquent un défaut d'ouverture du canal CFTR. La classe IV regroupe les mutations altérant la conductance du canal CFTR et la classe V, celles responsables d'anomalies moléculaires affectant la transcription protéique, et donc, le taux de production de CFTR. Les mutations de la classe VI altèrent la stabilité de la protéine CFTR sur la membrane cellulaire.

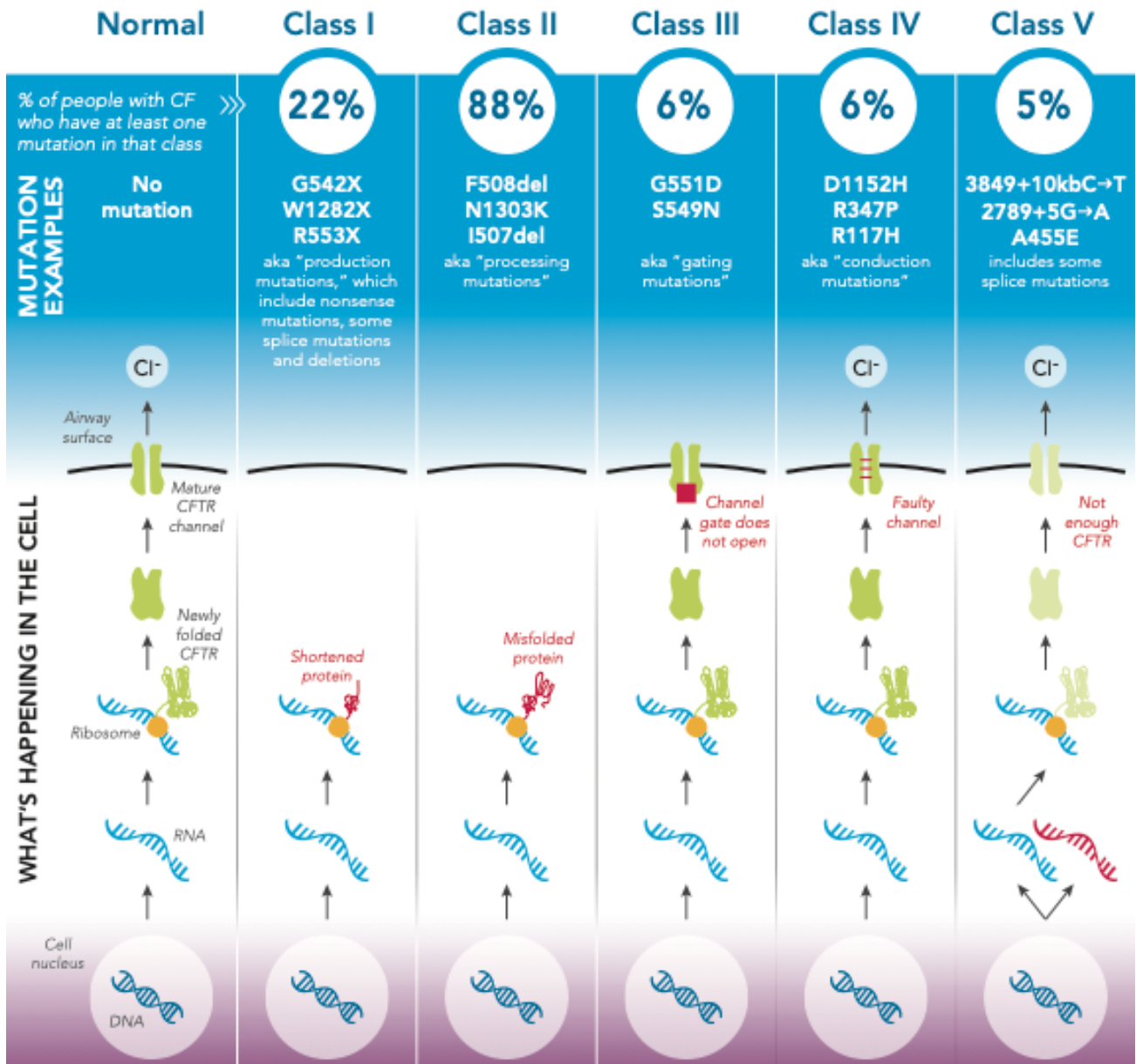


Figure 1. Classes de mutations de CFTR impliquées dans la mucoviscidose : pathogénie, fréquence et principales mutations. Source : Cystic Fibrosis Foundation (2017).

Cette classification comporte toutefois quelques limites :

- nombreuses sont les mutations rares dont la classe est encore indéterminée,
- un patient hétérozygote n'a pas systématiquement deux mutations de même type,
- certaines mutations agissent selon plusieurs modes d'action. Celles-ci ne peuvent donc être catégorisées en une unique classe bien définie. Par exemple, F508del est responsable d'un défaut de repliement et de transport intracellulaire de la protéine CFTR (classe II), mais aussi d'une diminution de sa conductance (classe IV) si cette dernière arrive à la surface cellulaire (4).

b. Corrélation génotype/phénotype

Les mutations des classes I, II et III, responsables d'une absence totale de fonction de la protéine CFTR, sont classiquement associées à un phénotype clinique sévère. En revanche, les mutations des classes IV, V et VI, pour lesquelles la protéine CFTR garde une fonction résiduelle, sont associées à un phénotype clinique plus modéré (5).

En réalité, l'impact du génotype sur le phénotype clinique serait plutôt spécifique à chaque organe. Le statut pancréatique est relativement bien corrélé au type de mutation : les patients « suffisants pancréatiques » (c'est-à-dire ne nécessitant pas de supplémentation par enzyme pancréatique) sont classiquement porteurs d'au moins une mutation de classe IV ou V (6). Les relations entre le génotype et le phénotype respiratoire sont plus difficiles à établir à cause d'une grande variabilité de phénotype pour un même profil de mutation. Les patients ayant au moins un allèle muté de classe IV ou V ont cependant un meilleur pronostic respiratoire et un taux de survie plus important (7).

Toutefois, à l'échelle de l'individu, de nombreux facteurs non génétiques entrent en jeu dans le conditionnement phénotypique du patient. Le rôle de nombreux facteurs environnementaux (tabagisme, pollution, micro-organismes pathogènes, facteurs socioéconomiques, traitement, ...) ou de gènes modificateurs (gènes impliqués dans la réponse immunitaire, l'inflammation, épissage alternatif, ...) a été envisagé (8,9).

Ainsi, bien qu'il existe une certaine corrélation entre le génotype et le phénotype dans les études épidémiologiques, il n'est pas recommandé d'utiliser le génotype seul comme outil pronostic en pratique clinique.

c. Distribution des mutations dans la population

La fréquence d'une mutation varie en fonction de la localisation géographique des patients, d'un pays à l'autre, voire d'une région à l'autre (10). Certaines sont même surnommées selon leur origine (mutation néerlandaise, mutation méditerranéenne, mutation slave ...). Ainsi, dans les pays d'Europe du nord, la mutation G551D est une des plus fréquentes tandis qu'il sera préférable de rechercher la mutation G542X dans les populations du bassin méditerranéen (*cf. Figure 2*) ou la mutation W1282X dans la population juive ashkénaze. Toutefois, dans la plupart des pays, les nombreuses mutations du gène CFTR sont très rares et ne surviennent que

chez quelques personnes, voire chez une seule personne. Seulement 10 à 15 mutations du gène CFTR surviennent à une fréquence supérieure à 1%. La mutation F508del demeure la mutation la plus fréquente tous pays confondus, bien qu'il existe également un gradient de fréquence nord-sud (2).

Compte tenu de la distribution géographique des mutations, il est intéressant de moduler le panel de recherche génétique en fonction des origines ethniques des patients.

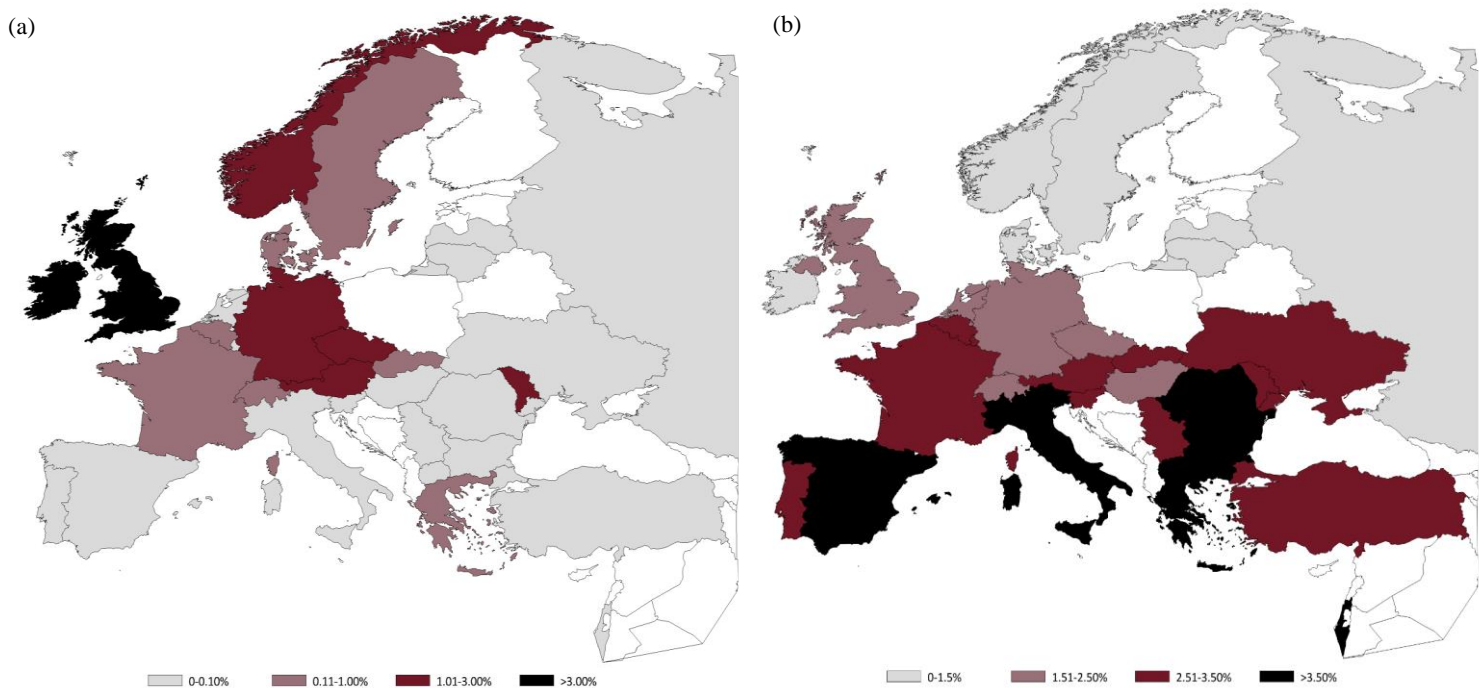


Figure 2. Distribution géographique européenne de la mutation G551D (a) et de la mutation G542X (b). La mutation G551D est la plus fréquente en Irlande (8,78%) et au Royaume-Uni (3,02%) alors qu'elle est très rare dans le sud de l'Europe (< 0,2%) (a). La mutation G542X est nettement plus fréquente en Europe du sud (« mutation méditerranéenne »,) que dans les pays scandinave ou la Russie (b). *Source : ECFS Patient Registry 2016*

3. Épidémiologie

Répartition dans le monde :

Plus de 80 000 malades sont recensés à travers le monde. La mucoviscidose touche de façon préférentielle les populations caucasiennes. La prévalence y est estimée à environ 1/3000 naissance, et la proportion de sujets hétérozygotes porteurs sains à 1/30.

Il existe de grandes disparités de fréquence de la maladie d'un pays à l'autre, mais également, en fonction de l'origine ethnique dans un même pays. Ainsi, la maladie affecte environ un Américain-blanc sur 3000, un Latino-américain sur 11 000 et un Afro-américain sur 15 000 - 20 000 (11). La mucoviscidose est plus rare en Afrique et en Asie, avec une prévalence de 1 sur 100 000 en Iran et de 1 sur 350 000 au Japon (cf. Figure 3) (12).

Il est important de noter que les données des pays moins développés pourraient être sous-estimées du fait de l'absence de registre national et d'un recensement insuffisant. L'OMS demande déjà à ces pays d'instaurer un registre national afin d'élaborer une approche stratégique à l'échelle mondiale.

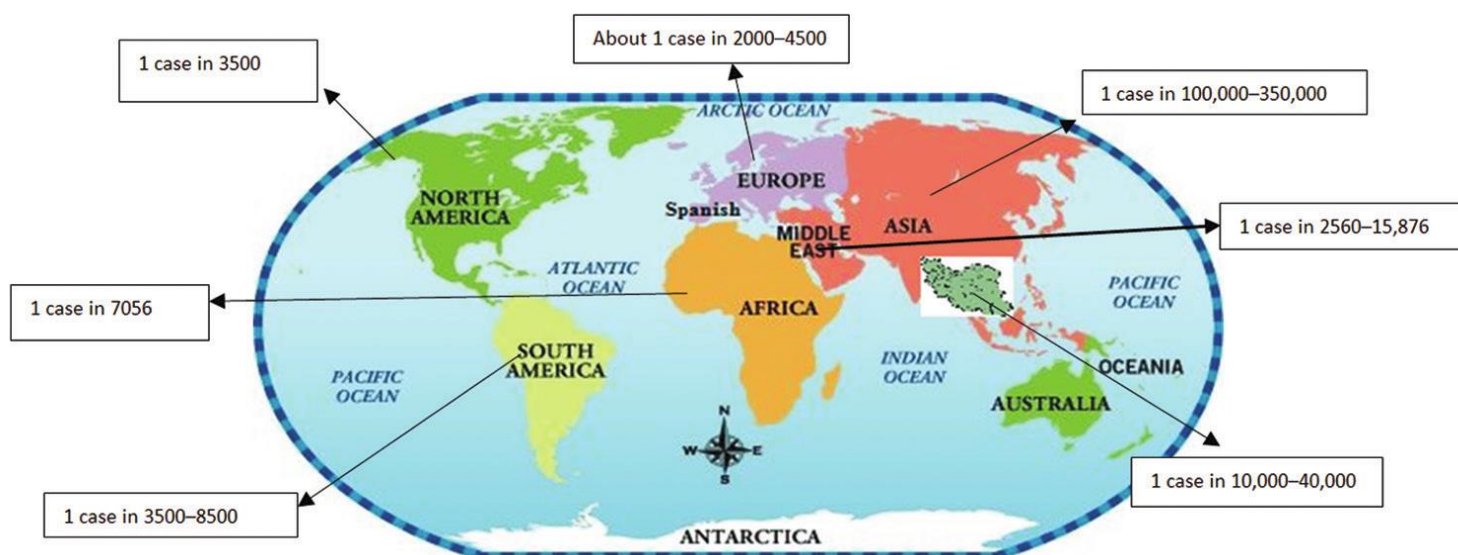


Figure 3. Répartition de la prévalence de la mucoviscidose en fonction des continents. Source : *Geographical distribution of cystic fibrosis; The past 70 years of data analysis*

État des lieux en Europe

En 2016, les registres nationaux recensaient un total de 44719 patients atteints de mucoviscidose dans la quasi-totalité de l'Europe. Plus de 82% des patients avaient au moins un allèle muté F508del, avec autant de patients homozygotes que de patients hétérozygotes pour cette mutation.

La France est le deuxième pays en nombre de patients après le Royaume Uni. Au sein même du continent, il existe des disparités concernant la prévalence de la maladie. En Irlande, par exemple, la mucoviscidose touche 1/1353 naissance tandis qu'en Finlande elle ne touche

que 1/25000 naissance (12). Le sexe-ratio est globalement équitable avec 47% de femme et 53% d'homme. L'âge médian des malades est de 19 ans, et on compte désormais 52 % de patients de plus de 18 ans. L'âge médian de décès est de 30 ans, ce qui témoigne d'une pathologie encore à l'heure actuelle très sévère malgré les nombreux progrès dans la prise en charge thérapeutique (2).

En France :

On compte 200 nouveau-nés malades chaque année en France pour un total de 6757 patients recensés en 2016 (couverture de 90%).

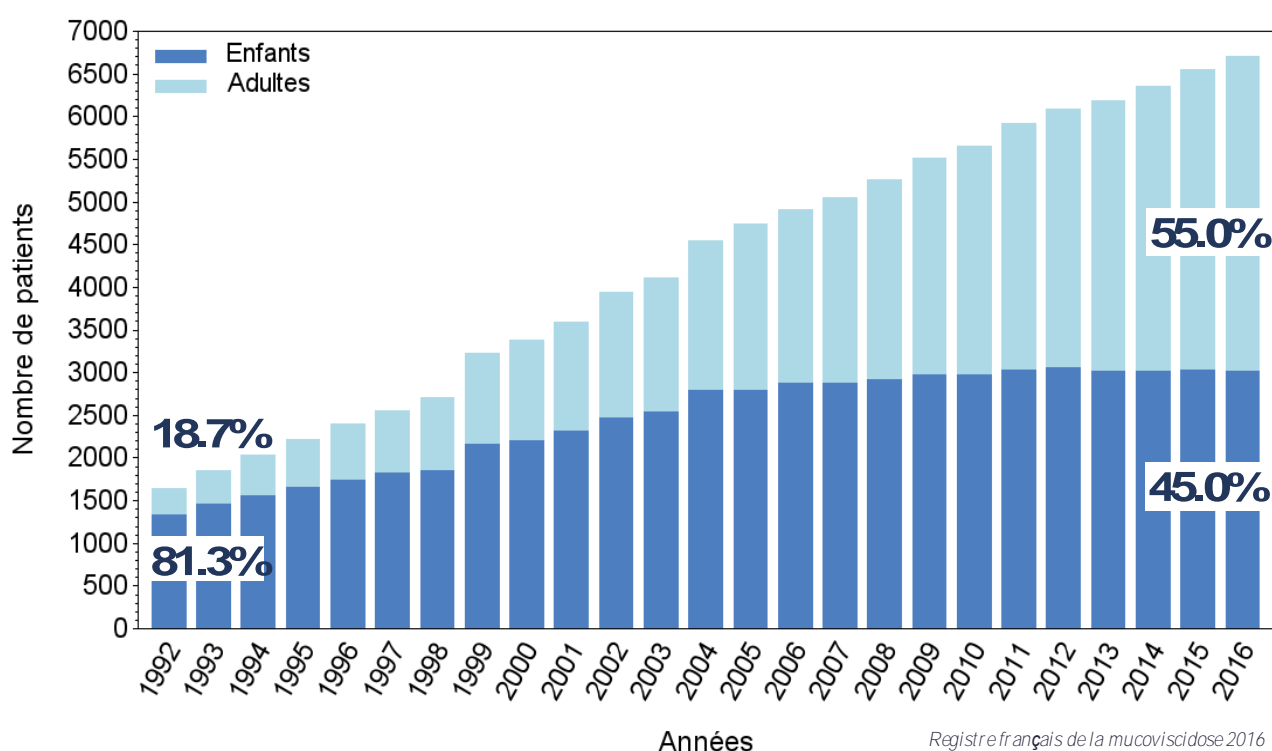


Figure 4. Évolution du nombre de patients depuis 1992. Source : Registre français de la mucoviscidose – Bilan des données 2016

Le nombre d'adultes est en constante évolution. En 1992, les adultes représentaient seulement 18.7% de la population de malades contre 55% en 2016 (cf. Figure 4), bien que seul 11% (n = 755) aient plus de 40 ans (13). L'allongement de l'espérance de vie des patients atteints de mucoviscidose s'accompagne toutefois d'une pression thérapeutique accrue et d'une qualité de vie se dégradant avec l'âge.

4. *Bases physiopathologiques*

Le gène CFTR code pour une protéine de la famille des transporteurs ATP Binding Cassette (ABC) régulés par l'adénosine monophosphate cyclique (AMPc). Ce transporteur est responsable de la régulation du transport du sel et de l'eau à travers de nombreux épithéliums (poumons, pancréas, vésicule biliaire, cholédoque, glandes sudoripares et salivaires, canal déférent et épididyme, utérus, rein), ce qui explique la nature polymorphe et systémique de la maladie. Sa fonction principale intervient dans le transport transépithélial d'ions chlorures, et dans une moindre mesure dans le transport d'ions bicarbonates. De façon physiologique, CFTR exerce aussi un effet inhibiteur sur le canal sodique épithélial (ENaC) (14).

La dysfonction de la protéine CFTR entraîne une augmentation inappropriée de la réabsorption de sel et d'eau, aboutissant à une réduction de la sécrétion liquidienne au travers des épithéliums touchés. Il en résulte une obstruction canalaire (pancréas, voies biliaires, bronchioles, canaux déférents) avec un risque évolutif vers l'insuffisance d'organe (insuffisance pancréatique exocrine et respiratoire, cirrhose, infertilité masculine).

5. *Retentissement clinique*

a. *Manifestations respiratoires*

Les lésions pulmonaires sont responsables de plus de 70% des décès en Europe (15). Près de trois quarts des nourrissons sont symptomatiques dès la 1^{ère} année de vie (bronchiolites récidivantes, bronchites « asthmatiformes »). Chez l'enfant plus grand, l'évolution se fait vers la bronchopathie chronique (toux chronique avec bronchorrhée permanente), entrecoupée d'exacerbations récurrentes, et évoluant de façon inéluctable vers l'insuffisance respiratoire.

Les altérations de la structure broncho-pulmonaire, telles que les bronchectasies, surviennent très précocement, avant même l'apparition des premiers symptômes chez certains patients (16). Elles peuvent être responsables d'hémoptysies parfois cataclysmiques. Plus tardivement, il apparaît une distension thoracique majeure avec emphysème, augmentant le risque de pneumothorax.

L'atteinte pulmonaire se différencie de celles des autres d'organes par un phénotype infectieux chronique. Les études microbiologiques révèlent une évolution plutôt typique des agents pathogènes. *Haemophilus influenzae* et *Staphylococcus aureus* prédominent au début de la vie. Avec le temps, des agents pathogènes plus nocifs et de plus en plus résistants, dont des bactéries Gram négatif (*Burkholderia cepacia*, *Stenotrophomonas maltophilia*), mais surtout *Pseudomonas aeruginosa*, dominant le tableau clinique (cf. Figure 5) et représentent un tournant évolutif péjoratif de la maladie. Des infections mycobactériennes et aspergillaires (aspergillose broncho-pulmonaire allergique) peuvent aussi être retrouvées (17).

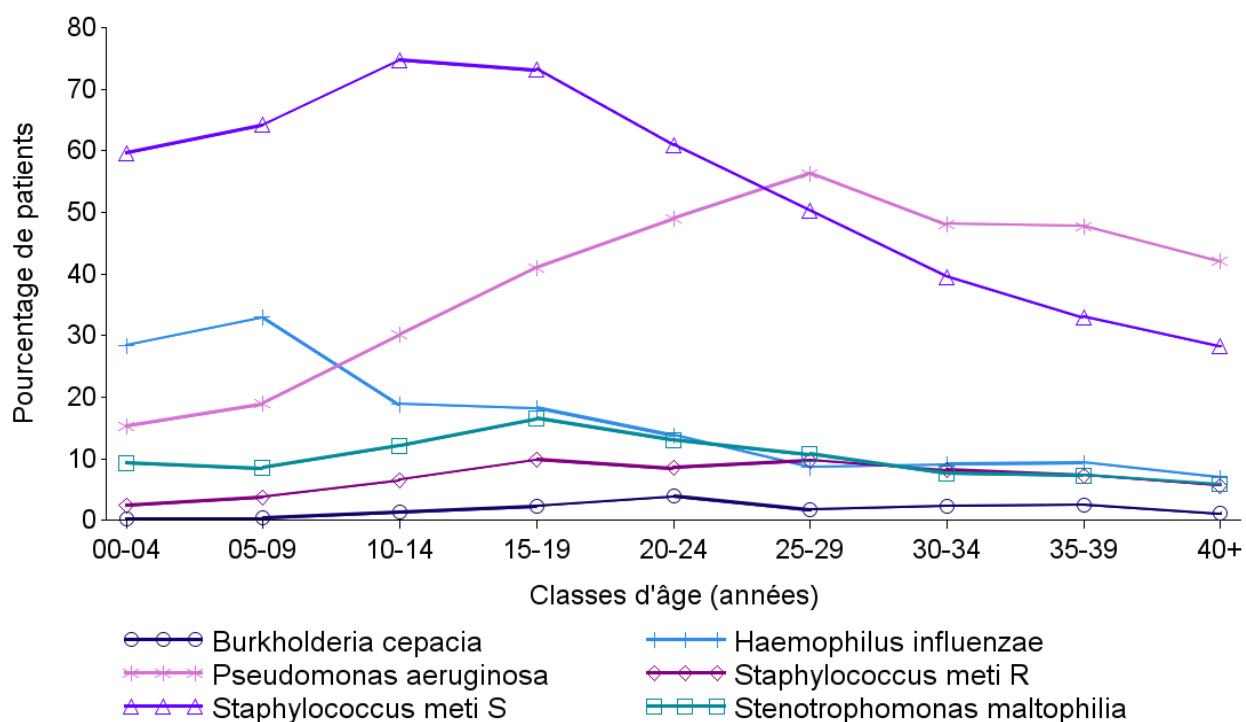


Figure 5. Profil de la colonisation bactérienne pulmonaire en fonction de l'âge des patients. *Source : Registre français de la mucoviscidose 2016.*

Le poumon est quotidiennement exposé à des agents nocifs et infectieux. Le système de clairance mucociliaire est la pierre angulaire dans la lutte contre les agressions extérieures. Son dysfonctionnement favorise les infections pulmonaires chroniques (18). L'altération fonctionnelle des canaux CFTR entraîne une déshydratation du liquide de surface bronchique par atténuation du gradient osmotique créé à partir du transport ionique actif. L'augmentation de la viscosité du mucus rend plus difficile son évacuation par les cils, conduisant à une obstruction chronique des bronches ainsi qu'à la stagnation des poussières et bactéries (14). De plus, les propriétés antibactériennes du mucus sont réduites, notamment par une diminution de

son pH, mais aussi par des anomalies de l'immunité innée (intense réaction inflammatoire neutrophilique, défaut des mécanismes de phagocytose) (19,20). Tous ces éléments favorisent l'apparition d'une infection précoce devenant rapidement chronique. Il s'y associe une inflammation de l'épithélium bronchique dont les mécanismes sont incomplètement élucidés. Il n'est pas encore tranché que cette inflammation soit directement consécutive à la colonisation bactérienne du mucus, ou si elle en est le mécanisme initiateur (21,22).

b. Manifestations digestives

Les cellules épithéliales des canaux pancréatiques et biliaires sont également affectées par le dysfonctionnement du canal CFTR. L'atteinte est souvent présente dès la naissance (iléus méconial et ictère cholestatique rétionnel) pour les enfants ayant des mutations dites « sévères » (classe I, II et III).

L'insuffisance pancréatique exocrine, retrouvée dans plus de 80% des cas, s'accompagne d'une stéatorrhée (diarrhée chronique avec selles graisseuses et nauséabondes, maldigestion des graisses), avec pour conséquence, un retard pondéral puis statural et une dénutrition. Du fait de cette malabsorption digestive, des carences en vitamines liposolubles A, D, E, K et en oligoéléments sont systématiques.

L'atteinte hépatobiliaire associe une stéatose hépatique, des lithiases biliaires, et parfois une cirrhose biliaire (5-15 % des patients) pouvant évoluer vers l'insuffisance hépatocellulaire.

D'autres atteintes sont possibles, comme un reflux gastro-œsophagien, un prolapsus rectal et une constipation chronique. Des épisodes de sub-occlusion répétés par obstruction distale de l'intestin grêle (syndrome d'obstruction intestinale distale : SOID) sont présents chez 20% des patients (23).

La dénutrition est fréquente chez le grand enfant et constitue un facteur pronostic péjoratif d'évolution de la maladie. Elle résulte de l'inadéquation entre des besoins nutritionnels importants (état d'hypercatabolisme lié à l'infection et à l'inflammation chronique) et des pertes digestives mal compensées.

c. *Autres manifestations*

D'autres manifestations cliniques sont évocatrices mais plus rares. L'atteinte endocrinienne, caractérisée par un diabète insulino-dépendant (par insuffisance endocrine), se retrouve chez près de la moitié des patients de plus de 30 ans (23). En cas de forte température, il existe un risque de déshydratation aiguë hyponatrémique avec coups de chaleur. L'infécondité masculine par atrésie bilatérale des canaux déférents est systématique chez le garçon. Des atteintes cardiaque (myocardiopathie non obstructive) et ORL (sinusites maxillaires et polypose nasale) sont parfois retrouvées.

6. *Prise en charge diagnostic*

a. *Dépistage néo-natal*

Le dépistage néonatal de la mucoviscidose est généralisé en France depuis 2002 (cf. Annexe 1). Il est réalisé à partir du sang recueilli à 72 heures de vie sur papier buvard (test de *Guthrie*). Il repose sur le dosage de la trypsine immuno-réactive (TIR), enzyme pancréatique dont le taux élevé reflète une souffrance pancréatique. Si le test est anormal, une analyse génétique est effectuée pour rechercher les mutations les plus fréquentes après consentement des parents.

En cas de mutation identifiée sur au moins un allèle, l'enfant est convoqué au CRCM régional pour confirmation diagnostique par un test à la sueur.

b. *Confirmation diagnostique*

Le test à la sueur constitue l'examen de confirmation diagnostique de référence. Il consiste à doser les chlorures sudoraux dans la sueur recueillie après stimulation par iontophorèse à la pilocarpine au niveau de l'avant-bras ou de la cuisse. Le taux normal de chlorure dans la sueur est inférieur à 30 mmol/L. Le test est considéré comme pathologique pour un taux supérieur à 60 mmol/L. Deux examens positifs sont nécessaires pour affirmer le diagnostic.

En cas de valeur intermédiaire (30-59 mmol/L), il faut répéter ultérieurement le test et s'aider des examens de biologie moléculaire.

Si le test à la sueur s'avère pathologique, une étude génétique en biologie moléculaire est lancée dans le but de déterminer le génotype du patient. Les mutations les plus fréquentes sont recherchées en première intention (panel de 30 mutations). Si cette analyse est incomplète ou non concluante, une recherche de mutations spécifiques pondérée en fonction de l'origine du patient est effectuée. En dernier recours, l'étude complète du gène CFTR est requise.

7. *Prise en charge thérapeutique*

Le maillage national se répartit en 49 CRCM (Centres hospitaliers de Ressources et de Compétences pour la Mucoviscidose) qui coordonnent le suivi spécialisé multidisciplinaire tout au long de la vie des patients atteints de mucoviscidose. L'organisation des soins doit cependant se faire autant que possible au domicile avec des consultations tous les 3 mois et une évaluation paraclinique annuelle.

Historiquement, les traitements ont toujours agi sur les conséquences du dysfonctionnement de CFTR (= *traitements symptomatiques*). L'amélioration des connaissances des mécanismes génétiques et physiopathologiques a permis l'émergence de nouveaux traitements qui agissent directement sur ce dysfonctionnement (= *traitements étiologiques*). Ces nouvelles thérapeutiques émergentes et prometteuses sont appelées « modulateurs de CFTR ».

Il existe quatre types de modulateurs de CFTR qui agissent de manières différentes (24):

1. les potentialisateurs (ivacaftor) : favorisent le passage des ions chlorures à travers le canal protéique CFTR à la surface de la cellule,
 2. les correcteurs (lumacaftor et tezacaftor) : aident au repliement de la protéine CFTR et à son transport intracellulaire,
 3. les amplificateurs : augmentent la quantité de protéines CFTR produites par la cellule,
 4. les stabilisateurs : stabilisent CFTR à la surface de la membrane cellulaire.
- ⇒ Seuls les deux premiers types sont pour l'instant approuvés et utilisés dans le traitement de la mucoviscidose.

L'ivacaftor est indiqué seul dans le cas des patients ayant au moins une mutation de type III (« *gating mutation* »), que ce soit G551D ou d'autres mutations moins courantes. Il permet une amélioration de la fonction respiratoire, une diminution des exacerbations, une

augmentation de la qualité de vie et un meilleur taux de chlore dans la transpiration (25). Ainsi, l'HAS valide l'ivacaftor comme traitement de fond prescrit d'emblée chez les enfants de 2 ans et plus, et pesant moins de 25 kg et plus, porteurs de l'une des mutations de classe III suivantes : G551D, G1244E, G1349D, G178R, G551S, S1251N, S1255P, S549N ou S549R. Les potentialisateurs pourraient également être efficaces pour les patients ayant des mutations de type IV et V, gardant une fonction résiduelle de CFTR (26).

Utilisé seul chez les patients homozygotes pour la mutation F508del, l'ivacaftor et le lumacaftor n'entraînent pas d'amélioration clinique (27). En effet, rappelons que la mutation F508del, quoique de type II, est aussi responsable d'une diminution de la conductance de CFTR (mutation de classe IV). Ainsi, bien que le lumacaftor permette à CFTR d'atteindre la membrane cellulaire, le nombre de canaux CFTR fonctionnels demeure insuffisant pour permettre au chlorure de sortir de la cellule. Il est donc logique de lui adjoindre une molécule potentialisatrice du transport ionique actif afin d'obtenir une efficacité optimale. De ce fait, l'effet combiné d'un potentialisateur (ivacaftor) avec un correcteur (lumacaftor ou tezacaftor) est associé à une amélioration modeste mais statistiquement significative de la fonction pulmonaire, à une diminution plus lente du VEMS et à une réduction des exacerbations pulmonaires par rapport au placebo (28,29).

Ainsi, en juin 2016, l'HAS jugea que l'association ivacaftor/lumacaftor présente un rapport efficacité/effets indésirables importants, bien que l'amélioration du service médical rendu soit mineure. Dès lors, ivacaftor/lumacaftor peut être prescrit d'emblée en traitement de fond de première intention aux patients âgés de 12 ans et plus, homozygotes pour la mutation F508del du gène CFTR.

De récentes études ont montré l'innocuité et l'efficacité de l'ivacaftor/lumacaftor dans une population de patients âgés de 6 à 11 ans (30), et des résultats prometteurs pour les patients de 2 à 5 ans (*ClinicalTrials.gov* : NCT02797132), ce qui pourrait permettre d'étendre les indications thérapeutiques.

Perspectives d'avenir :

L'association médicamenteuse ivacaftor/lumacaftor n'est efficace que pour les patients homozygotes pour la mutation F508del (soit environ 40% des malades). Les modulateurs de CFTR de prochaine génération (VX-445 et VX-659) sont déjà à l'étude en association avec le tezacaftor et l'ivacaftor, avec des résultats préliminaires encourageants (31,32). Ces trithérapies semblent efficaces sur les personnes atteintes de mucoviscidose qui ne possèdent qu'un seul exemplaire de la mutation F508del. Ainsi, près de 90 % des patients pourraient y être sensibles.

8. Facteurs pronostiques et suivi de la maladie

Le suivi longitudinal de la fonction respiratoire se fait en grande partie grâce aux explorations fonctionnelles respiratoires. La mesure du volume maximal expulsé au cours de la première seconde suivant une inspiration maximale (VEMS) est le paramètre clinique qui traduit au mieux la fonction pulmonaire chez les patients atteints de mucoviscidose (33). Il permet d'obtenir une valeur représentative de l'obstruction de l'ensemble des voies aériennes mais est relativement insensible aux obstructions des voies respiratoires distales. Il est mesuré en pourcentage d'une valeur prédictive théorique, basée sur l'analyse du VEMS de sujets sains de même âge, poids, sexe. On définit généralement une maladie peu sévère pour une valeur supérieure à 70% de la théorique, et sévère pour une valeur inférieure à 40% de la théorique. Le taux de déclin du VEMS est très lent, avec une perte de 1 à 2% par an (34). Le VEMS reste à ce jour le meilleur facteur prédictif de la mortalité chez les patients atteints de mucoviscidose (35). De plus, la spirométrie est une méthode de suivi accessible et peu coûteuse, mais réalisable qu'à partir de l'âge de 6 ans.

Bien que le VEMS soit ainsi largement accepté comme marqueur de suivi de la maladie, il n'est pas exempt de défaut. En effet, sa mesure dépend fortement de l'effort réalisé lors de l'expiration. Ainsi, le coefficient de variabilité du VEMS chez les patients atteints de mucoviscidose est encore plus élevé que chez les personnes en bonne santé (36). Aussi, les mesures manquent de sensibilité, en particulier aux stades précoces de la maladie. En effet, les lésions pulmonaires induites par l'inflammation précèdent le déclin du VEMS, alors qu'elles sont détectables par le scanner ou par l'indice de clairance pulmonaire (37). De surcroît, un autre paramètre des EFR, le DEM 25-75, serait plus sensible dans la détection de l'obstruction des petites voies aériennes et pourrait être utilisé en tant que marqueur précoce de l'atteinte pulmonaire (38). Enfin, il n'a pas été établi que le VEMS prédit de façon fiable le déclin futur de la fonction pulmonaire (39). De nombreux autres facteurs entrent en jeu et doivent être pris en compte lors d'évaluations pronostiques : insuffisance pancréatique, taux d'exacerbation respiratoire, infection chronique à *Pseudomonas aeruginosa*, anomalies structurelles au scanner, sexe, diabète sucré, indice de masse corporelle (IMC) (40,41).

À l'inverse de la spirométrie, l'indice de clairance pulmonaire (ICP) peut être mesuré à tout âge, y compris chez les enfants de moins de 6 ans. Cette technique permet de détecter une atteinte pulmonaire précoce, avec une meilleure corrélation aux données scanographiques que le VEMS (37). Bien que la mesure de l'ICP soit fiable, reproductible, facile à réaliser et sans

danger (malgré l'inhalation de gaz type azote, hélium ou de SF₆); elle est longue, coûteuse et nécessite une sédation de l'enfant. Aussi, les régions pulmonaires collabées ne sont pas prises en compte dans l'évaluation de la fonction pulmonaire en raison d'une mauvaise diffusion gazeuse, avec un risque de sous-estimation de la gravité de la maladie.

L'imagerie, de prime abord avec la radiographie puis le scanner, fait partie depuis longtemps du bilan paraclinique de suivi systématique. De nombreux scores visuels sont établis chez l'enfant et chez l'adulte, avec notamment le score de *Bhalla* qui est le plus utilisé en routine. Ces scores scanographiques ont une meilleure valeur prédictive de la gravité de l'atteinte pulmonaire que la spirométrie. Des systèmes de notation et de quantification automatisés des broncheectasies, du trappage respiratoire et de l'inflammation bronchique sont en cours de développement (42,43). Ces derniers plus rapides, et avec une meilleure reproductibilité que l'analyse visuelle, permettraient une uniformisation et une standardisation du suivi de la maladie par imagerie.

Depuis quelques années, les études évaluant l'IRM pulmonaire dans la mucoviscidose se font de plus en plus nombreuses. L'objectif principal est de surmonter le problème lié à l'exposition aux rayonnements ionisants inévitablement associée au scanner, et susceptible de favoriser la survenue de cancers et d'hémopathies (44).

III. L'imagerie pulmonaire par résonance magnétique

1. Principe de l'IRM pulmonaire

Contrairement à l'imagerie, les évaluations cliniques de la fonction pulmonaire ne permettent pas de localiser ou d'apprécier l'ampleur des anomalies structurelles du poumon.

Les premiers travaux de recherche portant sur l'IRM pulmonaire en tant qu'alternative à la radiographie et au scanner datent des années 1980. L'imagerie pulmonaire par résonance magnétique a depuis bénéficié d'évolutions technologiques qui rendent aujourd'hui réaliste son utilisation. Elle présente de nombreux avantages avec des possibilités d'acquisitions multiplanaires, la visualisation spontanée des structures vasculaires et surtout l'absence d'irradiation. De plus, le caractère multiparamétrique de l'IRM fournit des données à la fois morphologiques et fonctionnelles.

a. Imagerie morphologique

Les propriétés physiques du parenchyme pulmonaire sont très différentes de celles des tissus, tels que le foie ou le cerveau, habituellement explorés en IRM. En raison d'une densité tissulaire basse ($0,1\text{g/cm}^3$), la concentration de protons au sein des poumons est très faible, à l'origine d'un rapport signal sur bruit (RSB) nettement diminué (dix fois inférieur aux tissus adjacents). De plus, l'oxygène dans l'air a des propriétés paramagnétiques tandis que le tissu est diamagnétique. Ceci entraîne une différence de susceptibilité magnétique ($\Delta\chi = 8\text{ ppm}$) aux interfaces air-poumon, responsable d'inhomogénéité locale du champ magnétique d'une échelle spatiale inférieure à la taille d'un voxel (2 à 5 mm). Ces gradients de champ microscopique conduisent à un déphasage rapide des spins. Ce phénomène induit une réduction drastique du temps de relaxation T_2^* qui peut atteindre 2ms à $B_0 = 1,5\text{T}$ (45), contrastant avec un temps de relaxation longitudinal ($T_1 = 1100 - 1500\text{ ms}$) relativement long.

Enfin, la qualité de l'image est encore dégradée par les mouvements respiratoires et cardiaques générateurs d'artéfacts. Du fait d'un temps d'acquisition court, certaines séquences peuvent être faites en apnée. Les autres, plus longues (5 – 10 min), doivent être réalisées en respiration libre couplées à des techniques de synchronisation respiratoire pour limiter les artéfacts. Cette synchronisation peut se faire de deux façons différentes : soit à l'aide d'un dispositif externe type ceinture pneumatique (pneumobelt), soit de façon automatisée (écho

navigateur). Toutefois, ces méthodes de synchronisation peuvent elle-même être à l'origine d'artéfacts et augmentent encore le temps d'acquisition.

- *Séquences à temps d'échos conventionnels*

Les protocoles d'imagerie thoracique standard actuels incluent majoritairement des séquences rapides réalisables en une apnée (20 secondes) :

- 3D écho de gradient pondéré en T1 aussi appelée « *volumetric interpolated breathhold acquisition* » (VIBE), sans et avec injection de produit de contraste,
- T2 single-shot turbo spin écho en demi-plan de Fourier (HASTE),
- séquence écho de gradient « *balanced steady-state free precession* » (bSSFP) type TRUFISP/FIESTA,

et des séquences plus longues, en respiration libre :

- T2 turbo spin écho avec acquisition radiale du plan de Fourier, saturation du signal de la graisse, et algorithme de correction des mouvements (BLADE, PROPELLER, RADIAL).

Aux critères morphologiques identiques à ceux du scanner, ces séquences de pondérations différentes, ajoutent les critères d'intensité du signal et de contraste de l'image. Chez le sujet sain, le parenchyme pulmonaire est hypointense sur toutes les séquences en raison de la faible densité protonique de l'air. Les vaisseaux pulmonaires et l'arbre bronchique sont visibles sous forme de structures ramifiées linéaires iso-intenses aux muscles squelettiques sur les images pondérées en T1 et hyper-intenses en T2. Les scissures pulmonaires normales sont trop fines pour être bien visualisées sur les séquences standard. Les dernières avancées technologiques ont cependant permis d'améliorer leur résolution spatiale qui peut désormais être de l'ordre d'un voxel isotrope de 1 mm (46).

Par ailleurs, des acquisitions dynamiques 2D et 3D sont possibles par l'intermédiaire de séquences écho de gradient rapide. Plusieurs manœuvres de respiration peuvent ainsi être effectuées au cours de l'examen : respiration libre, expiration forcée et hyperventilation, reproduisant des conditions de respiration normales ou à l'exercice (47).

- Séquences à temps d'écho ultra-court (UTE)

Les séquences à temps d'écho ultra court permettent de compenser le temps de relaxation $T2^*$ du parenchyme pulmonaire sain en réduisant le TE à 0 – 200 microsecondes (μ s). Le contraste obtenu avec ce type de séquence donne une image globalement similaire à celui du scanner en fenêtre parenchymateuse (« *scanner-like* »). La résolution spatiale est inférieure au millimètre, permettant d'évaluer l'arbre bronchique jusqu'à la 6ème génération (cf. *Figure 6*) (48). Ces séquences sont cependant sensibles aux courants de Foucault (courants électriques induits dans les conducteurs par les variations de champ magnétique). Ceux-ci échappent aux méthodes de correction standard car survenant sur une échelle de temps inférieure à 1 ms. Ces courants dévient la trajectoire de balayage de l'espace k et peuvent être responsables d'artéfact de distorsion lors de la reconstruction de l'image.

Des séquences à temps d'écho nul (ZTE) ont été développées pour contourner ce problème inhérent aux séquences UTE. Le gradient de lecture est activé dès l'application de l'onde de radiofréquence et ne nécessite qu'un léger ajustement avant la prochaine excitation, ce qui limite la formation des courants de Foucault (49). En réalité, le temps d'écho n'est pas strictement égal à zéro car il existe toujours un intervalle de « temps mort » $TR - TE$ propre à chaque IRM. En séquence ZTE, le parenchyme pulmonaire a un RSB et un rapport contraste sur bruit (RCB) significativement plus élevé qu'en séquence 3D UTE. De plus, l'impression subjective de qualité de l'image est meilleure (50).

La durée d'acquisition est d'environ 5 - 10 minutes pour les séquences UTE et 2 - 3 minutes pour les séquences ZTE. Elles doivent donc être réalisées en respiration libre et sont aisément couplées à un système de synchronisation respiratoire. Les artéfacts de mouvements respiratoires sont encore réduits grâce au remplissage non cartésien de l'espace k (radial, spiralé, sphérique). Certains modes d'acquisitions permettent une synchronisation respiratoire automatique (comme expliqué dans la partie 2 de ce chapitre).

Aussi, ces séquences sont silencieuses car les bobines de gradient sont moins sollicitées qu'en IRM standard. Ceci constitue un avantage certain pour lutter contre l'angoisse suscitée par l'IRM dans la population pédiatrique.

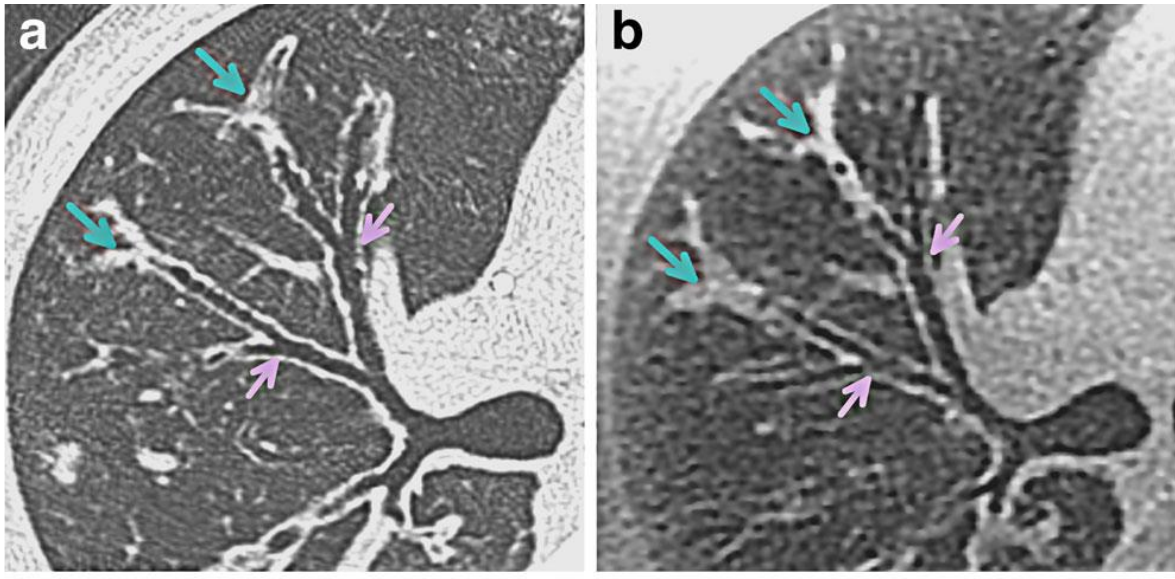


Figure 6. Coupe axiale du lobe supérieur droit chez un homme de 27 ans, en scanner (a) et avec la séquence PETRA (3D UTE) (b). Le contraste de la séquence PETRA est analogue à celui obtenu en scanner en fenêtre parenchymateuse. Ainsi, il permet d'identifier les divisions bronchiques jusqu'à la 6^{ème} génération. Les parois bronchiques sont facilement analysables. Ici, elles ne sont pas épaissies. Les impactions mucoïdes distales sont identifiables aussi bien en scanner qu'en IRM. *Source : Lung morphology assessment of cystic fibrosis using MRI with ultra-short echo time at submillimeter spatial resolution.*

b. Imagerie fonctionnelle

- Ventilation

En raison de la faible quantité de protons présente dans les poumons (dix fois inférieure à celle des autres organes), les images obtenues ont un trop faible rapport signal sur bruit pour être utilisables. Afin d'améliorer la qualité du signal, certaines techniques d'imagerie reposant sur la résonance d'autres éléments que le proton d'hydrogène ont été développées. En effet, tous les atomes sensibles à la résonance magnétique nucléaire sont utilisables pour générer un signal IRM. Ainsi, des gaz nobles inertes, tels que l'hélium-3 (^3He) et le xénon-129 (^{129}Xe), peuvent servir de traceurs gazeux car leur temps de relaxation T_2^* (20 – 30 ms) est bien plus long que celui de l'hydrogène. La densité de ces gaz étant cependant trop faible pour produire un signal détectable, il est nécessaire d'augmenter la quantité de polarisation par unité de volume grâce à la technique du pompage optique — développée en 1950 par Alfred Kastler (51). L'aimantation générée dans ce processus d'hyperpolarisation décroît relativement rapidement, le gaz hyperpolarisé ne peut être stocké que pendant une courte période (quelques jours) et transporté uniquement sur des distances limitées. Ces gaz sont généralement

administrés sous forme inhalée de façon concomitante avec un plus grand volume d'azote. Ces derniers permettent d'évaluer la ventilation statique et dynamique du poumon (52), d'étudier les échanges gazeux alvéolaires grâce à leur fort coefficient de diffusion (53), ou de mesurer la pression partielle d'oxygène lorsqu'ils sont administrés en inhalation avec une fraction d'O₂ (54). Le paramètre de lecture quantitatif le plus couramment utilisé est le pourcentage de défaut de ventilation (PDV), correspondant à la fraction de voxels ayant un signal inférieur à un seuil donné.

Malgré son grand potentiel en imagerie pulmonaire, l'³He est peu accessible en raison d'un prix très élevé. À l'inverse, en raison de sa grande abondance à l'état naturel, le ¹²⁹Xe est moins onéreux, mais sa forte solubilité dans le sang est responsable d'un effet anesthésiant (55).

Compte tenu de la nécessité d'un équipement technique sophistiqué pour leur hyperpolarisation et des coûts importants de production, l'imagerie pulmonaire par l'intermédiaire de gaz hyperpolarisés n'est jusqu'à présent disponible que dans un nombre limité de centres de recherche et n'a pas encore été validée pour un usage clinique de routine.

Bien plus accessible, l'oxygène (O₂), grâce à ses propriétés paramagnétiques, fait partie des agents de contraste gazeux permettant d'étudier la ventilation pulmonaire. L'O₂ raccourcit le T1 du sang, du plasma et des tissus pulmonaires, augmentant de fait leur intensité de signal. On réalise ainsi une carte du transfert régional de l'oxygène influencée par la ventilation pulmonaire, la diffusion de l'O₂ et la perfusion sanguine (56). Le protocole le plus couramment utilisé est relativement long car il nécessite une acquisition en air ambiant et après inhalation d'O₂ pendant plusieurs minutes (57). Les séquences de type UTE peuvent être employées pour quantifier la ventilation pulmonaire sous O₂. Ceci permet d'accéder à la fois à l'étude morphologique et fonctionnelle en deux acquisitions consécutives (séquence UTE sous air ambiant puis sous O₂).

- *Perfusion*

La perfusion pulmonaire est fortement corrélée à la ventilation. Les deux paramètres sont maintenus en équilibre, condition indispensable pour des échanges gazeux optimaux. Une vasoconstriction hypoxique réflexe survient de façon physiologique dans les régions pulmonaires non ventilées, déviant le flux sanguin vers des régions mieux ventilées (mécanisme d'*Euler-Liljestrand*) (57).

La méthode la plus couramment utilisée en IRM de perfusion pulmonaire repose sur l'injection d'un bolus de produit de contraste gadoliné (Gd-DTPA). L'augmentation locale de la concentration en agent de contraste entraîne une réduction du temps de relaxation longitudinal T1 du tissu environnant et donc un accroissement de l'intensité du signal (58). Ainsi, les régions mal ventilées, entraînant une vasoconstriction, apparaissent sous la forme d'un défaut de perfusion. Dans certains cas, la perfusion peut être réduite sans altération de la ventilation, notamment à la suite d'une embolie pulmonaire.

Les produits de contraste à base de gadolinium sont généralement bien tolérés pour la grande majorité des patients. Il existe cependant de rares réactions allergiques et un risque de développer une fibrose systémique néphrogénique chez les patients insuffisants rénaux sévères (59). Bien que l'accumulation de gadolinium au sein des noyaux gris centraux soit désormais un fait avéré, le retentissement clinique est toujours incertain (60).

- *Techniques sans agent de contraste*

L'IRM pulmonaire fonctionnelle par décomposition de Fourier (FD) ou par la technique de « *matrix pencil* » sont des méthodes d'évaluation de la ventilation et de la perfusion ne nécessitant aucun agent de contraste. Elles mesurent indirectement la ventilation et la perfusion pulmonaire en une seule série d'acquisitions par le biais des variations du signal du parenchyme en respiration libre. En combinant les mesures de perfusion et de ventilation, des cartographies des rapports ventilation/perfusion (V_A/Q) régionaux peuvent être générées. Ce type d'imagerie est classiquement réalisé à l'aide d'une séquence 2D bSSFP (« *ultra-fast balanced steady-state free precession* ») sans synchronisation cardiaque ou respiratoire (61,62).

La perfusion par marquage des spins artériel (ASL) est une technique d'analyse de la perfusion sans injection de produit de contraste initialement utilisée pour l'exploration cérébrale, mais qui peut aussi être adaptée au poumon.

2. *Séquence T2 radial TSE (RTSE)*

La séquence T2 radial TSE (*Turbo Spin Echo*) utilisée dans notre étude est une séquence 2D avec saturation du signal de la graisse de type écho de spin rapide (FSE). Elle se compose, pour un même TR, d'une impulsion d'excitation $\pi/2$ (90°) suivie d'un train d'impulsions de rephasage π (180°) produisant autant d'échos qu'il y a d'impulsions à 180° (63) (*cf. Figure 7*). On applique un codage de phase différent pour chaque écho successif permettant de remplir

une autre ligne de l'espace k. La réduction du nombre de répétitions (TR) requises pour remplir l'ensemble du plan de Fourier permet de réduire le temps d'acquisition. Par exemple, pour une séquence FSE avec un train d'écho de 16 (cette grandeur est appelée « *facteur turbo* » ou ETL pour « *echo train length* »), permettant de remplir 16 lignes par TR, le temps d'acquisition total sera réduit d'un facteur 16 par rapport à une séquence d'écho de spin classique. Tous les échos de l'ETL n'ont toutefois pas exactement la même pondération. La pondération de l'image correspond à celle de l'écho central de l'ETL : on parle de temps d'écho effectif (TE_{eff}).

D'autre part, une courbe exponentielle décroissante de relaxation transversale peut être ajustée à partir de l'ensemble des différentes valeurs de TE de l'ETL. Une valeur quantitative en T2 (en ms) est ainsi calculée au niveau de chaque voxel, créant une cartographie paramétrique haute résolution (« *T2 mapping* »).

Du fait de l'utilisation de multiples impulsions de rephasage des spins, les séquences FSE introduisent une forte pondération en T2 sans perte significative du RSB. Ces dernières sont aussi bien dépendées en T1, car le TR est plus long qu'avec une séquence d'écho de spin classique.

La séquence T2 radial TSE fut initialement développée dans le but de s'affranchir des mouvements abdominaux lors de la caractérisation de lésion hépatique (64). En effet, elle se base sur un remplissage radial de l'espace k, c'est-à-dire que la géométrie de l'espace k suit des trajectoires radiales qui pivotent autour du centre du plan de Fourier. Ce type d'acquisition confère une certaine robustesse vis-à-vis des artéfacts de mouvements. Le comportement insensible au mouvement est encore renforcé par l'utilisation d'une correction d'acquisition prospective appelée PACE (écho navigateur), permettant une acquisition en respiration libre. La technique d'écho navigateur consiste à placer sur les images de repérages, une zone de détection du signal au niveau du dôme diaphragmatique droit avec un codage en fréquence dans la seule direction du mouvement (sans codage de phase). Les modifications d'intensité de signal le long de cette «boîte» permettent de déterminer la position de la coupole diaphragmatique et, par conséquent, de synchroniser les acquisitions par rapport à cette position (65).

Dans notre séquence, la répartition spatiale et temporelle des projections radiales au cours du temps se fait selon un réarrangement par la technique du « pseudo-angle d'or ». Cette dernière permet une diminution du temps d'acquisition sans compromettre la qualité de l'image ou de la cartographie T2, ainsi qu'une diminution des « *streaking artifact* » (66).

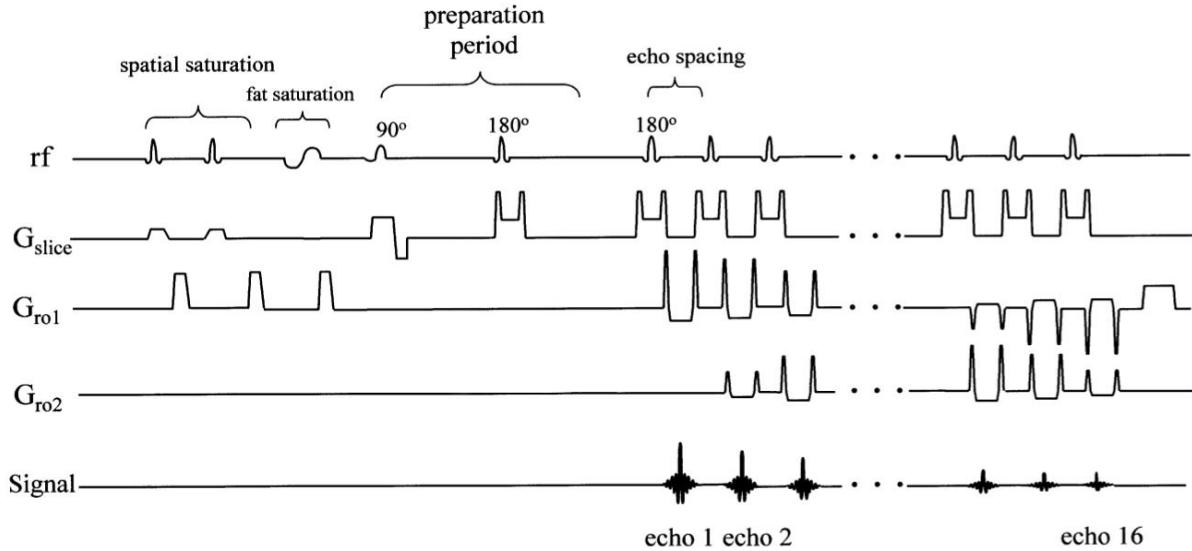


Figure 7. Chronogramme de la séquence T2 radial TSE. *Source Radial fast spin-echo method for T2-weighted imaging and T2 mapping of the liver.*

a. Remplissage radial de l'espace k

Si l'on s'en réfère à l'histoire, les premières images de résonance magnétique ont été obtenues par le *Pr. Lauterbur* en 1973 en employant un échantillonnage radial de l'espace k .

Le signal IRM est échantillonné selon des trajectoires suivant les rayons ou les diamètres d'un disque. Dans le cas d'une séquence 2D, la trajectoire est inscrite dans un disque et, pour les séquences 3D, dans une sphère.

La reconstruction par la transformée de Fourier directement sur un espace k non cartésien est bien trop longue. En effet, l'utilisation d'un algorithme de transformée de Fourier rapide exige que les points soient répartis de manière équidistante sur une grille rectangulaire ; condition qui n'est évidemment pas remplie pour la trajectoire radiale. La solution la plus fréquemment employée pour la reconstruction de l'image est l'interpolation des données acquises sur une grille cartésienne (« *gridding* » des anglo-saxons) suivi d'une transformée de Fourier inverse.




Figure 8. Représentation du remplissage cartésien, radial et spiralé (respectivement de gauche à droite) de l'espace k , normalement échantillonné (a) et sous-échantillonné (b). *Source : Non-Cartesian Parallel Imaging Reconstruction*

Le codage radiaire est associé à un sur-échantillonnage du centre du plan de Fourier (*cf. Figure 8*) conduisant à un « moyennage » des signaux de basse fréquence. Les erreurs enregistrées durant les phases de mouvement sont contrebalancées par un algorithme de correction des mouvements permettant une réduction des artefacts (67). De plus, en acquisition radiale — contrairement au mode d'acquisition cartésien — la relation entre le codage en phase et en fréquence n'est pas fixe : leur direction varie continuellement avec le déplacement de la trajectoire autour du centre de l'espace- k . Le bruit des structures anatomiques en mouvement ne se propage donc pas comme un « fantôme » dans la seule direction du codage de phase, mais se diffuse à l'ensemble de l'image. De ce fait, la forme des artefacts de mouvements est moins cohérente que celle obtenue avec une acquisition cartésienne (68).

De plus, chaque projection apporte autant d'informations sur les basses et hautes fréquences, alors qu'avec une acquisition cartésienne, les informations de basses fréquences ne sont contenues que dans quelques lignes. Cela fait de l'imagerie radiale une option attractive quand une mise à jour continue de l'image est importante, par exemple, en cas d'acquisition dynamique après injection de produit de contraste (69), ou pour effectuer une

autosynchronisation des mouvements respiratoires. En effet, comme chaque profil d'acquisition passe par le milieu de la coupe, chaque signal d'écho contient une information relative à la position et donc au mouvement de la cage thoracique. Il est ainsi possible de se synchroniser directement aux mouvements respiratoires, on parle de « *self-gating* » (70).

Le nombre de projections à recueillir pour obtenir un espace de Fourier complet est cependant plus important qu'en imagerie cartésienne, prolongeant le temps d'acquisition. On peut cependant sous-échantillonner le centre de l'espace de Fourier afin de réduire le temps d'acquisition, au risque de créer des artéfacts de durcissement typique des séquences radiales (« *streaking artifact* »). Essentiellement localisé en périphérie de l'image, cet artéfact est peu gênant puisqu'une grande partie de l'objet est toujours visible, même avec un fort facteur d'accélération.

L'imagerie radiale est aussi plus sensible aux hétérogénéités de champs B_0 et à la non-linéarité des gradients, responsables de l'effet « *off-résonance* ». Ce problème est cependant moins important avec les systèmes d'IRM récents qui présentent une meilleure homogénéité du champ magnétique B_0 et une compensation des courants de Foucault.

b. Suppression du signal des vaisseaux

Dans une étude préliminaire, *Delacoste et al.* ont montré, via une séquence 3D UTE en contraste de « sang noir », que la suppression du signal des vaisseaux pulmonaires facilite la détection des sécrétions mucoïdes chez les patients atteints de mucoviscidose (71). En effet, les impactions mucoïdes sont parfois difficiles à différencier des vaisseaux sanguins, notamment à hauteur des divisions bronchiques et artérielles segmentaires et sous-segmentaires. Une meilleure différenciation des hypersignaux intra-pulmonaires permettrait une quantification plus fiable et reproductible de la charge en mucus, de l'épaississement des parois bronchiques et des foyers de condensation en s'affranchissant du biais de mesure lié à l'hypersignal du flux sanguin.

Dans notre séquence, la suppression du signal des vaisseaux consiste en un module préparatoire de l'aimantation comportant une saturation spatiale. Les bandes de présaturation sont appliquées de part et d'autre du volume imagé selon le sens du flux. Celles-ci peuvent être appliquées dans six directions orthogonales. Elles ont pour rôle de saturer les spins circulants

en dehors du volume imagé afin de supprimer le phénomène d'entrée de coupe : les protons intravasculaires n'émettent alors pas de signal. Elles sont obtenues par l'adjonction, avant le début des éléments habituels de la séquence, d'impulsions RF supplémentaires, associées à des gradients destinés à sélectionner la zone à saturer (cf. Figure 7).

De plus, la séquence T2 RADIAL étant une séquence d'écho de spin, les spins intravasculaires circulants sont déphasés. En effet, les protons mobiles qui quittent le plan de coupe entre l'impulsion de 90° et l'impulsion de 180° ne sont pas refocalisés et ne donnent donc pas de signal. Associé à un TE long (jusqu'à 150 ms) responsable d'un fort effet de sortie de coupe, ce signal devient quasiment nul.

3. IRM pulmonaire : application dans la mucoviscidose

a. Étude morphologique

Séquences conventionnelles :

Les différentes anomalies morphologiques retrouvées en séquences standard dans la mucoviscidose et leurs caractéristiques sont résumées dans le tableau 1.

Abnormality	MR signal
Bronchiectasis	Central bronchiectasis well seen. Peripheral bronchiectasis seen only if filled with mucus. Air filled bronchi not well seen as air is hypointense on all sequences.
Mucous plugging	Mucous filled bronchi seen as tubular structures with peripheral branching (or tree in bud) lesions. Mucous is hyperintense on T2 weighted imaging (T2WI). Hypointense signal on T2WI implies superadded ABPA/ long standing inspissated secretions.
Air fluid levels	Indicate active infection. Well seen on T2 WI.
Consolidation	High signal intensity areas on T2WI. Areas of necrosis on contrast enhanced MRI (CEMR).
Bronchial wall thickening	Distal airways become visible. Contrast enhancement variable. Hyperintensity on T2 WI (in inflamed phase).

Tableau 1. Signes IRM retrouvés en séquences standard dans la mucoviscidose. *Source : Pediatric Chest MRI: A Review*

Les processus pathologiques retrouvés dans la mucoviscidose sont associés à une augmentation du volume tissulaire des poumons. Ceci est généralement dû à une accumulation de cellules, d'eau ou de matrice extracellulaire au sein de l'interstitium, des alvéoles, des bronches ou de l'espace pleural. Ces phénomènes s'accompagnent d'un accroissement de la

densité de protons et d'une diminution des interfaces air-tissu, majorant de façon significative le signal disponible (72). Ainsi, les atélectasies, les épanchements pleuraux, les pneumopathies, les impactions mucoïdes, les épaissements des parois bronchiques et les bronchocèles apparaissent hyperintenses en T2. Ces lésions sont classiquement appelées « *plus pathology* » car facilement détectables en IRM standard. *Renz et al.* proposèrent de quantifier de façon visuelle ces hypersignaux T2 en terme d'étendue et d'intensité. L'étendue de ces hypersignaux était significativement augmenté en cas d'exacerbation et corrélé aux marqueurs biologiques de l'inflammation (73). Ce sont donc ces hypersignaux T2 que nous avons cherché à mesurer de façon automatique dans ce travail de thèse.

À l'inverse, d'autres lésions sont moins facilement détectables en IRM car ne s'accompagnant pas d'une augmentation de signal du parenchyme pulmonaire. Ces manifestations sont rendues encore plus difficiles à évaluer en raison d'une diminution de la densité pulmonaire secondaire à une destruction des voies aériennes (bronchectasies) ou du parenchyme (emphysème, bulle), par vasoconstriction réflexe ou par trappage respiratoire (aspect de mosaïque). Ces dernières sont appelées « *minus pathology* » car difficilement détectables de façon fiable avec les séquences standard d'IRM (74).

Toutefois, les séquences conventionnelles ne sont pas complètement inefficaces pour évaluer ce type de lésions. *Leutz-Schmidt et al.* montrèrent que la séquence T2 HASTE permet de détecter la mosaïque de perfusion de façon modérément fiable en comparaison avec l'imagerie de perfusion. Les zones hypoperfusées apparaissent en hyposignal par rapport au parenchyme adjacent (75). De plus, les bronchiectasies centrales sont bien visualisées en IRM en raison de parois physiologiquement larges. En revanche, l'étendue des bronchectasies périphériques (3 – 4^{ème} génération de divisions bronchiques) est systématiquement sous-estimée en séquences standard, sauf si elles sont associées à une inflammation pariétale, c'est-à-dire en cas de lésions inflammatoires actives (76). Aussi, l'adjonction de produit de contraste à une séquence 3D T1 écho de gradient avec saturation du signal de la graisse compense la diminution du signal lié aux « *minus pathology* ». Celle-ci permet de mettre en évidence de façon fiable l'épaississement des parois bronchiques même en présence d'impaction mucoïde, éléments indifférenciables en scanner (77)

D'autre part, ces séquences sont utiles au diagnostic d'exacerbation dès le plus jeune âge. Les scores d'évaluations morphologiques globaux augmentent significativement en cas d'accès aigu. Le nombre d'impactions mucoïdes, de condensations parenchymateuses et

d'épanchements pleuraux est sensiblement supérieur lors des poussées, tandis que l'item combiné « épaissement pariétal bronchique/bronchectasie » est stable comparativement à l'état de base. De surcroît, les séquences T2, T1 sans et avec injection de contraste évaluent de façon fiable la réponse au traitement antibiotique (78).

Récemment, *Dournes et al.* décrivent un nouveau signe IRM, l'« impaction mucoïde en inversion du signal » (IMIS) qui apparaît en hypersignal T1 et en hyposignal T2. Ce signe est encore plus sensible que le scanner dans la détection de l'aspergillose broncho-pulmonaire allergique, affection fréquemment retrouvée dans la mucoviscidose (17).

Enfin, en comparaison avec la tomodensitométrie, les séquences conventionnelles souffrent de leur faible résolution spatiale. Les détails anatomique en périphérie du poumon, tels que les bronchiolectasies et les micronodules en arbre en bourgeon, sont difficilement visualisables. Cependant, il n'est pas certain que la prise en compte de ces anomalies structurelles entraîne une modification de la gestion des thérapeutiques (79).

Séquences UTE :

L'imagerie obtenue à partir de la séquence PETRA (*Pointwise Encoding Time Reduction with Radial Acquisition*) — séquence de type 3D-UTE — est fortement corrélée aux données scanographiques, notamment dans la détection des bronchectasies (*cf. Figure 6*) et le diagnostic de mosaïque de perfusion. L'emphysème est mieux visible avec la séquence PETRA comparativement aux séquences standard pondérées en T1 (VIBE) et T2 (BLADE), mais la concordance avec les résultats du scanner n'est que modérée. La corrélation du score global de *Helbich* déterminée à partir de la séquence 3D-UTE et du scanner est très forte, tandis que les séquences standard d'IRM ont tendance à le sous-estimer (80).

La séquence 3D-USV présente une efficacité diagnostique similaire au scanner dans l'évaluation de la mucoviscidose et des pathologies interstitielles. Le RSB et le RCB sont cependant moins élevés qu'avec la séquence PETRA. En revanche, cette séquence 3D-USV est plus robuste vis-à-vis des artéfacts, et son système de synchronisation respiratoire prospectif automatisé est plus efficace que la ceinture respiratoire utilisée avec la séquence PETRA. En outre, le temps d'acquisition est réduit à 6 minutes, contre 10 minutes avec PETRA, ce qui renforce sa faisabilité en routine (81).

Scores d'évaluations :

En 2012, *Eichinger et al.* proposèrent un des premiers scores d'évaluation à la fois morphologique et fonctionnel (perfusion pulmonaire) fiable et reproductible. Ce dernier comportait pourtant un certain nombre de défauts :

- absence de prise en compte de l'emphysème, du trappage respiratoire et de la mosaïque,
- absence de distinction entre les items « bronchectasie » et « épaissement pariétal bronchique » du fait d'une faible résolution spatiale,
- application fastidieuse en routine avec un temps moyen de cotation du score de 10 minutes par patient (82).

Toutefois, la correspondance du score d'*Eichinger* avec le scanner et la reproductibilité inter-observateur sont meilleures que pour le score de *Helbich*. De plus, les observateurs expriment une plus grande facilité d'application en raison d'un nombre moins important d'items à coter (83).

Stahl et al. utilisèrent ce score pour comparer les données de l'IRM morpho-fonctionnelle avec l'ICP dans une population de patients atteints de mucoviscidose âgés de 0 à 21 ans. Ils retrouvèrent une forte concordance entre les deux techniques, quel que soit l'âge des patients. Des anomalies morphologiques et perfusionnelles furent détectées chez la plupart des enfants atteints de mucoviscidose dès la première année de vie, en corrélation avec une augmentation de l'ICP. Les items « épaissement pariétal bronchique / bronchectasie » (97%) et « impaction mucoïde » (55%) ainsi que les anomalies de la perfusion (77%) étaient le plus fréquemment retrouvés. Le score global morpho-fonctionnel et l'ICP étaient significativement plus élevés chez les patients porteurs chroniques de *Pseudomonas aeruginosa*, ou ayant une altération du VEMS. En cas d'exacerbation, le score IRM était significativement corrélé à l'ICP, avec une amélioration sous traitement antibiotique (84).

Enfin, *Wielpütz et al.* ont récemment montré que les analyses morphologiques et perfusionnelles sont reproductibles et concordantes entre deux IRM réalisées à un mois d'intervalle chez des patients atteints de mucoviscidose ou de BPCO, stables sur le plan clinique. Ces résultats confortent la fiabilité et la mise en place d'une standardisation de l'IRM morpho-fonctionnelle en routine clinique (85).

b. Étude fonctionnelle : ventilation et perfusion

Des études ont démontré la corrélation modérée mais significative entre les défauts ventilatoires visibles en IRM, les explorations fonctionnelles respiratoires et l'ICP, ainsi que leur réversibilité partielle mais significative après bronchodilatateurs (86,87).

À un stade précoce de la maladie (sans altération du VEMS), il existe des altérations de la ventilation pulmonaire dans certaines régions, alors que le scanner ne montre pas d'anomalies morphologiques correspondantes (*cf. Figure 9*). Dans l'étude de *Marshall et al.* qui étudiait l'IRM fonctionnelle par l' ^3He , 17 des 19 patients atteints de mucoviscidose à VEMS normal avaient des altérations ventilatoires (89%). En comparaison, seuls 13 (68%) et 4 (22%) patients présentaient des anomalies morphologiques détectables respectivement au scanner et en IRM. L'ICP était, quant à lui, augmenté pour seulement 9 patients (47%). Celui-ci était corrélé de façon modérée mais significative avec les données de l'IRM ventilatoire ^3He mais pas avec les données du scanner. L'étude ventilatoire en IRM est donc la plus sensible dans la détection de l'atteinte précoce de la maladie, mettant en évidence une obstruction des voies aériennes distales (88).

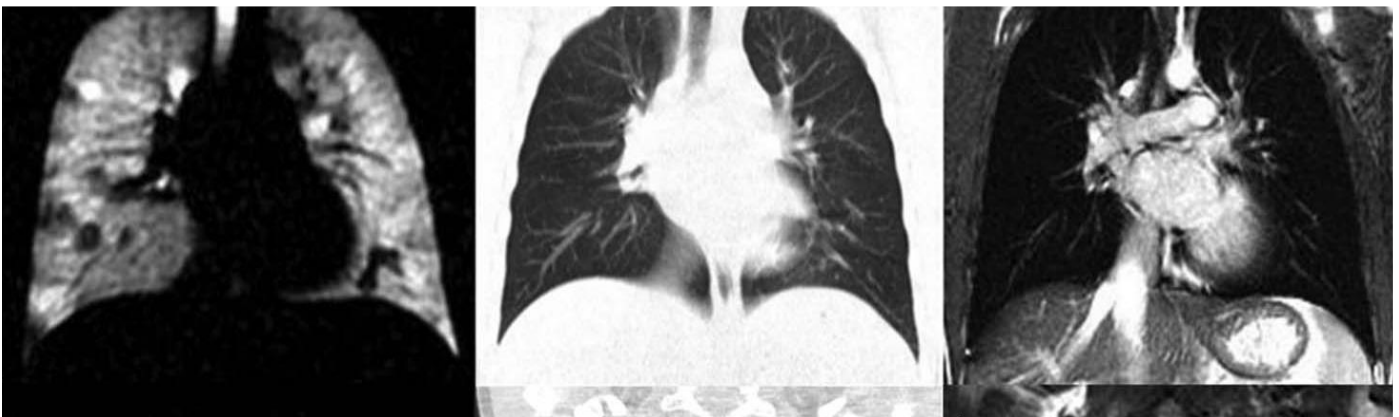


Figure 9. Exemple de discordance entre l'IRM ventilatoire par gaz hyperpolarisé (^3He) (A) avec les données morphologiques obtenues en scanner (B) et en IRM conventionnelle (C) chez un patient atteint de mucoviscidose à un stade précoce de la maladie. La ventilation pulmonaire est hétérogène, en mosaïque, tandis que le scanner et l'IRM conventionnelle ne montrent aucune anomalie notable. *Source : Detection of early subclinical lung disease in children with cystic fibrosis by lung ventilation imaging with hyperpolarised gas MRI*

Le suivi longitudinal à court (4 semaines) et long terme (48 semaines) sous ivacaftor par IRM ventilatoire ^3He fut étudié dans une population de patients de plus de 12 ans, mutés pour *G551D* (hétérozygote ou homozygote). L'ivacaftor améliore significativement la ventilation globale et régionale, sans effets indésirables notables du traitement ou des

inhalations répétées d' ^3He . Il est intéressant de noter que tous les patients de l'étude avaient des défauts de ventilation évidents en IRM, alors même que la spirométrie était dans les limites de la normale. Aussi, à l'arrêt du traitement, l'ensemble des paramètres évalués (PDV, VEMS, taux de chlore dans la sueur et score de qualité de vie CFQ-R) sont revenus à des valeurs proches de celles observées avant ivacaftor (89).

L'étude de la ventilation pulmonaire par ^{129}Xe donne sensiblement les mêmes résultats : il existe une forte concordance avec les données obtenues avec l'ICP. Les quelques effets anesthésiants induits par le ^{129}Xe ne sont que transitoires et régressent spontanément (87).

L'étude de la ventilation pulmonaire sous O_2 pur (condition hyperoxique) est une technique intéressante, car elle permet de contourner les problèmes liés aux gaz hyperpolarisés (coût élevé et nécessité d'équipements sophistiqués). *Zha et al.* ont comparé l'efficacité de ces deux méthodes dans une population de patients atteints de mucoviscidose. Les défauts de ventilation sous O_2 pur étaient spatialement superposables à ceux sous ^3He . Cependant, ces derniers étaient globalement d'étendue moindre que ceux observés sur les images obtenues sous ^3He . Cette différence, non significative dans leur étude, pourrait être liée aux techniques d'acquisition. Les images obtenues sous ^3He s'effectuent en une apnée de 15-20 secondes tandis que la ventilation sous O_2 nécessite un temps d'acquisition de 9 minutes permettant une diffusion plus homogène du gaz. Toutefois, la corrélation du PDV entre les deux techniques, et avec les données des explorations fonctionnelles respiratoires (VEMS et CVF) était forte. Les résultats étaient reproductibles à 1 – 2 semaines (90).

En raison d'une vasoconstriction hypoxique réflexe induite par l'hypoventilation secondaire à l'obstruction bronchiolaire, la topographie des défauts ventilatoires correspond la plupart du temps aux défauts perfusionnels. De même, la localisation des zones hypoperfusées en IRM fonctionnelle correspond aux zones de trappages expiratoires visibles en scanner. Les termes de « perfusion en mosaïque » et de « trappage respiratoire » sont classiquement différenciés mais correspondraient au même type de lésion (91). Dans l'étude de *Wielpütz et al.*, des régions hypoperfusées étaient présentes chez 85% des patients de moins de 1 an, prévalence comparable aux anomalies ventilatoires. Ces altérations de la perfusion étaient isolées, c'est-à-dire sans lésions morphologiques associées. En cas d'exacerbation, il existait une majoration des anomalies perfusionnelles, qui régressait après traitement antibiotique pendant 1 mois (78).

L'étude de la perfusion et de la ventilation par IRM pulmonaire en utilisant la méthode de reconstruction par décomposition de Fourier ou « *matrix pencil* » — c'est-à-dire sans

injection de produit de contraste ou d'inhalation de gaz hyperpolarisé — retrouve des résultats concordants avec les techniques plus classiques (cf. Annexe 2). En effet, le degré d'altération de la « ventilation fractionnée » (R_{FV}) et de la « perfusion relative » (R_Q) est significativement plus important chez les patients atteints de mucoviscidose que chez les sujets sains. Les résultats sont fortement corrélés au VEMS et à l'indice de clairance pulmonaire. Il est important de noter que pour la plupart des patients ne présentant pas d'altération des tests fonctionnels respiratoires, des anomalies de la R_{FV} et de la R_Q sont retrouvées en IRM. La reproductibilité à court terme (24 heures) de ce type d'acquisition est très bonne avec une variabilité moins importante comparativement au VEMS et à l'ICP (61). La reproductibilité à long terme n'a pas encore été étudiée.

En somme, l'étude fonctionnelle par IRM permettrait un suivi longitudinal à long terme des patients atteints de mucoviscidose avant l'apparition des premiers symptômes, l'altération des EFR, ou l'apparition des premières anomalies morphologiques. Les troubles ventilatoires et perfusionnelles précoces seraient le reflet d'une obstruction des voies aériennes distales, et correspondraient aux lésions encore réversibles sous traitement.

c. Étude en diffusion

À ce jour, la séquence de diffusion (DWI), reflétant les mouvements browniens des molécules d'eaux, a été principalement utilisée en imagerie thoracique pour la caractérisation des tumeurs : évaluation du degré de cellularité des lésions malignes, distinction entre tumeurs bénignes - tumeurs malignes et différenciation entre deux types de tumeurs malignes (92). Dans d'autres organes, tels que le cerveau, la colonne vertébrale, les muscles et les intestins, la DWI s'est révélée précise dans l'identification de l'inflammation.

Ciet et al. suggérèrent que la séquence de diffusion permettrait ainsi de détecter les remaniements inflammatoires liés à la mucoviscidose. Ils définirent la notion de « *hotspots* » correspondant aux hypersignaux visibles en DWI. Le nombre de « *hotspots* » (DWI-score) était significativement corrélé aux scores morphologiques scanographiques et remnographiques — avec correspondance topographique des lésions (analyse par fusion d'images) — et au VEMS (93).

La même équipe évalua l'efficacité de la séquence de diffusion dans le diagnostic et le suivi sous traitement d'une exacerbation dans une population de patients atteints de mucoviscidose. Les lésions inflammatoires aiguës apparaissaient en restriction de la diffusion. Le DWI-score s'améliorait après traitement antibiotique par rapport à l'IRM initial. Les données IRM corrélaient fortement avec la spirométrie (94).

Il est important de noter que les « *hotspots* » ne chevauchent que partiellement les modifications structurelles du poumon, et que, pour un même type d'anomalie parenchymateuse chez un même patient, le signal en diffusion peut être très différent. De surcroît, seules 4% des lésions morphologiques retrouvées en scanner révèlent des « *hotspots* ». Ceci nous interroge sur la représentativité lésionnelle et les mécanismes physiopathologiques à l'origine des anomalies en DWI. Aussi, l'épaisseur de coupe de 5 mm ne permet pas d'analyser les parois bronchiques distales ou les impactions bronchiolaires. Enfin, il existe un biais important lié au calcul du coefficient d'ADC. Il est difficile de dire s'il s'agit d'une véritable restriction de la diffusion secondaire à l'inflammation ou d'un simple effet T2 (95).

Il est clair que d'autres études sont nécessaires pour valider la séquence de diffusion comme méthode fiable de diagnostic des exacerbations et de suivi de la mucoviscidose.

IV. Étude scientifique

L'étude scientifique que nous avons réalisée fut soumise à publication le 5 Avril 2019 dans le journal Radiology – Technical Developments.

Quantification of MRI T2 High Signal Volume in Cystic Fibrosis: a pilot study

Ilyes Benlala MD, Francois Hocke MD, Julie Macey MD, Stephanie Bui MD, Patrick Berger MD-PhD, François Laurent MD and Gaël Dournes MD-PhD

1. *Abstract*

Background: Using MRI in cystic fibrosis (CF), pulmonary structures with high T2 signal-intensity relate to inflammatory changes in the lung and bronchi. These areas of pathology can serve as imaging biomarkers. The feasibility of an automated quantification is unknown.

Purpose: To quantify the MRI T2 high-signal-intensity lung volume (T2-HSV) and T2 volume-intensity product (VIP) using a black blood T2 radial turbo spin echo sequence in CF.

Material and methods. Healthy participants and study participants with CF were prospectively enrolled between January 2017 and November 2017. All participants underwent a lung MRI protocol including T2- radial turbo spin echo sequence. Participants with CF also underwent pulmonary function tests (PFTs) the same day. Participants with CF exacerbation had repeat MRI after their treatment with antibiotics. Two observers supervised automated quantification of T2-HSV and T2-VIP independently and the average score was chosen as consensus. Statistical analysis used the Mann-Whitney test for comparison of medians, correlations used Spearman test, comparison of paired medians used Wilcoxon signed rank test and reproducibility was evaluated using the intraclass correlation coefficient (ICC).

Results. In 10 healthy participants (21 (range: 18-27) years; 6 males) and 12 participants with CF (18 (9-40) years; 8 males), T2-HSV was equal to 0% and 4.1 (0.1-17) %, respectively and T2-VIP was equal to 0ms and 303 (39-1012) ms, respectively ($p < 0.001$). In CF, T2-HSV or T2-VIP were associated with forced expiratory volume in 1 second percentage predicted (ρ -

0.88 and ρ -0.94, respectively; $p < 0.001$). In six participants with CF exacerbation and follow-up after treatment, a decrease in both T2-HSV and T2-VIP was observed ($p = 0.03$). The intra and inter-observer reproducibility of MRI were very good (ICCs > 0.99).

Conclusion: In CF, automated quantification of lung MRI high-signal-intensity volume was reproducible and correlated with pulmonary function testing severity and improved after treatment for CF exacerbation.

2. Article

INTRODUCTION

Automated quantification of lung structural alterations is a challenge in chronic airway diseases such as cystic fibrosis (CF) (1). Imaging has a pivotal role for monitoring the response to treatment in the young subjects with this disease (2). There is also the need for repeat testing (3). Because newer therapies are also expected to increase life expectancy, a non-ionizing (4) non contrast (5) imaging modality is desirable. To assess the severity of lung structural damages, several visual scorings systems have been proposed (6–10). However, visual scoring systems have many limitations, these include the following: (a) they are inherently subjective, (b) they are dependent on the training of the reader (11), (c) they are time consuming (12) and (d) they often lack precision to detect lung findings (11). For instance, using the Helbich-Bhalla score (13), up to 2 pulmonary lobes must be involved to get a single point of variation. Recently, alternative methods have been investigated. Using CT, it has been proposed to manually color structural alterations over a grid to calculate a so-called CF-PRAGMA score (14). Also an automated CT quantification of high-attenuation lung volume has been reported in adults with advanced CF (12). Using MRI, T2-weighted sequences have been shown to detect structural abnormalities related to an increase in cellular and/or water content, resulting in a high T2 signal, such as lung consolidation, bronchial wall edema and mucus plugs (15). Renz *et al* have proposed scoring these high T2 weighted areas of signal intensity in terms of visual extent and intensity and have demonstrated their correlation with respiratory exacerbation status and biological markers of inflammation (16).

Our hypothesis was that the amount of MRI high T2 weighted pathology in the lungs related to CF could be quantified in an automated fashion and that this would correlate with pulmonary function. The aim of the study was to build an automated quantification of high-signal-intensity volume method and to evaluate its feasibility in both CF and healthy volunteers. Secondary endpoints were to assess a composite volume-intensity product, to measure correlations with lung function, to assess correlation to conventional visual scores, to evaluate variation under treatment, and to assess the reproducibility of this imaging test.

MATERIAL AND METHODS

We received ethics committee approval (local ethical committee registration number: DC 2016/78). Our prospective study received academic financial support from the French Society of Radiology and all authors had control of the data and information submitted for publication. All CF and healthy participants gave oral consent; all CF and healthy participants or their parents, in case of minors, gave written informed consent.

Study participants

This was a prospective pilot study conducted between January 2017 and November 2017 at the University Hospital of Bordeaux.

First the feasibility of the technique was tested in healthy participants. Inclusion criteria were an age ≥ 18 -year-old, no tobacco consumption, no respiratory symptoms, and no history of lung disease. No lung abnormality had to be visible on a non-contrast 3D-UTE sequence (17).

Second, preliminary evaluation was performed in CF. Inclusion criteria were consecutive participants ≥ 8 -year-old. Clinical and biological evaluation, pulmonary function tests (PFT), CT and MRI had to be completed the same day during their routine annual follow-up (18). MRI was repeated two times within a 10-minutes interval, to assess short term repeatability. In CF participants under respiratory exacerbation requiring antibiotic therapy, routine evaluation of MRI and/or CT were proposed to manage response to treatment (18).

In both CF and healthy participants, exclusion criteria were any contra-indication to perform MRI.

As a first exploratory study, no calculation of number of subjects was done and a total number of 10 healthy participants and 12 participants with CF was arbitrarily determined (Figure 1).

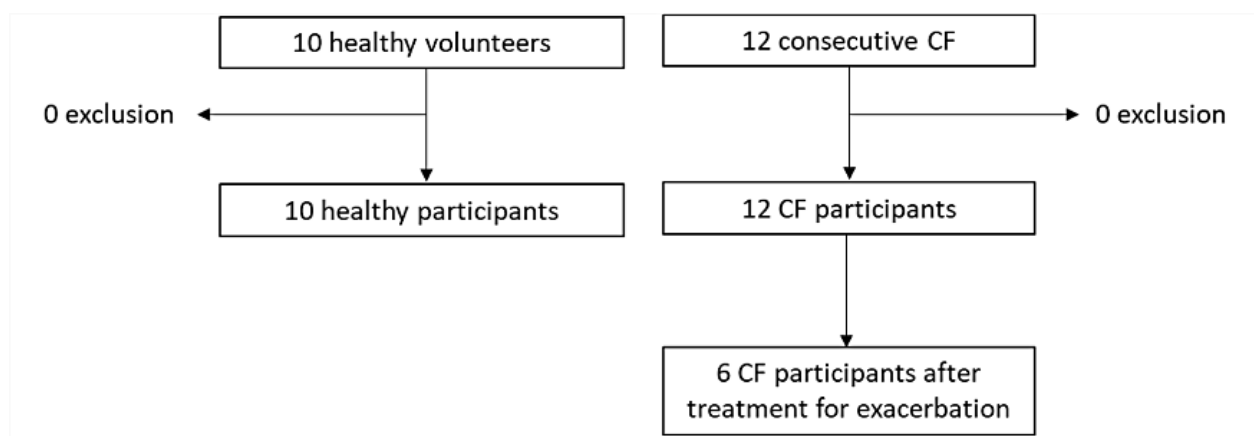


Figure 1: Study flow chart.

Protocols of MRI, CT and PFT examinations

MRI protocol

MRI examinations were completed on a Siemens Aera (Siemens, Erlangen, Germany) at 1.5 Tesla (Supplemental Table E1).

First, a 3D-UTE sequence was completed by using the following parameters: (TR/TE/flip angle=4.3ms/0.05ms/5°) and a voxel size of (1x1x1mm)³. Respiratory synchronization at end normal expiration was allowed by an automated navigator-triggered prospective synchronization (17).

Second, T2-RTSE is a spin echo based 2D sequence with a linear radial k-space trajectories (19). In this study, both slice selective and frequency selective fat saturation pre-pulses were implemented. When acquiring radial data, the frequent sampling of center of k-space resulted in an inherent averaging effect, which improved motion artifacts. Radial TSE's motion insensitive behavior was further reinforced by using a respiratory binning method - Prospective Acquisition Correction (PACE) at functional residual capacity (20). Then, to maintain sampling density in rings of increasing radius, radial projections of neighboring TEs were shared by linear interpolation. This process continued until the outer ring was reached using an algorithm with a pseudo-Golden Angle ratio (21). Multiple echoes were acquired and could be reconstructed using a k-space tiering method that preserved the targeted TE contrasts. A composite image of all acquired TEs was enabled as well as T2 mapping reconstructions from the multiple echo acquisitions (Figure 2).

We used the following parameters: reconstructed TEs=20, 50, 85, 100 and 150ms, TR=2350ms, flip angle=145°, pixel size=1.6x1.6mm², slice thickness=1.6mm, no slice-interleave, mean

acquisition time=12 minutes. The set of 2D images was subsequently compiled into a 3D volume of isotropic voxels $(1.6\text{mm})^3$ allowing 3D reformations (Figure 3). This spin echo sequence had low signal intensity from vessels and the use of long TEs ($\leq 150\text{ms}$) in addition the plane spatial saturation prior to each echo train further helped to signal intensity from slow flow (Figure 2-4).

The total acquisition time of the full MR protocol was 16 to 18 minutes.

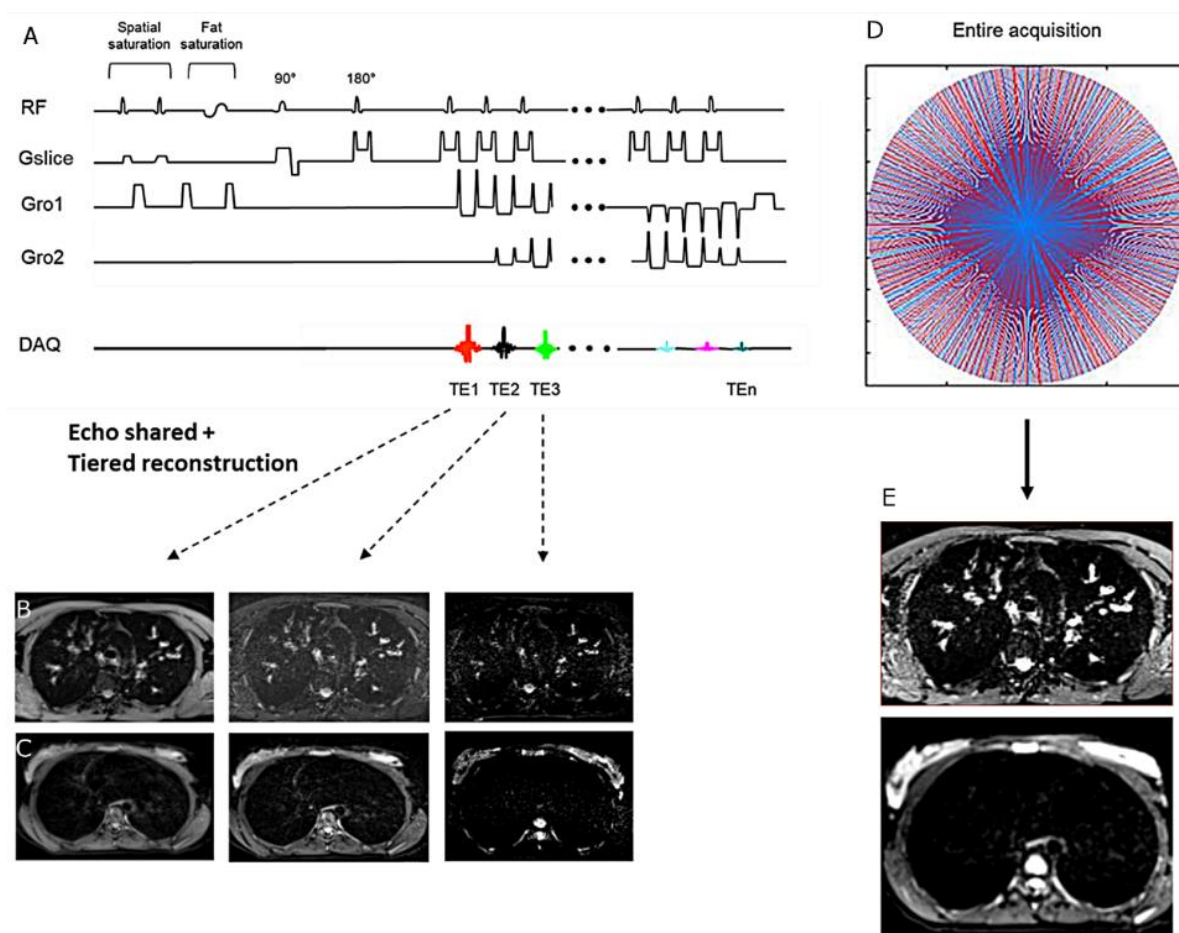


Figure 2: Description of the black blood T2 radial turbo spin echo sequence. (A) Each 2D radial turbo spin echo acquisition is acquired in the axial plane after both spatial and fat saturation prior to each echo train. Using tiered echo sharing reconstruction, five TE contrasts are obtained. Images of the top row were obtained in a cystic fibrosis male, and images in the bottom row were obtained in a healthy participant female (B and C). The radial pattern for k space trajectory is shown (D) along with a composite image of all five acquired TEs (E). A calculation of T2 values with T2 mapping reconstruction is also allowed, owing to the multiple echo design.

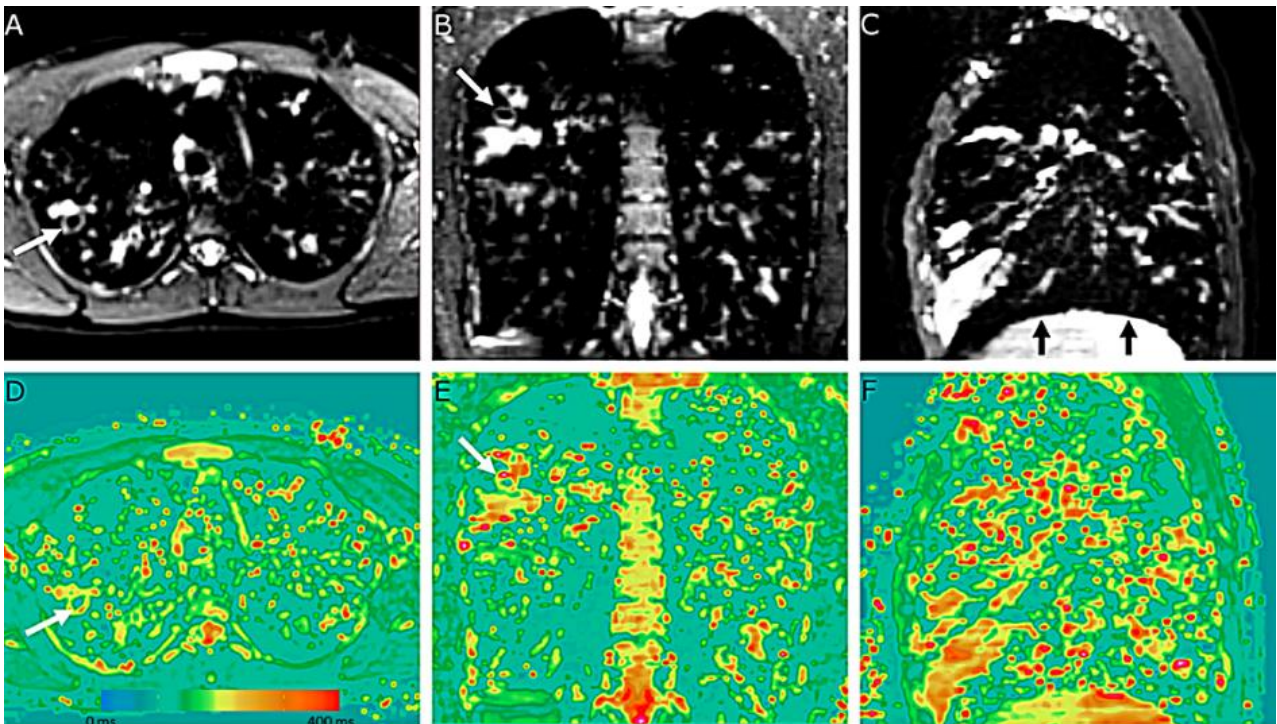


Figure 3. 20-year-old male with cystic fibrosis. 3D isotropic imaging of the lung (voxel size= $1.6 \times 1.6 \times 1.6 \text{ mm}^3$) using black-blood contrast T2 radial turbo spin echo sequence with concomitant T2 mapping reconstruction. A, B and C images are the composite imaging reconstructed from all 5 acquired TEs, and D,E,F the corresponding T2 mapping images. By adapting the slice thickness to the pixel size, 3D isotropic reformations can be reconstructed in the coronal (B,E) and sagittal (C,F) planes from the native axial (A, D) acquisition. White arrows indicate a bronchiectasis wall that appears with hyperT2 contrast. Black arrows demonstrate slight motion artifact towards the diaphragm. The horizontal bar in D indicates the range of T2 values in D, E and F images, in milliseconds.

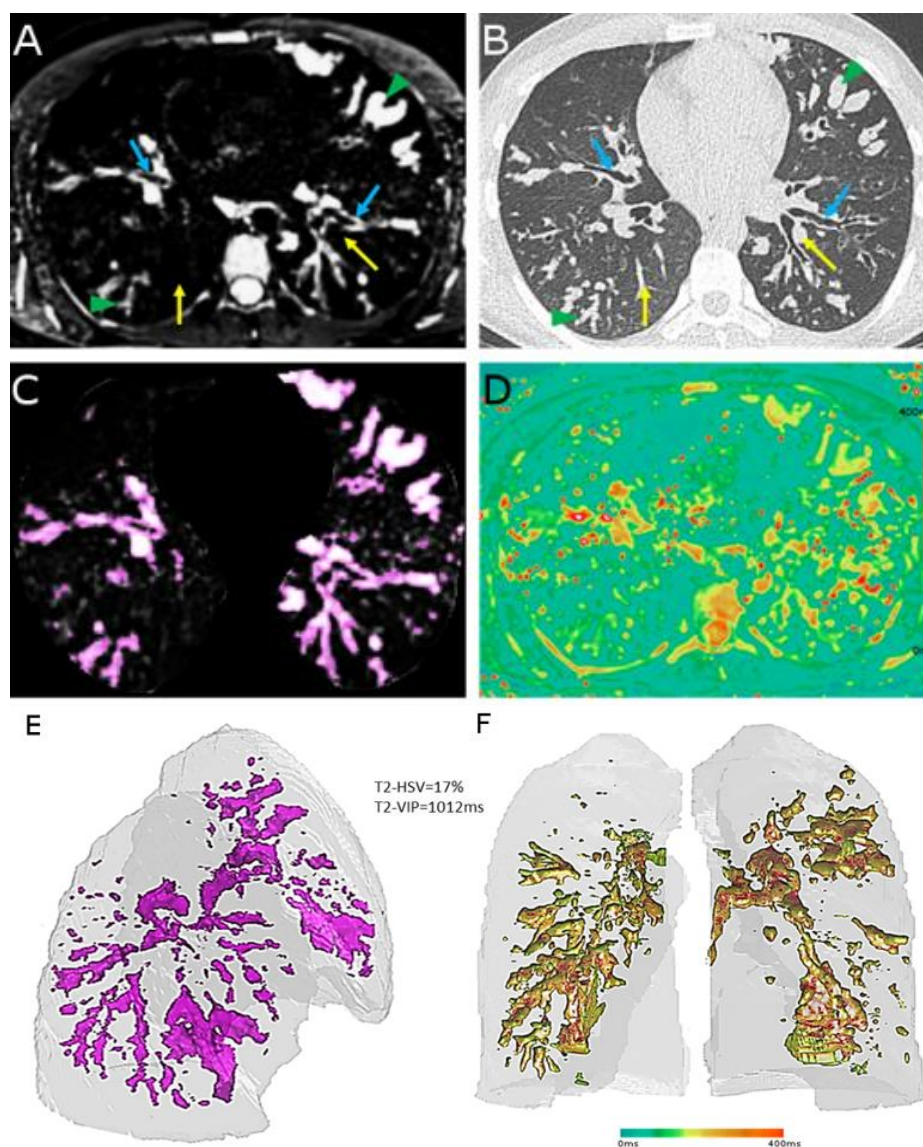


Figure 4. 16-year-old male with cystic fibrosis. Axial Black-blood contrast of T2 radial turbo spin echo sequence (T2-RTSE, A), non-contrast CT scan (B), axial high-signal-intensity mask (C), axial T2 mapping (D) and volume rendering of T2-high-signal-intensity volume (T2-HSV, E) using an oblique right anterior view and color-coded volume rendering of volume-intensity product (T2-VIP, F) using a coronal view. On (B) image, yellow arrows show intrapulmonary vessels at the segmental level (left lung) or at further pulmonary artery divisions (right lung), which are not visible on MRI (A). Green arrowheads indicate areas of mucus plugging in large bronchocele (left lung) or small bronchiolar impaction (right lung). Blue arrows indicate areas of bronchial wall thickening. A low-cut threshold of mode + 12 standard deviations of extra thoracic air is applied to keep areas of high-signal-intensities only (purple color, C). The process is extended to every section of the lung acquisition and the final high-signal-intensity volume is quantified (E). A fusion of the high-signal-intensity mask to the corresponding T2 mapping cartography (D) adds information on the T2 value of every pixel of HSV (F). The horizontal bar indicates the range of T2 values in D and F, in milliseconds.

CT protocol

CT were performed on a Somatom Definition 64 (Siemens HealthCare, Erlangen, Germany) in the supine position, in the axial plane, without contrast product injection, during a 15 second breath-hold maneuver at end normal expiration, with an isotropic voxel size of $(0.6-0.7\text{mm})^3$ (Supplemental Table E2).

Pulmonary function testing

PFTs were assessed by using body plethysmography (BodyBox, HypAir Compact; Medisoft, Sorinnes, Belgium). The forced expiratory volume in 1 second (FEV1), forced vital capacity (FVC), functional residual capacity (FRC), residual volume (RV) and total lung capacity (TLC) were measured and expressed as percentage of predicted value.

MRI evaluation of T2-RTSE sequence*Qualitative assessment*

Lung motion artifact of the lung-liver interface was scored using a Likert scale as follows: 0=no artifact; 1=minimal; 2=moderate (local, $<10\%$ of the interface); 3=substantial ($\geq 10\%$ and $<50\%$ of the interface); 4=severe (diffuse, $\geq 50\%$ of the interface). The lobar visibility of airways was scored as follows: 0=no depiction; 1=segmental; 2=subsegmental; 3=sub-subsegmental; 4=more than the sub-subsegmental level. The lobar vessel visibility was assessed with 3D UTE as reference in healthy volunteers, and CT as reference in CF: 0=no visibility; 1=less than 10% visibility; 2=11 to 50% visibility; 3=51 to 75% visibility; 4=more than 75% visibility. Airways and vessels were scored in every lobe and averaged to get a single mean value per each participant.

Quantitative assessment

The pipeline to quantify T2-high-signal-intensity volume is described in supplemental of method. Briefly, the black-blood T2-RTSE pulse sequence cannot discriminate the lung parenchyma from heart and vessels and surrounding thoracic soft tissues, owing to the use of both spatial and fat saturation. To overcome this issue, both 3D UTE and T2-RTSE were acquired at the same lung volume and 3D UTE was interpolated to match the spatial resolution of T2-RTSE (22) before registration (Supplemental Table E1). Therefore, images were registered using optimized multimodal intensity-based algorithm (23). An iterative algorithm

to select the optimal threshold based on splitting image histogram into two classes was performed on 3D UTE images to create a lung mask (24), which was closed by using a 3D rolling ball algorithm (25). Then, the lung mask was applied to the T2-RTSE registered images to isolate the lung volume (Supplemental Figure E1).

Second, structures with high-signal-intensity were segmented using a high-pass filter. For this, the standard deviation of air (SD_{air}) was automatically measured in the axial plane in all pixels located at more than 2 cm from the anterior chest surface, within the middle third of the stack of slices. Then, the mode of the histogram of the lung parenchyma signal intensity distribution, plus twelve SD_{air} ($mode + 12SD_{air}$) was chosen as a low-cut threshold. Since MRI were not calibrated, this approach enabled an adaptative thresholding, similarly than that previously reported using CT (12) (Supplemental Figure E2). The high-signal-intensity volume (HSV) could be calculated and displayed using a volume rendering technique (Figure 4, Supplemental Figure E3). To take into account inter-subject variability related to different lung volumes, particularly between children and adults, HSV was normalized to the lung volume to calculate T2-HSV.

Third, the 3D HSV mask was fused to the corresponding 3D T2 mapping cartographies to add the T2 value information at every point of HSV (Figure 4). A composite index was called the T2-VIP (Volume Intensity Product) and calculated as follows:

$$T2-VIP = \frac{[\sum_{i=0}^{max} (T2_i \times HSV_i)]}{V_{lung}} \text{ (in milliseconds)}$$

where $T2_i$ corresponds to the T2 value “i”, HSV_i corresponds to the volume of those voxels with the $T2_i$ value, max represents the maximum T2 value and V_{lung} the total lung volume. Other thresholds than $mode + 12SD_{air}$ were also empirically tested, *i.e.* $Mode + 4SD_{air}$, $Mode + 8SD_{air}$, $Mode + 16SD_{air}$ and $Mode + 20SD_{air}$.

Finally, the feasibility of regional evaluation was tested and automated quantifications were available on right, left, upper and lower lungs (Supplemental Method).

Imaging analysis

All examinations were anonymized and two readers with 3 years (FH) and 10 years (GD) of experience in chest imaging qualitatively and quantitatively scored the images independently, in random order, blinded from any other clinical data and the other reader results. The mean of evaluation per each examination was chosen as consensus. The visibility of airways and vessels

was scored on raw T2-RTSE images and then after application of the high-signal-intensity mask.

In CF, the inter-observer reproducibility of T2-HSV and T2-VIP was calculated. The senior reader (GD) repeated the evaluation 1 month later, to avoid recall bias, and evaluations of this same reader were used to calculate the intra-observer reproducibility. Finally, data from short-term repeated imaging were used to assess the reproducibility of the consensus evaluation over time only.

Additional assessments of CF visual scores by using MRI and CT.

In CF, evaluation of three previously published visual scores were assessed (Supplemental Table E3-E4-E5): the Bhalla score (7) by using the 3D-UTE sequence alone (17); the Eichinger morphological score (9) by using a combination of both 3D-UTE and T2-RTSE; the Brody II score by using CT (6,10).

All MR and CT visual evaluations were done in a random manner by the senior reader only (GD), in a single session, after anonymization of all datasets of images, blinded from any other participant characteristic.

Statistical Analysis

Data were expressed as medians with range from minimum to maximum value. Comparison of medians was done using Mann-Whitney test, comparison of paired medians using Wilcoxon signed rank test and correlations using Spearman test. Comparison of percentages was done using Fisher exact test. Reproducibility was assessed using intraclass correlation coefficient (ICC) with 95% confidence interval (CI)

RESULTS

Characteristics of study participants

First, 10 healthy subjects met the inclusion criteria (6 males/4 females; median age 21 (18-27)). Second, 12 participants with CF (8 males/4 females; median age 18 (9-40) years) were enrolled, and there was no exclusion (Figure 1). The median FEV1% was 76% (34-102). Among these, 6 participants with CF (4 males/2 females; median age 16 (10-24) years) were referred for pulmonary exacerbation and PFTs and MRI were repeated after 1 month of treatment. CT was also repeated in 1 adult (Table 1).

Initial evaluation of T2-RTSE in healthy participants and CF

In healthy volunteers, a few normal airways and vessels were visible, although with low signal intensity. However, owing to both the black blood properties of T2-RTSE and the use of a high pass filter, no vessels and no airways were visually noticed within a high-signal-intensity mask (vessel visibility score=0). Therefore, both T2-HSV and T2-VIP were equal to a 0 (Table 2; Supplemental Figure E3). In CF, the vessel visibility score was also equal to 0 within the high-signal-intensity mask (Figure 5). The median T2-HSV was 4.1 (0.1-17) % and the median T2-VIP was 303 (39-1012) ms, while both metrics were statistically different from those of the healthy participants ($p < 0.001$). In CF, T2-VIP was higher in the upper lung than in the lower lung ($p = 0.01$) (Supplemental Table E6). The mean time for the full post processing was 1 minute.

Correlations of quantitative T2-RTSE

In CF, T2-HSV and T2-VIP correlated to both FEV₁% ($\rho = -0.88$ and $\rho = -0.94$ respectively; $p < .001$) and FEV₁/FVC ($\rho = -0.75$ and $\rho = -0.76$; respectively; $p \leq 0.005$) (Table 3).

The threshold of mode + 12SD_{air} had the highest correlations with PFT (Supplemental Table E7). In addition, significant correlations were found between MR quantitative metrics and total visual scores, as well as specific items related to wall thickening/bronchiectasis, mucus plugs, consolidation and air trapping (Table 3, Supplemental Table E8-E9).

Follow-up under treatment

In six participants with CF treated for a respiratory exacerbation, there was an increase in FEV₁% ($p = 0.03$) and a decrease in T2-HSV ($p = 0.03$) and T2-VIP ($p = 0.03$) after treatment (Figure 6, Supplemental Table E10). However, T2-VIP was the sole MRI biomarker which was found to correlate with the variation of FEV₁% ($p = 0.01$) (Table 4).

Assessment of reproducibility

Using the automated method, the intra and inter-observer reproducibility of both T2-HSV and T2-VIP were almost perfect (ICC > 0.99) and very good at short term reproducibility (ICC = 0.98 and ICC = 0.97, respectively).

Table 1. Characteristics of study participants

		Healthy participants (n=10)
Age	Years	21 (18-27)
Sex	Male/Female	6/4
Body mass index	Kg/m ²	24 (19-32)
Tobacco consumption	Yes/No	0/10
Respiratory symptoms	Yes/no	0/10
History of lung disease	Yes/no	0/10
Lung abnormalities on 3D-UTE MRI	Yes/no	0/10
		Participants with CF (n=12)
Age	Years	18 (9-40)
Sex	Male/Female	8/4
Body mass index	Kg/m ²	22 (16-31)
Tobacco consumption	Yes/No	0/12
DeltaF508 mutation	Homozygous (yes/no)	9/3
ABPA status	Yes/No	1/11
Pulmonary function tests	FEV ₁ %	76 (34-102)
	FEV ₁ /FVC (%)	71 (36-83)
	FRC %	100 (93-175)
	RV %	112 (71-204)
	TLC %	96 (86-118)

Note: data are medians with range from minimum to maximum between parentheses for continuous variables, and absolute value for categorical variables. Data of pulmonary function tests are expressed as percentage of predicted value

Legends: CF=cystic fibrosis; FEV₁=forced expiratory volume in 1 second; FVC=forced vital capacity; FRC=functional residual capacity; RV=residual volume; TLC=total lung capacity; ABPA=allergic bronchopulmonary aspergillosis.

Table 2. Characteristics of T2 radial turbo spin echo sequence in 10 healthy participants and 12 participants with cystic fibrosis

	Healthy participants (n=10)	Participants with Cystic fibrosis (n=12)	p-value
Respiratory motion artefact			
Diaphragm blurring (0-4)	1 (1-2)	1 (1-2)	0.59
Native images			
Visibility of airways (0-4)	0.5 (0-1)	3.2 (2-4)	<0.001
Visibility of vessels (0-4)	0.2 (0-0.4)	0.1 (0-0.6)	NA
High-signal-intensity mask			
Visibility of airways (0-4)	0	3 (2-4)	<0.001
Visibility of vessels (0-4)	0	0	NA
T2-HSV (%)	0	4.1 (0.1-17)	<0.001
T2-VIP (ms)	0	303 (39-1012)	<0.001

Note: Data are medians with range from minimum to maximum between parentheses. A p-value inferior to 0.05 was considered significant. The average of two independent readings was chosen as consensus. Motion artefact at the lung-liver interface was scored as follows: 0=no artifact; 1=minimal; 2=moderate (local, <10% of the interface); 3=substantial ($\geq 10\%$ and <50% of the interface); 4=severe (diffuse, $\geq 50\%$ of the interface).

Airway visibility was scored in every lobe and averaged per each participant as follows: 0=no depiction; 1=segmental; 2=subsegmental; 3=sub-subsegmental; 4=more than the sub-subsegmental level.

Vessel visibility was scored in every lobe and averaged per each participant as follows: 0=no visibility; 1=less than 10% visibility; 2=11 to 50% visibility; 3=51 to 75% visibility; 4=more than 75% visibility. Legends: ms=millisecond; T2-HSV=relative high-signal-intensity volume; T2-VIP=T2 volume-intensity product; NA=not applicable

Table 3. Relationship between T2-HSV and T2-VIP values and PFT indices and visual scores and reproducibility in 12 participants with cystic fibrosis

	T2-HSV (%) (n=12)	T2-VIP (ms) (n=12)
Pulmonary function tests		
FEV₁ %		
ρ	-0.88	-0.94
p-value	<0.001	<0.001
FEV₁/FVC %		
ρ	-0.75	-0.76
p-value	0.005	0.004
FRC %		
ρ	0.52	0.55
p-value	0.08	0.06
RV %		
ρ	0.80	0.82
p-value	0.001	0.001
TLC %		
ρ	0.63	0.54
p-value	0.02	0.07
MRI Bhalla score		
ρ	-0.65	-0.74
p-value	0.02	<0.001
MRI Eichinger-M score		
ρ	0.83	0.79
p-value	<0.001	0.002
CT Brody II score		
ρ	0.68	0.69
p-value	0.02	0.01
Reproducibility		
Intraobserver		
ICC	>0.99	>0.99
95% CI	NA	NA
Interobserver		
ICC	>0.99	>0.99
95% CI	NA	NA
Inter-scan		
ICC	0.98	0.97
95% CI	[0.95 ; 0.99]	[0.94 ; 0.99]

Note: Correlations were tested using Spearman test value

Legends: Eichinger-M score=morphological MRI scoring of CF structural alterations; T2-HSV=relative high-signal-intensity volume; T2-VIP=volume-intensity product; FEV₁=forced expiratory volume in 1 second; FVC=forced vital capacity; FRC=functional residual capacity; RV=residual volume; TLC=total lung capacity; ICC=intraclass correlation coefficient; CI=confidence interval.

Table 4. Correlation between MR quantitative metrics, visual scores and pulmonary function tests in 6 CF participants with pulmonary exacerbation, before and after treatment with antibiotics

	FEV1%		FEV1/FVC (%)		FRC%	
	ρ	p-value	ρ	p-value	ρ	p-value
MRI quantitative						
T2-HSV (%)						
Pre-treatment (n=6)	-0.87	0.03	-0.69	0.13	0.50	0.31
Post-treatment (n=6)	-0.83	0.042	-0.60	0.20	0.49	0.32
Variation* (n=6)	0.67	0.14	-0.36	0.48	0.38	0.46
T2-VIP (ms)						
Pre-treatment (n=6)	-0.92	0.008	-0.45	0.37	0.66	0.15
Post-treatment (n=6)	-0.94	0.005	-0.37	0.46	0.66	0.15
Variation* (n=6)	0.90	0.01	-0.48	0.33	0.73	0.10
MRI Bhalla score						
Pre-treatment (n=6)	0.69	0.13	0.76	0.08	-0.76	0.08
Post-treatment (n=6)	0.85	0.03	0.43	0.39	-0.79	0.06
Variation* (n=6)	0.02	0.97	0.23	0.65	0.05	0.93
MRI Eichinger-M score						
Pre-treatment (n=6)	-0.45	0.37	-0.73	0.09	0.63	0.18
Post-treatment (n=6)	-0.76	0.08	-0.63	0.17	0.69	0.13
Variation* (n=6)	0.16	0.75	0.12	0.81	0.55	0.25
CT Brody II score						
Pre-treatment (n=6)	-0.81	0.052	0.52	0.29	0.50	0.30
Post-treatment (n=1)	NA	NA	NA	NA	NA	NA
Variation* (n=1)	NA	NA	NA	NA	NA	NA

Note: data are rho coefficient of correlation of Spearman. *variation correspond to the difference of measurement before and after treatment. Pre-treatment, post-treatment and variation of MR and CT scorings were correlated to pre-treatment, post treatment and variation of pulmonary function test indices, respectively. Data of pulmonary function test are expressed as percentage of predicted value.

Legends: Legend: Eichinger-M=morphological MRI scoring of CF structural alterations; T2-HSV=relative high-signal-intensity volume; T2-VIP=volume-intensity product; FEV₁=forced expiratory volume in 1 second; FVC=forced vital capacity; FRC=functional residual capacity. NA=not applicable.

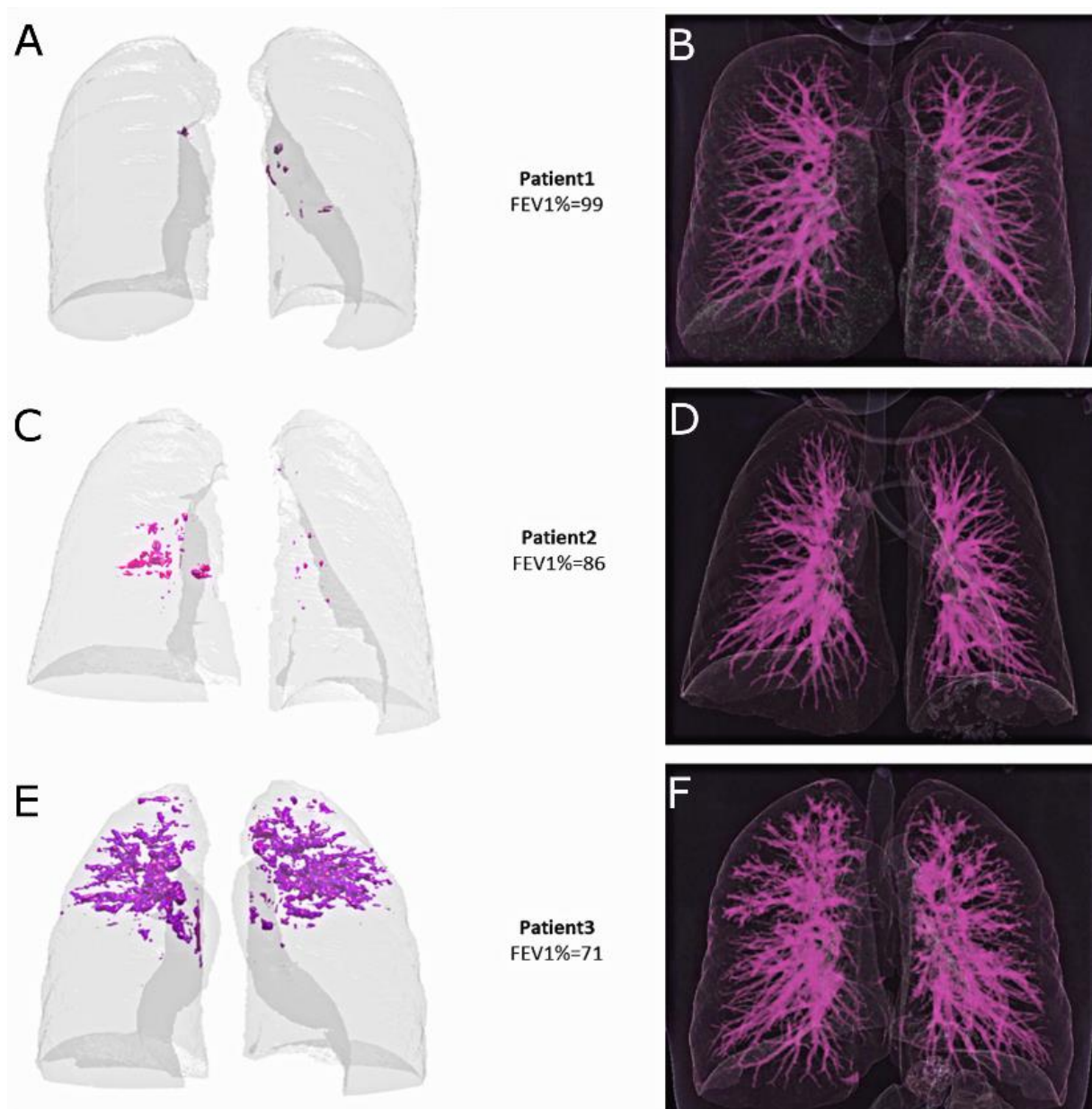


Figure 5. 28-year-old male (A, B), 10-year-old female (C, D) and 24-year-old male with cystic fibrosis (E, F). High-signal-intensity volume segmented using MRI (purple volume, left column). Three participants with cystic fibrosis with an increasing level of severity are shown from top to bottom. On left column, there are increasing T2 weighted high-signal-intensity volumes (T2-HSV) values from top to bottom (A-0.2%, C-2.1% and E- 8%, respectively). In the right column (B, D and F), both normal vessels and CF-related structural alterations are displayed using a volume rendering technique of the corresponding images in the left column (A, C and E, respectively). Note the lack of normal pulmonary vessels in the T2-HSV mask, as compared to those visible on the volume rendered exam.

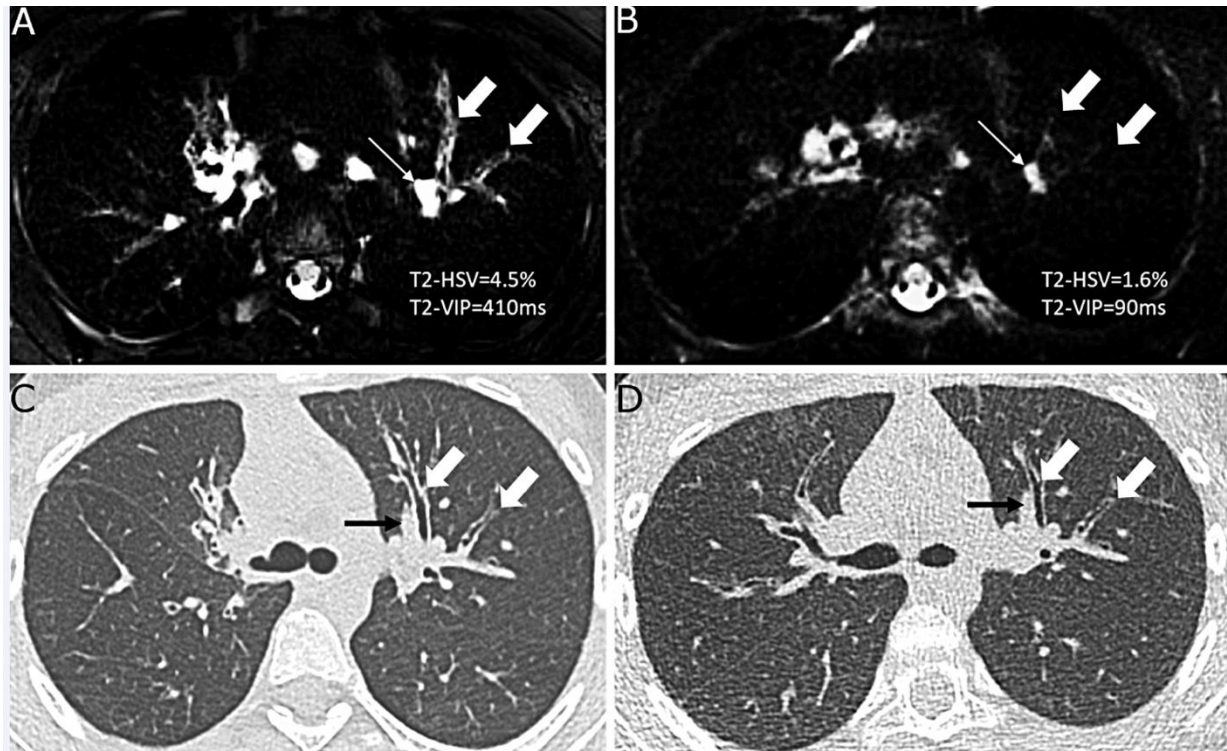


Figure 6. 24-year-old female with cystic fibrosis, before (A,C) and after (B,D) intravenous antibiotic treatment for a pulmonary exacerbation. Axial black-blood contrast T2 radial turbo spin echo sequence (A, B) and axial non-contrast CT scan (C,D). White arrows indicate segmental bronchi of the left upper lobe that have a markedly increased T2 weighted signal intensity contrast during exacerbation (A). Note the lack of normal vessel visibility on both A and B images. Using CT, there was subjective bronchial wall thickening (C) that did not reach the objective threshold of more than 1x the diameter of the adjacent vessel (black arrows), both before (C) and after (D) treatment. A decrease in size and signal intensity of intra-pulmonary lymph nodes (thin white arrows on A and B images) is also shown. Finally, as shown in images A and B, the overall quantification of relative high-signal-intensity volume (T2-HSV) and volume-intensity product (T2-VIP) decreased after treatment by -63% and -78%, respectively.

DISCUSSION

This work demonstrates that a new method for the automated quantification of lung MRI parenchymal high-signal-intensity volume is feasible in CF using a radial fast spin echo pulse sequence with long echo times. In healthy volunteers, the mean T2-HSV was equal to 0%, demonstrating no quantification of normal airways or vessels. However, in CF participants, T2-HSV and T2-VIP were correlated to PFT obstructive indices, such as FEV₁% ($\rho=-0.88$ and $\rho=-0.94$ respectively; $p<0.001$). Decrease of T2-HSV and T2-VIP were shown in 6 participants with CF after their treatment for respiratory exacerbation ($p=0.03$). The intra and inter-observer reproducibility of the automated method was almost perfect ($ICC>0.99$).

Structural abnormalities with high T2-signal-intensity are known to relate to an increase in water and/or cellular content (26). Although high T2 value cannot discriminate between mucus plugs, vasogenic edema, cytotoxic edema and cellular infiltration (27), in the clinical context of cystic fibrosis, all of these features are likely related to this disorder (15). Interestingly, recent CF literature has shown that a visual increase in T2-weighted signal-intensity allows for the diagnosis of acute respiratory exacerbations (16,28,29). This study supports the findings of other groups that a significant decrease in the T2-weighted signal-intensity was observed after treatment (29). High signal intensity T2 structures were also found to correlate to both the disease severity (28,29) and biological markers of inflammation (11,18). Using our method, the volumetric measurement of T2-HSV was specific for such high-signal-intensity abnormalities. This suggests that this method may be promising for monitoring the many types of inflammatory changes that occur in this disorder, particularly in those patients with mild-to-moderate disease severity. Indeed, the ability of T2-MRI to assess early forms of CF has already been demonstrated using visual scores (29,30) and thus, owing to the correlation of the new MRI metrics to the conventional visual methods, a transposition of the quantitative technique is expected. In addition, there is a recent interest in removing the lung vessels to improve imaging evaluation (31). For instance, in CF, the black-blood property may allow to discriminate between cross section of mucus and cross section of vessel, which is not possible by using a non-contrast 2D-imaging technique (14), especially in young CF of small size. It also allows to remove vessel variations from the quantitative airway measurement (32). In this study, we explored the value of signal intensity as a MRI-specific feature. Interestingly, the variation of T2-VIP was related to the variation of FEV₁% after antibiotic treatment, but not T2-HSV. This suggests that T2 signal intensity may have additional functional information

as compared to the sole extent of lesions, and that both information are complementary. Moreover, PFTs are not available in infants and preschool children, although lung MRI is available (29,30), and imaging can detect alterations before PFT modifications (11). In addition, FEV1% is a global biomarker whereas imaging allows to quantify the regional distribution of the disease (6,7,9). Finally, the quantitative process was automated and reproducible, which may allow to both simplify and standardize CF evaluations.

Our study had limitations. This was a single center feasibility study with a small sample size. In addition, the technique has not been reported elsewhere yet, although the method could be set up on any routine 1.5T MRI scan. Moreover, T2-HSV was not able to capture abnormalities with low-signal-intensity such as mucus free bronchiectasis, mucus impaction with a low T2 weighted signal intensity (33), air trapping (6,10,34) or perfusion defects (29). Thus, automated measurements from black blood T2 weighted images should not supplant a detailed visual analysis using a UTE T1-weighted exam, such as the 3D-UTE involved herein (17). Interestingly, a registration of 3D-UTE and T2-RTSE as a single dataset could be performed, similarly to PET-CT. Nevertheless, recent studies have demonstrated that bronchiectasis are not reversible under novel treatment (3,35); conversely a decrease in wall thickening and mucus was consistently found (3,35). Therefore, with the advent of novel therapies, new challenges have emerged to better characterize and target active inflammation, instead of definite scars. In this contemporary context, T2-HSV may be a tool closely related to the potentially reversible alterations, with the ability to follow-up their severity quantitatively, in a radiation-free and contrast-free manner. Thus, T2-HSV could be relevant for early and reproducible management, before non-reversible bronchiectasis may arise (3,35). Lastly, the acquisition time was 18 minutes, which is in the range or lower than published protocols (9,34). Therefore, additional sequence focused on ventilation and/or perfusion (8,34) may be worthwhile to further enhance the ability of MRI to combine information.

In this single center pilot study of participants with cystic fibrosis, we found that the automated quantification of lung MRI high-signal-intensity volume is a reproducible imaging biomarker that correlates with pulmonary function testing severity and improves after treatment.

Acknowledgement:

The study was conducted within the context of Laboratory of Excellence TRAIL, ANR-10-LABX-57. The authors would like to thank Dr Wadie Benhassen, PhD and Dr Fei Han, PhD for technical support.

References

1. Szczesniak R, Turkovic L, Andrinopoulou E-R, Tiddens HAWM. Chest imaging in cystic fibrosis studies: What counts, and can be counted? *J Cyst Fibros*. 2017;16(2):175–185.
2. Rayment JH, Couch MJ, McDonald N, et al. Hyperpolarised ¹²⁹Xe MRI to monitor treatment response in children with cystic fibrosis. *Eur Respir J*. 2019;
3. Ronan NJ, Einarsson GG, Twomey M, et al. CORK Study in Cystic Fibrosis: Sustained Improvements in Ultra-Low-Dose Chest CT Scores After CFTR Modulation With Ivacaftor. *Chest*. 2018;153(2):395–403.
4. Leuraud K, Richardson DB, Cardis E, et al. Ionising radiation and risk of death from leukaemia and lymphoma in radiation-monitored workers (INWORKS): an international cohort study. *Lancet Haematol*. 2015;2(7):e276-281.
5. Saake M, Schmidle A, Kopp M, et al. MRI Brain Signal Intensity and Relaxation Times in Individuals with Prior Exposure to Gadobutrol. *Radiology*. 2019;290(3):659–668.
6. Brody AS, Klein JS, Molina PL, Quan J, Bean JA, Wilmott RW. High-resolution computed tomography in young patients with cystic fibrosis: distribution of abnormalities and correlation with pulmonary function tests. *J Pediatr*. 2004;145(1):32–38.
7. Bhalla M, Turcios N, Aponte V, et al. Cystic fibrosis: scoring system with thin-section CT. *Radiology*. 1991;179(3):783–788.
8. Zha W, Nagle SK, Cadman RV, Schiebler ML, Fain SB. Three-dimensional Isotropic Functional Imaging of Cystic Fibrosis Using Oxygen-enhanced MRI: Comparison with Hyperpolarized ³He MRI. *Radiology*. 2019;290(1):229–237.
9. Eichinger M, Optazait D-E, Kopp-Schneider A, et al. Morphologic and functional scoring of cystic fibrosis lung disease using MRI. *Eur J Radiol*. 2012;81(6):1321–1329.
10. Loeve M, Lequin MH, de Bruijne M, et al. Cystic fibrosis: are volumetric ultra-low-dose expiratory CT scans sufficient for monitoring related lung disease? *Radiology*. 2009;253(1):223–229.

11. Calder AD, Bush A, Brody AS, Owens CM. Scoring of chest CT in children with cystic fibrosis: state of the art. *Pediatric Radiology*. 2014;44(12):1496–1506.
12. Chassagnon G, Martin C, Burgel P-R, et al. An automated computed tomography score for the cystic fibrosis lung. *Eur Radiol*. 2018;28(12):5111–5120.
13. Helbich TH, Heinz-Peer G, Eichler I, et al. Cystic fibrosis: CT assessment of lung involvement in children and adults. *Radiology*. 1999;213(2):537–544.
14. Rosenow T, Oudraad MCJ, Murray CP, et al. PRAGMA-CF. A Quantitative Structural Lung Disease Computed Tomography Outcome in Young Children with Cystic Fibrosis. *Am J Respir Crit Care Med*. 2015;191(10):1158–1165.
15. Wielpütz MO, Eichinger M, Biederer J, et al. Imaging of Cystic Fibrosis Lung Disease and Clinical Interpretation. *Rofo*. 2016;188(9):834–845.
16. Renz DM, Scholz O, Böttcher J, et al. Comparison between magnetic resonance imaging and computed tomography of the lung in patients with cystic fibrosis with regard to clinical, laboratory, and pulmonary functional parameters. *Invest Radiol*. 2015;50(10):733–742.
17. Dournes G, Yazbek J, Benhassen W, et al. 3D ultrashort echo time MRI of the lung using stack-of-spirals and spherical k -Space coverages: Evaluation in healthy volunteers and parenchymal diseases: Lung MRI With 3D UTE Spiral VIBE Sequence. *Journal of Magnetic Resonance Imaging*. 2018;<http://doi.wiley.com/10.1002/jmri.26212>.
18. https://www.has-sante.fr/portail/upload/docs/application/pdf/2017-09/pnds_2017_vf1.pdf .
19. <http://archive.ismrm.org/2017/0369.html> .
20. Klessen C, Asbach P, Kroencke TJ, et al. Magnetic resonance imaging of the upper abdomen using a free-breathing T2-weighted turbo spin echo sequence with navigator triggered prospective acquisition correction. *J Magn Reson Imaging*. 2005;21(5):576–582.
21. Svedin BT, Payne A, Bolster BD, Parker DL. Multiecho pseudo-golden angle stack of stars thermometry with high spatial and temporal resolution using k-space weighted image contrast. *Magn Reson Med*. 2018;79(3):1407–1419.
22. Goshtasby A, Turner DA, Ackerman LV. Matching of tomographic slices for interpolation. *IEEE Transactions on Medical Imaging*. 1992;11(4):507–516.
23. Woo J, Stone M, Prince JL. Multimodal Registration via Mutual Information Incorporating Geometric and Spatial Context. *IEEE Transactions on Image Processing*. 2015;24(2):757–769.
24. Picture Thresholding Using an Iterative Selection Method. *IEEE Transactions on Systems, Man, and Cybernetics*. 1978;8(8):630–632.

25. Samuel G. Armato, Maryellen Lissak Giger, James T. Blackburn, Kunio Doi, Heber MacMahon. Three-dimensional approach to lung nodule detection in helical CT. 1999.<https://doi.org/10.1117/12.348611>.
26. Vogel-Claussen J, Renne J, Hinrichs J, et al. Quantification of pulmonary inflammation after segmental allergen challenge using turbo-inversion recovery-magnitude magnetic resonance imaging. *Am J Respir Crit Care Med*. 2014;189(6):650–657.
27. Moldoveanu B, Otmishi P, Jani P, et al. Inflammatory mechanisms in the lung. *J Inflamm Res*. 2009;2:1–11.
28. Scholz O, Denecke T, Böttcher J, et al. MRI of cystic fibrosis lung manifestations: sequence evaluation and clinical outcome analysis. *Clinical Radiology*. 2017;72(9):754–763.
29. Wielpütz MO, Puderbach M, Kopp-Schneider A, et al. Magnetic resonance imaging detects changes in structure and perfusion, and response to therapy in early cystic fibrosis lung disease. *Am J Respir Crit Care Med*. 2014;189(8):956–965.
30. Stahl M, Wielpütz MO, Graeber SY, et al. Comparison of Lung Clearance Index and Magnetic Resonance Imaging for Assessment of Lung Disease in Children with Cystic Fibrosis. *Am J Respir Crit Care Med*. 2017;195(3):349–359.
31. Milanese G, Eberhard M, Martini K, Vittoria De Martini I, Frauenfelder T. Vessel suppressed chest Computed Tomography for semi-automated volumetric measurements of solid pulmonary nodules. *Eur J Radiol*. 2018;101:97–102.
32. de Jong PA, Ottink MD, Robben SGF, et al. Pulmonary disease assessment in cystic fibrosis: comparison of CT scoring systems and value of bronchial and arterial dimension measurements. *Radiology*. 2004;231(2):434–439.
33. Dournes G, Berger P, Refait J, et al. Allergic Bronchopulmonary Aspergillosis in Cystic Fibrosis: MR Imaging of Airway Mucus Contrasts as a Tool for Diagnosis. *Radiology*. 2017;285(1):261–269.
34. Veldhoen S, Weng AM, Knapp J, et al. Self-gated Non-Contrast-enhanced Functional Lung MR Imaging for Quantitative Ventilation Assessment in Patients with Cystic Fibrosis. *Radiology*. 2017;283(1):242–251.
35. Chassagnon G, Hubert D, Fajac I, Burgel P-R, Revel M-P, investigators. Long-term computed tomographic changes in cystic fibrosis patients treated with ivacaftor. *Eur Respir J* 2016;48(1):249–252.

SUPPLEMENTAL MATERIAL

SUPPLEMENTAL METHOD

Quantification of T2-high-signal intensity volume and Volume-intensity product.

The quantification of MRI metrics were done by using an in-house software program written in MATLAB (The MathWorks, Inc., Natick, Massachusetts, USA). First, 3D-UTE acquired in the coronal plane with an isotropic voxel dimension of $(1 \times 1 \times 1 \text{mm})^3$ was reformatted in the axial plane. Since section thickness was slightly different between 3D-UTE (1mm) and T2 radial turbo spin echo sequence (T2 RTSE images (1.6mm)), an interpolation of 3D-UTE sections was needed to match sections of the T2 TSE sequence (Supplemental Table E1). Indeed, MR images from 3D-UTE and T2 RTSE sequences were acquired at end normal expiration (functional residual capacity), using navigator-triggered prospective acquisitions and thus lung volumes are expected equal between the two sets. To decrease sections number of 3D-UTE images, a linear interpolation was performed between successive sections and an exact match was found between 3D-UTE section and T2 RTSE section (22) (Supplemental Figure E1, A). In order to make lung segmentation feasible on T2 RTSE images, first, image registration using optimized multimodal Intensity-based algorithm was applied to 3D-UTE images and T2 RTSE images (23). For this, correlation metrics were performed to compare intensity patterns in source images (T2 RTSE) and target images (3D-UTE). Mutual information considered as similarity metrics were used to minimize uncertainty between the transformed image and original image (36). To maximize similarity, One Plus One Evolutionary algorithm with small initial radius and 100 iterations was used as an optimizer for image registration process (37). (Supplemental Figure E1, B)

Lung segmentation on T2 TSE fat-saturated images using threshold-based techniques is almost impossible since there is no contrast difference between soft tissue structures (muscle, fat and vessels) or cortical bone and the lungs. Conversely, isolating lungs from the rest of thoracic structures on 3D-UTE images is feasible. To do so, a threshold based method was chosen and an iterative algorithm to select the optimal threshold was used. The algorithm is based on splitting image histogram into two classes (background/foreground). A threshold value is computed as the average of the two sample means. This process is repeated until the threshold value does not change anymore and considered as the optimal threshold (24). The created lung mask was further closed by using a 3D rolling ball algorithm based on mathematical

morphology operators was applied to the created mask (25). Thus, the hollow-free lung mask was applied to T2 TSE registered images and lung segmentation became finally feasible (Supplemental Figure E1, C).

Finally, structures with high-signal-intensity were segmented using a high-pass filter. For this, the standard deviation of air (SD_{air}) was automatically measured in the axial plane in all pixels located at more than 2 cm from the anterior chest surface, within the middle third of the stack of slices. Then, the mode of the histogram of the lung parenchyma signal intensity distribution, plus twelve SD_{air} ($mode+12SD_{air}$) was chosen as a low-cut threshold after empirically testing other thresholds *i.e.* $Mode+4SD_{air}$, $Mode+8SD_{air}$, $Mode+16SD_{air}$ and $Mode+20SD_{air}$. The use of the mode to calculate an adaptative threshold was previously validated (12). The rationale of picking the mode of the histogram was to calculate the low-cut threshold is that the most frequent signal value of the lung voxels would be normal parenchyma with low signal owing to T2 RTSE parameters (*i.e.* long TE with black-blood contrast). Indeed, in CF participants, voxels of high signal intensity did not exceed 17% of the whole lung (T2-HSV range (0.1-17)) which indicates that more than 80% of voxels may follow similar distribution in both normal and disease condition. To further support this statement, comparisons of mode between 10 healthy participants (median mode of lung histogram=16 (13-20)) and 12 CF participants (median mode of lung histogram=15 (13-21)) were not statistically significant (Mann-Whitney test; $p=0.92$) (Supplemental Figure E2). In 6 CF with exacerbation, there was also no statistical difference of the mode before and after antibiotic treatment (Wilcoxon signed rank test; $p=0.89$). Furthermore, the mode did not correlate to PFT results (Supplemental Table E7). Therefore, we found no variability of the mode in relationship with neither CF status nor the disease severity. Moreover, neither the lung volume, the mode nor SD_{air} were also found to correlate to PFT ($p>0.05$).

In addition, the high signal intensity mask was fused to the corresponding 3D T2 mapping cartographies to add the T2 value information at every point of HSV (Figure 4). A composite index was called the T2-VIP (Volume Intensity Product) and calculated as follows:

$$T2-VIP = \frac{[\sum_{i=0}^{max} (T2_i \times HSV_i)]}{V_{lung}} \text{ (in milliseconds)}$$

where $T2_i$ corresponds to the T2 value “i”, HSV_i corresponds to the volume of those voxels with the $T2_i$ value, max represents the maximum T2 value and V_{lung} the total lung volume.

Regarding the lung volume MRI measurement, an additional analysis was performed versus pulmonary function test. In 12 study participants with cystic fibrosis, there was no difference between the MRI volume (median=2.1 (1-5) L) and the absolute value of functional residual capacity (median=1.9 (1.1-4.8) L) as measured by pulmonary function test ($p=0.77$). The concordance was found very good (intraclass correlation coefficient: 0.97). At Bland-Altman analysis (38), the mean difference between these two measurements was 0.10 (limits of agreement: [-0.52; 0.71]).

Moreover, for regional evaluation of T2 metrics, right and left lungs were separated. To do so, the two largest 3D connected components starting from the right of the image were automatically labelled as right and left lungs. Along the cranio-caudal direction, the first and the last slice belonging to the lung mask were identified as the upper and the lower boundaries. Therefore, the upper lung was defined as the upper half between these two boundaries, and the lower lung as the lower half part between these two boundaries. Then, both T2-HSV and T2-VIP were automatically calculated within these regional masks.

Supplemental References

36. Lu X, Zhang S, Su H, Chen Y. Mutual information-based multimodal image registration using a novel joint histogram estimation. *Comput Med Imaging Graph.* 2008 Apr;32(3):202-9.

37. Eikvil L, Husy P, Ciarlo A. Adaptive Image Registration. Semantic Scholar. <https://pdfs.semanticscholar.org/9d9c/acf0eebc5ba7dd3ec9a4dff6452e2478a6f7.pdf>. Published 2005.

38. Bland JM, Altman DG. Measuring agreement in method comparison studies. *The Lancet* 1999;8(2):135–160.

SUPPLEMENTAL TABLES

Supplemental Table E1. MRI sequence parameters

	2D Radial TSE	3D UTE Spiral VIBE
MRI Scan	AERA (Siemens)	
Field strength	1.5 T	
Coil	18-channel body coil/32-channel spine coil	
TR (ms)	2350	4.3
TE (ms)	20/50/85/100/150	0.05
Flip angle (°)	145	5
Bandwidth (Hz/Px)	505	2800
Radial views	390	NA
Spiral interleaves	NA	320
Field of view (mm²)	320x320	320x320
Matrix	200x200	320x320
Pixel size (mm²)	1.6x1.6	1x1
Slice thickness (mm)	1.6	1
Number of slices	80 to 120	192 to 240
Slice interleaves (%)	0	NA
Concatenations	15	NA
Acquisition plane	Axial	Coronal
Synchronisation	PACE	Navigator-triggered prospective acquisition
Tacq (minutes)	8 to 12	4 to 6
Contrast product	None	None

Legends: TR=repetition time; TE=echo time; Hz=Hertz; Px=Pixel; Tacq=acquisition time; mm=millimeter; ms=millisecond; T=Tesla; PACE=prospective acquisition correction.

Supplemental Table E2. CT protocol

Machine	SOMATOM DEFINITION 64 (Siemens HealthCare®)
Tube voltage	110 kV
Tube current	Modulating CareDose4D (Siemens Medical Solutions®)
Effective reference tube current	50 mAs
Rotation time	75 ms
Collimation	1 mm
Field-of-view	Patient size dependent
Matrix	512x512
Voxel size	(0.6-0.7mm) ³
Effective dose	1.2 to 1.5 mSv

Legends: kV=kilovoltage; mAs=milliampere.second; ms=millisecond; mm=millimeter;
mSv=milliSievert

Supplemental Table E3. Bhalla score (reproduced from the original publication by *M. Bhalla et al.*

(7))

Category	Scores			
	0	1	2	3
Severity of bronchiectasis	Absent	Mild	Moderate	Severe
Peribronchial thickening	Absent	Mild	Moderate	Severe
Extent of bronchiectasis (no. of segments)	Absent	1-5	6-9	>9
Extent of mucus plugging (no. of segments)	Absent	1-5	6-9	>9
Sacculations or abscesses (no. of segments)	Absent	1-5	6-9	>9
Generation of bronchial divisions involved (bronchiectasis/plugging)	Absent	Up to 4 th generation	Up to 5 th generation	Up to 6 th generation and distal
No. of bullae	Absent	Unilateral (not>4)	Bilateral (not >4)	>4
Emphysema (no. of segments)	Absent	1-5	>5	
Collapse/consolidation	Absent	Subsegmental	Segmental/lobar	

The score is calculated as follows: Total Bhalla score = 25 – (sum of scorings)

- *Bronchiectasis severity*: Absent (0), luminal diameter slightly greater than diameter of adjacent vessel (Mild (1)), luminal diameter 2-3X the adjacent vessel (Moderate (2)), luminal diameter >3X the adjacent vessel (Severe (3))
- *Peribronchial thickening severity*: Absent (0), wall thickness equal to the diameter of adjacent vessel (Mild (1)), wall thickness 2X the adjacent vessel (Moderate (2)), wall thickness >2X the adjacent vessel (Severe (3))

Parameters' definitions

1. *Bronchiectasis*: luminal size of bronchi compared with the diameter of an adjacent blood vessel roughly equidistant from the hilum
2. *Peribronchial thickening*: bronchial wall thickness compared with the diameter of an adjacent blood vessel roughly equidistant from the hilum
3. *Mucus plugging*: tubular structures with or without branching pattern or rounded opacities differentiated from blood vessels by their position relative to adjacent patent bronchi and blood vessels
4. *Abscesses*: differentiated from plugged bronchi by their nonbranching appearance and their lack of direct continuity with bronchi
5. *Bullae*: identified by their peripheral location, their long pleural attachment and their lack of direct communication or continuity with bronchi

Note: bronchioles with the tree-in-bud pattern are scored as mucus plugs

Supplemental Table E4. Eichinger morpho-functional MRI score (reproduced by the original publication from *M. Eichinger et al. (9)*)

<i>Parameter</i>	<i>Right</i>			<i>Left</i>			<i>Maximal Parameter / Global Score</i>
	UL	ML	LL	UL	LG	LL	
1. Bronchiectasis/wall thickening							12
2. Mucus plugging							12
3. Abscesses/sacculations							12
4. Consolidation							12
5. Special findings							12
6. Perfusion size							12
<i>Maximal lobar/global score</i>	12	12	12	12	12	12	72

UL = upper lobe; ML = middle lobe; LL = lower lobe; LG = lingula.

Finding scoring: absent (0), less than 50% of the lobe (1), more than 50% of the lobe (2).

- *Global score (GS)*: sum of all parameters of the whole lung; (0 – 72)

- *Morphology score (MS)*: sum of morphological parameter scores of the whole lung; (0 – 60)

- *Function score (FS)*: perfusion score of the whole lung; (0 – 12)

Parameters' definitions

1. Bronchiectasis/bronchial wall thickening:

- *In the central zone*: bronchial dilatation with respect to the accompanying pulmonary artery (luminal diameter > corresponding pulmonary artery) and lack of bronchial tapering mostly associated with wall thickening.
- *In the peripheral zone*: visibility of bronchi within 1 cm of the pleural surface

2. Mucus plugging: hyperintensity on the HASTE-images (higher than the signal of the musculature). If mucus plugging was observed in the periphery of a lung segment, this segment was also scored for bronchiectasis

3. Abscess/sacculations: circular structures with a minimum diameter of 1.5 cm which are air filled or show an air fluid level

4. Consolidation: a homogeneous increase in pulmonary parenchymal signal with possible presence of an air bronchogram, size > 2 cm

5. Special findings: pleural effusion, pleural reaction/pleurisy or pneumothorax.

6. Perfusion size: the size of a perfusion defect

Note: In this study, information provided by T1-weighted sequence were assessed by using the 3D-UTE sequence, and information provided by T2-weighted sequence were assessed by using the T2-RTSE sequence.

Supplemental Table E5. Brody HRCT score (reproduced from the original publication by A. S.*Brody et al. (6))*

Parameter	Calculation
Bronchiectasis score (0-12)	(Extent of bronchiectasis in central lung + Extent of bronchiectasis in peripheral lung) x Average bronchiectasis size multiplier [0.5 = 0; 1 = 1; 1.5 = 1.25; 2.0 = 1.5; 2.5 = 1.75; 3 = 2] <i>where</i> Average bronchiectasis size = (Size of largest dilated bronchus + Average size of dilated bronchus)/2
Mucus plugging score (0-6)	Extent of mucous plugging in central lung + Extent of mucous plugging in peripheral lung
Peribronchial thickening score (0-9)	(Extent of peribronchial thickening in central lung + Extent of peribronchial thickening in peripheral lung) x Severity of peribronchial thickening [1 = mild; 1.25 = moderate; 1.5 = severe]
Parenchyma score (0-9)	Extent of dense parenchymal opacity + Extent of ground glass opacity + Extent of cysts or bullae
Air trapping score (0-4.5)	Extent of air trapping x Appearance of air trapping [1 = subsegmental; 1.5 = segmental or larger]

- *Finding extent scoring*: absent (0), 1/3 of the lobe (1), 1/3 to 2/3 of the lobe (2), more than 2/3 of the lobe (3)
- *Bronchiectasis severity*: less than 2X adjacent vessel (1), 2X to 3X adjacent vessel (2), more than 3X adjacent vessel (3)

Parameters' definitions

1. *Bronchiectasis*: one or more of the following criteria: a bronchoarterial ratio > 1, a nontapering bronchus, a bronchus within 1 cm of the costal pleura, or a bronchus abutting the mediastinal pleura
2. *Peribronchial thickening*: bronchial wall thickness > 2 mm in the hila, 1 mm in the central portion of the lung, and 0.5 mm in the peripheral lung
3. *Mucus plugging*: Central mucous plugging was defined as an opacity filling a defined bronchus, and peripheral mucous plugging was defined as the presence of either dilated mucous-filled bronchi or peripheral thin branching structures or centrilobular nodules in the peripheral lung
4. *Air trapping*: areas of lung on the expiratory images that remained similar in attenuation to the appearance on inspiratory images

Note: in this study, CT scans were acquired at end normal expiration only, as suggested by Loeve M, et al. Cystic fibrosis: are volumetric ultra-low-dose expiratory CT scans sufficient for monitoring related lung disease? Radiology 2009;253(1):223–229.

Supplemental Table E6. Comparison of regional measurements of T2 high signal volume and intensity in 12 participants with cystic fibrosis.

	Right lung (n=12)	Left lung (n=12)	Mann-Whitney test
T2-HSV (%)	4.6 (0.1-16.1)	1.5 (0.1-17.5)	0.68
T2-VIP (ms)	398 (21-993)	114 (27-1002)	0.81
	Upper lung (n=12)	Lower lung (n=12)	Mann-Whitney test
T2-HSV (%)	5.6 (0.1-15.2)	1.2 (0.2-18.7)	0.10
T2-VIP (ms)	426 (47-1351)	60 (10-741)	0.01

Note: data are median with range from minimum to maximum between parentheses.

Legends: T2-HSV=high-signal-intensity volume; T2-VIP=volume-intensity product.

Supplemental Table E7. Correlation between MRI quantitative parameters and FEV₁% in 12 participants with cystic fibrosis.

	FEV ₁ %	
	ρ	p
Extra-thoracic air		
SD _{air}	0.41	0.18
Lung		
Mode	0.18	0.56
SD _{lung}	-0.81	0.001
Volume	-0.51	0.09
HSV (ml)		
Mode+4SD _{air}	-0.76	0.004
Mode+8SD _{air}	-0.83	<0.001
Mode+12SD _{air}	-0.87	<0.001
Mode+16SD _{air}	-0.83	<0.001
Mode+20SD _{air}	-0.83	<0.001
T2-HSV (%)		
Mode+4SD _{air}	-0.81	0.001
Mode+8SD _{air}	-0.83	<0.001
Mode+12SD _{air}	-0.88	<0.001
Mode+16SD _{air}	-0.83	<0.001
Mode+20SD _{air}	-0.81	0.001
Mean T2 (ms)	-0.28	0.60
T2-VIP (ms)		
Mode+4SD _{air}	-0.84	<0.001
Mode+8SD _{air}	-0.87	<0.001
Mode+12SD _{air}	-0.94	<0.001
Mode+16SD _{air}	-0.87	<0.001
Mode+20SD _{air}	-0.84	<0.001

Note: Correlations were tested using Spearman test

Legends: FEV₁%=forced expiratory volume in 1 second percentage predicted; Mode=most common number in the histogram of signal intensity distribution from lung parenchyma; SD_{air}=standard deviation of signal from extra thoracic air; SD_{lung}=standard deviation of signal intensity within the lung parenchyma; HSV=high-signal-intensity volume; T2-HSV=relative high-signal-intensity volume; T2-VIP=volume intensity product.

Supplemental Table E8. Correlations of T2-HSV and T2-VIP with visual scores in 12 participants with cystic fibrosis.

		T2-HSV (%)		T2-VIP (ms)	
		ρ	p-value	ρ	p-value
MRI	Peribronchial thickening	0.39	0.20	0.37	0.23
Bhalla score	Bronchiectasis severity	0.61	0.03	0.66	0.02
	Bronchiectasis extent	0.48	0.11	0.50	0.09
	Mucus plugs	0.85	<0.001	0.90	<0.001
	Bronchial generation involved	0.65	0.02	0.65	0.02
	Collapse/consolidation	0.56	0.059	0.66	0.02
	Sacculation/Abcess	NA	NA	NA	NA
	Emphysema	0.48	0.11	0.40	0.20
	Bulla	NA	NA	NA	NA
	Total score	-0.65	0.02	-0.74	<0.001
MRI	Wall thickening/bronchiectasis	0.71	0.01	0.70	0.01
Eichinger-M	Mucus plugs	0.69	0.01	0.66	0.02
	Sacculation/Abcess	NA	NA	NA	NA
	Consolidation	0.60	0.040	0.65	0.03
	Special findings	NA	NA	NA	NA
	Total morphological score	0.83	<0.001	0.79	0.002
Eichinger-P	Perfusion	NA	NA	NA	NA
CT	Wall Thickening	0.30	0.34	0.28	0.38
Brody II	Bronchiectasis	0.66	0.02	0.69	0.01
	Mucus plugs	0.65	0.02	0.75	0.004
	Parenchymal opacities	0.56	0.058	0.52	0.08
	Air trapping	0.81	0.001	0.86	<0.001
	Total score	0.68	0.02	0.69	0.01

Note: data are rho coefficient of correlation of Spearman.

Legends: T2-HSV=high-signal-intensity volume; T2-VIP=volume-intensity product; Eichinger-M=morphological MRI scoring of CF structural alterations; Eichinger-P=scoring of perfusion defects as proposed by Eichinger and colleagues. NA=not applicable.

Supplemental Table E9. Correlations of MRI and CT visual scores with pulmonary function tests in 12 participants with cystic fibrosis.

	MRI Bhalla score (n=12)		MRI Eichinger M score (n=12)		CT Brody II score (n=12)	
	ρ	p-value	ρ	p-value	ρ	p-value
Pulmonary function tests						
FEV1%	0.70	0.01	-0.70	0.01	-0.55	0.058
FEV1/FVC (%)	0.62	0.03	-0.70	0.01	-0.83	<0.001
FRC%	-0.36	0.24	0.20	0.53	0.52	0.08
RV%	-0.46	0.12	0.60	0.040	0.40	0.19
TLC%	-0.15	0.64	0.49	0.10	0.59	0.044
Imaging visual scores						
MRI Bhalla score	NA	NA	-0.70	0.01	-0.66	0.02
MRI Eichinger-M score	-0.70	0.01	NA	NA	0.53	0.07
CT Brody II score	-0.66	0.02	0.53	0.07	NA	NA

Note: correlations were tested by using Spearman test. Data of pulmonary function tests are expressed as percentage of predicted value.

Legends: FEV1=forced expiratory volume in 1 second; FVC=forced vital capacity; FRC=functional residual capacity; RV=residual volume; TLC=total lung capacity; Eichinger-M=morphological MRI scoring of CF structural alterations.

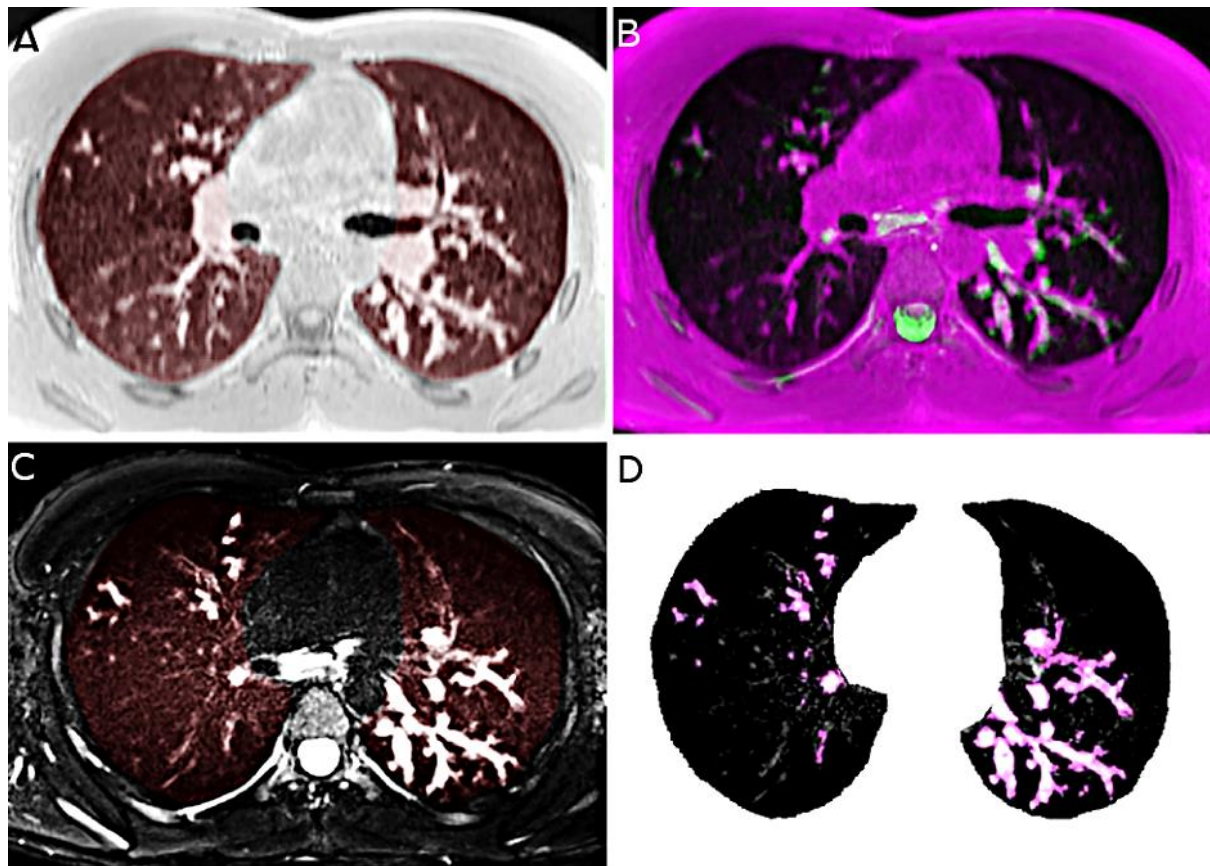
Supplemental Table E10. Comparison of pulmonary function test and MRI and CT indices in 6 participants with CF under respiratory exacerbation, before and after treatment.

		Before treatment (n=6)	After treatment (n=6)	Wilcoxon signed rank test
Pulmonary Function tests				
FEV₁%	n=6	68 (34-71)	80 (55-94)	0.03
FEV₁/FVC (%)	n=6	64 (36-77)	67 (37-80)	0.10
FRC%	n=6	118 (95-175)	117 (92-170)	0.16
MRI quantitative				
T2-HSV (%)	n=6	8 (4.5-17)	4.2 (1.6-10)	0.03
T2-VIP (ms)	n=6	664 (410-1012)	260 (90-500)	0.03
MRI Bhalla score	n=6	12 (9-13)	13 (9-16)	0.26
MRI Eichinger-M score	n=6	14 (11-26)	11 (10-22)	0.09
CT Brody II score	n=1	102	98	NA

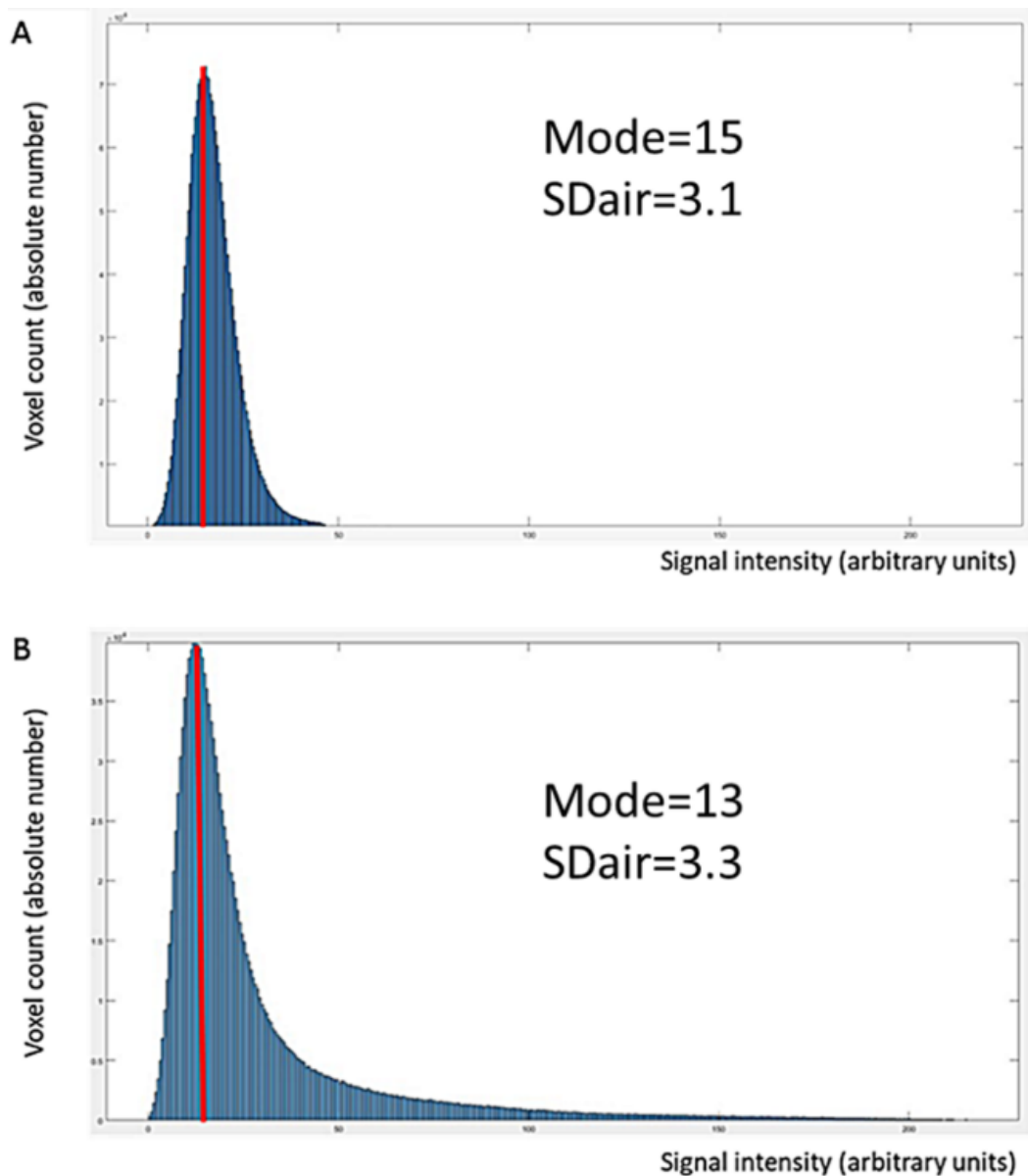
Note: data are medians with range from minimum to maximum between parentheses. 6 pulmonary exacerbations were due to a bacterial infection and were treated using intravenous antibiotherapy. Data of pulmonary function tests are expressed as percentage of predicted value.

Legends: Eichinger-M=morphological MRI scoring of CF structural alterations; FEV₁=forced expiratory volume in 1 second; FVC=forced vital capacity; FRC=functional residual capacity; T2-HSV=relative high-signal-intensity volume; T2-VIP=volume intensity product.

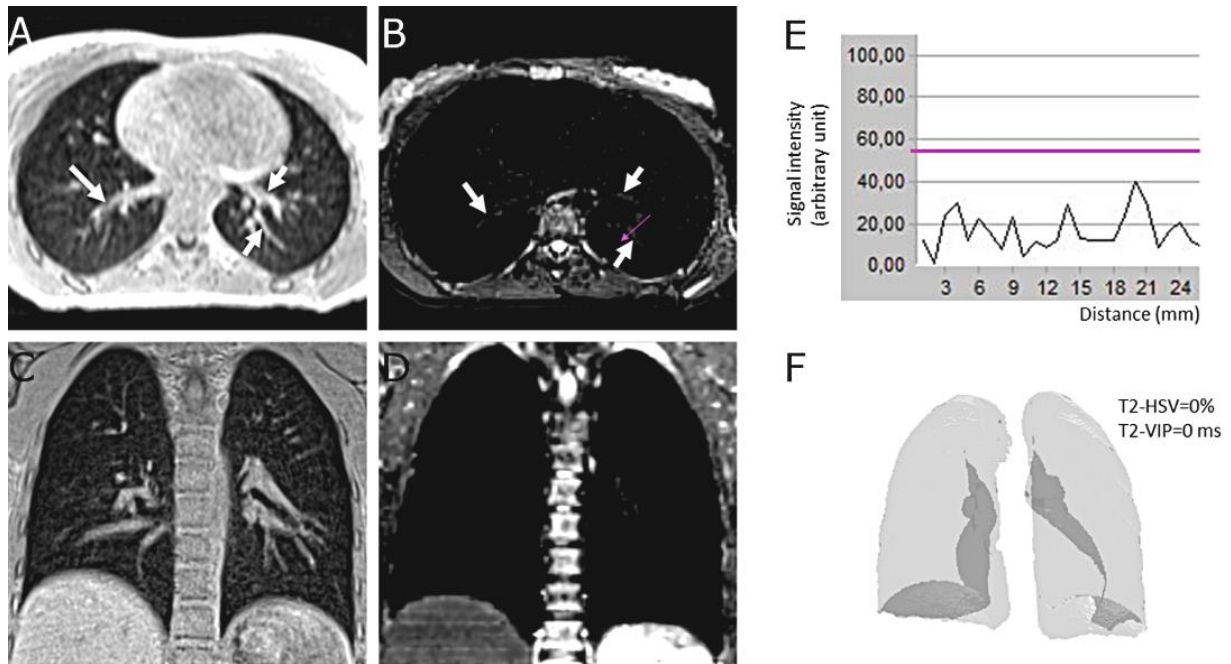
SUPPLEMENTAL FIGURES



Supplemental Figure E1. 15-year-old male with cystic fibrosis. Axial non-contrast 3D UTE MRI (A), black-blood contrast T2 radial turbo spin echo sequence (T2-RTSE) (C,D) and imaging registration of both 3D UTE and T2-RTSE (B). On T2 image (C), lung segmentation is almost impossible since there is no contrast difference between soft tissue structures (muscle, fat and vessels), ribs and the lungs. Conversely, on 3D UTE image (A), isolating low signal intensity of the lungs from the rest of isoT1 or hyperT1 thoracic structures is feasible. Therefore, iterative algorithm to select the optimal threshold based on splitting image histogram into two classes was performed on 3D UTE images. The lung mask was closed to include intrapulmonary vessels and hilum by using a 3D rolling ball algorithm. The resulting lung mask was then applied to T2 Radial TSE registered images (B) and lung segmentation became feasible (C,D). To extract high signal intensity structures from the lung, a threshold was set at mode, derived from the frequency distribution histogram of the segmented lungs from T2 TSE images, plus twelve standard deviation of extra-thoracic air (D).



Supplemental Figure E2. Histograms of lung voxel intensity frequency distribution in a 18-year-old healthy participant (A) and a 23-year-old participant with cystic fibrosis (B), using T2-radial turbo spin echo sequence. The proportion of voxels with high signal-intensity is increased on (B) histogram, whereas there is vast majority of voxels of low signal-intensity in both histograms. The mode correspond to the signal intensity value of the most frequent signal value, and SDair indicates the standard deviation of extra-thoracic air.



Supplemental Figure E3. 22-year-old female healthy participant. Axial (A, B), coronal (C, D) and volume rendering (F) MR images acquired using non-contrast 3 UTE (A, C) and black-blood contrast T2 radial TSE (B, D, F). E represent the profile of signal intensity along the purple arrow visible on (B) image. On axial images, white arrows indicate proximal vessels with some visible vessels on T2 radial TSE image (B), although of low signal intensity. The vessel suppression is almost complete on the black blood T2 radial TSE coronal image (D). E image shows the intensity profile along the purple arrow traced in the left lower lobe in B image. The signal intensity (vertical axis, in arbitrary unit) is plotted along the distance (horizontal axis, in mm). By using a high-pass filter (horizontal purple line, E), set at the mode of the lung histogram of intensity distribution, plus twelve standard deviations of extra-thoracic air, the low signal intensities were removed from the high-signal-intensity volume measurement. Therefore, both relative high-signal-intensity volume (T2-HSV) and T2 volume intensity product (T2-VIP) were equal to 0, as displayed using a volume rendering technique in (F).

V. Discussion complémentaire

1. *Apports de notre étude*

Notre étude démontre que la quantification automatisée de l'inflammation des voies aériennes chez les patients atteints de mucoviscidose ainsi que le suivi de la réponse au traitement dans le cadre d'exacerbations est réalisable en IRM. Pour cela, nous avons utilisé une séquence T2 radial TSE qui permet de contourner le biais de mesure lié au signal des vaisseaux circulants par un contraste de « sang noir ». Bien que relativement longue (12 minutes), cette séquence est peu sensible aux artefacts de mouvements et offre des possibilités de reconstruction dans les trois plans de l'espace à partir d'une acquisition en 2D.

Grâce à son fonctionnement automatique, nous nous affranchissons également des biais de mesure liés au « facteur humain » dans la lecture des données. Notre système est accessible car il ne requière pas d'expérience de lecture pour être fiable et reproductible, contrairement aux différents scores d'évaluations visuelles de la mucoviscidose. Notre technique s'exécute en 1 minute par patient, alors que les analyses semi-quantitatives nécessitent au minimum 5 à 10 minutes pour un observateur entraîné. En outre, la reproductibilité inter-observateur de notre système était quasiment parfaite ($ICC > 0,99$), bien meilleure que celle retrouvée dans les analyses visuelles semi-quantitatives : $ICC = 0,68$ et $ICC = 0,84$ respectivement pour les scores IRM de *Helbich* et de *Eichinger* (83).

Par ailleurs, nous avons non seulement quantifié le volume global des hypersignaux T2 rapporté au volume pulmonaire total (index T2-HSV), mais aussi l'intensité du signal de ces hypersignaux grâce aux valeurs de T2 obtenues à partir de la cartographie T2 (index T2-VIP). Dans l'exemple de la figure 6 de l'étude, après traitement d'une exacerbation, le T2-VIP diminue de 78% alors que le T2-HSV ne diminue que de 63%. De plus, seules les variations de l'index T2-VIP après antibiotique étaient corrélées significativement aux variations du VEMS. Le T2-VIP serait l'index le plus sensible pour repérer les subtiles variations de la charge inflammatoire pulmonaire, les fluctuations de l'intensité des hypersignaux n'étant pas systématiquement associées à une variation de leur volume.

2. *Limites*

Seuls douze patients atteints de mucoviscidose ont été inclus, limitant de fait, la puissance de l'étude. L'extrapolation des résultats à l'ensemble des malades paraît difficile en raison d'une inclusion monocentrique et de la faible taille de l'échantillon. De plus, la fiabilité de notre procédé aux prémices de la maladie est toujours à prouver puisqu'aucun patient de moins de huit ans n'était compté parmi la population de l'étude. Toutefois, des études ont déjà montré que les séquences pondérées en T2 permettaient une analyse fiable des lésions chez les enfants en âge préscolaire (78,84). Par extension et au vu de la corrélation entre les analyses visuelles et les index T2-HSV et T2-VIP dans notre étude, on pourrait s'attendre à des résultats similaires dans cette population.

Nous avons mesuré le volume global de l'ensemble des hypersignaux T2 sans distinction lésionnelle sous-jacente (impactions mucoïdes, épaissement des parois bronchiques, ...) contrairement aux scores semi-quantitatifs. Toutefois, la définition d'un même item n'est que rarement consensuelle et varie d'un score visuel à un autre. Il n'est également pas certain que la différenciation de ces dernières soit décisive dans l'évaluation et le suivi de la maladie. En effet, dans l'ensemble des études, ce sont essentiellement les scores globaux qui sont utilisés (score de *Bhalla*, score IRM d'*Eichinger*,...) comme marqueur de sévérité et qui présentent la meilleure reproductibilité inter-observateur. De plus, la multiplication des items de cotation complexifie leur exécution, leur standardisation et s'accompagne d'une moins bonne reproductibilité (83). Aussi, certains items ne sont que très rarement cotés, à l'instar d'« abcès/sacculations » et d'« éléments additionnels ». Sur une étude de 97 patients atteints de mucoviscidose à l'état stable, ces deux éléments ne sont jamais retrouvés (84). Ceux-ci rendent l'évaluation chronophage pour un apport diagnostique quasi-nul. De même, l'analyse visuelle en IRM ne permet pas toujours de distinguer de façon fiable deux types de lésions différentes en raison d'une résolution spatiale insuffisante. Ainsi, la cotation des items « épaissement pariétal bronchique » et « bronchiectasie » se fait le plus fréquemment par analyse combinée.

L'absence de prise en compte des lésions non en hypersignal T2, mais pourtant imputables à la mucoviscidose, constitue une autre limite de l'étude. En effet, nous n'avons pas évalué les altérations de la structure broncho-pulmonaire qui s'accompagnent généralement d'une diminution du signal disponible (« *minus pathology* »). Sous-estimer la gravité de

l'atteinte pulmonaire chez les patients stables ou pour lesquels l'expression de la maladie se fait essentiellement sous la forme d'une altération de l'architecture broncho-pulmonaire en serait la conséquence principale. Toutefois, la séquence 3D-UTE étant indispensable à la segmentation pulmonaire, l'association d'une analyse visuelle semi-quantitative réalisée à partir de cette séquence pourrait diminuer ce risque. Nous nous retrouverions cependant à nouveau confronté aux problèmes inhérents à l'analyse visuelle. Le développement d'une méthode automatisée de quantification des hypersignaux et des hyposignaux pulmonaires permettrait de s'affranchir de toute intervention humaine.

D'autre part, la séquence T2 radial TSE est longue (12 minutes), ce qui pourrait limiter son application en routine, notamment dans la population pédiatrique. Toutefois, aucune des acquisitions réalisées lors de notre étude n'a dû être réitérées (pour cause d'images non interprétables), ou arrêtées précocement (par intolérance d'un patient).

Enfin, seuls les patients en exacerbation ont passé une seconde IRM à un mois d'intervalle. Nous n'avons pas évalué l'efficacité de la séquence T2 radial TSE dans le suivi longitudinal à long terme des patients atteints de mucoviscidose à l'état stable. Aussi, il serait intéressant de juger la concordance des index T2-HSV et T2-VIP avec le VEMS et l'ICP chez des patients sous traitement de type modulateur de CFTR.

3. *Protocole d'IRM standardisé pour le suivi de la mucoviscidose*

Malgré le développement récent de nouvelles séquences contournant les difficultés liées à l'analyse du parenchyme pulmonaire par résonance magnétique, aucun protocole d'acquisition n'a encore été accepté de façon harmonieuse. Dès lors, nous proposons les séquences suivantes en tant que protocole de suivi standardisé des patients atteints de la mucoviscidose :

- séquence TrueFISP (durée de 15 à 30 secondes) : séquence de type bSSFP à large champ d'exploration acquise en très peu de temps avec une pondération complexe T1/T2 permettant un contraste vasculaire (visualisation des thrombus intracardiaques, des embolies pulmonaires proximales et des thrombus accolés au cathéters),
- analyse morphologique : séquence 3D-UTE (6 minutes),

- analyse du contraste de l'image : séquence T1 VIBE (15 secondes) et T2-BLADE (2 à 4 minutes),
- quantification de la charge inflammatoire pulmonaire : séquence T2 radial TSE (12 minutes) couplée à la séquence 3D-UTE (permet la segmentation pulmonaire).

Pour un temps d'examen IRM d'environ 20 min, nous pouvons évaluer les lésions réversibles et irréversibles caractéristiques de la mucoviscidose, sans avoir recours à l'injection de contraste et sans irradiation. Selon les cas, ce protocole pourrait être complété par une séquence injectée ou des explorations fonctionnelles.

Au-delà des difficultés techniques inhérentes à l'exploration des poumons, il existe d'autres obstacles à la généralisation de l'IRM pulmonaire. Le maillage national de répartition des machines est encore insuffisant (le délai d'attente moyen d'obtention d'un rendez-vous est supérieur à 30 jours). De plus, l'IRM pulmonaire est encore une technique marginale, très peu démocratisée au sein de la population de radiologues car souvent réputée comme irréalisable et peu fiable. A l'heure actuelle, aucun centre hospitalier périphérique d'Aquitaine ne pratique l'IRM pulmonaire en raison d'un personnel inexpérimenté dans la réalisation et la lecture des images, de séquences spécifiques non disponibles sur toutes les IRM, et d'un potentiel encore méconnu par un grand nombre de radiologues.

4. *Méthodes automatisées de quantification de la charge lésionnelle en scanner*

En 2014, *DeBoer et al.* mirent au point une méthode de quantification automatique des bronchectasies et du trappage aérique. Après segmentation pulmonaire, ils comptabilisèrent le nombre de voies respiratoires visibles par coupe de scanner (épaisseur de 1mm, espacée chacune de 10 mm). Le trappage expiratoire correspondait aux zones de plus faible atténuation que le poumon sain adjacent. Ce volume d'air piégé — rapporté au volume pulmonaire total — était mesuré sur 6 coupes épaisses réalisées en expiration et réparties sur l'ensemble du volume pulmonaire. Le nombre de bronchectasies et le trappage aérique mesurés par la méthode automatique corrélaient avec la sous-catégorie correspondante du score de *Brody*. La mesure du nombre de bronchectasies par coupe de scanner corrélait avec le VEMS et les marqueurs de l'inflammation bronchique (élastase neutrophilique). Toutefois, aucune concordance ne fut trouvée entre le pourcentage de volume de trappage aérique et les EFR, ou avec l'un des

marqueurs de l'inflammation bronchique. Néanmoins, le VEMS est relativement insensible aux obstructions des voies respiratoires distales, phénomène pathologique prépondérant dans le piégeage expiratoire (42).

Cette méthode ne prend pas en compte l'ensemble des lésions retrouvées dans la mucoviscidose telles que les impactions mucoïdes, l'épaississement des parois bronchiques, les condensations parenchymateuses et les atélectasies. De plus, l'analyse automatique se réalise à partir de coupes fines obtenues à intervalles réguliers (de 10 mm) et non pas sur une acquisition volumique. Ceci ne permettant pas de reconstruction tridimensionnelle, l'analyse visuelle complémentaire est limitée aux seules coupes disponibles. Enfin, la reproductibilité de leur procédé informatisé n'est pas évaluée.

Plus récemment, *Chassagnon et al.* établirent une méthode automatique de quantification du volume des structures pulmonaires de densité supérieure à un seuil donné. Le but de leur étude était de comptabiliser les lésions hyperdenses imputables à la mucoviscidose dans une population de 17 patients sous ivacaftor et de 53 patients hors traitement. Le seuil optimal pour lequel le volume des hyperdensités corrélait au mieux avec le VEMS était le mode + 3SD ($R = -0.68$, $p < 0,001$). La concordance entre le VEMS et l'analyse visuelle (CF-CT score) était cependant meilleure ($R = -0.72$, $p < 0.001$). Toutefois, les fluctuations du volume des hyperdensités avant et sous traitement étaient mieux corroborées aux variations du VEMS que les modifications du CF-CT score ($R = -0.61$ vs -0.49 respectivement, $p \leq 0.008$). Le temps moyen de réalisation de la méthode automatisée avec correction manuelle de la segmentation était de $6,6 \pm 2,4$ min, tandis que la durée de l'évaluation visuelle par le CF-CT score était de $17,8 \pm 7,8$ min. La reproductibilité de la méthode automatique était quasiment parfaite (ICC, 0.947-0.997) (43).

Cette étude comporte un certains nombres de limites. De prime abord, l'ensemble des structures de densité supérieure au seuil défini sont comptabilisées, incluant les structures pulmonaires normales à forte atténuation, telles que les vaisseaux pulmonaires. Ensuite, la population de l'étude est peu représentative à l'échelle de l'ensemble des malades atteints de mucoviscidose. L'âge moyen des patients dans les deux cohortes est de 35 et 27 ans contre 19 ans en Europe. De même, aucun patient de pédiatrie n'est incluse dans l'échantillon. Le VEMS moyen est de 38% et 52% contre 72.4 % pour les patients de plus de 20 ans selon le *Registre français de la mucoviscidose 2016*. Enfin, les lésions assimilées à la mucoviscidose apparaissant classiquement hypodenses en scanner ne sont pas comptabilisées (bronchectasies, mosaïque de perfusion et trappage aérique, emphysème, bulles).

Nous avons initié, dans notre centre, une étude suivant un protocole similaire. Les résultats préliminaires sont sensiblement identiques concernant la population de 45 adultes. Le HAV (*High Attenuation Value*), correspondant au volume des hyperdensités pulmonaires supérieures à un seuil donné (mode + 3DS), corrèle avec le VEMS à J0. De plus, les variations du HAV au cours du temps (Δ HAV) sont corrélées aux variations du VEMS (Δ VEMS) sur une période de un an. En revanche, pour la population pédiatrique incluse dans cette étude (n = 54), seul le Δ HAV sur une période de deux ans est en corrélation avec le Δ VEMS (le HAV seul n'étant pas corrélé au VEMS). Cette quantification automatique des hyperdensités en scanner semble donc efficiente à court et moyen terme pour les patients adultes et uniquement sur le long terme pour les patients de pédiatrie. Ceci pourrait s'expliquer par le biais de mesure secondaire à l'inclusion inéluctable des vaisseaux sanguins normaux dans la mesure du HAV, altérant le pouvoir discriminant de la mesure. Ces résultats seront retranscrits dans un prochain article scientifique qui est en cours de préparation.

Comme pour notre étude présenté dans ce travail de thèse, ces méthodes sont prometteuses car reproductibles, fiables, aisées à mettre en œuvre, corrélées aux EFR et réalisées en un temps réduit. Néanmoins, elles ne prennent pas en compte l'ensemble des lésions retrouvées dans la mucoviscidose, contrairement aux scores morpho-fonctionnelles. Il serait intéressant d'associer la méthode de *DeBoer* avec celle de *Chassagnon* pour palier, en partie, à cette limite.

5. *Mucoviscidose et risques carcinologiques*

Le scanner thoracique est encore la pierre angulaire de l'imagerie pulmonaire compte tenu d'une acquisition rapide, d'une résolution spatiale supérieure et d'une grande accessibilité. Il demeure la modalité d'imagerie de référence pour le suivi longitudinal des lésions de la mucoviscidose, comme en témoigne son application dans la surveillance de la réponse aux traitements modulateurs de CFTR (96).

L'inconvénient majeur de la tomодensitométrie réside dans l'exposition aux rayonnements ionisants inéluctablement associée. Ce problème est exacerbé dans la population pédiatrique qui est plus radiosensible que les adultes. Le risque de cancer radio-induit pour les expositions médicales dans l'enfance a été démontré pour les moyennes et fortes doses. Concernant les faibles doses (< 1 Gy), de nombreuses études épidémiologiques sont également

en faveur d'une augmentation du risque de cancers et d'hémopathies malignes (44). Ceci est toutefois débattu en raison des notions de causalité inverse et de biais d'indication souvent non pris en compte dans ces études (97).

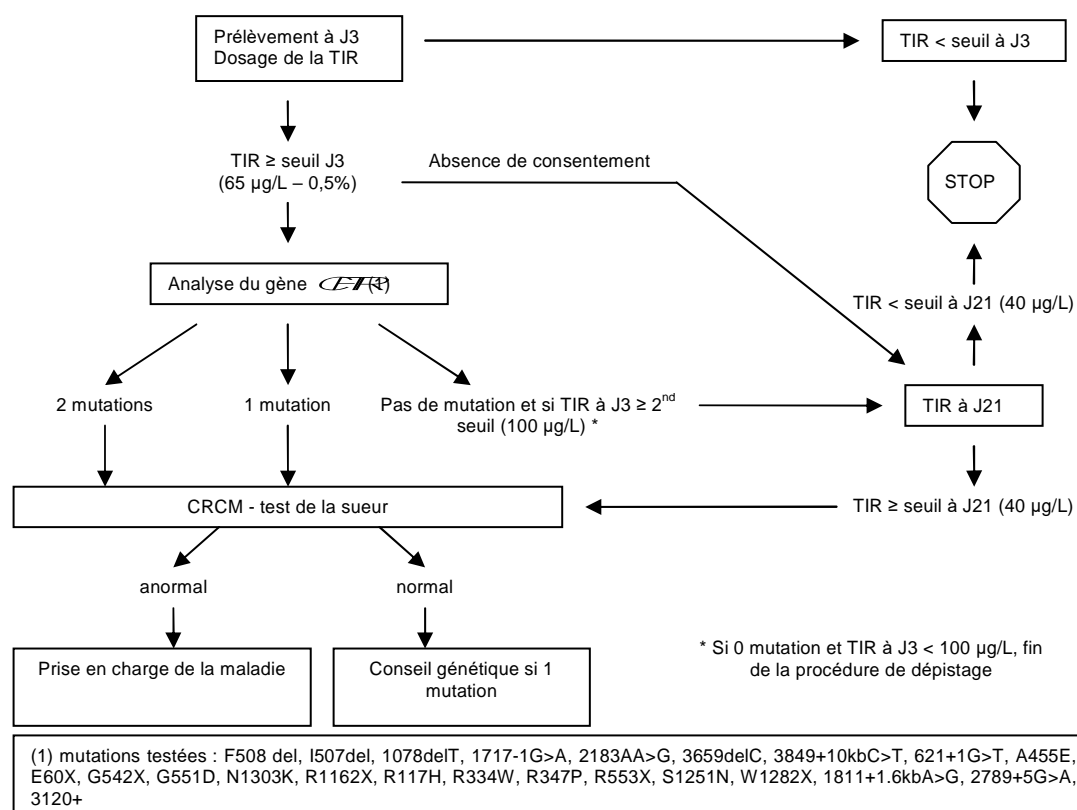
D'autres part, des études récentes révèlent que CFTR ne serait pas uniquement un canal ionique. Ce dernier interviendrait dans la régulation du développement et de la progression des cellules cancéreuses par l'intermédiaire de multiples voies de signalisations intracellulaires. En Amérique du Nord et en Europe, des études de cohortes de grande envergure montrent un accroissement global du risque de cancer chez les patients atteints de mucoviscidose, en particulier du système digestif (hépatobiliaires, pancréas et gastro-intestinaux). L'âge moyen de diagnostic de cancer est de 40,4 ans chez les patients atteints de mucoviscidose, contre 64,2 ans chez les hommes et 54,8 ans chez les femmes hétérozygotes porteurs sains (98). En comparaison, l'âge moyen de diagnostic dans la population générale est de 68 ans et 67 ans respectivement chez les hommes et les femmes. En France, entre 2007 et 2010, la mortalité par cancer était de 2,3% pour les patients non transplantés pulmonaires et de 3,1% pour les patients transplantés (99) — contre 28,8 % dans la population générale. Ce taux de mortalité, encore assez faible dans la mucoviscidose, est probablement liée au décès précoce des patients par insuffisance respiratoire. Dès lors, on peut s'attendre à une augmentation de la mortalité par cancer dans les prochaines années proportionnellement à l'amélioration de leur espérance de vie. Ceci justifie le développement d'alternatives au scanner dans le suivi de la mucoviscidose afin de ne pas adjoindre le risque de cancer radio-induit au risque de cancer lié à CFTR.

VI. Conclusion

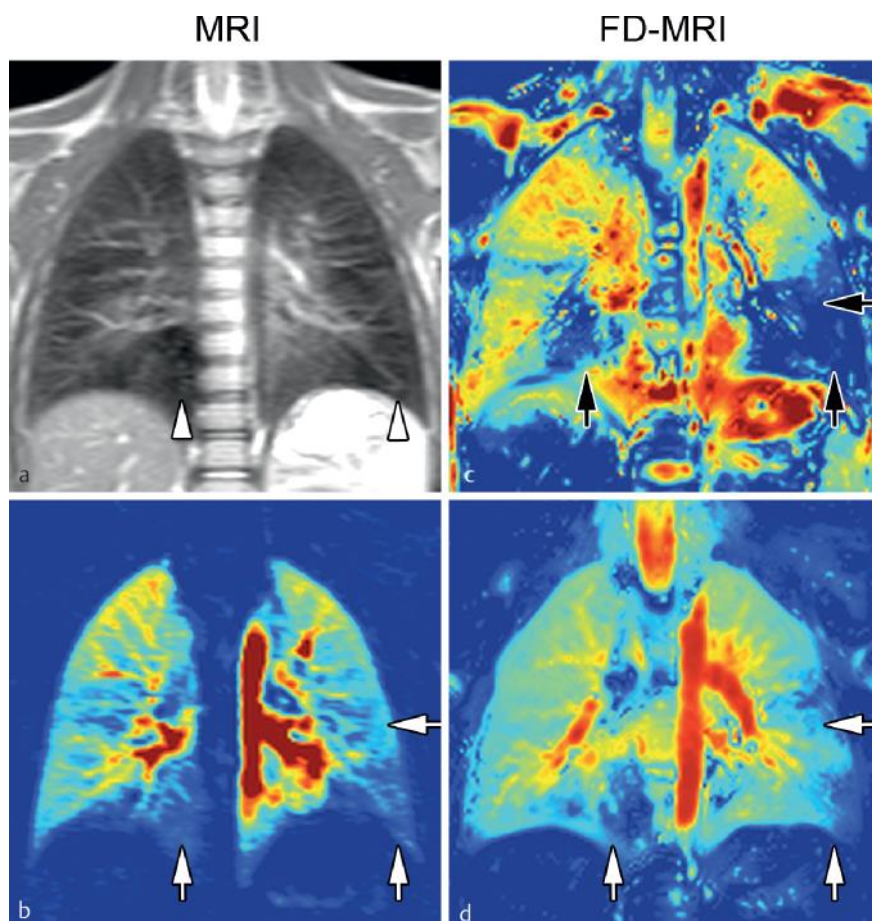
L'amélioration progressive de l'espérance de vie des patients touchés par la mucoviscidose nous motive à développer de nouvelles méthodes de suivi de la maladie. L'évaluation morpho-fonctionnelle et l'innocuité offerte par l'IRM semble être une alternative crédible au scanner. En effet, ce dernier jouit d'une meilleure résolution spatiale et d'une plus grande facilité d'exécution et d'interprétation mais au prix d'une irradiation non négligeable.

À notre connaissance, nous sommes les premiers à avoir développé une méthode fiable et objective de quantification automatique de la charge inflammatoire en IRM, reposant sur la mesure du volume des hypersignaux T2 intra-pulmonaires, à partir d'une séquence 2D avec remplissage radial de l'espace k. Le contraste de « sang noir » permet de s'affranchir du biais lié au signal des vaisseaux circulants, tandis que le caractère automatique contourne le biais de mesure lié au « facteur humain ».

Notre technique ne prend cependant pas en compte les altérations de la structure broncho-pulmonaire. Il semble donc, pour l'heure, indispensable d'associer une analyse visuelle à partir de la séquence 3D-UTE afin de ne pas sous-estimer les dommages structuraux irréversibles. À terme, l'adjonction d'une méthode de quantification automatique du volume des hyposignaux intra-pulmonaires pourrait permettre d'évaluer de façon objective l'ensemble des lésions réversibles et irréversibles retrouvées dans la mucoviscidose.

Annexes

Annexe 1. Algorithme du dépistage systématique de la mucoviscidose en France. *Source : HAS 2008*



Annexe 2. Évaluation de la ventilation et de la perfusion grâce à la décomposition de Fourier, technique sans injection de produit de contraste, chez une jeune patiente atteinte de mucoviscidose en dehors de toute exacerbation.

(a) Hormis les zones parenchymateuses en hyposignal sur la séquence T2, il n'y avait pas d'anomalie morphologique notable. (b) L'IRM de perfusion avec injection de produit de contraste révèle des zones d'hypoperfusions (flèches blanches, b), de topographie superposable aux zones en hyposignal T2. (c, d) Le mesure de la ventilation (c) et de la perfusion (d) par la décomposition de Fourier détecte des zones d'hypoventilations (flèches noires, c) et d'hypoperfusions (flèches blanches), de topographie identique aux anomalies perfusionnelles visibles après injection de chélate de gadolinium. *Source : Imaging of Cystic Fibrosis Lung Disease and Clinical Interpretation*

Bibliographie

1. Kerem B, Rommens JM, Buchanan JA, et al. Identification of the cystic fibrosis gene: genetic analysis. *Science*. 1989;245(4922):1073–1080.
2. ECFS Patient Registry. 2016;141.
3. Welsh MJ, Smith AE. Molecular mechanisms of CFTR chloride channel dysfunction in cystic fibrosis. *Cell*. 1993;73(7):1251–1254.
4. Wang F, Zeltwanger S, Hu S, Hwang T-C. Deletion of phenylalanine 508 causes attenuated phosphorylation-dependent activation of CFTR chloride channels. *J Physiol*. 2000;524(Pt 3):637–648.
5. Elborn JS. Cystic fibrosis. *The Lancet*. 2016;388(10059):2519–2531.
6. Kristidis P, Bozon D, Corey M, et al. Genetic determination of exocrine pancreatic function in cystic fibrosis. *Am J Hum Genet*. 1992;50(6):1178–1184.
7. McKone EF, Emerson SS, Edwards KL, Aitken ML. Effect of genotype on phenotype and mortality in cystic fibrosis: a retrospective cohort study. *The Lancet*. 2003;361(9370):1671–1676.
8. Guillot L, Beucher J, Tabary O, Le Rouzic P, Clement A, Corvol H. Lung disease modifier genes in cystic fibrosis. *The International Journal of Biochemistry & Cell Biology*. 2014;52:83–93.
9. Schechter MS. Nongenetic influences on cystic fibrosis outcomes. *Curr Opin Pulm Med*. 2011;17(6):448–454.
10. Bobadilla JL, Macek M, Fine JP, Farrell PM. Cystic fibrosis: a worldwide analysis of CFTR mutations--correlation with incidence data and application to screening. *Hum Mutat*. 2002;19(6):575–606.
11. O'Sullivan BP, Freedman SD. Cystic fibrosis. *The Lancet*. 2009;373(9678):1891–1904.
12. Mirtajani. Geographical distribution of cystic fibrosis; The past 70 years of data analysis. <http://www.bmbtrj.org/article.asp?issn=2588-9834;year=2017;volume=1;issue=2;spage=105;epage=112;aulast=Mirtajani>.
13. Registre français de la mucoviscidose (registre qualifié) / Portail Epidemiologie - France | Health Databases. <https://epidemiologie-france.aviesan.fr/epidemiologie-france/fiches/registre-francais-de-la-mucoviscidose-registre-qualifie>.
14. Bowen S-J, Hull J. The basic science of cystic fibrosis. *Paediatrics and Child Health*. 2015;25(4):159–164.

15. Zolin A, Bossi A, Cirilli N, Kashirskaya N, Padoan R. Cystic Fibrosis Mortality in Childhood. Data from European Cystic Fibrosis Society Patient Registry. *Int J Environ Res Public Health*. 2018;15(9)<https://www.ncbi.nlm.nih.gov/pmc/articles/PMC6163251/>.
16. Sly PD, Brennan S, Gangell C, et al. Lung disease at diagnosis in infants with cystic fibrosis detected by newborn screening. *Am J Respir Crit Care Med*. 2009;180(2):146–152.
17. Dournes G, Berger P, Refait J, et al. Allergic Bronchopulmonary Aspergillosis in Cystic Fibrosis: MR Imaging of Airway Mucus Contrasts as a Tool for Diagnosis. *Radiology*. 2017;285(1):261–269.
18. Boucher RC. Cystic fibrosis: a disease of vulnerability to airway surface dehydration. *Trends in Molecular Medicine*. 2007;13(6):231–240.
19. Sorio C, Montresor A, Bolomini-Vittori M, et al. Mutations of Cystic Fibrosis Transmembrane Conductance Regulator Gene Cause a Monocyte-Selective Adhesion Deficiency. *Am J Respir Crit Care Med*. 2016;193(10):1123–1133.
20. Alaiwa MHA, Beer AM, Pezzulo AA, et al. Neonates with cystic fibrosis have a reduced nasal liquid pH; A small pilot study. *Journal of Cystic Fibrosis*. 2014;13(4):373–377.
21. Khan TZ, Wagener JS, Bost T, Martinez J, Accurso FJ, Riches DW. Early pulmonary inflammation in infants with cystic fibrosis. *Am J Respir Crit Care Med*. 1995;151(4):1075–1082.
22. Zuelzer WW, Newton WA. THE PATHOGENESIS OF FIBROCYSTIC DISEASE OF THE PANCREAS: A Study of 36 Cases with Special Reference to the Pulmonary Lesions. *Pediatrics*. 1949;4(1):53–69.
23. Antoniou S, Elston C. Cystic fibrosis. *Medicine*. 2016;44(5):321–325.
24. Clancy JP, Cotton CU, Donaldson SH, et al. CFTR modulator theratyping: Current status, gaps and future directions. *Journal of Cystic Fibrosis*. 2019;18(1):22–34.
25. Guimbellot J, Solomon GM, Baines A, et al. Effectiveness of ivacaftor in cystic fibrosis patients with non-G551D gating mutations. *Journal of Cystic Fibrosis*. 2019;18(1):102–109.
26. Guigui S, Wang J, Cohen RI. The use of ivacaftor in CFTR mutations resulting in residual functioning protein. *Respir Med Case Rep*. 2016;19:193–195.
27. Flume PA, Liou TG, Borowitz DS, et al. Ivacaftor in Subjects With Cystic Fibrosis Who Are Homozygous for the F508del-CFTR Mutation. *Chest*. 2012;142(3):718–724.
28. Wainwright CE, Elborn JS, Ramsey BW, et al. Lumacaftor–Ivacaftor in Patients with Cystic Fibrosis Homozygous for Phe508del CFTR. *New England Journal of Medicine*. 2015;373(3):220–231.

29. Donaldson SH, Pilewski JM, Griese M, et al. Tezacaftor/Ivacaftor in Subjects with Cystic Fibrosis and F508del/F508del-CFTR or F508del/G551D-CFTR. *Am J Respir Crit Care Med.* 2018;197(2):214–224.
30. Ratjen F, Hug C, Marigowda G, et al. Efficacy and safety of lumacaftor and ivacaftor in patients aged 6–11 years with cystic fibrosis homozygous for F508del-CFTR: a randomised, placebo-controlled phase 3 trial. *The Lancet Respiratory Medicine.* 2017;5(7):557–567.
31. Keating D, Marigowda G, Burr L, et al. VX-445-Tezacaftor-Ivacaftor in Patients with Cystic Fibrosis and One or Two Phe508del Alleles. *N Engl J Med.* 2018;379(17):1612–1620.
32. Davies JC, Moskowitz SM, Brown C, et al. VX-659–Tezacaftor–Ivacaftor in Patients with Cystic Fibrosis and One or Two Phe508del Alleles. *New England Journal of Medicine.* 2018;379(17):1599–1611.
33. Taussig LM, Kattwinkel J, Friedewald WT, di Sant’Agnese PA. A new prognostic score and clinical evaluation system for cystic fibrosis. *The Journal of Pediatrics.* 1973;82(3):380–390.
34. Que C, Cullinan P, Geddes D. Improving rate of decline of FEV1 in young adults with cystic fibrosis. *Thorax.* 2006;61(2):155–157.
35. Kerem E, Reisman J, Corey M, Canny GJ, Levison H. Prediction of mortality in patients with cystic fibrosis. *N Engl J Med.* 1992;326(18):1187–1191.
36. Cooper PJ, Robertson CF, Hudson IL, Phelan PD. Variability of pulmonary function tests in cystic fibrosis. *Pediatric Pulmonology.* 1990;8(1):16–22.
37. Fuchs SI, Gappa M, Eder J, Unsinn KM, Steinkamp G, Ellemunter H. Tracking Lung Clearance Index and chest CT in mild cystic fibrosis lung disease over a period of three years. *Respiratory Medicine.* 2014;108(6):865–874.
38. Bakker EM, Borsboom GJJM, van der Wiel-Kooij EC, Caudri D, Rosenfeld M, Tiddens HAWM. Small airway involvement in cystic fibrosis lung disease: routine spirometry as an early and sensitive marker. *Pediatr Pulmonol.* 2013;48(11):1081–1088.
39. Rosenfeld M, VanDevanter DR, Ren CL, et al. Decline in lung function does not predict future decline in lung function in cystic fibrosis patients. *Pediatr Pulmonol.* 2015;50(9):856–862.
40. Breuer O, Caudri D, Stick S, Turkovic L. Predicting disease progression in cystic fibrosis. *Expert Rev Respir Med.* 2018;12(11):905–917.
41. Davies JC, Alton EW. Monitoring respiratory disease severity in cystic fibrosis. *Respir Care.* 2009;54(5):606–617.
42. DeBoer EM, Swiercz W, Heltshe SL, et al. Automated CT Scan Scores of Bronchiectasis and Air Trapping in Cystic Fibrosis. *Chest.* 2014;145(3):593–603.

43. Chassagnon G, Martin C, Burgel P-R, et al. An automated computed tomography score for the cystic fibrosis lung. *Eur Radiol.* 2018;28(12):5111–5120.
44. Leuraud K, Richardson DB, Cardis E, et al. Ionising radiation and risk of death from leukaemia and lymphoma in radiation-monitored workers (INWORKS): an international cohort study. *Lancet Haematol.* 2015;2(7):e276–e281.
45. Bergin CJ, Glover GH, Pauly JM. Lung parenchyma: magnetic susceptibility in MR imaging. *Radiology.* 1991;180(3):845–848.
46. Liszewski MC, Ciet P, Lee EY. MR Imaging of Lungs and Airways in Children: Past and Present. *Magn Reson Imaging Clin N Am.* 2019;27(2):201–225.
47. Ciet P, Boiselle PM, Heidinger B, et al. Cine MRI of Tracheal Dynamics in Healthy Volunteers and Patients With Tracheobronchomalacia. *American Journal of Roentgenology.* 2017;209(4):757–761.
48. Dournes G, Grodzki D, Macey J, et al. Quiet Submillimeter MR Imaging of the Lung Is Feasible with a PETRA Sequence at 1.5 T. *Radiology.* 2015;276(1):258–265.
49. Weiger M, Brunner DO, Dietrich BE, Müller CF, Pruessmann KP. ZTE imaging in humans. *Magnetic Resonance in Medicine.* 2013;70(2):328–332.
50. Bae K, Jeon KN, Hwang MJ, et al. Comparison of lung imaging using three-dimensional ultrashort echo time and zero echo time sequences: preliminary study. *Eur Radiol.* 2019;29(5):2253–2262.
51. Kastler A. Quelques suggestions concernant la production optique et la détection optique d'une inégalité de population des niveaux de quantification spatiale des atomes. Application à l'expérience de Stern et Gerlach et à la résonance magnétique. *J Phys Radium.* 1950;11(6):255–265.
52. Wild JM, Paley MNJ, Kasuboski L, et al. Dynamic radial projection MRI of inhaled hyperpolarized ³He gas. *Magn Reson Med.* 2003;49(6):991–997.
53. Doganay O, Chen M, Matin T, et al. Magnetic resonance imaging of the time course of hyperpolarized ¹²⁹Xe gas exchange in the human lungs and heart. *Eur Radiol.* 2019;29(5):2283–2292.
54. Miller GW, Mugler JP, Altes TA, et al. A short-breath-hold technique for lung pO₂ mapping with ³He MRI. *Magn Reson Med.* 2010;63(1):127–136.
55. Latchaw RE, Yonas H, Pentheny SL, Gur D. Adverse reactions to xenon-enhanced CT cerebral blood flow determination. *Radiology.* 1987;163(1):251–254.
56. Renne J, Lauermaann P, Hinrichs JB, et al. Chronic Lung Allograft Dysfunction: Oxygen-enhanced T₁-Mapping MR Imaging of the Lung. *Radiology.* 2015;276(1):266–273.
57. Bauman G, Eichinger M. Ventilation and perfusion magnetic resonance imaging of the lung. *Pol J Radiol.* 2012;77(1):37–46.

58. Hatabu H, Gaa J, Kim D, Li W, Prasad PV, Edelman RR. Pulmonary perfusion: qualitative assessment with dynamic contrast-enhanced MRI using ultra-short TE and inversion recovery turbo FLASH. *Magn Reson Med*. 1996;36(4):503–508.
59. Zou Z, Zhang HL, Roditi GH, Leiner T, Kucharczyk W, Prince MR. Nephrogenic systemic fibrosis: review of 370 biopsy-confirmed cases. *JACC Cardiovasc Imaging*. 2011;4(11):1206–1216.
60. Guo BJ, Yang ZL, Zhang LJ. Gadolinium Deposition in Brain: Current Scientific Evidence and Future Perspectives. *Front Mol Neurosci*. 2018;11 <https://www.ncbi.nlm.nih.gov/pmc/articles/PMC6158336/>.
61. Nyilas S, Bauman G, Pusterla O, et al. Ventilation and perfusion assessed by functional MRI in children with CF: reproducibility in comparison to lung function. *Journal of Cystic Fibrosis*. 2018; <http://www.sciencedirect.com/science/article/pii/S1569199318308543>.
62. Kaireit TF, Gutberlet M, Voskresbenzev A, et al. Comparison of quantitative regional ventilation-weighted fourier decomposition MRI with dynamic fluorinated gas washout MRI and lung function testing in COPD patients. *J Magn Reson Imaging*. 2018;47(6):1534–1541.
63. Hennig J, Nauerth A, Friedburg H. RARE imaging: a fast imaging method for clinical MR. *Magn Reson Med*. 1986;3(6):823–833.
64. Altbach MI, Outwater EK, Trouard TP, et al. Radial fast spin-echo method for T2-weighted imaging and T2 mapping of the liver. *Journal of Magnetic Resonance Imaging*. 2002;16(2):179–189.
65. Firmin D, Keegan J. Navigator echoes in cardiac magnetic resonance. *J Cardiovasc Magn Reson*. 2001;3(3):183–193.
66. Yutaka Natsuaki, Mahesh Bharath Keerthisavan, Ali Bilgin, et al. Flexible and Efficient 2D Radial TSE T2 Mapping with Tiered Echo Sharing and with “Pseudo” Golden Angle Ratio Reordering. 2017. <http://indexsmart.mirasmart.com/ISMRM2017/PDFfiles/0369.html>.
67. Glover GH, Pauly JM. Projection Reconstruction Techniques for Reduction of Motion Effects in MRI. *Magnetic Resonance in Medicine*. 1992;28(2):275–289.
68. Nishimura DG, Jackson JI, Pauly JM. On the nature and reduction of the displacement artifact in flow images. *Magn Reson Med*. 1991;22(2):481–492.
69. Prieto C, Uribe S, Razavi R, Atkinson D, Schaeffter T. 3D undersampled golden-radial phase encoding for DCE-MRA using inherently regularized iterative SENSE. *Magn Reson Med*. 2010;64(2):514–526.
70. Higano N, Hahn A, Tkach J, et al. Retrospective respiratory self-gating and removal of bulk motion in pulmonary UTE MRI of neonates and adults. *Magn Reson Med*. 2017;77(3):1284–1295.

71. Delacoste J, Feliciano H, Yerly J, et al. A black-blood ultra-short echo time (UTE) sequence for 3D isotropic resolution imaging of the lungs. *Magn Reson Med*. 2019;81(6):3808–3818.
72. Bankier AA, O'Donnell CR, Mai VM, et al. Impact of lung volume on MR signal intensity changes of the lung parenchyma. *Journal of Magnetic Resonance Imaging*. 2004;20(6):961–966.
73. Renz DM, Scholz O, Böttcher J, et al. Comparison between magnetic resonance imaging and computed tomography of the lung in patients with cystic fibrosis with regard to clinical, laboratory, and pulmonary functional parameters. *Invest Radiol*. 2015;50(10):733–742.
74. Wielpütz M, Kauczor H-U. MRI of the lung: state of the art. *Diagn Interv Radiol*. 2012;18(4):344–353.
75. Leutz-Schmidt P, Stahl M, Sommerburg O, et al. Non-contrast enhanced magnetic resonance imaging detects mosaic signal intensity in early cystic fibrosis lung disease. *European Journal of Radiology*. 2018;101:178–183.
76. Puderbach M, Eichinger M. The role of advanced imaging techniques in cystic fibrosis follow-up: is there a place for MRI? *Pediatr Radiol*. 2010;40(6):844–849.
77. Kapur S, Bhalla AS, Jana M. Pediatric Chest MRI: A Review. *Indian J Pediatr*. 2019;
78. Wielpütz MO, Puderbach M, Kopp-Schneider A, et al. Magnetic resonance imaging detects changes in structure and perfusion, and response to therapy in early cystic fibrosis lung disease. *Am J Respir Crit Care Med*. 2014;189(8):956–965.
79. Teufel M, Ketelsen D, Fleischer S, et al. Comparison between High-Resolution CT and MRI Using a Very Short Echo Time in Patients with Cystic Fibrosis with Extra Focus on Mosaic Attenuation. *RES*. 2013;86(4):302–311.
80. Dournes G, Menut F, Macey J, et al. Lung morphology assessment of cystic fibrosis using MRI with ultra-short echo time at submillimeter spatial resolution. *Eur Radiol*. 2016;26(11):3811–3820.
81. Dournes G, Yazbek J, Benhassen W, et al. 3D ultrashort echo time MRI of the lung using stack-of-spirals and spherical k-Space coverages: Evaluation in healthy volunteers and parenchymal diseases. *Journal of Magnetic Resonance Imaging*. 2018;48(6):1489–1497.
82. Eichinger M, Optazaite D-E, Kopp-Schneider A, et al. Morphologic and functional scoring of cystic fibrosis lung disease using MRI. *European Journal of Radiology*. 2012;81(6):1321–1329.
83. Sileo C, Corvol H, Boelle P-Y, Blondiaux E, Clement A, Ducou Le Pointe H. HRCT and MRI of the lung in children with cystic fibrosis: Comparison of different scoring systems. *Journal of Cystic Fibrosis*. 2014;13(2):198–204.

84. Stahl M, Wielpütz MO, Graeber SY, et al. Comparison of Lung Clearance Index and Magnetic Resonance Imaging for Assessment of Lung Disease in Children with Cystic Fibrosis. *Am J Respir Crit Care Med.* 2017;195(3):349–359.
85. Wielpütz MO, Eichinger M, Wege S, et al. Mid-Term Reproducibility of Chest MRI in Adults with Clinically Stable Cystic Fibrosis and Chronic Obstructive Pulmonary Disease. *Am J Respir Crit Care Med.* 2019;<https://www.atsjournals.org/doi/abs/10.1164/rccm.201812-2356LE>.
86. Mentore K, Froh DK, de Lange EE, Brookeman JR, Paget-Brown AO, Altes TA. Hyperpolarized HHe 3 MRI of the Lung in Cystic Fibrosis: Assessment at Baseline and After Bronchodilator and Airway Clearance Treatment1. *Academic Radiology.* 2005;12(11):1423–1429.
87. Kanhere N, Couch MJ, Kowalik K, et al. Correlation of Lung Clearance Index with Hyperpolarized ¹²⁹Xe Magnetic Resonance Imaging in Pediatric Subjects with Cystic Fibrosis. *Am J Respir Crit Care Med.* 2017;196(8):1073–1075.
88. Marshall H, Horsley A, Taylor C, et al. Detection of early sub-clinical lung disease in children with cystic fibrosis by lung ventilation imaging with hyperpolarized gas MRI. *Thorax.* 2017;72:760–762.
89. Altes TA, Johnson M, Fidler M, et al. Use of hyperpolarized helium-3 MRI to assess response to ivacaftor treatment in patients with cystic fibrosis. *Journal of Cystic Fibrosis.* 2017;16(2):267–274.
90. Zha W, Nagle SK, Cadman RV, Schiebler ML, Fain SB. Three-dimensional Isotropic Functional Imaging of Cystic Fibrosis Using Oxygen-enhanced MRI: Comparison with Hyperpolarized ³He MRI. *Radiology.* 2018;290(1):229–237.
91. Wielpütz MO, Eichinger M, Biederer J, et al. Imaging of Cystic Fibrosis Lung Disease and Clinical Interpretation. *Rofo.* 2016;188(9):834–845.
92. Lu ZX, Zhao ZH, Wang DD, et al. [The correlation between the cell density of local advanced lung cancer tumor and the ADC value of 3.0 T MRI diffusion weighted imaging]. *Zhonghua Yi Xue Za Zhi.* 2018;98(41):3332–3335.
93. Ciet P, Serra G, Andrinopoulou ER, et al. Diffusion weighted imaging in cystic fibrosis disease: beyond morphological imaging. *Eur Radiol.* 2016;26(11):3830–3839.
94. Ciet P, Bertolo S, Ros M, et al. Detection and monitoring of lung inflammation in cystic fibrosis during respiratory tract exacerbation using diffusion-weighted magnetic resonance imaging. *European Respiratory Journal.* 2017;50(1):1601437.
95. Dournes G, Laurent F. Restricted magnetic resonance diffusion of lung consolidation is not specific for respiratory exacerbation. *European Respiratory Journal.* 2017;50(5):1701621.

96. Ronan NJ, Einarsson GG, Twomey M, et al. CORK Study in Cystic Fibrosis: Sustained Improvements in Ultra-Low-Dose Chest CT Scores After CFTR Modulation With Ivacaftor. *Chest*. 2018;153(2):395–403.
97. Baysson H, Journy N, Roué T, Ducou-Lepointe H, Etard C, Bernier M-O. Exposition à la scanographie dans l'enfance et risque de cancer à long terme. Une synthèse des études épidémiologiques récentes. *Bulletin du Cancer*. 2016;103(2):190–198.
98. Zhang J, Wang Y, Jiang X, Chan HC. Cystic fibrosis transmembrane conductance regulator-emerging regulator of cancer. *Cell Mol Life Sci*. 2018;75(10):1737–1756.
99. Martin C, Hamard C, Kanaan R, et al. Causes of death in French cystic fibrosis patients: The need for improvement in transplantation referral strategies! *J Cyst Fibros*. 2016;15(2):204–212.

SERMENT D'HIPPOCRATE

Au moment d'être admis à exercer la médecine, je promets et je jure d'être fidèle aux lois de l'honneur et de la probité.

Mon premier souci sera de rétablir, de préserver ou de promouvoir la santé dans tous ses éléments, physiques et mentaux, individuels et sociaux.

Je respecterai toutes les personnes, leur autonomie et leur volonté, sans aucune discrimination selon leur état ou leurs convictions. J'interviendrai pour les protéger si elles sont affaiblies, vulnérables ou menacées dans leur intégrité ou leur dignité. Même sous la contrainte, je ne ferai pas usage de mes connaissances contre les lois de l'humanité.

J'informerai les patients des décisions envisagées, de leurs raisons et de leurs conséquences.

Je ne tromperai jamais leur confiance et n'exploiterai pas le pouvoir hérité des circonstances pour forcer les consciences.

Je donnerai mes soins à l'indigent et à quiconque me les demandera. Je ne me laisserai pas influencer par la soif du gain ou la recherche de la gloire.

Admis dans l'intimité des personnes, je tairai les secrets qui me seront confiés. Reçu à l'intérieur des maisons, je respecterai les secrets des foyers et ma conduite ne servira pas à corrompre les mœurs.

Je ferai tout pour soulager les souffrances. Je ne prolongerai pas abusivement les agonies. Je ne provoquerai jamais la mort délibérément.

Je préserverai l'indépendance nécessaire à l'accomplissement de ma mission. Je n'entreprendrai rien qui dépasse mes compétences. Je les entretiendrai et les perfectionnerai pour assurer au mieux les services qui me seront demandés.

J'apporterai mon aide à mes confrères ainsi qu'à leurs familles dans l'adversité.

Que les hommes et mes confrères m'accordent leur estime si je suis fidèle à mes promesses ; que je sois déshonoré et méprisé si j'y manque.