



HAL
open science

Évaluation de la quantification des hyper et hypo signaux en irm 3d ute comme marqueurs de la sévérité de l'atteinte pulmonaire dans la mucoviscidose

Cédric Leung Yan Cheong

► **To cite this version:**

Cédric Leung Yan Cheong. Évaluation de la quantification des hyper et hypo signaux en irm 3d ute comme marqueurs de la sévérité de l'atteinte pulmonaire dans la mucoviscidose. Sciences du Vivant [q-bio]. 2019. dumas-02433789

HAL Id: dumas-02433789

<https://dumas.ccsd.cnrs.fr/dumas-02433789>

Submitted on 9 Jan 2020

HAL is a multi-disciplinary open access archive for the deposit and dissemination of scientific research documents, whether they are published or not. The documents may come from teaching and research institutions in France or abroad, or from public or private research centers.

L'archive ouverte pluridisciplinaire **HAL**, est destinée au dépôt et à la diffusion de documents scientifiques de niveau recherche, publiés ou non, émanant des établissements d'enseignement et de recherche français ou étrangers, des laboratoires publics ou privés.

Université de Bordeaux

U.F.R DES SCIENCES MÉDICALES

Année 2019

N° 3079

Thèse pour l'obtention du

DIPLOME D'ETAT DE DOCTEUR EN MÉDECINE

Présentée et soutenue publiquement par

LEUNG YAN CHEONG Cédric, né le 16 mai 1989 à Moka (Ile-Maurice)

Le 13 septembre 2019 à Bordeaux

**EVALUATION DE LA QUANTIFICATION DES HYPER ET HYPO
SIGNAUX EN IRM 3D UTE COMME MARQUEURS DE LA SÉVÉRITÉ
DE L'ATTEINTE PULMONAIRE DANS LA MUCOVISCIDOSE**

Directeur de thèse :

Monsieur le Docteur Gaël DOURNES

Membres du jury :

Monsieur le Professeur François LAURENT	Président du Jury
Madame le Professeur Chantal RAHERISON-SEMJEN	Juge
Monsieur le Professeur Michaël FAYON	Juge
Madame le Docteur Julie MACEY	Juge
Monsieur le Docteur Gaël DOURNES	Juge

Rapporteur :

Monsieur le Docteur LINTINGRE Pierre-François

Remerciements

Aux membres du jury,

Au président du jury, Monsieur le Professeur François LAURENT,

*Professeur des Universités, Praticien Hospitalier,
Chef de service de l'unité d'imagerie cardio-thoracique,
Hôpital Haut-Lévêque, CHU de Bordeaux,*

Je vous remercie de me faire l'honneur de présider ce jury de thèse. Le semestre passé dans votre service a été très instructif et formateur grâce à vos enseignements et votre disponibilité et je vous en suis grandement reconnaissant. Soyez assuré, Monsieur, de mon profond respect et ma sincère considération.

Madame le Professeur Chantal RAHERISON-SEMJEN,

*Professeur des Universités, Praticien Hospitalier,
Responsable d'unité de pneumologie ambulatoire et de tabacologie, service de
pneumologie adulte,
Hôpital Haut-Lévêque, CHU de Bordeaux,*

Je vous remercie de me faire l'honneur de juger ma thèse. Soyez assurée, Madame, de mon profond respect et ma sincère considération.

Monsieur le Professeur Michaël FAYON,

*Professeur des Universités, Praticien Hospitalier,
Responsable d'unité de pneumologie pédiatrique, service de pédiatrie médicale
Hôpital Pellegrin, CHU de Bordeaux,*

Je vous remercie de me faire l'honneur de juger ma thèse. Soyez assuré, Monsieur, de mon profond respect et ma sincère considération.

Madame le Docteur Julie MACEY,

*Praticien Hospitalier,
Service de pneumologie adulte, CRCM,
Hôpital Haut-Lévêque, CHU de Bordeaux,*

Je vous remercie de me faire l'honneur de juger ma thèse. Soyez assurée, Madame, de mon profond respect et ma sincère considération.

Au directeur de thèse et membre du jury, Monsieur le Docteur Gaël DOURNES,
Maître des conférences, Praticien Hospitalier,
Service d'imagerie cardio-thoracique,
Hôpital Haut-Lévêque, CHU de Bordeaux,

Je te remercie de m'avoir proposé ce sujet de thèse et d'avoir toujours été disponible pour répondre à mes interrogations. Tu as su me transmettre ton intérêt pour la recherche ainsi que pour l'imagerie thoracique. Je te souhaite le meilleur pour ta future année de mobilité à Cincinnati.

Au rapporteur de thèse, Monsieur le Docteur Pierre-François LINTINGRE,
Assistant,
Service d'imagerie médicale,
CH de Libourne,

Je te remercie d'avoir gentiment accepté d'être mon rapporteur de thèse. Merci pour tes conseils avisés, ton excellent encadrement en radiologie dans la bonne humeur.

A ma famille,

A mes parents, *merci infiniment pour votre présence, votre soutien et votre amour inconditionnel. Quelques mots ne suffisent pas à vous exprimer ma gratitude.*

A Fabrice et à Sharon, *merci d'avoir toujours pris soin de votre petit frère.*

A Patrick, *merci pour ta jovialité et ta générosité.*

A Julie, *merci à toi et ta famille de m'avoir si bien accueilli à mon arrivée pour la première année de médecine. Merci pour ta bienveillance et ta bonne humeur.*

A Simon, Louis, Madeleine et Émile, *vous grandissez vite, j'ai hâte de vous revoir, vous rendez fier votre tonton.*

A Thierry, *depuis notre enfance à Maurice jusqu'à présent à Bordeaux, merci pour ton accueil, ton amitié et ta générosité.*

A mes amis et collègues,

A Clémence, *merci pour ta présence à toute épreuve ma cousine. Merci pour ton optimisme, ta bonne humeur, ta bienveillance et tes monologues un peu longs.*

A François, *on aura bien rigolé pendant ces trois semestres passés ensemble.*

Aux amis de promo, P-A, Couscous, Jojo, Sandy, Cricri, Eva, Maxime, Juliette, *à la meilleure promo de radio, merci pour les moments passés ensemble en stage et surtout en dehors.*

A Marie-Charlotte, *notre mère à tous et incruste de promo, à Agnès,* *deuxième incruste de promo, à nos soirées et aux moments de rigolade* **et à Alexandre,** *à nos battles de danse.*

Aux réunionnais, Pedro, Maxime et Shafey, *à très bientôt pour de nouvelles aventures.*

A Amélie, *merci pour ton dévouement pour tes collègues et tes amis, ta joie de vivre et ta spontanéité.*

A Sonia, Romane, Camille, Godefroy, Benoit, John, Thibaut, Jean, Benjamin, Lydia et Rachelle, *aux moments sympathiques passés en stage et en garde.*

A l'équipe de Libourne,

A Fred, Brigitte, Anne, Jérôme, Grégory, Imad, David, Pierre-François, Louise, Maylis, Julia et Timothée, *merci pour l'ambiance conviviale au travail.*

A mes tous mes chefs de Bordeaux,

A Olivier, *merci pour ton enseignement et ta générosité*, **A Pierre Bessou**, *merci pour votre enseignement et votre bienveillance, allez liverpool!*, **A Nora, Cécile, Pierre Balageas, Padelis, Mounir, Antoine, Jean-Thomas, Sylvain et Ilyès**, *merci pour vos enseignements dans la bonne humeur.*

A Marie-Amélie, *la meilleure pour la fin ! Je te remercie pour ton soutien quotidien, ta joie de vivre, ton affection... Le temps passe vite à tes côtés. « tm ».*

Liste des abréviations

3D : 3 Dimensions

ABPA : Aspergillose Broncho-Pulmonaire Allergique

AMM : Autorisation de Mise sur le Marché

ARNm : Acide Ribonucléique messenger

BPCO : Broncho-Pneumopathie Chronique Obstructive

CHU : Centre Hospitalier Universitaire

CFF : Cystic Fibrosis Foundation

CFTR : Cystic Fibrosis Transmembrane Conductance Regulator

CPDPN : Concertation Pluridisciplinaire de Diagnostic Pré-Natal

CRCM : Centre de Ressources et de Compétences de la Mucoviscidose

ECFS : European Cystic Fibrosis Society

ECG : Électrocardiogramme

EFR : Épreuves Fonctionnelles Respiratoires

HASTE : Half-fourier Acquired Single-shot Turbo spin-Echo sequence

HAV : High Attenuation Volume

HSV : High Signal intensity Volume

IRM : Imagerie par Résonance Magnétique

LAV_{-950HU} : Low Attenuation Volume avec un seuil à -950 UH

LBA : Lavage Broncho Alvéolaire

LSV_{0,20} : Low Signal intensity Volume avec un seuil à 0,20

ORL : Oto-Rhino-Laryngologie

PETRA : Pointwise Encoding Time with Radial Acquisition

PNDS : Protocole National de Diagnostic et de Soins

UTE : Ultra-short Echo Time

VEMS : Volume Expiratoire Maximal en une Seconde

STIR : Short-TI Inversion Recovery

STT : Soft Tissue Threshold

TDM : Tomodensitométrie

UH : Unités Hounsfield

TEP : Tomographie par Émission de Positons

TIR : Trypsine Immuno-Réactive

True-FISP : True-Fast Imaging with Steady-state Precession

VIBE : Volumetric Interpolated Breath-hold Examination

Table des matières

1. Introduction	10
2. Contexte de l'étude	11
2.1. Définition et historique	11
2.2. Épidémiologie	11
2.3. Génétique et CFTR	16
2.4. Manifestations cliniques	19
2.5. Dépistage et diagnostic	23
2.6. Prise en charge	25
2.7. Suivi	28
3. Imagerie dans la mucoviscidose	30
3.1. Radiographie standard	30
3.1.1. <i>Principaux scores de sévérité</i>	30
3.1.2. <i>Avantages de la technique</i>	31
3.1.3. <i>Limites de la technique</i>	31
3.2. Tomodensitométrie	32
3.2.1. <i>Principaux scores de sévérité</i>	32
3.2.2. <i>Avantages de la technique</i>	34
3.1.4. <i>Limites de la technique</i>	35
3.3. Imagerie par résonance magnétique	40
3.3.1. <i>Séquences morphologiques conventionnelles</i>	40
3.3.2. <i>Séquences morphologiques à temps d'écho ultra-court</i>	42
3.3.3. <i>Principaux scores de sévérité</i>	44
3.3.4. <i>Avantages de la technique</i>	48
3.3.5. <i>Limites de la technique</i>	49
4. Apport de la quantification en imagerie de coupes dans la mucoviscidose	51
4.1. Limites des scores visuels semi-quantitatifs	51
4.2. Principaux scores quantitatifs de sévérité TDM	54
4.3. Application de la quantification à l'IRM	57
5. Étude scientifique	62
6. Discussion	93
6.1. Apports de l'étude	93
6.2. Limites de l'étude	93
7. Perspectives	94
7.1. IRM morpho-fonctionnelle et de contraste	94
7.2. Place de l'IRM de routine dans la pathologie pulmonaire	97
7.3. Proposition d'un protocole IRM standardisé dans la mucoviscidose	100

8. Conclusion	101
Références	102

Résumé

Objectifs : Notre étude avait pour but d'évaluer la quantification automatique à l'IRM (imagerie par résonance magnétique) du volume des hypersignaux (HSV) et des hyposignaux (LSV) pulmonaires en substitution de la « plus-pathology » et de la « minus-pathology », comme marqueurs de la sévérité de la mucoviscidose en utilisant une séquence 3D UTE (temps d'écho ultra court en 3 dimensions), en comparaison à la quantification tomodensitométrique des hyperdensités (HAV) et hypodensités (LAV).

Matériels et Méthodes : Trente patients consécutifs atteints de mucoviscidose ont bénéficié d'une TDM (tomodensitométrie), d'une IRM et d'EFR (épreuves fonctionnelles respiratoires) le même jour ainsi que d'une IRM et d'EFR de contrôle un an plus tard. Les scores visuels (Helbich-Bhalla) et quantitatifs ont été évalués pour la TDM et l'IRM. La reproductibilité a été évaluée avec le coefficient de corrélation intraclass (CCI). Le test de Spearman a été utilisé pour l'évaluation des corrélations univariées.

Résultats : Le %LSV a montré une bonne corrélation avec le %LAV ($r=0.61$; $p<0,001$) et le %HSV a montré une corrélation modérée avec le %HAV ($r=0.59$; $p<0.001$). Des corrélations statistiquement significatives ont été retrouvées entre les paramètres IRM quantitatifs (%LSV et %HSV) et le %VEMS (volume expiratoire maximal en une seconde), ($r= -0.45$; $p=0,01$ et $r= -0.40$; $p=0.02$ respectivement). Les modifications du VEMS à un an ont également corréler de manière significative avec les modifications du %HSV ($r=-0.45$; $p=0.02$) mais pas avec les modifications du %LSV ($r=-0.07$; $p=0.69$). Des reproductibilités intra observateur et inter observateur presque parfaites ont été obtenues pour le %HSV et le %LSV ($CCI \geq 0.97$).

Conclusion : Les quantifications automatiques en IRM 3D UTE des hypo signaux et des hyper signaux permettent d'évaluer de manière fiable la sévérité de la maladie chez des patients atteints de mucoviscidose sans aucune irradiation et peuvent aider à objectiver ces altérations liées aux processus destructifs et productifs secondaires à l'inflammation chronique des voies aériennes.

1. Introduction

La mucoviscidose est la maladie génétique létale la plus répandue au sein de la population caucasienne. L'atteinte de la maladie est poly viscérale mais le pronostic vital est surtout lié à l'insuffisance respiratoire, responsable de 90% des décès. Grâce à une meilleure prise en charge globale symptomatique des patients, à l'avènement des nouvelles thérapies protéiques prometteuses et à la transplantation pulmonaire, l'espérance de vie des patients a augmenté de manière significative. En effet, les données démographiques montrent que la population globale ne cesse d'augmenter avec une proportion grandissante d'adultes. Le contrôle de l'évolution de la maladie ainsi que de l'efficacité thérapeutique par des examens complémentaires est primordial afin d'adapter au mieux la prise en charge. L'imagerie en coupes, notamment la tomodensitométrie, a une place centrale au sein de cette évaluation. Son principal inconvénient est son caractère irradiant et il était nécessaire de trouver une solution alternative, d'autant plus que l'espérance de vie des patients, et en conséquence le nombre d'examens réalisés, augmentent. Cette solution pourrait être l'Imagerie par Résonance Magnétique (IRM) car des études récentes ont montré qu'elle présentait une bonne concordance (scores visuels) avec le scanner dans l'évaluation des altérations structurelles de la mucoviscidose, sans aucune irradiation et sans injection de produit de contraste. Il a été démontré que les scores visuels étaient plus sensibles que les épreuves fonctionnelles respiratoires dans la détection des modifications précoces pulmonaires dans le cadre de la mucoviscidose. Toutefois, ces scores visuels ne sont pas parfaitement reproductibles, dépendent de l'expérience et de l'entraînement du radiologue et peuvent être longs à réaliser. Nous avons donc fait l'hypothèse que l'IRM en 3 dimensions en séquences d'écho ultra court (3D UTE) pourrait être utilisée dans la quantification des hypo et hyper signaux comme marqueurs de la sévérité de l'atteinte pulmonaire dans la mucoviscidose, d'une manière complètement automatique.

Les techniques automatisées offrent une quantification objective, qui pourrait être primordiale non seulement dans les essais thérapeutiques, dans le suivi à court et long terme mais également dans l'évaluation de la réponse thérapeutique.

2. Contexte de l'étude

2.1. Définition et historique

La mucoviscidose est une maladie génétique et héréditaire létale qui touche les cellules tapissant différents organes tels que les voies respiratoires, le tube digestif et les glandes sudorales. Elle est appelée fibrose kystique (cystic fibrosis) dans les pays anglo saxons. Bien que le spectre clinique complet de la mucoviscidose ne fut assimilé que dans les années 30, certains de ses aspects étaient déjà connus au moyen âge, comme en témoigne cette citation d'un conte allemand : « prenez garde à l'enfant qui a la peau salée car il est maudit et périra bientôt »[1]. Le caractère héréditaire fut suggéré dans les années 40 et il a fallu attendre la fin des années 80 pour que soit enfin isolé le gène responsable de la maladie [2]. Il n'y a à ce jour pas de traitement curatif de la mucoviscidose mais grâce aux avancées de la recherche, notamment dans le domaine de la thérapie protéique et à une meilleure prise en charge globale, l'espérance de vie des patients ne cesse de croître.

2.1.2. Épidémiologie

La mucoviscidose est la plus fréquente des maladies héréditaires dans les populations caucasiennes. La prévalence varie en fonction de la région et de l'ethnicité (Figure 1). Par exemple, en Europe elle atteint 1/3000 personne, en Amérique elle atteint 1/3000 personne de la population blanche, 1/4000-10000 de la population Latino-Américaine et 1/15000 de la population Afro-Américaine.

La mucoviscidose est peu fréquente en Afrique et en Asie mais une sous-estimation de cette prévalence est fort probable du fait du manque de recensement et de l'absence de registre national [3]. Par exemple, la prévalence est estimée à 1/350000 personne au Japon [4].

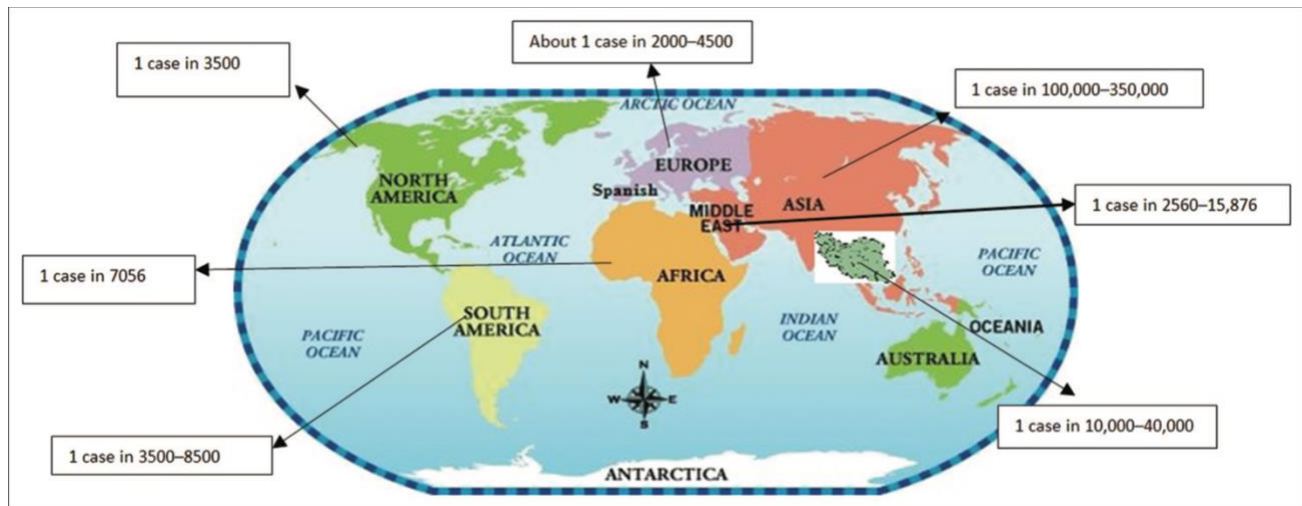
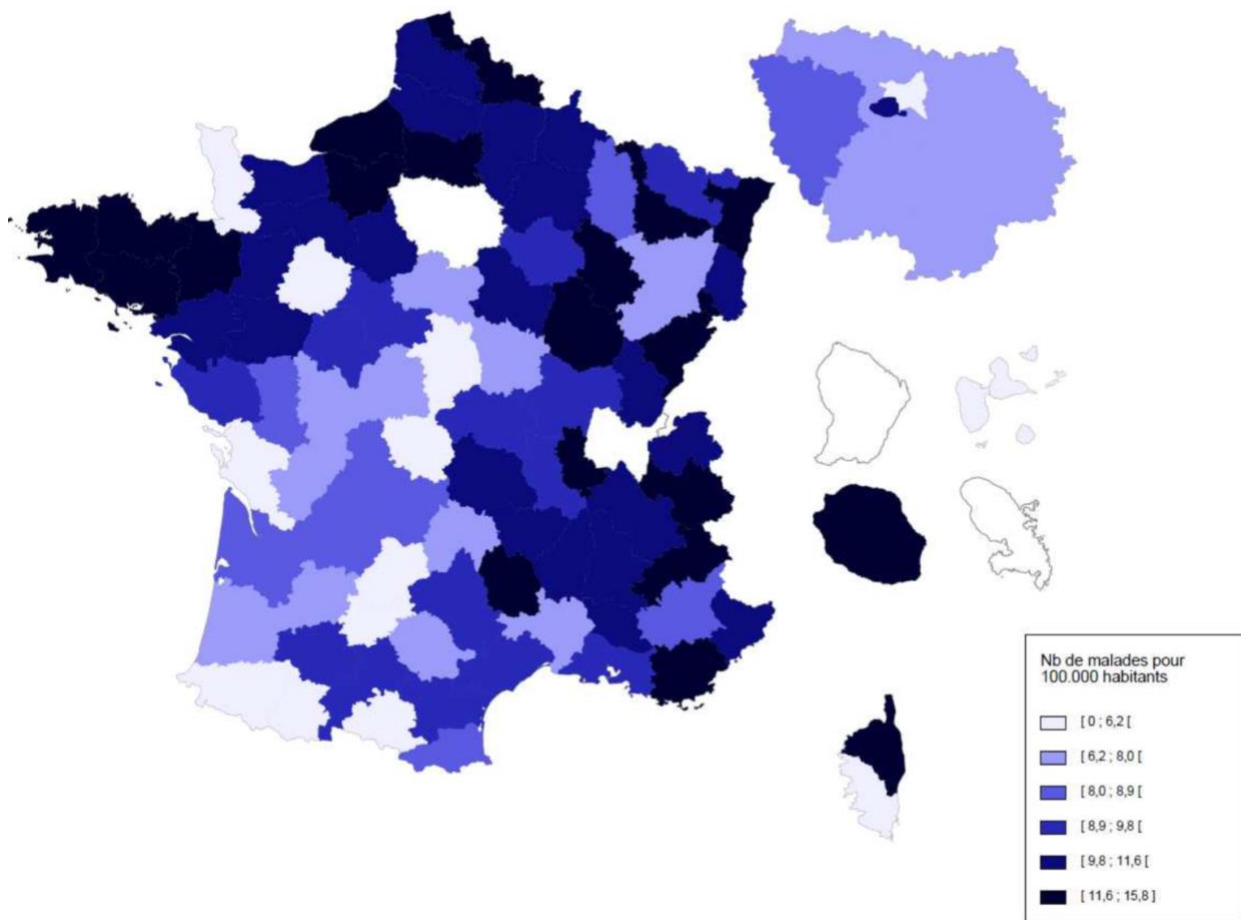


Figure 1 : Prévalence de la mucoviscidose dans différents continents. Source : Mirtajani et al.:
Geographical distribution of cystic fibrosis; the past 70 years of data analyzis

En France, des données épidémiologiques précises sont disponibles depuis plusieurs années grâce au Registre Français de la mucoviscidose [5]. Elle touche un enfant sur 4500 naissances, c'est-à-dire 200 enfants qui naissent chaque année en sont atteints [6]. Il existe également une variation d'incidence au sein des différentes régions de France (Figure 2). Il n'y a pas de disparité d'atteinte selon le sexe (52,4% d'hommes contre 47,6% de femmes).



Registre français de la mucoviscidose 2016

Figure 2 : Prévalence de la mucoviscidose par département (nombre de patients pour 100 000 habitants). Source : Registre français de la mucoviscidose 2016.

L'évolution démographique sur les 10 dernières années est très encourageante et est le reflet de l'amélioration constante de l'état clinique des patients, notamment avec une augmentation de la population totale à 7114 patients recensés en 2017. Les adultes représentent plus de 55% de l'effectif total contre 18% en 1992 témoignant de l'augmentation de l'espérance de vie des patients (Figure 3). En effet, l'âge moyen est passé de 17 ans en 2006 contre 22 ans en 2016. Le taux brut de mortalité est passé de 12.4 pour 1000 personnes en 2006 contre 7.7 pour 1000 personnes en 2016. (Figure 4)

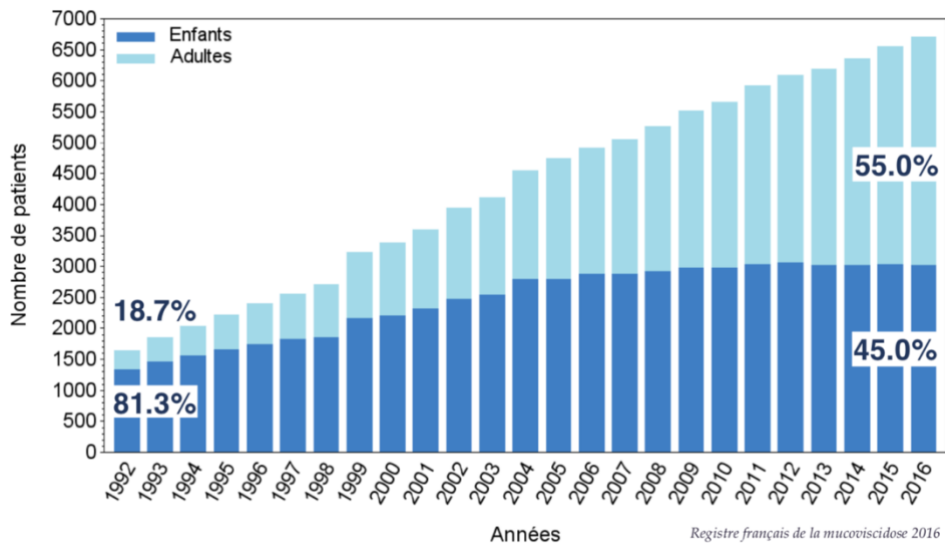


Figure 3 : Évolution du nombre de patients depuis 1992. Source : *Registre français de la mucoviscidose 2016*.

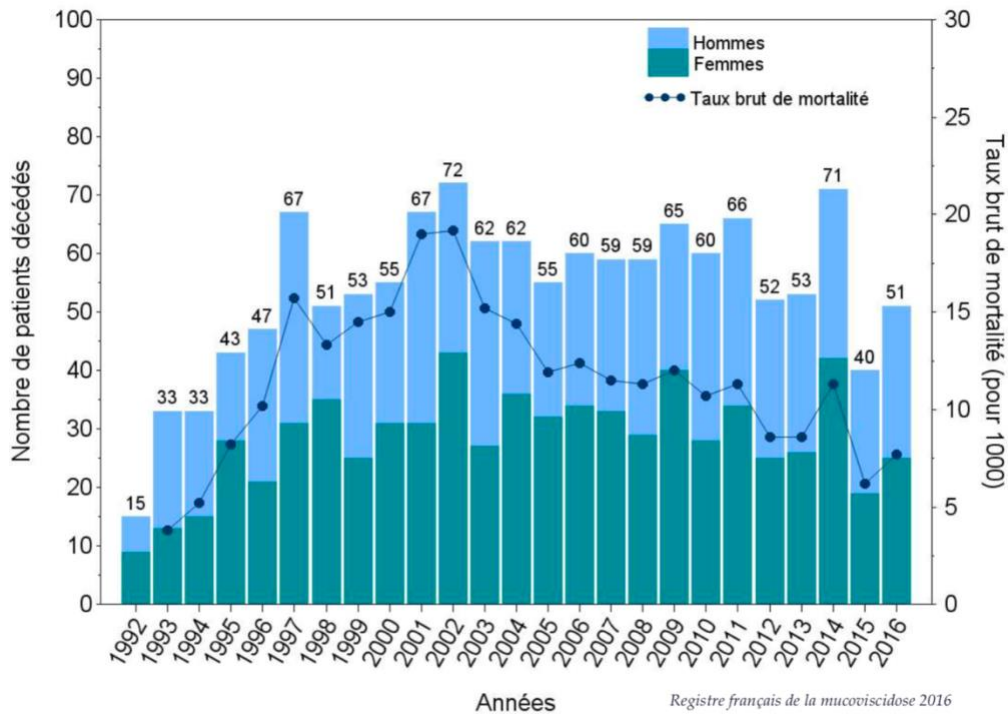
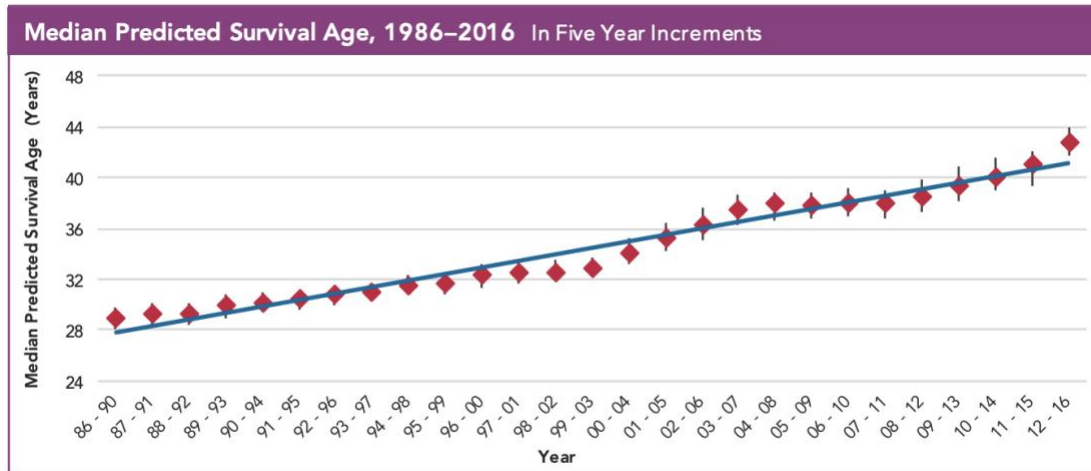


Figure 4 : Nombre de décès dans l'année, évolution depuis 1992. Source : *Registre français de la mucoviscidose*

Selon les données de la Cystic Fibrosis Foundation (CFF) aux États-Unis[7], 29,887 patients étaient recensés en 2017 dont 93,6% de la population blanche. La moyenne d'âge est passée de 17.2 ans en 2002 contre 21.7 ans en 2017. L'espérance de vie est passée de 32 ans en 1996 à 43 ans en 2016 (Figure 5)



**Using the currently recommended method for calculating median predicted survival.*

Figure 5 : Espérance de vie de 1986-2016 aux États-Unis. Source : Registre annuel de 2016 de la Cystic Fibrosis Foundation.

Ces données sont en rapport avec une amélioration du dépistage permettant une prise en charge plus précoce, l'amélioration des traitements symptomatiques agissant sur les manifestations des organes cibles et la transplantation pulmonaire qui se stabilise au nombre d'une centaine d'interventions par an depuis 2010 avec plus de 20% des patients adultes greffés. Les nouvelles thérapies protéiques sont également à l'origine d'un grand tournant dans l'amélioration de la thérapeutique avec l'ivacaftor ou la combinaison lumacaftor/ivacaftor qui sont des potentiateurs et correcteurs du CFTR, dont bénéficient 2% et 16% des patients respectivement[5].

2.3. Génétique et CFTR

La mucoviscidose est une maladie génétique et héréditaire autosomique récessive due à une mutation du gène CFTR (Cystic Fibrosis Transmembrane Conductance Regulator) localisé sur le chromosome 7, qui a été découverte en 1989[2]. Elle entraîne un défaut de fonctionnement de la protéine CFTR qui est une protéine transmembranaire de grande taille, constituée de 1480 acides aminés et qui fonctionne comme un canal chlorure[8]. Toutefois, le rôle de CFTR dans la physiologie épithéliale s'étend au-delà de la fonction de canal chlorure car plusieurs études ont démontré que CFTR est impliqué dans la régulation d'autres canaux ioniques, notamment celui du sodium sur lequel il exerce un effet inhibiteur[9]. En conséquence, CFTR occupe une position centrale dans la régulation des transports d'eau et de sel à travers de multiples épithéliaux et son absence est à l'origine d'anomalies de transport ioniques spécifiques de l'organe concerné : la diminution de sécrétion des fluides à travers les différents épithéliaux résulte en une obstruction canalaire (pancréas, voies biliaires, bronchioles, canaux déférents) et aux dysfonctionnements qui en découlent (insuffisance pancréatique exocrine, cirrhose, bronchectasies et infertilité masculine). Le mucus est particulièrement visqueux au niveau des cellules respiratoires engendrant une obstruction des voies aériennes distales [10].

Au niveau des glandes sudoripares, il existe en revanche un défaut de réabsorption des ions chlorure par le canal CFTR. Cette caractéristique est utilisée lors du test de la sueur qui consiste en la détermination de la concentration en ions chlorure dans la sueur ; celle-ci sera nettement plus élevée chez les patients porteurs de mucoviscidose que chez un individu sain [9].

Plus de 1800 mutations du gène CFTR ont été identifiées à ce jour [11]. Afin d'aider à catégoriser ces mutations selon leur impact fonctionnel, cinq classes ont été créées (Figure 6) :

Classe I : mutations altérant la production de la protéine résultant en une absence totale ou partielle de la protéine.

Classe II : mutations perturbant le processus de maturation cellulaire de la protéine, ainsi la protéine est soit absente soit présente en quantité réduite dans la membrane apicale (Les mutations de cette classe représentent la majorité des allèles notamment DF508).

Classe III : mutations perturbant la régulation du canal chlore.

Classe IV : mutations altérant la conduction du canal chlore.

Classe V : mutations altérant la stabilité de l'ARNm CFTR ou de la protéine mature.

Certaines mutations sont à l'origine d'une absence totale de fonction CFTR, donc plus délétères (Classes I-III), alors que d'autres sont associées à une fonction résiduelle (Classes IV et V)[12].

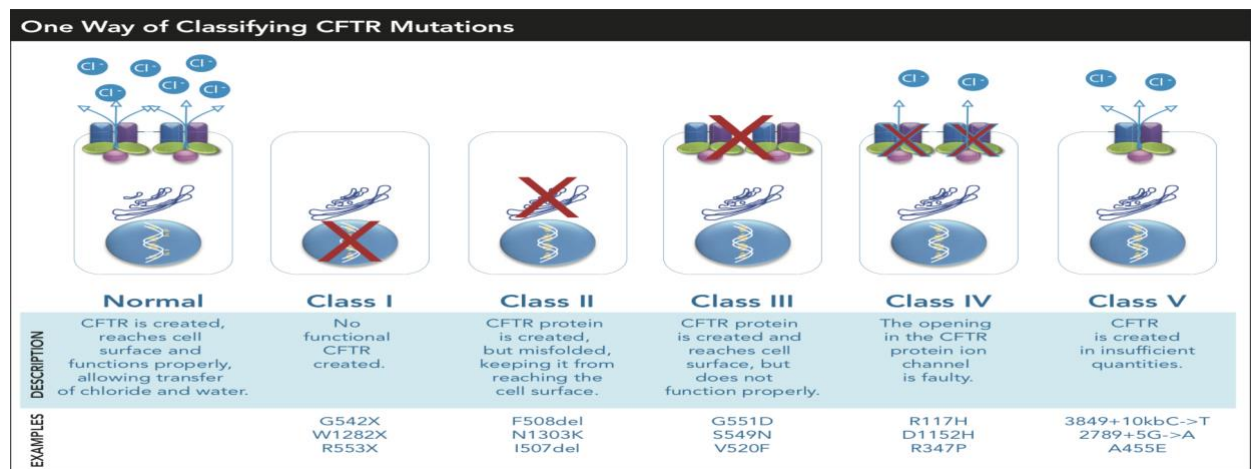


Figure 6 : Classification simplifiée des principales mutations selon le niveau de l'altération de la protéine CFTR. Source : Rapport annuel de la Cystic Fibrosis Foundation de 2017.

Ce système de classification est utile dans la compréhension des étapes du développement de la protéine CFTR et de la raison pour laquelle une mutation est associée à un certain degré de sévérité de la maladie. Toutefois, il est de plus en plus reconnu que ce schéma est une simplification

excessive car certaines mutations causent plus d'un type de défaut dans la fonction CFTR. Par conséquent, l'arrivée des thérapeutiques modulatrices de CFTR a mené au « theratyping » [13], terme anglo-saxon désignant un moyen de classer les variantes de mutation du gène CFTR selon leur effet sur la protéine CFTR et selon leur réponse aux correcteurs et potentiateurs [14]. Une potentielle stratégie de « theratyping » serait de grouper tous les patients avec des mutations qui répondent à un potentiateur (13%) ou à une combinaison potentiateur/correcteur (44%), les patients qui ne sont pas répondeurs (23%) et les patients dont les mutations n'ont pas encore été testées (20%) [7].

La mutation la plus fréquente est F508del (absence de phenylalanine à la position 508). Elle représente deux tiers des allèles mutés en Europe et au nord de l'Amérique. Bien que la fréquence des mutations varie de population en population, aucune autre ne représente plus de 5% des mutations de CFTR [3].

L'insuffisance pancréatique est étroitement liée aux mutations de classe I-III ; toutefois, la variabilité du reste du patrimoine génétique d'un certain individu (gènes modificateurs) et l'environnement extérieur font que l'association génotype-phénotype soit souvent discordante, plus particulièrement dans l'atteinte pulmonaire. Les manifestations cliniques de la mucoviscidose peuvent être très différentes même chez deux patients apparentés avec le même génotype CFTR. Le polymorphisme dans les gènes non-CFTR peut expliquer cette discordance [15]. Concernant l'environnement extérieur, des études ont montré que la fumée de cigarette diminuait l'expression et la fonction de CFTR[16], aussi bien au niveau pulmonaire qu'en extra pulmonaire, avec une symptomatologie pouvant s'apparenter à une mucoviscidose peu sévère[17].

2.4. Manifestations cliniques

Les symptômes liés à la mucoviscidose apparaissent au cours de la vie avec un chevauchement et une variabilité accrue des symptômes et de leur date d'apparition, de patient en patient.

Atteinte respiratoire

L'insuffisance respiratoire est responsable d'au moins 90% de la mortalité dans la mucoviscidose [18].

Le dysfonctionnement de la protéine CFTR au niveau des cellules épithéliales respiratoires inhibe les mouvements ioniques, ce qui entraîne une diminution du pH et une déshydratation du mucus qui perd ses propriétés rhéologiques. Il en résulte une diminution de la clairance mucociliaire, une obstruction des voies aériennes distales et une prédisposition aux infections respiratoires [19].

L'obstruction bronchique liée à l'excès de mucus épais, les infections bactériennes typiques et l'inflammation neutrophile intense aboutissent à un stade chronique aux bronchectasies irréversibles, mais il est difficile de statuer sur l'élément initiateur au sein de ce cercle vicieux.

Les connaissances actuelles suggèrent que les poumons d'enfants atteints sont indemnes à la naissance, mais s'infectent rapidement et s'installe alors une inflammation, qui est retrouvée au lavage broncho-alvéolaire (LBA), même chez les enfants asymptomatiques [20].

D'autres auteurs ont montré qu'il y avait déjà une réaction inflammatoire importante des voies aériennes alors même que les résultats microbiologiques étaient négatifs [21].

Typiquement, les enfants atteints sont rapidement colonisés par *Haemophilus influenzae* ou *S Aureus*. Au bout d'un certain temps, *P aeruginosa* devient l'organisme prédominant dans les voies

respiratoires, ce qui marque un tournant dans la maladie [22]. Une étude a montré que 39 patients sur 40 (98%) d'une cohorte d'enfants atteints de mucoviscidose avaient une sérologie ou une culture positive pour *P aeruginosa* dès 3 ans suggérant le caractère précoce de l'infection [23]. L'infection persistante engendre la sécrétion de cytokines chimiotactiques qui recrutent de grandes quantités de cellules inflammatoires au niveau des voies aériennes, cet atmosphère inflammatoire favorisant la prolifération de *P aeruginosa* et s'en suit un cercle vicieux . Il a été démontré qu'il y avait une survie plus élevée chez les patients indemnes d'infection par *P aeruginosa* et en conséquence une stratégie de traitement par antibiothérapie pour les infections au stade précoce a été suggérée [24].

Les symptômes cliniques sont une toux, des expectorations et une dyspnée, qui peuvent s'accroître au décours d'une exacerbation qui est le plus souvent en lien avec l'atteinte respiratoire chronique mais qui peut aussi être secondaire à un facteur déclenchant telle qu'une infection ou un allergène. Les autres complications pourvoyeuses d'une morbi-mortalité accrue sont l'hémoptysie, le pneumothorax, l'atélectasie, l'hypertension pulmonaire, l'aspergillose broncho pulmonaire allergique (ABPA) et l'insuffisance respiratoire chronique entre autres.

Atteinte digestive

Environ 15% des enfants atteints de mucoviscidose naissent avec un **iléus méconial**, correspondant à une occlusion néonatale due à l'absence d'évacuation du méconium (premières matières fécales liées à l'ingestion de liquide amniotique) [3].

85-90% développent une **insuffisance pancréatique** qui peut être présente dès la naissance ou évoluer pendant la première année de vie. Les signes typiques de l'insuffisance pancréatique sont des selles grasses, des flatulences, un ballonnement abdominal et une prise de poids peu satisfaisante. L'insuffisance pancréatique mène à une stéatorrhée, un déficit en vitamines

liposolubles et une malnutrition [3]. A l'époque où la mucoviscidose fût reconnue pour la première fois en 1938, l'espérance de vie des patients était de seulement quelques mois ; le décès était causé par la malnutrition [25]. La malabsorption des vitamines liposolubles (A,D,E,K) peut causer une anémie, une neuropathie ou une ostéoporose. Avec l'introduction de la supplémentation en enzymes pancréatiques, la malnutrition est mieux contrôlée ; toutefois, un apport calorique suffisant et une supplémentation vitaminique demeurent essentiels au contrôle de la maladie.

Les sécrétions intestinales épaisses, une malabsorption et un péristaltisme intestinal diminué peuvent être à l'origine d'une **occlusion distale** ou d'une **constipation chronique** chez les patients plus âgés [26].

Les patients atteints de mucoviscidose sont également à risque de **cirrhose biliaire** secondaire à une obstruction des voies biliaires intrahépatiques.

Le reflux gastro œsophagien est observé dans environ 15% des cas.

Troubles endocriniens

La dysfonction pancréatique est liée à l'obstruction des canalicules pancréatiques par des sécrétions épaisses. Avec le temps, le pancréas s'autolyse et il en résulte une involution adipeuse. Quand une certaine proportion d'îlots de Langerhans devient non fonctionnelle, le patient développe alors un déficit en insuline et une intolérance aux glucides, avec une possible insulino-résistance surajoutée [27]. Le **diabète lié à la mucoviscidose** n'est pas le même que le diabète de type I ou II car plusieurs facteurs inhérents à la mucoviscidose affectent le métabolisme du glucose notamment l'énergie dépensée élevée, l'infection aiguë et chronique, le déficit en glucagon, le dysfonctionnement hépatique et le travail respiratoire augmenté. 30% des patients de plus de 25 ans seraient atteints de ce type de diabète[3]. Puisqu'il existe une association entre ce diabète, une

maladie pulmonaire plus sévère et un état nutritionnel précaire, tout patient qui présente une perte de poids ou une chute de la fonction pulmonaire devrait être dépisté.

L'ostéoporose secondaire au déficit en vitamine D, à l'inflammation chronique et à l'utilisation intermittente de corticoïdes est une autre complication de la mucoviscidose. L'ostéopénie débute dans l'enfance mais se manifeste généralement à l'âge adulte. Il a été démontré que la résorption osseuse était plus importante que sa formation, même chez les patients cliniquement stables et ayant une bonne nutrition [28].

Il existe souvent un **retard pubertaire**.

Un excès de formation de **lithiases rénales** peut également s'observer.

Troubles génitaux

Concernant les hommes, dans 98% des cas, il existe une agénésie des canaux déférents mais avec une spermatogenèse conservée. Une fécondation in vitro peut être proposée.

La fertilité est cependant conservée chez les femmes, bien qu'elle puisse être diminuée par une glaire cervicale épaissie. Le consensus est qu'une femme en bon état nutritionnel avec une fonction pulmonaire satisfaisante peut mener à terme une grossesse [29].

Atteinte naso-sinusienne

Elle est quasi constante avec une polypose et des sinusites à répétition.

Troubles dépressifs

Il ne faut pas méconnaître le retentissement psychique de cette maladie chronique qui impose une thérapeutique lourde avec des hospitalisations fréquentes lors des exacerbations. L'adolescence est

une période particulièrement difficile avec des phases de déni et d'opposition. Une prise en charge adaptée psychologique est indispensable autant pour le patient que pour la famille.

Mucoviscidose et néoplasie

Il existerait un risque relatif plus élevé de développer certaines néoplasies chez le patient atteint de mucoviscidose, notamment au niveau digestif (jonction oeso-gastrique, tractus biliaire, intestin grêle et côlon), testiculaire et hématologique (leucémie lymphoïde), et cela plus particulièrement après une transplantation [30].

2.5. Dépistage et diagnostic

Avant la mise en place du dépistage néonatal systématique, le contexte de découverte le plus fréquent de la maladie était la clinique évocatrice (iléus méconial, diarrhée graisseuse, encombrement et infections récidivantes des voies respiratoires), faisant alors réaliser le test de la sueur ; la présence d'un taux élevé d'ions chlorure dans la sueur confirmait le diagnostic clinique. Celui-ci était alors complété par l'analyse moléculaire du gène CFTR et la recherche des mutations en cause.

Le principe du test de la sueur est le suivant : la transpiration localisée par iontophorèse est induite en faisant passer pendant cinq minutes un courant de très faible intensité au travers d'une compresse imprégnée de pilocarpine, posée sur l'avant-bras [31]. La sueur produite est recueillie au moyen d'un papier filtre puis la concentration en chlore est mesurée. Une valeur supérieure à 60 mmol/L confirme le diagnostic de mucoviscidose.

Depuis 2002, le dépistage systématique a été étendu à l'ensemble du territoire Français, faisant appel au dosage sanguin de la trypsine immuno-réactive (TIR) et à la recherche des mutations CFTR les plus fréquentes (au nombre de 29 depuis le 01/01/2015). La TIR est une protéine dont la présence est plus abondante en cas d'anomalie pancréatique pendant la vie fœtale et les premiers mois de vie. Son dosage est très sensible et permet de détecter jusqu'à 95% des nouveaux nés atteints de mucoviscidose mais du fait de sa spécificité insuffisante, il est donc nécessaire de réaliser une analyse moléculaire complémentaire. Il convient ensuite de réaliser le test de la sueur même si les mutations en cause ont été retrouvées. Le diagnostic est confirmé par l'identification de 2 mutations du gène CFTR associées à la mucoviscidose (www.cftr2.org) ou d'un chlorure sudoral supérieur ou égal à 60 mmol/L.

Le diagnostic ne peut être conclu si le chlorure sudoral est inférieur au seuil de 60 mmol/L ou si une seule mutation a été retrouvée. On peut alors rechercher des atteintes infracliniques évocatrices, en particulier une baisse de l'élastase pancréatique et une atrésie des canaux déférents, et s'aider de tests fonctionnels épithéliaux visant à explorer le transport ionique transépithélial: différence de potentiel nasal et courant de court-circuit sur biopsie rectale.

L'autre contexte de découverte est le diagnostic prénatal, dans le cadre d'antécédents familiaux de mucoviscidose ou de signes échographiques évocateurs. Le dossier est discuté dans une réunion de concertation pluridisciplinaire de diagnostic prénatal (CPDPN) et un prélèvement est organisé afin de confirmer le diagnostic. La mucoviscidose étant une maladie grave et incurable, elle peut faire l'objet d'une demande d'interruption médicale de grossesse.

2.6. Prise en charge (selon le protocole national de diagnostic et de soins (PNDS) de la mucoviscidose)

Objectifs de la prise en charge thérapeutique

- Éduquer le patient et/ou les parents.
- Identifier et traiter précocement les colonisations et infections broncho-pulmonaires.
- Maintenir un état nutritionnel optimal.
- Améliorer la fonction respiratoire ou ralentir sa dégradation, prévenir et traiter les exacerbations.
- Améliorer la fonction de CFTR (nouvelles thérapeutiques).
- Prévenir, dépister et traiter précocement les complications hépatiques, intestinales, pancréatiques, rénales, ORL et les troubles de la statique rachidienne.
- Assurer la prise en charge psychologique.
- Améliorer la qualité de vie.

Professionnels de santé impliqués

Il s'agit d'une prise en charge pluridisciplinaire au sein du centre de ressources et de compétences de la mucoviscidose (CRCM), comprenant le médecin du CRCM (pédiatre, pneumologue ou gastro-entérologue), le kinésithérapeute, l'infirmier coordonnateur, le diététicien, le psychologue, l'assistant social et le généticien mais également les professionnels libéraux tels que le médecin traitant, le kinésithérapeute et l'infirmier.

Traitement des principales manifestations

La prise en charge est essentiellement symptomatique :

Sur le plan **respiratoire** elle comprend :

-La kinésithérapie à visée respiratoire qui est prescrite dès le diagnostic de la maladie avec une fréquence progressivement croissante pour atteindre un rythme quotidien. Son but est de cibler la mobilisation du mucus (pour le rendre moins visqueux), le drainage bronchique, la ventilation et le recrutement des surfaces d'échange.

-L'aérosolthérapie (mucolytiques tel que la RhDNase, bronchodilatateurs, antibiotiques et corticoïdes). Le sérum salé hypertonique inhalé permet une hydratation de la couche péri ciliaire, améliorant la clairance muco ciliaire [32].

-Une antibiothérapie par voie systémique et/ou inhalée permet une réduction transitoire de la charge bactérienne et une amélioration clinique en cas d'infection aiguë ou chronique.

-L'azithromycine per os au long cours à faible dose a démontré son efficacité dans la réduction de l'inflammation excessive et chronique des voies respiratoires [33]. Ce traitement est à discuter chez tous les patients atteints de la forme classique de mucoviscidose, à partir de l'âge de 6 ans, quel que soit le statut bactériologique.

-L'oxygénothérapie de longue durée et la ventilation non invasive en cas d'insuffisance respiratoire chronique.

-La transplantation pulmonaire en cas d'insuffisance respiratoire chronique terminale.

Sur le plan **nutritionnel et digestif** :

A tous les âges de la vie, un bon état nutritionnel est un élément majeur de préservation du « capital santé », lié de façon significative au pronostic respiratoire et vital [34]. L'alimentation doit être

équilibrée et hypercalorique par rapport aux besoins d'un individu du même âge (120-150% des apports journaliers recommandés) afin d'assurer une bonne croissance chez l'enfant et le maintien d'un bon état nutritionnel chez l'adulte.

Sur le plan **psychologique** :

Le travail du psychologue ou du psychiatre permet d'accompagner et soutenir le patient et sa famille tout au long de cette maladie chronique mais également lors des différentes annonces au cours de la maladie : primo-infections, cures intraveineuses, hospitalisations, augmentation des soins, projet de transplantation voire fin de vie.

L'éducation thérapeutique est également primordiale dans la prise en charge de la maladie, portant sur une démarche de sensibilisation, d'information et d'apprentissage s'adressant aux patients et à leur famille dont le but est de favoriser l'autonomie.

Nouvelles thérapeutiques

Les traitements pharmacologiques de la protéine CFTR représentent de nouvelles perspectives de traitement puisque les traitements disponibles jusqu'à récemment étaient uniquement symptomatiques.

A l'heure actuelle, l'Ivacaftor (Kalydeco®) est indiqué pour les patients de plus de 6 ans porteurs d'au moins une mutation de classe III. Il a obtenu l'autorisation de mise sur le marché (AMM) en 2012 pour la mutation G551D et en 2015 pour 8 autres mutations plus rares. Une extension d'AMM européenne a été obtenue pour les enfants de 2-5 ans. Cette molécule potentiatrice de CFTR permet l'ouverture du canal CFTR à la membrane cellulaire[35] et permet une amélioration de 10% du

volume expiratoire maximal en une seconde (VEMS) en moyenne, une diminution des exacerbations respiratoires et une prise de poids [36, 37].

Le Lumacaftor est un médicament correcteur facilitant l'acheminement de CFTR à la membrane cellulaire. Son association avec l'Ivacaftor, Orkambi®, a permis une amélioration modérée du VEMS et une diminution des exacerbations respiratoires chez des patients de plus de 12 ans homozygotes pour la mutation F508del [38]. Ce traitement est commercialisé en France depuis juin 2016. L'extension de l'AMM a été obtenue pour les 6-11 ans en décembre 2018.

Plus récemment, le Tezacaftor, correcteur de CFTR, en association avec l'Ivacaftor (Symkevi®) a obtenu l'AMM européenne. Cette molécule concerne les patients homozygotes pour la mutation F508del mais également les patients hétérozygotes porteurs d'une mutation résiduelle. Des essais ont montré un gain de 4% de VEMS chez des patients homozygotes pour F508del et de 6.8% chez des patients hétérozygotes avec mutation résiduelle, sous traitement [39, 40].

Il est probable que d'autres molécules correctrices de CFTR, déjà disponibles ou encore à l'étude, utilisées seules ou en combinaison arriveront dans les prochaines années sur le marché.

2.7. Suivi

Objectifs

- Prévenir et détecter précocement une aggravation.
- Surveiller l'efficacité, la tolérance et l'observance des traitements prescrits.
- Poursuivre l'éducation thérapeutique du patient et/ou de la famille.

Rythme et contenu des visites au CRCM

Les visites au CRCM ont lieu une fois par mois jusqu'à l'âge de 6 mois, puis tous les deux mois jusqu'à 1 an. Ensuite, elles ont lieu 4 fois par an de manière systématique pour les formes typiques de l'enfant et de l'adulte avec des visites supplémentaires selon la sévérité de la maladie ou s'il survient une complication. Ce suivi peut se faire en consultation, en hospitalisation de jour ou en hospitalisation programmée de courte durée [41].

A chaque visite, sont évalués l'état général, l'état nutritionnel et l'état respiratoire. Des complications digestives et ORL sont recherchées. L'observance des traitements est évaluée. Le mode de vie et l'activité socio-professionnelle sont également pris en compte.

Examens complémentaires

Les recommandations du PNDS [42] sont les suivantes :

L'évaluation fonctionnelle par épreuves fonctionnelles respiratoires (EFR) est indispensable au moins une fois par an ou à chaque consultation assurée par le médecin du CRCM. La référence pour le suivi clinique est la mesure par spirométrie du volume expiratoire maximal en une seconde (VEMS), qui est comparée aux valeurs de référence.

L'évaluation structurelle par radiographie thoracique est également indispensable au moins une fois par an ou plus selon le contrôle de la maladie.

Le scanner et l'IRM pulmonaire ne sont pas systématiques. Ils sont à réaliser en fonction du statut clinique du patient.

Une échographie doppler abdominale est réalisée de manière systématique chaque année afin de dépister une atteinte hépatique (stéatose, dysmorphie, hypertension portale) ou une atteinte pancréatique (involution graisseuse).

3. Imagerie dans la mucoviscidose

3.1. Radiographie standard

3.1.1. Principaux scores de sévérité

Durant les dernières décennies, avant l'arrivée et le développement des techniques d'imagerie en coupes, la radiographie thoracique était l'examen de première intention dans l'évaluation de l'atteinte structurelle de la mucoviscidose. Plusieurs scores ont été développés, notamment les scores de Shwachman-Kulczycki, Chrispin-Norman, Brasfield ou Wisconsin. Une étude menée par Terheggen *et al.* a montré que ces scores présentaient une faible variabilité inter observateur et avaient une corrélation significative avec le VEMS et avec le taux d'exacerbation [43].

Au Centre Hospitalier Universitaire (CHU) de Bordeaux, le score radiographique le plus utilisé, notamment dans la population pédiatrique est le score de Brasfield [44] (Figure 7). Ce score porte sur 5 items : piégeage de l'air, opacités linéaires, lésions nodulaires et kystiques, lésions étendues et gravité générale. Chaque item est noté de 1 à 5 selon la sévérité croissante.

Category No., Name	Definition	Scoring (No. Demerits)
I, Air trapping	Generalized pulmonary overdistention as sternal bowing, depression of the diaphragm, and/or thoracic kyphosis	0 = absent; 1-4 for increasing severity (4, most severe)
II, Linear markings	Line densities due to prominence of bronchi as parallel line densities, sometimes branching, or as "end-on" circular densities with thickening of bronchial wall	0 = absent; 1-4 for increasing severity (4, most severe)
III, Nodular cystic lesions	Multiple discrete small rounded densities, 0.5 cm or larger, with either radiopaque or radiolucent centers (does not refer to irregular linear markings); <i>confluent nodules not classified as large lesions</i>	0 = absent; 1, 2, 3, or 4 for involvement of 1, 2, 3, or 4 quadrants
IV, Large lesions	Segmental or lobar atelectasis or consolidation; includes acute pneumonia	0 = absent; 3 if segmental or lobar; 5 if large lesions
V, General severity	Impression of overall severity of changes on radiograph	0 = normal; 1-4 for increasing severity of abnormalities; only cardiac enlargement or pneumothorax require 5
Total possible score		25

Figure 7 : Score de Brasfield. *Source : Brasfield D, Hicks G, Soong S, et al (1980) Evaluation of scoring system of the chest radiograph in cystic fibrosis: a collaborative study. Am J Roentgenol*

3.1.2. Avantages de la technique

La radiographie thoracique est facilement réalisable, même chez les enfants, contrairement aux EFR qui sont peu réalisables avant l'âge de 6 ans[45]. Elle est rapidement disponible et peu coûteuse. C'est une technique qui est peu irradiante. Les scores radiographiques sont reproductibles et corrélient avec la fonction respiratoire[43].

Elle permet de détecter les complications telle que l'infection ou le pneumothorax. Elle permet également d'évaluer les différences régionales dans le statut de la maladie.

3.1.3. Limites de la technique

La radiographie thoracique est peu sensible aux anomalies pulmonaires précoces chez les jeunes enfants. Plusieurs études ont montré que sa sensibilité était inférieure à celle de la

tomodensitométrie (TDM), notamment dans la détection des impactions mucoïdes (qui jouent un rôle important dans la pathogenèse de la mucoviscidose) et des bronchectasies[46, 47].

Elle est également peu spécifique comme en témoignent les items du score de Brasfield ; d'une part, l'item "lésions nodulaires et kystiques" regroupe des lésions radio opaques et radio claires correspondant à des impactions mucoïdes et des bronchectasies, qui sont deux entités différentes de la maladie, l'une potentiellement réversible alors que l'autre fixée. D'autre part, l'item « gravité générale » évalue l'impression de la sévérité générale des modifications radiographiques, qui est assez subjective.

3.2. Tomodensitométrie

3.2.1. Principaux scores de sévérité

La TDM est actuellement le gold-standard de l'imagerie pulmonaire[48] ; depuis les années 90, elle est l'examen de choix dans le suivi des atteintes structurelles de la maladie. Plusieurs scores ont été développés afin d'évaluer ces atteintes : le premier score a été proposé par Bhalla[46] en 1991 et d'autres scores ont ensuite suivi tels que celui de Brody[49] ou de Helbich[50].

Au CHU de Bordeaux, le score TDM le plus utilisé est celui de Bhalla (Cf. Figure 8).

Summary of the CT Scoring System				
Category	Scores			
	0	1	2	3
Severity of bronchiectasis	Absent	Mild (luminal diameter slightly greater than diameter of adjacent blood vessel)	Moderate (lumen 2-3 times the diameter of vessel)	Severe (lumen >3 times diameter of vessel)
Peribronchial thickening	Absent	Mild (wall thickness equal to diameter of adjacent vessel)	Moderate (wall thickness greater than and up to twice the diameter of adjacent vessel)	Severe (wall thickness >2 times the diameter of adjacent vessel)
Extent of bronchiectasis (no. of BP segments)	Absent	1-5	6-9	>9
Extent of mucus plugging (no. of BP segments)	Absent	1-5	6-9	>9
Sacculations or abscesses (no. of BP segments)	Absent	1-5	6-9	>9
Generations of bronchial divisions involved (bronchiectasis/plugging)	Absent	Up to 4th generation	Up to 5th generation	Up to 6th generation and distal
No. of bullae	Absent	Unilateral (not >4)	Bilateral (not >4)	>4
Emphysema (no. of BP segments)	Absent	1-5	>5	...
Collapse/consolidation	Absent	Subsegmental	Segmental/lobar	...

Figure 8 : Score de Bhalla. Source : Bhalla M, Turcios N, Aponte V, et al (1991) Cystic fibrosis: scoring system with thin-section CT. Radiology

Ce score porte sur 9 items : Sévérité des broncheectasies, épaissement de paroi bronchique, extension des broncheectasies, extension des impactions mucoïdes, extension des sacculations ou abcès, génération bronchique atteinte, nombre de bulles, extension de l'emphysème et atelectasie ou condensation. Chaque item est noté de 0 à 3 selon le degré d'atteinte sauf pour les lésions emphysémateuses et condensantes qui sont notées de 0 à 2.

Le score de Helbich reprend le score de Bhalla en y ajoutant un item supplémentaire qui est la mosaïque de perfusion, définie par une ou plusieurs régions d'atténuation diminuée avec une relative pauvreté des vaisseaux, et qui est notée également de 0 à 2. La mosaïque de perfusion est l'un des premiers signes d'une atteinte des petites voies aériennes, dont la prévalence est estimée à environ 50% de la population des moins de 6 ans de l'étude de Helbich *et al.* [50]. L'ajout de cet item paraît donc indispensable à l'évaluation de l'atteinte structurelle.

A l'heure actuelle, les recommandations en France indiquent qu'une TDM pulmonaire peut compléter le bilan lésionnel dans la première année de vie, en cas d'anomalie clinique ou

radiologique et doit être réalisée en fonction de l'expertise locale[51]. Pour les adultes, la TDM peut être réalisée dans le cadre du suivi avec un rythme annuel ou périodique (en fonction du statut clinique). Elle doit également être réalisée dans de brefs délais en cas de situations de comorbidités, d'urgence ou d'aggravation [42].

Selon les recommandations de l'ECFS (European Cystic Fibrosis Society) et de la CFF aux États-Unis, il est stipulé que la TDM est plus précise que la radiographie standard mais les indications de réalisation d'une TDM dans le cadre du suivi systématique et son rythme de réalisation sont également peu précis [41, 52].

Les modalités sont donc dépendantes des différents centres que ce soit au niveau national ou international.

Au CRCM de Bordeaux, la TDM est réalisée tous les 3 à 5 ans hors complications.

3.2.2. Avantages de la technique

La TDM permet d'avoir une excellente résolution spatiale et en contraste. L'acquisition est rapide, de l'ordre de quelques secondes et une reconstruction dans les trois plans de l'espace est possible. Elle est plus sensible que la radiographie standard et permet de préciser la sévérité et l'extension de la maladie [53]. Grâce à cette technique d'imagerie en coupes, il n'y a pas de superposition des différentes structures pulmonaires, ce qui permet de faire la part des choses entre bronchiectasie et impaction mucoïde, deux éléments distincts de la mucoviscidose, qui étaient considérés comme une seule et même entité en radiographie.

Les scores TDM sus cités présentent une corrélation avec les EFR[54], les marqueurs du LBA [55], le taux d'exacerbation[56] et les questionnaires de qualité de vie [57].

Il existe une bonne reproductibilité intra et inter observateur du score global [54].

Il a été démontré que les enfants atteints d'une maladie pulmonaire peu sévère, avec des EFR normales, avaient des anomalies structurelles à la TDM, y compris des broncheectasies irréversibles. De plus, ces anomalies structurelles pouvaient progresser sans que l'on puisse détecter une modification fonctionnelle [49, 58]. Les EFR qui sont une mesure indirecte de l'intégrité structurelle sont donc moins sensibles aux altérations débutantes ou focales [53]. Cependant, les EFR et la TDM sont complémentaires car elles reflètent différents aspects de la pathologie [59]. La TDM permet également d'évaluer l'efficacité des traitements lors des exacerbations [47].

3.1.4. Limites de la technique

La TDM peut être de réalisation difficile chez les jeunes enfants agités ou chez les patients ne respectant pas les consignes d'apnée après une inspiration profonde.

Le forfait technique est plus élevé par rapport à une radiographie standard.

Mais le principal inconvénient de la TDM reste son caractère **irradiant**, plus particulièrement au sein de la population pédiatrique, qui est plus sensible aux effets délétères des rayonnements ionisants que la population adulte.

L'estimation du risque de cancer radio-induit repose sur les données épidémiologiques des survivants des bombardements atomiques au Japon en 1945. Des études menées sur la cohorte des survivants des bombardements atomiques de Hiroshima et Nagasaki, Life Span Study (LSS), par Preston *et al.* et Pierce *et al.* ont suggéré une augmentation du taux de leucémie et de néoplasies solides dans les populations irradiées. Les personnes les plus jeunes et de sexe masculin étaient plus à risque de développer un cancer au moment de l'exposition [60, 61]. Une étude plus récente

menée par Grant *et al.*, portant sur la même cohorte mais avec 11 ans de recul de plus par rapport à la précédente étude, confirme que le risque augmenté de cancer solide persiste plus de 60 ans après l'exposition [62]. Toutefois, ce risque s'applique aux hautes doses délivrées en peu de temps. Concernant l'irradiation dans le domaine médical, on est face à de petites doses répétées, plus ou moins espacées dans le temps :

Pour donner un ordre de grandeur de la dose moyenne délivrée aux poumons chez un enfant de 5 ans : 0.07 milligray (mGy) est délivré pour une radiographie pulmonaire de face. 6 mGy sont délivrés pour une TDM thoracique, équivalent à environ 2,5 années d'irradiation naturelle [63].

Ces projections de risque reposent sur des modèles basés essentiellement sur les données concernant les populations exposées aux bombardements nucléaires, qui disposent de peu d'information sur le risque de cancer dans l'enfance. Ces résultats sont donc associés à de larges incertitudes. C'est pour cela qu'il est nécessaire de mener des études épidémiologiques visant à évaluer directement le risque de cancer à long terme après exposition à la TDM dans l'enfance.

Une étude, the international nuclear workers study (INWORKS) a été menée dans le but d'approfondir les connaissances scientifiques et d'améliorer la radioprotection dans le domaine médical [64]. Cette étude portait sur plus de 300 000 professionnels de différents pays comme la France, les USA et le Royaume-Uni, qui étaient exposés aux rayonnements ionisants, avec des dosimètres personnels et avec un suivi jusqu'à 60 ans après l'exposition. L'excès de risque relatif de mortalité par leucémie était estimé à 2.96 par Gy chez ces travailleurs exposés de manière chronique aux faibles doses de rayonnement ionisants.

Pearce *et al.* ont montré que sur une cohorte de plus de 170 000 enfants et de jeunes adultes ayant bénéficié d'une TDM, des doses cumulatives d'environ 50 mGy et 60 mGy pouvaient tripler le

risque de leucémie et de tumeur cérébrale respectivement. Comme ces cancers sont peu fréquents, les risques absolus cumulés sont faibles : par exemple, dans les 10 ans qui suivent une première irradiation chez un enfant de moins de 10 ans, 1 cas excessif de tumeur cérébrale et de leucémie sur 10000 TDM réalisées, imputables à cette irradiation, sont attendus [61]. Toutefois, bien que les bénéfices cliniques attendus d'un examen irradiant sont supérieurs aux risques absolus faibles, la dose d'irradiation doit être la plus faible possible ou d'autres alternatives non-irradiantes considérées.

Brenner *et al.* ont mené une étude aux États-Unis, et ont estimé que sur 600 000 TDM réalisées (crâne et abdomen) en un an chez des enfants de moins de 15 ans, environ 500 pourraient à terme mourir d'un cancer induit par cette irradiation [65]. L'excès de risque de décès par cancer radio-induit cumulé sur la vie entière était de l'ordre de 0.1-0.2%, pour un examen de l'abdomen avant 10 ans et de 0.03-0.09% pour un examen de la tête, selon l'âge de l'enfant à la date d'exposition.

Une étude de Mathews *et al.* portant sur 680 000 patients ayant bénéficié d'une TDM versus 11 millions de patients n'ayant pas reçu de TDM, concluait à une augmentation significative de 24 % de l'incidence de tous cancers parmi les individus ayant eu au moins un acte de scanographie par rapport aux individus n'ayant eu aucun examen au cours de la période d'étude. Une relation dose-réponse (tous cancers) était également observée en fonction du nombre d'examens reçus [66].

Krille *et al.* ont étudié un cohorte d'environ 45000 enfants exposés à la TDM avant l'âge de 15 ans de 1980-2010. Les auteurs retrouvaient une augmentation significative de l'incidence de cancer « toutes localisations » dans la cohorte par rapport à l'incidence observée en population générale avec

un nombre observé de cancers multiplié par 2, principalement dû à une augmentation des lymphomes.

En résumé, l'ensemble des résultats publiés à ce jour suggère une augmentation du risque de cancer radio-induit après examen par scanographie dans l'enfance, en particulier de tumeurs du système nerveux central et de leucémies. Ces estimations correspondent néanmoins à des risques absolus faibles compte tenu de la rareté des cancers chez les jeunes enfants : de l'ordre de 1 cas de tumeur du système nerveux central et 1 cas de leucémie pour 10 000 examens de la tête avant 10 ans dans les 10 années suivant l'exposition. Les excès de risque relatifs obtenus dans les différentes études sont concordants. En comparaison aux résultats issus des études menées chez les survivants d'Hiroshima et Nagasaki, les excès de risque estimés par unité de dose sont très similaires pour les leucémies mais beaucoup plus élevés pour les tumeurs cérébrales [67].

Toutefois, les risques attendus étant faibles, seules des études de grande taille pourront apporter une puissance statistique suffisante. Le projet européen EPI-CT (*Epidemiological study to quantify risks for pediatric computerized tomography and to optimize dose*) a pour but de réaliser une analyse conjointe de 9 cohortes européennes dont la France, incluant plus d'un million d'enfants, afin d'évaluer les risques d'effets à long terme pour les enfants et adolescents ayant bénéficié d'une TDM. Coordinée par l'agence internationale de recherche sur le cancer (IARC), cette étude a débuté fin 2011 et les résultats sont toujours en attente [68].

Si les connaissances sur les risques associés à la scanographie restent à confirmer, il est prudent de considérer qu'un tel risque existe, en particulier en pédiatrie. Les mesures de radioprotection reposent sur des principes simples :

- la diminution du nombre d'examens radiologiques en appliquant avec rigueur le principe de justification des actes, surtout chez les patients jeunes et les enfants. Aucun examen irradiant ne doit être réalisé chez l'enfant s'il n'est pas indispensable : l'échographie et l'IRM doivent être privilégiées aussi souvent que possible.

- l'optimisation des doses par examen en adaptant les paramètres techniques de l'examen à la morphologie du patient. La mise en place de procédures optimisées et standardisées participe à la réduction de la dose selon le concept ALARA (*As Low As Reasonably Achievable*). Loeve *et al.* ont proposé un protocole de scanner thoracique « ultra low-dose » dans l'évaluation de la mucoviscidose, permettant une apport diagnostic équivalent et une réduction de dose pouvant aller jusqu'à 75%[69].

Si les bénéfices médicaux apportés par la TDM sont indéniables, la question du risque de cancer lié à ce type d'examen est cruciale. Les résultats des études épidémiologiques sont cohérentes et sont en faveur d'une augmentation du risque de cancer radio-induit pour les personnes exposées à plusieurs TDM. Dans l'attente des résultats du projet EPI-CT, il est nécessaire de poursuivre les efforts d'optimisation des doses, de limiter le nombre d'actes aux situations cliniques pertinentes ou d'avoir recours aux alternatives non irradiantes.

Concernant les patients atteints de maladies chroniques comme la mucoviscidose, le risque à long terme d'une exposition cumulée aux rayonnements ionisants doit être pesé contre les potentiels bénéfices d'une imagerie de routine, plus particulièrement de nos jours où les patients ont une espérance de vie croissante grâce à la meilleure prise en charge symptomatique et aux nouvelles thérapies protéiques [70, 71]. Ceci peut freiner l'utilisation de la TDM dans les études longitudinales évaluant les effets des nouvelles thérapies protéiques.

3.3. Imagerie par résonance magnétique

L'analyse du parenchyme pulmonaire en IRM constitue un véritable défi en raison de sa structure : en effet, sa densité pauvre en protons fait que le signal recueilli est très faible avec les séquences conventionnelles.

La présence de multiples micro-interfaces air-tissu au niveau des alvéoles est à l'origine d'inhomogénéités locales du champ magnétique entraînant un temps de relaxation $T2^*$ très court, qui peut aller jusqu'à 2ms en IRM 1,5 tesla[72]. Par conséquent, le recueil du signal et l'obtention d'images de qualité sont difficiles avec les séquences classiques, à l'origine d'artéfacts de susceptibilité magnétique. Mais récemment, avec l'avènement des séquences en trois dimensions à temps d'écho ultra court (3D UTE), les résolutions spatiale et en contraste se sont nettement améliorées, avec une imagerie morphologique satisfaisante proche de celle de la TDM.

D'autres difficultés à obtenir une imagerie de qualité sont liées aux artéfacts de mouvements respiratoires qui peuvent nécessiter une synchronisation respiratoire ou aux artéfacts de battements cardio-vasculaires qui peuvent nécessiter une synchronisation à l'électrocardiogramme (ECG). Malheureusement, ces techniques de synchronisation augmentent considérablement le temps d'acquisition.

3.3.1. Séquences morphologiques conventionnelles

Des séquences VIBE (volumetric interpolated breath-hold examination) et HASTE (half-fourier acquired single-shot turbo spin-echo sequence) ont montré leur utilité dans l'imagerie de l'emphysème [73], de la mucoviscidose [74, 75] ou de la sarcoïdose [76].

Des séquences en 3D T1 écho de gradient sont utilisées dans l'évaluation du médiastin, de nodules, de masses pulmonaires et de condensations. Ces séquences peuvent être répétées avec saturation du signal de la graisse après injection de produit de contraste, par exemple pour différencier l'épaississement inflammatoire de la paroi bronchique de l'impaction mucoïde dans la mucoviscidose.

Des séquences en T2 écho de spin rapide sont utilisées afin de visualiser des infiltrats pulmonaires, l'épaississement inflammatoire des parois bronchiques mais également les impactions mucoïdes. Ces séquences conventionnelles présentent toutefois une faible résolution spatiale, limitant l'analyse morphologique optimale dans la mucoviscidose.

Wielpütz *et al* ont décrit le principe de la « **plus-pathology** » et de la « **minus-pathology** », en mettant en évidence les limites de ces séquences conventionnelles[77].

La « **plus-pathology** » correspond aux atteintes pulmonaires associées à une augmentation du volume tissulaire, liée aux impactions mucoïdes, aux épaississements des parois bronchiques et aux condensations dans la mucoviscidose. En conséquence, ces atteintes sont à l'origine d'une augmentation de la densité protonique ainsi que d'une diminution des interfaces air-tissus, rendant meilleur le signal. Il existe donc une très bonne visibilité de ces lésions en IRM.

A l'opposé, la « **minus-pathology** » correspond à l'hyperinflation liée aux atteintes pulmonaires obstructives ou destructrices comme le trappage aérique, l'emphysème, les bulles et les bronchectasies dans la mucoviscidose. La destruction du parenchyme pulmonaire est en lien avec une chute du volume sanguin secondaire à une vasoconstriction hypoxique. Il en résulte une chute du signal qui est inversement corrélée à l'hyperinflation. La « minus-pathology » est donc difficile à déceler en séquences conventionnelles du fait du manque de signal différentiel entre le poumon pathologique et le poumon sain.

3.3.2. Séquences morphologiques à temps d'écho ultra-court (UTE)

Avec l'apparition des séquences à temps d'écho ultra-court, l'IRM est devenue enfin une technique morphologique plus performante, encore inférieure à la TDM en termes de robustesse et de résolution spatiale, mais néanmoins de qualité diagnostique suffisante[78, 79].

Ces séquences UTE pallient la décroissance très rapide du signal pulmonaire, permettent d'accélérer la vitesse d'encodage, de s'affranchir des artéfacts habituels[80] et d'obtenir une résolution submillimétrique[78] qui permet de détecter la présence de signal au sein du parenchyme pulmonaire.

Nous avons utilisé dans le cadre de notre étude une séquence UTE hybride nommée PETRA(Pointwise Encoding Time Reduction with Radial Acquisition), introduite par Grodzki *et al.* en 2011[80]. La périphérie de l'espace k est remplie par des semi-projections radiales, tandis que le centre de l'espace k est rempli point par point selon un grille cartésienne (Cf. Figure 9). Avec cette méthode, des images 3D avec une résolution isotropique millimétrique peuvent être obtenues en moins de 12 minutes. Les avantages de cette séquence concernent essentiellement les tissus présentant un T2 court, par exemple les tendons, les structures osseuses, les dents et les poumons. La faisabilité de cette séquence PETRA en imagerie pulmonaire a été démontrée et ce d'une manière silencieuse et en respiration libre, à l'aide d'une ceinture respiratoire. Les bronches étaient visibles jusqu'à la 4^{ème} génération et certaines jusqu'à la 6^{ème} (Cf Figure 10). Les rapports signal sur bruit et contraste sur bruit étaient plus élevés qu'avec la séquence conventionnelle VIBE[78]. Une autre étude publiée récemment[81] a montré qu'une autre séquence UTE nommée Spiral-VIBE était utile dans l'évaluation morphologique pulmonaire. Elle présente moins de signal et de contraste que PETRA mais est meilleure en termes d'artéfacts, avec au final un image de bonne qualité et des informations cliniques comparables à la TDM. Cette séquence est réalisée en

respiration libre, avec une synchronisation prospective et automatisée, de manière plus robuste que PETRA et réduit le temps total d'acquisition d'environ 6 minutes.

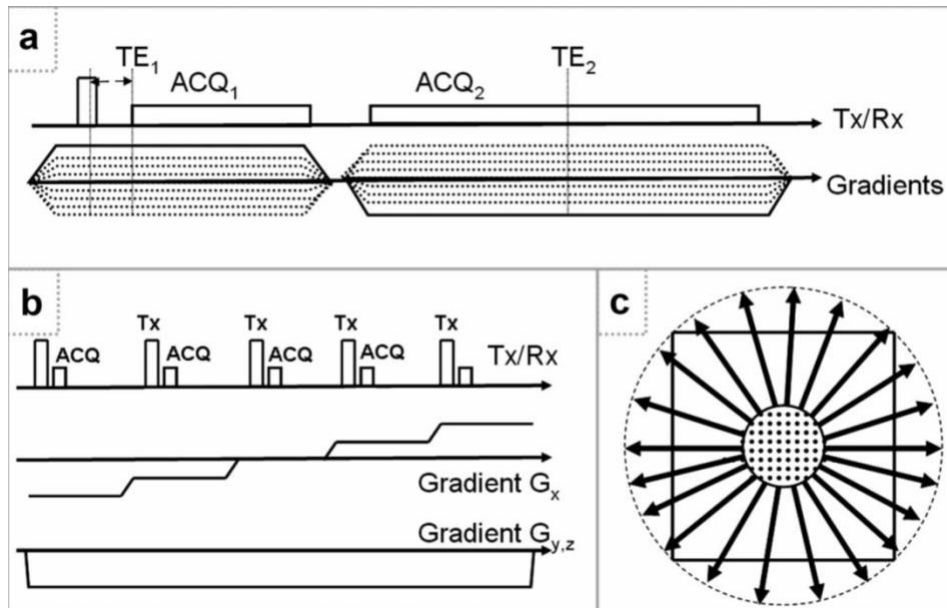


Figure 9 : Séquence PETRA. a : diagramme de la composante radiale de le séquence. b : diagramme de la composante cartésienne. c : schéma de l'acquisition complète de l'espace k.

Source : Grodzki DM, Jakob PM, Heismann B. Ultrashort echo time imaging using pointwise encoding time reduction with radial acquisition (PETRA). Magn Reson Med. févr 2012;67(2):510-8

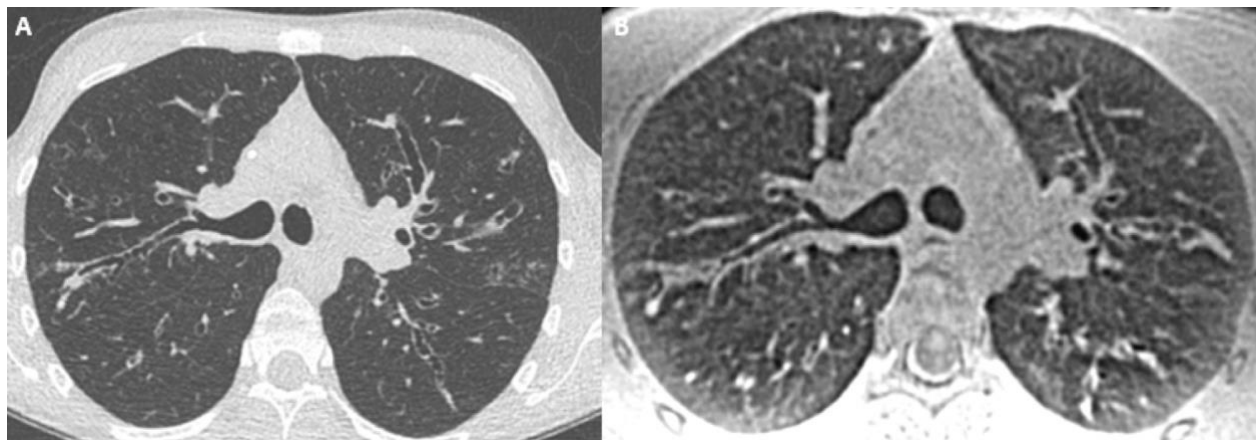


Figure 10: Coupes axiales comparatives d'une TDM(A) et d'une IRM(B) chez un patient de 27 ans atteint de mucoviscidose. Les dilatations bronchiques ainsi que les épaissements de parois sont bien visibles selon les deux modalités, jusqu'en périphérie pulmonaire (au-delà de la 4^{ème} génération).

3.3.3. Principaux scores de sévérité

Avant l'arrivée des séquences UTE, une redéfinition IRM des anomalies structurales de la mucoviscidose avait été proposée afin d'adapter le manque de résolution spatiale de l'IRM par rapport à la TDM.

Puderbach *et al.* ont proposé un score de Helbich-Bhalla « modifié » afin d'évaluer la performance de l'IRM dans la visualisation des atteintes structurales de la mucoviscidose en comparaison avec la TDM et la radiographie standard[82]. Les auteurs stipulent clairement que l'item « sévérité de la mosaïque de perfusion » n'avait pas pu être évalué du fait du manque de signal des séquences conventionnelles et avait donc été supprimé du score. De plus, si un hypersignal était visualisé à la périphérie bronchique, celui-ci était scoré comme impaction mucoïde et bronchectasie, qui sont

deux entités différentes de la maladie. Et pour finir, quand il y avait une impaction mucoïde, le degré d'épaississement péri-bronchique ne pouvait pas être évalué d'une manière fiable. Néanmoins, ce score IRM avait une bonne reproductibilité et présentait une bonne concordance avec le score TDM.

Eichinger *et al.*[83] ont proposé d'établir un score morphologique qui serait mieux adapté au manque de résolution spatiale de l'IRM comparativement à la TDM et d'y ajouter une composante d'évaluation fonctionnelle (Figure 11). Ce score porte sur 6 items :

- bronchectasie/épaississement de paroi bronchique : ces deux entités, bien que sémiologiquement distinctes, ont été regroupées car comme Puderbach *et al.* l'avaient mentionné, la résolution spatiale de ces séquences conventionnelles ne permet pas de les différencier.
- impaction mucoïde : elle était définie par un hypersignal au sein de la lumière bronchique sur les séquences HASTE. Une impaction mucoïde périphérique était également scorée comme bronchectasie/épaississement de paroi bronchique. Ainsi cet item manque de clarté dans sa définition même puisqu'il correspond en réalité à un triple score « épaississement de paroi/bronchectasie/impaction mucoïde » où les anomalies pariétales, les dilatations de bronches et les impactions mucoïdes étaient confondues en un seul et même item [84]. Ainsi, si l'IRM a été démontrée sensible pour dépister les impactions mucoïdes chez les enfants [85], la possibilité pour l'IRM de détecter les bronchectasies, un item important sur la sévérité et le pronostic des patients [86], reste incertaine, du fait de ce triple item. Selon Ciet *et al.*, une évaluation indépendante de l'item « bronchectasie », sans confusion avec

les anomalies pariétales ou le mucus, fait état d'une sensibilité de 30% pour détecter les bronchectasies sévères [87], tandis que la concordance entre IRM et TDM a été mesurée par Tepper *et al.* à 0.40 seulement [88].

- abcès/sacculations
- condensations
- «special findings» ou items spéciaux : en rapport avec un épanchement pleural, un épaissement pleural ou un pneumothorax
- taille de la perfusion : correspondant à la composante fonctionnelle du score IRM qui après injection de produit de contraste, déterminait le défaut de perfusion parenchymateux, lié à la vasoconstriction réflexe.

Toujours dans le but de pallier ce manque de résolution,

- la description de l'extension des atteintes pulmonaires était lobaire en non pas segmentaire. L'atteinte lobaire était notée de 0 à 2 selon qu'il n'y avait aucune anomalie morpho-fonctionnelle, qu'il y avait une atteinte de moins ou de plus de 50% du volume du lobe respectivement,
- des items représentant la « minus-pathology » ont été supprimés. Ainsi, des entités importantes dans la mucoviscidose telles que le trappage aérique (qui reflète de manière précoce l'atteinte des petites voies aériennes distales) et l'emphysème (qui reflète l'atteinte pulmonaire chronique) ne sont malheureusement pas pris en compte.

Parameter	Right			Left			Maximal parameter / global score
	UL	ML	LL	UL	LG	LL	
1. Bronchiectasis/wall thickening							12
2. Mucus plugging							12
3. Abscesses/sacculations							12
4. Consolidation							12
5. Special findings							12
6. Perfusion size							12
Maximal lobar / global score	12	12	12	12	12	12	72

UL = upper lobe; ML = middle lobe; LL = lower lobe; LG = lingula.
Each finding was scored to be absent (0), within less than 50% of the lobe (1) or throughout more than 50% of the lobe (2).

Figure 11 : Score de Eichinger. Source : Eichinger M, Optazaite D-E, Kopp-Schneider A, et al (2012) Morphologic and functional scoring of cystic fibrosis lung disease using MRI. Eur J Radio

Sileo *et al.* [75] ont comparé ces deux scores sus-cités et ont mis en évidence une forte corrélation entre ces scores IRM et le score TDM de Helbich-Bhalla mais il y avait une meilleure concordance inter-observateur du score IRM d'Eichinger comparativement au score IRM de Helbich-Bhalla modifié par Puderbach. En revanche, la concordance entre TDM et IRM était de 0.36 dans la détection du niveau de génération bronchique atteint.

Plus récemment, Schaefer *et al.* [89] ont proposé un score semi-quantitatif, avec une analyse « fonctionnelle », correspondant au trappage aérique (qui au final se traduit par une hypoperfusion pulmonaire secondaire à une vasoconstriction hypoxique réflexe), en utilisant des séquences en écho de gradient avec des temps d'échos plus courts, sans avoir recours à une injection de produit de contraste par rapport à Eichinger *et al.* Ce score avait une bonne concordance inter-observateur et corrélait avec la fonction respiratoire.

3.3.4. Avantages de la technique

L'avantage principal de l'IRM par rapport à la TDM et la radiographie standard est qu'elle est non irradiante. Comme mentionné précédemment, au vu de la potentielle augmentation du risque de cancer liée aux rayonnements ionisants, il est impératif d'avoir recours à une imagerie alternative tout en conservant une qualité diagnostique satisfaisante.

Avec l'avènement des séquences UTE, la visualisation précise des atteintes du parenchyme pulmonaire et des petites structures bronchiques est possible. En particulier, les trois éléments princeps que sont l'épaississement de paroi, les bronchectasies et les impactions mucoïdes peuvent être identifiés de façon distincte. Les scores TDM tels que le score de Helbich-Bhalla deviennent transposables à l'IRM sans modification ni redéfinition nécessaire des altérations structurelles.

En effet, Dournes *et al.* ont montré qu'en utilisant les séquences UTE et notamment la séquence PETRA, une imagerie silencieuse et submillimétrique du parenchyme pulmonaire et des bronches avec un rapport signal sur bruit et contraste sur bruit élevés pouvaient être obtenus [78] et que cette même séquence PETRA pouvait être une alternative à la TDM puisqu'il existait une très bonne concordance intra et inter-observateur pour les anomalies morphologiques chez les patients atteints de mucoviscidose ainsi qu'une bonne concordance avec la TDM en utilisant le score de Helbich-Bhalla [79].

Les séquences conventionnelles permettent une analyse combinée morphologie/contraste ; elles permettent une caractérisation tissulaire. Celles-ci sont très utiles dans la mucoviscidose concernant le diagnostic de bronchocèle ; aux critères morphologiques identiques à ceux de la TDM s'ajoutent les critères d'intensité du signal : un bronchocèle apparaît en hypersignal T2 et en hyposignal T1 en raison de son contenu muqueux très riche en eau [90]. Dans le cas de l'ABPA, les bronchocèles présentent au contraire un hyposignal T2 et un hypersignal T1 [91], analogue mais plus sensible

que l'hyperdensité observée en TDM. Après injection de produit de contraste, il est également possible de distinguer la paroi bronchique épaissie et inflammatoire, du mucus intra luminal.

L'obtention de données fonctionnelles en complément de l'analyse morphologique est un autre atout majeur de l'IRM.

L'IRM de perfusion peut être utilisée dans le cadre de la mucoviscidose afin de détecter de manière précoce des défauts de perfusion qui sont la traduction des troubles ventilatoires, qui seraient potentiellement réversibles après traitement.

L'IRM de ventilation peut être également être utilisée après inhalation de gaz rares ou d'oxygène concentré, afin de mieux détecter des défauts de ventilation.

Ces aspects seront détaillés dans le chapitre 7.

3.3.5. Limites de la technique

Comme mentionné précédemment, le principal défaut de l'IRM est son manque de résolution spatiale et en contraste, comparativement au gold standard qui est la TDM. De ce fait, certaines composantes fondamentales de la pathologie peuvent être sous estimées, telles que l'épaississement de paroi bronchique et surtout la « minus pathology » c'est-à-dire les bronchectasies, le trappage aérique et l'emphysème. Mais avec l'avènement des séquences UTE, l'IRM est devenue plus performante avec une puissance diagnostique comparable à la TDM dans la mucoviscidose [82, 92].

Un autre désavantage est le temps d'acquisition qui est plus élevé qu'avec les autres techniques d'imagerie. Avec les séquences conventionnelles, certains examens peuvent durer jusqu'à 30

minutes. Les séquences UTE ont permis de réduire considérablement ce temps d'acquisition ; environ 15 minutes avec la séquence PETRA et moins de 10 minutes avec la séquence Spiral VIBE.

Il existe des risques liés à l'injection de produit de contraste à base de chélates de gadolinium, par exemple pour différencier l'épaississement bronchique de l'impaction mucoïde ou dans l'étude de la perfusion pulmonaire où une injection de produit de contraste est requise. Des études ont montré qu'il y avait un dépôt cérébral de gadolinium même chez des patients ayant une fonction rénale conservée, et que ces dépôts augmentaient avec le nombre d'injections [93–95]. Un éventuel retentissement clinique de ces dépôts reste inconnu à ce jour mais le principe de précaution s'impose et toute injection de contraste doit faire considérer le rapport bénéfice/risque.

Chez les patients insuffisants rénaux, il existe également le risque de fibrose systémique néphrogénique qui est une maladie fortement associée à certains produits de contraste gadolinés, se manifestant par une atteinte cutanée touchant les extrémités évoluant progressivement vers une fibrose et des contractures articulaires. Des manifestations systémiques ont été décrites et s'accompagnent d'une importante morbi-mortalité. Ces risques, bien que très rares, sont présents et il est conseillé d'avoir recours à un examen injecté uniquement en cas de forte nécessité et d'utiliser les produits macrocycliques ou les nouveaux produits linéaires [96]. Dans ce sens, notre étude a été réalisée sans injection de produit de contraste.

Les autres inconvénients de l'IRM sont le coût relativement élevé par rapport à la TDM ainsi que son accessibilité réduite avec des délais d'attente pouvant aller jusqu'à un mois. Une sédation peut être requise chez les enfants peu coopérants ou chez les personnes claustrophobes, avec les risques inhérents à l'anesthésie générale.

4. Apport de la quantification en imagerie de coupes dans la mucoviscidose

Les modifications structurelles pulmonaires de la mucoviscidose sont très précoces, débutent au plus jeune âge, progressent de manière plus ou moins marquée et sont souvent la seule manifestation de la maladie respiratoire chez les patients de moins de 6 ans [49, 58]. Par conséquent, dans une nouvelle ère où des thérapeutiques curatives prometteuses sont attendues, un outil précis et sensible est nécessaire dans le suivi de la maladie, dans l'évaluation de sa réponse au traitement et dans le cadre des essais cliniques.

4.1. Limites des scores visuels semi-quantitatifs et potentiels apports de la quantification

La plupart des scores proposés jusqu'à présent correspondait à des évaluations visuelles semi-quantitatives et ces derniers ne sont pas optimaux dans l'évaluation d'anomalies structurelles peu étendues ou de modifications subtiles, surtout dans l'enfance [55]. En effet, les scores d'extension des atteintes structurelles représentent généralement une proportion approximative du poumon concerné, avec la plus petite valeur d'atteinte possible étant un tiers (selon le score de Brody [49]) ou une moitié d'un lobe (selon le score d'Eichinger [83]). Le score de Bhalla autorise quant à lui une variation sur un poumon entier sans que l'on ne détecte de variation puisque, au-delà de 9 segments (sur un total de 18 segments), tous les patients ont le même score de 3 points. La plupart des jeunes enfants ont une maladie isolée, dont l'atteinte structurelle est loin de concerner le tiers ou la moitié du lobe atteint et cette façon assez binaire de scorer l'extension de la maladie a tendance à la surestimer. C'est pour cela qu'une mesure quantitative qui est sensible aux altérations

structurelles précoces et peu marquées est essentielle dans l'évaluation longitudinale de la maladie ou dans les essais cliniques [97].

De plus, ces scores semi-quantitatifs peuvent être subjectifs, dépendent de l'expérience ainsi que du niveau d'entraînement de l'examineur, plus particulièrement à l'IRM et peuvent être longs à réaliser.

Pour illustrer la subjectivité de certains scores, on citera :

- Le score radiographique de Brasfield [44] où l'item « sévérité globale » est défini par une « impression de la sévérité globale des modifications ».
- Le score IRM de Schaefer [89] qui reprend la définition de sévérité du score radiographique de Chrispin-Norman[98], c'est-à-dire selon qu'une anomalie morphologique est « absente », « présente mais peu marquée » ou « présente et marquée », sans qu'il soit précisé en quoi consiste une anomalie dite « marquée ». Ceci est critique dans la mesure où ce score utilise deux pondérations (T1 et T2) et il n'est pas décrit en quoi une anomalie marquée pourrait avoir une définition différente entre ces deux pondérations, ni comment résoudre les cas où une anomalie marquée en T2 ne le serait pas en T1 et vice versa.

L'épaississement de paroi bronchique est défini enfin soit entièrement subjectivement, tel que dans le PRAGMA-CF score[99], soit démontre un aspect non reproductible de cette évaluation. Par exemple, dans l'étude de Ernst *et al.*[100], la reproductibilité interobservateur de cet item était de 0.60, ce qui démontre donc des variations pouvant aller de 1 à 2 points.

Une méthode quantitative pourrait pallier cet aspect subjectif.

Les nombreux scores visuels disponibles dépendent de l'évaluation subjective de la sévérité et de l'extension des différentes composantes de la mucoviscidose. Ces composantes sont additionnées

afin de produire un score total. Ces scores totaux semblent avoir de bonnes reproductibilités, qui peuvent toutefois masquer des niveaux d'accords médiocres concernant les observations individuelles[101]. Ceci est particulièrement notable pour les épaissements de parois bronchiques, les impactions mucoïdes et le trappage aérique. L'évaluation de l'extension des broncheectasies est fréquemment la plus reproductible. Pour illustrer ceci, de Jong *et al.* ont mené une étude comparant 5 principaux scores TDM [54] : la variabilité inter-observateur pour les scores totaux était de 0.74 à 0.98 ; par contre, celle des différentes composantes considérées individuellement était inférieure à 0.61 (pour tous les items) et inférieure à 0.40 pour l'évaluation du trappage aérique et des impactions mucoïdes.

L'imagerie est reconnue pour être capable de détecter des améliorations dans les scores après le traitement d'une exacerbation. Toutefois, les composantes potentiellement réversibles, à l'instar du trappage aérique et des impactions mucoïdes, sont celles qui ont la moins bonne reproductibilité. Une fois de plus, une méthode automatique quantitative pourrait mettre fin à cette variabilité intra et inter-observateur.

On peut également se poser la question de la significativité biologique des scores totaux comparativement aux évaluations des atteintes structurelles individuelles. Dans l'évaluation de la mucoviscidose, les items individuels reflètent des éléments différents de la maladie. La « plus-pathology » (épaississement de paroi bronchique, impaction mucoïde et condensation) reflète la part potentiellement réversible de la maladie et la « minus-pathology » (broncheectasie, emphysème, sacculatation) reflète plutôt la part fixée séquellaire de la maladie. Il est donc rationnel de séparer ces éléments plutôt que de les additionner. Comparativement, les différents éléments des explorations fonctionnelles respiratoires ne sont pas additionnés pour donner une fonction pulmonaire totale car il est reconnu que ces paramètres mesurent des entités différentes.

Par conséquent, le fait d'additionner les scores des différentes composantes en imagerie paraît arbitraire. La solution pourrait être de quantifier séparément ces deux entités que sont la « plus-pathology » et la « minus-pathology ».

4.2. Principaux scores quantitatifs de sévérité TDM

Rosenow *et al.* ont été l'une des premières équipes à proposer un score quantitatif dans l'évaluation de la mucoviscidose : le score PRAGMA-CF (Perth-Rotterdam Annotated Grid Morphometric Analysis for Cystic Fibrosis) [99]. 10 coupes espacées des apex aux bases sont choisies sur la TDM pulmonaire de référence. Une grille de lecture est apposée sur ces coupes et les cases sont annotées et coloriées de manière hiérarchique selon la présence ou non de bronchectasies, d'impactions mucoïdes, d'épaississement de parois bronchiques, d'atélectasies ou de structures pulmonaires normales. Ces données sont ensuite extrapolées au volume pulmonaire total et les pourcentages du poumon pathologique, du poumon contenant des bronchectasies et du trappage aérique sont calculés. Bien que la prévalence des atteintes structurelles était élevée dès le plus jeune âge, leur extension était relativement peu marquée : le pourcentage médian de volume pathologique était de 0.87% et 1.86% chez les enfants de 1 et 3 ans respectivement, ce qui aurait pu être surestimé en utilisant les scores visuels conventionnels qui se basent sur une analyse lobaire binaire.

Ce score a démontré une bonne concordance intra et inter-observateur et une meilleure corrélation avec les marqueurs inflammatoires du LBA comparativement au score visuel.

Néanmoins, le sous échantillonnage des anomalies liés à l'utilisation de ce score, qui ne fait intervenir que 10 coupes de TDM, s'il est déjà discutable chez des nourrissons dont les volumes pulmonaires sont petits, semble non applicable chez un adulte où plus de 400 coupes millimétriques

sont nécessaires. Les données de suivi longitudinal avec ce type de sous-échantillonnage demandent également des études de validation. A notre avis, des méthodes permettant d'obtenir le volume complet des lésions, et non pas sur 10 coupes de 1 mm seulement, demandent à être développées.

Des études anatomopathologiques cadavériques chez des patients atteints de mucoviscidose ont montré qu'outre des remaniements bronchiques, il existait également une atteinte parenchymateuse compatible avec de l'emphysème [102]. De plus, d'autres études récentes ont montré que la fumée de la cigarette diminuait l'expression et la fonction de la protéine CFTR et que l'expression de cette protéine avait une corrélation inverse avec la sévérité de l'emphysème chez les patients atteints de broncho-pneumopathie chronique obstructive (BPCO) post tabagique, suggérant que la fonction altérée de CFTR puisse être à l'origine de la formation d'emphysème [103].

Dans l'hypothèse que l'emphysème soit une entité caractéristique de la mucoviscidose et participe à la limitation respiratoire, Wielpütz *et al.* ont proposé une quantification TDM de l'emphysème et une étude de sa corrélation avec les paramètres fonctionnels respiratoires [104]. A l'aide d'un logiciel spécifique, les volumes pulmonaires ont été segmentés des autres structures médiastinales et trachéo-bronchiques centrales de manière automatique, à partir d'un seuillage des différentes densités mesurées en unités Hounsfield (UH) et d'un algorithme de reconnaissance des structures anatomiques. Un voxel pulmonaire était classé positif pour de l'emphysème si sa densité était égale ou inférieure à -950 UH (Low Attenuation Volume, LAV_{-950UH}), ce qui correspond au seuil utilisé en routine pour la quantification de l'emphysème dans la BPCO [105]. Cette étude a montré que le volume d'emphysème était significativement plus élevé chez les patients atteints de mucoviscidose (457±530mL) comparativement aux sujets contrôles sains (78±90mL) et que l'index d'emphysème (volume d'emphysème pondéré par le volume pulmonaire total) était corrélé au volume résiduel et

inversement corrélé au VEMS. Les auteurs suggèrent donc que l'emphysème est une pathologie caractéristique de la mucoviscidose, en plus des broncheectasies et des impactions mucoïdes, qui contribue à l'altération de la fonction respiratoire et que sa quantification peut être utilisée dans le suivi de la maladie.

Par analogie avec ce dernier score destiné à quantifier les structures peu denses, Chassagnon *et al.* ont récemment fait l'hypothèse que la quantification automatique des anomalies structurelles de densités élevées puisse refléter objectivement la sévérité de la mucoviscidose et son amélioration avec les nouvelles thérapies [106].

Après segmentation des volumes pulmonaires, plusieurs seuils de densité fixes allant de -300UH à -600UH ont été sélectionnés et une hyperdensité pathologique était définie par une structure de densité supérieure à ce seuil, correspondant aux éléments de la « plus-pathology ». Il est à noter que les densités pulmonaires sont influencées par le degré d'inspiration et afin de prendre en compte ces variations au moment de l'acquisition de la TDM, des seuils adaptés à l'histogramme des densités de l'examen en question ont également été testés.

Cette étude a montré qu'il y avait une bonne corrélation entre ces scores et le VEMS, avec une meilleure corrélation pour les seuils adaptés (mode + 3 déviations standards) que les seuils fixes. Les reproductibilités intra et inter-observateurs étaient excellentes et le temps moyen de calcul du score était inférieur à 2 minutes. Comparativement au score visuel, il y avait une meilleure corrélation avec l'amélioration du VEMS sous Ivacaftor vraisemblablement dû au fait que les modifications subtiles soient plus difficiles à visualiser.

4.3. Application de la quantification à l'IRM

Comme décrit précédemment, l'IRM a l'avantage peu négligeable d'être une technique non irradiante comparativement à la TDM. Avec les séquences UTE, la résolution spatiale s'est grandement rapprochée de celle de la TDM. Donc cela nous permet d'envisager une quantification comparable, sans crainte d'un risque de cancérogenèse augmenté.

Benlala *et al.*[107] ont récemment montré que la quantification de l'emphysème chez des patients BPCO était faisable à l'IRM 3D UTE et que ce volume corrélait avec la quantification TDM (LAV-_{950UH}) ainsi qu'avec le VEMS.

A notre connaissance, aucune autre étude n'avait évalué l'utilisation des séquences IRM 3D UTE afin de quantifier les hyper et hypo-signaux comme marqueurs de la « plus-pathology » et « minus-pathology » dans l'évaluation de la sévérité de la mucoviscidose.

Technique de quantification concernant les hypo-signaux (Figures 12 et 13)

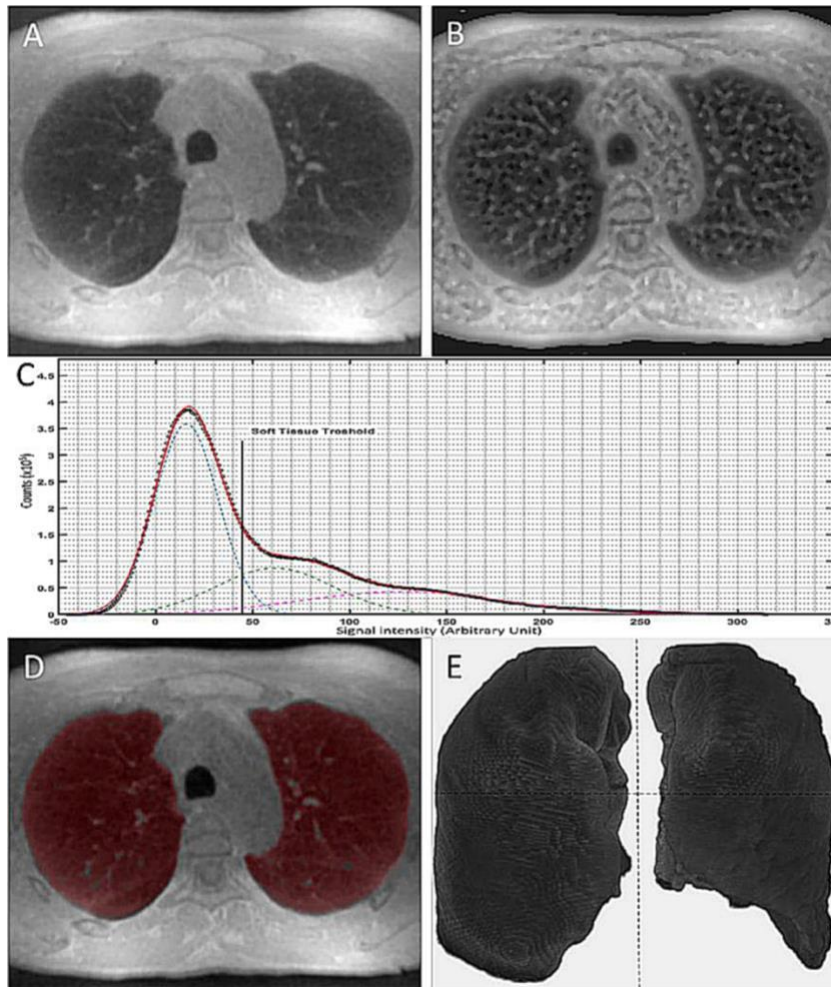


Figure 12 : Méthode de segmentation automatique. Source : Benlala I, Berger P, Girodet P-O, et al (2019) Automated Volumetric Quantification of Emphysema Severity by Using Ultrashort Echo Time MRI: Validation in Participants with Chronic Obstructive Pulmonary Disease. Radiology

A) Un lissage Gaussien est appliqué à l'image initiale obtenue avec la séquence PETRA afin de diminuer le bruitage.

- B) Un filtre de rehaussement local est appliqué afin d'obtenir des contours mieux définis.
- C) L'histogramme de distribution de fréquence des voxels a été dérivé des images rehaussées et montre 3 pics qui correspondent aux voxels pulmonaires qui ont une faible intensité, aux voxels des tissus mous avec une intensité intermédiaire (vaisseaux, muscle, os) et aux voxels des tissus mous avec une intensité élevée (graisse sous-cutanée) respectivement. La méthode d'ajustement de courbe a été appliquée à cet histogramme en utilisant 3 fonctions Gaussiennes apparentées, adaptées aux 3 pics de la courbe, afin de déterminer le seuil optimal pour la segmentation pulmonaire, qui correspond au seuil du tissu mou ou « soft-tissue threshold » (STT) se situant à l'intersection des courbes représentatives des intensités faibles et intermédiaires.
- D) Le volume pulmonaire est ensuite segmenté en utilisant le STT comme seuil pour isoler les voxels pulmonaires des structures extrapulmonaires et des gros vaisseaux. La trachée et les bronches principales sont enlevées par un logiciel de segmentation anatomique et le volume pulmonaire segmenté est alors affiché en utilisant un masque en 2 dimensions superposé, en rouge,
- E) ou en rendu de volume en 3D.

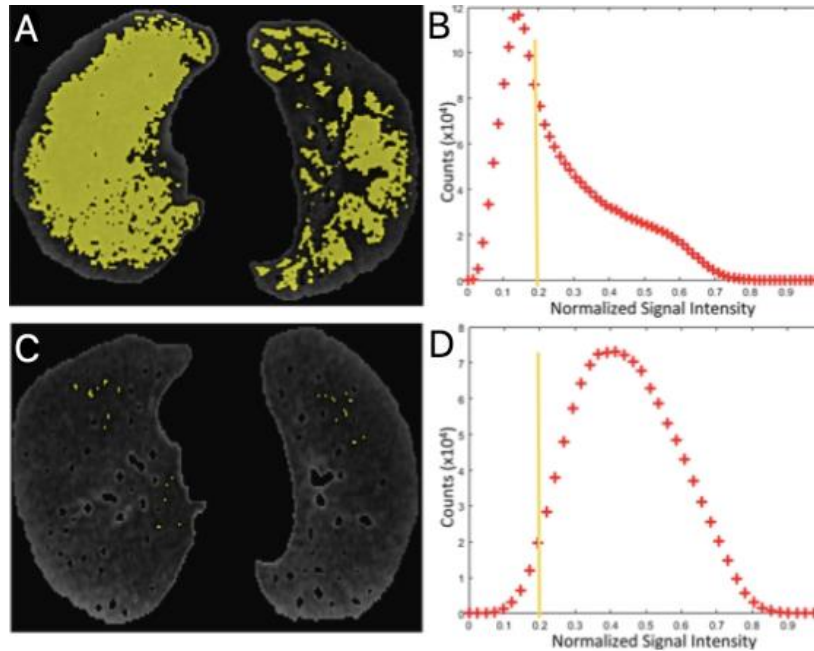


Figure 13 : Exemples de la quantification des hyposignaux (%LSV_{0,20}). Source : Benlala I, Berger P, Girodet P-O, et al (2019) Automated Volumetric Quantification of Emphysema Severity by Using Ultrashort Echo Time MRI: Validation in Participants with Chronic Obstructive Pulmonary Disease. Radiology

Afin de déterminer le pourcentage du volume des hyposignaux ou « low-signal-intensity volume » (%LSV), l'intervalle des différentes intensités de signal a été normalisé entre 0 et 1, 0 correspondant au signal minimal du poumon et 1 au signal maximal, correspondant au STT. Plusieurs seuils ont été testés et celui qui avait la meilleure corrélation avec le seuil utilisé en TDM pour la quantification de l'emphysème, le pourcentage de « Low Attenuation Volume », %LAV-950HU, correspondait à 0.2 (%LSV_{0,20}).

- A) Coupe axiale du poumon segmenté avec le masque superposé. Les voxels dont l'intensité est inférieure au seuil adaptatif de 0.20 sont coloriés en jaune, représentant la destruction parenchymateuse chez un patient emphysémateux.

- B) Histogramme correspondant de A) avec la ligne jaune représentant le seuil des hyposignaux. La courbe est asymétrique, déviée vers les valeurs faibles, en rapport avec l'emphysème qui abaisse le signal.
- C) Patient sain, sans remaniement emphysémateux notable
- D) Histogramme correspondant de B). La courbe est de distribution normale, symétrique.

Technique de quantification concernant les hyper-signaux (Cf. section méthodologie du chapitre III)

En utilisant la même méthode de segmentation automatique, cette fois-ci, les trous dans le masque pulmonaire correspondant aux hyper signaux (impactions mucoïdes, épaissements de paroi, condensations et vaisseaux) sont remplis en utilisant un logiciel automatique[108]. Le mode de l'histogramme des intensités de signaux ainsi que la déviation standard sont calculés. Un filtre passe-haut adaptatif (mode + 5 déviations standards) est ensuite utilisé afin d'isoler les hyper signaux (HSV) selon le même principe qu'à la TDM[106].

5. Étude scientifique

L'étude scientifique que nous avons réalisée est présentée ci-dessous, dans son format original et en langue anglaise. Une discussion complémentaire est proposée dans le chapitre 6.

Abstract

Objectives

This study aimed to assess automated MRI (magnetic resonance imaging) quantification of HSV (high-signal intensity volume) and LSV (low-signal intensity volume) as a surrogate outcome for « plus-pathology » and « minus-pathology » as markers of disease severity in CF (cystic fibrosis) patients using a 3D UTE (3-dimension ultra-short echo time) sequence, as compared to CT quantification of HAV (high-attenuation volume) and LAV (low-attenuation volume).

Material and methods

Thirty consecutive CF patients underwent CT (computed tomography), MRI and PFT (pulmonary function tests) on the same day and had a follow up MRI and PFT one year later. Visual scores (Helbich-Bhalla) and quantitative scores were evaluated for both CT and MRI. Intraclass correlation coefficients (ICC) were used to assess reproducibility. Spearman test was used for univariate correlations.

Results

%LSV showed a good significant correlation with %LAV ($r=0.61$; $p<0.001$) and %HSV showed moderate correlation with %HAV ($r=0.59$; $p<0.001$). Significant correlations were found between quantitative MRI parameters (%LSV and %HSV) and FEV₁% ($r= -0.45$; $p=0.01$ and $r= -0.40$; $p=0.02$ respectively). Changes of FEV₁% overtime showed significant correlation with changes in %HSV ($r= -0.45$; $p=0.02$) but not with changes in %LSV ($r= -0.07$; $p=0.69$). Almost perfect inter-observer and intra-observer reproducibility were found for %HSV and %LSV (ICC $\geq 0,97$).

Conclusion

Automated evaluation of %LSV and %HSV allow to reliably assess the disease severity in CF without any radiation and may allow a distinct quantification of those alterations related to destructive processes and productive processes secondary to chronic airway inflammation.

Introduction

Cystic fibrosis (CF) is the most frequent genetic disorder in Caucasian populations [1]. Mutation of the transmembrane conductance regulator (CFTR) gene is responsible for several exocrine function alterations. In the lung, these alterations lead to secretion of a thick and dehydrated mucus of the respiratory tract that may cause airways obstruction. Thus, pulmonary complications of the disease represent a major life-limiting factor. However, novel therapies have emerged and may improve the life expectancy of patients [2].

Pulmonary alterations in CF may be classified into a destructive process referred to as “Minus pathology” and a productive process referred to as “Plus pathology” [3–6]. Minus pathology regroups structural alterations leading to increased air content such as emphysema, bronchiectasis, bullae and sacculations. Whereas Plus pathology is meant to regroup remodeling/inflammatory processes leading to increased water content, such as wall thickening, mucus pluggings and consolidation/atelectasis.

Computed tomography (CT), plays an important role in the workup of CF patients. Because of its high spatial resolution, CT imaging allows lung structural alterations depiction with high precision [7]. To assess the disease severity and/or therapy monitoring, repetitive chest CT scans are required which consequently increases radiation exposure of young CF patients with growing life expectancy [8].

In the last decade, lung MRI has emerged as a promising ionizing radiation–free imaging technique to describe pulmonary changes in CF [3, 9]. New developments in three-dimensional imaging and especially with ultra-short echo times, allow MR imaging of the lung to reach submillimeter

resolution with a comparable morphological information to that obtained from CT images [6, 10, 11].

Several clinical visual scores [12–15] tend to assess the global lung disease severity using an addition of items that relate to both the minus and plus pathology processes in CF. However, these visual semi quantitative scores are subjective and may depend on the training of a local reader, especially using MRI [16]. Therefore, recent studies have proposed novel scoring systems to add quantitative objective analysis to the qualitative evaluation of structural alterations using CT. For instance the CF-PRAGMA score is determined using a set of ten CT slices where structural alterations are manually colored, under visual control, over a grid in 2D, to perform a semi quantitative measurement [17]. Using CT, Wielputz *and al.* have shown that CT densitometry of low attenuation volume (LAV) is relevant to quantify pulmonary destruction [18]. Conversely, CT automated quantification of high attenuation volume (HAV) as a surrogate for “Plus pathology” in CF has been shown to correlate with lung function [19]. To date, no study has been reported to assess the feasibility of quantitative biomarkers of CF severity using 3D UTE MRI. Therefore, we hypothesized that quantitative measurements of both low-signal-intensity volume (LSV) and high-signal-intensity volume (HSV) may be feasible as a surrogate of “minus” and “plus” pathology, respectively, in a population of CF using 3D UTE lung MRI. The aim of the study was to validate LSV and HSV using CT measurements of low-attenuation volume (LAV) [18] and high-attenuation volume (HAV) [20] as references. Secondary objectives were (i) to correlate the biomarkers to lung functional impairment at pulmonary function tests (PFT), (ii) to assess changes in MR quantitative metrics over time and their correlations with changes in PFT, (iii) to evaluate intra and inter observer reproducibility.

Material and methods

Study population

The study is a retrospective analysis of prospectively acquired data (ClinicalTrial identifier NCT02449785). Thirty adult CF patients (18 males /12 females; mean age 27 ± 7 years) and 10 control subjects (7 males/ 3 females; mean age 25 ± 7 years) were prospectively included between May 2015 and September 2017. The study was approved by the local ethics committee, and all participants gave written informed consent. All co-authors had full control over the data. All participants underwent CT, MRI, and PFT on the same day and a follow up MRI and PFT one year later for CF patients. There were two participants that did not perform the follow up MRI because of pregnancy and arthritis respectively. Furthermore, participants were excluded if they had any contraindications to MRI. Control subjects were non-smokers, did not have respiratory symptoms, had visually normal lung MRI and normal results at PFT.

CT and MRI Examinations

Chest CT scans were performed using a 64-slice multidetector CT scanner (Somatom Definition; Siemens Healthcare, Erlangen, Germany) at full inspiration without contrast material administration. Tube voltage was adapted to patient weight with a modulating tube current (CareDose4D; Siemens Medical Solutions). Effective reference tube current was equal to 50 mAs. The effective exam dose ranged from 1.2 to 1.5 mSv. Voxel size was equal to 0.625 mm³. Both standard (B30f) and sharp (B70f) algorithms were used for image reconstruction.

Three-dimensional UTE lung MRI was performed with a 1.5 Tesla system (MAGNETOM AVANTO; Siemens Healthcare, Erlangen, Germany) using pointwise encoding time reduction

with radial acquisition [21, 22]. A 16-channel body coil/8-channel spine coil was used. Sequence parameters were as follow: TR/TE were 4.1/0.07ms and flip angle was 5°, FOV was (360x360x360mm³) and matrix size 384x384x384 with an isotropic voxel dimension of (0.93x0.93x0.93mm³). Acquisition time was about 12 minutes synchronized to end tidal respiration using a respiratory-trigger belt (e.g. Functional Residual Capacity).

Qualitative evaluation (Helbich-Bhalla score)

All CT and MR images were anonymized and independently evaluated in random order by two observers blinded to clinical and functional data (C.L. and G.D.) As described by Bhalla and colleagues[12] and Helbich and colleagues [23] the analysis of 18 pulmonary segments was performed and the whole-lung severity score was determined for each patient using the initial CT and MRI exams and also the follow up MRI one year later. In addition, qualitative evaluation was performed a month later by the senior radiologist.

Automatic Quantitative evaluation

Using CT images, the percentage of low attenuation volume (%LAV_{-950HU}) referred to as “Minus Pathologies” index and the percentage of high attenuation volume (%HAV) as surrogate for “Plus pathologies” were automatically quantified using the commercially available CT Pulmo3D module of Syngo software (Siemens HeathCare, Erlangen, Germany). A common threshold of -950HU was used to determine %LAV_{-950HU}[18, 24]. For %HAV, the mode of the histogram of lung attenuation values plus three standard deviations (mode+3SD) was chosen as high-pass filter, as already reported[19].

Using 3D UTE MRI, the percentage of low-signal-intensity volume (%LSV_{0.20}) as “Minus Pathologies” index was determined from the histogram of signal intensity distribution using a homemade software program written in MATLAB (The MathWorks, Inc., Natick, Massachusetts, USA), as already reported[25]. Briefly, to determine %LSV_{0.20}, lung segmentation was performed on pre-processed MR images where a Gaussian filter followed by a local enhancement filter were applied. For this, a threshold-based technique was applied to isolate lungs from the rest of thoracic structures and from pulmonary vessels. Thus, an automatic threshold, called the soft-tissue threshold, was determined as the cross point of the two first Gaussian-like functions of the curve fitting method applied to the pixel frequency distribution histogram of the pre-processed images[25]. Then, normalization between 0 and 1 of the voxel signal intensities contained within the lung volume was performed, with the minimum corresponding to signal intensity from lung air and the maximum corresponding to soft-tissue threshold. Therefore, %LSV_{0.20} corresponds to the percentage of lung voxels ranging in the 20th % lower values of the lung histogram.

To calculate the percentage of high-signal-intensity volume (%HSV) as surrogate for “Plus Pathologies”, an adapted method from Benlala *and al.*[25] was used. First, a rolling ball morphological operator was used to fill holes of the lung mask in order to obtain a hollow-free mask[26]. However, for large peripheral consolidations, manual correction of the mask was allowed. Then, mode of the histogram signal intensities within the lung was calculated as well as standard deviation (SD). Finally, after testing several thresholds of mode + n*SD (i.e. n= 3; 4; 5; 6), a high pass filter was used to isolate high signal intensity voxels within the lung mask similarly to that of %HAV method. Therefore, %HSV_{5SD} corresponds to the percentage of lung voxels with values higher than a threshold of mode + 5*SD (Figure 1). Details about threshold selection at mode+5*SD are provided in the supplemental method.

Correlations between UTE MRI and lung function

To assess reliability of 3D UTE MRI quantitative metrics of “Plus” and “Minus” pathologies in CF patients, correlations with obstructive parameters at PFT (FEV1%; FEF₂₅₋₇₅ FEV1/FVC) were investigated.

Assessment of reproducibility

Intra and inter observer reproducibility of qualitative and quantitative measurements were analyzed.

Statistical analysis

Statistical analyses were performed using NCSS software (NCSS 2001, Kaysville, UT, USA). Comparison of variables was performed using Student’s t-test, in case of normally distributed data and Mann-Whitney test otherwise. Comparison of categorical variables was performed using the Fisher’s Exact test. Univariate correlations were assessed using the Pearson test for parametric variables and the Spearman test for non-parametric variables. A p-value<0.05 was considered statistically significant. Reproducibility was assessed using intraclass correlation coefficients (ICCs) with 95% confidence interval (CI). ICC values were classified as null (=0), slight (>0 and <0.20), fair (≥0.20 and <0.40), moderate (≥0.40 and <0.60), good (≥0.60 and <0.80), very good (≥0.80 and <0.90) and almost perfect (≥0.90) according to Landis and colleagues [27].

Results

Study population.

Characteristics of the thirty CF patients are shown in Table 1. Two participants did not undergo follow up MRI one year later. A woman because of pregnancy and a man because of arthritis.

Twenty-three patients were homozygous for the $\Delta F508$ mutation. Seven patients had severe pulmonary function alteration with FEV1% of <50 %. All patients were clinically stable, at the time of initial inclusion with CT Helbich-Bhalla scores ranging from 6 to 25 (mean = 9.7 ± 4.9)

Qualitative evaluation (Helbich-Bhalla Score)

There was good agreement between CT and MRI visual scores using the consensus analysis (ICC=0.98 [0.95-0.99]). The mean scores for CT and MRI were not significantly different (p=0.91).

Table 1. Characteristics of CF patients

		M0	M12
		30	28
Age	Years	27 (22-28)	25 (22-28)
Sex ratio	Men/Women	18/ 12	17/ 11
BMI	kg.m ⁻²	21 (20-22)	21 (20-23)
Tobacco use (yes/no)		4/ 26	4/ 24
Mutation ΔF508			
homozygous (yes/no)		23/ 7	21/ 7
PFT	FEV ₁ (% pred)	64 ± 20	63 ± 23
	FVC (% pred)	80 ± 16	78 ± 20
	FEV ₁ /FVC	67 ± 17	68 ± 12
	FEF _{25_75} (% pred)	36 ± 21	38 ± 23
	TLC(% pred)	103 ± 13	107 ± 15
	RV (% pred)	164 (134-177)	164 (138-180)
Arterial blood gases	PaO ₂ (mmHg)	82 ± 14	82 ± 14
(ambient air)	PaCO ₂ (mmHg)	38 ± 4	38 ± 4

Data are means \pm SD for continuous normal variables or median with [95% confidence interval] if their distribution was not normal. CF= cystic fibrosis; BMI=body mass index; FEV1=forced expiratory volume in 1 second; FVC=forced volume capacity; FEF25-75=forced expiratory flow at 25-75%; TLC=total lung capacity; RV=residual volume; PaO2=arterial partial pressure of oxygen; PaCO2=arterial partial pressure of carbon dioxide.

Automatic quantification of “Plus” and “Minus” pathologies

Table 2 shows the qualitative and quantitative CT and MRI analysis for CF patients.

Table 2. Qualitative and Quantitative CT and MRI analysis

	M0	M12
Qualitative analysis		
CT		
Helbich-Bhalla score	9.7 \pm 4.9	NA
MRI		
Helbich-Bhalla score	11.8 \pm 4.7	12.2 \pm 5
Quantitative analysis		

CT

%LAV _{-950HU}	6 (4-8)	NA
%HAV	4 ± 1	NA

MRI

%LSV _{0.20}	13 (10-17)	19 (12-23)
%HSV	3 (2-5)	3 (2-4)

*Legends: Data are means ± SD for continuous normal variables, or median with [95% confidence interval] if their distribution was not normal. Helbich-Bhalla score (0-25). %LAV_{-950HU} =percentage of low-attenuation volume using a threshold of -950 HU; %HAV= percentage of high attenuation volume using a threshold of mode+3*SD; %LSV_{0.20}=percentage low-signal-intensity volume using a threshold of 0.20; %HSV percentage of high signal intensity volume using a threshold of mode+5*SD; NA = not applicable*

Both MRI metrics of “Plus” and “Minus” pathologies severity were significantly higher in CF patients than in controls (p<0.05). (Table 3)

Moreover, %LSV0.20 showed a good significant correlation with %LAV-950HU ($r=0.61$; $p<0.001$). In addition, moderate correlation was found between %HSV and %HAV ($r=0.59$; $p<0.001$). (Figure 2)

Table 3. Quantitative Imaging of CF patients and controls

		CF	Controls	p-value
n		30	10	
Minus Pathology				
	LAV(%)	6 (4-8)	NA	NA
	LSV(%)	12(9-17)	6(3-11)	0,03
Plus Pathology				
	HAV(%)	4(3-5)	NA	NA
	HSV(%)	3(2-5)	2(1-4)	0,03

Comparison of quantitative imaging between 30 CF patients and 10 controls. Data are means for continuous variables. Data between parentheses are minimum/maximum interval. n= number of subjects; LAV = low-attenuation volume, HAV = high-attenuation volume; LSV=low-signal volume; HSV=high signal volume; CF=cystic fibrosis; NA=not applicable

Correlations between changes in UTE MRI and changes in lung functional impairment

Significant correlations were found between quantitative MRI parameters (i.e. %LSV_{0.20} and %HSV) and FEV₁% in CF group ($r = -0.45$; $p = 0.01$ and $r = -0.40$; $p = 0.02$ respectively). Other obstructive PFT parameters showed significant correlations with both %LSV_{0.20} and %HSV (i.e. FEF₂₅₋₇₅ and FEV₁/FVC) (Table 4). In addition, similar significant correlations were found between CT parameters (i.e. LAV% and HAV%) and FEV₁% in CF group ($r = -0.37$; $p = 0.04$ and $r = -0.43$; $p = 0.01$ respectively).

Using follow up MRI one year later, similar correlations were found between both “Minus” and “Plus” pathologies quantitative MRI parameters and FEV₁% ($r = -0.48$; $p < 0.01$ and $r = -0.46$; $p = 0.01$ respectively). Furthermore, changes of FEV₁% overtime showed significant correlation with %HSV ($r = -0.45$; $p = 0.02$) whereas correlation with %LSV was not significant ($r = -0.07$; $p = 0.69$). (Figure 3).

Assessment of reproducibility

Very good intra and inter observer reproducibility were obtained for visual scores ($ICC > 0.80$). For both “Minus” and “Plus” pathologies, quantitative measurements at CT and MRI were almost perfect, ICCs were greater than 0.99 and greater than or equal to 0.97 respectively. (Table 5)

Table 4. Correlations of qualitative and quantitative MRI with PFTs

		M0			M12		
		n	Coefficient	p-value	n	Coefficient	p-value
	FEV ₁ (% pred)	30	-0,51	0,003	28	-0.55	0.01
MR Helbich-							
Bhalla score	FEF ₂₅₋₇₅ (%)	29	-0.65	<0.001	28	-0.56	0.01
	FEV ₁ /FVC	30	-0.53	0.002	28	-0.37	0.12
<hr/>							
	FEV ₁ (% pred)	30	-0.45	0.01	28	-0.48	<0.01
%LSV	FEF ₂₅₋₇₅ (%)	29	-0.51	<0.001	28	-0.52	<0.01
	FEV ₁ /FVC	30	-0.60	<0.001	28	-0.53	<0.01
<hr/>							
	FEV ₁ (% pred)	30	-0.40	0.02	28	-0.46	0.01

%HSV	FEF ₂₅₋₇₅ (%)	29	-0.46	0.01	28	-0.41	0.02
	FEV ₁ /FVC	30	-0.37	0.04	28	-0.35	0.06

*Legend: Data are Spearman correlation coefficients. PFT=pulmonary function test; %LSV0.20=percentage low-signal-intensity volume using an adaptative threshold of 0.20; %HSV percentage of high signal intensity volume using a threshold of mode+5*SD; FEV1=forced expiratory volume in 1 second; FVC=forced volume capacity; FEF25-75=forced expiratory flow at 25-75%.*

Table 5. Reproducibility (ICC) of qualitative and quantitative analysis

	M0	M12
Qualitative analysis		
CT Helbich-Bhalla score		
Intra-observer	0.93	NA
Inter-observer	0.86	NA
MR Helbich-Bhalla score		
Intra-observer	0.97	0.98
Inter-observer	0.84	0.91
Quantitative analysis		
CT		
%LAV-950HU		
Intra-observer	>0.99	NA
Inter-observer	>0.99	NA
%HAV		
Intra-observer	0.98	NA
Inter-observer	0.97	NA
MRI		
%LSV_{0.20}		

Intra-observer	>0.99	>0.99
Inter-observer	>0.99	>0.99
%HSV		
Intra-observer	0.98	0.98
Inter-observer	0.97	0.97

*Legend: Data are intraclass correlation coefficient with [95% confidence interval]. %LAV_{-950HU} =percentage low-attenuation volume using a threshold of -950 HU; %HAV= percentage of high attenuation volume using a threshold of mode+3*SD; %LSV_{0.20}=percentage low-signal-intensity volume using an adaptative threshold of 0.20; %HSV percentage of high signal intensity volume using a threshold of mode+5*SD; NA=not applicable*

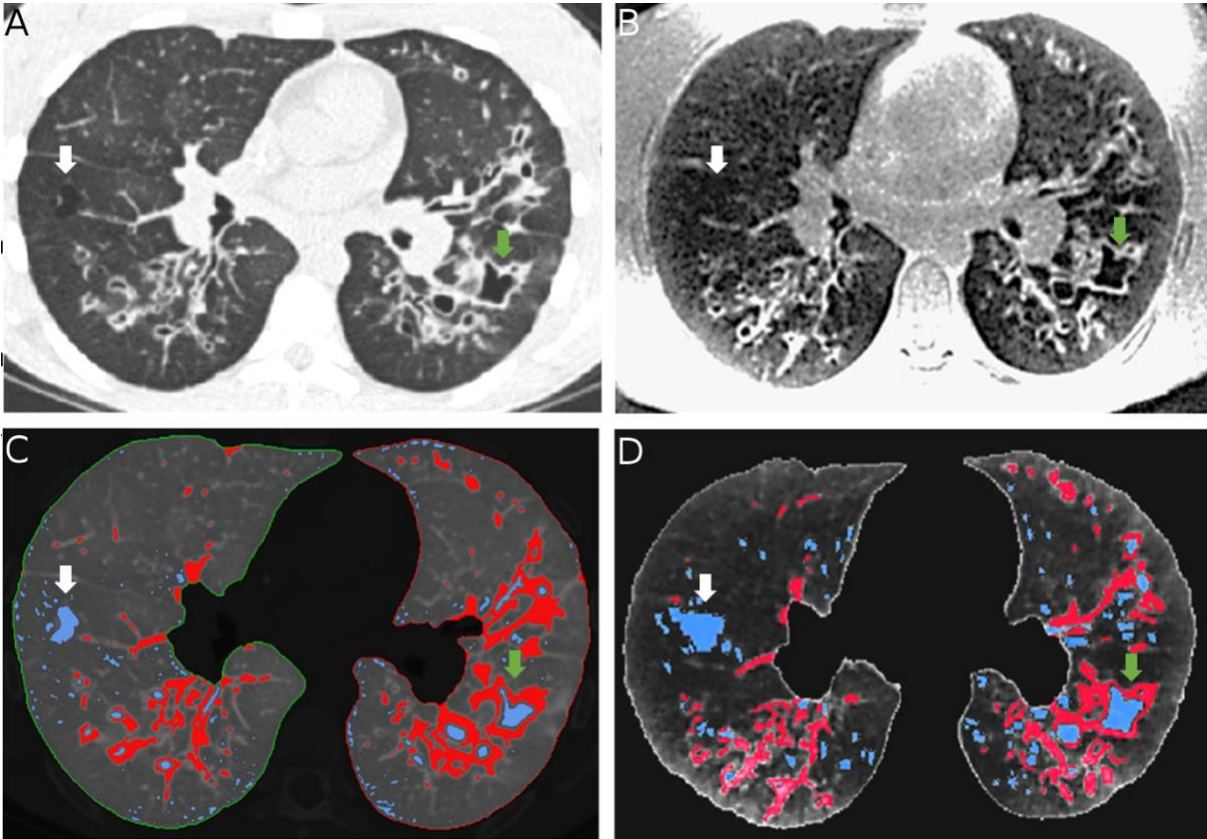


Figure 1 A) Axial CT lung section in a 14-year old female with cystic fibrosis.

B) Corresponding MRI 3D UTE lung section.

White arrows show an emphysema lesion in the right inferior lobe, well defined on CT and less defined on corresponding MRI. Green arrows show a very well defined bronchiectasis and peri-bronchial thickening in the left inferior lobe, on both CT and MRI.

C) Corresponding CT volumetric quantification, using thresholds of -950HU for low attenuation volume ($\text{LAV}_{-950\text{HU}}$) and $\text{mode}+3\text{SD}$ for high attenuation volume ($\text{HAV}_{\text{mode}+3\text{SD}}$).

D) Corresponding MRI volumetric quantification, using thresholds of $0,20$ for low signal intensity volume ($\text{LSV}_{0,20}$) and $\text{mode}+5\text{SD}$ for high signal intensity volume ($\text{HSV}_{\text{mode}+5\text{SD}}$).

LAV and LSV as surrogate for “minus pathology” (bronchiectasis and emphysema) are colored in blue. HAV and HSV as surrogate for “plus pathology” (peri bronchial thickening, mucus pluggings and consolidations) are colored in red. The corresponding emphysema lesion in the right inferior lobe (white arrows) is colored in blue. The corresponding bronchiectasis and peri-bronchial thickening in the left lower lobe are colored in blue and red respectively (green arrows).

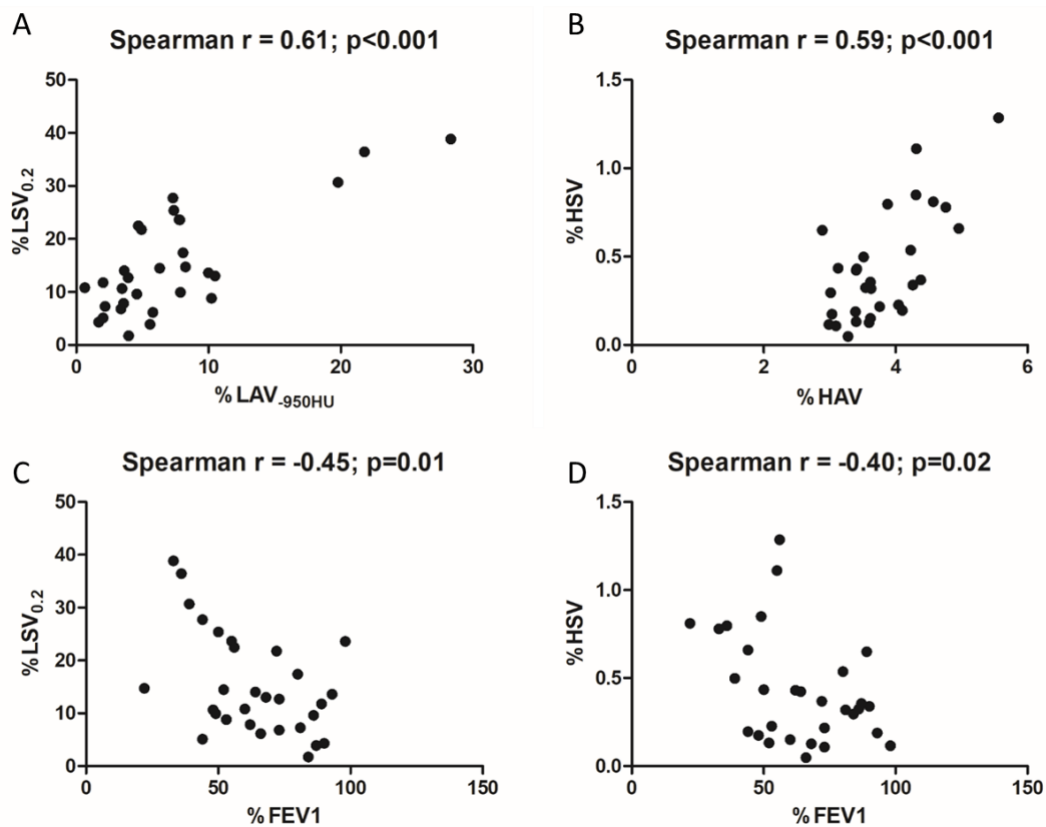


Figure 2 A. Correlation between %LSV_{0.2} (low-signal volume with a threshold of 0.2) and %LAV_{-950HU} (low attenuation volume with a threshold of -950HU).

B. Correlation between %HSV (high-intensity signal volume) and %HAV (high attenuation volume).

C. Correlation between %LSV_{0.2} and %FEV1 (force expiratory volume per second).

D. Correlation between %HSV and %FEV1.

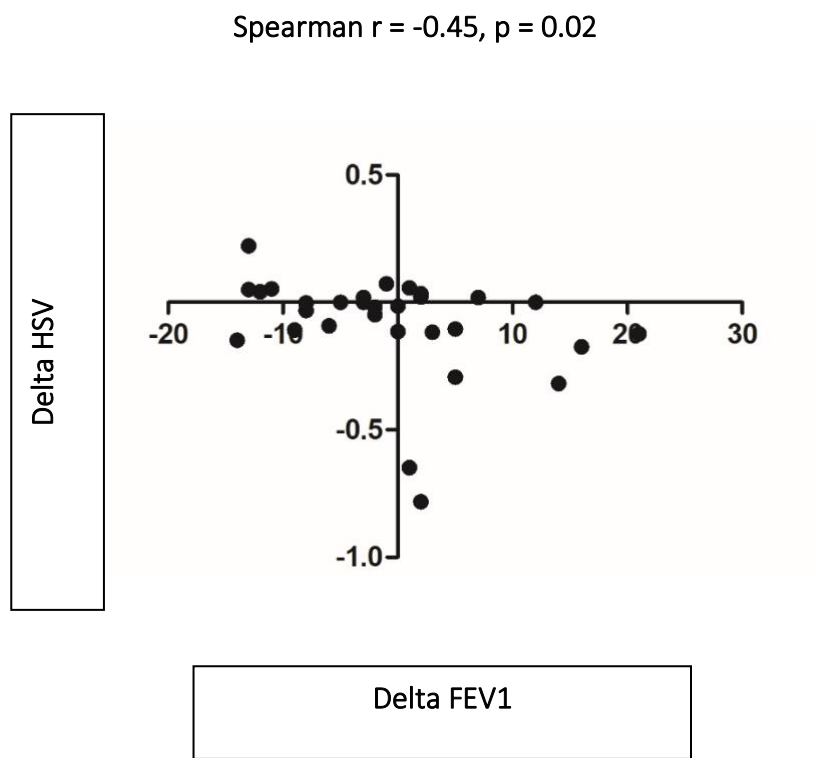


Figure 3 Correlation of changes in high-intensity signal volume (Delta HSV) and changes in forced expiratory volume per second (Delta FEV1), over one year, in 28 cystic fibrosis patients.

Discussion

This study shows that, using 3D UTE lung MRI, the automated quantification of both low-signal-intensity volume (%LSV) and high-signal-intensity volume (%HSV) are relevant to assess the disease severity in cystic fibrosis and to follow-up over time. %LSV may represent signal from air and thus, an abnormal increase in %LSV may relate to the destructive process such as emphysema and bronchial lumen dilatations. To support this, %LSV was found to correlate to the CT measurement of %LAV ($r=0.61$; $p<0.001$). Conversely, %HSV may represent the increase in water and/or fibrotic tissue such as mucus plugs, consolidation and wall thickening, and was found to correlate to the CT measurement of %HAV ($r=0.59$; $p<0.001$). Both %LSV and %HSV were found to correlate to PFT indices of obstruction such as FEV1% ($r=-0.45$; $p=0.01$ and $r=-0.40$; $p=0.002$, respectively), which was confirmed after a 1-year interval where both correlation of %LSV and %HSV were kept significant with PFTs ($p<0.01$). However, the variation of %HSV was found to correlate significantly with the variation of FEV1% ($r=-0.45$; $p=0.02$) but not the variation of %LSV ($r=-0.07$; $p=0.69$), suggesting that %LSV may more closely relate to the fixed disease alterations whereas %HSV may more closely relate to the variable part of the disease process. Since both %LSV and %HSV measurements were fully automated, the reproducibility of measurements were found almost perfect ($ICC>0.99$).

To the best of our knowledge, this is a first study to report an automated quantification of CF severity using 3D UTE MRI. The severity of structural alterations usually rely, using imaging, on visual scorings only. However, these scorings are subjective and, for instance, a given reader has to appreciate several items such as “impression of disease severity”[28] or to discriminate between “visible” or “marked” abnormalities [15]. In addition, visual scorings are prone to lower the

sensitivity to detect variations. For instance, using the Bhalla score [12], all variations between 9 to 18 pulmonary segments share the same score of 3 points, meaning that those variations within 3 pulmonary lobes are missed. To better quantify the disease severity in terms of sensitivity and reliability has become crucial in an era where the advent of novel therapies may modify the role played by imaging [29]. In this setting, the radiologist would have to indicate both a global indication on the disease severity and to follow-up the response to treatment. MRI may have the advantage to allow to repeat imaging without radiation exposure [30] and, using our approach, a reliable and objective automated quantification of the disease volume may be available for analysis.

The study has several limitations. First, although %LSV and %HSV may relate to two distinct disease processes involved in CF, these biomarkers still remain global biomarkers that cannot discriminate between each structural abnormality. Nevertheless, one could remark that visual scorings such as the Helbich-Bhalla score [31] are also calculated as an addition of several structural abnormalities into a single visual score. Moreover, our approach was not to replace visual analysis by automated quantifications but rather to combine them in the future, to benefit from the two approaches. Indeed, qualitative visual analysis is powerful to provide the detail of each structural abnormalities and two indicate the regional extent; conversely, automated quantifications are powerful in terms of sensitivity, objectivity and reproducibility of evaluation. Second, the measurement of %HSV was biased by the quantification of normal pulmonary vessel, and thus, the transposition of the method to patients with mild-to-moderate disease severity only, such as the pediatric population, remains to be evaluated. Our population study involved adults only, similarly to the recent report of %HAV using CT [19]. Third, the automated quantifications were done using a static 3D UTE sequence at functional residual capacity and thus, the method was unable to

quantify dynamic alterations such as ventilation or perfusion defects. However, the use of MRI has been proven robust to quantify either ventilation [32–35] or perfusion defects [14, 36, 37] and thus, a lung protocol that would combine a 3D UTE sequence with a set of functional sequences should be eventually considered.

To conclude, automated quantifications of %LSV and %HSV allows to reliably assess the disease severity in cystic fibrosis and may allow a distinct quantification of those alterations related to the destructive process and those related to the productive process secondary to chronic airway inflammation in cystic fibrosis.

References

1. Jain M, Goss CH (2014) Update in Cystic Fibrosis 2013. *Am J Respir Crit Care Med* 189:1181–1186. <https://doi.org/10.1164/rccm.201402-0203UP>
2. Kuehn BM (2014) Progress in Treating Cystic Fibrosis Means That Many Patients May Now Reach Midlife and Beyond. 2
3. Altes TA, Eichinger M, Puderbach M (2007) Magnetic Resonance Imaging of the Lung in Cystic Fibrosis. *Proc Am Thorac Soc* 4:321–327. <https://doi.org/10.1513/pats.200611-181HT>
4. Wielputz M, Kauczor H (2011) MRI of the lung – state of the art. *Diagn Interv Radiol*. <https://doi.org/10.4261/1305-3825.DIR.5365-11.0>

5. Wielpütz MO, Eichinger M, Biederer J, et al (2016) Imaging of Cystic Fibrosis Lung Disease and Clinical Interpretation. *ROFO Fortschr Geb Rontgenstr Nuklearmed* 188:834–845. <https://doi.org/10.1055/s-0042-104936>
6. Dournes G, Menut F, Macey J, et al (2016) Lung morphology assessment of cystic fibrosis using MRI with ultra-short echo time at submillimeter spatial resolution. *Eur Radiol* 26:3811–3820. <https://doi.org/10.1007/s00330-016-4218-5>
7. Loeve M, Krestin GP, Rosenfeld M, et al (2013) Chest computed tomography: a validated surrogate endpoint of cystic fibrosis lung disease? *Eur Respir J* 42:844–857. <https://doi.org/10.1183/09031936.00051512>
8. O’Connell OJ, McWilliams S, McGarrigle A, et al (2012) Radiologic imaging in cystic fibrosis: cumulative effective dose and changing trends over 2 decades. *Chest* 141:1575–1583. <https://doi.org/10.1378/chest.11-1972>
9. Wielpütz MO, Mall MA (2015) Imaging modalities in cystic fibrosis: emerging role of MRI. *Curr Opin Pulm Med* 21:609–616. <https://doi.org/10.1097/MCP.0000000000000213>
10. Johnson KM, Fain SB, Schiebler ML, Nagle S (2013) Optimized 3D ultrashort echo time pulmonary MRI: Optimized 3D Ultrashort Echo Time Pulmonary MRI. *Magn Reson Med* 70:1241–1250. <https://doi.org/10.1002/mrm.24570>
11. Walkup LL, Higano NS, Woods JC (2019) Structural and Functional Pulmonary Magnetic Resonance Imaging in Pediatrics-From the Neonate to the Young Adult. *Acad Radiol* 26:424–430. <https://doi.org/10.1016/j.acra.2018.08.006>
12. Bhalla M, Turcios N, Aponte V, et al (1991) Cystic fibrosis: scoring system with thin-section CT. *Radiology* 179:783–788. <https://doi.org/10.1148/radiology.179.3.2027992>

13. Brody AS, Sucharew H, Campbell JD, et al (2005) Computed tomography correlates with pulmonary exacerbations in children with cystic fibrosis. *Am J Respir Crit Care Med* 172:1128–1132. <https://doi.org/10.1164/rccm.200407-989OC>
14. Eichinger M, Optazaite D-E, Kopp-Schneider A, et al (2012) Morphologic and functional scoring of cystic fibrosis lung disease using MRI. *Eur J Radiol* 81:1321–1329. <https://doi.org/10.1016/j.ejrad.2011.02.045>
15. Schaefer JF, Hector A, Schmidt K, et al (2018) A semiquantitative MRI-Score can predict loss of lung function in patients with cystic fibrosis: Preliminary results. *Eur Radiol* 28:74–84. <https://doi.org/10.1007/s00330-017-4870-4>
16. Calder AD, Bush A, Brody AS, Owens CM (2014) Scoring of chest CT in children with cystic fibrosis: state of the art. *Pediatr Radiol* 44:1496–1506. <https://doi.org/10.1007/s00247-013-2867-y>
17. Rosenow T, Oudraad MCJ, Murray CP, et al (2015) PRAGMA-CF. A Quantitative Structural Lung Disease Computed Tomography Outcome in Young Children with Cystic Fibrosis. *Am J Respir Crit Care Med* 191:1158–1165. <https://doi.org/10.1164/rccm.201501-0061OC>
18. Wielpütz MO, Weinheimer O, Eichinger M, et al (2013) Pulmonary emphysema in cystic fibrosis detected by densitometry on chest multidetector computed tomography. *PloS One* 8:e73142. <https://doi.org/10.1371/journal.pone.0073142>
19. Chassagnon G, Martin C, Burgel P-R, et al (2018) An automated computed tomography score for the cystic fibrosis lung. *Eur Radiol* 28:5111–5120. <https://doi.org/10.1007/s00330-018-5516-x>
20. Chassagnon G, Martin C, Burgel P-R, et al (2018) An automated computed tomography score for the cystic fibrosis lung. *Eur Radiol* 28:5111–5120. <https://doi.org/10.1007/s00330-018-5516-x>

21. Dournes G, Grodzki D, Macey J, et al (2015) Quiet Submillimeter MR Imaging of the Lung Is Feasible with a PETRA Sequence at 1.5 T. *Radiology* 276:258–265.
<https://doi.org/10.1148/radiol.15141655>
22. Grodzki DM, Jakob PM, Heismann B (2012) Ultrashort echo time imaging using pointwise encoding time reduction with radial acquisition (PETRA). *Magn Reson Med* 67:510–518.
<https://doi.org/10.1002/mrm.23017>
23. Helbich TH, Heinz-Peer G, Eichler I, et al (1999) Cystic Fibrosis: CT Assessment of Lung Involvement in Children and Adults. *Radiology* 213:537–544.
<https://doi.org/10.1148/radiology.213.2.r99nv04537>
24. Lynch DA, Austin JHM, Hogg JC, et al (2015) CT-Definable Subtypes of Chronic Obstructive Pulmonary Disease: A Statement of the Fleischner Society. *Radiology* 277:192–205.
<https://doi.org/10.1148/radiol.2015141579>
25. Benlala I, Berger P, Girodet P-O, et al (2019) Automated Volumetric Quantification of Emphysema Severity by Using Ultrashort Echo Time MRI: Validation in Participants with Chronic Obstructive Pulmonary Disease. *Radiology* 190052.
<https://doi.org/10.1148/radiol.2019190052>
26. Armato SG, Giger ML, Moran CJ, et al (1999) Computerized Detection of Pulmonary Nodules on CT Scans. *RadioGraphics* 19:1303–1311.
<https://doi.org/10.1148/radiographics.19.5.g99se181303>
27. Landis JR, Koch GG (1977) The measurement of observer agreement for categorical data. *Biometrics* 33:159–174
28. Brasfield D, Hicks G, Soong S, et al (1980) Evaluation of scoring system of the chest radiograph in cystic fibrosis: a collaborative study. *Am J Roentgenol* 134:1195–1198.
<https://doi.org/10.2214/ajr.134.6.1195>

29. Walkup LL, Woods JC (2015) Advances in Imaging Cystic Fibrosis Lung Disease. *Pediatr Allergy Immunol Pulmonol* 28:220–229. <https://doi.org/10.1089/ped.2015.0588>
30. Leuraud K, Richardson DB, Cardis E, et al (2015) Ionising radiation and risk of death from leukaemia and lymphoma in radiation-monitored workers (INWORKS): an international cohort study. *Lancet Haematol* 2:e276-281. [https://doi.org/10.1016/S2352-3026\(15\)00094-0](https://doi.org/10.1016/S2352-3026(15)00094-0)
31. Helbich TH, Heinz-Peer G, Eichler I, et al (1999) Cystic Fibrosis: CT Assessment of Lung Involvement in Children and Adults. *Radiology* 213:537–544. <https://doi.org/10.1148/radiology.213.2.r99nv04537>
32. Salerno M, Altes TA, Mugler JP, et al (2001) Hyperpolarized noble gas MR imaging of the lung: Potential clinical applications. *Eur J Radiol* 40:33–44. [https://doi.org/10.1016/S0720-048X\(01\)00347-3](https://doi.org/10.1016/S0720-048X(01)00347-3)
33. Fain S, Schiebler ML, McCormack DG, Parraga G (2010) Imaging of lung function using hyperpolarized helium-3 magnetic resonance imaging: Review of current and emerging translational methods and applications. *J Magn Reson Imaging* 32:1398–1408. <https://doi.org/10.1002/jmri.22375>
34. Zha W, Kruger SJ, Johnson KM, et al (2018) Pulmonary ventilation imaging in asthma and cystic fibrosis using oxygen-enhanced 3D radial ultrashort echo time MRI: Lung Ventilation Imaging With UTE OE-MRI. *J Magn Reson Imaging* 47:1287–1297. <https://doi.org/10.1002/jmri.25877>
35. Zha W, Nagle SK, Cadman RV, et al (2019) Three-dimensional Isotropic Functional Imaging of Cystic Fibrosis Using Oxygen-enhanced MRI: Comparison with Hyperpolarized ^3He MRI. *Radiology* 290:229–237. <https://doi.org/10.1148/radiol.2018181148>

36. Eichinger M, Heussel C-P, Kauczor H-U, et al (2010) Computed tomography and magnetic resonance imaging in cystic fibrosis lung disease. *J Magn Reson Imaging* 32:1370–1378.
<https://doi.org/10.1002/jmri.22374>
37. Eichinger M, Puderbach M, Fink C, et al (2006) Contrast-enhanced 3D MRI of lung perfusion in children with cystic fibrosis—initial results. *Eur Radiol* 16:2147–2152.
<https://doi.org/10.1007/s00330-006-0257-7>

Supplemental materials

In order to select the best threshold for HSV, adapted thresholds based on histogram features (i.e. mode and standard deviation) as already reported by Chassagnon *and al.* were used and investigated for the best correlation coefficient with HAV.

Table E1. Univariate analysis of CT minus and plus pathologies indexes with quantitative MRI

	Coefficient	p-value
%HSV₃	0.26	0.16
%HSV₄	0.51	0.003
%HAV		
%HSV₅	0.59	<0.001
%HSV₆	0.51	0.003

Legend: Data are Spearman correlation coefficients. %HAV= percentage of high attenuation volume using a threshold of mode+3*SD; %HSV_n (n=3,4,5,6) = percentage of high signal intensity volume using a threshold of mode+n*SD

6. Discussion

6.1. Apports de l'étude

Notre étude a montré que la quantification automatique des hypo signaux (%LSV) et des hyper signaux (%HSV) était pertinente dans l'évaluation de la sévérité de la mucoviscidose et dans son suivi au cours du temps, sans aucune irradiation ou injection de produit de contraste et ce de manière parfaitement reproductible, objective et rapide. %LSV représente le signal de l'air et son augmentation peut traduire un processus destructif comme l'emphysème ou des bronchectasies. D'autre part, l'augmentation du %HSV peut traduire une augmentation de la teneur en eau ou du tissu fibreux, en rapport avec des impactions mucoïdes, des épaisissements de parois bronchiques ou des condensations. Ces deux paramètres ont corrélé avec les épreuves fonctionnelles respiratoires, notamment avec le VEMS et ces résultats étaient toujours significatifs au contrôle à un an. En revanche, seulement la variation du %HSV corrélait avec la variation du VEMS à un an, suggérant que HSV représentait la partie potentiellement réversible de la maladie tandis que LSV représentait plutôt la partie fixée séquellaire de la maladie.

6.2. Limites de l'étude

L'une des limites de notre étude était le petit effectif de 30 patients, ce qui limite la puissance des résultats.

Le caractère monocentrique pourrait être à l'origine de biais liés à l'effet centre et limiter la représentativité de la population. De plus, les paramètres IRM utilisés ne pourront pas être

extrapolés à d'autres centres car les paramètres d'une séquence IRM sont à ajuster en fonction de l'environnement.

De plus, même si %HSV et %LSV représentent deux processus pathologiques différents dans la mucoviscidose, ils demeurent des biomarqueurs globaux qui ne peuvent faire la distinction entre chaque anomalie structurelle. Toutefois, comme mentionné précédemment, les scores visuels disponibles jusqu'à présent sont calculés à partir d'une addition de plusieurs anomalies structurelles afin d'aboutir à un seul score final. Le but de notre étude n'était pas de remplacer l'analyse visuelle par une analyse quantitative mais plutôt de la compléter afin de bénéficier des deux approches. En effet, l'analyse visuelle nous donne le détail des anomalies structurelles ainsi que de leur extension de manière individuelle. Notre approche est complémentaire car elle apporte une quantification objective, sensible et reproductible des anomalies constatées sur l'analyse qualitative.

Un autre biais de notre étude était le fait que la mesure de %HSV incluait les vaisseaux pulmonaires, ce qui pourrait mener à une surestimation de la sévérité de la maladie, surtout chez les enfants et les personnes atteintes d'une maladie peu marquée ou modérée. Une façon de pallier ce biais serait d'utiliser des séquences supprimant le signal de vaisseaux de type « sang noir » qui sont en cours d'étude.

7. Perspectives

7.1. IRM morpho-fonctionnelle et de contraste

Outre l'évaluation morphologique très satisfaisante que propose l'IRM permettant ainsi la quantification, elle a également l'avantage de pouvoir apporter une **caractérisation tissulaire**.

En effet, le contraste n'est pas mono-paramétrique comme à la TDM du fait des différentes pondérations disponibles. Un exemple concret est l'étude des bronchocèles qui en temps normal se présentent en hypersignal T2 et hyposignal T1 témoignant de leur contenu muqueux mais qui dans le cadre de l'ABPA, se présentent en hyposignal T2 et hyposignal T1 assez caractéristique, en rapport avec leur contenu en calcium, fer et manganèse.

On a également observé que le signal des impactions mucoïdes et des micro-nodules branchés avaient tendance à diminuer en intensité chez des patients mucoviscidosiques en amélioration sur le plan clinique et fonctionnel, sous thérapie protéique. Ceci pourrait faire l'objet d'études futures afin d'établir une éventuelle corrélation entre l'intensité des impactions mucoïdes et l'activité de la maladie.

L'IRM offre également la capacité **d'analyse fonctionnelle** sous la forme de l'étude de :

- **la perfusion** : après injection de produit de contraste, la perfusion du parenchyme pulmonaire est évaluée en analysant son rehaussement. Il a été démontré que des défauts de perfusion étaient fortement corrélés aux altérations morphologiques structurelles[109]. D'autres études ont montré que ces défauts perfusionnels étaient améliorés après traitement antibiotique chez les patients mucoviscidosiques en exacerbation[85]. Ceci prouve que ces défauts ne reflètent pas spécifiquement une maladie vasculaire mais plutôt une vasoconstriction réflexe secondaire aux défauts de ventilation. Ces aspects pourraient être utilisés dans l'évaluation de la réponse à la thérapeutique ou afin de juger de la réversibilité

ou non des modifications architecturales pulmonaires. Une autre application a été montrée par Thompson *et al.* dans l'évaluation de la bronchiolite post-transplantation pulmonaire, qui est à l'origine de modifications précoces de la perfusion en l'absence de traduction sur les épreuves fonctionnelles respiratoires, qui sont jusqu'à présent utilisées comme critères de définition des différents stades de rejet de greffe[110].

- **la ventilation** : l'étude de la ventilation est réalisée après inhalation de gaz rares polarisés tels que l'hélium ou le xénon, agissant comme des agents de contraste. L'étude de la ventilation pulmonaire présente une bonne corrélation avec les modifications structurales ainsi que les EFR. Des études ont prouvé l'utilité de cette évaluation fonctionnelle dans la détection précoce de défauts de ventilation chez des patients atteints de mucoviscidose présentant des EFR normales et que ces anomalies s'amélioraient sous Ivacaftor[111]. Cependant, le coût des gaz rares est élevé et une modification des antennes et des machines est nécessaire, ce qui rend son utilisation dans le soin courant illusoire. Des alternatives ont été étudiées, telle que l'inhalation d'oxygène qui est un agent paramagnétique de contraste. Ce type de technique est accessible à l'IRM UTE sur des machines cliniques mais il s'agit d'un marqueur aspécifique entre ventilation et perfusion en raison de la diffusion très rapide de l'oxygène de l'alvéole vers le vaisseau pulmonaire. Toujours est-il que Zha *et al.* ont récemment comparé l'utilisation d'hélium et d'oxygène en IRM de ventilation et ont montré que les deux méthodes corrélaient avec le VEMS et que leur performance diagnostique était similaire en termes de mesure quantitative du défaut ventilatoire et de la reproductibilité[112].

Bien que les études initiales soient prometteuses, des investigations plus approfondies sont nécessaires dans le but de déterminer à la fois la sensibilité et la reproductibilité de ces techniques émergentes au tout début de la maladie et en réponse au traitement.

7.2. Place de l'IRM de routine dans la pathologie pulmonaire

Avec les avancées constantes dans les séquences morphologiques et fonctionnelles que proposent l'IRM, la combinaison de ces biomarqueurs émergents basés sur l'imagerie et des évaluations fonctionnelles respiratoires permettra non seulement de mener à terme des essais cliniques efficaces mais également de personnaliser des stratégies thérapeutiques afin d'améliorer les résultats pour les patients atteints de mucoviscidose.

Cet aspect morpho-fonctionnel de l'IRM pourra certainement faire preuve dans un futur proche de son utilité clinique en pratique routinière dans d'autres domaines, notamment :

En cancérologie :

- Les nodules et masses pulmonaires peuvent être détectés avec une grande sensibilité grâce aux séquences UTE. Mais avec la capacité de caractérisation tissulaire, cette analyse ne se limite pas à la simple détection : l'hétérogénéité tumorale pouvant témoigner de son caractère nécrotique, est bien visualisée à l'IRM et peut influencer le pronostic ainsi que la thérapeutique. Les séquences de diffusion permettent de faire la

différence entre une atélectasie « simple » et une atélectasie secondaire à une masse tissulaire.

- La différenciation entre les stades T3 (résécable) et T4 (non résécable) des cancers pulmonaires non à petites cellules peut se faire en précisant l'infiltration de la paroi thoracique, du diaphragme ou du médiastin. Dans la tumeur de Pancoast Tobias, il est impératif de délimiter avec précision l'infiltration de la paroi thoracique, du plexus brachial ou des structures vasculaires, en vue d'une éventuelle prise en charge chirurgicale.
- L'évaluation ganglionnaire médiastinale qui repose principalement sur le critère de taille à la TDM et sur le degré de fixation à la tomographie par émission de positons couplée à la TDM (TEP-TDM) afin de juger de sa malignité peut être supplée par l'IRM. Des études ont mis en évidence des résultats prometteurs dans l'évaluation de l'extension lymphatique médiastinale en utilisant les séquences STIR (Short-TI Inversion Recovery) et de diffusion qui étaient comparables à la TEP-TDM[113]
- Concernant l'évaluation métastatique à distance, Chen *et al.* ont montré une meilleure sensibilité des séquences de diffusion par rapport à la TEP-TDM[114].

Ces arguments nous font penser que dans un futur proche, l'IRM pourra apporter l'ensemble des informations nécessaires au bilan d'extension complet du cancer pulmonaire avec le potentiel de se substituer à la fois à l'analyse morphologique de la TDM et à l'analyse fonctionnelle de la TEP, que ce soit au niveau loco-régional ou à distance.

Dans les pathologies des voies aériennes :

Comme dans la mucoviscidose, les pathologies telles que l'asthme et la BPCO sont également concernés par les avancées de l'IRM. Outre la quantification de l'emphysème qui est désormais possible de manière fiable, des études récentes ont montré que l'étude de la ventilation chez les patients BPCO corrélait avec le VEMS, le volume d'emphysème et les questionnaires de qualité de vie mais que la variation de défauts ventilatoires au cours du temps étaient plus sensibles que les autres paramètres dans le suivi [115]. Dans l'asthme, les défauts respiratoires tendent à persister ou à récidiver dans les mêmes régions au cours du temps, suggérant que l'atteinte obstructive est plutôt sélective et fixée dans le temps[116]. L'évaluation quantitative de l'épaisseur bronchique dans l'asthme apparaît également comme une perspective intéressante dans un avenir proche.

Dans les pathologies vasculaires :

D'autres potentiels candidats à l'IRM pulmonaire sont des patients suspects d'embolie pulmonaire mais qui présentent une contre-indication à l'irradiation (femme enceinte) ou à l'injection de produit de contraste (allergie). Des séquences de type True FISP (true fast imaging with steady state precession) acquises en respiration libre montrent des embols pulmonaires en franc hyposignal au sein de la lumière artérielle pulmonaire qui elle est en hypersignal, avec une sensibilité de 90% pour les embolies proximales et de 80% pour les embolies lobaires et ce en autant de temps qu'une TDM[117].

7.3. Proposition d'un protocole IRM standardisé dans la mucoviscidose

Les séquences suivantes pourraient être proposées en pratique clinique quotidienne :

- 3D-UTE : séquence morphologique sans injection avec une durée d'acquisition d'environ 12 minutes avec la séquence PETRA et d'environ 6 minutes avec la séquence Spiral VIBE, permettant de mettre en évidence les anomalies structurelles avec une résolution se rapprochant de celle de la TDM et de réaliser la quantification de la « plus-pathology » et de la « minus-pathology ».
- T1-VIBE : analyse du contraste T1 spontané avec une durée d'environ 15 secondes.
- T2-BLADE : analyse du contraste T2 avec une durée de 2 à 4 minutes permettant la caractérisation tissulaire. En combinaison avec la séquence T1, ces séquences permettent par exemple de différencier les impactions mucoïdes d'une ABPA.
- True-FISP : pondération complexe T1/T2 avec une durée de 15 à 30 secondes permettant d'obtenir un contraste vasculaire sans injection et de détecter une embolie pulmonaire ou un thrombus au contact d'un cathéter central.

Avec ces quatre séquences il est donc possible d'obtenir des informations morphologiques (score visuel détaillant la sévérité et l'extension de chaque anomalie structurelle ainsi que le score quantitatif objectif) mais également des informations complémentaires de caractérisation tissulaire, en moins de 10 minutes. Dans un futur proche, l'analyse fonctionnelle de routine, notamment l'étude de la perfusion et de la ventilation qui relèvent à l'heure actuelle du domaine de la recherche, pourront certainement intégrer ce protocole.

8. Conclusion

L'espérance de vie des malades atteints de la mucoviscidose ne cesse de croître d'année en année. Le développement des nouvelles thérapeutiques protéiques offre une perspective très encourageante afin d'améliorer davantage la qualité de vie et le pronostic. L'imagerie thoracique a une place centrale dans l'évaluation de la sévérité de l'atteinte respiratoire de la maladie qui conditionne grandement le pronostic vital, ainsi que de son suivi sous traitement. Les scores visuels précédents faisaient preuve de subjectivité où par exemple, l'examineur devait donner une « impression de sévérité globale » ou classer les atteintes structurelles comme « peu marquées » ou « marquées ». De plus, la sensibilité de ces scores visuels dans la détection des variations de la maladie n'était pas optimale car par exemple dans le score de Bhalla, toutes les atteintes structurelles intéressant 9 à 18 segments partagent le même score de 3 points. L'avènement des séquences à temps d'écho ultra-court a permis une nette amélioration de la résolution de l'IRM pulmonaire permettant une quantification objective, sensible, reproductible et rapide de la « plus-pathology » et de la « minus-pathology », sans aucune irradiation et sans injection de produit de contraste. A notre connaissance, notre étude est la première à proposer cette quantification automatique à l'IRM dans l'évaluation de la mucoviscidose. Une approche combinant analyse visuelle et quantitative pourrait être proposée dans la pratique courante, surtout dans une nouvelle ère où des contrôles rapprochés sous traitement ainsi que des études cliniques et thérapeutiques devront être réalisés, d'une manière fiable et objective.

Références

1. Massie J, Robinson PJ, Cooper PJ (2016) The story of cystic fibrosis 1965-2015: Cystic fibrosis 1965-2015. *J Paediatr Child Health* 52:991–994. <https://doi.org/10.1111/jpc.13309>
2. Riordan JR, Rommens JM, Kerem B-S, et al Identification of the Cystic Fibrosis Gene: Cloning and Characterization of Complementary DNA. 245:8
3. O’Sullivan BP, Freedman SD (2009) Cystic fibrosis. *The Lancet* 373:1891–1904. [https://doi.org/10.1016/S0140-6736\(09\)60327-5](https://doi.org/10.1016/S0140-6736(09)60327-5)
4. Yamashiro Y, Shimizu T, Oguchi S, et al (1997) The Estimated Incidence of Cystic Fibrosis in Japan: *J Pediatr Gastroenterol Nutr* 24:544–547. <https://doi.org/10.1097/00005176-199705000-00010>
5. Registre français de la mucoviscidose, Vaincre la Mucoviscidose. <https://www.vaincrelamuco.org/registredelamuco>.
6. Orphanet : La mucoviscidose. <https://www.orpha.net/data/patho/Pub/fr/Mucoviscidose-FRfrPub49.pdf>
7. Patient Registry : Cystic Fibrosis Annual Report. <https://www.cff.org/>
8. Welsh MJ, Smith AE (1993) Molecular mechanisms of CFTR chloride channel dysfunction in cystic fibrosis. *Cell* 73:1251–1254. [https://doi.org/10.1016/0092-8674\(93\)90353-R](https://doi.org/10.1016/0092-8674(93)90353-R)
9. Donaldson SH, Boucher RC (2006) Pathophysiology of Cystic Fibrosis. *Ann Nestlé Engl Ed* 64:101–109. <https://doi.org/10.1159/000095374>
10. Davis PB (2006) Cystic Fibrosis Since 1938. *Am J Respir Crit Care Med* 173:475–482. <https://doi.org/10.1164/rccm.200505-840OE>
11. CFTR2 Variant List History | CFTR2. https://www.cftr2.org/mutations_history.

12. McKone EF, Emerson SS, Edwards KL, Aitken ML (2003) Effect of genotype on phenotype and mortality in cystic fibrosis: a retrospective cohort study. *The Lancet* 361:1671–1676. [https://doi.org/10.1016/S0140-6736\(03\)13368-5](https://doi.org/10.1016/S0140-6736(03)13368-5)
13. Cutting GR (2015) Cystic fibrosis genetics: from molecular understanding to clinical application. *Nat Rev Genet* 16:45–56. <https://doi.org/10.1038/nrg3849>
14. Clancy JP, Cotton CU, Donaldson SH, et al (2019) CFTR modulator theratyping: Current status, gaps and future directions. *J Cyst Fibros* 18:22–34. <https://doi.org/10.1016/j.jcf.2018.05.004>
15. Drumm ML, Pace R, Dunn JM, et al (2005) Genetic Modifiers of Lung Disease in Cystic Fibrosis. *N Engl J Med* 11
16. Cantin AM, Hanrahan JW, Bilodeau G, et al (2006) Cystic Fibrosis Transmembrane Conductance Regulator Function Is Suppressed in Cigarette Smokers. *Am J Respir Crit Care Med* 173:1139–1144. <https://doi.org/10.1164/rccm.200508-1330OC>
17. Raju SV, Jackson PL, Courville CA, et al (2013) Cigarette Smoke Induces Systemic Defects in Cystic Fibrosis Transmembrane Conductance Regulator Function. *Am J Respir Crit Care Med* 188:1321–1330. <https://doi.org/10.1164/rccm.201304-0733OC>
18. Mall MA, Hartl D (2014) CFTR: cystic fibrosis and beyond. *Eur Respir J* 44:1042–1054. <https://doi.org/10.1183/09031936.00228013>
19. Pezzulo AA, Tang XX, Hoegger MJ, et al (2012) Reduced airway surface pH impairs bacterial killing in the porcine cystic fibrosis lung. *Nature* 487:109–113. <https://doi.org/10.1038/nature11130>
20. Machen TE (2006) Innate immune response in CF airway epithelia: hyperinflammatory? *Am J Physiol-Cell Physiol* 291:C218–C230. <https://doi.org/10.1152/ajpcell.00605.2005>

21. Khan TZ, Wagener JS, Bost T, et al (1995) Early Pulmonary Inflammation in Infants with Cystic Fibrosis. 151:8
22. Rosenfeld M, Ramsey BW, Gibson RL (2003) Pseudomonas acquisition in young patients with cystic fibrosis: pathophysiology, diagnosis, and management: Curr Opin Pulm Med 9:492–497. <https://doi.org/10.1097/00063198-200311000-00008>
23. Burns JL, Gibson RL, McNamara S, et al (2001) Longitudinal Assessment of *Pseudomonas aeruginosa* in Young Children with Cystic Fibrosis. J Infect Dis 183:444–452. <https://doi.org/10.1086/318075>
24. Høiby N, Frederiksen B, Pressler T (2005) Eradication of early *Pseudomonas aeruginosa* infection. J Cyst Fibros 4:49–54. <https://doi.org/10.1016/j.jcf.2005.05.018>
25. Andersen DH (1938) Cystic Fibrosis of the Pancreas and its relation to Celiac Disease : A Clinical and Pathologic Study. Am J Dis Child 56:344. <https://doi.org/10.1001/archpedi.1938.01980140114013>
26. Wilschanski M, Durie PR (2007) Patterns of GI disease in adulthood associated with mutations in the CFTR gene. Gut 56:1153–1163. <https://doi.org/10.1136/gut.2004.062786>
27. Marshall BC, Butler SM, Stoddard M, et al (2005) Epidemiology of cystic fibrosis-related diabetes. J Pediatr 146:681–687. <https://doi.org/10.1016/j.jpeds.2004.12.039>
28. Aris RM, Merkel PA, Bachrach LK, et al (2005) Guide to Bone Health and Disease in Cystic Fibrosis. J Clin Endocrinol Metab 90:1888–1896. <https://doi.org/10.1210/jc.2004-1629>
29. McMullen AH, Pasta DJ, Frederick PD, et al (2006) Impact of Pregnancy on Women With Cystic Fibrosis. Chest 129:706–711. <https://doi.org/10.1378/chest.129.3.706>
30. Maisonneuve P, Marshall BC, Knapp EA, Lowenfels AB (2013) Cancer Risk in Cystic Fibrosis: A 20-Year Nationwide Study From the United States. JNCI J Natl Cancer Inst 105:122–129. <https://doi.org/10.1093/jnci/djs481>

31. Gibson L E & Cooke R E. A test for concentration of electrolytes in sweat in cystic fibrosis of the pancreas utilizing pilocarpine by iontophoresis. *Pediatrics* 23:545-49, 1959. 1
32. Ratjen F (2006) Restoring Airway Surface Liquid in Cystic Fibrosis. *N Engl J Med* 354:291–293. <https://doi.org/10.1056/NEJMe058293>
33. Equi A, Balfour-Lynn I, Bush A, Rosenthal M (2002) Long term azithromycin in children with cystic fibrosis: a randomised, placebo-controlled crossover trial. *The Lancet* 360:978–984. [https://doi.org/10.1016/S0140-6736\(02\)11081-6](https://doi.org/10.1016/S0140-6736(02)11081-6)
34. Corey M, McLaughlin FJ, Williams M, Levison H (1988) A comparison of survival, growth, and pulmonary function in patients with cystic fibrosis in Boston and Toronto. *J Clin Epidemiol* 41:583–591. [https://doi.org/10.1016/0895-4356\(88\)90063-7](https://doi.org/10.1016/0895-4356(88)90063-7)
35. Eckford PDW, Li C, Ramjeesingh M, Bear CE (2012) Cystic Fibrosis Transmembrane Conductance Regulator (CFTR) Potentiator VX-770 (Ivacaftor) Opens the Defective Channel Gate of Mutant CFTR in a Phosphorylation-dependent but ATP-independent Manner. *J Biol Chem* 287:36639–36649. <https://doi.org/10.1074/jbc.M112.393637>
36. Davies JC, Wainwright CE, Canny GJ, et al (2013) Efficacy and Safety of Ivacaftor in Patients Aged 6 to 11 Years with Cystic Fibrosis with a *G551D* Mutation. *Am J Respir Crit Care Med* 187:1219–1225. <https://doi.org/10.1164/rccm.201301-0153OC>
37. Ramsey BW, Bell SC, Wainwright CE, et al (2011) A CFTR Potentiator in Patients with Cystic Fibrosis and the *G551D* Mutation. *N Engl J Med* 10
38. Wainwright CE, Elborn JS, Ramsey BW, et al (2015) Lumacaftor–Ivacaftor in Patients with Cystic Fibrosis Homozygous for *Phe508del CFTR*. *N Engl J Med* 373:220–231. <https://doi.org/10.1056/NEJMoa1409547>

39. Taylor-Cousar JL, Munck A, McKone EF, et al (2017) Tezacaftor–Ivacaftor in Patients with Cystic Fibrosis Homozygous for Phe508del. *N Engl J Med* 377:2013–2023. <https://doi.org/10.1056/NEJMoa1709846>
40. Rowe SM, Daines C, Ringshausen FC, et al (2017) Tezacaftor–Ivacaftor in Residual-Function Heterozygotes with Cystic Fibrosis. *N Engl J Med* 377:2024–2035. <https://doi.org/10.1056/NEJMoa1709847>
41. Kerem E, Conway S, Elborn S, Heijerman H (2005) Standards of care for patients with cystic fibrosis: a European consensus. *J Cyst Fibros* 4:7–26. <https://doi.org/10.1016/j.jcf.2004.12.002>
42. Haute Autorité de Santé - Mucoviscidose. https://www.has-sante.fr/portail/jcms/c_2792719/fr/mucoviscidose.
43. Terheggen-Lagro SWJ, Arets HGM, van der Laag J, van der Ent CK (2007) Radiological and functional changes over 3 years in young children with cystic fibrosis. *Eur Respir J* 30:279–285. <https://doi.org/10.1183/09031936.00051406>
44. Brasfield D, Hicks G, Soong S, et al (1980) Evaluation of scoring system of the chest radiograph in cystic fibrosis: a collaborative study. *Am J Roentgenol* 134:1195–1198. <https://doi.org/10.2214/ajr.134.6.1195>
45. Rosenfeld M (2007) An Overview of Endpoints for Cystic Fibrosis Clinical Trials: One Size Does Not Fit All. *Proc Am Thorac Soc* 4:299–301. <https://doi.org/10.1513/pats.200611-178HT>
46. Bhalla M, Turcios N, Aponte V, et al (1991) Cystic fibrosis: scoring system with thin-section CT. *Radiology* 179:783–788. <https://doi.org/10.1148/radiology.179.3.2027992>

47. Brody AS, Molina PL, Klein JS, et al (1999) High-resolution computed tomography of the chest in children with cystic fibrosis: support for use as an outcome surrogate. *Pediatr Radiol* 29:731–735. <https://doi.org/10.1007/s002470050684>
48. Loeve M, Hop WCJ, de Bruijne M, et al (2012) Chest Computed Tomography Scores Are Predictive of Survival in Patients with Cystic Fibrosis Awaiting Lung Transplantation. *Am J Respir Crit Care Med* 185:1096–1103. <https://doi.org/10.1164/rccm.201111-2065OC>
49. Brody AS, Klein JS, Molina PL, et al (2004) High-resolution computed tomography in young patients with cystic fibrosis: Distribution of abnormalities and correlation with pulmonary function tests. *J Pediatr* 145:32–38. <https://doi.org/10.1016/j.jpeds.2004.02.038>
50. Helbich TH, Heinz-Peer G, Fleischmann D, et al (1999) Evolution of CT findings in patients with cystic fibrosis. *Am J Roentgenol* 173:81–88. <https://doi.org/10.2214/ajr.173.1.10397104>
51. Sermet-Gaudelus I, Couderc L, Vrielynck S, et al (2014) Recommandations nationales pour la prise en charge du nourrisson dépisté atteint de mucoviscidose. Consensus de la fédération des centres de ressources et de compétences de la mucoviscidose. *Arch Pédiatrie* 21:654–662. <https://doi.org/10.1016/j.arcped.2014.03.014>
52. Borowitz D, Robinson KA, Rosenfeld M, et al (2009) Cystic Fibrosis Foundation Evidence-Based Guidelines for Management of Infants with Cystic Fibrosis. *J Pediatr* 155:S73–S93. <https://doi.org/10.1016/j.jpeds.2009.09.001>
53. Tiddens HAWM (2002) Detecting early structural lung damage in cystic fibrosis. *Pediatr Pulmonol* 34:228–231. <https://doi.org/10.1002/ppul.10134>
54. de Jong PA, Ottink MD, Robben SGF, et al (2004) Pulmonary Disease Assessment in Cystic Fibrosis: Comparison of CT Scoring Systems and Value of Bronchial and Arterial Dimension Measurements. *Radiology* 231:434–439. <https://doi.org/10.1148/radiol.2312021393>

55. Stick SM, Brennan S, Murray C, et al (2009) Bronchiectasis in Infants and Preschool Children Diagnosed with Cystic Fibrosis after Newborn Screening. *J Pediatr* 155:623-628.e1. <https://doi.org/10.1016/j.jpeds.2009.05.005>
56. Brody AS, Sucharew H, Campbell JD, et al (2005) Computed Tomography Correlates with Pulmonary Exacerbations in Children with Cystic Fibrosis. *Am J Respir Crit Care Med* 172:1128–1132. <https://doi.org/10.1164/rccm.200407-989OC>
57. Tepper LA, Utens EMWJ, Caudri D, et al (2013) Impact of bronchiectasis and trapped air on quality of life and exacerbations in cystic fibrosis. *Eur Respir J* 42:371–379. <https://doi.org/10.1183/09031936.00137612>
58. de Jong PA, Nakano Y, Lequin MH, et al (2004) Progressive damage on high resolution computed tomography despite stable lung function in cystic fibrosis. *Eur Respir J* 23:93–97. <https://doi.org/10.1183/09031936.03.00006603>
59. de Jong PA (2005) Progression of lung disease on computed tomography and pulmonary function tests in children and adults with cystic fibrosis. *Thorax* 61:80–85. <https://doi.org/10.1136/thx.2005.045146>
60. Preston DL, Kusumi S, Tomonaga M, et al (1994) Cancer Incidence in Atomic Bomb Survivors. Part III: Leukemia, Lymphoma and Multiple Myeloma, 1950-1987. *Radiat Res* 137:S68. <https://doi.org/10.2307/3578893>
61. Pierce DA Studies of the Mortality of Atomic Bomb Survivors. Report 12, Part I. *Cancer*:1950-1990. 27
62. Grant EJ, Brenner A, Sugiyama H, et al (2017) Solid Cancer Incidence among the Life Span Study of Atomic Bomb Survivors: 1958–2009. *Radiat Res* 187:513–537. <https://doi.org/10.1667/RR14492.1>

63. Etard C, Aubert B, Mezzarobba M, Bernier M-O (2014) Exposure of the French paediatric population to ionising radiation from diagnostic medical procedures in 2010. *Pediatr Radiol* 44:1588–1594. <https://doi.org/10.1007/s00247-014-3065-2>
64. Leuraud K, Richardson DB, Cardis E, et al (2015) Ionising radiation and risk of death from leukaemia and lymphoma in radiation-monitored workers (INWORKS): an international cohort study. *Lancet Haematol* 2:e276–e281. [https://doi.org/10.1016/S2352-3026\(15\)00094-0](https://doi.org/10.1016/S2352-3026(15)00094-0)
65. Brenner DJ, Elliston CD, Hall EJ, Berdon WE (2001) Estimated Risks of Radiation-Induced Fatal Cancer from Pediatric CT. *Am J Roentgenol* 176:289–296. <https://doi.org/10.2214/ajr.176.2.1760289>
66. Mathews JD, Forsythe AV, Brady Z, et al (2013) Cancer risk in 680 000 people exposed to computed tomography scans in childhood or adolescence: data linkage study of 11 million Australians. *BMJ* 346:f2360–f2360. <https://doi.org/10.1136/bmj.f2360>
67. Baysson H, Journy N, Roué T, et al (2016) Exposition à la scanographie dans l'enfance et risque de cancer à long terme. Une synthèse des études épidémiologiques récentes. *Bull Cancer (Paris)* 103:190–198. <https://doi.org/10.1016/j.bulcan.2015.11.003>
68. EPI-CT: International pediatric CT scan study. <http://epi-ct.iarc.fr/>. Accessed 7 May 2019
69. Loeve M, Lequin MH, de Bruijne M, et al (2009) Cystic Fibrosis: Are Volumetric Ultra-Low-Dose Expiratory CT Scans Sufficient for Monitoring Related Lung Disease? *Radiology* 253:223–229. <https://doi.org/10.1148/radiol.2532090306>
70. Kuehn BM (2014) Progress in Treating Cystic Fibrosis Means That Many Patients May Now Reach Midlife and Beyond. 2

71. de Jong PA, Mayo JR, Golmohammadi K, et al (2006) Estimation of Cancer Mortality Associated with Repetitive Computed Tomography Scanning. *Am J Respir Crit Care Med* 173:199–203. <https://doi.org/10.1164/rccm.200505-810OC>
72. Bergin CJ, Glover GH, Pauly JM. Lung parenchyma: magnetic susceptibility in MR imaging. *Radiology*. 1991;180(3):845–848.
73. Ley-Zaporozhan J, Ley S, Eberhardt R, et al (2010) Visualization of morphological parenchymal changes in emphysema: Comparison of different MRI sequences to 3D-HRCT. *Eur J Radiol* 73:43–49. <https://doi.org/10.1016/j.ejrad.2008.09.029>
74. Eichinger M, Heussel C-P, Kauczor H-U, et al (2010) Computed tomography and magnetic resonance imaging in cystic fibrosis lung disease. *J Magn Reson Imaging* 32:1370–1378. <https://doi.org/10.1002/jmri.22374>
75. Sileo C, Corvol H, Boelle P-Y, et al (2014) HRCT and MRI of the lung in children with cystic fibrosis: Comparison of different scoring systems. *J Cyst Fibros* 13:198–204. <https://doi.org/10.1016/j.jcf.2013.09.003>
76. Chung JH, Little BP, Forssen AV, et al (2013) Proton MRI in the evaluation of pulmonary sarcoidosis: Comparison to chest CT. *Eur J Radiol* 82:2378–2385. <https://doi.org/10.1016/j.ejrad.2013.08.019>
77. Wielputz M, Kauczor H (2011) MRI of the lung – state of the art. *Diagn Interv Radiol*. <https://doi.org/10.4261/1305-3825.DIR.5365-11.0>
78. Dournes G, Grodzki D, Macey J, et al (2015) Quiet Submillimeter MR Imaging of the Lung Is Feasible with a PETRA Sequence at 1.5 T. *Radiology* 276:258–265. <https://doi.org/10.1148/radiol.15141655>

79. Dournes G, Menut F, Macey J, et al (2016) Lung morphology assessment of cystic fibrosis using MRI with ultra-short echo time at submillimeter spatial resolution. *Eur Radiol* 26:3811–3820. <https://doi.org/10.1007/s00330-016-4218-5>
80. Grodzki DM, Jakob PM, Heismann B (2012) Ultrashort echo time imaging using pointwise encoding time reduction with radial acquisition (PETRA). *Magn Reson Med* 67:510–518. <https://doi.org/10.1002/mrm.23017>
81. Dournes G, Yazbek J, Benhassen W, et al (2018) 3D ultrashort echo time MRI of the lung using stack-of-spirals and spherical k-Space coverages: Evaluation in healthy volunteers and parenchymal diseases. *J Magn Reson Imaging JMRI* 48:1489–1497. <https://doi.org/10.1002/jmri.26212>
82. Puderbach M, Eichinger M, Haeselbarth J, et al (2007) Assessment of Morphological MRI for Pulmonary Changes in Cystic Fibrosis (CF) Patients: Comparison to Thin-Section CT and Chest X-ray. *Invest Radiol* 42:715–724. <https://doi.org/10.1097/RLI.0b013e318074fd81>
83. Eichinger M, Optazaite D-E, Kopp-Schneider A, et al (2012) Morphologic and functional scoring of cystic fibrosis lung disease using MRI. *Eur J Radiol* 81:1321–1329. <https://doi.org/10.1016/j.ejrad.2011.02.045>
84. Dournes G, Macey J, Blanchard E, et al (2017) IRM du parenchyme pulmonaire : vers une application clinique ? *Rev Pneumol Clin* 73:40–49. <https://doi.org/10.1016/j.pneumo.2016.12.008>
85. Wielpütz MO, Puderbach M, Kopp-Schneider A, et al (2014) Magnetic Resonance Imaging Detects Changes in Structure and Perfusion, and Response to Therapy in Early Cystic Fibrosis Lung Disease. *Am J Respir Crit Care Med* 189:956–965. <https://doi.org/10.1164/rccm.201309-1659OC>

86. Bortoluzzi C-F, Volpi S, D'Orazio C, et al (2014) Bronchiectases at early chest computed tomography in children with cystic fibrosis are associated with increased risk of subsequent pulmonary exacerbations and chronic pseudomonas infection. *J Cyst Fibros* 13:564–571. <https://doi.org/10.1016/j.jcf.2014.03.006>
87. Ciet P, Serra G, Bertolo S, et al (2016) Assessment of CF lung disease using motion corrected PROPELLER MRI: a comparison with CT. *Eur Radiol* 26:780–787. <https://doi.org/10.1007/s00330-015-3850-9>
88. Tepper LA, Ciet P, Caudri D, et al (2016) Validating chest MRI to detect and monitor cystic fibrosis lung disease in a pediatric cohort: Cystic Fibrosis Lung Disease in a Pediatric Cohort. *Pediatr Pulmonol* 51:34–41. <https://doi.org/10.1002/ppul.23328>
89. Schaefer JF, Hector A, Schmidt K, et al (2018) A semiquantitative MRI-Score can predict loss of lung function in patients with cystic fibrosis: Preliminary results. *Eur Radiol* 28:74–84. <https://doi.org/10.1007/s00330-017-4870-4>
90. Altes TA, Eichinger M, Puderbach M (2007) Magnetic Resonance Imaging of the Lung in Cystic Fibrosis. *Proc Am Thorac Soc* 4:321–327. <https://doi.org/10.1513/pats.200611-181HT>
91. Dournes G, Berger P, Refait J, et al (2017) Allergic Bronchopulmonary Aspergillosis in Cystic Fibrosis: MR Imaging of Airway Mucus Contrasts as a Tool for Diagnosis. *Radiology* 285:261–269. <https://doi.org/10.1148/radiol.2017162350>
92. Failo R, Wielopolski PA, Tiddens HAWM, et al (2009) Lung morphology assessment using MRI: A robust ultra-short TR/TE 2D steady state free precession sequence used in cystic fibrosis patients. *Magn Reson Med* 61:299–306. <https://doi.org/10.1002/mrm.21841>
93. Kanda T, Ishii K, Kawaguchi H, et al (2014) High Signal Intensity in the Dentate Nucleus and Globus Pallidus on Unenhanced T1-weighted MR Images: Relationship with Increasing

- Cumulative Dose of a Gadolinium-based Contrast Material. *Radiology* 270:834–841.
<https://doi.org/10.1148/radiol.13131669>
94. Kanda T, Fukusato T, Matsuda M, et al (2015) Gadolinium-based Contrast Agent Accumulates in the Brain Even in Subjects without Severe Renal Dysfunction: Evaluation of Autopsy Brain Specimens with Inductively Coupled Plasma Mass Spectroscopy. *Radiology* 276:228–232.
<https://doi.org/10.1148/radiol.2015142690>
95. Layne KA, Dargan PI, Archer JRH, Wood DM (2018) Gadolinium deposition and the potential for toxicological sequelae – A literature review of issues surrounding gadolinium-based contrast agents. *Br J Clin Pharmacol* 84:2522–2534. <https://doi.org/10.1111/bcp.13718>
96. Schieda N, Blachman JI, Costa AF, et al (2018) Gadolinium-Based Contrast Agents in Kidney Disease: Comprehensive Review and Clinical Practice Guideline Issued by the Canadian Association of Radiologists. *Can Assoc Radiol J* 69:136–150.
<https://doi.org/10.1016/j.carj.2017.11.002>
97. Mott LS, Park J, Gangell CL, et al (2013) Distribution of Early Structural Lung Changes due to Cystic Fibrosis Detected with Chest Computed Tomography. *J Pediatr* 163:243-248.e3.
<https://doi.org/10.1016/j.jpeds.2012.12.042>
98. Chrispin AR, Norman AP (1974) The systematic evaluation of the chest radiograph in cystic fibrosis. *Pediatr Radiol* 2:101–105. <https://doi.org/10.1007/BF01314939>
99. Rosenow T, Oudraad MCJ, Murray CP, et al (2015) PRAGMA-CF. A Quantitative Structural Lung Disease Computed Tomography Outcome in Young Children with Cystic Fibrosis. *Am J Respir Crit Care Med* 191:1158–1165. <https://doi.org/10.1164/rccm.201501-0061OC>
100. Ernst CW, Basten IA, Ilsen B, et al (2014) Pulmonary Disease in Cystic Fibrosis: Assessment with Chest CT at Chest Radiography Dose Levels. *Radiology* 273:597–605.
<https://doi.org/10.1148/radiol.14132201>

101. Calder AD, Bush A, Brody AS, Owens CM (2014) Scoring of chest CT in children with cystic fibrosis: state of the art. *Pediatr Radiol* 44:1496–1506. <https://doi.org/10.1007/s00247-013-2867-y>
102. Bedrossian CWM, Donald Greenberg S, Singer DB, et al (1976) The lung in cystic fibrosis: A quantitative study including prevalence of pathologic findings among different age groups. *Hum Pathol* 7:195–204. [https://doi.org/10.1016/S0046-8177\(76\)80023-8](https://doi.org/10.1016/S0046-8177(76)80023-8)
103. Clunes LA, Davies CM, Coakley RD, et al (2012) Cigarette smoke exposure induces CFTR internalization and insolubility, leading to airway surface liquid dehydration. *FASEB J* 26:533–545. <https://doi.org/10.1096/fj.11-192377>
104. Wielpütz MO, Weinheimer O, Eichinger M, et al (2013) Pulmonary Emphysema in Cystic Fibrosis Detected by Densitometry on Chest Multidetector Computed Tomography. *PLoS ONE* 8:e73142. <https://doi.org/10.1371/journal.pone.0073142>
105. Heussel CP, Herth FJF, Kappes J, et al (2009) Fully automatic quantitative assessment of emphysema in computed tomography: comparison with pulmonary function testing and normal values. *Eur Radiol* 19:2391–2402. <https://doi.org/10.1007/s00330-009-1437-z>
106. Chassagnon G, Martin C, Burgel P-R, et al (2018) An automated computed tomography score for the cystic fibrosis lung. *Eur Radiol* 28:5111–5120. <https://doi.org/10.1007/s00330-018-5516-x>
107. Benlala I, Berger P, Girodet P-O, et al (2019) Automated Volumetric Quantification of Emphysema Severity by Using Ultrashort Echo Time MRI: Validation in Participants with Chronic Obstructive Pulmonary Disease. *Radiology* 190052. <https://doi.org/10.1148/radiol.2019190052>

108. Armato SG, Giger ML, Moran CJ, et al (1999) Computerized Detection of Pulmonary Nodules on CT Scans. *RadioGraphics* 19:1303–1311. <https://doi.org/10.1148/radiographics.19.5.g99se181303>
109. Eichinger M, Puderbach M, Fink C, et al (2006) Contrast-enhanced 3D MRI of lung perfusion in children with cystic fibrosis—initial results. *Eur Radiol* 16:2147–2152. <https://doi.org/10.1007/s00330-006-0257-7>
110. Thompson BR, Ellis MJ, Stuart-Andrews C, et al (2015) Early bronchiolitis obliterans syndrome shows an abnormality of perfusion not ventilation in lung transplant recipients. *Respir Physiol Neurobiol* 216:28–34. <https://doi.org/10.1016/j.resp.2015.05.003>
111. Altes TA, Johnson M, Fidler M, et al (2017) Use of hyperpolarized helium-3 MRI to assess response to ivacaftor treatment in patients with cystic fibrosis. *J Cyst Fibros* 16:267–274. <https://doi.org/10.1016/j.jcf.2016.12.004>
112. Zha W, Nagle SK, Cadman RV, et al (2019) Three-dimensional Isotropic Functional Imaging of Cystic Fibrosis Using Oxygen-enhanced MRI: Comparison with Hyperpolarized ^3He MRI. *Radiology* 290:229–237. <https://doi.org/10.1148/radiol.2018181148>
113. Ohno Y, Koyama H, Nogami M, et al (2007) STIR turbo SE MR imaging vs. coregistered FDG-PET/CT: Quantitative and qualitative assessment of N-stage in non-small-cell lung cancer patients. *J Magn Reson Imaging* 26:1071–1080. <https://doi.org/10.1002/jmri.21106>
114. Chen W, Jian W, Li H, et al (2010) Whole-body diffusion-weighted imaging vs. FDG-PET for the detection of non-small-cell lung cancer. How do they measure up? *Magn Reson Imaging* 28:613–620. <https://doi.org/10.1016/j.mri.2010.02.009>
115. Hueper K, Vogel-Claussen J, Parikh MA, et al (2015) Pulmonary Microvascular Blood Flow in Mild Chronic Obstructive Pulmonary Disease and Emphysema. The MESA COPD Study. *Am J Respir Crit Care Med* 192:570–580. <https://doi.org/10.1164/rccm.201411-2120OC>

116. Fain S, Schiebler ML, McCormack DG, Parraga G (2010) Imaging of lung function using hyperpolarized helium-3 magnetic resonance imaging: Review of current and emerging translational methods and applications. *J Magn Reson Imaging* 32:1398–1408. <https://doi.org/10.1002/jmri.22375>
117. Hansel J, Gerriets T, Bachmann G, et al (2004) Real-time MR with TrueFISP for the detection of acute pulmonary embolism: initial clinical experience. *Eur Radiol* 14:709–718. <https://doi.org/10.1007/s00330-003-2164-5>

Serment d'Hippocrate

Au moment d'être admis à exercer la médecine, je promets et je jure d'être fidèle aux lois de l'honneur et de la probité.

Mon premier souci sera de rétablir, de préserver ou de promouvoir la santé dans tous ses éléments, physiques et mentaux, individuels et sociaux.

Je respecterai toutes les personnes, leur autonomie et leur volonté, sans aucune discrimination selon leur état ou leurs convictions. J'interviendrai pour les protéger si elles sont affaiblies, vulnérables ou menacées dans leur intégrité ou leur dignité. Même sous la contrainte, je ne ferai pas usage de mes connaissances contre les lois de l'humanité.

J'informerai les patients des décisions envisagées, de leurs raisons et de leurs conséquences. Je ne tromperai jamais leur confiance et n'exploiterai pas le pouvoir hérité des circonstances pour forcer les consciences.

Je donnerai mes soins à l'indigent et à quiconque me les demandera. Je ne me laisserai pas influencer par la soif du gain ou la recherche de la gloire.

Admis dans l'intimité des personnes, je tairai les secrets qui me seront confiés. Reçu à l'intérieur des maisons, je respecterai les secrets des foyers et ma conduite ne servira pas à corrompre les mœurs.

Je ferai tout pour soulager les souffrances. Je ne prolongerai pas abusivement les agonies. Je ne provoquerai jamais la mort délibérément.

Je préserverai l'indépendance nécessaire à l'accomplissement de ma mission. Je n'entreprendrai rien qui dépasse mes compétences. Je les entretiendrai et les perfectionnerai pour assurer au mieux les services qui me seront demandés.

J'apporterai mon aide à mes confrères ainsi qu'à leurs familles dans l'adversité.

Que les hommes et mes confrères m'accordent leur estime si je suis fidèle à mes promesses ; que je sois déshonoré et méprisé si j'y manque.