



**HAL**  
open science

# Tissus conjonctifs péri-dentaires et péri-implantaires : analogies et différences, revue systématique de la littérature

Karen Kelly-Aude Habran

► **To cite this version:**

Karen Kelly-Aude Habran. Tissus conjonctifs péri-dentaires et péri-implantaires : analogies et différences, revue systématique de la littérature. Sciences du Vivant [q-bio]. 2019. dumas-02436724

**HAL Id: dumas-02436724**

**<https://dumas.ccsd.cnrs.fr/dumas-02436724>**

Submitted on 13 Jan 2020

**HAL** is a multi-disciplinary open access archive for the deposit and dissemination of scientific research documents, whether they are published or not. The documents may come from teaching and research institutions in France or abroad, or from public or private research centers.

L'archive ouverte pluridisciplinaire **HAL**, est destinée au dépôt et à la diffusion de documents scientifiques de niveau recherche, publiés ou non, émanant des établissements d'enseignement et de recherche français ou étrangers, des laboratoires publics ou privés.

**U.F.R. D'ODONTOLOGIE**

Année 2019

Thèse n° 91

THESE POUR L'OBTENTION DU

**DIPLOME D'ETAT de DOCTEUR EN CHIRURGIE  
DENTAIRE**

Présentée et soutenue publiquement

Par HABRAN, Karen Kelly-Aude

Née le 17/02/1990 à Fort de France

Le 18 Décembre 2019

**Tissus conjonctifs péri-dentaires et péri-implantaires : Analogies  
et différences**  
**Revue systématique de la littérature**

Sous la direction de : Jean-Christophe COUTANT

Membres du jury :

Professeur ELLA NGUEMA Bruno  
Professeur COUTANT Jean-Christophe  
Professeur NAVEAU Adrien  
Professeur BOU Christophe

Président  
Directeur  
Rapporteur  
Examineur

Professeur des Universités  
Maitre de Conférences des Universités  
Maitre de Conférences des Universités  
Maitre de Conférences des Universités

# UNIVERSITE DE BORDEAUX

MAJ 01/10/2019

**Président** M. TUNON DE LARA Manuel

**Directeur de Collège des Sciences de la Santé** M. PELLEGRIN Jean-Luc

## **COLLEGE DES SCIENCES DE LA SANTE UNITE DE FORMATION ET DE RECHERCHE DES SCIENCES ODONTOLOGIQUES**

<b>Directrice</b>	Mme BERTRAND Caroline	58-01
<b>Directeur Adjoint à la Pédagogie</b>	Mr DELBOS Yves	56-01
<b>Directeur Adjoint – Chargé de la Recherche</b>	M. CATROS Sylvain	57-01
<b>Directeur Adjoint – Chargé des Relations Internationales</b>	M. LASSERRE Jean-François	58-01

### **ENSEIGNANTS DE L'UFR**

#### **PROFESSEURS DES UNIVERSITES**

Mme	Caroline	BERTRAND	Prothèse dentaire	58-01
Mme	Marie-José	BOILEAU	Orthopédie dento-faciale	56-01
M	Sylvain	CATROS	Chirurgie orale	57-01
M	Raphaël	DEVILLARD	Dentisterie restauratrice et endodontie	58-01
Mme	Véronique	DUPUIS	Prothèse dentaire	58-01
M.	Bruno	ELLA NGUEMA	Sciences anatomiques et physiologiques - Biomatériaux	58-01
M.	Jean-Christophe	FRICAIN	Chirurgie buccale – Pathologie et thérapeutique	57-01

#### **MAITRES DE CONFERENCES DES UNIVERSITES**

Mme	Elise	ARRIVÉ	Prévention épidémiologie – Economie de la santé – Odontologie légale	56-02
Mme	Cécile	BADET	Biologie Orale	57-01
M.	Etienne	BARDINET	Orthopédie dento-faciale	56-01
M.	Michel	BARTALA	Prothèse dentaire	58-01
M.	Cédric	BAZERT	Orthopédie dento-faciale	56-01
M.	Christophe	BOU	Prévention épidémiologie – Economie de la santé – Odontologie légale	56-02
Mme	Sylvie	BRUNET	Chirurgie buccale – Pathologie et thérapeutique	57-01
M.	Jacques	COLAT PARROS	Sciences anatomiques et physiologiques	58-01
M.	Jean-Christophe	COUTANT	Sciences anatomiques et physiologiques	58-01
M.	François	DARQUE	Orthopédie dento-faciale	56-01
M.	François	DE BRONDEAU	Orthopédie dento-faciale	56-01
M.	Yves	DELBOS	Odontologie pédiatrique	56-01
M.	Emmanuel	D'INCAU	Prothèse dentaire	58-01
Mme	Elsa	GAROT	Odontologie pédiatrique	56-01
M.	Dominique	GILLET	Dentisterie restauratrice et endodontie	58-01
Mme	Olivia	KEROUREDAN	Dentisterie restauratrice et endodontie	58-01
M.	Jean-François	LASSERRE	Prothèse dentaire	58-01
M.	Yves	LAUVERJAT	Parodontologie	57-01
Mme	Odile	LAVIOLE	Prothèse dentaire	58-01
M.	Jean-Marie	MARTEAU	Chirurgie buccale – Pathologie et thérapeutique	57-01
Mme	Javotte	NANCY	Odontologie pédiatrique	56-01
M.	Adrien	NAVEAU	Prothèse dentaire	58-01

M.	Jean-François	PELI	Dentisterie restauratrice et endodontie	58-01
M.	Philippe	POISSON	Prévention épidémiologie – Economie de la santé – Odontologie légale	56-02
M.	Patrick	ROUAS	Odontologie pédiatrique	56-01
M.	Johan	SAMOT	Biologie Orale	57-01
Mme	Maud	SAMPEUR	Orthopédie dento-faciale	56-01
M.	Cyril	SEDARAT	Parodontologie	57-01
Mme	Noélie	THEBAUD	Biologie Orale	57-01
M.	Eric	VACHEY	Dentisterie restauratrice et endodontie	58-01

#### **AUTRES ENSEIGNANTS**

Mme	Audrey	AUSSEL	Sciences anatomiques et physiologiques	58-01
-----	--------	--------	--	-------

#### **ASSISTANTS**

Mme	Mathilde	BOUDEAU	Odontologie conservatrice – Endodontie	58-01
M.	Wallid	BOUJEMAA AZZI	Odontologie conservatrice – Endodontie	58-01
Melle	Camille	BOULÉ-MONTPEZAT	Odontologie pédiatrique	56-01
Mlle	Anaïs	CAVARE	Orthopédie dento-faciale	56-01
M	Hubert	CHAUVEAU	Odontologie conservatrice – Endodontie	58-01
M	Pierre-Hadrien	DECAUP	Fonctions/dysfonctions, imagerie, biomateriaux	58-01
Mme	Severine	DESCAZEAUX	Odontologie conservatrice – Endodontie	58-01
Mme	Julia	ESTIVALS	Odontologie pédiatrique	56-01
M.	Cédric	FALLA	Prévention épidémiologie – Economie de la santé – Odontologie légale	56-02
Mme	Mathilde	FENELON	Chirurgie Orale	57-01
Mme	Agathe	GREMARE	Biologie orale	57-01
Mme	Mathilde	JACQUEMONT	Parodontologie	57-01
Mme	Clémence	JAECK	Prothèse dentaire	58-01
Mme	Claudine	KHOURY	Prévention épidémiologie – Economie de la santé – Odontologie légale	56-02
Mr	Antoine	LAFITTE	Orthopédie dento-faciale	56-01
M	Adrien	LASTRADE	Prothèse dentaire	58-01
M.	Emmanuel	MASSON REGNAULT	Chirurgie Orale	57-01
Mme	Aude	MENARD	Prothèse dentaire	58-01
M	Florian	PILEU	Prothèse dentaire	58-01
M	Antoine	POPELUT	Parodontologie	57-01
Mr	Thibaut	ROULLAND	Prothèse dentaire	58-01
M.	François	ROUZÉ L'ALZIT	Prothèse dentaire	58-01
Mme	Rawen	SMIRANI	Parodontologie	57-01
M	Paul	VITIELLO	Prothèse dentaire	58-01
Mme	Sophia	ZIANE	Odontologie conservatrice – Endodontie	58-01

# **REMERCIEMENTS**

## A notre Président de thèse

Monsieur le Professeur des universités, Bruno ELLA NGUEMA

Professeur des Universités – Praticien Hospitalier

Sous- section Sciences anatomiques et physiologiques-Biomatériaux 58-01

C'est avec un très grand honneur de vous avoir comme Président de ce jury de thèse. Je vous remercie pour votre disponibilité et pour m'avoir beaucoup apporté pendant mes études, tant sur l'aspect théorique (avec votre facilité à transmettre votre savoir) que sur l'aspect clinique à l'hôpital de Saint André.

## A notre directeur Directeur de thèse

Monsieur le Professeur associé, Jean-Christophe COUTANT

Maître de Conférences des Universités-Praticien Hospitalier

Sous-section Sciences anatomiques et Physiologiques 58-01

Je vous remercie de votre disponibilité, de vos conseils, de vos remarques constructives qui ont contribué à la réalisation de cette thèse. Tout au long de ce travail qui fut challenging, face à de nombreux obstacles et doutes que j'ai pu avoir, vous avez su trouver les mots pour me rassurer. Vous avez été un mentor pour moi, un professeur à l'écoute et qui m'a permis de développer mon envie de faire de la chirurgie dans mon futur exercice. En clinique à Saint André, c'était un honneur de travailler à vos côtés car vous m'avez beaucoup appris et transmis de nombreuses connaissances du métier. Je ne vous remercierai jamais assez de l'engagement que vous m'avez témoigné.

## A notre Rapporteur de thèse

Monsieur le Professeur associé, Adrien NAVEAU

Maitres de Conférences des Universités

Sous-section Prothèse dentaire 58-01

Je vous remercie pour la relecture de ma thèse et également pour vos enseignements et vos nombreux conseils en clinique. Vous m'avez beaucoup appris notamment la rigueur, la précision et la discipline, qualités indispensables dans le métier de chirurgien-dentiste pour un exercice serein. Pour cela vous avez toute ma reconnaissance.

## A notre Assesseur

Monsieur le Professeur associé, Christophe BOU

Maitres de Conférences des Universités

Sous-section Prévention épidémiologie-Economie de la sante-Odontologie légale 56-02

Je vous remercie de faire partie des membres de mon jury, mais également pour m'avoir transmis toutes vos connaissances théoriques et pratiques durant toutes ces années. Merci d'avoir été un soutien durant mes périodes de doutes, de m'avoir rassurée et fait progresser pendant mes années des études. Recevez toute ma reconnaissance.

## A mes proches

A ma mère, sans qui je n'aurai jamais été là. Malgré ses soucis de santé, elle a été d'un soutien sans faille et mon combat a été le sien, de même ma réussite sera la sienne. Elle a su trouver les mots et me rassurer durant toutes ces années. Les mots ne suffisent pas pour te remercier.

A ma sœur, que je qualifierais de femme forte, « poto mitan » en créole, plus grande que moi, elle m'a vu grandir et m'a conseillée tout au long de ma vie. Cette réussite je te la dois, tu m'as aidé à devenir qui je suis, je ne te remercierai jamais assez pour la confiance que tu as eu à mon égard, mêmes dans mes périodes de grands doutes. Merci d'être qui tu es, ma sœur bien aimée.

A mon frère, merci d'être qui tu es, une force tranquille, un sage, qui m'a soutenue depuis mon enfance. Je te remercie pour ton soutien et ton amour.

A mon grand-père, décédé depuis, mais qui a été un père pour moi. Il m'a beaucoup appris, à me battre sans cesse malgré l'adversité et à me relever toujours plus forte. A toi qui as toujours cru en moi, je te dédie ce diplôme.

A mes parents adoptifs, Marie line et Paul, Maryse, je ne vous remercierai jamais assez pour vos nombreux conseils, soutien et votre amour durant toutes ces années, vous avez contribué me faire devenir la personne que je suis aujourd'hui.

A Sandy, Marine et Sara, mes meilleurs amis, qui ont toujours été là dans les bons et mauvais moments. Je vous remercie pour votre amitié sans faille et pour l'amour que vous me portez. On dit qu'on est la moyenne des gens qui nous entourent, je le crois vraiment et mon succès je vous le dois aussi. Vous m'avez aidée à devenir une meilleure version de moi-même.

A mes nombreux amis Matthieu, Mallorie, Laura, Mariella, Sophie, Jordan, Hugo, Maxence, Deborah, Celia, Sébastien, Enrick et d'autres que j'ai peut-être oubliés, vous avez tous contribué de près comme de loin à la concrétisation de cette thèse. Je suis reconnaissante des nombreux bons moments passés, de vos nombreux conseils et de l'affection que vous m'avez apportée.



## Table des matières

1.	Introduction	11
2.	Le tissu conjonctif buccal	12
2.1	Généralités	12
2.2	Les différents éléments constitutifs du tissu conjonctif	12
2.2.1	Les cellules du tissu conjonctif	12
2.2.1.1	Les principales cellules du tissu conjonctif : les fibroblastes	12
2.2.1.2	Les cellules immunitaires	12
2.2.1.2.1	Cellules de l'immunité innée	12
2.2.1.2.2	Cellules de l'immunité adaptative	14
2.2.2	La matrice extracellulaire et ses composants	16
2.2.2.1	Les différentes fibres de collagènes	16
2.2.2.2	Les cytokines	17
2.2.2.3	Les métalloprotéinases et leurs inhibiteurs	17
2.3	Présentation générale des différences structurales entre les tissus parodontaux et les tissus péri-implantaires	19
3.	Matériels et méthodes : Revue systématique de la littérature	21
3.1	Objectif de l'étude	21
3.2	Stratégies de recherche	21
3.3	Caractères d'inclusions et d'exclusions	21
3.4	Recherche par mots clés	21
3.5	Arbre décisionnel	23
4.	Résultats	24
4.1	Histométrie du tissu conjonctif	24
4.1.1	Tissu conjonctif péri-dentaire	24
4.1.1.1	Expérimentations animales	24
4.1.1.2	Etudes chez l'homme	24
4.1.2	Tissu conjonctif péri-implantaire	25
4.1.2.1	Expérimentations animales	25
4.1.2.2	Etudes chez l'homme	25
4.1.3	Synthèse entre les deux parodontes	26
4.2	Analyses immunohistochimiques	26
4.2.1	Les fibroblastes	26
4.2.1.1	Fibroblastes des tissus parodontaux	26
4.2.1.2	Fibroblastes des tissus péri-implantaires	27
4.2.1.3	Synthèse	28
4.2.2	Les collagènes	28

4.2.2.1	Les collagènes des tissus parodontaux -----	28
4.2.2.1.1	Orientation des fibres de collagènes -----	28
4.2.2.1.2	Les fibres de collagène et leurs rapports dans le conjonctif parodontal -----	28
4.2.2.2	Les collagènes des tissus péri-implantaires -----	29
4.2.2.2.1	Orientation des fibres de collagènes -----	29
4.2.2.2.2	Les fibres de collagènes et leurs rapports dans le conjonctif des tissus péri-implantaires -----	31
4.2.2.3	Synthèse -----	32
4.2.3	La vascularisation -----	33
4.2.3.1	Comparaison de la topographie vasculaire des tissus péri-dentaires et péri-implantaires sains. -----	34
4.2.3.2	Comparaison des densités vasculaires entre les tissus conjonctifs péri-dentaires et péri-implantaires sains. -----	35
4.2.3.3	Molécules d'adhérences et vascularisation -----	35
4.2.3.4	Inflammation et vascularisation -----	38
4.2.4	Les cellules immunitaires -----	40
4.2.4.1	Etudes dans le contexte physiologique -----	40
4.2.4.1.1	Etudes animales -----	40
4.2.4.1.2	Etudes chez l'homme -----	41
4.2.4.2	Etudes dans le contexte pathologique -----	43
4.2.4.2.1	Morphologie de l'ICT -----	43
4.2.4.2.1.1.	Volume de l'ICT -----	43
4.2.4.2.1.1.1.	Tissus péri-implantaires -----	43
4.2.4.2.1.1.2.	Comparaison entre parodontes et tissus péri-implantaires -----	43
4.2.4.2.1.2.	Rapport ICT et barrière épithéliale -----	44
4.2.4.2.2.	Composition cellulaire de l'ICT -----	45
4.2.4.2.2.1.	ICT et parodontes -----	45
4.2.4.2.2.2.	ICT et tissus péri-implantaires -----	45
4.2.4.2.2.3.	Comparaison ICT des tissus péri-dentaires et ICT des tissus péri-implantaires ---	47
4.2.5	La matrice extracellulaire et ses composants -----	49
4.2.5.1	Les cytokines -----	49
4.2.5.2.	Les métalloprotéinases -----	52
5.	Discussion -----	56
6.	Conclusion -----	66
7.	Bibliographie -----	68

## Liste des abréviations

- aJE** : Terminaison apical de l'épithélium de jonction  
**ARNm** : ARN messenger  
**BC** : Rebord crestal  
**CIq** : Fraction 1 du complément  
**cCIqR** : Récepteur région collagène de La fraction C1 du complément  
**CD3** : Cluster de différenciation CD3  
**CD4** : Cluster de différenciation CD4  
**CD8** : Cluster de différenciation CD8  
**CSH** : cellules souches hématopoïétiques  
**ELAM-1** : Endothelial-leukocyte adhesion molecule 1, : Endothelial cell leukocyte adhesion molecule-1  
**gCIqR** : région collagène de la fraction C1 du complément  
**GFI** : Fibroblastes issues de tissu péri-implantaires avec péri-implantites, : Fibroblastes issues de tissu péri-implantaires avec péri-implantites  
**GFP** : Fibroblastes issues de tissu péri-dentaires avec parodontites chroniques  
**GM** : Terminaison apicale de l'épithélium de jonction  
**GM-CSF** Granulocyte-monocyte colony-stimulating factor, : Granulocyte Colony Stimulating Factor  
**HF** : Fibroblastes issues de tissu péri-dentaires sains  
**HGFs** : Fibroblastes issus de tissus péri-dentaires sains  
**ICAM-1** : intercellular adhesion molecule 1  
**ICAM-I** : InterCellular Adhesion Molecule  
**ICT** : Infiltrat inflammatoire cellulaire  
**IFN $\gamma$**  : Interféron gamma  
**IHC** : Technique d'immunohistochimie  
**IL-1 $\alpha$**  : Interleukine 1-alpha  
**IL-22** : Interleukine 22  
**IL-22R** : Récepteur de l'Interleukine 22  
**IL-23** : Interleukine 23  
**IL-4** : Interleukine 4  
**IL-6** : Interleukine 6  
**IL-8** : Interleukine 8  
**KM** : distance bord gencive marginale-ligne muqueuse alvéolaire  
**LB** : Lymphocytes B, : Lymphocytes B  
**LTC** Lymphocyte T-cytotoxique, : Lymphocyte T-cytotoxique  
**LTh** : Lymphocytes T-helper, : Lymphocytes T-helper, : Lymphocytes T-helper  
**LTm** : Lymphocyte T mémoires, : Lymphocyte T mémoire  
**LTs** : Lymphocyte T-suppressor, : Lymphocyte T-suppressor  
**MCPI** : Monocyte Chemoattractant Protein 1, : Monocyte chemoattractant protein 1  
**M-CSF** : Monocyte colony-stimulating factor, : monocyte colony-stimulating factor  
**MMP-1** : Métalloprotéinase 1  
**MMP-13** : Métalloprotéinase 13  
**MMP-8** : Métalloprotéinase 8  
**NK** : Cellules Natural killer  
**OCT** : Tissu conjonctif oral  
**P. gingivalis** : Porphyromonas gingivalis  
**PDGF-A** : Platelet-Derived Growth Factor A, : Platelet-derived growth factor subunit A  
**PECAM-1** : Platelet endothelial cell adhesion molecule 1, : platelet endothelial cell adhesion molecule 1  
**PGFs** : Fibroblastes issus de tissus avec parodontite  
**PIGFs** : Fibroblastes issus de tissu avec péri-implantites  
**PMNs** : Leucocytes polymorphonucléaires  
**Q-PCR** : PCR quantitative  
**RT-PCR** : Reverse Transcriptase PCR  
**TGF- $\beta$**  : Transforming Growth Factor Beta  
**TIMP-1** : Inhibiteur de la métalloprotéinase 1  
**TNF- $\alpha$**  : Tumor Necrosis Factor alpha  
**TS** : Sondage jusqu'au contact osseux  
**VCAM-1** : Vascular cell adhesion molecule 1, : vascular cell adhesion molecule  
**VEGF** : Vascular Endothelial Growth Factor

## 1. Introduction

De nos jours, en médecine dentaire, nous sommes de plus en plus confrontés aux problèmes d'édentements chez les patients. C'est ainsi que les thérapeutiques implantaire se sont de plus en plus étendues afin de soigner les patients et pouvoir remplacer les organes dentaires perdus. Malgré leurs taux de réussite relativement élevé, qui ne cesse d'évoluer avec les nouvelles technologies, les implants montrent de nombreux échecs d'origines multifactorielles. Parmi les échecs les plus répandus, on retrouve les « péri-implantites ». Il s'agit d'une maladie inflammatoire d'origine mécanique (suroclusion) et/ou d'origines bactériennes entraînant la destruction progressive du tissu péri-implantaire. Cette pathologie débute par les tissus mous. A ce stade on parlera de « mucosite ». Puis la destruction tissulaire progressera au niveau du tissu osseux entraînant la perte d'ancrage de l'implant, on parlera alors de « péri-implantite » (1,2).

La péri-implantite présente de nombreuses caractéristiques communes avec la parodontite, que ce soit d'un point de vue clinique mais aussi radiologique(3-5). Ces deux pathologies sont souvent prises comme une même entité, ce qui a amené à transposer les thérapeutiques parodontales aux traitements des péri-implantites. Cependant il est souvent constaté que la réponse de ces thérapeutiques parodontale au niveau des implants n'est pas prédictible et donc plus difficile à traiter.

Au-delà des différences morphologiques que nous connaissons et qui sont les premiers facteurs pouvant expliquer cette problématique, des disparités d'un point de vue cellulaire et immunologique surtout pourraient expliquer une grande différence dans la pathogenèse mais aussi dans les difficultés des traitements face aux péri-implantites.

Les mécanismes cellulaires et immunologiques sont localisés principalement dans le tissu conjonctif et non pas dans l'épithélium, donc l'étude de ce tissu pourrait nous apporter des éléments de réponses en identifiant les différents acteurs cellulaires et moléculaires afin de mieux comprendre les mécanismes inflammatoires qui se produisent face aux agressions bactériennes et mécaniques. Ainsi nous avons donc porté nos recherches sur les tissus conjonctifs péri-dentaires et péri-implantaires dans les contextes physiologiques et pathologiques.

## **2. Le tissu conjonctif buccal**

### **2.1 Généralités**

Le tissu conjonctif buccal est le principal tissu de la gencive, c'est un tissu conjonctif lâche ou aréolaire. C'est un tissu de soutien et de communication, composé d'une matrice extracellulaire et de nombreuses cellules. C'est à son niveau que s'établissent les principaux événements cellulaires et moléculaires (les processus inflammatoires, les communications cellulaires, les réparations tissulaires etc).

### **2.2 Les différents éléments constitutifs du tissu conjonctif**

Le tissu conjonctif est le support de l'épithélium, c'est un tissu composé de fibroblastes, de cellules immunitaires (lymphocytes, plasmocytes, monocytes, macrophages, cellules dendritiques, PMN...), de différentes fibres (collagènes et élastiques), de vaisseaux sanguins, de fibres nerveuses contenu dans une substance amorphe. Parmi les cellules retrouvées dans ce tissu, certaines sont liées au réseau matriciel existant de façon permanente, et d'autres cellules dites « libres » car elles existent de façon variable au sein du tissu conjonctif.

Dans le tissu conjonctif on distingue deux zones, une zone superficielle, ou papillaires qui engrenent les papilles conjonctives aux crêtes épithéliales et une zone plus profonde composée de fibres de collagènes et de nombreuses cellules cités ci-dessus.

#### **2.2.1 Les cellules du tissu conjonctif**

##### **2.2.1.1 Les principales cellules du tissu conjonctif : les fibroblastes**

Elles sont les principales cellules du tissu conjonctif, elles synthétisent les macromolécules de la matrice extracellulaire telles que les fibres de collagènes, de réticuline et d'élastines et synthétisent les glycosaminoglycanes et les glycoprotéines de la substance fondamentale. Elles synthétisent aussi les métalloprotéinases, qui sont des enzymes qui participent au remodelage de la matrice extracellulaire. Ce sont des cellules également impliquées dans les processus inflammatoires car elles secrètent de nombreux médiateurs inflammatoires (cytokines, chémokines.).

##### **2.2.1.2 Les cellules immunitaires**

###### **2.2.1.2.1 Cellules de l'immunité innée**

L'immunité innée est la première ligne de défense immunitaire, elle est constituée d'un ensemble de cellules parmi lesquelles il y a les cellules dendritiques, les macrophages/monocytes, les cellules « Natural killer », les polynucléaires neutrophiles, les mastocytes, les cellules épithéliales ainsi les cellules résidentes du tissu conjonctif, les fibroblastes.

- **Les cellules de Langerhans et les cellules dendritiques**

Les cellules de Langerhans et les cellules dendritiques interstitielles sont des cellules présentatrices d'antigènes. Ces cellules localisées principalement dans l'épithélium, font le lien entre l'immunité innée et l'immunité adaptative. Une fois activées, celles-ci vont pouvoir alors activer à leurs tours les lymphocytes T naïfs lors de processus inflammatoires. Après une stimulation par un agent pathogène, ces cellules vont alors sécréter des collagénases leur permettant ainsi de migrer vers le tissu conjonctif (6).

- **Les polynucléaires neutrophiles**

Cellules inflammatoires qui synthétisent des enzymes impliqués dans le remodelage de la matrice extracellulaire et dans la phagocytose d'agents pathogènes (bactéries, cellules nécrosées...). Ces cellules sont susceptibles de traverser les parois des vaisseaux selon le processus de diapédèse pour se diriger vers les lieux en réponse à un signal chimiotactique où elles exerceront leur rôle de défense. Ce sont des cellules phagocytaires (6).

- **Les mastocytes**

Cellules inflammatoires localisées autour des vaisseaux et sont impliquées via l'histamine dans la diapédèse des polynucléaires neutrophiles. Ce sont de grandes cellules rondes ou ovales à petit noyau central avec nombreux grains foncés intracytoplasmiques contenant de l'héparine et de l'histamine. Ces cellules sont dotées de récepteurs membranaires d'IgE de haute affinité. La liaison à ces récepteurs entraîne une dégranulation avec une libération de médiateurs contenus dans les granules (médiateurs lipidiques, cytokines) (6).

- **Monocytes/ Macrophages**

Cellules inflammatoires, impliquées dans l'immunité non spécifique ou innée, la phagocytose et le recrutement cellulaire. Les macrophages dérivent des monocytes circulants du sang et sont des cellules ovalaires ou arrondies, mobiles. Cette cytodifférenciation du monocyte en macrophage est sous l'influence de cytokines, principalement GM-CSF et M-CSF. Les monocytes et macrophages sont des cellules ayant un grand nombre d'enzymes dont les principales sont la peroxydase et le lysozyme. Les macrophages sont susceptibles de fusionner leurs membranes entre eux et former ainsi les cellules géantes multinucléés. Monocytes/Macrophages une fois activés vont pouvoir produire et libérer des cytokines pro-inflammatoires IL-1, TNF- $\alpha$ , IL-6 et l'IL-12. Ces cytokines auront pour rôle d'activer l'endothélium vasculaire et/ou des lymphocytes. De plus ces cellules immunitaires par leurs productions de cytokines auront un impact dans le choix du mécanisme effecteur de la réponse adaptative en orientant les réponses des lymphocytes T (LT) CD4 (6).

- **Les Lymphocytes NK ou Natural Killer**

Les cellules NK sont impliquées dans l'immunité non spécifique ou dite « innée ». Cellules qui exercent une action cytotoxique sur les cellules infectées par différents mécanismes similaires à ceux employés par les lymphocytes T CD8. Elles produisent IFN $\gamma$ , TNF- $\alpha$ , IL-10, et d'autres médiateurs. Ces cytokines ainsi produites vont alors participer au recrutement et à l'activation des macrophages et des cellules dendritiques (6).

#### 2.2.1.2.2 Cellules de l'immunité adaptative

- **Les Lymphocytes T**

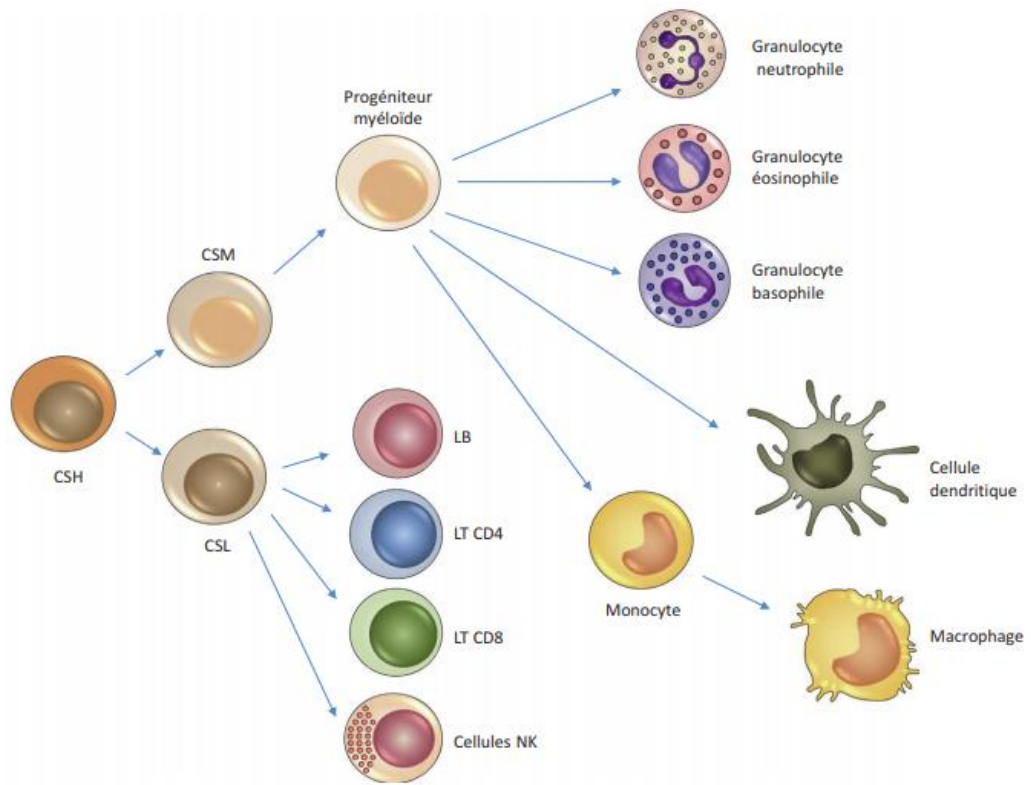
Cellules de l'immunité adaptative, responsables de la réponse immunitaire à médiation cellulaire. Il y a plusieurs types de sous population de Lymphocytes T à savoir les Lymphocytes LTc (lymphocyte T-cytotoxique), les lymphocytes LTh (Lymphocytes T-helper), LTs (Lymphocyte T-suppresseur). Ces lymphocytes T se différencient à partir de l'activation des lymphocytes T naïfs et ont une structure globale similaire mais des fonctions diverses. Ils se distinguent par leurs TCR, qui est un récepteur membranaire caractéristique des sous populations de lymphocyte T. Ce récepteur est toujours accompagné du cluster de différenciation CD3, ainsi que du CD4 ou du CD8 suivant le lymphocyte considéré (6).

- **Les lymphocytes B**

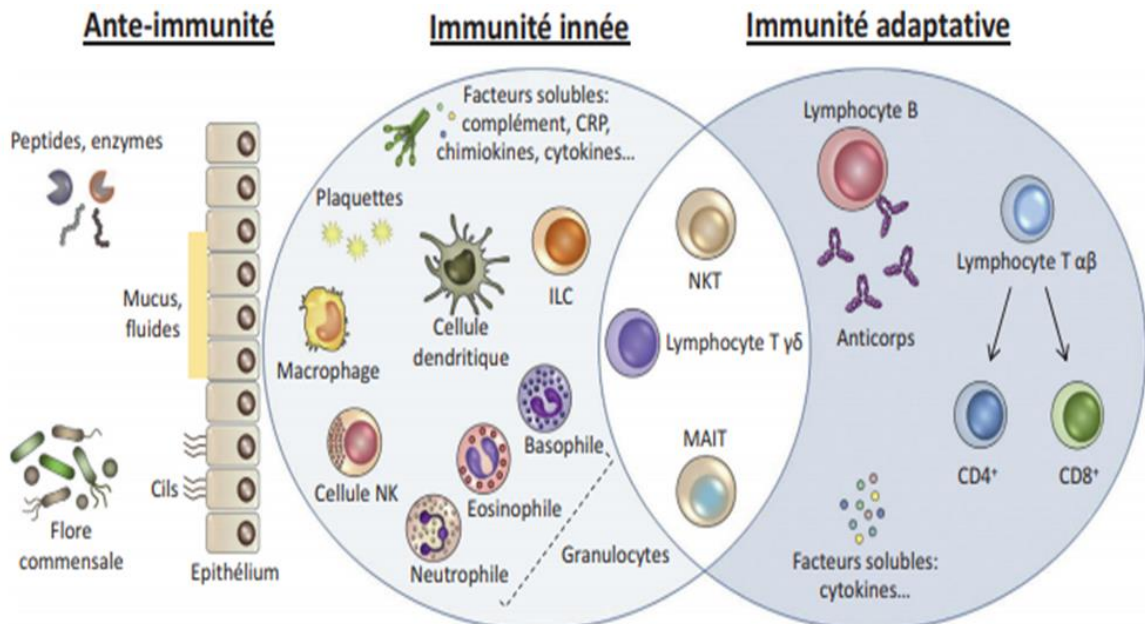
Cellules inflammatoires dans la réponse immunitaire adaptative, impliquées dans l'immunité humorale capables de produire des anticorps membranaires et solubles. Les lymphocytes B activés subissent un processus d'expansion clonale et de différenciation soit en lymphocyte B à mémoires, soit en plasmocytes (6).

- **Les plasmocytes**

Les plasmocytes sont issus de la différenciation de lymphocytes B. Cellules qui apparaissent essentiellement au cours des processus inflammatoires. Ce sont des cellules ayant une forme globuleuse ou ovale, un noyau excentré avec une chromatine hétérogène, un grand cytoplasme basophile et un important réticulum endoplasmique rugueux contenant de très nombreux ribosomes. Les plasmocytes élaborent et secrètent les immunoglobulines (6).



*Principales cellules du système immunitaire. Immunologie fondamentale et immunopathologie, 2e édition, de l'ASSIM : Collège des Enseignants d'Immunologie, 2018, Elsevier Masson SAS (6)*



*Organisation générale du système immunitaire. Immunologie fondamentale et immunopathologie, 2e édition, de l'ASSIM : Collège des Enseignants d'Immunologie, 2018, Elsevier Masson SAS (6)*



## 2.2.2 La matrice extracellulaire et ses composants.

C'est l'ensemble des macromolécules d'un tissu conjonctif. Parmi les macromolécules on retrouve, les glycoprotéines de structure à savoir les fibres de collagènes, les lamines, les fibronectines, et des fibres élastiques, des glycosaminoglycanes, et des protéoglycanes dans la substance fondamentale, une sorte de gelée transparente, hyaline.

### 2.2.2.1 Les différentes fibres de collagènes

Les fibres de collagènes sont les fibres les plus abondantes du tissu conjonctif oral. Elles sont synthétisées par les fibroblastes principalement. Ils en existent plusieurs types que l'on distingue par la structure de leurs chaînes de molécules.

	Type	Formule Moléculaire	Forme Polymérisée	Distribution tissulaire
Formant des fibrilles	I	$[\alpha 1(I)]_2 \alpha 2(I)$	Fibrille	Os, peau, tendons, ligaments, cornée, organes internes <b>(90% du collagène corporel)</b>
	II	$[\alpha 1(II)]_3$	Fibrille	Cartilage, disque intervertébral, notochorde, humeur vitrée
	III	$[\alpha 1(III)]_3$	Fibrille	Peau, vaisseaux sanguins, organes internes
	V	$[\alpha 1(V)]_2 \alpha 2(V)$ et $\alpha 1(V) \alpha 2(V) \alpha (V)$	Fibrille (avec Type I)	Idem Type I
	XI	$\alpha 1(XI) \alpha 2(XI) \alpha (XI)$	Fibrille (avec Type II)	Idem Type II
Associé aux Fibrilles	IX	$\alpha 1(IX) \alpha 2(IX) \alpha (IX)$	Association latérale avec fibrilles de type II	Cartilage
	XII	$[\alpha 1(XII)]_3$	Association latérale avec certaines fibrilles de type I	Tendons, ligaments, certains autres tissus
Formant des réseaux	IV	$[\alpha 1(IV)]_2 \alpha 2(IV)$	Réseau de type feuillet	Lame basale
	VII	$[\alpha 1(VII)]_3$	Fibrilles d'encrage	En dessous de l'épithélium squameux stratifié
Transmembranaire	XVII	$[\alpha 1(XVII)]_3$	Inconnue	Hémidesmosomes
Autres	XVIII	$[\alpha 1(XVIII)]_3$	Inconnue	Lame basale autour des vaisseaux sanguins

Noter que les types I, IV, V, IX et XI sont composés chacun de deux ou trois type de chaînes  $\alpha$  tandis que les types II, III, VII, XII, XVII et XVIII sont composés chacun d'un seul type de chaîne  $\alpha$ . Seuls 11 types de collagène sont présentés mais 20 types de collagènes et environ 25 types de chaînes  $\alpha$  ont été identifiés.

<https://www.urofrance.org/base-bibliographique/biomateriaux-et-genie-tissulaire-en-urologie-partie-b-applications-lurologie-2>

### 2.2.2.2 Les cytokines

Ce sont des molécules de communication entre les cellules, qui existent sous forme soluble ou membranaire. Ces molécules peuvent interagir avec des récepteurs membranaires et solubles. Il existe une classification des cytokines, on y retrouve plusieurs sous famille qui sont les Interleukines 1, la famille TNF, les interférons, les facteurs de croissance hématopoïétiques, les interleukines 17 et les chimiokines.

TABLEAU 4-2 Six familles de cytokines		
Nom de la famille	Membres représentatifs de la famille	Commentaires
Famille de l'interleukine 1	IL-1 $\alpha$ , IL-1 $\beta$ , IL-1Ra, IL-18, IL-33	L'IL-1 a été la première cytokine non-interféron identifiée. Cette famille comprend d'importants médiateurs de l'inflammation.
Famille des hématopoïétines (cytokines de classe I)	IL-2, IL-3, IL-4, IL-5, IL-6, IL-7, IL-12, IL-13, IL-15, IL-21, IL-23, GM-CSF, G-CSF, hormone de croissance, prolactine, érythropoïétine/hématopoïétine	Cette grande famille présente une impressionnante diversité de protéines et de fonctions.
Famille des interférons (cytokines de classe II)	IFN- $\alpha$ , IFN- $\beta$ , IFN- $\gamma$ , IL-10, IL-19, IL-20, IL-22, IL-24	Alors que les interférons ont des rôles importants dans les réponses antivirales, ils sont tous des modulateurs importants des réponses immunitaires.
Famille des facteurs de nécrose des tumeurs	TNF- $\alpha$ , TNF- $\beta$ , CD40L, Fas (CD95), BAFF, APRIL, LT $\beta$	Les membres de cette famille peuvent être solubles ou membranaires ; ils sont impliqués dans le développement du système immunitaire, ses fonctions effectrices et son homéostasie.
Famille de l'interleukine 17	IL-17 (IL-17A), IL-17B, C, D, E et F	Les membres de cette famille favorisent l'accumulation et l'activation des neutrophiles ; ils sont également proinflammatoires.
Chimiokines (annexe III)	IL-8, CCL19, CCL21, RANTES, CCL2 (MCP-1), CCL3 (MIP-1 $\alpha$ )	Ils ont tous des fonctions chemoattractantes.

*Familles de cytokines. Immunologie - 7e édition : Le cours de Janis Kuby avec questions de révision  
De Judy Owen, Jenni Punt, Sharon Stranford*

### 2.2.2.3 Les métalloprotéases et leurs inhibiteurs

Les métalloprotéases matricielles (MMP) constituent une famille de protéases impliquées dans la dégradation protéolytique de nombreuses protéines de la matrice extracellulaire mais également de protéines non matricielles. Il existe plusieurs sous-familles, qui sont les suivantes :

#### ⇒ Les collagénases interstitielles

Les collagénases interstitielles (MMP-1, MMP-8, MMP13) interviennent dans la dégradation du collagène fibrillaire, incluant les collagènes de type I, II, III et VII. Le clivage protéolytique du collagène fibrillaire par ces enzymes entraîne la formation de collagène dénaturé (gélatine) qui peut ensuite être dégradé par les gélatinases.

### ⇒ Les stromélysines

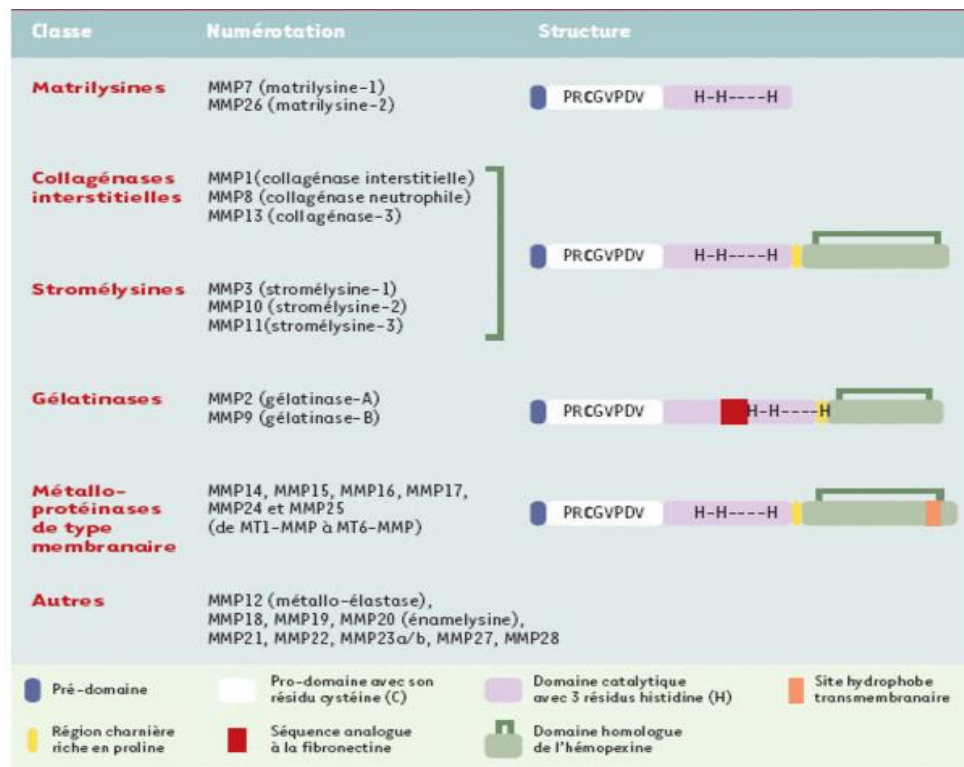
MMP-3 (stromélysine-1) et MMP-10 (stromélysine-2) sont principalement produites par les cellules épithéliales. Elles ont une action protéolytique sur les constituants de la membrane basale (fibres de collagènes de type IV, fibronectine) et l'élastine.

### ⇒ Les gélatinases

Les gélatinases (MMP-2, MMP-9) ont une action protéolytique dirigée contre le collagène interstitiel dénaturé (gélatine) et les collagènes de type IV et V de la membrane basale. MMP-2 est produite par de nombreuses cellules du stroma dans les conditions physiologiques. MMP-9, physiologiquement, sa production est faible voir absente, elle est sécrétée par les monocytes et les macrophages. Cependant cette protéine peut être exprimée par les cellules stromales lors de cicatrisation.

### ⇒ Les métalloprotéases transmembranaires

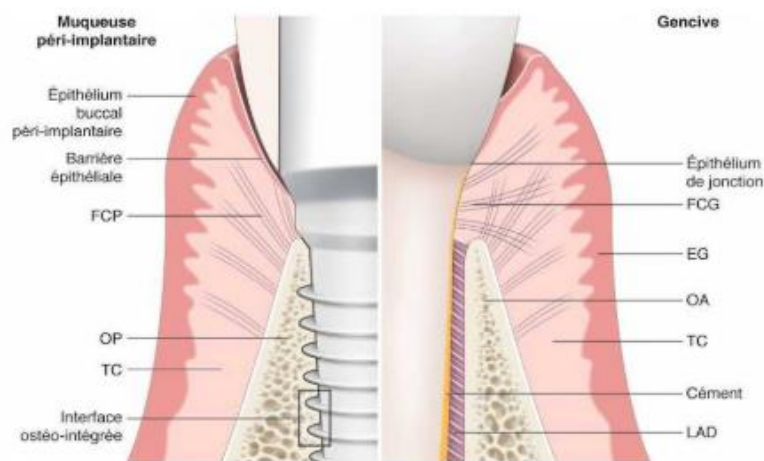
Les métalloprotéases transmembranaires (MMP-14, -15, -16, -17, -24, -25 aussi dénommées de MT1-MMP à MT6-MMP) ont une caractéristique qui leur est propre, à savoir la possibilité de se lier à la membrane cellulaire. Elles ont un rôle dans la dégradation directe de la matrice extracellulaire et ces protéines interviennent dans l'activation protéolytique des autres MMP.



<http://www.medecinesciences.org>

### 2.3 Présentation générale des différences structurales entre les tissus parodontaux et les tissus péri-implantaires

Le tissu péri-dentaire est le fruit d'une différenciation ecto-mésenchymateuse entre le germe en formation et le mésenchyme adjacent. Il se met en place au cours de l'odontogenèse, il s'agit d'une entité embryologiquement programmée. Les tissus mous péri-implantaires quant à eux sont la résultante d'une cicatrisation de première intention d'une muqueuse à la surface d'un biomatériau inerte et biocompatible, qu'est le titane.



***Principales différences entre le modèle parodontal et le modèle péri-implantaire. Parodontologie & dentisterie implantaire : Volume 1 : médecine parodontale De BOUCHARD Philippe (EG : Épithélium gingival, FCG : Fibres conjonctives gingivales, FCP : Fibres conjonctives péri-implantaire, LAD : ligament alvéolo-dentaire, OA : os alvéolaire, OP : Os péri-implantaire, TC : tissu conjonctif)***

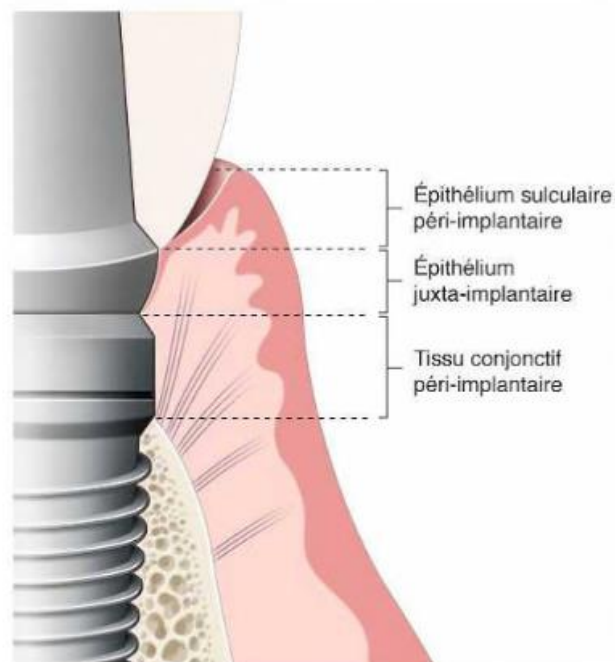
Le tissu péri-dentaire et péri-implantaire sont constitués d'un parodonte superficiel et d'un parodonte profond. Le parodonte superficiel est composé d'un épithélium oral pavimenteux stratifié kératinisé suivi d'un épithélium sulculaire kératinisé faisant face à l'email pour la dent et au pilier en titane dans le cas de l'implant.

S'ensuit alors le début de l'attache, composé de l'épithélium de jonction adhérent à la surface dentaire ou du pilier par des hémidesmosomes et relié au tissu conjonctif par une lame basale. La lame basale est une structure synthétisée par les cellules épithéliales. Sous l'épithélium oral, sulculaire et de jonction, il y a un tissu conjonctif. Ce dernier assure la trophicité à l'épithélium, car il amène la vascularisation, le drainage lymphatique, l'innervation et c'est également à son niveau que se réalisent principalement tous les processus physiologiques et pathologiques.

Le tissu conjonctif adhère à la surface dentaire grâce aux fibres de Sharpey qui s'insèrent dans le cément présent sur la surface radiculaire.

En revanche on ne pourra pas vraiment parler d'attache conjonctive au niveau implantaire car celle-ci est en apposition uniquement à la surface du pilier implantaire. Et sous-jacent au tissu conjonctif, on retrouve le parodonte profond qui est l'os alvéolaire sous le périoste.

Même si ces deux tissus présentent des similarités, il existe néanmoins quelques différences d'un point de vue histologique. L'une des principales différences entre l'anatomie péri-implantaire et l'anatomie péri-dentaire est l'absence de ligament parodontal autour de l'implant. Ce dernier apporte à l'organe dentaire, une certaine mobilité dans l'alvéole tandis que l'implant ne la présente pas car il est totalement ostéo-intégré. De plus le ligament alvéolo-dentaire est une source de vascularisation et de réserve de cellules mésenchymateuses pour l'organe dentaire.



***Parodonte péri-implantaire superficiel. Parodontologie & dentisterie implantaire : Volume 1 : médecine parodontale De BOUCHARD Philippe (EG : Epithélium gingival, FCG : Fibres conjonctives gingivales, FCP : Fibres conjonctives péri-implantaire, LAD : ligament alvéolo-dentaire, OA : os alvéolaire, OP : Os péri-implantaire, TC : tissu conjonctif)***

Après avoir fait la description brève des principaux éléments du tissu conjonctif, nous allons focaliser notre recherche et étude sur l'analyse des tissus conjonctifs péri-dentaires et péri-implantaires et mettre en évidence des similarités mais surtout d'éventuelles disparités histologiques, histométriques, cellulaires et moléculaires.

### **3. Matériels et méthodes : Revue systématique de la littérature**

#### **3.1 Objectif de l'étude**

L'objectif de notre analyse de la littérature était de rechercher des articles disponibles dans les bases de données décrivant les tissus conjonctifs péri-dentaires et péri-implantaires dans des conditions physiologiques et pathologiques afin de les comparer et mettre en évidence d'éventuelles disparités histomorphométriques et immunohistochimiques concernant les fibroblastes, les fibres de collagènes, les matrices extracellulaires et les cellules immunitaires présents dans ce tissu. L'intérêt clinique de ce type d'étude est de contribuer à une meilleure compréhension des mécanismes qui se mettent en place dans les deux tissus face aux agressions mécaniques et/ou bactériennes.

#### **3.2 Stratégies de recherche**

Afin de répondre à la problématique posée, nous avons collecté des résultats de travaux concernant les données histologiques, histométriques et immunohistochimiques des tissus conjonctifs péri-implantaires et péri-dentaire physiologiques et pathologiques dans la littérature.

La recherche bibliographique a été menée sur les bases de données à partir du **12 Décembre 2018**, telles que « *PubMed* », « *Sciences direct* », « *Scopus* », « *Widley* » et bien d'autres. Cette recherche s'étend sur des articles publiés entre 1990 et maintenant. Ceux-ci portent sur les caractéristiques histologiques, morphométriques et histométriques du parodonte superficiel péri-dentaire et du tissu mou péri-implantaires dans les conditions physiologiques et pathologiques.

#### **3.3 Caractères d'inclusions et d'exclusions**

Les études sur les biopsies humaines et /ou sur des échantillons obtenus d'expérimentation animales appropriées ont été incluses dans notre étude. Les études traitant uniquement de l'épithélium ou des tissus osseux ont été exclues ainsi que les études se basant uniquement sur l'analyse des fluides sulculaires. En revanche les études utilisant des techniques immunohistochimiques dans l'analyse des biomarqueurs ou cellules des tissus péri-dentaires et péri-implantaires et les études utilisant la microscopie optique et /ou électronique ont été incluses dans notre travail.

#### **3.4 Recherche par mots clés**

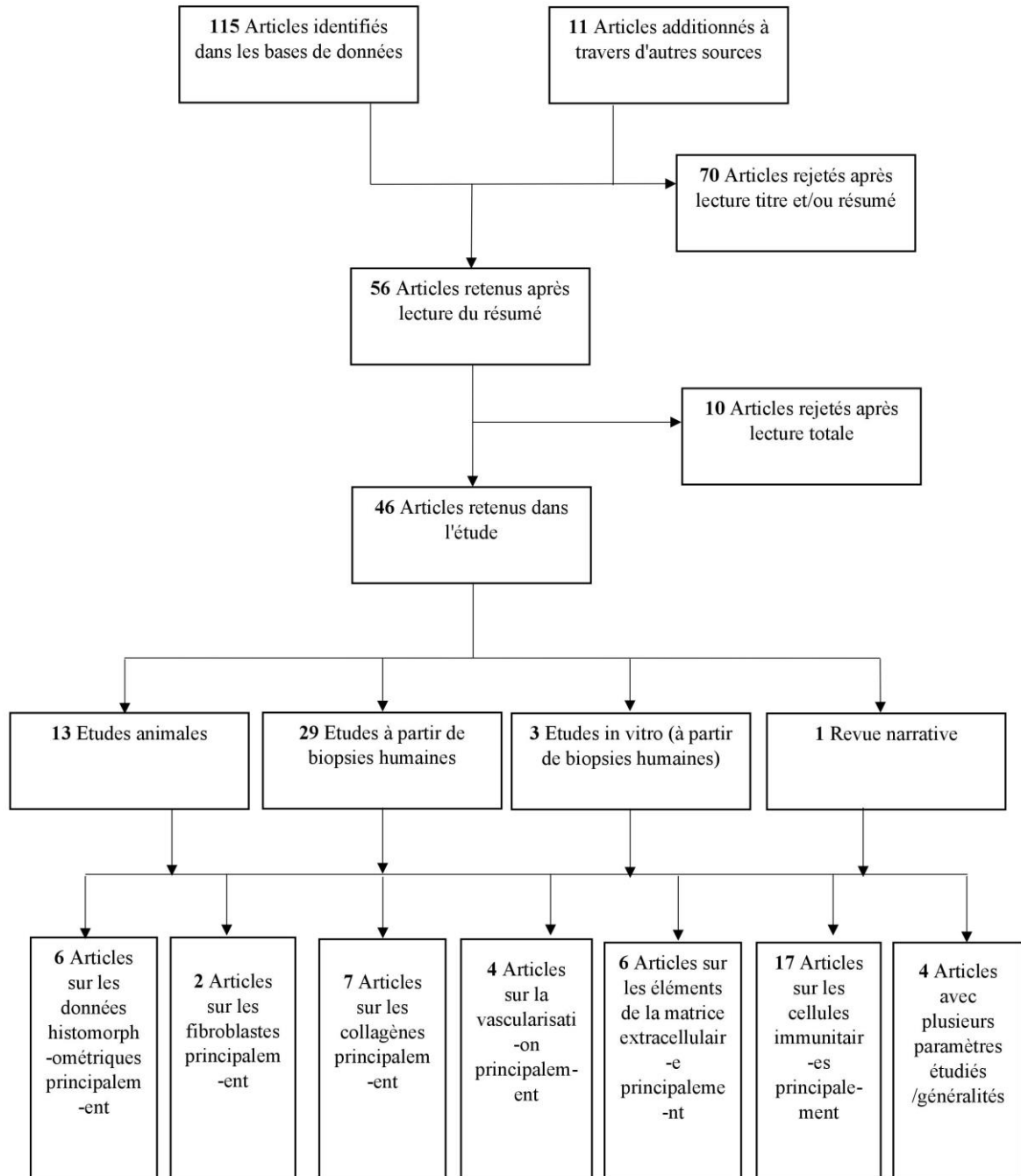
Les mots clés qui ont été sélectionnés pour interroger les bases données et rechercher les études sur le sujet étaient : « *Connective tissue* », « *Dental implant* », « *Periodontal tissue* », « *Histomorphometric analysis* », « *Histology* », « *Immunochemistry* », « *Soft tissue* »,

« Mucosa », « Inflammation », « Peri-implantitis », « Parodontitis », « Fibroblast », « Inflammatory cells », « Collagen » ....

Les combinaisons de mots clés introduit dans les différentes bases de données telles que PubMed ? Medline, Scopus, Denstistry & Oral Sciences Source ont été les suivantes :

- « Connective tissue » et « dental implant » et « Inflammatory cell »
- « Periodontitis » et « Peri-implantitis » et « Inflammatory cell »
- « Soft tissue » et « dental implant » et « periodontal tissue »
- « Connective tissue » et « Peri-implant » et « Histology »
- « Connective tissue » et « Peri-implant » et « Immunohistochemical »
- « Periodontal tissue » et « Peri-implant » et « Inflammation »
- « Peri-implantitis » et « Periodontitis » et « Soft tissue »

### 3.5 Arbre décisionnel





## 4. Résultats

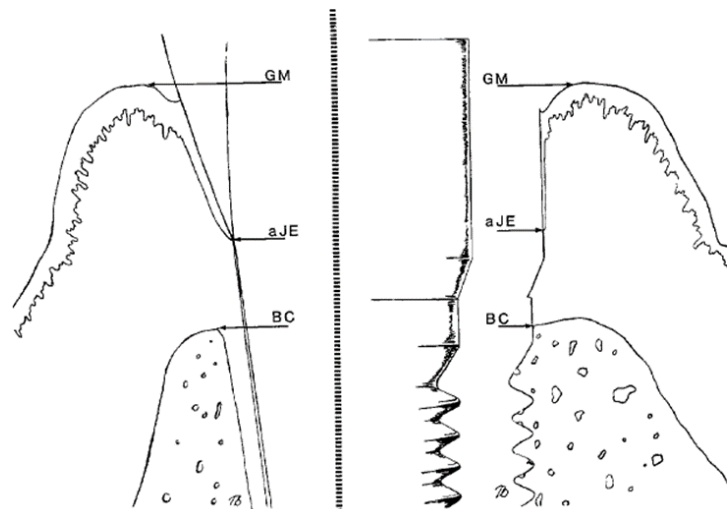
### 4.1 Histométrie du tissu conjonctif

Les dimensions histométriques font partie des caractéristiques importantes dans l'analyse d'un tissu. En recherchant dans la littérature, plusieurs études ont déterminé les caractéristiques histométriques de l'attache conjonctive péri-dentaire et péri-implantaire dans les conditions physiologiques (7,8).

#### 4.1.1 Tissu conjonctif péri-dentaire

##### 4.1.1.1 Expérimentations animales

Parmi les expérimentations animales, plusieurs auteurs ont mesuré l'attache conjonctive du parodonte physiologique en prenant les repères suivants : autour des dents, GM-aJE gencive marginale-terminaison apicale de l'épithélium de jonction, aJE-BC : terminaison apicale de l'épithélium de jonction -rebord crestal. Ils ont trouvé que l'attache conjonctive fait environ 1,12 mm au niveau des dents (7).



*Berglundh T, et al (1991), The soft tissue barrier at implants and teeth (7)*

##### 4.1.1.2 Etudes chez l'homme

Dans l'étude de *Andrea Parpaiola et al*, les auteurs ont effectué plusieurs mesures autour de plusieurs dents, PPD (profondeur de poche au sondage), TS (sondage jusqu'au contact osseux) et KM (distance bord gencive marginale-ligne muqueuse alvéolaire). Ils ont trouvé en moyenne une valeur de PPD de  $2.2 \pm 0.4$  mm, TS de  $3.2 \pm 0.5$  mm et de KM qui variait entre  $3.4 \pm 1.4$  mm et  $4.8 \pm 2.0$  mm. Par déduction l'attache conjonctive (TS-PPD) est d'environ 1 mm en moyenne (8).

## 4.1.2 Tissu conjonctif péri-implantaire

### 4.1.2.1 Expérimentations animales

*Berglundh T et al (1991)*(7) en prenant les repères suivants autour des implants: gencive marginale adjacent à l'implant (GM) - terminaison apicale de l'épithélium de jonction (aJE), aJE-BC: terminaison apical de l'épithélium de jonction -rebord crestal ont trouvé que la longueur du tissu conjonctif (aJE-BC) au niveau des implant est égal à 1,66mm.

Une autre étude animale de *Berglundh T et al (1996)*, où les auteurs trouvent une attache conjonctive d'environ 1.5-2mm (aJE-BC) (9).

### 4.1.2.2 Etudes chez l'homme

Dans l'étude de *Andrea Parpaiola et al*, ils ont effectué plusieurs mesures autour de plusieurs dents, PPD (profondeur de poche au sondage) /TS (sondage jusqu'au contact osseux) et KM (distance bord gencive marginale-ligne muqueuse alvéolaire). Ils ont trouvé en moyenne une valeur de PPD de 3.4 +/-0.8 mm, TS de 4.4+/- 0.8 mm Par déduction l'attache conjonctive (TS-PPD) est d'environ 1 mm en moyenne (8).

Dans l'étude de *Marco Degidi et al (2012)*, le tissu conjonctif a environ une largeur comprise entre 400-800µm autour des implants avec mise en charge immédiate avec cône morse chez l'homme (10).

Dans l'étude de *Cristiano Tomasi et al (2013)*, quant à eux, ils ont analysé et mesuré les dimensions des tissus conjonctifs au cours de la cicatrisation suite à la mise en place de piliers expérimentaux. A 4 semaines, le tissu conjonctif fait environ 0,7mm puis à 8 semaines fait 1,2mm environ et à 12semaines environs 0,8mm (11).

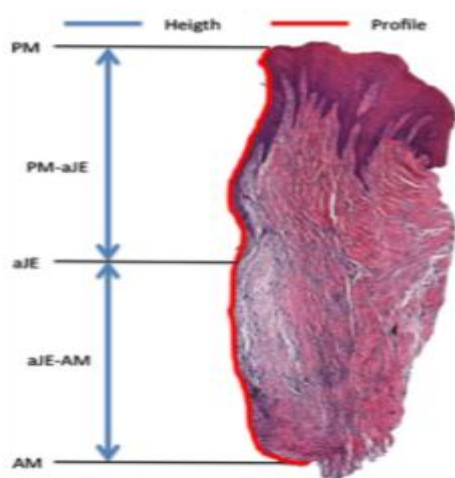
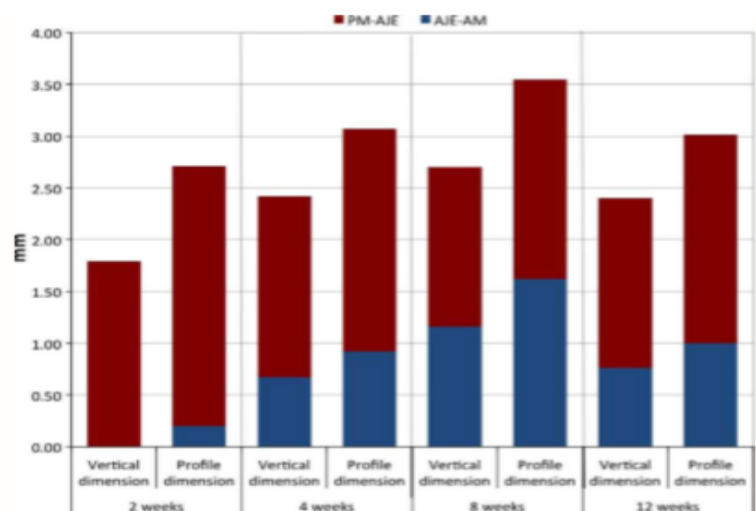


Fig. 4. Illustration of the histological measurements.



Dimension assessed in the vertical plane and along the profile of the tissue interface.

*Cristiano Tomasi et al (2013)*(11)

### **4.1.3 Synthèse entre les deux parodontes**

Concernant le tissu conjonctif péri-dentaire, les études aussi bien animales que chez l'homme s'accordent sur les dimensions de ce tissu qui est d'environ 1-1.12mm en moyenne (7,8). L'analyse histométriques du tissu conjonctif péri-implantaire entre les études animales et les études chez l'homme ont montré quelques différences entre les dimensions de ces tissus. En effet dans les études animales (7,9) le tissu péri-implantaire est d'environ 1.5-2mm alors que dans les études à partir de biopsies humaines (8,10,11) les dimensions sont plus réduites avec en moyenne 0.8-1mm.

## **4.2 Analyses immunohistochimiques**

### **4.2.1 Les fibroblastes**

Les fibroblastes sont les principales cellules du tissu conjonctif, que ça soit dans les tissu-péri-dentaires, les tissus péri-implantaires ou bien même au niveau des crêtes édentées. A l'heure actuelle, il est reconnu que ces cellules sont extrêmement importantes et ont un rôle primordial dans les phénomènes inflammatoires car ces dernières participeraient et réguleraient la réponse immunitaire. Les fibroblastes ont la capacité tout comme des cellules de l'immunité de sécréter des médiateurs de l'inflammation (cytokines, chimiokines, facteurs de croissance...). Ces cellules sont aussi responsables de la synthèse des différentes fibres de collagènes et de d'autres éléments de la matrice extracellulaire. Les fibroblastes sont hétérogènes, en effet ces cellules présenteraient des sous types de population qui se distinguent par leurs caractéristiques cellulaires et par leurs diverses fonctions.

#### **4.2.1.1 Fibroblastes des tissus parodontaux**

*Berglundh T et al, (1991)*, ont évalué la proportion de fibroblastes présents dans le conjonctif péri-dentaire sain chez le chien. Ils ont distingué deux zones, une interne correspondant au 100 premiers micromètres de la surface de la dent et une zone externe à partir de 100µm au-delà. Pour la zone interne, il y a 16% de fibroblastes et dans la zone externe 5% de fibroblastes dans le tissu conjonctif péri-dentaire. Les fibroblastes sont préférentiellement localisés à proximité de la surface dentaire (7).

*Lindhe J et al (1992)*, dans une étude animale chez le chien, ont produit expérimentalement une parodontite au sein des tissus péri-dentaires par le placement de ligatures en coton autour des dents et sans contrôle de plaque pendant plus d'un mois. Les fibroblastes occupent environ 2.2 % de l'ICT dans les tissus péri-dentaires pathologiques (3).

#### 4.2.1.2 Fibroblastes des tissus péri-implantaires

Dans l'étude de *Berglundh T et al, (1991)*, une expérimentation animale chez le chien, ils ont évalué la proportion de fibroblastes présents dans les tissus péri-implantaire, dans les 100 premiers micromètres de la surface de l'implant, il y a 3% contre 1% de fibroblastes dans la zone externe, au-delà de 100µm de la surface implantaire (7).

Dans une autre étude animale, ils constatent que de nombreux fibroblastes sont présents dans la zone de 0-40µm de la surface implantaire du tissu conjonctif et immédiatement en apical de l'épithélium de jonction. A l'analyse du tissu conjonctif au microscope optique au grossissement de 1000, cette zone de 0-40µm de l'interface tissu/pilier est composé de 31-33% de fibroblastes alors que la zone au-delà c'est-à-dire de 40µm à 200µm de l'interface tissu/pilier, le tissu conjonctif est composé d'un plus faible pourcentage de fibroblastes (10-11%). Une analyse du tissu conjonctif au microscope électronique montre que les fibroblastes de la zone centrale sont orientés le long de l'axe de l'implant et parallèlement à la surface du pilier (12).

Une autre étude animale réalisée sur 6 chiens : l'analyse au microscope optique au grossissement de 1000 montre que les fibroblastes occupent 28% du tissu conjonctif dans la région interne (0-40µm de la surface de l'implant) et seulement 10% dans la région externe (à partir 150-200µm de la surface implantaire). *I.-S. Moon et al (1998)*(13), ont trouvé des résultats similaires aux auteurs précédents (12).

Une autre étude chez l'homme a également montré que les fibroblastes sont plus nombreux à proximité de la surface implantaire et sous l'épithélium de jonction et beaucoup moins nombreux dans le tissu conjonctif supra-crestal(14).

Une autre étude animale, a montré que dans les zones où il a peu de fibres de collagènes il y a de nombreux fibroblastes et inversement (15).

Dans l'étude de *Kazuhiro Shioya et al (2008)*(16): ils ont suivi la mise en place des tissus au cours de la cicatrisation autour de dents réimplantés et d'implants chez le rat. Dans les biopsies autour des implants, ils ont mis en évidence de nombreux fibroblastes de formes allongées entre les fibres de collagènes et parallèles à la surface des implants. L'étude de *Alper Qomut et al (2001)* a également montré cela à partir de biopsies chez le chien, les fibroblastes sont parallèles le long de l'axe de l'implant dans la plupart des échantillons (17).

De plus il semblerait que les fibroblastes participeraient à la pathogénèse dans les péri-implantites en régulant à la fois le système vasculaire et la dégradation de la matrice extracellulaire. Une étude à partir de cultures de fibroblastes de tissus humains a voulu connaître l'implication de ces cellules dans la pathogénèse des péri-implantites. Selon ces auteurs il existerait une certaine variabilité

phénotypique des fibroblastes entre un tissu péri-dentaire et un tissu péri-implantaire. En effet ils ont analysé l'expression de récepteurs pour le complément C1q de l'immunité innée chez l'homme par des fibroblastes dans les conditions de péri-implantites et de parodontites chroniques. Mais également investiguer les effets de C1q sur les propriétés pro-inflammatoires des cellules à savoir la sécrétion de certaines cytokines que nous verrons plus loin. Ils ont d'abord constaté que les fibroblastes issus de cultures de tissus péri-implantaire pathologiques expriment principalement le récepteur du C1q, et de manière prédominante pour la région collagène cC1qR du C1q et faiblement des récepteurs pour la région globulaire de C1q. En revanche, les fibroblastes dérivés des sites inflammatoires avec parodontites chroniques, expriment à leurs surfaces plutôt les récepteurs de gC1q pour le complément C1q. Ces fibroblastes issus de ces deux tissus diffèrent de par leurs expressions des récepteurs du Complément C1q (18).

#### **4.2.1.3 Synthèse**

En comparant les tissus conjonctifs péri-dentaires et péri-implantaires, aussi bien dans les études animales que chez l'homme, les auteurs ont suggéré, qu'il y aurait des différences pour ce qui concerne non seulement les proportions de ces cellules mais également leurs phénotypes. Il y aurait d'autres parts des analogies en ce qui concernent la localisation des fibroblastes au sein des deux tissus conjonctifs. La proportion de fibroblastes est généralement plus faible dans les tissus conjonctifs péri-implantaires par rapport aux tissus conjonctifs péri-dentaires (7). Les fibroblastes sont principalement localisés à proximité de la surface implantaire/ la surface dentaire et sous l'épithélium de jonction (7,12-14,16,17). Il existerait des sous types de fibroblastes exprimant des récepteurs membranaires différents et ayant donc des phénotypes différents responsables de leurs fonctions diverses. Dans les tissus conjonctifs péri-implantaires et péri-dentaires, les familles de fibroblastes présentes au sein des deux tissus sembleraient être différentes d'un tissu à l'autre (18).

### **4.2.2 Les collagènes**

#### **4.2.2.1 Les collagènes des tissus parodontaux**

##### **4.2.2.1.1 Orientation des fibres de collagènes**

A partir de biopsies prélevées chez le chien, une étude a montré que dans le tissu conjonctif péri-dentaire, les faisceaux de fibres de collagènes se répartissent en deux catégories, les fibres de collagènes dento-gingivales qui s'étendent du ciment au tissu conjonctif perpendiculairement à la surface dentaire et des fibres dento-periostées qui s'étendent de l'os alvéolaire au ciment (7).

##### **4.2.2.1.2 Les fibres de collagène et leurs rapports dans le conjonctif parodontal**

*Berglundh T, al, (1991)* ont déterminé la proportion de fibres de collagènes présentes dans le conjonctif péri-dentaire issues de biopsies prélevées chez le chien. Les auteurs ont utilisé une méthode

de comptage de points (100 points lumineux). A l'observation au microscope optique au grossissement de 1000, ils ont distingué deux zones, une de 100 microns immédiatement latérale à l'épithélium de jonction et une autre zone de 100 microns immédiatement latérale à la surface cémentaire. La zone latérale à l'épithélium de jonction est composée de 63% de fibres de collagènes et la zone latérale à la surface dentaire de 76% de fibres de collagènes dans le tissu conjonctif péri-dentaire (7).

De même plusieurs études se sont intéressées à la distribution des différentes fibres de collagènes de type I, III, IV, V, VI et VII dans les tissus conjonctifs péri-dentaires à partir de biopsies humaines par IHC et observation au microscope optique (19)/ microscope à lumière polarisée (1). Dans le tissu conjonctif péri-dentaire, les fibres de collagènes de types I sont épaisses, organisées en paquet et bien orientées formant un réseau collagénique homogène dans le stroma du tissu conjonctif. Les collagènes de type III forment un fin réseau collagénique et sont présents dans le tissu conjonctif mais absent de l'épithélium. Les collagènes de type IV sont présents au niveau de la membrane basale principalement et absents de l'épithélium. Ce sont également les seules fibres de collagènes présentes dans la structure des vaisseaux sanguins et nerfs. Les collagènes de type V, fibres sous forme de filaments, peu nombreuses et localisées dans le tissu conjonctif et en particulier autours des vaisseaux sanguins, nerfs et en regard de la membrane basale. Les collagènes de type VI, sont des fibres organisées en réseaux micro fibrillaires dans le tissu conjonctif avec une densité importante proche de la membrane basale, des vaisseaux et des nerfs. Les collagènes type VII, fibres présentes uniquement à la jonction épithélio-conjonctive, ces fibres sont des fibrilles d'ancrage.

#### **4.2.2.2 Les collagènes des tissus péri-implantaires**

##### **4.2.2.2.1 Orientation des fibres de collagènes**

*Berglundh T et al, (1991) (7)* à partir d'une expérimentation animale chez le chien, montrent que le tissu conjonctif péri-implantaire est caractérisé par des fibres de collagène grossières issues de l'os alvéolaire et sont orientées parallèlement au pilier implantaire.

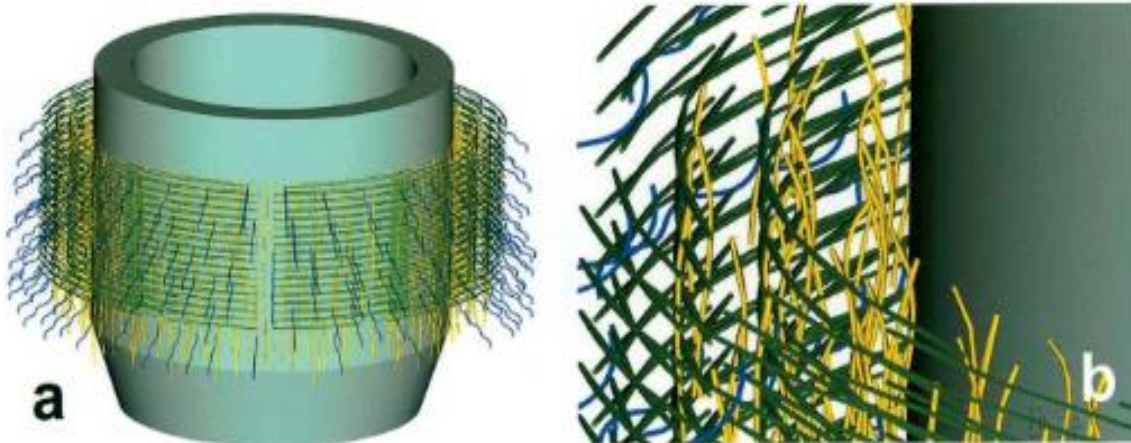
Une autre étude animale chez le rat a également montré que les fibres de collagènes sont parallèles à l'axe de l'implant. De même ces auteurs retrouvent des fibres de collagènes circulaires présentes dans le tissu conjonctif de la gencive marginal et dans le tissu conjonctif supra alvéolaire (11).

Dans l'étude animale de *Alper Qomut et al (2001)*, à partir de biopsies péri-implantaires chez le chien, les auteurs ont trouvé des résultats similaires aux études précédentes (7,11). Ils ont comparé l'orientation des fibres de collagènes autour de trois types d'implants avec surface et composition chimique différentes dans un contexte pathologique et non pathologique. Ils constatent que dans les tissus conjonctifs analysés autour des différents implants, il a des zones bien organisées et d'autres zones où les fibres se disposent de façon anarchique et ce quelques soient l'état de surface et/ou la composition chimique de l'implant. Ils remarquent également que dans les zones où il y a peu de fibres de collagènes

il y a de nombreux fibroblastes et dans les zones où les fibres de collagènes sont abondantes, les fibroblastes sont peu nombreux. Les fibres de collagènes sont parallèles. Parmi les fibres ayant une orientation définie, beaucoup ont une orientation de 0 à 5° par rapport à la surface implantaire. On ne retrouve dans aucun des échantillons des fibres qui sont orientées avec un angle compris entre 61 et 90° (17).

*Gianmaho Schierano et al* à partir de biopsies chez l'homme, constatent qu'il y a une organisation des fibres de collagènes en 3 systèmes (20):

- Les fibres de collagènes circulaires sont les plus nombreuses et situées à 200µm -800µm de la surface du pilier
- Les fibres longitudinales en faible nombre, localisées dans les premiers 200µm de la surface du pilier
- Les fibres obliques organisées en petits paquets qui sont séparés et situés à l'extérieur des deux autres types de fibres ; ils présentent une orientation variable et connectent les précédentes fibres à la muqueuse adjacente et au périoste.



*Représentation 3D de la distribution des différentes fibres de collagènes.  
Gianmaho Schierano, Guglielmo Ramieh et al, (2002)(20)*

Dans l'étude de *Marco Degidi et al (2012)*, les auteurs montrent qu'au niveau des 200 premiers microns de la surface du pilier, il y a de denses fibres de collagène parallèles entre elles et disposées plusieurs directions. Dans certaines zones du tissu conjonctif, il est possible de voir des paquets de fibres de collagènes orientés perpendiculairement ou obliquement. En revanche au-delà de 200microns les fibres de collagènes sont en paquet et orientées perpendiculairement à la surface du pilier (10).

#### 4.2.2.2 Les fibres de collagènes et leurs rapports dans le conjonctif des tissus péri-implantaires

Plusieurs auteurs dont les travaux s'appuient tant sur le modèle animal qu'humain, se sont intéressés à la composition des tissus conjonctifs péri-implantaires et ont étudié la densité et la topographie des différents types de fibres.

*Berglundh T et al, (1991)*, ont déterminé la proportion de fibres de collagènes présents dans le conjonctif péri-implantaire chez le chien. La proportion des fibres de collagènes est relativement homogène dans l'ensemble du tissu conjonctif. Les auteurs ont utilisé une méthode de comptage de points (100 points lumineux). A l'observation au microscope optique au grossissement de 1000, ils ont distingué deux zones, une de 100 microns immédiatement latérale à l'épithélium jonction et une autre zone de 100 microns immédiatement latérale à la surface implantaire. La zone latérale à l'épithélium jonction et la zone latérale à la surface implantaire sont toutes les deux composés de 87 % de fibres de collagènes (7).

Cependant d'autres études ont trouvé des résultats différents. Les auteurs constatent que la densité maximale des fibres de collagènes dans le tissu conjonctif n'est pas située à proximité immédiate de la surface implantaire : en comparant la proportion de fibres de collagènes dans le tissu conjonctif chez le chien face à des piliers de surfaces rugueuses et lisses par analyse au microscope optique ont montré que dans la zone directement adjacente à la surface du pilier (0-40 $\mu$ m), il y a 63-66% de collagènes et que dans la zone au-delà de 40 $\mu$ m il y a un pourcentage de fibres plus élevé (85-86% de collagènes) (12).

Une autre étude de *Gianmaho Schierano et al*, où les auteurs ont utilisé des biopsies humaines prélevées autour d'implants dans des cas de PACSI et d'autres dans des cas de prothèses fixées unitaires. Ils ont mis en évidence l'organisation des fibres de collagène autour des différents implants. Dans l'observation des coupes obtenues à partir des biopsies au microscope optique avec contraste, ils distinguent deux zones : une interne directement au contact de l'implant (0-200 $\mu$ m) et une zone externe à partir de 200 $\mu$ m de la surface (200-800 $\mu$ m). Dans la zone externe, les fibres de collagènes présentes dans le tissu conjonctif sont en densité maximale entre 200 $\mu$ m -800 $\mu$ m du pilier (20).

Hormis la densité en fibres de collagène présentes dans le tissu conjonctif, d'autres auteurs se sont plus particulièrement focalisés sur la typographie des différents types de fibres au sein du tissu conjonctif péri-implantaire :

Dans les études de *Christian A. et al* et de *George E. Romanos al*, les auteurs ont étudié l'organisation ultrastructurelle des éléments collagéniques présents au sein des tissus conjonctifs péri-implantaires à partir de biopsies humaines. Grâce à une technique d'immunohistochimie et une analyse au



microscopique optique et électronique, ils ont montré l'existence et la disposition des différents types de collagènes. Les fibres de collagène de types I sont présentes au sein du tissu conjonctif sous la forme fibrillaire. Elles sont les principales fibres du tissu conjonctif et assureraient la résistance mécanique ainsi que la stabilité au tissu mou péri-implantaire. Les fibres de collagène de types III de faibles épaisseurs sont présentes dans le tissu conjonctif selon un modèle diffus. Les fibres de collagène de type IV, quant à elles, sont exclusivement localisées dans la lamina densa de la membrane basale séparant l'épithélium du tissu conjonctif et dans les vaisseaux et nerfs. Les fibres de collagènes de type V, sont abondantes dans le stroma du tissu conjonctifs. Ces fibres ont une disposition en filaments avec diverses orientations. Leur densité est importante dans certaines zones du tissu conjonctif et autour des vaisseaux et des nerfs. Les fibres de collagènes de type VI, sont en très faible nombre dans le tissu conjonctif et s'organisent selon un modèle de répartition microfibrillaire. Elles sont obliques ou longitudinales. Les fibres de collagènes de type VII, sont présentes uniquement au niveau de la jonction épithélio-conjonctive. Ces fibrilles d'ancrages sont présentes en forte densités sous la membrane basale épithéliale (14,19).

*Elisa Borsani et al (2005)*, ont analysé la distribution des collagènes I, III, IV et V dans les tissus péri-implantaires sains et pathologiques chez l'homme. Les fibres de collagènes sont épaisses, organisées en paquet et bien orientées dans les tissus sains. Tandis que dans les tissus péri-implantaires avec des péri-implantites, les fibres de collagènes sont dispersées et sans direction claire (1).

#### 4.2.2.3 Synthèse

	Tissu conjonctif péri-dentaire	Tissu conjonctif péri-implantaire
<b>Orientation des fibres de collagènes</b>	-Les fibres dento-gingivales perpendiculaires à la dent -Les fibres dento-périostées obliques	-Fibres parallèles à la surface du pilier implantaire dans les 200 premiers microns de la surface du pilier.  -Fibres circulaires environ entre 200-800µm de la surface du pilier implantaire.  -Fibres obliques au-delà de 800µm.
<b>Composition et répartition des fibres de collagènes</b>	La zone à proximité de la surface dentaire est moins riche en fibres de collagènes que le reste du tissu conjonctif.  Plusieurs types de fibres de collagènes : -Type I= présentes dans l'ensemble du TC (fibres les plus nombreuses) -Type III= Dans le TC et sous la lame basale de l'épithélium oral /sulculaire/ et de jonction -Type IV=Membrane basale de l'épithélium et au niveau des vaisseaux et structures nerveuses -Type V= Faible densité dans le TC et présent surtout autour des vaisseaux et structures nerveuses.	La zone à proximité du pilier est moins riche en fibres de collagènes que le reste du tissu conjonctif.  Plusieurs types de fibres de collagènes : Type I= présentes dans l'ensemble du TC (fibres les plus nombreuses) -Type III= Dans le TC et sous la lame basale de l'épithélium oral /sulculaire/ et de jonction -Type IV=Membrane basale de l'épithélium et au niveau des vaisseaux et structures nerveuses -Type V= Forte densité dans le TC et présent surtout autour des vaisseaux et structures nerveuses. -Type VI= Réseau microfibrillaire dans TC avec faible densité de fibres de collagènes

	-Type VI= Réseau microfibrillaire dans TC avec une forte densité proche de la membrane basale des vaisseaux et structures nerveuses. -Type VII= Fibrilles d'ancrages peu nombreux localisées dans la jonction épithélio-conjonctive.	-Type VII= Fibrilles d'ancrages nombreux localisées dans la jonction épithélio-conjonctive.
--	---	---

Globalement la composition en fibres de collagènes des deux tissus semble être similaire, la proportion des fibres de collagènes est faible à proximité de la surface dentaire ou implantaire par rapport au reste du tissu conjonctif. Cependant, quelques études se contredisent concernant la densité des fibres de collagènes dans le tissu conjonctif péri-implantaire (7,12,20).

Mais il existe quelques différences, la proportion de fibres de collagènes de type V est plus importante dans les tissus péri-implantaires par rapport aux tissus parodontaux (1,12). Les fibres de collagènes de type I sont présents dans les deux tissus mais l'épaisseur de ces fibres est moins importante dans les tissus péri-implantaires. Les fibres de collagènes de type VI, forment un réseau microfibrillaire dans le tissu conjonctif et proche de la membrane basale des vaisseaux et nerfs des tissus parodontaux. Dans les tissus péri-implantaires, ce réseau microfibrillaire dans la lamina propria est en faible densité. Les fibres de collagènes de type VII ont une répartition similaire dans les parodontes et les tissus péri-implantaires à savoir dans la jonction épithélio-conjonctive. Dans les tissus péri-implantaires, ces fibrilles d'ancrages sont beaucoup plus nombreux que ceux dans les parodontes (19).

En ce qui concerne l'orientation des fibres dans les parodontes, les fibres ont une orientation plutôt perpendiculaire ou obliques à la surface de la dent, parmi ces fibres on distingue les fibres dento-gingivales et les fibres dento-périostées.

Dans les tissus péri-implantaires, le conjonctif est non adhérent à la surface du pilier, les fibres à proximité de la surface ont une orientation parallèle. Et dans le reste du conjonctif, les fibres de collagènes peuvent avoir une disposition circulaire autour de l'implant.

Dans un contexte pathologique, la disposition du réseau collagénique devient anarchique conséquence de la destruction accrue du réseau collagénique par les métalloprotéinases lors de processus inflammatoire (1).

#### 4.2.3 La vascularisation

La vascularisation est une entité très importante au sein de tout tissu, elle assure une certaine homéostasie à ce dernier et elle a les rôles suivants tel que l'apport de nutriments, production de fluide mais surtout un rôle primordial dans les processus d'inflammation mis en place lors d'agressions. Que ce soit au sein des tissus péri-dentaires ou des tissus péri-implantaires, malgré leurs différences du point de vue des réseaux vasculaires (absence de ligament parodontale au sein du tissu mou péri-implantaire principalement) les réseaux vasculaires présents sont indispensables pour la défense tissulaire.

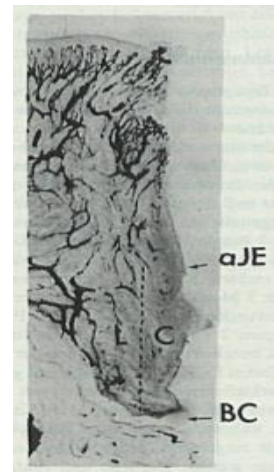
En effet, face aux agressions mécaniques et bactériennes, ces deux tissus mettent en place un processus d'inflammation faisant intervenir de nombreux acteurs de l'inflammation, tels que les médiateurs (cytokines, chimiokines...) et les cellules immunitaires (leucocytes, macrophages...). Ainsi une certaine communication cellulaire se met en place afin de permettre aux cellules inflammatoires circulantes dans les vaisseaux sanguins, de venir au site de la lésion. Les cellules inflammatoires subissent alors une transmigration au sein du tissu conjonctif via l'interaction avec les cellules endothéliales des vaisseaux sanguins présents au sein du tissu conjonctif. Toutes ces interactions sont orchestrées par des molécules d'adhérences.

#### **4.2.3.1 Comparaison de la topographie vasculaire des tissus péri-dentaires et péri-implantaires sains.**

Une étude portant sur l'évaluation de la topographie vasculaire des parodontes et des tissus mous et durs péri-implantaires a été réalisée par *Berglundh T et al* chez le chien (21).

- Dans les parodontes, la vascularisation de la gencive marginale et du tissu conjonctif dérive de deux sources : la vascularisation supra périostées latérale au procès alvéolaire et les vaisseaux du ligament alvéolodentaire. Il y a le plexus sub-épithéliale, formé de vaisseaux sanguins provenant des gros vaisseaux supra périostés. La densité des vaisseaux augmente dans la partie marginale de la gencive libre. Des boucles capillaires issues de ce plexus se projettent dans les papilles conjonctives, leurs diamètres est entre 7 et 10  $\mu\text{m}$ . La vascularisation de la partie latérale à la surface de l'émail est localisée à quelques microns de la lame basale de l'épithélium de jonction. Ces vaisseaux sont les branches terminales des vaisseaux supra-périostés. Cette vascularisation est composée de vaisseaux avec des diamètres variables, les fins vaisseaux font moins de 7 $\mu\text{m}$  et les plus gros vaisseaux font entre 10 et 40 $\mu\text{m}$ . Le plexus sub-épithéliale et la vascularisation latérale de la surface de l'email forment dans le sens mésio-distale, un réseau vasculaire anastomosé que l'on appelle le "*crevicular plexus*". Les vaisseaux du tissu conjonctif supra-crestal, situé latéralement par rapport au ciment sont issus de la vascularisation du ligament alvéolo dentaire principalement et une petite partie des vaisseaux supra-périostés. Les vaisseaux entourant le ciment sont généralement fins mais quelques vaisseaux plus larges peuvent être présents.
- Dans les tissus conjonctifs péri-implantaires, dans les papilles conjonctives, des boucles capillaires sont présentes, ce sont les branches terminales des vaisseaux supra-périostés et ont un diamètre compris entre 7 et 10  $\mu\text{m}$ . Leurs configurations et localisations sont similaires à celles des parodontes. La vascularisation de la zone latérale à l'épithélium de jonction avec une distance de 50 $\mu\text{m}$  de la lame basale, il y a le « *crevicular plexus* » avec des vaisseaux de 20-40 $\mu\text{m}$ . Les vaisseaux du « *crevicular plexus* » semblent être en continuité avec les vaisseaux

supra-périostées. La vascularisation des tissus conjonctifs apical à l'épithélium de jonction et les tissus conjonctifs supra-crestaux présentent une vascularisation divisée en deux parties, une centrale de 300-500µm d'épaisseur et une latérale à celle-ci. Dans la partie centrale, seulement quelques fins capillaires sont présentes et parfois aucune vascularisation n'est observée. Dans la zone latérale au tissu conjonctifs péri-implantaires, de plus gros vaisseaux qui sont des branches issues des vaisseaux supra-périostés (21).



#### 4.2.3.2 Comparaison des densités vasculaires entre les tissus conjonctifs péri-dentaires et péri-implantaires sains.

Dans l'étude animale de *Berglundh T, Lindhe J et al (1991)*, les auteurs ont comparé la composition des tissus péri-implantaires avec les tissus péri-dentaires au microscope optique avec un grossissement de 1000 et ont calculé les densités vasculaires grâce à la technique de "point counting". Ils distinguent deux zones, une zone de tissu conjonctif à 100µm immédiate de l'épithélium de jonction, et une zone à 100µm immédiate à la surface implantaire ou au ciment. Dans les tissus conjonctifs péri-dentaires, la zone immédiate de l'épithélium de jonction est composée de 7% de structures vasculaires alors que la zone de tissu conjonctif adjacente au ciment, il n'y a que de 3% de structures vasculaires. Dans les tissus conjonctifs péri-implantaires, la zone immédiate à l'épithélium de jonction contient 6% de structures vasculaires alors que la zone de tissu conjonctif adjacente à la surface implantaire ne contient que 5% de structures vasculaires (7).

D'autres études ont montré que les tissus conjonctifs latéraux au ciment sont richement vascularisés contrairement aux tissus conjonctifs latéraux aux tissus péri-implantaires qui sont quasiment dépourvus de vascularisation. De nombreuses autres études animales et à partir de biopsies humaines évoquent dans les tissus conjonctifs localisés immédiatement au contact de l'implant sont caractérisés par une faible densité de structures vasculaires (8,12,14,15,17,19,21,23).

#### 4.2.3.3 Molécules d'adhérences et vascularisation

Dans l'étude de *M. S. Tonetti et al (1994)* à partir de biopsies humaines, ils ont étudié l'expression des molécules d'adhésion cellulaires exprimées dans les tissus péri-dentaires et les tissus péri-implantaires sains. Le but était de comparer, la présence et répartition de ICAM-1, de ELAM-1, de VCAM-1 et de PECAM-1 exprimées dans la microvascularisation des parodontes et les tissus péri-implantaires sains. La comparaison des tissus, montre qu'il n'y a aucune différence significative entre les parodontes et les

tissus péri-implantaires concernant l'expression des HEV-CAMs. Les HEV-CAMs sont exprimées dans l'épithélium oral, dans l'épithélium de jonction, dans l'ICT et dans le reste de tissu conjonctif non infiltré. L'expression d'ICAM-1, ELAM-1 et VCAM-1, cependant, est constamment plus élevée dans l'ICT sous-jacent à l'épithélium de jonction. Seulement une fraction de boucles de capillaires est positive pour ICAM-1, ELAM-1 ou VCAM-1 quand ils sont comparés consécutivement à l'expression de PECAM-1. Car ce dernier est exprimé à travers toute la muqueuse péri-implantaire et le parodonte. L'expression d'ELAM-1 est principalement localisée sous l'épithélium de jonction en association étroite avec l'ICT. Quelques rares capillaires exprimant ELAM-1 dans le reste du tissu conjonctif ou les papilles conjonctives sont présents. Mais pas de différences de l'expression d'ELAM-1 entre les deux tissus. Concernant ICAM-1, elle est exprimée principalement par les capillaires à l'intérieur de l'ICT et dans l'épithélium de jonction autour des dents et des implants. A l'intérieur de l'épithélium de jonction, le niveau d'expression de ICAM-1 semble augmenter de la couche basale vers les couches plus superficielles. De rares capillaires exprimant ICAM-1 sont constatés dans le stroma du tissu conjonctif et dans les papilles conjonctives. VCAM-1 quant à lui est exprimé faiblement dans les capillaires associés à la périphérie de l'ICT (22).

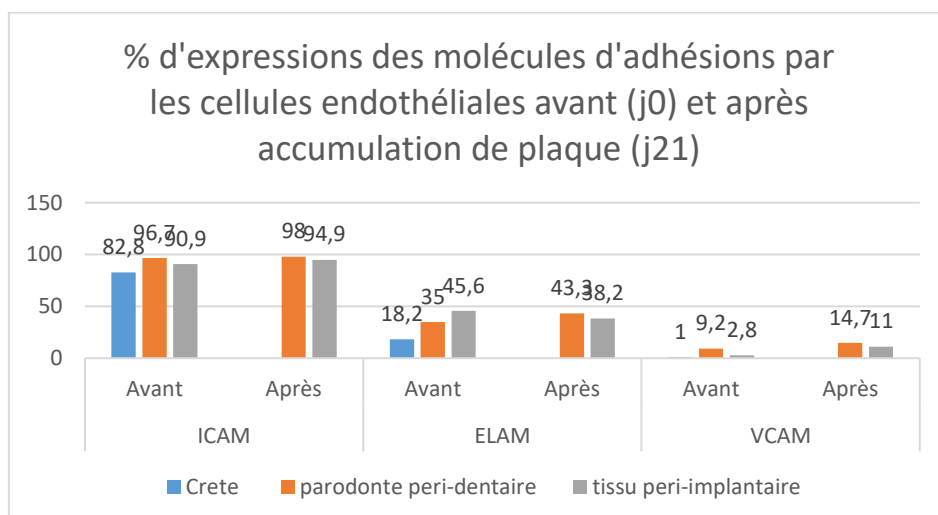
Des résultats similaires à l'étude précédente *M. S. Tonetti et al (1994) (22)* ont été trouvés dans l'étude de *Zitzmann NU et al (2001)(23)*; les auteurs ont étudié également l'expression des molécules ICAM-1 et ELAM-1 dans les tissus péri-dentaires et péri-implantaires sains ainsi qu'après 21 jours d'accumulation de plaque à partir de biopsies humaines par des techniques de marquage immunohistochimique. Il n'y a pas de différence significative dans l'expression de ICAM-1 avant et après accumulation de plaque quand on compare les deux tissus. Néanmoins l'expression de ICAM-1 a tendance à légèrement augmenter avec l'accumulation de plaque dans les deux tissus. Concernant l'expression de ELAM-1, moins importante que ICAM-1, montre également les mêmes niveaux d'expressions dans les deux tissus avant et après accumulation de plaque.

L'étude de *N. U. Zitzmann et al (2002)*, à partir de biopsies humaines, où les auteurs ont voulu analyser l'expression des molécules d'adhésion endothéliales dans la muqueuse de la crête alvéolaire, la gencive et la muqueuse péri-implantaire chez l'homme avant et après accumulation de plaque (21 jours). Après marquage immunohistochimique avec les anticorps dirigés contre les cellules exprimant ICAM (CD54), ELAM (CD62) et VCAM (CD106) et une analyse au microscope optique au grossissement de 40, ils ont constaté des différences d'expression dans les tissus étudiés.

Dans les muqueuses de crête, les vaisseaux occupent environ 5% du tissu conjonctif. La fraction de tissu vasculaire marquée, est pour ICAM (CD54), ELAM (CD62) et VCAM (CD106) de 82.8+-1.4%, 18.2+-6.5% et 1.0+-1.9%, respectivement. La fraction vasculaire des tissus péri-dentaires (6%) occupe une plus grande proportion significative par rapport aux tissus péri-implantaires (5%) et aux crêtes édentées avant accumulation de plaque. Dans les tissus péri-dentaires, la majorité des unités vasculaires expriment les marqueurs de ICAM-1 (CD54) (96,7%), tandis que 35,0% des vaisseaux expriment

ELAM-1(CD62) et 9,2% des vaisseaux expriment le marqueur de VCAM-1(CD106). Les valeurs correspondantes pour les tissus péri-implantaires est 90,9% (ICAM-1), 45,6% (ELAM-1) et 2,8% (VCAM-1). Dans les crêtes édentées, la proportion d'unités vasculaires exprimant les trois différentes molécules d'adhésion est significativement plus petite que dans les tissus péri-dentaires. La fraction de structures vasculaires ELAM-1+ est significativement plus petite dans les crêtes édentées par rapport aux tissus péri-implantaires et péri-dentaires.

Après accumulation de plaque pendant 3 semaines, les tissus péri-dentaires et péri-implantaires montrent un ICT, qui est occupé par une fraction de vaisseaux sanguins similaires (6,2% et 5,7% respectivement). Dans les tissus péri-dentaires, la plupart des vaisseaux vasculaires expriment ICAM-1 (CD54, 98.0%), tandis que la proportion est de ELAM-1(CD62) est 43.3%, et de VCAM-1(CD106) est de 14.7%. Dans les péri-implantaires, les vaisseaux sanguins expriment 94.9% de ICAM-1, 38.2% de ELAM-1 et 11.0% VCAM-1. Durant la période expérimentale, le changement de structures vasculaires est plus faible dans les tissus péri-dentaires que dans les tissus péri-implantaires. Après 21 jours d'accumulation de plaque, l'expression d'ICAM-1 augmente dans les deux tissus. En revanche, la proportion de structures vasculaires dans les tissus péri-dentaires exprimant ELAM-1 augmente, tandis que dans les tissus péri-implantaires elle diminue. Les changements dans l'expression d'ELAM-1 diffèrent significativement entre les deux tissus. Une des possibles explications du changement observé dans les tissus péri-implantaires, pourrait être due l'inhibition de l'expression d'ELAM-1 par certaines cytokines. L'expression de VCAM-1 est significativement plus petite dans les crêtes édentées et augmente dans les tissus péri-dentaires et péri-implantaires après 3 semaines d'accumulation de plaque (24).



#### 4.2.3.4 Inflammation et vascularisation

##### 4.2.3.4.1 ICT et densité vasculaire

L'étude de *Marcia Fernandes de Araujo et al (2014)*, sur des biopsies humaines, a voulu comparer les muqueuses péri-implantaires saines avec les muqueuses présentant une péri-implantite. Ils ont constaté que dans les cas de péri-implantites, il y a une corrélation positive significative entre la densité de mastocytes tryptase et la densité de vaisseaux sanguins immunomarqués avec les anticorps anti-CD31 et une corrélation positive significative entre la densité de mastocytes chymases et la densité de vaisseaux sanguins immunomarqués avec les anticorps anti-CD31. Cela suggère que plus la densité vasculaire augmente plus le nombre de cellules mastocytaires est important (2) .

*Tord Berglundh et al (2004)*, à partir de biopsies humaines de tissus péri-implantaires pathologiques, les auteurs ont montré que la composition de l'ICT n'est pas uniforme concernant la vascularisation. Dans l'ICT il a peu mais de larges vaisseaux sanguins, qui occupe la zone centrale de la partie marginale de l'ICT, tandis que de nombreux petits vaisseaux sont présents dans la zone latérale à la poche épithéliale. Dans la partie centrale et apicale de l'ICT, il y a de nombreux vaisseaux par rapport à la partie marginale (25).

D'autres études animales et chez l'homme se sont particulièrement intéressées à la comparaison de la densité vasculaire de l'ICT entre les parodontes et les tissus péri-implantaires.

L'étude d'*O. Carcuac et al (2014)(5)* chez l'homme, où les auteurs ont montré des différences entre les tissus péri-dentaires et péri-implantaires pathologiques. Avec une technique d'immunohistochimie utilisant des anticorps pour marquer les cellules endothéliales et une observation au microscope optique, ils ont constaté que la densité de vaisseaux à l'intérieur de l'ICT est significativement plus grande dans les parodontites que dans les péri-implantites. En revanche dans le tissu conjonctif non infiltré, la proportion de vaisseaux est plus importante dans les péri-implantites que dans les parodontites.

Une étude chez le chien de *Lindhe J, Berglundh T, Ericsson I et al (1991)(7)*, présente des résultats similaires. En analysant des lésions après placement de ligatures dans les tissus péri-dentaires et péri-implantaires au microscope optique, ils constatent qu'au niveau de l'ICT, la densité de structures vasculaires est plus importante au niveau des dents par rapport aux implants (12,7% vs 8,7%). Au niveau vasculaire il y a donc une différence entre les deux tissus, ce qui pourrait expliquer une réponse plus lente du système immunitaire dans les péri-implantites.

#### 4.2.3.4.2 Néovascularisation et facteur VEGF

Les auteurs *OBÁDAN F et al (2018)*, dans leurs étude sur l'analyse au microscope optique des tissus péri-implantaires humains sains et pathologiques ont montré que la vascularisation augmente dans les zones de processus inflammatoire très intense (26).

*Roberto Cornelini et al (2001)*, à partir de biopsies de tissus péri-implantaire sains et de tissus péri-implantaires pathologiques, les auteurs ont comparé le niveau d'expressions du facteur VEGF par de nombreuses cellules en particulier les fibroblastes et la densité de micro vaisseaux. Grace à une technique de marquage immunohistochimique de VEGF et le facteur VIII et une observation au microscope optique au grossissement de 400, ils ont constaté des différences entre les deux tissus. Le niveau d'expression de VEGF par les fibroblastes est plus important dans les tissus pathologiques péri-implantaires par rapport aux tissus sains (90-100% vs 70-90%). De même la densité de la microvascularisation est plus importantes dans les tissus pathologiques péri-implantaires par rapport aux tissus sains et ce de façon significative (27).

Dans l'étude de *P. Bullon et al (2004)*, les auteurs ont comparé cinq cas de péri-implantites avec cinq cas avec tissus péri-implantaires sains et cinq cas avec des parodontites agressives à partir de biopsies humaines. Par une technique de marquage immunohistochimique, ils ont constaté que la prolifération vasculaire par immunoréactivité pour CD34, le Facteur VIII, et le facteur VEGF est plus importante dans les cas de péri-implantites que dans les cas de parodontites agressives et les cas de tissus péri-implantaires sains dans l'épithélium sulculaire et l'épithélium de jonction. De même dans l'étude de *Sandra Bordin et al (2009)(28)*, les auteurs ont montré à partir de cultures de fibroblastes in vitro issues de biopsies de tissus péri-dentaires sains, tissus avec péri-implantites et tissus avec parodontites, qu'il y a une différence dans l'expression du facteur VEGF dans les trois populations de fibroblastes, ceux issue de parodontites (GFP), ceux de tissus avec péri- implantites (GFI) et ceux issue de tissus péri-dentaires sains (HF). VEGF, facteur très important dans la différenciation vasculaire, est six fois plus exprimé par les fibroblastes (GFI) par rapport aux fibroblastes (HF) et deux fois plus par rapport aux fibroblastes (GFP) (29).

*Verardi, M. Quaranta et al (2010)*, dans une étude similaire à la précédente, les auteurs ont retrouvé des résultats similaires à l'étude précédente de *Sandra Bordin et al (28)*. Ils ont analysé le niveau d'expression de VEGF par cultures in vitro de fibroblastes issus de biopsies de tissus péri-implantaires avec péri-implantites, de tissus parodontaux sains et de tissus péri-dentaires avec parodontite avant et après stimulation par le complément C1q. Les fibroblastes issus des tissus avec péri-implantites expriment un profil angiogénique évident. L'expression de VEGF de base avant la stimulation avec le complément C1q par ces fibroblastes est 6 fois et 2 fois plus élevée que le niveau d'expression dans la



gencive saine ou pour les fibroblastes dans les parodontites chroniques respectivement. Le traitement avec C1q augmente la sécrétion de VEGF dans les fibroblastes (GFI) par 7 par rapport à la sécrétion de base, mais le complément C1q n'a aucun effet sur la sécrétion de VEGF dans les fibroblastes issus des gencives saines et des tissus avec parodontites chroniques (18).

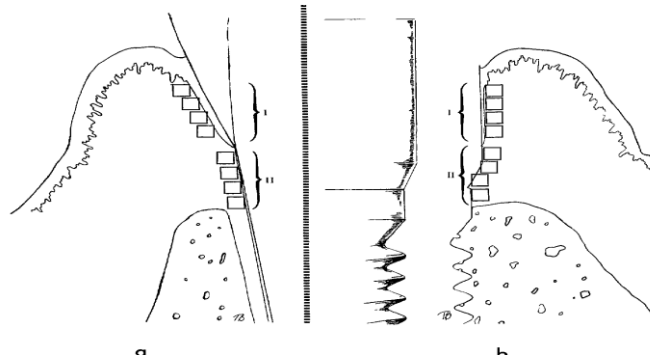
#### **4.2.4 Les cellules immunitaires**

Les cellules immunitaires sont les principales actrices des processus inflammatoires qui se produisent lorsque les tissus péri-dentaires et péri-implantaires sont exposés à des facteurs d'agressions mécaniques ou bactériennes. Au sein de tissus sains, elles sont en faible nombre en revanche lors de processus inflammatoires, leurs nombres augmentent fortement. Plusieurs études se sont intéressées à la composition en cellules inflammatoires des tissus conjonctifs péri-implantaires et péri-dentaires afin de mieux comprendre les mécanismes physiopathologiques. Des études se sont portées sur l'analyse des tissus péri-implantaires et tissus péri-dentaires dans un contexte physiologique et d'autres dans un contexte pathologique.

##### **4.2.4.1 Etudes dans le contexte physiologique**

###### **4.2.4.1.1 Etudes animales**

Dans l'étude animale de *Berglundh T et al*, les auteurs ont analysé et comparé la composition des tissus mous péri-dentaires et péri-implantaires cliniquement sains à partir de biopsies en bloc de tissus mous et durs chez des chiens. Une analyse morphométrique a été menée via la technique de comptage cellulaire au microscope optique \* 1000 dans les tissus conjonctifs péri-dentaires et péri-implantaires. Deux zones ont été analysées, une zone de 100µm immédiatement adjacente à l'épithélium de jonction et une autre zone de 100µm immédiatement adjacente à la surface dentaire ou implantaire. Dans la zone de 100µm immédiatement adjacente à l'épithélium de jonction, les pourcentages de leucocytes sont de 2% et de 0.5% dans les tissus conjonctifs péri-dentaires et tissus conjonctifs péri-implantaires respectivement. Dans la zone de 100µm immédiatement adjacente à la surface dentaire ou implantaire, les pourcentages de leucocytes sont de 0.6% et de 0.3% dans les tissus conjonctifs péri-dentaires et tissus conjonctifs péri-implantaires respectivement. Les leucocytes dans les deux tissus sont principalement localisés dans le tissu conjonctif dans la zone de 100µm à proximité de l'épithélium de jonction. Ainsi en comparant les deux tissus, les leucocytes sont plus nombreux au niveau des tissus conjonctifs péri-dentaires qu'au niveau des tissus péri-implantaires (7).



*Berglundh T, Lindhe J, Ericsson I, Marinello CP, Liljenberg B, Thomsen P (1991) (7)*

#### 4.2.4.1.2 Etudes chez l'homme

Des études portant uniquement sur l'analyse des tissus conjonctifs péri-implantaires sains humains, l'une au microscope optique à contraste de phase (20) et l'autre au microscope à lumière polarisée (10) montrent que les cellules inflammatoires sont retrouvées occasionnellement sous l'épithélium et à l'intérieur du tissu conjonctif autour du pilier. Des résultats similaires sont retrouvés dans les études de *Abrahamsson et al (2002) (12)* et *Christian A. et al (1999) (14)*.

Une autre étude s'est particulièrement intéressée à l'analyse des cellules dendritiques dans les muqueuses péri-implantaires et dans les parodontes sains. Les auteurs ont voulu comparer la localisation des cellules dendritiques interstitielles et des cellules de Langerhans dans les muqueuses péri-implantaires et dans les parodontes sains ainsi que leurs rapports respectifs à partir de biopsies chez l'homme. Ils ont donc comparé deux groupes d'échantillons (27 échantillons =14 tissus péri-implantaires et 13 tissus parodontaux). Les résultats de l'analyse immunohistochimique des tissus péri-dentaires et péri-implantaires sains, montrent que le nombre de Cellules de Langerhans (CD1a+) sont plus importants dans les tissus conjonctifs péri-dentaires que dans les tissus conjonctifs péri-implantaires avec ou sans infiltrat inflammatoire de façon significative. En revanche dans l'épithélium oral, l'épithélium sulculaire ou épithélium de jonction, la proportion de cellules de Langerhans (CD1a+) est similaire. Concernant les cellules dendritiques interstitielles, elles sont plus nombreuses dans les tissus conjonctifs péri-implantaires par rapport aux tissus conjonctifs péri-dentaires avec ou sans infiltrat inflammatoire et cela de façon significative (30).

Dans l'étude de *Maurtio S. et al (1995)*, les auteurs ont voulu évaluer la distribution topographique des différentes cellules inflammatoires : lymphocytes B (CD22) , lymphocytes T (CD3), lymphocytes T suppresseurs/cytotoxiques (CD8), lymphocytes T Helper (CD4), Lymphocytes Natural Killer (CD56), les Macrophages (CD68), les PMN (élastase+) ainsi que les lymphocytes T mémoires et les lymphocytes T naïfs dans les parodontes et les tissus péri-implantaires sains via l'IHC et la microscopie optique au grossissement 250. Dans un contexte physiologique, un ICT est toujours présent dans les deux tissus. Ce dernier est localisé sous-jacent à la partie coronaire de l'épithélium de

jonction. Dans les deux tissus, des cellules inflammatoires sont retrouvés dans l'épithélium oral, dans l'épithélium de jonction, dans l'ICT et l'OCT. Cependant la plus grande densité de cellules inflammatoires est dans l'ICT. Il n'y a pas de différences significatives concernant la densité cellulaires entre les deux tissus même s'il y aurait une certaine tendance à être plus importante dans les tissus péri-implantaires. Cependant des différences régionales des cellules inflammatoires existent entre les deux tissus qui se traduit par la comparaison des différents ratios (31).

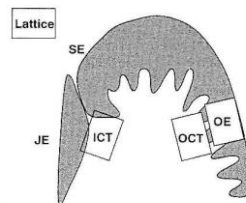


Fig. 1. Schematic illustration of the quantitative data analysis. Please note the positioning of the counting lattice. See text for abbreviations.

*Représentation schématique des différentes zones des tissus étudiés. Maurtio S. Tonetti P, Martin Imboden, Leena Gerber, Nikiaus P. Lang (1995)(31)*

➤ Ratios lymphocytes T/Lymphocytes B

Les lymphocytes T sont prédominants par rapport aux lymphocytes B (CD22+) que ça soit dans l'épithélium et les tissus conjonctifs des parodontes ou des tissus péri-implantaires. Il n'y a pas de différence significative observée entre JE et ICT concernant le ratio lymphocyte T/Lymphocyte B dans la gencive. Cependant dans les tissus péri-implantaires, ils constatent une diminution du ratio lymphocyte T/Lymphocyte B entre JE et l'ICT, en effet le ratio est plus important dans JE que ICT. En comparant les ratios de l'ICT des parodontes et des tissus péri-implantaires, celui-ci est plus faible dans les tissus péri-implantaires par rapport aux tissus péri-dentaires.

➤ Ratios Lymphocytes T helper, Les lymphocytes T inducer / Les lymphocytes T supprimeurs, Les lymphocytes T cytotoxiques

Les cellules CD4+ (Lymphocytes T helper/Les lymphocytes T inducer) prédominent sur les cellules CD8+ (Les lymphocytes T supprimeurs/ Les lymphocytes T cytotoxiques) que ce soit dans les épithéliums ou dans les tissus conjonctifs des parodontes et des tissus péri-implantaires.

➤ Ratios lymphocytes T mémoires/ lymphocytes T naïfs

Dans l'épithélium de jonction, les lymphocytes T mémoires dominent sur les lymphocytes T naïfs. Une augmentation significative du ratio lymphocytes T mémoires/ lymphocytes T naïfs est visible dans l'épithélium de jonction des tissus péri-implantaires par rapport aux tissus péri-dentaires. Dans l'ICT ce ratio lymphocytes T mémoires/ lymphocytes T natifs est égal à 1. Que ce soit dans les tissus péri-

dentaires ou les tissus péri-implantaires, le ratio lymphocytes T mémoires/ lymphocytes T naïfs est plus élevé dans l'épithélium de jonction par rapport à l'ICT.

➤ Ratios PMN Elastase+ /macrophages, monocytes (CD68+)

Les ratios sont plus grands dans l'épithélium de jonction et dans l'ICT, indiquant ainsi une prédominance des polynucléaires neutrophiles sur les monocytes/macrophages dans l'épithélium de jonction et l'ICT des deux tissus. En revanche ce ratio est plus petit que dans l'épithélium oral et le tissu conjonctif OCT, indiquant alors que ce sont les macrophages/ monocytes qui prédominent sur les polynucléaires neutrophiles dans ces zones des deux tissus.

#### **4.2.4.2 Etudes dans le contexte pathologique**

Face à une agression mécanique ou bactérienne matérialisée par une accumulation de plaque autour des dents ou des implants, il s'ensuit des modifications majeures au sein des tissus péri-dentaires et péri-implantaires. L'infiltrat inflammatoire se développe au sein des tissus conjonctifs riche en cellules immunitaires. Puis s'ensuit une transmigration leucocytaire vers l'épithélium de jonction. Plusieurs études ont analysé les caractéristiques inflammatoires de l'infiltrat inflammatoire (ICT) dans les conditions pathologiques, à savoir dans les cas de parodontites et de mucosites /péri-implantites.

##### **4.2.4.2.1 Morphologie de l'ICT**

###### **4.2.4.2.1.1. Volume de l'ICT**

###### **4.2.4.2.1.1.1. Tissus péri-implantaires**

Dans l'étude *Gualini & Berglundh (2003)*, les auteurs ont fait une analyse comparative de tissus péri-implantaires au stade de la mucosite et au stade de la péri-implantite. Cette étude a été réalisée au moyen d'un microscope optique équipé d'un système d'image au grossissement de 400 afin de déterminer le volume de l'ICT dans les 2 groupes. Le volume de ICT dans les cas de mucosites est peu étendu, bien délimité. Quant aux cas des péri-implantites, le volume ICT est trois fois plus important que dans le cas de mucosites (1,26mm<sup>2</sup> vs 0,36mm<sup>2</sup>) (32).

*Tord Berglundh, Orn Gislason et al (2004)*, à partir de tissus péri-implantaires humains, les auteurs ont déterminé la taille moyenne des lésions péri-implantaires (péri-implantites). Elle est de 3.61mm<sup>2</sup> (ICT) avec des variations entre les échantillons allant de 0.84 à 8.50mm<sup>2</sup> (25).

###### **4.2.4.2.1.1.2. Comparaison entre parodontes et tissus péri-implantaires**

Des études animales et à partir de biopsies humaines ont évalué la taille de l'ICT présent au sein des tissus conjonctifs péri-dentaires et péri-implantaires. La plupart des études s'accordent à dire que le

taille de l'ICT est plus importante au sein des tissus conjonctifs péri-implantaires par rapport aux parodontes (3,5,33).

Dans l'étude de *Galindo-Moreno P. et al* , les auteurs montrent que l'ICT est plus important dans les cas de péri-implantites par rapport au parodontites ( $2.53 \pm 0.23 \text{ mm}^2$  vs  $2.08 \pm 0.20 \text{ mm}^2$ , respectivement à partir de biopsies humaines) (33).

L'étude de *O. Carcuac et T. Berglundh*, a montré des différences également concernant la taille de l'ICT dans des cas de péri-implantites et de parodontites à partir de biopsies chez l'homme. La taille de l'ICT dans les cas de péri-implantites est deux fois plus grande que celui dans les parodontites chroniques ( $3.48 \pm 2.54 \text{ mm}^2$  vs.  $1.49 \pm 1.05 \text{ mm}^2$ ) (5).

De même plusieurs études expérimentales chez le chien ont constaté un phénomène de « *self liminting* » ou processus d'auto-défense, dans les tissus péri-dentaires par rapport aux tissus péri-implantaires pathologiques. Cela se produit sous la forme d'une capsule protectrice dans les tissus conjonctifs péri-dentaires séparant l'ICT de l'os un mois après retrait des ligatures alors qu'il est absent des tissus conjonctifs péri-implantaires. Il y a une zone de tissu conjonctif structurellement intact et non inflammatoire entre l'ICT et la crête osseuse dans les cas de parodontites contrairement aux tissus péri-implantaires pathologiques. Ce qui expliquerait que l'étendue de l'ICT soit plus grande dans les cas de péri-implantites et donc des destructions tissulaires plus importantes dans les tissus péri-implantaires par rapport aux tissus péri-dentaires(3,5).

Toutes les études précédemment citées affirment toutes que l'ICT est de taille plus importante dans les tissus péri-implantaires par rapport aux parodontes. Cependant une autre étude, a trouvé des résultats contradictoires, dans des échantillons de biopsies humaines de tissus péri-dentaires et de muqueuses péri-implantaires après 21 jours d'accumulation de plaque. L'examen microscopique montre dans tous les échantillons constamment dans le tissu conjonctif latéralement à l'épithélium de jonction, un important infiltrat inflammatoire dans les deux types de tissus. La taille de l'ICT est plus importante dans les parodontes par rapport aux muqueuses péri-implantaires ( $0.26 \text{ mm}^2$  vs  $0.14 \text{ mm}^2$ )(23).

#### **4.2.4.2.1.2. Rapport ICT et barrière épithéliale**

Dans l'ensemble des études animales et chez l'homme, l'ICT se développe dans le tissu conjonctif sous-jacent à l'épithélium de jonction dans les tissus péri-dentaires et péri-implantaires (26,33). Ce dernier s'étend au fur et à mesure apicalement et ce d'autant plus dans les tissus péri-implantaires pathologiques. L'étude de *Gualini, Berglundh et al (2003)* (32) a montré dans les cas de mucosites, l'ICT est localisé dans le tissu conjonctif adjacent à l'épithélium de jonction et s'étend peu

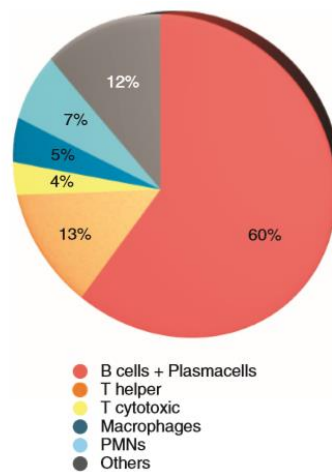
profondément dans le tissu conjonctif, la lésion est bien délimitée. Quant aux cas des péri-implantites, l'ICT occupe le tissu conjonctif adjacent à la poche épithéliale ulcérée et s'étend plus profondément.

#### 4.2.4.2.2. Composition cellulaire de l'ICT

##### 4.2.4.2.2.1. ICT et parodontes

De nombreuses études à partir de biopsies humaines, ont révélé que les lymphocytes B et les cellules plasmatisques dominent parmi les cellules inflammatoires dans les parodontites chroniques et agressives. Les lymphocytes B sont plus nombreux que les lymphocytes T (34–36). D'autres auteurs se basant sur une technique immunohistochimique avec le marqueur CD138 ont également retrouvé des résultats similaires (37,38) .

Une approche méta-analytique a étudié les proportions relatives de cellules inflammatoires dans les parodontites. La proportion des cellules inflammatoires est la suivante, les lymphocytes B et les cellules plasmatisques représentent 60% tandis que les lymphocytes T helper et T cytotoxiques représentent respectivement 13% et 4%, dans l'ICT. La proportion de PMN (polymorphonucléaires) et de macrophages dans les parodontites est respectivement 7% et 5% (4).



*Proportions de cellules inflammatoires dans les parodontites chez l'homme. (4)*

##### 4.2.4.2.2.2. ICT et tissus péri-implantaires

La composition en cellules inflammatoires a été analysée dans plusieurs études animales ou sur des échantillons de tissus humains péri-implantaires (25,26,32).

Dans l'étude de *Gualini et Berglundh (2003)*, les auteurs ont fait une analyse comparative de tissus péri-implantaires au stade de la mucosite et au stade de la péri-implantite à partir de biopsies humaines. Ils ont constaté que les lymphocytes T et lymphocytes B sont uniformément distribués dans

les deux types de lésions (Mucosites et péri-implantites). Dans les cas de mucosites, les PMN sont retrouvés à l'intérieur de l'épithélium de jonction et dans le tissu conjonctif proche de la barrière épithéliale. Dans les cas de péri-implantites les PMN sont retrouvés en grand nombre mais pas seulement localisés latéralement à la barrière épithéliale mais aussi au centre de la lésion. Les lymphocytes T (CD3) sont de 7,3% pour les mucosites et 9,8% pour les péri-implantites. Les lymphocytes T-helper (CD4) sont 5,4% pour les mucosites et 8,0% pour les péri-implantites. Les lymphocytes T-cytotoxiques (CD8) sont 5,3% pour les mucosites et 5,7% pour les péri-implantites. Les Lymphocytes B (CD19) sont 4,1% dans les mucosites et 13,3% pour les péri-implantites. Les leucocytes polymorphonucléaires PMN (Elastase+) sont de 2,2% pour les mucosites et 4% pour les péri-implantites. Les pourcentages de lymphocytes B et de leucocytes polymorphonucléaires PMN sont significativement plus importants dans les cas de péri-implantites par rapport aux cas de mucosites (32).

Pour *Tord Berglundh et al* à partir de biopsies autour d'échecs implantaire ou avec péri-implantites montrent que 60% des ICTs sont occupés par des cellules inflammatoires, parmi lesquelles les cellules plasmiques dominent. L'ICT n'a pas une composition uniforme, en effet la partie marginale de l'ICT contient des lymphocytes et des cellules plasmiques, la partie centrale de l'ICT contient un nombre important de cellules plasmiques 39%, des lymphocytes 7%, des macrophages 5% et des PMN. Les PMN occupent non seulement la poche épithéliale mais aussi la zone de tissu conjonctif adjacente. Mais les PMN sont aussi présents dans les compartiments périvasculaires dans les zones centrales de l'ICT (25).

Dans l'étude de *F. OBÁDAN et al* (26), les auteurs ont voulu étudier l'environnement des tissus péri-implantaires à partir de biopsies chez l'homme. Ils ont comparé deux groupes d'échantillons, un premier groupe avec 18 patients avec aucuns signes d'inflammations des tissus péri-implantaires et un second groupe de 12 patients avec des signes cliniques évidents d'inflammations des tissus péri-implantaires. Grâce à une technique de marquage immunohistochimique et une observation au microscope optique, ils constatent la présence d'un ICT dans tous les échantillons. Globalement dans les ICT sont présents des lymphocytes T et B, des macrophages, des mastocytes, des fibrocytes et des PMN. Les cellules les plus nombreuses sont les macrophages et sous populations de lymphocytes. Les lymphocytes B sont plus nombreux que les lymphocytes T dans les deux groupes, signifiant qu'il y a la mise en jeu de l'immunité humorale, qui est d'ailleurs plus intense dans le groupe avec des signes cliniques d'inflammations. Entre les deux groupes de patients, les ICT diffèrent selon leurs localisations, leurs étendues et leurs intensités. Les ICT du groupe sans aucuns signes d'inflammations des tissus péri-implantaires, sont peu nombreux et sont peu étendus et généralement délimités. En revanche dans le groupe avec des signes cliniques évidents d'inflammations, les surfaces occupées par les ICT sont plus nombreuses, plus étendues, et leurs densités cellulaires plus importantes. Les lymphocytes T-helper et T-cytotoxiques /suppresseurs sont identifiés avec le marqueur CD3. Ils sont dispersés, rarement en grappe et localisés surtout dans les zones périvasculaires et la zone sub-épithéliale au niveau des papilles

conjonctives. Le marqueur CD4 identifie uniquement les Lymphocytes T-helper et le marqueur CD8, les lymphocytes T-cytotoxiques/suppresseurs. Les Lymphocytes T-helper sont soit dispersés dans l'infiltrat ou dans les zones périvasculaires. Les lymphocytes T-cytotoxiques/ lymphocytes T-Suppresseur sont en petit nombre surtout localisés dans les zones périvasculaires et sous l'épithélium de jonction voire absents. Les lymphocytes T-helper sont en plus grande proportion dans les tissus sains, comparé aux lymphocytes T-cytotoxiques qui sont plus nombreux dans le groupe avec des signes cliniques d'inflammations. Les lymphocytes B, cellules de l'immunité humorale, sont identifiés avec le marqueur CD20. Ils sont présents dans l'ICT des deux groupes, mais l'intensité du marquage est plus intense et étendue dans le groupe avec des signes cliniques d'inflammations. Les lymphocytes B sont retrouvés proche de l'épithélium dans le conjonctif et autour des vaisseaux sanguins. Les cellules plasmiques identifiées avec le marqueur CD79a, sont des cellules précurseurs des lymphocytes B et elles sont retrouvées dans les mêmes zones que ces dernières. Les macrophages, cellules de défense non spécifique agissent par phagocytose mais participent aux mécanismes de défense spécifique en coopérant avec les autres cellules immunitaires. Ces cellules identifiées avec le marqueur CD68, sont à des localisations et en quantités variables d'un groupe à l'autre ou au sein d'un même groupe, mais se retrouvent généralement proches des vaisseaux sanguins et dans le tissu conjonctif. Les macrophages sont plus nombreux dans le groupe avec des signes cliniques évidents par rapport au groupe sains où ils sont en faible proportion. Les neutrophiles polymorphonucléaires (PMN) quant à eux identifiés avec le marqueur CD15 sont dispersés dans le tissu conjonctif et également retrouvés dans l'épithélium du groupe avec des signes cliniques évidents uniquement.

#### **4.2.4.2.2.3. Comparaison ICT des tissus péri-dentaires et ICT des tissus péri-implantaires**

##### **4.2.4.2.2.3.1. Densités cellulaires**

Dans une expérimentation animale chez six chiens, les auteurs montrent que les proportions de cellules inflammatoires dans les tissus péri-implantaires sont plus importantes par rapport aux tissus péri-dentaires (34).

Des résultats similaires ont été obtenu dans une étude à partir de biopsies humaines, où le nombre de cellules inflammatoires est significativement plus important dans l'ICT des tissus péri-implantaires avec péri-implantites que dans les tissus péri-dentaires avec parodontites chroniques (5).

*N. U. Zitzmann, T. Berglundh, et al (2001)(23)* quant à eux, retrouvent des résultats contradictoires aux auteurs précédemment cités (5,34). La valeur moyenne des densités cellulaires dans l'ICT de la gencive est plus élevée que dans l'ICT de la muqueuse péri-implantaire, à l'exception des lymphocytes T exprimant le récepteur IL2 (CD25), pas de différences statistiquement significatives est trouvé entre les deux tissus.



#### 4.2.4.2.3.2. Caractéristiques cellulaires

##### ➤ Etudes animales

*Lindhe J et al (1992)*, dans son étude animale, ils ont comparé les lésions péri-implantaires et péri-dentaires. Les auteurs ont placé des ligatures chez 5 chiens et les ont ensuite enlevés, 1 mois plus tard ils ont prélevé les biopsies pour leurs études. Ils ont déterminé la composition de l'ICT en cellules inflammatoires par une méthode de comptage cellulaire au microscope optique. La composition de l'ICT diffère entre les deux tissus, pour les PMN (4,1% implants et 1,7% dents), les cellules plasmatiques (20,3% implants et 14,9% dents), pour les macrophages (1,3% vs 3,3%), pour les lymphocytes (1,3% vs 3,8%). Entre les deux tissus des différences, les macrophages, les lymphocytes sont plus nombreux au niveau dentaire, alors que les leucocytes polymorphonucléaires et cellules plasmatiques sont plus nombreux au niveau des tissus péri-implantaires. La poche épithéliale au niveau des dents inclut plus de leucocytes que celle au niveau des implants (3.2% vs 1.6 %) (3).

Une étude expérimentale chez six chiens, a comparé les caractéristiques des cellules inflammatoires dans les ICT de cas de parodontites et de péri-implantites par technique immunohistochimique et observation au microscope optique équipée d'un système d'images informatisé au grossissement \*400. Parmi les cellules inflammatoires présentes au sein de l'ICT, il y a une proportion de granulocytes neutrophiles et de macrophages identifiées par le marqueur MPO, 3 à 4 fois plus importantes dans les péri-implantites par rapport aux parodontites. Le nombre de Lymphocytes B et T semble être similaire dans cas de parodontites et de péri-implantites.

##### ➤ Etudes chez l'homme

Des résultats similaires sont retrouvés dans une étude chez l'homme où les auteurs ont comparé les cellules inflammatoires dans les ICT chez 40 cas de péri-implantites et 40 cas de parodontites chez l'homme. Les résultats des marquages immunohistochimiques montrent que les cellules plasmatiques (CD138+), les macrophages (CD68+) et les leucocytes polymorphonucléaires (MPO+) sont plus nombreuses dans le groupe « péri-implantite » que dans le groupe « parodontite chronique » et ce de manière significative. En revanche les lymphocytes B (CD20+) sont à l'inverse plus nombreux dans l'ICT du groupe « parodontite chronique » de façon significative. De même les lymphocytes T (CD3+) sont plus nombreux dans les cas de parodontites par rapport aux péri-implantites mais sans différences significatives ( $7.82 \pm 5.36$  vs  $6.87 \pm 4.42$ )(5).

D'autres auteurs ont comparé des tissus péri-dentaires avec parodontites agressives (n=5), des tissus péri-implantaires sains (n=5) et des tissus avec péri-implantites (n=5) à partir de biopsies humaines par IHC et microscopie optique \*400. Ils ont comparé les densités de cellules inflammatoires immunomarquées dans l'épithélium de jonction -sulculaire et l'épithélium oral. Dans l'épithélium de

jonction -sulculaire et l'épithélium oral, les lymphocytes (CD3+) T et les lymphocytes B (CD19+) sont plus nombreux dans tissus avec péri-implantites et parodontites agressives par rapport aux tissus péri-implantaires sains. Les cellules de Langerhans et les cellules dendritiques immatures DCs (CD1a+) sont plus nombreux dans le cas de parodontites agressives que dans les tissus péri-implantaires pathologiques et sains dans l'épithélium de jonction et sulculaire mais dans l'épithélium oral, ne diffèrent pas entre les trois groupes de patients. Le nombre de lymphocytes T est plus important que les lymphocytes B dans les 3 groupes, les tissus sains et pathologiques (29).

Dans l'étude de *T. Konttinen et al (2006)*, les auteurs ont comparé des biopsies humaines de tissus mous avec parodontites chroniques [10], de tissus mous avec péri-implantites avec perte d'implants [10] et de tissus mous péri-dentaires contrôles [10 patients sains contrôles]. Après marquage immunohistochimique et observation au microscope optique au grossissement 200. Dans les cas de parodontites, les cellules qui infiltrent principalement sont les macrophages alors que dans les cas de péri-implantites ce sont des cellules multinucléées, cellules géantes à corps étrangers qui sont présentes alors qu'elles sont absentes des tissus péri-dentaires (39) .

Dans l'étude de *Pablo Galindo-Moreno et al*, à partir de biopsies humaines de tissus péri-implantaires avec péri-implantites [15] et de tissus péri-dentaires avec parodontites [15], les auteurs ont voulu explorer les différences morphologiques entre ces deux pathologies, en évaluant l'infiltrat inflammatoire et les sous familles de leucocytes par une technique immunohistochimique et une observation au microscope optique au grossissement de 40. Il n'y a pas de différences significatives entre les cas de péri-implantites et parodontites chroniques quand les différentes sous populations de leucocytes sont comparés dans l'épithélium de jonction et la lamina propria ou tissu conjonctif excepté pour les cellules plasmiques (CD38+). Elles sont plus nombreuses dans les cas de péri-implantites dans la lamina propria. Les polynucléaires neutrophiles (MPO+) sont plus nombreux dans l'épithélium de jonction des cas de parodontites et des cas péri-implantites mais sans différences entre les deux groupes (33).

#### **4.2.5 La matrice extracellulaire et ses composants**

##### **4.2.5.1 Les cytokines**

Les cytokines pro-inflammatoires ont des fonctions homéostatiques mais sont également impliquées dans les processus inflammatoires. Ces molécules agissent à plusieurs niveaux, localement, en amplifiant les réponses inflammatoires par une influence sur la néovascularisation, la multiplication cellulaire, la différenciation cellulaire et la dégradation tissulaire mais aussi de façon systémique.

Plusieurs études animales et humaines se sont intéressées à l'expression des cytokines dans les tissus conjonctifs péri-dentaires et péri-implantaires, afin de mettre en évidence d'éventuelles variations biochimiques entre les deux tissus (13,29,39,40).

Dans l'étude de *Yrjö T. Konttinen et al*, ils ont comparé le niveau d'expression des cytokines capables d'activer les ostéoclastes, dans les biopsies humaines prélevées dans les gencives saines, les gencives avec parodontites chroniques et les muqueuses péri-implantaires avec de péri-implantites. Une technique d'immunohistochimie a permis de mettre en évidence les différentes cellules immunoréactives positives pour les cytokines étudiées présentes dans les trois tissus. Les différentes cytokines étudiées sont, *tumor necrosis factor alpha* (TNF- $\alpha$ ), *interleukin 1-alpha* (IL-1 $\alpha$ ), IL-6, *platelet-derived growth factor A* (PDGF-A), et *transforming growth factor alpha* (TGF- $\beta$ ). Ces cytokines sont produites par de nombreuses cellules mononucléaires, telles que les macrophages, les lymphocytes T, les lymphocytes B, les cellules plasmiques, les fibroblastes et cellules multinucléés, ces dernières sont retrouvées uniquement dans les péri-implantites. Les cytokines TNF- $\alpha$ , IL-1 $\alpha$  et IL-6, sont faiblement exprimées dans les tissus péri-dentaires sains à l'opposé des parodontites chroniques et des péri-implantites. Les cellules immunoréactives pour PDGF-A et TGF- $\beta$  ne sont pas augmentées dans les tissus pathologiques. Les cytokines étudiées sont retrouvées dans l'épithélium sulculaire, au niveau des couches basales. Quant au signal d'immunomarquage, son intensité décroît dans des situations de parodontites à la situation de tissus sains. L'intensité du signal dans des situations de péri-implantites présente une valeur intermédiaire. TNF- $\alpha$ , IL-1 $\alpha$  et IL-6 sont les cytokines les plus exprimées dans les tissus pathologiques avec une différence en termes d'importance entre les parodontites chroniques et les péri-implantites (CP= TNF- $\alpha$ > IL-6> IL-1 $\alpha$  et PI= IL-1 $\alpha$ > TNF- $\alpha$ > IL-6). Dans des conditions pathologiques, les tissus péri-implantaires et péri-dentaires montrent donc des profils biochimiques différents (39).

Dans l'étude de *Sandra Bordin et al*, les auteurs ont voulu déterminer les rôles des fibroblastes dans la pathogenèse des péri-implantites et évaluer la sécrétion de médiateurs de l'inflammation par ces cellules stimulées ou non par IFN $\gamma$ , IL4, et TNF $\beta$ 1. Des cultures de fibroblastes sont obtenues à partir de biopsies de tissus péri-implantaires avec péri-implantites (GFI), de tissus péri-dentaires avec parodontites (GFP) et de tissus péri-dentaires sains (HF). Les auteurs ont pu observer in vitro les sécrétions des médiateurs inflammatoires produits par les fibroblastes des différentes cultures.

Concernant IL-6, IL-8, et MCP-1, les fibroblastes (GFI) expriment 5 à 8 fois plus ces molécules que les fibroblastes (HF) et le niveau d'expression semble être similaire à ceux exprimés par les fibroblastes (GFP).

TGF- $\beta$ 1 est un facteur important qui intervient dans le processus de fibrogenèse et dans l'homéostasie vasculaire. Le niveau d'expression de TGF- $\beta$ 1 est 3-4 fois plus élevé par les fibroblastes (GFP) que les fibroblastes (GFI) et les fibroblastes (HF). La sécrétion de TGF- $\beta$ 1 par les fibroblastes (HF) et les fibroblastes (GFI) est similaire.

Ensuite les auteurs ont stimulé les fibroblastes (GPI) par des cytokines exogènes à savoir IFN $\gamma$ , IL4, et TNF $\alpha$ . La stimulation par IFN $\gamma$ , IL4, et TNF $\alpha$  sur les fibroblastes (GFI) n'affecte pas de façon significative la sécrétion de TGF  $\beta$ 1. En revanche IFN  $\gamma$ , IL4, et TNF $\alpha$  sur les fibroblastes (GFI)

stimulent la sécrétion IL6, IL8, MCP-1. IFN $\gamma$  augmente l'expression de MCP-1 par 30. TNF $\alpha$  augmente l'expression de MCP-1 par 80. TNF $\alpha$  augmente l'expression d'IL6 par 10 et IL8 par 25 (28).

Une autre étude a étudié aussi les effets de C1q sur les propriétés pro-inflammatoires des fibroblastes issus de tissus de granulations péri-implantaires, péri-dentaires et également de tissus sains péri-dentaires. Les auteurs ont mesuré l'expression de base et après stimulation par le complément C1q des médiateurs de l'inflammation par les fibroblastes. L'expression de base pour IL6, IL8, et MCP1 est similaire dans les fibroblastes issus de milieux inflammatoires (parodontites et péri-implantites). En revanche en comparant leurs niveaux d'expression à ceux des fibroblastes des tissus péri-dentaire sains, cette dernière est 5 à 8 fois moins élevée que les mesures retrouvées dans les fibroblastes issus de tissus inflammatoires. Après 24heures de la stimulation avec le complément C1q purifié, les sécrétions de molécules pro-inflammatoires restent inchangées dans les cultures des fibroblastes issues des tissus avec parodontites chroniques. Par contre, la stimulation C1q des cultures de fibroblastes (GFI) et des fibroblastes (HP) augmente par deux la sécrétion d'IL-6 et IL-8 et par 4, la sécrétion de MCP-1 au-dessus des sécrétions des cellules non stimulées. Le niveau de TGF- $\beta$ 1 dans les cellules stromales des cas de péri-implantites et les cellules stromales dans les tissu péri-dentaires sain est 3-4 fois plus faible que le niveau observé dans les fibroblastes issus de tissus avec des parodontites chroniques. La stimulation avec C1q augmente la sécrétion de TGF  $\beta$ 1 par 12 au-dessus des valeurs de base dans les cultures de fibroblastes GFI seulement (18).

Dans une expérience in vitro sur des fibroblastes cultivés à partir de biopsies humaines de patients avec une parodontite, ou avec péri-implantite ou sains, les auteurs ont voulu comparer l'expression de médiateurs par les fibroblastes avant et après stimulation par *Porphyromonas gingivalis*. Ils ont ainsi comparé avant et suite à la stimulation les concentrations d'ARNm d'IL-1b, IL-6, IL-8 et MCP-1 par spectrophotométrie ainsi que la production des protéines IL-8 par la méthode ELISA. Avant stimulation, les fibroblastes PIGFs et PGFs expriment des niveaux d'IL-1b, IL-8, et de MCP-1 plus élevé que les fibroblastes HGFs. A la stimulation avec *P. gingivalis*, l'expression des ARNm d'IL-1b, IL-6, IL-8, et de MCP-1 est significativement augmenté en réponse à la stimulation avec *P. gingivalis* dans PIGFs et PGFs mais pas dans HGFs. Les différences dans l'expression des ARNm d'IL-1b, IL-6, IL-8, et MCP-1 entre PIGFs et PGFs ne sont pas statistiquement significative dans les expériences de non stimulation et de stimulation. Après retrait de *P. gingivalis*, les fibroblastes PIGFs maintiennent des niveaux d'expression d'IL-1b et MCP-1 très élevés comparé aux fibroblastes PGFs.

Pour confirmer si les changements statiquement significatifs observés dans l'expression d'ARNm entraînent des changements similaires dans la production de leurs protéines, ils ont mesuré la production des protéines IL-8 par ELISA car il a été reporté que les protéases de *P. gingivalis* sont capables de cliver les médiateurs de l'inflammation tels qu'IL- 1b et IL-6, alors, ils ont donc choisi de mesurer la production d'IL-8. Systématiquement avec l'augmentation de l'expression d'ARNm, la production d'IL-

8 est significativement augmentée dans les stimulations de PIGFs et PGFs avec *P. gingivalis*, comparé aux cultures cellulaires non stimulées. Pour évaluer les différences dans les dynamiques des réponses pro-inflammatoires et dans la destruction de la matrice entre PIGFs et PGFs, ils ont enlevé *P. gingivalis* des cultures de fibroblastes après 6 heures de stimulation et ont mesuré l'expression des ARNm à 2.5 et 18 h après le retrait. L'induction de l'expression des ARNm d'IL-1b, IL-6, IL-8, MCP-1, dans PIGFs et PGFs ont été comparé. L'induction du gène d'IL-1b est plus élevée dans les fibroblastes PIGFs comparé aux fibroblastes PGFs à 2.5h et 18h après retrait de *P. gingivalis* des cultures. L'induction du gène de MCP-1 est plus élevée dans PIGFs comparé à PGFs à 2.5 h, mais pas à 18h après le retrait de *P. gingivalis* (40).

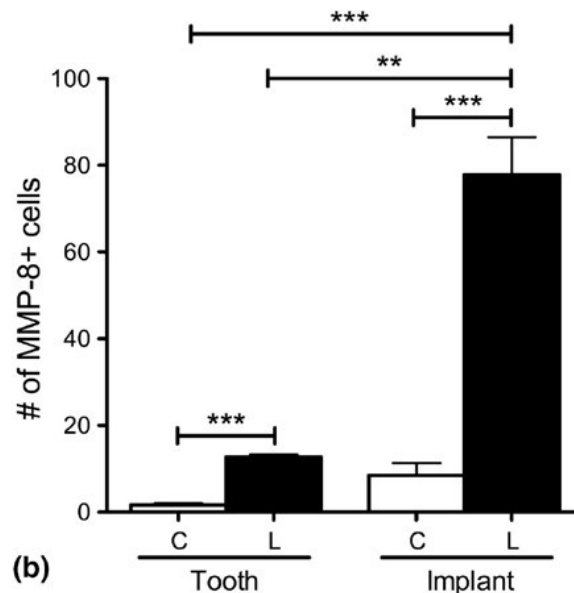
#### 4.2.5.2. Les métalloprotéinases

Les métalloprotéinases sont des enzymes protéolytiques impliquées dans la dégradation de nombreuses protéines de la matrice extracellulaire mais également de protéines non matricielles. Elles sont responsables en grande partie de la dégradation tissulaire au cours des parodontites et des péri-implantites mais interviennent aussi dans les conditions physiologiques telle que la migration cellulaire, remodelage tissulaire etc... Ce sont principalement les fibroblastes qui produisent et relarguent ses protéines en réponse aux stimulus (cytokines pro- inflammatoires, bactéries...). De nombreuses études ont étudié plusieurs types de métalloprotéinases présentes au sein des tissu conjonctifs péri-dentaires et péri-implantaires et ainsi que leurs implications dans la pathogenèse de ces deux tissus (1,28,40,41).

Dans une étude, à partir de biopsies humaines de trois groupes de patients, des tissus péri-dentaires sains, des muqueuses péri-implantaires saines et des muqueuses péri-implantaires pathologiques, les auteurs ont analysé les niveaux d'expressions et la localisation des métalloprotéinases 1, 3 et 8 dans les tissus étudiés. Ces dernières sont retrouvées en faible proportion et localisées dans les tissus conjonctifs péri-dentaires sains, péri-implantaires sains et les tissus conjonctifs avec péri-implantites. La métalloprotéinase MMP13 est présente en faible proportion dans les tissus conjonctifs sains que ce soit au niveau dentaire qu'implantaire. En revanche dans un contexte de péri-implantite, MMP13 est en faible proportion dans le tissu conjonctif et en forte augmentation principalement dans la membrane basale de l'épithélium. L'inhibiteur TIMP-1 est faible et localisé dans les tissus conjonctifs péri-dentaires sains, péri-implantaires sains et pathologiques. Dans les péri-implantites, il semble que la métalloprotéinase MMP13 augmente par rapport à des parodontes ou muqueuses péri-implantaires sains et ce principalement dans l'épithélium. Ce qui pourrait faire suggérer que la métalloprotéinase MMP13 serait impliquée dans l'ulcération de l'épithélium lors des péri-implantites (1).

Dans une étude animale, des auteurs ont analysé les niveaux d'expression de MMP-8 dans une expérience où ils ont induit une péri-implantite et une parodontite à l'aide de ligatures placées chez les souris. Ils ont comparé l'expression de cette protéine dans les cas de péri-implantites à des cas de parodontites induites et ont constaté que l'immunoréactivité pour MMP-8 est plus importante dans les cas

de péri-implantites induites expérimentalement. De même en comparant ces résultats à des tissus sains, ils ont conclu qu'il existerait au sein des tissus péri-implantaires sains, une expression basale de MMP-8 plus importante par rapport aux tissus péri-dentaires sains (41).



*Nombres de cellules exprimant MMP8 1 semaine après placement de ligatures autour de dents et d'implants (Péri-implantites et parodontites induites expérimentalement). (C= Groupes contrôles sans ligatures /L= Groupes expérimentaux avec ligatures) (41)*

Dans l'étude de Sandra Bordin *et al*, ils ont voulu déterminer les rôles des fibroblastes dans la pathogenèse des péri-implantites. Ils ont évalué les sécrétions de MMP1 et TIMP1 de base et suite à une stimulation par des médiateurs exogènes IFN  $\gamma$ , IL4, et TNF $\beta$ 1 dans des cultures de fibroblastes obtenues de biopsies de tissus péri-implantaires avec péri- implantites (GFI), de tissus péri-dentaires avec parodontites (GFP) et de tissus péri-dentaires sains (HP). L'expression de MMP1 par les fibroblastes (GFI) est 6 fois plus élevée que l'expression par les (HP) et 3 fois plus élevé que les fibroblastes (GFP). Suggérant que MMP1 serait en augmentation dans les péri-implantites par rapport aux parodontites. MMP1 est régulé par TIMP1, quand on regarde le niveau d'expression de ce dernier, il est trois fois plus exprimé par les fibroblastes (GFP) par rapport aux fibroblastes (GPI) et les fibroblastes (HP). Le ratio TIMP1/MMP1 est dérégulé dans les conditions inflammatoires mais surtout dans le cas des péri-implantites. Dans cette étude les ratios sont les suivants, 11.6, 20.5 et 2.2 dans le cas des parodontes sains, dans les cas de parodontites chroniques et dans les cas de péri-implantites respectivement. Ensuite les auteurs ont évalué la sécrétion de MMP1 et de TIMP1 dans les fibroblastes (GFI) stimulés par des cytokines exogènes IFN $\gamma$ , IL4, et TNF $\alpha$ . En comparant le niveau d'expression de MMP1 et de TIMP1 dans les fibroblastes (GFI) stimulés ou non, il n'y avait pas de différence significative (28).

Dans l'étude de *M. Irshad et al (2013)*, avec des cultures de fibroblastes, obtenues des biopsies de tissus péri-implantaires pathologiques (PIGFs), des tissus péri- dentaires sains (HGFs) et des tissus avec parodontites (PGFs) chez l'homme, ils ont évalué les médiateurs pro-inflammatoires produits par les fibroblastes issus de différents milieux avant et après stimulation par *Porphyromonas gingivalis* in vitro. Pour se faire ils ont évalué quantitativement les concentrations d'ARNm de TIMP-1, MMP-1 et MMP-8 par spectrophotométrie (40).

- MMP1

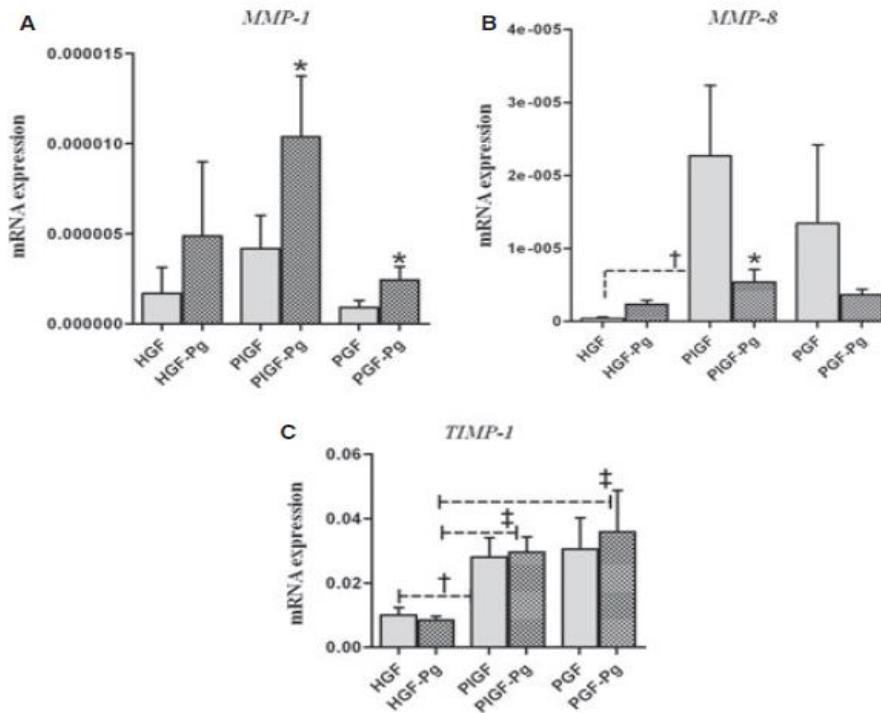
MMP-1 a tendance à être plus exprimé dans les fibroblastes PIGFs par rapport aux fibroblastes PGFs sans différence significative avant stimulation. La stimulation avec *P. gingivalis* augmente l'expression de MMP-1 dans les fibroblastes PGFs et PIGFs, avec une plus forte augmentation dans les fibroblastes PIGFs.

- MMP-8

Dans les cultures cellulaires non stimulées, les niveaux d'expression des ARNm de MMP-8 dans PIGFs sont plus élevés que dans PGFs, mais sans différence significative. Après stimulation, dans les cultures cellulaires, étonnamment le nombre d'ARNm de MMP-8 diminue de manière significative pour les fibroblastes PIGFs et augmente dans les fibroblastes HGFs. Une même tendance s'observe pour les fibroblastes PGFs concernant le nombre d'ARNm de MMP-8 comparé à la non stimulation, mais la diminution de l'expression d'ARNm n'est pas significative.

- TIMP-1

Les niveaux d'expression d'ARNm de TIMP-1 n'ont pas changé de manière significative en réponse à la stimulation de *P. gingivalis* dans aucun groupe de fibroblastes (HGFs, PGFs et PIGFs) par rapport à la non stimulation. En comparant les groupes de cultures, les niveaux d'expression de TIMP-1 sont plus élevés dans PIGFs et PGFs par rapport à HGFs, dans l'expérience de non stimulation et aussi dans la stimulation et ce de façon significative. En comparant PIGFs et PGFs, les niveaux d'expression de TIMP-1 ont tendance à être plus élevé dans les fibroblastes PGFs.



*Niveaux d'expression de MMP1, MMP8 et TIMP1 par les cultures de fibroblastes issus de biopsies de tissus péri-dentaire sains (HGF), de tissus péri-implantaire sains (PGF) et de tissus péri-implantaires avec péri-implantites (PIGF) avant et après stimulation par Porphyromonas gingivalis. (40)*

Ensuite les auteurs ont évalué les niveaux d'expression des ARNm après retrait de *P. gingivalis* dans les fibroblastes PIGFs et les fibroblastes PGFs. Ils ont enlevé *P. gingivalis* des cultures de fibroblastes après six heures de stimulation et ont mesuré l'expression des ARNm à 2.5 et 18 h après le retrait. L'induction du gène MMP-1 diffère entre les fibroblastes PIGFs et les fibroblastes PGFs après retrait de la stimulation par *Porphyromonas gingivalis*. L'induction du gène de MMP-1 est plus élevée dans PIGFs à 2.5 h et 18 h après retrait de *P. gingivalis* par rapport aux fibroblastes PGFs. Pas de différences significatives n'est trouvé dans l'induction des gènes des autres médiateurs étudiés.

Puis pour vérifier les résultats de la spectrophotométrie, ils ont fait un test ELISA, pour évaluer quantitativement la production des protéines MMP-8, et TIMP-1 des différentes cultures de fibroblastes. La production des protéines de MMP-8 et TIMP-1 de PIGFs et PGFs avant et après la stimulation par *P. gingivalis* montre des tendances similaires d'expression d'ARNm même si leurs différences ne sont pas significatives. La production de TIMP-1 par PIGFs est significativement plus élevée comparé à PGFs dans les cultures non stimulées.



## 5. Discussion

Le parodonte et le tissu péri-implantaire face aux agressions bactériennes présentent des caractéristiques cliniques semblables et les thérapeutiques mises en place sont les mêmes. Cependant il est constaté une destruction tissulaire plus rapide et agressive dans les tissus péri-implantaires et que les thérapeutiques vis-à-vis des tissus mous péri-implantaires sont beaucoup moins prédictibles. Cela nous amène à reconsidérer ces deux entités et à mettre en lumière non seulement leurs analogies mais aussi leurs différences d'un point de vue histométrique et plus particulièrement d'un point de vue immunohistochimique. En mettant en lumière des disparités histométriques, cellulaires et moléculaires, il serait possible d'expliquer la susceptibilité des tissus péri-implantaires et de la confronter aux tissus péri-dentaires, et par la même à la survenue des péri-implantites.

Les études portant sur des biopsies animales et humaines s'accordent sur les caractéristiques histomorphométriques du tissu conjonctif péri-dentaire et péri-implantaire. Les dimensions du tissu conjonctif péri-dentaire sont aux alentours de 1-1.5mm en moyenne. Pour ce qui concerne le tissu conjonctif péri-implantaire, dans les études animales, les dimensions sont de 1.5-2mm, tandis que dans les études à partir de biopsies humaines, de nombreux auteurs retrouvent des dimensions d'environ 0.8-1mm. Il y a une homogénéité des résultats histomorphométriques pour les tissus conjonctifs péri-dentaires par rapport aux résultats des tissu conjonctifs péri-implantaires (7,8).

Concernant les données immunohistochimiques, pour ce qui concerne les fibroblastes, cellules principales des tissus conjonctifs, les études s'appuyant sur les biopsies animales et humaines (7,12-17,21) montrent qu'elles sont principalement localisées à proximité des surfaces dentaires et implantaires et sous l'épithélium de jonction. Ce sont des zones où le remodelage tissulaire est le plus important. En comparant leurs densités dans les deux types de tissus, il y a une plus grande proportion de fibroblastes dans les tissus péri-dentaires que dans les tissus péri-implantaires. Cet élément pourrait expliquer qu'il y ait une meilleure capacité de régénération au niveau des parodontes par rapport aux tissus péri-implantaires.

Dans les tissus péri-implantaires, les fibroblastes allongés, ont une orientation parallèle à l'axe de l'implant, ils se disposent semblablement à l'orientation des fibres de collagènes à proximité de la surface implantaire (12,16,17).

Il a été également constaté qu'il existerait des variabilités phénotypiques entre les fibroblastes dans les tissus péri-dentaires et péri-implantaires notamment pour ce qui concerne le récepteur C1q du complément (18). Ces éléments témoigneraient de leurs rôles dans la réponse immunitaire des deux tissus. Les récepteurs du complément C1q de l'immunité innée sont présents à leurs surfaces, notamment cC1qR et gC1q. Les tissus péri-implantaires pathologiques expriment principalement le récepteur pour la région collagène cC1qR du C1q et faiblement les récepteurs pour la région globulaire gC1q de C1q

alors que dans les tissus péri-dentaires pathologiques, les fibroblastes expriment à leurs surfaces de manière prépondérante les récepteurs pour la région globulaire gC1q pour le complément Cq1. Il y a une expression différente du récepteur C1q entre les populations fibroblastiques péri-implantaires et péri-dentaires. Cette variation phénotypique pour le récepteur Cq1 à la surface des fibroblastes expliquerait la fragilité des tissu péri-implantaires par rapport aux parodontes et une réponse inflammatoire moins importante. Une étude chez l'homme étudiant les fibroblastes pulmonaires a montré que les fibroblastes exprimant le récepteur gc1q-R aurait des taux de prolifération et de synthèse protéique plus élevés que les fibroblastes exprimant les récepteurs cCq1-R (42).

Des études à partir de biopsies animales (7,12,16,17,43) et à partir de biopsies humaines (1,10,14,19,20), ont comparé les fibres de collagènes selon leurs orientations, leurs densités et leurs topographies au sein des tissus conjonctifs péri-dentaires et péri-implantaires. Ces deux tissus présentent quelques analogies mais également des différences pour ce qui concerne les fibres de collagènes qui sont présentes.

Pour ce qui concerne l'orientation, celle-ci diffère entre les deux tissus ; dans les tissus conjonctifs péri dentaires, il y a les fibres dento-gingivales qui sont perpendiculaires à la surface dentaire et les fibres dento-periostées. Dans les tissus conjonctifs péri-implantaires, il n'y a pas d'ancrage de fibres à la surface du pilier ou de l'implant, les fibres de collagènes sont parallèles à l'axe de l'implant et du pilier. Des fibres circulaires sont également présentes mais dans une zone plus externe. Cette différence d'orientation des fibres de collagènes entre les deux tissus pourrait expliquer une susceptibilité plus importante des tissus péri-implantaires par rapport aux parodontes face aux agressions bactériennes. En effet cette configuration parallèle des fibres et l'absence d'ancrage favoriserait la pénétration bactérienne au sein des tissus péri-implantaires.

La densité des fibres de collagènes diffère également entre les deux tissus, celle-ci est plus importante dans les tissus péri-implantaires, une augmentation de densité pourrait témoigner d'une certaine adaptation des tissus péri-implantaires faces aux agressions et compenser le fait que ces dernières ne soient pas ancrées à la surface implantaire. La localisation de la densité maximale des fibres de collagène est controversée : Pour certains auteurs elle est plus dense à proximité des surfaces dentaires et implantaires alors que pour d'autres auteurs, elle se situerait dans une zone au-delà de 40µm par rapport aux surfaces.

Cette différence de résultats pourrait s'expliquer par la taille des coupes qui varient entre elles et d'une étude à l'autre. De plus il a été constaté que dans les zones à forte densité, il y avait peu de fibroblastes et inversement dans les zones de faibles densités il y a beaucoup de fibroblastes.

Des auteurs ont cartographié les différentes fibres de collagènes par IHC dans les tissus conjonctifs péri-dentaires et péri-implantaires (1,14,19). Des similitudes existent concernant la répartition et la quantité des collagènes de type I, III et IV. Cependant des différences notables ont été constatées pour les collagènes de type V, VI et VII. Dans le cas du collagène de type V, il se trouve principalement dans la lamina propria, sa densité est beaucoup plus importante dans les tissus conjonctifs péri-implantaires. Cette différence de densité pourrait témoigner d'une adaptation tissulaire des tissus péri-implantaires face aux agressions bactériennes car il assure une plus grande résistance tissulaire. Une autre étude montre également que dans les cas de péri-implantites par rapport aux tissu péri-implantaires sains, il y a une quantité plus importante de fibres de collagène V. Ce qui suggère qu'une synthèse de collagènes de type V, se produirait lors de phénomènes inflammatoires (1).

Le collagène de type VI s'organise en réseau microfibrillaire au sein du tissu conjonctif, il est en densité plus importante dans les parodontes par rapport aux tissus péri-implantaires. Dans le cas du collagène de type VII, les fibrilles d'ancrages sont localisées dans la jonction épithélio-conjonctive et sont plus nombreuses dans les tissus péri-implantaires que dans les tissus péri-dentaires.

D'autres études sur des biopsies animales et des biopsies humaines, ont porté sur la vascularisation des tissus péri-implantaires et tissus péri-dentaires (2,5,7,10,12,13,20,22,25–27,43) ; des similarités et d'importantes différences existent entre les deux tissus, pour ce qui concerne la topographie vasculaire. L'une des principales différences entre les deux tissus est l'absence de ligament alvéolo-dentaire au sein des tissus conjonctifs péri-implantaires. Dans les tissus péri-dentaires cette source de vascularisation est primordiale car elle assure en grande partie la vascularisation du tissu conjonctif supra-crestal en particulier la zone de tissu conjonctif latéral à l'épithélium de jonction et au cément. Comparativement cette même zone dans le tissu conjonctif péri-implantaire supra crestal latéral à la surface du pilier/ implantaire est très peu, voire quasiment dépourvue de vascularisation. Celle-ci ne devient omniprésente qu'à partir de 300µm de la surface implantaire et provient des vaisseaux supra-périostés (7,10,20,21). D'autres études évaluant la densité du réseau vasculaire s'accordent sur le fait que la vascularisation à proximité immédiate de la surface implantaire ou du pilier est plus faible que la vascularisation à proximité de la surface cémentaire dans les conditions physiologiques (12,13,20,43). Dans les conditions pathologiques, il semblerait que dans les cas de parodontes, la densité vasculaire dans l'ICT serait plus importante que dans l'ICT des tissus péri-implantaires (3,5). Cette différence de densité vasculaire entre les deux tissus serait l'une des raisons expliquant la susceptibilité plus accrue des tissus péri-implantaires face aux agressions ainsi que la variabilité de leurs réponses aux thérapeutiques. En effet la vascularisation participe aussi à la mobilité des molécules et des cellules impliquées dans les phénomènes inflammatoires : plus la densité vasculaire est importante, plus le recrutement cellulaire est important. La plus faible densité vasculaire dans les tissus conjonctifs péri-implantaires a pour conséquence un recrutement cellulaire moindre et donc une réponse immunitaire plus lente (2,26,27).

La migration de cellules inflammatoires au niveau du site inflammatoire : elles passent de la circulation sanguine vers et dans le tissu conjonctif, est le phénomène d'extravasation leucocytaire ou la transmigration leucocytaire et en même temps d'autres cellules passent du site inflammatoire vers les nœuds lymphatiques. Le passage de ces cellules à travers les parois endothéliales des vaisseaux est dépendant de l'expression des molécules d'adhésion cellulaire appelées CAMs. Parmi elles il y a ELAM-1, ICAM-1 et VCAM-1 dont les propriétés et les fonctions sont diverses. Ce sont des glycoprotéines transmembranaires présentes sur les cellules endothéliales. Plusieurs études ont étudié ces molécules d'adhésions ELAM-1, ICAM-1 et VCAM-1 dans des conditions physiologiques et pathologiques après accumulation de plaque sur des biopsies humaines (22–24).

Dans des conditions physiologiques, les études sur les biopsies humaines s'accordent sur le fait qu'il n'y a pas de différences significatives dans l'expression des molécules d'adhésions ELAM-1, ICAM-1 et VCAM-1 quand on compare les tissus péri-implantaires et les parodontes. De plus les expressions de ELAM-1, ICAM-1 et VCAM-1 sont principalement localisées au niveau de l'ICT, ceci témoigne de leurs implications dans les phénomènes inflammatoires. Cependant le niveau de VCAM-1 semblerait être plus élevé dans les parodontes que dans les tissus péri-implantaires. Dans les conditions pathologiques, après accumulation de plaque, le niveau d'expression des ELAM-1, ICAM-1 semble être similaire entre les deux tissus.

En comparant les conditions physiologique et pathologiques, les auteurs s'accordent sur le fait que le niveau d'expression de ICAM-1 augmente de façon non significative dans les deux tissus. Mais le niveau d'expression de ELAM-1 aurait une tendance à augmenter dans la gencive et à diminuer dans les tissus péri-implantaires. Le fait que ELAM-1 diminue pourrait être la conséquence de régulation négative de l'expression du gène dans les tissus péri-implantaires par certains facteurs locaux ou cytokines. Le niveau d'expression de VCAM-1 augmente dans les deux tissus mais principalement de façon significative dans les tissus péri-implantaires.

Toutefois les résultats de ces différentes études sur les molécules d'adhésions ne sont pas toujours significatifs voire se contredisent. Ce qui signifie que d'autres études sont nécessaires afin d'obtenir des résultats plus précis. En effet plusieurs éléments peuvent influencer les résultats, telles que la taille des échantillons, les variations inter-individuelles, la durée de l'étude.... (22,24).

D'autres auteurs ont étudié l'expression du facteur VEGF. C'est une molécule responsable de la formation de nouveaux vaisseaux. Dans un contexte inflammatoire, il y a une augmentation de l'expression de ce facteur ayant pour conséquence une augmentation de la densité vasculaire au sein des tissus (27). En comparant des tissus péri-dentaires et péri-implantaires pathologiques, il y aurait une expression plus importante du facteur VEGF et donc une prolifération vasculaire plus accrue dans les tissus péri-implantaires (18,29). Cette différence pourrait expliquer une compensation de l'absence de ligament alvéolo-dentaire dans les tissus péri-implantaires et donc une néovascularisation plus importante dans les tissus péri-implantaires par rapport aux parodontes.

Plusieurs études sur des biopsies animales et des biopsies humaines se sont intéressées aux cellules immunitaires dans les tissus péri-dentaires et péri-implantaires, dans l'épithélium et plus particulièrement dans le tissu conjonctif sous-jacent. Certains auteurs ont fait leurs études sur des tissus sains (7,10,12,14,20–22,28,29) et d'autres ont voulu comparer les deux tissus dans un contexte pathologique afin de mettre en évidence des disparités cellulaires (9,21,23–26,28,29,31,32,33,35–37,39).

Dans les conditions physiologiques, c'est-à-dire des tissus qui cliniquement ne présentent pas de signes inflammatoires, que ce soit dans les tissus péri-dentaires et péri-implantaires, les études s'accordent à dire qu'il y a un ICT constamment localisé dans le tissu conjonctif sous l'épithélium de jonction. Cet ICT correspond à une zone de tissu conjonctif où sont concentrées l'ensemble des cellules inflammatoires bien qu'également on retrouve des cellules inflammatoires dans l'épithélium oral, l'épithélium de jonction et le reste de tissu conjonctif non infiltré. Sa localisation primaire est sous l'épithélium de jonction car il s'agit d'une zone critique : point d'entrée des bactéries dans le tissu (fond du sulcus et début de l'attache épithéliale) (25,31). Cet ICT dans les conditions physiologiques est peu étendu et la densité de cellules inflammatoires est peu importante (7,10,12,14,20,21,30). Parmi les cellules inflammatoires, il y a les polynucléaires neutrophiles retrouvés à la fois dans l'ICT mais aussi dans l'épithélium de jonction alors que d'autres cellules comme les lymphocytes T, lymphocytes B, les cellules NK, elles sont retrouvées exclusivement dans l'ICT des tissus sains péri-dentaires et péri-implantaires. Ceci suggérerait que les polynucléaires neutrophiles, cellules de l'immunité innée non spécifique sont des cellules hautement mobiles et participent à la première ligne de défense (31). Les cellules dendritiques, appelées également cellules présentatrices professionnelles sont les principales cellules capables de stimuler les lymphocytes T. D'autres cellules sont également des cellules présentatrices d'antigènes, à savoir les macrophages et les lymphocytes B. Les cellules dendritiques représentent une population cellulaire hétéroclites avec plusieurs sous types. Parmi elles, les cellules de Langerhans qui sont les principales cellules dendritiques dans la muqueuse orale et localisées principalement dans la couche supra basale et basale de l'épithélium oral par rapport à l'épithélium sulculaire et l'épithélium de jonction. Les cellules dendritiques interstitielles sont quant à elles des cellules exprimant le facteur XIIIa et sont localisées autour des vaisseaux sanguins donc principalement dans le tissu conjonctif (28,30). L'ensemble des cellules dendritiques assurent une connexion entre l'immunité innée et l'immunité adaptative. Au stade immature, ces cellules capturent l'antigène ou alors elles sont activées par des médiateurs de l'inflammation et deviennent matures. A ce stade elles pourront alors se diriger vers les zones de fortes densités de lymphocytes T, à savoir les nœuds lymphatiques régionaux afin d'activer les lymphocytes T et donc d'initier la réponse immunitaire dite adaptative (6). Des études à partir de biopsies humaines (29,30) ont étudiés les cellules dendritiques dans les tissus péri-dentaires et tissus péri-implantaires sains et pathologiques. Il semblerait qu'il y ait des réponses immunitaires différentes qui s'observent par des disparités dans le nombre et la localisation de ces

cellules au sein des deux tissus. Une étude comparant la proportion de cellules de Langerhans et de cellules dendritiques interstitielles, montre des différences entre les deux tissus (30). Les cellules de Langerhans sont plus nombreuses dans les tissus conjonctifs péri-dentaires par rapport aux tissus péri-implantaires ce qui pourrait avoir pour conséquence une activation diminuée de la réponse innée et acquise et en conséquence une destruction tissulaire plus importante dans les tissus péri-implantaires. Concernant les cellules dendritiques interstitielles, elles sont plus nombreuses dans les tissus péri-implantaires par rapport aux tissus péri-dentaires.

Dans les conditions pathologiques, les cellules de Langerhans et les cellules dendritiques immatures (CD1a+) sont plus nombreuses dans les cas de parodontites agressives par rapport aux cas de péri-implantites et aux tissus péri-implantaires sains et ce de façon significative au niveau de l'épithélium oral (29).

D'autres études ont comparé l'ICT des tissus péri-dentaires et péri-implantaires. Un ICT est présent dans un contexte inflammatoire dans les deux tissus, avec la différence majeure que ce dernier est plus étendu dans les tissus péri-implantaires que péri-dentaires (3,32,33). L'ICT de composition non homogène (25,26) évolue au cours du temps, de par sa localisation, sa composition et son étendue au sein des tissus. Cela s'observe à des stades différents d'inflammations, une étude portant sur les tissus péri-implantaires constate qu'au stade de mucosite l'ICT est peu étendu et peu riche en cellules inflammatoires alors qu'au stade de péri-implantites la densité cellulaire augmente ainsi que le volume de l'ICT (32). Une étude expérimentale (21) contredit les résultats des études précédentes (3,32,33). Les auteurs trouvent un ICT plus important dans les tissus péri-dentaires par rapport aux tissus péri-implantaires dans des biopsies où les lésions ont été provoquées expérimentalement par la mise en place de ligatures. Ces résultats contradictoires peuvent ne pas être significatifs compte tenu de plusieurs paramètres à savoir la durée de l'étude : 21 jours dans cette étude, stade auquel les résultats ne sont peut-être pas représentatifs ou alors la taille de l'échantillon est trop faible. Néanmoins la plupart des études montrent que l'ICT s'étend beaucoup plus dans les tissus péri-implantaires que péri-dentaires. Cette caractéristique signifie que le tissu péri-implantaire est plus perméable à l'invasion bactérienne, pouvant s'expliquer par la différence architecturale, topographique et la densité des différentes fibres de collagènes ainsi que la différence du réseau vasculaire ; d'autre part les mécanismes de défenses qui sont différents par rapport aux tissus péri-dentaires.

De plus des auteurs dans des études s'appuyant sur les biopsies animales ont évoqué la notion de « *self limiting* » ou d'auto-contrôle qui interviendrait dans les tissus péri-dentaires et serait absent des tissus péri-implantaires. Il s'agit d'une zone de tissu conjonctif non infiltrée séparant l'ICT de l'os sous-jacent qui est une sorte d'encapsulation de la lésion qui serait présente dans les tissus péri-dentaires. Ce phénomène expliquerait un contrôle plus efficace du processus inflammatoire au niveau du parodonte

(3,33). Il serait intéressant que ce phénomène d'encapsulation soit étudié sur des biopsies humaines afin de confirmer ou d'infirmer sa présence chez l'humain.

La comparaison des compositions en cellules inflammatoires des lésions péri-dentaires et péri-implantaires, dans les cas de parodontites chroniques et agressives et les péri-implantites, montre que les lymphocytes B et les cellules plasmiques dominent parmi les cellules inflammatoires dans les parodontites chroniques/ agressives (4,34–36,46) et dans les cas de péri-implantites (2,25,27,31).

De même en fonction du stade de l'inflammation il y a une inversion des populations de cellules inflammatoires (27,33). Il a été montré qu'au stade de mucosite il y a une prédominance des Lymphocytes T par rapport aux lymphocytes B et au stade de péri-implantites c'est l'inverse : les Lymphocytes B dominant. De plus en comparant ces lésions à des stades différents, les densités cellulaires augmentent dans les tissus conjonctifs. Donc avec la chronicité de la lésion il y a une augmentation du nombre de cellules ainsi qu'une augmentation du nombre de lymphocytes B sur les Lymphocytes T (32).

La composition cellulaire de l'ICT dans les deux tissus péri-dentaires et péri-implantaires montre de nombreuses différences d'une étude à l'autre. Globalement sont retrouvés dans toutes les études, des lymphocytes B, lymphocytes T, des macrophages, des polynucléaires neutrophiles et des cellules NK. Il est difficile à l'heure actuelle de comparer les deux tissus péri-implantaires et péri-dentaires de façon précise sur la composition de l'ICT. En effet ce paramètre est dépendant de plusieurs facteurs : à l'échelle tissulaire (la nature, la localisation, la durée d'exposition à l'agent causal en présence, le type de gradient chimioattractant principal généré par les cellules et les bactéries en présence), tous ces éléments ont une influence sur la migration des autres cellules inflammatoires. Les variations intra-individuelles et inter-individuelles ainsi que le niveau de preuve de la technique utilisée dans l'étude (variations selon les espèces, taille des échantillons, techniques utilisées pour l'étude) peuvent fortement impacter les résultats (3,5,23,29,32,33,38).

Les cytokines sont des glycoprotéines pouvant être transmembranaires ou sécrétées de façon extracellulaire suite à une stimulation par plusieurs types cellulaires et agir sur des cellules cibles. Ces molécules sont extrêmement importantes dans la communication cellulaire notamment lors de processus inflammatoires. En effet elles ont des rôles divers, elles activent les cellules inflammatoires, assurent leurs recrutements au site d'inflammation, permettent la différenciation cellulaire, l'expression de molécules....

Ces médiateurs ont été étudiés dans les tissus conjonctifs péri-dentaires et péri-implantaires. Les cytokines TNF- $\alpha$ , IL-1 $\alpha$  et IL-6 sont généralement faiblement exprimées dans les conditions physiologiques. Alors que dans les cas de parodontites et péri-implantites, leurs niveaux d'expression sont beaucoup plus importants. Leurs niveaux d'expressions sont plus importants dans les parodontites par rapport au péri-implantites. De même quand on regarde spécifiquement chacune de ces cytokines,

les deux tissus ne montreraient pas des profils moléculaires identiques, CP= TNF- $\alpha$  > IL-6 > IL-1 $\alpha$  et PI= IL-1 $\alpha$  > TNF- $\alpha$  > IL-6 (39).

Une autre étude sur TGF- $\beta$  et IL-17 montre que ces cytokines sont plus élevées dans les tissus péri-implantaires pathologiques par rapport aux tissus péri-implantaires sains. En revanche IL-13 est plus faible dans les tissus péri-implantaires pathologiques. Une corrélation négative existerait entre IL-17 et la densité de fibres de collagènes (2) ce qui pourrait suggérer qu'IL-17 aurait un rôle dans la dégradation de la matrice collagénique du tissu conjonctif. IL-22 et IL-23 également sont plus exprimées dans les tissus conjonctifs péri-implantaires pathologiques. IL-22R, récepteur de IL22 est exprimée fortement par les cellules épithéliales des tissus péri-implantaires pathologiques par rapport aux tissus sains (46). Il semblerait que ce récepteur serait impliqué dans les processus de remodelage de l'épithélium.

Les fibroblastes sont les principales cellules des tissus conjonctifs qui expriment également des cytokines. Certains auteurs se sont intéressés à l'expression de médiateurs par les cultures de fibroblastes in vitro à partir de biopsies des tissus péri-dentaires sains, des tissus péri-dentaires avec parodontites chroniques et des tissus péri-implantaires avec péri-implantites (13,30). De même ils ont testé les effets de stimulants exogènes (IFN $\gamma$ , IL4, et TNF $\beta$ 1) (28) / C1q (18) dans les milieux de cultures pour évaluer leurs effets sur l'expression des médiateurs par les fibroblastes. L'expression d'IL-6, IL-8, et MCP1 est importante dans les cultures de fibroblastes issus de milieux inflammatoires (parodontites et péri-implantites) uniquement et faible dans les fibroblastes de tissus sains et ce avant stimulation. Suggérant qu'IL-6, IL-8, et MCP1 sont impliqués dans les processus inflammatoires. IFN $\gamma$ , IL4, et TNF $\beta$ 1, ont un effet sur l'expression de IL6, IL8 et MCP1. IFN $\gamma$  augmente l'expression de MCP1 par 30. TNF $\alpha$  augmente l'expression de MCP1 par 80, l'expression d'IL6 par 10 et IL8 par 25. Cq1 n'a aucun effet sur les cultures des fibroblastes issues des tissus avec parodontites chroniques. Par contre, la stimulation C1q sur les cultures de fibroblastes issus de tissus péri-implantaires avec péri-implantites et des fibroblastes issus de tissus péri-dentaire sains augmentent par deux la sécrétion d'IL-6 et IL-8 et par 4 la sécrétion de MCP-1 au-dessus des sécrétions des cellules non stimulées. Le facteur TGF- $\beta$ 1, quant à lui son expression est plus importante dans les fibroblastes de tissus avec parodontites chronique que ceux issues de tissus avec péri-implantites. La stimulation avec Cq1 augmente la sécrétion de TGF  $\beta$ 1 par 12 au-dessus des valeurs de base dans les cultures de fibroblastes issus de tissus péri-implantaires avec péri-implantites uniquement (18). D'autres auteurs (40) ont également fait la même expérience mais la stimulation était réalisée avec *P. gingivalis* et ont obtenu des résultats similaires (18). Cependant les auteurs ont également évalué la sécrétion de IL6, IL8, et MCP1 après retrait de *P. gingivalis*, ils constatent que les fibroblastes issus de tissus péri-implantaires avec péri-implantites maintiennent des niveaux d'expression d'IL-1b et MCP-1 très élevés comparativement aux fibroblastes issus de tissus péri-dentaires avec parodontite chronique après 2.5h de retrait pour les deux mais après 18h seul IL-1b reste élevé dans les cultures de fibroblastes issus de tissus péri-implantaires avec péri-implantites. Il



semblerait avoir une persistance du phénomène inflammatoire dans le temps dans les tissus péri-implantaires par rapport au tissu péri-dentaires.

Les métalloprotéinases sont des enzymes protéolytiques ayant diverses fonctions et sont produites par plusieurs types de cellules, telles que les fibroblastes, les cellules épithéliales et de nombreuses cellules inflammatoires. Ces enzymes sont impliquées dans les processus physiologiques tels que le remodelage de la matrice extracellulaire par dégradation de ces éléments qui la composent, la réparation tissulaire, l'angiogenèse, la migration cellulaire ; mais aussi dans les processus pathologiques où il y a une forte augmentation de leur expression entraînant un déséquilibre quantitatif avec leurs inhibiteurs. Les métalloprotéinases sont désactivées par leurs inhibiteurs que l'on nomme les TIMP et ce principalement par la TIMP1. Dans les pathologies inflammatoires que sont les parodontites et péri-implantites, ces enzymes sont des acteurs majeurs car elles participent à la physiopathologie. Plusieurs études sur des biopsies animales, des biopsies humaines et in vitro ont étudié leurs niveaux d'expressions dans les tissus péri-dentaires et péri-implantaires dans les conditions physiologiques et pathologiques(1,28,40,41)

MMP-13 augmente dans les cas de péri-implantites par rapport aux tissus sains péri-implantaire et ce principalement au niveau de la membrane basale de l'épithélium. Ce qui suggère que ce dernier interviendrait dans la dégradation des éléments de la membrane basale (16).

MMP8, a été étudié dans de plusieurs études (40,41). Son niveau d'expression est plus élevé dans les péri-implantites que les parodontites. De même dans les conditions physiologiques, les niveaux basales de MMP8 sont plus élevés dans les tissus péri-implantaires que les tissus péri-dentaires. (41). Cela suggère que dans les tissus péri-implantaires l'inflammation se développe plus facilement. Dans une étude in vitro de fibroblastes, les niveaux d'expression de MMP8 ont été étudié dans les différentes cultures de fibroblastes à partir de biopsies de tissu péri-dentaires avec parodontites chroniques (PGFs), de tissu péri-dentaires sains (HGFs) et de tissu péri-implantaires avec péri-implantites (PIGFs) avant et après stimulation par *P. gingivalis*. Avant stimulation, les fibroblastes PIGFs expriment des niveaux plus élevés de MMP8 par rapport aux fibroblastes PGFs, résultats qui sont en accord avec ceux de l'étude précédemment citée. Cependant après stimulation, il y a une diminution de l'expression de MMP-8 par les fibroblastes issus de milieux inflammatoires (PIGFs et PGFs) de façon significative et non significative par les fibroblastes HGFs. Ce phénomène de régulation négative de MMP-8 pourrait être la conséquence d'une adaptation des tissus inflammatoires pour limiter l'invasion de *P. Gingivalis* dans les cas de parodontites et de péri-implantites (40).

MMP1, a été étudiée également dans de nombreuses études mais les résultats se contredisent (1,28,40). Des études in vitro ont montré que MMP1 est plus exprimés par les fibroblastes GFI que les fibroblastes GFP avant stimulation (28,40) et après stimulation par une bactérie, *Porphyromonas gingivalis* (40). Les études in vitro montrent que les MMP-1 sont plus exprimés par les fibroblastes

issus de biopsies de tissus avec péri-implantites que les tissus affectés avec une parodontite suggérant qu'elles sont plus exprimées dans les tissus avec péri-implantites que les tissus péri-dentaires avec une parodontite. Tandis qu'une autre étude à partir de biopsies humaines, montre que les niveaux d'expression de MMP1 sont similaires et faiblement exprimés dans les tissus conjonctifs péri-dentaires sains, péri-implantaires sains et péri-implantaires avec péri-implantites. Ces résultats contradictoires peuvent être la conséquence de protocoles opératoires non comparables, où les échantillons d'une étude à l'autre ne peuvent pas être comparés (taille de l'échantillon, stade de l'inflammation des biopsies tissulaires) ainsi que MMP1 peuvent être produites par d'autres cellules autres que les fibroblastes, ce qui pourrait influencer les résultats.

TIMP1, est le principal inhibiteur des MMP, les résultats de plusieurs études sont contradictoires concernant son niveau d'expression (1,30,41) . Des études in vitro, ont comparé les niveaux d'expression de TIMP1 par les cultures de fibroblastes issus de biopsies de tissus avec parodontites chroniques et avec péri-implantites. Dans une étude, les fibroblastes des parodontites chroniques, expriment des niveaux plus élevés de TIMP1 par rapport aux fibroblastes des péri-implantites (28). Tandis qu'une autre étude in vitro, TIMP1 est plus exprimé dans les cultures de fibroblastes obtenues à partir de tissus péri-implantaires avec péri-implantites (40). L'expression de TIMP1 a un impact sur le ratio TIMP1/MMP et donc l'expression de celui-ci est dépendante du niveau d'expression des MMP. D'une étude à l'autre les niveaux de MMP dans les différents échantillons de cultures peuvent varier et donc avoir un impact sur l'expression de TIMP1 et donc justifier que les résultats d'une étude à l'autre ne soient pas comparables. De même que les tissus utilisés pour les cultures de fibroblastes ne sont pas au même stade inflammatoire et donc des niveaux d'expressions des différentes molécules non comparables. Alors qu'une étude à partir de biopsies humaines, où les auteurs ont comparé la localisation et l'intensité d'immunomarquage de TIMP1 dans les biopsies de tissus péri-dentaire sains, tissus péri-implantaires sains et avec péri-implantites, montrent des localisations similaires dans le stroma des tissus conjonctifs. Concernant la quantité de TIMP1, elle était faible et similaire dans les 3 tissus (1). Dans cette dernière étude, aucune disparité n'est mise en évidence concernant le niveau d'expression de TIMP-1 dans des conditions pathologiques et physiologiques. Ces résultats peuvent être la conséquence d'une méthodologie non adéquate, taille échantillons trop petit, ou des biopsies non comparables de par leur taille mais également le stade inflammatoire dans les tissus avec péri-implantites. L'analyse de l'expression de TIMP-1 dans les tissus conjonctifs d'une étude à l'autre peuvent donc ne pas être comparables en fonction du stade de l'inflammation des biopsies des échantillons.

## 6. Conclusion

Le tissu conjonctif est le principal tissu des parodontes et des tissus péri-implantaires. C'est une zone tissulaire où se font la majorité des mécanismes cellulaires et moléculaires qui s'établissent lors des processus de cicatrisation et d'inflammations face aux agressions bactériennes et/ou mécaniques.

Ces deux tissus présentent de nombreuses similarités, tant sur le plan architectural mais également lors de réactions inflammatoires à l'échelle macroscopique, en exposant des signes cliniques et radiologiques semblables. Cependant à l'heure actuelle il est admis que les tissus péri-implantaires, malgré leurs similarités avec les parodontes présentent de grandes différences avec ces derniers. Cela expliquerait les différences de comportements de ces deux tissus face aux agressions et les variations des réactions tissulaires aux traitements : les péri-implantites sont beaucoup moins prédictibles quant à leurs traitements thérapeutiques que les maladies parodontales.

A l'heure actuelle de nombreuses études ont analysé les tissus parodontaux et peu les tissu péri-implantaires. Ainsi l'analyse et la comparaison de ces deux tissus conjonctifs au niveau histomorphométrique et immunohistochimique ont permis d'apporter des éléments de réponses sur la susceptibilité et la fragilité des tissus péri-implantaires par rapport aux tissus péri-dentaires.

Les données histomorphométriques des tissus conjonctifs, des caractéristiques des fibroblastes, des fibres de collagènes et de la vascularisation peuvent être affirmées car plusieurs études s'accordent sur leurs résultats. Cependant les études portant sur les données des cellules inflammatoires, des cytokines ainsi que des métalloprotéinases sont controversés. En effet l'étude de ces différents paramètres dans les deux tissus conjonctifs reste encore aléatoire. La comparaison des différentes cellules immunitaires dans les deux tissus reste difficile car elle est dépendante de beaucoup de facteurs et est soumise à de nombreuses variations inter-individus, intra-individus, inter espèces et dépendantes de la flore bactérienne ainsi que de la méthodologie des études. En ce qui concerne l'analyse des métalloprotéinases et des cytokines sachant que ces molécules sont produites par de nombreuses cellules présentes au sein du tissu conjonctif et dépendantes du processus inflammatoire en jeu, il est également très difficile de conclure sur les résultats de comparant les tissus conjonctifs péri-dentaires et péri-implantaires.

Donc les résultats des différentes études sur les cellules inflammatoires, les cytokines et les métalloprotéinases sont dépendantes de plusieurs facteurs non contrôlés. C'est la raison pour laquelle d'autres études avec de nouveaux protocoles sont nécessaires afin de mieux étudier les disparités entre les deux tissus et ainsi de mieux comprendre la physiopathologie des péri-implantites. L'analyse de ces différents éléments devront être étudié via une méthodologie bien précise. Cela afin de s'affranchir des biais, de diminuer la variabilité des résultats d'une étude à l'autre et d'augmenter le pouvoir statistique pour détecter des véritables différences entre les deux tissus conjonctifs. Néanmoins l'ensemble de nos recherches a donc montré que le tissu péri-implantaire diffère du parodonte au-delà de leurs similitudes

histologiques. Au long terme, il serait important de générer une carte des différentes voies de signalisations intervenant dans la pathogenèse des péri-implantites, de façon à reconsidérer nos thérapeutiques et éventuellement envisager le développement de nouvelles thérapeutiques plus spécifiques et donc plus efficaces et prédictibles.

## 7. Bibliographie

1. Borsani E, Salgarello S, Mensi M, Boninsegna R, Stacchiotti A, Rezzani R, et al. Histochemical and immunohistochemical evaluation of gingival collagen and metalloproteinases in peri-implantitis. *Acta Histochem.* oct 2005;107(3):231-40.
2. de Araújo MF, Filho AFL, da Silva GP, de Melo MLR, Napimoga MH, Rodrigues DBR, et al. Evaluation of peri-implant mucosa: Clinical, histopathological and immunological aspects. *Arch Oral Biol.* mai 2014;59(5):470-8.
3. Lindhe J, Berglundh T, Ericsson I. Experimental breakdown of peri-implant and periodontal tissues. *Clin Oral Impl Res*; 1992.
4. Berglundh T, Zitzmann NU, Donati M. Are peri-implantitis lesions different from periodontitis lesions?: Peri-implantitis and periodontitis lesions. *J Clin Periodontol.* mars 2011;38:188-202.
5. Carcuac O, Berglundh T. Composition of Human Peri-implantitis and Periodontitis Lesions. *J Dent Res.* nov 2014;93(11):1083-8.
6. Carcelain G, Chevailler A, Fournel S. Immunologie fondamentale et immunopathologie Enseignements thématique et intégré Tissu lymphoïde et sanguin Immunopathologie et immunointervention. *Immunologie fondamentale et immunopathologie, 2e édition, de l'ASSIM : Collège des Enseignants d'Immunologie © 2018, Elsevier Masson SAS;*
7. Berglundh\_et\_al-1991-Clinical\_Oral\_Implants\_Research.pdf.
8. Parpaiola A, Cecchinato D, Toia M, Bressan E, Speroni S, Lindhe J. Dimensions of the healthy gingiva and peri-implant mucosa. *Clin Oral Implants Res.* juin 2015;26(6):657-62.
9. Berglundh T, Lindhe J. Dimension of the periimplant mucosa: Biological width revisited. *J Clin Periodontol.* oct 1996;23(10):971-3.
10. Degidi M, Piattelli A, Scarano A, Shibli JA, Iezzi G. Peri-Implant Collagen Fibers Around Human Cone Morse Connection Implants Under Polarized Light: A Report of Three Cases. *Int J Periodontics Restorative Dent.* :6.
11. Tomasi C, Tessarolo F, Caola I, Wennström J, Nollo G, Berglundh T. Morphogenesis of peri-implant mucosa revisited: an experimental study in humans. *Clin Oral Implants Res.* sept 2014;25(9):997-1003.
12. Abrahamsson I, Zitzmann NU, Berglundh T, Linder E, Wennerberg A, Lindhe J. The mucosal attachment to titanium implants with different surface characteristics: an experimental study in dogs. *J Clin Periodontol.* mai 2002;29(5):448-55.
13. Moon I-S, Berglundh T, Abrahamsson I, Linder E, Lindhe J. The barrier between the keratinized mucosa and the dental implant. An experimental study in the dog. *J Clin Periodontol.* oct 1999;26(10):658-63.
14. Chavrier CA, Couble ML. Ultrastructural Immunohistochemical Study of Interstitial Collagenous Components of the Healthy Human Keratinized Mucosa Surrounding Implants. 2000;6.
15. Tetè S, Mastrangelo F, Bianchi A, Zizzari V, Scarano A. Collagen Fiber Orientation Around Machined Titanium and Zirconia Dental Implant Necks: An Animal Study. 2008;8.

16. Shioya K, Sawada T, Miake Y, Inoue S, Yanagisawa T. Ultrastructural study of tissues surrounding replanted teeth and dental implants. *Clin Oral Implants Res.* mars 2009;20(3):299-305.
17. Comut AA, Weber HP, Shortkroff S, Spector M, Cui F. Connective tissue orientation around dental implants in a canine model. *Clin Oral Implants Res.* oct 2001;12(5):433-40.
18. Verardi S, Quaranta M, Bordin S. Peri-implantitis fibroblasts respond to host immune factor C1q: Role of host immune factor C1q in peri-implantitis. *J Periodontal Res.* févr 2011;46(1):134-40.
19. Romanos GE, Weingart D, Dent M. Healthy Human Periodontal Versus Peri-implant Gingival Tissues: An Immunohistochemical Differentiation of the Extracellular Matrix. 1995;19.
20. Schierano G, Ramieri G, Cortese M, Aimetti M, Preti G. Organization of the connective tissue barrier around long-term loaded implant abutments in man. *Clin Oral Implants Res.* oct 2002;13(5):460-4.
21. Berglundh T, Lindhe J, Jonsson K, Ericsson I. The topography of the vascular systems in the periodontal and peri-implant tissues in the dog. *J Clin Periodontol.* mars 1994;21(3):189-93.
22. Tonetti MS, Gerber L, Lang NP. Vascular adhesion molecules and initial development of inflammation in clinically healthy human keratinized mucosa around teeth and osseointegrated implants. *J Periodontal Res.* nov 1994;29(6):386-92.
23. Zitzmann NU, Berglundh T, Marinello CP, Lindhe J. Experimental peri-implant mucositis in man. *J Clin Periodontol.* juin 2001;28(6):517-23.
24. Zitzmann NU, Berglundh T, Marinello CP, Lindhe J. Expression of endothelial adhesion molecules in the alveolar ridge mucosa, gingiva and periimplant mucosa. *J Clin Periodontol.* juin 2002;29(6):490-5.
25. Berglundh T, Gislason O, Lekholm U, Sennerby L, Lindhe J. Histopathological observations of human periimplantitis lesions. *J Clin Periodontol.* mai 2004;31(5):341-7.
26. Ob F, Cr T, Manolea HO, Hîncu M-C, Iacov-Cr MM. The evaluation of the morphological evolution of the tissue integration of dental implants through conventional histology and immunohistochemistry techniques. :9.
27. Cornelini R, Artese L, Rubini C, Fioroni M, Ferrero G, Santinelli A, et al. Vascular Endothelial Growth Factor and Microvessel Density Around Healthy and Failing Dental Implants. 2001;6.
28. Bordin S, Flemmig TF. Role of Fibroblast Populations in Peri-implantitis. :9.
29. Bullon P, Fioroni M, Goteri G, Rubini C, Battino M. Immunohistochemical analysis of soft tissues in implants with healthy and peri-implantitis condition, and aggressive periodontitis. *Clin Oral Implants Res.* oct 2004;15(5):553-9.
30. Horewicz VV, Ramalho L, dos Santos JN, Ferrucio E, Cury PR. Comparison of the Distribution of Dendritic Cells in Peri-implant Mucosa and Healthy Gingiva. *Int J Oral Maxillofac Implants.* 2013;28(1):97-102.
31. Tonetti MS, Imboden M, Gerber L, Lang NP. Compartmentalization of inflammatory cell phenotypes in normal gingiva and peri-implant keratinized mucosa. *J Clin Periodontol.* oct 1995;22(10):735-42.

32. Gualini F, Berglundh T. Immunohistochemical characteristics of inflammatory lesions at implants. *J Clin Periodontol.* janv 2003;30(1):14-8.
33. Galindo-Moreno P, López-Martínez J, Caba-Molina M, Ríos-Pelegri R, Torrecillas-Martínez L, Monje A, et al. Morphological and immunophenotypical differences between chronic periodontitis and peri-implantitis – a cross-sectional study. *Eur J Oral Implant.* :12.
34. Carcuac O, Abrahamsson I, Albouy J-P, Linder E, Larsson L, Berglundh T. Experimental periodontitis and peri-implantitis in dogs. *Clin Oral Implants Res.* avr 2013;24(4):363-71.
35. Berglundh T, Donati M. Aspects of adaptive host response in periodontitis. *J Clin Periodontol.* oct 2005;32(s6):87-107.
36. Nakajima T, Ueki-Maruyama K, Oda T, Ohsawa Y, Ito H, Seymour GJ, et al. Regulatory T-cells Infiltrate Periodontal Disease Tissues. *J Dent Res.* juill 2005;84(7):639-43.
37. Noda D, Hamachi T, Inoue K, Maeda K. Relationship between the presence of periodontopathic bacteria and the expression of chemokine receptor mRNA in inflamed gingival tissues. *J Periodontal Res.* déc 2007;42(6):566-71.
38. Kim Y, Ko Y, Hong S-D, Kim K, Lee Y, Chae C, et al. Presence of *Porphyromonas gingivalis* and plasma cell dominance in gingival tissues with periodontitis. *Oral Dis.* mai 2010;16(4):375-81.
39. Konttinen Y, Jian M, Lappalainen R, Laine P, Kitti U, Santavirta S, et al. Immunohistochemical Evaluation of Inflammatory Mediators in Failing Implants. *The International Journal of Periodontics & Restorative Dentistry*; 2006.
40. Irshad M, Scheres N, Anssari Moin D, Crielaard W, Loos BG, Wismeijer D, et al. Cytokine and matrix metalloproteinase expression in fibroblasts from peri-implantitis lesions in response to viable *Porphyromonas gingivalis*. *J Periodontal Res.* oct 2013;48(5):647-56.
41. Hiyari S, Wong RL, Yaghsejian A, Naghibi A, Tetradis S, Camargo PM, et al. Ligature-induced peri-implantitis and periodontitis in mice. *J Clin Periodontol.* janv 2018;45(1):89-99.
42. Narayanan AS, Lurton J, Raghu G. Distribution of Receptors to Collagen and Globular Domains of C1q in Human Lung Fibroblasts. *Am J Respir Cell Mol Biol.* juill 1997;17(1):84-90.
43. Berglundh T, Abrahamsson I, Welander M, Lang NP, Lindhe J. Morphogenesis of the peri-implant mucosa: an experimental study in dogs. *Clin Oral Implants Res.* févr 2007;18(1):1-8.
44. Bodineau A, Godeau G, Brousse N, Pellat B, Folliguet M, Segulier S. Langerhans cells express matrix metalloproteinases 9 and 2 and tissue inhibitors of metalloproteinases 1 and 2 in healthy human gingival tissue and in periodontitis. *Oral Microbiol Immunol.* juin 2006;21(3):197-200.
45. Arakawa H, Uehara J, Hara ES, Sonoyama W, Kimura A, Kanyama M, et al. Matrix metalloproteinase-8 is the major potential collagenase in active peri-implantitis. *J Prosthodont Res.* oct 2012;56(4):249-55.
46. Luo Z, Wang H, Sun Z, Luo W, Wu Y. Expression of IL-22, IL-22R and IL-23 in the peri-implant soft tissues of patients with peri-implantitis. *Arch Oral Biol.* mai 2013;58(5):523-9.

# **ANNEXE**



Numero article s	Références	Titres	Periode de l'etude	Objectifs	Schéma d'étude	Echantillons /Matériels et méthodes	Resultats Histomorphométriques
1	O. Carcuac1, T. Berglundh et al	Composition of Human Peri-implantitis and Periodontitis Lesions	2014	Examiner les differences concernant les caractéristiques cellulaires dans les péri-implantites et les parodontites chez l'homme	Etude chez l'homme	<b>ECHANTILLONS:</b> 2 groupes : 40 atteints de parodontites chroniques sévères généralisées et 40 atteints de péri-implantites. <b>MATERIELS ET METHODES:</b> IHC avec anticorps monoclonaux de souris anti-CD3 (lymphocytes T), anti-CD20 (Lymphocytes B), anti-CD138 (Cellules plasmiques), anti-CD68 (Macrophages), anti-CD34 (Cellules endothéliales) et des Anticorps polyclonaux de lapin anti- myelopéroxydase humains (Leucocytes polynucléaires). Contrôles positifs= Muqueuse orale humaines et les contrôles négatifs en substituant les anticorps primaires avec un sérum non-immun. Analyse histologique au Microscope optique.	
2	Zhenhua Luo, Hui Wangb, et al	Expression of IL-22, IL-22R and IL-23 in the peri-implant soft tissues of patients with peri-implantitis	2012	Comparer l'expression de IL22, IL 22R, IL23 dans les tissus mous péri-implantaires dans les péri-implantites et dans implants sains. Savoir si IL22, IL 22R, IL23 sont impliqués dans la pathogenèse des péri-implantites.	Etude chez l'homme	<b>ECHANTILLONS :</b> Biopsies de 12 patients avec péri-implantites (groupe PG)/ 8 patients avec des implants sains sans pathologies. <b>MATERIELS ET METHODES:</b> Technique d'immunohistochimie et de PCR quantitative pour analyser l'expression des gènes IL-22,IL-22R, IL-23 dans les tissus péri-implantaires sains et avec péri-implantites.	
3	Christian A. Chavrier,Marie L. Couble et al	Ultrastructural Immunohistochemical Study of Interstitial Collagenous Components of the Healthy Human Keratinized Mucosa Surrounding Implants	1999	Examiner l'ultrastructure et l'organisation immunohistochimique des principaux éléments collagéniques de la muqueuse kératinisée autour d'implants endo-osseux chez l'homme.	Etude chez l'homme	<b>ECHANTILLONS:</b> Biopsies chez 8 patients avec 4 implants endo-osseux placés au niveau de la mandibule, connectés avec une barre pour supporter les prothèses complètes il y a 2 ans . <b>MATERIELS ET METHODES:</b> Microscopé électronique et immunomarquage des collagènes de type I, III, and IV.	

Numero articles	Résultats immunohistochimiques		
	Fibroblastes	Fibres de collagènes	Cellules immunitaires
1			Cellules inflammatoires dans ICT ( groupe péri-implantite)>ICT (groupe parodontite). La taille ICT ( groupe péri-implantites) > ICT (groupe parodontite). Les cellules (CD138+), (CD68+) et (MPO+) plus importantes dans le groupe péri-implantites que dans le groupe parodontite de façon significative. Cellules (CD20+) plus nombreuses dans l'ICT du groupe parodontite.
2			
3	<p><b>RESULTATS: <i>Microscope électronique</i></b>= le tissu conjonctif autour des implants et celui sous l'épithélium de jonction contient des fibroblastes entourées de denses fibres de collagènes dans la matrice extracellulaire. La plupart des fibroblastes sont caractérisés par un large reticulum endoplasmique rugueux associé avec de large ganules sécrétoires. Le tissu conjonctif supra-crestale contient peu de fibroblastes.</p>	<p><b>RESULTATS: <i>Microscope électronique</i></b>. Certaines zones , sous la membrane basale de l'épithélium de jonction, fibres de collagènes courtes , incurvées et orientées dans toutes les directions. Matrice extracellulaire composé de larges et denses bandes de fibres de collagènes épaisses orientés transversalement et longitudinalement. <b><i>IHC et microscope électronique</i></b>= Fibres de collagènes I et III dans le tissu conjonctif et surtout sous l'épithélium de jonction. Collagènes IV exclusivement localisé dans lamina densa de la membrane basale. Dans le tissu conjonctif supra-crestale, denses fibres de collagènes épaisses composé principalement de fibres de collagènes I .</p>	<p><b>RESULTATS:</b> Des rares dégranulation de mastocytes ont été observé dans la matrice extracellulaire. Dans le conjonctif supra-crestale, aucunes cellules inflammatoires observées.</p>

Numero articles	Résultats immunohistochimiques (suite)	
	Matrice extracellulaire	Vascularisation
1		Densités de vaisseaux dans l'ICT grpe parodontite > le grpe péri-implantite. La zone latérale à l'ICT, la proportion de vaisseaux est plus large dans le grpe péri-implantite que dans le grpe parodontite.
2	<p><b>RÉSULTATS:</b> Cellules IL-22+ / IL-23p19+ peu nombreuses dans la lamina propria du grpe HG. Grpe PG, grande proportion de cellules IL-22+ / IL-23p19+ autour de la lamina propria et cellules IL-22R+ localisé surtout dans les cellules épithéliales. L'expression des ARNm d'IL-22 /d'IL-23p19 significativement plus élevé dans le groupe PG comparé au groupe HG. L'expression de l'ARNm d'IL-22R augmente dans le groupe PG mais sans différences significatives entre HG et PG.</p>	
3		

Numero articles	Résultats immunohistochimiques (suite)	Conclusion
	Autres/ Généralités	
1	<p><i>Groupe parodontites</i> : Lésion étendue à une zone bien définie dans le tissu conjonctif/pas de conjonctif latéral ou apical infiltré. <i>Groupe péri-implantites</i>: tissu conjonctif infiltré occupe large partie du tissu conjonctif adjacent à un épithélium ulcéré. ICT est étendue plus apicalement et pas entouré par un tissu conjonctif non infiltré. ICT dans le groupe péri-implantite 2 fois plus large que celui du groupe parodontites <math>3.48 \pm 2.54 \text{ mm}^2</math> vs. <math>1.49 \pm 1.05 \text{ mm}^2</math>.</p>	<p>Les lésions parodontales et péri-implantaires sont histopathologiquement différentes. La taille de l'ICT (péri-implantite) &gt; taille ICT (parodontite). Dans les péri-implantites, plus de cellules plasmiques, de macrophages, et de PNM que dans les parodontites. Les lymphocytes B plus nombreux dans les parodontites que dans les péri-implantites dans l'ICT. Densité vasculaire dans l'ICT (péri-implantaire) &lt; densité vasculaire ICT (tissus péri-dentaires). Réponse plus lente du système immunitaire dans les péri-implantites par rapport aux parodontites.</p>
2		<p><b>CONCLUSION:</b> L'expression de IL-22 et de IL-23 dans les péri-implantites est augmenté, ce qui pourraient induire l'expression de d'autres cytokines inflammatoires et alors avoir un rôle crucial dans la réparation et la reconstruction dans la pathogenèse des péri-implantites.</p>
3		<p><b>CONCLUSION:</b> Le tissu conjonctif sous l'épithélium de jonction composé de collagènes de type I et III. Le tissu conjonctif supra-crestal est composé principalement de collagène de type I. Le collagène de type IV localisé exclusivement dans la membrane basale de l'épithélium de jonction. Le tissu conjonctif est divisé en deux parties : celle au-dessus, sous l'épithélium de jonction riche en collagène de type I et III. La partie du bas, le tissu conjonctif supra-crestal riche en collagène de type I.</p>

Numero article s	Références	Titres	Periode de l'etude	Objectifs	Schéma d'étude	Echantillons /Matériels et méthodes	Resultats Histomorphométriques
4	Marcia Fernandes de Araujo, Antonio Ferreira Leao Filho	Evaluation of peri-implant mucosa: Clinical, histopathological and immunological aspects	2014	Le but de cette étude était de comparer la réponse inflammatoire dans la muqueuse péri-implantaire entre les patients avec une péri-implantite et les patients ayant un tissu péri-implantaire sain	Etude chez l'homme	<b>ECHANTILLONS:</b> 18 implants: 9 pour le groupe avec péri-implantites (PP)/ 9 pour le groupe implants sans pathologie. Sur chaque patient, 2 fragments de gencive marginal => 1 fragment pour l'analyse histologique et 1 fragment pour le test ELISA. <b>METHODES ET MATERIELS:</b> <i>Analyse histologique</i> au microscope optique au grossissement *100. <i>Analyse morphométrique</i> au microscope pour le % de collagène grossissement de 1600. <i>Analyse immunohistochimique</i> de TGF-β, IL-17, CD-31, les mastocytes chymase et les mastocytes tryptase. Les contrôles négatifs ont été obtenu par omission des anticorps primaires. <i>Le test ELISA</i> pour déterminer les niveaux de IL-13.	<b>RESULTATS:</b> Le groupe PP a une moyenne de sondage parodontale plus élevée qu'au niveau du groupe HP; ( 4.83 mm versus 1.61 mm) respectivement avec une différence significative.
5	Elisa Borsania, Stefano Salgarellob et al	Histochemical and immunohistochemical evaluation of gingival collagen and metalloproteinases in peri-implantitis	2005	Etudier immunohistochimiquement, la distribution des collagènes I-III-IV-V, de la ténascine, des métalloprotéinases (MMP) 1-3-8-13 et TIMP-1 chez 3 groupes de patients: (1) patients avec des dents naturelles ( parodontologie saine), (2)patients avec implants sains (muqueuse péri-implantaire saine) (3) patients avec une péri-implantite évidente.	Etude chez l'homme	<b>ECHANTILLONS:</b> Biopsies gingivales chez 14 patients , 3 groupes : (1)patients avec des dents naturelles (tissu parodontale sain)(n4), (2) patients avec muqueuse péri-implantaire saines(n=5) et (3) patients avec péri-implantites(n=5). <b>MATERIELS ET METHODES:</b> Analyse semi-quantitative du nombres de collagènes au microscope avec lumière polarisée. Analyse immunohistochimique avec des anticorps Anti-collagène I/Anti-collagène II/Anti-collagène IV/Anti-collagène V/Anti-ténascine/Anti-MMP1/Anti-MMP3/Anti-MMP8/Anti-MMP13 et Anti-TIMP1 puis analyse quantitative au microscope optique avec un grossissement de 20.	
6	Tord Berglundh Ingemar Abrahamsson et al	Morphogenesis of the peri-implant mucosa: an experimental study in dogs	2006	Etudier la morphogenèse de l'attachement tissulaire autour des implants en titane.	Etude animale	<b>ECHANTILLONS:</b> 20 chiens Labrador, 4 groupes de 5 chiens = Grpe 1 : Côté gauche de la mandibule= Implant à 4 jours et Biopsie à 4 jours / côté droit de la mandibule=Implants à 0 jours et Biopsie à 4 jours / Grpe 2: Côté gauche de la mandibule= Implants à 1 semaine et Biopsie à 1 semaine / côté droit de la mandibule= Implant à 0 jours et Biopsie à 2 semaines / Grpe 3 : Côté gauche de la mandibule= Implants à 2 semaines et Biopsie à 4 semaines / côté droit de la mandibule= Implant à 0 jours et Biopsie à 6 semaines / Grpe 4 : Côté gauche de la mandibule= Implants à 4 semaine et Biopsie à 8 semaines / côté droit de la mandibule=Implant à 0 jours et Biopsie à 12 semaines. Les chiens sacrifiés et des biopsies réalisées à des intervalles de temps variables (jour 0-2heures à 12 semaines) <b>/MATERIELS ET METHODES :</b> Mesures histométriques et composition du tissu conjonctif faisant face à l'implant sur la zone des 80 mm avec la méthode "point-counting procedure" ( maillage de 100 point lumineux) au microscope optique *1000 pour proportion relative de collagènes (Co), de fibroblastes (Fi), d'éléments vasculaires (V), de leucocytes mononucléaires (M ), leucocytes polymorphonucléaires (PMN) et de tissus résiduels (structures nerveuses et éléments de la matrice extracellulaire (R).	<b>RESULTATS:</b> La hauteur de la muqueuse péri-implantaire, de la gencive marginal au rebord marginal osseux en contact de l'implant augmente à partir de 1-2 semaine et varie entre 3,1mm et 3,5mm entre 2 à 12 semaines de cicatrisation.

Résultats immunohistochimiques			
Numero articles			
	Fibroblastes	Fibres de collagènes	Cellules immunitaires
4		<p><b>RESULTATS:</b> Le groupe HP a un pourcentage de fibres de collagènes plus élevé comparé au groupe PP, avec une différence significative.</p>	<p><b>RESULTATS:</b> Le groupe PP a une densité d'exudat leucocytaire plus élevé comparé au groupe HP, mais sans différence significative. Le groupe PP a une plus grande densité de mastocytes chymase et de mastocytes tryptase, mais sans différences significatives.</p>
5		<p><b>RESULTATS :</b> G1 et G2 =fibres de collagènes épaisses en paquet et bien orientées. G3 : fines fibres de collagènes sans direction bien définie. Collagène I= dans les 3 groupes au niveau du tissu conjonctif mais absent de l'épithélium. Collagène III= dans les 3 groupes au niveau du tissu conjonctif et absent de l'épithélium. Collagène IV= dans les 3 groupes mais au niveau de la membrane basale et absent de l'épithélium. Collagène V = Groupe parodonte sain (G1): fibres de collagènes en faible nombre dans le tissu conjonctif autour des vaisseaux sanguins et proche de la membrane basale / Groupe Implants sains (G2)= même disposition que précédemment avec un signal d'immunomarquage modéré. (G3) = Même disposition des fibres mais en nombre plus important que G1 et G2.</p>	
6			

Résultats immunohistochimiques (suite)		
Numero articles	Matrice extracellulaire	Vascularisation
	4	<p><b>RESULTATS:</b> Dans le groupe PP une augmentation de l'expression de TGF-<math>\beta</math>, IL-17 et CD31 comparé au groupe HP, avec une différence significative. Dans le groupe HP, une expression plus élevée de IL-13 comparé au groupe PP avec une différence significative. Il y a une corrélation négative significative entre la densité de IL-17 et le pourcentage de fibres de collagènes.</p>
5	<p><b>RESULTATS: Coloration au rouge de SIRIUS :</b> G1 et G2 = coloration homogène, matrice extracellulaire très bien organisée==&gt; disposition homogène des fibres de collagènes. G3= coloration inhomogènes, matrice extracellulaire désorganisée==&gt; zones où il n'y a pas voir peu de fibres de collagènes.</p>	
6		

Numero articles	Résultats immunohistochimiques (suite)	Conclusion
	Autres/ Généralités	
4		<p><b>CONCLUSIONS:</b> Mastocytes tryptases et chymases sont impliquées dans le processus inflammatoire des péri-implantites. Mastocytes=&gt; production de TNF-β=&gt; activation des cellules endothéliales=&gt; augmentation expression CD31=&gt;néovascularisation=&gt; augmentation du nombre de leucocytes principalement les lymphocytes T =&gt; libèrent des IL-17=&gt;induction de pro-cytokines inflammatoires/ induction des cellules ostéoclastiques/ synthèse protéiques pouvant être induite par TNF-β et IL-6 dans les cellules Lymphocytes T. IL-13 stimule la production des fibres de collagènes. Cette étude démontre une plus grande densité de leucocytes dans le tissu conjonctif et dans l'épithélium, et un pourcentage important d'hémorragies sévères dans le groupe PP par rapport au groupe HP.</p>
5	<p><b>RÉSULTATS:</b> MMP 1-3-8 = Pour G1, G2 et G3, faible et localisées dans le tissu conjonctif. MMP13= Pour G1 et G2, faible dans le tissu conjonctif et pour G3, faible dans le tissu conjonctif et une augmentation principalement dans la membrane basale de l'épithélium. TIMP-1= faible et localisé principalement dans le tissu conjonctif pour les 3 groupes.</p>	<p><b>CONCLUSIONS:</b> Le collagène V est en augmentation dans les péri-implantite par rapport aux patients sains (parodonte et muqueuse péri-implantaire saines ) dans le tissu conjonctif. MMP13 augmente durant les péri-implantites par rapport à des parodontes ou muqueuses péri-implantaires saines et ce principalement dans l'épithélium, ce qui pourrait faire suggérer son implication dans l'ulcération de l'épithélium lors des péri-implantites.</p>
6	<p><b>1 semaine :</b> portion apicale de la muqueuse dominée par des fibres de collagènes et des fibroblastes. Signes d'inflammations dans la muqueuse péri-implantaire qui perdurent jusqu'à la 2ème semaine. <b>A 2 semaines :</b> muqueuse péri-implantaire adhère à la surface de l'implant par un tissu conjonctif riche en cellules et structures vasculaires. Les fibroblastes sont la population qui domine à 2 semaines dans le tissu conjonctif à l'interface avec l'implant. <b>4ème semaine :</b> la muqueuse était stable et bien attachée à l'os. Les fibres de collagènes s'organisent après 4-6 semaines de cicatrisation. La densité de fibres de collagènes et de fibroblastes augmente. Dans la zone apicale, plus de 50% du tissu conjonctif est occupée par les fibres de collagènes tandis que le volume de fibroblastes varie entre 32% et 37%. <b>6-12 semaines :</b> Le tissu conjonctif est bien organisé et contient une large proportion de fibres de collagènes et de fibroblastes parallèles le long de l'axe de l'implant. Zone latérale à l'interface avec l'implant, peu de structures vasculaires dans le tissu conjonctif.</p>	<p><b>CONCLUSION :</b> Attachement de la muqueuse péri-implantaire s'établit après plusieurs semaines de cicatrisation. Grand nombre de leucocytes neutrophiles infiltrés dégradant le caillot sanguin présent durant les premières phases de cicatrisation. A 2 semaines de cicatrisation, à l'interface avec l'implant dans le tissu conjonctif la population cellulaire la plus importante sont les fibroblastes mais à 4 semaines le nombre diminue. Les fibres de collagènes s'organisent après 4-6 semaines de cicatrisation. La partie de tissu conjonctif immédiatement au contact de l'implant est caractérisé par une haute densité de fibres de collagènes et une faible densité de structures vasculaires. Les fibroblastes sont en majorité par rapport aux autres cellules à partir de 4 semaines de cicatrisation. Dans le tissu conjonctif le processus de cicatrisation passe dans les phases précoces à une population cellulaire principalement inflammatoire à dans un stade plus avancé, à un nombre important de fibroblastes et de fibres de collagènes surtout dans la partie apicale. Les fibroblastes s'installent à l'interface avec l'implant durant la phase de cicatrisation. On conclut donc que la muqueuse péri-implantaire acquière ses caractéristiques définitives à partir de 6 semaines.</p>



Numero article s	Références	Titres	Periode de l'etude	Objectifs	Schéma d'étude	Echantillons /Matériels et méthodes	Resultats Histomorphométriques
7	Berglundh T, Lindhe J et al	<b>The soft tissue barrier at implants and teeth</b>	1991	Analyser et comparer la structure et composition des tissus mous péri-implantaires et péri-dentaires cliniquement saines	Experimentation animale	<b>ECHANTILLONS</b> : Biopsies de tissus mous péri-implantaires (coté mandibule droit= groupe expérimental) et tissus mous péri-dentaires (coté mandibulaire gauche = groupe contrôle) chez 5 chiens. <b>MATERIELS ET METHODES</b> : Analyse histométrique : distances mesurées pour les implants et les dents. Implants = GM: Gencive marginale-terminaison apical de l'épithélium de jonction / aJE- BC: terminaison apical de l'épithélium de jonction - rebord crestal. Pour les dents, GM: gencive marginale-terminaison apicale de l'épithélium de jonction/ aJE-BC: terminaison apical de l'épithélium de jonction -rebord crestal. Analyse morphométrique : Composition des tissus conjonctifs péri-implantaires et péri-dentaires, proportions en pourcentage du collagène (Co), des structures vasculaires (V), des fibroblastes (Fi), des leucocytes (Leu), et des structures résiduelles (matrice extracellulaire et structures nerveuses) par la technique "point counting" au microscope avec grossissement *1000. 2 zones distinctes :Zone I = zone du tissu conjonctif à 100µm immédiate de l'épithélium de jonction et zone II= zone du tissu conjonctif à 100µm de la surface implantaire.	<b>RESULTATS HISTOMORPHOMETRIQUES</b> : Hauteur totale de tissu mou (GM- BC) est plus importante au niveau des implants qu'au niveau des dents (3,8 vs 3,17). La longueur du tissu conjonctif (aJE-BC) au niveau des implant est de 1,66mm contre 1,12 mm au niveau des dents avec une différence significative.
8	Berglundh T, Lindhe J et al	<b>The topography of vascular systems in the periodontal and peri-implant tissues in the dog</b>	1994	Etudier la topographie vasculaire du parodonte et des tissus mous et durs paro-implantaires chez le chien briquet.	Experimentation animale	<b>ECHANTILLONS</b> : Biopsies de tissus mous péri-implantaires ( groupe test) et de tissus péri-dentaires (groupe contrôle) cliniquement sains chez 2 chiens après perfusion des carotides. <b>MATERIELS ET METHODES</b> =Deux coupes vestibulolinguales de 100 à 150 µm d'épaisseur ainsi qu'une coupe mésio-distale comprenant épithélium de jonction et le tissu conjonctif sous-jacent examinées sous un photomicroscope et un stéréomicroscope avec zoom.	<b>RESULTATS HISTOMORPHOMETRIQUES</b> : Epithélium de jonction fait 1,8-2mm et le tissu conjonctif 1,5-2mm.
9	Tord Berglundh, Nicola U. Zitzmann et al	<b>Are peri-implantitis lesions different from periodontitis lesions?</b>	2011	Comparer les caractéristiques de lésions histologiques de lésions péri-implantaires et parodontales à partir d'études chez l'homme et sur les biopsies animales	Revue narrative	<b>ECHANTILLONS</b> : Biopsies humaines=Péri-implantites: Les mots clés pour la recherche= peri-implantitis, peri-implant infection, peri-implant ,disease, biopsy, cell phenotype, histopathology, histology, human, immunohistochemistry (IHC), inflammatory cells, inflammatory lesion, and inflammation/Maladies parodontales (précisément la parodontite): Les données sur la composition cellulaire des parodontites collecté jusqu'en 2005. Les mots clés pour la recherche sont : periodontitis,periodontal disease, biopsy, cell phenotype,histology, histopathology, human, IHC, inflammatory cells, inflammator lesion, and inflammation/ Etudes expérimentales chez l'animal= Les études expérimentales sur les péri-implantites et les parodontites inclut des publications provenant de données histopathologiques sur les péri-implantites. Les mots clés utilisés en plus pour la recherche des péri-implantites chez l'homme sont : "animal experiment" and "experimental peri -implantitis"/ <b>MATERIELS ET METHODES</b> : Stratégie de recherche: "PubMed database", "National Library of Medicine" et "The Cochrane Library of the Cochrane Collaboration" comme base de données (études jusqu'en juillet 2010). Les études réalisées sur les biopsies humaines et chez l'animal sont considérées.	

Numero articles	Résultats immunohistochimiques		
	Fibroblastes	Fibres de collagènes	Cellules immunitaires
7		<p>Tissus conjonctifs péri-dentaires= fibres de collagènes dento-gingivales s'étendent du ciment au tissu conjonctif et des fibres dento-périostées s'étendent de l'os alvéolaire au ciment. Fibres de collagènes circulaires présents dans tissu conjonctif de la gencive marginale et dans les tissus conjonctifs supra alvéolaires. Tissus conjonctifs péri-implantaires= fibres de collagènes forment un réseau dense, elles s'étendent de l'os alvéolaire à la gencive marginale, la plupart des fibres sont alignées et parallèles à la surface de l'implant.</p>	
8			
9			

Résultats immunohistochimiques (suite)		
Numero articles	Matrice extracellulaire	Vascularisation
	7	<p><b>RÉSULTATS MORPHOMETRIQUES :</b> Tissus conjonctif péri-dentaires = zone 1 : 63% de fibres de collagènes /16% de fibroblastes/7% de vaisseaux /2% de cellules inflammatoires/12% de tissu résiduel (MEC et nerfs). Zone 2= 76% de fibres de collagènes /5% de fibroblastes/3% de vaisseaux/ 0,5% de cellules inflammatoires /15% de tissu résiduel (MEC et nerfs). Fibroblastes (zone 1)&gt; Fibroblastes (zone 2). Zone 1, une faible proportion de vaisseaux et de collagènes par rapport au tissu conjonctif latéral au ciment et supra alvéolaire. Tissus conjonctifs péri -implantaires= Composition similaire entre la zone 1 et zone 2. % de collagènes (zone1) &gt; % collagènes (zone2). Proportion plus faible pour les fibroblastes, cellules inflammatoires et tissu résiduel dans la zone 1 et 2 par rapport aux tissus conjonctifs péri-dentaires.</p>
8	<p><b>RÉSULTATS MORPHOMETRIQUES: Tissu péri implantaire</b> =Le tissu conjonctif est caractérisé par la présence de fibres de collagènes grossières issuent de l'os alvéolaire et sont orientées parallèlement au pilier implantaire. Le tissu conjonctif latéral à l'épithélium de jonction est constamment dépourvu de l'accumulation de cellules inflammatoires.</p>	<p><b>RÉSULTATS :</b> Parodonte péri-dentaire= vascularisation de la gencive et du conjonctif dérive de 2 sources : la vascularisation supra-périostée latérale du procès alvéolaire et les vaisseaux du ligament alvéolodentaire. Tissu conjonctif adjacent à l'épithélium de jonction est riche en fibres de collagènes et est dépourvu de cellules inflammatoires. Les vaisseaux sanguins du plexus sub-épithéliale sont les branches terminales des gros vaisseaux supra-périostés (diamètre variables &lt;7microns et entre 10-40microns). Les vaisseaux du conjonctif sont issus du ligament alvéolo dentaire principalement avec une petite participation des gros vaisseaux supra-périostées. Tissus péri-implantaires : vaisseaux issus du périoste de l'os alvéolaire. Le tissu conjonctif apical à l'épithélium de jonction et le tissu conjonctif supracrestal : vascularisation divisée en 2 portions==&gt; 1 centrale (300-500 microns) avec très peu de vaisseaux et dans certaines parties totalement dépourvues de vaisseaux et 1 portion latérale avec de gros vaisseaux qui sont en continuité avec les artérioles supra-périostées. Dans le parodonte et le tissu péri-implantaire, les vaisseaux latéraux de l'épithélium de jonction forment un plexus (crevicular plexus) dans le sens méso-distal. Le tissu conjonctif latéral au ciment est richement vascularisé contrairement au tissu conjonctif latéral péri-implantaire quasiment dépourvu de vascularisation.</p>
9		

Numero articles	Résultats immunohistochimiques (suite)	Conclusion
	Autres/ Généralités	
7		<p><b>CONCLUSION:</b> La muqueuse péri-implantaire autour des piliers a des caractéristiques communes avec la gencive péri-dentaire. Dans les deux tissus, il y a un épithélium oral kératinisé qui se poursuit avec un épithélium de jonction. Les fibres de collagènes dans le tissu péri-dentaire proviennent du ciment radiculaire et sont orientées perpendiculairement à la surface dentaire, il y a aussi des fibres circulaires sans attachement à la racine de la dent. Alors qu'au niveau du tissu péri-implantaire, ces fibres de collagènes proviennent de l'os crestale et sont orientées parallèlement à la surface du pilier. La composition en éléments diffère aussi entre le tissu conjonctif péri-dentaire et péri-implantaire, dans la portion marginale du tissu conjonctif péri-implantaire, il y a significativement plus de fibres de collagènes et moins de fibroblastes comparé au tissu péri-dentaire. Les leucocytes sont plus nombreux au niveau péri-dentaire qu'au niveau du tissu conjonctif péri-implantaire.</p>
8		<p><b>CONCLUSION:</b> La vascularisation de la gencive et du tissu conjonctif autour des dents est dérivée de deux sources, les vaisseaux latéraux suprapériostés du procès alvéolaire et les vaisseaux du ligament parodontal. Les vaisseaux sanguins de la muqueuse péri-implantaire sont les branches terminales de larges vaisseaux issues du périoste de l'os péri-implantaire. Dans les deux tissus péri-dentaire et péri-implantaire, les vaisseaux sanguins latéraux à l'épithélium de jonction forment le "plexus creviculaire". Au niveau du tissu conjonctif faisant face au ciment pour la dent est richement vascularisé alors qu'au niveau des implants, ce tissu conjonctif faisant face à la surface implantaire est casiment dépourvu de vascularisation.</p>
9	<p>Etude chez l'homme (biopsies humaines) = Sanz et al. (1991) : ICT est un ensemble de cellules mononucléées, des cellules plasmiques, et de larges vaisseaux occupant 65% du tissu conjonctif. Cornolini et al. (2001) : lymphocytes, cellules plasmiques et quelques granulocytes neutrophiles retrouvés dans la lésion inflammatoire. Gualini &amp; Berglundh (2003) : ICT avec de grandes proportions de lymphocytes B et plus nombreuses que les lymphocytes T. Les cellules élastase+ nombreuses dans les zones de la poche épithéliales et dans la zone centrale des lésions. Gualini &amp; Berglundh (2003), Bullon et al. (2004): les lésions inflammatoires dans les péri-implantites et les parodontites, les deux types de lésions contiennent des lymphocytes B et T, des cellules plasmiques et des macrophages et que les lymphocytes T sont en plus grand nombre que les lymphocytes B. Berglundh et al. (2004): Coupes à partir de biopsies avec de sévères péri-implantites. L'ICT occupe l'ensemble du tissu conjonctif et s'étend apicalement par rapport à la poche épithéliale. La partie marginale de l'ICT contient des petits éléments vasculaires et des fibres de collagènes avec des lymphocytes et des cellules plasmiques. La partie apicale montre une forte densité de lymphocytes, cellules plasmiques et de polymorphonucléaires (PMN). Les PMN pas retrouvés seulement dans la poche épithéliale mais aussi au centre des compartiments périvasculaires. La taille moyenne des lésions péri-implantaires est de 3.61mm2 et avec les cellules plasmiques dominant parmi les cellules de l'ICT et proportion de PMN et de macrophages est relativement élevée. Kontinen et al. (2006) : IHC des tissus mous avec parodontites et de péri-implantites =le nombre cellules + pour IL-1a et IL-6 &gt; nombre de cellules TNF-a+ qui est plus petit dans les péri-implantite par rapport aux parodontites. Parodontites-Etude chez l'homme (biopsies humaines) =Berglundh &amp; Donati (2005) : Les lymphocytes B avec les cellules plasmiques dominant parmi les cellules inflammatoires dans les parodontites chroniques et agressives. LT helper en plus grand nombre que les LT cytotoxiques, macrophages, et PNM. Nakajima et al. (2005) et Noda et al. (2007) : Biopsies avec des parodontites où les LB dominant sur les Lymphocytes T. Donati et al. (2009) : Biopsies avec des parodontites chroniques sévères où les LB plus nombreux que les LT et les cellules plasmiques (IHC et le marqueur CD138). Kim et al. (2010) : les cellules plasmiques dominaient sur les lymphocytes T. Une approche méta-analytique= Proportions des cellules inflammatoires dans les parodontites : LB et les cellules plasmiques=60% dans la lésion, les LT helper et T cytotoxiques= 13% et 4%, respectivement. PMN et les macrophages =7% et 5%, respectivement. Tissus mous avec des parodontites et les tissu gingivaux sains plusieurs études via diverses techniques =des niveaux élevés et des proportions NF-KB (Ambili et al. 2005), IL-2 récepteur-des LT (CD41/ CD251) (Nakajima et al. 2005), récepteurs (TLR) 2, 4, 7, et 9 (Ren et al. 2005, Beklen et al. 2008), (MMP) 1, 2, 3, 9, and 13 (Bodineau et al. 2006, Oyarzun et al.2010) et le récepteur NF-KB (Cardoso et al. 2009) dans les parodontites. Etudes expérimentales (chez l'animal)= Schou et al. (1993) : Comparaison des parodontites des péri-implantites. Un processus d'auto-défense ou de "self-limiting" se fait dans les tissus péri-dentaires après un retrait des ligatures et pas dans les tissus mous péri-implantaires. La taille de l'ICT (implants) &gt; taille ICT (dents).</p>	<p><b>CONCLUSION:</b> Malgré les similarités d'un point de vue clinique et étiologique dans les péri-implantites et les parodontites, des différences histopathologiques existent entre les deux types de lésions. Etudes chez l'homme (biopsies humaines) : L'extension apicale de l'ICT plus prononcée dans les péri-implantites que dans les parodontites. Les cellules plasmiques et les lymphocytes dominant parmi les cellules dans les deux types de lésions, tandis que les PNM et macrophages en plus grand nombre dans les péri-implantites par rapport aux parodontites. PNM dans les parodontites dans la poche parodontale, dans les cas de péri-implantites, présents dans les espaces périvasculaires dans le tissu conjonctif à distance de la poche parodontale. Etudes animales : Un processus de "self-limiting" ou d'auto-défense se fait dans les tissus autour des dents, une capsule protectrice dans le tissu conjonctif séparant l'ICT de l'os. Ce processus ne se produit pas dans le tissu conjonctif péri-implantaire l'ICT s'étend à la crête alvéolaire. L'ICT dans les péri-implantite s'étend constamment en apical de la poche parodontale.</p>

Numero article	Références	Titres	Periode de l'etude	Objectifs	Schéma d'étude	Echantillons /Matériels et méthodes	Resultats Histomorphométriques
10	P. Bullon, M. Fioroni et al	Immunohistochemical analysis of soft tissues in implants with healthy and peri-implantitis condition, and aggressive periodontitis	2004	Cinq cas de péri-implantites comparés avec cinq cas avec tissu péri-implantaire sain et cinq cas avec des parodontites agressives afin de révéler et d'analyser le processus de perte de l'ostéointegration.	Etude chez l'homme (étude prospective)	<b>ECHANTILLONS:</b> (3 groupes, n=15 ) Biopsies de tissus péri-implantaire réalisés chez 5 cas de patient avec péri-implantite (groupe PG ) comparés avec 5 cas de patients avec parodontites agressives (groupe AG) et 5 cas de tissus péri-implantaire sains (groupe HG) / <b>MATERIELS ET METHODES:</b> Analyse histologique et immunohistologique= Certaines coupes pour une évaluation morphologique et d'autres coupes préparé pour une IHC pour évaluation quantitative des LB, des LT , des cellules de Langerhans et des cellules dendritiques immatures (DCs), des cellules prolifératives, des cellules endothéliales vasculaires. Les anticorps anti-Factor VIII et anti VEGF dirigés contre les oncoprotéines bcl-2 et p53 pour étudier l'apoptose. Microscopie optique des échantillons marquées avec un grossissement de 400.	<b>RESULTATS :</b> IHC= Dans groupe HG quelques grappes de cellules inflammatoires retrouvés dans le tissu conjonctif et dans groupe PG, un important ICT. Les lymphocytes, les macrophages, et les cellules plasmiques en paquet denses dans les septas fibreux de la lamina propria. Groupe HG : (CD20 S-J: 2.6+-2.4, O: 4+-2.5; CD3 /S-J: 8.8 5.4, O: 9.6+-5.6); Groupe PG : (CD20 S-J: 19+-12.9, O:17.4+-10.6)/ (CD3 S-J:108+- 25.8, O: 86+-29.6); Groupe AG : (CD20 S-J:22.4+-11.3, O: 11.9+-9.2),/ (CD3 S-J:94.2+-5.9,O:99+-24.5) Les LB dans PG et dans AG et particulièrement les LT dans le groupe PG et dans le groupe AG sont plus nombreux. Les cellules CD1a+ observé le plus fréquemment dans l'épithélium oral localisé dans la lame basale et para-basale (HG=8+-2.2, PG=,8.4+-2.9 et AG=11.2+-4.1). Des différences statistiques ont été obtenu en comparant les groupes AG vs. HG et les groupes AG vs. PG. Dans la région S-J, cellules CD1a+ diminuées par rap Les cellules CD1a+ // l'épithélium oral sans avec aucunes différences statistiquement significatives entre les 3 groupes. Les cellules endothéliales vasculaires CD34 + (HG =10.8+- 0.8, PG =19.8+-3.7, et AG =10+-1.4 dans la zone S-J , et HG =13.4+-0.5, PG =12.4+-1.1, et AG= 19+-7.5 dans l'épithélium oral ( O). Les cellules endothéliales vasculaires (facteur VIII+) (HG =12.8+- 4.3, PG =20.8+-4.8, et AG= 9+-1.5 dans la zone S-J; et HG= 15+-4.7, PG =21.4+-2.8, et AG= 23.2+-3.2 dans l'épithélium oral (O). Les valeurs pour l'onco-protéine p53 sans différences significatives entre les groupes dans la zone S-J, et l'épithélium oral (O).
11	Olivier Carcuac Ingemar Abrahamsson et al	Experimental periodontitis and peri-implantitis in dogs	2012	Analyser les réactions tissulaires suite au retrait d'une ligature dans les expérimentations de parodontites et de péri-implantites chez le chien.	Etude expérimentale	<b>ECHANTILLONS:</b> 4 implants au niveau du secteur mandibulaire droit avec géométrie similaires mais deux types de surfaces chez 6 chiens, (Groupe A= Nobel biocare /Groupe B= Turned surface). 2 semaines après chirurgie implantaire : retrait sutures + contrôle plaque 3 fois / semaine pendant 3 mois. Arrêt du contrôle de plaque +mise en place de ligature en coton au niveau des implants et au niveau des prémolaires côté gauche (4ème/3ème/2ème). Au bout de 10 semaines ligatures enlevées et une accumulation de plaque se produit durant 26semaines. Des radiographies sont réalisées à 10 semaines /16 semaines /26 semaines. Mesures des dimensions verticales (perte osseuse) : 2 évaluations réalisées à 2 mois d'intervalle, avec mesures en distal et en mésial.	<b>RESULTATS:</b> Dents= signes de parodontites, perte d'attachement du tissu conjonctif et perte osseuse. ICT dans le tissu gingival. Zone de tissu conjonctif intact non inflammatoire présente entre le bord apical de l'ICT et la crête osseuse alvéolaire. Implants=Processus inflammatoire large dans le tissu conjonctif. Les parties latérales et apicales du tissu conjonctif infiltré s'étendent à la crête alvéolaire. Grandes cellules multinucléées sont parfois détectées dans le tissu conjonctif immédiatement en rapport avec l'os alvéolaire. Mesures histométriques=Dimensions verticales du tissu conjonctif + épithélium et la poche épithéliale (sulcus) et le tissu conjonctif infiltrée sont significativement plus important pour les implants que pour la dent. Dimensions plus importantes pour les implants du groupe B par rapport au groupe A.
12	T. Berglundh et J. Lindhe	Dimension of the perimplant mucosa ,Biological width revisited	1996	Déterminer les dimensions de l'attache muqueuse-implant dans des sites où la largeur de la muqueuse du rebord était insuffisante chez le chien.	etude expérimental (chiens)	<b>ECHANTILLONS:</b> Biopsies de tissus mous péri-implantaires chez 5 chiens "Beagle" . Chez chaque chien, 1 côté témoin=contrôle et 1 côté controlateral (côté test) où une incision ne traversant pas le périoste a été faite au niveau de la crête du rebord. <b>METHODES ET MATERIELS:</b> Les échantillons ont été prélevés et préparés pour examen au microscope optique équipé avec un système d'image. Des coupes de 3µm colorées au PAS et au Bleu de Toluidine pour l'analyse histométrique. Les repères utilisés sont :PM= surface de l'épithélium oral , aJE=limite apicale de l'épithélium de jonction,B= le rebord osseux marginal (le plus haut en contact avec l'implant), BC=rebord cretalaire ou osseux; A/F: interface pilier-implant.	<b>RESULTATS:</b> Groupe témoin=BC-PM=3,65+-0,44mm / Groupe test =BC-PM=2,4+-0,23mm.Epithelium de jonction de la muqueuse péri-implantaire dans les deux groupes sont constamment séparé de la crête alveolaire par une zone de tissu conjonctif riche en collagène et pauvre en cellules. Pour l'épithelium de jonction , Groupe témoin=2mm et groupe contrôle=2,1mm, Pour la taille du tissu conjonctif, Groupe contrôle=1,8+-0,4mm et le Groupe test=1,3+-0,3mm.

Numero articles	Résultats immunohistochimiques		
	Fibroblastes	Fibres de collagènes	Cellules immunitaires
10			<p><b>RÉSULTATS:</b> Les lymphocytes sont les cellules les plus répandues dans le groupes de cas de péri-implantites (PG) et de cas de parodontites agressives (AG) , mais pas dans le groupe de cas avec tissu péri-implantaire sains (HG). Les cellules Langerhans et les cellules dendritiques immatures (CD1a+) sont observés plus fréquemment dans l'épithélium orale que dans l'épithélium de jonction et sulculaire. Ils sont localisées dans la couche basale et para basale sans aucunes différences entre les 3 groupes. L'Apoptose a été analysé par l'immunoréactivité de bcl2 et p53, qui était similaire dans les 3 groupes.</p>
11			
12			

Résultats immunohistochimiques (suite)		
Numero articles	Matrice extracellulaire	Vascularisation
	10	
11	<p><b>Caractéristiques immunohistochimiques</b>—Taille de l'ICT plus importante dans les groupes des Implant (A et B) que dans le groupe "dents". Proportions de cellules dans le groupe B plus important que dans le groupe A et d'avantage par rapport aux groupe "dent". On note la prédominance de cellules multiclées, Osteoclastes présents de façon plus importante dans les péri-implantites que dans les parodontites. Différence du nombre d'ostéoclastes entre le goupe Implant B et le groupe "dents".</p>	
12		

Numero articles	Résultats immunohistochimiques (suite)	Conclusion
	Autres/ Généralités	
10		<p><b>CONCLUSION:</b> Un ICT dense dans tous les cas de parodontites agressives et de péri-implantites tandis que dans les tissus péri-implantaires sains, il est beaucoup moins marqué. Les lymphocytes B et les lymphocytes T sont les cellules les plus abondantes dans l' ICT. Lymphocytes T sont les cellules majoritairement présente dans la péri-implantite (PG) et dans la parodontite agressive (AG) mais pas dans le parodonte sain (HG). Les cellules dendritiques immatures et de Langerhans (CD1a+) sont observées plus souvent dans l'épithélium buccal que dans l'épithélium de jonction et sulculaire. Elles sont localisées dans les couches para-basales et basales sans aucune différence entre les cas de péri-implantites, les cas de parodontite agressive ou les cas où le parodonte était sain. La prolifération vasculaire est plus importante dans le PG que dans HG et AG dans la zone jonctionnelle sulculaire. L'apoptose ( p53 et bc12) est semblable dans les trois groupes.</p>
11		<p><b>CONCLUSION:</b> Perte osseuse plus importante au niveau des implants par rapport au dents et plus importante au niveau des implants B (surface rugueuse) par rapport aux implants A (surface lisse). Proportions de granulocytes neutrophiles et d'ostéoclastes plus importantes et plus étendues dans les péri-implantites que dans les parodontites. Dans les parodontites, les lésions sont encapsulées et séparées de l'os alvéolaire contrairement aux péri-implantites. Les parodontites et péri-implantites diffèrent concernant la taille de l'ICT, de la composition cellulaire et de l'encapsulation de la lésion dans les parodontites.</p>
12		<p><b>CONCLUSION:</b> Dans les sites où la muqueuse du rebord avait été amincie (inférieur à 2 mm) avant la connexion du pilier, une résorption osseuse accompagnait toujours la cicatrisation de la plaie. Ceci indique qu'une certaine épaisseur minimum de la muqueuse péri-implantaire est nécessaire, et qu'une résorption osseuse peut prendre place pour permettre la formation d'une attache de tissu mou stable.</p>



Numero article s	Références	Titres	Periode de l'etude	Objectifs	Schéma d'étude	Echantillons /Matériels et méthodes	Resultats Histomorphométriques
13	Verónica Vargas Horewicz, Luciana Ramalho, et al	Comparison of the Distribution of Dendritic Cells in Peri-implant Mucosa and Healthy Gingiva	2013	Comparaison quantitative et de la répartition des cellules dendritiques dans la muqueuse péri-implantaire et dans le parodonte sain	Etude chez l'homme	ECHANTILLONS : 14 tissus péri-implantaire et 13 tissus parodontaux. MATERIELS ET METHODES : IHC avec les Anticorps primaires (Anticorps anti CD1a pour cibler les LCs= cellules de Langerhans et les anticorps anti factor XIIIa pour cibler les IDCs= Cellules dendritiques interstitielles). Contrôle positif= Tissus tonsillaires / Contrôle négatif= Ig de Souris (à la place des Anticorps utilisé dans l'étude). Dans chaque coupes, répartition et quantité des cellules CD1a + / factor XIIIa+ sous Microscope optique avec grossissement *400 dans 4 zones (Epithélium oral / Epithélium sulculaire / Epithélium de jonction / la lamina propria avec ou sans infiltrat inflammatoire).	
14	Gianmaho Schierano, Guglielmo Ramieh et al	Organization of the connective tissue barrier around long-term loaded implant abutments in man	2001	Examiner l'étanchéité/scellement du tissu conjonctif et l'organisation spatiale des fibres de collagènes autour des implants mise en charge au long terme chez l'homme.	Etude chez l'homme	ECHANTILLONS/ MATERIELS ET METHODES: 7 Patients adultes =5 édentés totaux réhabilités avec un PAT totale mandibulaire sur 2 implants symphysaires avec attachements boules et 2 patients adultes avec des édentements bilatéraux mandibulaire partiels dans la région molaire réhabilités avec des implants et prothèses fixes. Echantillons = 9 piliers implantaires + leurs tissus mous adjacent 2mm (5 provenant d'un seul côté de ceux portant la PAT et des deux côtés des poteurs de prothèses fixes). De ces échantillons sont obtenus des coupes de 100µm coupés soit longitudinalement ou transversalement pour l'examen au microscope avec contraste de phase pour évaluer l'organisation des fibres de collagènes.	
15	M. S. Tonetti, L. Gerber, et al	Vascular adhesion molecules and initial development of inflammation in clinically healthy human keratinized mucosa around teeth and osseointegrated implants	1994	Comparer, la présence et répartition de ICAM-1, de ELAM-1, de VCAM-1 et de PECAM-1 exprimées dans le parodonte péri-dentaire sain et le parodonte péri-implantaire sain.	Etude chez l'homme	ECHANTILLONS : 10 biopsies de tissus mous (4 biopsies de parodontes péri-dentaires et 6 de tissus péri-implantaires provenant d'implants ostéointégrés sains). MATERIELS ET METHODES : IHC pour détecter les molécules ICAM-1, ELAM-1, VCAM-1 et PECAM-1 (analyse quantitative et qualitative des échantillons) avec des anticorps monoclonaux. Contrôles= Coupes de tonsilles humaines utilisées comme contrôle positif. L'anticorps monoclonal de souris IgG1 utilisé comme contrôle négatif. 4 différentes zones du tissu conjonctif : une au-dessus de la portion apicale de l'épithélium de jonction (A-JE), une localisée au-dessous du milieu de l'épithélium de jonction (M-JE), une troisième positionnée au bord entre l'épithélium de jonction et le sulcus (JE-SE), la dernière au-dessous de l'épithélium oral (OE). Les données exprimées en nombre de boucles microvasculaires positives par millimètres carré. Analyse des coupes au microscope optique *100/*250/*400.	

Numero articles	Résultats immunohistochimiques		
	Fibroblastes	Fibres de collagènes	Cellules immunitaires
13			<p><b>RÉSULTATS</b> : Cellules de Langerhans (CD1a+) = Epithélium oral : Nombre de cellules / mm2 similaire dans les 2 groupes (HG=15,45/ HPIM= 12,96). Epithélium de jonction /Epithélium sulculaire= Nombre de cellules /mm2 similaire dans les 2 groupes (HG= 6,81/ HPIM= 4,63). Lamina propria avec infiltrat inflammatoire= Différence significative du nombre de cellules dans les deux groupes (HG= 12,5/ HPIM= 5,81). Lamina propria sans infiltrat inflammatoire : Différence significative entre les 2 groupes (HG= 14,28/ HPIM= 4,36). Cellules de Langerhans dans le tissu gingival plus nombreuses que dans le tissu péri-implantaire. Cellules dendritiques interstitielles= Lamina propria avec un infiltrat inflammatoire : différence entre les 2 groupes, HG=33,89 /HPIM =57,02. Lamina propria sans infiltrat inflammatoire = différence entre les 2 groupes (HG=46,29/ HPIM= 59,50). Dans la lamina propria totale, cellules dendritiques interstitielles plus importante dans HPIM que HG.</p>
14		<p><b>RÉSULTATS</b>: Les fibres de collagènes présents dans le tissu conjonctif sont en densité maximale entre 200µm -800µm du pilier. Organisation des fibres de collagène en 3 systemes (fibres de collagènes circulaires, en faible nombre, localisées à 200µm -800µm de la surface du pilier; les fibres longitudinales, en faible nombre, localisées dans les 1er 200µm, les fibres obliques, organisées en petits paquets séparés, à l'extérieur des deux autres types de fibres avec une orientation variable et connectant les précédentes fibres à la muqueuse adjacente et au périoste.</p>	<p><b>RÉSULTATS</b>:Des cellules inflammatoires sont retrouvées occasionnellement sous l'épithélium et à l'intérieur du tissu conjonctif autour du pilier</p>
15			

Résultats immunohistochimiques (suite)		
Numero articles	Matrice extracellulaire	Vascularisation
	13	
14		<p><b>RESULTATS :</b> Un faible nombre de vaisseaux sanguins a été observé autour du pilier mais pas dans la zone des fibres circulaire ( 200µm -800µm)</p>
15		<p><b>RESULTATS :</b> Les boucles capillaires de micro-vaisseaux PECAM-1+ répartis partout dans la gencive saine ou dans la muqueuse péri-implantaire saine (dans les papilles conjonctives, dans le tissu conjonctif et en relation étroite avec le tissu conjonctif infiltré). Pas de différences significatives entre les deux tissus concernant l'expression de PECAM1. ELAM-1 localisé la plupart du temps sous-jacent à la partie coronaire de l'épithélium de jonction en association étroite avec un ICT. De rares capillaires ELAM-1 + détecté profondément dans le tissu conjonctif ou dans les papilles conjonctives. Les boucles capillaires sont associées avec les grappes de cellules inflammatoires. Aucunes différences n'ont été observé entre les dents et les implants. ICAM-1, exprimé par les capillaires à l'intérieur de l'ICT, au niveau des capillaires et de l'épithélium de jonction autour de dents et des implants. A l'intérieur de l'épithélium de jonction l'intensité de la coloration pour ICAM-1 semblerait augmentée de la couche basale vers les couches épithéliales superficielles. Dans le stroma et les papilles du tissu conjonctif, peu de capillaires ICAM-1+ comparé à l'épithélium de jonction où il est plus exprimé. VCAM-1 est faiblement exprimé au niveau des capillaires, principalement à la périphérie de l'ICT. Pas de différences significatives concernant l'expression de PECAM-1, ELAM-1, ICAM-1 et VCAM-1 entre les tissus péri-dentaires et les tissus péri-implantaires.</p>

Numero articles	Résultats immunohistochimiques (suite)	Conclusion
	Autres/ Généralités	
13		<p><b>CONCLUSION:</b> Dans la lamina propria du tissu péri-implantaire, plus faible nombre de cellules de Langerhans mais un nombre important de cellules dendritiques interstitielles par rapport au tissu gingival. Cela pourrait faire suggérer une réponse immunitaire différentes dans les 2 tissus. Dans le tissu péri-implantaire par rapport au tissu gingival, une réduction de la stimulation de l'immunité innée et adaptative, une plus forte réaction inflammatoire et un remodelage de la matrice extracellulaire plus prononcé.</p>
14		<p><b>CONCLUSION:</b> Les fibres de collagènes autour des piliers implantaire s'organisent selon 3 familles : Les fibres circulaires, les plus nombreuses, présentes à l'extérieur et les fibres longitudinales à l'intérieur et les fibres obliques. Des fibres radiales insérées sur la surface de l'implant, semblables à celles présentes dans le système parodontal, n'ont pas été observé.</p>
15	<p><b>RESULTATS :</b> Dans toutes les biopsies autour des dents et des implants, l'infiltrat inflammatoire n'est pas étendu très profondément dans le tissu conjonctif. L'ICT est localisé sous-jacent à la partie coronaire de l'épithélium de jonction. ICAM-1, ELAM-1 et VCAM-1 et PECAM1 sont exprimés dans l'épithélium de jonction, dans l'ICT, dans le reste de tissu conjonctif non infiltré et dans l'épithélium oral. Les niveaux d'expression ICAM-1, ELAM-1 et VCAM-1 sont plus élevé dans l'ICT sous-jacent à la plus grande extension coronaire de l'épithélium de jonction. Seulement une fraction de boucles capillaires expriment ICAM-1, ELAM-1 ou VCAM-1 quand ils ont été comparé consécutivement à l'expression de PECAM-1.</p>	<p><b>CONCLUSION :</b> Dans la gencive saine ou la muqueuse péri-implantaire, l'expression des molécules d'adhésions dans les boucles capillaires sont dans une association topographie étroite avec l'ICT (infiltrat inflammatoire cellulaire). Seulement une fraction de la boucle capillaire est activée pour exprimer ICAM-1, ELAM-1 et VCAM-1 à n'importe quel moment. Aucune différences dans l'expression des molécules d'adhésion dans la gencive saine et dans la muqueuse péri-implantaire.</p>

Numero article s	Références	Titres	Periode de l'etude	Objectifs	Schéma d'étude	Echantillons /Matériels et méthodes	Resultats Histomorphométriques
16	Tord Berglundh, Örn Gislason, et al	Histopathological observations of human periimplantitis lesions	2004	Analyser les péri-implantites chez l'homme à partir de biopsies obtenues au niveau de sites implantaires montrant des signes cliniques d'inflammation et de perte osseuse.	Etude chez l'homme	<p><b>ECHANTILLONS:</b> Biopsies autour de 12 implants chez 6 patients. 2 groupes = G1: groupe "échec implantaire" où les patients ont eu leurs biopsies avec l'implant enlevé car non traitable et le groupe G2: groupe "péri-implantites" où les implants sont laissés en place et ont une thérapie chirurgicale. De chaque biopsies sont obtenus 12 coupes. <b>MATERIELS ET METHODES:</b> analyses histométriques et morphométriques des coupes. <b>Analyse histométriques-</b> Des repères pour les mesures histométriques: niveau marginal de la muqueuse péri-implantaire (PM), la terminaison apical de l'épithélium de jonction/ de la poche épithéliale (aJE), le niveau coronaire (cICT) et apical du tissu conjonctif infiltrée (aICT). La largeur de l'ICT a été évalué à 3 niveaux et la taille de la lésion était déterminé au grossissement * 100. Les mesures morphométriques ont été réalisé un système d'image Leica Q-500 informatisé utilisant un microscope (Leitz DM-RBE). Un microscope équipé avec un système d'image Leica Q-500 au grossissement de 1000. Une technique de comptage de point a été utilisé pour décrire le pourcentage d'ICT occupé par les fibres de collagènes (Co), les vaisseaux sanguins (V), les fibroblastes (Fi), les macrophages (M), les lymphocytes (Ly), les cellules plasmiques (Pc), les cellules polymorphonucléaires (PMN) et le tissu résiduel (R).</p>	
17	Marco Degidi, Adriano Piattelli, et al	Peri-Implant Collagen Fibers Around Human Cone Morse Connection Implants Under Polarized Light: A Report of Three Cases	2012	Evaluer sous lumière polarisée, les tissus mous péri-implantaire autour des implants avec mise en charge immédiate avec cône morse chez l'homme.	Etude chez l'homme	<p><b>ECHANTILLONS:</b> Biopsies de tissus mous peri-implantaires de 2 implants récupérés après 4 semaines de mise en charge et 1 implant après 6 semaines. Les biopsies sont coupés longitudinalement le long de l'axe implantaire pour obtenir des coupes d'environ 30 µm. <b>MATERIELS ET METHODES:</b> Les coupes sont analysées au microscope à lumière polarisée.</p>	<p><b>RESULTATS:</b> Le tissu conjonctif a une largeur comprise entre 400-800µm.</p>
18	Yrjö T. Konttinen, Jian Ma et al	Immunohistochemical Evaluation of Inflammatory Mediators in Failing Implants	2006	Le but de cette étude était de caractériser certaines cytokines clés capables d'activer les ostéoclastes	Etude chez l'homme	<p><b>ECHANTILLONS:</b> 30 Echantillons (tissus mous) de 3 groupes de patients (10 avec parodontite chronique/ 10 avec péri-implantites avec perte d'implants /10 patients sains contrôles (tissus péri-dentaires). <b>MATERIELS ET METHODES:</b> Des coupes de 5µm ont eu une immunocoloration ( coloration avec un protocole streptavidin-biotin-peroxidase) pour (TNF- ) (IL-6)(PDGF-A) (TGF- ) <b>Contrôles</b> -IgG de souris, lapin ou de chèvre a été utilisé comme contrôle négative. Analyse des coupes au microscope au grossissement *200 . Les résultats ont été exprimé en pourcentages de cellules positives.</p>	

Numero articles	Résultats immunohistochimiques		
	Fibroblastes	Fibres de collagènes	Cellules immunitaires
16		<p><b>RESULTATS:</b> Dans la partie centrale et apicale de l'ICT, les fibres de collagènes sont peu ou casiment absentes dans certains échantillons tandis que des les cellules inflammatoires et les vaisseaux sanguins dominent la lésion. La composition de l' ICT non uniforme concernant les densités des fibres de collagènes.La partie marginal de l'ICT, un large nombre de fibres de collagènes</p>	<p><b>RESULTATS:</b> Les cellules plasmatiques occupent une large zone dans l'ICT, et les neutrophiles polymorphonucléaires, surtout les granulocytes neutrophiles en plus grand nombre non seulement dans la poche épithéliale et le tissu conjonctif associé mais aussi les compartiments péri-vasculaires à distance de la surface de l'implant.Dans la partie marginale de l'ICT,il y a principalement des lymphocytes et des cellules plasmatiques. Les cellules plasmatiques sont en plus grand nombre par rapport aux autres cellules qui constituent le tissu conjonctif (en moyenne 38.8 +- 5.1% pourcentage variant de 29.2-44.8%) du volume de l'ICT.Les lésions qui sont inclus dans les biopsies du groupes "éché implantaire" et ceux du groupes "péri-implantites" ont des caractéristiques histologiques similaires. Dans tous les échantillons, un large ICT avec sa taille variant entre 0.84 et 8.50mm2 et une taille moyenne de 3.61 +- 2.49mm. La dimension latérale de la lésion, la largeur de l'ICT était on en moyenne de 0.97+-0.55 mm.</p>
17	<p><b>RESULTATS:</b> Certains fibroblastes sont visibles</p>	<p><b>RESULTATS:</b> Les fibres de collagènes sont en paquet et orientées perpendiculairement à la surface du pilier jusqu'à 200µm de la surface.Les 200 premiers microns à la surface du pilier les fibres de collagène sont parallèles et dans plusieurs directions.Dans certaines zones du tissu conjonctif, il a des paquets de fibres de collagènes orientés perpendiculairement ou obliquement .</p>	<p><b>RESULTATS:</b> Dans le tissu conjonctif sain , il y a peu de monocytes ou de macrophages.</p>
18			<p><b>RESULTATS:</b> Les cellules mononuclées qui infiltrent la lamina propria dans le groupe CP sont principalement les macrophages. Dans le groupe des péri-implantites , des cellules multinuclées,cellules géantes à corps étrangers. Beaucoup de ces macrophages dans les groupes CP et le groupe péri-implantite contiennent des cytokines immunoréactives. Certaines cellules comme les fibroblastes contiennent les cytokines IL-1, TNF- alpha, IL-6, PDGF-A, et/ou TGF-alpha. Le groupe contrôle contiennent peu de cellules avec ces cytokines. Dans le tissu épithéliale, le sulcus contenait des cellules marquées positivement pour TNF- alpha,IL-1, IL-6, PDGF-A, et TGF-alpha retrouvé dans les cellules de la couche basale. L'intensité du signal était le plus visible dans le groupe CP, suivi du groupe péri-implantite, et du groupe contrôle. Les cellules mononuclées pouvaient être des macrophages, des lymphocytes T, des lymphocytes B, ou des cellules plasmatiques. Les cellules immunoréactives à TNF- alpha ,IL-1 ,et IL-6 sont nombreuses dans les groupe CP et péri-implantites. Les cellules immunoréactives pour PDGF-A et TGF-alpha n'est pas augmentées. Le classement de l'ordre décroissant des cytokines dans le groupe CP est TNF-alpha &gt; IL-6 &gt; IL-1 et dans le groupe péri-implantite est IL-1 &gt; TNF- alpha &gt; IL-6.</p>

Résultats immunohistochimiques (suite)		
Numero articles	Matrice extracellulaire	Vascularisation
16		<p><b>RÉSULTATS:</b> Dans l'ICT, de larges vaisseaux sanguins occupent zone centrale de la partie marginal de l'ICT en faible nombre , tandis que de nombreux petits vaisseaux sont présents dans la zone latérale à la poche épithéliale.</p>
17		<p><b>RÉSULTATS:</b> Dans la zone proche du pilier, le tissu conjonctif contient peu de vaisseaux sanguins et de dense fibres de collagènes orientées parrallèlement à l'axe du pilier.</p>
18		

Numero articles	Résultats immunohistochimiques (suite)	Conclusion
	Autres/ Généralités	
16		<p><b>CONCLUSION:</b> Tous échantillons de tissus mous présentaient d'important ICT qui s'étendaient en apical de la poche épithéliale et que 60% des lésions étaient occupées par des cellules inflammatoires, parmi lesquelles les cellules plasmiques dominaient. Nombreuses quantités de cellules PMN présentes à la fois dans la poche épithéliale et dans le tissu conjonctif adjacent mais sont aussi présentes dans les compartiments périvasculaires dans les zones les plus centrales de l'ICT.</p>
17		<p><b>CONCLUSION:</b> Le moment de mise en charge de l'implant influe sur la dimension du tissu conjonctif et de l'épithélium de jonction. La mise en charge précoce réduit les dimensions des tissus mous péri-implantaire. Les caractéristiques de surfaces des piliers auraient un rôle dans l'organisation du tissu conjonctif.</p>
18		<p><b>CONCLUSION:</b> Les cytokines avec leurs potentiels d'activer les ostéoclastes sont retrouvées dans les cas de parodontite chronique mais aussi de péri-implantites. Cependant le profil de cytokines dans ces deux pathologies est différent. La cytokine IL-1 est la plus présente en premier et la cytokine TNF- alpha est la plus commune avec le temps (stade avancé). Ces cytokines contribuent à la perte osseuse péri-implantaire par la stimulation de la formation et l'activation des ostéoclastes. Dans les implants perdus seulement les cytokines TNF-alpha, IL-1, and IL-6 augmentent. Les groupes CP et avec des péri-implantites ne sont pas vraiment similaires, car les cellules géantes multinuclées sont retrouvées uniquement dans les cas de péri-implantites. Ces cellules ont une grande capacité à produire des cytokines stimulant les ostéoclastes.</p>



Numero article s	Références	Titres	Periode de l'etude	Objectifs	Shéma d'étude	Echantillons /Matériels et méthodes	Resultats Histomorphométriques
19	Yasuo Miake, Sadayuki Inoue et al	Ultrastructural study of tissues surrounding replanted teeth and dental implants	2009	Décrire l'ultrastructure du bord dentogingival au niveau de dents réimplantées et d'implants.	Etude animale	<b>ECHANTILLONS:</b> Rats mâles de 8 semaines, leurs premières molaires droites maxillaires extraites. Dans l'expérience 1, elles sont réimplantées et dans l'expérience 2, un implant est mis en place. 35 rats au total divisés en deux groupes pour deux expériences =exp 1-15 rats et exp2-20rats. Expérience 1: Réimplantation de dents-15 rats divisés en 3 groupes de 5, pour évaluation structurale à 1 semaine/2 semaines/3 semaines et un contrôle; gencive autour de la 1er molaire gauche. Expérience 2: Extraction puis mise en place implant, les 20 rats du test divisés en 5 groupes pour évaluation structurale à 1/2/4/8 semaines, <b>MATERIELS ET METHODES:</b> Preparation des échantillons pour analyse par microscope optique et microscope électronique.	
20	Cristiano Tomasi, Francesco Tessoro et al	Morphogenesis of peri-implant mucosa revisited: an experimental study in humans	2013	L'application d'un nouveau modèle d'étude pour évaluer la morphogénèse de l'attache gingivale autour des implants chez l'homme	Etude chez l'homme	<b>ECHANTILLONS:</b> 21 patients ont reçu un implant pour remplacer une dent. Après l'implantation, un pilier expérimental mis en place sur les implants. Puis des biopsies des tissus mous ont été réalisées à 2, 4, 8 ou 12 semaines de cicatrisation et préparé pour l'analyse histologique. Les patients ont été placés dans les différents groupes correspondant à différentes périodes de cicatrisation de façon randomisée (par ordinateur).Au total <b>23 biopsies</b> ont été analysés (3 pour 2 semaines /6 pour 4 semaines/ 7 pour 8 semaines et 6 pour 12semaines de cicatrisation) . <b>METHODES ET MATERIELS: Préparation et analyse histologique:</b> Les échantillons sont préparés selon la technique dite "fracture technique". Après fixation, la technique de coupe était la suivante, à savoir 4 incisions parallèles à l'axe du pilier implantaire afin d'obtenir 4 parties égales. Chacunes des parties était délicatement dissociée du pilier implantaire. 1 partie sur 4 était destinée pour la microscopie électronique à balayage ( environmental scanning electron microscopy -ESEM) pour analyse de surface.Tandis que les 3 restantes étaient préparées pour l'analyse histologique au microscope optique équipé d'un système d'image.	<b>RESULTATS :</b> Analyse Histométriques : A 4 semaines, la dimension verticale moyenne de la muqueuse de 2.4 mm (SD 0.8), variant de 1.4 mm à 3.6 mm, incluant la barrière épithéliale avec une hauteur moyenne de 1.8 mm (SD 0.9) et une hauteur de tissu conjonctif de 0.7 mm. A 8 semaines, la dimension verticale de la muqueuse à 8 semaines d'une moyenne de 2.7 mm (SD = 0.4; range 2.1-3.2), incluant 1.5 mm (SD = 0.5) d'épithélium et 1.2 mm (SD = 0.7) de tissu conjonctif. A 12 semaines, la hauteur moyenne de la muqueuse était de 2.4 mm (SD = 0.7; range 1.8-3.5), avec 1.6 mm (SD = 0.6) pour la barrière épithéliale et 0.8 mm (SD = 0.7) pour le tissu conjonctif. Analyse histologique : A 2 semaines- cicatrisation incomplète des échantillons, dans le conjonctif de large plages infiltrées par des leucocytes. A 4 semaines- La muqueuse péri-implantaire présente avec une petite barrière épithéliale en continuité avec le tissu conjonctif dans la partie muqueuse formé à l'interface en face du pilier implantaire. Dans ce compartiment tissulaire, des grappes de cellules inflammatoires présentes dans le tissu conjonctif et les zones sous-épithéliales. A 8 et 12 semaines- Tissu conjonctif organisé et une barrière épithéliale définie faisant face au pilier implantaire. Les cellules du tissu conjonctif sont interposées entre les fibres de collagènes.
21	Yasushi Makabe, VHodaka Sasaki, et al	Comparison of Gene Expression in Peri-implant Soft Tissue and Oral Mucosal Tissue by Microarray Analysis	2015	Comparer l'expression des gènes dans les tissus péri-implantaires et la gencive orale en utilisant une technique de puce à ADN pour déterminer quels gènes sont spécifiquement exprimés dans les tissus péri-implantaire	Etude animale	<b>ECHANTILLONS:</b> Implants placés au niveau du secteur prémolaires maxillaires gauche chez 10 Rats mâles. <b>MATERIELS ET METHODES: Extraction d'ARNm (5Rats)=</b> Après 4 semaines après la chirurgie, les échantillons de tissus péri-implantaires et de gencives orales (epithelium+ tissu conjonctif) ==> 2 groupes :les échantillons péri-implantaires (PIST) et les échantillons de gencive orale (OMT), de ces deux groupes ont été extrait les ARNm (et quantifier par spectrophotométrie. <b>Microarray analysis ou technique de puce à ADN:</b> A Partir des échantillons des deux groupes pour identifier les gènes exprimés par les deux tissus (PIST) et (OMT) et <b>RT-PCR=</b> permettant de confirmer les résultats obtenus de la technique de puce à ADN et savoir les ARNm exprimés. <b>Immunohistochimie (5 autres Rats)=</b> 4 semaines après la chirurgie, préparation des échantillons ==>obtention de coupes de 4µm d'épaisseur: incubation avec les Anticorps anti CEACAM1, anti-IFITM1 et anti-MUC4 ==> incubation avec IgG (anticorps secondaire marqué avec ALEXA FLUOR 488). Puis les coupes sont examinés et photographié avec un microscope conventionnel.	

Numero articles	Résultats immunohistochimiques		
	Fibroblastes	Fibres de collagènes	Cellules immunitaires
19			
20			
21			

Résultats immunohistochimiques (suite)		
Numero articles		
	Matrice extracellulaire	Vascularisation
19		
20		
21		

Numero articles	Résultats immunohistochimiques (suite)	Conclusion
	Autres/ Généralités	
19	<p><b>RESULTATS</b> : Exp 1 : - 1 semaine= Grande partie de l'épithélium de jonction perdu remplacé par du tissu conjonctif directement en contact avec l'email, plusieurs cellules inflammatoires envahissent cette zone. 2 semaines : Epithélium nouvellement formé recouvre en partie la zone allant du rebord gingival à la jonction amélo-cémentaire. Les cellules inflammatoires ont entièrement disparu du tissu conjonctif. Des hémidesmosomes apparaissent et au fur et à mesure que l'épithélium se forme en direction apicale avec la formation simultanée de la lame basale. 4semaines : L'épithélium est formé au 2/3. Morphologie semblable au groupe contrôle et pas d'inflammation dans le tissu conjonctif. Exp 2 : - 1 semaine=Epithélium péri-implantaire en continuité avec l'épithélium de la gencive orale, peu de cellules inflammatoires envahi le tissu conjonctif péri-implantaire et ce dernier en contact avec la surface de l'implant. Pas d'hémidesmosomes mais lame basale présente. 2 semaines= Ressemblance de l'épithélium péri-implantaire avec l'épithélium sulculaire, sous cet épithélium de nombreuses cellules inflammatoires. Dans le tissu conjonctif des fibroblastes accumulés à la surface de l'implant. 4 semaines= Les cellules inflammatoires totalement disparu. 8 semaines= dans le conjonctif des fibroblastes allongés entre les fibres de collagènes parallèles à l'axe de l'implant.</p>	<p><b>CONCLUSION:</b> Interface épithélium/dents reimplantées= L'épithélium de jonction est casiment restaurer après 4 semaines de reimplantation. De nombreux hémidesmosomes et une lame basale interne sont observés à l'interface face à la surface de l'email. L'épithélium va se former en direction apicale. Interface implant/Epithélium: L'épithélium péri-implantaire est comme un épithélium sulculaire, on retrouve des hémidesmosomes et une lame basale interne restaurée uniquement dans le 1/3 apical et pas dans les 2/3 coronaire de l'épithélium péri-implantaire. Interface entre tissu conjonctif /implant: Des faisceaux de fibres de collagènes bien développées et des fibroblastes allongés aux environ de l'épithélium, fibres de collagènes parallèles à l'axe de l'implant.</p>
20		<p><b>CONCLUSION:</b> Les cellules inflammatoires étaient abondantes à l'interface de la muqueuse et de la surface implantaire durant les premières phases de cicatrisation et que la prolifération des cellules épithéliales commençait aux alentours de 1-2 semaines et que la barrière épithéliale mature était établit après 6-8 semaines de cicatrisation. Les fibres de collagènes étaient organisées après 4-6semaines de cicatrisation. Cette étude confirme les résultats trouvés dans les études animales, la barrière de tissu mou autour de l'implant était complètement formée à 8 semaines de cicatrisation. La maturation des tissus est caractérisée par une augmentation de volume et une diminution de l'infiltrat cellulaire.</p>
21	<p><b>RESULTATS: Microarray analysis/puce à ADN=</b> Le différentiel du nombre de gènes est de 2 fois le double dans les tissus péri-implantaires par rapport au tissu de la gencive orale.Ce nombres de gènes au total de 1102, avec 352 gènes régulés négativement et 750 gènes régulés positivement . Parmi les gènes régulés positivement , 15 gènes dans les tissus péri-implantaires montrent qu'ils sont 8 fois plus activés dans les tissu péri-implantaires par rapport aux tissus de la gencive orale. Parmi ces 15 gènes, 3 gènes ont été sélectionné de façon randomisé pour être étudié par RT-PCR pour confirmer les résultats de la technique <b>Microarray analysis/puce à ADN, RT-PCR</b>: Les gènes sont exprimés avec une agmentation significative dans les tissu péri-implantaires par rapport au échantillons du groupe gencive orale (OMT), l'ARNm de CEACAM1 est 4,9 fois plus exprimé dans PIST que OMT. L'ARNm de IFITM est exprimé 8,6 fois plus dans PIST que OMT. L'ARNm de MUC4 est exprimé 27 fois plus dans PIST que OMT. <b>Localisation immunohistochimique de CEACAM1 , IFITM et MUC4= CEACAM1</b> est principalement localisé dans l'épithélium non kératinisé et de façon modéré dans les cellules du tissu conjonctif (zone sub epithéliale. <b>IFITM</b> est observé dans la couche intermédiaire de l'épithélium <b>et MUC4o</b> est localisé dans les cellules de l'épithélium non kératinisé principalement et faiblement dans les autres cellules de l'épithélium.</p>	<p><b>CONCLUSION :</b> La mise en place d'un implant implique des changements morphologiques de la muqueuse gingivale et l'organisation des tissus mous autour de l'implant mais aussi l'activation de certains gènes dont CEACAM1, IFITM1 et MUC4. CEACAM1 est une protéine multifonctionnelle appartenant à la famille des immunoglobulines. Elle est retrouvé dans le tissu péri-implantaire et pas dans la gencive orale. Il a été suggéré qu'elle serait impliquée dans la migration et l'activation des leucocytes polynucléaires (PMN) intervenant dans le mécanisme de défense immunologique. IFITM1 ( Interferon -induced transmembrane protein), son rôle n'est pas clairement identifié. MUC4 est à la fois exprimé à la surface de l'épithélium péri-implantaire (dont le rôle serait de protéger l'épithélium) et dans les cellules épithéliales de l'épithélium (dont son rôle serait de réguler l'apoptose), 2 formes de MUC4. 1102 gènes sont exprimés dans le tissu péri-implantaire, plus de 2 fois par rapport au tissu gingival (muqueuse orale), dont 750 gènes régulés positivement et 352 gènes réprimés.</p>

Numero article s	Références	Titres	Periode de l'etude	Objectifs	Schéma d'étude	Echantillons /Matériels et méthodes	Resultats Histomorphométriques
22	tord Sotirios Tetradis, Paulo M. Camargo1 et al	Ligature-induced peri-implantitis and periodontitis in mice	2017	Comparer la progression de la péri-implantite et de la parodontite en utilisant un modèle murin	Etude animale	<p><b>ECHANTILLONS:</b> 4 souris mâles, 1 implant par souris placé au maxillaire gauche. Des ligatures placées autour des implants et autour de la 2ème molaire maxillaire droite. Les implants et dents contrôles n'ont pas reçu de ligatures. Les souris sacrifiées à 1 semaine, 1 mois et 3 mois (n = 5/groupe/à un temps) après le placement des ligatures. Les souris séparées de façon randomisée en 2 groupes : le groupe contrôle (pas de ligatures) et le groupe expérimentale (ligatures) (n = 5/group/à un temps), n = 85 souris au total dans l'étude). <b>MATERIELS ET METHODES.</b> Les groupes (PI= péri-implant)et (PD= péri-dentaire) évalués à 1 semaine, 1mois et 3 mois= Groupe contrôle "dent" (pas de ligature), Groupe expérimentale "dent" (ligature en place), Groupe contrôle "implant" ( pas de ligature) et Groupe expérimentale "implant" (ligature en place).Analyse histologique avec échantillons non décalcifiés (coupes de 20 µm). Les échantillons sont imagés au microscope un champ lumineux ou un FITC. Echantillons décalcifiés : Les échantillons sont ensuite mis en bloc de paraffine, et obtention de coupes fines de 5 -µm-d'épaisseur. 1 coupe histologique par souris a été utilisé. Les échantillons de 1 semaines ont été alors analysé par IHC pour MMP-8 et NFκB. Les cellules MMP-8+ et NF-κB+ comptées en mésial et en distal de l'épithélium directement en dessous dans les tissus kératinisés des dents et des implants. La moyenne des comptages des sites mésiaux et distaux réalisé pour créer un nombre moyen de cellules comptées par animal.</p>	
23	FLORIAN OBÁDAN, STEFANIA CRĂÎTOIU et al	The evaluation of the morphological evolution of the tissue integration of dental implants through conventional histology and immunohistochemistry techniques	2018	Obtenir une meilleure compréhension de l'environnement du tissu péri-implantaire, de sa morphologie qui pourrait être l'une des clés qui pourrait expliquer les situations cliniques différentes.	Etude chez l'homme	<p><b>ECHANTILLONS:</b> Des échantillons de muqueuses péri-implantaires chez 30 patients. Les patients ont été divisés en deux groupes :</p> <ul style="list-style-type: none"> <li>Group I= 18 patients avec aucuns signes d'inflammations</li> <li>Group II= 12 patients avec des signes évidents d'inflammations</li> </ul> <p><b>/MATERIELS ET METHODES:</b> (IHC) avec Anticorps dirigés contre les lymphocytes T, les lymphocytes T helper, les lymphocytes cytototoxiques, les lymphocytes B, les macrophages, les cellules plasmiques et les granulocytes neutrophiles. Les coupes immunomarquées sont analysées au Microscope optique.</p>	
24	Carla Marchetti, Aurora Farina, et al	Microscopic, Immunocytochemical, and Ultrastructural Properties of Peri-Implant Mucosa in Humans*	2002	Examiner les caractéristiques de la couche épithéliale et certaines caractéristiques du tissu conjonctif de la muqueuse péri-implantaire reformés autour des piliers implantaire	Etude chez l'homme	<p><b>ECHANTILLONS:</b> 10 biopsies de muqueuse péri-implantaires chez 10 patients et 1 échantillon de gencive saine.</p> <p><b>/ MATERIELS ET METHODES:</b> IHC (Technique péroxidase) et Microscopie optique/ électronique à transmission des coupes. <b>Contrôles:</b> Le marquage d'anticorps spécifique évalué par omission de l'anticorps primaire ou secondaire.</p>	

Numero articles	Résultats immunohistochimiques		
	Fibroblastes	Fibres de collagènes	Cellules immunitaires
22			<p><b>RÉSULTATS:</b> Augmentation de marqueurs inflammatoires dans les péri-implantites comparés au parodontites: Les niveaux MMP-8 et NF-κB, qui sont exprimés dans les groupes (PD), ont été évalué. Dans l'ensemble des échantillons des groupes ("dent" et "implant"), le placement des ligatures ont montré un signal d'immunomarquage plus intense de MMP-8 et NF-κB comparé à leurs groupes respectifs. La comparaison entre le groupe contrôle "dent" et le groupe contrôle "implant" a révélé que le groupe contrôle "implant" présentait une immunoréactivité basale plus importante pour MMP-8 et NF-κB . Le même schéma est retrouvé quand on comparait les deux groupes avec ligatures. L'immunoréactivité pour MMP-8 et NF-κB était plus importante dans le groupe expérimentale "implant" donc dans le cas de péri-implantite, que dans le groupe expérimentale "dent" donc dans le cas de parodontite.</p>
23			<p>Composition ICT= les lymphocytes, les macrophages, les mastocytes, les fibroblastes et PMN. Les plus nombreuses sont les macrophages et lymphocytes. Zones ICT plus nombreuses, plus étendues et avec une densité cellulaire plus importante dans le groupe II par rapport au groupe I. Les lymphocytes Tc et Th dispersés rarement regroupés, autour des vaisseaux sanguins et sous l'épithélium et au niveau des papilles conjonctives. Les lymphocytes Th plus nombreuses que les Tc et Ts. Les lymphocytes Tc peu nombreuses voir absent et sont localisés sous l'épithélium ou autour des vaisseaux sanguins. Lymphocytes B= les lymphocytes B plus nombreuses que les LT dans les 2 groupes. LB plus nombreuses dans groupe II que groupe I. Les lymphocytes B sont localisés proche de l'épithélium, dans le conjonctif. Les cellules plasmiques retrouvées dans les mêmes zones que LB, soit sous l'épithélium et autour des vaisseaux sanguins. Macrophages= Distribution diffère d'un patient à l'autre mais aussi à l'intérieur d'un même groupe. Plus grand nombre dans groupe II et en faible nombre dans le groupe I, retrouvés proche des vaisseaux sanguins. PNM retrouvés dans certaines coupes du groupe II, dispersés dans la lamina propria et parfois dans l'épithélium.</p>
24		<p><b>RÉSULTATS: Microscope optique:</b> De fins paquets de fibres de collagènes sont situés immédiatement sous l'épithélium et suit un profil irrégulier le long de la limite épithélium-tissu conjonctif. Tandis que plus profondément, les paquets de fibres de collagènes sont plus volumineux, rectilignes et parallèles entre eux.</p>	

Numero articles	Résultats immunohistochimiques (suite)	
	Matrice extracellulaire	Vascularisation
22		
23		La vascularisation augmente dans les zones de processus inflammatoire très intense.
24	RESULTATS: Des bandes de fibres élastiques dispersées entre des fibres de collagènes plus épaisses.	<p>RESULTATS: <u>Microscope optique</u>— Un riche réseau de vaisseaux sanguins, de capillaires et de vaisseaux lymphatiques sont présents dans tout le tissu conjonctif et les papilles conjonctives.</p> <p><u>Analyse immunohistochimique</u>: Les vaisseaux marqués positivement sont distribués uniformément dans le tissu conjonctif et des boucles capillaires pénètrent dans les papilles conjonctives.</p> <p>L'immunoréaction pour l'anticorps mAb anti-CD34 donne un marquage positif pour les vaisseaux sanguins, mais pas pour les parois irrégulières des vaisseaux lymphatiques.</p> <p>L'immunoréaction pour l'anticorps mAb anti-vWf donne un marquage positif pour tous les vaisseaux sanguins du tissu conjonctif. L'immunoréaction pour l'anticorps mAb anti-laminine marque clairement les bords de tous les vaisseaux sanguins mais donne un signal négatif pour les fines parois des vaisseaux lymphatiques.</p>

Numero articles	Résultats immunohistochimiques (suite)	Conclusion
	Autres/ Généralités	
22	<p><b>RESULTATS:</b> Augmentation de l'œdème tissulaire autour des cas de péri-implantites comparé à ceux des parodontites = Les maxillaires ont été visuellement évalué pour montrer les différences des tissus mous pour les groupes expérimentaux( PI et PD ) à chaque temps, à savoir à 1 semaine, 1 mois et 3 mois. Les groupes contrôles (implant et dents) ont servis de référence. En comparant les groupes contrôles aux groupes expérimentaux, on constatait que l'aspect tissulaire était œdémateux . Cependant l'œdème tissulaire était plus important dans les groupes contrôle "implant" et expérimental "implant" comparé au groupe expérimental "dent" où il y avait une parodontite induite par la ligature.</p>	<p><b>CONCLUSIONS:</b> Dans LES cas de péri-implantites induites par ligature et les tissus sains autour d'implant montrait une immunoréactivité à MMP-8 plus importante comparé aux tissus péri-dentaires. Quand ils ont comparé l' immunoreactivité de MMP-8 au niveau des implants sans ligatures aux tissus péri-dentaires non exposés aux ligatures, les résultats font suggérer qu'il pourrait y avoir au sein des tissus péri-implantaires une inflammation de base présente. Et donc les tissus péri-implantaires seraient plus enclin à développer une réaction inflammatoire que les tissus péri-dentaires. Il a été constaté une augmentation de l'expression de NF-κB dans les péri-implantites par rapport aux parodontites. Cela suggère que les données obtenues dans cette études animales montrent qu'il existerait des différences physiopathologiques entre les deux maladies .</p>
23	<p><b>RESULTATS:</b> Groupe 1: Dans le conjonctif à proximité de l'épithélium, des cellules inflammatoires proches de fibrocytes, il y a un infiltrat inflammatoire sur une zone peu étendue loin de l'épithélium, on y retrouve beaucoup de macrophages indiquant le développement d'un processus inflammatoire a la fois spécifique et non spécifique. Il y a des fibroblastes stimulés par le processus inflammatoire dans la fibrillogénèse du collagène. Groupe II: Des changements plus marqués, la surface de l'épithélium est très fine et parfois ulcérée, le phénomène d'acanthose est plus intense donnant un aspect papillomateux de la lamina propria. Les cellules épithéliales montrent un œdème intra-cellulaire causant la rupture membranaire. Infiltrat inflammatoire parfois très intense associé à une intense vascularisation.</p>	<p><b>CONCLUSION:</b> L'ICT est retrouvé dans le groupe I et groupe II, donc également dans les groupes où il n'y avait pas de signes cliniques d'inflammation. L'infiltrat inflammatoire dans les 2 groupes diffère non seulement par sa taille, mais aussi par la densité cellulaire qui est beaucoup plus importante dans le groupe II que le groupe I. Groupe I: Lymphocytes B sont plus nombreux que les lymphocytes T de façon significative avec en plus la présence de neutrophiles polymorphonucléaires indiquant une grande sévérité du processus inflammatoire. Groupe I: LB plus nombreux que LT mais en plus faible nombre que le group II. Les lymphocytes Th sont en plus grande proportion dans le groupe I, comparé aux lymphocytes Tc qui sont plus nombreux dans le groupe II.</p>
24	<p><b>RESULTATS: Microscopie optique=</b> L'épithélium oral de la muqueuse péri-implantaire montre des caractéristiques d'un épithélium para-kératinisé multicouches. La limite entre le tissu conjonctif et l'épithélium orale présente des papilles du tissu conjonctif profondes et régulières s'intercalant avec les projections épithéliales. Quand on compare à la zone interne, les papilles conjonctives sont moins prononcées. Le tissu conjonctif sous l'épithélium contient principalement des fibroblastes, mais aussi quelques cellules inflammatoires. Les paquets nerveux sont répartis dans le tissu conjonctif. <b>Analyse immunohistochimique=</b> Aucune cellules ne répondent au marquage immunohistochimique contre la kératine dans le tissu conjonctif. L'immunoréaction avec l'anticorp mAb anti-PGP 9.5 donne un marquage intense au niveau des fibres nerveuses en groupes ou seules localisées dans le tissu conjonctif. Des fibres nerveuses sont aussi retrouvées à l'intérieur des papilles conjonctives. L'immunoréaction avec l'anticorps mAb anti-ventimine marque les cellules en forme irrégulières ou allongées dans le tissu conjonctif et les vaisseaux sanguins et lymphatiques mais certains nombres de cellules irrégulières sont introduits parmi les cellules ne répondant pas positivement aux anticorps anti-kératine. Un signal intense positif est produit par l'immunoréaction avec l'anticorps mAb anti-VEGF sur les parois des capillaires et des vaisseaux sanguins et dans les fins et irrégulières parois des vaisseaux lymphatiques. L'anticorps mAb anti-PGP 9.5 marque les fibres nerveuses à l'intérieur du tissu conjonctif. L'anticorps mAb anti-ventimine marque les cellules dendritiques et les cellules du tissu conjonctif. L'anticorps mAb anti-VEGF marque les vaisseaux du tissu conjonctif. L'anticorps mAb anti-CD 34 marque les vaisseaux sanguins mais pas les vaisseaux lymphatiques. L'anticorps mAb anti-vWf marque tous les vaisseaux. L'anticorps mAb anti-laminine marque les vaisseaux sanguins mais pas les vaisseaux lymphatiques.</p>	<p><b>CONCLUSION:</b> La couche épithéliale et conjonctive sont impliqués dans la formation de la muqueuse péri-implantaire et par conséquent dans le succès de l'implant. L'immunomarquage avec l'anticorps vWf confirme que le tissu conjonctif sous l'épithélium développe un réseau de vaisseaux sanguins et lymphatiques. La localisation des vaisseaux positifs au marquage par l'anticorps VEGF démontre que la croissance de nouveaux vaisseaux sont uniformément répartie à l'intérieur du tissu conjonctif. L'immunomarquage avec l'anticorps PGP 9.5 démontre que le tissu en reconstruction a une bonne répartition des fibres nerveuses.</p>



Numero article s	Références	Titres	Periode de l'etude	Objectifs	Schéma d'étude	Echantillons /Matériels et méthodes	Resultats Histomorphométriques
25	I. Abrahamsson, N. U. Zitzmann, et al	<b>The mucosal attachment to titanium implants with different surface characteristics: an experimental study in dogs</b>	2002	Etudier la composition de la barrière de tissus mous qui s'est formée au niveau des implants à surfaces lisses ou rugueuses	Expérimentation animale	<b>ECHANTILLONS:</b> 5 chiens, 4 implants en titane placés dans la région prémolaire mandibulaire édentée droite. 3 mois après des piliers différents sont connectés: l'un expérimental avec une surface thermique mordancée à l'acide "OsseotiteA"= abutment (OA), et l'autre avec une surface lisse(RA)/ <b>MATERIELS ET METHODES:</b> 6 mois après durant lesquels la plaque a été contrôlée, des biopsies comprenant l'implant et les tissus périphériques mous et durs en vue d'examen aux microscopes optique et électronique. <b>Analyse histométriques=</b> Dans chaque coupe, des repères pour les mesures ( PM – l'extrémité marginal du tissu péri-implantaire ; a/E – la terminaison apical de l'épithélium de jonction; B – le niveau marginal de l'os cretale en contact avec la surface implantaire; A/F – la limite pilier/implant). La présence d'un infiltrat inflammatoire(ablCT) localisé dans le tissu conjonctif latéral à la limite A/F a été identifié. La taille de l'ICT a été évalué par le contour de la lésion avec un curseur. <b>Analyse morphométrique=</b> Les mesures morphométriques avec un grossissement *1000. Les mesures réalisées dans deux zones distinctes à l'intérieur du tissu conjonctif, une première zone nommée "zone A" (une zone interne correspondant au 40 premiers micromètres de la surface de l'implant =0-40µm) et une zone B (zone externe de 160µm de largeur en continuité de la zone A =40-200µm). Les proportions relatives occupées par le collagène (Co), les fibroblastes (Fi), les structures vasculaires (V) et le tissu résiduel (R) à savoir les leucocytes, fibres nerveuses, les composants de la matrice extracellulaires, ont été déterminé.	<b>RESULTATS:Analyse histométriques=</b> Hauteur de la muqueuse implantaire : OA=4,2mm et RA=3,7mm. La longueur de l'attache épithéliale: OA =2,6mm et RA= 2,1mm. L'attache conjonctive :OA=1,6mm et RA=1,6mm. Zone de tissu conjonctif qui fait au pilier : OA=0,3mm et RA=0,6mm. Le sommet de la crête alvéolaire en contact avec l'implant : OA = 1,3mm en apical de A/F et RA= 1,0 mm en apical de A/F. <b>Taille du ICT:</b> OA=0,08 mm carré et la lésion se termine à 1 mm au dessus de l'os cretale/ RA= 0,07mm carré et la lésion se termine à 0,8 mm au dessus de l'os cretale. Pas de différence statistiquement significative concernant les paramètres histométriques entre les 2 types de piliers (RA et OA)/ <b>Analyse morphométriques= Microscope optique:</b> Zone A 0-40µm de l'interface tissu/pilier, le tissu conjonctif est composé de 63-66% de collagène, 31-33% de fibroblastes et 0,2%-0,3 de structures vasculaires, Zone B (entre 40µm et 200µm de l'interface tissu/pilier, le tissu conjonctif est composé d'une plus grande proportion de collagène et de structures vasculaires de manière significative. Mais en faible % de fibroblastes. <b>Microscope électronique:</b> Pour les deux types de piliers (OA et RA), les fibroblastes de la zone centrale A sont orientés le long de l'axe de l'implant et parallèlement à la surface du pilier. OA= 42% de l'espace occupé par les fibroblastes dans la zone A et 18% dans la zone B. RA= 41% d'occupation par les fibroblastes dans la zone A et 17% dans la zone B.
26	Mauritio S. TonéttP, et al	<b>Compartmentalization of inflammatory cell phenotypes in normal gingiva and peri-implant keratinized mucosa</b>	1995	Evaluation du phénotype in situ et de la distribution topographique des cellules inflammatoires dans la muqueuse péri-dentaire cliniquement saine et dans la muqueuse péri-implantaire kératinisée (PIKM) pour évaluer le phénotype fonctionnel des cellules inflammatoires dans les deux types de tissus chez l'homme	Etude chez l'homme	<b>ECHANTILLONS:</b> 20 biopsies de tissus mous chez 14 patients avec la gencive cliniquement saine (9) et dans la muqueuse péri implantaire (PIKM=11). <b>MATERIELS ET METHODES:</b> IHC sur des coupes de 6µm avec des anticorps dirigés contre les leucocytes, lymphocytes T, les lymphocytes T-helper, les lymphocytes T Suppressor/ T cytotoxiques, les lymphocytes naturels killers, les macrophages, les neutrophiles et Les lymphocytes B. <b>Les contrôles=</b> des contrôles positives et négatives sont alors réalisés dans chaque séries. Les coupes de tonsilles humaines sont utilisées comme contrôle positif. L'anticorps monoclonal de souris IgG1 est utilisé comme isotope spécifique de contrôle négatif. <b>Microscopie optique:</b> Analyse quantitative =les densités de surface des cellules marquées positivement sont évaluées à l'intérieur de l'épithélium et des zones du tissu conjonctif au grossissement x250 à l'aide d'un logiciel. Les résultats sont exprimés en nombre de cellules positives par mètres carré. Et des ratios cellulaires ont été déterminé dans les coupes :Lymphocytes T/ Lymphocytes B, Lymphocytes T-helper/Lymphocytes T-suppressor, Les cellules mémoires/les cellules naïves, PMNs/ macrophages.	<b>RESULTATS: Longueur et surface de l'épithélium de jonction:</b> Longueur de l'épithélium de jonction au niveau dentaire est de 1184±258µm et au niveau des implants 1380+ 435µm. La surface de l'épithélium de jonction au niveau dentaire est de 0.16±0.06mm carré et au niveau des implants 0.23±0,09mm carré. Pas de différences significatives entre l'implant et la dent.

Résultats immunohistochimiques			
Numero articles			
	Fibroblastes	Fibres de collagènes	Cellules immunitaires
25	<p><b>RÉSULTATS:</b> De nombreux fibroblastes sont présents dans la zone A (0-40µm) du tissu conjonctif adjacent à la surface implantaire et immédiatement en apical de l'épithélium de jonction.</p>	<p><b>RÉSULTATS:</b> Le ciment n'existe pas sur les implants, et l'attachement des fibres de collagènes dans le tissu conjonctif montrent des fibres parallèles à la surface de l'implant et perpendiculaires au périoste et à l'os crestale.</p>	<p><b>RÉSULTATS:</b> Le tissu conjonctif latéral à l'épithélium de jonction est dépourvu de cellules inflammatoires. Un discret infiltrat inflammatoire est constamment observé dans le tissu conjonctif latéral à la zone pilier /implant.</p>
26			<p><b>RÉSULTATS :</b> Des ICT présents dans tous les échantillons. L'ICT est localisé sous-jacent à une grande partie de la partie coronaire de l'épithélium de jonction. Toutes les biopsies autour des dents et des implants présentent une inflammation qui ne s'étend pas profondément dans le tissu conjonctif. Les leucocytes (CD18+) présents dans la gencive autour des dents et du PIKM et mis en évidence dans l'épithélium oral, l'épithélium de jonction mais aussi dans l'ICT et l'OCT. La plus grande densité de leucocytes est retrouvée dans l'ICT. Gencive= Tous les marqueurs sont détectables dans JE, dans l'ICT et dans l'OCT. Les cellules CD22+, CD45RA+ et CD56+, pas détectées dans OE. JE vs ICT = différences statistiquement significatives dans la densité cellulaire, plus importante dans l'ICT sauf pour les PNM (JE=601±499 cellules/mm carré) et ICT= 610±511 cellules/mm carré), pas de différence significative. Muqueuse péri-implantaire= Tous les marqueurs sont détectables dans JE, dans l'ICT et dans l'OCT. Pas de lymphocytes B CD22+ dans l'OE et l'OCT. Les cellules CD45RA+, CD56+ et élastase+ absentes de OE. JE vs ICT = différences statistiquement significatives dans la densité cellulaire, plus importante dans l'ICT sauf pour les PNM ( JE =1201 ±598 cellules /mm carré et ICT= 827±399 cellules/mm carré). Comparaison des densités de surfaces des cellules + dans la gencive et PIKM= En général, une plus grande densité cellulaire dans le PIKM comparé à la gencive mais sans différences significatives. L'analyse des ratios cellulaires= Les lymphocytes T sont prédominants par rapport au lymphocytes B (CD22+) que ça soit dans l'épithélium et le tissu conjonctif de la gencive ou de PIKM . Pas de différence significative observée entre JE et ICT concernant le ratio CD3/CD22 dans la gencive. Dans PIKM, une diminution du ratio CD3/CD22 dans l'ICT (4.2) par rapport à JE (18). Une diminution significative en comparant le ratio dans l'ICT de la gencive et le ratio dans l'ICT de PIKM (16 et 4,2, respectivement). Les cellules CD4+ (Lymphocytes T helper/Les lymphocytes T inducer) prédominent sur les cellules CD8+ (Les lymphocytes T suppresseur/ Les lymphocytes T cytotoxiques) que ça soit dans l'épithélium ou dans le tissu conjonctif. Le ratio moyen CD4/CD8 entre 2 et 3 dans toutes les localisations dans la gencive et dans PIKM. Dans JE les cellules mémoires prédominent sur les cellules naïves. Une ratio CD45RO/ CD45RA significativement plus élevé quand on compare JE dans PIKM à JE dans la gencive (11.8 et 6.3, respectivement). Le ratio CD45RO/CD45RA similaire dans les ICT des gencives et PIKM (1,0 vs 0,9 respectivement). Le ratio PMN élastase+/CD68 +(monocyte/ macrophage)&gt; 1 dans JE et ICT indiquant une prédominance de PMNs par rapport aux macrophages dans le JE et l'ICT que ça soit dans la gencive ou PIKM.</p>

Résultats immunohistochimiques (suite)		
Numero articles	Matrice extracellulaire	Vascularisation
	25	
26		

Numero articles	Résultats immunohistochimiques (suite)	Conclusion
	Autres/ Généralités	
25		<p><b>CONCLUSION:</b> L'attachement entre la muqueuse péri-implantaire et les piliers en titane à surfaces lisses ou mordancées à l'acide donc rugueuse étaient similaires, à la fois quantitativement et qualitativement. L'attachement comprenait une zone de barrière épithéliale ou épithélium de jonction et une zone d'attachement du tissu conjonctif de dimensions semblables au niveau des piliers à surfaces lisses et à surfaces rugueuses. La zone interne de l'attache du tissu conjonctif aux deux types de piliers était constituée d'environ 30–33% de fibroblastes et 63–66% de collagènes.</p>
26		<p><b>CONCLUSION:</b> L'infiltrat cellulaire inflammatoire est constamment détecté dans les tissus mous obtenues de la muqueuse péri-dentaire et de la muqueuse péri-implantaire. Plus grande densité de cellules mononucléaires dans l'ICT que dans l'épithélium de jonction dans les deux types de tissus (muqueuse péri-dentaire et muqueuse péri-implantaire). L'absence de différences significatives dans la densité des PMN (les neutrophiles polymorphonucléaires) entre l'épithélium de jonction et l'ICT dans la muqueuse péri-dentaire et la muqueuse péri-implantaire. L'absence de différences statistiquement significatives dans la densité de leucocytes que ce soit dans la muqueuse péri-dentaire et péri-implantaire. La présence des différences régionales dans la proportions relative de cellules immunocompétentes dans la muqueuse péri-dentaire et péri-implantaire. Le ratio lymphocytes T/ lymphocytes B était constamment et significativement plus grand que 1, indiquant que l'ICT dans les deux types de tissus était dominé par les lymphocytes T.</p> <p>Dans le tissu péri-implantaire cependant, ce ratio lymphocyte T/Lymphocytes B était plus bas que celui retrouvé dans le tissu péri-dentaire. Cette observation pourrait s'expliquer par une agmentation de lymphocyte B dans PIKM. Les cellules mémoire et les cellules naïves sont présentes dans les deux types de tissus. Ces cellules sont détectées dans l'ICT et dans le JE des deux types de tissus. La présence de densités de cellules mononucléaires à phénotype identifié significativement plus élevés dans le tissu conjonctif infiltré que (ICT) dans l'épithélium de jonction (JE) tant dans la gencive que dans la muqueuse péri-implantaire.</p> <p>L'absence de différences significatives entre les densités des neutrophiles polymorphonucléaires (PMN) de JE et de ICT, tant dans la gencive que dans PIKM. L'absence de différence statistiquement significative entre les densités des leucocytes à phénotype identifié associés à la gencive et à PIKM. La présence de différences régionales entre les proportions relatives de cellules immunocompétentes tant dans la gencive que dans PIKM. On en conclut que les cellules inflammatoires sont distribuées sélectivement dans la gencive et dans PIKM. Des compartiments fonctionnels uniques pouvaient être identifiés. Le compartimentage observé exige des mécanismes régulateurs sélectifs.</p>

Numero article s	Références	Titres	Periode de l'etude	Objectifs	Schéma d'étude	Echantillons /Matériels et méthodes	Resultats Histomorphométriques
27	Stefano Tetè, Filiberto Mastrangelo, et al	<b>Collagen Fiber Orientation Around Machined Titanium and Zirconia Dental Implant Necks: An Animal Study</b>	2009	Evaluer in vivo l'orientation des fibres de collagènes autour de deux différents cols implantaires en titane usiné ou en zirconie placés dans l'os mandibulaire de porcs adultes.	Etude chez l'animal	<b>ECHANTILLONS:</b> 10 implants avec des cols en titane usiné et 20 implants avec des cols en zirconie ont été mise en place dans la mandibule de 5 porcs adultes. 3 mois après implantation des échantillons sont obtenus et préparés pour l'analyse histologique. <b>MATERIELS ET METHODES:</b> A partir des biopsies sont obtenues et des fines coupes et des coupes épaisses (100 µm) pour l'analyse au microscope optique afin d'évaluer l'orientation des fibres de collagènes dans les 2 types de col implantaire étudié. L'analyse histologique a été réalisé dans la zone de tissu conjonctif et la jonction tissu conjonctif /épithélium. Pour déterminer l'orientation des fibres de collagènes , les angles des fibres attachées à la surface étaient mesurés en utilisant le microscope avec lumière polarisée. Les répartitions (pourcentage) des orientations de fibres de collagènes ont été calculé en divisant la hauteur d'attachement d'un groupe angle en particulier par la hauteur totale de la zone et la classification a été la suivante: 0 à 10° = parallèle; 11 à 30°= parallèle-oblique; 31 à 60°= oblique; 61 à 85° = oblique perpendiculaire; et 86 à 90°= perpendiculaire.	
28	Federico Gualini, Tord Berglundh	<b>Immunohistochemical characteristics of inflammatory lesions at implants</b>	2003	Etudier certaines caractéristiques immunohistochimiques des mucosites peri-implantaires et des peri-implantites	Etude chez l'homme	<b>ECHANTILLONS:</b> Biopsies de tissus mous péri-implantaires dans 2 groupes A et B , Groupe A (mucosites)= 10 , Groupe B (peri-implantite) = 6 Patients . <b>MATERIELS ET METHODES:</b> A partir de chaque biopsie, 25 coupes de 5µm d'épaisseur sont obtenues pour IHC avec anticorps dirigés contre les Lymphocytes T, Lymphocytes T-helper, Lymphocytes T-cytotoxiques, Lymphocytes B, les PMN leucocytes polymorphonucleaires. Contrôles positifs avec coupes de tonsilles humaines et contrôles négatifs avec l'anticorps antibromdeoxyimidine. Puis analyse morphométrique des coupes avec microscope optique équipé d'un système d'image au grossissement *400 pour déterminer la taille de l'ICT des 2 groupes ainsi que la proportion des différents éléments à l'intérieur de l'ICT.	

Numero articles	Résultats immunohistochimiques		
	Fibroblastes	Fibres de collagènes	Cellules immunitaires
27	<p><b>RESULTATS:</b> Les zones de bandes de collagènes organisées ont montré peu de fibroblastes, tandis que beaucoup de fibroblastes ont été vu dans les régions où il y avait peu de fibres de collagène.</p>	<p><b>RESULTATS :</b> L'orientation des fibres de collagènes similaire entre les deux types de cols implantaires. La majorité des fibres ont une orientation parallèle ou parallèle-oblique à la surface implantaire pour tous les échantillons. Fibres de collagènes = dans certaines zones, le tissu conjonctif de la muqueuse péri-implantaire très bien organisé avec des fibres approchant la surface implantaire avec une direction bien définie. Tandis que dans certaines zones, le tissu conjonctif totalement désorganisé, avec des fibres de collagènes n'ayant pas une orientation claire. Autour des cols implantaires en zircone, la plupart des fibres de collagènes (48%) avec une orientation parallèle, parallèles-obliques, ou obliques ; 16% parallèles, 18% parallèle-oblique, et 14% obliques. Seulement 11% oblique-perpendiculaires (6%) ou perpendiculaires (5%). Et 41% de fibres de collagènes sans orientation. % des répartitions des différentes orientations des fibres de collagènes autour des cols implantaires en titane usinés similaires : 58% des fibres de collagènes parallèles, parallèle-obliques, et obliques, 9% des fibres de collagènes obliques-perpendiculaires et perpendiculaires et 33% de fibres de collagènes sans orientation. Pas de différences statistiquement significatives dans les fibres de collagènes avec une orientation parallèle ou parallèle-oblique entre les différents types de cols implantaires.</p>	
28			<p>Les lymphocytes T et lymphocytes B sont uniformément distribués dans les 2 types de lésions (groupe A et B), Groupe A= Les PMN sont retrouvés à l'intérieur de l'épithélium de jonction et dans le tissu conjonctif proche de la barrière épithéliale. Groupe B= Les PMN sont retrouvés en grand nombre mais pas seulement localisé latéralement à la barrière épithéliale mais aussi au centre de la lésion. CD3 (lymphocyte T) : Groupe A =7,3% et groupe B=9,8% / CD4 (lymphocytes T-helper): Groupe A=5,4% et groupe B=8,0% / CD8 (lymphocytes T-cytotoxiques): groupe A= 5,3% et groupe B=5,7% / CD19 (Lymphocytes B) : groupe A=4,1% e groupe B=13,3% / Elastase (PMN) : Groupe A = 2,2%et groupe B= 4%. Les pourcentages de lymphocytes B et de PMN est significativement plus important dans le groupe B par rapport au groupe A.</p>

		Résultats immunohistochimiques (suite)	
Numero articles	Matrice extracellulaire		Vascularisation
	27		
28	<p>Taille de ICT: Groupe A = ICT est de petite taille et bien délimité et est localisé dans le tissu conjonctif adjacent à l'épithélium de jonction/ Groupe B= ICT est beaucoup plus large que le groupe A et occupe le tissu conjonctif adjacent à la poche épithéliale ulcérée. L'ICT dans le groupe B est 3 fois plus large que le groupe A (1,26mm carré vs 0,36mm carré)</p>		

Numero articles	Résultats immunohistochimiques (suite)	Conclusion
	Autres/ Généralités	
27	<p><b>RESULTATS: Analyse au microscope électronique à balayage SEM-</b> La morphologie de surface a été analysé par profilométrie. Les différents implants montrent peu de différences concernant la rugosité de surface. Les valeurs Ra, Rq, and Rz qui décrivent la déviation moyenne de la ligne de base étaient <math>0.87 \pm 0.09 \mu\text{m}</math>, <math>20.4 \pm 1.30 \mu\text{m}</math>, et <math>2.36 \pm 0.65 \mu\text{m}</math>, respectivement pour les implants avec col titane usiné versus <math>0.56 \pm 0.11 \mu\text{m}</math>, <math>18.64 \pm 1.05 \mu\text{m}</math>, et <math>1.89 \pm 1.43 \mu\text{m}</math>, respectivement pour les surfaces en zircone.</p>	<p><b>CONCLUSION:</b> L'orientation des fibres de collagènes était similaire pour les deux types de matériaux (col implant usiné et col implant zircone). La plupart des fibres de collagènes ont une orientation parallèle ou parallèle-oblique. Contrairement à l'orientation des fibres au niveau des dents, les fibres s'insèrent dans l'os et le ciment et ont une orientation plus perpendiculaire. La surface en zircone montrait une valeur de rugosité de surface qui était plus faible que celle des surfaces en titane usiné. Cette étude a montré que les cols implantaires en zircone assuraient une cicatrisation tissulaire qui est cliniquement et histologiquement comparable à ceux des implants en titane usinés.</p>
28		<p><b>CONCLUSION:</b> Taille de ICT plus étendue dans les péri-implantites que dans les mucosites, mais on constate aussi des différences concernant les cellules inflammatoires, les lymphocytes B et PMN sont plus nombreux dans l'ICT des péri-implantites que dans les mucosites.</p>



Numero articles	Références	Titres	Periode de l'etude	Objectifs	Schéma d'étude	Echantillons /Matériels et méthodes	Resultats Histomorphométriques
29	Andrea Parpaiola, Denis Cecchinato et al	Dimensions of the healthy gingiva and peri-implant mucosa	2014	Determiner les dimensions des tissus mous autour de différentes dents et comparer ces mesures avec les dimensions des tissus mous péri-implantaires.	Etude chez l'homme	<p><b>ECHANTILLONS</b> : Sur les 50 patients, 27 ont reçu un implant au maxillaire ( 8 implants en position 15/25, 7 en position 14/24, 3 en position 13/23, 3 en position 12/22, et 6 implants en position 11/21. <b>/MATERIELS ET METHODES</b>: 3 paramètres sont évalués par 5 examinateurs , au niveau mésial, distal, lingual ou palatin et buccal ou vestibulaire autour des implants et des dents.La PPD( profondeur de poche au sondage), TS (sondage jusqu'au contact osseux) mesuré avec une sonde parodontale en mésial, distal,vestibulaire,/buccal, palatin/lingual autour des dents et des implants. avec une sonde parodontale en mésial, distal,vestibulaire, palatin/lingual autour des dents et des implants. KM (distance bord gencive marginale-ligne muqueuse alveolaire) a été mesuré après application topique d'un solution de iode qui colore les glycogène des cellules squameuses révélant ainsi l'épithélium kératinisé.</p>	<p><b>RESULTATS</b> : Dents /PPD moyen =2.2 +0.4mm. Variations PPD : 2.4+0.7 mm (position 15/25) et 2.0+0.8 mm (position 31/41). Pas de différences significatives. PPD au niveau des faces vestibulaires et en palatin/lingual au maxillaire varie entre 1.7 +0.5 mm et 2.0+0.5 mm, et à la mandibule entre 1.4+0.6 et 1.9+0.6 mm. Le PPD au niveau des faces mésiales et distales varie entre 2.4+0.5 et 2.9+0.6 mm au maxillaire 2.3+0.7 et 2.7+0.6 mm à la mandibule. PPD au niveau des faces proximales (distales et mésiales) d'environ 0.5 à 1.0 mm plus profond qu'au niveau des faces vestibulaires et linguales/palatines. TS = 3.2 +0.5 mm. TS varie entre 3,0 mm and 3,4 mm pour les groupes de dents différents.TS (faces vestibulaires et en palatin/lingual au maxillaire) varie entre 2.7 + 0.5 et 2.9 + 0.9 mm et à la mandibule entre 2.5+ 0.7 et 2.9+ 0.8. TS (faces mésiales et distales) varie entre 3.5 + 0.6 et 4.0+ 0.6 au maxillaire et entre 3.4 + 0.7 et 3.8+ 0.7 à la mandibule. TS (faces proximales distales et mésiales) d'environ 0.5 à 0.8 mm plus profond qu'au niveau des faces vestibulaires et lingual/palatine. Implants= La valeur moyenne de PPD était de 3.4 +0.8 mm. PPD (faces vestibulaires et lingual/palatine) entre 2.5+ 0.8 et 3.7+ 2.1 mm et PDD (faces mésiales et distales) entre 3.0+1.7 et 4.6+ 1.6 mm. PPD (faces proximales) plus profond d'environ 0.5 à 1.0 mm que les faces vestibulaires et linguales/palatines. TS moyen de 4.4+ 0.8 mm, tandis que les TS (faces vestibulaires et lingual/palatine) entre 3.3+ 0.6 et 4.4+ 1.0 mm et TS (faces distales et mésiales) entre 3.7+0.6 et 5.4+0.5 mm. Dans la plupart des sites implants, le TS (faces proximales) plus profond de 1 mm par rapport au faces vestibulaires et lingual/palatines. (KM) = Au niveau dentaire : La largeur de KM varie au maxillaire entre 3.4+ 1.4 mm et 4.8+ 2.0 mm. KM plus large dans les régions incisives et canines et d'un millimètre plus étroit dans les régions prémolaires au maxillaire. Alors qu'à la mandibule, KM plus large dans les régions incisives (3.5 à 3.7 mm) et plus étroit dans les régions canines (3.0 mm) et les régions prémolaires (2.6 à 2.9 mm). Au niveau des implants : La KM au maxillaire varie entre 2.7 + 2.3 mm (emplacement de la canine) and 5.0+ 1.7 mm (Incisive laterale). KM plus petits dans les régions canines et prémolaires par rapport aux régions incisives.</p>
30	Alper Qomut, Hans Peter Weber et al	Connective tissue orientation around dental implants in a canine model	2001	Evaluer l'orientation du collagène dans le tissu conjonctif gingival canin vis à vis d'une surface en titane (TI), vis-à-vis d'un recouvrement en hydroxyapatite place par plasma-spray (HAPS) et vis-a-vis d'un dépôt par faisceau ionique (IBAD) sur la region supra-crestale d'implants dentaires après trois et quatre mois. Les effets de la péri-implantite induite sur le tissu conjonctif mou opposé à l'implant ont également été évalué.	Expérimentation animale	<p><b>ECHANTILLONS</b> : <b>Biopsies de tissus péri-implantaires autour de</b> 39 implants avec 3 types de surfaces et de composition chimique différentes localisés au niveau de la zone d'attache conjonctive=&gt;3 groupes: 1 groupe sain à 3 mois , 1 groupe sain à 4 mois et 1 groupe inflammatoire (ligature utilisée) à 4 mois après mise en place implants. <b>MATERIELS ET METHODES</b>: <u>Comptage des cellules inflammatoires</u>: Les neutrophiles polymorphonucléaires/ les lymphocytes dans le tissu conjonctif et à la jonction tissu conjonctif/ epithelium dans tous les échantillons. <u>Le pourcentage % de GFAZ</u>: surface implantaire étudiée correspondant à la zone de l'attache conjonctive sur l'implant) recouvert soit par de l'epithelium, soit du tissu conjonctif, soit par du tissu osseux et <u>détermination de la longueur de l'attache conjonctive</u>. <u>Détermination de l'orientation des fibres de collagène</u>, présent dans le tissu conjonctif , l'angle des fibres attachés à la surface des implants est mesuré par microscope avec lumière polarisé.</p>	<p><b>RESULTATS</b> : Groupe sain à 3 mois = 2,3 + 0,2 mm (implants TI) / 2,3+0,4mm (HAPS implants) /2,0+0,2mm (implants IBAD). Groupe sain à 4 mois= 2,1+0,4mm (implants TI) /2,2+0,3mm (HAPS implants) /2,5+0,6mm (implants IBAD). Groupe inflammatoire à 4 mois =2,7+0,4mm (implants TI) /2,9+0,4mm (HAPS implants) /3,1+0,4mm (implants IBAD). Profondeur de sondage plus importante dans le groupe inflammatoire par rapport aux groupes sains. Pas d'effets significatifs de la péri-implantite induite par la ligature par le temps ni le type de surface / composition chimique de l'implant sur le nombre de cellules inflammatoires. Différence significative seulement entre le groupe sain à 4mois (implants HAPS) et le groupe inflammatoire à 4 mois (implants HAPS). Le nombre de cellules inflammatoires dans le groupe inflammatoire à 4mois (péri-implantite) le double au moins du nombre de cellules inflammatoires dans le groupe sain à 4 mois pour tous les types d'implants. Groupe sain à 3 mois= 38 à 67% d'attache conjonctive pour les 3 types d'implants /groupe sain à 4 mois= 18 à 33% d'attache conjonctive pour les 3 types d'implants /Groupe inflammatoire à 4 mois=0 à 19% d'attache conjonctive pour les 3 types d'implants, pas de différences significatives entre les différents groupes et types d'implants. Différence significative entre le groupe sain à 4 mois (IBAD implants) et le groupe inflammatoire à 4 mois (IBAD implants). Orientation des fibres de collagènes : le tissu conjonctif est organisé dans certaines zones et dans d'autres non, dans les zones organisés, l'orientation des fibres de collagènes est bien définie, de nombreux fibroblastes présents dans les zones où il y a peu de fibres de collagènes et à l'inverse sont peu nombreux dans les zones où les fibres de collagènes sont bien organisées. Les fibroblastes parallèles le long de l'axe de l'implant. Dans la plupart des échantillons (10-20µm de la surface de l'implant), les fibres de collagènes parallèles avec une angulation entre 6 à90°. Cette disposition des fibres de façon parallèles plus dans le groupe d'implant IBAD.</p>

Numero articles	Résultats immunohistochimiques		
	Fibroblastes	Fibres de collagènes	Cellules immunitaires
29			
30			

Résultats immunohistochimiques (suite)		
Numero articles	Matrice extracellulaire	Vascularisation
	29	
30		

Numero articles	Résultats immunohistochimiques (suite)	Conclusion
	Autres/ Généralités	
29		<p><b>CONCLUSION:</b> Les valeurs de PPD( profondeur de poche au sondage) et de TS plus grandes au niveau des faces proximales par rapport aux faces vestibulaires et linguales/palatines que ca soit au niveau des dents ou des implants. De plus , les dimensions du PPD et du TS sont plus grandes au niveau des implants adjacent à des dents. De plus, PPD et TS sont plus profonds donc des mesures de sondage plus grand au niveau des implants par rapport au valeurs au niveau des dents.</p> <p>La valeur de TS au niveau d'une gencive cliniquement saine autour des dents varie entre 2 mm au niveau des faces vestibulaires /linguales ou palatines et 4 mm au niveau des faces proximales. Au niveau des implants , les valeurs de TS (hauteur de la muqueuse) que ca soit au niveau proximales ou au niveau des faces vestibulaires /linguales ou palatines sont plus importantes de 1-1,5mm.</p>
30		<p><b>CONCLUSION:</b> La majorité des fibres de collagène etaient parrallèles à la surface implantaire. Il n'y a aucun effet significatif du type de surface sur cette orientation. Cependant il y a un effet significatif de l'inflammation sur la longueur de l'attache conjonctive. La perte de hauteur d'os concomitante à la récession gingivale à pour conséquence la réduction de la longueur de l'attache conjonctive.</p>

Numero article s	Références	Titres	Periode de l'etude	Objectifs	Schéma d'étude	Echantillons /Matériels et méthodes	Resultats Histomorphométriques
31	Pablo Galindo-Moreno, Jesús López-Martínez, et al	<b>Morphological and immunophenotypical differences between chronic periodontitis and peri-implantitis – a cross-sectional study</b>	2017	Explorer les différences morphologiques entre ces deux pathologies, en évaluant l'infiltrat inflammatoire, les sous familles de leucocytes et la présence ou non de bactéries dans les échantillons de gencive avec parodontite et les muqueuses péri-implantaires avec péri-implantite.	Etude chez l'homme	<b>ECHANTILLONS:</b> 15 biopsies de tissus avec parodontites chroniques et 15 biopsies avec péri-implantites. <b>MATERIELS ET METHODES:</b> <u>Analyses histopathologique et morphométriques</u> : des coupes de 4-µm sont évaluées par 3 observateurs indépendants aveuglés en ce qui concerne leurs origines, qui enregistrent la sévérité et la répartition de l'infiltrat inflammatoire, les sous familles de leucocytes, et la présence de colonies bactériennes au microscope optique. <u>Analyse Immunohistochimique</u> : Les coupes sont incubées avec les anticorps polyclonaux dirigés contre: les leucocytes (CD45 +), les macrophages (CD68+), les cellules plasmatiques ( CD38+), les granulocytes neutrophiles (MPO+), les cellules endothéliales (CD34 +). Des contrôles positifs (tonsilles) et négatifs (sérum non immunisé) sont réalisés simultanément. Les coupes sont analysées au microscope optique au grossissement 40 pour compter le nombre de leucocytes / mm2 dans la lamina propria et l'épithélium sulculaire.	
32	Roberto Cornellini, Luciano Artese, et al	<b>Vascular Endothelial Growth Factor and Microvessel Density Around Healthy and Failing Dental Implants</b>	2001	Evaluation immunohistochimique comparative du facteur VEGF et de la densité de micro-vaisseaux dans la gencive kératinisée non pathologique et dans la gencive kératinisée avec péri-implantite autour d'implants.	Etude chez l'homme	<b>ECHANTILLONS:</b> 15 patients dans l'étude. 10 biopsies de tissus péri-implantaires kératinisés non pathologique et 10 obtenues de tissus péri-implantaires autour d'implants non enfouis avec une péri-implantite. <b>MATERIELS ET METHODES:</b> IHC=L'immunocoloration pour le facteur VEGF et le facteur VIII avec les anticorps primaires (anti-VEGF et anti-facteur VIII) sur les coupes de toutes les biopsies. Analyse quantitative pour VEGF=Les niveaux de VEGF sont évalués dans les vaisseaux, dans les cellules de l'ICT (principalement les lymphocytes, les cellules plasmatiques et les neutrophiles), dans les cellules stromales (fibroblastes), dans les cellules de Langerhans et de Merkel présent dans l'épithélium. Analyse quantitative de la vascularisation= L'anticorps contre le facteur humain lié à l'antigène est utilisé pour montrer les microvaisseaux sanguins. Le comptage du nombre de micro-vaisseaux a été réalisé par deux pathologistes à l'aveugle et de façon indépendante en utilisant un analyseur d'images ( IBAS-AT). L'évaluation a été réalisée au <b>microscope optique</b> à un grossissement de 400. Les valeurs sont exprimées en nombres de micro-vaisseaux par millimètres carré dans les deux groupes.	

Résultats immunohistochimiques			
Numero articles			
	Fibroblastes	Fibres de collagènes	Cellules immunitaires
31			<p><b>RÉSULTATS:</b> Morphologiquement, les échantillons de gencive ou de muqueuse des deux groupes montraient un épithélium non ulcéré, la lamina propria avec une zone réduite de tissu conjonctif. Un infiltrat inflammatoire Modéré à sévère avec des lymphocytes, et des cellules plasmiques prédominantes, des monocytes/macrophages et dans une moindre proportion des granulocytes neutrophiles, principalement proche de la poche épithéliale. Des cellules multinucléées proche de la poche épithéliale était observé dans seulement 1 cas correspondant à un patient avec une péri-implantite. Un infiltrat inflammatoire plus sévère dans les cas de péri-implantites par rapport au cas de parodontites chroniques (2.53 ± 0.23 [modéré/ sévère] vs 2.08 ± 0.20 [modéré], respectivement) avec une proportion significativement plus élevée de cellules plasmiques dans les cas de péri-implantites par rapport au cas de parodontites chroniques (54.06 ± 17.9 vs 35.40 ± 9.91, P = 0.004; Mann Whitney ). Les résultats des sous-famille de leucocytes exprimés en pourcentage obtenaient les valeurs suivantes: 32.05 ± 10.25% pour CD38, 6.45 ± 3.52% pour CD68, et 8.62 ± 6.74% pour MPO dans le groupe "parodontite chronique" vs 61.13 ± 14.47%, 9.09 ± 4.15%, et 7.47 ± 3.26%, respectivement, dans les cas de péri-implantites (P = 0.001 pour les cellules plasmiques; P = 0.955, P = 0.463 pour les sous familles restantes, respectivement). Pas de différences entre les cas de parodontites chroniques et les cas de péri-implantites quand les sous familles de leucocytes étaient évalué indépendamment dans la poche épithéliale ou dans la lamina propria excepté pour la sous population CD38+. Dans les deux groupes, un nombre similaire de sous famille de leucocytes étaient localisé au niveau de la poche épithéliale et dans la lamina propria avec l'exception de granulocytes neutrophiles (MPO+) qui étaient significativement plus près de la poche épithéliale dans les cas de parodontites chroniques et de péri-implantites. Pas de différences dans la répartition cellulaire pour les autres sous familles de leucocytes n'était observé (P = 0.154, P = 0.328, et P = 0.234 pour CD38, CD68, pour CD45, respectivement). Pas de différences statistiquement significative n'a été trouvé entre les fumeurs et non fumeurs dans les deux groupes.</p>
32			

Résultats immunohistochimiques (suite)		
Numero articles	Matrice extracellulaire	Vascularisation
	31	
32		<p><b>RESULTATS: Echantillons de gencive saine (Groupe contrôle)=</b> Pas d'infiltrat inflammatoire présent dans la lamina propria(tissu conjonctif). L'épithélium était VEGF+ avec des valeurs variant entre 60% et 80%. Le signal positif pour VEGF était très intense dans la plupart des cas. Les vaisseaux ont une répartition régulière. Les cellules endothéliales des vaisseaux sanguinsétaient VEGF+ dans 100% des échantillons et le signal positif était toujours cytoplasmique. Dans la plupart des cas, l'intensité du signal VEGF était très fort. Les cellules stromales (fibroblasts) était VEGF+ avec des valeurs variant entre 70% à 90%. Le signal positif était localisé dans le cytoplasme et dans la plupart des cas était très intense. La densité des micro vaisseaux (MVD) était de 60.250 ± 5.123 micro vaisseaux par millimètres carré .<b>Echantillons de muqueuse péri-implantaire (Groupe test)</b>=Dans tous les cas, l'infiltrat inflammatoire était présent dans le tissu conjonctif. L'épithélium était VEGF+ avec des valeurs variant entre 50% à 70%.L'intensité du signal VEGF était faible dans la plupart des cas. L'infiltrat inflammatoire, était dans la plupart des cas , sévère (étendue) et composé principalement de lymphocytes , de cellules plasmiques, quelques rares neutrophiles. Les cellules de l'ICT (lymphocytes et neutrophiles) étaient VEGF+ dans un pourcentage variant de 80% à 100%. Le signal positif était toujours localisé dans le cytoplasme de ces cellules. L'intensité du signal pour VEGF était très fort dans 100% des échantillons. Les vaisseaux sanguins étaient toujours VEGF+ et le signal positif était localisé dans les cellules endothéliales. Dans la plupart des échantillons, l'intensité du signal pour VEGF était très fort. Les cellules stromales étaient VEGF positives dans un pourcentage allant de 90% à 100%. Le signal positif était localisé dans le cytoplasme et l'intensité était très intense dans 80% des échantillons. La densité de micro vaisseaux (MVD) était 101.800 ± 11.256 micro vaisseaux par millimètres carré. Différences entre les deux groupes =pour MVD, la différence entre les deux groupes était statistiquement significative (P = .0158). La différence dans l'expression de VEGF entre les deux groupes dans les cellules stromales était statistiquement significative (P = .0373). Pas de différence significative n'a été détecté entre les deux groupes concernant l'expression de VEGF dans les vaisseaux sanguins.</p>

Numero articles	Résultats immunohistochimiques (suite)	Conclusion
	Autres/ Généralités	
31		<p><b>CONCLUSION:</b> Les différences quantitatives morphologiques ont été observé entre les échantillons de gencives et de muqueuses des groupes "parodontites" et "péri-implantites". L'infiltrat inflammatoire était significativement plus sévère dans les péri-implantites que dans les cas de parodontites chroniques, avec une proportion significativement plus élevée de cellules plasmatisques dans les échantillons des cas de péri-implantites. En dépit des différences quantitatives dans l'intensité de l'infiltrat inflammatoire et le type d'évaluation des caractéristiques morphologiques des échantillons de tissus mous n'était pas fiable ou reproductible pour détecter des différences histopathologiques entre les cas de parodontites chroniques et les péri-implantites ou pour faire un diagnostic différentiel correct. Cela peut être attribué à la variabilité des phases cliniques des deux type de lésions et/ou l'étendue/orientation des biopsies. En dépit, l'infiltrat inflammatoire et les cellules plasmatisques sont significativement plus important dans les cas de péri-implantites. Cela prouve la difficulté pour détecter une véritable différence morphologique basé sur les images histopathologiques des cas de parodontites chroniques et de péri-implantites et un faible accord diagnostic a été obtenue en inter-observateurs et intra-observateurs.</p>
32		<p><b>CONCLUSION:</b> VEGF joue un rôle dans la santé parodontale et comme facteur dans l'étiologie des gingivites et sa progression en parodontite , possiblement dans l'expansion du réseau vasculaire. Les résultats de l'étude ont montré qu'il y avait une agmentation de la densité des micro vaisseaux dans les tissus pathologiques (présence de péri-implantites)par rapport aux tissu sains et ce de façon significative. Pour l'expression de VEGF, elle était toujours positif dans les vaisseaux présents dans les tissus sains et tissus pathologiques, tandis que les cellules inflammatoires de l'ICT, étaient positives pour VEGF avec un pourcentage allant de 80% à 100% des cellules. A été constaté une augmentation de l'expression de VEGF dans les cellules stromales dans les cas de péri-implantites . Cela pourrait être le résultat de différentes étapes de la progression de la péri-implantite.</p>



Numero article s	Références	Titres	Periode de l'etude	Objectifs	Schéma d'étude	Echantillons /Matériels et méthodes	Resultats Histomorphométriques
33	M. Irshad, N. Scheres, et al	Cytokine and matrix metalloproteinase expression in fibroblasts from peri-implantitis lesions in response to viable Porphyromonas gingivalis	2013	Pour évaluer les réactions inflammatoires des fibroblastes dans le contexte de péri-implantite, nous avons comparé les pro-inflammatoires et les réponses de dégradation de la matrice extracellulaire à partir de fibroblastes issus de tissus péri-dentaire et péri-implantaire sains et pathologiques face à Porphyromonas gingivalis in vitro	Etude chez l'homme (cultures in vitro de fibroblast es)	<p><b>ECHANTILLONS:</b> Cultures in vitro de Fibroblastes obtenues à partir de tissus mous de 7 patients avec péri-implantite (PIGF) , obtenus à partir de 5 patients avec parodonte sain (HGF) et 9 patients avec une parodontite chronique (PGF) . <b>MATERIELS ET METHODES:</b> <u>Stimulation des fibroblastes par Porphyromonas gingivalis</u> = Les Fibroblastes ont été stimulés avec des P. gingivalis viables .HGFs, PGFs, et PIGFs ont été incubé avec P. gingivalis pendant 6 h. Après la stimulation avec P. gingivalis , la morphologie des fibroblastes a été contrôlé, la présence d'anomalies ou de cellules qui se détachent au microscope avec contraste de phase. <u>Amarçage des fibroblastes par Porphyromonas gingivalis et retrait ultérieur du défi</u> = PIGFs et PGFs sont été incubé avec P. gingivalis suspension pendant 6 heures. A la fin des 6 heures de stimulation , P. gingivalis est retiré des milieux de cultures. Les supernageants et les lysats cellulaires ont été collecté à 6heures apres la stimulation avec P. gingivalis (baseline), et 2.5 et 18 h après retrait de P. gingivalis. La non stimulation des fibroblastes dans les même conditions de l'expérience a servi de contrôle à différents point de l'expérience (6h de stimulation, 2,5h et 18h après retrait de P. gingivalis. <u>Expression d'ARNm</u> = Les concentrations d'ARNm ont été mesuré par spectrophotométrie. Les primers (PCR) pour IL-1b, IL-6, IL-8, MCP-1, TIMP-1, MMP-1, MMP-2, et MMP-8 ont été utilisé. <u>Production de protéines</u>= Les supernageants des cultures cellulaires des patients avec péri-implantites, parodontites chroniques stimulées avec P. gingivalis pendant 6 h ont été utilisé pour déterminer la production des protéines IL-8, MMP-8, et TIMP-1. Le niveau des protéines de IL-8 a été déterminé par le test ELISA. MMP-8 et TIMP-1 à des concentrations de supernageant 10 * dilué ont été mesuré pare ELISA. Tous les test ELISA ont été dupliqué.</p>	
34	N. U. Zitzmann, T. Berglundh, et al	Experimental peri-implant mucositis in man	2001	Le but de l'étude était d'évaluer la réaction des tissus mous à une accumulation de plaque autour des implants et des dents.	Etude chez l'homme	<p><b>ECHANTILLONS:</b> 2 biopsies prélevées, 1 au niveau d'une dent et 1 au niveau d'un implant chez 12 patients avant (j=0) et après accumulation de plaque (j=21). <b>MATERIELS ET METHODES:</b><u>IHC</u> à partir de coupes de 5µm obtenues des biopsies avec les anticorps dirigés contre les lymphocytes T (CD3+) , les lymphocytes T helpel (CD4+) , les lymphocytes T cytotoxiques (CD8+), les lymphocytes B (CD19+), les leucocytes polymorphonucléaires (elastase+), les cellules exprimant les molécules ICAM-1 ( CD54+) et ELAM-1 sur les cellules endothéliales (CD62E+) et les lymphocytes T exprimant le récepteur de IL-2 (CD25+). Les coupes de tonsilles humaines ont été utilisé comme contrôle positif. L'anticorps monoclonal Antibromodeoxyuridine et le sérum ont été utilisé comme contrôle négatif. <u>L'analyse histologique</u>= Les mesures morphométriques avec un microscope optique équipé d'un système d'image au grossissement *100. Pour l'identification des cellules marquées, un filtre de contraste et un grossissement de 400 a été utilisé. Une méthode de comptage de point a été utilisé pour décrire le pourcentage de cellules positives à l'intérieur de l'ICT. .</p>	

Numero articles	Résultats immunohistochimiques		
	Fibroblastes	Fibres de collagènes	Cellules immunitaires
33			
34			<p><b>RÉSULTATS: Observations histologiques:</b> J0= quelques cellules inflammatoires retrouvé dans le tissu conjonctif péri-implantaire (PIM)et péri-dentaire. J 21 jours= un important ICT constamment dans le tissu conjonctif latéralement à l'épithélium de jonction dans les deux types de tissus. ; <b>Taille de l'ICT (Mesures histométriques):</b> dans les échantillons de jour 0, la taille de l'ICT de 0.03 mm2 environ , pour la gencive et la muqueuse péri-implantaire. Après 3 semaines d'accumulation de plaque, la taille de l'ICT significativement augmenté et occupe une zone en moyenne de 0.26 mm2+0.21 (gencive) et 0.14 mm2+0.12 (PIM). Pas de différences significatives trouvé entre la gencive et la muqueuse péri-implantaire en ce qui concerne la taille de l'ICT à jour 0 ou à jour 21, ou concernant l'augmentation de la lésion durant le temps de l'étude. <b>Résultats immunohistochimiques- Jour 0=</b> Les densités des différents marqueurs cellulaires dans la gencive et dans la muqueuse péri-implantaire varient entre 0.1% et 20%. Dans les lésions dans la gencive (muqueuse péri-dentaire) le ratio moyen CD3/ CD19= 6,7. Ce ratio correspondant dans la muqueuse péri-implantaire est de 7,5. Le ratio CD4/CD8 = 2,6 (gingiva) et 2,7 (PIM). La densité des cellules marquées élastase+ (les PMN) à l'intérieur de l'épithélium de jonction de 5,6% (gingiva) et 3.5% (PIM). <b>Jour 21=</b> la densité des divers marqueurs cellulaires varient dans la gencive et dans la muqueuse péri-implantaire entre 0.2 et 26%. La valeur moyenne des densités cellulaires dans l'ICT de la gencive plus élevé que dans l'ICT de la muqueuse péri-implantaire, à l'exception de CD25, pas de différences statistiquement significatives trouvées entre les 2 tissus. Ratio moyen de CD3/CD19 est de 4,5 dans la gencive et 8.2 dans le PIM, tandis que le ratio CD4/CD8 est de 2.5 dans la gencive et 2,7 dans PIM. La densité de cellules élastases + dans l'épithélium de jonction est 7,4% (gingiva) et 5,0% (PIM). La différence pas statistiquement significative. <b>Différences entre le jour 0 et le jour 21 =</b> Une augmentation dans densités des cellules pour les divers marqueurs cellulaires variant entre 0,04 et 11% et est statistiquement significatif pour les marqueurs CD3, CD4 , CD8 et CD19 dans la gencive et CD3, CD4, CD8 et CD25 dans la muqueuse péri-implantaire. Pas de différences statistiquement significatives trouvées entre les altérations dans les lésions des gencives et PIM, le changement était plus important dans la gencive que dans PIM. Seulement la densité de CD62 dans PIM augmentait durant l'étude. la valeur moyenne du ratio CD3/CD19 tend à diminuer dans la gencive tandis que il augmente dans PIM. La densité des cellules élastases + dans l'épithélium de jonction est augmenté dans les 2 tissus pathologiques.</p>

Numero articles	Résultats immunohistochimiques (suite)	
	Matrice extracellulaire	Vascularisation
33	<p><b>RESULTATS:</b> Expression d'ARNm des interleukines (IL)-1b, IL-6, IL-8 et MCP-1 avant et après stimulation par Porphyromonas gingivalis = L'expression des ARNm de IL-1b, IL-6, IL-8, et de MCP-1 significativement augmenté en réponse à la stimulation avec P. gingivalis dans PIGFs et PGFs mais pas dans HGFs. Les niveaux d'expression des ARNm d'IL-1b, IL-8, et MCP-1 dans PIGFs plus élevé comparé à HGFs que ce soit dans la non stimulation et la stimulation avec P. gingivalis. Les niveaux d'expressions d'ARNm de IL-1b, IL-6, IL-8, et MCP-1 plus élevé dans PGFs que HGFs dans la non stimulation mais pas dans les cultures stimulées. Les différences dans l'expression des ARNm d'IL-1b, IL-6, IL-8, et MCP-1 entre PIGFs et PGFs pas statistiquement significative dans la non stimulation et la stimulation. Expression différentielle de MMP après stimulation par P. gingivalis= Comparé aux cellules non stimulées, la stimulation avec P. gingivalis augmente l'expression de MMP-1 dans PIGFs et PGFs et pas HGFs. Avant stimulation, les ARNm de MMP-8 dans PIGFs plus élevés que dans HGFs. L'expression de MMP-8 diminue quand PIGFs sont stimulées comparé à l'expression de base. Dans PGFs aussi, l'expression d'ARNm de MMP-8 diminue avec la stimulation mais sans différences significatives. TIMP-1 : Pas de changements d'expression dans aucuns groupes après stimulation. TIMP-1 (PIGFs)&gt;(TIMP-1) HGFs avant et après stimulation. TIMP-1 (PGFs)&gt; TIMP-1 (HGFs) dans l'expérience de stimulation. TGFβ-1 et MMP-2 : pas de différences entre les 3 groupes avant et après la stimulation. Test ELISA : IL-8 augmente dans les stimulations de PIGFs et PGFs avec P. gingivalis par rapport à la non stimulation. Tendence similaire avant et après stimulation pour PIGFs et PGFs concernant les protéines de MMP-8. L'induction du gène d'IL-1b, MCP-1, MMP-1 diffère entre PIGFs et PGFs après retrait de P. gingivalis (2.5h et 18h après retrait). L'induction de IL-1b, MCP-1, et MMP-1 plus élevé dans PIGFs comparé à PGFs. L'induction du gène d'IL-1b plus élevé dans PIGFs comparé à PGFs à 2.5 h comme à 18 h après le retrait de P. gingivalis. L'induction du gène de MCP-1 plus élevé dans PIGFs comparé à PGFs à 2.5 h, mais pas à 18 h après le retrait de P. gingivalis. L'induction du gène de MMP-1 plus élevé dans PIGFs à 2.5 h et 18 h après retrait de P. gingivalis.</p>	
34		

Numero articles	Résultats immunohistochimiques (suite)	Conclusion
	Autres/ Généralités	
33		<p><b>CONCLUSION:</b> Les fibroblastes du groupes péri-implantites et les fibroblastes des tissus avec parodontite chroniques ont montré des niveaux plus élevé de pro-inflammatoires et de propriété de destruction de la matrice et donne une réponse pro-inflammatoire plus importante à la stimulation in vitro de P. gingivalis quand on compare aux fibroblastes du parodonte sain. Les fibroblastes des péri-implantites différent des fibroblastes des parodontites par la persistance d'expression augmenté de IL-1b et MMP-1, qui pourrait expliquer un caractère plus agressive dans l'inflammation dans les cas de péri-implantites. Dans cette étude, PIGFs a montré un diminution de l'expression de MMP-8 en réponse à la stimulation de P. gingivalis. L'induction soutenue de l'expression de IL-1b et MMP-1 par PIGFs après retrait de P. gingivalis suggère une inflammation plus agressive et persistante autour des implants comparé aux lésions inflammatoires autour des dents.</p>
34	<p><b>RESULTATS-Observations cliniques</b>A jour 0, la valeur de PI I était de 0.13+0.34 et la valeur moyenne de MGI était de 0.17+0.38 enregistré au niveau des sites dentaires. Les valeurs correspondantes pour la muqueuse péri-implantaire était de 0.17+0.38 (PI I) et de 0.13+0.34 (MGI). Après 21 jours d'accumulation de plaque,les sites dentaires avaient un PI I de 2.08+0.67 et un MGI de 2.17+0.58. Les valeurs correspondantes pour les sites au niveau des implants étaient de 2.08+0.67pour PI I et 1.92+0.52 pour MGI. Tandis que l'augmentation de chaque variable durant la période expérimentale était statistiquement significative, pas de différences significatives en ce qui concerne les changements observés entre les sites dentaires et implantaire. A jour 0, la majorité des unités sélectionnés (dents) avaient des surface propre(PI I score 0), mais les implants avaient (PI I score 1).</p>	<p><b>CONCLUSIONS:</b> Dans cette étude, la plupart des biopsies à jour 0, il était trouvé quelques cellules inflammatoires. A 21 jour après accumulation de plaque, le tissu était occupé par des cellules CD19+, en comparaison à jour 0 dans la gencive, tandis que le ratio CD3/CD19 était réduit. In PIM, cependant, le ratio CD3/CD19 augmentait entre le jour 0 et le jour 21 et était au jour 21 pour la plupart 2 fois plus élevé dans les lésions dans les gencives.Les résultats de cette étude indiquent que l'accumulation de plaque entraîne une réponse inflammatoire caractérisée par une augmentation de la proportion des cellules T et B dans l'infiltrat de la gencive et de la PIM. Bien que non-significatif statistiquement, la réponse de l'hôte dans la gencive tend à être plus prononcée que dans la muqueuse peri-implantaire. Les changements qui se produisent dans la gencive et PIM dans durant la période expérimentale n'avait pas démontré de différences statistiquement significatives entre les deux tissus. Pas de différences entre la gencive et PIM n'a été observé en ce qui concerne l'expression de ICAM-1 au jour 0 et au jour 21.</p>

Numero article s	Références	Titres	Periode de l'etude	Objectifs	Schéma d'étude	Echantillons /Matériels et méthodes	Resultats Histomorphométriques
35	George E. Romanos, Christa Schröter-Kermani, et al	<b>Healthy Human Periodontal Versus Peri-implant Gingival Tissues: An Immunohistochemical Differentiation of the Extracellular Matrix</b>	1995	Les tissus parodontaux et péri-implantaire kératinisés sains ont été étudié par des techniques immunohistochimiques pour évaluer la présence possible de différences structurales dans la localisation de protéines présent dans la matrice extracellulaire (les types de collagènes et la fibronectine).	Etude chez l'homme	<b>ECHANTILLONS: 11 Sujets</b> divisé en 2 groupes: Sujets avec dents naturelles et sujets édentés avec implants. Biopsies gingivales (2/ sujets)= Gencive attachée kératinisée autour des dents et implants obtenues par gingivectomie (Epithelium oral+ Epithelium sulculaire + Epithelium de jonction + tissu conjonctif). <b>MATERIELS ET METHODES: Coloration immunohistochimique</b> : Des coupes de 5µm d'épaisseur sont obtenues des biopsies==> mise en incubation avec les Anticorps dirigés contre les collagènes de type I, III, IV, V, VI, VII et la fibronectine . Un second Anticorps de chèvre anti-immunoglobuline G de lapin (Ig) conjugué au FITC. Les coupes sont examinées au <b>Microscope en fluorescence ou épifluorescence</b> (Technique de microscope optique avec filtres FITC). Puis les coupes sont photographiées. Coupes controles: avant la coloration immunohistochimique.	
36	I.-S. Moon, T. Berg	<b>The barrier between the keratinized mucosa and the y dental implant: An experimental study in the dog</b>	1998	La présente étude a été entreprise pour examiner la composition du tissu conjonctif qui forme une attache sur un implant dentaire	Expérimentation animale	<b>ECHANTILLONS:</b> 6 chiens "beagle" avec 6 implants , 3 de chaque côté de la mandibule . <b>MATERIELS ET METHODES: Les tissus péri-implantaires mous et durs et leurs implants sont mise en bloc pour obtenir</b> des coupes pour l'analyse histologique et morphométriques= seulement les 200 µm de tissu conjonctif adjacent à la surface implantaire est étudié et qui est situé en la terminaison apical de l'épithélium de jonction et le tissu osseux sous jacent. La zone analysé est alors divisé en deux zone distinctes : une centrale, 40µm d'épaisseur (zone A) localisé immédiatement à côté de la surface implantaire, et une zone latérale , de 160 µm d'épaisseur (zone B) qui est dans la continuité de la zone A. Le tissu conjonctif dans ces zones est analysé en utilisant une analyse morphométrique. Ainsi grâce à cette analyse, seront déterminés les proportions relatives de tissu conjonctif occupé par les fibres de collagènes (Co), les fibroblastes (Fi), les structures vasculaires (V) et le tissu résiduel(leucocytes, fibres nerveuses, éléments de la matrice extracellulaire). L'analyse a été réalisé sous un <b>microscope optique (à grossissement 1000)</b> équipé d'un système d'image et d'un maillage comprenant 100 points lumineux. <b>Autre analyse et la microscope électronique:</b> Les coupes ultra fines analysés au microscope électronique et donne des images de 2 vastes régions égale, 1 région interne ( segment de 30µm ) à côté de la surface implantaire et d'une région externe (segment de 30µm) localisée à environ 150µm latéralement à la surface implantaire. La proportion de fibroblastes présents dans ces deux régions évalué.	

Numero articles	Résultats immunohistochimiques		
	Fibroblastes	Fibres de collagènes	Cellules immunitaires
35		<p><b>RÉSULTATS :</b> Collagène I : Tissu parodontal= Fibres épaisses localisées dans la lamina propria et organisées en réseau bien défini. Fibres non présentes dans l'épithélium, les vaisseaux et structures nerveuses. Tissu péri-implantaire= Répartition fibrillaire identique à celle retrouvée dans le tissu parodontal, mais l'épaisseur des fibres plus petites que celles du tissu parodontal. Collagène III: Tissu parodontal= Fibres de collagènes fines retrouvées dans le stroma du tissu conjonctif avec une quantité importante sous la membrane basale de l'épithélium oral, l'épithélium sulculaire et l'épithélium de jonction. Absent des vaisseaux et des structures nerveuses. Tissu péri-implantaire= Fibres de collagènes en quantité importante dans le tissu conjonctif. Collagène IV : Dans le parodonte péri-dentaire et péri-implantaire, est dans la membrane basale de l'épithélium de jonction et l'épithélium orale, dans les vaisseaux et les structures nerveuses. Collagène V : Tissu parodontal= Très peu de collagènes dans le tissu conjonctif et dans les zones autour des vaisseaux sanguins et structures nerveuses ainsi que proche de la membrane basale. Absent de l'épithélium de jonction. Tissu péri-implantaire= Quantité importante de fibres dans le tissu conjonctif et aussi autour des vaisseaux sanguins et structures nerveuses dans certaines zones du stroma du conjonctif. Elles sont parallèles à l'axe du pilier implantaire. Absent de l'épithélium. Collagène VI : Tissu parodontal= disposition microfibrillaire proche de la membrane basale des vaisseaux et nerfs. Fibres aussi dans la lamina propria (papilles conjonctives) formant un réseau fin. Absent de l'épithélium. Tissu péri-implantaire= Réseau microfibrillaire dans la lamina propria avec un faible nombre de collagènes. Absent des vaisseaux, structures nerveuses et de l'épithélium. Collagène VII: Répartition similaire au niveau de la jonction Epithélium/ tissu conjonctif dans le parodonte péri-dentaire et péri-implantaire. Absent des vaisseaux et des structures nerveuses. Par contre dans le tissu péri-implantaire, de nombreux fibrilles d'ancrages retrouvés sous la membrane basale dans la lamina propria alors qu'ils sont absents du tissu parodontal.</p>	
36	<p><b>RÉSULTATS: Microscope optique=</b> zone A (zone interne à 40µm de la surface implantaire)= les fibroblastes sont orientés parallèlement le long de l'axe implantaire avec les fibres de collagènes adjacentes. <b>Microscope électronique=</b> Les fibroblastes occupent 28% du tissu conjonctif dans la région interne (0-40µm de la surface de l'implant) et seulement 10% dans la région externe (à partir 150-200µm de la surface implantaire).</p>	<p><b>RÉSULTATS: Microscope optique=</b>Zone A: zone centrale de 40µm de la surface implantaire= Les fibres de collagènes s'étendent du périoste de l'os cretala jusqu'à l'épithélium orale de la muqueuse péri-implantaire et ce de façon verticale. Aucune fibre de collagènes avec une orientation perpendiculaire à la surface implantaire n'a été observé.</p>	

		Résultats immunohistochimiques (suite)	
Numero articles	Matrice extracellulaire		Vascularisation
	35		
36			<p>RESULTATS= <u>Microscope optique</u>: Zone A= peu de structures vasculaires. Dans la zone B, en revanche de nombreuses structures vaculaires sont présentes.</p>

Numero articles	Résultats immunohistochimiques (suite)	Conclusion
	Autres/ Généralités	
35		<p><b>CONCLUSION:</b> Le tissu conjonctif est un réseau fibrillaire bien organisé composé de différent type de collagènes ayant chacuns une localisation spécifique et un rôle fonctionnel dans la matrice extracellulaire. La répartition du collagène I est similaire dans les tissus parodontaux et les tissus péri-implantaire. En revanche ,les résultats montrent des différences entre le tissu conjonctif péri-implantaire et péri dentaire en ce qui concerne la distribution des collagènes de type V et le type VI. Le collagène type V est présent en plus grande quantité dans le tissu péri-implantaire que péri dentaire. Le collagène de type V est connu pour avoir une grande résistance au collagenase , ce qui pourrait avoir un role très important dans la pénétration bacterienne et donc dans la pathogenèse des peri-implantites. Cette étude a montré qu'il y avait des différences structurales existants entre le tissu conjonctif parodontal et le tissu conjonctif péri-implantaire.</p>
36	<p><b>RESULTATS: Microscope optique:</b> Zone A (0-40µm de la surface de l'implant) du tissu conjonctif est caractérisé par l'absence de vaisseaux sanguins et un nombre important de fibroblastes qui sont interposés entre les minces fibres de collagènes. La zone B, en revanche contient peu de fibroblastes, mais plus de vaisseaux sanguins et de fibres de collagènes qui partent dans diverses directions. L'os cretala semblerait être directement en contact du tissu conjonctif. Le tissu conjonctif de la zone A est composé de 66.47% de fibres de collagènes,32.32% de fibroblastes,0.27% de structures vasculaires and 1.07% de tissu résiduel. Le tissu conjonctif de la zone B ( à partir de 150-200µm de la surface implantaire) est composé de 82.36% de fibres de collagènes et 11.50% de fibrobastes , 3.27% de structures vasculaires et 2.89% de structures résiduelles. L'analyse plus détaillée du tissu conjonctif au microscope électronique démontre qu'il y a des différences importantes entre les deux zones étudiées.</p>	<p><b>CONCLUSION:</b> Le tissu autour des implants a une composition et un structure histologique non homogène. On distingue deux zones , une à proximité de la surface implantaire entre 0-40µm et une autre zone au delà à partir de 40µm à 150-200µm de la surface implantaire. Dans la zone externe, on constate un grand nombres de fibres de collagènes et un faible nombre de fibroblastes et de structures vasculaires. Alors que dans la zone interne directement en contact de la surface implantaire, il y a moins de fibres de collagènes, moins de structures vasculaires en revanche un plus grand nombre de fibroblastes. Les résultats obtenues de l'analyse au microscope optique sont confirmés par ceux obtenues au microscope électronique à savoir que dans la zone interne (0-40µm) les fibrobastes occupent 28% du tissu alors que dans la zone externe ils occupent seulement 10% du tissu conjonctif.</p>



Numero article s	Références	Titres	Periode de l'etude	Objectifs	Schéma d'étude	Echantillons /Matériels et méthodes	Resultats Histomorphométriques
37	I. Abrahamsson, E	The defense architecture of the human perimplant mucosa: A histological study	2007	Démontrer les caractéristiques structurales et ultrastructurales de l'interface entre les implants de surfaces différentes (oxydés/usinés/attaqués à l'acide) et les tissus mous autour par microscope optique et électronique. Clarifier l'architecture de la protection périphérique autour des implants correspondante à celle retrouvée autour des dents naturelles chez l'homme.	Etude chez l'homme	ECHANTILLONS: 5 patients avec 12 implants en titane et 1 mini implant placés distalement des implants standard avec soit une surface oxydés, attaqués par de l'acide ou usinés distal to conventional implants. 1 à 2 mini implants sont placés distalement aux implants standard. Suite à une période de cicatrisation de 8 semaines, les mini implants ont été récoltés soigneusement avec une petite couche de tissu osseux et de tissu gingival en utilisant un punch. <b>MATERIELS ET METHODES:</b> Les échantillons recueillies sont préparés pour la microscopie optique, électronique et la microscopie électronique à balayage.	
38	S. Verardi, M. Quaranta, et al	Peri-implantitis fibroblasts respond to host immune factor C1q	2010	Le but de cette étude était de caractériser l'expression de récepteurs pour le complément C1q de l'immunité inée chez l'homme, des fibroblastes dans les conditions de péri-implantites et investiguer les effets de C1q les propriétés pro-inflammatoires des cellules.	In vitro	ECHANTILLONS: Cultures de fibroblastes à partir de tissu de granulation péri-implantaires chez 10 patients (GFIs), de tissus de granulation péri-dentaires chez 10 patients (GFPs) et de tissus péri-dentaires sains (HFs) <b>MATERIELS ET METHODES:</b> Analyse du récepteur de C1q par Cytométrie en flux. Des cellules isolées des différentes cultures réagit chacunes avec des anticorps primaires non spécifiques: Les anticorps polyclonaux pour le domaine cC1qR ou pour le domaine gC1qR dirigés contre les récepteurs C1q à la surface des fibroblastes. Les anticorps pour un contrôle négatif consistait à des anticorps de poulet IgY ou de souris IgG1 non actif. Les suspensions ayant réagit ont été coloré avec des Anticorps secondaires de chèvre anti-poulet ou des anticorps de lapin anti-souris conjugués à FITC. Analyse par cytométrie en flux a été réalisé en utilisant un cytomètre en flux avec une excitation de 488 nm excitation. <u>Stimulation du Complement C1q</u> = Les cultures ont été stimulé avec Cq1. La stimulation avec du sérum d'albumine humain, sert comme contrôle négatif, tandis que des cultures non stimulé avec des protéines fourni par les données de références. Les cultures sont incubées, puis les surnageants sont récolté pour obtenir la totalité des protéines exprimées dans les milieux de cultures qui sont mesurées par test Elisa. <u>Analyse quantitative ELISA</u> = Les aliquots contenant les surnageants sont analysé par ELISA pour déterminer la présence de protéines et leurs quantités.	

Résultats immunohistochimiques			
Numero articles	Fibroblastes	Fibres de collagènes	Cellules immunitaires
	37		<p>Les minis implants avec une surface lisse ou usiné , la majoritédes fibres de collagènes à l'interface implant/tissu mou sont dans une direction plus ou moins parallèles à la surface de l'implant. Tandis que pour les mini implants avec une surface oxydé donc rugueuse , les fibres de collagènes sont orientés differemment des deux autres types de surfaces. Le type de surface donc affecte signigicativement l'orientation des fibres de collagènes. Pour les 3 types de surfaces des mini implants (usinés, attaqués par l'acide et oxydés), la microscope optique polarisée a confirmé la présence de fibres de collagènes orientés circonférentiellement à la surface de l'implant. Pour les échantillons des minis implants avec une surface oxydés seulement , l'analyse au microscope optique polarisé ont montrés des fibres de collagènes qui apparaissent être plus ou moins perpendiculaire à la surface des implants.</p>
38	<p><b>RESULTATS:</b> Immunomarquage des fibroblastes avec des Ac contre la région collagène (cC1q) et région globulaire (gC1q) et analyse par cyrtométrie de flux : Les fibroblastes des biopsies avec péri-implantites expriment majoritairement les récepteurs pour la région collagène (cC1q) de C1q (67% des fibroblastes FITC-cC1qR et 12% FITC-gC1qR ). Les fibroblastes des biopsies avec parodontites expriment majoritairement les récepteurs pour la région globulaire (gC1q) de C1q. Expression différente pour le récepteur C1q entre les fibroblastes de milieux avec péri-implantites et parodontites.</p>		

Résultats immunohistochimiques (suite)		
Numero articles	Matrice extracellulaire	Vascularisation
	37	<p><b>RÉSULTATS:</b> Dans la zone adjacente à la surface des mini implant à environ 100 à 150µm, le tissu cononctif était en général dépourvu de vaisseaux sanguins et comportait plus ou moins des fibres de collagènes et des fibroblastes qui étaient parallèles à la surface de l'implant le long de l'axe de l'implant. Adjacent à cette zone ,les coupes observées au microscope électronique ont révélées de nombreux vaisseaux sanguins et des denses paquets de fibres de collagènes avec une orientation plutot circonférentielle autour de l'implant dans le plan horizontale. Entre les fibres de collagènes éparpillées, de nombreux vaisseaux sanguins sont entourés par des granulocytes neutrophiles .</p>
38		

Numero articles	Résultats immunohistochimiques (suite)	Conclusion
	Autres/ Généralités	
37	<p><b>RESULTATS:</b> Des différences morphologiques ont été mis en évidence dans le tissu conjonctif. Les cellules de la lame basale faisant face au tissu conjonctif montrent des cellules épithéliales cuboïdes et forment face au tissu conjonctif une membrane basale avec des desmosomes permettant l'ancrage des fibres de collagènes. Des granulocytes neutrophiles émigrent des vaisseaux sub-épithéliaux à travers le tissu.</p>	<p><b>CONCLUSION:</b> Les mécanismes de protection dans la muqueuse péri-implantaire correspondent à ceux dans le parodonte péri-dentaire. La texture de surface des implants semblerait affecter l'orientation des fibres de collagènes du tissu conjonctif à la surface de l'implant. Cette étude a révélée des analogies structurales existant entre le parodonte péri-dentaire et la muqueuse péri-implantaire chez l'homme. Cependant des différences existent notamment dans l'orientation des fibres par rapport au type de surface d'implant. Dans la muqueuse péri-implantaire, des fibres de collagènes sont circulaires dans le tissu conjonctif et dans la zone adjacente à la surface implantaire ces fibres sont orientées parallèlement le long de l'axe de l'implant. En absence de ciment, pour l'ancrage des fibres de collagène, le mécanisme est clairement différent entre le parodonte péri dentaire et péri-implantaire. L'ancrage des fibres de collagènes au niveau des implants pourrait être amélioré par le verrouillage des fibres de collagènes dans les pores des implants oxydés.</p>
38	<p><b>RESULTATS:</b> Le Complément C1q augmente les activités pro-inflammatoires, d'angiogénèse, et de fibrogenèse des fibroblastes GFIs. Les niveaux des médiateurs pro-inflammatoires, d'angiogénèse et de fibrogenèse ont été mesurés dans la culture de fibroblastes (dans un total de protéine de 100 µg). La sécrétion de chémokines: L'analyse quantitative à l'ELISA confirme les niveaux de base des protéines suivantes, IL-6, IL-8 et la protéine chimiotactique monocyttaire 1 (MCP-1) dans les fibroblastes GFIs qui était approximativement quadruplement plus élevée (146 ± 20, 192 ± 15 and 465 ± 50 pg/mL, respectivement) que les cultures issues des gencives saines (groupe contrôle) (35 ± 8, 56 ± 6 and 102 ± 10 pg/mL, respectivement) et était très similaire dans les cultures de fibroblastes issues des tissus avec parodontites chroniques (162 ± 13, 214 ± 25 and 398 ± 30 pg/mL, respectivement). Après 24 heures de la stimulation avec le complément C1q putifié, les sécrétions de chémokines pro-inflammatoires restaient inchangées dans les cultures de fibroblastes issues des tissus avec parodontites chroniques. Par contre, la stimulation C1q des cultures de fibroblastes GFIs augmentait la sécrétion de IL-6 et IL-8 approximativement le double (295 ± 18 and 400 ± 32 pg/mL, respectivement) et MCP-1 le quadruple (1638 ± 121 pg/mL) au dessus des sécrétions des cellules non stimulées. Un schéma similaire à la stimulation à C1q a induit l'augmentation en double de IL-6 et IL-8 (62 ± 7 and 115 ± 15 pg/mL, respectivement) et une augmentation quadruple de MCP-1 (456 ± 45 pg/mL) au dessus des valeurs de bases qui ont été observées dans les cultures de fibroblastes issues de gencives saines. La sécrétion de VEGF (Vascular endothelial growth factor) = Les niveaux de bases dans les cultures GFIs de la sécrétion de VEGF était 3384 ± 187 pg/mL, ce qui était approximativement le sextuple et le double plus élevé que dans les cultures HF (550 ± 35 pg/mL) et dans les cultures GFPs (1130 ± 97 pg/mL), respectivement. Le traitement avec C1q augmente la sécrétion de VEGF dans les fibroblastes GFIs le septuple (27,142 ± 205 pg/mL) au dessus des valeurs de base, mais le complément n'avait aucun effet sur la sécrétion de VEGF dans les fibroblastes issues des gencives saines et des tissus avec parodontites chroniques. La sécrétion de Transforming growth factor-beta1 (TGF-beta1) secretion = Les niveaux de base de transforming growth factor (TGF)-b1 était similaire dans GFIs et les fibroblastes issus de gencive saine, approximativement 850 pg/mL, et le quadruple plus bas que les niveaux de ce médiateur dans les cultures de fibroblastes issus de tissu avec parodontite chroniques (3415 ± 280 pg/mL). La stimulation avec C1q augmentait la sécrétion de TGF-b1 par 12 au dessus des valeurs de base (10,756 ± 98 pg/mL) dans les cultures de fibroblastes GFIs seulement.</p>	<p><b>CONCLUSION:</b> Cette étude a montré que la population cellulaire qui prédomine parmi les fibroblastes isolés dans les tissus de granulation des péri-implantites sont les fibroblastes qui expriment à leur surface le récepteur cC1q, en revanche, les fibroblastes dérivés des sites inflammatoires avec parodontites chroniques, expriment à leurs surfaces plutôt le récepteur de gC1q pour le complément Cq1. Ces fibroblastes donc diffèrent de par leur expression de récepteurs différents mais aussi leur fonction dans les sécrétions de médiateurs de l'inflammation, de l'angiogénèse et de la fibrogenèse. Dans les fibroblastes présents dans les tissus avec péri-implantites, il semblerait y avoir un nouveau sous type de fibroblastes par rapport à ceux retrouvés dans les gencives saines et les parodontites chroniques. L'activation du récepteur cC1q favorise la sécrétion de cytokines pro-inflammatoires dans une grande culture de cellules incluant les fibroblastes du parodonte. Même si les pourcentages de cellules positives pour le récepteur cC1qR sont très similaires dans les cultures de fibroblastes issues de gencives saines et dans les cultures de fibroblastes issus de tissus avec péri-implantite (67 et 75%, respectivement) les niveaux de base de chémokines sécrétées étaient significativement plus importants dans les cultures de fibroblastes GFIs que dans les cultures de fibroblastes HF et était de même ordre que dans les cultures de fibroblastes GFP cultures. Les médiateurs IL-6 et IL-8 favorisent l'infiltration de lymphocytes, neutrophiles respectivement dans les tissus parodontaux et la protéine MCP-1 est un chimiottractant pour les monocytes et les macrophages. Les résultats suggèrent que le récepteur cC1qR des fibroblastes GFIs pourraient être capable d'activer multiples voies de signalisation incluant la néoformation de nouveaux vaisseaux.</p>

Numero article s	Références	Titres	Periode de l'etude	Objectifs	Schéma d'étude	Echantillons /Matériels et méthodes	Resultats Histomorphométriques
39	Lindhe J, Berglund	<b>Experimental breakdown of peri-implant and periodontal tissues</b>	1992	Etudier les lésions dans les tissus péri-implantaires et périodentaires à la suite de la mise en place de ligatures et de la formation de plaque ,	Expérimentation animale	<b>ECHANTILLONS:</b> 3 implants et piliers placés secteurs prémolaires mandibulaires droit chez 5 chiens. 2 groupes, groupe implants et groupes dents (secteurs prémolaires controlatérales=témoins). Des ligatures de coton ont été placés autour des piliers 3P et 4P et des dents P3/P4. Des biopsies sont obtenus des sites implantaires et dentaires. <b>MATERIELS ET METHODES:</b> <i>Analyse histométriques:</i> Les éléments mesurés sont : Bord de la gencive marginal- crete osseuse (GM-BC), Bord de la gencive marginal - limite apical de l'infiltrat inflammatoire dans le tissu péri-implantaire (GM-aICT), Bord gencive marginal - limite apicale de l'épithélium de jonction (GM-aIE), Infiltrat inflammatoire limite coronaire à la crete osseuse (aICT-BC), le nombre d'ostéoclastes présents à la surface de l'os alvéolaire a été déterminé dans les tissus péri-implantaire et péri-dentaire, Analyse morphométrique: Le volume occupé par les leucocytes dans l'épithélium de jonction a été déterminé, la taille de l'ICT ainsi que le volume occupé par le collagène, les structures vasculaires, les fibroblastes, les lymphocytes, les cellules plasmiques, les macrophages , les leucocytes Polymorphonucléaires et le tissu résiduel (matrice extracellulaire et structures nerveuses),	<b>RESULTATS:</b> Mesures du niveau de l'os sur radiographies= La perte osseuse est plus prononcée autour des implants que des dents ( 3,2mm pour l'implant contre 1,1mm pour les dents), <b>Resultats histométriques :</b> La hauteur de tissu mou (épithélium + tissu conjonctif) est plus grand autour de implants (3,87 mm) qu'au niveau des dents (2,91mm), La distance entre GM-aICT est plus longue au niveau des implants (3,70) qu'au niveau des dents (1,80mm) , La longueur de l'épithélium de jonction (GM-aIE) est pour les implants de 1,42 et pour les dents de 1,6mm, la hauteur du tissu conjonctif non infiltre se situant entre l'ICT et la crete osseuse est au niveau des dents de 1,11 mm et au niveau des implants , pour la plupart nulle 4/5 et 1/5 on retrouve 0,5mm, Le nombre moyens d'ostéoclastes présent au niveau des sites implantaires était de 11,1 alors qu'au niveau des dents , aucuns osteoclastes n'a été identifié,
40	Sandra Bordin, Tho	<b>Role of Fibroblast Populations in Peri-implantitis</b>	2009	Etudier le rôle des fibroblastes dans les péri-implantites par rapport à leurs sécrétions de facteurs qui favorisent la migration/ la survie de l'infiltrat dans les sites ostéointégrés et les effets des cytokines exogènes sur la sécrétion des cellules. D'apporter une connaissance sur la prédiction des échecs implantaires à travers la détermination de savoir si les fibroblastes dans un contexte de péri-implantites sont d'importantes sources de chémokines pour le recrutement spécifique de leucocytes.	Etude in vitro (biopsies humaines )	<b>ECHANTILLONS: Cultures de fibroblastes à partir de</b> 8 biopsies de tissu de granulation inflammatoire autour d'implants en échec associés avec une sévère inflammation tissulaire, de 8 biopsies contrôles de tissu conjonctif sain, 8 biopsies contrôles de tissu conjonctif présentant une inflammation chronique chez des patients avec une parodontite chronique de modérée à sévère. <b>METHODES ET MATERIELS</b> <i>Stimulation de cytokine</i> = IFN ,IL4, ou TNF A utilisées pour stimuler les différentes cultures de fibroblastes. Les cultures de fibroblastes stimulées avec un sérum d'albumine bovine sert de contrôle négatif. <i>Préparation du surnageant</i> = A la fin de l'incubation , les surnageants des cultures de fibroblastes ont été collecté et centrifugé pour obtenir le contenu de protéines total dans chaque surnageant . <i>Méthode quantitative immunoenzymatique ELISA</i> = les aliquots de surnageants, chacun contenant 0,5 mg/mL de protéines au total , ont été analysé- par le test ELISA pour évaluer quantitativement les protéines présentes.	

Numero articles	Résultats immunohistochimiques		
	Fibroblastes	Fibres de collagènes	Cellules immunitaires
39	<p>Au niveau de l'occupation de l'ICT par les fibroblastes, au niveau des dents on a 2,2% et 1,4% au niveau des implants</p>	<p>Les deux lésions que se soit au niveau dentaire et au niveau des implant, au niveau de l'ICT, on a un faible nombres de collagènes 25,9% pour les implants et 30,1% pour les dents</p>	<p><b>RÉSULTATS MORPHOMETRIQUES:</b> La poche epithelialeau niveau des dents inclut plus de leucocytes que celle au niveau des implants (3,2% vs1,6%), Taille de ICT plus grand au niveau des implants qu'au niveau des dents (827 points vs 139 points),Dans l'ICT, la poulation de cellules inflammatoires entre les dents et les implant sont remarquablement diffrents, pour les PMN(4,1% implants et 1,7% dents), les cellules plasmatiques (20,3% implants et 14,9% dents); pour les macrophages (1,3% vs 3,3%), pour les lymphocytes (1,3%vs 3,8%),</p>
40	<p><b>RÉSULTATS:Caractérisation des fibroblastes dans les péri-implantites=</b>            Dans les culures de tissu présentant des péri-implantites, les fibroblastes étaient positives pour l'actine, la vimentine, les marqueurs de cellules mesenchymateuses, mais négatives pour les kératines épithéliales et aussi pour les neurofilament. En comparant les cultures de fibroblastes issu de tissus sains, des fibroblastes issu de tissu de granulation dans les cas de péri-implantite et ceux issus de tissus avec parodontites chroniques ont montré une augmentation similaire d'actine de muscles lisses, qui indiquait la présence de myofibroblastes.</p>		

Résultats immunohistochimiques (suite)		
Numero articles	Matrice extracellulaire	Vascularisation
	39	
40		

Numero articles	Résultats immunohistochimiques (suite)	Conclusion
	Autres/ Généralités	
39	<p>Au niveau des dents: entre ICT et l'os alveolaire sain, il y a un tissu conjonctif sain non -inflammatoire bien défini, contrairement au niveau des implants (4 fois sur 5), ICT est étendue à l'os alveolaire et la zone de tissu conjonctif sain s'interposant entre l'ICT et l'os alveolaire n'existe quasiment pas , Concernant l'occupation de l'ICT par le tissu résiduel (matrice extracellulaire + éléments nerveux, on a 37,1% pour les dents et 31,2% pour les implants,</p>	<p><b>CONCLUSION:</b> Dans cette étude, on constate que la taille de l'ICT diffère non seulement en taille et en composition dans les lésions autour des implants et autour des dents, Concernant la taille de l'ICT, elle est plus étendue autour des implants par rapport au tissu parodontale autour des dents, On note qu'au niveau du tissu péri-dentaire, cette ICT reste constamment localisée au tour de la poche parodontale et qu'il existe une zone de tissu conjonctif sain séparant l'ICT de l'os alveolaire, Contrairement dans les tissus péri-implantaires s'étend jusqu'à l'os alveolaire , ICT est directement en contact de cette os et l'ICT est plus étendue , Au niveau de la composition de cette ICT, des différences concernant les structures vasculaires plus nombreuses dans le tissu dentaire, les macrophages, les lymphocytes plus nombreux au niveau dentaire, alors que les leucocytes polymorphonucléaires et cellules plasmiques plus nombreuses au niveau du tissu péri-implantaires,</p>
40	<p><b>RESULTATS: Profils des médiateurs exprimés par les fibroblastes=</b> <i>Sécrétion de Chémokine:</i> Le test a ELISA a montré que les cellules produisaient une activité proinflammatoire importante. Les valeurs de base de IL6, IL8, et de la protéine 1 chimiotactrice des monocytes (MCP1) était de 112 ± 15 pg/mL, 124 ± 16 pg/mL, and 452 ± 35 pg/mL, respectivement. Ces valeurs reflètent étroitement celles évaluées dans les cellules stromales dans le cadre de parodontite qui sont <b>162 ± 17 pg/mL, 198 ± 18 pg/mL, and 440 ± 32 pg/mL</b>, respectivement. Par contre , les niveaux de chémokines pour les fibroblastes issus de milieu avec péri-implantites étaient 5 à 8 fois plus élevés que les mesures retrouvées dans les fibroblastes issus de gencive saine qui étaient approximativement 13 ± 6 pg/mL, 16 ± 8 pg/mL, et 102 ± 13 pg/mL, respectivement. <i>Secretion du facteur VEGF=</i> Parmi les facteurs pro-angiogéniques, le facteur VEGF est le plus important dans la différenciation du système vasculaire. Les fibroblastes issus des tissus avec péri-implantites exprimaient un profil angiogénique évident. Leurs valeurs pour VEGF étaient 3,084 ± 350 pg/mL, qui étaient approximativement 6 fois et 2 fois plus élevés que les valeurs vus dans la gencive saine 450 ± 50 pg/mL ou pour les fibroblastes dans les parodontites chroniques (1,028 ± 78 pg/mL) respectivement. <i>La sécrétion de TGF-β1 :</i> La famille des TGF beta consiste à plusieurs protéines qui contrôlent le processus de fibrogenèse et aussi bien l'homéostasie vasculaire. Le niveau de TGF 1 dans les cellules stromales (péri-implantites) était de 1,065 ± 100 pg/mL. La valeur était similaire à ce retrouvé pour les fibroblastes (gencive saine) (825 ± 212 pg/mL) mais 3 fois plus faible que le niveau observé dans les fibroblastes (parodontite chronique)(3,825 ± 356 pg/mL). La sécrétion de <i>MMP1 et TIMP1:</i> Les métalloprotéinases (MMPs) consistent à une famille de 15 protéines protéolytiques indépendantes qui dégradent les éléments de la matrice extracellulaire durant le remodelage tissulaire. Pour les fibroblastes (péri-implantites), le niveau MMP1 était 185 ± 17 ng/mL, qui était 6 fois plus élevé que dans les fibroblastes de la gencive saine (31 ± 10 ng/mL) et 3 fois plus élevé que dans les fibroblastes issus des parodontites chroniques (62 ± 11 ng/mL). Dans un contexte non pathologique, l'activité des MMPs est régulée par au moins 4 protéines endogènes inhibitrices des métalloprotéinases (TIMPs), qui freinent la destruction de la matrice extracellulaire. Dans les fibroblastes (péri-implantites) , le niveau TIMP1 était 420 ± 40 ng/mL, qui était similaire à ceux retrouvés dans les fibroblastes issus de gencive saine (360 ± 50 ng/mL) un tiers de moins que ceux des fibroblastes (parodontite chronique) (1,275 ± 150 ng/mL). La dérégulation du ratio TIMP/MMP caractérise une dégradation tissulaire importante observée dans les maladies inflammatoires. Tandis que le ratio était approximativement 11.6 pour les fibroblastes (gencive saine) et augmentait à 20.5 dans les fibroblastes (parodontite chronique), dans les fibroblastes (péri-implantites) diminuait considérablement à 2.2, reflétant une augmentation évidente de la sécrétion de MMP1. <b>Effets des Cytokines exogènes IFN, IL4, et TNF β1 sur les fibroblastes (tissus avec péri-implantites)</b> = La stimulation des cytokines sur les fibroblastes (péri-implantites) n'affecte pas de façon significative la sécrétion de TGF β1, MMP1, ou TIMP1. Le traitement des cellules avec IFN augmentait par 30 la sécrétion de MCP1. La stimulation avec TNF était la plus efficace et il augmentait par 80 la sécrétion de MCP1, ainsi le niveau des neutrophiles chimokine croissant par 35 la protéine oncogène alpha (GRO). TNF augmentait par 10 le relargage IL6 et par 25 celui de IL8. IL4 stimulait le relargage par 2 de VEGF ( 4,932 ± 585 pg/mL)</p>	<p><b>CONCLUSION:</b> Les données suggèrent que dans les péri-implantites, les fibroblastes sont une population de cellules bien distinctes qui peuvent influencer les propriétés immunomodulatoires de l'environnement. Les résultats indiquent que les fibroblastes dans le contexte de péri-implantite et dans le contexte de parodontites chroniques sécrètent des chémokines IL6, IL8, et MCP1 en comparaison avec les fibroblastes dans les gencives saines. Dans les tissus pathologiques, il y a une production de IL6, IL8, et MCP1 et une migration des lymphocytes et des macrophages. Tandis que la sécrétion de IL8 induit l'influx rapide de neutrophiles venant du système vasculaire. Donc les fibroblastes sembleraient participer à la pathogenèse dans les péri-implantites en régulant à la fois le système vasculaire et la dégradation de la matrice extracellulaire. Cela en favorisant la migration et la maintenance des infiltrations dans les tissus. MCP1 favorise l'accumulation des monocytes et des macrophages dans les tissus. Cependant les cellules stromales dérivées des tissus avec péri-implantites diffèrent profondément de ceux retrouvés dans les tissus avec parodontites chroniques en ce qui concerne le niveau de VEGF sécrété, presque une production normale de TGF 1, une augmentation du relargage de MMP1, et une réduction de la sécrétion de TIMP1. Les fibroblastes (péri-implantites) montraient une augmentation de l'expression de VEGF et une absence de son principal inhibiteur, l'angiotensinogène-1. Cela pourrait expliquer le caractère prononcé de l'érythème dans le tissu conjonctif affecté par la péri-implantite. VEGF augmente la perméabilité des vaisseaux et extravasation des protéines plasmiques pour créer une structure temporaire sur laquelle les leucocytes peuvent migrer. Les nouveaux vaisseaux sanguins pourraient apporter des nutriments et de l'oxygène pour augmenter la masse de cellules inflammatoires. Les fibroblastes issus du milieu avec péri-implantite montraient une sécrétion plus importante de TGF1 que ceux de la gencive saine cela causerait à la fois une augmentation de la synthèse de la matrice extracellulaire et l'inhibition de la dégradation des fibres de collagène. Le niveau de TGF 1 était plus faible dans les cultures de cellules stromales que celles des tissus avec péri-implantite et parodontite chronique. Le déséquilibre entre MMP1 (interstitial collagenase) et son inhibiteur TIMP1 en faveur de MMP1 avait été reporté dans la destruction du tissu conjonctif. L'observation de ce déséquilibre était similaire dans les cultures de fibroblastes ici du tissu avec péri-implantite. Cela était plutôt prononcé par rapport à ceux dans le cas des cultures de fibroblastes de gencive saine et de parodontite chronique. Ces résultats suggèrent que dans les péri-implantites, les fibroblastes pourraient contribuer à la destruction collagénique de la matrice extracellulaire qui s'accompagne des destructions extensives typiques des péri-implantites. Le tissu conjonctif dans les péri-implantites serait composé d'une unique population de fibroblastes ayant des propriétés chimiotactiques, angiogéniques, et de dégradation collagéniques. Toutes ces propriétés sembleraient être activées par IFN, IL4, et TNFα. et une réduction de l'expression de TGF 1 et TIMP1, ainsi qu'une diminution du ratio MMP1/TIMP1 différencie entre la péri-implantite et la parodontite chronique par rapport au niveau moléculaire.</p>



Numero article	Références	Titres	Periode de l'etude	Objectifs	Shéma d'étude	Echantillons /Matériels et méthodes	Resultats Histomorphométriques
41	N. U. Zitzmann, T. Berglundh, et al	Expression of endothelial adhesion molecules in the alveolar ridge mucosa, gingiva and perimplant mucosa	2001	Analyser l'expression des molécules d'adhésion endothéliales dans la muqueuse de la crête, alvéolaire, la gencive et la muqueuse péri-implantaire chez l'homme.	Etude chez l'homme	<b>ECHANTILLONS:</b> A (jour 0 de l'étude), chez 12 patients, une biopsie de tissu mou prélevé de la muqueuse de la crête alvéolaire édentée (ARM), une autre d'un site péri-dentaire (TS), et une d'un site implantaire (IS). Ensuite, Après 3 semaines d'accumulation de plaque sans brossage, une biopsie supplémentaire est prélevée d'un site dentaire (TS) et d'un site implantaire (IS) chez chaque sujet. Des coupes de 5µm sont obtenus de chaque biopsie. <b>MATERIELS ET METHODES:</b> IHC avec des dirigés contre les lymphocytes, les lymphocytes B et les polynucléaires neutrophiles (CD3, CD4, CD8, CD19, Elastase). Les marqueurs CD54, CD62E et CD106 utilisés pour détecter les cellules exprimant les molécules d'adhésions cellulaires (ICAM), (ELAM) et (VCAM). Les mesures morphométriques ont été réalisées en utilisant un système d'image par ordinateur et un microscope optique. Pour l'identification des cellules marquées, une technique de comptage de point a été appliqué avec un double maillage (25/400 points) et au grossissement (objective * 40). Les structures endothéliales exprimant les molécule d'adhésion (CD54, CD62, CD106) ont été déterminé par une technique de comptage de point et relaté au nombre de points indiquant les éléments vasculaires à l'intérieur du tissu examiné.	
42	M. Donati, B. Lijenberg, et al	B-1a cells and plasma cells in periodontitis lesions	2009	Etudier la corrélation entre les cellules inflammatoires et certains marqueurs (CD14, Bcl2) dans les lésions gingivales obtenues chez des patients avec des parodontites chroniques sévères.	Etude chez l'homme	<b>ECHANTILLONS:</b> 38 patients, une biopsie gingivale chez chaque patient sélectionnée de façon aléatoire au niveau de sites proximaux (profondeur de poche > 6 mm et saignement au sondage). Tous les patients ont une parodontite chronique sévère généralisée avec une perte osseuse de plus de 50% sur toutes les dents. <b>MATERIELS ET METHODES:</b> De chaque biopsies=> Des coupes épaisses de 5µm sont préparées dans un cryostat et utilisées pour l'IHC. Anticorps monoclonaux anti CD4 et anti- CD8 utilisés pour identifier les Lymphocytes T-helper et Lymphocytes T-cytotoxique respectivement. Le marqueur CD19 détecte les Lymphocytes B et le marqueur CD138 identifie les cellules plasmocytaires. Les anticorps monoclonaux elastase + pour identifier les PNM, CD14 pour identifier les récepteurs des lipopolysaccharides et l'oncoprotéine et Bcl2 (une protéine bloquant la mort cellulaire. Contrôles négatifs= En ne mettant pas l'anticorps primaire. Contrôles positifs=Tissus de tonsilles humaines. Analyse histologique: Microscopie optique avec système d'image. ICT mesuré avec un grossissement *50. Densités des cellules immunomarquées mesurées avec grille de 400 point au grossissement *400+ technique de comptage cellulaire. Microscopie à fluorescence avec camera: Pour analyser les coupes avec double immunomarquage pour CD5 et CD19.	
43	T. Nakajima, K. Ueki-Maruyama, et al	Regulatory T-cells infiltrate Periodontal Disease Tissues	2005	Identifier les cellules CD41+ et les cellules CD251+ dans les tissus avec parodontites chroniques et les comparer aux tissus avec gingivites.	Etude chez l'homme	<b>ECHANTILLONS:</b> Des biopsies chez 17 patients avec des parodontites chroniques modérées à sévères. Les biopsies contrôles, sont 9 tissus avec gingivites sans destruction tissulaires. En plus 20 tissus avec parodontites chroniques et 21 tissus avec gingivites obtenus pour l'analyse de l'expression des gènes. <b>MATERIELS ET METHODES:</b> IHC et Microscopie optique= Simple immunomarquage /Double immunomarquage pour les cellules CD3/CD19, les cellules CD4/CD25, et les cellules CD4/CTLA-4 sont réalisés dans tous les échantillons. Dans 4 échantillons représentatifs, 1 triple immunomarquage réalisé en combinant un double immunomarquage et une coloration immunofluorescente pour identifier les cellules marquées simultanément CD4+, CD25+, et CTLA-4+. Cellules marquées positivement sont comptées dans chaque surface de plusieurs coupes au grossissement 400. Les auteurs ont additionné les cellules Lymphocyte T CD3+ et les lymphocytes B CD19+ dans chaque coupe pour estimer le nombre total de lymphocytes dans une zone. Les ratio Lymphocytes B (CD19+)/ Lymphocytes T (CD3+) sont mesurés.	
44	D. Noda, T. Hamachi, et al	Relationship between the presence of periodontopathic bacteria and the expression of chemokine receptor mRNA in inflamed alveolar tissues	2007	Etudier la corrélation entre les bactéries parodontogènes et les cellules de l'ICT dans les tissus gingivaux avec parodontites chroniques.	Etude chez l'homme	<b>ECHANTILLONS:</b> 22 biopsies tissulaires chez des patients avec parodontites chroniques. <b>MATERIELS ET METHODES:</b> Détection de bactéries parodontogènes par PCR. Détection des ARNm des récepteurs de chimiokines par RT-PCR. L'infiltration de lymphocytes B et de Lymphocytes T est déterminé par IHC sur des coupes de 4µm. Les anticorps primaires CD3 et L26 sont utilisés pour détecter les lymphocytes T et les lymphocytes B respectivement. Les cellules immunomarquées dans les tissus conjonctifs sont comptées dans 5 zones (0.04 mm2 chacune) par coupe en utilisant le logiciel "SCION IMAGE SOFT".	

Numero articles	Résultats immunohistochimiques		
	Fibroblastes	Fibres de collagènes	Cellules immunitaires
41			<p><b>RÉSULTATS:</b> Dans ARM, des cellules inflammatoires isolées ont été retrouvées dans le tissu conjonctif. Au niveau du tissu péri-dentaire (TS) et péri-implantaire (IS) à jour 0, de petits amas de cellules inflammatoires ont été retrouvés dans le tissu conjonctif latéral à l'épithélium de jonction. Dans TS et IS à 21 jours, un ICT bien défini a été observé dans le tissu conjonctif latéralement à l'épithélium de jonction. L'ICT contenait des cellules inflammatoires et un grand nombre de vaisseaux préférentiellement localisés à la périphérie de l'ICT. <i>Résultats immunohistochimiques = ARM:</i> La densité des marqueurs cellulaires CD3, CD4 et CD8 était de 3.6±2.3%, 1.7±1.3% et 2.0±1.2%, respectivement. Aucune cellule CD19+ n'a été observée et il y avait peu de cellules élastase+ dans le tissu conjonctif. <i>ARM vs. TS et IS, jour 0 = A</i> l'exception des cellules CD8+ et CD19+, toutes les proportions de lymphocytes T, élastase+ et plusieurs cellules exprimant CAM différaient significativement parmi les 3 sites. Les cellules CD4+ et élastase+ étaient significativement plus petites dans ARM que dans TS et IS.</p>
42			<p><b>RÉSULTATS:</b> % de tissu conjonctif infiltré occupé par les cellules CD19+ de 8.19%. La valeur correspondante pour les cellules B-1a (CD19 + CD5), Les lymphocytes T-helper (CD4) et les lymphocytes T-cytotoxiques (CD8), les cellules plasmiques (CD138) et les cellules élastase+ de 5.0, 4.04, 2.16, 4.36 et 2.56%, respectivement. La densité de cellules CD14+ et Bcl2+ était de 3.65% et 2.96%, respectivement. Les lymphocytes B (B-1 et B-2) sont présents en plus grande proportion que les lymphocytes T et les cellules plasmiques. L'analyse des corrélations par paires révèle une corrélation statistiquement significative entre les pourcentages de cellules B-1a (CD5 + CD19) et de cellules plasmiques et entre tous les lymphocytes B et les cellules plasmiques. Une corrélation significative existe aussi entre la densité des lymphocytes T-helper et les lymphocytes T-cytotoxiques. La proportion de cellules exprimant le marqueur CD14 est corrélée avec la fraction de lymphocytes B, de cellules plasmiques, de lymphocytes T-helper et de lymphocytes T-cytotoxiques. Des corrélations ont été trouvées entre les cellules Bcl2+ et les lymphocytes T-helper et les lymphocytes T-cytotoxiques. Les lymphocytes B (B-1a et B-2) existent en plus grande proportion que les lymphocytes T et les cellules plasmiques.</p>
43			<p><b>RÉSULTATS:</b> La plus part des échantillons montrent une dominance des lymphocytes B sur les lymphocytes T. Il y avait une différence statistiquement significative entre le nombre de lymphocytes B et le nombre de lymphocytes T. Le nombre total de lymphocytes B tend à être plus élevé dans les poches parodontales et plus faible dans l'épithélium oral de chacune des coupes. En contraste, le nombre de lymphocytes T CD4+ ne montre pas avoir une répartition définie. Dans les gingivites, les lésions sont dominées par les lymphocytes T CD4+ plus nombreux que les lymphocytes B.</p>
44			<p><b>RÉSULTATS:</b> Le nombre moyen de lymphocytes B infiltrés était significativement plus élevé que les lymphocytes T dans les sites où il y avait à la fois Porphyromonas gingivalis et Tannerella forsythia. Similairement, dans les sites où P. gingivalis était détecté mais pas T. forsythia, le nombre moyen de lymphocytes B était significativement plus important que les lymphocytes T. Dans les sites avec l'expression des ARNm de CCR2 et CCR3, le nombre moyen de lymphocytes B était significativement plus élevé.</p>

Résultats immunohistochimiques (suite)		
Numero articles		
	Matrice extracellulaire	Vascularisation
41		<p><b>RÉSULTATS: Dans le tissu de la crête gingivale</b> = De petites unités vasculaires se projetaient en direction perpendiculaire vers l'épithélium et étaient facilement identifiables dans les papilles du tissu conjonctif. <b>Résultats immunohistochimiques= ARM</b> : Les vaisseaux occupaient 4.9+-0.4% du tissu conjonctif. La fraction de tissu vasculaire marquée, était pour CD54, CD62 et CD106 de 82.8+-1.4%, 18.2+-6.5% and 1.0+-1.9%, respectivement. <i>ARM vs. TS et IS, Jour 0</i> = La fraction de tissu vasculaire marquée, était dans ARM (4.9%) et IS (4.8%). Dans TS, les structures vasculaires occupaient une plus grande proportion significative (6.0%) que dans ARM et IS. Dans la gencive, la majorité des unités vasculaires exprimaient les marqueurs de ICAM-1 (CD54) (96.7%), tandis que 35.0% des vaisseaux exprimaient ELAM-1, et 9.2% des vaisseaux exprimaient le marqueur de VCAM-1. Les valeurs correspondantes pour IS étaient 90.9% (ICAM-1), 45.6% (ELAM-1) et 2.8% (VCAM-1). La proportion d'unités vasculaires exprimant les 3 différentes molécules d'adhésion était significativement plus petite dans ARM que dans TS. Comparé à IS, la fraction de structures ELAM-1+ était significativement plus petite dans ARM. <i>Proportions de CAM dans TS et IS, Jour 21</i> = La fraction de tissu de l'ICT occupée par les vaisseaux sanguins était similaire dans TS et IS (6.2% et 5.7%). Dans TS, la plupart des entités vasculaires exprimaient ICAM-1 (CD54, 98.0%), tandis que la proportion de CD62 était 43.3%, et de CD106 était 14.7%. Les valeurs correspondantes dans IS étaient 94.9% pour CD54, 38.2% pour CD62, et 11.0% pour CD106. Durant la période expérimentale, le changement de structures vasculaires était plus petit dans TS que dans IS. L'augmentation dans la proportion dans les 3 familles de CAM variait entre 1.3% et 8.3%. La proportion de CD62 dans IS diminuait durant l'étude. L'altérations des fractions vasculaires et les changements dans l'expression de ELAM-1 différaient significativement entre TS et IS.</p>
42		
43		
44		

Numero articles	Résultats immunohistochimiques (suite)	Conclusion
	Autres/ Généralités	
41		<p><b>CONCLUSION:</b> (ARM) montrait un tissu conjonctif bien organisé sous l'épithélium. La proportion de cellules endothéliales dans ARM exprimant ICAM-1, ELAM-1 et VCAM-1 était plus petite que dans la gencive et que les cellules endothéliales ELAM-1+ dans ARM occupaient un plus faible nombre que dans IS. Après 21 jour d'accumulation de plaque, la proportion de structures vasculaires dans TS exprimant ELAM-1 avait augmenté, tandis dans IS avait diminué. Dans cette étude, tissue of ARM était dépourvu de cellules CD19+ et contenait une plus petite fraction de lymphocytes T que dans TS et IS (jour 0). L'expression de CD106 était significativement plus petit dans ARM que dans la gencive et augmentait TS et IS après 3 semaine d'accumulation de plaque. La proportion de cellules ELAM-1+ dans ARM était significativement plus petit que dans TS et IS. Les sites implantaire et dentaires avec leur barrière épithéliale perméable ont montré une plus grande expression de endothelialeukocyte adhesion molecule-1 que dans ARM. L'expression de cellules ELAM-1+ a augmenté dans TS et diminué dans IS. Une des possible explication du changement observé dans IS pourrait être dû l'inhibition de l'expression de ELAM-1 par certaines cytokines. Cette inhibition de ELAM-1 était associé avec l'ICT prédominé par les cellules mononucléaires mais avec un petit influx de cellules PMN.</p>
42		<p><b>CONCLUSION:</b> Les auteurs suggèrent que les lymphocytes B1a constitue une part de la réponse immunitaire dans les parodontites et que les cellules plasmatisques se développent des lymphocytes B1 et B2. Les lymphocytes B sont des cellules présentatrices d'antigènes dans les parodontites.</p>
43		<p><b>CONCLUSION:</b> Les parodontites montrent une dominance des lymphocytes B sur les Lymphocytes T tandis que les lymphocytes T dominant sur les lymphocytes B dans les gingivites. Tandis que les cellules CD41+ CD251 + sont retrouvées dans les deux types de lésions, mais dans les parodontites, il y a un pourcentage de ces cellules plus élevé.</p>
44		<p><b>CONCLUSION:</b> Le nombre moyen de lymphocytes B infiltrés était significativement plus élevé que les lymphocytes T dans les sites où il y avait à la fois Porphyromonas gingivalis et Tannerella forsythia. Similairement, dans les sites où P. gingivalis était détecté mais pas T. forsythia, le nombre moyen de lymphocytes B était significativement plus important que les lymphocytes T.</p>

Vu, Le Président du Jury,

Date, Signature :

Vu, la Directrice de l'UFR des Sciences Odontologiques,

Date, Signature :

Vu, le Président de l'Université de Bordeaux,

Date, Signature :

## Collège des Sciences de la Santé

UFR des Sciences Odontologiques

# Serment

En présence de mes Maîtres et de mes condisciples, je promets et je jure d'être fidèle aux lois de l'honneur et de la probité dans l'exercice de l'art dentaire.

Je donnerai mes soins gratuits à l'indigent et n'exigerai jamais un honoraire au-dessus de mon travail. Ma langue taira les secrets qui me seront confiés. Admis à l'intérieur des maisons, mes yeux ne verront pas ce qui s'y passe.

Mes connaissances et mon état ne serviront ni à diffuser des propos non avérés, ni à corrompre les mœurs, ni à favoriser le crime.

Je ne permettrai pas que des conditions de croyance, de nation et de race viennent s'interposer entre mon devoir et mon patient.

Je promets et je jure de conformer strictement ma conduite professionnelle aux principes et aux règles prescrites par le code de déontologie.

Si je remplis ce serment sans l'enfreindre, qu'il me soit donné de jouir heureusement de la vie et de ma profession, honoré à jamais parmi les hommes. Si je le viole et que je me parjure, puissé-je avoir un sort contraire.

