



HAL
open science

Fracture du col modulaire des PTH : étude rétrospective descriptive de 21 cas comparée à une revue systématique de la littérature

Élodie Nadau

► **To cite this version:**

Élodie Nadau. Fracture du col modulaire des PTH : étude rétrospective descriptive de 21 cas comparée à une revue systématique de la littérature. Chirurgie. 2019. dumas-02438928

HAL Id: dumas-02438928

<https://dumas.ccsd.cnrs.fr/dumas-02438928>

Submitted on 14 Jan 2020

HAL is a multi-disciplinary open access archive for the deposit and dissemination of scientific research documents, whether they are published or not. The documents may come from teaching and research institutions in France or abroad, or from public or private research centers.

L'archive ouverte pluridisciplinaire **HAL**, est destinée au dépôt et à la diffusion de documents scientifiques de niveau recherche, publiés ou non, émanant des établissements d'enseignement et de recherche français ou étrangers, des laboratoires publics ou privés.

UNIVERSITE JULES VERNES PICARDIE
FACULTE DE MEDECINE D'AMIENS

FRACTURE DU COL MODULAIRE DES PTH : ETUDE RETROSPECTIVE

DESCRIPTIVE DE 21 CAS COMPAREE A UNE REVUE SYSTEMATIQUE

DE LA LITTERATURE

Par **ELODIE NADAU**
Interne des hôpitaux

Thèse pour le diplôme d'état de docteur en médecine
Présentée et soutenue publiquement le 30 Septembre 2019

PRESIDENT DU JURY :	Pr Patrice MERTL
DIRECTEUR DE THESE:	Pr Eric HAVET
MEMBRES DU JURY :	Pr Antoine GABRION
	Pr Richard GOURON
	Dr Cécile LATERZA LEROY

Remerciements

A mon Maître et président du jury de thèse

Monsieur le Professeur Patrice Mertl

Professeur des universités – Praticien Hospitalier

Chirurgie orthopédique et traumatologique

Chef de service d'Orthopédie Traumatologie

Responsable du Pôle Autonomie

Vous m'avez permis de faire partie de la grande famille de l'Orthopédie Amiénoise et je vous en remercie.

Vous êtes un chirurgien expert. Votre technicité chirurgicale, vos connaissances théoriques et votre implication dans le service sont des exemples pour nous tous.

Merci d'avoir accepté de me former et de me permettre de continuer mon apprentissage à vos côtés.

Merci de m'avoir fait l'honneur de présider ce jury.

Soyez assuré de ma gratitude et de mon plus grand respect.

A mon Maître et directeur de thèse

Monsieur le Professeur Éric Havet

Professeur des Universités – Praticien Hospitalier

Anatomie

Dès mon arrivée dans le service, vous m'avez prise sous votre aile et je ne vous en remercierai jamais assez.

J'ai encore un souvenir limpide de mon premier dimanche de garde au CHU à vos côtés avec ce bloc dantesque!

Vous savez me donner confiance en moi et opérer à vos côtés a toujours été rassurant et formateur.

Votre savoir-faire chirurgical et votre transmission sont des modèles.

Toutes les discussions que j'ai pu avoir avec vous, qu'elles concernent la chirurgie ou autres sont enrichissantes.

Je vous remercie de m'avoir fait l'honneur de diriger cette thèse et de m'avoir guidée au cours de ce travail.

Je vous témoigne mon profond respect et ma reconnaissance.

A mon Maître et juge

Monsieur le Professeur Antoine Gabrion

Professeur des Universités – Praticien Hospitalier

Chirurgie orthopédique et traumatologique

Votre passion pour l'orthopédie et votre rigueur chirurgicale sont exemplaires.

Vos connaissances multiples font de vous un chirurgien polyvalent qui donne l'envie de se former dans tous les domaines.

Je vous remercie de me faire l'honneur de juger mon travail.

Soyez assuré de ma reconnaissance et de mon respect.

A mon Maître et mon juge

Monsieur le Professeur Richard Gouron

Professeur des Universités – Praticien Hospitalier

Chirurgie Infantile

Merci pour le semestre d'Orthopédie Pédiatrique qui est très enrichissant en plus d'être agréable grâce à l'équipe soudée que vous formez à 4.

Votre calme, votre analyse, votre technique chirurgicale et votre bonne humeur feraient presque passer la pire des scolioses pour une partie de Docteur Maboul.

Merci de me faire l'honneur de juger mon travail.

Merci de me permettre de poursuivre ma formation au sein de votre service.

Soyez assuré de ma gratitude et de tout mon respect.

A ma juge

Madame le Docteur Cécile Laterza Leroy

Praticien Hospitalier

Chirurgie orthopédique et traumatologique

Tu étais jeune assistante et moi jeune interne. Tu as été la première à me mettre le pied à l'étrier.

Tout comme ma thèse, c'est toi qui l'as initiée.

Je suis reconnaissante de t'avoir croisé sur ma route chirurgicale. Tu m'as beaucoup appris et tu as toujours pris le temps de partager tes compétences chirurgicales et théoriques.

Tu m'as donné confiance et fais confiance, encore aujourd'hui, mes premières gardes de séniors ont été sous ta coupelle. Merci pour tout cela.

En plus d'être pour moi un repère professionnel, tu es aussi une amie et je suis vraiment honorée que tu fasses partie de mon jury.

A ma famille, je vous aime

A ma grand-mère,

Je peux être fière d'avoir une mamie de 95 ans encore si en forme. Tu m'as toujours soutenue à ta manière. Merci pour les innombrables gâteaux, crêpes et tes recettes que personne ne réussit à refaire! Faire la route pour venir te voir n'est pas une corvée mais une nécessité ! Prends soins de toi, je t'aime

A mes Oncles et Tantes,

Merci d'avoir pris régulièrement de mes nouvelles et de m'avoir soutenu. J'ai une pensée particulière pour tous ces repas de famille très animés que vous nous offrez régulièrement !

A mes Cousins et Cousines,

Avec les années, la petite dernière a grandi, cela a permis de combler les différences d'âges et de partager beaucoup de choses ! Merci d'avoir été là chacun et chacune à votre façon !

A mon parrain,

Merci d'avoir toujours été là ! Comme dit mamie, le parrain/la marraine fait le/la filleul(e) ! Mes envies d'aventures viennent bien de quelque part !

A mes Ami(e)s, potes, personnes de passage,

A Benjamin (et sa famille), mon ami d'enfance, que j'ai plaisir à revoir sur Cognac

A Elodie, mon amie de très longue date maintenant, on s'est accompagnée dans les meilleurs et les pires moments de nos vies. Pour les années BAC et ce fameux agenda avec tous nos délires dedans ! Sa lecture nous fait encore rire ! Merci pour tout

A Pignole, Roxychou et Tarti. Vous avez été mes amies pendant l'externat et mes repères pendant mon internat. Toutes ces années à vos côtés ont été bien rythmées ! Cela va bientôt faire 10 ans que l'on se connaît, maintenant c'est la famille !

A Caca, Dona, Nada, Val et Aurélie merci pour les années à Poitiers et les souvenirs !

A ma promo de chir'. Cette semaine de chirurgie sur Amiens restera très longtemps gravée ! « Pourquoi vous êtes venus ici, y'a pas de postes ! » était le refrain quotidien ! Heureusement, cela ne nous a pas empêchés d'en profiter chaque soir un peu plus !

A la team de St Quentin à mon premier semestre, les exclus de Cordier notamment ! Quentin, Matthieu, Yacine, les trois potos Psy (Vicky, Arnaud et Clément) pour les soirées mémorables, pour m'avoir rapporté mon repas quand je finissais tard, pour m'avoir attendu avant de lancer le film ! Parce qu'on était une super coloc !

Aux équipes du service d'Orthopédie de Compiègne et du bloc, merci pour l'année passée à vos côtés, les petits déjeuners avant le tour, de ne pas m'avoir trop réveillé la nuit, la compétence et la confiance au bloc opératoire notamment pour mes premières gardes !

Aux infirmières et secrétaires des services d'ortho A, B, C et aux consultations, merci pour les semestres passés et ceux à venir. A l'équipe du bloc opératoire du CHU, pour me supporter les bons et mauvais jours et avec qui j'ai plaisir à travailler. (Pensées à Marie et Clémence avec qui j'ai aussi randonné !)

A tous les copains et collègues d'Orthopédie,

Benji merci pour tes filons de dernières minutes bien tchatteurs et ton planning « Cousu Main » ; Alex merci pour tes répliques sans filtre qui font du bien ; Solal pour avoir suturé un crâne dans les services parce que tu étais ortho membre inférieur; Sam parce que tu es Docteur Balou ; Quentin qui dévalise l'opticien tous les weekends avec tes 20 paires de lunettes ; Mathieu merci de nous offrir régulièrement ta dance du Caïman mort de faim ; Gogo parce que dès que je te vois derrière ton bureau, tu achètes du vin ! ; Olivier, au Chu on t'appelle « la Stourbette » mais pour moi tu resteras « Pipeau » du fameux duo Pipeau et Molosse ; Simon ou Monsieur Parfait, partout où tu passes l'imperfection s'efface ; Mathilde, grâce à toi ma tchiote, je sais toujours où commencent les soirées mais jamais où je vais finir la nuit!; Axel merci pour la conclusion de cette thèse !; Lou et Anass les inséparables, Riadh merci pour ton humour sans limite ; Matthieu pour ton investissement, Merwane et Quentin tous jeunes dans le service ; Reema pour ta gentillesse ; Mimile avec qui je n'ai jamais travaillé mais que j'apprécie ; Yassine pour m'avoir fait découvrir « les délices d'Afriques » !; Az Eddine parce que t'es aussi balèze au bloc opératoire qu'à soulever des cailloux !; Ivan, pour le plus « bat les c... » des chefs ; Pierre et tes excellents !; Youssouf parce qu'il est où Youssouf ?; Bachar merci d'avoir été le photographe officiel du service; Elias merci pour tes « c'est écrit dans le Rockwood » au Staff ; Kader merci pour tes « ah, il faut opérer ! » ; Vitto merci d'être un commercial sérieux et de tester les produits avant de m'en parler (Cafpi, barbecue, IQOS) ; Coco merci pour ta bonne humeur en toutes circonstances !

A tous les Professeurs, anciens et actuels chefs d'Orthopédie,

Professeur Jardé merci pour vos secrets d'histoire au bloc opératoire ; Hugo merci de mettre toujours la bonne humeur au bloc opératoire !; Vladimir merci pour tes connaissances, ton calme et tes conseils ; Catherine merci pour tes tableaux récapitulatifs sur les immobilisations des doigts ; Jeff merci pour ta technique chirurgicale et musicale !; Benoît merci d'accepter de partager ton savoir-faire dans les chantiers, ton analyse, ta gestion et tous tes trucs et astuces dans ces interventions imposent l'admiration, j'apprécie beaucoup travailler avec toi ; Dr David, vous êtes un excellent pédagogue et pas seulement dans le membre supérieur. J'admire votre professionnalisme et j'apprécie grandement travailler avec vous. Merci d'avoir essayé de faire de moi une chirurgienne du membre supérieur mais il ne fallait pas m'apprendre à monter la table orthopédique ! A Nico Wissocq, David Elkoun, Ramy, Baptiste, Charles, Nico Lebeau, a ceux que j'oublie, merci d'avoir participé à ma formation ! Pensée pour Céline Klein, Mme Plancq et François Deroussen, merci !

Enfin, la meilleure pour la fin,

A ma maman,

Si je suis là aujourd'hui, c'est grâce à toi. Depuis toujours, tu m'as enseigné l'importance et la valeur du travail pour réussir. Tu as toujours été là : pour mes devoirs, pour mes matchs de hand, pour remettre de l'ordre dans l'appartement lors des périodes d'examens et plus encore ! Je te remercie beaucoup, je ne serai pas celle que je suis sans toi et je suis fière d'avoir une maman comme toi ! Prends soins de toi, je t'aime très fort.

A ceux que j'ai oublié, mille pardons et mille mercis

Table des matières

Liste des abréviations.....	12
INTRODUCTION	13
MATERIELS ET METHODE	16
Constitution du groupe étudié.....	16
Constitution du groupe littérature.....	19
RESULTATS.....	21
Groupe étudié	21
Groupe littérature	24
Comparaison des deux groupes	27
DISCUSSION	29
CONCLUSION	34
Bibliographie	35

Liste des abréviations

ANSM : Agence Nationale de Sécurité du Médicament et des produits de santé

CCAM : Classification Commune des Actes Médicaux

CH : Centre Hospitalier

CHU : Centre Hospitalo-Universitaire

IMC : Indice de Masse Corporelle

PE : Polyéthylène

NC : Non Connu(e)

PTH : Prothèse Totale de Hanche

INTRODUCTION

Aujourd'hui, près de 140 000 prothèses totales de hanches sont posées en première intention chaque année en France ¹. Depuis la première implantation considérée comme moderne par Wiles ² en 1938, les matériaux et les concepts d'implants n'ont cessé d'évoluer. Ainsi, la modularité dans les prothèses totales de hanche est apparue avec McBride en 1948. C'était une tentative d'assemblage d'une tête sphérique sur un axe. Mais les tiges restaient essentiellement monobloc avec Sir John Charnley en 1962. Weber, en 1971, développe la modularité tête-col afin de permettre plus de mouvements dans les différents plans et de réduire la friction et l'usure. Puis la modularité a intéressé la jonction « tige/col » ³. C'est en 1985 que la première tige à col modulaire (avec jonction entre la tête et le col) a été développée par Cremascoli® ³. Le cône du col était ovale, permettant une résistance en rotation. Dans les années 1990, un composant fémoral modulaire a été mis au point dans le cadre d'un projet de recherche sur la résistance du fémur avec une variété de combinaisons de col. Puis au cours des trois dernières décennies, différents types de systèmes modulaires présentant des caractéristiques spécifiques ont été mis au point (Figure 1).

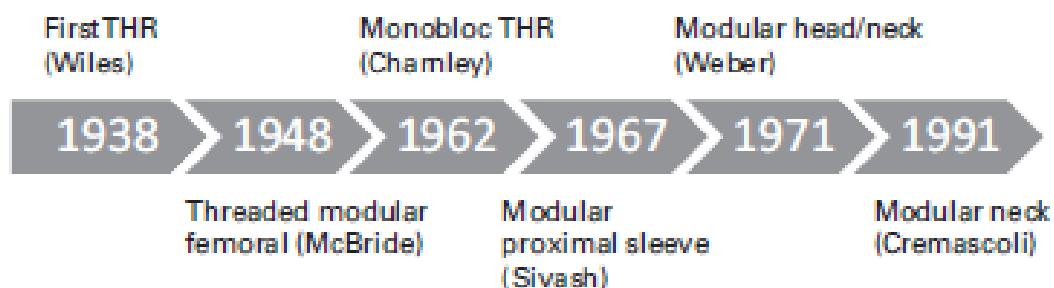


Figure 1 : Chronologie du développement de la modularité

Il existe trois types de modularité ³ : proximale, mi-tige fémorale et distale. La modularité proximale comprend les jonctions tête-col, les coussinets antéro-postérieurs, les cols modulaires, les épaules proximales et les manches de tiges (Figure 2).



Figure 2 : Variétés de modularité au niveau fémoral proximal

La restauration du centre de rotation est d'une importance primordiale dans la réussite d'une arthroplastie de hanche ⁴. Elle implique le rétablissement de la longueur du membre, de la version du col et de l'équilibre des tissus mous ⁵ qui permettent de réduire le déséquilibre des muscles abducteurs, la douleur et l'usure. Les tiges modulaires permettant alors un choix étendu et une adaptation per opératoire constante ont largement séduit les chirurgiens orthopédistes ^{4,6-8}. La polyvalence des tiges à col modulaire permet ainsi l'ajustement de ces paramètres de façon indépendante ⁴⁻⁷. La possibilité de régler l'offset ainsi que la version du col est également utile pour la prévention de conflit entre la cupule et le col ⁸. Actuellement, des systèmes de conception sur mesure ou assistés par ordinateur avec des niveaux prédéterminés de résection du col ou d'enfoncement de la tige fémorale ⁹ sont actuellement décrits.

Chez les patients présentant une antéversion fémorale excessive, il a été montré que le système modulaire permettait une amélioration des amplitudes de mouvement et un taux d'ostéolyse réduit par rapport à une tige non cimentée monobloc ¹⁰⁻¹⁴. De même, dans le cadre d'une anatomie complexe de l'extrémité proximale du fémur, des résultats cliniques satisfaisants à moyen et long terme ont été décrits ¹⁵.

La révision prothétique est théoriquement facilitée avec les implants modulaires³. Effectivement, la modularité permet le changement proximal tout en conservant la tige fémorale in situ rendant la morbidité moindre. Ce peut être le cas lors des révisions acétabulaires pour usure du polyéthylène nécessitant un changement de l'ensemble col-tête.

Après quelques années de commercialisation, certaines études ne retrouvaient pas de valeurs ajoutées aux tiges modulaires par rapport aux tiges monoblocs ¹⁶ et d'autres retrouvaient des taux de survie et de révisions en faveur des implants monoblocs ¹⁷. De plus, des complications autrefois seulement attribuées aux couples métal-métal de grands diamètres réapparaissaient et des complications spécifiques aux implants modulaires telles que les fractures de matériels étaient décrites.

Devant le questionnement soulevé par l'augmentation des cas de reprises ces dernières années, des recommandations concernant l'implantation des tiges à col modulaire ont été émises avec une contre-indication chez les patients obèses et les patients à niveau d'activité important.¹⁸

Le but de cette étude était de s'intéresser spécifiquement aux fractures du col modulaire. L'objectif de cette étude était de comparer nos résultats démographiques et chirurgicaux à ceux de la littérature.

MATERIELS ET METHODE

Constitution du groupe étudié

Il s'agit d'une étude rétrospective descriptive bi centrique rapportant les ruptures du col modulaire retrouvées au sein du CHU d'Amiens et du CH de Compiègne Noyon entre 2005 et 2019.

L'implantation de tige modulaire au CHU d'Amiens a débuté en 2003 et se poursuit encore à l'heure actuelle selon les recommandations de l'ANSM. Concernant le CH de Compiègne Noyon, l'implantation de ce type de matériel a débutée en 2010 et a pris fin en 2017.

Au sein du CHU d'Amiens, les cas de rupture du col modulaire étaient connus. Les nouveaux cas qui se sont présentés au cours de l'étude ont été inclus. Le recueil de données a été effectué à partir des logiciels informatiques de l'hôpital, DXcare© et DXmm© et les dossiers médicaux complets ont été extraits des archives. Au CH de Compiègne Noyon, les cas de rupture de col modulaire n'étaient pas connus. Ils ont donc été recherchés parmi les reprises de prothèse totale de hanche. La démarche a été d'extraire les ruptures de col modulaire de toutes les reprises de PTH de l'établissement entre 2010 et 2017 par codage CCAM. Les comptes rendus opératoires de ces dossiers ont permis d'exclure les reprises pour autre motif que rupture du col modulaire. Enfin une analyse des dossiers DxCare© et des dossiers médicaux archivés a été réalisée. Un cas de rupture s'est présenté au cours de la recherche et a aussi été inclus (figure 3).

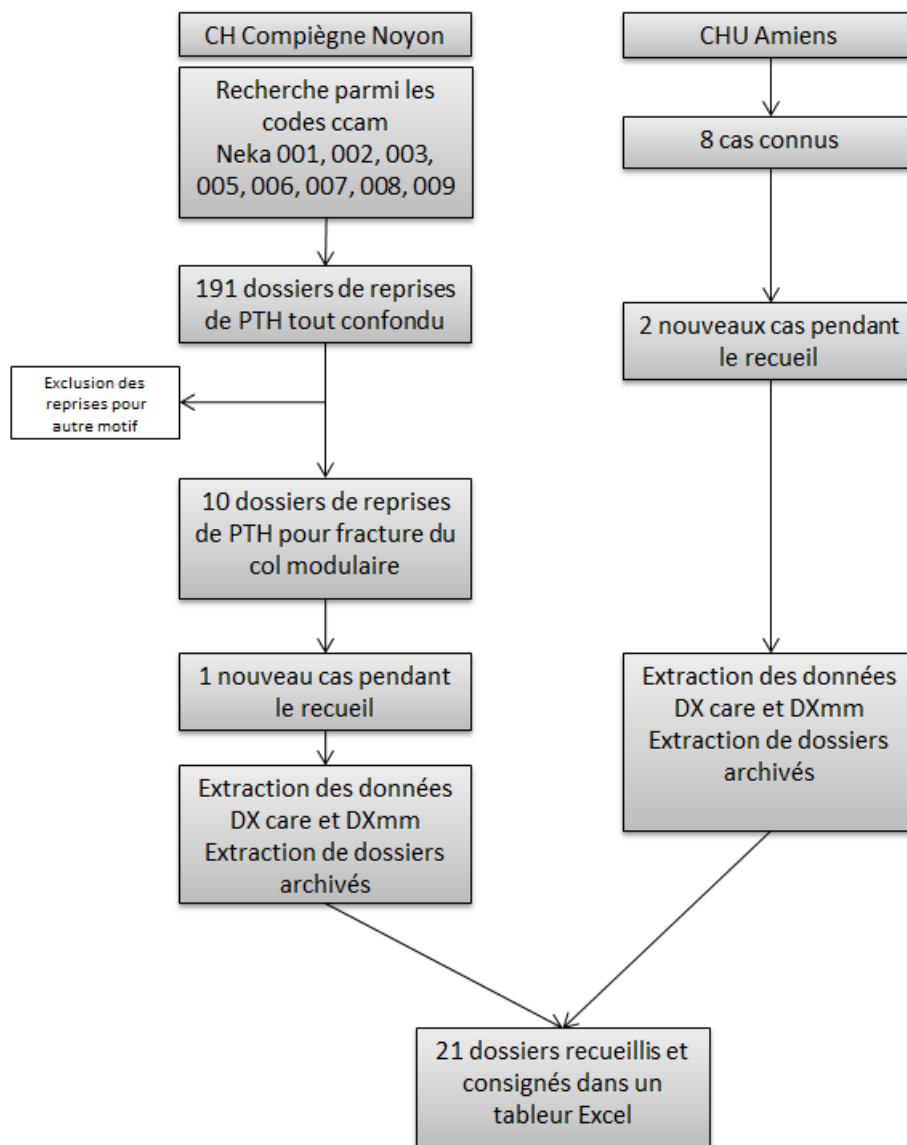


Figure 3 : Etapes de recueils de données de l'étude descriptive

Pour chaque patient et dans les deux établissements, il a été noté les renseignements démographiques : la date de naissance, l'âge à la première implantation, l'âge à la rupture modulaire, l'IMC, le recul post opératoire et l'indication de la PTH. De même, les renseignements chirurgicaux : type d'implants, diamètre et taille des implants, type de col incluant la longueur, la varisation et les matériaux de celui-ci, la réalisation d'un nettoyage du col avant impaction dans cône morse, le contexte de la fracture du col modulaire et enfin la nécessité de volet fémoral ou de fémorotomie lors de la reprise. Ces données ont été recueillies par la même personne dans le logiciel Excel©. Les analyses statistiques sont extraites du même logiciel et du logiciel Biostatgv©.

Afin de classifier les fractures du col modulaire, celles-ci ont été regroupées en 3 stades en fonction de la localisation du trait de fracture (tableau 1 et figure 4).

type	localisation Fracture
A	portion libre col
B	jonction col/tige
C	Intra cône morse

Tableau 1 : Classification

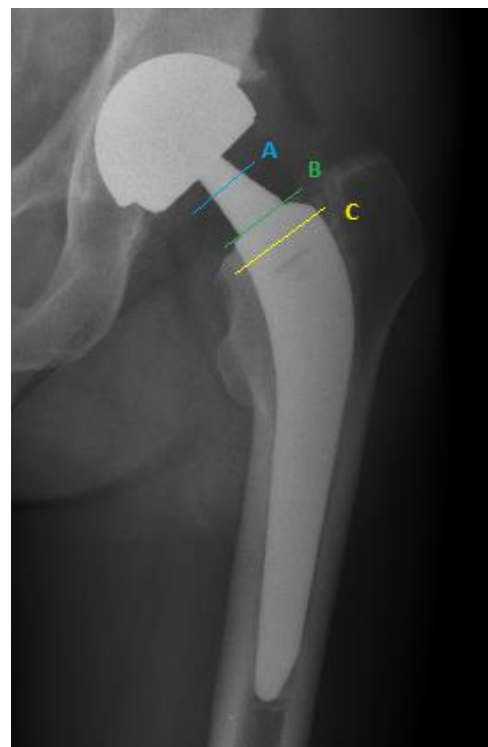


Figure 4 : Illustration de la classification

Constitution du groupe littérature

Une revue systématique de la littérature a été réalisée. Elle incluait les articles écrits en anglais ou en français sur une période de 40 ans (1980-2018), rapportant une ou plusieurs ruptures du col modulaire.

La recherche bibliographique a été menée avec la base de données Pubmed©. Plusieurs étapes ont été nécessaires à la sélection des articles. Les mots clefs suivants (MeSH) ont été utilisés : « modular neck » ou « femoral neck component » ou « exchangeable neck stem » et « dissociation » ou « failure » ou « fracture » et « total hip arthroplasty » et « total hip replacement ». Puis, les limites de la recherche ont été appliquées ainsi que les critères d'exclusion : rupture d'une autre partie modulaire et les articles d'autres spécialités chirurgicales. Enfin, une lecture des abstracts a permis d'isoler les cases reports ou les séries décrivant plusieurs cas.

Les étapes de la sélection sont rapportées dans la figure 5.

La lecture des cases report a été effectuée par une seule et même personne. Les renseignements démographiques et chirurgicaux ont été rapportés dans 2 tableaux afin d'en extraire des données chiffrées exploitables.

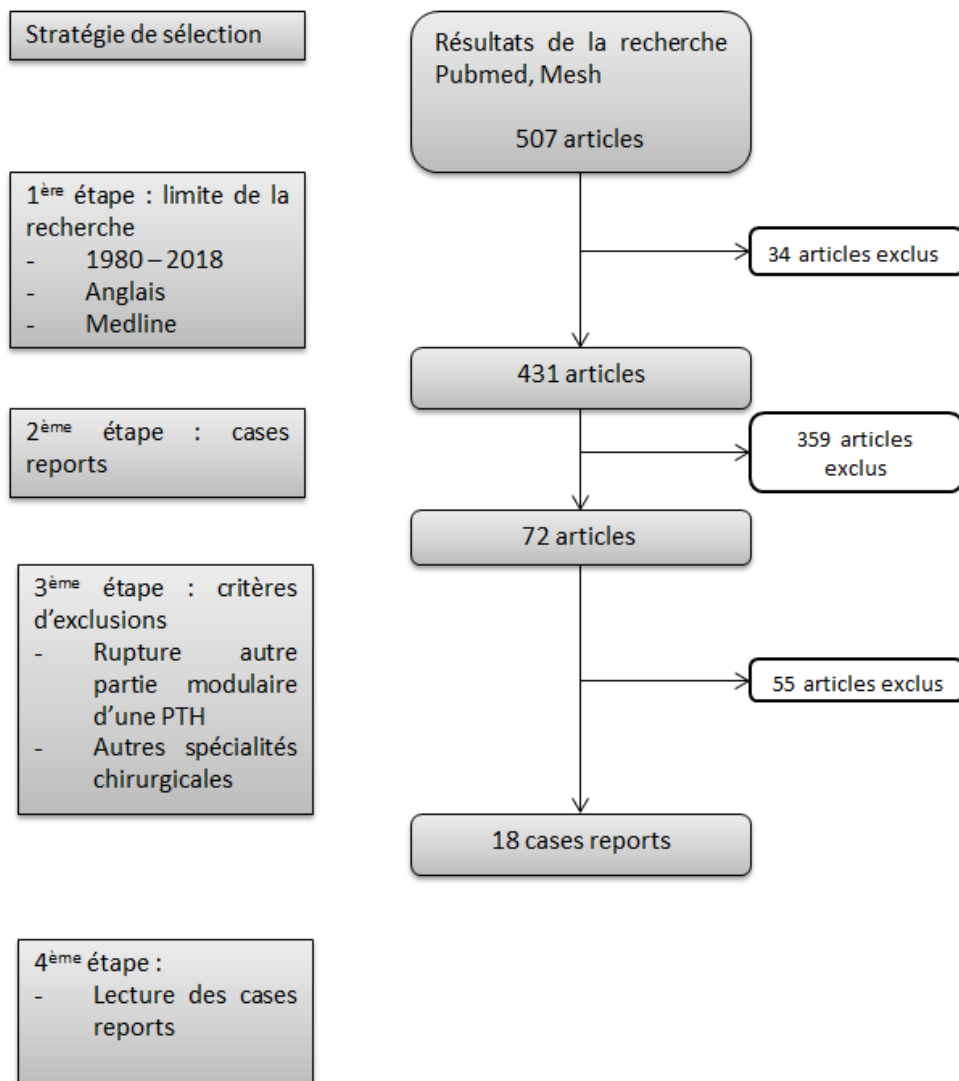


Figure 5 : Etapes de la recherche et de la sélection des articles cases report

RESULTATS

Groupe étudié

Au total, 21 patients victimes de ruptures du col modulaire ont été inclus : 10 venaient du CHU d'Amiens et 11 du CH de Compiègne Noyon. Seulement deux patients de cette étude n'étaient pas en surpoids (9,5%) (tableau 2). Pour un patient (4,8 %), l'indication initiale n'a pas été retrouvée (tableau 3).

Démographie	Groupe étudié (n=21)	Groupe Littérature (n=24)
Sex-ratio	76% H /24% F 16 H / 5 F	87,5% H / 12,5% F 21H / 3F
Age au moment de la PTH	61,7 ans (43,5 – 80,5)	NC
Age au moment de la rupture	66,4 ans (44,9 – 82,4)	54,4 ans (25-73)
Délai PTH / rupture	4.8 ans (1.3 – 10.1)	4,4 ans (0,3-12)
IMC	30,4 kg/m ² (22,4 – 39)	31,9 kg/m ² (25,6-43,6)

Tableau 2 : Démographie groupe étudié et groupe littérature

Indication	Groupe étudié (n=21)	Groupe Littérature (n=24)
Coxarthrose primitive	16 (76.2%)	14 (58.3%)
Nécrose avasculaire	2 (9.5%)	4 (16.7%)
Reprise pour descellement aseptique	2 (9.5%)	
Inconnue	1 (4.8%)	2 (8.3%)
Spondylarthrite ankylosante		2 (8.3%)
Coxarthrose post-traumatique		1 (4.2%)
Epiphysiolyse		1 (4.2%)

Tableau 3 : Indications des PTH dans le groupé étudié et dans le groupe littérature

Toutes les tiges de cette étude étaient en alliage de titane.

Le col modulaire était dans 19 cas (90,5%) en titane et dans 2 cas (9,5%) en alliage chrome-cobalt. Dans 13 cas (61,9%) l'option « col long » avait été choisi et dans 8 cas (38,1%) l'option « col standard ». Les cols étaient d'angulation « standard » (droit) dans 11 cas (52,4%), « varus » dans 9 cas (42,8%) et 1 cas de col « valgus » a été retrouvé (4,5%). Parmi les cols « varus » 8 cas (88,9%) étaient en « varus 8° » et 1 cas (11,1%) était en « varus 15° ». Pour 8 cas (38,1%), les cols « long » et « varus » étaient associés. Enfin, la longueur de la tête fémorale était moyenne dans 10 cas (47,6%), courte dans 9 cas (42,8%) et longue dans 1 cas (4,8%). La longueur n'était pas connue pour une tête (4,8%).

Pour aucune des fractures il n'a été mentionné un nettoyage du col modulaire avant impaction dans la tige. Toutes les radiographiques post opératoires immédiates retrouvaient un col modulaire bien impacté dans la tige.

Nous avons retrouvé 15 cas des fractures du type B (71,4%) (figure 6), 5 cas du type C (23,8%) (figure 7). Aucune fracture au niveau de la portion libre du col modulaire n'est à signaler et pour un cas (4,8%) nous n'avons pas les radiographies de la fracture du col. Seuls 3 patients (14,3%) ont présenté des ruptures à la suite d'un traumatisme avéré comme une chute de leur hauteur. Pour les 18 autres (85,7%), la fracture est survenue en dehors de tout contexte de traumatisme, lors d'action du quotidien (monter dans un voiture, marche, s'habiller).

Enfin, dans 15 cas (71,4%), la tige à col modulaire n'a pas pu être extraite par l'ancillaire d'extraction ou par technique chirurgicale habituelle. La reprise chirurgicale s'est effectuée avec une fémorotomie dans 6 cas (40%) et un volet fémoral dans 9 (60%). Une fracture de fémur per opératoire était relevée (4,8%).

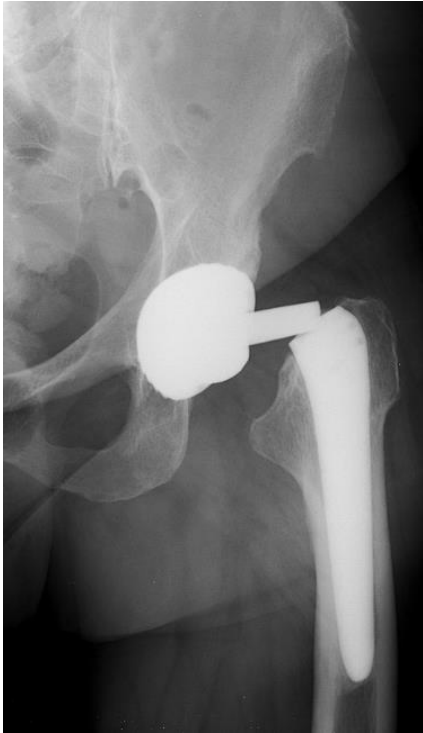

Figure 6 : Fracture col modulaire type B

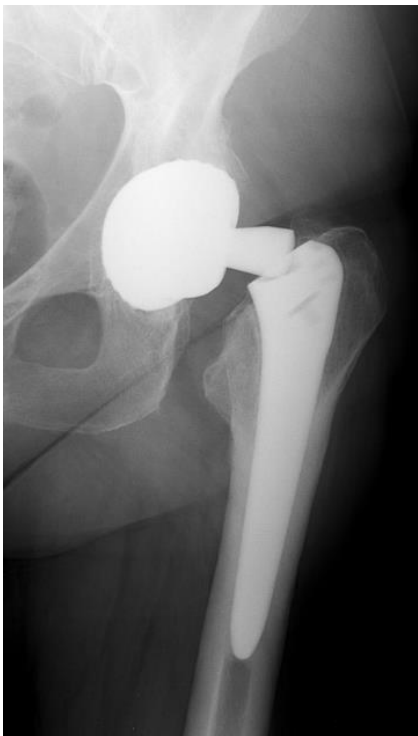

Figure 7 : Fracture col modulaire type C

Groupe littérature

La recherche bibliographique a retrouvé 18 articles rapportant au total 24 cas de fractures du col modulaire fémoral dans les PTH (tableau 4). Le premier cas fut rapporté en 2006 par l'équipe de Sporer et al ¹⁹. Le dernier en 2018 par Zajc et al ²⁰. Dans l'ensemble de ces publications, l'IMC était inconnu pour deux patients (8%).

Les tiges Profemur® étant en alliage de titane, la proportion majoritaire de cet alliage dans ce recueil est de 75%. Le col modulaire était en alliage de titane dans 16 cas (66,7%), en alliage de Chrome Cobalt dans 3 cas (12,5%) et n'était pas connu dans 5 cas (20,8%). Dans 17 cas (70,8%), l'option « col long » était choisi, dans 3 cas « extra-long » (12,5%), dans 2 cas (8,3%) court et dans 2 cas (8,3%) la longueur n'était pas connue. Dans 11 cols (45,8%) l'option était « varus », 8 (33,3%) étaient « droit », 2 (8,3%) étaient rétroversés et 3 (12,5%) non connus. Dans 45,8% des cas, un col long ou extra-long était associé à une varisation (11 cas).

Enfin, la longueur de la tête fémorale était moyenne dans 9 cas (37,5%), courte dans 3 cas (12,5%) et longue dans 4 cas (16,7%). La longueur n'était pas connue pour 8 têtes (33,3%).

L'analyse des données chirurgicales retrouvait de nombreux types de couple de friction (tableau 5) et de nombreuses conceptions d'implants (tableau 6).

Article	Année	Revue	Nbr de cas
Sporer et Al ¹⁹	2006	The Journal of Arthroplasty	1
Dangles et Al ²³	2010	The Journal of Arthroplasty	1
Wright et Al ²¹	2010	JBJS	1
Wilson et Al ⁴¹	2010	JBJS	1
Atwood et Al ²²	2010	JBJS	1
Skendzel et Al ²⁴	2011	The Journal of Arthroplasty	2
Garg et Al ⁴²	2011	Acta Orthopaedica Belgica	1
Kouzelis et Al ⁴³	2012	J Orthopaed Traumatol	1
Ellman et Al ³⁶	2013	The Journal of Arthroplasty	1
Sotereanos et Al ⁴⁸	2013	The Journal of Arthroplasty	1
Wodecki et Al ³¹	2013	OTSR	1
Mencièrè et Al ²⁷	2014	OTSR	1
Lizano-Diez et Al ⁴⁴	2015	Acta Orthopaedica et Traumatologica Turcica	1
Trieb et Al ⁴⁵	2015	The Open Orthopaedics Journal	1
Hernandez et Al ⁴⁶	2015	Orthopedics	1
Ceretti et Al ⁴⁷	2016	SICOT J	1
Fokter et Al ³⁷	2016	Acta Orthopaedica	6
Zajc et Al ²⁰	2018	European Journal of Orthopaedic Surgery & Traumatology	1

Tableau 4 : Récapitulatif des articles de la littérature

Type de couple	Groupe étudié (n=21)	Groupe littérature (n=24)
couple métal métal	5 (23,8%)	7 (29,2%)
couple métal PE NC		1 (4,2%)
couple métal PE 28mm	2 (9,5%)	3 (12,5%)
couple métal PE 32mm		1 (4,2%)
couple céramique céramique 36mm	11 (52,4%)	3 (12,5%)
couple céramique céramique 32mm	2 (9,5%)	2 (8,3%)
couple céramique céramique NC		2 (8,3%)
couple céramique céramique 28mm	1 (4,8%)	3 (12,5%)
couple PE céramique 36mm		1 (4,2%)
couple PE céramique 28mm		1 (4,2%)

Tableau 5 : Répartition des couples de friction

	Matériel	Groupe étudié	Groupe littérature	
Cotyle	Wright Medical Technology® Conserve©, Procotyle©, EHS© et NC	2 (9.5%)	12 (50%)	
	SEM® Evora©	2 (9.5%)		
	Tornier® Dynacup©	8 (38.1%)		
	X NOV® Novium©	2 (9.5%)	1 (4.2%)	
	Stryker® ABG©	1 (4.8%)		
	Zimmer® Durom©, Trilogy© et Converge Cup©	4 (19%)	2 (8.3%)	
	Mathys® RM©	1 (4.8%)		
	Inconnu	1 (4.8%)	2 (8.3%)	
	OsteoImplant Technology Incorporated® Tri Spike©		1 (4.2%)	
	Cremascoli Ortho® RCM© et AnCA fit©		2 (8.3%)	
	DePuy® Durrlocup©		1 (4.2%)	
	MicroPort® Lineage Cup©		1 (4.2%)	
	Lima Corporated® Delta PF cup©		1 (4.2%)	
	Amplitude		1 (4.2%)	
	Tige	Ceram Concept® Optimum©	11 (52%)	
		Wright Medical Technology® Profemur L©	6 (29%)	
Wright Medical Technology® Contact Evolution©		4 (19%)		

Tableau 6 : Récapitulatif des implants acétabulaires et fémoraux groupe étudié et groupe littérature.

Comparaison des deux groupes

Notre étude retrouvait une moyenne d'âge plus élevée significativement au moment de la fracture modulaire ($p=0.00069$). Les sex-ratios et les IMC entre les deux séries étaient comparables ($p=0.25$) (figures 8 et 9). Le délai post opératoire des registres était également similaire ($p=0.69$) (figure 10).

Concernant le matériel implanté, que ce soit dans notre étude ou dans la littérature, nous retrouvons une grande variété de cotyles implantés. Sur la totalité des 45 patients, une tige Profemur (L ou Z)[®] a été implantée 21 fois (47%). Dans notre étude, les cols « droit » étaient majoritaires alors que les cols « varus » étaient prépondérants dans la littérature.

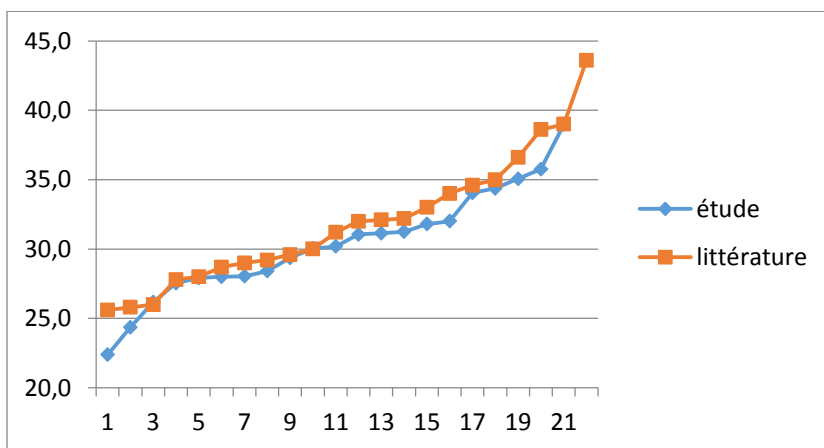


Figure 8 : Comparaison IMC Etude/littérature

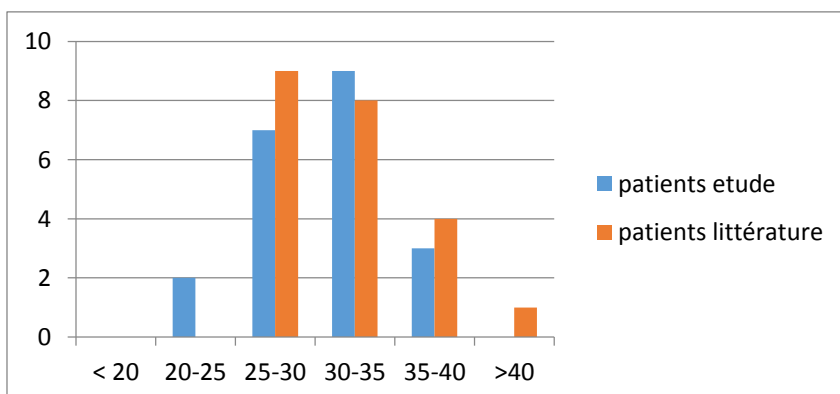


Figure 9 : Corrélation IMC/fracture

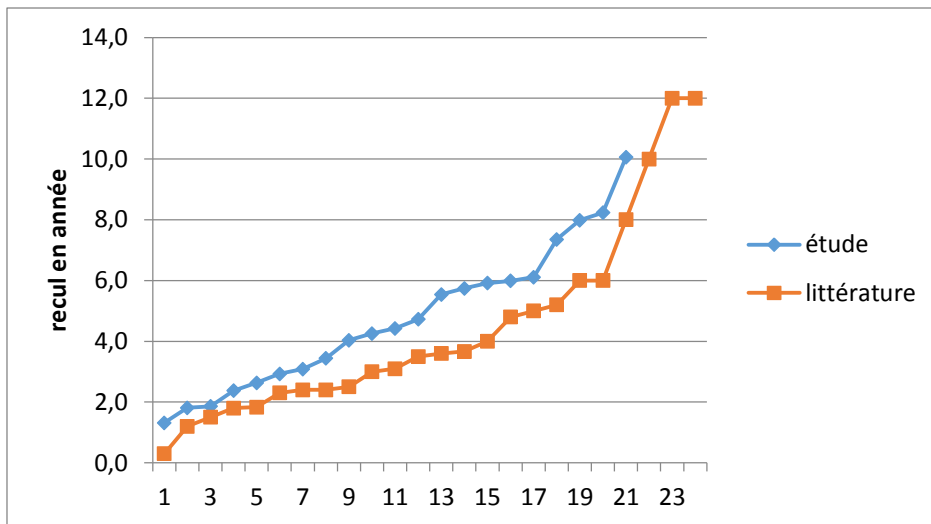


Figure 10 : Comparaison recul post opératoire fracture col modulaire

DISCUSSION

Avant l'introduction des alliages de chrome cobalt ou de titane, Charnley estimait la prévalence de fracture de la tige à 0,23% ²¹. Le stock osseux du calcar, l'obésité, les matériaux utilisés étaient autant de causes évoquées pour expliquer la faillite des implants ²¹⁻²⁴.

La modularité augmente certes l'arsenal thérapeutique du chirurgien mais également le risque d'échec des composants²⁵. Grupp et Al ²⁶ rapportaient 68 cas des ruptures de col titane sur 5000 remplacements prothétiques, soit une incidence de 1.4% .

Le but de cette étude était de faire un état des lieux des fractures du col modulaire dans nos établissements et de les comparer à la littérature. Bien sûr, elle comprenait l'inconvénient d'être rétrospective. De plus, la classification des types de fractures du col pouvait présenter des variabilités inter observateur et elle était aussi dépendante de la qualité des clichés radiographiques souvent difficiles à réaliser en phase aigüe devant la douleur des patients.

Néanmoins, à notre connaissance, elle est la plus grande série de fractures du col modulaire. La seule différence que nous avons observée en rapport avec les connaissances actuelles, était l'âge. Nous avons déjà décrit le premier cas de rupture d'un col modulaire Chrome Colbalt ²⁷ .

Nous avons cherché à mettre en évidence des facteurs peu ou pas rapportés dans les séries comme le nettoyage du col avant son impaction ou la nécessité d'une fémorotomie ou volet fémoral lors de la reprise rendant la morbidité plus importante, mais sans conclure.

Toutes les prothèses ont été implantées avant la date sur l'étude des fluides de Baxmann²⁸ qui a fait connaître la nécessité de nettoyage du col avant impaction. Aucune rupture de col modulaire n'a été retrouvée depuis le nettoyage systématique des cols modulaires.

Un des avantages de la modularité est la possibilité de révision prothétique facilitée par la jonction tige - col permettant la révision acétabulaire en laissant la tige in situ. Cependant, des cas de soudure à froid et de col endommagé ont été décrits entraînant des difficultés d'extraction du col modulaire ²⁹. Les alliages de titane sont plus sensibles à la soudure à froid que les alliages de chrome cobalt ²⁹. Les phénomènes de fretting et d'abrasions continues

seraient à l'origine de la soudure à froid ²⁶. Si, en théorie, cette dernière diminuerait les micromouvements et la corrosion, elle entraînerait surtout une impossibilité d'extraction du col modulaire et rendrait inaccessible la tige à l'ancillaire d'extraction. Cela peut alors nécessiter une fémorotomie ou un volet fémoral avec la morbidité qui y est associée.

Si la modularité présente l'avantage per opératoire du choix de la longueur, de la version et de l'angle cervico diaphysaire pour une restauration du centre de la hanche optimale ⁴, elle risque la rupture d'implant.

L'équipe de Sporer et al ¹⁹ a été la première à rapporter une fracture du col modulaire. Ils ont été les premiers à souligner la corrélation potentielle entre un IMC élevé et le risque de fracture du col modulaire. Cette relation a été reprise par tous les auteurs. Par ailleurs, le fait de patients d'âge jeune ou moyen supposait un niveau d'activité encore soutenu. Les auteurs suggéraient également un défaut de conception potentiel avec un col modulaire décalé qui augmenterait la charge en flexion et la corrosion caverneuse au niveau de la jonction col/tige ²³.

Skendzel et al ²⁴ ont présenté deux cas de fractures concernant un col long varus sur une tige Profemur[®]. Ils précisait qu'un col long varus augmentait de 32,7% la charge en flexion par rapport à un col varus standard et que cette force était concentrée à la jonction modulaire. Selon les informations du fabricant de la Profemur Z[®], l'option longueur « longue » est environ 25% plus longue que la longueur standard. Atwood et al ²² concluaient qu'un col long provoquait 25% de stress en flexion supplémentaire et que son utilisation était plus à risque de défaillances qu'un col de longueur standard. Le choix du matériau au niveau de la jonction modulaire peut avoir un effet sur la durabilité et la survie du composant. En effet, Nganbe et al ³⁰ ont réalisé une étude in vitro comparant les cols modulaires Profemur[®] en alliage de titane et en alliage de Chrome Cobalt. Ils ont pu montrer une capacité portante supérieure à 38% et une durée de vie à la fatigue 1000 fois plus longue des cols en chrome cobalt par rapport à ceux en titane. En revanche, leur étude était limitée car ils n'ont pas pu évaluer le comportement à la corrosion des jonctions modulaires.

Grupp et al ²⁶ ont montré qu'un changement de matériau du col modulaire du titane au chrome cobalt augmentait significativement la sécurité de la jonction. De plus, de par sa structure, l'alliage chrome-cobalt présente une sensibilité moindre aux encoches ou entailles et possède donc une résistance accrue à la fatigue.

Enfin, la couche passive du chrome-cobalt est hautement stable, ce qui fournit une résistance plus élevée au fretting, micromouvements oscillants de petites amplitudes entre deux surfaces de contact dus à des vibrations externes et produisant des débris d'oxyde. Le fretting est à l'origine de la corrosion par frottement. Wodecki et al³¹ en 2013 estimait que la corrosion par frottement était 3 fois plus importante avec un col en alliage de titane qu'un col en Chrome Cobalt.

Déjà en 1991, Mathiesen et son équipe démontraient une corrosion macroscopique au niveau des implants modulaires³². Puis en 1992, les travaux de Collier ont mis en évidence une plus grande incidence de la corrosion dans les prothèses fémorales en alliages mixtes que dans les prothèses en alliage unique³³.

Plusieurs types de corrosion sont associés dans la modularité²⁶:

- La corrosion galvanique peut se définir simplement par l'effet résultant du contact de deux métaux ou alliages différents dans un environnement ou bimétallisme. Lors d'un couplage entre deux métaux ou alliages différents, il va s'établir un courant électrique entre eux. Généralement, il existe un accroissement de la corrosion de l'alliage le moins noble et une diminution ou l'absence de corrosion de l'alliage le plus noble.
- La corrosion par crevasse ou caverneuse est un phénomène différencié qui nécessite un temps d'incubation relativement long. Elle est généralement associée à la présence de petits volumes de solution stagnante. Le mécanisme de base à l'origine de la corrosion caverneuse des alliages passivables en milieux chlorurés aérés est une acidification progressive du milieu avec l'apparition de conditions locales du milieu très agressives qui détruisent la passivité.
- La corrosion par piqure est une forme extrêmement localisée de corrosion conduisant à la création d'un ou plusieurs petits trous dans le métal. L'origine de ce type de corrosion se trouve notamment dans le manque d'oxygène sur une partie très réduite.

La libération d'ions métalliques est depuis longtemps liée aux implants des arthroplasties totales de hanche et aux réactions néfastes sur les tissus péri prothétiques. Cette complication, autrefois l'apanage des prothèses totales de hanche à couples métal-métal, se

retrouve aujourd'hui dans les implants modulaires notamment par la corrosion qu'ils engendrent ³⁴.

Les composants en alliage de titane entraînent moins de métallose que les implants en Chrome Cobalt ^{3,29}.

En tribologie, la passivation représente un état des métaux ou des alliages dans lequel la vitesse de corrosion est notablement ralentie par la présence d'un film passif naturel ou artificiel, par rapport à ce qu'elle serait en l'absence de ce film. La dépassivation ou repassivation est une rupture de cette couche passive. Le métal n'est alors plus protégé et il s'érode en surface. Les différents types de corrosion ont déjà été expliqués.

Trois ans après les travaux de Grupp et al ²⁶, Mencièrè et al ²⁷ décrivait la première rupture d'un col modulaire en chrome cobalt. Il mettait en avant l'analyse des surfaces fracturées de l'implant qui retrouvait des zones de corrosion et de fretting. En effet, la corrosion s'était produite aux jonctions col/tige et tête/col, mais elle était plus importante au niveau col/tige ³⁴. Dans 87% des cas, le fretting était associé à la corrosion ³³ et il initiait celle-ci ³⁵.

Il expliquait aussi, en s'appuyant sur les études de Kop ³⁴, que la modularité croissante des implants dans les PTH augmentait le nombre de jonction, qui à son tour augmentait la quantité de débris déposés au sein des tissus synoviaux. Sporer et al ¹⁹ et Wright et al ²¹ avaient déjà évoqué ce point dans leurs études respectives en précisant qu'il existait une prévalence important de corrosion et de frottements dans les jonctions modulaires entraînant des produits de corrosion et donc de l'inflammation péri tissulaire.

Ellman ³⁶ expliquait en 2013, qu'il existait une corrosion caverneuse créé par les micromouvements entraînant des micro-fissures et une corrosion galvanique créée par l'association d'alliage mixte. La présence d'un fluide à la jonction modulaire augmentait le risque de micro mouvements ³¹ et augmentait l'effet corrosif du fretting ²⁸. La combinaison de fretting et de corrosion caverneuse perturberait alors la couche passive en permanence entraînant un cercle vicieux. L'oxygène disponible est épuisé, libérant des ions chlorures et abaissant le pH local, ce qui crée un environnement anaérobie et acide propice à l'usure abrasive et potentialiserait la corrosion ³⁶.

Le chrome cobalt est plus grand pourvoyeur de corrosion et d'ions métalliques ³⁷⁻³⁹. Les particules métalliques créées lors de la corrosion peuvent migrer et se déposer au niveau des surfaces d'appui os implants, agissant comme un troisième corps et accélérant

l'ostéolyse. Ce processus réduit la stabilité des implants, augmente les micro-mouvements et peut être précurseur de la fissure. En outre, les ions métalliques produisent un défaut de métallurgie conduisant à une diminution de la résistance du métal et qui augmente ensuite le risque de fracture⁴⁰.

CONCLUSION

Les PTH modulaires permettent d'obtenir de meilleurs résultats anatomiques notamment au niveau de la restitution du centre de rotation de la hanche mais les versions actuelles n'ont montré aucun bénéfice par rapport à la tige monobloc.

Initialement, le design de l'implant est apparu comme un élément majeur de ces défaillances, surtout devant la répétition des cas de ruptures sur une seule et même tige. Mais rapidement, il s'est avéré que la cause était sûrement multifactorielle et restait en partie encore inconnue.

Cette revue montre une combinaison de facteurs, souvent intriqués et responsables d'une faillite de l'implant. L'indication d'une prothèse totale de hanche modulaire devra induire une sélection des patients excluant les facteurs de risque connus : surpoids, obésité, niveau d'activité physique élevé et sexe masculin.

Cela ne sera néanmoins pas suffisant pour exclure les risques d'échec qui ne sont, pour le moment, détectés qu'in vitro. Des indications précises doivent être posées, les grandes déformations du col fémoral étant la principale.

La reprise chirurgicale de ces patients présente des difficultés techniques et dommageables au patient. En effet, l'extraction des tiges modulaires nécessitant souvent une fémorotomie, la morbidité associée est importante.

Dans toutes les situations possibles, un implant monobloc paraît être la meilleure option dans les prothèses totales de hanche de première intention.

Bibliographie

- [1] **Mertl. P Hutend.** La prothèse totale de hanche dans tous ses états. Elsevier Masson. 2017;
- [2] **Wiles P.** The surgery of the osteo-arthritic hip. *Br J Surg* 1958;
- [3] **Krishnan H, Krishnan SP, Blunn G, Skinner JA, Hart AJ.** Modular neck femoral stems. *Bone Jt J* 2013;
- [4] **Traina F, De Fine M, Biondi F, Tassinari E, Galvani A, Toni A.** The influence of the centre of rotation on implant survival using a modular stem hip prosthesis. *Int Orthop* 2009;
- [5] **Bourne RB, Rorabeck CH.** Soft tissue balancing: The hip. *J Arthroplasty* 2002;17:17–22.
- [6] **Steppacher SD, Ecker TM, Timmerman I, Murphy SB.** Managing Length and Stability: The Role of the Modular Neck. *Orthopedics* 2008;
- [7] **Little NJ, Busch CA, Gallagher JA, Rorabeck CH, Bourne RB.** Acetabular Polyethylene Wear and Acetabular Inclination and Femoral Offset. *Clin Orthop Relat Res* 2009;
- [8] **Malik A, Maheshwari A, Dorr LD.** Impingement with Total Hip Replacement. *J Bone Jt Surg* 2007;
- [9] **Muirhead-Allwood S, Sandiford N, Skinner JA, Hua J, Kabir C, Walker PS.** Uncemented custom computer-assisted design and manufacture of hydroxyapatite-coated femoral components. *J Bone Joint Surg Br* 2010;
- [10] **Sakai T, Sugano N, Ohzono K, Nishii T, Haraguchi K, Yoshikawa H.** Femoral anteversion, femoral offset, and abductor lever arm after total hip arthroplasty using a modular femoral neck system. *J Orthop Sci* 2002;
- [11] **Sakai T, Ohzono K, Nishii T, Miki H, Takao M, Sugano N.** A modular femoral neck and head system works well in cementless total hip replacement for patients with developmental dysplasia of the hip. *J Bone Joint Surg Br* 2010;
- [12] **Traina F, Fine MD, Tassinari E, Sudanese A, Calderoni PP, Toni A.** Modular neck prostheses in DDH patients: 11-year results. *J Orthop Sci* 2011;
- [13] **Benazzo F, Rossi SMP, Cecconi D, Piovani L, Ravasi F.** Mid-Term Results of an Uncemented Femoral Stem with Modular Neck Options. *HIP Int* 2010;
- [14] **Benazzo F, Cuzzocrea F, Stroppa S, Ravasi F, Dalla Pria P.** Modular Stems in DDH. *HIP Int* 2007;

- [15] **Biant LC, Bruce WJM, Assini JB, Walker PM, Walsh WR.** The anatomically difficult primary total hip replacement: MEDIUM- TO LONG-TERM RESULTS USING A CEMENTLESS ODULAR STEM. *J Bone Joint Surg Br* 2008;
- [16] **Duwelius PJ, Burkhart B, Carnahan C, Branam G, Ko LM, Wu Y, et al.** Modular versus Nonmodular Neck Femoral Implants in Primary Total Hip Arthroplasty: Which is Better? *Clin Orthop* 2014;
- [17] **Colas S, Allalou A, Poichotte A, Piriou P, Dray-Spira R, Zureik M.** Exchangeable Femoral Neck (Dual-Modular) THA Prostheses Have Poorer Survivorship Than Other Designs: A Nationwide Cohort of 324,108 Patients. *Clin Orthop* 2017;
- [18] **ANSM.** Recommandations concernant les prothèses de hanche avec tiges à col modulaire. 2018;
- [19] **Sporer SM, DellaValle C, Jacobs J, Wimmer M.** A Case of Disassociation of a Modular Femoral Neck Trunion After Total Hip Arthroplasty. *J Arthroplasty* 2006;
- [20] **Zajc J, Predan J, Gubelj N, Moličnik A, Fokter SK.** Modular femoral neck failure after revision of a total hip arthroplasty: a finite element analysis. *Eur J Orthop Surg Traumatol* 2018;
- [21] **Wright G, Sporer S, Urban R, Jacobs J.** Fracture of a Modular Femoral Neck After Total Hip Arthroplasty. *J Bone Joint Surg Am* 2010;
- [22] **Atwood SA, Patten EW, Bozic KJ, Pruitt LA, Ries MD.** Corrosion-Induced Fracture of a Double-Modular Hip Prosthesis: A Case Report. *J Bone Jt Surg-Am Vol* 2010;
- [23] **Dangles CJ, Altstetter CJ.** Failure of the Modular Neck in a Total Hip Arthroplasty. *J Arthroplasty* 2010;
- [24] **Skendzel JG, Blaha JD, Urquhart AG.** Total Hip Arthroplasty Modular Neck Failure. *J Arthroplasty* 2011;
- [25] **Fitch DA, Ancarani C, Bordini B.** Long-term survivorship and complication rate comparison of a cementless modular stem and cementless fixed neck stems for primary total hip replacement. *Int Orthop* 2015;
- [26] **Grupp TM, Weik T, Bloemer W, Knaebel H-P.** Modular titanium alloy neck adapter failures in hip replacement - failure mode analysis and influence of implant material. *BMC Musculoskelet Disord* 2010;

- [27] **Mencièrè M-L, Amouyel T, Taviaux J, Bayle M, Laterza C, Mertl P.** Fracture of the cobalt-chromium modular femoral neck component in total hip arthroplasty. *Orthop Traumatol Surg Res* 2014;
- [28] **Baxmann M, Jauch SY, Schilling C, Blömer W, Grupp TM, Morlock MM.** The influence of contact conditions and micromotions on the fretting behavior of modular titanium alloy taper connections. *Med Eng Phys* 2013;
- [29] **Kop AM, Keogh C, Swarts E.** Proximal Component Modularity in THA—At What Cost?: An Implant Retrieval Study. *Clin Orthop* 2012;
- [30] **Nganbe M, Khan U, Louati H, Speirs A, Beaulé PE.** In vitro assessment of strength, fatigue durability, and disassembly of Ti6Al4V and CoCrMo necks in modular total hip replacements. *J Biomed Mater Res B Appl Biomater* 2011;
- [31] **Wodecki P, Sabbah D, Kermarrec G, Semaan I.** New type of hip arthroplasty failure related to modular femoral components: Breakage at the neck-stem junction. *Orthop Traumatol Surg Res* 2013;
- [32] **Mathiesen EB, Lindgren JS, Blomgren G, Reinholt FP.** Corrosion of modular hip prostheses. *J Bone Joint Surg Br* 1991;
- [33] **Collier J, Surprenant V, Jensen R, Mayor M, Surprenant H.** Corrosion between the components of modular femoral hip prostheses. *J Bone Joint Surg Br* 1992;74-B:511–7.
- [34] **Kop AM, Swarts E.** Corrosion of a Hip Stem With a Modular Neck Taper Junction. *J Arthroplasty* 2009;
- [35] **Goldberg JR, Gilbert JL.** In vitro corrosion testing of modular hip tapers. *J Biomed Mater Res B Appl Biomater* 2003;
- [36] **Ellman MB, Levine BR.** Fracture of the Modular Femoral Neck Component in Total Hip Arthroplasty. *J Arthroplasty* 2013;
- [37] **Fokter SK, Moličnik A, Kavalar R, Pelicon P, Rudolf R, Gubelj N.** Why do some titanium-alloy total hip arthroplasty modular necks fail? *J Mech Behav Biomed Mater* 2017;
- [38] **Jacobs JJ, Cooper HJ, Urban RM, Wixson RL, Della Valle CJ.** What Do We Know About Taper Corrosion in Total Hip Arthroplasty? *J Arthroplasty* 2014;
- [39] **Jacobs JJ.** Corrosion at the Head-Neck Junction: Why Is This Happening Now? *J Arthroplasty* 2016;

- [40] **Lee EW, Kim HT.** Early fatigue failures of cemented, forged, cobalt-chromium femoral stems at the neck–shoulder junction. *J Arthroplasty* 2001;
- [41] **Wilson DA, Dunbar MJ, Amirault JD, Farhat Z.** Early Failure of a Modular Femoral Neck Total Hip Arthroplasty Component. *J Bone Jt Surg-Am Vol* 2010;
- [42] **Garg B, Mittal R, Rastogi S.** Femoral prosthesis neck fracture following total hip arthroplasty: a case report. *Acta Orthop Belg* 2011;
- [43] **Kouzelis A, Georgiou CS, Megas P.** Dissociation of modular total hip arthroplasty at the neck–stem interface without dislocation. *J Orthop Traumatol* 2012;
- [44] **Lizano-Díez X, Alentorn-Geli E, León-García A, Marqués-López F.** Fracture of the femoral component after a lightning strike injury: A case report. *Acta Orthop Traumatol Turc* 2017;
- [45] **Trieb K, Stadler N.** A New Case of Fracture of a Modular Femoral Neck Device After a Total Hip Arthroplasty. *Open Orthop J* 2015;
- [46] **Hernandez A, Gargallo-Margarit A, Barro V, Gallardo-Calero I, Sallent A.** Fracture of the Modular Neck in Total Hip Arthroplasty. *Case Rep Orthop* 2015;
- [47] **Ceretti M, Falez F.** Modular titanium alloy neck failure in total hip replacement: analysis of a relapse case. *SICOT-J* 2016;
- [48] **Sotereanos NG, Sauber TJ, Tupis TT.** Modular Femoral Neck Fracture After Primary Total Hip Arthroplasty. *J Arthroplasty* 2013;

Résumé

Introduction : Chaque année, 140 000 prothèses totales de hanches sont posées. Les tiges modulaires permettant un choix étendu ont séduit les chirurgiens orthopédistes. Devant une faillite de ces tiges, des recommandations concernant leurs implantations ont été émises. L'objectif de cette étude rétrospective descriptive bi centrique était de comparer nos résultats à ceux de la littérature concernant les ruptures de col modulaire.

Matériel et Méthode : Nous avons constitué 2 groupes. Pour notre groupe, il a été noté pour chaque patient: la date de naissance, l'âge à la première implantation, l'âge à la rupture modulaire, l'IMC, le recul post opératoire, l'indication de la PTH, le type d'implant, diamètre et taille des implants, le type de col et son matériau, le nettoyage du col, le contexte de la fracture et les difficultés lors de la reprise. Pour le groupe littérature, une revue systématique a été réalisée incluant les articles entre 1980 et 2018 rapportant les ruptures du col modulaire.

Résultats : Au total, 21 et 24 cas dans le groupe étudié et littérature ont été inclus. L'âge moyen au moment de la rupture était significativement plus élevé dans notre groupe : 66,4 ans contre 54,4 ans ($p=0.00069$). L'IMC moyen était de 30,4 kg/m^2 et 31,9 kg/m^2 respectivement pour le groupe étudié et littérature. Les sex-ratios et les IMC entre les deux séries étaient comparables ($p=0.25$). Les délais post opératoire étaient également similaires ($p=0.69$). Le col était en alliage de titane dans 90,5% de nos cas et 66,7% des cas de la littérature. Dans notre étude, les cols « droit » étaient majoritaires (52,4%) alors que les cols « varus » étaient prépondérants (45,8%) dans la littérature. Dans 85,7% de nos cas, la fracture est survenue sans traumatisme et dans 71,4% la tige à col modulaire n'a pas pu être extraite par technique chirurgicale habituelle.

Discussion/conclusion : Cette revue montre une combinaison de facteurs, souvent intriqués et responsables d'une faillite de l'implant. L'indication d'une prothèse totale de hanche modulaire devra induire une sélection des patients.

Summary

Introduction: Every year, 140,000 total hip replacements are performed. The modular rods allowing a wide choice have seduced orthopaedic surgeons. In the event of a bankruptcy of these stems, recommendations concerning their implantation were issued. The objective of this bi-centric descriptive retrospective study was to compare our results with those of the literature on modular neck fractures.

Material and Method: We divided into 2 groups. For our group, it was noted for each patient: date of birth, age at first implantation, age at modular rupture, BMI, postoperative recoil, indication of PTH, implant type, diameter and size of implants, type of neck and neck material, neck cleaning, context of the fracture and difficulties during resumption. For the literature group, a systematic review was conducted including articles from 1980 to 2018 reporting modular neck fractures.

Results: A total of 21 and 24 cases in the study group and literature were included. The mean age at the time of rupture was significantly higher in our group: 66.4 years versus 54.4 years ($p=0.00069$). The average BMI was 30.4 kg/m² and 31.9 kg/m² for the study group and literature, respectively. Sex ratios and BMIs between the two series were comparable ($p=0.25$). Postoperative delays were also similar ($p=0.69$). The neck was made of titanium alloy in 90.5% of our cases and 66.7% of the cases in the literature. In our study, "straight" collars were in the majority (52.4%) while "varus" collars were predominant (45.8%) in the literature. In 85.7% of our cases, the fracture occurred without trauma and in 71.4% of our cases the modular neck stem could not be removed by the usual surgical technique.

Discussion/conclusion: This review shows a combination of factors, often intertwined and responsible for implant failure. The indication of a modular total hip replacement should induce patient selection.