



**HAL**  
open science

# Péri-implantite : l'implantoplastie sur les implants en titane

Paul Diarra

► **To cite this version:**

Paul Diarra. Péri-implantite : l'implantoplastie sur les implants en titane. Sciences du Vivant [q-bio]. 2019. dumas-02439723

**HAL Id: dumas-02439723**

**<https://dumas.ccsd.cnrs.fr/dumas-02439723>**

Submitted on 4 Mar 2020

**HAL** is a multi-disciplinary open access archive for the deposit and dissemination of scientific research documents, whether they are published or not. The documents may come from teaching and research institutions in France or abroad, or from public or private research centers.

L'archive ouverte pluridisciplinaire **HAL**, est destinée au dépôt et à la diffusion de documents scientifiques de niveau recherche, publiés ou non, émanant des établissements d'enseignement et de recherche français ou étrangers, des laboratoires publics ou privés.



Distributed under a Creative Commons Attribution - NonCommercial - NoDerivatives 4.0 International License



UNIVERSITÉ  
**PARIS**  
**DESCARTES**

MEMBRE DE

**U-S-PC**  
Université Sorbonne  
Paris Cité

## **AVERTISSEMENT**

Cette thèse d'exercice est le fruit d'un travail approuvé par le jury de soutenance et réalisé dans le but d'obtenir le diplôme d'État de docteur en chirurgie dentaire. Ce document est mis à disposition de l'ensemble de la communauté universitaire élargie.

Il est soumis à la propriété intellectuelle de l'auteur. Ceci implique une obligation de citation et de référencement lors de l'utilisation de ce document.

D'autre part, toute contrefaçon, plagiat, reproduction illicite encourt toute poursuite pénale.

Code de la Propriété Intellectuelle. Articles L 122.4

Code de la Propriété Intellectuelle. Articles L 335.2 - L 335.10

## UNIVERSITÉ PARIS DESCARTES

FACULTÉ DE CHIRURGIE DENTAIRE

Année 2019

N° 079

THÈSE

POUR LE DIPLÔME D'ÉTAT DE DOCTEUR EN CHIRURGIE DENTAIRE

Présentée et soutenue publiquement le : 16 décembre 2019

Par

**Paul DIARRA**

### **Péri-implantite : l'implantoplastie sur les implants en titane**

Dirigée par Docteur Alexandre Azoulay

JURY

M. le Professeur Philippe Pirnay

Président

Mme le Professeur Marie-Laure Colombier

Assesseur

M. le Docteur Nathan Moreau

Assesseur

M. le Docteur Gaël Millot

Assesseur

M. le Docteur Alexandre Azoulay

Invité





## Tableau des enseignants de la Faculté

DÉPARTEMENTS	DISCIPLINES	PROFESSEURS DES UNIVERSITÉS	MAÎTRES DE CONFÉRENCES
1. DÉVELOPPEMENT, CROISSANCE ET PRÉVENTION	ODONTOLOGIE PÉDIATRIQUE	Mme DAVIT-BÉAL Mme DURSUN Mme VITAL	M. COURSON Mme JEGAT Mme SMAIL-FAUGERON Mme VANDERZWALM
	ORTHOPÉDIE DENTO-FACIALE		Mme BENAHMED M. DUNGLAS Mme KAMOUN Mme LE NORCY
	PRÉVENTION, ÉPIDÉMIOLOGIE, ÉCONOMIE DE LA SANTÉ ET ODONTOLOGIE LÉGALE	Mme FOLLIGUET M. PIRNAY	Mme GERMA M. TAVERNIER
2. CHIRURGIE ORALE, PARODONTOLOGIE, BIOLOGIE ORALE	PARODONTOLOGIE	Mme COLOMBIER Mme GOSSET	M. BIOSSE DUPLAN M. GUEZ
	CHIRURGIE ORALE	M. MAMAN Mme RADOI	Mme EJEIL M. GAULTIER M. HADIDA M. MOREAU M. NGUYEN Mme TAÏHI
	BIOLOGIE ORALE	Mme CHAUSSAIN M. GOGLY Mme SÉGUIER Mme POLIARD	M. ARRETO Mme BARDET (MCF) Mme CHARDIN M. FERRE M. LE MAY
3. RÉHABILITATION ORALE	DENTISTERIE RESTAURATRICE ENDODONTIE	Mme BOUKPESSI Mme CHEMLA	Mme BERÈS Mme BESNAULT M. BONTE Mme COLLIGNON M. DECUP Mme GAUCHER
	PROTHÈSES	Mme WULFMAN	M. CHEYLAN M. DAAS M. DOT M. EID Mme FOUILLOUX-PATEY Mme GORIN M. RENAULT M. RIGNON-BRET M. TRAMBA
	FONCTION-DYSFONCTION, IMAGERIE, BIOMATÉRIEAUX	M. SALMON	M. ATTAL Mme BENBELAID Mme BENOÎT A LA GUILLAUME (MCF) M. BOUTER M. CHARRIER M. CHERRUAU M. FLEITER Mme FRON CHABOUIS Mme MANGIONE Mme TILOTTA
	PROFESSEURS ÉMÉRITES	M. BÉRENHOLC Mme BRION M. LASFARGUES M. LAUTROU M. LEVY	M. PELLAT M. PIERRISNARD M. SAFFAR Mme WOLIKOW

Mise à jour le 06 septembre 2019



## Remerciements

---

**À M. le Professeur Philippe Pirnay,**

*Docteur en Chirurgie dentaire*

*Spécialiste qualifié en Médecine bucco-dentaire*

*Docteur de l'Université Paris Descartes*

*Habilité à Diriger des Recherches*

*Professeur des Universités, Faculté de Chirurgie dentaire Paris Descartes*

*Praticien Hospitalier, Assistance Publique-Hôpitaux de Paris*

*Chef de service de l'hôpital Henri Mondor*

*Officier de l'ordre des palmes académiques*

*Lauréat de l'Académie Nationale de Chirurgie dentaire*

*Lauréat de l'Académie Nationale de Médecine*

*Lauréat de l'Académie Nationale de Chirurgie*

Vous me faites l'honneur de présider ce jury de thèse d'exercice. Je vous remercie pour ces années d'externat à l'hôpital Henri Mondor et votre bienveillance.





**À Mme le Professeur Marie-Laure Colombier,**

*Docteur en Chirurgie dentaire*

*Docteur de l'Université Paris Descartes*

*Habilitée à Diriger des Recherches*

*Professeur des Universités, Faculté de Chirurgie dentaire Paris Descartes*

*Praticien Hospitalier, Assistance Publique-Hôpitaux de Paris*

Vous me faites l'honneur de siéger à ce jury de thèse d'exercice. Je vous remercie pour ces enseignements, toujours précis et clairs.



**À M. le Docteur Nathan Moreau,**

*Docteur en Chirurgie dentaire*

*Spécialiste qualifié en Chirurgie orale*

*Ancien Interne des Hôpitaux*

*Docteur de l'Université Pierre et Marie Curie*

*Maître de Conférences des Universités, Faculté de Chirurgie dentaire Paris Descartes*

*Praticien Hospitalier, Assistance Publique-Hôpitaux de Paris*

*Lauréat de l'Académie Nationale de Chirurgie Dentaire*

Vous me faites l'honneur de siéger à ce jury de thèse d'exercice. Mes sincères remerciements d'avoir accepté cette invitation



**À M. le Docteur Gaël Millot,**

*Docteur en Chirurgie dentaire*

*Spécialiste qualifié en Chirurgie orale*

*Ancien Interne des Hôpitaux*

*Assistant Hospitalo-Universitaire, Faculté de Chirurgie dentaire Paris Descartes*

Vous me faites l'honneur de siéger à ce jury de thèse d'exercice. Je vous remercie sincèrement pour ses aides tant durant ces années d'externat à l'hôpital Henri Mondor que dans la vie professionnelle.



**À M. le Docteur Alexandre Azoulay,**

*Docteur en Chirurgie dentaire*

Vous me faites l'honneur de diriger ma thèse d'exercice. Je vous remercie pour ces années d'externat à l'hôpital Henri Mondor et surtout de m'avoir fait découvrir la parodontie sous un autre jour.





A toi Maman, pour m'avoir soutenue toutes ces années et à toi mon frère pour m'avoir supporté.

A toi Ariane, merci pour ta tendresse, ton amour.

A toi Rayan, mon ami de toujours, irremplaçable dans ma vie.

A vous Lise, Célia, Jerry, Fred, Emilie Kevin, les Marabouts pour votre amitié, vos blagues et moments ensemble.

A toi Ishai pour m'avoir fait manger tant de pop-corn en t'écoutant, sans oublier Cyril, Pierre-Loup et Charles-Max. Merci Jennifer pour m'avoir fait rencontrer François-Xavier.

A toi François-Xavier qui me donne la joie de travailler en cabinet.

A toi Romain qui m'a fait aimer dentaire. A toi Adrian de ne pas me mettre à la porte de ton box.

A toi Sabrina voisine invisible pour ta bonne humeur.



# Table des matières

---

<b>INTRODUCTION</b> .....	<b>3</b>
<b>1 : QUELQUES RAPPELS SUR L'IMPLANT</b> .....	<b>4</b>
1.1 L'IMPLANT.....	4
1.1.1 Anatomie macroscopique.....	4
1.1.2 Anatomie microscopique.....	6
1.2 LES TISSUS PERI-IMPLANTAIRES .....	7
1.2.1 Structure des tissus péri-implantaire.....	7
1.2.2 Evolution physiologiques des tissus péri-implantaire.....	8
1.3 ATTEINTE DES TISSUS PERI-IMPLANTAIRE.....	9
1.3.1 Etiologie.....	9
1.3.2 Facteurs de risque.....	9
1.3.3 Définition de la mucosite.....	12
1.3.4 Définition de la péri-implantite.....	12
1.3.5 Prévalence de la péri-implantite.....	14
<b>2 : L'IMPLANTOPLASTIE</b> .....	<b>16</b>
2.1 DEFINITION DE L'IMPLANTOPLASTIE .....	16
2.2 LES INDICATIONS DE L'IMPLANTOPLASTIE.....	16
2.3 PROTOCOLES DE L'IMPLANTOPLASTIE .....	18
2.3.1 Préparation du site opératoire .....	18
2.3.2 L'implantoplastie.....	18
2.3.3 Suivi post opératoire.....	20
2.4 LES AVANTAGES DE L'IMPLANTOPLASTIE.....	21
2.5 LES INCONVENIENTS DE L'IMPLANTOPLASTIE .....	22
2.6 EVIDENCE BASED DENTISTRY .....	25
2.6.1 Equation de recherche.....	25
2.6.2 Résultat de l'équation de recherche.....	26
2.6.3 Analyse .....	31
<b>3 : CAS CLINIQUE</b> .....	<b>32</b>
3.1 ANAMNESE MEDICALE ET DENTAIRE .....	32

3.2 OBSERVATION CLINIQUE ET RADIOGRAPHIQUE .....	32
3.3 PLAN DE TRAITEMENT .....	33
3.4 INTERVENTION CHIRURGICALE.....	34
3.5 CONTROLE DE CICATRISATION ET REEVALUATION .....	36
<b>4 : DISCUSSION .....</b>	<b>37</b>
<b>5 : CONCLUSION .....</b>	<b>38</b>
<b>BIBLIOGRAPHIE .....</b>	<b>41</b>
<b>TABLE DES FIGURES.....</b>	<b>44</b>
<b>TABLE DES TABLEAUX.....</b>	<b>45</b>

# Introduction

---

Depuis plus de 30 ans, l'implant est devenu un traitement phare des comblements des édentations. L'implantologie se vulgarise et de nombreux implants sont posés chaque année. Le nombre d'indications de la pose d'implants n'a cessé de croître avec une amélioration des techniques et du type d'implant. Son recul clinique a augmenté la connaissance de ses réussites mais aussi de ses échecs.

Ces échecs peuvent être précoces ou tardifs, mécaniques ou biologiques. La péri-implantite est l'un d'entre eux, elle est tardive et biologique. Ce processus inflammatoire peut mener à la perte de l'implant si aucun traitement n'est réalisé.

La hausse des péri-implantites, conséquence de l'augmentation de la pratique implantaire, permet l'émergence de nouvelles thérapeutiques, avec toujours en objectif l'arrêt de l'alvéolyse, voire la régénération des tissus péri-implantaires. Ces traitements passent par des moyens non-chirurgicaux ou chirurgicaux, notamment l'implantoplastie.

Nous commencerons par un court rappel sur l'implant et les tissus péri-implantaires, puis nous présenterons l'implantoplastie dans ses avantages et ses inconvénients. Dans une troisième partie, l'intérêt d'un tel traitement sera alors évalué à lumière de la littérature scientifique. Enfin nous terminerons par un cas clinique qui illustrera notre sujet.

# 1 : Quelques rappels sur l'implant

---

## 1.1 L'implant

Les raisons de la perte dentaire sont multiples. Elle peut avoir pour étiologie la carie, les traumatismes, les anomalies génétiques ou une maladie parodontale<sup>1</sup>. Afin de remplacer cette perte, des techniques comme la prothèse amovible, le bridge ou l'implant ont été mises au point. Mais on constate que l'implantologie est devenue la pratique privilégiée par les praticiens au cours des dernières décennies. Cette dernière remplit parfaitement les objectifs fixés par le remplacement de l'organe dentaire à savoir rétablir la fonction de l'appareil manducateur, l'esthétisme et la préservation des structures adjacentes telles que les dents.

### 1.1.1 Anatomie macroscopique

L'implant peut être associé à une pièce de titane en forme de vis, ou de zircone dans certain cas, mis en place dans l'os alvéolaire après une extraction ou directement dans l'os basal.

Il est le support d'une prothèse, fixe ou amovible, de ce fait un implant est le point d'ancrage d'un pilier implantaire permettant à la prothèse d'être vissée ou scellée sur l'implant. Ce pilier est lié à l'implant par le col de celui-ci, qui peut être droit, évasé ou d'autres formes, avec des micro-spires ou lisse. Il existera toujours un petit hiatus entre le collet et le pilier<sup>2</sup>, c'est une zone de rétention de plaque dentaire.

Le corps de l'implant est cylindrique, conique ou à gradins. Il comprend à sa surface des spires permettant à l'implant d'être « vissé » afin de répartir les stress mécaniques subis et d'augmenter l'interaction entre l'implant et l'os. Les spires ont elles aussi des variations et peuvent être trapézoïdes, triangulaires ou à angles droit<sup>3</sup>.

De plus la longueur et le diamètre de l'implant sont choisis après l'étude du site implantaire, en fonction du volume osseux et bien sûr de la proximité de régions anatomiques particulières telles que le nerf alvéolaire inférieur ou les sinus maxillaires. Ainsi il faut compter 1 à 1,5 mm

---

<sup>1</sup> Guillaume, « Dental implants ».

<sup>2</sup> Giovannoli et Renvert, *Péri-implantites*.

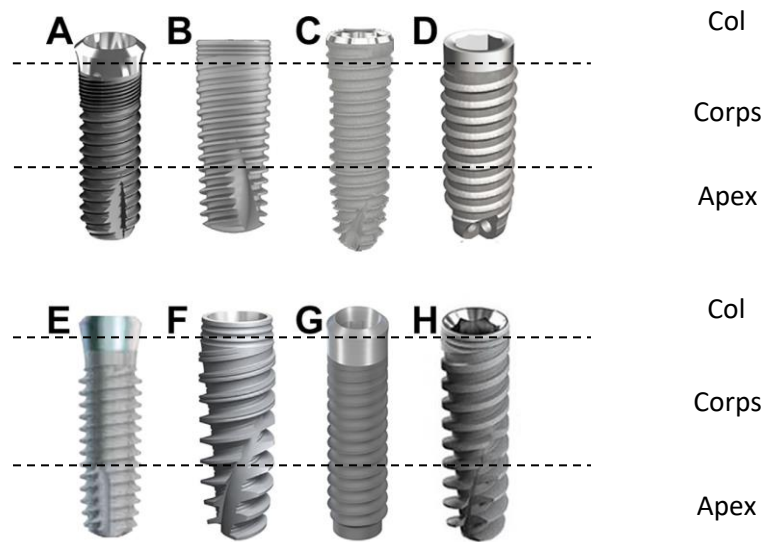
<sup>3</sup> de Andrade et al., « Biomechanical behavior of the dental implant macrodesign ».

d'os de part et d'autre de l'implant et 1 à 2 mm entre la pointe de l'implant et une structure dite vitale<sup>4</sup>, comme le nerf alvéolaire inférieur.

La pointe appelée « apex » de l'implant est sécante ou arrondie et de forme variable.

L'anatomie macroscopique de l'implant possède donc une multitude de variétés (cf figure 1) :

Figure 1 : Différents exemples d'implants mis sur le marché par des firmes médicales



A. Implant de la marque ETK. B. Implant de la marque MIS. C. Implant de la marque TBR. D. Implant de la marque Anthogyr, E. Implant de la marque Zimmer. F. Implant de la marque Nobel Biocare G. Implant de la marque Straumann. H. Implant de la marque ADIN.

Source : Guillaume, « Dental implants : a review » 2016.

<sup>4</sup> Vahe Zohrabian et al., « Dental implants ».

### 1.1.2 Anatomie microscopique

Le titane pur a une biocompatibilité excellente<sup>5</sup>, faisant de lui un matériau de choix pour l'implantologie. Une fois placé dans le site implantaire, l'implant sera recouvert de tissus osseux calcifiés en contact avec la couche oxydée de titane toujours présente à la surface de l'implant<sup>6</sup>. Cette couche oxydée permet d'incorporer des ions tels que le calcium et le phosphore, une réaction de liaison entre l'os et l'implant a alors lieu. L'os incorpore le titane sans réaction immunitaire de rejet. Cet interface implant-os devient de plus en plus important avec le temps amenant le Dr Brånemark à énoncer le principe d'ostéo-intégration comme « une interface structurelle et fonctionnelle entre un os vivant et une surface de mise en charge implantaire »<sup>6</sup>. L'apposition de tissus osseux au contact de l'implant, sans intermédiaire fibreux, traduit une ankylose de l'implant.

Les fabricants ont essayé d'améliorer l'ostéo-intégration des implants en augmentant la rugosité des implants afin de favoriser l'engrainement entre l'os et l'implant, les implants peuvent être alors classés en quatre catégories<sup>7</sup> :

- A surface lisse avec une rugosité inférieure à 0,5  $\mu\text{m}$
- A rugosité minimale avec une rugosité comprise entre 0,5  $\mu\text{m}$  et moins de 1  $\mu\text{m}$
- A rugosité modérée avec une rugosité comprise entre 1  $\mu\text{m}$  et 2  $\mu\text{m}$
- A surface rugueuse avec une rugosité supérieure à 2  $\mu\text{m}$

Il est admis qu'une rugosité de 1 à 2  $\mu\text{m}$  fournit une condition optimale pour l'ostéointégration<sup>6</sup>.

---

<sup>5</sup> Bert et Missika, *Implantologie chirurgicale et prothétique*.

<sup>6</sup> Guillaume, « Dental implants ».

<sup>7</sup> De Bruyn et al., « Implant surface roughness and patient factors on long-term peri-implant bone loss ».



## 1.2 Les tissus péri-implantaires

### 1.2.1 Structure des tissus péri-implantaire

Cliniquement, les tissus péri-implantaires kératinisés sains présentent comme caractéristiques une couleur rose pâle avec une présence de piqueté à sa surface<sup>9</sup> et un épithélium de jonction d'environ 1mm. Les tissus péri-implantaires ont donc un aspect proche de la muqueuse alvéolaire, pourtant des différences significatives peuvent être notées sur ce tissu cicatriciel.

La principale différence réside dans l'absence de ligament parodontal. En effet l'implant est directement en contact de l'os, l'implant est ankylosé. Le tissu conjonctif comporte des fibres de collagène orientées parallèlement à l'implant<sup>10</sup>, contrairement au parodonte d'une dent comportant des fibres de Sharpey ancrées dans le ciment et se déployant dans le tissu en forme d'éventail.

La muqueuse péri-implantaire contient plus de collagène et moins de fibroblastes<sup>11</sup> ce qui est une marque d'un turn-over tissulaire diminué contrairement aux tissus en périphérie d'une dent.

Le manchon épithélial autour d'un implant est d'environ 2 mm alors que le conjonctif à une hauteur de 1 à 1,5 mm<sup>12</sup>. Ces valeurs sont conservées qu'elle que soit le parodonte. Lorsque cette hauteur n'est pas respectée par la prothèse, on observe une résorption osseuse péri-implantaire non pathologique.

Enfin sa vascularisation, en l'absence de ligament parodontal, est partiellement palliée par quelques vaisseaux sanguins en périphérie de l'implant, mais elle est moindre quand on compare aux tissus périphériques à la dent.

---

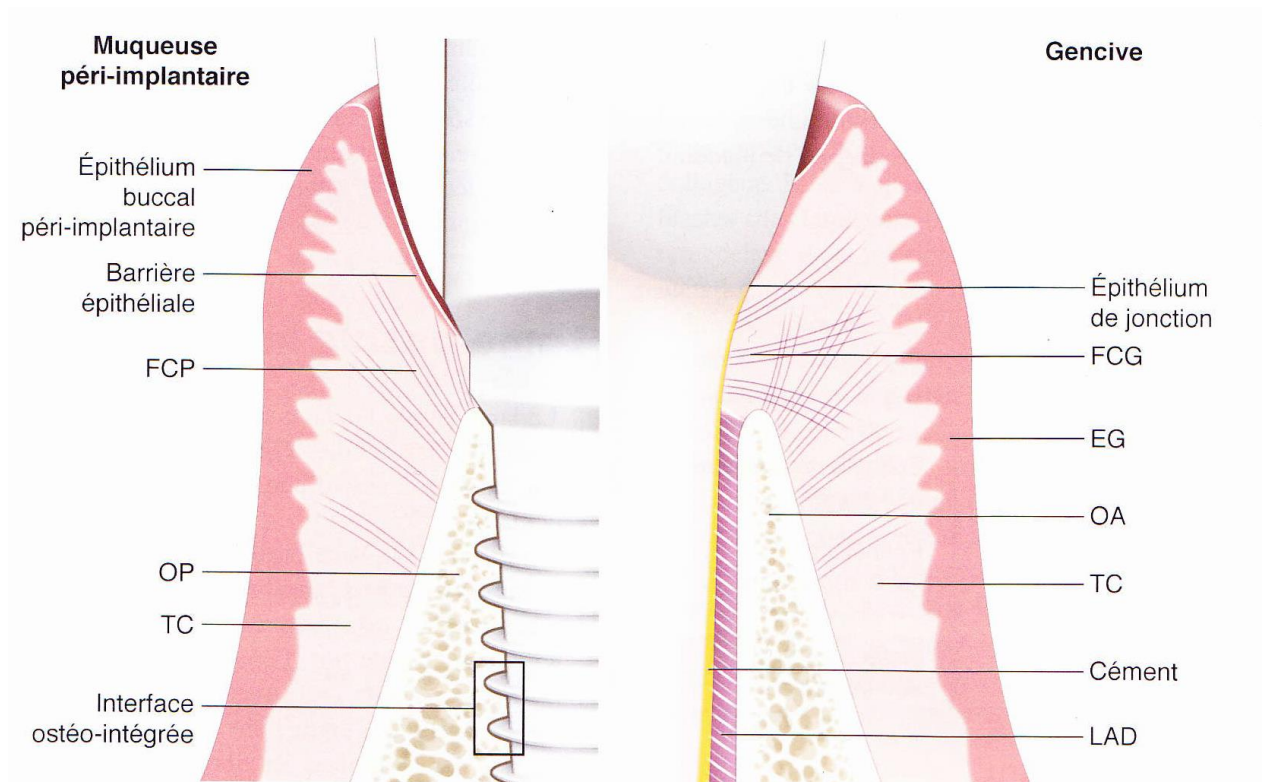
<sup>9</sup> Bouchard, *Parodontologie, dentisterie implantaire. Volume 1, Médecine parodontale.*

<sup>10</sup> Murray et al., « Peri-implant disease ».

<sup>11</sup> Murray et al.

<sup>12</sup> Bouchard, *Parodontologie, dentisterie implantaire. Volume 1, Médecine parodontale.*

Figure 2 : Différence entre le modèle parodontal et le modèle péri-implantaire



EG : épithélium gingival ; FCG : fibres conjonctives gingivales ; FCP : fibres conjonctives péri-implantaires ; LAD : ligament alvéolodentaire ; OA : os alvéolaire ; OP : os péri-implantaire ; TC : tissu conjonctif

Source : Bouchard, *Parodontologie, dentisterie implantaire. Volume 1, Médecine parodontale*, 2015.

### 1.2.2 Evolution physiologiques des tissus péri-implantaire

Le praticien doit contrôler que l'implant remplit les critères suivants, publiés en 1986 par Albrektsson et al<sup>13</sup>, une immobilité de l'implant, un son clair à la percussion, une absence de syndrome infectieux douloureux et une absence de paresthésie.

Le recul clinique sur ce traitement montre une longévité exceptionnelle<sup>14</sup> de l'implant, avec une occlusion adéquate. Sa longévité peut dépasser 15 ans lorsqu'il n'y a pas d'échec implantaire pendant la première année suivant la pose de l'implant<sup>15</sup>.

<sup>13</sup> Bert et Missika, *Implantologie chirurgicale et prothétique*.

<sup>14</sup> Yongsik et al., « Occlusal considerations in implant therapy ».

<sup>15</sup> Bert et Missika, *Implantologie chirurgicale et prothétique*.

Les critères de réussite<sup>16</sup> sont alors :

- Un implant immobile
- Une absence de syndrome infectieux douloureux et absence de paresthésie
- Aucune radioclarité péri-implantaire ne doit être observée aux examens radiologiques
- Une perte verticale osseuse annuelle inférieure à 0,2 mm après la première année de la mise en fonction de l'implant.
- Un taux de succès minimum de 85 % à 5 ans et 80 % à 10 ans

## **1.3 Atteinte des tissus péri-implantaire**

### **1.3.1 Etiologie**

Une flore anaérobie à Gram négatif est intimement liée à l'apparition de maladies péri-implantaires se traduisant par une péri-implantite. Lors de l'exposition du titane dans le milieu buccal, les glycoprotéines de la salive adhèrent à l'implant et permettent la colonisation bactérienne. Cette flore bactérienne peut être délétère aux tissus péri-implantaires en cas d'absence de contrôle de cette dernière.

### **1.3.2 Facteurs de risque**

Les facteurs de risque des atteintes des tissus péri-implantaires sont multiples et peuvent être divisés en deux catégories : les facteurs locaux et les facteurs généraux.

Les facteurs de risque généraux impactent sur la susceptibilité d'un individu à subir une infection péri-implantaire et une perte de l'ostéointégration de l'implant, voici quelques exemples :

- L'hygiène : une forte relation est constatée entre la plaque dentaire et l'inflammation des tissus, elle est dose dépendante<sup>17</sup>.
- Un antécédent de parodontite : les patients ayant souffert d'une parodontite devront être surveillés avec plus d'attention, les risques de péri-implantite sont

---

<sup>16</sup> Assémat-Tessandier et Amzalag, *La décision en implantologie*.

<sup>17</sup> Murray et al., « Peri-implant disease ».

bien plus élevés dans ces conditions<sup>18</sup>. Extraire les dents atteintes de parodontite ne résout en rien ce facteur de risque<sup>19</sup>.

- Le tabac : un fumeur présente un risque plus élevé de péri-implantite qu'un non-fumeur<sup>20</sup>. Ainsi la consommation de 10 cigarettes par jour augmente de 10 % la probabilité d'avoir une péri-implantite, une consommation supérieure à 20 cigarettes augmente ce risque de plus de 30 %<sup>21</sup>. C'est une conséquence directe de la diminution de la vascularisation de la zone et donc la cicatrisation<sup>22</sup> par le tabac
- La génétique : chaque individu possède une réaction immunitaire différentes, et cette réaction peut entraîner une inflammation excessive fasse à une infection.<sup>23</sup>

Les facteurs locaux sont ceux qui agissent directement sur la charge bactérienne, voici une liste non exhaustive de ces facteurs de risque :

- L'accessibilité à l'hygiène : elle représente près de 50 % des cas de péri-implantites, elle dépend de la position de l'implant et de la prothèse supra-implantaire<sup>24</sup>.
- Le type d'implant et de connexion : un hiatus entre le collet de l'implant et la suprastructure prothétique est un site de prolifération bactérien et favorise alors l'inflammation des tissus péri-implantaires. La rugosité des parties transmuqueux favorise les attaches conjonctives contrairement aux implants usinés mais favorise aussi la prolifération bactérienne une fois exposée. Une poche peut se former en fonction du type d'implant utilisé et du matériau utilisé<sup>25</sup>.
- Les dents atteintes de parodontite : ces dents conservées peuvent jouer le rôle de réservoir bactérien<sup>26</sup>.

---

<sup>18</sup> Murray et al.

<sup>19</sup> Bouchard, *Parodontologie, dentisterie implantaire. Volume 1, Médecine parodontale*.

<sup>20</sup> Murray et al., « Peri-implant disease ».

<sup>21</sup> Bouchard, *Parodontologie, dentisterie implantaire. Volume 1, Médecine parodontale*.

<sup>22</sup> Bouchard.

<sup>23</sup> Giovannoli et Renvert, *Péri-implantites*.

<sup>24</sup> Giovannoli et Renvert.

<sup>25</sup> Giovannoli et Renvert.

<sup>26</sup> Giovannoli et Renvert.

- La rugosité des implants : tant que l'implant n'est pas exposé dans le milieu buccal, son état de surface n'a pas d'importance mais, lors d'une exposition de sa surface, la rugosité d'un implant facilite la colonisation par les micro-organismes<sup>27</sup>.

Des facteurs de risque non contrôlés peuvent être à l'origine d'atteinte des tissus péri-implantaires superficiels et profonds lors d'une absence de thérapeutique et mener à un échec du traitement implantaire.

L'échec implantaire est défini par les caractéristiques suivantes<sup>28</sup> :

- Une douleur de l'implant à la fonction
- Une mobilité de l'implant
- Un exsudat purulent non contrôlé
- Une perte osseuse supérieure à la moitié de la hauteur de l'implant objectivable radiologiquement

Cet échec peut être précoce en se produisant, quelques semaines à quelques mois, après la pose de l'implant ou il peut être tardif. La péri-implantite peut mener à un échec tardif du traitement.

---

<sup>27</sup> Bouchard, *Parodontologie, dentisterie implantaire. Volume 1, Médecine parodontale*.

<sup>28</sup> Suarez et al., « Implant surface detoxification : a comprehensive review ».

### 1.3.3 Définition de la mucosite

La mucosite est une atteinte des tissus péri-implantaires superficiels, une inflammation des tissus mous supracrestaux. Elle est diagnostiquée par un érythème, un œdème et un saignement au niveau du site implantaire. Cette inflammation est réversible<sup>29</sup>.

### 1.3.4 Définition de la péri-implantite

La péri-implantite est une pathologie induite par la plaque dentaire<sup>30</sup> caractérisée par une inflammation des tissus péri-implantaires profonds entraînant une perte d'os progressive, support de l'implant<sup>31</sup>. Elle peut aboutir à une perte de l'implant en absence de traitement. S'ajoute alors aux signes cliniques de la mucosite une poche péri-implantaire et une suppuration.

Le sondage permet d'objectiver la présence de cette poche, et donc d'une perte d'attache. Cependant le sondage péri-implantaire est naturellement de 2 à 3 mm contrairement au sillon gingivo-dentaire qui est physiologiquement de 1 à 2 mm. Cela est dû à l'absence de fibres de collagène orientées horizontalement<sup>32</sup>. Un saignement au sondage indique une inflammation des tissus et une suppuration le signe d'une infection<sup>33</sup>.

La mobilité ne permet pas de diagnostiquer une péri-implantite sauf cas terminal. Une perte de tissus osseux en cervicale de l'implant dans le stade précoce de ce phénomène n'aboutit pas à une mobilité de cet implant<sup>34</sup>.

La radiographie objective une perte osseuse entre des points de références, telle que la connexion entre le pilier implantaire et l'implant, ou tel que le sommet crestal de l'os péri-implantaire<sup>35</sup>.

La péri-implantite est alors marquée par une perte osseuse péri-implantaire, ces lésions osseuses en périphérie de l'implant sont de différents types<sup>36</sup>:

- Un défaut circonférentiel est un défaut à quatre parois entourant l'implant.
- Un défaut à trois parois où seule une paroi osseuse manque.

---

<sup>29</sup> Giovannoli et Renvert, *Péri-implantites*.

<sup>30</sup> Papapanou et al., « Periodontitis ».

<sup>31</sup> Murray et al., « Peri-implant disease ».

<sup>32</sup> Bouchard, *Parodontologie, dentisterie implantaire. Volume 1, Médecine parodontale*.

<sup>33</sup> Murray et al., « Peri-implant disease ».

<sup>34</sup> Murray et al.

<sup>35</sup> Murray et al.

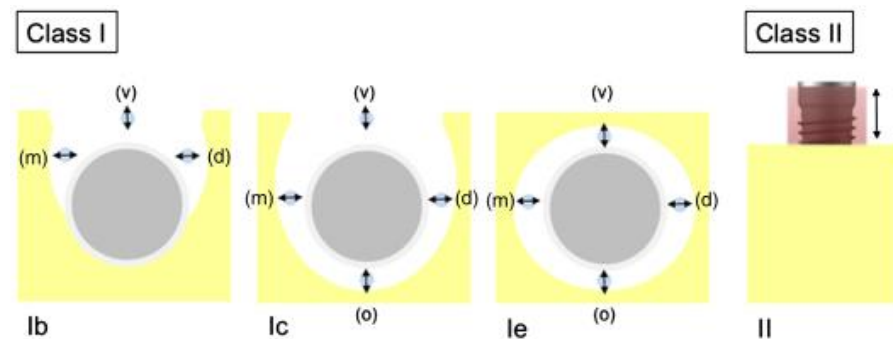
<sup>36</sup> Giovannoli et Renvert, *Péri-implantites*.

- Un défaut à 2 parois, où une conservation des murs osseux mésiaux et distaux est généralement observée.
- Les implants distaux, peuvent avoir des défauts à une paroi, c'est-à-dire que seul le mur mésial persiste.
- Enfin en l'absence de lésion infra osseuse, si une face de l'implant est mise à nue, on parle de déhiscence osseuse, résultat d'un mauvais positionnement lors de la pose de l'implant ou d'une crête osseuse trop fine par rapport au diamètre de l'implant.

Selon le Dr Schwarz, ces défauts osseux peuvent être répartis en deux classes<sup>37 38</sup> :

- Classe 1 :
  - 1a : déhiscence vestibulaire sans cratérisation
  - 1b : déhiscence vestibulaire associée à une résorption semi-circulaire allant jusqu'à la moitié du corps de l'implant
  - 1c : déhiscence vestibulaire associée à une résorption circulaire totale
  - 1d : déhiscence vestibulaire et linguale avec une résorption circulaire totale
  - 1e : résorption circulaire
- Classe 2 : résorption supra-crestale

Figure 3 : Illustrations de lésions osseuses péri-implantaires décrites par le Dr Schwarz et al.



Source : Schwarz et al. « Surgical therapy of advanced ligature-induced peri-implantitis defects : cone-beam computed tomographic and histological analysis », 2011.

<sup>37</sup> Schwarz f. et al., « Surgical therapy of advanced ligature-induced peri-implantitis defects ».

<sup>38</sup> Bouchard, *Parodontologie, dentisterie implantaire. Volume 1, Médecine parodontale*.

Il est possible de classer les péri-implantites en trois grandes classes selon le Dr Froum et al.<sup>39</sup> :

Tableau 1 : Proposition de classification des péri-implantites selon le Dr Froum et al.

Classification des péri-implantites	
Péri-implantite précoce	Profondeur de poche supérieure ou égale à 4 mm Un saignement et/ou une suppuration au sondage Une perte osseuse inférieure à 25 % de la hauteur totale de l'implant.
Péri-implantite modérée	Profondeur de poche supérieure ou égale à 6 mm Un saignement et/ou une suppuration au sondage Une perte osseuse de 25 % à 50 % de la hauteur totale de l'implant.
Péri-implantite sévère	Profondeur de poche supérieure ou égale à 8 mm Un saignement et/ou une suppuration au sondage Une perte osseuse supérieure à 50% de la hauteur totale de l'implant.

Source : Froum et al, « A proposed classification for peri-implantitis », 2012.

La classification des péri-implantites du Dr Froum ne permet pas de s'orienter vers une technique chirurgicale particulière, à contrario la classification des défauts osseux du Dr Schwarz oriente vers un traitement de la péri-implantite notamment l'implantoplastie.

### 1.3.5 Prévalence de la péri-implantite

La prévalence des péri-implantites varie de 11,3 % à 47,1 % lorsque les études comptent en patient, et de 6,6 % à 36,6 % en site implantaire, mais de trop grandes différences entre les études sont observées en fonction des facteurs cliniques pris en compte<sup>40</sup>, et des critères d'inclusions<sup>41</sup>. Cependant le type de lésions osseuses le plus fréquemment observées, dans 79 % des cas, seraient des lésions de classe 2 associées à des lésions infra-osseuses notamment de classe 1e<sup>42</sup>.

<sup>39</sup> Froum et Rosen, « A proposed classification for peri-implantitis ».

<sup>40</sup> Rakic et al., « How frequent does peri-implantitis occur? »

<sup>41</sup> Muñoz Giraldo et al., « Prevalence of peri-implant disease according to periodontal probing depth and bleeding on probing : a systematic review and meta-analysis ».

<sup>42</sup> Schwarz et al., « Impact of the method of surface debridement and decontamination on the clinical outcome following combined surgical therapy of peri-implantitis : a randomized controlled clinical study ».



Tableau 2 : Prévalences des péri-implantites selon les paramètres définissant la maladie

Etudes	Type d'étude	Nombre de sujet/implant	Paramètre utilisé pour définir la péri-implantite	Prévalence
Fransson et al	Etude transversale	662/34123	Perte progressive d'os supérieure à 3 spires de l'implant	27,8 % des sujets 12,4 % des implants
Roos-Jansåker et al	Etude transversale	218/1057	Saignement au sondage, perte de niveau osseux atteignant 3 à 4 spires (3,1-3,7 mm)	16 % des sujets 6,6 % des implants
Koldsland et al	Evaluation de sujets traités par l'Université d'Oslo entre 1990 et 2005	49/104	Profondeur de poche supérieure à 4mm, perte d'os, perte d'os radiographiquement objectivable supérieur à 2mm Saignement au sondage.	47,1 % des sujets 36,6 % des implants
		12/106	Perte d'os, perte d'os radiographiquement objectivable supérieure ou égale à 3mm Saignement au sondage Suppuration à un sondage supérieur à 6 mm	11,3 % des sujets

Source : Froum et al, « A proposed classification for peri-implantitis », 2012.

## 2 : L'implantoplastie

---

Dans le chapitre précédent il est décrit que plus d'un implant sur dix subira une péri-implantite et la majorité des lésions osseuses associées sont de classe 2, laissant alors des spires de l'implant à nu sans possibilité de recouvrement osseux. La présence de ces spires et la rugosité de l'implant favoriseront l'adhésion des micro-organismes à l'implant et donc le maintien de l'inflammation péri-implantaire. C'est en 1996, que les docteurs Quirynen M., Bollen C.M. et al énoncent l'idée de réduire mécaniquement la rugosité du pilier implantaire<sup>4344</sup> afin de réduire l'inflammation des tissus péri-implantaires. Malgré l'absence de résultat positif sur le pilier, l'idée de réduire la rugosité est transposée à l'implant avec l'étude de Rimondini et al en 2000<sup>45</sup>, c'est la naissance de l'implantoplastie.

### 2.1 Définition de l'implantoplastie

L'implantoplastie est un traitement mécanique de surface consistant en une suppression des spires apparentes de l'implant et en un lissage de la surface de ce dernier à l'aide d'instruments rotatifs. Ce traitement a pour but de retirer la surface affectée de titane de l'implant et de diminuer le potentiel d'adhérence du biofilm bactérien à la surface implantaire<sup>46</sup>.

### 2.2 Les indications de l'implantoplastie

Un traitement non-chirurgical est nécessaire avant toute chirurgie. Cette étape permet de réduire l'inflammation, de contrôler l'hygiène du patient, et la réponse des tissus au traitement<sup>47</sup>.

Pour cela l'utilisation de curette ou d'insert (en plastique ou en téflon) est pratiquée, le traitement par laser CO2 est aussi une alternative. Le traitement mécanique peut être associé

---

<sup>43</sup> Bollen et al., « The influence of abutment surface roughness on plaque accumulation and peri-implant mucositis ».

<sup>44</sup> Quirynen et al., « The influence of titanium abutment surface roughness on plaque accumulation and gingivitis ».

<sup>45</sup> Rimondini, Simoncini, et Carrassi, « Micro-morphometric assessment of titanium plasma-sprayed coating removal using burs for the treatment of peri-implant disease ».

<sup>46</sup> Ramel et al., « Surface roughness of dental implants and treatment time using six different implantoplasty procedures ».

<sup>47</sup> Giovannoli et Renvert, *Péri-implantites*.

à un traitement chimique impliquant des antibiotiques locaux, des antiseptiques tels que la tétracycline ou la chlorhexidine.

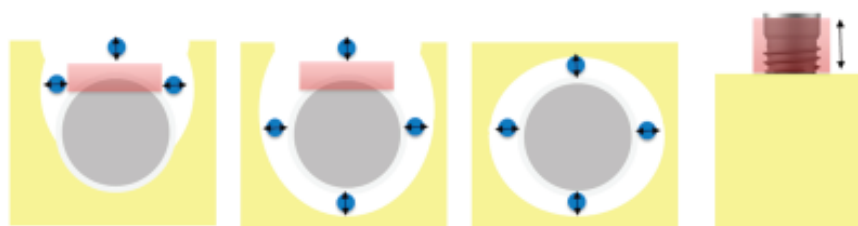
Lors du traitement chirurgical, le praticien emploiera différentes stratégies en fonction du défaut osseux :

- Si le défaut osseux est à quatre parois, le chirurgien s'emploiera à pratiquer une chirurgie dite réparatrice en comblant le défaut avec de l'os ou un substitut osseux.<sup>48</sup>
- De même pour un défaut à trois parois ou une déhiscence, de l'os ou un substitut osseux accompagné d'une membrane de collagène sont appliqués.<sup>49</sup>
- Cependant les défauts comportant deux parois, une paroi ou une perte osseuse horizontale entraînent une chirurgie soustractive impliquant un lambeau positionné apicalement et une plastie osseuse.<sup>50</sup>

Toutefois ces traitements impliquent une éviction des tissus de granulation et une décontamination de la surface implantaire. Pour cela, différentes techniques sont utilisables, le praticien peut user de curettes, de brosettes rotatives en titane, d'aéropolisseur, de laser et enfin pratiquer une implantoplastie<sup>51</sup>.

L'implantoplastie est pratiquée dans le cas où un comblement osseux n'est pas réalisable ou ne peut prendre en charge la totalité de la lésion. On constate alors que seules les lésions de classe 1e ne sont pas prises en charge par l'implantoplastie<sup>52</sup>.

Figure 4 : Implantoplastie en fonction de la lésion osseuse



En rouge les zones où l'implantoplastie est indiquée ; en bleu les zones pouvant faire l'objet d'un comblement osseux

Source : Schwarz et al., « Impact of the method of surface debridement and decontamination on the clinical outcome following combined surgical therapy of peri-implantitis : a randomized controlled clinical study », 2011.

<sup>48</sup> Giovannoli et Renvert.

<sup>49</sup> Giovannoli et Renvert.

<sup>50</sup> Giovannoli et Renvert.

<sup>51</sup> Giovannoli et Renvert.

<sup>52</sup> Schwarz et al., « Impact of the method of surface debridement and decontamination on the clinical outcome following combined surgical therapy of peri-implantitis : a randomized controlled clinical study ».

## 2.3 Protocoles de l'implantoplastie

### 2.3.1 Préparation du site opératoire

Après une anesthésie locale, un lambeau mucopériosté est levé. Afin d'obtenir une vision directe sur la zone de traitement et préserver un maximum de tissu sain, un lambeau de Widman modifié est indiqué pour le traitement chirurgical d'une péri-implantite<sup>53</sup>. Une éviction totale, du col du tissu mou infecté et du tissu de granulation, est pratiquée puis une implantoplastie est faite sur la zone à l'exception de la région concernée par la chirurgie dite réparatrice.

La présence ou non d'une hauteur suffisante de gencive attachée ne semble pas avoir d'incidence sur l'apparition de péri-implantite<sup>54</sup>, cependant sa présence permet un meilleur contrôle de la plaque dentaire et donc de l'inflammation péri-implantaire. Afin d'augmenter le succès de l'opération, comme tout traitement péri-implantaire, il serait judicieux d'assurer la présence de tissus kératinisés sur la zone. Une greffe épithélio-conjonctive avant l'opération peut contribuer à la stabilité des tissus péri-implantaires même en présence de péri-implantite<sup>55</sup>.

### 2.3.2 L'implantoplastie

L'implantoplastie consiste au polissage de la surface implantaire. Pour cela un contre-angle bague rouge ayant une rotation comprise entre 60 et 120 000 tours par minute est conseillé, couplé avec une irrigation de 20 ml/min d'une solution salée stérile refroidie. En effet il est important de diminuer un maximum la température produite par les frottements car un choc thermique compris entre 42° et 45° est réversible pour les ostéoblastes alors qu'il devient irréversible à 47° en une minute d'exposition<sup>56</sup>.

Le Dr Schwarz utilise une séquence précise de fraises<sup>57</sup> pour retirer les spires exposées de l'implant et polir la zone. Tout d'abord la topographie de l'implant est modifiée à l'aide d'une fraise diamantée abrasive en ballon de rugby à bague rouge (grain de 46 µm), avant de polir

---

<sup>53</sup> Giovannoli et Renvert, *Péri-implantites*.

<sup>54</sup> Giovannoli et Renvert.

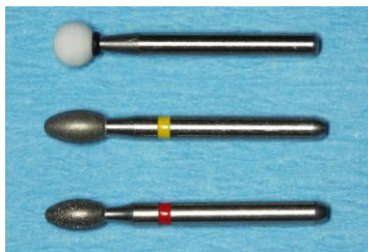
<sup>55</sup> Giovannoli et Renvert.

<sup>56</sup> Souza Júnior et al., « Analysis of effectiveness of different rotational instruments in implantoplasty: an in vitro study ».

<sup>57</sup> Schwarz, John, et Becker, « The influence of implantoplasty on the diameter, chemical surface composition, and biocompatibility of titanium implants ».

avec un ballon de rugby bague jaune (grain extra-fin, 25  $\mu\text{m}$ ) et de lisser en utilisant une pierre d'Arkensas.

Figure 5 : Fraises utilisées par le Dr Schwarz pour pratiquer l'implantoplastie

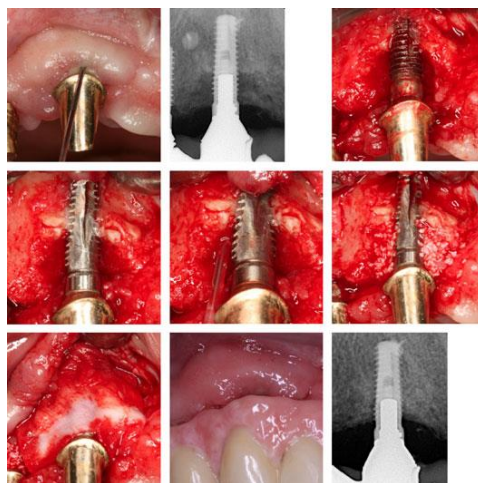


Source : Schwarz et al. « The influence of implantoplasty on the diameter, chemical surface composition, and biocompatibility of titanium implants », 2017.

Cependant l'utilisation de fraises en carbure de tungstène ou multi-lames ne sont pas contre indiquées, en effet la rugosité obtenue lors de la procédure est sensiblement la même<sup>58</sup>. Seules différences : les fraises en carbure de tungstène présentent une élévation de température de l'implant moindre (1,12° contre 4,67° pour les fraises diamantées)<sup>59</sup> et les fraises multi-lames permettent d'obtenir une rugosité minimum plus rapidement lors de l'implantoplastie (33 secondes contre 50 secondes pour les fraises diamantées).

Les chirurgies réparatrices ou soustractives sont alors pratiquées en fonction du défaut osseux.

Figure 6 : Implantoplastie associée avec un comblement osseux



Source : Schwarz et al., « Four-year follow-up of combined surgical therapy of advanced peri-implantitis evaluating two methods of surface decontamination », 2013.

<sup>58</sup> Souza Júnior et al., « Analysis of effectiveness of different rotational instruments in implantoplasty: an in vitro study ».

<sup>59</sup> Souza Júnior et al.

### 2.3.3 Suivi post opératoire

Selon le protocole mis en place par le Dr Schwarz, le patient se verra prescrire un bain de bouche, d'une solution à 0,2 % de digluconate de chlorhexidine, deux fois par jour durant les deux premières semaines<sup>60</sup> suivant la date de chirurgie. Les sutures dues au lambeau mucopériosté seront retirées après 10 jours<sup>61</sup>. Un suivi sur les mois suivant l'implantoplastie est indispensable. Un nettoyage professionnel supra gingival des dents et des implants doit être alors régulièrement prodigué<sup>62</sup> au cours de l'année.

---

<sup>60</sup> Schwarz et al., « Impact of the method of surface debridement and decontamination on the clinical outcome following combined surgical therapy of peri-implantitis : a randomized controlled clinical study ».

<sup>61</sup> Schwarz et al.

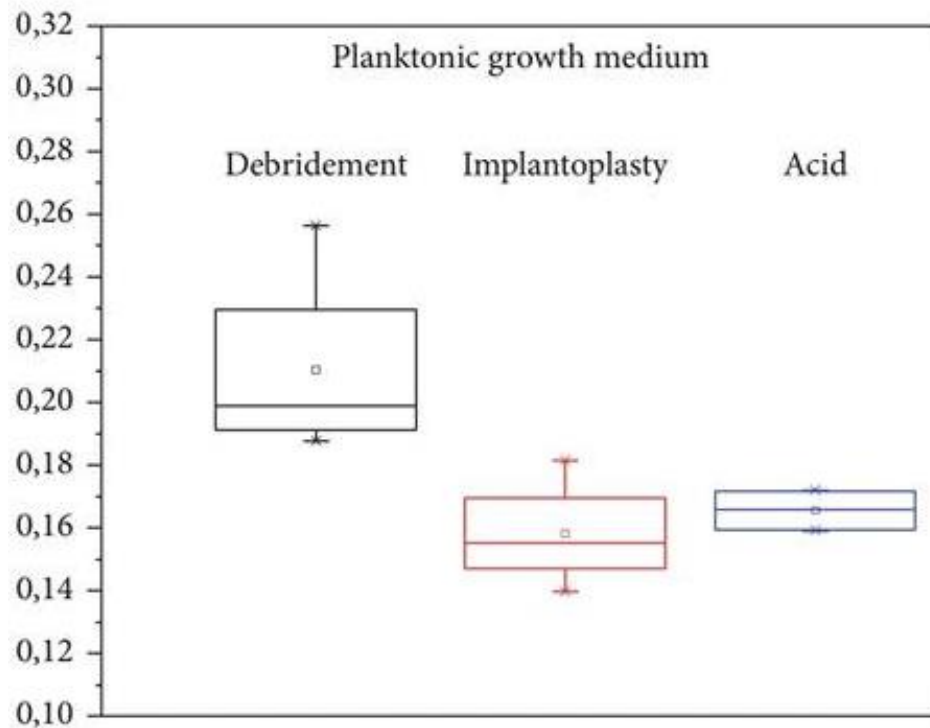
<sup>62</sup> Schwarz et al.

## 2.4 Les avantages de l'implantoplastie

Les implants dits « lisses » ont une rugosité inférieure à  $0,5 \mu\text{m}^{63}$ , sensiblement la même que celle des implants après implantoplastie et polissage à la pierre d'Arkansas qui est d'environ  $0,39 \mu\text{m} \pm 0,13 \mu\text{m}^{64}$ . L'implantoplastie permet donc par traitement clinique d'atteindre une rugosité minimale équivalente à celle obtenue industriellement.

Comme rappelé précédemment dans les facteurs de risques locaux, la rugosité du matériau favorise la colonisation de l'implant par les micro-organismes. Une diminution du développement du biofilm bactérien est alors objectivable à 48 h après une implantoplastie, supérieure à un débridement simple<sup>65</sup>.

Figure 7 : Prolifération du biofilm bactérien après différents traitements péri-implantaires



Source : Geremias et al « Biofilm analysis of retrieved dental implants after different peri-implantitis treatments », 2016.

<sup>63</sup> De Bruyn et al., « Implant surface roughness and patient factors on long-term peri-implant bone loss ».

<sup>64</sup> Schwarz, John, et Becker, « The influence of implantoplasty on the diameter, chemical surface composition, and biocompatibility of titanium implants ».

<sup>65</sup> Geremias et al., « Biofilm analysis of retrieved dental implants after different peri-implantitis treatments ».

L'implantoplastie s'inscrit dans un traitement chirurgical, il nécessite alors un lambeau, une éviction des tissus de granulation et du tartre sous-gingival. Ainsi le milieu est assaini avant de pratiquer l'implantoplastie. L'implantoplastie consiste en une diminution de la rugosité de l'implant, La diminution de la rugosité permet non seulement de limiter l'adhésion du biofilm mais permet aussi la prolifération des fibroblastes<sup>6667</sup>.

Dans une publication de 2007, le Dr Romeo et al a observé une régénération osseuse après implantoplastie, lors d'une réévaluation à trois ans, de 4 cas sur 18. Une implantoplastie peut donc mener à une régénération osseuse<sup>69</sup>.

## 2.5 Les inconvénients de l'implantoplastie

Lors d'une chirurgie d'accès, une récession est objectivée, cependant cette récession est plus importante avec la pratique d'une implantoplastie<sup>70</sup>. Cette récession est étudiée par le docteur Roméo et al en 2005 où une valeur du test T de Student de - 2,14 est démontrée entre un groupe sans implantoplastie et un groupe avec implantoplastie. Il est alors indispensable de prendre en compte l'impact du défaut esthétique lors d'une implantoplastie dans les secteurs antérieurs.

D'un point de vue mécanique, l'implantoplastie n'est pas sans risque. En effet, la résistance à la flexion est diminuée de  $613,9\text{N} \pm 42,8\text{ N}$  à  $511,4 \pm 55,9\text{ N}$ <sup>71</sup>. Le risque de fracture de l'implant est alors plus élevé après une implantoplastie. Cependant selon une étude de 2017 du Dr Costa-Berenguer et al, la résistance à la compression semble peu changée<sup>72</sup>.

La corticale osseuse se nécrose lorsqu'elle subit une température de 47°C durant une 1 minute et les ostéoblastes ont des dommages irréversibles à partir de 48°C. Bien que l'os ne soit pas un bon conducteur, le titane l'est, pratiquer une implantoplastie augmente la température<sup>73</sup> causée par le frottement des rotatifs sur l'implant. Une implantoplastie menée avec une irrigation insuffisante peut donc se conclure en une nécrose osseuse.

---

<sup>66</sup> Schwarz, John, et Becker, « The influence of implantoplasty on the diameter, chemical surface composition, and biocompatibility of titanium implants ».

<sup>67</sup> Souza Júnior et al., « Analysis of effectiveness of different rotational instruments in implantoplasty: an in vitro study ».

<sup>69</sup> Romeo et al., « Therapy of peri-implantitis with resective surgery. A 3-year clinical trial on rough screw-shaped oral implants. Part II : radiographic outcome ».

<sup>70</sup> Romeo et al., « Therapy of peri-implantitis with resective surgery. A 3-year clinical trial on rough screw-shaped oral implants. Part I : clinical outcome ».

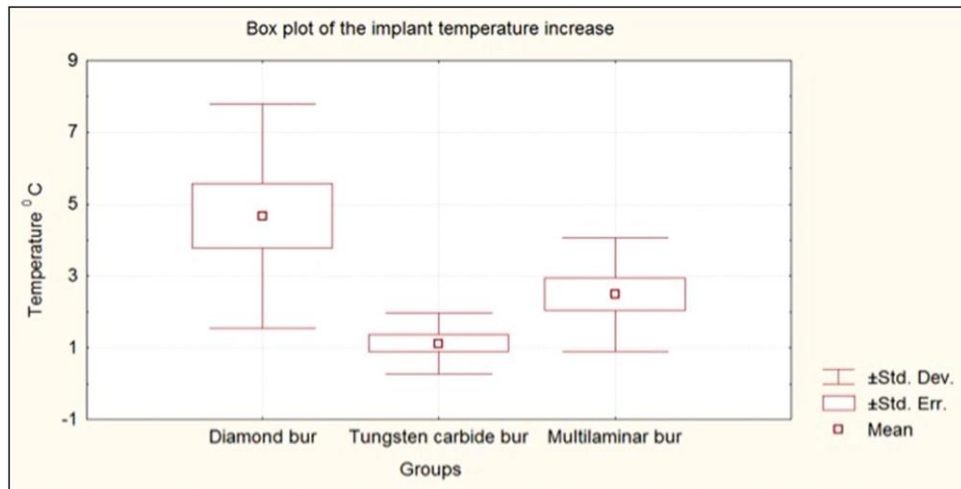
<sup>71</sup> Schwarz, John, et Becker, « The influence of implantoplasty on the diameter, chemical surface composition, and biocompatibility of titanium implants ».

<sup>72</sup> Costa-Berenguer et al., « Effect of implantoplasty on fracture resistance and surface roughness of standard diameter dental implants ».

<sup>73</sup> Souza Júnior et al., « Analysis of effectiveness of different rotational instruments in implantoplasty: an in vitro study ».



Figure 8 : Analyse de la hausse de température en fonction du type de fraise utilisée



Source : Schwarz et al, « The influence of implantoplasty on the diameter, chemical surface composition, and biocompatibility of titanium implants », 2017.

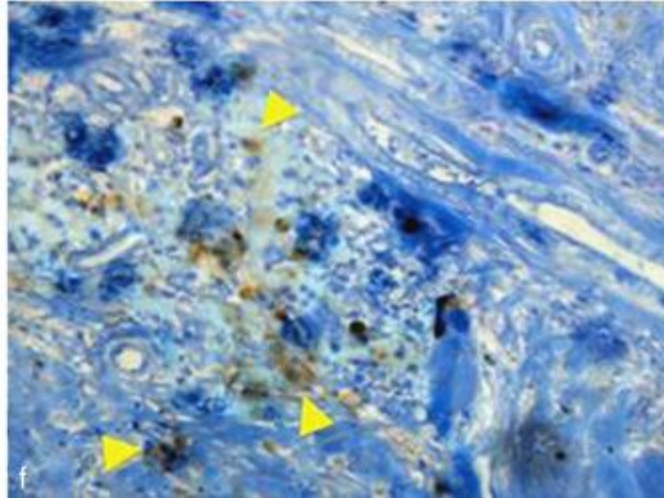
Cette procédure pollue le site opératoire, il est alors légitime de se demander si les particules de titanes peuvent avoir un effet néfaste sur les tissus environnants. Les surfaces polluées observées présentent une inflammation chronique contenant des lymphocytes et des cellules plasmatiques dans des zones encapsulées par du tissu fibreux<sup>74</sup>, mais aucun autre effet secondaire sur la cicatrisation et aucune évolution de ces zones n'ont été rapportés notamment dans les études de Schwarz et al de 2011. La présence de particules de titane est retrouvée dans des tissus sains et dans des tissus atteints de maladies péri-implantaires, en faible quantité le titane n'a aucune influence sur les tissus mais peu mener à une inflammation non désirée à forte proportion<sup>75</sup>. Il est alors recommandé de minimiser la pollution du site opératoire. L'utilisation d'une pierre d'Arkansas est vivement conseillée car l'usage de fraises en silicone augmente la pollution du site opératoire<sup>76</sup>

<sup>74</sup> Schwarz f. et al., « Surgical therapy of advanced ligature-induced peri-implantitis defects ».

<sup>75</sup> Mombelli, Hashim, et Cionca, « What is the impact of titanium particles and biocorrosion on implant survival and complications? »

<sup>76</sup> Ramel et al., « Surface roughness of dental implants and treatment time using six different implantoplasty procedures ».

Figure 9 : Analyse histologique des débris dus à l'implantoplastie



Les flèches jaunes indiquent les débris de titane

On constate la haute vascularisation de la zone et la présence de cellules de l'inflammation révélées par le piqueté du tissu

Source : Schwarz et al., « Surgical therapy of advanced ligature-induced peri-implantitis defects : cone-beam computed tomographic and histological analysis », 2011.

## 2.6 Evidence based dentistry

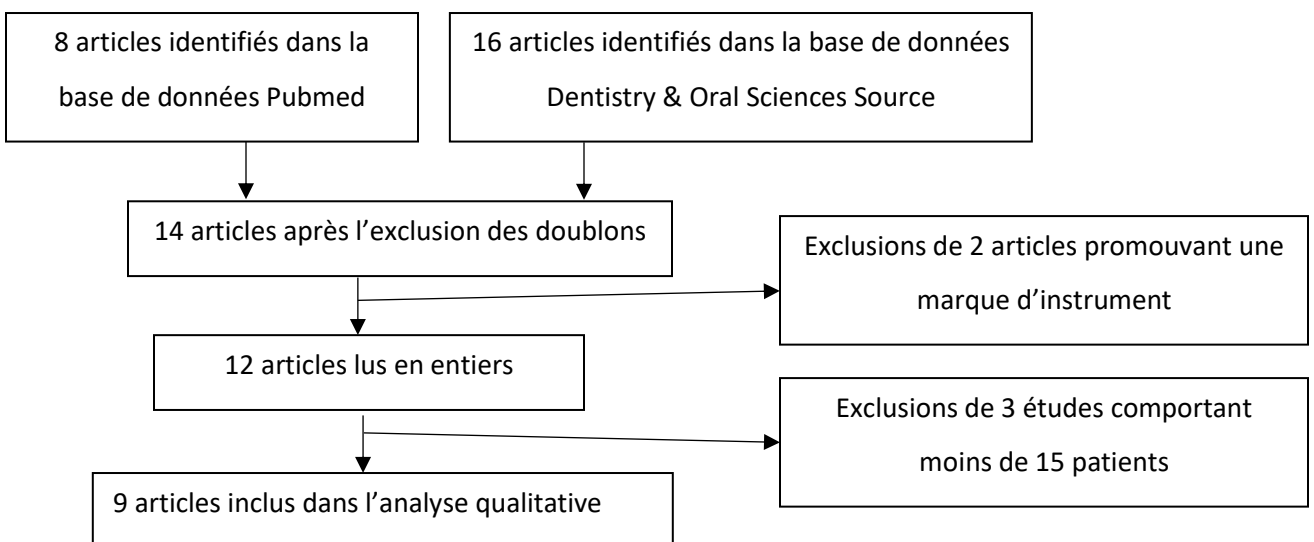
Maintenant que l'implantoplastie a été définie, il est important de pouvoir évaluer cette technique à travers la littérature scientifique afin de mesurer son impact sur l'implant et sur la péri-implantite. Pour cela nous avons recherché des essais cliniques, des études comparatives, des études randomisées et des études d'évaluation de traitement menées sur l'Homme in vivo de l'année 2000 à nos jours dans les bases de données de PubMed et Dentistry and Oral Sciences Source. Les critères d'inclusions de ces études sont les suivants :

- Etudes menées sur l'humain in vivo
- Etudes menées sur des patients subissant une péri-implantite définie
- Etudes possédant 15 cas cliniques ou plus
- Etudes ne privilégiant pas une marque d'instrument de fraise

Ainsi neuf études ont été retenues lors de cette recherche, les suites d'études ont été conservées.

### 2.6.1 Equation de recherche

La recherche suivante a été menée sur le site Pubmed ainsi que sur Dentistry & Oral Sciences Source : `implantoplasty[All Fields] AND ((Clinical Trial[ptyp] OR Comparative Study[ptyp] OR Evaluation Studies[ptyp] OR Randomized Controlled Trial[ptyp]) AND "humans"[MeSH Terms]) AND ("2000/01/01"[PDAT] : "2019/12/31"[PDAT])`



## 2.6.2 Résultat de l'équation de recherche

Tableau 3 : Récapitulatif des articles randomisés sélectionnés pour l'évaluation de l'implantoplastie

Titre	Auteurs	Date	Objectifs	Méthodes	Résultat
Therapy of peri-implantitis with resective surgery : A 3-year clinical trial on rough screw-shaped oral implants. Part I: clinical outcome <sup>77</sup>	Romeo et Al	2004	Comparer cliniquement deux traitements : une chirurgie soustractive avec implantoplastie et une chirurgie sans implantoplastie	Essai clinique randomisé : 10 patients avec implantoplastie (Groupe test) 7 patients sans implantoplastie (Groupe contrôle)	Un indice de saignement, une profondeur de poche et un niveau de sondage plus amélioré dans le groupe test que dans le groupe contrôle mais un indice de récession muqueuse en faveur du groupe contrôle.

<sup>77</sup> Romeo et al., « Therapy of Peri-Implantitis with Resective Surgery ».

Impact of the method of surface debridement and decontamination on the clinical outcome following combined surgical therapy of peri-implantitis : a randomized controlled clinical study <sup>78</sup>	Schwartz et al	2011	Comparaison de deux méthodes de décontamination après une implantoplastie sur 6 mois : le laser et la curette en plastique	Etude randomisée sur 32 patients séparés en 2 groupes : 1 groupe traité au laser, 1 groupe traité à la curette en plastique. Sont relevés : l'indice plaque, le saignement, la récession muqueuse, la profondeur de poche et le niveau d'attache.	Une nette améliorations des indices mais aucune différence significative entre les deux traitements.
--	----------------	------	--	---	--

Source : Auteur, 2019.

---

<sup>78</sup> Schwarz et al., « Impact of the method of surface debridement and decontamination on the clinical outcome following combined surgical therapy of peri-implantitis : a randomized controlled clinical study ».

Tableau 4 : Récapitulatif des articles non randomisés sélectionnés pour l'évaluation de l'implantoplastie

<p>Combined surgical therapy of advanced peri-implantitis evaluating two methods of surface decontamination : a 7-year follow-up observation<sup>79</sup></p>	<p>Schwartz et al</p>	<p>2016</p>	<p>Comparaison de deux méthodes de décontamination après une implantoplastie sur 7 ans : le laser et la curette en plastique</p>	<p>Etude randomisée sur 15 patients séparés en 2 groupes : 1 groupe traité au laser, 1 groupe traité à la curette en plastique. Sont relevés : l'indice plaque, le saignement, la récession muqueuse, la profondeur de poche et le niveau d'attache.</p>	<p>Idem que les deux articles précédents, en somme les méthodes complémentaires à l'implantoplastie a peu d'influence sur le résultat clinique.</p>
<p>Combined surgical therapy of peri-implantitis evaluating two methods of surface debridement and decontamination. A two-year clinical follow up report<sup>80</sup></p>	<p>Schwartz et al</p>	<p>2012</p>	<p>Comparaison de deux méthodes de décontamination après une implantoplastie sur 2 ans : le laser et la curette en plastique</p>	<p>Etude randomisée sur 26 patients séparés en 2 groupes : 1 groupe traité au laser, 1 groupe traité à la curette en plastique. Sont relevés : l'indice plaque, le saignement, la récession muqueuse, la profondeur de poche et le niveau d'attache.</p>	<p>Idem que l'article précédent mais on remarque que Les lésions combinées classe 1c + 2 et classe 1b + 2 répondent mieux aux traitements contrairement aux lésions de classe 1e + 2</p>

<sup>79</sup> Schwarz et al., « Combined surgical therapy of advanced peri-implantitis evaluating two methods of surface decontamination ».

<sup>80</sup> Schwarz et al., « Combined surgical therapy of peri-implantitis evaluating two methods of surface debridement and decontamination. A two-year clinical follow up report ».

Four-year follow-up of combined surgical therapy of advanced peri-implantitis evaluating two methods of surface decontamination <sup>81</sup>	Schwartz et al	2013	Comparaison de deux méthodes de décontamination après une implantoplastie sur 4 ans : le laser et la curette en plastique	Etude randomisée sur 17 patients séparés en 2 groupes : 1 groupe traité au laser, 1 groupe traité à la curette en plastique. Sont relevés : l'indice plaque, le saignement, la récession muqueuse, la profondeur de poche et le niveau d'attache.	Idem que les deux articles précédents, en somme les méthodes complémentaires à l'implantoplastie a peu d'influence sur le résultat clinique.
Implantoplasty in the surgical treatment of peri-implantitis : a case series <sup>82</sup> (poster)	Morandi et Al	2017	Effet de l'implantoplastie sur les traitements chirurgicaux soustractifs et additifs	15 patients traités soit 32 implants. Sur 30 mois	2 implants sont déposés lors des 4 premiers mois et le reste présente des améliorations clinique et un taux de survie de 100 % une fois passé 6 mois
Periimplantitis treatment : long-term comparison of laser decontamination and implantoplasty surgery <sup>83</sup>	Pommer et Al	2016	Comparaison sur 9 ans des traitements : laser, implantoplastie, laser et implantoplastie	72 patients traités au laser 47 patients traités à l'implantoplastie 23 patients traités au laser et à l'implantoplastie	Aucune différence significative entre les trois traitements mais un haut taux de succès pour ces méthodes.

<sup>81</sup> Schwarz et al., « Four-year follow-up of combined surgical therapy of advanced peri-implantitis evaluating two methods of surface decontamination ».

<sup>82</sup> Morandi et al., « Implantoplasty in the surgical treatment of peri-implantitis ».

<sup>83</sup> Pommer et al., « Periimplantitis Treatment ».

Resective treatment of peri-implantitis: clinical and radiographic outcomes after 2 years <sup>84</sup>	Englezos et al	2018	Observation après 2 ans des tissus péri-implantaires après lambeau déplacé apicalement, ostéoplastie et implantoplastie	Un total de 40 implants traités par ostéoplastie et implantoplastie sur 25 patients.	Aucun implant de perdu Une réduction générale de la profondeur de sondage compris entre 8,7 mm et 3,3 mm. Un niveau osseux stable dans 92,5 % des cas. Tous les sites présentent une récession gingivale.
Therapy of peri-implantitis with resective surgery. A 3-year clinical trial on rough screw-shaped oral implants. Part II : radiographic outcome <sup>85</sup>	Romeo et Al	2006	Comparer radiographiquement deux traitements : une chirurgie soustractive avec implantoplastie et une chirurgie sans implantoplastie	Essai clinique randomisé : 10 patients avec implantoplastie (Groupe test) 9 patients sans implantoplastie (Groupe contrôle)	Le groupe test ne présente aucune perte osseuse sur trois ans contrairement au groupe contrôle, on peut même observer dans certain cas un gain radiographique.

Source : Auteur, 2019.

<sup>84</sup> Englezos et al., « Resective Treatment of Peri-implantitis ».

<sup>85</sup> Romeo et al., « Therapy of peri-implantitis with resective surgery. A 3-year clinical trial on rough screw-shaped oral implants. Part II : radiographic outcome ».



### 2.6.3 Analyse

Les articles sélectionnés sont tous des études randomisées avec un minimum de 15 patients. Elles sont menées in vivo sur des patients atteints de péri-implantite définie par la présence d'une profondeur de sondage de 6 mm et une perte évidente radiographique d'os. A noter que le Dr Roméo diffère dans le diagnostic de péri-implantite, la profondeur de sondage retenue dans ses études étant de 4 mm et son premier article basé principalement sur des signes cliniques notamment la suppuration.

Les implants présentant des mobilités sont exclus des études.

Il apparaît une réelle efficacité de ce traitement afin de traiter la péri-implantite, selon ces études l'implantoplastie permet une amélioration générale des signes cliniques et radiographiques. Il semblerait que les lésions combinées de classe 1c + 2 et de classe 1b + 2 répondent très bien à la thérapeutique alors que les lésions de classe 1e + 2 présentent une réponse moindre. Cependant la récession muqueuse semble être le point négatif de cette thérapie.

Peu importe les traitements complémentaires, laser ou curette en plastique, les résultats de l'implantoplastie sont stables. Ainsi le taux de survie implantaire après de l'implantoplastie varie entre 100 % et 97,9 % à deux ans selon les études et 87,2 % à neuf ans selon le Dr Roméo et al.

En conclusion, ces articles tendraient à prouver que l'implantoplastie est une technique opératoire amenant un bénéfice réel dans le traitement des péri-implantites. Ainsi réduire la rugosité de l'implant permet une mortalité post-chirurgicale de l'implant extrêmement basse.

## 3 : Cas clinique

---

Un cas clinique illustre cette thèse,

### 3.1 Anamnèse médicale et dentaire

Madame L, 50 ans, a une hypothyroïdie et une parodontite stade 1 grade A. Ancienne fumeuse, elle fumait 5 paquets année et s'est arrêtée en 2015.

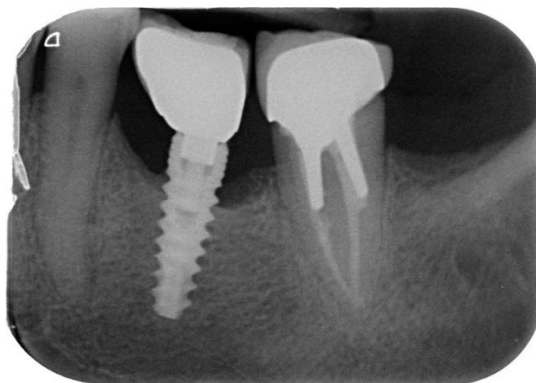
En 2012, un implant a été posé en position de 36

En mai 2018, la patiente se présente en consultation pour un contrôle global et une petite douleur au niveau de son implant 36.

### 3.2 Observation clinique et radiographique

A l'examen clinique, on relève un indice de plaque > 50 % (aucun moyen de brossage interdentaire), une suppuration vestibulaire à la palpation, une profondeur de sondage de plus de 6 mm et un point de contact faible entre 36 et 37

Figure 10 : cliché rétro-alvéolaire radiographique de 36 et 37



Source : Auteur, 2019.

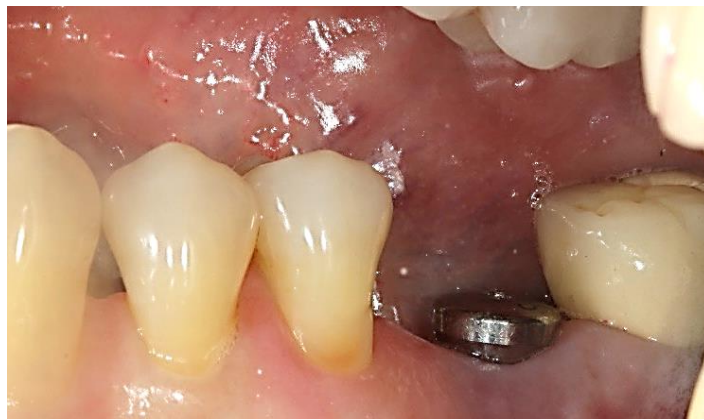A l'examen radiographie, on relève une alvéolyse horizontale de près du tiers de la hauteur implantaire, une position implantaire un peu trop distal (porte à faux plus important de la couronne en mésial et donc un facteur de rétention de plaque)

**Le diagnostic de péri-implantite est posé sur l'implant 36**

### 3.3 Plan de traitement

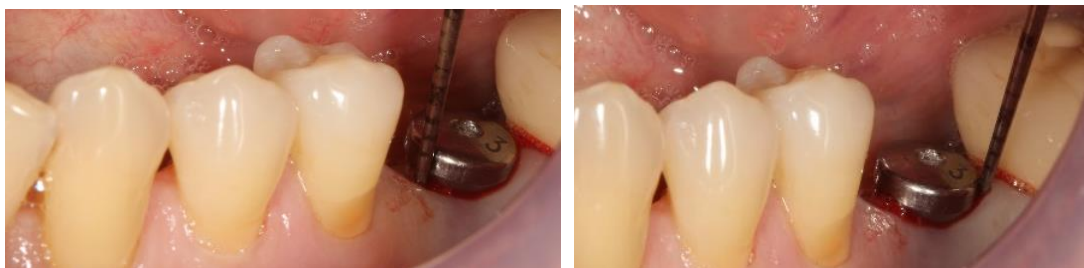Dans un premier temps, on dépose la couronne implantaire pour la remplacer par une vis de cicatrisation. La Thérapeutique initiale parodontale avec enseignement à l'hygiène orale est ensuite pratiquée avec une réévaluation post débridement à 8 semaines. Cependant un sondage de 6 mm persiste et saigne, la décision d'une thérapeutique chirurgicale est alors prise. À la vue de la radiographie on peut d'ores et déjà supposé de l'existence d'une lésion de classe 2 et de classe 1e selon le Dr Schwarz, avec une localisation clinique l'implant en dehors des secteurs esthétiques. L'implantoplastie est alors indiquée

Figure 11 : Photo vestibulaire post thérapeutique initiale



Source : Auteur, 2019.

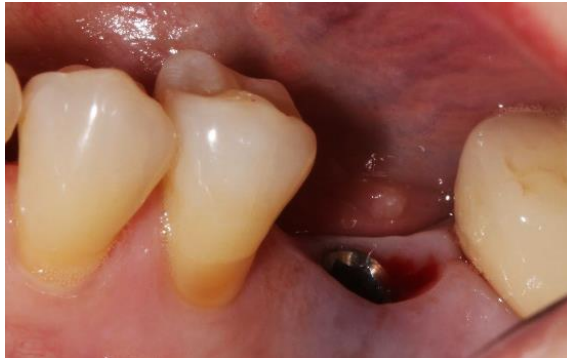Figure 12 : Sondage du site opératoire



Source : Auteur, 2019.

### 3.4 Intervention chirurgicale

Figure 13 : Dépose de la vis de cicatrisation

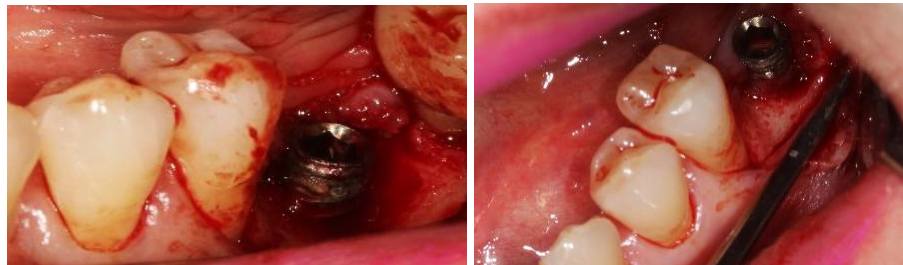

Source : Auteur, 2019.

Après anesthésie et dépose de la vis de cicatrisation une incision horizontale vestibulaire au niveau de la 36 à 3 mm du bord libre gingival est pratiquée.

Une incision circonférentielle autour de l'implant et intrasulculaire autour des dents 35/37 permet l'élimination de la collerette de gencive en vestibulaire et la levée d'un lambeau muco-périosté afin d'obtenir un accès à l'os

Figure 14 : Lambeau et éviction du tissu de granulation

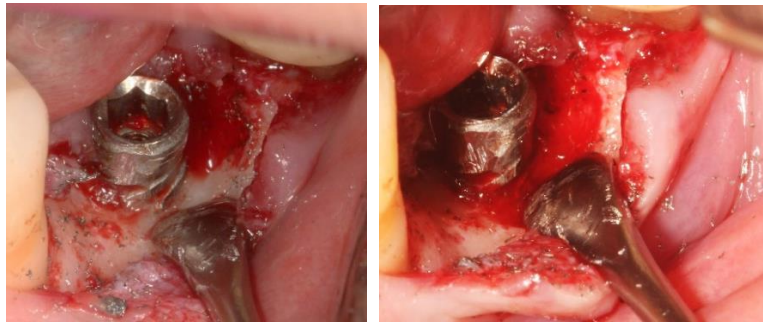

Source : Auteur, 2019.

Une élimination du tissu de granulation aux instruments ultrasonore et aux curettes manuelle révèle une lésion combinée de classe 1e et de classe 2 (d'après Schwarz) donnant ainsi l'indication à de l'implantoplastie. Une ostéoplastie en vestibulaire et en lingual est faite afin d'éliminer le balcon osseux et rétablir un meilleur profil osseux.

L'implantoplastie est réalisée à l'aide d'une fraise en carbure de tungstène montée sur contre angle bague rouge, après polissage de l'implant 36, on observe une importante contamination du site opératoire. Le site opératoire étant en postérieur, nous pouvons pratiquer une implantoplastie sans se préoccuper de futures répercussions esthétiques. L'anatomie macroscopique de l'implant est alors atténuée en même temps que la rugosité de l'anatomie microscopique est diminuée.

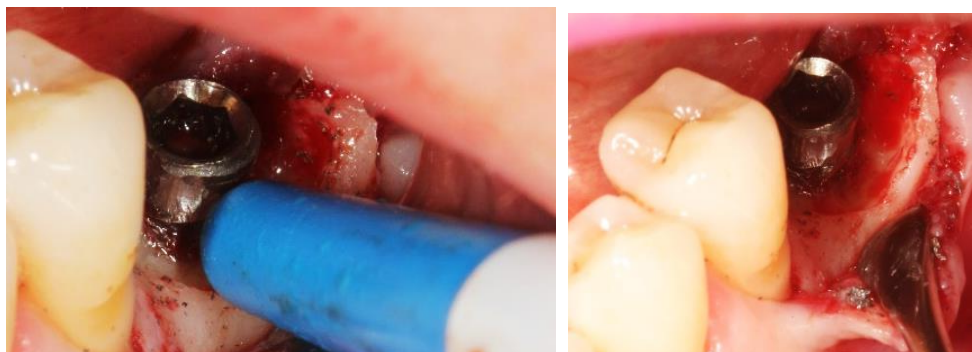Figure 15 : Implantoplastie



Source : Auteur, 2019.

La pollution du site opératoire est important, par précaution un nettoyage de la zone par un rinçage abondant du site au sérum physiologique est réalisé mais ne peut être complet au vu de l'important amas de titane déposé dans les tissus.

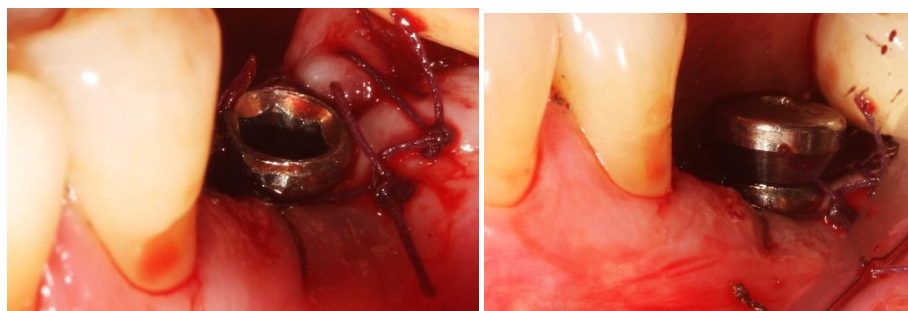
Figure 16 : Nettoyage de site opératoire



Source : Auteur, 2019.

Des points matelassés verticaux sont utilisés pour tracter et plaquer les tissus sur la vis de cicatrisation.

Figure 17 : Suture du site opératoire

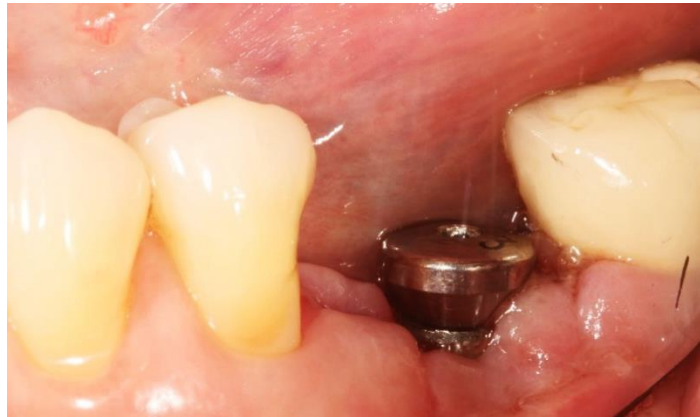

Source : Auteur, 2019.

### 3.5 Contrôle de cicatrisation et réévaluation

Un contrôle de cicatrisation est mené à 10 jours de l'opération. Les fils de sutures sont déposés et aucune infection n'est constatée. De la fibrine est observable, caractéristique d'une cicatrisation en cours ainsi que des tissus péri-implantaires marqués par une récession irrégulière laissant dévoilée la vis de cicatrisation et une partie de l'implant.

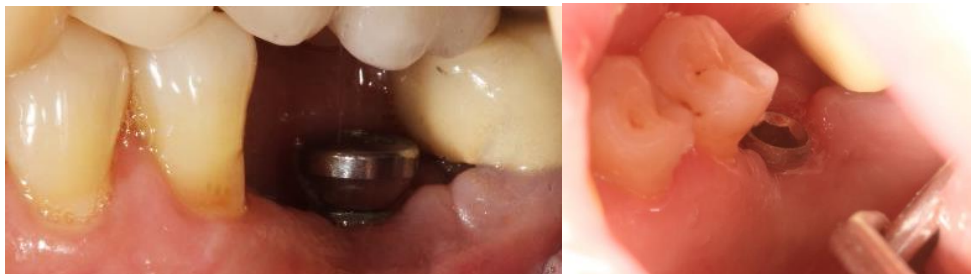Figure 18 : Contrôle de cicatrisation à 10 jours



Source : Auteur, 2019.

Une réévaluation du traitement a lieu à 1 mois, aucune inflammation n'est constatée et la cicatrisation des tissus se poursuit. Un affaissement des tissus est toutefois noté avec la mise à nue du col de l'implant.

Figure 19 : Contrôle de cicatrisation à 1 mois.



Source : Auteur, 2019.

Le traitement de cette péri-implantite par une implantoplastie semble être un succès mais la patiente devra être suivie sur plusieurs mois pour observer l'évolution des tissus péri-implantaires, pour ensuite être réadressée à son praticien pour une couronne implantoportée avec un bon point de contact et un contrôle de plaque quotidien interdentaire.

## 4 : Discussion

---

Cette thèse montre une bonne efficacité de l'implantoplastie dans la gestion de la péri-implantite, pourtant son indication se pose notamment sur les implants à surface usinée. Après implantoplastie, nous obtenons une rugosité équivalente voire supérieure à celle des implants à surface lisse, mais il reste néanmoins intéressant d'éliminer l'architecture macroscopique qui, elle aussi, est rétentrice de plaque.

Dans différentes études, il est comparé l'implantoplastie et le traitement au laser. Les résultats montrent qu'il n'y a pas de différence significative entre ses deux traitements, se pose ainsi la question de l'intérêt de cette technique, dans ce qu'elle comporte de risque en termes d'échauffement, de pollution ou tout simplement de morbidité de tout site opératoire, face à une technique de laser qui comporte peu de risque si ce n'est de bien le paramétrer.

Aucune étude ne parle de la difficulté de cette technique, or après quelques cas cliniques réalisés, il apparaît difficile, malgré la séquence de fraises, de rendre parfaitement lisse la surface. De plus, sur un site où, en mésial et en distal, l'os n'a pas subi d'alvéolyse, apicaliser le lambeau oblige à réaliser une importante ostéotomie sur les sites adjacents. Comme dans toute technique, particulièrement pour l'implantoplastie, une courbe d'apprentissage est nécessaire pour pouvoir la maîtriser. De plus, les contre-indications esthétiques, la difficulté de mise en œuvre ainsi que les localisations cliniques peuvent réduire l'indication de l'implantoplastie.

Il y a peu d'articles à haut niveau de preuve concernant l'implantoplastie, et nombreux sont les articles écrits par les mêmes auteurs tel que le Dr Schwarz.

Cette thèse a pour objet de décrire une implantoplastie sur un implant en titane lors d'une péri-implantite, mais qu'en est-il des implants en céramique ?

Une autre indication de l'implantoplastie pourrait se trouver dans la prévention tertiaire de la péri-implantite. Un implant ayant 3 – 4 spires exposés (les tissus mous s'étant apicalisés avec l'alvéolyse) avec aucune poche gingivale, serait-il intéressant de réaliser une implantoplastie des spires supra-gingivales pour améliorer le contrôle de plaque ?

## 5 : Conclusion

---

Lors du processus de lyse osseuse, la surface de l'implant est exposée et son état de surface permet la colonisation de micro-organisme alimentant ainsi la péri-implantite. L'implantoplastie vise à diminuer la rugosité de l'implant au minimum afin d'empêcher la colonisation bactérienne sur l'implant.

L'implantoplastie est une succession d'utilisation de fraises avant un polissage de la zone. Le protocole peut varier mais il apparaît que la séquence de fraises diamantées d'une rugosité de 106  $\mu\text{m}$ , 40  $\mu\text{m}$  et 15  $\mu\text{m}$ , et l'utilisation d'une pierre d'Arkansas soit la plus efficace, avec une pollution générée du site minimale.

Nous avons montré que cette méthode complémentaire de chirurgie, améliorerait les caractéristiques cliniques des tissus péri-implantaires. L'implantoplastie permet d'atteindre une rugosité extrêmement faible, une diminution de la charge bactérienne, une attache des tissus mous à l'implant et, dans certains cas, une régénération osseuse malgré la pollution du site opératoire causée par les particules de titane.

Cependant cette opération n'est pas sans inconvénient, les plus marquants sont l'augmentation de température de l'implant durant l'implantoplastie et la pollution du site opératoire. En conséquence elle nécessite une irrigation rigoureuse lors de l'implantoplastie et une élimination des débris de titane bien que la littérature scientifique présente une insuffisance d'étude sur le sujet.

Enfin, il apparaît que l'implantoplastie apporte une réelle amélioration des signes cliniques et un taux d'échec bas lorsque les facteurs de risques sont maîtrisés, même résultat que le « Surgical treatment of peri-implantitis – Consensus report of working group 4 » publié en septembre 2019<sup>91</sup>. En effet, ce consensus montre que dans un protocole chirurgical non régénératif de la péri-implantite, l'implantoplastie améliorerait les paramètres cliniques et une diminution du saignement au sondage et une réduction de la poche péri-implantaire supérieure à un protocole sans implantoplastie.

Ainsi cette thèse montre que l'implantoplastie pourrait être un traitement chirurgical à inclure dans notre arsenal thérapeutique pour traiter les péri-implantites mais encore faut-il trouver les bonnes

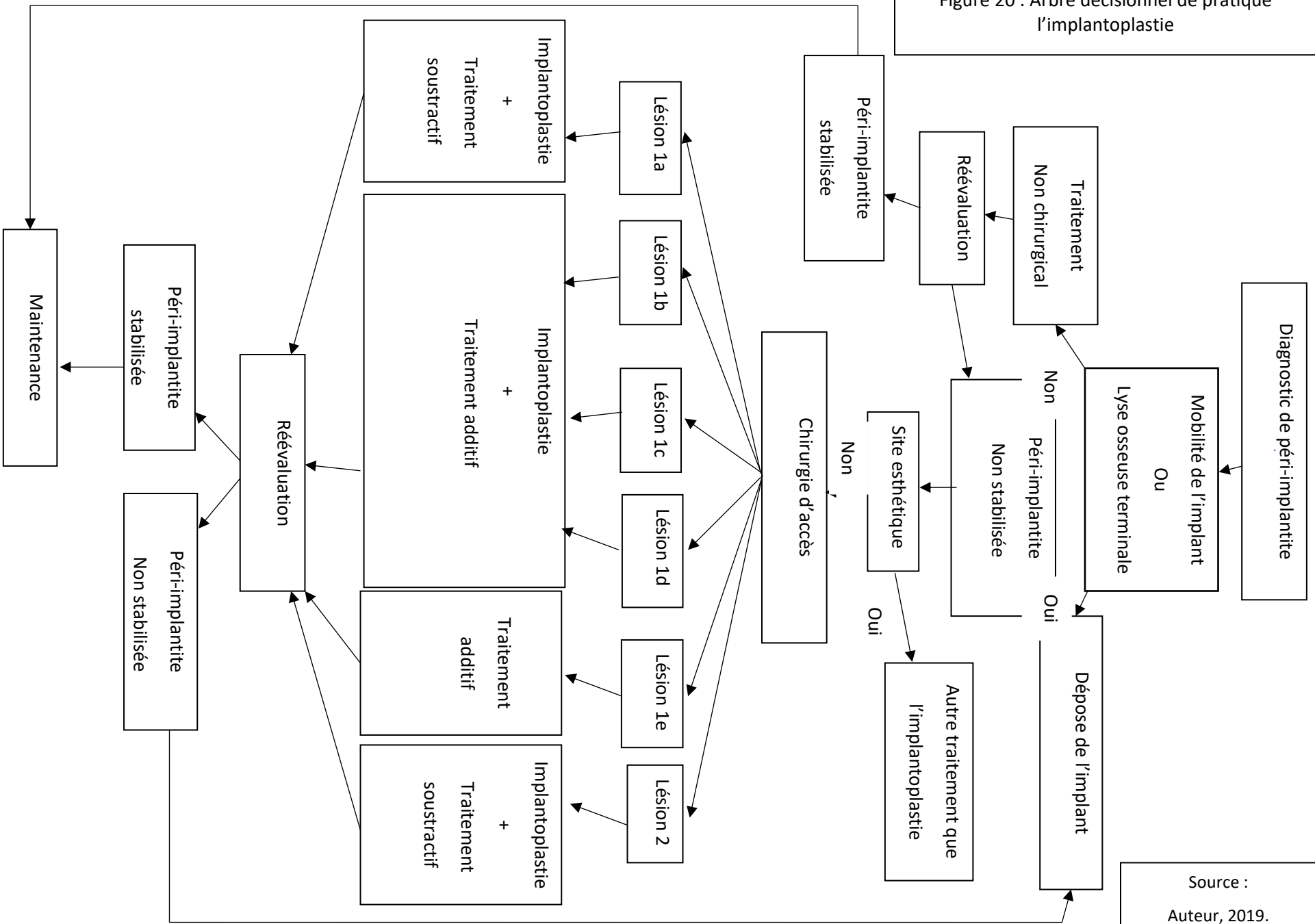
---

<sup>91</sup> Khoury et al., « Surgical treatment of peri-implantitis – consensus report of working group 4 ».



situations cliniques. Pour terminer cette thèse, un arbre décisionnel qui résume à mon sens les indications d'une implantoplastie vous est proposé. (Figure 20)

Figure 20 : Arbre décisionnel de pratique l'implantoplastie



Source :  
Auteur, 2019.

## Bibliographie

---

- Andrade, C. L. de, M. A. Carvalho, D. Bordin, W. J. da Silva, A. A. Del Bel Cury, et B. S. Sotto-Maior. « Biomechanical behavior of the dental implant macrodesign ». *International journal of oral & maxillofacial implants* 32, n° 2 (2017): 264-70. <https://doi.org/10.11607/jomi.4797>.
- Assémat-Tessandier, X., et G. Amzalag. *La décision en implantologie*. Paris : édition Cdp, 1993.
- Bert, M., et P. Missika. *Implantologie chirurgicale et prothétique*. Vélizy : édition Cdp, 1995.
- Bollen, C. M. L., W. Papaioanno, J. V. Eldere, E. Schepers, M. Quirynen, et D. V. Steenberghe. « The influence of abutment surface roughness on plaque accumulation and peri-implant mucositis ». *Clinical oral implants research* 7, n° 3 (1996): 201-11. <https://doi.org/10.1034/j.1600-0501.1996.070302.x>.
- Bouchard, P, éd. *Parodontologie, dentisterie implantaire. Volume 1, Médecine parodontale*. Paris : Lavoisier Médecine Science, 2014.
- Costa-Berenguer, X., M. García-García, A. Sánchez-Torres, M. Sanz-Alonso, R. Figueiredo, et E. Valmaseda-Castellón. « Effect of implantoplasty on fracture resistance and surface roughness of standard diameter dental implants ». *Clinical oral implants research* 29, n° 1 (2018): 46-54. <https://doi.org/10.1111/clr.13037>.
- De Bruyn, H., V. Christiaens, R. Doornewaard, M. Jacobsson, J. Cosyn, W. Jacquet, S. Vervaeke, et V. Christiaens. « Implant surface roughness and patient factors on long-term peri-implant bone loss ». *Periodontology 2000* 73, n° 1 (2017): 218-27. <https://doi.org/10.1111/prd.12177>.
- Englezos, E., J. Cosyn, S. Koole, W. Jacquet, et H. De Bruyn. « Resective treatment of peri-implantitis : clinical and radiographic outcomes after 2 Years ». *International journal of periodontics & restorative dentistry* 38, n° 5 (2018): 729-35. <https://doi.org/10.11607/prd.3386>.
- Froum, S. J., et P. S. Rosen. « A proposed classification for peri-implantitis ». *International journal of periodontics & restorative dentistry* 32, n° 5 (2012): 533-40.
- Geremias, T.C., J. F. D. Montero, R. S. Magini, G. Schuldt Filho, E. B. de Magalhães, et M. A. Bianchini. « Biofilm analysis of retrieved dental implants after different peri-implantitis treatments ». *Case reports in dentistry*, 2017, 1-5. <https://doi.org/10.1155/2017/8562050>.
- Giovannoli, J.-L., et S. Renvert. *Péri-implantites*. Paris : Quintessence International, 2012.
- Guillaume, B. « Dental implants: A review ». *Morphologie* 100, n° 331 (2016): 189-98. <https://doi.org/10.1016/j.morpho.2016.02.002>.
- Khoury, F., P. L. Keeve, A. Ramanauskaite, F. Schwarz, K.-T. Koo, A. Sculean, et G. Romanos. « Surgical treatment of peri-implantitis – consensus report of working group 4 ». *International dental journal* 69, n° S2 (2019): 18-22. <https://doi.org/10.1111/idj.12505>.
- Mombelli, A., D. Hashim, et N. Cionca. « What is the impact of titanium particles and biocorrosion on implant survival and complications? A critical review ». *Clinical oral implants research* 29, n° S18 (2018): 37-53. <https://doi.org/10.1111/clr.13305>.
- Morandi, P., F. Azzola, N. Cavalli, C. Austoni, B. F. Barbaro, et L. A. Francetti. « Implantoplasty in the surgical treatment of peri-implantitis: a case series ». *Clinical oral implants research* 28 (2017): 507-507. [https://doi.org/10.1111/clr.504\\_13042](https://doi.org/10.1111/clr.504_13042). (poster)
- Muñoz Giraldo, V., A. Duque, A. Giraldo Aristizabal, et R. D. Manrique Hernández. « Prevalence of peri-implant disease according to periodontal probing depth and bleeding on probing : a systematic review and meta-analysis ». *International journal of oral & maxillofacial implants* 33, n° 4 (2018): e89-105. <https://doi.org/10.11607/jomi.5940>.
- Murray, C. M., E. T. Knight, A. A. Russell, A. Tawse-Smith, et J. W. Leichter. « Peri-implant disease : current understanding and future direction ». *New zealand dental journal* 109, n° 2 (2013): 55-62.

- Papapanou, P. N., M. Sanz, N. Buduneli, T. Dietrich, Magda Feres, D. H. Fine, T. F. Flemmig, et al. « Periodontitis : consensus report of workgroup 2 of the 2017 World workshop on the classification of periodontal and peri-implant diseases and conditions ». *Journal of periodontology* 89, n° S1 (2018): S173-82. <https://doi.org/10.1002/JPER.17-0721>.
- Pommer, B., R. Haas, G. Mailath-Pokorny, R. Fürhauser, G. Watzek, D. Busenlechner, M. M.-K., et C. Kloodt. « Periimplantitis treatment : long-term comparison of laser decontamination and implantoplasty surgery ». *Implant dentistry* 25, n° 5 (2016): 646-49. <https://doi.org/10.1097/ID.0000000000000461>.
- Quirynen, M., C. M. Bollen, W. Papaioannou, J. Van Eldere, et D. van Steenberghe. « The influence of titanium abutment surface roughness on plaque accumulation and gingivitis : short-term observations ». *The international journal of oral & maxillofacial implants* 11, n° 2 (1996): 169-78.
- Rakic, M., P. Galindo-Moreno, A. Monje, S. Radovanovic, H.-L. Wang, D. Cochran, A. Sculean, et L. Canullo. « How frequent does peri-implantitis occur : a systematic review and meta-analysis ». *Clinical oral investigations* 22, n° 4 (2018): 1805-16. <https://doi.org/10.1007/s00784-017-2276-y>.
- Ramel, C. F., A. Lüssi, M. Özcan, R. E. Jung, C. H. F. Hämmerle, et D. S. Thoma. « Surface roughness of dental implants and treatment time using six different implantoplasty procedures ». *Clinical oral implants research* 27, n° 7 (2016): 776-81. <https://doi.org/10.1111/clr.12682>.
- Rimondini, L., F. Simoncini, et A. Carrassi. « Micro-morphometric assessment of titanium plasma-sprayed coating removal using burs for the treatment of peri-implant disease ». *Clinical oral implants research* 11, n° 2 (2000): 129-38. <https://doi.org/10.1034/j.1600-0501.2000.110205.x>.
- Romeo, E., M. Ghisolfi, N. Murgolo, M. Chiapasco, D. Lops, et G. Vogel. « Therapy of peri-implantitis with resective surgery. A 3-year clinical trial on rough screw-shaped oral implants. Part I : clinical outcome ». *Clinical oral implants research* 16, n° 1 (2005): 9-18. <https://doi.org/10.1111/j.1600-0501.2004.01084.x>.
- Romeo, E., D. Lops, M. Chiapasco, M. Ghisolfi, et G. Vogel. « Therapy of peri-implantitis with resective surgery. A 3-year clinical trial on rough screw-shaped oral implants. Part II : radiographic outcome ». *Clinical oral implants research* 18, n° 2 (2007): 179-87. <https://doi.org/10.1111/j.1600-0501.2006.01318.x>.
- Romeo, E., M. Ghisolfi, N. Murgolo, M. Chiapasco, D. Lops, et G. Vogel. « Therapy of peri-implantitis with resective surgery ». *Clinical oral implants research* 16, n° 1 (2004): 9-18. <https://doi.org/10.1111/j.1600-0501.2004.01084.x>.
- Schwarz, F., A. Hegewald, G. John, N. Sahm, et J. Becker. « Four-year follow-up of combined surgical therapy of advanced peri-implantitis evaluating two methods of surface decontamination ». *Journal of clinical periodontology* 40, n° 10 (2013): 962-67. <https://doi.org/10.1111/jcpe.12143>.
- Schwarz, F., G. John, et J. Becker. « The influence of implantoplasty on the diameter, chemical surface composition, and biocompatibility of titanium implants ». *Clinical oral investigations* 21, n° 7 (2017): 2355-61. <https://doi.org/10.1007/s00784-016-2030-x>.
- Schwarz, F., G. John, S. Mainusch, N. Sahm, et J. Becker. « Combined surgical therapy of peri-implantitis evaluating two methods of surface debridement and decontamination. A two-year clinical follow up report ». *Journal of clinical periodontology* 39, n° 8 (2012): 789-97. <https://doi.org/10.1111/j.1600-051X.2012.01867.x>.
- Schwarz, F., G. John, A. Schmucker, N. Sahm, et J. Becker. « Combined surgical therapy of advanced peri-implantitis evaluating two methods of surface decontamination : a 7-year follow-up observation ». *Journal of clinical periodontology* 44, n° 3 (2017): 337-42. <https://doi.org/10.1111/jcpe.12648>.

- Schwarz f., S. Narja, Mihatovic I., Golubovic V., et Becker J. « Surgical therapy of advanced ligature-induced peri-implantitis defects : cone-beam computed tomographic and histological analysis ». *Journal of clinical periodontology* 38, n° 10 (2011): 939-49. <https://doi.org/10.1111/j.1600-051X.2011.01739.x>.
- Schwarz, F., N. Sahm, G. Iglhaut, et J. Becker. « Impact of the method of surface debridement and decontamination on the clinical outcome following combined surgical therapy of peri-implantitis : a randomized controlled clinical study ». *Journal of clinical periodontology* 38, n° 3 (2011): 276-84. <https://doi.org/10.1111/j.1600-051X.2010.01690.x>.
- Souza Júnior, J.M., J.G. Oliveira de Souza, A.L. Pereira Neto, F. Iaculli, A. Piattelli, et M.A Bianchini. « Analysis of effectiveness of different rotational instruments in implantoplasty: an in vitro study », 2016. <https://doi.org/10.1097>.
- Suarez, F., A. Monje, P. Galindo-moreno, et H.-L. Wang. « Implant surface detoxification : a comprehensive review ». *Implant dentistry* 22, n° 5 (2013): 465-73. <https://doi.org/10.1097/ID.0b013e3182a2b8f4>.
- Vahe Zohrabian, M., M. Sonick, D. Hwang, et J. J. Abrahams. « Dental implants ». *Seminars in ultrasound, CT and MRI* 36, n° 5 (2015): 415-26. <https://doi.org/10.1053>.
- Yongsik, K., O. Tae-Ju, C. E. Misch, et W. Hom-Lay. « Occlusal considerations in implant therapy : clinical guidelines with biomechanical rationale ». *Clinical oral implants research* 16, n° 1 (2005): 26-35. <https://doi.org/10.1111/j.1600-0501.2004.01067.x>.

## Table des figures

---

Figure 1 : Différents exemples d'implants mis sur le marché par des firmes médicales .....	5
Figure 2 : Différence entre le modèle parodontal et le modèle péri-implantaire .....	8
Figure 3 : Illustrations de lésions osseuses péri-implantaires décrites par le Dr Schwarz et al. ....	13
Figure 4 : Implantoplastie en fonction de la lésion osseuse .....	17
Figure 5 : Fraises utilisées par le Dr Schawrz pour pratiquer l'implantoplastie .....	19
Figure 6 : Implantoplastie associée avec un comblement osseux .....	19
Figure 7 : Prolifération du biofilm bactérien après différents traitements péri-implantaires .....	21
Figure 8 : Analyse de la hausse de température en fonction du type de fraise utilisée .....	23
Figure 9 : Analyse histologique des débris dus à l'implantoplastie .....	24
Figure 10 : cliché rétro-alvéolaire radiographique de 36 et 37 .....	32
Figure 11 : Photo vestibulaire post thérapeutique initiale .....	33
Figure 12 : Sondage du site opératoire .....	33
Figure 13 : Dépose de la vis de cicatrisation .....	34
Figure 14 : Lambeau et éviction du tissu de granulation .....	34
Figure 15 : Implantoplastie .....	35
Figure 16 : Nettoyage de site opératoire .....	35
Figure 17 : Suture du site opératoire .....	35
Figure 18 : Contrôle de cicatrisation à 10 jours .....	36
Figure 19 : Contrôle de cicatrisation à 1 mois .....	36
Figure 20 : Arbre décisionnel de pratique l'implantoplastie .....	40

## Table des tableaux

---

Tableau 1 : Proposition de classification des péri-implantites selon le Dr Froum et al. ....	14
Tableau 2 : Prévalences des péri-implantites selon les paramètres définissant la maladie .....	15
Tableau 3 : Récapitulatif des articles randomisés sélectionnés pour l'évaluation de l'implantoplastie .....	26
Tableau 4 : Récapitulatif des articles non randomisés sélectionnés pour l'évaluation de l'implantoplastie.....	28





Vu, le Directeur de thèse

Vu, le Doyen de la Faculté de Chirurgie dentaire  
de l'Université Paris Descartes

Docteur Alexandre AZOULAY

Professeur Louis MAMAN

Au nom et pour le compte de l'administratrice  
provisoire de l'Université Paris Descartes,

Le Doyen Louis MAMAN



# **Péri-implantite : l'implantoplastie sur les implants en titane**

## **Résumé :**

Depuis 30 ans, la pratique implantaire ne fait que croître, avec elle le nombre de cas de péri-implantite est en constante augmentation. La péri-implantite est une inflammation des tissus péri-implantaires profonds d'origine infectieux et menant à une perte progressive du support osseux. Il existe des traitements non-chirurgicaux et chirurgicaux, notamment l'implantoplastie. L'implantoplastie consiste en une diminution de la rugosité de l'implant et un adoucissement du relief macroscopique de l'implant par l'utilisation d'une séquence de fraise à granulométrie décroissante. Cette thèse présentera les principes de l'implantoplastie, tant ses avantages que ses défauts, puis à travers une analyse de la littérature tentera d'en évaluer son efficacité.

## **Discipline :**

Implantologie

## **Mots clés français (fMeSH et Rameau) :**

Décontamination -- Thèses et écrits académiques ; Implants dentaires -- Dissertation universitaire ; Peri-Implantite -- chirurgie -- Dissertation universitaire ; Chirurgie -- Appareils et matériel -- Thèses et écrits académiques

## **English keywords (MeSH) :**

Dental Implants -- Academic Dissertation ; Peri-Implantitis -- surgery -- Academic Dissertation

Université Paris Descartes  
Faculté de Chirurgie dentaire  
1, rue Maurice Arnoux  
92120 Montrouge