



HAL
open science

Uvéites non-infectieuses : facteurs prédictifs de rechute des patients sous Méthotrexate ou Mycophénolate

Mofétil

Hélène Noël

► **To cite this version:**

Hélène Noël. Uvéites non-infectieuses : facteurs prédictifs de rechute des patients sous Méthotrexate ou Mycophénolate Mofétil. Sciences du Vivant [q-bio]. 2019. dumas-02442976

HAL Id: dumas-02442976

<https://dumas.ccsd.cnrs.fr/dumas-02442976>

Submitted on 16 Jan 2020

HAL is a multi-disciplinary open access archive for the deposit and dissemination of scientific research documents, whether they are published or not. The documents may come from teaching and research institutions in France or abroad, or from public or private research centers.

L'archive ouverte pluridisciplinaire **HAL**, est destinée au dépôt et à la diffusion de documents scientifiques de niveau recherche, publiés ou non, émanant des établissements d'enseignement et de recherche français ou étrangers, des laboratoires publics ou privés.

THESE

Pour l'obtention du

DIPLÔME DE DOCTEUR EN MEDECINE

U.F.R. des sciences médicales

Discipline : Ophtalmologie

Présentée et soutenue publiquement

Le 16 septembre 2019

Par Hélène NOËL

Née le 08/08/1990, à Nantes

**UVEITES NON-INFECTIEUSES : FACTEURS PREDICTIFS
DE RECHUTE DES PATIENTS SOUS METHOTREXATE OU
MYCOPHENOLATE MOFETIL**

Directeur de Thèse :

Madame le Docteur Marie-Bénédicte ROUGIER

Membres du Jury :

Président :

Monsieur le Professeur Jean-François KOROBELNIK

Juges :

Monsieur le Professeur Patrick MERCIE

Madame le Professeur Marie-Noëlle DELYFER

Monsieur le Docteur Emmanuel RIBEIRO

Madame le Docteur Marie-Bénédicte ROUGIER

Rapporteur de Thèse :

Monsieur le Professeur Michel WEBER

REMERCIEMENTS

Aux membres du jury.

Au président du jury, Monsieur le Professeur Jean-François KOROBELNIK, vous me faites l'honneur de présider ce Jury et de juger ce travail. Vos qualités chirurgicales, votre expertise médicale, votre écoute et votre humanité resteront un exemple pour ma pratique future. Ces 3 mois de formation passés à vos côtés m'ont beaucoup apporté. Je suis honorée d'avoir pu me former dans votre service. Soyez assuré de mon plus grand respect.

A ma directrice de thèse, Madame le Docteur Marie-Bénédicte ROUGIER, je vous remercie de m'avoir proposé et d'avoir dirigé ce travail. C'était un plaisir de travail avec vous pendant ces quelques mois d'internat. Merci pour votre expertise médicale, votre enseignement et votre bonne humeur. Soyez assurée de mon estime et de ma profonde reconnaissance.

Au rapporteur de cette thèse, Monsieur le Professeur Michel WEBER, je suis honorée que vous ayez accepté de relire et de juger ce travail. Mon passage dans votre service au CHU de Nantes en 2014 m'a donné goût à cette belle discipline qu'est l'ophtalmologie. Soyez assuré de toute ma gratitude et de mon plus grand respect.

A Monsieur le Professeur Patrick MERCIÉ, je vous remercie de l'honneur que vous me faites en acceptant de juger cette thèse. Veuillez croire en ma sincère reconnaissance et en mon plus grand respect.

A Madame le Professeur Marie-Noëlle DELYFER, vous me faites un grand honneur d'accepter de juger ce travail. Je vous remercie pour votre investissement dans notre formation, et pour votre disponibilité. Soyez assurée de ma sincère reconnaissance et de mon profond respect.

A Monsieur le Docteur Emmanuel RIBEIRO, je vous remercie de nous avoir proposé et de nous avoir accompagnées tout au long de ce travail de thèse. Merci pour votre disponibilité et votre gentillesse. Soyez assuré de mon estime et de ma profonde reconnaissance

A ceux rencontrés pendant l'internat,

A l'équipe de Neurochirurgie A,

Professeur LIGUORO, Docteur SAN GALLI, Docteur DAUTHERIBES, Professeur VIGNES, ce fut un plaisir de débiter mon internat dans votre service. Je n'oublierai jamais votre humanité et votre disponibilité.

Edouard et Vincent, merci d'avoir fait de ce premier semestre un souvenir inoubliable, et pour toutes ces parties de billards au sein de la Slicks Team.

A l'équipe de Pau,

Dr WILLIAMSON, merci pour ces deux premiers semestres d'ophtalmologie et pour m'avoir fait confiance pour les deux prochaines années. C'est un plaisir d'avoir intégré votre équipe depuis le mois de mai, en espérant être à la hauteur de vos attentes.

Yacine AILEM, merci pour votre rigueur chirurgicale, pas toujours évidente mais qui m'a appris à garder mon sang froid.

Antoine, merci d'avoir su nous apprendre les bases de l'ophtalmo alors que nous ne partions de rien. Ta réussite est un exemple, vivement les soirées ciné au château de Pau !!

Aux infirmiers, Florence, Laurent, Véro et Sandrine; ; Aux aides-soignants, Christelle, Laetitia ; Aux secrétaires, Nadine de Pau, Cécile, Hélène, Christelle, Nathalie : merci pour votre efficacité, pour toutes ces programmations d'IVT :), de rendez-vous et pour votre présence et vos encouragements pendant nos consultations internes.

Aux orthoptistes, Béa, Jocelyne, Corine et Julien, merci pour votre aide sur nos consultations. C'est un plaisir de travailler avec vous pendant ces deux prochaines années.

Audrey, c'est un plaisir de te connaître depuis 3 mois et de travailler avec toi dans de si agréables conditions.

Irina, merci pour toutes ces IVTs aussi bien réalisées. Tu vas manquer aux patients DMLA pendant les prochains mois:)

Mor, merci pour tes précieux conseils en chirurgie palpébrale.

A la team Goofie de Pau, que j'ai dû abandonner début août, vivement l'été prochain que Swag'vision mette la misère aux Regulars.

A l'équipe d'ophtalmologie du CHU de Bordeaux,

Professeur TOUBOUL, merci de m'avoir fait découvrir le segment antérieur et pour votre humour lors de vos présentations aux EPU.

Docteur SCHEITZER, merci pour vos qualités chirurgicales et pédagogiques ainsi qu'au temps que vous consacrez à la formation des internes.

Emilie TOURNAIRE, merci pour ta gentillesse et toutes tes connaissances en neuro-ophtalmo qui en auront sauvé plus d'un aux urgences ophtalmo.

Valentine COSTES, Clémence ANDREBE, Eric LONGUEVILLE, Merci pour ce semestre en pédiatrie, très formateur.

Aux cadres : Mme MAURY, Mme PRUVOT, Mme HAIDAR, Mme TUBIANA

Aux secrétaires : Isabelle, Fanny, Florence, Séverine, Valérie, Marie, et celles de la centrale téléphonique et aux filles des archives.

Aux IBODE : Marie-Pierre, Sylvie, Nathalie, Xavier, Tania, Mélanie, Nicolas, Barbara, Béatrice

Aux infirmiers et aides-soignantes : Jean-Baptiste, Annick, Céline, Sylviane, Stéphanie, Sylvie, Christine, Elisabeth, Anne-Marie, Lydia, Léa, Astrid, Ghislaine, Sylvie, Anthony, Karine, Evelyne, Françoise, Cathy, Manuella, Christelle.

Aux orthoptistes : Brigitte, Susan, Marion, Béatrice, Aline, Elodie, Corinne, Axelle, Nathan

Aux élèves orthoptistes.

A l'équipe d'anatomopathologie du CHU Pellegrin,

Dr LEGER, merci de m'avoir si bien accueillie dans votre service

A mes cointernes de swagnapath: Julien, Paul, Julia, Camille. J'ai adoré ce semestre avec vous.

J'ai pas toujours brillé par mes compétences, mais qu'est ce qu'on a rigolé.

A l'équipe du CHU de Pointe à Pitre,

Professeur Thierry DAVID, merci de m'avoir acceptée dans votre service durant ces 6 mois.

C'était un honneur d'apprendre la chirurgie réfractive à vos cotés.

Laurence BERAL, Helene, Ludo, Pauline, merci de m'avoir fait confiance et de m'avoir laissée opérer mes premières phakos.

Mes cointernes Yanis, Greg, Laila, Olayya, et Alex : Merci pour ce semestre dans des conditions pas tous les jours évidentes.

A mes co-internes et amis,

Gabrielle, qu'est ce que c'était cool de débiter l'internat avec toi ; je pense que ce premier semestre fait partie des meilleurs souvenirs de ma vie. Merci d'avoir été une organisatrice

d'événements hors pair. Merci d'avoir été là pendant tout l'internat, dans les bons, comme dans les mauvais moments.

Maxence, tu es le plus digne représentant des ophtalmos bordelais. Tu as rythmé notre internat à tous par tes « slicks un kapp », « JTTPLP », « pavé dans la slicks, slicks » « un vraaaarn » « passe au cabinet ». Tu pars à plusieurs milliers de kilomètres, mais personne ici ne t'oubliera, tu as marqué et tu as changé l'ophtalmo, je pense que l'objectif est dignement rempli :)

Gobain, vivement que tous les béarnais soient chinoisés par tes plasties palpébrales, que tout Pau nous appartienne, et qu'on ait racheté tous les relais H du sud-ouest pour les transformer en W (à condition que les bordelais arrêtent de nous voler nos remplas, à bon entendre). Ces deux années d'assistanat et de wake s'annoncent vraiment NICEEEES.

Rabibatata, je te souhaite plein de bonheur à Périgueux et en segment antérieur, j'espère ne pas avoir trop à t'embêter avec les cornées paloises

Laura, tu nous a tous fait rêver avec tes projets fous au bout du monde, j'espère que ton poste à Paris sera à la hauteur de tes attentes, tu le mérites !

Caroline M, merci pour ce semestre en rétine, j'espère qu'on aura l'occasion un jour d'enfin faire du kite ensemble

Camille C, ein kilogram Kartoffeln, drei Eie, ich wierdehole Fraulein Costet ??

Thomas C, un pasteiiiiiiissssss

Cyril, merci d'avoir été un cointerne parfait pendant cette année passée avec toi.

Sarah, je suis très heureuse de t'avoir rencontrée pendant l'internat ; et quel dommage de ne pas t'avoir rencontrée pendant l'externat:)

Elise, quel bon souvenir ce semestre en pédià à faire les consultation en binôme:)

Benoit BTVD, mon benul, c'est un plaisir de partager avec toi ce dernier semestre. En plus avec le futur plus grand influenceur insta ophtalmo du monde.

Marine, merci d'avoir inventé le relais W, nous allons faire perdurer la tradition jusqu'à ton retour à Pau, je l'espère

Diane, merci pour le semestre en rétine passé avec toi.

Thomas, j'espère que grâce à moi, ton choix de vacances sera à la hauteur de tes attentes;)

Nicolas, merci de nous régaler avec tes histoires de premiers semestres:)) j'espère que tu reviendras à Pau un semestre tant que nous sommes encore là.

Aux autres que je n'ai pas encore cités: Thibaut, Valentine S, Pierre, Grégoire, Caro D, Camille M, Arthur, Boris, Paulin, Moerani, Maxime, Delphine, Anais, Julia, Maud,

Guillaume, Axel, et les plus jeunes que je ne connais pas encore

A ceux qui m'ont formée,

Antoine et Quentin, merci pour ce semestre en segment antérieur, pour votre disponibilité et vos grandes compétences médicales et chirurgicales.

Helene, merci pour ta gentillesse, ce semestre en binôme avec toi m'a beaucoup apporté.

Sarra, merci pour ton expertise en rétine et ton humour sans faille.

Camille, merci d'avoir réalisé cet article avec moi. C'était un plaisir de travailler avec toi pendant 2 ans.

A mes amis,

Elena, même si le temps nous a éloigné

Victoire (#absolutconnasse) et Héloïse, je suis heureuse que notre amitié ait pu perdurer malgré le temps et la distance

Mathilde, c'est ensemble qu'on a commencé notre premier jour en P1, c'est comme si c'était hier !

Marion L, ma conseillère immobilière

Nelson, merci d'avoir été et d'être encore là pour moi.

Manue, une des personnes les plus impressionnantes que je connaisse, tu es vraiment époustouflante. Mayotte avec toi, c'était magique. Trop hâte qu'on se refasse des petites vacances toutes les deux.

Mona, peut-être à nos prochaines vacances au bout du monde

Camille T, j'espère que je réussirais à te convaincre pour une 3^e cup!

Marie Lacharme (l'impératrice de tu sais quoi), trop hâte qu'on continue toutes ces petites séances piscine/potins.

Lucille, Musille, la Grusille, trop hâte de venir vous rejoindre à la réunion. Je suis tellement triste que vous partiez si loin. J'espère que notre amitié durera encore longtemps.

Marie Larpin, très heureuse de travailler à Pau avec toi. Et hâte qu'on puisse retourner surfer ensemble !!

Marion BelZZZ et Hervé, et baby goutte, vivement un petit week-end en Bretagne

Anais et Johanna, et nos petits moments entre filles aux doux secrets.

JB et Marin, merci pour tous ces conseils en wake

Thomas, merci pour tous tes petits conseils surfs et d'avoir été mon coloc pendant 2 mois.
A la team de slickseurs, Hugo, Louis, Sofian, Thomas, BenZ, Aimée, Camille, Marie H,
Camille LP.

A mes amis sauveteurs en mer, Sebastien, Guillaume et Remi, et tellement d'autres! Merci
pour ces saisons passées à vos côtés, c'était le meilleur job d'été du monde. Merci pour toutes
ces soirées tropéziennes, parfois trop arrosées.

A mes coloc de gwada, Quentin et Anne (princesse du ponton). Ca me manque tellement tous
ces moments à PLW. Vous avez été des colocs de rêve pendant 6 mois.
Estelle, vivement qu'on se refasse une semaine de vrai kite !!

A mes amis de l'hippocup,
Vincent Goin, chef de boat de la team bretonne, merci de m'avoir acceptée sur ton bateau il y
a 3 ans. Tous ces moments fous, je te les dois. Vivement l'année prochaine.
Merci à Brendan, Lolo, Charles, Marion, Florian, Florence, Adrien, Camille Tribby, Alex,
Corentin, et tous les autres.

A ma famille,

A mes cousins, Clémentine, Elisa et Fred :pour tous ces étés passés ensemble à Vielmur à
regarder des films d'horreur, et jouer à feux rouge-feux vert dans la piscine, à crier
smogooooo et à jouer aux pièces.

Guillaume, vivement que je revienne me faire un week-end à Montréal et Aurélie, qu'on se
refasse des petites soirées parisiennes.

A mes oncles et tante, Jeanine, Marie-Hélène, Marie-Thérèse et Pierre.

A ma mamie, qui aurait aimé être là aujourd'hui.

A ceux qui sont partis, Denis, Papy, Gaby et mamie Gisèle.

A ma sœur Cécile, pour toutes nos soirées aux caves, les afters, les saisons à Saint Tropez,
tous nos délires d'ado. C'était fou de grandir avec toi, c'est un bonheur de te retrouver quand je

viens à Toulouse et de vous voir si heureux avec Kévin. J'espère pouvoir continuer a partager plein de bons moments et de galettes bretonnes;) avec vous.

Je dédie cette thèse à ma maman, c'est grâce à toi que j'en suis arrivée là. Merci pour ton soutien durant toutes ces années de médecine, pour tous les sacrifices que tu as fait pour nous. Ta force et ton courage sont un exemple pour moi. Tu es la plus merveilleuse des mamans.

Table des matières

I. LISTE DES ABREVIATIONS.....	10
II. TABLES DE ILLUSTRATIONS : Tableaux et figures.....	11
III. INTRODUCTION.....	12
IV. ARTICLE.....	17
a. MANUSCRIPT.....	17
b. REFERENCES.....	30
c. FIGURES AND TABLES.....	33
V. DISCUSSION ET PERSPECTIVES.....	40
VI. BIBLIOGRAPHIE	45
VII. SERMENT D'HIPPOCRATE.....	49

I. LISTE DES ABREVIATIONS

ADA Adalimumab

Anti TNF α Anti Tumor Necrosis Factor α

CD4 Cluster of differentiation 4

CD8 Cluster of differentiation 8

CI Confidence Intervalle

HLA B27 Human Leucocyte Antigen B27

IFX Infliximab

MMF Mycophénolate Mofétil

MTX Méthotrexate

OCT Optical Coherence Tomography

OR Odds Ratio

II. TABLES DE ILLUSTRATIONS : Tableaux et figures

Tableaux :

Tableau 1 : Classification des Uvéites : Standardization of Uveitis Nomenclature (SUN).....	14
Tableau 2 : Principales étiologies des uvéites non antérieures.....	14
Tableau 3 : Indication de la mise sous immunosuppresseurs non-stéroïdiens dans les uvéites intermédiaires, postérieures et les pan-uvéites.....	15

Article :

Table 1 : Characteristics of included eyes.....	33
Table 2 : Characteristics of eyes according to the response to treatment.....	35
Table 3 : Predictive factors of treatment failure in univariate analysis.....	37
Table 4 : Multivariate logistic regression model predicting treatment failure.....	39

Figures :

Figure 1 : Uvéite antérieure avec précipités rétro-descémétiques granulomateux.....	15
Figure 2 : Uvéite intermédiaire : Hyalite et snow balls.....	16
Figure 3 : Uvéite postérieure : chorioretinopathie de Birdshot avec nombreux granulomes choroïdiens jaunâtres prédominants en nasal inférieur de la papille.....	16
Figure 4 : Oedème maculaire cystoïde avec décollement séreux rétinien dans le cadre d'une chorioretinopathie de Birdshot.....	44

Article :

Figure 1 : Odds ratio plot of predictive factors of treatment failure in univariate analysis.....	38
Figure 2 : Odds ratio plot of predictive factors of treatment failure in multivariate analysis.....	39

III. INTRODUCTION

Les uvéites représentent un ensemble de pathologies ophtalmologiques variées, caractérisées par une inflammation intra-oculaire du tractus uvéal. Une classification a été établie en fonction de la localisation initiale de l'uvéite, sans tenir compte de leurs complications : uvéites antérieures, intermédiaires ou postérieures. On distingue également les pan-uvéites en cas d'atteinte diffuse. Le tableau 1 représente la classification établie en 2005 par un groupe d'expert pour uniformiser la nomenclature des uvéites « Standardization of Uveitis Nomenclature » (SUN)(1).

On les classe également en fonction de leurs étiologies : principalement infectieuses ou non-infectieuses, alors médiées par un mécanisme immunitaire. (Tableau 2)

La prévalence des uvéites non-infectieuses est estimée à 121/100000 aux Etats-Unis, avec une majorité d'uvéites antérieures. Les localisations postérieures, intermédiaires et les pan-uvéites ne représentent que 20% des uvéites (2). Dans, une récente étude épidémiologique italienne sur les uvéites non-infectieuses, on retrouvait 54% d'uvéites antérieures, contre 46% d'uvéites postérieures, intermédiaires ou de pan-uvéites (3). Bien que moins fréquent, on sait cependant que ce type d'uvéites non-antérieures est plus à risque de complications : cataractes, glaucomes, décollements de rétine et œdèmes maculaires (4,5).

Ces atteintes, si elles se chronicisent, peuvent représenter une menace visuelle importante sur le long terme, chez des patients jeunes, en moyenne 42 ans dans les études VISUAL-1(6) et VISUAL-2(7). Ces patients sont en âge de travailler, et donc cette pathologie engendre un impact socio-économique important(8,9).

Lorsqu'un traitement général est indiqué, le traitement de première intention chez ces patients est représenté par la corticothérapie systémique souvent utilisé initialement à haute dose. Leur action anti-inflammatoire et immuno-modulatrice est indéniable malgré leurs nombreux effets secondaires connus : prise de poids, diabète, hypertension artérielle, complications cardiovasculaires, ostéoporose (10–12). La corticothérapie locale par injection sous-ténonienne ou

intra-vitréenne des corticoïdes à effet retard est possible mais avec des effets secondaires locaux fréquents (hypertonie cortico-induite, glaucome, cataracte) (13,14). Ils sont principalement efficaces sur les œdème maculaires et sont privilégiés dans les atteintes unilatérales (15,16).

Dans certaines indications, un traitement de seconde ligne est requis : en cas d'atteinte bilatérale, de sévérité de l'atteinte, de cortico-résistance, de cortico-dépendance, d'intolérance aux corticoïdes ou à but d'épargne cortisonique pour prévenir les effets secondaires cortico-induits (tableau 3). Des recommandations ont été établies pour l'indication de l'escalade thérapeutique que constitue la mise sous traitements immunosuppresseurs non-stéroïdiens (17).

Le Méthotrexate (MTX) et le Mycophénolate Mofétil (MMF) sont deux anti-métabolites, faisant partie des agents immunosuppresseurs les plus fréquemment utilisés (18) dans les uvéites postérieures.

Enfin, les biothérapies ont récemment prouvé leur efficacité (6,7). Les anti-TNF α , l'Adalimumab (ADA) et l'Infliximab (IFX) sont habituellement envisagés en traitement de 3ème ligne, après la corticothérapie et en cas d'échec des immunosuppresseurs conventionnels. Cependant, ces traitements ne sont pas exempts d'effets secondaires, et représentent un surcoût important comparés aux thérapeutiques classiques : environ 63 euros et 48 euros par jour pour l'ADA et l'IFX, contre 3 euros et 5 euros par jour pour le MTX et le MMF, respectivement.

Aucune étude n'a à ce jour été menée, pour déterminer quels facteurs influenceraient l'efficacité ou l'échec des traitements immunosuppresseurs non-stéroïdiens conventionnels.

Cette étude rétrospective monocentrique a été menée au CHU de Bordeaux, pour évaluer les facteurs prédictifs de rechute des patients mis sous MTX ou MMF dans les uvéites non-antérieures non-infectieuses.

Tableau 1: Classification des Uvéites : Standardization of Uveitis Nomenclature (SUN).

Type d'uvéite	Site primitif de l'inflammation	Inclu
<u>Uvéite antérieure</u> (cf figure 1)	Chambre antérieure	Iritis Iridocyclite Cyclite antérieure
<u>Uvéite intermédiaire</u> (cf figure 2)	Vitré	Pars planite Cyclite postérieure Hyalite
<u>Uvéite postérieure</u> (cf figure 3)	Rétine et choroïde	Focale, multi focale ou choroïdite diffuse Chorio-rétinite Rétino-choroïdite Rétinite Neuro-rétinite
<u>Pan-uvéite</u>	Chambre antérieure, vitrée, rétine et choroïde	

Tableau 2: Principales étiologies des uvéites non antérieures.

<u>Infectieuses</u>		Toxoplasmoses Candidose Toxocarose Herpès Tuberculose Syphilis CMV
<u>Dysimmunitaires</u>	Systémiques	Sarcoïdose Maladie de Behçet Sclérose en plaque Maladie de Vogt-Koyanagi-Harada Lupus Sclérodermie Wegener Péri-artérite noueuse Syndrome de Susac
	Oculaire	Choriorétinopathie de Birdshot
<u>Tumorales</u>		Lymphome Métastase Syndrome para-néoplasique
<u>Idiopathiques</u>		

Tableau 3: Indication de la mise sous immunosuppresseurs non-stéroïdiens dans les uvéites intermédiaires, postérieures et les pan-uvéites.

<u>Oculaire et Anatomique</u>	Mode et évolution de l'uvéite -Atteinte aiguë avec menace visuelle importante -Inflammation chronique persistante Détachement de rétine exsudatif Atteinte maculaire Atteinte bilatérale avec menace visuelle
<u>Thérapeutique</u>	Echec d'un traitement local sous-ténonien ou intra-vitréen Echec d'un traitement systémique -Cortico-résistance : Uvéite persistante malgré une dose >30mg par jour -Cortico-dépendance : Uvéite récidivante après une décroissance <10mg/jour Intolérance aux corticoïdes Nécessité d'une épargne cortisonique
<u>Sévérité</u>	Acuité visuelle < 20/100 Aggravation de la hyalite supérieure à 2 grades Récidive d'œdème maculaire Impact sur la qualité de vie

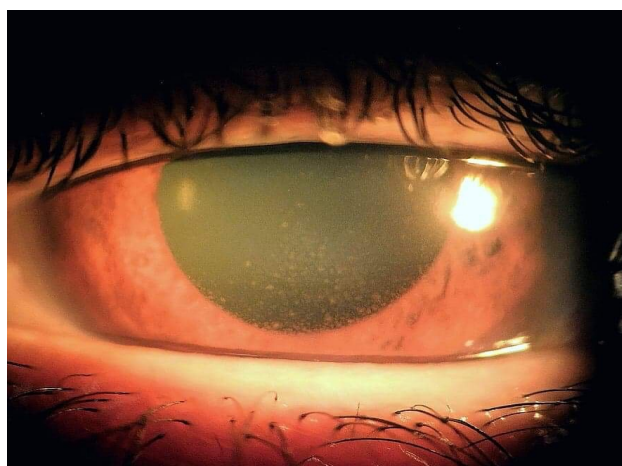


Figure 1: Uvéite antérieure avec précipités rétrodécémétiques granulomateux.

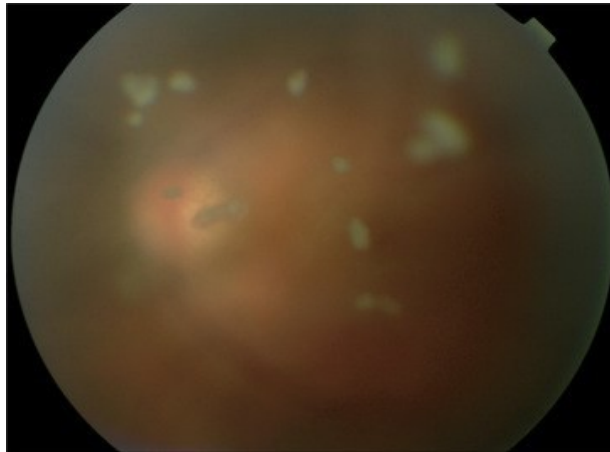


Figure 2: *Uvéite intermédiaire : Hyalite et snow balls*

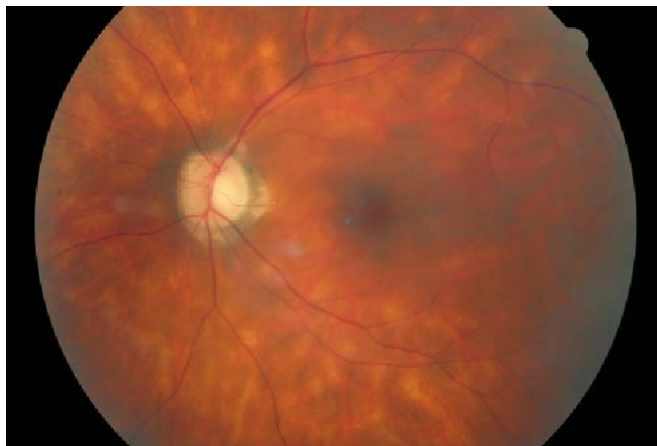


Figure 3: *Uvéite postérieure : chorioretinopathie de Birdshot avec nombreux granulomes choroïdiens jaunâtres prédominant en nasal inférieur de la papille*

IV. ARTICLE

a. MANUSCRIPT

Non-Infectious Uveitis: Predictive Factors of Methotrexate or Mycophenolate Mofetil Treatment Failure

Hélène Noël¹ and Camille Prot-Leurent², Sarra Gattoussi,¹ Judith Victor,² Jean-François Korobelnik,¹ Patrick Mercié,² Marie-Bénédicte Rougier¹ and Emmanuel Ribeiro²

¹Ophthalmology department, University hospital Pellegrin, Bordeaux, France

²Internal medicine department, University hospital Saint André, Bordeaux, France

Hélène Noël¹ and Camille Prot-Leurent² contributed equally to this work.

Marie-Bénédicte Rougier¹ and Emmanuel Ribeiro² contributed equally to this work

Abstract

Purpose: Methotrexate and mycophenolate mofetil are corticosteroid-sparing agents prescribed to patients with non-infectious, non-anterior uveitis. Recently, anti-TNF α treatment was approved. The aim of this study was to identify predictors of methotrexate or mycophenolate mofetil (MTX/MMF) treatment failure within the year of treatment.

Methods: This retrospective monocentric study included patients with non-anterior, non-infectious uveitis treated with MTX/MMF between 2010 and 2018. Demographic, therapeutic, immunological, and ophthalmological data were collected at baseline.

Results: Among 95 treated eyes, 60 (63%) responded to treatment and 35 (37%) did not. In multivariate analyses, the independent risk factors of failure one year after starting treatment were posterior uveitis (OR=6.49; 95% CI, 1.90-22.20) and macular thickness over 350 μ m (OR=4.57; 95% CI, 1.53-13.65).

Conclusions: Patients with posterior uveitis and macular thickness over 350 μ m were more prone to treatment failure with MTX/MMF. This should lead to discuss the prescription of anti-TNF α when non-steroid systemic immunomodulatory treatment is required.

Keywords: Non-infectious uveitis, immunosuppressive agent, predictive factor, treatment failure.

Introduction

Non-infectious uveitis is an intraocular inflammatory disorder, which can be present alone or associated with various systemic inflammatory diseases. Its prevalence is around 121 cases per 100,000 persons in western countries.¹ It is a serious disease as complications are responsible for about 5 to 10% of blindness cases in these countries.² Its prognosis partly depends on the duration of inflammation. Thus, it is important to promptly start a treatment able to rapidly and sustainably control the ocular inflammation.

Corticosteroids are the mainstay of therapy for these disorders. They are used as first-line when a systemic treatment is required but ocular and systemic adverse events restrict their long-term use. International recommendations have been published to guide the non-steroid treatment.³ The main corticosteroid-sparing agents are immunosuppressive drugs, such as the antimetabolites methotrexate or mycophenolate mofetil (MTX/MMF), which are used as second-line of treatment. Due to a better understanding of the uveitis physiopathology, other immunomodulatory treatments have been evaluated, including biological agents. For instance, the monoclonal antibody against tumor necrosis factor alpha (anti-TNF α), adalimumab, was approved for the treatment of active or inactive non-infectious uveitis.^{4,5}

Biological agents are usually used as third-line treatment after failure or incomplete response to a standard immunosuppressive agent. However, to our knowledge, predictors of response to the conventional immunosuppressive treatment have not been identified.

Therefore, we conducted this study to determine the predictors of MTX/MMF treatment failure in patients with non-infectious, non-anterior uveitis. The aim of the study was to identify patients unresponsive to standard immunosuppressive treatments who could be treated, in the future, with an anti-TNF α therapy, when a non-corticosteroid systemic immunomodulatory therapy is required.

Materials and Methods

Study design

We conducted a retrospective, monocentric study at the university hospital of Bordeaux.

Participants were selected after searching all the patients' medical records from the internal medicine department between January 2010 and January 2018 by using the keyword "uveitis" and the DxCare® software, and retrospectively reviewing the selected ones.

Study population

The study included adult patients (aged 18 or older) diagnosed with non-infectious intermediate, posterior, or pan-uveitis, who required immunosuppressive therapy (mycophenolate mofetil or methotrexate) due to ophthalmological involvement.

The inclusion criteria for this study included patients who:

- 1) received immunosuppressive treatment provided as first-line (patients did not receive prior systemic treatment), due to severity of uveitis, contraindication to corticoids, or specific therapeutic guidelines (for Birdshot chorioretinopathy, for example), associated or not with systemic corticosteroid therapy;
- 2) received immunosuppressive treatment as a second-line (patients were previously treated with systemic corticosteroid therapy alone or associated with other conventional immunosuppressive treatment) due to corticoresistance, corticoid dependence, corticosteroid-sparing effect, or intolerance to a previous treatment.

Patients were followed jointly by the internal medicine and the ophthalmology departments at the university hospital of Bordeaux.

We defined corticoresistance as a persistent ocular inflammation while taking prednisone doses of 30 mg/day or higher, and corticodependence as a uveitis flare after reduction of the oral corticosteroid dose to less than 10 mg/day, according to the Standardization of Uveitis Nomenclature definitions.⁶

We excluded patients having isolated anterior or infectious uveitis, patients who were lost to follow-up or who stopped the treatment (non-compliance, side effects) within the first year, patients treated with immunosuppressive therapy for systemic indication, and patients treated with immunosuppressive therapies other than mycophenolate mofetil or methotrexate, or with anti-TNF alpha.

Data collection

The data were retrospectively collected by the two main investigators.

At baseline, we collected: demographic information, etiology of uveitis, comorbidities, treatment description (first- or second-line treatment), indication, prescribed treatment, dose of prednisone, and immunological data. We also collected ophthalmological records, such as: anatomic location of uveitis, presence of optic disc edema, presence or absence of edema, and its associated-severity, macular average thickness in the central 1000 μm diameter area measured by Cirrus® (Zeiss, Dublin, CA) optical coherence tomography (OCT), presence or absence of hyalitis, and its associated-severity, retinal vasculitis, and choroidal granuloma. We recorded previous local corticosteroid treatments within the year before beginning immunosuppressive treatment, such as: intra-vitreous dexamethasone implants, intra-vitreous or sub-tenon triamcinolone injections.

We also collected data until one year after beginning treatment with immunosuppressive drug, including: treatment success or failure, which was defined as persistence of ocular inflammation or relapse within the year, (according to the ophthalmologist in charge of the patient), and administered corticosteroid dosage.

Statistical analysis

For the analyses of our population's characteristics, and univariate and multivariate analyses, we used the software SAS (SAS Institute, Cary, NC, Version 9.4). In the univariate analysis, we compared categorical variables with Pearson χ^2 test (or by Fisher's exact test if $n < 5$), and continuous variables with Student t-test. From the univariate analysis, the variables with a p value < 0.2 were further analyzed with a stepwise logistic regression model, and all variables with a p value < 0.05 (threshold of significance) were considered. The magnitude of association was expressed as odds ratio (OR), with corresponding confidence intervals of 95%.

Results

Study population

A total of 95 eyes from 52 patients, majority of Caucasian origin, were included in the study; their characteristics are reported in table 1.

The average age of the subjects was 49 +/- 14 years-old at the time of diagnosis (range 19 to 83). The etiologies of uveitis were mostly idiopathic uveitis (44%; n=42), birdshot chorioretinopathy (19%; n=18), and sarcoidosis (17%; n=16).

We also reported the involvement of extra-ocular organs. From all the studied eyes, 25 eyes corresponded to 14 patients who suffered from a systemic disease, most often sarcoidosis.

Regarding concerning comorbidities, very few patients had autoimmune diseases, and almost half of the patients smoked.

The immunosuppressive treatment was methotrexate in 60% of cases (n=57) and mycophenolate mofetil for the remaining 40% (n=38). Any of these immunosuppressive treatments was introduced as first-line therapy in 24% of cases (n=23), or as second-line treatment in 76% of cases (n=72).

The average delay between the diagnosis and the beginning of immunosuppressive agent administration was 35 months +/- 47, and much longer when introduced as a second-line treatment.

We observed lymphopenia ($<1500/\text{mm}^3$) in 33.3% of cases. In almost half of the cases, immunophenotyping of lymphocytes was performed before beginning the immunosuppressive therapy. The average percentage of CD4 T cells was 44% +/- 10 with an average ratio of CD4/CD8 of 2.16 +/- 0.99.

Ophthalmological data

Regarding ophthalmological results, 54 eyes (57%) suffered from posterior uveitis and 39 eyes (41%) from panuveitis.

We reported hyalitis in 56 eyes (59%), optic disc edema in 36 eyes (38%), and macular edema in 48 eyes (51%). The average macular thickness in the central 1000 μm diameter area was 346 \pm 160 μm (range 170 to 1243). The macular thickness was higher or equal to 350 μm in 28% of the cases. Twenty-one eyes (22%) received local treatment within the year of beginning the immunosuppressive treatment.

One year after the beginning the immunosuppressive treatment, 60 eyes (63%) responded to treatment, while 35 eyes (37%) resulted in treatment failure (20 eyes (35%) treated with MTX, and 15 eyes (39%) treated with MMF). The corticosteroid dosage was less than 10 mg in 90% of cases (n=84).

Table 2 shows the characteristics of the eyes included in the study, and according to the response to the treatment.

Predictive factors of failure

In the univariate analysis, the identified predictive factors of failure were: the ethnicity (OR=0.10; 95% CI, 0.01-0.77), the anatomic location of uveitis (OR=3.30; 95% CI, 1.33-8.22), the presence of macular edema (OR=1.67; 95% CI, 1.17-2.39), the macular thickness with a cut off of 350 μm (OR=5.00; 95% CI, 1.82-13.76), the percentage of CD4 T cells (OR=1.15; 95% CI, 1.04-1.27), the CD4/CD8 ratio (OR=2.12; 95% CI, 1.001-4.49), and the exposure to local corticosteroids within a year before starting the immunosuppressive treatment (OR=5.05; 95% CI, 1.79-14.26) (Table 3, Figure 1). Regarding ethnicity, being Caucasian was associated with treatment failure. For anatomic location of uveitis, a risk factor

of treatment failure was the presence of posterior uveitis compared to other location (panuveitis and intermediate uveitis).

In the multivariate analysis, the independent risk factors of failure within one year of starting the immunosuppressive treatment were: posterior uveitis (OR=6.49; 95% CI, 1.90-22.20) and macular thickness higher or equal to 350 μm (OR=4.57; 95% CI, 1.53-13.65) (Table 4, Figure 2).

Discussion

This study is original. Indeed, to our knowledge, this is the first study that identified predictive factors of conventional immunosuppressive treatment failure. Furthermore, it focused on a very common question that frequently is asked in the clinical setting.

We found that macular thickness over 350 μm and posterior location of uveitis were significantly associated with methotrexate or mycophenolate mofetil treatment failure in patients with non-anterior, non-infectious uveitis.

Our population comprised mostly women (57%) with an average age of 49 years old, which is consistent with the epidemiology of non-infectious uveitis. Most uveitis cases were idiopathic (44%), 19% were due to birdshot chorioretinopathy, and 17% to secondary sarcoidosis. This is quite similar to the etiologies of uveitis in the VISUAL 1 and 2 trials, except that we recorded fewer cases with Vogt-Koyanagi-Harada disease.^{4,5}

Our study included only 2 cases of intermediate uveitis, probably because this location is usually associated with a relatively good visual prognosis and with no systemic treatment required.⁶

More than half of the patients smoked. Smoking has been associated with non-infectious uveitis.⁷ Furthermore, smokers with uveitis had an increased risk of inflammation recurrence.⁸

A total of 51% eyes suffered from macular edema. This result was higher than that observed in macular edema epidemiological studies because our sample consisted of more severe cases of non-anterior uveitis. In a recent literature review, macular edema was present in about 30% of the cases with intermediate, posterior and panuveitis.⁹

Almost 60% of the patients responded to methotrexate or mycophenolate mofetil, which is comparable to the results obtained in other studies, even including the randomized control trial which compared methotrexate with mycophenolate mofetil.¹⁰ Gangaputra and al recently compared MTX and MMF as corticoid-sparing therapy. The time-to-treatment success was significantly shorter with MMF, but the both curves of success converged after 9 months. The factors associated with corticoid-sparing success were the age, the absence of systemic disease, the use of MMF, and the anterior location.¹¹

Our results were consistent with the fact that macular edema is known as a factor of severity and poor visual prognosis, responsible for more than 25% of all long-term, moderate-to-severe vision loss.¹² The study on the outcome of patients included in the Multicenter Uveitis Steroid Treatment (MUST) Trial, evidenced that macular edema was associated with worse visual acuity at baseline, worse outcome when it occurred during follow-up, and improvement in visual acuity when the edema resolved.¹³

Regarding prognosis, it was demonstrated that non-anterior uveitis was associated with poor visual prognosis.¹² In the MUST trial, posterior location was associated with worst visual acuity at baseline compared with anterior, intermediate or panuveitis, but the anatomic location was not associated with a difference in visual acuity outcome at 2 years.¹³

According to our study, patients having posterior uveitis and macular thickness over 350 μm were at a higher risk of standard immunosuppressive treatment failure. In this situation, we recommend discussing an alternative treatment with the health provider.

The monoclonal antibody anti-tumor necrosis factor alpha, adalimumab, has been approved for the treatment of active or inactive non-infectious, non-anterior uveitis after the VISUAL 1 and 2 trials.^{4,5} In VISUAL 1, almost half of the patients had macular edema but no analysis of

the efficacy of adalimumab in this subgroup was performed. Exploratory analysis showed that the percentage change in central retinal thickness favored adalimumab treatment compared to placebo. It also demonstrated that the risk of developing a macular edema was lower with adalimumab treatment among patients without pre-existing macular edema.

Barry et al tried to conduct a Cochrane Review of randomized controlled trials to assess the efficiency of anti-TNF α therapy in the treatment of uveitic macular edema.¹⁴ Unfortunately, no trial was eligible for the review because there was no relevant randomized controlled trial. Indeed, only small retrospective or non-randomized controlled studies were performed that suggested the efficiency of anti-TNF α for the treatment of uveitic macular edema in patients with birdshot chorioretinopathy¹⁵, behçet's disease¹⁶ or non-infectious uveitis of various etiologies¹⁷. High-quality randomized controlled trials are needed to provide a definitive conclusion and make recommendations.

Because of its retrospective design, the results obtained from this study must be interpreted cautiously. The lack of immunological data complicated the interpretation of the results regarding the percentage of CD4 T cells and CD4/CD8 ratio. Furthermore, we could not collect ophthalmological data and response to treatment according to the Standardization of Uveitis Nomenclature criteria.¹⁸ Vitreous haze was not classified from 0 to 4+ as in the Nussenblatt scale,¹⁹ but only as minimal, moderate or severe vitritis.

The last recommendations for the use of anti-TNF α in patients with ocular inflammatory disorders, considered the use of infliximab or adalimumab, with the exception of Behçet's disease, for patients who have failed conventional immunosuppressive therapies.²⁰ Our findings suggested that patients with macular thickening over 350 μ m and posterior uveitis treated with methotrexate or mycophenolate mofetil were at high risk of relapse. Therefore, they required a more careful evaluation of the condition and possible treatments. Although it

is still unclear whether anti-TNF confers benefit to the management of uveitic macular edema, it could be an alternative for patients who require a non-steroid immunomodulatory treatment, without assessing conventional immunosuppressive treatment effect.

Acknowledgments

We would like to thank Aurillac V. for performing the statistical analysis.

Funding

No external funding was obtained for this study.

Declaration of interest

The authors report no conflicts of interest.

b. REFERENCES

1. Thorne JE, Suhler E, Skup M, et al. Prevalence of Noninfectious Uveitis in the United States: A Claims-Based Analysis. *JAMA Ophthalmology*. 2016;134(11):1237.
2. Dick AD, Tundia N, Sorg R, et al. Risk of Ocular Complications in Patients with Noninfectious Intermediate Uveitis, Posterior Uveitis, or Panuveitis. *Ophthalmology*. 2016;123(3):655–662.
3. Dick AD, Rosenbaum JT, Al-Dhibi HA, et al. Guidance on Noncorticosteroid Systemic Immunomodulatory Therapy in Noninfectious Uveitis. *Ophthalmology*. 2018;125(5):757–773.
4. Jaffe GJ, Dick AD, Brézin AP, et al. Adalimumab in Patients with Active Noninfectious Uveitis. *New England Journal of Medicine*. 2016;375(10):932–943.
5. Nguyen QD, Merrill PT, Jaffe GJ, et al. Adalimumab for prevention of uveitic flare in patients with inactive non-infectious uveitis controlled by corticosteroids (VISUAL II): a multicentre, double-masked, randomised, placebo-controlled phase 3 trial. *The Lancet*. 2016;388(10050):1183–1192.
6. Donaldson MJ, Pulido JS, Herman DC, Diehl N, Hodge D. Pars planitis: a 20-year study of incidence, clinical features, and outcomes. *Am. J. Ophthalmol*. 2007;144(6):812–817.
7. Yuen BG, Tham VM, Browne EN, et al. Association between Smoking and Uveitis: Results from the Pacific Ocular Inflammation Study. *Ophthalmology*. 2015;122(6):1257–1261.
8. Galor A, Feuer W, Kempen JH, et al. Adverse effects of smoking on patients with ocular inflammation. *Br J Ophthalmol*. 2010;94(7):848–853.
9. Accorinti M, Okada AA, Smith JR, Gilardi M. Epidemiology of Macular Edema in Uveitis. *Ocular Immunology and Inflammation*. 2019;27(2):169–180.

10. Rathinam SR, Babu M, Thundikandy R, et al. A Randomized Clinical Trial Comparing Methotrexate and Mycophenolate Mofetil for Noninfectious Uveitis. *Ophthalmology*. 2014;121(10):1863–1870.
11. Gangaputra SS, Newcomb CW, Joffe MM, et al. Comparison between Methotrexate and Mycophenolate Mofetil monotherapy for the control of Non- Infectious Ocular Inflammatory Diseases. *Am. J. Ophthalmol.* 2019;
12. Tomkins-Netzer O, Talat L, Bar A, et al. Long-Term Clinical Outcome and Causes of Vision Loss in Patients with Uveitis. *Ophthalmology*. 2014;121(12):2387–2392.
13. Kempen JH, Van Natta ML, Altaweel MM, et al. Factors Predicting Visual Acuity Outcome in Intermediate, Posterior, and Panuveitis: The Multicenter Uveitis Steroid Treatment (MUST) Trial. *American Journal of Ophthalmology*. 2015;160(6):1133-1141.e9.
14. Barry RJ, Tallouzi MO, Bucknall N, et al. Anti-tumour necrosis factor biological therapies for the treatment of uveitic macular oedema (UMO) for non-infectious uveitis. *Cochrane Database of Systematic Reviews*. 2018;
15. Steeples LR, Spry P, Lee RWJ, Carreño E. Adalimumab in refractory cystoid macular edema associated with birdshot chorioretinopathy. *International Ophthalmology*. 2018;38(3):1357–1362.
16. Calvo-Rio V, Blanco R, Beltran E, et al. Anti-TNF- therapy in patients with refractory uveitis due to Behcet’s disease: a 1-year follow-up study of 124 patients. *Rheumatology*. 2014;53(12):2223–2231.
17. Markomichelakis NN, Theodossiadis PG, Pantelia E, et al. Infliximab for chronic cystoid macular edema associated with uveitis. *American Journal of Ophthalmology*. 2004;138(4):648–650.
18. Standardization of Uveitis Nomenclature for Reporting Clinical Data. Results of the

- First International Workshop. *American Journal of Ophthalmology*. 2005;140(3):509–516.
19. Madow B, Galor A, Feuer WJ, Altaweel MM, Davis JL. Validation of a photographic vitreous haze grading technique for clinical trials in uveitis. *Am. J. Ophthalmol.* 2011;152(2):170-176.e1.
 20. Levy-Clarke G, Jabs DA, Read RW, et al. Expert Panel Recommendations for the Use of Anti-Tumor Necrosis Factor Biologic Agents in Patients with Ocular Inflammatory Disorders. *Ophthalmology*. 2014;121(3):785-796.e3.

c. FIGURES AND TABLES

TABLE 1. Characteristics of included eyes.

Characteristic	Eyes (n= 95)
Demographic data	
Sex	
Men n (%)	41 (43)
Women n (%)	54 (57)
Age mean +/- deviation	49 +/- 14 (19-83)
Ethnicity	
Caucasian n (%)	80 (84)
African n (%)	1 (1)
North African n (%)	14 (15)
Etiologies	
Idiopathic n (%)	42 (44)
Birdshot chorioretinopathy n (%)	18 (19)
Sarcoidosis n (%)	16 (17)
Vogt-Koyanagi-Harada disease n (%)	5 (5.5)
Serpiginous choroidopathy n (%)	5 (5.5)
Spondyloarthropathy n (%)	3 (3)
Behçet disease n (%)	2 (2)
Autoimmune retinopathy n (%)	2 (2)
Chronic inflammatory bowel disease n (%)	2 (2)
Extra ocular organ involvement (n=25)	
Nodes n	14
Lung n	7
Skin n	4
Gastrointestinal tract n	4
Joint n	3
Neurological involvement n	2
Kidney n	2
Liver n	1
Comorbidities	
Autoimmune disease n (%)	7 (7)
Smoking n (%)	49 (54)
Treatment data	
Line and indication of treatment	
<i>First-line treatment n (%)</i>	23 (24)
Uveitis severity n (%)	7 (30.5)
Contraindication to corticoids n (%)	10 (43.5)
Specific therapeutic guidelines n (%)	6 (26)
<i>Second-line treatment n (%)</i>	72 (76)
Corticoid dependence n (%)	19 (26)
Corticoid resistance n (%)	4 (6)
Corticosteroid-sparing effect n (%)	40 (56)
Intolerance to previous treatment n (%)	9 (12)
Immunosuppressive agent	
Methotrexate n (%)	57 (60)
Mycophenolate mofetil n (%)	38 (40)
Duration of uveitis in months mean +/- standard deviation	35 +/- 47 (0-180)
First-line treatment (n=23)	4.9 (0-18)
Second-line treatment (n=72)	44.7 (3-180)
Dose of prednisone for patients in 2nd line (n=72)	
< 5mg n (%)	28 (39)
5-10 mg n (%)	11 (15.5)
11-20 mg n (%)	21 (29)
> 20 mg n (%)	11(15.5)
NC	1 (1)
Immunological data	
Lymphocytes/mm ³ mean +/- standard deviation (n=78)	2001 +/- 236 (540-4259)
Percentage of CD4 mean +/- standard deviation (n=41)	44 +/- 10 (25-61)
CD4/CD8 ratio mean +/- standard deviation (n=41)	2.16 +/- 0.99 (0.5-4.2)

<u>Ophthalmological data</u>	
Right eye n (%)	48 (51)
Left eye n (%)	47 (49)
Anatomic location of uveitis	
Intermediate n (%)	2 (2)
Posterior n (%)	54 (57)
Panuveitis n (%)	39 (41)
Optic disc edema n (%)	36 (38)
Macular edema n (%)	48 (51)
Macular micro-cysts n (%)	10 (21)
Cystoid macular edema n (%)	18 (37)
Serous retinal detachment n (%)	20 (42)
Macular average thickness, in microns mean +/- standard deviation	346 +/- 160 (170-1243)
Hyalitis n (%)	
Minimal n (%)	38 (68)
Moderate n (%)	16 (28)
Severe n (%)	2 (4)
Retinal vasculitis n (%)	37 (39)
Choroidal granuloma n (%)	39 (41)
Exposure to local corticosteroids in the previous year n (%)	21 (22)
<hr/>	
<u>Data one year after the introduction of immunosuppressive treatment</u>	
Response to treatment	
Response to treatment n (%)	60 (63)
Treatment failure during the first year n (%)	35 (37)
Corticosteroid dosage	
< 5mg n (%)	42 (44.25)
5-10 mg n (%)	42 (44.25)
11-20 mg n (%)	8 (8.5)
> 20 mg n (%)	2 (2)
NC	1 (1)

TABLE 2. Characteristics of eyes according to the response to treatment.

Characteristic	Success (n=60)	Failure (n=35)
Demographic data		
Sex		
Men n (%)	24 (40)	17 (48.6)
Women n (%)	36 (60)	18 (51.4)
Age mean +/- deviation	48.45 +/- 13 (21-74)	49.31 +/- 16 (19-83)
Ethnicity		
Caucasian n (%)	46 (76.65)	34 (97.1)
African n (%)	1 (1.7)	0
North African n (%)	13 (21.65)	1 (2.9)
Etiologies		
Idiopathic n (%)	27 (45)	15 (42.85)
Birdshot chorioretinopathy n (%)	10 (16.7)	8 (22.85)
Sarcoidosis n (%)	14 (23.3)	2 (5.7)
Vogt-Koyanagi-Harada disease n (%)	3 (5)	2 (5.7)
Serpiginous choroidopathy n (%)	3 (5)	2 (5.7)
Spondyloarthropathy n (%)	2 (3.3)	1 (2.9)
Behçet disease n (%)	0	2 (5.7)
Autoimmune retinopathy n (%)	0	2 (5.7)
Chronic inflammatory bowel disease n (%)	1 (1.7)	1 (2.9)
Extra ocular organ involvement (n=25)		
Nodes n	12	2
Lung n	5	2
Skin n	2	2
Gastrointestinal tract n	3	1
Joint n	2	1
Neurological involvement n	2	0
Kidney n	2	0
Liver n	1	0
Comorbidities		
Autoimmune disease n (%)	4 (6.7)	3 (8.6)
Smoking n (%)	32 (53.3)	17 (48.6)
Treatment data		
Line and indication of treatment		
First-line treatment n (%)	16 (26.7)	7 (20)
Uveitis severity n (%)	4 (25)	3 (43)
Contraindication to corticoids n (%)	8 (50)	2 (28.5)
Specific therapeutic guidelines n (%)	4 (25)	2 (28.5)
Second-line treatment n (%)	44 (73.3)	28 (80)
Corticoid dependence n (%)	11 (25)	8 (28.6)
Corticoid resistance n (%)	3 (6.8)	1 (3.5)
Corticosteroid-sparing effect n (%)	26 (59.1)	14 (50)
Intolerance to previous treatment n (%)	4 (9.1)	5 (17.9)
Immunosuppressive agent		
Methotrexate n (%)	37 (61.7)	20 (57.1)
Mycophenolate mofetil n (%)	23 (38.3)	15 (42.9)
Duration of uveitis in months mean +/- standard deviation		
First-line treatment (n=23)	30.32 +/- 44 (0-180)	43.34 +/- 52 (1-168)
Second-line treatment (n=72)	3 (0-9)	9.29 (1-18)
Second-line treatment (n=72)	40.25 (6-180)	51.86 (3-168)
Dose of prednisone for patients in 2nd line (n=72)		
< 5mg n (%)	19 (43.2)	13 (46.4)
5-10 mg n (%)	3 (6.8)	4 (14.3)
11-20 mg n (%)	13 (29.5)	8 (28.6)
> 20 mg n (%)	9 (20.5)	2 (7.1)
NC	0	1 (3.6)
Immunological data		
Lymphocytes/mm ³ mean (n=78)	1709 (540-4259)	2299 (791-3912)
Percentage of CD4 mean (n=41)	41 (24.9-61)	51 (33-61)
CD4/CD8 ratio mean (n=41)	1.9 (0.5-4.2)	2.6 (1.2-4.2)
Ophthalmological data		
Right eye n (%)	29 (52)	19 (54)
Left eye n (%)	31 (48)	16 (46)

Anatomic location of uveitis		
Intermediate n (%)	0 (0)	2 (6)
Posterior n (%)	28 (47)	26 (74)
Panuveitis n (%)	32 (53)	7 (20)
Optic disc edema n (%)	24 (40)	12 (34)
Macular edema n (%)	23 (38)	25 (73)
Macular micro-cysts n (%)	6 (10)	4 (12)
Cystoid macular edema n (%)	6 (10)	12 (35)
Serous retinal detachment n (%)	11 (18)	9 (26)
Macular average thickness, in microns mean +/- standard deviation	352 +/- 482	633 +/- 490
Hyalitis n (%)	37 (62)	19 (56)
Minimal n (%)	26 (43)	12 (35)
Moderate n (%)	10 (17)	6 (18)
Severe n (%)	1 (2)	1 (3)
Retinal vasculitis n (%)	25 (42)	12 (34)
Choroidal granuloma n (%)	27 (45)	12 (34)
Exposure to local corticosteroids in the previous year n (%)	7 (12)	14 (40)
<hr/>		
Data one year after the introduction of immunosuppressive treatment		
Corticosteroid dosage		
< 5mg n (%)	28 (47)	14 (40)
5-10 mg n (%)	29 (48)	13 (37)
11-20 mg n (%)	3 (5)	5 (14)
> 20 mg n (%)	0 (0)	2 (6)
NC	0 (0)	1 (3)
<hr/>		

TABLE 3. Predictive factors of treatment failure in univariate analysis.

Predictor	OR	95%CI	<i>p</i>
Sex	0.71	(0.30 – 1.67)	0.42
Age	1.00	(0.97 - 1.03)	0.77
Ethnicity*	0.10	(0.01 – 0.77)	0.03
Etiology	1.10	(0.93 – 1.31)	0.27
Smoking	0.83	(0.35 – 1.96)	0.67
Treatment line	1.46	(0.53 – 3.98)	0.47
Indication of treatment (1st line)	0.63	(0.23 – 1.64)	0.35
Indication of treatment (2 nd line)	1.05	(0.66 – 1.68)	0.84
Immunosuppressive agent	1.21	(0.52 – 2.82)	0.66
Duration of uveitis	1.01	(1.00 - 1.01)	0.20
Dose of prednisone	0.81	(0.57 – 1.15)	0.24
Lymphocytes level	1.32	(0.46 - 3.74)	0.60
Percentage of CD4 T cells	1.15	(1.04 - 1.27)	<0.01
CD4/CD8 ratio	2.12	(1.001 – 4.49)	0.05
Anatomic location of uveitis**	3.30	(1.33 – 8.22)	0.01
Optic disc edema	0.78	(0.33 – 1.86)	0.58
Macular edema	1.67	(1.17 – 2.39)	<0.01
Macular thickness	5.00	(1.82 – 13.76)	<0.01
Hyalitis	0.96	(0.56 – 1.65)	0.89
Retinal vasculitis	0.73	(0.31 – 1.74)	0.48
Choroidal granuloma	0.64	(0.27 – 1.51)	0.31
Exposure to local corticosteroids	5.05	(1.78 – 14.26)	<0.01

* non caucasian versus caucasian

** posterior versus intermediate and panuveitis

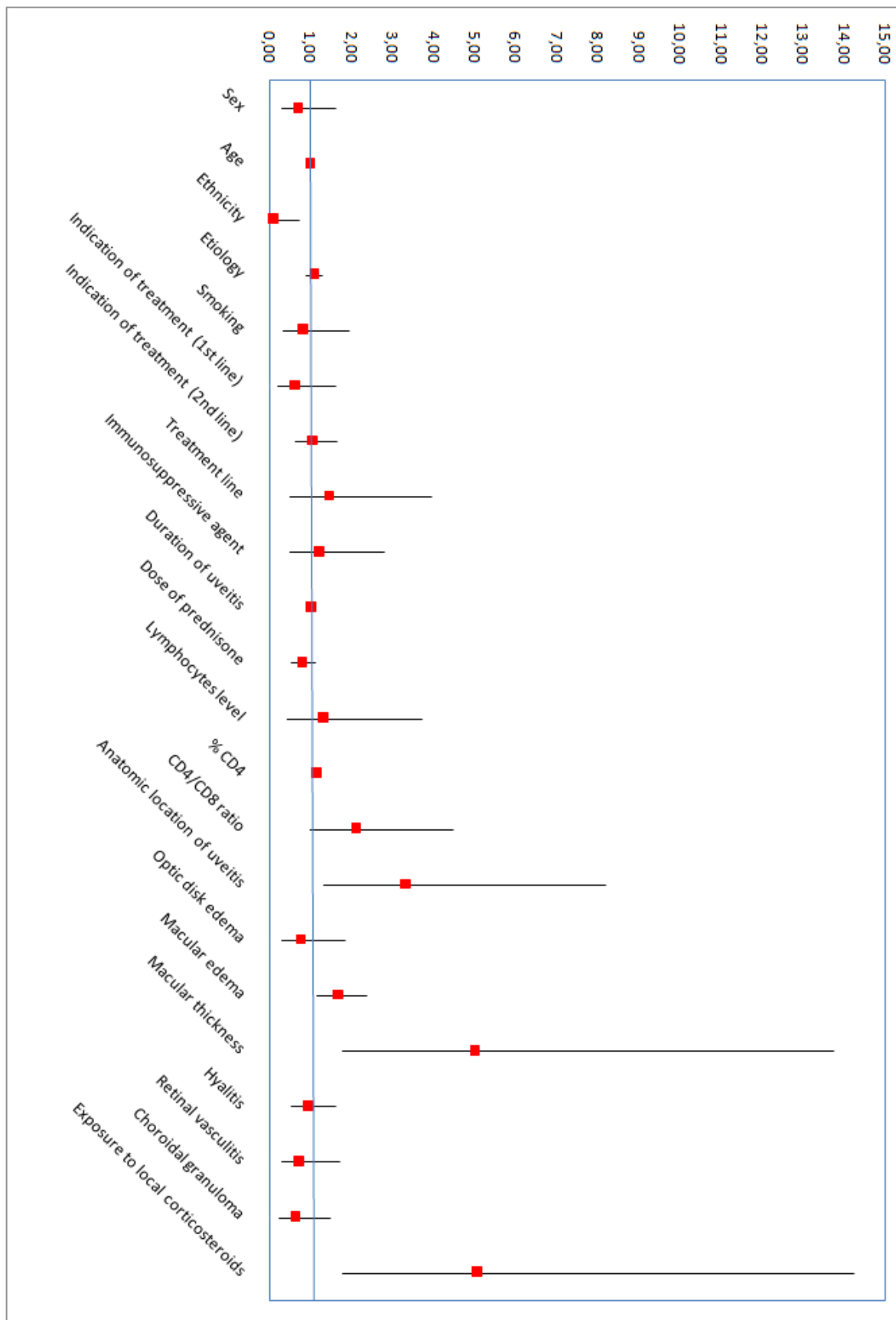


FIGURE 1. Odds ratio plot of predictive factors of treatment failure in univariate analysis.

TABLE 4. Multivariate logistic regression model predicting treatment failure.

Predictor	OR	95%CI	<i>p</i>
Anatomic location of uveitis*	6.49	(1.90 – 22.20)	<0.01
Macular thickness	4.57	(1.53 – 13.65)	<0.01

* posterior versus intermediate and panuveitis




FIGURE 2. Odds ratio plot of predictive factors of treatment failure in multivariate analysis.

V. DISCUSSION ET PERSPECTIVES

Notre étude a permis d'identifier deux facteurs prédictifs significatifs de rechute des uvéites non-infectieuses traitée par MTX ou MMF : d'une part la localisation postérieure de l'uvéite, et d'autre part, l'épaisseur maculaire supérieure à 350 microns.

Sexe

Notre étude retrouvait une majorité de femmes (57%). Il a déjà été décrit que les uvéites non-infectieuses étaient plus fréquentes chez les femmes que chez les hommes (19): en particulier les uvéites sarcoïdiques, les uvéites en lien avec la maladie de Vogt-Koyanagi-Harada et la chorioretinopathie de Birdshot. Les spondylarthropathies associées au HLA-B27 sont plus fréquentes chez les hommes, mais ne sont que peu représentées dans notre étude car ces pathologies donnent plutôt des atteintes antérieures. D'autre part, les uvéites en lien avec la maladie de Behçet, à prédominance masculine, ne représentent que 2 cas de notre étude. Ces résultats étaient concordants avec l'étude VISUAL-1 (6) qui comptait 57% de femmes, et l'étude VISUAL-2 (7), 61%.

La moyenne d'âge de 49 ans était similaire aux autres études portant sur les uvéites non antérieures, non infectieuses (6,7,20).

Type d'uvéite

Notre étude retrouvait majoritairement des uvéites idiopathiques, des chorioretinopathies de Birdshot, et des uvéites sarcoïdiques. On ne retrouvait que 2 yeux atteints de maladies de Behçet. De par sa sévérité, les traitements recommandés en première intention dans cette pathologie sont l'azathioprine, la ciclosporine, l'interféron alpha ou les anticorps monoclonaux anti-TNF α . Les corticoïdes seuls ne sont pas recommandés, même en première intention (21–23). La maladie de Behçet est une de causes d'uvéites non-infectieuses au pronostic le plus sévère et est sous-représentée dans notre étude, ce qui entraîne un biais de sélection et peut expliquer le fait que le facteur étiologie ne soit pas un facteur prédictif significatif de rechute des uvéites sous immunosuppresseurs.

On ne comptait que deux cas d'uvéites intermédiaires. Cette pathologie fait partie des uvéites de bon pronostic avec 75% des patients qui maintiennent une acuité visuelle supérieure à 20/40 à 10 ans, pour laquelle un traitement immunosuppresseur est rarement indiqué (24).

Ness et al ont mené une étude sur les résultats, les complications, et les traitements des uvéites intermédiaires : 22,5% des patients n'avaient bénéficié d'aucun traitement, 63,5% avaient reçu des corticoïdes systémiques et 24% des traitements immunosuppresseurs non-stéroïdiens (25).

Statut fumeur

Les fumeurs représentaient 54% de notre échantillon. Yuen et al ont montré que les fumeurs avaient un risque relatif significatif augmenté (OR=2,33) de développer une uvéite par rapport aux non-fumeurs, et ce risque était plus élevé pour les uvéites non-infectieuses (OR=2,96)(26). Une autre étude a montré un risque significativement augmenté de développer une uvéite intermédiaire (OR=2,7), une uvéite postérieure (OR=3,2), et une pan-uvéite (OR=3,9) chez les fumeurs comparés aux non-fumeurs. Le risque de développer un oedème maculaire était favorisé par la cigarette pour les uvéites intermédiaires (OR=8,4) et les pan-uvéites (OR=8,0)(27).

Œdème maculaire

Quarante-huit yeux présentaient un œdème maculaire (51%) (figure 4). Une revue de la littérature de 2019 retrouvait une prévalence de 30% des œdèmes maculaires dans les uvéites non-antérieures. Les uvéites postérieures et les pan-uvéites étaient associées à un risque augmenté d'œdème maculaire en cas de chronicité (28). La cause principale d'œdème maculaire uvéitique était la rupture inflammatoire de la barrière hémato-rétinienne ; ils pouvaient également être la conséquence de néovascularisation choroïdienne, de membrane épi-maculaire tractionnelle, par contiguïté avec un œdème papillaire ou en cas de chorioretinopathie séreuse centrale aggravée par l'utilisation des corticoïdes. Dans notre étude, l'œdème maculaire était la conséquence principalement de la rupture de la barrière hémato-rétinienne, avec quelques cas de membranes épi-maculaires associées et de néovascularisations choroïdiennes.

Une étude de 2014 s'est intéressée au pronostic visuel et aux causes de perte de vision chez les patients atteints d'uvéites. Les œdèmes maculaires chroniques étaient la cause la plus fréquente de baisse de vision modérée. La cause la plus fréquente de baisse de vision sévère

était la présence de cicatrices maculaires secondaires aux œdèmes maculaires ou à une néovascularisation choroïdienne. Un traitement précoce et agressif des œdèmes maculaires pourrait donc réduire le risque et l'importance de perte de vision (29).

Pronostic visuel

L'étude MUST s'est intéressée aux facteurs influençant le pronostic visuel des uvéites intermédiaires, postérieure et des pan-uvéites. Les uvéites postérieures avaient un moins bon pronostic visuel comparées aux uvéites antérieures, intermédiaires et aux pan-uvéites.

L'augmentation de l'épaisseur maculaire initiale ainsi que l'apparition d'un œdème maculaire au cours du suivi étaient associées à un moins bon pronostic alors que la résolution d'un œdème maculaire au cours de l'étude était associée avec une amélioration visuelle (30)

Réponse au traitement

Dans notre étude, 60 des 95 patients (63%) étaient répondeurs au traitement immunosuppresseur à un an de l'introduction. Une étude retrouvait 69% de réussite pour le MTX, et 47% de réussite pour le MMF sans différence significative entre les deux molécules, et des effets secondaires équivalents (31). Gangaputra et al ont mené une étude récente sur l'efficacité du MTX et du MMF en monothérapie et montrait une résolution de l'uvéite plus rapide de l'uvéite sous MMF que sous MTX (32).

Dans notre étude, ni le délai d'instauration du traitement, ni la ligne du traitement n'étaient des facteurs prédictifs de rechute du traitement immunosuppresseur. Cela peut s'expliquer en partie par le fait que 22% des yeux avaient reçu un traitement corticoïde local dans l'année précédente, et donc avait permis de contrôler localement l'inflammation intra-oculaire en attendant l'instauration du traitement.

Données immunologiques

Les données immunologiques n'ont été recueillies que pour la moitié des patients car ces données étaient manquantes, compte tenu du schéma rétrospectif de l'étude.

Place des anti-TNF α

Les études VISUAL 1 et 2 s'étaient intéressées à l'efficacité des anti-TNF α dans les uvéites non-infectieuses, non-antérieures, actives (6) et inactives (7). Dans l'étude VISUAL-1 (6), le temps moyen de rechute de l'uvéite était de 24 semaines pour l'ADA, et de 13 semaines pour le placebo. L'ADA était associé à un risque significativement plus faible d'atteinte visuelle et de récurrence inflammatoire, mais avec un risque plus élevé d'effets secondaires. L'étude VISUAL 2 (7), qui s'intéressait à l'ADA dans les uvéites inactives, retrouvait 55% de rechute dans le groupe placebo, contre 39% dans le groupe ADA, donc les anti-TNF α permettait encore une fois de réduire significativement l'inflammation, même après la décroissance des corticoïdes. Une analyse post-hoc a été réalisée sur les données de ces deux études pour évaluer les résultats visuels des patients sous ADA et retrouvait une amélioration visuelle significative des patients sous anti-TNF α (33).

Une étude s'est intéressée à l'effet des anti-TNF α sur l'œdème maculaire de la maladie de Birdshot : l'épaisseur maculaire diminuait de 327 microns à l'inclusion, à 235 microns à 12 mois de l'introduction de l'ADA ; 4 des 6 yeux inclus avaient une acuité visuelle améliorée à un an (34). Calvo-Rio et al ont étudié l'efficacité des anti-TNF α dans les uvéites réfractaires dues au Behçet. Parmi les patients présentant une épaisseur maculaire supérieure à 330 microns, l'épaisseur maculaire diminuait de 420 microns à l'inclusion, à 271 microns à un an (35). Une autre étude a analysé l'efficacité de l'IFX dans l'œdème maculaire uvéitique chronique, et retrouvait une amélioration de l'épaisseur de 428 microns à 219 microns à 2 mois de l'introduction de l'IFX (36). Mackensen et al ont montré que la diminution de l'œdème maculaire était de 84 microns dans le groupe ADA contre 38 microns dans le groupe placebo à 3 mois (37). Une revue de la littérature Cochrane s'est intéressée au sujet des anti-TNF α dans l'œdème maculaire uvéitique mais n'a retrouvé aucun essai contrôlé randomisé éligible (38). D'autres études seraient donc nécessaires pour apporter un niveau de preuve scientifique suffisant.

Dans les dernières recommandations, l'ADA et l'IFX sont indiqués après un échec d'un traitement immunosuppresseur conventionnel, sauf dans la maladie de Behçet où ils sont indiqués en première intention (39).

Forces et Limites

La posologie du MTX n'était pas uniforme au sein de l'échantillon, ce qui induit un biais. L'échec du traitement n'avait pas été défini en fonction de la « Standardization of uveitis nomenclature » (40) mais à l'appréciation de l'examineur qui prenait en charge le patient. La classification de la hyalite dans les dossiers ne respectait pas les grades de l'échelle de Nussenblat (41,42), mais était classée en absente, minime, modérée ou sévère.

Il s'agit de la première étude s'intéressant aux facteurs de rechute des uvéites sous immunosuppresseurs non-stéroïdiens. Elle incluait un groupe hétérogène de patients, mais notre échantillon était représentatif de la grande variété d'étiologies d'uvéites et avec un nombre important de cas inclus pour une pathologie ophtalmologique rare.

Perspectives

Notre étude montrant un risque de rechute plus important en cas de localisation postérieure de l'uvéite ou d'épaisseur maculaire supérieure à 350 microns, il pourrait être envisageable dans ces cas précis d'introduire d'emblée les anti-TNF α , lorsqu'un traitement non-stéroïdien est requis, sans attendre d'évaluer l'efficacité des immunosuppresseurs conventionnels. De nouvelles études, idéalement contrôlées et randomisées, sur l'efficacité des anti-TNF α dans les uvéites non-infectieuses et les oedèmes maculaires uvéitiques seraient nécessaires pour valider cette prise en charge.

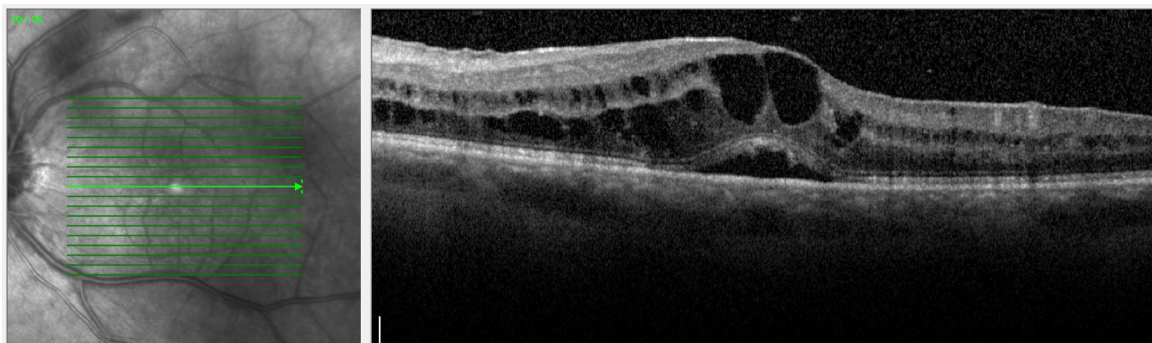


Figure 4: Oedème maculaire cystoïde avec décollement séreux rétinien dans le cadre d'une chorioretinopathie de Birdshot (OCT Spectralis® Heidelberg - CH Pau)

VI. BIBLIOGRAPHIE

1. Jabs DA, Nussenblatt RB, Rosenbaum JT, Standardization of Uveitis Nomenclature (SUN) Working Group. Standardization of uveitis nomenclature for reporting clinical data. Results of the First International Workshop. *Am J Ophthalmol.* sept 2005;140(3):509-16.
2. Thorne JE, Suhler E, Skup M, Tari S, Macaulay D, Chao J, et al. Prevalence of Noninfectious Uveitis in the United States: A Claims-Based Analysis. *JAMA Ophthalmol.* 1 nov 2016;134(11):1237-45.
3. Lopalco G, Venerito V, Sota J, Rigante D, Guerriero S, Orlando I, et al. Epidemiological profile of non-infectious uveitis from the rheumatologist's perspective: a survey from two tertiary referral centres in Italy. *Clin Exp Rheumatol.* déc 2018;36(6 Suppl 115):68-73.
4. Dick AD, Tundia N, Sorg R, Zhao C, Chao J, Joshi A, et al. Risk of Ocular Complications in Patients with Noninfectious Intermediate Uveitis, Posterior Uveitis, or Panuveitis. *Ophthalmology.* mars 2016;123(3):655-62.
5. Durrani OM, Tehrani NN, Marr JE, Moradi P, Stavrou P, Murray PI. Degree, duration, and causes of visual loss in uveitis. *Br J Ophthalmol.* sept 2004;88(9):1159-62.
6. Jaffe GJ, Dick AD, Brézin AP, Nguyen QD, Thorne JE, Kestelyn P, et al. Adalimumab in Patients with Active Noninfectious Uveitis. *N Engl J Med.* 8 sept 2016;375(10):932-43.
7. Nguyen QD, Merrill PT, Jaffe GJ, Dick AD, Kurup SK, Sheppard J, et al. Adalimumab for prevention of uveitic flare in patients with inactive non-infectious uveitis controlled by corticosteroids (VISUAL II): a multicentre, double-masked, randomised, placebo-controlled phase 3 trial. *Lancet.* 17 sept 2016;388(10050):1183-92.
8. Thorne JE, Skup M, Tundia N, Macaulay D, Revol C, Chao J, et al. Direct and indirect resource use, healthcare costs and work force absence in patients with non-infectious intermediate, posterior or panuveitis. *Acta Ophthalmol.* août 2016;94(5):e331-339.
9. Wittenborn JS, Zhang X, Feagan CW, Crouse WL, Shrestha S, Kemper AR, et al. The economic burden of vision loss and eye disorders among the United States population younger than 40 years. *Ophthalmology.* sept 2013;120(9):1728-35.
10. Chirikov VV, Shah R, Kwon Y, Patel D. Oral corticosteroid exposure and increased risk of related complications in patients with noninfectious intermediate, posterior, or panuveitis: Real-world data analysis. *Ophthalmic Epidemiol.* 2019;26(1):27-46.
11. Suhler EB, Thorne JE, Mittal M, Betts KA, Tari S, Camez A, et al. Corticosteroid-Related Adverse Events Systematically Increase with Corticosteroid Dose in Noninfectious

- Intermediate, Posterior, or Panuveitis: Post Hoc Analyses from the VISUAL-1 and VISUAL-2 Trials. *Ophthalmology*. 2017;124(12):1799-807.
12. Niemeyer KM, Gonzales JA, Rathinam SR, Babu M, Thundikandy R, Kanakath A, et al. Quality-of-Life Outcomes From a Randomized Clinical Trial Comparing Antimetabolites for Intermediate, Posterior, and Panuveitis. *Am J Ophthalmol*. juill 2017;179:10-7.
13. Multicenter Uveitis Steroid Treatment (MUST) Trial Follow-up Study Research Group. Quality of Life and Risks Associated with Systemic Anti-inflammatory Therapy versus Fluocinolone Acetonide Intraocular Implant for Intermediate Uveitis, Posterior Uveitis, or Panuveitis: Fifty-four-Month Results of the Multicenter Uveitis Steroid Treatment Trial and Follow-up Study. *Ophthalmology*. oct 2015;122(10):1976-86.
14. Parekh A, Srivastava S, Bena J, Albini T, Nguyen QD, Goldstein DA. Risk factors associated with intraocular pressure increase in patients with uveitis treated with the fluocinolone acetonide implant. *JAMA Ophthalmol*. mai 2015;133(5):568-73.
15. Multicenter Uveitis Steroid Treatment (MUST) Trial Research Group, Kempen JH, Altaweel MM, Drye LT, Holbrook JT, Jabs DA, et al. Benefits of Systemic Anti-inflammatory Therapy versus Fluocinolone Acetonide Intraocular Implant for Intermediate Uveitis, Posterior Uveitis, and Panuveitis: Fifty-four-Month Results of the Multicenter Uveitis Steroid Treatment (MUST) Trial and Follow-up Study. *Ophthalmology*. oct 2015;122(10):1967-75.
16. Hogewind BFT, Zijlstra C, Klevering BJ, Hoyng CB. Intravitreal triamcinolone for the treatment of refractory macular edema in idiopathic intermediate or posterior uveitis. *Eur J Ophthalmol*. juin 2008;18(3):429-34.
17. Dick AD, Rosenbaum JT, Al-Dhibi HA, Belfort R, Brézin AP, Chee SP, et al. Guidance on Noncorticosteroid Systemic Immunomodulatory Therapy in Noninfectious Uveitis: Fundamentals Of Care for UveitiS (FOCUS) Initiative. *Ophthalmology*. mai 2018;125(5):757-73.
18. Diwo E, Sève P, Trad S, Bielefeld P, Sène D, Abad S, et al. [Therapeutic strategy for the treatment of non-infectious uveitis proposed by an expert panel]. *Rev Med Interne*. sept 2018;39(9):687-98.
19. Yeung IYL, Popp NA, Chan C-C. The role of sex in uveitis and ocular inflammation. *Int Ophthalmol Clin*. 2015;55(3):111-31.
20. Dick AD, Tundia N, Sorg R, Zhao C, Chao J, Joshi A, et al. Risk of Ocular Complications in Patients with Noninfectious Intermediate Uveitis, Posterior Uveitis, or Panuveitis. *Ophthalmology*. mars 2016;123(3):655-62.

21. Hatemi G, Christensen R, Bang D, Bodaghi B, Celik AF, Fortune F, et al. 2018 update of the EULAR recommendations for the management of Behçet's syndrome. *Ann Rheum Dis.* 2018;77(6):808-18.
22. Desbois A-C, Terrada C, Cacoub P, Bodaghi B, Saadoun D. [Ocular manifestations in Behçet's disease]. *Rev Med Interne.* sept 2018;39(9):738-45.
23. Ozyazgan Y, Ucar D, Hatemi G, Yazici Y. Ocular Involvement of Behçet's Syndrome: a Comprehensive Review. *Clin Rev Allergy Immunol.* déc 2015;49(3):298-306.
24. Donaldson MJ, Pulido JS, Herman DC, Diehl N, Hodge D. Pars planitis: a 20-year study of incidence, clinical features, and outcomes. *Am J Ophthalmol.* déc 2007;144(6):812-7.
25. Ness T, Boehringer D, Heinzelmann S. Intermediate uveitis: pattern of etiology, complications, treatment and outcome in a tertiary academic center. *Orphanet J Rare Dis.* 27 2017;12(1):81.
26. Yuen BG, Tham VM, Browne EN, Weinrib R, Borkar DS, Parker JV, et al. Association between Smoking and Uveitis: Results from the Pacific Ocular Inflammation Study. *Ophthalmology.* juin 2015;122(6):1257-61.
27. Lin P, Loh AR, Margolis TP, Acharya NR. Cigarette smoking as a risk factor for uveitis. *Ophthalmology.* mars 2010;117(3):585-90.
28. Accorinti M, Okada AA, Smith JR, Gilardi M. Epidemiology of Macular Edema in Uveitis. *Ocul Immunol Inflamm.* 2019;27(2):169-80.
29. Tomkins-Netzer O, Talat L, Bar A, Lula A, Taylor SRJ, Joshi L, et al. Long-term clinical outcome and causes of vision loss in patients with uveitis. *Ophthalmology.* déc 2014;121(12):2387-92.
30. Kempen JH, Van Natta ML, Altaweel MM, Dunn JP, Jabs DA, Lightman SL, et al. Factors Predicting Visual Acuity Outcome in Intermediate, Posterior, and Panuveitis: The Multicenter Uveitis Steroid Treatment (MUST) Trial. *Am J Ophthalmol.* déc 2015;160(6):1133-1141.e9.
31. Rathinam SR, Babu M, Thundikandy R, Kanakath A, Nardone N, Esterberg E, et al. A randomized clinical trial comparing methotrexate and mycophenolate mofetil for noninfectious uveitis. *Ophthalmology.* oct 2014;121(10):1863-70.
32. Gangaputra SS, Newcomb CW, Joffe MM, Dreger K, Begum H, Artornsombudh P, et al. Comparison between Methotrexate and Mycophenolate Mofetil monotherapy for the control of Non- Infectious Ocular Inflammatory Diseases. *Am J Ophthalmol.* 22 juill 2019;
33. Sheppard J, Joshi A, Betts KA, Hudgens S, Tari S, Chen N, et al. Effect of Adalimumab on Visual Functioning in Patients With Noninfectious Intermediate Uveitis, Posterior Uveitis,

and Panuveitis in the VISUAL-1 and VISUAL-2 Trials. *JAMA Ophthalmol.* 01 2017;135(6):511-8.

34. Steeples LR, Spry P, Lee RWJ, Carreño E. Adalimumab in refractory cystoid macular edema associated with birdshot chorioretinopathy. *Int Ophthalmol.* juin 2018;38(3):1357-62.

35. Calvo-Río V, Blanco R, Beltrán E, Sánchez-Bursón J, Mesquida M, Adán A, et al. Anti-TNF- α therapy in patients with refractory uveitis due to Behçet's disease: a 1-year follow-up study of 124 patients. *Rheumatology (Oxford).* déc 2014;53(12):2223-31.

36. Markomichelakis NN, Theodossiadis PG, Pantelia E, Papaefthimiou S, Theodossiadis GP, Sfikakis PP. Infliximab for chronic cystoid macular edema associated with uveitis. *Am J Ophthalmol.* oct 2004;138(4):648-50.

37. Mackensen F, Heinz C, Jakob E, Grewing V, Lorenz H-M, Heiligenhaus A, et al. Randomized Controlled Study to Evaluate the Efficacy of Adalimumab in Patients with Different Forms of Refractory Uveitis. *Ocul Immunol Inflamm.* 2018;26(7):1015-22.

38. Barry RJ, Tallouzi MO, Bucknall N, Mathers JM, Murray PI, Calvert MJ, et al. Anti-tumour necrosis factor biological therapies for the treatment of uveitic macular oedema (UMO) for non-infectious uveitis. *Cochrane Database Syst Rev.* 18 2018;12:CD012577.

39. Levy-Clarke G, Jabs DA, Read RW, Rosenbaum JT, Vitale A, Van Gelder RN. Expert panel recommendations for the use of anti-tumor necrosis factor biologic agents in patients with ocular inflammatory disorders. *Ophthalmology.* mars 2014;121(3):785-796.e3.

40. Jabs DA, Nussenblatt RB, Rosenbaum JT, Standardization of Uveitis Nomenclature (SUN) Working Group. Standardization of uveitis nomenclature for reporting clinical data. Results of the First International Workshop. *Am J Ophthalmol.* sept 2005;140(3):509-16.

41. Madow B, Galor A, Feuer WJ, Altaweel MM, Davis JL. Validation of a photographic vitreous haze grading technique for clinical trials in uveitis. *Am J Ophthalmol.* août 2011;152(2):170-176.e1.

42. Nussenblatt RB, Palestine AG, Chan CC, Roberge F. Standardization of vitreal inflammatory activity in intermediate and posterior uveitis. *Ophthalmology.* avr 1985;92(4):467-71.

VII. SERMENT D'HIPPOCRATE

Au moment d'être admise à exercer la médecine, je promets et je jure d'être fidèle aux lois de l'honneur et de la probité.

Mon premier souci sera de rétablir, de préserver ou de promouvoir la santé dans tous ses éléments, physiques et mentaux, individuels et sociaux.

Je respecterai toutes les personnes, leur autonomie et leur volonté, sans aucune discrimination selon leur état ou leurs convictions. J'interviendrai pour les protéger si elles sont affaiblies, vulnérables ou menacées dans leur intégrité ou leur dignité. Même sous la contrainte, je ne ferai pas usage de mes connaissances contre les lois de l'humanité.

J'informerai les patients des décisions envisagées, de leurs raisons et de leurs conséquences. Je ne tromperai jamais leur confiance et n'exploiterai pas le pouvoir hérité des circonstances pour forcer les consciences.

Je donnerai mes soins à l'indigent et à quiconque me les demandera. Je ne me laisserai pas influencer par la soif du gain ou la recherche de la gloire.

Admise dans l'intimité des personnes, je tairai les secrets qui me seront confiés. Reçue à l'intérieur des maisons, je respecterai les secrets des foyers et ma conduite ne servira pas à corrompre les mœurs.

Je ferai tout pour soulager les souffrances. Je ne prolongerai pas abusivement les agonies. Je ne provoquerai jamais la mort délibérément.

Je préserverai l'indépendance nécessaire à l'accomplissement de ma mission. Je n'entreprendrai rien qui dépasse mes compétences. Je les entretiendrai et les perfectionnerai pour assurer au mieux les services qui me seront demandés.

J'apporterai mon aide à mes confrères ainsi qu'à leurs familles dans l'adversité. Que les hommes et mes confrères m'accordent leur estime si je suis fidèle à mes promesses ; que je sois déshonorée et méprisée si j'y manque.