



HAL
open science

Lésions cervicales hautes chez le rugbyman professionnel : diagnostic, prise en charge, devenir sportif ; à propos de 7 cas

Vincent Cilluffo

► To cite this version:

Vincent Cilluffo. Lésions cervicales hautes chez le rugbyman professionnel : diagnostic, prise en charge, devenir sportif ; à propos de 7 cas. Médecine humaine et pathologie. 2019. dumas-02444377

HAL Id: dumas-02444377

<https://dumas.ccsd.cnrs.fr/dumas-02444377>

Submitted on 17 Jan 2020

HAL is a multi-disciplinary open access archive for the deposit and dissemination of scientific research documents, whether they are published or not. The documents may come from teaching and research institutions in France or abroad, or from public or private research centers.

L'archive ouverte pluridisciplinaire **HAL**, est destinée au dépôt et à la diffusion de documents scientifiques de niveau recherche, publiés ou non, émanant des établissements d'enseignement et de recherche français ou étrangers, des laboratoires publics ou privés.

UNIVERSITE DE BORDEAUX

ANNEE 2018-2019

NUMERO THESE 143

**THESE
POUR L'OBTENTION DU
DIPLOME D'ETAT DE
DOCTEUR
EN MEDECINE GENERALE**

présentée et soutenue publiquement

Le Mercredi 02 Octobre 2019 à 18h00 à Bordeaux (33)

par Mr CILLUFFO VINCENT

NE LE 02/03/1992 à Nogent-Sur-Marne (94).

**Lésions cervicales hautes chez le rugbyman professionnel :
diagnostic, prise en charge, devenir sportif.
A propos de 7 cas.**

Directeur de Thèse : Monsieur le Docteur BERNARD Pierre

Membres du jury :

Mr le Professeur VITAL Jean-Marc
Mr le Professeur DE SEZE Mathieu
Mr le Professeur LOISEAU Hugues
Mr le Docteur GUINOISEAU Jean-Pierre
Mr le Docteur BERNARD Pierre

Président du jury/rapporteur
Jury
Jury
Jury
Jury/directeur de thèse

Table des matières

I.INTRODUCTION.....	5
1.Pourquoi ce travail ?	5
2.Rappels	7
1)Rappels anatomiques	7
a)Rachis cervical – généralités	7
b)Le rachis cervical supérieur.....	8
2)Rappels biomécaniques.....	14
a)Mobilités du rachis cervical supérieur	14
b)Rôle du ligament transverse de l'atlas	14
3)Lésions C1C2 et traitements.....	16
a)Lésions du segment mobile rachidien.....	16
a)Les lésions osseuses.....	18
b)Association lésionnelle C1 et C2	22
4)grands principes de rééducation	24
a)Principes généraux de rééducation rachis cervical	24
a)Critères de reprise du sport.....	26
3.Rachis cervical et le rugby.....	29
1)Les différentes lésions cervicales.....	29
a)Selon le poste.....	32
b)Selon la phase de jeu	32
2)Revue de littérature	34
3)Devenir du rugbyman professionnel après traumatisme rachidien cervical.....	36
a)A court terme.....	36
b)A plus long terme	38
II.MATERIELS ET METHODE.....	40
1)L'étude.....	40
a)Type d'étude.....	40
b)Critères d'inclusions.....	40
c)Critères d'exclusions	40
2)Les données.....	41
a)Questionnaire.....	41
b)Donnés radiologiques.....	41
c)Critère de jugement principal.....	41
d)Méthode recueil des données.....	42
3)L'analyse des résultats	42
a)Analyse statistique.....	42
b)Éthique.....	42
III.RESULTATS.....	43
1.Données socio-démographiques.....	43
1)Effectif.....	43
2) Age	43
3)Répartition selon le type de blessure.....	44
4)Répartition selon le type de chirurgie	44
2.Données traumatiques.....	45
1)Répartition selon mécanisme traumatique.....	45
2)Répartition selon le moment du traumatisme et la phase de jeu.....	45
3)Répartition selon le poste de jeu	46
4)Répartition selon le niveau de jeu.....	46
3.Analyses des données.....	47
1)Données du Neck Disability Index (NDI)	47

2)Données de l'Echelle Numérique Analogique cervicale/névralgique d'Arnold et nombre d'années entre la chirurgie et l'étude.....	48
3)Données du questionnaire de qualité de vie SF-12.....	49
4)Données sur la reprise des activités sportives et retour au jeu	50
4.Résultats imageries	52
1)Imagerie pré-opératoire.....	52
a)Imagerie post opératoire :.....	57
2)Clichés radiologiques réalisées au moment de l'étude :	62
a)Clichés statiques.....	62
b)Clichés dynamiques.....	66
IV.DISCUSSION	68
1.Données socio-épidémiologiques.....	68
1)Age.....	68
2)Type de blessures.....	68
2.Données traumatiques.....	69
1)Données scores NDI, ENA cervical et névralgique d'Arnold, et SF-12.....	69
2)Données sur la reprise des activités sportives et retour au jeu.....	71
3.Données d'imagerie.....	73
1)Imagerie post traumatique et pré opératoires.....	73
2)Imagerie post opératoire.....	74
3)Au moment de l'étude	75
4.Qualité de l'étude.....	76
1)facteurs limitatifs et biais	76
2)Facteurs positifs.....	77
V.CONCLUSIONS : ENJEUX ET PERSPECTIVES.....	78
VI.BIBLIOGRAPHIE.....	80
VII.ANNEXES	83
1.QUESTIONNAIRE INDIVIDUEL.....	83
2.NECK DISABILITY INDEX.....	84
3.QUESTIONNAIRE SF 12.....	86

I. INTRODUCTION

1. Pourquoi ce travail ?

La pathologie cervicale haute chez le sportif n'est pas fréquente et surtout mal connue . En effet, la littérature fait état de lésions traumatiques survenant au cours d'accidents de la voie publique surtout, mais il n'y a pas beaucoup de références sur les lésions survenues lors de la pratique du sport professionnel et encore moins sur le devenir des patients pris en charge chirurgicalement pour ce type de lésion.

De son côté le rugby à XV est un sport collectif de contact qui de part sa professionnalisation il y a maintenant une vingtaine d'années a gagné beaucoup en popularité ses dernières décennies.

On dénombre environ 3,5 millions de joueurs et joueuses dans le monde avec 117 pays affiliés à l'IRB (International Rugby Board).¹

La pratique du rugby à XV fait courir à ses pratiquants un risque de blessures du rachis cervical avec dans les cas les plus sévères observées des lésions neurologiques graves pouvant même conduire au décès.

Ce sport de contact propose des situations de jeu spécifiques : la mêlée et le plaquage qui mettent en contrainte le rachis cervical.¹

Par ailleurs, peu de cas de lésions graves cervicales hautes ont été rapportées durant la pratique du rugby, et la littérature nous montre bien que l'atteinte cervicale basse représente le type de pathologie majoritaire durant la pratique du rugby avec en particulier des lésions disco-ligamentaires C5C6 et C6C7.²

Dans la littérature, nous retrouvons uniquement une seule étude ayant analysé une seule lésion grave C1C2 dans le rugby professionnel.³

En effet, il s'agit de l'étude japonaise menée par H. Miyamoto en 2004 sur un cas de subluxation antérieure chez un rugbyman professionnel.

Plus globalement, la littérature ne relate que 4 cas de subluxations antérieures C1C2 chez le sportif professionnel.

Nous avons souhaiter étudier une population bien plus exhaustive comportant ainsi sept cas de joueurs de rugby professionnels victimes de lésions graves cervicales hautes, opérés puis rééduqués

pour analyser leur prise en charge du diagnostic de la lésion jusqu'au devenir fonctionnel et sportif en passant par la chirurgie.

Dans quel délai reprennent ils le rugby en compétition, grand reflet de leur récupération, et existe-t-il un impact sur leur devenir fonctionnel comme sportif ?

Enfin, quel est chez ces joueurs le devenir du rachis cervical lésé avec le recul maximal ?

2. Rappels

1) Rappels anatomiques

a) Rachis cervical – généralités

La colonne vertébrale est constituée de 3 parties: le rachis cervical, le rachis thoracique et enfin le rachis lombaire appartenant respectivement à la région du cou, du thorax et de l'abdomen. Le rachis cervical se décompose en 7 vertèbres avec une courbure le plus souvent en lordose permettant ainsi le soutien et l'orientation de la tête.⁴

Une vertèbre cervicale est composée d'un corps vertébral et d'un arc postérieur renfermant la moelle épinière. Entre chaque vertèbre cervicale est placé un disque intervertébral assurant une fonction d'amortisseur.⁴

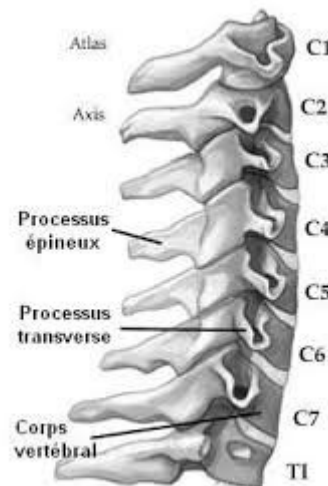

Schéma 1 : modélisation anatomique rachis cervical.

Le rachis cervical est pour ainsi dire situé au milieu du cou, entre de puissantes masses musculaires. Au sein même du rachis chemine de part et d'autre une artère de chaque côté, l'artère vertébrale à destinée du cerveau.⁵

Le rachis est mobile par les articulations entre les vertèbres en arrière et par le disque en avant.

La moelle épinière chemine dans le canal rachidien, entre le corps vertébral en avant et l'arc postérieur en arrière. A chaque niveau vertébral, une racine sort de chaque côté.

Les structures sont ainsi certes protégées mais soumises aux éventuelles compressions, par le disque ou l'arthrose des articulations entre les vertèbres.⁵

Le rachis cervical présente des mobilités importantes, permettant d'orienter le regard, l'audition vers l'ensemble des stimuli sensoriels de la vie extérieure. Les mouvements sont complexes, associant la

flexion/extension, les rotations et les inclinaisons.⁶

Les éléments neurologiques suivent ces mouvements, et on peut donc parfois observer des pathologies médullaires se révélant sur une mobilité en particulier.

Le segment rachidien cervical a pour fonction essentielle de supporter l'extrémité céphalique et de l'orienter dans toutes les directions possibles de l'espace. C'est la portion du rachis la plus mobile et donc la plus vulnérable notamment en traumatologie.⁶

b)Le rachis cervical supérieur

Le rachis cervical supérieur comprend la charnière cervico-occipitale ainsi que les deux premières vertèbres cervicales C1 et C2.⁴

C1 et C2 diffèrent beaucoup de part leur anatomie avec les autres vertèbres cervicales car il n'y a pas de disque intervertébral entre elles et le premier disque intervertébral se situe donc entre C2 et C3.

Le rachis cervical supérieur possède donc certaines spécificités qu'il est bon de rappeler ici en ayant bien conscience qu'il s'agit bien d'une unité fonctionnelle mobile ayant un rôle capital en particulier dans les mouvements de rotation de tête.⁴

Au niveau osseux :⁴

L'os occipital dit « occiput » est situé dans la partie postéro-inférieure du crâne.

Le foramen magnum le transperce et permet la communication entre la boîte crânienne et le canal vertébral.

Son articulation avec le rachis cervical est possible grâce à ses deux condyles situés de part et d'autre du foramen magnum et qui reposent sur des surfaces articulaires ovalaires.

Au centre de son articulation avec le rachis cervical, on retrouve l'apophyse odontoïde issue de C2, apophyse odontoïde qui représente donc un centre d'équilibre de la tête par rapport au rachis cervical.

L'occipital s'articule avec le rachis par l'intermédiaire de ses deux condyles situés de part et d'autre du trou occipital.

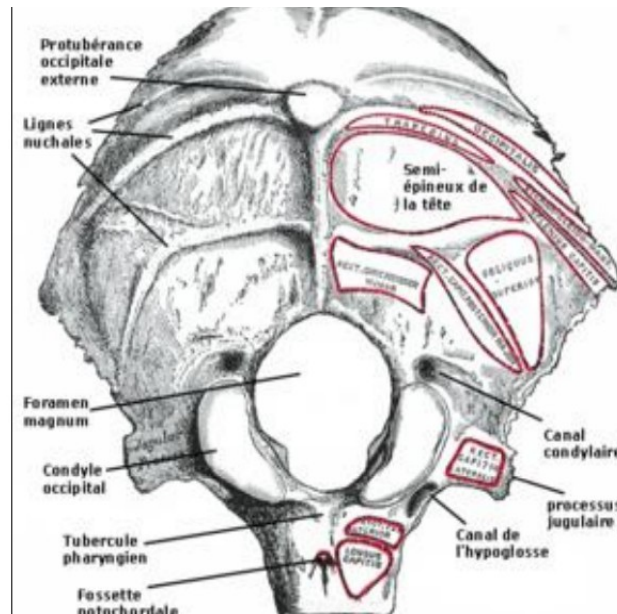


Schéma 2: face externe de l'os occipital montrant les surfaces articulaire de ce dernier avec le rachis cervical.

C1 ou « Atlas » constitue la charnière entre le crâne et le reste de la colonne vertébrale. La typologie de C1 est caractérisée par une forme en anneau de part l'absence de corps vertébral, et sa formation par deux masses latérales articulées avec l'occiput en haut et par avec l'Axis en bas. Les 2 masses latérales possèdent entre elles deux moyen d'union représentés par les arcs postérieur et antérieur limitant entre eux un large foramen vertébral. Une dépression recouverte de cartilage se situe sur la face postérieure de l'arc antérieure: la fossette de l'odontoïde. Les processus transverses se situent eux en dehors de la masse latérale et sont creusés par les foramens transverses.

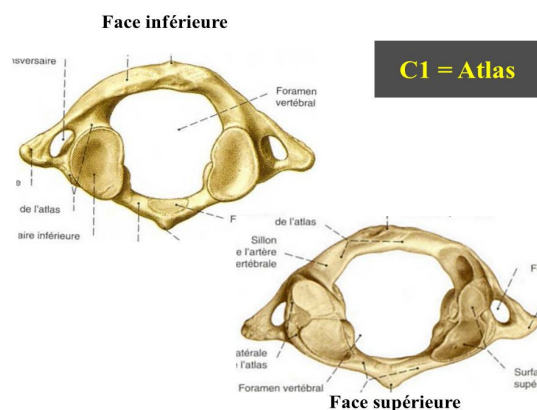


Schéma 3 : Atlas vue inférieure et vue supérieure

C2 ou « Axis » peut symboliquement se diviser en 2 parties bien distinctes.

Sa partie supérieure, de typologie bien spécifique au sein des vertèbres, présente donc l'apophyse odontoïde (la dent de l'axis) qui de ce fait représente le corps vertébral de C1 devant donc l'axe de rotation de C1.

Sa partie inférieure, articulée avec C3, s'apparente à celles de toutes les vertèbres cervicales présentant un corps vertébral, un disque et deux apophyses articulaires inférieures.

Enfin, il est bon de noter la position très antérieure des articulaires supérieures de C2 qui sont séparées des articulaires inférieures par l'isthme inter articulaire.

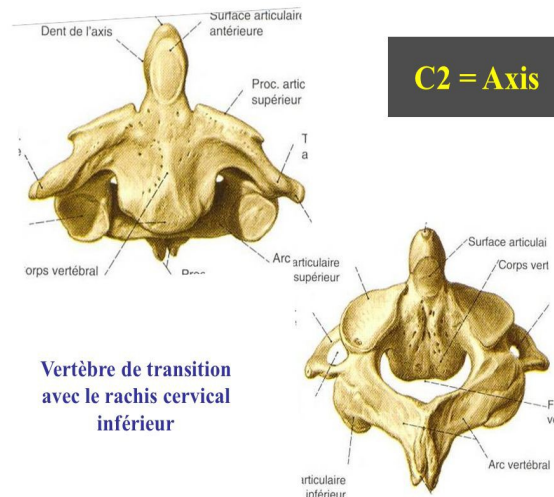


Schéma 4 : Axis vue supérieure et vue inférieure

Au niveau articulaire : ⁴⁶

L'articulation occipito-atloïdienne est une articulation dite « double condylienne » qui unie les masses latérales de l'atlas et celles de l'os occipital.

Le modèle mécanique pourrait être proche d'une énarthrose qui permet tous les axes de liberté, cependant en réalité l'appareil ligamentaire complexe réduit très fortement les possibilités théoriques.

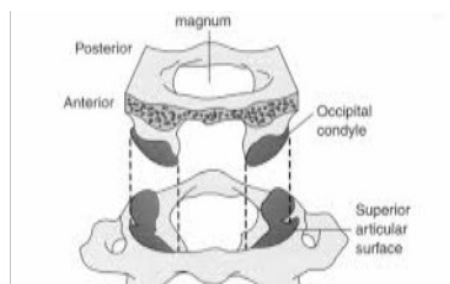


Schéma 5 : Articulation occipito-atloïdienne

L'articulation atloïdo-axoïdienne se compose des deux articulations latérales, et au centre d'une double articulation trochoïde.

Ainsi, on remarque que la dent de l'Axis possède deux facettes articulaires distinctes : l'une antérieure avec l'arc antérieur de C1 et l'autre postérieure avec le puissant ligament transverse qui avec de nombreuses expansions hautes et basses va former le ligament dit « cruciforme » qui représente le moyen d'union le plus important atloïdo-axoïdien.

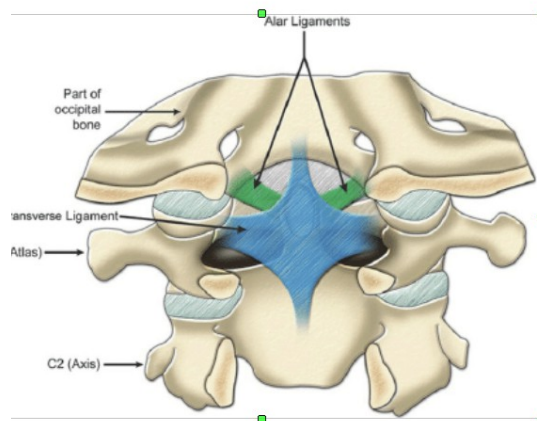


Schéma 6 : Articulation atloïdo-axoïdienne

Au niveau musculo-ligamentaire :^{4,5}

Ligaments occipito-cervicaux : La jonction occipito-cervicale est puissamment renforcée par le ligament apical et les ligaments alaires nés de l'extrémité supérieure de l'odontoïde qu'ils unissent au bord antérieur du foramen magnum et le ligament occipito-axoïdien situé en arrière du ligament cruciforme.

L'ensemble de ce système articulaire et ligamentaire est stabilisé par un important réseau musculaire composé de muscles courts s'insérant sur C1-C2 et de l'occipital, et de muscles longs naissant aux étages inférieurs.

Au niveau spatial, la stabilisation musculaire du rachis cervical haut se fait par un plan de muscles ventraux : le muscle long du cou, le muscle droit latéral et le muscle petit droit antérieur.

Et par un plan postérieur dit dorsal composé des muscles : grand droit postérieur, petit droit postérieur, grand oblique, petit oblique et du muscle semispinalis du cou.

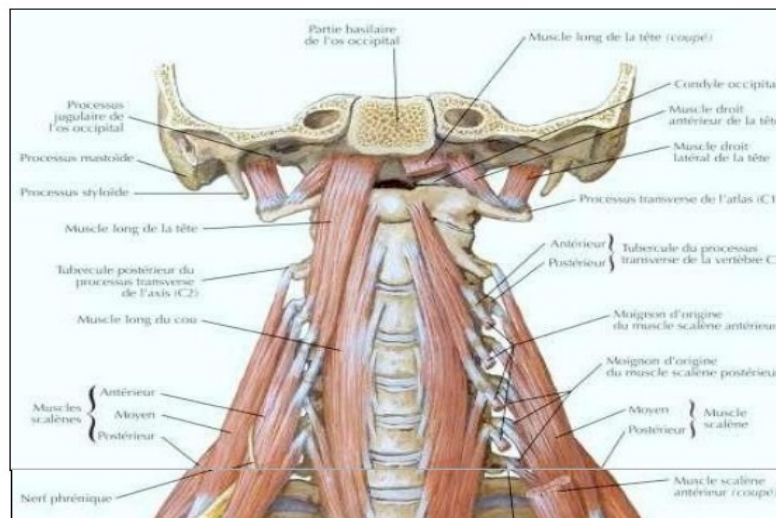


Schéma 7 : plans musculaires du rachis cervical

Au niveau vasculo-nerveux ^{4 5}

Au niveau artério-veineux, C1 et C2 sont vascularisées par deux artères spinales naissantes de la terminaison de chaque artère vertébrale.

Les artères vertébrales constituent un rapport chirurgical important au niveau des foramens transverses C1 et C2 puis se réunissent pour former le tronc vertébro basilaire.

L'apophyse odontoïde est vascularisée de part les artères vertébrales et certaines de leurs branches ascendantes, et d'autre part par l'intermédiaire des artères carotides internes par l'intermédiaire de l'arcade horizontale antérieure qui se situe au pied de l'odontoïde.

L'axe veineux lui est constitué à partir du confluent occipito-vertébral qui donne naissance aux veines vertébrales qui circulent avec les artères vertébrales, ainsi que les veines jugulaires postérieures, richement anastomosées.

Au niveau des nerfs, le diamètre de la moelle épinière est considéré comme relativement important au niveau cervical haut.

A ce niveau la moelle fait suite au bulbe rachidien et s'entoure de liquide céphalo-rachidien pour la séparer de part les espaces sous arachnoïdiens de la colonne vertébrale.

Les nerfs rachidiens C1 C2 émergent de chaque côté en dedans et en arrière des massifs articulaires intervertébraux de chaque niveau.

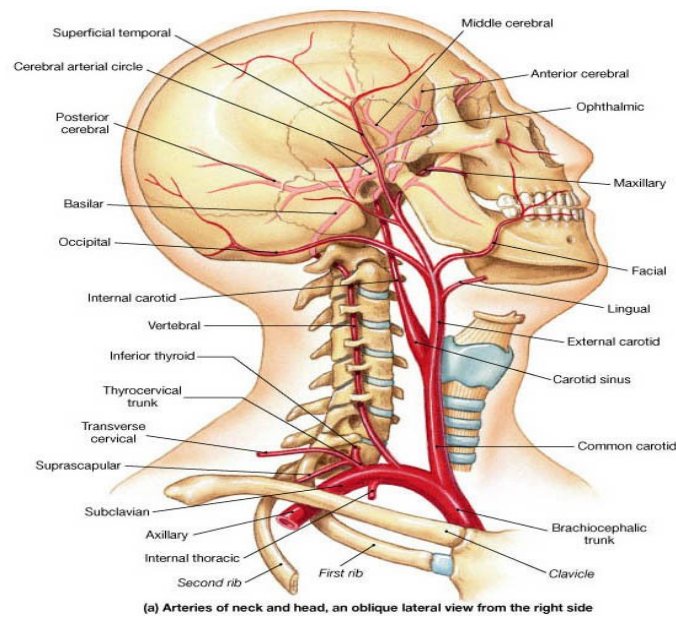


Schéma 8 : artères de la tête et du coup Vue de profil.

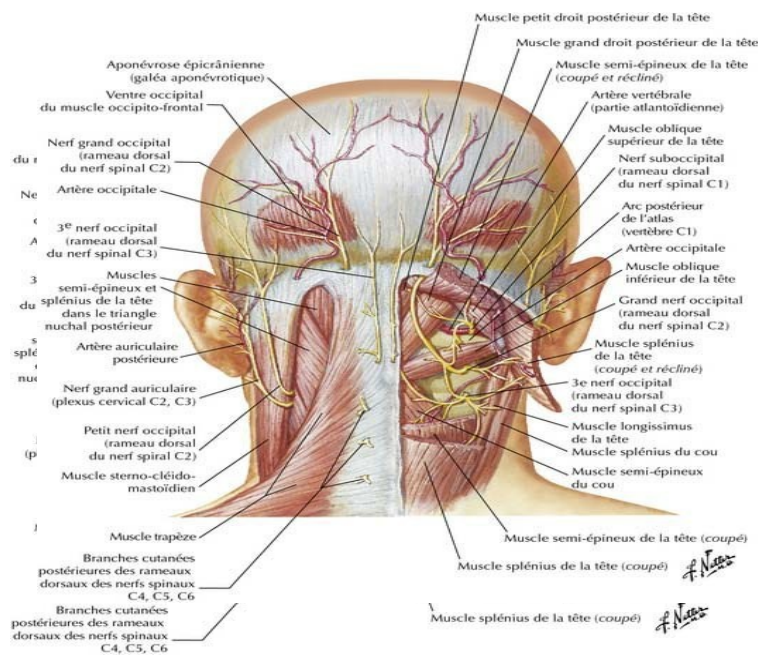


Schéma 9 : nerfs rachidiens

2) Rappels biomécaniques

a) Mobilités du rachis cervical supérieur

Le rachis cervical supérieur possède au total trois niveaux de liberté de mouvement ¹⁴

La flexion-extension : ⁶

d'environ 110° pour l'ensemble du rachis cervicale, mais dont seulement moins d'un quart est réalisée au niveau cervical haut avec 15° en C0-C1 et 10° en C1-C2.

L'inclinaison latérale : ⁶

Ce mouvement est toujours couplé à la rotation du fait de la disposition des facettes articulaires postérieures.

D'environ 70° pour l'ensemble du rachis cervical (35° de chaque côté), son amplitude de mobilité est aussi très faible au niveau cervical haut avec 10° (5°x2°) au niveau C0-C1 est extrêmement négligeable en C1-C2.

La rotation : ⁶

très souvent considérée absente en C0-C1, elle serait de 6° à 10° de chaque côté à ce niveau.

L'essentiel de mouvement se réalisant juste en dessous en C1-C2, avec l'odontoïde pour axe tant que le ligament transverse n'est pas rompu et représente 25° de rotation de chaque côté à ce niveau.

Ce degrés de rotation en C1-C2 est très important et compte pour plus d'un tiers de l'ensemble de la rotation du rachis cervical.

b) Rôle du ligament transverse de l'atlas

Le ligament transverse de l'atlas peut se schématiser comme une bande semi-circulaire assez épaisse qui possède un trajet en arc de cercle postérieur à l'odontoïde⁷.

Il est attaché de chaque côté de l'odontoïde aux deux masses latérales de l'atlas.

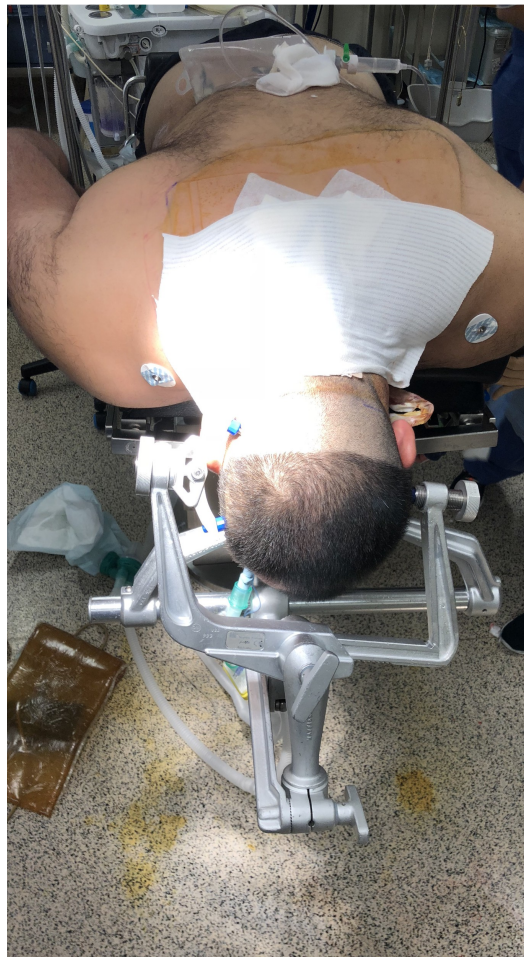Il est donc l'élément essentiel qui permet de maintenir très fermement en contact l'odontoïde avec l'atlas.

Nous le verrons un peu plus tard, quand le ligament transverse se rompt, l'odontoïde se retrouve alors libre, provoquant ainsi une luxation ou à minima une subluxation atlanto-axiale antérieure.

En l'absence donc du ligament transverse, la région la plus haute de la moelle épinière peut être comprimée entre l'arc postérieur de l'atlas et l'odontoïde, pouvant provoquer ainsi une tétraplégie.⁸

Schématiquement, environ un tiers de l'anneau de l'atlas est occupé par l'odontoïde, un autre tiers par la moelle épinière et le dernier tiers est un espace rempli de tissus et de liquide qui entourent la moelle épinière : c'est ce que l'on appelle **la règle des tiers de Steele**.⁸

Ceci permet ainsi d'expliquer pourquoi certains patients avec un déplacement antérieur de l'atlas peuvent être relativement asymptomatiques jusqu'à ce qu'un mouvement de grand amplitude (plus grand qu'un tiers du diamètre de l'atlas) se produise.⁷



Photographie 1 : photographie opératoire arthrodeuse C1C2 selon Magerl

3) Lésions C1C2 et traitements.

Les lésions du rachis cervical supérieur sont des lésions peu pourvoyeuses de déficit neurologique, hormis des lésions médullaires ou artérielles vertébrales majeures qui sont malheureusement dans la grande majorité des cas mortelles.⁹

Nous pouvons séparer d'un point de vue anatomique différents types de lésions, d'une part celles issues du segment mobile rachidien (entité regroupant les moyens de cohésion disco-ligamentaire des deux vertèbres), et d'autre part les lésions avec composante osseuse avec en particulier les atteinte du segment vertébral moyen constitué du mur postérieur, des apophyses articulaires et des pédicules.⁹

a) Lésions du segment mobile rachidien

Luxation occipito atloïdienne⁸

C'est une lésion très souvent mortelle bien que heureusement extrêmement rare.

Son mécanisme résulte la plupart du temps d'une hypertension forcée.

Elle est souvent la composante d'un polytraumatisme et la littérature nous montre que le mécanisme le plus fréquent est le plus souvent le cas de piétons renversés par des véhicules

On peut distinguer les luxations par distraction pure, les luxations ou subluxations antérieures et les rarissimes luxations postérieures

Le scanner cérébral montre fréquemment associée une hémorragie méningée de la fosse postérieure.

Les méthodes de traitement applicables chez les survivants comportent :⁸

-une immobilisation externe immédiate

-la mise en traction pour réduction des déplacements, comportant cependant un risque d'aggravation neurologique d'environ 10%.

-une stabilisation interne secondaire par osteosynthèse crânio-cervicale.

-une prise en charge des séquelles, notamment respiratoires, avec parfois implantation d'un pace-maker diaphragmatique.

Lésions ligamentaires C1-C2

Instabilité sagittale : ^{7 8}

Ce sont des entorses dites graves du ligament transverse, accessoirement des ligaments alaires, avec lors d'une luxation antérieure C1/C2 un déplacement antérieur de C1 et se voit essentiellement lors de traumatismes en hyperflexion. Elles surviennent sans lésion osseuse ou possiblement associées à une fracture de l'odontoïde.

L'atlas est déplacé en avant, et le diagnostic est porté sur le clichés de profil par l'existence d'un diastasis entre la face postérieure de l'arc antérieur de l'atlas et la face antérieure de l'apophyse odontoïde supérieur à 3mm.

Fréquemment néanmoins, ce diastasis n'apparaît que sur des clichés dynamiques de profil, et tout spécialement en hyperflexion.

Les luxations postérieures sont consécutives à des traumatismes en hyperextension. Elles sont le plus souvent associées à une fracture de l'odontoïde.

Les luxations antérieures doivent être traitées en urgence par une immobilisation externe en position de réduction, puis fixées par une ostéosynthèse à but d'arthrodèse.

Dans l'immense majorité des cas, cette stabilisation se fera par abord postérieur. Les principales techniques d'arthrodèse postérieure C1-C2 sont le laçage par fils ou câbles métalliques, les crochets lamaires de type Apofix, le vissage pédiculaire postérieur selon Harms et le vissage transarticulaire postérieur selon la technique de Magerl. ^{8 10}

Instabilité rotatoire : ^{8 10 11}

On peut voir des luxations rotatoires unilatérales et bilatérales (4 types distincts selon la classification de Fielding).

Les luxations rotatoires répondent à des mécanismes traumatiques complexes, associant un élément de rotation à un traumatisme en hyperflexion ou en hyperextension.

La luxation rotatoire unilatérale, la plus fréquente, est provoquée par une rupture du ligament transverse ou par une fracture de l'odontoïde, et représente une lésion peu responsable de troubles

neurologiques.

La luxation rotatoire bilatérale est très rare et la plupart du temps létale.

Les luxations rotatoires doivent, dès le diagnostic, qui est souvent décalé dans le temps par rapport au traumatisme, être placées sous traction axiale douce ($<1/10^{\text{ème}}$ du poids du corps). Lorsque la réduction a été obtenue, une ostéosynthèse-arthrodèse postérieure atloïdo-axoïdienne est réalisée, le plus souvent par abord postérieur.

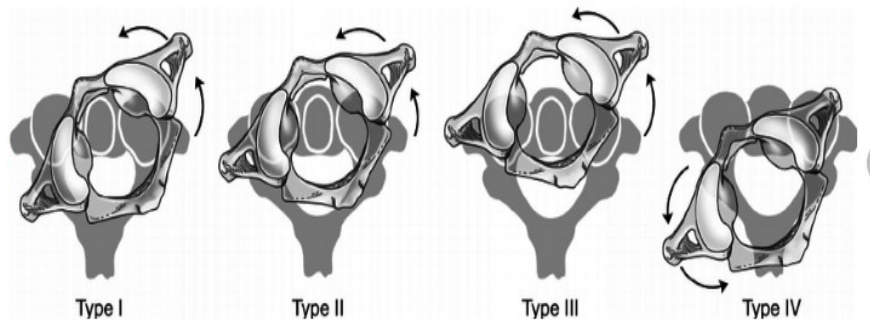


Schéma 10 : luxation rotatoire atloïdo-axoïdienne.type I/position normale.type II/le pivot de rotation est centré sur la masse latérale gauche. Il existe une déchirure du ligament transverse et un diastasis odonto-atloïdien antérieur.type III/le pivot central de la rotation est centré sur l'apophyse odontoïde, le ligament transverse reste intègre.type IV/subluxation postérieure de C1.

a) Les lésions osseuses

Fractures de C1: ^{10 15}

Elles représentent entre 5 et 10% de l'ensemble des lésions traumatiques du rachis cervical.

Dans 40% des cas, il existe une lésion associée du rachis cervical, prédominant sur C2.

Dans la grande majorité des cas, les traumatismes isolés de l'atlas sont des lésions stables, sans conséquences neurologiques car le canal rachidien est particulièrement large à ce niveau là.

C1 comporte plusieurs points de faiblesse et peut donc se fracturer en plusieurs endroits décrivant ainsi plusieurs types de fractures, décrits et classés par Gehweiler en 1980 :

-la fracture isolée de l'arc postérieur : après un traumatisme en hyperextension qui rompt l'arc postérieur qui se retrouve ainsi coincé entre l'écaïlle de l'occipital et l'arc postérieur de C2. Le déplacement est souvent nul.

-La fracture isolée de l'arc antérieur: résultante aussi d'un traumatisme en hypertension, le déplacement est modéré.

-La fracture isolée et parcellaire d'une masse latérale:elle résulte d'une compression latérale, le déplacement est faible, il peut s'agir d'une fracture avec séparation d'un fragment soit d'une fracture tassement.

-Enfin, la fracture de Jefferson correspond à une luxation divergente des masses latérales. Il s'agit d'une réelle fracture « éclatement » de C1

C'est de loin la plus classique des fractures de C1.

Cette fracture est rarement associée à des signes neurologiques. Les traits ouvrent l'anneau de C1. Il siège sur l'arc antérieur en avant et se continue en arrière sur l'arc postérieur, habituellement dans un plan sagittal plus ou moins médian.

Tant que le ligament transverse est intact, la fracture est stable.

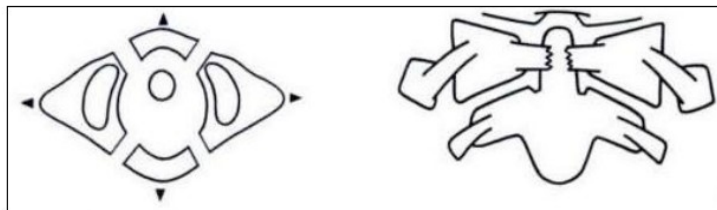


Schéma 11 : Fracture de Jefferson avec divergence des masses latérales de C1

Au niveau thérapeutique :

Les méthodes de traitement reposent essentiellement sur la contention externe par collier. Seules les fractures avec rupture du ligament transverse nécessite une stabilisation plus stricte par « halo » pour les anglo-saxons, ou plutôt par arthrodèse C1-C2.

L'accrochage lamaire C1-C2 (type Apofix) est impossible du fait de l'atteinte de l'arc postérieur de C1, Le vissage transarticulaire postérieur C1-C2 est la méthode de choix.

Fracture de C2 :

Les fractures de l'axis représentent entre 10 et 20% des fractures du rachis cervical chez l'adulte (70% chez l'enfant).¹⁵

Il a été estimé qu'entre 25 et 40% des blessés atteints d'une fracture de C2 décédaient sur les lieux de l'accident.¹⁵

La morbidité neurologique chez les survivants est modeste (3-10%).

La très célèbre fracture des pédicules de C2 ou la fracture du pendu (Hangman's fracture) représente environ 5% des lésions traumatiques cervicales et 20% des fractures rencontrées sur l'axis.¹⁵

En réalité, il s'agit en fait d'un ensemble de fractures siégeant en arrière du corps de C2.

Le traumatisme pathognomonique reste là encore une hyperextension forcée de la tête, telle que la réalisait autrefois la pendaison d'où son nom de hangman's fracture ou « fracture du pendu ».

La lésion siège la majorité des cas entre l'apophyse articulaire supérieure et l'apophyse articulaire inférieure de C2, on l'appelle alors « fractures des isthmes de C2 ».

La lésion peut aussi siéger à la jonction entre l'arc postérieur et le corps de C2 et on préférera alors l'appellation de « fracture des pédicules de C2 ».

La cervicalgie est le principal signe d'appel. Les signes neurologiques sont habituellement peu importants car la fracture a tendance à ouvrir l'anneau cervical déjà naturellement large à ce niveau.

Les fractures sans instabilité C2-C3 doivent être traitées par immobilisation à l'aide d'un collier cervical pendant 3 mois. Le taux de fusion ainsi obtenu est supérieur à 80%.²²

L'existence d'une instabilité C2-C3 nécessite une stabilisation chirurgicale, réalisée le plus souvent par dissectomie greffe antérieure C2-C3, ou moins fréquemment par abord postérieur avec accrochage laminaire C1-C3 par laçage ou crochets lamaires.²²

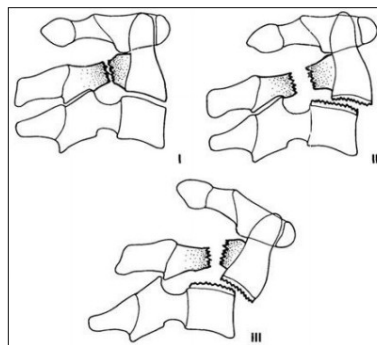


Schéma 12 :Fracture des pédicules de C2, classification d'Effendi et Laurin. Type 1 : fracture isolée des pédicules. Type 2: fracture des pédicules + lésion discale. Type 3 : type 2 + luxation des articulaires postérieures C2-C3.

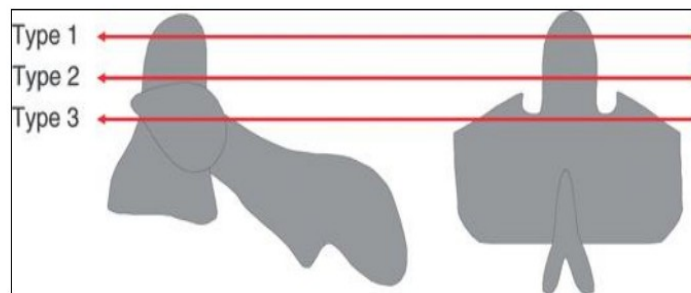


Schéma 13 : Fracture du processus odontoïde. Classification d'Anderson et d'Alonzo

Elles représentent 60% des fractures de C2. 3 types de fractures sont décrites selon Anderson et Alonzo, et c'est cette individualisation en plusieurs types des fractures selon leur siège anatomique, ainsi que par des types de traits, qui a permis de développer une attitude de traitement adaptée à chaque cas :

-Les fractures de type 1 correspondent aux fractures de l'apex, représentent moins de 4% des fractures de l'odontoïde et n'entraînent jamais d'instabilité C1-C2. Elles sont traitées par une simple immobilisation par collier cervical avec un résultat fonctionnel excellent.

-Les fractures de type 2 correspondent aux fractures du col de l'odontoïde et sont les plus fréquentes (65-80%). Pour des raisons embryologiques et anatomiques, la consolidation du foyer fracturaire est difficile. Ce sont aussi celles qui posent le plus de problème en terme de thérapeutique et un traitement chirurgical est la norme afin d'arriver à un résultat acceptable.

-Les fractures de type 3 correspondent aux fractures de la base de l'odontoïde irradiées vers le corps, représentent environ 1/4 des fractures de l'odontoïde, sont stables et consolident très bien avec un traitement sous immobilisation par collier.

Au niveau thérapeutique :

Pendant longtemps, l'attitude thérapeutique est restée très discutée.

Actuellement, les indications chirurgicales des fractures de l'odontoïde ne concernent quasi exclusivement que les fractures de type 2.

Le traitement chirurgical, réalisé initialement uniquement par voie postérieure (laçage simple C1-C2, laçage greffe ou crochets lamaires-greffe) de ces fractures de type 2 a permis d'obtenir d'excellents taux de fusion osseuse.

Roy-Camille a décrit en 1980 des éléments pronostics en fonction de l'orientation du trait de

fracture de profil. Il définit des traits obliques en bas et en avant (OBAV), obliques en bas et en arrière (OBAR), et horizontaux (HTAL).

Les ostéosynthèses postérieures, associées ou non à une arthrodèse C1C2, et réalisées par des systèmes lamaires (laçages ou crochets) semblent parfaitement adaptées au traitement des fractures de type 2 OBAV

Les vissages antérieurs de l'odontoïde décrit par Böehler en 1982 sont parfaitement adaptés au traitement des fractures de type 2 OBAR et HTAL. Le taux de fusion est proche de 100% et la mobilité C1C2 est parfaitement respectée. Cependant, cette technique ne peut être utilisée en présence de lésions associées ligamentaires à l'origine d'une dislocation C1-C2.

A l'heure actuelle, le vissage transarticulaire postérieur de C1 et C2 de Magerl permet d'obtenir une ostéosynthèse de qualité, gage d'une arthrodèse réussie, dans tous les types de fractures (OBAV, OBAR, HTAL) et est réalisable même en présence de lésions associées des arcs postérieurs ou du système ligamentaire.

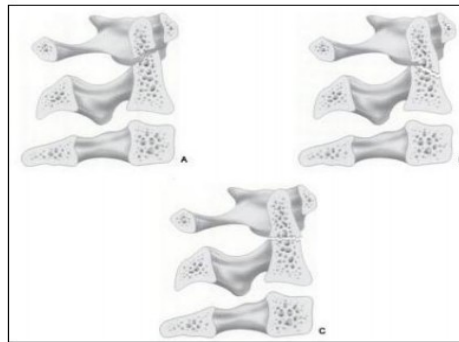


Schéma 14 : Classification des fractures de l'apophyse odontoïde selon Roy Camille. A/Trait oblique en bas et en arrière (OBAR). B/Trait oblique en bas et en avant (OBAV). C/Trait horizontal (HTAL).

Fracture du corps de l'axis.^{8 13}

Il s'agit de fracture de l'axis qui ne sont ni des fractures de l'odontoïde, ni des fractures bi-isthmiques, elles représentent environ 20% des fractures de C2.

En l'absence d'atteinte associée du disque C2-C3, elles sont considérées comme stables et doivent être traitées par une immobilisation externe par collier.

b) Association lésionnelle C1 et C2

L'association de lésions traumatiques touchant à la fois C1 et C2 est assez commune.

Lorsque l'on étudie spécifiquement les fractures de l'odontoïde de types 2 et 3, l'association à une fracture d'un arc de l'atlas est retrouvée entre 5 et 53% des cas. ⁸

Lorsque l'on étudie spécifiquement les fractures de l'atlas, une fracture associée de l'odontoïde est présente entre 24 et 53% des cas. ⁸

Les fractures bi-isthmiques de C2 seraient associées aussi dans 5 à 26% des cas à une fracture de C1. ⁸

Greene dans une série de 340 fractures de l'axis (tous types confondus) retrouvait 48 fractures associées de C1 soit 14%.¹⁴

La morbidité et la mortalité de ces associations lésionnelles sont plus élevées que celles des lésions isolées.

L'approche thérapeutique est difficile.

Le traitement de chacune des lésions doit être considéré individuellement, puis les traitements des deux lésions doivent être rapprochés pour juger des incompatibilités éventuelles. ¹⁰

En somme, Les lésions traumatiques du rachis supérieur sont fréquentes.

Elles comportent des aspects multiples (lésions osseuses pures, ligamentaires pures, ou mixtes).

La performance des examens radiologiques actuels doit permettre de les diagnostiquer précocement et de bien les analyser.

Leur traitement repose sur des méthodes multiples, orthopédiques ou chirurgicales.

4) grands principes de rééducation

a) Principes généraux de rééducation rachis cervical

De la même façon qu'au niveau du rachis lombaire, **la rééducation du rachis cervical ayant subi une arthrodèse comporte chez le rugbyman professionnel trois phases distinctes.**¹⁵

Dans un premier temps, sur une période d'environ 12 semaines, l'objectif est d'obtenir une consolidation osseuse ainsi que la cicatrisation capsulo-ligamentaire.¹⁵

Dans un second temps, se situe une phase de “réathlétisation” où l'on s'attache au sevrage progressif de toute contention et à la récupération musculaire, proprioceptif et de la mobilité du rachis cervical dans le but de pouvoir retrouver la pleine possession de ses moyens dans les activités de la vie courante et dans les sports sans contact.¹⁵

Enfin le dernier temps correspond à une phase d'accompagnement au retour sur le terrain de rugby.¹⁵

Durant les 3 premiers mois, le patient présente souvent une contention cervicale dont la durée et la qualité varient en fonction du traumatisme initial et du traitement proposé.¹⁶

Ainsi, on s'attache à un travail “doux”, surtout statique, sous le seuil douloureux et contre résistance manuelle.¹⁵

Un renforcement musculaire des membres supérieurs est également proposé sous réserve de l'absence de lésions graves du rachis cervical inférieur.

Par ailleurs, dans cet intervalle il est très intéressant de proposer en complément un programme d'entretien et de renforcement global de la partie inférieure du corps du rachis dorso-lombaire jusqu'aux membres inférieurs accompagné d'un travail cardio-vasculaire sur vélo ou stepper par exemple.¹⁷

A la fin de cette première phase, la consolidation osseuse doit être acquise pour débiter la phase suivante.¹⁸

Durant la phase suivante, on doit procéder au retrait progressif de toute contention de façon contrôlée durant les séances de kinésithérapie dans un premier temps puis dans la vie de tous les jours ensuite.

Un des problèmes majeurs au retrait de la contention cervical peut être la raideur cervicale qui est variable en fonction du durée de la contention, de la lésion de base et du traitement proposé.

La récupération d'une mobilité optimale doit donc être faite de façon douce et surtout progressive par des mouvements cervicaux actifs, de préférence couplés à une activité oculaire selon la technique de la rééducation oculo-cervicale bien connue des rééducateurs.¹⁵

Au décours de cette phase, le patient doit retrouver une mobilité cervicale ainsi qu'un tonus et contrôle cervical lui autorisant une vie quotidienne sans douleur ni gêne.¹⁵

Enfin la dernière phase, est essentielle chez le rugbyman professionnel et doit conduire à un retour au jeu dans les meilleures conditions.

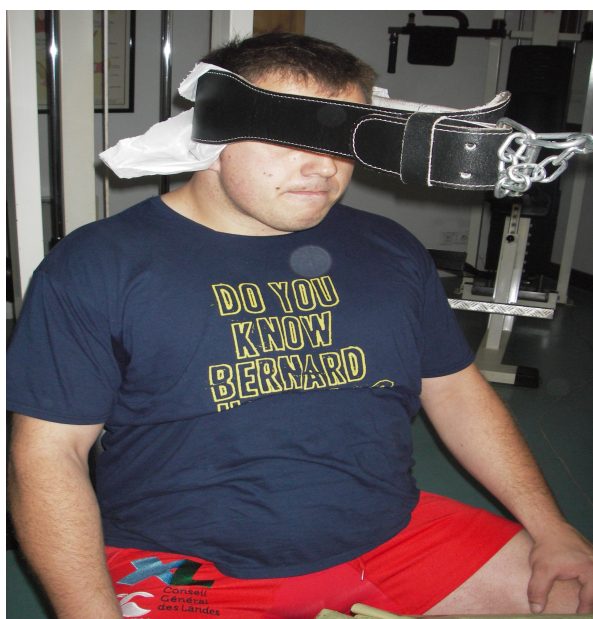Elle se concentre sur un travail de renforcement et de tonification musculaire cervical poussée à travers une intensification du programme de renforcement et de rééducation neuro-motrice initiés durant la phase précédente.

La phase trois n'a de mise que chez le sportif chez lequel la récupération d'un excellent tonus musculaire cervical est essentielle.

Cette troisième phase n'est donc qu'une intensification du programme de renforcement musculaire et de rééducation neuro-motrice initiés durant la phase deux.

Elle se concentre sur le travail musculaire cervical analytique, le contrôle neuro-moteur et le renforcement de la ceinture scapulaire.

Enfin, la mise en œuvre d'un programme d'entretien du rachis cervical, après la reprise du rugby est plus qu'indispensable.^{15 17 18}



Photographie 2 : travail musculaire du rachis cervical

a) Critères de reprise du sport

Bien évidemment, les critères de reprise du sport sont très différents en fonction des contraintes rachidiennes propres à chaque sport. ¹⁶

Dans un sport où les contraintes sur le rachis cervical sont faibles, on peut considérer que si le sportif ne présente pas de douleur et une mobilité rachidienne satisfaisante, il peut reprendre sans trop de problème.

A contrario, il n'en est pas de même lorsque la pratique concerne celle d'un sport extrêmement contraignant pour le rachis cervical comme l'est le rugby. ²

Pour la reprise du rugby, il est important de prendre un moment de discussion avec le joueur pour discuter du délais de reprise tout en exposant clairement les risques encourus.

Ainsi le type de sport pratiqué constitue un point important pour juger du retour à l'activité sportive initiale.

Enfin, les sports à faibles contraintes où le risque de chute est exceptionnel.

Le type de sport pratiqué constitue un élément déterminant dans le retour à l'activité sportive. Morganti classe les sports en 5 catégories en fonction de leur dangerosité. ¹⁹

Plus simplement, on peut classer les sports en 3 catégories. ¹⁸

les sports impliquant des collisions, comme le football américain, le rugby, le hockey sur glace constituent des sports à dangerosité élevée.

les sports à dangerosité modérée, susceptibles de provoquer des chutes potentiellement traumatisantes pour le rachis cervical comme la lutte, la gymnastique ou comme certains sports de vitesse (snow-board) ou exposant le rachis cervical à des micro-traumatismes répétés (plongeon).

les sports à faibles dangerosité sont représentés par les sports, à la fois peu contraignants pour le rachis cervical et où le risque de chute est exceptionnel comme le golf, la course à pieds.

En outre, Le type de lésion initiale est également un facteur important à prendre en compte.

En 2009, Bernard P et al ont développé une nouvelle classification des lésions cervicales pour l'aptitude au rugby professionnel en France. ²⁰

Pour les auteurs, l'indice de Torg (rapport entre le diamètre sagittal du canal médullaire et le diamètre sagittal du corps vertébral) utilisé précédemment dans la classification initialement

proposée par J Senegas au milieu des années 90 s'avérait imparfait. Elle dérivait des travaux de Torg et al pour l'aptitude au football américain aux Etats Unis où le football américain est un sport professionnel depuis la fin du XIXème siècle.²¹

Il fallait donc l'abandonner, au profit d'une évaluation de l'espace de sécurité de LCR périmédullaire.

Cette nouvelle classification permet maintenant une évaluation bien plus précise du risque médullaire à l'aide des données de l'examen clinique et de l'IRM..

Cette classification repose sur deux éléments indispensables : l'examen clinique et une IRM de moins de 6 mois.

Les radiographies cervicales ne doivent plus être demandées à titre systématique mais uniquement dans certains cas (lésion osseuse, recherche d'instabilité disco-ligamentaire, anomalie congénitale...).

Par la suite, cette classification a été modifiée en 2015 par les mêmes auteurs afin de ne plus intégrer l'indice de Torg trop peu précis.

La nouvelle classification se décompose en 3 groupes de risque et d'aptitude :

-Groupe 0 (G0) : aucune pathologie cervicale. Probabilité de risque médullaire non modifié.

-Groupe 1 (G1) : pathologie n'entraînant pas de contre-indication médicale.

Critères cliniques : épisode de radiculalgie résolutive ;

Critères radiologiques :

-fracture vertébrale consolidée, sténose foraminale, sténose osseuse ou discale modérée du canal rachidien avec persistance de LCR en arrière et en avant du cordon médullaire.

-Groupe 1+ (G1+) : Pathologies entraînant une contre-indication

-relative (le sur risque connu d'accident aiguë doit être accepté par le joueur concerné):

-Pour les joueurs de 18 ans et + évoluant dans un groupement professionnel, **les joueuses d'Élite 1 Féminine** et les joueurs de Fédérale 1**.

-Pour les joueuses d'Élite 2 Féminine qui évoluaient en Élite 1 la saison précédente et les joueurs de Fédérale 2**.

-Absolue pour tous les autres joueurs et joueuses.

Critères cliniques : Aucun

Critères radiologiques : Fusion chirurgicale à 1 niveau entre C2 et T1 avec persistance du LCR en

arrière ou en avant du cordon médullaire, Dissectomie à 1 niveau entre C2 ET T1 avec persistance de LCR en arrière ou en avant du cordon médullaire.

-Groupe 2 (G2) : Pathologies entraînant une contre indication:

-relative (le sur risque connu d'accident aiguë doit être accepté par le joueur concerné):

-Pour les joueurs sous contrat professionnel ou pluriactif homologué par la LNR.

-Pour les joueurs âgés de 18 à 22 ans qui sollicitent une licence dans un groupement professionnel, sur avis conforme du Comité Médical de la FFR.

-Absolue pour tous les autres joueurs et joueuses.

Critères cliniques : Radiculalgie chronique, antécédent de commotion médullaire.

Critères radiologiques : Sténose osseuse ou discale franche du canal rachidien avec persistance de LCR en arrière ou en avant du cordon médullaire, bloc congénital ou fusion chirurgicale à 2 niveaux entre C1 et T1.

-Groupe 3 (G3) : Pathologies entraînant une contre indication absolue quelque soit le niveau de compétition dans auquel le joueur ou la joueuse concerné(e) évolue.

Critères cliniques: Déficit moteur, radiculaire ou médullaire invalidant, trois épisodes ou plus de commotion médullaire, syndrome tétra pyramidal.

Critères radiologiques: instabilité vertébrale, traumatique ou congénital, sténose sévère du canal rachidien sans persistance de LCR en arrière ou avant du cordon médullaire, bloc congénital ou fusion chirurgicale de 3 niveaux ou plus, hypersignal intra médullaire – cavité syringomyélique, malformation de Chiari 2 et 3.

Cette classification s'applique pour toute demande d'affiliation ou de ré-affiliation à la Fédération.

**examen clinique annuel par un Référent Rachis national + IRM tous les 2 ans (tous les ans sur demande du Référent) + Évaluation de la force musculaire cervicale suivant avis du Référent.*

***examen clinique annuel par un Référent Rachis national + IRM tous les 2 ans (tous les ans sur*

demande du Référent) + Évaluation de la force musculaire cervicale suivant avis du Référent + avis du Comité Médical de la FFR.

3. Rachis cervical et le rugby

1) Les différentes lésions cervicales

Dans le rugby, au niveau professionnel autant qu'amateur, les traumatismes du rachis cervical sont une part malgré tout assez importante des traumatismes liés au rugby.¹

Le rachis cervical est très vulnérable durant la pratique du rugby car il est soumis à des contraintes mécaniques importantes au cours de phases de jeu diverses, avec des situations de contact individuel ou collectif. On citera pour exemple la mêlée fermée ou la phase de plaquage.²²

Chez les rugbymen, on peut rencontrer différents types de blessure du rachis cervical, de la plus bénigne (contusion) jusqu'à des blessures graves pouvant avoir des conséquences dramatiques avec des séquelles médullaires irréversibles.²

Les traumatismes de la moelle épinière sont rares mais sont les principales causes de morbi-mortalité dans le rugby.

5% des traumatismes du rugby concernent le rachis cervical.²

Brooks et al ont réalisé une étude prospective en 2007 sur deux saisons de première division professionnelle anglaise (12 clubs et 546 joueurs).^{23 24}

Nous pouvons remarquer plusieurs statistiques globales :

Ainsi la moyenne de blessure (au terme générale) pendant les matchs est de 1,8 par joueur et par saison, entraînant en moyenne 33 jours d'arrêt.

Durant les entraînements, la moyenne de blessure est de 0,6 par joueur et par saison entraînant en moyenne 12 jours d'arrêt.

Dans chaque club, on remarque qu'en moyenne un club a 18% de ses joueurs indisponibles pour un match suite à une blessure contractée lors d'un match et 5% indisponibles suite à une blessure contractée à l'entraînement.

Au niveau de la répartition des blessures, la partie du corps la plus touchée autant en match qu'à l'entraînement paraît être la cuisse.

Les types de blessure le plus souvent retrouvées sont les lésions de type tendino-ligamentaire puis les lésions articulaires aussi bien durant les matchs que les entraînements.

Enfin, au niveau du poste occupé, on note une incidence environ trois fois plus importante des blessures cervicales chez les “avants” par rapports aux “arrières”.

Cette étude épidémiologique anglaise montre également quelques données concernant les traumatismes rachidiens dans la pratique du rugby professionnel.

Ainsi l'incidence des lésions rachidiennes était de 10,85 pour 1000 heures de match et de 0,37 pour 1000 heures d'entraînement soit environ un risque de traumatisme rachidien de tout juste 1 à 2% par joueur et par match.

Sur deux saisons, il n'y a eu aucun traumatisme grave (lésion médullaire irréversible) mais trois joueurs ont du arrêter leur carrière à cause d'une blessure.

On voit ici également que c'est toujours les “avants” qui ont été plus touchés que les “arrières” aussi bien en match ($p < 0,01$) qu'à l'entraînement ($p : 0,2$).

Au total, on dénombre quatre mille trente sept jours d'arrêt dus à une blessure du rachis (cervical, thoracique ou lombaire) dont 15% causés par des lésions nerveuses périphériques d'origine cervicale, soit 621 jours.

En considérant tous les postes des joueurs, la phase de jeu la plus pourvoyeuse de traumatisme rachidien reste le plaquage (37 %) suivi de la mêlée fermée.

En France, Zunzarren dans son excellent travail de thèse épidémiologique, a analysé le registre des blessures de la Ligue nationale de rugby entre 2006 et 2013 chez les joueurs évoluant en Top 14. ¹

Sur 7651 blessures au total répertoriées sur cette période, **les lésions du rachis cervical représentent 4,3% des blessures totales mais 48,6% des lésions rachidiennes totales.**

Pour comparaison, les lésions de l'épaule représentent 7,4% des blessures totales et celles du genou 15,9%.

Il n'a pas constaté de différence significative entre le taux d'incidence des lésions cervicales entre les matchs de Top 14 et ceux de Coupe d'Europe sur la période 2006 à 2010 avec un taux d'incidence de 4,9 lésions du rachis cervical pour 1000 joueur-heures en Coupe d'Europe et 4,2 lésions du rachis cervical pour 1000 joueur-heures en Top 14.

Au niveau du poste du jeu, de la même façon que l'étude britannique menée par Brooks et al, on peut voir une incidence plus élevée de blessure du rachis pour les avants que pour les arrières avec 8,2 lésions pour 1000 joueurs-heure pour les avants et 5,1 pour les arrières.

Dans cette étude épidémiologique, il est aussi important de noter que l'auteur retrouve des lésions du rachis lombaire plus fréquents à l'entraînement qu'en match alors qu'il retrouve une proportion significativement plus importante ($p < 0,05$) de lésion du rachis cervical en match qu'à l'entraînement.

Au niveau étiologique, 64% des lésions du rachis cervical répertoriées correspondent à des entorses loin devant les fractures et les hernies discales.

Autre chiffre crucial et important à noter, on remarque qu'une seule et unique entorse grave du rachis cervical a été enregistrée durant cette période.

Tout comme dans l'étude menée au Royaume Uni par Brooks et al^{23 24}, au niveau des arrêts de travail, l'étude rapporte ici que 74% des lésions du rachis cervical ont entraîné un arrêt supérieur à 7 jours et donc l'impossibilité de participer au match suivant mais seulement 18% ont entraîné un arrêt supérieur à 1 mois et 6% un arrêt supérieur à 3 mois (et ayant pu faire l'objet d'une demande de joker médical).

Ainsi, l'étude des attributions des jokers médicaux place les lésions du rachis dans son ensemble en 2ème cause d'attribution (13,9%) juste derrière les lésions du ligament croisé antérieur (30%).

a) Selon le poste

Bien évidemment les premières lignes sont les postes les plus contraignants pour le rachis cervical de part leurs spécificités. ²⁵

Le talonneur qui est entouré par les deux piliers et qui est chargé de talonner le ballon dans la mêlée après l'introduction représente le poste le plus à risque, 50% des forces générées par la mêlée peut se reporter sur lui.

Par ailleurs son rachis cervical paraît aussi plus vulnérable de part le mécanisme de rotation cervicale pour surveiller l'introduction du ballon il ne peut se prémunir d'une mauvaise entrée en mêlée par ses bras car ils sont liés à chaque pilier.

Dans l'analyse épidémiologique française de Zunzarren¹, les postes les plus pourvoyeurs de lésions cervicales semblent être les piliers gauches et droits (11,9%), le deuxième ligne gauche (11,3%) et le talonneur (10,9%).

b) Selon la phase de jeu

En traumatologie générale, le plaquage reste largement la phase de jeu la plus traumatogène dans le rugby, ensuite arrive le jeu dit "ouvert" puis les mauls et les "rucks". ^{1 2 23 24}

Les mêlées fermées ne représente qu'une faible part des traumatismes recensés mais en ce qui concerne le rachis cervicale elle est la phase de jeu la plus pourvoyeuse de traumatisme.

On peut tenter d'analyser les différents mécanismes traumatiques suivant les différentes phases de jeu :

Le plaquage :

plaquage classique (de face ou latéral) : le plaqueur présente un impact de la tête en heurtant le plaqué avec traumatisme cervical en hyperflexion rotation.

Le plaqué présente un risque traumatique durant sa chute surtout lors d'un placage dit "à retardement" où il peut se produire une hyperextension brutale du rachis cervical.

Lors de mécanismes de plaquages jugés illicites comme le plaquage dit "haut" il peut se produire une hyperextension du rachis cervical en phase de décélération avec un risque important de lésions laryngées ou vasculaires associées.

Lors de placage à deux joueurs ou "double", type de plaquage légal mais de plus en plus contesté, le

plaqué se retrouve pris en sandwich entre deux plaqueurs et de véritables forces de cisaillement peuvent se produire au niveau de son rachis cervical.

La mêlée fermée :

En cas de mauvaise entrée en mêlée de la part des premières lignes, il peut se produire une concentration des forces sur le rachis cervical d'un seul joueur (essentiellement le talonneur étant au centre de la mêlée).

La situation la plus extrême pour le rachis cervical paraît bien évidemment être la situation de la mêlée écroulée où l'écroulement voulu ou non de la mêlée entraîne une chute des premières lignes qui sont les plus exposées.

Un première ligne, d'autant plus s'il est peu aguerri au niveau de jeu dans lequel il évolue, peut se retrouver bloqué avec le rachis cervical en hyperflexion-rotation, accentuée par la poussée du pack s'effondrant sur lui.

La mêlée ouverte :

Plus communément nommé dans le jargon rugbystique le "ruck", durant le ruck l'équipe attaquante possède le ballon qui est au sol et doit le protéger en résistant aux charges des défenseurs qui essayent par la poussée de le récupérer.

Contrairement à d'autres phases de jeu, le joueur au sol ne peut ici pas protéger son rachis cervical car il a la tête contre le sol et il oriente volontairement ces bras vers son camp pour distribuer le ballon vers ses coéquipiers.

2) Revue de littérature

Selon la revue de littérature de Bohut Y., Julia M et al, on peut donner une description des traumatismes du rugby engendrant des tétraplégies : ²⁶

- phase de jeu : la mêlée dans huit cas sur dix ;**
- période : le début et la reprise.**
- en compétition dans sept cas sur dix**
- poste : les premières lignes dans huit cas sur dix**
- catégories : les séniors.**

Zunzarren dans son travail de thèse ¹ sur les blessures répertoriées en TOP 14 note que 30% des blessures du rachis cervical surviennent durant les mêlées, 28% chez le plaqueur et 16% en cas de plaquage subi.

Au niveau de la phase de jeu la plus pourvoyeuse de lésion cervical, les études effectuées avant les années 2000 portaient pour principe que les traumatismes rachidiens cervicaux se déroulaient essentiellement durant l'entrée en mêlée ou durant les mêlées effondrées.

Mais des études récentes montrent clairement que les traumatismes rachidiens se déroulent maintenant essentiellement durant le jeu dit "ouvert" particulièrement lors des phases de plaquage. ¹

31 32

Ces données peuvent être complétées par la très récente méta analyse de Kuster D et al ²⁷ sur les mécanismes des traumatismes du rachis cervical dans le rugby qui en prenant en considération l'âge moyen, les postes de jeu à risques, les phases de jeu où se produisent la majorité des traumatismes médullaires cervicaux ainsi que les séquelles neurologiques les plus sévères, le type de traumatisme rachidien le plus fréquent et le premier niveau de la vertèbre atteint ; ont montré qu'il n'est pas correct de considérer le mécanisme d'hyperflexion (rencontré essentiellement lors des mêlées fermées) comme le mécanisme le plus pourvoyeur de traumatismes du rachis cervical.

Ils en concluent ainsi que la majorité des blessures cervicales se déroulent sur la phase de plaquage.

Même si dans cette étude les auteurs ont souhaité établir que la majorité des traumatismes cervicaux ont lieu durant la phase de plaquage, ils n'ont pas réussi à identifier clairement la phase de jeu durant laquelle ont lieu les traumatismes donnant lieu aux séquelles neurologiques les plus graves.

Par ailleurs, aucune corrélation entre une phase de jeu particulière et l'absence de séquelle neurologique grave après un traumatisme rachidien n'a pu être démontré.

3) Devenir du rugbyman professionnel après traumatisme rachidien cervical

a) A court terme

La reprise du rugby au niveau professionnel après une blessures du rachis cervical dépend bien évidemment de la lésion initiale ainsi que du traitement proposé.

Comme nous l'avons vu précédemment au chapitre concernant la prise en charge rééducative, il existe des contre indications absolues à la reprise du rugby.

Andrews J et al ont étudiés les résultats à propos de 19 rugbymans professionnels ayant bénéficié d'une dissectomie cervicale antérieure associée à une arthrodeuse entre 1998 et 2003.¹⁷

Les auteurs se sont attachés à analyser l'amélioration clinique des joueurs, le retour au sport au niveau antérieur et les conséquences sur le long terme.

Ils ont également étudié la douleur cervicale et les radiculalgies, en fonction de la position pendant le jeu.

Les douleurs cervicales et les radiculalgies ont été améliorées chez 17 patients, dont 13 de retour au rugby dans les 6 mois après l'opération.

Enfin, 13 ont retrouvé leur niveau de jeu antérieur à la chirurgie, 1 a rejoué à un niveau inférieur, et 5 n'ont pas repris le rugby.

2 de ceux revenus au rugby ont souffert par la suite de nouvelles blessures cervicales les obligeant à stopper le rugby.

La grande majorité des joueurs avec ces problèmes cervicaux étaient des premières lignes.

En France, Bernard P, Fièrè V et al, ont réalisé une étude auprès de 27 joueurs de rugby professionnels ayant subi une chirurgie du rachis cervical entre 1993 et 2003.²⁸

Les joueurs ont répondu à deux questionnaires : un sur le profil du joueur et sa pathologie, et un sur le score de handicap cervical ou " Neck Disability Index" (NDI) qui est un outil servant à évaluer le degré d'incapacité fonctionnelle cervicale.

Tous les joueurs présentaient des lésions disco-ligamentaires, à l'exclusion de toute fracture vertébrale.

Les symptômes étaient représentés pour 81% par une névralgie cervico brachiale, pour 11% par des neurapraxies médullaires avec tétraplégie transitoires sur le terrain et pour 7% des cas par une

myélopathie chronique.

Concernant leur poste au sein de l'équipe, les "avants" sont particulièrement vulnérables, on remarque que 96% des joueurs font partie du "pack", 67% font partie de la première ligne et 19% sont des talonneurs.

Un traumatisme bien identifié a été responsable dans 52% des cas. Les circonstances ne sont pas toujours connues de façon claire.

A propos de la chirurgie, 89% des joueurs ont subi une intervention sur un seul niveau rachidien, 7% sur deux niveaux, et 4% à 3 niveaux.

70% ont pu bénéficier d'une arthrodèse antérieure avec plaque et os autologue, 15% une dissectomie isolée, 7% la pose d'une cage inter-somatique rempli d'os autologue, 4% une cage une cage remplie de substitut osseux et 4% d'un greffon osseux autologue selon la technique de Cloward.

Aucune complication chirurgicale n'a été rapportée. Deux joueurs ont été réopérés à distance à un autre niveau cervical.

La période de repos totale a été de 3 semaines à 1 mois. La rééducation a débuté 3 à 6 semaines après l'intervention. La reprise de l'entraînement s'est faite au bout de 3 à 7 mois et la compétition après 4 à 8 mois.

Par ailleurs, 23% n'ont pas repris la compétition, soit par choix, soit par contre indication selon les critères FFR, soit pour des douleurs résiduelles.

Parmi les 27 joueurs, 81% ont un NDI normal (0/50), 7% ont une gêne relativement importante (score supérieur à 7/50).

Enfin, il est intéressant de prendre en compte que la moitié (13/27) des joueurs interrogés ont déclaré avoir repris la compétition avec une condition physique supérieure à celle qui était la leur avant l'accident, et cela grâce à une rééducation et une préparation physique beaucoup plus scrupuleuse.

b) A plus long terme

Comme nous venons de le voir la grande majorité des rugbymans professionnels ont pu reprendre le rugby à un niveau antérieur.

Cependant, bien que certains considèrent cela comme “ le prix à payer “ ou “ la rançon de la gloire “, il ne faut pas sous estimer les conséquences possibles de la pratique de ce sport extrêmement contraignant pour le rachis cervical à plus long terme chez l'ex-rugbyman professionnel.

L'excellent travail de thèse de Brauge D sur “ fréquence des complications dégénératives rachidiennes cervicales et du retentissement médullaire chez l'ex rugbyman professionnel” fait un point assez complet sur le sujet. ²⁹

Ainsi, pour l'auteur, ces lésions peuvent être considérées comme la face cachée du problème et malheureusement c'est souvent lorsque une lésion dégénérative non connue mais sévère est l'objet d'un traumatisme cervical à l'origine d'une lésion médullaire grave que la mise en évidence de ce type de lésion est la plus cruelle.

La dégénérescence discale peut être stratifiée en différents stades est associée à un remodelage arthrosique important pouvant engendrer des compressions radiculaires ou médullaires lentes ainsi qu'une cervicalgie chronique.

De façon schématique, c'est le remodelage des corps vertébraux par stérilisation partielle des plaques épiphysaires qui va donner une croissance anormale avec un aspect de platyspondylie associé à des remaniements ostéophytiques dégénératifs précoces aux dépens d'un diamètre canalaire fixe qui caractérise les cervicales du rugbyman.

Ce remodelage est facilement reconnaissable sur un bilan radiologique d'un première ligne expérimenté.

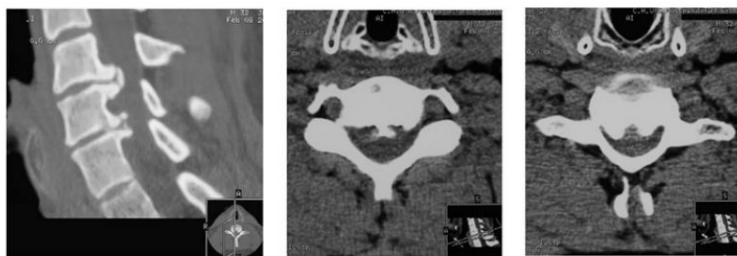


Schéma 14 : aspect scannographique de platyspondylie avec cervicarthrose précoce et trouble de la statique associant ostéosclérose des corps vertébraux, arthrose postérieure, ostéophytose, diminution des hauteurs discale de plus de 50%, canal cervical étroit.

Dans la littérature, c'est d'abord une étude sud africaine de Scher A qui a montré une tendance arthrosique cervicale précoce chez les joueurs de rugby.³⁰

Puis dans une étude française, Berge J et al ont démontré que le rugby engendre une sténose cervicale développementale acquise par remodelage.³¹

De plus, ils ont remarqué qu'en fonction des classes d'âge et du poste de jeu, il existe une corrélation claire entre l'exposition aux contraintes engendrées par la pratique du rugby et le développement progressif d'une sténose arthrosique du canal rachidien.

Par ailleurs, dans leur étude Brauge D et al ³², ont comparé à l'aide de scores cliniques et de données IRM un groupe de 101 rugbymans professionnels tout juste retraités et un groupe contrôle composé d'hommes de même âge issues de la population générale.

Ils ont remarqué que quelques années après leur retraite, les ex joueurs de rugby professionnels avaient des cervicalgies et radiculalgies ainsi que des anomalies IRM (lésions dégénératives, sténose foraminale ...) plus fréquentes que dans le groupe contrôle.

En somme, dans son excellent travail de thèse Brauge D²⁷ nous explique bien que vis à vis de la population générale, les rugbymen professionnels souffrent d'arthrose cervicale plus sévère et plus précoce et bien qu'ayant été plus fréquemment opérés du rachis cervicale, ils ne présentent pas statistiquement plus de pathologies neurologiques reliées.

II. MATERIELS ET METHODE

1) L'étude

a) Type d'étude

Il s'agit d'une étude rétrospective monocentrique par questionnaires téléphoniques, réalisation de bilans radiographiques, analyse de dossiers informatiques, de patients rugbymen professionnels ayant été victimes d'une lésion grave du rachis cervical haut et opérés sur la période 2008 à 2018.

Tous les patients de l'étude ont été pris en charge par la même équipe chirurgicale au sein du Centre Aquitain du Dos de Mérignac (33).

b) Critères d'inclusions

Pour l'inclusion dans notre étude, nous avons recherché de façon informatique dans l'historique des patients pris en charge par le Dr Bernard Pierre au Centre Aquitain du Dos, les patients ayant subi une chirurgie du rachis cervical haut.

Pour être inclus au sein de notre étude il fallait être rugbyman, de très haut niveau à savoir que nous avons considéré la première et deuxième division professionnelle ainsi que la filière élite de la formation fédérale.

Il fallait de surplus avoir été opéré du rachis cervical haut par le Dr Bernard sur la période concernée.

Nous avons sélectionné tous ceux qui rentraient dans ces critères d'inclusion.

c) Critères d'exclusions

Nous avons exclu les patients qui ne pratiquaient pas le rugby, ceux qui n'étaient pas dans les filières citées en inclusion, ceux qui n'étaient plus en activité sportive professionnelle avant l'opération.

Nous n'avons pas pris en compte, non plus, les autres chirurgies cervicales que celles du rachis cervical haut.

Les patients ayant été opérés il y a moins de 6 mois n'ont pu être intégrés à l'effectif et donc un joueur supplémentaire ayant été opéré suite à une instabilité post traumatique C1C2 il y a moins de 6 mois n'a pas pu être intégré.

Au total, nous avons sélectionné l'ensemble des patients répondant à nos critères opérés par le Dr Bernard Pierre entre 2008 et 2018.

2) Les données

a) Questionnaire

Nous avons élaboré un questionnaire pour le recueil de données au cours d'un entretien téléphonique avec les rugbymen opérés.

Le questionnaire comportait trois parties (annexe).

La première partie concernait l'identité des patients (âge, date de l'opération, niveau de jeu). Cela permettait d'éliminer rapidement les patients qui n'auraient pas répondu aux critères inclusion et d'exclusion.

La seconde partie était basée sur des scores d'évaluation fonctionnelle type Neck Disability Index (NDI), les échelles numériques analogiques (ENA) cervicale et névralgique d'Arnold qui nous avaient semblé pertinents dans l'analyse de patients opérés du rachis cervical haut ainsi qu'un score fonctionnel de qualité de vie le score SF-12 (Annexe).

Une troisième partie de ce questionnaire portait sur des critères que nous souhaitions interroger tels que la durée de la reprise du sport sans puis avec contact, ou encore la récupération du niveau sportif antérieur à la blessure.

b) Données radiologiques

Lors de notre entretien téléphonique nous avons orienté le patient vers un cabinet de radiographie proche de son domicile pour qu'il puisse réaliser un bilan radiologique comportant des clichés statiques de face et de profil et dynamiques en flexion-extension du rachis cervical.

Nous lui avons envoyé par voie électronique une ordonnance pour qu'il puisse réaliser ces clichés.

Puis nous lui avons demandé de nous les transmettre de façon numérique accompagnés des clichés antérieurs qu'il avait en sa possession pour que nous puissions réaliser une analyse radiologique la plus exhaustive possible.

c) Critère de jugement principal

Pour critère de jugement principal, nous avons choisi de prendre la durée avant la reprise du rugby.

En effet, cela nous semblait être un critère partagé par le plus de rugbymen, moment facilement repérable dans le temps, et qui pouvait nous donner un reflet fiable d'une bonne récupération physique et sportive.

Nous regarderons brièvement les résultats pour d'autres variables secondaires (reprise de l'entraînement sans puis avec contact, douleur ressentie, perte de mobilité ...) pour essayer de mettre en évidence une lien avec le critère de jugement principal.

Nous ne pourrons cependant être significatifs quant à ses résultats secondaires, analysés de manière isolée.

d) Méthode recueil des données

Pour le recueil des données, nous avons appelé tous ceux de la liste, des patients éligibles, présents dans le répertoire informatique du Centre Aquitaine du Dos.

Après nous être présenté personnellement et après avoir expliqué le principe de l'étude, nous leur avons proposé de répondre point par point à notre questionnaire, tout en notant les réponses.

Par ailleurs, après les avoir orienté vers un cabinet de radiologique proche de leur domicile, nous leur avons envoyé une ordonnance pour qu'ils puissent réaliser les clichés et nous les envoyer numériquement.

A la réception des clichés, nous avons analysé les différents clichés et noté nos différents critères.

Notre base de données, réunissant toutes les informations issues des dossiers informatiques des patients, des questionnaires, et de l'analyse des bilan radiographiques s'est faite à l'aide du logiciel EXCEL.

3) L'analyse des résultats

a) Analyse statistique

Notre base de données a été soumise à une analyse analogique manuelle avec analyse croisée entre le directeur de thèse et le thésard afin d'améliorer la validité des résultats.

Cette analyse ainsi que la réalisation des tableaux et graphiques s'est aussi effectuée à l'aide du logiciel EXCEL.

b) Éthique

L'accord de chaque patient a été obtenu lors de l'appel téléphonique quant à l'utilisation des données lors de cette étude.

Chaque questionnaire est anonyme, protégeant la confidentialité des patients.

Le docteur Bernard Pierre ainsi que l'établissement Centre Aquitain du Dos nous ont autorisés à collecter les données.

III. RESULTATS

1. Données socio-démographiques

Tableau 1: Données épidémiologiques

	âge actuel	âge au temps chirurgical	type de blessure	type de chirurgie
Joueur 1	37	26	instabilité C1C2	arthrodèse* C1C2
Joueur 2	34	27	instabilité C1C2	arthrodèse* C1C2
Joueur 3	24	20	fracture pédicules C2 + instabilité discale C2C3	arthrodèse** C2C3
Joueur 4	31	23	instabilité C1C2	arthrodèse* C1C2
Joueur 5	38	31	instabilité C1C2	arthrodèse* C1C2
Joueur 6	34	25	fracture itérative odontoïde	fixation*** C2
Joueur 7	26	25	instabilité C1C2	arthrodèse* C1C2

arthrodèse C1C2 selon Magerl / **arthrodèse C2C3 avec dissectomie C2C3 / *réparation de C2 type Matti-Russe*

1) Effectif

Au terme de notre recherche dans les archives numériques du Dr Bernard Pierre au Centre Aquitain du Dos, nous avons trouvé 7 patients correspondants à priori à nos critères (tableau 1).

Le questionnaire étant téléphonique, nous avons réussi à joindre l'intégrité des joueurs et avons ainsi réussi à capter l'intégralité des réponses.

1 seul patient a dû être écarté car bien que souffrant d'une instabilité post traumatique C1C2 il n'avait pas encore subi la chirurgie par le Dr Bernard à la fin de la période d'inclusion.

Cela nous laisse donc un effectif de 7 joueurs, joueurs de rugby professionnels ou en filière élite au moment de l'opération ayant subi une lésion grave C1C2, et ayant été opéré entre 2008 et 2018 par le Dr Bernard.

2) Age

Au sein de notre effectif, nous avons choisi de rapporter l'âge actuel du joueur ainsi que l'âge au moment du temps chirurgical.

L'âge actuel moyen au sein de notre effectif est de 32 ans avec le plus âgé qui a 37 ans et le plus jeune 24.

L'âge au moment de l'acte chirurgical moyen de notre effectif est de 25,2 ans avec le plus ancien qui été âgé de 31 ans et le plus jeune de tout juste 20 ans.

3) Répartition selon le type de blessure

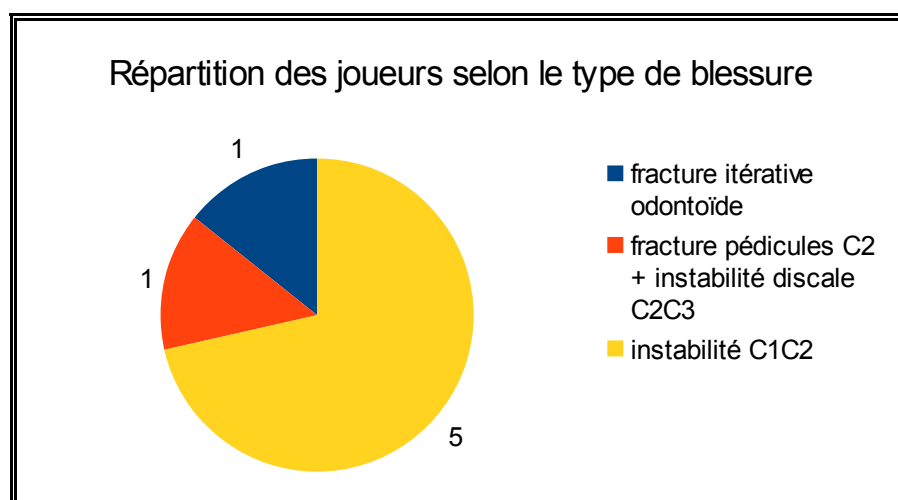


Illustration 1: Répartition des joueurs selon le type de blessure

3 types de blessures différentes ont été subi par les joueurs de l'effectif (illustration 1) :

-5 ont subi une instabilité ligamentaire post traumatique C1C2.

-1 a subi une fracture itérative de l'odontoïde.

-1 a subi une fracture des pédicules de C2 associée à une instabilité discale C2C3.

4) Répartition selon le type de chirurgie

(tableau 1)

En conséquence des 3 types de blessures subi par les joueurs de notre effectif, 3 types de chirurgies différents ont été nécessaires selon les cas :

-les 5 patients ayant souffert d'une instabilité C1C2 ont été traité chirurgicalement par une arthrodèse C1C2 selon la technique de Magerl.

-le patient ayant souffert d'une fracture des pédicules de C2 associée à une instabilité discale C2C3 a dû subir une arthrodèse C2C3 complétée par une dissectomie C2C3.

-le patient ayant souffert d'une fracture itérative de l'odontoïde a subi une fixation de C2 selon Matti-Russe.

2. Données traumatiques

1) Répartition selon mécanisme traumatique

	mécanisme	match/entrainement	phase de jeu	niveau de jeu	poste
Joueur 1	hyperflexion	match	mêlée effondrée	pro D2	pilier droit
Joueur 2	hyperflexion	match	mêlée effondrée	pro D2	talonneur
Joueur 3	cisaillement	match	mêlée effondrée	espoirs	talonneur
Joueur 4	hyperflexion	match	mêlée effondrée	pro D2	pilier droit
Joueur 5	hyperflexion	match	mêlée effondrée	pro D2	pilier droit
Joueur 6	hyperflexion	match	mêlée effondrée	pro D2	pilier droit
Joueur 7	hyperflexion	match	mêlée effondrée	top 14	pilier droit

Tableau 2: Données traumatiques

La grande majorité des traumatismes ayant engendré la lésion grave C1C2 sont la conséquence de traumatisme dit en hyperflexion pour 6 joueurs sur 7.

Le joueur 3 décrit lui un mécanisme en cisaillement à savoir une hyperextension suivi d'une hyperflexion du rachis cervical.

2) Répartition selon le moment du traumatisme et la phase de jeu

L'intégralité des blessures recensées lors de notre étude se sont déroulées lors de match en compétition officielle et la phase de jeu toujours en cause est une mêlée fermée qui s'effondre.

3) Répartition selon le poste de jeu

Répartition des joueurs selon leur poste

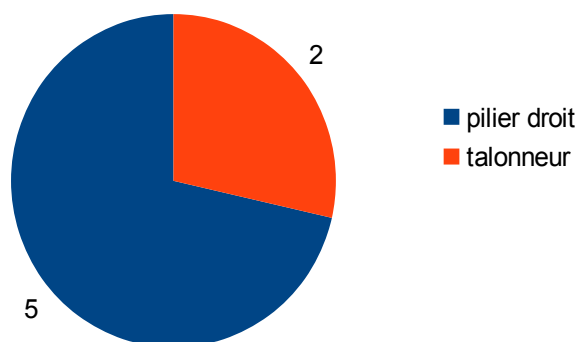


Illustration 2 : répartition des joueurs selon leur poste

L'intégralité des joueurs de notre effectif évoluaient au sein des postes de première ligne. Ainsi 5 joueurs évoluaient au poste de pilier droit et 2 au poste de talonneur (illustration 2). Aucun n'évoluait donc au poste de pilier gauche.

4) Répartition selon le niveau de jeu

L'ensemble des joueurs de notre effectif peuvent être considérés stricto sensu comme des joueurs professionnels

Ainsi 5 joueurs évoluaient au moment du traumatisme dans la deuxième division professionnelle française PRO D2, 1 joueur évoluaient en première division professionnelle française, et un joueur évoluait au sein du championnat « espoirs élite ».

3. Analyses des données

1) Données du Neck Disability Index (NDI)

	intensité douleur cervicale	soins personnels	soulever des charges	lecture	maux de tête	concentration	travail	conduite	sommeil	loisirs	total
Joueur 1	0	0	0	0	1	0	0	0	0	0	1
Joueur 2	0	0	0	0	0	0	0	1	0	0	1
Joueur 3	0	0	0	0	0	0	0	0	0	0	0
Joueur 4	2	0	0	2	3	0	0	0	3	2	11
Joueur 5	0	0	0	0	0	0	0	0	1	0	1
Joueur 6	0	0	0	0	0	0	0	0	0	0	0
Joueur 7	0	0	0	0	0	0	0	0	0	0	0

Tableau 3 : Données du NDI

Le questionnaire NDI (tableau 3) posé à chacun des joueurs de l'effectif nous montre plusieurs points :

-La majorité des joueurs ont présenté un total de points de 0 ou de 1 point ce qui correspond selon Vernon et Moir à l'absence d'incapacité.

-Seul le joueur 4 a présenté un total de point de 11 ce qui correspond selon Vernon et Moir a une incapacité légère.

Le joueur décrit toujours des douleurs cervicales quotidiennes, des maux de tête récurrents associés à un sommeil perturbé et une vie sociale jugée « handicapante ».

Il est intéressant de noter que le joueur 4 possède un contexte « bio-médico-social » particulier, à savoir qu'il a bénéficié d'un soutien psychologique important à la suite de son opération pour traiter un syndrome anxio-dépressif réactionnel à sa blessure et à la chirurgie subie.

Il a par ailleurs aussi subi par la suite deux autres chirurgies cervicales basses.

2) Données de l'Echelle Numérique Analogique cervicale/névralgique d'Arnold et nombre d'années entre la chirurgie et l'étude

	Intervalle chirurgie/étude (année)	ENA cervicale	ENA névralgie Arnold
Joueur 1	11	0	0
Joueur 2	7	0	0
Joueur 3	4	2	0
Joueur 4	8	5	0
Joueur 5	7	0	0
Joueur 6	8	0	0
Joueur 7	1	0	0

tableau 4 ENA et intervalle chirurgie

ENA cervicale (tableau 4) :

Nous pouvons remarquer que 5 des 7 joueurs interrogés ne rapportent aucune douleur cervicale à savoir une ENA à 0.

Le joueur 4 rapporte une ENA à 5/10 (contexte global cité précédemment), et le joueur 3 rapporte quelques cervicalgies passagères plutôt liées à des enraidissements qu'il côtoie à 2/10.

ENA névralgie Arnold (tableau 4) :

Nous remarquons également que l'ensemble des joueurs interrogés rapportent une ENA au niveau du nerf Arnold à 0/10. Ceci malgré la position « très rapprochée » du nerf d'Arnold vis à vis de la lésion et de la zone opératoire.

Intervalle entre la chirurgie et l'étude actuelle :

Nous nous rendons compte que nous disposons d'un panel assez large car le joueur 1 a été opéré il y a maintenant 11 ans alors que le joueur 7 vient d'être opéré dans l'année.

L'intervalle moyen (en année) entre la chirurgie et l'étude est de 6,57 années.

Nous ne pouvons pas établir de relation claire et évidente entre l'ancienneté de la chirurgie et la présence de cervicalgies ou de névralgie séquellaire, en effet l'exemple le plus parlant paraît être le joueur 1 opéré il y a 11 ans et qui admet une ENA cervicale et névralgique d'Arnold à 0/10.

Par ailleurs nous avons vu que le poids de facteurs intriqués comme l'existence de pathologies locomotrices sur d'autres localisations ou la présence d'atteinte cervicale basse, peut être aussi non

négligeable dans l'analyse des Echelles Numériques Analogiques.

3) Données du questionnaire de qualité de vie SF-12

	Score physique	Score mental
Joueur 1	55.8	55
Joueur 2	52.55	60.79
Joueur 3	48.7	51.35
Joueur 4	40.92	54.78
Joueur 5	55.57	60.75
Joueur 6	52.77	55.04
Joueur 7	54.5	57.82

tableau 5 : Questionnaire de qualité de vie : SF-12

Moyenne SF 12 Score Physique population générale : 50

Moyenne SF 12 Score Mental population générale : 50

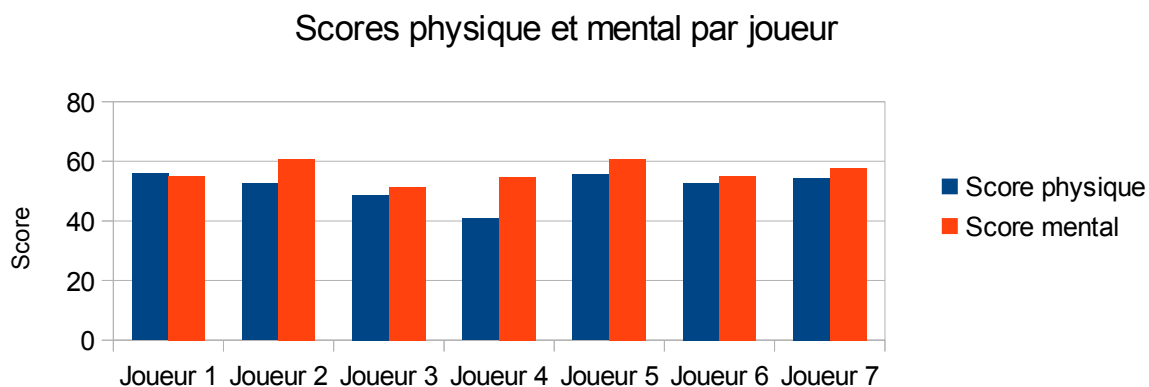


illustration 4 : Score physique et mental par joueur

Score physique (tableau 5):

Nous pouvons voir que 6 joueurs sur 7 ont un score supérieur à 50 (score moyen de la population générale).

Seul le joueur 4 répond par un score inférieur à la moyenne, sa perception d'une mauvaise forme physique pouvant s'expliquer en combinant différents facteurs psycho-médicaux comme vu précédemment.

Score mental (tableau 5) :

Nous voyons que l'ensemble de l'effectif répond par un score supérieur à 50 (score moyen de la population générale).

Ainsi, nous pouvons considérer que les patients de cette étude, joueurs de rugby professionnels

ayant subi une lésion grave du rachis C1C2 se considèrent en meilleure forme physique et mentale que la moyenne de la population générale.

4) Données sur la reprise des activités sportives et retour au jeu

	Arrêt Rugby	Reprise entraînement sans contact (mois)	Reprise entraînement avec contact (mois)	Reprise compétition (mois)	Changement de poste	Retour niveau antérieur
Joueur 1	non	6	9	10	non	oui
Joueur 2	non	3	7	9	non	oui
Joueur 3	non	2	3	4	non	oui
Joueur 4	non	8	10	12	non	non
Joueur 5	oui	X	X	X	X	X
Joueur 6	non	3	5	6	non	oui
Joueur 7	non	3	4	6	non	oui

tableau 6 : questionnaire devenir

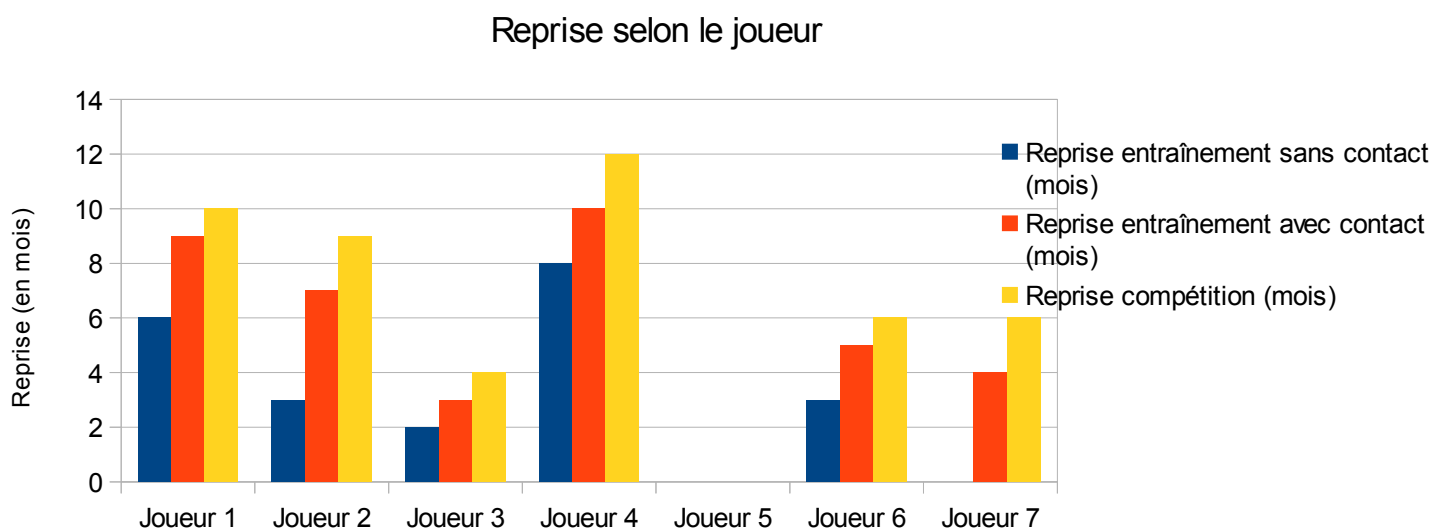


illustration 5 : reprise selon joueur

Reprise du rugby (tableau 6)

Tout d'abord le premier résultat marquant est que l'ensemble des patients hormis le joueur 5 ont repris le rugby en compétition.

Il est important de préciser que le joueur 5 était médicalement apte à reprendre le rugby en compétition au poste de première ligne (aptitude médicale réalisée par médecin expert Fédération Française de rugby).

Reprise des entraînements sans contact (illustration 5)

En ce qui concerne la reprise des entraînements sans contact, les délais sont assez hétérogènes suivant la chirurgie.

Les joueurs ayant subi une arthrodèse C1C2 ont repris les entraînements sans contact dans des délais allant de 3 à 8 mois (à noter que ce délai tend à diminuer avec l'expérience du chirurgien responsable).

Le joueur ayant subi une arthrodèse C2C3 a repris les entraînements sans contact à 2 mois

Le joueur ayant subi une réparation de C2 selon Matti-Russe a repris les entraînements sans contact à 3 mois

Reprise des entraînements avec contact (tableau 6)

Les délais sont là aussi très hétérogènes.

Les joueurs ayant subi une arthrodèse C1C2 ont repris les entraînements avec contact dans un délai allant de 4 à 10 mois.

Le joueur ayant subi une arthrodèse C2C3 a repris les entraînements avec contact à 3 mois.

Le joueur ayant subi une réparation de C2 selon Matti-Russe a repris les entraînements sans contact à 5 mois.

Retour à la compétition (illustration 5)

Les joueurs ayant subi une arthrodèse C1C2 ont repris la compétition dans des délais allant de 6 mois à 1 an.

Le joueur ayant subi une arthrodèse C2C3 a repris la compétition à 4 mois et celui ayant subi une fixation de C2 à 6 mois.

Changement de poste

Aucun joueur de notre effectif n'a changé de poste pour reprendre le rugby en compétition.

Retour au niveau antérieur

L'ensemble des joueurs de l'effectif ayant repris le rugby en compétition ont repris dans la même division que celle dans laquelle ils évoluaient avant leurs blessures.

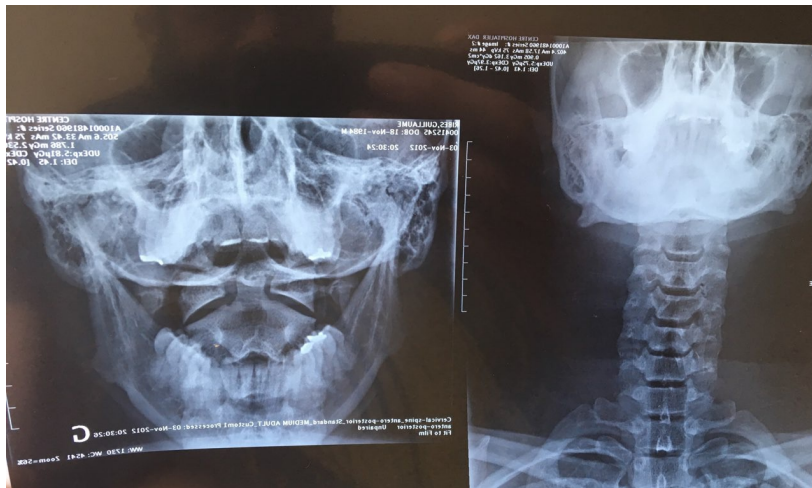
Par ailleurs, Tous sauf le joueur 4 considèrent qu'ils ont retrouvé leur niveau de jeu antérieur (voir même pour certains « un peu mieux »).

4. Résultats imageries

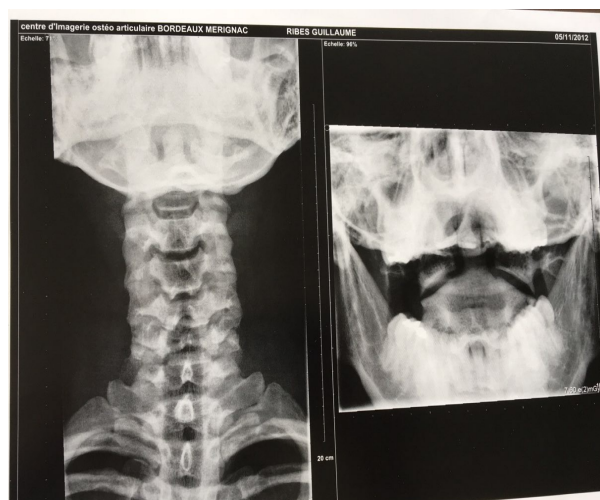1) Imagerie pré-opératoire

L'imagerie de base pré-opératoire réalisé chez l'ensemble de l'effectif est un bilan radiographique du rachis cervical comportant des clichés statiques de profil, de face bouche ouverte ainsi que des clichés dynamiques en flexion-extension.

En ce qui concerne les clichés statiques :



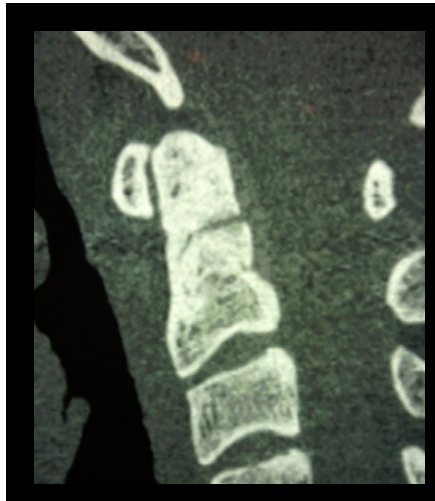
Dessin 1: clichés statiques joueur 2 post traumatique immédiat



Dessin 2: clichés statiques joueur 2 à un mois du traumatisme

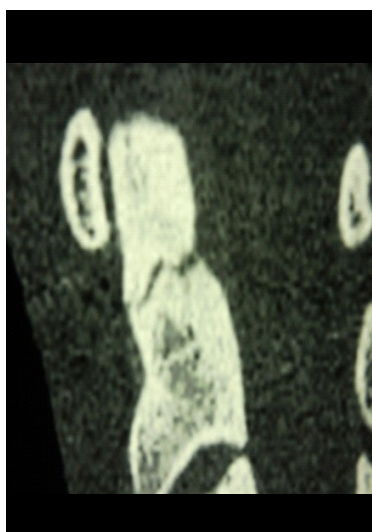
Par exemple, les clichés statiques réalisés ici chez le joueur 2 (dessin 1) le jour du traumatisme ainsi qu'à 1 mois du traumatisme (dessin 2) ne retrouvent pas d'anomalie notable comme par exemple pas de signe de lésions osseuses.

En ce qui concerne les scanners du rachis cervical réalisés directement après le traumatisme :



Dessin 3: coupe scannographique joueur 6 post traumatique

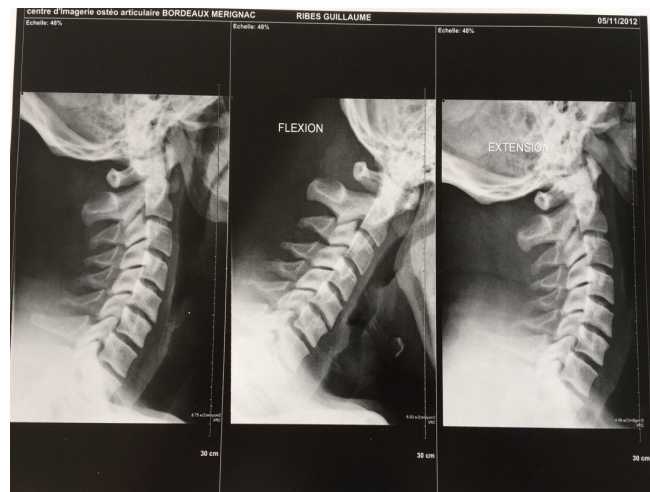
Sur une coupe scannographique (dessin 3) réalisé chez le joueur 6 juste après le traumatisme initial, nous pouvons clairement remarquer le trait de fracture odontoïdien d'allure stable sur cette coupe.



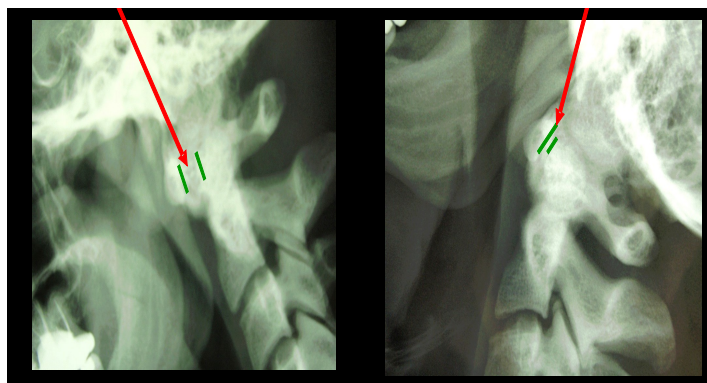
Dessin 4 : coupe scannographique joueur 6 à 5 mois du traumatisme après traitement orthopédique puis mêlée effondrée lors du retour au jeu (premier match).

5 mois après le traumatisme et malgré un traitement orthopédique bien conduit alliant immobilisation et rééducation optimale, nous pouvons remarquer sur cette coupe scannographique (dessin 4), qu'après le retour au jeu et juste après la première mêlée effondrée lors du premier match une fracture itérative de l'odontoïde toujours au même niveau que le premier trait de fracture est visionnée.

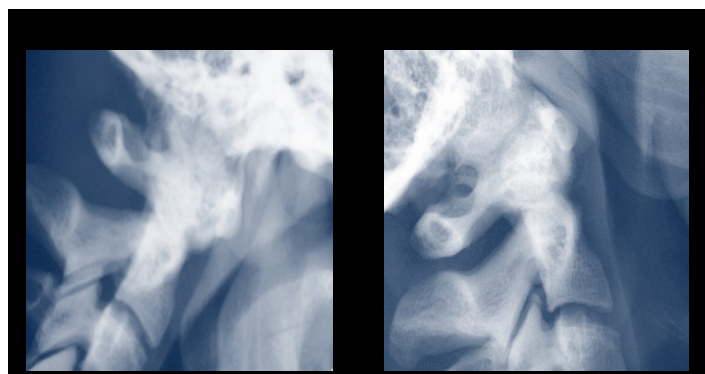
En ce qui concerne les clichés dynamiques :



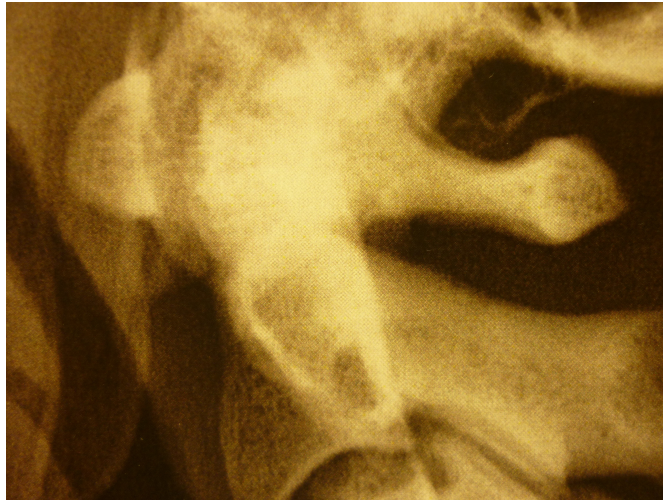
Dessin 5 : clichés dynamiques joueur 2 à 1 mois du traumatisme



Dessin 6 : clichés dynamiques post traumatique immédiat joueur 1



Dessin 7 : clichés dynamiques post traumatique immédiat joueur 5

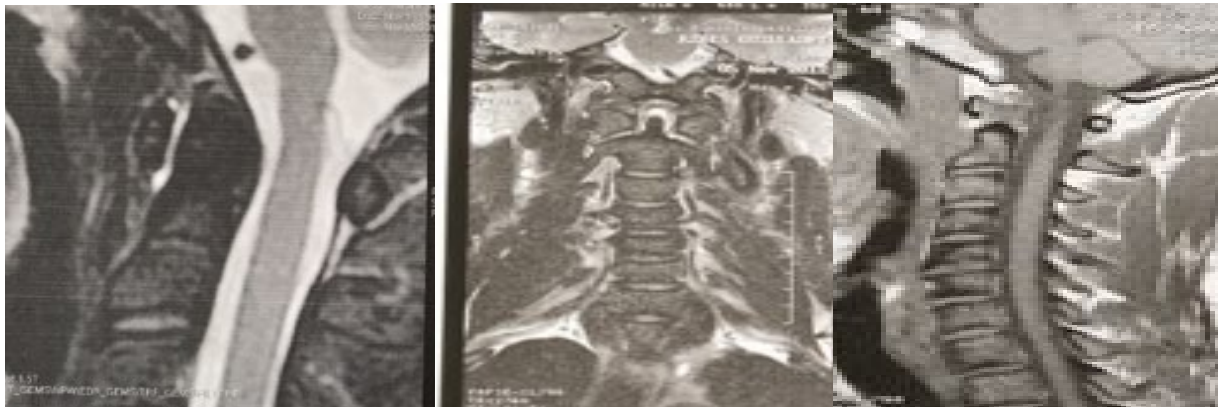

Dessin 8 : cliché en flexion post traumatique immédiat joueur 4

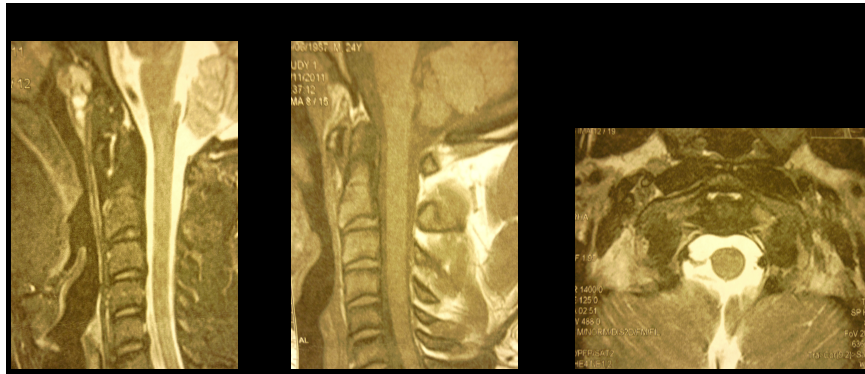
Nous remarquons très rapidement de façon évident sur les clichés dynamiques des joueurs 1 et 2, 4, et 5 réalisés dans le plan sagittal en flexion-extension (dessin 5, 6, 7 et 8), un diastasis entre la face postérieure de l'arc antérieur de C1 et la face antérieure de l'odontoïde un diastasis de 10 mm en flexion pour le joueur 2 par exemple alors que cet écart doit normalement être inférieur à 3mm.

Chez le joueur 5 (dessin 7), ce même écart entre la face postérieure de l'arc antérieur de C1 et la face antérieure de l'odontoïde est à 2mm en extension et grimpe à 6 mm en flexion signant ainsi l'instabilité atlanto-axoïdienne.

En ce qui concerne l'IRM pré-opératoire :



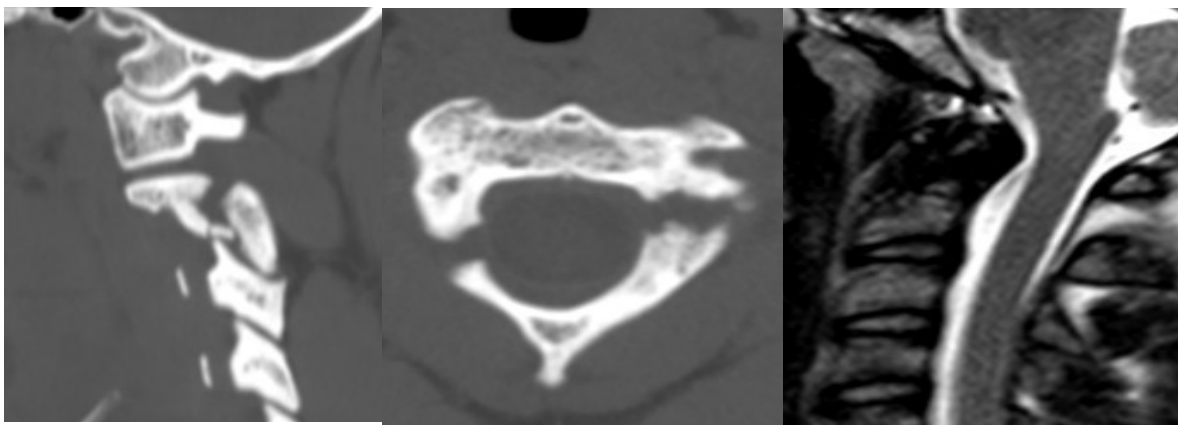
Dessin 9: IRM pré-opératoire joueur 2



Dessin 10: IRM post traumatique joueur 4

L'IRM pré-opératoire, examen important pour dépister une lésion médullaire, ne découvre pas ici chez les joueurs 2 (dessin 9) et 4 (dessin 10) d'anomalie particulière.

Ainsi, nous ne retrouvons pas de pas de désalignement du mur postérieur, pas de modification du signal osseux en particulier au niveau de l'odontoïde, pas de modification des épineuses, pas de modification du canal rachidien, pas d'anomalie notable des parties molles pré vertébrales, pas de tassement ou de fracture décelable, et surtout le point essentiel à savoir pas de modification du signal médullaire pouvant traduire une souffrance de la moelle.



Dessin 11 : IRM post traumatique joueur 3

Sur les image IRM réalisées ici chez le joueur 3 (dessin 11), nous pouvons retrouver les anomalies osseuses à type de fractures des pédicules au niveau de C2, le canal rachidien n'est pas modifié, il n'est pas retrouvé d'atteinte au niveau de l'odontoïde et nous ne pouvons démasquer non plus de modification du signal médullaire.

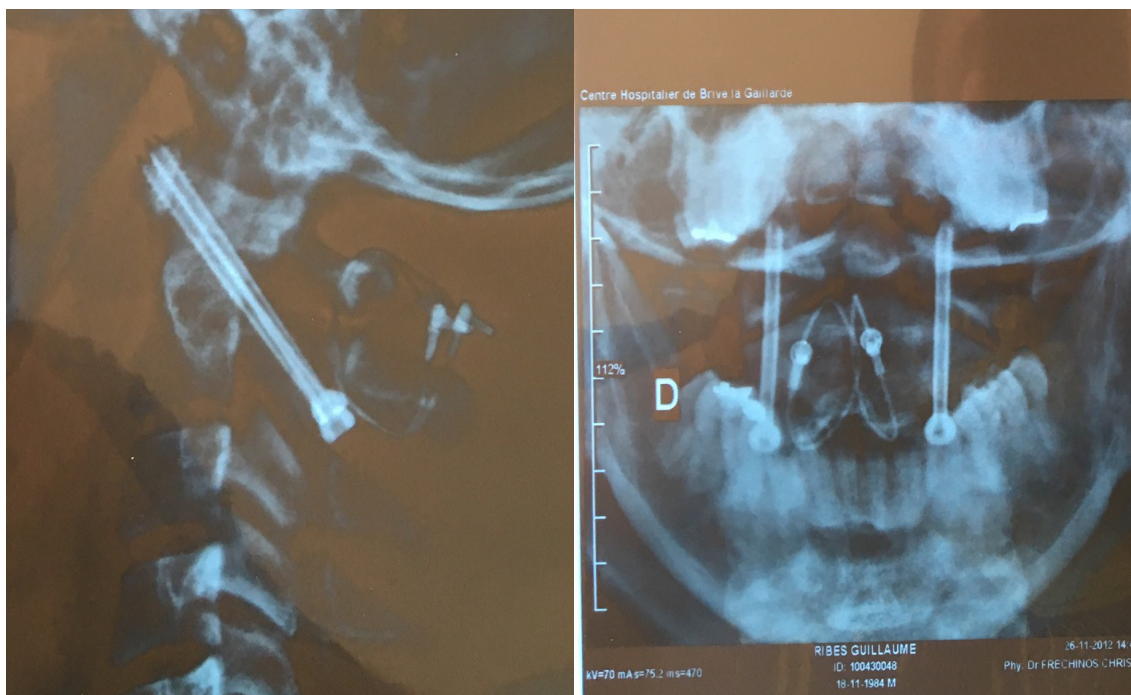
a) Imagerie post opératoire :

Plusieurs types d'imageries ont été pratiquées en post opératoire.

En préambule, il est important de noter que la fusion osseuse se devine sur les clichés dynamiques de profil mais doit s'affirmer sur les coupes réalisées en scanner.

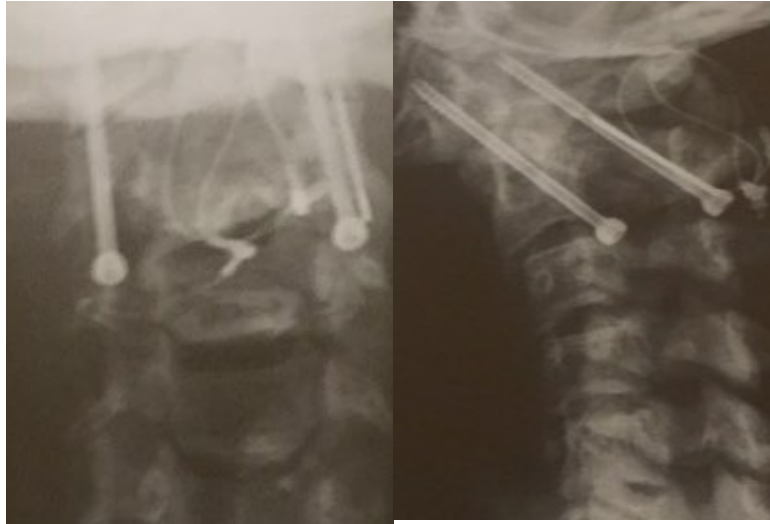En particulier, les coupes frontales permettent de juger de la fusion au niveau des masses latérales et les coupes sagittales permettent de juger de la fusion de la greffe au niveau des arcs postérieurs.

En ce qui concerne les radiographies post-opératoires :

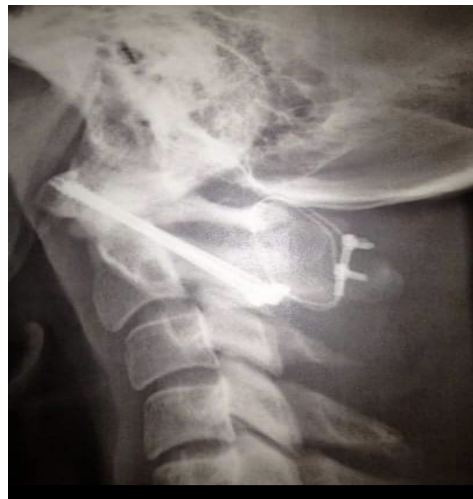

Dessin 12: clichés J6 post opératoire joueur 2

Sur ces clichés radiographiques à 6 jours après la chirurgie du joueur 2 (dessin 12), nous pouvons remarquer que l'ostéosynthèse réalisée par 2 vis latérales et un laçage au niveau des arcs postérieurs est très bien en place. Aucune autre anomalie notable n'est repérée.



Dessin 13 : clichés à 4 mois joueur 1



Dessin 14: cliché 4 mois post opératoire joueur 5

Sur ce bilan radiographique du joueur 1 (dessins 13), 4 mois après la chirurgie type arthrodèse C1C2 nous pouvons remarquer plusieurs choses :

Tout d'abord, l'ostéosynthèse paraît bien en place sans anomalie sur les clichés dynamiques comme statiques.

On ne distingue pas de diastasis entre C2 et C3.

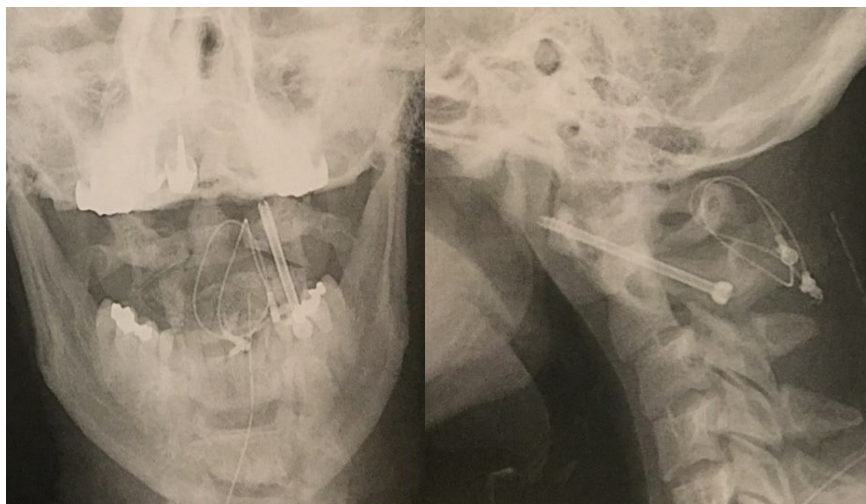
La fusion de C1 avec C2 paraît ici indiscutable (coupe frontale montre bien les ponts osseux de part et d'autre des interlignes ostéosynthésés).

Enfin, il est juste à noter un discret antélisthesis de C2 sur C3.

Sur le cliché de profil du joueur 5 (dessin 14), nous pouvons également voir l'ostéosynthèse par vis latérales et laçage des arcs postérieurs bien en place.

La fusion osseuse entre C1 et C2 paraît ici en bonne voie de consolidation.

Il est à voir ici aussi un discret antélisthésis de grade 1 de C2 sur C3.



Dessin 15 : clichés 5 mois post opératoire joueur 1

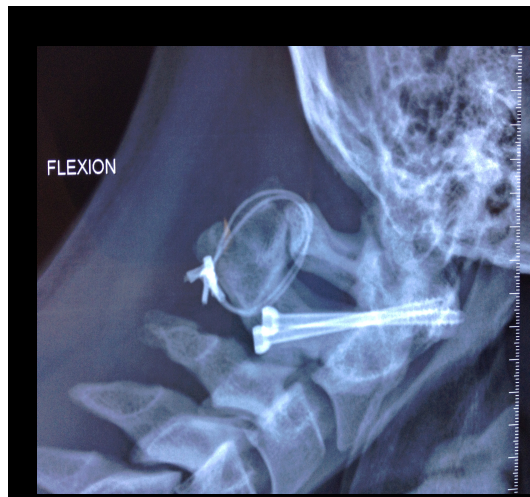
Sur ces clichés réalisés chez le joueur 1 (dessins 15) à 5 mois post opératoire après l'ablation d'une des deux vis qui causait une gêne à la mobilité car elle rentrait en conflit avec l'arc postérieur de C3, nous pouvons remarquer :

Tout d'abord, l'ostéosynthèse composée donc uniquement par la vis gauche et du laçage des arcs postérieurs est bien en place.

De plus, la bonne fusion osseuse C1C2 paraît indiscutable autant sur les couples frontales que sagittales.

Nous remarquons toujours un discret antélisthésis de grade 1 de C2 sur C3.

Enfin, sur le cliché de profil, il est à noter une inversion de la courbure rachidienne et sur le cliché de face une incurvation du rachis cervical à convexité gauche.

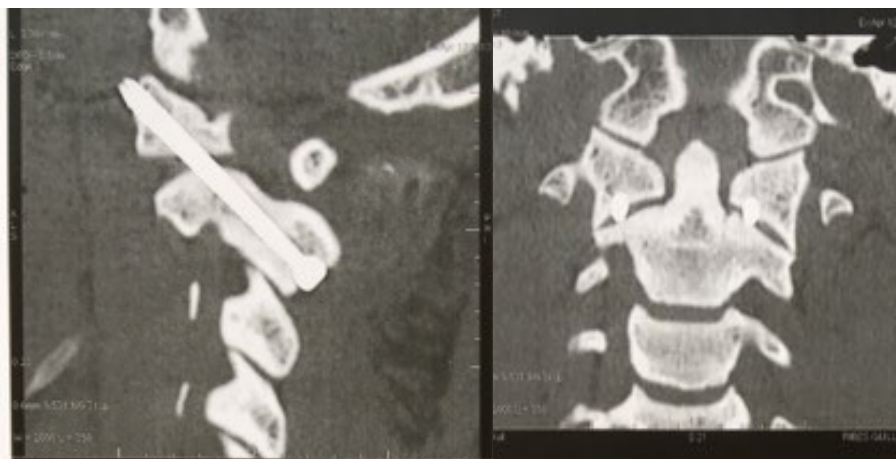


Dessin 16 : cliché dynamique en flexion 6 mois post opératoire joueur 5

Sur ce cliché dynamique à 6 mois post opératoire chez le joueur 5 (dessin 16), nous pouvons remarquer que l'ostéosynthèse par vis latérales et laçage des arcs postérieurs est toujours bien en place.

La fusion osseuse entre C1 et C2 paraît par contre là indiscutable et nous retrouvons toujours ce discret antélisthésis de C2 sur C3.

En ce qui concerne les scanners du rachis cervical réalisés au temps post opératoire :



Dessin 17 : scanner 4 mois post opératoire joueur 2

A l'interprétation des images scannographiques réalisées à 4 mois post opératoire chez le joueur 2 (dessin 17), nous pouvons remarquer plusieurs choses :

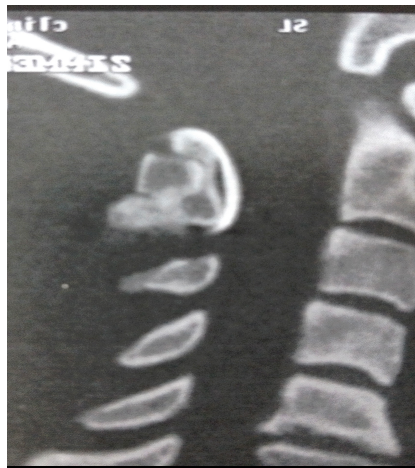Le matériel d'ostéosynthèse paraît très bien en place avec les 2 vis latérales et le cerclage des arcs postérieurs.

Cependant il ne semble ici pas exister de fusion osseuse totale et indiscutable entre le corps vertébral de C2 et les masses latérales de C1 mais elle paraît en bonne voie.

Par contre, une petite solution de continuité existe autour du greffon entre les épineuses de C1 et de C2.

Plus bas, nous ne voyons pas d'anomalie aux étages C2C3, C3C4 et C5C6.

Enfin, au niveau C5C6 une discopathie avec pincement discal est retrouvée, associée à un aspect irrégulier des corps vertébraux, une ostéophytose antérieure et postérieure avec un rétrécissement foraminal prédominant à droite.

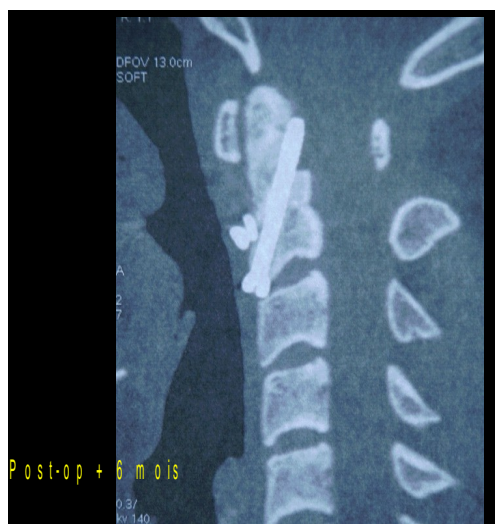

Dessin 18 : coupe scannographique à 6 mois post opératoire joueur 5

A l'interprétation de cette coupe scannographique réalisée à 6 mois post-opératoire chez le joueur 5 (dessin 18), nous pouvons remarquer que le laçage des arcs postérieurs tient bien en place.

La fusion osseuse entre C1C2 est bonne.

Aucune autre anomalie particulier n'est à remarquer sur les autres niveaux hormis peut être un discret pincement discal en C5C6 associé à une irrégularité des plateaux vertébraux en regard témoin probable d'une dégénérescence discale associée à une cervicarthrose.



Dessin 19 : coupe scannographique 6 mois post opératoire joueur 6

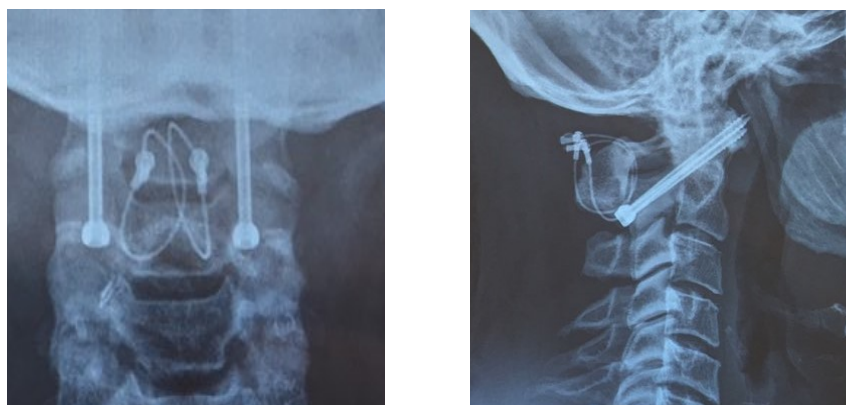
A l'interprétation de la coupe scannographique réalisée chez le joueur 6 (dessin 19) à 6 mois de la chirurgie à type fixation de C2 selon Matti-Russe nous pouvons remarquer que l'ostéosynthèse est bien en place.

La consolidation du foyer de fracture de l'odontoïde paraît indiscutable.

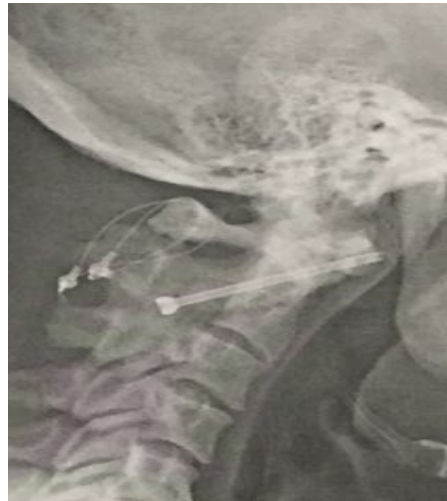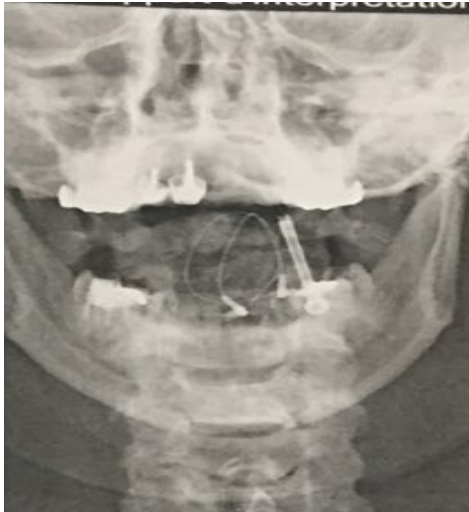
Aucune anomalie n'est repérée sur les niveaux adjacents et les étages inférieurs.

2) Clichés radiologiques réalisées au moment de l'étude :

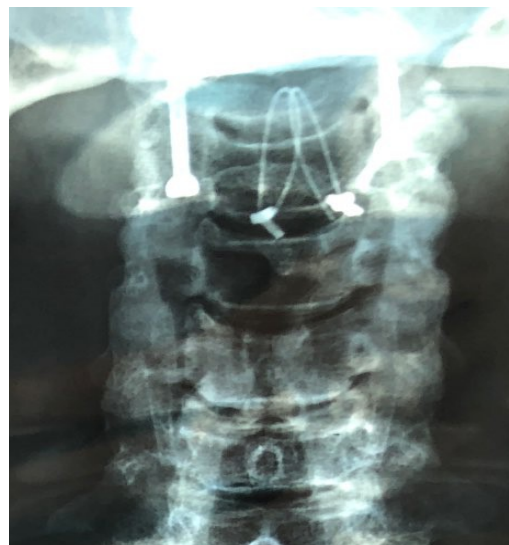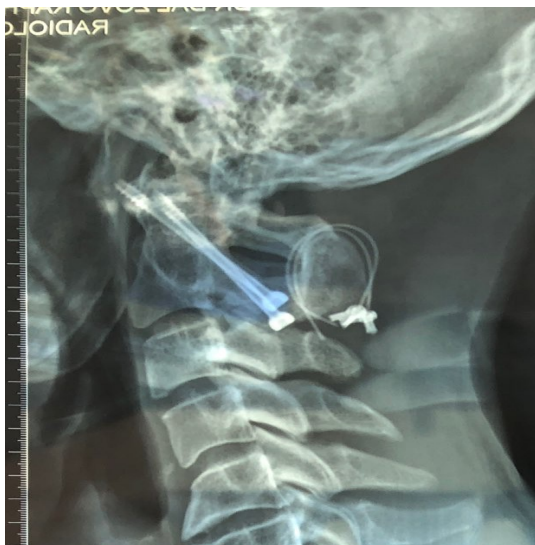a) Clichés statiques



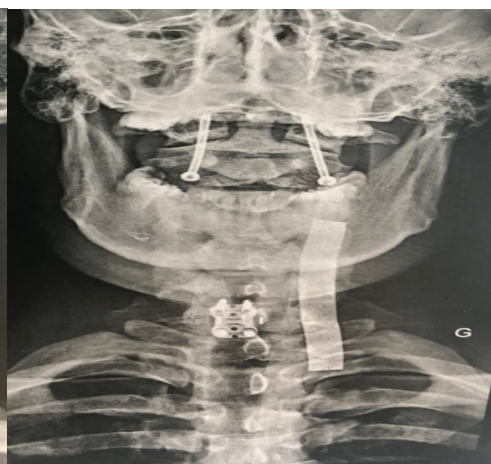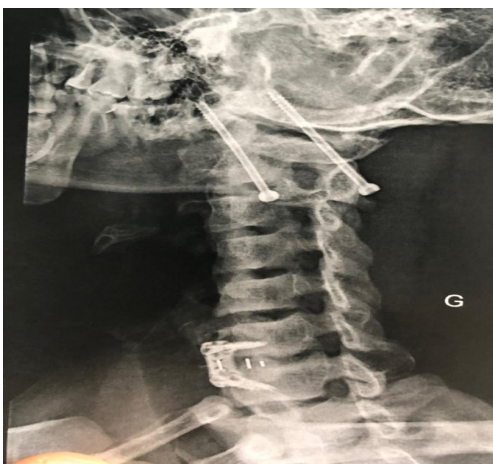Dessin 20 : clichés statiques 7 ans post opératoire joueur 2



Dessin 21 : cliché statiques 11 ans post opératoire joueur 1



Dessin 22 : clichés statiques 8 ans post opératoire joueur 5



Dessin 23: clichés statiques 5 mois post opératoire joueur 7

Sur ces clichés statiques réalisés, nous pouvons remarquer qu'à 8 ans de la chirurgie chez le joueur 5 (dessin 22), une des deux vis a reculé et que le laçage au niveau des arcs postérieurs est rompu sans pour autant de conséquence fonctionnelle chez ce joueur.

Chez le joueur 7 chez qui les clichés statiques (dessin 23) au moment de l'étude correspond à 5 mois post opératoire nous remarquons que l'ostéosynthèse par vis latérales seules dans son cas unique paraît bien en place.

Il est pertinent de noter ici l'absence de laçage postérieur qui servait initialement à effectuer une greffe inter épineuse supplémentaire.

Ce procédé chirurgical a été arrêté par l'opérateur suite à la suspension de la commercialisation des câbles chirurgicaux en titane en 2016.

L'auteur s'étant basé ici pour revoir sa procédure opératoire sur l'étude prospective chinoise menée par Liang Yan³³ en 2016 à propos du traitement chirurgical de l'instabilité C1C2 portant sur plus de 120 cas d'arthrodèse C1C2 selon Magerl (sans laçage postérieur additionnel) avec d'excellents résultats de fusion osseuse à 12 mois post opératoire (100% de fusion rapportés).

Ici, la fusion osseuse semble en très bonne voie aux niveaux des deux masses latérales.

Il n'existe pas non plus d'anomalie des segments adjacents notable et le matériel entre C6C7 est en place.

Chez le joueur 1, chez qui les clichés statiques de contrôle (dessin 21) sont réalisés 11 ans après la chirurgie, il est à remarquer plusieurs choses.

Tout d'abord aucune lésion osseuse n'est à repérer, les murs vertébraux et la ligne spino lamaire sont respectés.

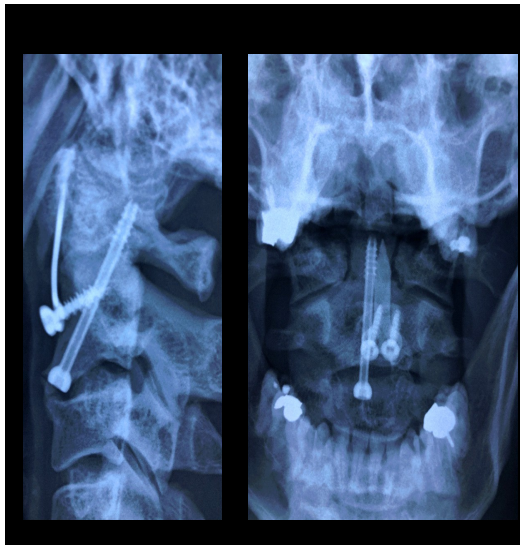
L'ostéosynthèse C1C2 est en place, sans aucune anomalie osseuse autour.

Par ailleurs, il existe une atteinte dégénérative disco-vertébrale et postérieure importante essentiellement en C2C3 avec une quasi fusion C2C3 mais aussi visible de C2 à C7 entraînant de discrets rétrécissements foraminaux étagés gauches et droits de C3 à C7.

Chez le joueur 2, les clichés statiques de contrôle (dessin 20) sont réalisés 7 ans après la chirurgie, l'ostéosynthèse avec les 2 vis latérales et le laçage postérieur est bien en place, il existe une fusion osseuse C1C2 indiscutable.

Par ailleurs, les rapports ostéoarticulaires respectés, trame osseuse homogène, le canal cervical est de diamètre normal.

Enfin, nous pouvons remarquer une atteinte dégénérative débutante étendue de C5 à C7.



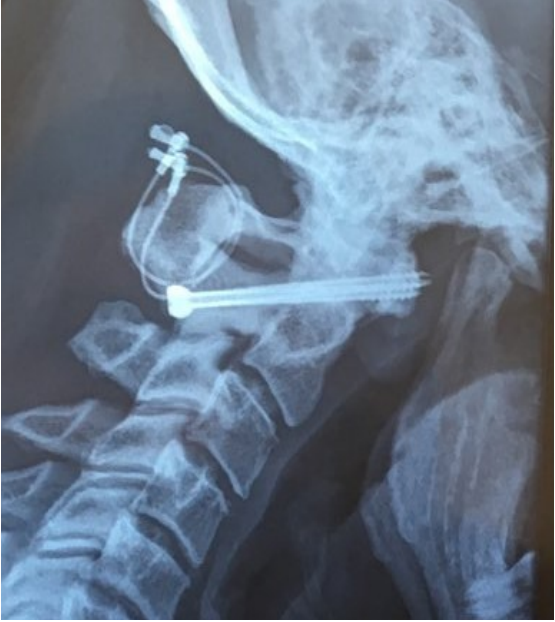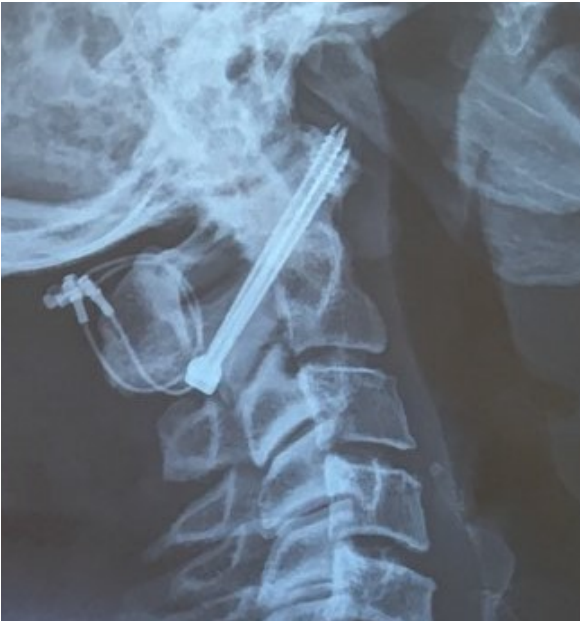Dessin 24 : clichés statiques F+P 9 ans post opératoire joueur 6

Chez le joueur 6 (dessin 24), 9 ans après sa fixation de C2 suite a une fracture itérative au niveau de l'odontoïde , nous pouvons remarquer que le matériel est bien en place, les rapports ostéoarticulaires paraissent respectés , le canal cervical semble de diamètre normal.

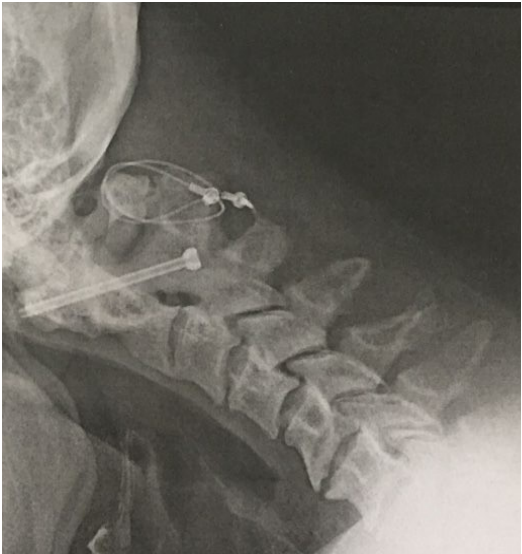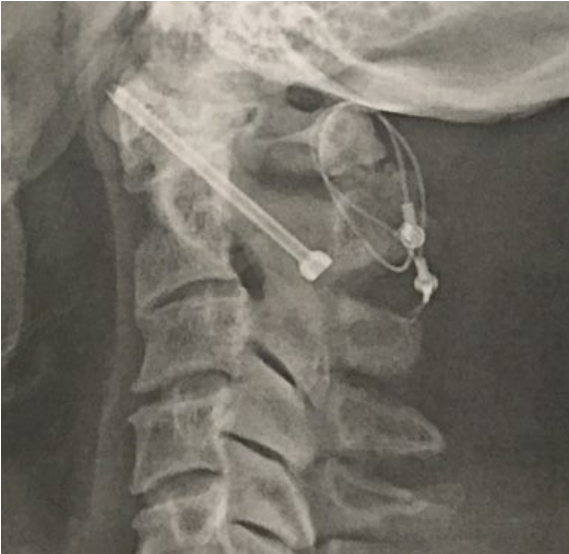Il existe manifestement une fusion antérieure spontanée de C2C3 sans conséquence sur le disque C3C4

Par ailleurs, pas d'autre anomalie sur les niveaux adjacents n'est a remarquer.

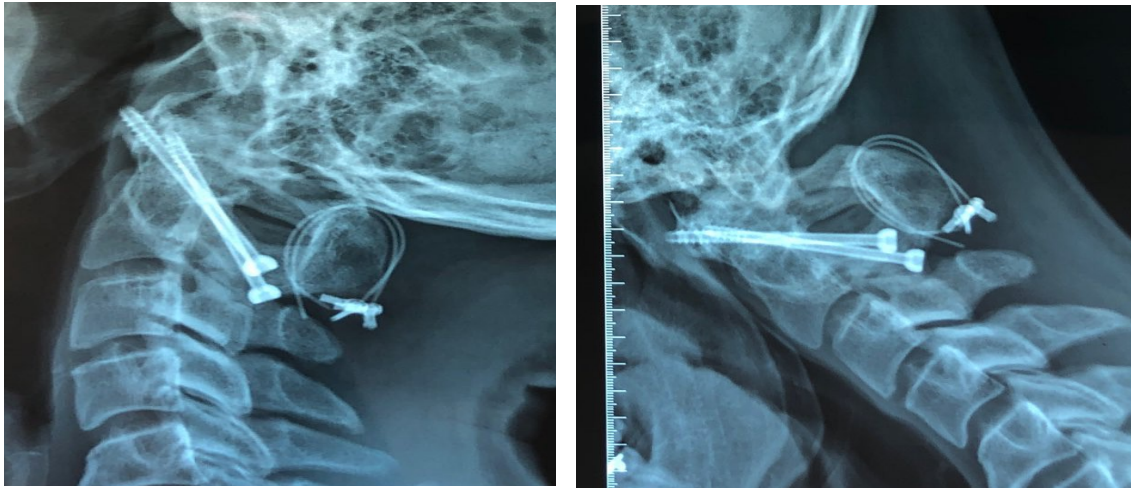
b) Clichés dynamiques



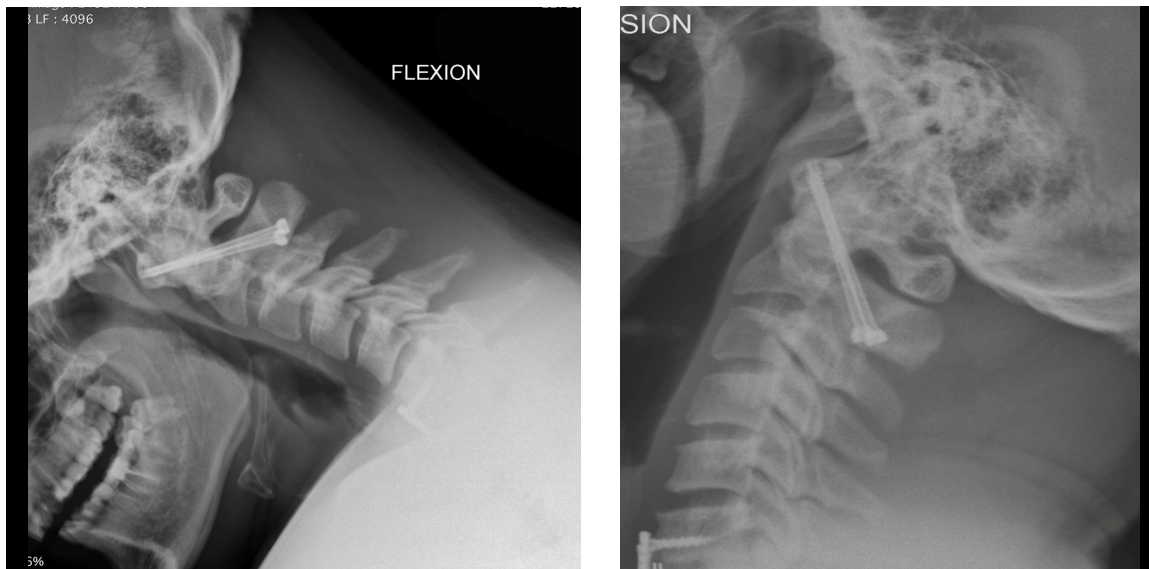
Dessin 25 : clichés dynamiques 7 ans post opératoire joueur 2



Dessin 26 : clichés dynamiques 11 ans post opératoire joueur 1



Dessin 27 : clichés dynamiques 8 ans post opératoire joueur 5



Dessin 28 : clichés dynamiques 6 mois post opératoire joueur 7

Sur ces clichés dynamiques réalisés à des temps post opératoires très hétérogène, nous pouvons remarquer chez les joueurs 1, 2, 5, et 7 que l'ostéosynthèse paraît également parfaitement bien en place.

Chez les 4 joueurs, les clichés dynamiques en flexion-extension ne démasquent pas non plus d'anomalie d'allure pathologique des courbures cervicales dans le plan frontale.

Par ailleurs, chez les 4 joueurs et plus particulièrement chez les joueurs 2 (dessin 25) et 5 (dessin 27) qui sont à 7 et 8 ans de la chirurgie, nous pouvons remarquer cet antélisthésis de grade 1 de C2 sur C3.

IV. DISCUSSION

1. Données socio-épidémiologiques

1) Age

Notre effectif a une moyenne d'âge au moment de la chirurgie d'environ 25 ans avec des âges compris entre 20 ans et 31 ans ce qui quand nous regardons les âges moyens des joueurs de chaque effectif d'équipes de rugby professionnelles françaises correspond à peu près au même ordre de grandeur avec des moyennes d'âges par équipe oscillantes entre 23 et 27 ans (site Ligue Nationale de Rugby).

Nous ne pouvons pas donc trouver de lien entre un âge avancé ou au contraire un jeune âge de rugbymen professionnels et la possible survenue d'une lésion grave C1C2.

Par ailleurs, notre effectif a une moyenne d'âge au moment de l'étude d'environ 32 ans avec des âges compris entre 24 et 37 ans, nous montre que nous sommes dans notre étude en présence de patients toujours actifs , certains toujours rugbymen professionnels de très bon niveau, et d'autres « retraités » du rugby, avec des activités professionnelles très développés.

2) Type de blessures

Sur les 7 joueurs de notre effectif, une majorité d'entre eux à savoir 5 ont souffert d'une instabilité post traumatique C1C2 (subluxation antérieure C1C2).

L'instabilité post traumatique C1C2 demeure une lésion rare dans la pathologie traumatique rachidienne sportive qui se situe d'avantage au niveau cervical bas C5C6 et C6C7.²

Par ailleurs, en ce qui concerne la pathologie du rugbymen, la seule étude retrouvée s'intéressant à l'instabilité C1C2 post traumatique est l'étude japonaise conduite par Miyamoto¹¹ à propos d'un seul cas, la littérature ne retrouve aussi que 4 cas d'instabilité C1C2 post traumatique chez le sportif professionnel.³

Nous pouvons donc considérer qu'avec 7 cas de lésions graves C1C2 dont 5 cas d'instabilité post traumatique C1C2 notre étude réalise donc un recueil inédit concernant ce type de pathologie dans la population des sportifs professionnels.

2. Données traumatiques

Dans notre étude, l'ensemble des traumatismes font suite à une mêlée effondrée lors d'un match de compétition professionnelle ou élite espoirs, avec un mécanisme en hyperflexion dans 6 cas sur 7 ou en cisaillement.

Cela rejoint les chiffres de l'excellente étude épidémiologiques de Zunzarren sur la traumatologie rachidienne dans le rugby professionnel français¹ qui montre une proportion de blessures rachidiennes plus importante en match (60%) qu'à l'entraînement (40%).

En ce qui concerne la phase de jeu, comme dans notre étude la mêlée semble être la phase la plus traumatogène pour le rachis cervical avec 30% des blessures rachidiennes cervicales contre 28% chez le plaqueurs et 16% en cas de plaquage subi.

Brooks et al retrouvent une répartition assez semblable (placage 37%, mêlée 31% et ruck/maul 17%).^{23 24}

Au niveau des postes de jeu, l'ensemble des joueurs de notre effectif évoluent sur l'un des trois postes de première ligne, la majorité (5/7) au poste de pilier droit, et 2/7 au poste de talonneur, aucun au poste de pilier gauche.

Cela va dans le même sens que les chiffres de l'étude épidémiologique de Zunzarren¹ qui remarque que les postes les plus pourvoyeurs de lésions cervicales sont ceux de pilier (gauche et droit sans distinction) avec 11,9% des lésions cervicales, celui de deuxième ligne droit avec 11,3% des lésions et celui de talonneur avec 10,9% des lésions.

Bohu et al avaient retrouvé dans une étude faite sur le rugby français entre 1996 et 2006 que 56,8% des lésions graves du rachis cervical survenaient chez les premières lignes.²⁶

1) Données scores NDI, ENA cervical et névralgique d'Arnold, et SF-12

Au niveau du score NDI, notre étude montre qu'à distance variable de la chirurgie suivant les joueurs allant de quelques mois seulement à plus de 11 ans, la majorité de notre effectif à savoir 6 joueurs sur 7 déclarent un NDI de 0 ou 1 point et admettent tous verbalement que peu de gêne dans les mobilités du quotidien. La plupart avouent quand même une petite gêne en rotation lors des manœuvres automobiles.

Le joueur 4 qui présente un NDI à 11 possède comme nous avons pu le dire précédemment

un contexte « bio médico social » assez singulier avec un état psychologique post chirurgie ayant nécessité des soins dans un contexte de syndrome anxio dépressif réactionnel à la chirurgie puis à sa nécessité d'avoir été contraint de stopper sa carrière de rugbymen professionnel 2 années plus tard suite à un nouveau problème rachidien bas.

Au niveau des ENA, tout comme pour le NDI, la majorité des joueurs de l'effectif ne déclarent aucune ou une très faible symptomatologie cervicale ou névralgique d'Arnold à distance de la chirurgie, malgré pour certains d'autres pathologies locomotrices cervicales basses ou périphériques associées.

Ces résultats peuvent être placés en comparaison avec les résultats de l'étude française menée par Bernard P, Fièrè V et al auprès de 27 joueurs de rugby professionnels ayant subi une chirurgie du rachis cervical entre 1993 et 2003.²⁸

Parmi les 27 joueurs, 81% ont un NDI normal (0/50).

Quand nous nous intéressons à ses échelles reliées au délai entre la chirurgie et l'étude, nous ne pouvons pas établir de relation claire et évidente entre l'ancienneté de la chirurgie et la présence de cervicalgies ou de radiculalgies séquellaires, en effet le joueur 1 premier patient opéré il y a maintenant 11 ans admet une ENA cervicale et névralgique d'Arnold à 0/10.

Au niveau du SF-12, nous nous rendons compte également que la grande majorité des joueurs répondent au score physique comme mental avec des scores supérieurs à 50 et se considèrent en très bonne santé.

Nous pouvons donc considérer que l'effectif de cette étude composé de joueurs de rugby professionnels ayant subi une lésion grave du rachis C1C2, opérés puis rééduqués se considère la plupart en meilleure forme physique et mentale par rapport à la moyenne de la population générale.

Dans l'étude réalisée par Bernard P, Fièrè V et al auprès de 27 joueurs de rugby professionnels ayant subi une chirurgie du rachis cervical entre 1993 et 2003²⁸, 7% seulement ont une gêne relativement importante.

Au total, nous pouvons clairement voir qu'à distance variable de la chirurgie (entre 5 mois et 11 ans), les joueurs ayant subi une lésion grave C1C2, opérés puis rééduqués ne présente aucune ou de très faible douleur cervicale et cervico-brachiale, aucune ou une très faible gêne fonctionnelle et se considère la majorité en très grande forme physique comme mentale.

2) Données sur la reprise des activités sportives et retour au jeu

Au niveau de la reprise du rugby, notre étude montre que dans notre effectif après avoir subi une chirurgie cervicale haute post traumatique, l'ensemble des joueurs ont été déclaré apte à reprendre le rugby en compétition au poste de première ligne par le médecin expert de la FFR. Ils ont tous repris sauf le joueur 5 qui a préféré arrêter devant une trop grande appréhension et d'autres projets professionnels.

Dans notre étude, les joueurs ont repris l'entraînement sans contact dans des délais variables de 2 mois à 8 mois en fonction du type de chirurgie et aussi du recul du chirurgien sur la technique opératoire sur ces traumatismes qui sont comme nous l'avons vu rares dans la pathologie orthopédique cervicale du sportif.

Il en est de même pour la reprise des entraînements avec contact avec des délais allant de 3 mois à plus de 10 mois ainsi que pour le retour à la compétition avec des délais de 4 mois à un an.

Il est très intéressant d'observer dans notre étude, essentiellement pour les 5 joueurs ayant souffert d'une instabilité post traumatique C1C2 stabilisée par une arthrodèse C1C2 selon la technique de Magerl puis rééduqués, que les délais de reprises successives des entraînements puis de la compétition ont globalement diminué au fur et à mesure que cette technique opératoire s'est répétée dans notre étude.

Nous voyons ainsi que le joueur 1 opéré il y a maintenant 11 ans a repris l'entraînement sans contact à 6 mois, le contact à 9 mois et la compétition à 10 mois alors que le joueur 7 dernier joueur opéré de notre série en 2018 évoluant au même poste au niveau professionnel également, les délais sont respectivement de 3,4 et 6 mois.

En outre, comme nous l'avons vu précédemment, l'ensemble des joueurs de notre effectif étaient après leur chirurgie cervicale haute apte à reprendre la compétition en première ligne.

C'est à dire qu'ils ont été classé par le médecin expert de la fédération dans le groupe G2 selon la classification en vigueur à savoir que la probabilité de risque médullaire est augmentée mais jugée comme acceptable et que les joueurs qui ont décidé de reprendre le rugby en compétition ont matérialisé leur consentement.

Enfin, point important de notre étude, les joueurs qui ont décidé de reprendre la compétition après la chirurgie ont tous repris à la fin de la rééducation ou par la suite dans la même division voir même dans une division supérieure à celle dans laquelle ils évolués avant leur blessure.

Et la grande majorité considèrent qu'ils ont retrouvé le même niveau de jeu qu'avant la blessure, « voir même un peu mieux », remarque revenant plusieurs fois dans les entretiens en marge des questionnaires à savoir que les joueurs ont profité de la période chirurgicale puis rééducative pour travailler encore d'avantage leur condition physique, soigner les autres pathologies locomotrices dont ils pouvaient souffrir (tendinopathies, contusions musculaires...), ainsi que pour « se régénérer » psychologiquement.

Ces chiffres sont à mettre en comparaison avec l'étude réalisée par Andrews J et al à propos de 19 rugbymans professionnels ayant bénéficié d'une dissectomie cervicale antérieure associée à une arthrodeèse entre 1998 et 2003.¹⁷

Dans cette étude, seulement 14 joueurs sur 19 ont repris le rugby et seulement 13 au niveau antérieur à la chirurgie.

Nous pouvons aussi comparer nos résultats avec l'étude réalisée par Bernard P, Fièrè V et al auprès de 27 joueurs de rugby professionnels ayant subi une chirurgie du rachis cervical entre 1993 et 2003²⁸,

dans laquelle 23% des joueurs n'ont pas repris la compétition, soit par choix, soit par contre indication selon les critères FFR, soit pour des douleurs résiduelles, et où la moitié des joueurs ont déclaré avoir repris la compétition avec une condition physique supérieure à celle qui était la leur avant l'accident, et cela grâce à une rééducation et une préparation physique beaucoup plus scrupuleuse.

3. Données d'imagerie

1) Imagerie post traumatique et pré opératoires

Radiographies

Les clichés radiographiques « simples » réalisés ici chez le joueur 2 nous montre aucune anomalie décelable au niveau C1C2 que cela soit de face comme de profil.

Par contre les clichés dit « dynamiques » en flexion-extension réalisés après le traumatisme et avant l'opération chez les joueurs 1, 2, 4 et 5 semblent être les plus appropriés pour diagnostiquer une instabilité C1C2 après un traumatisme du rachis cervical.

Ainsi, il est assez aisé de voir le diastasis entre la face postérieure de l'arc antérieur de C1 et la face antérieure de l'odontoïde pouvant dépasser chez certains joueurs plus de 1cm en hyperflexion alors qu'il doit normalement rester toujours inférieur à 3mm.

Il est donc primordial de rappeler ici l'importance capitale de la réalisation de clichés radiographiques dynamiques dans les 10 jours suivant un traumatisme du rachis cervical et qui plus est quand l'examen clinique et les signes retrouvés peuvent faire évoquer une anomalie de la charnière C1C2.

Ainsi il est important de noter qu'au niveau clinique le diagnostic de lésion du rachis cervical haut est suspectable en présence de cervicalgies hautes inhabituelles par leur intensité ou leur durée et parfois avec la description d'un craquement sous occipital lors du traumatisme initial.

Scanners

Chez le joueur 6 qui souffrait d'une fracture au niveau de l'odontoïde de C2, chez qui plusieurs scanner du rachis cervical ont été réalisés successivement à différentes étapes pour pouvoir juger d'une bonne consolidation osseuse spontanée ou post-chirurgicale.

Cela permet de montrer que le scanner reste un examen bien plus pertinent que les clichés radiographiques pour monter une anomalie osseuse comme ici une fracture du processus odontoïde mais aussi pour juger de la bonne consolidation de la fracture et dépister de possible lésions secondaires (pseudarthrose...)

IRM

Les IRM réalisées après les traumatismes et avant les différentes chirurgies chez les joueurs 2 et 4 qui souffraient d'une instabilité post traumatique C1C2 avec rupture du ligament transverse n'ont pas révélé d'anomalie particulière et plus exactement pas de signe de lésion médullaire objectivée.

L'IRM réalisé chez le joueur 3 nous montre bien l'anomalie osseuse à savoir les traits de fracture des pédicules de C2 mais ne montre pas non plus de signe d'atteinte médullaire ni ligamentaire.

L'IRM s'impose comme un examen indispensable pour pouvoir éliminer une lésion médullaire chez un traumatisé cervical haut mais doit nécessairement être complétée par une imagerie dit « dynamique », actuellement c'est souvent la radiographie qui est réalisée en attendant la démocratisation de l'IRM dynamique.

2) Imagerie post opératoire

Radiographies

Sur les clichés radiologiques en statique et en dynamique réalisés à différents temps chez les joueurs ayant subi une chirurgie type arthrodèse C1C2 , nous pouvons remarquer plusieurs choses :

Tout d'abord, l'ostéosynthèse composée pour la plupart de deux vis latérales et d'un laçage des arcs postérieurs reste avec le temps le plus souvent parfaitement bien en place.

Seul le joueur 2 a du subir l'ablation d'une des deux vis suite à une gêne fonctionnelle résultante d'un conflit mécanique mais cette ablation n'a pas impacté sur la solidité du montage.

Par la suite, nous pouvons voir qu'une bonne fusion osseuse s'effectue dans des délais d'environ 3 à 4 mois et qu'a part un discret antélisthesis de C2C3 fréquemment retrouvé causée par une dégénérescence discale accélérée favorisée par l'arthrodèse sus jacente, nous ne retrouvons pas d'anomalie notable des niveaux inférieurs à l'ostéosynthèse.

Scanners

Les scanners du rachis cervical réalisés entre 4 et 6 mois post-opératoire chez les joueurs de notre effectif confirment également la bonne place de l'ostéosynthèse, la qualité de la fusion osseuse

et l'absence d'anomalie notable des niveaux adjacents pouvant contre-indiquer ou retarder le retour au jeu.

Ainsi le scanner du rachis cervical de part sa relative facilité d'accès et sa très bonne résolution osseuse paraît être l'examen de référence pour pouvoir juger d'une fusion osseuse indiscutable et ainsi pouvoir après l'avis du médecin expert de la FFR envisager un retour au jeu chez un rugbyman première ligne professionnel.

3) Au moment de l'étude

Au moment de l'étude nous avons demandé aux joueurs de notre effectif de réaliser des clichés radiologiques de contrôle statiques et dynamiques.

Sur les clichés que nous avons pu recueillir, nous pouvons dire qu'à des délais très hétérogènes après l'opération entre 6 mois pour le joueur 7 et plus de 11 ans pour le joueur 1, l'ostéosynthèse paraît bien en place dans la majorité des cas (une vis ayant reculé et le laçage rompu chez le joueur 5 mais sans conséquence fonctionnelle).

De plus, un déplacement secondaire (antélisthésis) de C2 sur C3 est fréquemment retrouvé plusieurs années après la chirurgie, témoin classique de la dégénérescence discale accélérée par la présence de l'arthrodèse sus-jacente, sans pour autant entraîner de symptomatologie invalidante chez ses rugbymen professionnels de première ligne qui ont tous été en capacité de reprendre le rugby à leur niveau antérieur et qui conservent pour l'immense majorité une qualité de vie normale au recul le plus long.

4. Qualité de l'étude

1) facteurs limitatifs et biais

Type d'étude

Notre étude est une étude rétrospective type « série de cas ». Elle est donc classée parmi les études type C de niveau de preuve c'est à dire ayant un niveau de preuve scientifique relativement faible.

Cela à cause des nombreux biais des études rétrospectives par rapport aux études prospectives ou au méta-analyses.

Biais d'attrition

Nous avons prévu d'inclure 8 patients dans cette analyse.

Malheureusement un patient a été opéré en dehors de la fenêtre de notre étude. A côté de cela une minorité des joueurs de notre effectif ne nous ont pas communiqué leurs imageries antérieures et/ou n'ont pas réalisé les radiographies de contrôle demandées.

Cependant ils ont tous bien répondu aux questionnaires.

Biais de mémorisation

Dans notre étude, nous avons interrogé les patients dans des délais très hétérogènes après le traumatisme. De 6 mois à 11 ans.

Cela expose à des réponses moins précises pour les patients opérés il y a plusieurs années surtout dues à un décalage entre le temps de l'événement et de l'étude.

Ce manque de précision peut biaiser dans une certaine mesure les résultats mais est inhérent aux études rétrospectives.

Biais lié à l'opérateur

C'est l'auteur de ce travail qui a fait répondre les patients aux questionnaires téléphoniques et qui leur a demandé de faire et de fournir leurs imageries.

Il aurait sans doute été plus judicieux que le recueil des données soit réalisé par une personne neutre pour éviter une quelconque orientation dans la façon de poser les questions.

Autres limites

Nous devons aussi signaler la taille modeste de notre effectif de seulement 7 cas bien qu'il constitue la plus grande série de cas à propos des lésions graves cervicales hautes chez le sportif professionnel.

Par ailleurs, une probable limite peut se faire au niveau de l'absence de critères objectifs cliniques du fait du type de questionnaire (téléphonique).

Enfin, la qualité numérique variable des clichés radiologiques, scannographiques et IRM récupérés permettent de réaliser seulement une analyse radiologique « basique » de ces clichés.

2) Facteurs positifs

Notre étude est originale et intéressante car il s'agit là de la plus grande série de cas jamais réalisée au sujet des lésions graves cervicales hautes chez le rugbyman professionnel mais aussi chez le sportif professionnel tous sports confondus.

Nous avons eu la chance de pouvoir avoir à disposition des dossiers informatiques très bien tenus et faciles d'accès.

L'hétérogénéité dans les délais entre la chirurgie et l'étude est très intéressante pour montrer l'évolution rapide des délais de reprise sportive post opératoire suite à une même chirurgie pour une même blessure chez un même type de patient.

Enfin, malgré la taille modeste de notre échantillon nous arrivons malgré tout à ressortir une certaine homogénéité dans nos résultats et cela en accord avec les données épidémiologiques étudiées précédemment.

V. CONCLUSIONS : ENJEUX ET PERSPECTIVES

Ce travail, sur la prise en charge diagnostique, chirurgicale, rééducative et le retour au jeu de joueurs de rugby professionnels ayant souffert d'une lésion grave cervicale haute, reste à ce jour avec 7 cas pris en charge par la même équipe chirurgicale **la plus importante série de cas concernant les lésions graves cervicales hautes chez le sportif professionnel.**

Cette étude va au delà de la précédente étude de cas du japonais Miyamoto en 2004 sur **un cas unique** concernant un joueur de rugby professionnel opéré, rééduqué mais qui n'a pas repris le rugby d'après les recommandations médicales de l'équipe soignante qui l'avait pris en charge.

Malgré qu'elle soit rare dans la pratique orthopédique sportive courante, la prise en charge de l'instabilité post traumatique C1C2 par arthrodèse suivant la technique de Magerl semble avoir d'excellent résultats fonctionnels.

Ce travail démontre que l'antécédent de chirurgie entre C1 et C2 ou entre C2 et C3 est tout à fait compatible avec la reprise du rugby à haut niveau, et, de fait, avec tout sport moins exigeant pour la colonne, alors que la méconnaissance de cette pathologie alliée à l'application du principe de précaution tend habituellement à réfréner les soignants.

En effet, dans cette étude à distance de la chirurgie dans des délais pouvant atteindre plus de 11 ans après l'opération et après avoir repris des carrières de première ligne de rugby au niveau professionnel, la grande majorité des joueurs ne souffrent d'aucune gêne ni douleur particulière et se considèrent même la plupart en excellente santé physique et mentale.

Nous n'avons donc pas mis en évidence de conséquence délétère d'une arthrodèse cervicale haute sur la qualité de vie des joueurs, et en particulier malgré la propension à la dégénérescence du disque sous-jacent à l'arthrodèse.

De plus, les contrôles d'imageries successifs réalisés chez les joueurs de notre effectif montrent que l'ostéosynthèse reste très bien en place, qu'une excellente fusion osseuse est observée et que nous ne retrouvons pas d'anomalie notable et symptomatique des segments adjacents à l'ostéosynthèse.

Ce travail gagnerait à être prolongé par d'autres études.

L'analyse d'une série de cas plus exhaustive et surtout de manière prospective permettrait

d'augmenter le niveau de preuve scientifique.

Cependant l'extrême rareté de cette pathologie rend cette éventualité très hypothétique.

L'analyse des résultats, toujours en prospectif des patients souffrant d'une lésion cervicale haute diagnostiqués, opérés puis rééduqués comparée à une cohorte de patients souffrant de lésions cervicales basses (plus fréquentes et plus étudiées) diagnostiqués, opérés puis rééduqués serait également intéressant.

Autrement cette étude permet donc de montrer la pertinence et la nécessité de l'analyse systématique de l'étage cervical haut sur des clichés radiographiques, scannographiques ou IRM, sans s'arrêter seulement à l'analyse des étages cervicales bas C5C6 et C6C7 (bien plus fréquemment atteints lors d' un traumatisme rachidien durant la pratique sportive), afin d'éviter toute erreur de diagnostic qui pourrait être néfaste pour la bonne prise en charge du patient.

VI. BIBLIOGRAPHIE

- 1-Zunzarren H. Epidémiologie des traumatismes du rachis dans le rugby professionnel français. Thèse d'exercice de médecine. Université de Bordeaux II. 2013.
- 2-Bohu Y, Julia M, Bagate C, Peyrin JC, Thoreux P, Pascal-Mousselard H. Traumatisme du rachis cervical du rugbyman en France. *Journal de Traumatologie du Sport*. 2008;25(2): 91-98.
- 3-Miyamoto H, Doita M, Nishida K, Yagi M, Iwasaki Y, Yoshiya S, Kurosaka M. Traumatic Anterior Atlantoaxial Subluxation Occurring in a Professional Rugby Athlete: Case Report and Review of Literature Related to Atlantoaxial Injuries in Sports Activities. *Spine*. 2004 ;29 (3): 61-64.
- 4-Roy Camille R, Henry P, Dousounian L, Ciniglio M. Anatomie fonctionnelle de la charnière crânio-rachidienne. Rachis cervical supérieur Cinquièmes journées d'orthopédie de « la pitié ». Paris, Masson, 1986, p.10-15.
- 5-Vital JM, Senegas J, Lavignolle B. Anatomie descriptive et fonctionnelle de la colonne vertébrale. Éditions Bergeret.
- 6-Vital JM. Anatomie fonctionnelle du rachis cervical:actualités. *Rev Fr Dommage Corp*. 2001;27-3 : 187-197.
- 7-Dickman CA, Greene KA, Sonntag VKH. Injuries involving the transverse atlantal ligament:classification and treatment based upon experience with 39 injuries. *Neurosurgery*. 1996;38;44-50.
- 8-Toussaint P, Desenclos Ch. Upper cervical spine injuries in adults, treatments in 2003. *Rachis*. 2003;15 (3); 157-165.
- 9-Cloch e T, Vital JM. Chirurgie des traumatismes r cents du rachis cervical. EMC - Techniques chirurgicales – Orthop die-Traumatologie. 2016;11(3):1-28.
- 10-Bourdillon P, Perrin G, Lucas F, Debarge R, Barrey C. Stabilisation C1–C2 par arthrodeuse de Harms : indications, technique, complications et r sultats sur une s rie prospective de 26 cas. *Revue de Chirurgie Orthop dique et Traumatologique*. 2014;100 (2): 180-86.
- 11-Moore K, Franck E. Traumatic atlanto-axial rotatory subluxation and dislocation. *Spine*. 1995 ;20 : 1928-1930.
- 12-Roy-Camille R, Saillant G, Judet T, De Bollon G, Michel C. Elements de pronostic des fractures de l'odonto ide. *Rev Chir Orthop*. 1980;66;183-186.
- 13-Greene KA, Dickman CA, Marciano FF, Drabier JB, Hadley MN, Sonntag VKH. Acute axis fractures:analysis of management and outcome in 340 consecutive cases. *Spine*. 1997;22;1843-1852.

- 14-Green K, Dickman C, Marciano F. Transverse atlantal ligament disruption associated with odontoid fractures. *Spine*. 1994 ;19: 2257-2258.
- 15-Sénégal L. Réhabilitation du joueur de rugby après un traumatisme du rachis cervical. *Sport Med*, 1997, 92, 43-44.
- 16-Cantu R, Bailes JE, Wilberger JE. Guidelines for return to contact or collision sport after a cervical spine injury. *Clinics in Sports Medicine*. 1998;17:137-46.
- 17-Andrews J, Jones A, Davies PR, Howes J, Ahuja S. Is Return to Professional Rugby Union Likely after Anterior Cervical Spinal Surgery. *The Journal of Bone and Joint Surgery*. 2008;90 (5):619-21.
- 18-France JC, Karsy M, Harrop JS, Dailey AT. Return to Play after Cervical Spine Injuries: A Consensus of Opinion. *Global Spine Journal*. 2016;8: 792-97.
- 19-Morganti C, Sweeney CA, Albanese SA, Burak C, Hosea T, Connolly PJ. Return to play after cervical spine injury. *Spine*. 2001 ;15 :1131-6.
- 20-Bernard P, Senegas J, Peyrin J-C and al. Nouvelle classification des lésions cervicales pour l'aptitude au rugby professionnel. *Journal de Traumatologie du Sport*. 2009;26(3):148-153.
- 21-Torg JS, Naranja RJ, Pavlov H, et al. The relationship of developmental narrowing of the cervical spinal canal to reversible and irreversible injury of the cervical spinal cord in football players. *J Bone Joint Surg*. 1996;78:1308-14.
- 22-Sénégal J. Traumatisme grave du rachis cervical chez le rugbyman. *Sport Med*. 1997 ;92 :36-39.
- 23-Brooks JHM, Fuller CW, Kemp SPT, Reddin DB. Epidemiology of Injuries in English Professional Rugby Union: Part 1 Match Injuries. *British Journal of Sports Medicine*. 2005;39(10):757-66
- 24-Brooks JHM, Fuller CW, Kemp SPT, Reddin DB. Epidemiology of Injuries in English Professional Rugby Union: Part 2 Training Injuries. *British Journal of Sports Medicine*. 2005;39(10):767-75
- 25-Lemoine J, Breittmayer K. Rachis cervical du rugbyman. Un grand risque pour les premières lignes. *Médecins du sport*. 1998 ;24: 22-24.
- 26-Bohu Y, Julia M, Bagate C, Peyrin J-C, Colonna J-P, Thoreux P, et al. Declining Incidence of Catastrophic Cervical Spine Injuries in French Rugby 1996-2006. *Am J Sports Med*. 2009. 1;37(2):319-23.
- 27-Kuster D, Gibson A, Abboud R, Drew T. Mechanisms of Cervical Spine Injury in Rugby Union: A Systematic Review of the Literature . *British Journal of Sports Medicine*. 2012;46 (8):550-54.

- 28-Bernard P, Fiere V, Senegas L and al. Devenir sportif des joueurs de rugby de haut niveau opérés du rachis cervical. Pathologie du rugbymen. Sauramps editeur. 2003:67-75.
- 29-Brauge D. Fréquence des complications dégénératives rachidiennes cervicales et du retentissement médullaire chez l'ex-rugbyman professionnel. Thèse d'exercice de chirurgie. Université Toulouse III. 2012.
- 30-Scher AT. Premature onset of degenerative disease of the cervical spine in rugby players. S Afr Med J. 1990;77: 557-8.
- 31-Berge J, Marque B, Vital JM, Sénégas J, Caillé J.M. Age-related changes in the cervical spines of front-line rugby players. Am J Sports Med. 1999;27:422-9.
- 32-Brauge D, Delpierre C, Adam P, Sol JC, Bernard P, Roux FE. Clinical and radiological cervical spine evaluation in retired professional rugby players. Journal of Neurosurgery: Spine. 2015;23:551-557.
- 33-Liang Yan. A Prospective, Double-Blind, Randomized Controlled Trial of Treatment of Atlantoaxial Instability with C1 Posterior Arches >4 mm by Comparing C1 Pedicle with Lateral Mass Screws Fixation. Spine. 2017 ;10(17) : S128-S129

VII. ANNEXES

1. QUESTIONNAIRE INDIVIDUEL

1/Quel est votre âge ?

2/Quelle est la date de votre opération ?

3/Quelle est votre profession actuelle ?

4/Jouez vous toujours au rugby ?

5/Si oui à quel niveau ?

6/Si non Pourquoi ?

7/Dans quelle club ?

8/A quel poste ?

9/Avez vous dû changer de poste depuis votre opération ? Oui/non

10/Avez vous repris le rugby à l'entraînement SANS contact ? Oui/non
si oui, combien de temps après l'opération ? ...mois
de 3mois à 6 mois/ de 6 à 9 mois/ de 9 mois à 1 an, + d'un an

11/Avez vous repris le rugby à l'entraînement AVEC contact ? Oui/non
si oui, combien de temps après l'opération ? ...mois
de 3mois à 6 mois/ de 6 à 9 mois/ de 9 mois à 1 an, + d'un an

12/Avez vous repris le rugby en compétition ? Oui/non
si oui, combien de temps après l'opération ? ...mois
de 3mois à 6 mois/ de 6 à 9 mois/ de 9 mois à 1 an, + d'un an

13/Avez vous récupéré votre niveau sportif d'avant blessure ? Oui/Non

2. NECK DISABILITY INDEX

Le NDI peut être noté comme score brut ou exprimé en pourcentage.

Chaque section est notée sur une échelle de notation de 0 à 5, dans laquelle zéro signifie «aucune douleur» et 5 signifie «pire douleur imaginable».

Tous les points sont additionnés dans un score total. Le test peut être interprété comme un score brut, avec un maximum de 50 points, ou en pourcentage, 0 point ou 0% signifiant pas de limitation d'activité, 50 points ou 100% signifiant une limitation complète de l'activité.

Un changement cliniquement important a été calculé comme étant de 5 points.

Il faut de 3 à 7,8 minutes pour le remplir.

Vernon et Moir en ont présenté l'interprétation suivante:

- 0-4points (0-8%) pas d'incapacité,
- 5-14 points (10 - 28%) incapacité légère,
- 15-24points (30-48%) incapacité modérée,
- 25-34 points (50-64%) incapacité grave,
- 35-50 points (70-100%) incapacité complète

Lisez bien les instructions pour chacune des questions, et répondez à toutes les questions. Merci de votre compréhension.

NOM : Date :/...../..... Heure : h

ÉCHELLE D'INCAPACITÉ CERVICALE

Ce questionnaire a été établi afin de permettre à votre médecin d'apprécier le retentissement de vos douleurs cervicales sur votre vie au quotidien. Veuillez répondre à toutes les questions en ne cochant que LA case qui vous correspond le mieux.

Bien que 2 réponses dans une même rubrique puissent vous correspondre, nous vous remercions de ne cocher qu'une seule case, celle qui se rapporte plus précisément à votre cas.

RUBRIQUE 1 : intensité des douleurs cervicales

- Je n'ai pas de douleur en ce moment.
- La douleur est très légère en ce moment.
- La douleur est moyenne en ce moment.
- La douleur est très intense en ce moment.
- La douleur est assez intense en ce moment.
- La douleur est la pire que je puisse imaginer en ce moment.

RUBRIQUE 2 : soins personnels (se laver, s'habiller, etc.)

- Je peux prendre soin de moi normalement, sans entraîner plus de douleurs que d'ordinaire.
- Je peux prendre soin de moi normalement, mais cela provoque plus de douleurs que d'ordinaire.
- M'occuper de moi est douloureux, et je le fais lentement et avec précaution.
- J'ai besoin d'aide mais je me débrouille pour la plupart de mes soins personnels.
- J'ai besoin d'une aide quotidienne pour la plupart de mes soins personnels.
- Je ne peux pas m'habiller, je me lave avec difficulté, et je reste au lit.

RUBRIQUE 3 : soulever des charges

- Je peux soulever des charges lourdes, sans plus de douleurs que d'ordinaire.
- Je peux soulever des charges lourdes, mais cela provoque plus de douleurs que d'ordinaire.
- Les douleurs cervicales m'empêchent de soulever des charges lourdes du sol, mais je peux y arriver si elles sont placées commodément, par exemple sur une table.
- Les douleurs cervicales m'empêchent de soulever des charges lourdes, mais je peux soulever des charges.
- Je ne peux soulever que de très légères charges, moyennes ou légères, si elles sont posées commodément.
- Je ne peux rien soulever ou porter du tout.

RUBRIQUE 4 : lecture

- Je peux lire autant que je le veux, sans douleur cervicale.
- Je peux lire autant que je le veux, avec de légères douleurs cervicales.
- Je peux lire autant que je le veux, avec des douleurs cervicales modérées.
- Je ne peux pas lire autant que je le veux à cause de douleurs cervicales modérées.
- Je peux à peine lire à cause de douleurs cervicales intenses.
- Je ne peux pas lire du tout à cause de mes douleurs cervicales.

RUBRIQUE 5 : maux de tête

- Je n'ai pas du tout de maux de tête.
- J'ai des maux de tête légers et peu fréquents.
- J'ai des maux de tête modérés et peu fréquents.
- J'ai des maux de tête modérés et fréquents.
- J'ai des maux de tête intenses et fréquents.
- J'ai presque tout le temps des maux de tête.

RUBRIQUE 6 : concentration

- Je peux me concentrer complètement sans difficulté quand je le veux.
- Je peux me concentrer complètement avec de légères difficultés quand je le veux.
- Il m'est relativement difficile de me concentrer quand je le veux.
- J'ai beaucoup de difficultés à me concentrer quand je le veux.
- J'ai d'énormes difficultés à me concentrer quand je le veux.
- Je n'arrive pas du tout à me concentrer.

RUBRIQUE 7 : travail (professionnel ou personnel)

- Je peux travailler autant que je le veux.
- Je ne peux faire que mon travail courant, mais rien de plus.
- Je peux faire la plus grande partie de mon travail courant, mais rien de plus.
- Je ne peux pas faire mon travail courant.
- Je peux à peine travailler.
- Je ne peux pas travailler du tout.

RUBRIQUE 8 : conduite

- Je peux conduire ma voiture sans aucune douleur cervicale.
- Je peux conduire ma voiture autant que je le veux, avec de légères douleurs cervicales.
- Je peux conduire ma voiture autant que je le veux, avec des douleurs cervicales modérées.
- Je ne peux pas conduire ma voiture autant que je le veux, en raison de douleurs cervicales modérées.
- Je peux à peine conduire en raison de douleurs cervicales intenses.
- Je ne peux pas du tout conduire ma voiture à cause des douleurs cervicales.

RUBRIQUE 9 : sommeil (avec ou sans prise médicamenteuse)

- Mon sommeil n'est pas perturbé.
- Mon sommeil est à peine perturbé (moins d'une heure sans dormir).
- Mon sommeil est un peu perturbé (1-2 h sans dormir).
- Mon sommeil est modérément perturbé (2-3 h sans dormir).
- Mon sommeil est très perturbé (3-5 h sans dormir).
- Mon sommeil est complètement perturbé (5-7 h sans dormir).

RUBRIQUE 10 : loisirs (cuisine, sports, activités manuelles, etc.)

- Je peux participer à toutes mes activités de loisirs sans aucune douleur cervicale.
- Je peux participer à toutes mes activités de loisirs, avec quelques douleurs cervicales.
- Je peux participer à la plupart de mes activités habituelles de loisirs, mais pas à toutes à cause de mes douleurs cervicales.
- Je ne peux participer qu'à quelques-unes de mes activités de loisirs habituelles à cause de mes douleurs cervicales.
- Je peux à peine participer à des activités de loisirs à cause de mes douleurs cervicales.
- Je ne peux participer à aucune activité de loisir à cause de mes douleurs cervicales.

Merci de vérifier que vous avez répondu à toutes les questions.

3. QUESTIONNAIRE SF 12

Dans l'ensemble, pensez-vous que votre santé est :

- Excellente Très bonne Bonne Médiocre Mauvaise

Êtes-vous limité, en raison de votre état de santé actuel, pour effectuer des efforts physiques modérés ?

- Oui, beaucoup limité Oui, un peu limité Pas du tout limité

Êtes-vous limité, en raison de votre état de santé actuel, pour monter plusieurs étages par l'escalier ?

- Oui, beaucoup limité Oui, un peu limité Pas du tout limité

Au cours de ces 4 dernières semaines, et en raison de votre état physique, avez-vous accompli moins de choses que vous auriez souhaité ?

- En permanence La plupart du temps De temps en temps Rarement Jamais

Au cours de ces 4 dernières semaines, et en raison de votre état physique, avez-vous dû arrêter de faire certaines choses ?

- En permanence La plupart du temps De temps en temps Rarement Jamais

Au cours de ces 4 dernières semaines, et en raison de votre état émotionnel (comme vous sentir triste, nerveux ou déprimé), avez-vous accompli moins de chose que vous auriez souhaité ?

- En permanence La plupart du temps De temps en temps Rarement Jamais

Au cours de ces 4 dernières semaines, et en raison de votre état émotionnel (comme vous sentir triste, nerveux ou déprimé), avez-vous eu des difficultés à faire ce que vous aviez à faire avec autant de soin et d'attention que d'habitude ?

- En permanence La plupart du temps De temps en temps Rarement Jamais

Au cours de ces 4 dernières semaines, dans quelle mesure vos douleurs physiques vous ont-elles limité dans votre travail ou vos activités domestiques ?

- En permanence La plupart du temps De temps en temps Rarement Jamais

Au cours de ces 4 dernières semaines, vous êtes-vous senti calme et détendu ?

- En permanence La plupart du temps De temps en temps Rarement Jamais

Au cours de ces 4 dernières semaines, avez-vous eu une énergie débordante ?

- En permanence La plupart du temps De temps en temps Rarement Jamais

Au cours de ces 4 dernières semaines, avez-vous été triste et abattu ?

- En permanence La plupart du temps De temps en temps Rarement Jamais

Au cours de ces 4 dernières semaines, y a-t-il eu des moments où votre état de santé, physique ou émotionnel, vous a gêné dans votre vie sociale et vos relations avec les autres, votre famille, vos amis, vos connaissances ?

- En permanence La plupart du temps De temps en temps Rarement Jamais

Résumé français

Titre : Lésions cervicales hautes chez le rugbyman professionnel : diagnostic, prise en charge, devenir sportif.

A propos de 7 cas.

La pathologie cervicale haute chez le sportif est rare et mal connue. Peu de lésions graves C1 et/ou C2 ont été rapportées durant la pratique du rugby, la littérature nous montrant bien que l'atteinte cervicale basse représente le type de pathologie majoritaire. Seule l'étude japonaise de Miyamoto en 2003 à propos d'un cas de lésion grave cervicale haute à type d'instabilité post traumatique C1C2 n'ayant pas repris le rugby en compétition par la suite est retrouvée. Notre étude, de type rétrospective monocentrique, correspond à la plus importante série de cas concernant les lésions graves cervicales hautes chez le sportif professionnel. Elle porte sur l'analyse des devenirs fonctionnel et sportif de 7 rugbymen professionnels, ayant souffert d'un traumatisme cervical haut, puis opérés et rééduqués, à travers des questionnaires dirigés et l'analyse d'éléments d'imageries du diagnostic jusqu'au contrôle au moment de l'étude avec l'importance capitale de la réalisation de radiographies dynamiques pour le diagnostic. Six des 7 joueurs ont repris le rugby professionnel en compétition, le 7ème n'ayant pas repris malgré l'aval du médecin référent rachis de la fédération. La grande majorité des joueurs ne souffrent d'aucune gêne ni douleur particulière, et se considèrent en excellente santé physique et mentale. De plus, les contrôles d'imageries successifs réalisés chez les joueurs de notre effectif ne nous permettent pas de mettre en évidence de conséquence délétère d'une arthrodèse cervicale haute sur la qualité de vie des joueurs, et en particulier malgré la propension à la dégénérescence du disque sous-jacent à l'arthrodèse. Ce travail démontre que l'antécédent de chirurgie cervicale haute est tout à fait compatible avec la reprise du rugby à haut niveau, alors que la méconnaissance de cette pathologie alliée à l'application du principe de précaution tend habituellement à réfréner les soignants.

Résumé anglais

Titre : High cervical lesions in professional rugby players: diagnosis, treatment, sport future.

About 7 cases.

High cervical pathology in athletes is uncommon and poorly documented, so few C1/C2 serious lesions have been reported during rugby practice, medical literature shows that low cervical lesions are the main pathologies. The only report is the Japanese study from Miyamoto in 2003 concerns one case of serious high cervical lesion in relation to anterior C1/C2 subluxation who stopped professional rugby practice after surgery. Our study, a monocentric retrospective study is the most important cases series concerning serious high cervical lesions in professional athletes. It concerns analysis of functional and sport futures of seven professional rugbymen, suffering from high cervical trauma, who undergone surgery and reeducation, by directed questionnaires and medical imaging analysis, from the diagnosis to control during study, with paramount importance of dynamic X-ray for diagnosis. Six of the seven players have returned professional rugby competition, the 7th has not returned despite of federation medical spine referent.

The large majority of players don't suffer from discomfort or pain, and they consider themselves as very good physical and mental health. In addition, the successive imaging controls carried out in our workforce players do not allow us to highlight the high cervical arthrodesis deleterious consequence on the quality of life for players, and in particular regardless of the propensity to disc degeneration underlying the arthrodesis. This work shows that antecedent of upper cervical surgery is entirely compatible with the return to high-level rugby, whereas the lack of knowledge relative to this pathology combined with the precautionary principle application usually tends to restrain caregivers.

SERMENT MEDICAL

Au moment d'être admis à exercer la médecine, je promets et je jure d'être fidèle aux lois de l'honneur et de la probité. Mon premier souci sera de rétablir, de préserver ou de promouvoir la santé dans tous ses éléments, physiques et mentaux, individuels et sociaux. Je respecterai toutes les personnes, leur autonomie et leur volonté, sans aucune discrimination selon leur état ou leurs convictions. J'interviendrai pour les protéger si elles sont affaiblies, vulnérables ou menacées dans leur intégrité ou leur dignité. Même sous la contrainte, je ne ferai pas usage de mes connaissances contre les lois de l'humanité. J'informerai les patients des décisions envisagées, de leurs raisons et de leurs conséquences. Je ne tromperai jamais leur confiance et n'exploiterai pas le pouvoir hérité des circonstances pour forcer leurs consciences. Je donnerai mes soins à l'indigent et à quiconque me les demandera. Je ne me laisserai pas influencer par la soif du gain ou la recherche de la gloire. Admis dans l'intimité des personnes, je tairai les secrets qui me sont confiés. Reçu à l'intérieur des maisons, je respecterai les secrets des foyers et ma conduite ne servira pas à corrompre les mœurs. Je ferai tout pour soulager les souffrances. Je ne prolongerai pas abusivement les agonies. Je ne provoquerai jamais la mort délibérément. Je préserverai l'indépendance nécessaire à l'accomplissement de ma mission. Je n'entreprendrai rien qui dépasse mes compétences. Je les entretiendrai et les perfectionnerai pour assurer au mieux les services qui me seront demandés. J'apporterai mon aide à mes confrères ainsi qu'à leurs familles dans l'adversité. Que les hommes et mes confrères m'accordent leur estime si je suis fidèle à mes promesses : que je sois déshonoré et méprisé si j'y manque.