



**HAL**  
open science

# Échographie cardiaque et strain 3D : analyse du remodelage ventriculaire droit dans l'hypertension artérielle pulmonaire associée aux cardiopathies congénitales

Nicolas Dursent

► **To cite this version:**

Nicolas Dursent. Échographie cardiaque et strain 3D : analyse du remodelage ventriculaire droit dans l'hypertension artérielle pulmonaire associée aux cardiopathies congénitales. Sciences du Vivant [q-bio]. 2019. dumas-02447389

**HAL Id: dumas-02447389**

**<https://dumas.ccsd.cnrs.fr/dumas-02447389>**

Submitted on 21 Jan 2020

**HAL** is a multi-disciplinary open access archive for the deposit and dissemination of scientific research documents, whether they are published or not. The documents may come from teaching and research institutions in France or abroad, or from public or private research centers.

L'archive ouverte pluridisciplinaire **HAL**, est destinée au dépôt et à la diffusion de documents scientifiques de niveau recherche, publiés ou non, émanant des établissements d'enseignement et de recherche français ou étrangers, des laboratoires publics ou privés.

**UNIVERSITE DE BORDEAUX**  
**U.F.R DES SCIENCES MEDICALES**

Année 2019

Thèse n°3111

**Thèse pour l'obtention du**  
**DIPLOME D'ETAT DE DOCTEUR EN MEDECINE**

Présentée et soutenue publiquement le 27 septembre 2019 par

Nicolas DURSENT

Interne des Hôpitaux de Bordeaux

Spécialité Cardiologie et Maladies Vasculaires

né le 09 Novembre 1991 à Paris (75)

**Echographie cardiaque et strain 3D : Analyse du  
remodelage ventriculaire droit dans l'hypertension  
artérielle pulmonaire associée aux cardiopathies  
congénitales.**

Sous la direction de Monsieur le Docteur IRIART

**Jury**

Monsieur le Professeur Jean-Benoît THAMBO	Président
Madame le Professeur Patricia REANT	Juge
Madame le Docteur Pamela MOCERI	Rapporteur
Madame le Docteur Maria JIMENEZ	Juge
Monsieur le Docteur Xavier IRIART	Directeur

## Remerciements :

### **Aux membres du Jury**

#### **A monsieur le professeur Jean-Benoît THAMBO,**

Vous me faites l'honneur de présider cette thèse et de juger mon travail.

Mon passage dans votre service a été sans aucun doute un des tournants importants de mon internat. Je vous remercie de votre engagement permanent dans la formation des internes, pour votre disponibilité et votre bienveillance. Votre ouverture constante vers l'innovation, ainsi que votre détermination font de votre unité un service moteur et de référence de la cardiologie congénitale.

#### **A madame le professeur Patricia REANT,**

Merci d'avoir accepté de juger mon travail de thèse.

Votre expertise sur l'échocardiographie de strain offre une vision supplémentaire dans le jugement de ce travail. Je garderai un excellent souvenir de mon passage dans votre unité d'échographie, tant sur le plan humain que sur le plan formateur.

#### **A madame le docteur Pamela MOCERI,**

Merci de m'avoir accordé ta confiance dans l'élaboration de ce travail si intéressant.

Ton enthousiasme, ta gentillesse et ton accueil chaleureux ont fait de mon séjour à Nice un souvenir très agréable. Tes remarques pertinentes et constructives, ainsi que ta disponibilité malgré tes nombreuses autres obligations, ont plus que grandement participé à rendre ce travail le plus abouti et rigoureux possible.

#### **A madame le docteur Maria JIMENEZ,**

Après plusieurs années d'internat, j'ai pu finalement avoir la chance de te rencontrer pour mon dernier semestre et bénéficier de ta formidable expérience en cardiologie. Ton expertise au quotidien et ta pédagogie ont fait grandir bon nombre d'internes. Ton implication auprès de tes patients, ton accessibilité et ta bonne humeur sans faille sont des qualités que je prendrai en exemple pour la suite de mon parcours. Merci de ta présence dans ce jury.

**A monsieur le docteur Xavier IRIART,**

Merci de m'avoir proposé ce travail captivant, associant théorie et pratique. J'ai été heureux d'être à tes côtés lors des sessions d'échographie transoesophagienne au chevet des procédures interventionnelles, tout comme pour tes reconstructions impressionnantes d'IRM et TDM qui m'ont appris énormément au cours de ces 6 mois. Admiratif de tes qualités humaines et médicales, tu fus en grande partie responsable de mon intérêt pour apprendre et manipuler en plus de l'échographie, l'imagerie cardiaque de coupe.

## **A mes maîtres et collègues**

-Aux docteurs Nicolas Delarche, Hugues Bader, Jean-François Riviere, Maxime De Guillebon, Raphael Lasserre, merci de m'avoir accueilli et guidé dans mes premiers pas avec bienveillance et bonne ambiance dans votre service, où j'ai tant appris en tant que premier semestre.

-Au professeur Hervé Douard et au docteur Laurie Aimable, vous m'avez mis, grâce à votre gentillesse et votre disponibilité dans les meilleures conditions, pour l'apprentissage essentiel des épreuves d'effort ainsi que de la réadaptation cardiaque dans votre unité. J'y ai appris la rigueur, et l'indispensable précision nécessaire au travail d'interne.

-Aux docteur Jean-Baptiste Mouton, Zakaria Jalal, Pierre-Emmanuel Seguela et Julie Thomas, mon stage dans le service des cardiopathies congénitales fut l'un des plus formateur de mon internat. J'ai pu comprendre, à travers vos cours et les diverses pathologies rencontrées, les mécanismes précis de l'hémodynamique cardiaque ainsi que son application passionnante à l'échographie.

-Au professeur Stéphane Lafitte, au professeur Raymond Roudaut et au docteur Marina Dijos, mon passage dans votre service renommé des échographies cardiaques fut une réelle révélation. Votre approche, aussi bien sur le plan clinique qu'échographique, ainsi que la modélisation de l'anatomie cardiaque avec des techniques toujours innovantes comme la simulation 3D, m'auront grandement apporté dans l'évaluation et la compréhension des valvulopathies cardiaques.

-Aux professeur Michel Haissaguerre, Frédéric Sacher, aux docteurs Philippe Ritter, Sylvain Ploux, Nicolas Derval, Arnaud Denis, Thomas Pambrun, qui m'ont permis d'effectuer un stage de grande qualité dans le service de rythmologie. L'apprentissage de la stimulation cardiaque et de l'ECG, via les cours des fameuses sessions du lundi et mercredi matin, me sera grandement bénéfique dans la suite de mon parcours. Ces enseignements ont été au niveau de la renommée mondiale de votre unité.

-Au professeur Joël Constans, au docteur Sophie Skopinski, merci de m'avoir fait découvrir les aspects et le raisonnement sur les pathologies vasculaires et en matière de cicatrisation.

-Aux professeurs Gilles Hilbert, Didier Gruson, Alexandre Boyer, et aux docteurs Odile Pillet, Nam Bui, Charline Sazio, Benjamin Clouzeau, et Suzanne Champion pour leur accueil dans leur stage de réanimation médicale. J'ai appris énormément à vos côtés, tant sur le plan humain vis-à-vis des patients et de leur famille, que sur les bases pratiques et théoriques de votre spécialité. Merci de m'avoir fait redécouvrir la médecine, et pour votre bonne humeur en toutes circonstances.

-Aux docteurs Emmanuel Bogino, Christophe Chauvel, Eric Abergel, Marc Simon et Vincent Maurin. Impressionné d'avoir accès à l'un des temples de l'échographie cardiaque, vous m'avez permis, par votre prévenance et votre sympathie, de m'intégrer facilement et bénéficier, encore aujourd'hui, d'une expertise inégalée dans le domaine de l'échographie d'effort et de l'IRM cardiaque.

-Merci au Docteur Romain Darier de m'ouvrir les portes de son service. Ancien interne Bordelais, tu as su redynamiser d'une manière impressionnante et inattendue la cardiologie arcachonnaise. Ta détermination et la réalisation de ce beau projet, voyant maintenant le jour depuis 2 ans, sont un exemple. Je suis honoré et impatient d'y participer à tes côtés.

-A mes chefs de cliniques, qui ont eu la patience de m'enseigner leur spécialité tout le long de mon cursus d'interne :

Au docteur Sabine Urdampilleta, tu fus ma première « mère » en cardiologie. Je me souviens de mes premiers essais à l'échographie cardiaque à tes côtés. Merci pour ta bonne humeur et ta tolérance qui m'ont permis de m'épanouir au tout début de mon internat.

Au docteur Thomas Pospiech, toujours disponible, tu m'as transmis ta rigueur et ton amour des épreuves d'effort et de la VO<sub>2</sub>. Au docteur Emmanuel Fournier, merci de ta présence à nos côtés pendant ces 6 mois. En dépit de l'intensité et du rythme de travail, tu prenais toujours le temps de nous former. Aux docteurs Cécile Alexandrino et Noumer Nasser, vous m'avez tant appris, merci de votre incroyable implication dans le service qui m'a souvent permis de me détacher pour aller en ETO. Aux docteurs Rémi Chauvel, Nicolas Welte, Nicolas Klotz et Josselin Duchateau, qui ont réussi à me former en rythmologie dans une ambiance chaleureuse. Au docteur Cyril Le Moal, qui en plus de son enseignement, m'aura fait redécouvrir les soirées

boardgames. Aux docteurs Maxime Poteau, Charlotte Guesdon, Hélène Perfetti et Alexandre Gros, merci pour ce stage mémorable en réanimation qui est passé trop vite, grâce à votre bonne humeur.

-A mes actuels et anciens co-internes : comme formant une famille, vous m'avez soutenu durant toutes ces années.

Merci aux plus expérimentés de m'avoir « drivé » en stage ou au cours des gardes effectuées à vos côtés : Claire-mo, Jean, Arnaud, Mathieu, Maxime F, Hugo, Marie-Lou, Emilie, Marie, Khaled, Romain, Quentin, Grégoire, Sarah, Maxime C.

A mes co-internes de promo : Anne-iris (merci de m'avoir supporté ce long hiver en rythmologie), Thomas (l' élu à l'unanimité), Baptiste, Julien et Alexis (les affreux compères), Camille et Clément (la force tranquille), Samuel, Coralie et Océane (les réunionnais).

Au plus jeunes : Théo, Gabriel, Charlotte, Maelys, Paul-Emile, Thomas, Benjamin, Sami, Nacim, Tatiana, Camille, Bastien, Bertrand.

A mes co-internes de cardiopédiatrie : Raphaëlle, Marie et Julien

A mes co-internes de vasculaire : Ikram, Alice, Fred, Héloïse (mention spéciale pour m'avoir supporté dans 3m<sup>2</sup> durant cette semaine de recueil de données).

A mes co-internes de réa : Nico (content qu'on soit amené à travailler ensemble de temps en temps pour la suite), Alexandre (lanouille évidemment), Pierre (le pro du water poney), Nathalia, Angèle, Laure, Guillaume, Thibault, Lucie, Arthur.

-A l'équipe paramédicale de télécardiologie, dirigée par le docteur Sylvain Ploux, merci pour votre aide plus que précieuse dans le recueil des données de mon mémoire.

-Au docteur Guillaume Bonnet, merci de m'avoir confié ce sujet de mémoire passionnant.

Je ne t'ai pas assez remercié pour ta disponibilité et ton implication sans égales.

-Au docteurs François Picard et Lionel Leroux, bien que n'ayant pas eu l'occasion de passer dans vos services, je garde en mémoire nos discussions au détour d'un couloir, souvent riches d'enseignement. Vous faites sans aucun doute partie des pièces maitresses de cet hôpital cardiologique. Merci Lionel pour ton engagement et ton soutien dans mon mémoire sur ce sujet que tu maîtrise tant.

-A Bertrand Moal, pour tes précieux conseils sur les stats.

-A l'équipe des soins intensifs, dirigée par le professeur Pierre Coste, et aux docteurs Laura Cetran, Benjamin Seguy, Pierre Poustis, merci du temps consacré à m'apprendre, lors de ces gardes à vos côtés.

-A l'équipe paramédicale du 2eme Ouest, fraîchement arrivé au CHU, c'est en partie grâce à vous que j'ai pu tenir le rythme parfois effréné. Je garde un souvenir précieux de mon travail à vos côtés. Mention spéciale bien sûr aux deux Valérie, que de bons souvenirs !

-A l'équipe paramédicale de l'unité 18, merci pour la bonne ambiance constante que vous arrivez à maintenir. Ce stage n'aurait pas été le même sans vous. Ne changez rien.

-A l'équipe paramédicale de la réa Pellegrin, vous faites un travail formidable, parfois dans les pires conditions, vous savez maintenir le navire. Merci de m'avoir guidé dans cet univers qui m'était jusque-là inconnu.

-A l'équipe du secrétariat de saint-augustin, votre efficacité, votre patience, n'a d'égal que votre humour et sens de la dérision. Ça va être dur de vous quitter. Merci pour tout (et promis patoche j'essaye de ranger ma tasse).

-A toutes les équipes qui m'ont vu grandir en stage, ou bien ne serait-ce que pour quelques gardes, qui ont su me supporter et me guider pas à pas. Ce n'est que bien trop souvent grâce à vous que j'ai pu emmagasiner assez d'énergie durant cet internat. Votre engagement au quotidien, au chevet des patients, est le socle de notre système de santé.



## **A ma famille, et amis proches**

-A mes parents, vous qui m'avez toujours apporté soutien et amour inconditionnel, vous avez été là, pas après pas, jour après jour. Merci pour votre éducation, votre bienveillance infinie, quitte à sacrifier beaucoup. Arriver à suivre votre exemple reste un moteur quotidien. J'espère pouvoir un jour autant donner à mes enfants. Par votre vision de la vie, en toute simplicité, vous avez construit mon bonheur. Cette thèse vous est dédiée.

-A mon frère Benoit, tu as toujours été présent pour moi dans les moments difficiles. J'espère bien te rendre la pareille. D'avoir su, et de continuer, jour après jour, de mener ton combat comme tu le fais me rend extrêmement fier de toi. N'arrête jamais de créer, de composer, je serai toujours un de tes premiers fans. En écrivant ces lignes ne me vient que la hâte de pouvoir rejouer encore une fois avec toi sur une de ces jam sessions dont tu détiens le secret.

-A Marie-Anaïs, tu façones ma vie depuis maintenant plusieurs années. Incroyablement patiente, attentionnée, sincère, humble, délicate, tu partages avec moi les mêmes passions, la même vision de vie. Ton caractère brillant et dévoué, ton aide et ta détermination que tu transmets à tes patients, mais aussi ton indéfectible soutien jour après jour à mes côtés, ne peuvent décrire qu'une partie de la merveilleuse personne que tu es. Te savoir à mes côtés pour la construction de notre vie future me rassure et me comble de bonheur.

-A mes oncles et tante : Mireille, je me souviens encore de ton aide sur mes devoirs de maths de collègue, je n'ai pas assez profité de ton esprit et ta sagesse. Jean-Louis, et tes inoubliables imitations de comiques italiens, merci pour les soirées foot à Montparnasse. François, j'attends de pied ferme une de tes sculptures pour ma nouvelle maison.

-A ma cousine Florence, mes cousins Thomas et Vincent et mes nombreux petits-cousins, pour l'avenir et le bonheur que vous représentez.

-A mes grands-parents, qui nous manquent et que nous n'oublions pas. Merci de votre éducation, des valeurs toujours positives que vous m'avez incarnées, et tout simplement de la joie créée pendant toute mon enfance.

-A la famille Granier, Patricia, Clément, Claire, Frédéric. Merci de m'avoir accueilli à bras ouverts. C'est toujours un grand plaisir et moment particulier de tous vous retrouver à Toulouse.

-A Alexandre, on se suit depuis maintenant la deuxième année de médecine, et avec cette thèse ce n'est que la première fois que j'arrive à te devancer dans quelque chose en 9 ans. N'y vois pas quelconque jalousie, mais bien entendu mon respect et mon amitié la plus sincère. Je ne te souhaite que du bonheur à toi et Sarah. Merci de m'avoir supporté et même souvent couvert pendant cette année de stage commun d'internat.

-A Sébastien, tu es la personne qui me connais depuis le plus longtemps. J'aimerais être aussi humble et prévenant que toi. Merci pour tous ces nombreux étés magnifiques en ta compagnie. Quelle chance d'avoir pu te retrouver à Bordeaux, tu as intérêt à rester !

-A la team du lycée : Ines, Morgane, Alexis, Maxime, Antoine. On se connaît pour certains depuis la primaire, incroyable de vous voir tous si épanouis aujourd'hui. De la prochaine présidente du monde (on ne dira pas qui), au futur premier business man de corse, c'est toujours un énorme plaisir de vous retrouver à Paris.

-A Etienne, mon plus vieil ami du collège, félicitations pour ta thèse méritée, mais aussi Nabil (ton accueil pour mon premier voyage au Japon restera gravé dans ma mémoire !), Alexandre, Hugo. Merci pour ces moments précieux passés ensemble.

-A mes amis Parisiens de l'externat : Julie et Etienne. Ces années si laborieuses ont été heureusement bien raccourcies par votre présence. Vivement votre prochaine virée à Bordeaux.

## Table des matières :

Table des figures et tableaux :.....	10
Abréviations : .....	12
INTRODUCTION:.....	13
PREMIERE PARTIE : GENERALITES et PRE-REQUIS .....	15
1. L'hypertension artérielle pulmonaire :.....	15
a. Définition :.....	15
b. Etiologies :.....	16
2. Le ventricule droit : .....	18
3. Physiopathologie de l'HTAP :.....	21
a. HTAP pré-capillaire : .....	21
b. Cardiopathies congénitales et HTAP : .....	25
4. Traitement : .....	28
5. L'imagerie du ventricule droit :.....	31
a. Paramètres échographiques 2D : .....	31
b. Strain 2D : .....	35
c. Volumes 3D :.....	38
d. Strain 3D : .....	40
e. Logiciel de post-traitement des données 3D dédié au VD: .....	41
SECONDE PARTIE : ETUDE SCIENTIFIQUE .....	43
PROBLEMATIQUE ET HYPOTHESE : .....	43
METHODES : .....	44
Population étudiée et schéma de l'étude : .....	44
Critère de jugement : .....	45
Paramètres échographiques :.....	46
Post-traitement des données 3D : .....	48
Suivi des patients :.....	52
Analyse statistique :.....	53
RESULTATS : .....	54
Caractéristiques générales de la population étudiée :.....	54
Comparaison des différents groupes : .....	55
Comparaison données 3D HTAP-CC vs témoins : .....	61
Comparaison données 3D HTAP non-CC avec témoins :.....	63
Comparaison des données 3D patients HTAP-CC et HTAP non-CC :.....	65
Comparaison des shunts pré- et post-tricuspidé dans la population HTAP-CC :.....	68
Analyse de survie : .....	70

Analyse univariée : .....	71
Analyse multivariée : .....	74
DISCUSSION : .....	77
Forces de l'étude : .....	77
Limites de l'étude : .....	80
Perspectives : .....	81
CONCLUSION : .....	83
Bibliographie : .....	84

### Table des figures et tableaux :

Figure 1 : segmentation ventriculaire droite selon Haddad et Al. ....	18
Figure 2 : orientations des fibres myocardiques d'un ventricule droit normal.....	20
Figure 3 : progression des lésions des capillaires pulmonaires dans l'HTAP.....	22
Figure 4 : coupe histologique montrant une hypertrophie de l'intima .....	22
Figure 5 : coupe histologique montrant une hypertrophie de la média .....	22
Figure 6 : courbe pression-volume du ventricule droit.....	24
Figure 7 : représentation de l'évolution naturelle d'un syndrome d'Eisenmenger. ....	26
Figure 8 : mesure du TAPSE et de l'onde S' .....	32
Figure 9 : exemple d'une mesure de la fraction de raccourcissement de surface.....	33
Figure 10 : différents plans d'analyse de la déformation myocardique par la technique du strain .....	35
Figure 11 : étude du strain par échographie 2D de la paroi libre du ventricule droit .....	37
Figure 12 : image échographique 3D centrée sur le ventricule droit.....	38
Figure 13 : détermination du volume ventriculaire droit.....	39
Figure 14 : représentation du maillage dynamique de points myocardiques ventriculaires droits.....	41
Figure 15 : Positionnement des points anatomiques de référence, logiciel TomTec. ....	42
Figure 16 : représentation des 8 segments ventriculaires droits étudiés.....	46
Figure 17 : alignement des repères anatomiques du VD, logiciel TomTec.....	48
Figure 18 : délimitation et suivi du contour endocardique ventriculaire droit ; logiciel TomTec.....	49
Figure 19 : exemple de résultats de l'analyse de la FEVD et des volumes ventriculaires droits .....	49
Figure 20 : Exemple d'une analyse de la déformation globale et segmentaire .....	51
Figure 21 : schéma représentant le déroulement de l'étude. ....	52
Figure 22 : Flow chart de l'étude. ....	54
Tableau 1 : comparaison des témoins avec les patients atteints d'HTAP via le test de l'Anova. ....	56
Tableau 2 : caractéristiques générales des patients HTAP-CC et HTAP non-CC .....	57
Tableau 3 : comparaison des données échographiques 2D des patients HTAP-CC et HTAP non-CC. ....	59
Tableau 4 : comparaison des données échographiques 3D entre les 3 groupes de patients .....	60

Tableau 5 : comparaison des données échographiques 3D entre patients HTAP-CC et témoins. ....	62
Tableau 6 : comparaison des données échographiques 3D entre patients HTAP non-CC et témoins. .	64
Tableau 7 : comparaison des données échographiques 3D entre patients HTAP-CC et HTAP non-CC. .....	66
Figure 23 : représentation du strain 3D circonférentiel, de l'area strain et du strain 3D longitudinal ..	67
Tableau 8 : comparaison des données échographiques 3D entre shunt pré et post-tricuspidé .....	69
Figure 24 : courbe de Kaplan Meier.....	70
Tableau 9 : résultats de l'analyse univariée sur les facteurs cliniques des patients HTAP et HTAP-CC .....	71
Tableau 10 : résultats de l'analyse univariée sur les facteurs échographiques 2D des patients HTAP et HTAP-CC.....	72
Tableau 11 : résultats de l'analyse univariée sur les facteurs échographiques 3D des patients HTAP et HTAP-CC.....	72
Figure 25 : forest-plot représentant les résultats de l'analyse de survie univariée .....	73
Tableau 12 : résultats de l'analyse multivariée .....	74
Figure 26 : courbe ROC des paramètres échographiques 3D.....	75
Figure 27 : forest-plot représentant les résultats de l'analyse multivariée . ....	76

## Abréviations :

2D	deux dimensions
3D	trois dimensions
BNP	brain natriuretic peptid
CIA	communication inter-atriale
CIV	communication inter-ventriculaire
DS	déviatidn standard
Ees	élastance télésystolique ventriculaire
Ea	élastance artérielle
ETT	échographie transthoracique
ETO	échographie transoesophagienne
FEVD	fraction d'éjection ventriculaire droite
HTAP	hypertension artérielle pulmonaire
HTAP-CC	patients atteints d'hypertension pulmonaire associée aux cardiopathies congénitales
HTAP non-CC	patients atteints d'hypertension pulmonaire du groupe 1 en dehors des cardiopathies congénitales
IRM	imagerie par résonance magnétique
IMC	indice de masse corporelle
NYHA	new york heart association
OD	oreillette droite
PCap	pression pulmonaire capillaire
PAPm	pression artérielle pulmonaire moyenne
PAPs	pression artérielle pulmonaire systolique
POD	pression de l'oreillette droite
RVP	résistances vasculaires pulmonaires
RVIT	chambre d'admission du ventricule droit
RVOT	chambre d'éjection du ventricule droit
VD	ventricule droit
VG	ventricule gauche
vs	versus
VTDVD	volume télédiastolique ventriculaire droit
TM6	test de marche de 6 minutes

## INTRODUCTION:

### L'imagerie cardiaque, un développement exponentiel :

L'avènement de l'imagerie cardiaque non invasive a, ces dernières années, ouvert les voies d'une exploration morphologique et dynamique nouvelle de la fonction cardiaque. Son utilisation est aujourd'hui mentionnée dans de nombreuses recommandations des sociétés savantes européennes et nord-américaines (1-4).

Limitée par le passé par la complexité à la fois géométrique et hémodynamique du cœur, la cardiologie non invasive performe tant aussi bien en termes de précision diagnostique, que de guidage thérapeutique. L'imagerie de coupe est ainsi grandement intégrée en pratique dans la cardiologie actuelle, que ce soit du dépistage de la cardiopathie ischémique à l'aide de l'angioscanner coronaire, jusqu'à l'imagerie par résonance magnétique (IRM) cardiaque, qui s'est rendue indispensable dans de nombreuses branches de la cardiologie.

Cependant ces examens de coupe restent parfois limités en termes d'accessibilité et de coût, ainsi que par leurs contre-indications (injection de produit de contraste iodé, Pacemaker...). L'échographie cardiaque transthoracique 3D est alors une alternative intéressante, qui a montré sa robustesse dans l'analyse de plusieurs paramètres tels que la quantification des volumes ventriculaires, ou encore de la fraction d'éjection ventriculaire, en comparaison à l'IRM (5-7).

### Le renouveau de l'étude du ventricule droit :

Longtemps laissé pour compte en cardiologie au profit du ventricule gauche, le ventricule droit est, maintenant depuis plusieurs années, revenu au centre des études scientifiques et de la prise en charge des patients. La reconnaissance de son rôle crucial a permis une meilleure compréhension et prise en charge des situations comme l'ischémie ou l'infarctus ventriculaire droit, les cardiopathies congénitales bi-ventriculaires, l'insuffisance cardiaque gauche systolique, l'évaluation des patients nécessitant une assistance ventriculaire systémique, ainsi que chez les patients atteints d'hypertension pulmonaire.

Cette dernière reste une pathologie grave, dont le pronostic dépend étroitement de la fonction ventriculaire droite (1, 8-10).

Chez les patients avec cardiopathie congénitale, le syndrome d'Eisenmenger est la forme ultime de l'hypertension artérielle pulmonaire (HTAP), en lien avec un shunt non corrigé entre la circulation systémique et pulmonaire qui s'inverse du fait de l'élévation des résistances vasculaires pulmonaires (1, 11). Ces patients souffrent donc à la fois d'HTAP mais également de la cyanose et de ses complications.

Le pronostic de ces patients est paradoxalement démontré comme meilleur, par rapport aux patients souffrant d'HTAP d'autres étiologies, en dépit d'une durée d'évolution plus longue de la maladie dans le syndrome d'Eisenmenger et l'HTAP associée aux cardiopathies congénitales (12-16).

Malgré les multiples paramètres échographiques standards évaluant l'adaptation du ventricule droit à l'élévation des pressions artérielles pulmonaires (3, 8, 17-21), notre compréhension du remodelage ventriculaire droit, et de la meilleure survie de ces patients reste limitée. Cependant, des études précédentes (8-10, 22-25) démontrent que la fonction ventriculaire droite, y compris dans l'HTAP associée aux cardiopathies congénitales est associée à la survie des patients.

Les nouveaux outils de l'imagerie cardiaque (échographie cardiaque 3D, strain...), permettent une analyse plus fine de la déformation cardiaque myocardique, et ouvrent ainsi de nouvelles perspectives. Il semble selon une étude en 2D strain que le mode de déformation ventriculaire droit chez les patients avec HTAP associée aux cardiopathies congénitales soit différent de l'HTAP (12).

Nous avons donc voulu, au sein de ce travail, étudier en échographie 3D les différences de déformation ventriculaire droite 3D entre patients atteints d'HTAP associée aux cardiopathies congénitales et patients présentant une HTAP d'autre étiologie. Par ailleurs nous avons également souhaité étudier le rôle pronostic de la déformation ventriculaire droite au sein de cette population HTAP.



## PREMIERE PARTIE : GENERALITES et PRE-REQUIS

### 1. L'hypertension artérielle pulmonaire :

#### a. Définition :

L'HTAP est une pathologie grave, dont l'incidence est estimée aux alentours de 1 à 10 cas par million de personnes par an (26-28). Elle est historiquement définie par l'élévation de la pression artérielle pulmonaire moyenne (PAPm) supérieure ou égale à 25mmHg mesurée par un cathétérisme droit, au repos, avec mesure de la pression artérielle pulmonaire capillaire (PCap). Récemment, lors du dernier symposium sur l'hypertension artérielle (29), la définition hémodynamique de l'HTAP a été actualisée, le seuil de PAPm étant abaissé à 20 mmHg, en association à des résistances vasculaires pulmonaires (RVP) élevées, supérieures ou égales à 3 unités woods, et en l'absence d'une PCap supérieure à 15 mmHg.

On distingue classiquement 3 mécanismes d'hypertension pulmonaire (30):

-Hypertension pulmonaire postcapillaire : élévation des pressions de remplissage du cœur gauche, retentissant en amont sur l'arbre artériel pulmonaire avec PAPm > 20 mmHg et PCap > 15 mmHg.

-Hypertension artérielle pulmonaire pré-capillaire : PAPm > 20 mmHg + PCap < 15 mmHg + RVP > 3 unités woods.

-Hypertension pulmonaire mixte : PAPm > 20 mmHg + PCap > 15 mmHg + RVP > 3 unités woods.

## b. Etiologies :

L'hypertension pulmonaire possède de nombreuses étiologies. Elles sont regroupées dans la classification modifiée de Simonneau en 5 groupes, actualisée lors du dernier symposium sur l'hypertension pulmonaire (30-31) et représentée ci-dessous.

Nous nous intéresserons donc ici aux patients du groupe 1 de cette classification.

Groupe 1. Hypertension artérielle pulmonaire

- 1.1 Idiopathique
- 1.2 Héritable (BMPR2 et autres mutations)
- 1.3 Toxique ou médicamenteuse
- 1.4 Associée avec :
  - 1.4.1 Connectivites
  - 1.4.2 Infection au VIH
  - 1.4.3 Hypertension portale
  - 1.4.4 Cardiopathies congénitales
  - 1.4.5 Schistosomiase
- 1.5 HTAP répondant au long cours aux inhibiteurs calciques
- 1.6. Maladie pulmonaire veino-occlusive et/ou hémangiomatose capillaire pulmonaire
- 1.7 Hypertension pulmonaire persistante du nouveau-né

Groupe 2. Hypertension pulmonaire liée aux cardiopathies gauches

- 2.1 Dysfonction systolique ventriculaire gauche
- 2.2 Dysfonction diastolique ventriculaire gauche
- 2.3 Valvulopathies
- 2.4 Cardiomyopathies obstructives congénitales et/ou acquises et cardiomyopathies congénitales

Groupe 3. Hypertension pulmonaire dues aux maladies respiratoires et/ou une hypoxie

- 3.1 Broncho-pneumopathie chronique obstructive
- 3.2 Broncho-pneumopathie chronique restrictive
- 3.3 Autres maladies pulmonaires restrictives et/ou obstructives
- 3.4 Hypoxie sans maladie pulmonaire
- 3.5 Anomalies du développement pulmonaire

Groupe 4. Hypertension pulmonaire thromboembolique chronique et autres pathologies artérielles pulmonaires obstructives.

- 4.1 Hypertension pulmonaire thromboembolique chronique
- 4.2 Autres pathologies artérielles pulmonaires obstructives

Groupe 5. Hypertension pulmonaire de mécanisme non clair ou multifactoriel

- 5.1 Troubles hématologiques
- 5.2 Troubles systémiques et métaboliques
- 5.3 Autres : obstruction tumorale, médiastinite fibrosante, insuffisance rénale chronique dialysée.
- 5.4 Cardiopathie congénitale complexe

## 2. Le ventricule droit :

Le ventricule droit est la structure cardiaque la plus antérieure, située directement derrière le sternum. Contrairement à la forme presque conique du ventricule gauche, le ventricule droit possède une forme plus triangulaire vu de l'avant (22, 32-34).

Il est basiquement représenté comme une structure pyramidale, en trois parties :

- la chambre d'admission, participant au remplissage diastolique du ventricule droit via la valve tricuspide
- la chambre trabéculée, apicale
- la chambre d'éjection, comprenant l'infundibulum pulmonaire.

De façon plus précise, le ventricule droit peut être divisé classiquement en 8 segments, décrits par Haddad *et al.* (33), comme représentés figure 1.

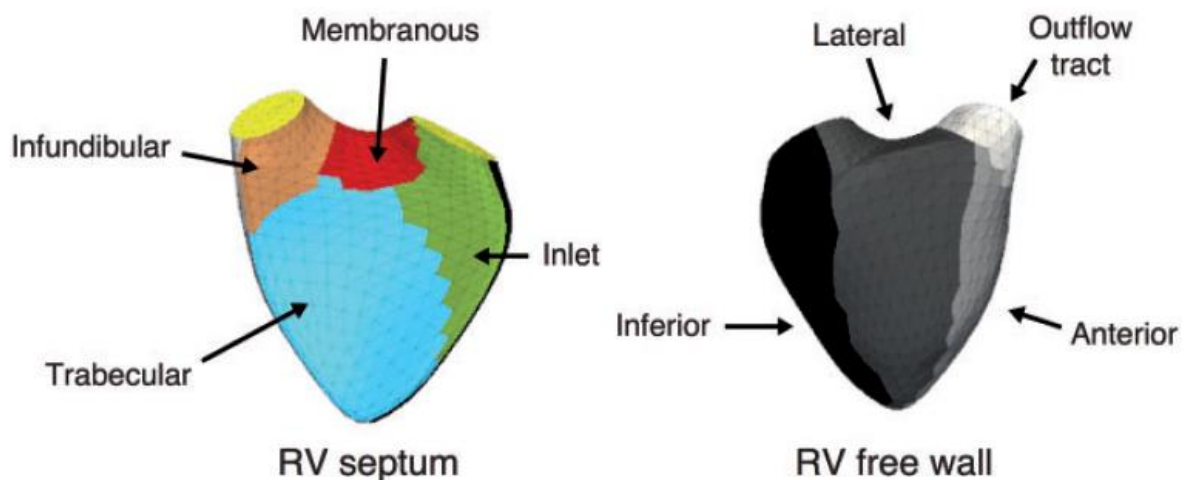


Figure 1 : segmentation ventriculaire droite selon Haddad *et Al.*, circulation 2008. (33)

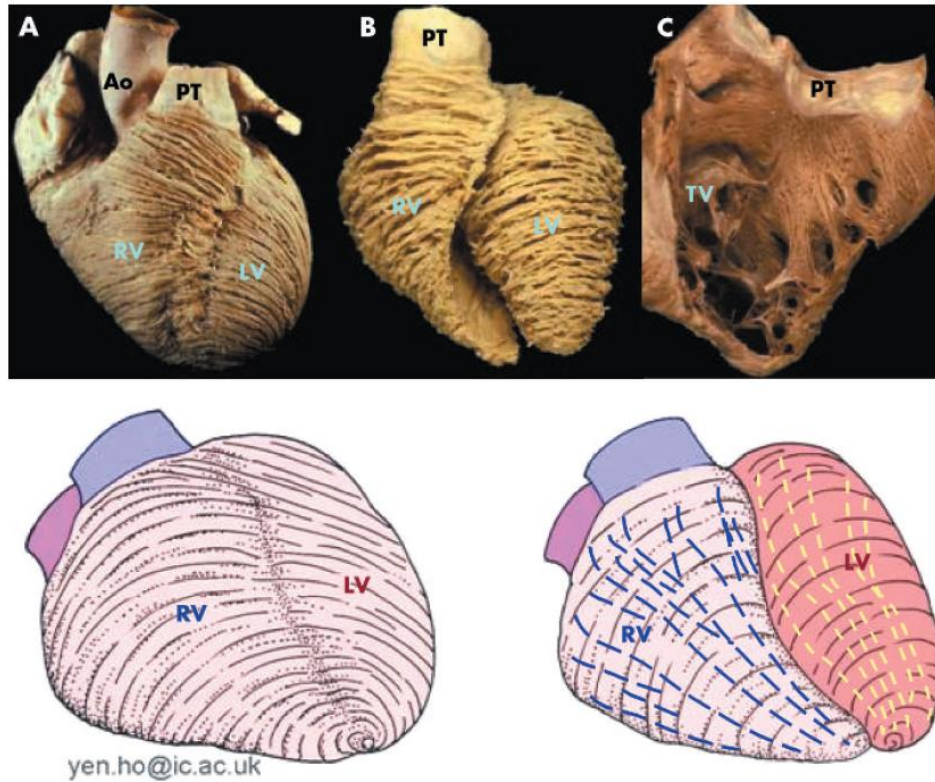
A gauche : Infundibular = partie septale de la chambre d'éjection ventriculaire droite, membranous = septum membraneux, trabecular = partie septale de la chambre trabéculée, Inlet = chambre d'admission.

A droite : Inferior = partie inférieure ventriculaire droite, Anterior = partie antérieure, Lateral = portion latérale du VD (paroi libre), outflow tract = portion latérale de la chambre d'éjection.

En condition normale, sa paroi est plus fine (approximativement un sixième de l'épaisseur du ventricule gauche), et possède un plus grand nombre de trabéculations, avec une meilleure compliance, en comparaison avec celle du ventricule gauche.

Comme pour ce dernier, la paroi ventriculaire droite n'est pas composée d'une seule couche musculaire, mais plutôt de plusieurs couches, formant un réseau de fibres en 3 dimensions. Décrite selon Ho et Nihoyannopoulos (32), la paroi du VD est principalement composée de couches musculaires superficielles et profondes. Les fibres de la couche superficielle sont disposées plus ou moins circonférentiellement dans une direction parallèle au sillon auriculo-ventriculaire (figure 2). Ces fibres vont se diriger de façon oblique vers l'apex cardiaque et continuer dans les myofibres superficielles du ventricule gauche. Concernant les fibres musculaires profondes du VD, elles sont alignées longitudinalement de la base à l'apex, dans des conditions de charge et de pression normales.

Au contraire du ventricule droit, la paroi ventriculaire gauche contient des myofibres circulaires, situées entre la couche sous-endocardique avec ses fibres longitudinales et la couche superficielle. La continuité entre les fibres musculaires du VD et du VG lie fonctionnellement les ventricules ensemble et représente la base anatomique de la traction de la paroi ventriculaire libre causée par la contraction du VG. Cette continuité contribue également, avec le septum interventriculaire et le péricarde, à l'interdépendance VD-VG.



*Figure 2 : orientations des fibres myocardiques d'un ventricule droit normal. la majorité des fibres myocardiques sont disposées de façon longitudinale et non radiale.*

*(A) Le cœur vu de face montre l'arrangement circonférentiel à oblique des myofibres dans le sous-épicode. (B) Les myofibres plus profondes que le sous-épicode conservent un arrangement circonférentiel à droite, mais changent d'une configuration oblique à circonférentielle dans le ventricule gauche. (C) Disposition longitudinale des myofibres sub-endocardiques. Les 2 schémas situés en bas décrivent de manière simpliste l'orientation des fibres sous-épicode (gauche) et des fibres plus profondes (droite)*

*D'après Ho et al: anatomy, echocardiography and normal right ventricular dimensions, Heart, 2006. (32)*

### 3. Physiopathologie de l'HTAP :

#### a. HTAP pré-capillaire :

L'HTAP résulte de modifications au niveau de la vasoréactivité des capillaires pulmonaires. Le rôle prédominant de l'endothélium des artérioles pulmonaires a été mis en avant ces dernières années comme primordial, dans le développement de l'hypertension pulmonaire (22, 29, 35).

Ainsi, plusieurs facteurs ayant une action directe sur cet endothélium, et en relation avec l'apparition d'une HTAP, ont été identifiés :

- la diminution des substances vasodilatatrices comme le monoxyde d'azote (NO), ou les prostacyclines.
- une augmentation des substances vasoconstrictrices telles que l'endothéline, l'angiotensine II, le thromboxane A<sub>2</sub>.
- les forces de cisaillement mécaniques.
- des facteurs chimiques ou métaboliques comme l'hypoxie.

La résultante de cette agression endothéliale consiste en un remodelage de la paroi vasculaire, avec hypertrophie de l'intima et de la média (figure 4 et 5), responsable d'une vasoconstriction et de la disparition de la vasodilatation flux dépendante (35).

Y est associé un phénomène d'inflammation pariétale et de thrombose in situ ; responsable de l'augmentation des résistances vasculaires pulmonaires et de l'apparition d'une HTAP.

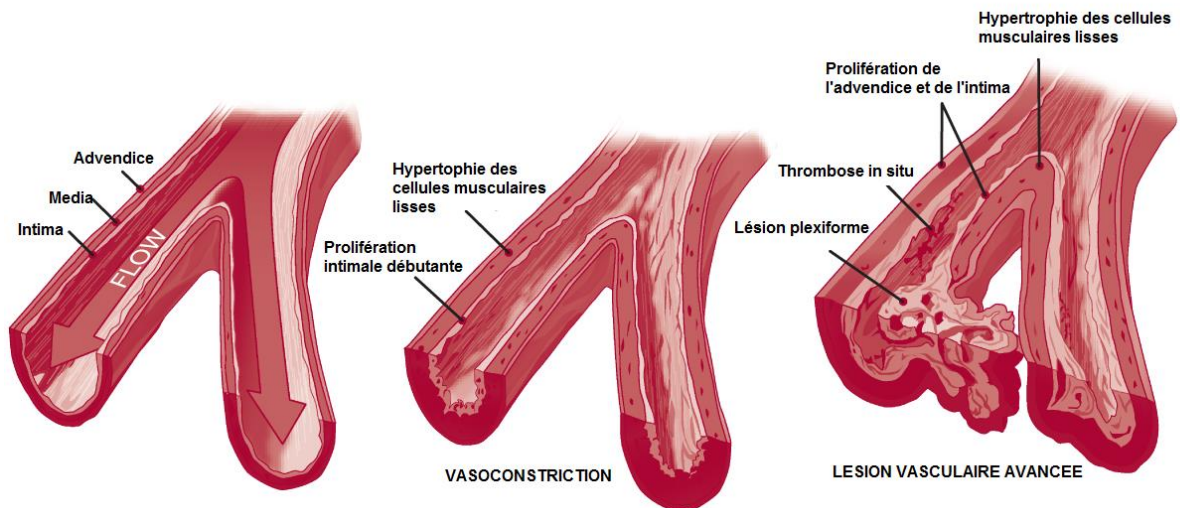


Figure 3 : progression des lésions des capillaires pulmonaires dans l'HTAP.

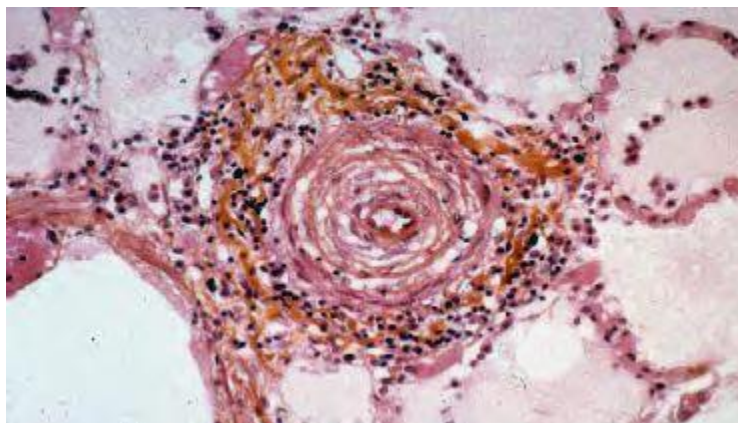


Figure 4 : coupe histologique montrant une hypertrophie de l'intima

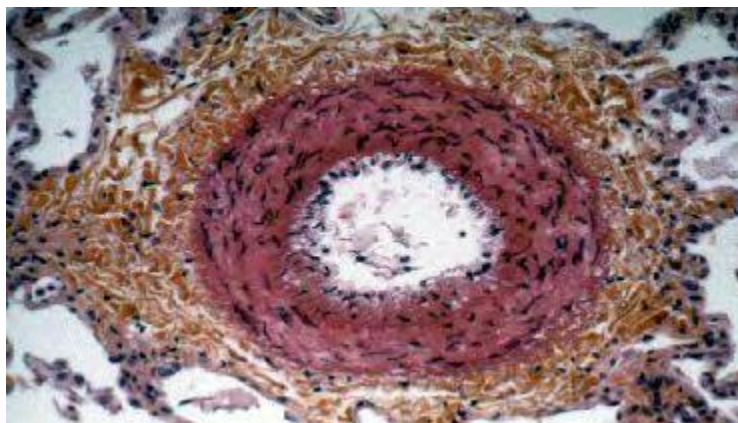


Figure 5 : coupe histologique montrant une hypertrophie de la média



In fine, la surcharge de pression artérielle pulmonaire aboutit à une insuffisance cardiaque droite. Bien que l'HTAP soit une maladie de la vascularisation pulmonaire, la survie des patients dépend donc étroitement de cette fonction ventriculaire droite (1, 8-10).

L'insuffisance cardiaque droite est un syndrome clinique, défini par l'association d'une dyspnée, de signes congestifs, d'une asthénie. Elle est caractérisée par un débit cardiaque abaissé au repos ou lors de phases physiologiques requérant une augmentation de ce dernier comme l'effort physique ou la grossesse (30).

Afin de comprendre les conséquences cliniques de l'hypertension artérielle pulmonaire, il est important d'introduire le concept d'unité cardiopulmonaire (36). L'unité cardiopulmonaire est composée par 2 systèmes interdépendants : le ventricule droit et l'appareil vasculaire pulmonaire. Alors que le ventricule droit est régi par plusieurs caractéristiques indépendantes des conditions de charge comme la contractilité, la rigidité du myocarde, ou encore le temps de relaxation ventriculaire ; le système vasculaire dépend des résistances et compliances artérielles. De l'interaction finale entre ces deux systèmes résulte alors la fonction globale, décrite principalement via le débit cardiaque pulmonaire et la FEVD d'une part, et via les pressions artérielles pulmonaires (moyenne, systolique, diastolique) d'autre part. L'apparition de l'insuffisance cardiaque droite dépend du couplage entre ces deux structures. Le couplage implique l'efficacité du transfert d'énergie du ventricule à la charge artérielle, et peut être calculé comme le rapport entre l'élastance télésystolique ventriculaire et l'élastance artérielle ( $E_{es}/E_a$ ). L' $E_{es}$  est une description indépendante de la charge du VD et la référence actuelle pour la mesure de la contractilité ; elle dépend directement de la force contractile de la masse musculaire myocytaire. De façon similaire, la constante de temps de relaxation ventriculaire  $\tau$  est indépendante de la pré ou postcharge, et permet d'apprécier la chute de pression au cours de la phase diastolique isovolumique. Initialement, alors que l'HTAP s'installe, il existe une adaptation ventriculaire droite, caractérisée par une dilatation et hypertrophie ventriculaire mais avec conservation d'un volume d'éjection, d'une fonction systolique et d'un régime de pression.

Alors que l'hypertension artérielle pulmonaire progresse, on observe une diminution du rapport  $E_{es} / E_a$ , indiquant une adaptation insuffisante de la contractilité, signe d'une insuffisance ventriculaire droite imminente, ainsi qu'une augmentation du temps de relaxation isovolumique  $\tau$ , témoin de la dysfonction diastolique débutante. On arrive alors finalement au stade de dysfonction ventriculaire droite, avec diminution de sa fraction et son volume d'éjection, ainsi que de sa compliance, avec une pression proto et télédiastolique augmentée (figure 6).

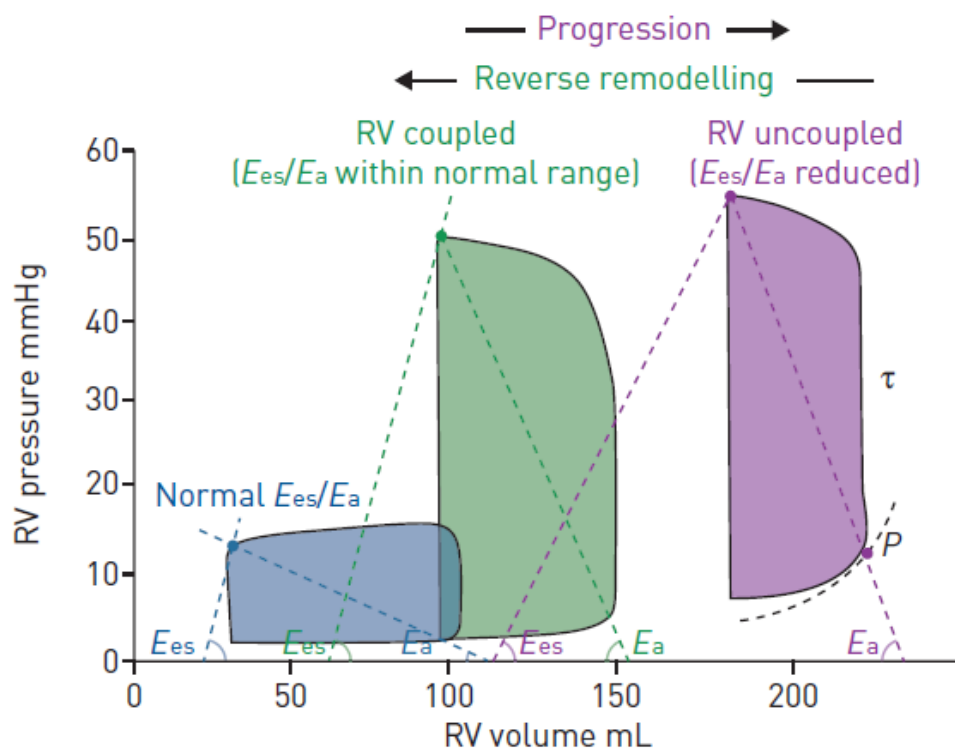


Figure 6 : courbe pression-volume du ventricule droit.

Boucles pression-volume à trois étapes différentes : normale (bleue), hypertension pulmonaire (verte) et insuffisance ventriculaire droite (violette).  $E_{es}$  : élastance télé-systolique;  $E_a$  : élastance artérielle ;  $\tau$  : constante de temps de relaxation ventriculaire.

D'après Vonk Noordegraf et Al, world symposium on pulmonary hypertension, 2019.

## b. Cardiopathies congénitales et HTAP :

L'hypertension artérielle pulmonaire survient chez 5 à 10% des patients avec cardiopathie congénitale (1, 37-42) et concerne toute cardiopathie avec shunt intra ou extracardiaque, initialement de direction gauche-droit, amenant à une surcharge pulmonaire - hyperdébit pulmonaire.

Cet hyperdébit est le principal facteur des modifications progressives de la fonction endothéliale locale et des résistances vasculaires de l'arbre artériel pulmonaire. Comme vu précédemment, en réponse à l'accroissement de la postcharge, le ventricule droit va progressivement s'hypertrophier et se dilater, avant l'apparition de sa dysfonction et du stade d'insuffisance cardiaque.

Ainsi dans les cardiopathies avec shunt congénitaux non réparés, le ventricule droit est soumis dès la naissance à une surcharge constante de pression. Le shunt, initialement gauche-droit et responsable d'un hyperdébit du cœur droit, va ; parallèlement à l'augmentation des pressions du cœur droit ; s'annuler puis s'inverser. Il se crée ainsi une cyanose de repos, définissant alors le syndrome d'Eisenmenger (1, 11).

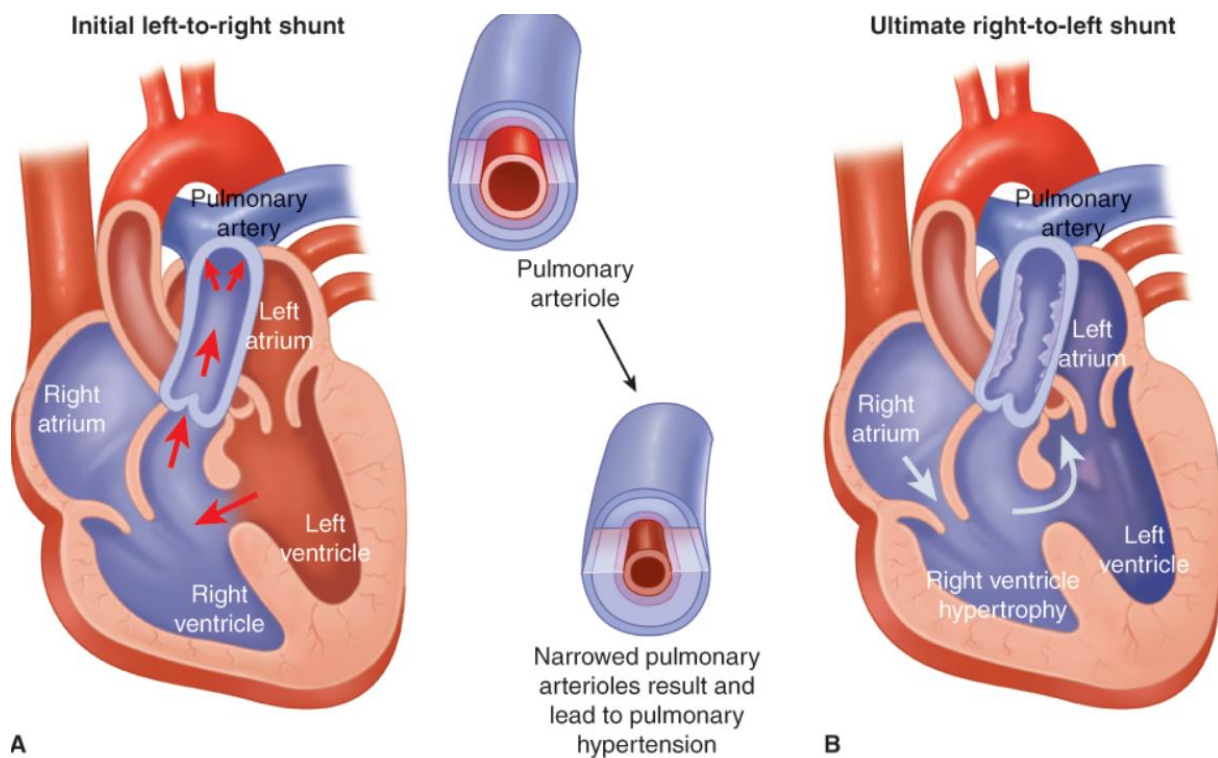


Figure 7 : représentation de l'évolution naturelle d'un syndrome d'Eisenmenger. (A) : shunt initialement gauche droit d'une communication inter-ventriculaire (CIV) ; (B) : inversion du shunt devant des résistances pulmonaires trop élevées. D'après F. Gary Cunningham et al., williams obstetrics 25th edition

Le pronostic de ces patients Eisenmenger et des HTAP associées aux cardiopathies congénitales est cependant démontré comme meilleur par rapport au reste des HTAP (12-16) . Le rationnel de cette meilleure survie serait la conservation de leur fonction VD, via un phénotype ventriculaire droit fœtal, soumis à des pressions systémiques donc « entraîné » depuis le plus jeune âge sans « déconditionnement ». Après la naissance, le ventricule droit chez le nouveau-né va normalement voir son hypertrophie et son travail diminuer, au profit du ventricule gauche. L'hypothèse évoquée, dans le cas de ces patients est-celle d'un remodelage radicalement différent. La persistance de l'hypertrophie ventriculaire droite fœtale permettrait ainsi une majoration du raccourcissement circulaire des fibres circonférentielles myocardiques en particulier à l'apex.

Ces fibres circonférentielles sont rares au sein d'un ventricule droit soumis à des conditions de charges normales, comme montré dans les études histologiques de Ho *et al.* (32). Deux études (43, 44) ont préalablement démontré l'existence d'une majoration de la déformation circonférentielle au dépit d'une déformation radiale et longitudinale diminuée, via l'étude du strain ventriculaire droit, chez des patients présentant un VD en position sous-aortique (double discordance, pathologie uni ventriculaire, transposition des gros vaisseaux corrigée par switch atrial), soumis donc à une postcharge systémique.

Cette physiologie reste similaire à nos patients avec HTAP-CC, puisque présentant un ventricule droit sous-pulmonaire, mais luttant également contre un régime systémique de pressions (par exemple dans le cadre d'une large communication intra ventriculaire). D'ailleurs une étude démontre une déformation en 2D différente entre HTAP associée aux cardiopathies congénitales et HTAP d'autres causes (12). On peut alors formuler l'hypothèse d'une même configuration de déformation spatiale du ventricule droit chez nos patients, en lien avec une orientation favorisant une implantation circonférentielle des fibres myocardiques ventriculaires droites.

A ce jour, aucune preuve formelle histologique concernant ces différences d'orientation des myofibres ventriculaires droites n'est disponible dans le cadre de nos patients avec HTAP-CC (principalement en raison de la nécessité d'autopsie).

L'étude de la déformation régionale et globale du ventricule droit à l'aide du speckle-tracking réalisé par échocardiographie 3D permettrait d'approcher ces différences histologiques de façon indirecte, puisqu'il est bien plus simple d'analyser les différents types de déformation en 3D.

#### 4. Traitement :

La prise en charge de l'HTAP repose, de façon historique, sur un traitement symptomatique visant à diminuer les pressions du cœur droit par diurétiques, une anticoagulation efficace afin de pallier au phénomène de thrombose in situ des capillaires pulmonaires, ainsi que sur l'oxygénothérapie (1, 11, 45).

Selon les recommandations de la société européenne de cardiologie (ESC) publiées en 2015 pour le diagnostic et traitement de l'HTAP (1), ce dernier regroupe actuellement trois axes principaux :

-Des mesures générales : hygiène de vie, arrêt du tabac, contraception orale, vaccination, anticoagulation curative (si HTAP idiopathique), éducation thérapeutique, rééducation cardio-respiratoire et traitement symptomatique selon la cause et la qualité de vie du patient (oxygénothérapie, diurétiques).

-Une thérapie ciblée : une meilleure compréhension physiopathologique de l'HTAP durant ces dernières années (remodelage vasculaire pulmonaire, rôle de l'endothéline) a permis de mettre en avant l'utilisation de traitements à visée vasodilatatrice, inhibant la prolifération cellulaire intimale. Trois principales classes pharmacologiques ont ainsi été utilisées ces dernières années. Il s'agit des inhibiteurs de la 5-phosphodiésterases (IPDE5), des antagonistes des récepteurs de l'endothéline (ARE), et des dérivés de la prostacycline (PGI2).

-La transplantation pulmonaire : (cardio-pulmonaire voire réparation intra-cardiaque/transplantation pulmonaire dans le cadre des Eisenmenger) reste actuellement la dernière ligne thérapeutique dans les cas les plus sévères, malgré l'optimisation maximale des traitements médicamenteux.

En dépit de ces avancées thérapeutiques, l'HTAP reste une pathologie grave, au pronostic sombre. La médiane de survie est en effet de 2.8 ans, en absence de traitement (46).

Les récents progrès dans le traitement des patients présentant une HTAP-CC, comme décrits dans plusieurs cohortes récentes (41-42), ou encore concernant tous patients présentant une hypertension artérielle pulmonaire (47), sont liés non pas à la découverte de nouveaux traitements médicamenteux (les thérapies ciblées étant largement incluses dans la pratique

courante des cliniciens depuis une quinzaine d'années), mais au développement de nouvelles stratégies d'association en bi ou trithérapie des classes pharmacologiques disponibles. Les recommandations européennes de l'ESC sur l'hypertension artérielle publiées en 2015 (1) préconisent en effet l'utilisation d'un algorithme de stratification de risque de mortalité à un an, classant les patients en trois groupes pour la décision d'escalade thérapeutique : bas risque, risque intermédiaire, risque élevé.

Le traitement initié devant la découverte d'une HTAP dépend alors de sa sévérité, caractérisée par une approche multimodale, incluant des paramètres cliniques (insuffisance cardiaque droite, syncope, statut fonctionnel respiratoire, progression des symptômes), des paramètres à l'exercice (test de marche des 6 minutes, épreuve d'effort avec mesure des échanges gazeux), biologiques (BNP, Nt-pro-BNP), échographiques (dilatation de l'oreillette droite, présence d'un épanchement péricardique), et hémodynamiques (mesure par cathétérisme cardiaque du débit, des résistances pulmonaires et de l'extraction périphérique de l'oxygène via la mesure de la SvO<sub>2</sub>).

Bien que cette analyse multiparamétrique soit validée par plusieurs registres rétrospectifs (48-51) certaines limites sont à préciser.

Les recommandations européennes proposent ainsi une échographie cardiaque de suivi tous les 6 mois, mais paradoxalement, ne prennent pas en compte les critères échographiques d'estimation de la fonction ventriculaire droite dans leur arbre décisionnel, bien que plusieurs études aient déjà démontré leurs valeurs pronostiques dans l'HTAP (3, 8, 17-20).

Ensuite, cette méthode ne comprend pas l'utilisation de paramètres pronostiques non modifiables ou partiellement modifiables tels que l'âge, le sexe, mais également le type d'HTAP. Nous avons vu que les patients atteints d'HTAP liée à une cardiopathie congénitale ont un pronostic et un phénotype ventriculaire droit radicalement différent.

Appliquer ces recommandations pour notre population particulière reste donc difficile, étant donné le faible pourcentage de patients HTAP-CC dans les études ayant validé cette stratification de risque.

Concernant les traitements de l'hypertension artérielle pulmonaire appliqués spécifiquement sur la population des patients avec cardiopathie congénitale et HTAP, le bosentan (antagoniste des récepteurs de l'endothéline) est l'une des premières thérapies à montrer un bénéfice sur des patients Eisenmenger. L'étude randomisée contrôlée en double-aveugle de Galié N, *et al.* en 2006 (52) retrouve en effet une amélioration significative des

paramètres fonctionnels avec augmentation du périmètre de marche, ainsi qu'une diminution significative de la pression artérielle pulmonaire moyenne et des résistances pulmonaires. Les preuves scientifiques concernant l'efficacité des autres traitements spécifiques de l'HTAP sont en revanche moins importantes, essentiellement issues d'études observationnelles voire de registres. Le sildénafil, inhibiteur de la phosphodiesterase de type V, pourrait améliorer la classe fonctionnelle, la saturation en oxygène et l'hémodynamique chez les patients atteints du syndrome d'Eisenmenger (53). Des effets bénéfiques de la prostacycline et de ses analogues ont également été rapportés en association aux nouvelles thérapies médicamenteuses chez ces mêmes patients (54). Récemment, l'étude Maestro (55) évaluant l'effet du macitentan versus (vs) placebo sur l'amélioration fonctionnelle chez des patients avec HTAP et cardiopathie congénitale s'est conclue comme négative en dépit d'une amélioration du test de marche de 6 minutes. Le bosentan reste donc le seul traitement spécifique bénéficiant d'un essai contrôlé randomisé et recommandé par la société européenne de cardiologie (1). Cependant, plusieurs études démontrent un bénéfice fonctionnel à l'ajout d'un deuxième traitement spécifique, lorsque les objectifs n'étaient pas atteints après instauration du bosentan (41, 56-57).

Plusieurs armes thérapeutiques sont donc disponibles dans cette pathologie. Toutefois, les critères de majoration thérapeutique voire les indications de transplantation cardio-pulmonaire restent difficiles à définir dans cette population d'HTAP-CC, et de nouveaux indices pronostiques de la pathologie restent nécessaires.



## 5. L'imagerie du ventricule droit :

L'IRM est actuellement la référence pour l'évaluation du ventricule droit en termes de fonction (FEVD), et de volumes (3, 58-59). L'analyse du volume ventriculaire droit en IRM a ainsi été retrouvée comme facteur pronostic dans l'HTAP (59). Elle peut cependant être prise à défaut par son coût ainsi que par ses modalités de réalisation (claustrophobie, apnée impossible, agitation durant l'examen, accessibilité selon les centres, contre-indications).

L'échographie cardiaque reste quant à elle non invasive, peu coûteuse, reproductible, et largement disponible. Elle possède un rôle majeur dans les recommandations des sociétés savantes de cardiologie et de pneumologie sur le dépistage et le suivi de l'HTAP (1-3, 47). Elle permet dans un premier temps, d'infirmier ou confirmer la cause la plus fréquente d'hypertension pulmonaire dans les pays développés, à savoir l'hypertension pulmonaire en lien avec une insuffisance cardiaque gauche.

La fonction ventriculaire droite peut ensuite être rapidement appréciée et fait partie intégrante du pronostic et de l'évaluation du risque, dont découle directement la prise en charge thérapeutique.

### a. Paramètres échographiques 2D :

Plusieurs paramètres échographiques sont reconnus comme outils diagnostiques et pronostiques dans l'analyse de la fonction ventriculaire droite :

-le TAPSE (tricuspid annular plane systolic excursion) : mesuré en mode temps-mouvement, il concerne l'excursion systolique de l'anneau tricuspide avec une norme supérieure à 17 mm (19).

-l'onde S' du VD : mesurée en doppler tissulaire, correspond à la vitesse maximale de l'anneau tricuspide en systole. Sa norme est supérieure à 9.5 cm/s (60).

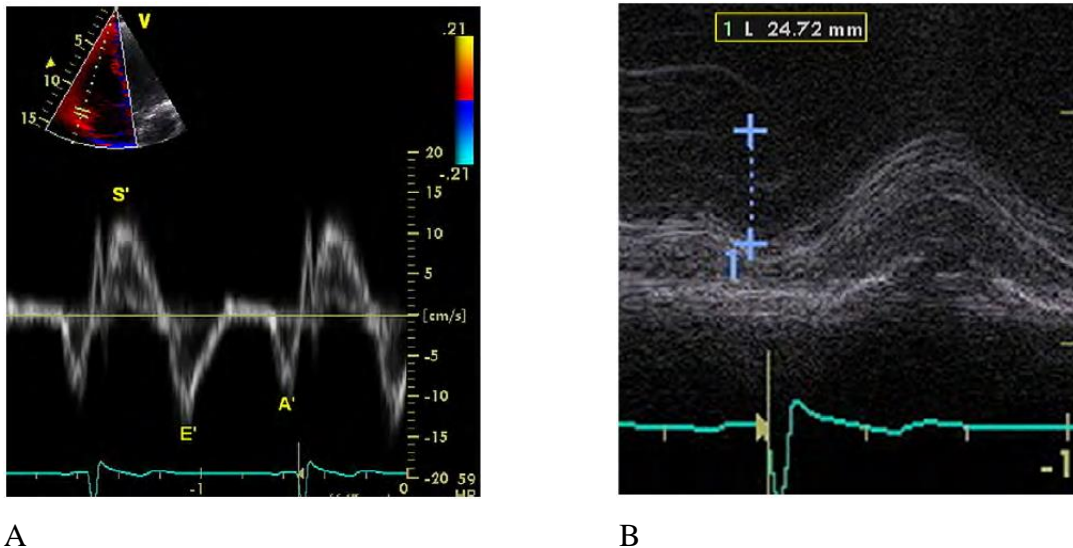


Figure 8 : (A) mesure de l'onde S' du ventricule droit en doppler tissulaire (gauche) ; (B) mesure du TAPSE en mode temps-mouvement (droite).

D'après Rudski et Al, Guidelines for the Echocardiographic Assessment of the Right Heart in Adults: A Report from the American Society of Echocardiography, JASE 2010 (3)

-l'accélération myocardique lors de la contraction isovolumique (IVA) est un index indépendant des conditions de charge, et reflète la contractilité globale du VD.

La norme est supérieure à 2,5 m/s<sup>2</sup> (18).

-l'index de Tei représente la performance myocardique. Il est mesuré par l'addition des temps de contraction et de relaxation isovolumique, rapportée au temps d'éjection.

Il doit être inférieur à 0,4 en doppler pulsé ou 0,55 en doppler tissulaire (61).

-la fraction de raccourcissement de surface est considérée comme technique de référence pour la fonction systolique VD. Elle est calculée par soustraction de la surface télésystolique à la surface télédiastolique, rapportée à la surface télédiastolique du VD :

$$\text{FRS (\%)} = (\text{STD}-\text{STS})/\text{STD} \times 100$$

La norme est supérieure à 45%, et est considérée comme dysfonction systolique VD une mesure inférieure à 35%. Sa mesure est corrélée aux volumes ventriculaires évalués en IRM (62).

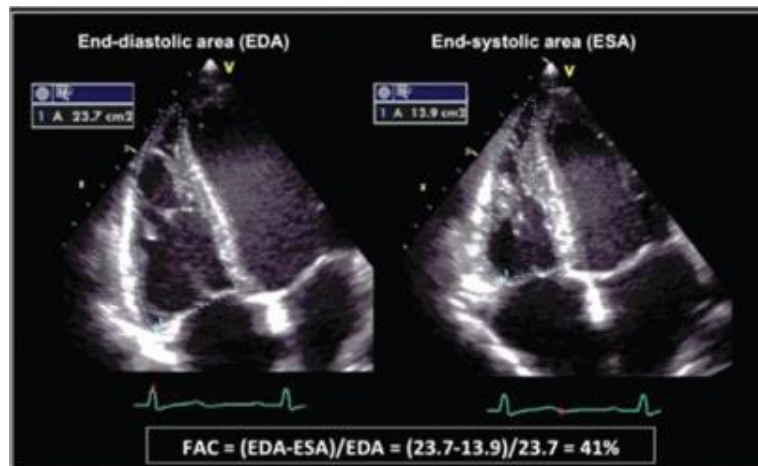


Figure 9 : exemple d'une mesure de la surface télédiastolique et télésystolique du ventricule droit pour calculer la fraction de raccourcissement de surface.

-l'index d'excentricité en diastole du ventricule gauche, mesuré en coupe parasternale petit axe, correspond au rapport entre le diamètre antéropostérieur et septolatéral du ventricule gauche, avec une normale égale à 1. Il est retrouvé comme facteur pronostic indépendant dans l'HTAP (63).

L'échocardiographie permet également le dépistage et le suivi de l'HTAP, en estimant les pressions artérielles pulmonaires via :

-le flux d'insuffisance tricuspide (IT) qui estime la pression artérielle pulmonaire systolique (PAPs), en l'absence de sténose pulmonaire, en mesurant le gradient entre le ventricule et l'oreillette droite. La PAPs est alors obtenue en ajoutant à ce gradient la pression dans l'oreillette droite estimée par la taille et la compliance de la veine cave inférieure.

-en l'absence d'insuffisance tricuspide, les pressions pulmonaires peuvent être évaluées par le flux d'insuffisance pulmonaire (IP), qui permet d'apprécier la pression artérielle pulmonaire diastolique par le pic télédiastolique et la pression artérielle moyenne (PAPm) par le pic protodiastolique. La PAPs est alors calculée par la formule  $PAPs = 3 PAPm - 2 PAPd$ .

-Le temps d'accélération pulmonaire, calculé sur le flux d'éjection pulmonaire permet, s'il possède une valeur inférieure à 90 ms, d'évoquer l'existence d'une hypertension pulmonaire. A l'inverse, une valeur supérieure à 130 ms permet de s'assurer d'une valeur de pressions pulmonaires normale, grâce à une excellente valeur prédictive négative (64).

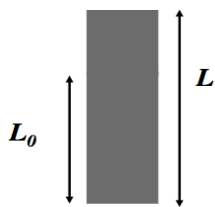
Malgré ces différents outils validés et largement utilisés en pratique courante, l'évaluation échographique du ventricule droit dans sa globalité demeure cependant difficile du fait de sa géométrie complexe et de sa position antérieure dans le thorax (65). La vue conventionnelle des 4 cavités (centrée sur le ventricule gauche) amène en effet à une variabilité trop importante quant à la partie du ventricule droit sectionnée.

L'étude 3D du ventricule droit ainsi que le post-traitement des données 3D, permettant d'obtenir des données de déformation myocardique 3D, sont de nouveaux outils déjà validés au niveau de l'analyse ventriculaire gauche (5-7, 66) et pourraient permettre de dépasser les limitations de l'échographie 2D standard.

b. Strain 2D :

La technique du 2D-Strain, ou encore appelé speckle-tracking-imaging, consiste à suivre le mouvement des myocytes en fractionnant la paroi myocardique en de nombreux marqueurs (speckles), mesurant chacun de 20 à 40 pixels. Chaque speckle est alors suivi dans le temps. Son déplacement reflète alors le mouvement tissulaire local. L'analyse du tracking des speckles permet de calculer les vitesses tissulaires. Le strain correspond donc à une mesure, exprimée en pourcentage de modification de longueur par rapport à la dimension initiale :

$$\text{Strain} = \Delta L / L_0 = (L - L_0) / L_0$$



Avec  $L$  = longueur après déformation, et  $L_0$  = longueur initiale.

L'analyse des déformations myocardiques peut alors s'effectuer en trois plans : radial, longitudinal, et circonférentiel.

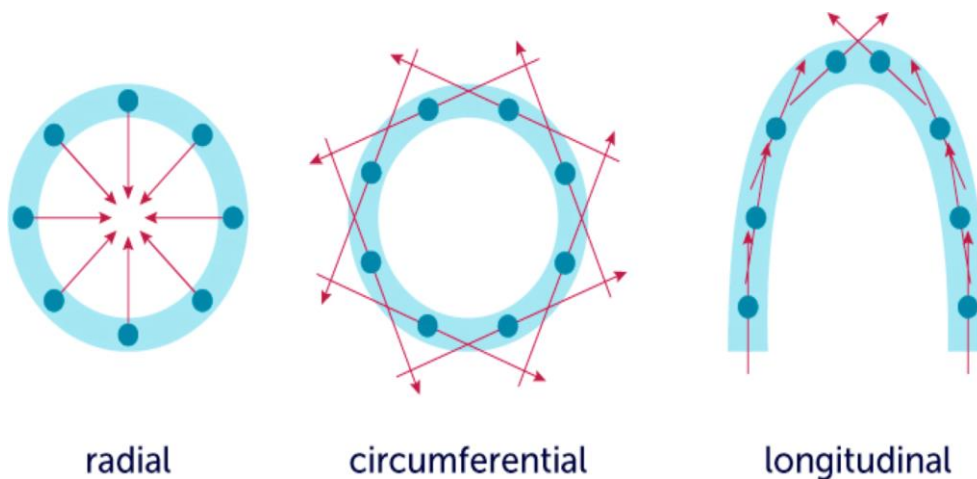


Figure 10 : différents plans d'analyse de la déformation myocardique par la technique du strain

La mesure de la valeur de strain s'effectue après enregistrement d'une boucle échographique de bonne qualité, sur un battement cardiaque, grâce à des logiciels de post-traitement, aujourd'hui directement intégrés au sein des échographes.

Il est demandé à l'opérateur d'indiquer manuellement le moment de fermeture de la valve aortique, ainsi que de repositionner si besoin les marqueurs correspondant aux points de déformation, au niveau de l'endocarde ventriculaire. Le suivi de la déformation et la valeur finale du strain sont alors réalisés automatiquement.

Le plan de déformation le plus étudié à ce jour, dans l'HTAP ainsi que pour d'autres pathologies avec retentissement ventriculaire droit, reste le strain longitudinal de la paroi libre du ventricule droit. Une valeur supérieure à  $-20\%$  ( $<20\%$  en valeur absolue) est considérée comme anormale. L'étude du strain longitudinal ventriculaire droit en échocardiographie a ainsi montré sa valeur pronostique dans l'hypertension artérielle pulmonaire au travers de nombreuses études (67-77) et est maintenant intégrée dans les recommandations des sociétés savantes pour l'évaluation de la fonction ventriculaire droite (1).

Une autre étude, s'intéressant à la population spécifique des HTAP associées aux cardiopathies congénitales (78), retrouve un pic de strain longitudinal abaissé et comparable aux autres HTAP non liées aux cardiopathies congénitales, mais également une différence de remodelage entre ces deux groupes. Le pic du strain transversal ventriculaire droit est ainsi meilleur chez les patients HTAP associée aux cardiopathies congénitales, et est associé à une meilleure survie.

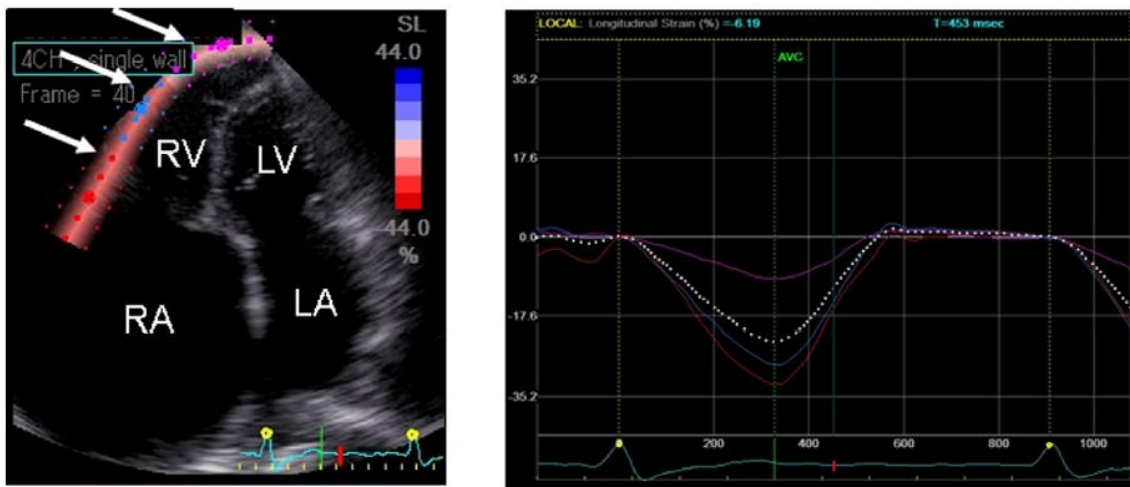


Figure 11 : étude du strain par échographie 2D de la paroi libre du ventricule droit, d'après Ozawa et Al. *Int J Cardiol.* 2014;174(2):426-30.

Toutefois, l'absence de prise en compte de la structure et de la déformation globale du ventricule droit dans les trois plans de l'espace reste une limite majeure devant la complexité du remodelage ventriculaire. La déformation circonférentielle du VD est en effet restée peu étudiée et ses valeurs sont non consensuelles, tout comme la déformation radiale, qui est quant à elle difficile à réaliser en 2D du fait de la finesse de la paroi ventriculaire droite dans des conditions habituelles, ce qui n'est toutefois pas le cas des patients avec HTAP qui présentent de façon quasi systématique une hypertrophie de la paroi ventriculaire droite.

### c. Volumes 3D :

L'arrivée des sondes d'échographie 3D permet l'apparition d'une nouvelle technique d'analyse échographique. Largement étudiée et validée pour l'étude du ventricule gauche (5-7, 66) , la technique est également aujourd'hui utilisée pour l'appréciation du ventricule droit.

L'analyse en 3D s'affranchit de la géométrie complexe du ventricule droit, qui rend trop variable et imprécise son analyse en 2D. Le volume ventriculaire et la FEVD ainsi obtenus sont comparables à ceux acquis via l'IRM cardiaque (4, 70, 79-85).

Comme recommandé par les sociétés d'échocardiographie américaines et européennes (86), la mesure s'effectue par post traitement d'une boucle échographique enregistrée sur 2 à 7 battements cardiaques. Les multiples acquisitions d'étroites données de volume, réalisées sur différents cycles, sont ensuite assemblées entre elles créant alors un seul ensemble de données volumétriques.

Cette boucle doit être acquise avec une profondeur minimale, sur une vue apicale 4 cavités modifiées permettant d'inclure le ventricule droit en entier, et afin d'atteindre une résolution temporelle supérieure à 20 volumes/sec selon les dernières recommandations de l'EACVI (4).

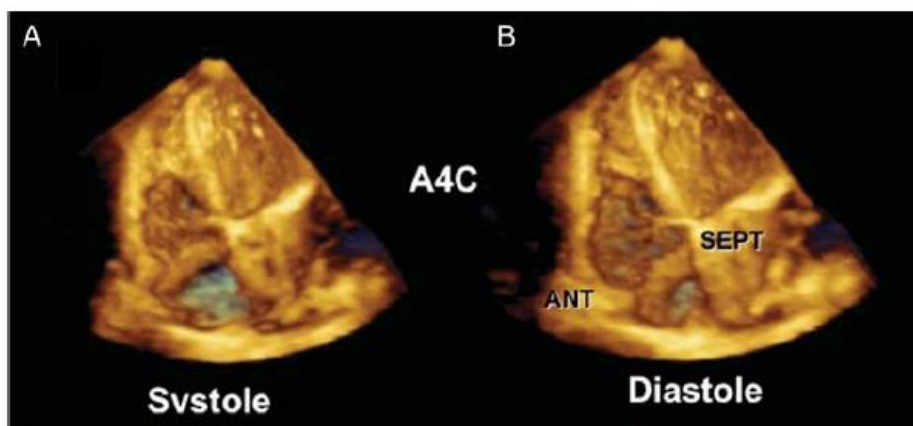


Figure 12 : image échographique 3D centrée sur le ventricule droit en systole (A) et diastole (B).

D'après Lang et al. recommandations EAE/ASE pour l'acquisition des images en échographie 3D, 2012 (86)



Les limitations de cette technique sont les mouvements cardiaques liés à la respiration du patient, toutes arythmies irrégulières, ainsi qu'une mauvaise fenêtre échographique.

Les données ainsi obtenues sont stockées et bénéficient dans un deuxième temps d'une phase dite de post-traitement via des programmes informatiques dédiés, permettant notamment le calcul des volumes et de la fraction d'éjection.

Les valeurs normales concernant les volumes ventriculaires droits sont :

-volume télédiastolique (VTDVD) : 35 à 87 ml/m<sup>2</sup> chez l'homme et 32 à 74 ml/m<sup>2</sup> chez la femme

-volume télésystolique (VTSVD): 10 à 44 ml/m<sup>2</sup> chez l'homme et 8 à 36 ml/m<sup>2</sup> chez la femme

On peut alors calculer facilement la fraction d'éjection du ventricule droit (FEVD) à l'aide de la formule suivante :  $FEVD = ((VTDVD - VTSVD) / VTDVD) \times 100$

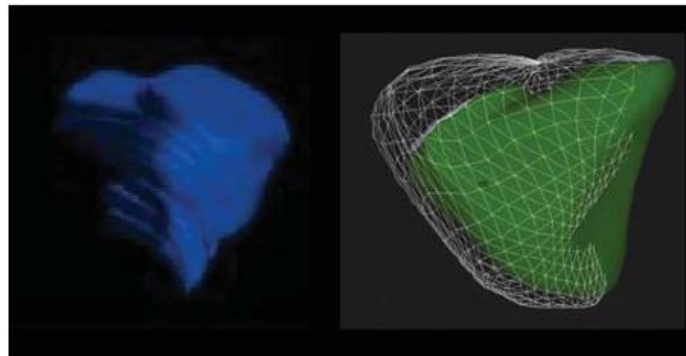


Figure 13 : détermination du volume ventriculaire droit par la méthode des disques (gauche), par suivi dynamique de l'endocarde en télédiastole et télésystole (droite).

D'après Lang et al. recommandations EAE/ASE pour l'acquisition des images en échographie 3D, 2012 (86)

#### d. Strain 3D :

Grâce aux acquisitions volumiques en échographie 3D, certains logiciels dédiés de post-traitement permettent en plus de l'analyse des volumes et de la fraction d'éjection, une analyse segmentaire de la déformation myocardique en trois dimensions.

Plusieurs études ont prouvé l'intérêt de l'utilisation du strain 3D sur l'analyse ventriculaire droite (87-91) notamment chez des patients avec HTAP. En 2014, l'équipe de Smith *et Al.* (89) retrouve en effet une différence significative de l'area strain, du strain longitudinal et circonférentiel, tous abaissés chez des patients atteints d'hypertension pulmonaire, par rapport à des témoins sains (bien qu'utilisant un logiciel dédié au ventricule gauche avec un a priori de forme de type ellipsoïde). L'area strain et le strain circonférentiel étaient corrélés significativement à la FEVD. L'area strain était également retrouvé comme facteur indépendant prédictif de mortalité chez ces patients.

Un an plus tard, la publication de Vitarelli *et al.* (90) montre, chez des patients avec hypertension pulmonaire, la robustesse de l'analyse du VD (limitée cependant également par l'utilisation du logiciel EchoPAC, car dédié au ventricule gauche) via l'utilisation du speckle tracking à la fois en 2D et 3D, indiquant une meilleure analyse de la fonction VD par rapport aux paramètres standards 2D, et en corrélation avec des paramètres hémodynamiques mesurés en cathétérisme cardiaque droit.

De façon plus précise, une étude de la déformation régionale ventriculaire droite chez des patients avec hypertension pulmonaire (88) montre une diminution significative du strain longitudinal, circonférentiel et de l'area strain dans tous les segments, par rapport aux témoins. L'analyse segmentaire réalisée révèle également en dehors du rôle prédominant de la déformation de la paroi libre du VD, un rôle important des autres régions ventriculaires, participant également à l'area strain global du ventricule droit, retrouvé comme puissant facteur prédictif indépendant de mortalité.

### e. Logiciel de post-traitement des données 3D dédié au VD:

Le logiciel TomTec 4D RV Function 2.0 (TomTec imaging systems, Germany) est le seul logiciel à ce jour dédié au ventricule droit permettant une quantification volumique à partir d'images d'échographie 3D au format Dicom (92).

Niemann *et al.* (80) montrent une excellente corrélation entre l'échographie 3D et l'IRM, pour l'analyse des volumes systoliques ( $r= 0.99$ ), diastoliques ( $r= 0.98$ ) et de la fraction d'éjection ( $r= 0.91$ ) du VD à l'aide du logiciel Tomtech 4D RV.

La quantification des volumes 3D peut également se faire à partir de plusieurs coupes échographiques 2D et d'une reconstruction à l'aide de modèles prédéfinis (Ventripoint Medical System, Ventripoint Diagnostics Ltd.), mais cette technique est limitée par l'absence d'analyse en temps réel, la variabilité de la fréquence cardiaque, son coût et l'absence d'études cliniques de large échelle (93-94)

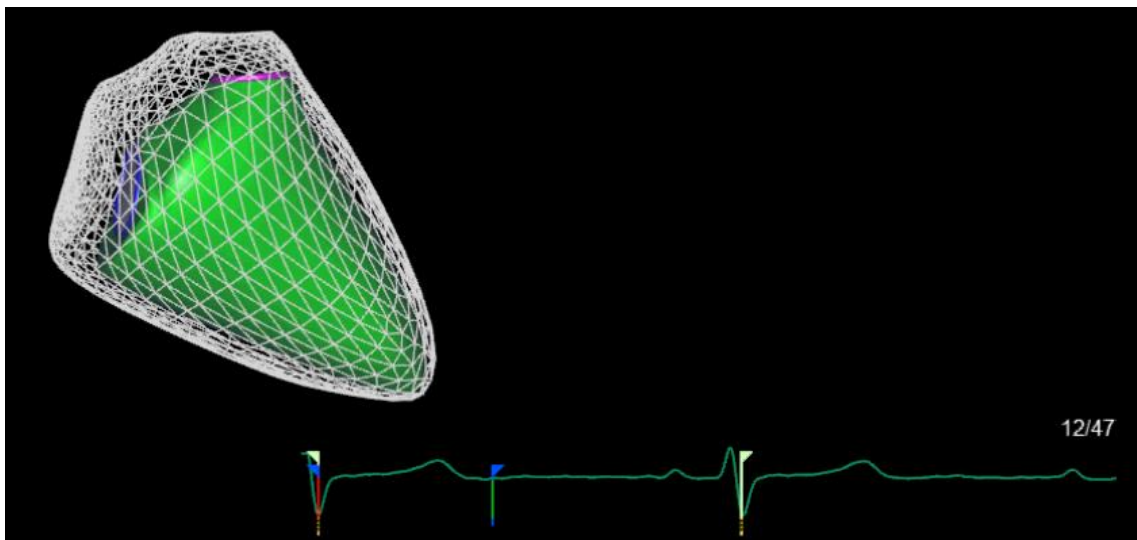


Figure 14 : représentation du maillage dynamique de points myocardiques ventriculaires droits, logiciel TomTec.

Le logiciel TomTec permet la réalisation d'un système de maillage (figure 14), suivant les différents segments ventriculaires droits pendant le cycle cardiaque.

Ceci s'obtient après délimitation de l'endocarde par l'opérateur en télédiastole et télésystole, après repérage de points anatomiques d'ancrage : la valve mitrale, la valve tricuspide, ainsi que l'apex ventriculaire gauche et droit (figure 15).

L'analyse permet alors la visualisation dynamique de la contraction myocardique sous la forme d'une séquence ciné, qui aide à vérifier la bonne poursuite systolo-diastolique du contour endocardique. En cas de discordance, l'opérateur peut alors repositionner les points du contour endocardique. Après acceptation finale de la détection et du contourage, l'acquisition graphique des données (volumes télédiastoliques, télésystoliques, FEVD) est obtenue en quelques secondes.

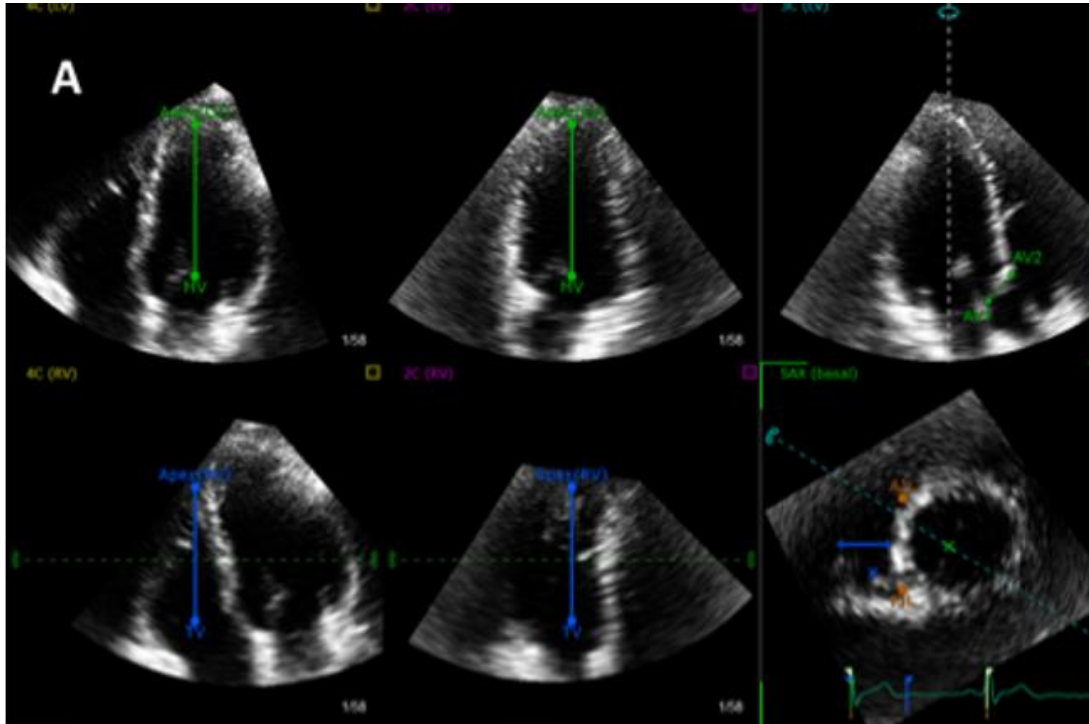


Figure 15 : Positionnement des points anatomiques de référence, logiciel TomTec.

En haut de gauche à droite : valve mitrale et apex ventriculaire gauche ; chambre de chasse ventriculaire gauche.  
 En bas, de gauche à droite : valve tricuspide et apex ventriculaire droit ; tricuspide, diamètre ventriculaire droit en coupe petit axe, portion antérieure et inférieure du septum interventriculaire (points oranges), valve mitrale.

Ces maillages ainsi obtenus comportent des correspondances spatiales, c'est à dire que tous les maillages de VD des patients en général comportent le même nombre de points, permettant des comparaisons directes inter-patient. L'export de ces maillages associés à des calculs sous MATLAB et une représentation des maillages sur le logiciel VTK (analyse mathématique de type morphométrie computationnelle) permettent l'obtention de la déformation et du déplacement dans les différents plans de l'espace en chaque point du maillage ventriculaire droit. La définition de l'axe longitudinal permet donc de définir le déplacement et la déformation de surface, longitudinal et circonférentiel.

## SECONDE PARTIE : ETUDE SCIENTIFIQUE

### PROBLEMATIQUE ET HYPOTHESE :

Nous avons vu que l'HTAP est une pathologie grave, responsable d'une mortalité élevée, par le biais d'une défaillance cardiaque ventriculaire droite (1, 8-10), et que, paradoxalement, le pronostic des patients atteints d'HTAP associée aux cardiopathies congénitales (HTAP-CC) est démontré comme meilleur par rapport au reste des patients atteints d'HTAP (HTAP non-CC) (12-16). Par ailleurs, l'évolution de ces patients HTAP-CC est directement liée au type de cardiopathie congénitale sous-jacente. Les patients avec un shunt post-tricuspidé possèdent en effet une mortalité moindre comparés aux shunt pré-tricuspidé (95).

L'apparition des nouvelles techniques d'imagerie (échographie 3D, technique du speckle tracking), analysant précisément la déformation myocardique, offrent aujourd'hui de nouvelles perspectives dans l'étude ventriculaire droite ; l'échographie 2D restant limitée par la géométrie complexe du VD (65). Une étude précédente relève en effet, à l'aide du speckle tracking 2D, des différences de déformation myocardique ventriculaire droite, entre patients HTAP-CC et HTAP non-CC (12). D'autres études valident l'analyse en échographie 3D de la fonction et du strain ventriculaire droit comme facteurs pronostiques dans l'HTAP (87-91).

L'analyse précise de la déformation myocardique ventriculaire droite des patients HTAP-CC reste, malgré tout, peu étudiée à ce jour. **L'hypothèse principale soulevée afin d'expliquer cette meilleure survie, concerne un remodelage du ventricule droit différent chez les patients HTAP-CC, à l'aide d'une conformation différente de l'orientation des fibres myocardiques.**

Nous avons donc choisi d'étudier les différences de déformation ventriculaire droite en échographie 3D, de patients atteints d'HTAP-CC, de patients atteints d'HTAP non-CC, ainsi que d'un groupe témoin.

## METHODES :

### Population étudiée et schéma de l'étude :

Nous avons conduit une étude de cohorte prospective, non interventionnelle, multicentrique, au niveau national (CHU de Nice, centre hospitalier de Marie-Lannelongue, CHU de Montpellier, CHU de Toulouse, CHU de Bordeaux et Hôpital Européen Georges Pompidou). Entre juin 2015 et juin 2017, les patients étaient consécutivement recrutés, au moment de la réalisation de la première échocardiographie de l'étude pour les patients. Concernant la comparaison HTAP-CC / patients HTAP d'autres causes, une partie de type cas-témoin a été réalisée, comparant 3 groupes : HTAP-CC / HTAP d'autres causes et témoins indemnes de cardiopathie.

Trois groupes de patients, ont été étudiés : patients avec HTAP en lien avec une cardiopathie congénitale (HTAP-CC), patients avec HTAP d'autre étiologie (HTAP non-CC), ainsi qu'un groupe de témoins sains. De sorte que les groupes soient de même effectif, un patient HTAP non-CC ainsi qu'un témoin, tous deux appariés sur l'âge et le sexe, étaient inclus pour chaque patient HTAP-CC.

Les critères d'inclusion « patients » étaient un âge supérieur à 18 ans, un diagnostic de l'hypertension artérielle pulmonaire confirmé par la mesure d'une pression artérielle pulmonaire moyenne supérieure ou égale à 25 mmHg avec pression capillaire pulmonaire inférieure à 15 mmHg par cathétérisme cardiaque droit, une stabilité clinique depuis au moins un mois avant l'inclusion (exprimée notamment par l'absence de modification du traitement spécifique de l'HTAP depuis minimum un mois). Les patients du groupe HTAP non-CC correspondent aux étiologies du groupe 1 de la classification actualisée de Simonneau (31).

Les critères d'exclusion concernaient les patients HTAP-CC présentant une physiologie uni-ventriculaire ou avec un ventricule droit en position systémique ; les patients avec une mauvaise fenêtre ultrasonore ; toute cardiopathie gauche associée ainsi que les patients en arythmie au moment de l'échocardiographie.

En association à la réalisation de l'échographie cardiaque à l'inclusion, étaient collectées les données cliniques et démographiques (âge, sexe, index de masse corporelle (IMC), étiologie et traitement médicamenteux spécifique de l'HTAP, statut fonctionnel NYHA, saturation en oxygène au repos), un test de marche des 6 minutes, ainsi que les données biologiques (BNP, Nt-pro-BNP).

Nous avons recueilli le consentement oral des patients après information appropriée et explications sur l'utilisation des données échographiques anonymisées. Un formulaire CNIL a été déposé concernant le recueil informatique des données patients anonymisées.

### Critère de jugement :

Notre critère de jugement principal était l'évaluation et la comparaison entre les différentes populations de la déformation 3D du ventricule droit, par un critère composite associant : l'area strain VD 3D global, le strain longitudinal VD 3D global et le strain circonférentiel VD 3D global.

Les critères de jugement secondaires portaient sur l'analyse de la déformation ventriculaire droite segmentaire, le ventricule droit étant alors divisé entre 8 segments représentés figure 16. Le ventricule droit est ainsi premièrement divisé en 2 moitiés septale et apicale. Chacune de ces 2 parties sont alors subdivisées en 4 segments :

- Apex
- Paroi médiane
- Chambre d'admission (RVIT)
- Chambre d'éjection (RVOT)

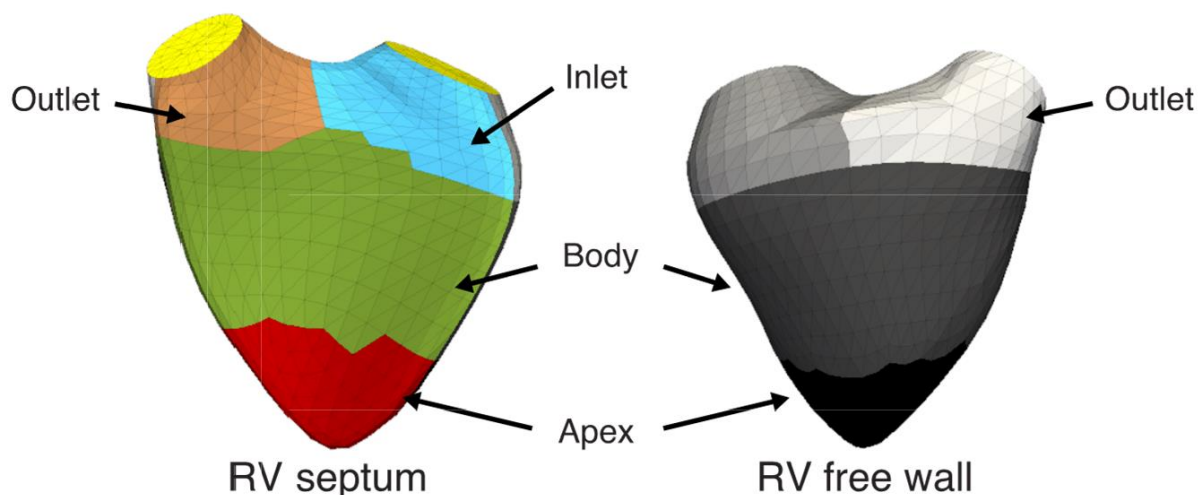


Figure 16 : représentation des 8 segments ventriculaires droits étudiés.

A droite, partie septale : Inlet = chambre d'admission septale (RVIT septal), Outlet = chambre d'éjection septale (RVOT septal), Body = paroi médiane septale, Apex = apex septal.

A gauche, paroi latérale : Inlet = chambre d'admission latérale (RVIT latéral), Outlet = chambre d'éjection latérale (RVOT latéral), Body = paroi médiane latérale, Apex = apex latéral.

Nous avons également étudié les différences de déformation au sein du groupe HTAP-CC, en fonction du type de shunt, caractérisé par une position pré ou post-tricuspidé.

Une comparaison des données 3D volumiques et de fraction d'éjection ventriculaire droite entre les 3 groupes de patients a été réalisée. Finalement, nous avons observé le rôle pronostic de la déformation globale et segmentaire du ventricule droit sur la morbi-mortalité liée à l'HTAP, qui était définie par la survenue d'un décès (dont l'imputabilité liée à l'HTAP était laissée à l'appréciation du clinicien en charge du patient), ou d'une transplantation pulmonaire ou cardio-pulmonaire.

### Paramètres échographiques :

Les échographies cardiaques lors de l'inclusion des patients étaient réalisées par des opérateurs expérimentés, à l'aide d'échographes IE33 ou EPIQ-7 équipés d'une sonde matricielle X5-1 (Philips Medical system, Andover, MA), d'échographes Vivid 7 ou Vivid 9 équipés d'une sonde matricielle 4D (GE Healthcare, USA). Les mesures échographiques étaient



accomplies selon les recommandations des sociétés savantes européennes et américaines (2-4, 86).

L'évaluation de la fonction ventriculaire droite en 2D comprenait les paramètres standards validés dans l'évaluation et le pronostic de l'hypertension artérielle pulmonaire (3, 8, 17-21) : le TAPSE mesurée en mode temps-mouvement sur la paroi latérale de l'anneau tricuspide ; la vélocité de l'onde S' à l'anneau latéral tricuspide et l'accélération myocardique lors de la contraction isovolumique (IVA) mesurées via le doppler pulsé tissulaire sur la paroi latérale de l'anneau tricuspide ; la mesure de la pression artérielle systolique pulmonaire évaluée grâce à l'équation de Bernoulli modifiée appliquée sur le gradient maximal retrouvé entre ventricule et oreillette droite ; la surface de l'oreillette droite en télésystole sur une coupe 4 cavités ; la quantification d'une insuffisance tricuspide ; ainsi que l'estimation de la pression atriale droite via la taille et le pourcentage de collapsus de la veine cave inférieure.

Nous avons, pour chaque patient à l'inclusion, procédé à la réalisation d'une boucle échographique en acquisition sur plusieurs cycles cardiaques après positionnement d'électrodes d'ECG, via une incidence 4 cavités centrée sur le VD (déplacement antérieur de la sonde), en mode 3D Volume Total. Une attention particulière était menée sur la largeur du secteur à minimiser permettant d'inclure uniquement le ventricule droit, ainsi que sur l'ajustement de la profondeur et de la focale, afin de maximiser au mieux la résolution et le taux d'image par seconde. Dans un souci de standardisation des examens et afin de faciliter l'interprétation des résultats finaux des paramètres échographiques, cette boucle était exécutée au cours d'une seule inspiration profonde, se devait de durer au moins 2 cycles cardiaques, et de présenter une résolution temporelle d'au moins 20 volumes/secondes.



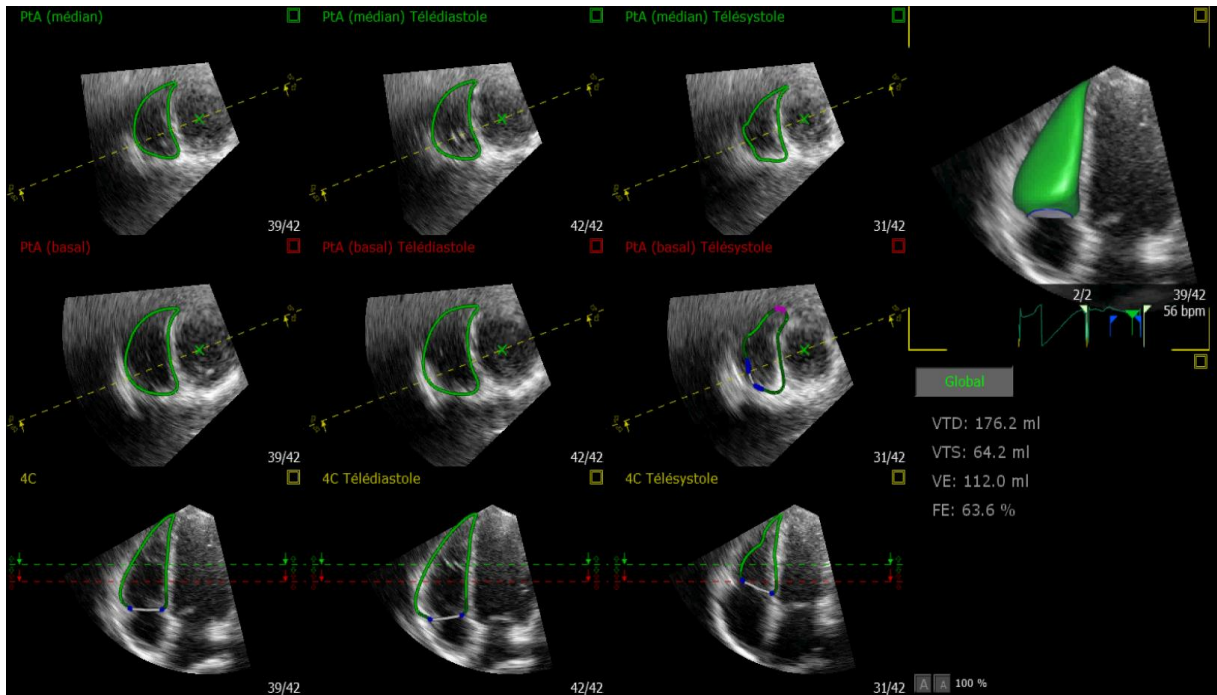


Figure 18 : délimitation et suivi le long du cycle cardiaque du contour endocardique ventriculaire droit ; logiciel TomTec.

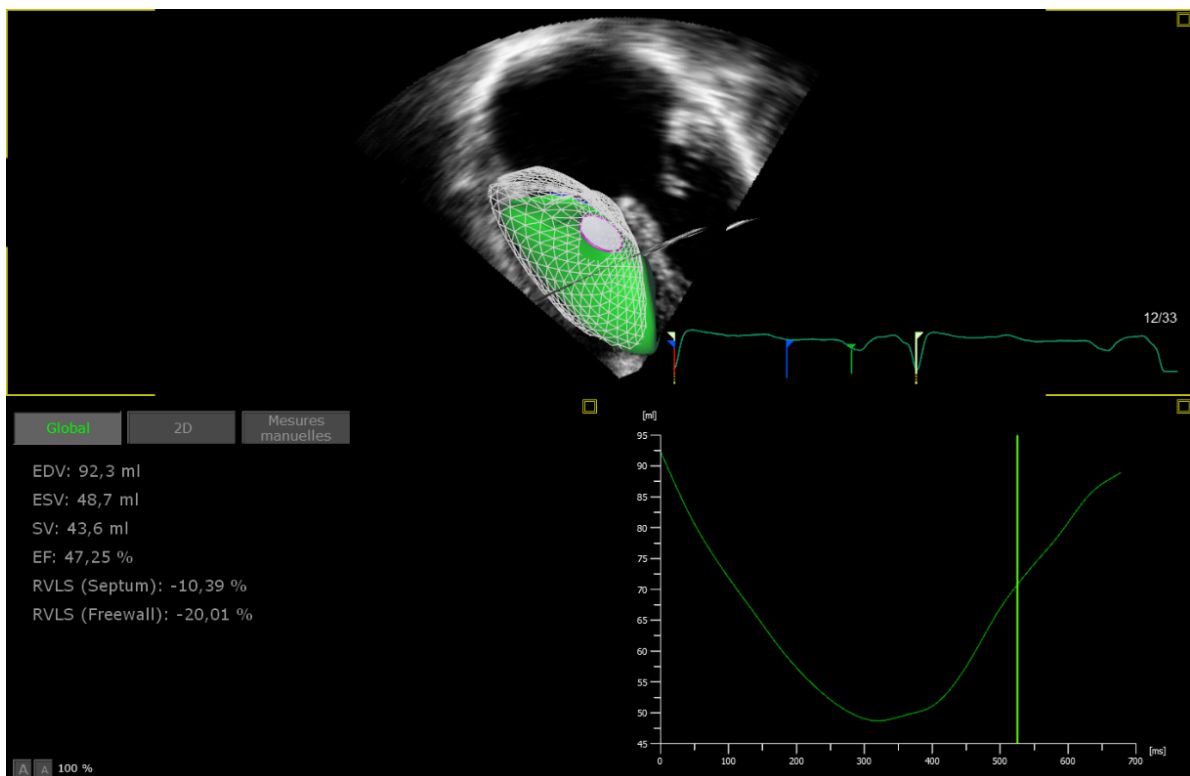


Figure 19 : exemple de résultats de l'analyse de la FEVD et des volumes ventriculaires droits via le logiciel TomTec

### Analyse du maillage par un calcul de morphométrie computationnelle :

Le modèle dynamique de maillage de points endocardique ainsi obtenu était dans un second temps exporté et traité à l'aide d'un logiciel non commercialisé de l'institut national de recherche en informatique et en automatique (INRIA Sophia, UCA, France et CREATIS, Lyon, CNRS UMR 5220, INSERM U1206, Université Lyon 1, France).

A partir de ces maillages, le mouvement (déplacement) et la déformation le long des différents axes ont été calculés (Logiciel Matlab, représentation sur VTK, Nicolas Duchateau, Inria Sophia-Antipolis et Creatis, Insa, Lyon). L'analyse a été réalisée de façon globale sur tout le VD, y compris le septum, sur la paroi libre ventriculaire droite ainsi qu'au niveau de chaque segment.

Le strain mesuré est « l'engineering strain » correspondant au changement relatif de longueur de chaque point (chaque point étant voisin d'un autre point de 5 mm). Le strain radial n'était pas évalué devant la nécessité de traiter la paroi épicaudique et de la grande variabilité inter et intra-observateur décrite de la mesure. L'area strain correspond à la déformation de surface au niveau de chaque triangle du maillage. Ce paramètre couple la déformation systolique dans les directions longitudinales et circonférentielles.

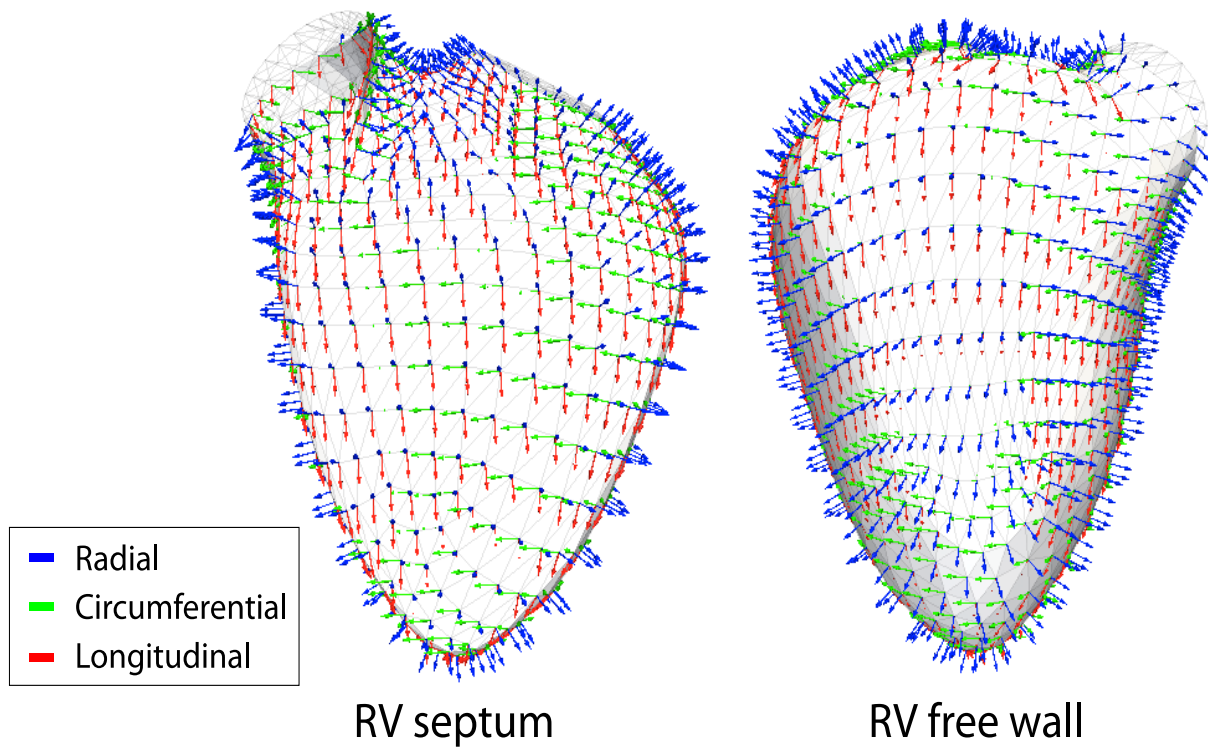


Figure 20 : Exemple d'une analyse de la déformation globale et segmentaire de l'area strain (bleu), du strain circonferentiel (vert) et du strain longitudinal (rouge).

## Suivi des patients :

Après inclusion lors de la réalisation de l'échographie 3D, le suivi des patients était réalisé régulièrement au moyen d'une consultation ou d'une courte hospitalisation, dans le cadre du suivi habituel de leur HTAP.

Il comportait un contrôle des paramètres cliniques comme la saturation en oxygène au repos, le statut fonctionnel NYHA, le test de marche des 6 minutes ; des paramètres biologiques avec analyse du taux de BNP ou NT-pro-BNP ; des paramètres échographiques (TAPSE, surface de l'oreillette droite, onde S', IVA, estimation des PAPs et de la pression atriale droite) ainsi que des paramètres thérapeutiques avec notification de modifications de posologie ou de changement de classe thérapeutique spécifique à l'HTAP.

Le suivi était interrompu lors de la sortie de l'étude du patient, définie par le décès ou l'atteinte de la date d'arrêt de l'étude (figure 21).

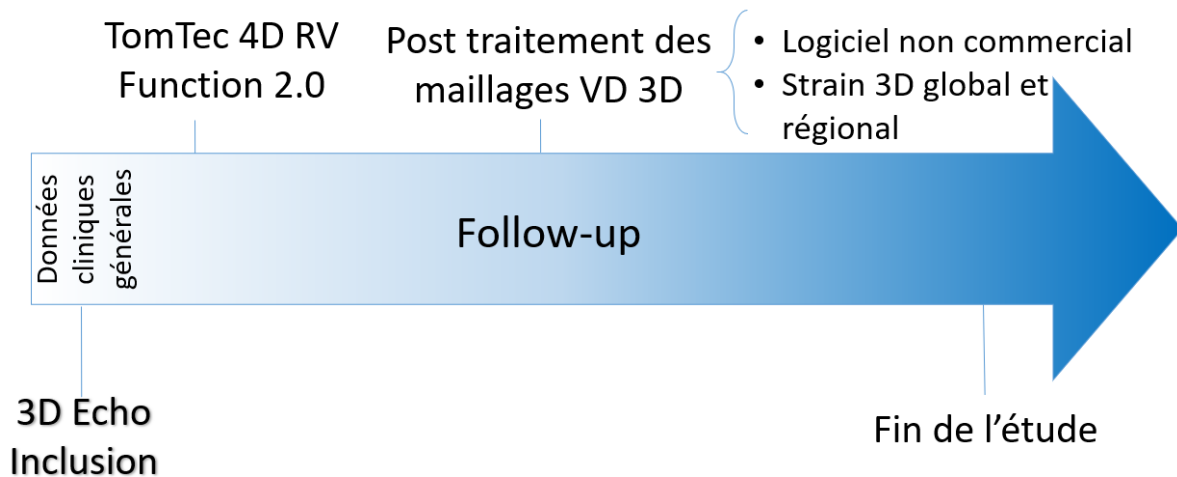


Figure 21 : schéma représentant le déroulement de l'étude.

## Analyse statistique :

La population étudiée est décrite par le biais de moyennes +/- déviations standards (DS) pour les variables quantitatives ; ou via les fréquences (%) pour les variables qualitatives. Lorsque les variables étaient normalement distribuées, nous avons utilisé le test t de Student afin de comparer les différents groupes. Lorsque la normalité de la variable n'était pas retrouvée, le test de Mann-Whitney a été effectué. Les données qualitatives ont été comparées à l'aide du test du Chi-2. Les paramètres de strain, de FEVD et de volume en 3D au sein des 3 différents groupes, ont été analysés à l'aide du test de l'Anova. Lorsque la comparaison des trois groupes grâce au modèle de l'Anova retrouvait une différence significative sur une de ces variables, la correction de Bonferroni a été appliquée (ce qui permet la comparaison groupe à groupe, avec alors un seuil de significativité diminué à 1.7% ( $p < 0.017$ ), permettant ainsi le contrôle des faux positifs dû à la multiplication des tests). Une analyse de survie a été accomplie pour les groupes HTAP-CC et HTAP non-CC, où les patients perdus de vue ont été censurés à leur date de dernière nouvelle. Un patient sans évènement à 18 mois ou plus de suivi est considéré comme censuré à cette date. La significativité statistique est définie avec un seuil alpha à 5% ( $p < 0.05$ ) pour tous les test (en dehors du test de Bonferroni). La relation entre les paramètres échocardiographiques 3D de déformation globale et le décès a été évaluée avec l'utilisation d'un modèle de régression à risques proportionnels de Cox univarié et multivarié, en utilisant la date de l'échocardiographie comme date de début.

Nous avons inclus dans ce modèle, en plus du paramètre de déformation étudié, les facteurs pronostics connus de l'HTAP, à savoir l'âge, l'indice de masse corporelle, le sexe, le statut NYHA, la saturation au repos en air ambiant, le dosage du BNP, la distance parcourue au test de marche de 6 minutes et le TAPSE. Concernant le choix des variables d'ajustement pour le modèle multivarié, les facteurs pronostics connus listés ci-dessus n'ont été inclus dans le modèle final, que si associés à la morbi-mortalité de manière univariée avec un degré de significativité  $p < 0.20$ . Les analyses ont été menées à l'aide des logiciels Xlstat v.2019 et SPSS v.26.

## RESULTATS :

### Caractéristiques générales de la population étudiée :

Initialement, 34 patients du groupe HTAP-CC ont été évalués comme éligibles à l'inclusion. Comme représenté dans le flow chart de l'étude (figure 22), 7 patients ont été exclus, étant donné leur échographie non analysable. Parmi ces derniers, 6 patients présentaient un défaut informatique d'export des données 3D, aboutissant à des examens illisibles sur le logiciel de post-traitement, tandis qu'un patient possédait une fenêtre échographique médiocre.

Au total, nous avons inclus 81 patients dans les différents centres participants, entre juin 2015 et juin 2017 : 27 patients avec HTAP-CC, 27 patients HTAP non-CC, ainsi que 27 témoins. La durée de suivi moyenne était similaire dans les deux groupes HTAP-CC et HTAP non-CC ( $25.98 \pm 11.52$  mois vs  $22.21 \pm 13.84$  mois ;  $p= 0.282$ ). Aucun patient n'a été perdu de vue dans les deux groupes. L'âge moyen de la population HTAP était de  $50 \pm 17$  années. On notait une prédominance du sexe féminin, représenté en moyenne à 68.5%.

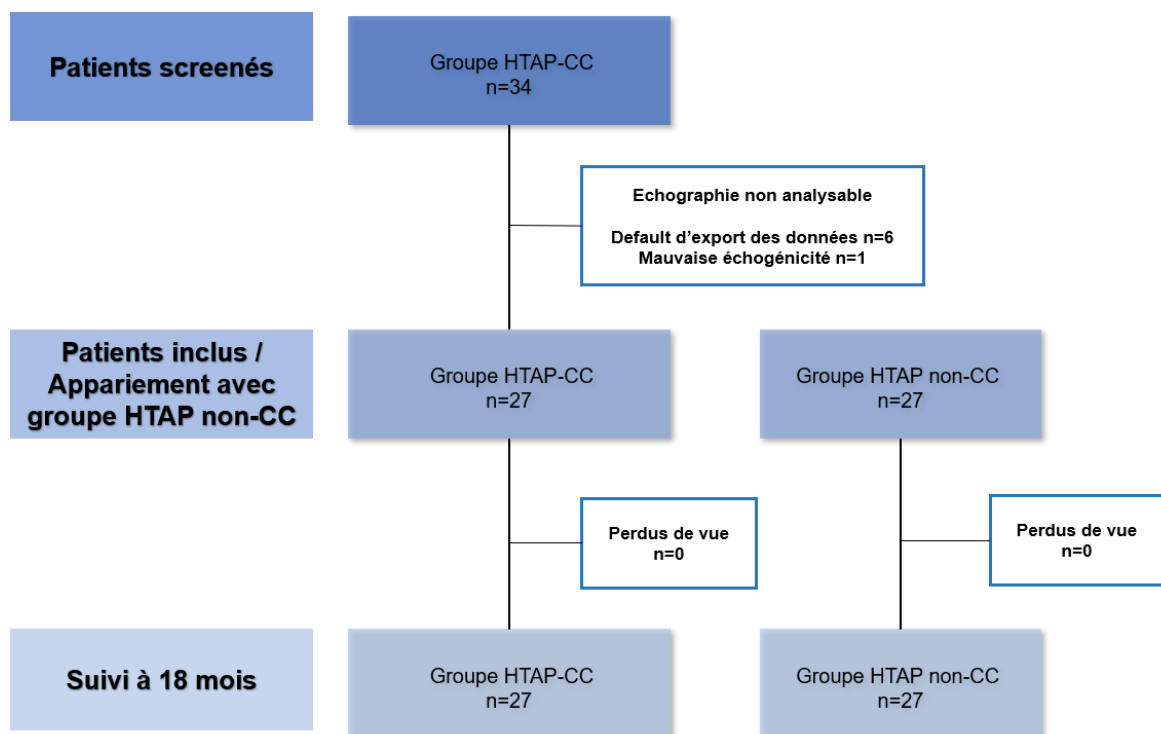


Figure 22 : Flow chart de l'étude.



Le groupe HTAP-CC est composé par 12 patients avec communication inter-atriale ou retour veineux pulmonaire anormal partiel (40.8%) dont 2 patients avec CIA fermée, 10 patients avec communications inter-ventriculaires (37%), 2 patients atteints de canal atrio-ventriculaire complet, un patient présentant un canal artériel persistant, ainsi que 2 patients avec associations de shunt pré et post tricuspide (un patient présentant une CIA et une CIV fermée, ainsi qu'un patient atteint d'une CIA en association avec un canal artériel).

Concernant les patients du groupe HTAP non-CC, 9 patients (33.3%) présentent une HTAP idiopathique, et 7 patients (25.9%) une HTAP associée à une hypertension portale. 7 patients (25.9%) sont atteints d'une HTAP associée à une connectivite dont 3 (11.1%) souffraient de sclérodermie. Le reste des étiologies comprend une cause toxique pour 2 patients, une infection par le virus de l'hépatite C, une par le VIH.

### Comparaison des différents groupes :

#### Comparaison des critères cliniques et biologiques :

Le tableau 2 résume les principales données démographiques et clinico-biologiques des patients HTAP-CC et HTAP non-CC.

Il n'est pas retrouvé de différence statistiquement significative sur l'âge des patients (47.6 vs 52.5 ans ;  $p=0.313$ ) ainsi que sur le sexe à prédominance féminin dans les deux groupes (76.9% dans le groupe HTAP-CC vs 57.7% pour le groupe HTAP non-CC ;  $p=0.221$ ) (lorsque l'appariement sur l'âge et le sexe était impossible, l'âge a été favorisé par rapport au sexe, ce qui explique la différence, bien que statistiquement non significative). Les patients du groupe HTAP-CC présentent de façon significative un IMC plus bas que celui des patients HTAP non-CC ( $22.17 \pm 5.48$  vs  $25.20 \pm 5.28$   $\text{kg.m}^{-2}$  ;  $p=0.016$ ).

Une classe NYHA plus élevée est notée à l'inclusion dans le groupe HTAP non-CC de façon significative ( $p=0.050$ ). On retrouve ainsi 17 patients (63%) HTAP non-CC en stade NYHA supérieur ou égal à 3, contre seulement 8 patients HTAP-CC.

Les deux groupes sont comparables sur le critère clinique de la distance parcourue lors du TM6 ( $405 \pm 96$  mètres dans le groupe HTAP-CC vs  $360 \pm 116$  mètres dans le groupe HTAP non-CC ;  $p=0.33$ ) ; ainsi que sur le taux de BNP à l'inclusion ( $163 \pm 154$  pg/ml dans le groupe HTAP-CC

vs  $266 \pm 232$  pg/ml pour les patients HTAP non-CC ;  $p=0.10$ ). Une saturation en oxygène au repos significativement plus basse est objectivée chez les patients HTAP-CC (87% vs 93% ;  $p<0.0001$ ). La majorité des patients bénéficient dans leur traitement, lors de l'inclusion, d'une thérapie spécifique de l'HTAP (93 % des patients HTAP-CC et 96% des patients HTAP non-CC). Nous avons observé une différence significative sur la classe thérapeutique du sildénafil (41% dans le groupe HTAP-CC vs 88% dans le groupe HTAP non-CC ;  $p<0.0001$ ) et des prostacyclines intra-veineuses (6% dans le groupe HTAP-CC vs 35% dans le groupe HTAP non-CC ;  $p=0.01$ ), prescrites de manière prédominante dans le groupe des HTAP non-CC.

Les témoins sont comparables aux patients en termes d'âge et de qualité d'image échographique évaluée par le volume rate (tableau 1). Nous constatons cependant une proportion de sexe féminin statistiquement significative entre le groupe témoin et le groupe HTAP-CC, en faveur de ce dernier (21 patients vs 11 patients ;  $p= 0.005$ )

<b>CARACTERISTIQUES</b>	HTAP-CC (n=27)	HTAP non- CC (n=27)	Témoins (n=27)	p
Sexe, N (%)	21(76.9)	16 (57.7)	11 (40.74)	<b>0.02</b>
Age (années), moyenne (SD)	47.62 (17.9)	52.46 (16.4)	45.52 (18.02)	0.29
Volume rate, moyenne (SD)	20.48 (4.79)	20.52 (8.05)	22.33 (6.06)	0.50

*Tableau 1 : comparaison des témoins avec les patients atteints d'HTAP via le test de l'Anova.*

	HTAP-CC (n=27)	HTAP non-CC (n=27)	p
<b>CARACTERISTIQUES GENERALES</b>			
<b>Age</b> (années), moyenne (DS)	47.62 (17.9)	52.46 (16.4)	0.313
<b>Sexe féminin</b> , N (%)	21 (76.9)	16 (57.7)	0.221
<b>IMC (kg.m<sup>-2</sup>)</b> , moyenne (DS)	22.17 (5.48)	25.20 (5.28)	<b>0.016</b>
<b>Stade NYHA</b> , N (%)	-	-	<b>0.050</b>
I	2 (7.7)	0 (0)	-
II	16 (61.5)	10 (37)	-
III	7 (26.9)	11 (40.7)	-
IV	1 (3.8)	6 (22.2)	-
<b>TM6</b> (mètres), moyenne (DS)	405.39 (96.3)	360.22 (115.6)	0.331
<b>BNP</b> (pg/ml), moyenne (DS)	163.15 (154.6)	266.13 (231.8)	0.103
<b>SpO2 au repos</b> (%), moyenne (DS)	87.31 (5.1)	93.35 (2.7).	<b>&lt;0.0001</b>
<b>Traitement spécifique HTAP</b> , N (%)	25 (92.6)	26 (96.3)	-
Bosentan	19 (70.4)	17 (63.0)	0.772
Sildénafil	7 (41.2)	15 (88.2)	<b>&lt;0.0001</b>
Tadalafil	7 (41.2)	10 (58.8)	0.298
Ambrisentan	2 (11.8)	3 (17.7)	0.820
Prostacyclines intra-veineuses	1 (5.9)	6 (35.3)	<b>0.012</b>
Prostacyclines inhalées	0	2 (11.8)	0.197

Tableau 2 : caractéristiques générales des patients HTAP-CC et HTAP non-CC

### Comparaison des données échographiques 2D :

Les caractéristiques échographiques en 2D des patients HTAP-CC et HTAP non-CC sont résumées dans le tableau 3.

La qualité des images échographiques évaluée par le volume rate ( $20.48 \pm 4.79$  pour les HTAP-CC vs  $20.52 \pm 8.05$  pour les HTAP non-CC ;  $p=0.7$ ) est similaire dans les deux groupes.

Il n'existe pas de différence significative entre les deux groupes de patients concernant la FEVG ( $68.48\% \pm 9.15$  dans le groupe HTAP-CC vs  $70\% \pm 8.5$  dans le groupe HTAP non-CC ;  $p=0.55$ ). Nous observons, chez les patients avec HTAP associée aux cardiopathies congénitales, des pressions pulmonaires systoliques significativement plus importantes que les patients avec HTAP non-CC ( $97.13 \text{ mmHg} \pm 21.78$  vs  $78.5 \text{ mmHg} \pm 22.8$  ;  $p=0.004$ ).

Les patients du groupe HTAP non-CC présentent une oreillette droite significativement plus dilatée ( $22.57 \text{ cm}^2 \pm 10.59$  pour les HTAP-CC vs  $27.73 \text{ cm}^2 \pm 8.99$  pour les HTAP non-CC ;  $p=0.03$ ) ; ainsi qu'une tendance à une pression atriale droite plus importante ( $8.80 \text{ mmHg} \pm 3.72$  pour les patients HTAP-CC vs  $11.44 \text{ mmHg} \pm 5.03$  pour les HTAP non-CC ;  $p=0.07$ ).

On ne retrouve aucune différence significative concernant les paramètres classiques évaluant la fonction ventriculaire droite comme l'onde S' ( $10.8 \text{ cm/s} \pm 1.89$  pour les HTAP-CC vs  $10.67 \text{ cm/s} \pm 2.54$  dans le groupe HTAP non-CC ;  $p=0.79$ ) , l'IVA ( $1.98 \text{ m/s}^2 \pm 0.58$  pour les HTAP-CC vs  $1.94 \text{ m/s}^2 \pm 0.86$  pour les HTAP non-CC ;  $p=0.85$ ) ou encore le TAPSE ( $19.9 \text{ mm} \pm 4.95$  pour les HTAP-CC vs  $18.5 \text{ mm} \pm 5.84$  pour les HTAP non-CC ;  $p=0.36$ ). La présence d'une insuffisance tricuspide jugée importante (5 patients HTAP-CC vs 7 patients HTAP non-CC ;  $p=0.5$ ) est également similaire dans les deux groupes.

<b>DONNEES ECHOGRAPHIQUES 2D</b>	HTAP-CC	Effectifs n=	HTAP non- CC	Effectifs n=	p
<b>FEVG (%)</b> , moyenne (DS)	68.48 (9.15)	26	69.94 (8.54)	27	0.55
<b>PAPs (mmHg)</b> , moyenne (DS)	97.13 (21.78)	25	78.5 (22.80)	25	<b>0.004</b>
<b>Onde S<sup>2</sup>(cm/s)</b> , moyenne (DS)	10.83 (1.89)	27	10.67 (2.54)	26	0.79
<b>IVA (m/s<sup>2</sup>)</b> , moyenne (DS)	1.98 (0.58)	24	1.94 (0.86)	23	0.85
<b>TAPSE (mm)</b> , moyenne (DS)	19.90 (4.95)	26	18.51 (5.84)	27	0.36
<b>Surface OD (cm<sup>2</sup>)</b> , moyenne (DS)	22.57 (10.59)	25	27.73 (8.99)	26	<b>0.03</b>
<b>POD estimée (mmHg)</b> , moyenne (DS)	8.80 (3.72)	27	11.44 (5.03)	26	0.07
<b>IT moyenne à sévère, N (%)</b>	5 (18.5)	27	7 (25.9)	27	0.5
<b>Frame rate</b> , moyenne (DS)	20.48 (4.79)	27	20.52 (8.05)	26	0.7

Tableau 3 : comparaison des données échographiques 2D des patients HTAP-CC et HTAP non-CC

#### Comparaison des données échographiques 3D :

Le tableau 4 résume les résultats de la comparaison au sein des trois groupes de patients sur les données échographiques obtenues en trois dimensions par le modèle de l'Anova. En dehors du strain circonférentiel de la portion septale de la chambre d'admission, il existe une différence significative entre les 3 groupes pour les autres valeurs de strain, de FEVD et de calcul de volume télédiastolique du ventricule droit en 3D.

Les résultats des comparaisons groupe à groupe sur les données retrouvées significatives, au sein des 3 groupes, sont présentés dans les tableaux 5 (HTAP-CC vs témoins), 6 (HTAP non-CC vs témoins) et 7 (HTAP-CC vs HTAP non-CC).

Par soucis de clarté, le strain étant une valeur négative (cf partie généralités), les résultats ont été expliqués en se référant à la valeur absolue des données de strain 3D ; une valeur plus proche de zéro étant donc considérée comme plus faible par rapport à une autre.

<b>DONNEES ECHOGRAPHIQUES 3D</b>	HTAP-CC (n=27)	HTAP non-CC (n=27)	Témoins (n=27)	p
<b>FEVD 3D (%)</b> , moyenne (DS)	42.30 (10.74)	32.70 (9.02)	54.09 (11.02)	<0.0001
<b>VTDVD (ml)</b> , moyenne (DS)	96.86 (49.11)	110.22 (53.20)	59.89 (27.06)	<0.0001
<b>Area strain VD global 3D (%)</b> , moyenne (SD)	-19.94 (5.59)	-18.19 (4.60)	-30.06 (4.62)	<0.0001
<b>Strain longitudinal VD global 3D (%)</b> , moyenne (SD)	-7.19 (3.67)	-7.72 (2.60)	-13.36 (4.22)	<0.0001
<b>Strain circonférentiel VD global 3D (%)</b> , moyenne (SD)	-13.55 (3.56)	-10.82 (3.89)	-18.19 (3.05)	<0.0001
<b>Area strain RVOT septal (%)</b> , moyenne (SD)	-11.49 (8.81)	-13.75 (10.69)	-22.83 (11.29)	0.0003
<b>Area strain RVIT septal (%)</b> , moyenne (SD)	-8.11 (7.87)	-12.91 (6.39)	-20.91 (9.15)	<0.0001
<b>Area strain médian septal (%)</b> , moyenne (SD)	-18.53 (8.37)	-17.53 (6.74)	-27.24 (7.48)	<0.0001
<b>Area strain apex septal (%)</b> , moyenne (SD)	-19.61 (9.62)	-11.97 (6.45)	-24.13 (11.18)	<0.0001
<b>Area strain apex latéral (%)</b> , moyenne (SD)	-21.14 (7.89)	-17.70 (6.32)	-31.39 (6.32)	<0.0001
<b>Area strain médian latéral (%)</b> , moyenne (SD)	-26.21 (7.72)	-22.17 (6.83)	-37.36 (5.80)	<0.0001
<b>Area strain RVIT latéral (%)</b> , moyenne (SD)	-24.92 (9.06)	-23.54 (6.94)	-36.65 (7.76)	<0.0001
<b>Area strain RVOT latéral (%)</b> , moyenne (SD)	-12.03 (4.10)	-11.20 (3.83)	-18.31 (4.88)	<0.0001
<b>Strain circonférentiel RVOT septal (%)</b> , moyenne (SD)	-14.82 (7.71)	-12.01 (8.23)	-14.84 (6.06)	0.27
<b>Strain circonférentiel RVIT septal (%)</b> , moyenne (SD)	-8.23 (4.23)	-8.24 (5.26)	-11.30 (5.78)	0.046
<b>Strain circonférentiel médian septal (%)</b> , moyenne (SD)	-10.18 (5.30)	-8.40 (4.69)	-12.99 (4.10)	0.002
<b>Strain circonférentiel apex septal (%)</b> , moyenne (SD)	-10.20 (5.79)	-7.12 (4.18)	-13.14 (4.77)	0.0001
<b>Strain circonférentiel apex latéral (%)</b> , moyenne (SD)	-13.80 (5.42)	-10.21 (10.64)	-19.19 (5.06)	<0.0001
<b>Strain circonférentiel médian latéral (%)</b> , moyenne (SD)	-20.16 (6.00)	-15.67 (6.77)	-27.10 (4.99)	<0.0001
<b>Strain circonférentiel RVIT latéral (%)</b> , moyenne (SD)	-12.96 (6.48)	-11.06 (4.89)	-18.93 (5.33)	<0.0001
<b>Strain circonférentiel RVOT latéral (%)</b> , moyenne (SD)	-7.91 (3.15)	-6.11 (2.77)	-10.73 (3.53)	<0.0001
<b>Strain longitudinal RVOT septal (%)</b> , moyenne (SD)	-7.42 (6.33)	-6.68 (7.08)	-11.21 (6.40)	0.031
<b>Strain longitudinal RVIT septal (%)</b> , moyenne (SD)	-7.10 (4.62)	-5.51 (4.44)	-11.38 (6.95)	0.001
<b>Strain longitudinal médian septal (%)</b> , moyenne (SD)	-7.41 (4.90)	-8.61 (4.89)	-14.47 (5.72)	<0.0001
<b>Strain longitudinal apex septal (%)</b> , moyenne (SD)	-10.63 (7.55)	-4.96 (3.66)	-14.25 (8.65)	<0.0001
<b>Strain longitudinal apex latéral (%)</b> , moyenne (SD)	-9.18 (4.10)	-8.34 (3.21)	-14.47 (5.38)	<0.0001
<b>Strain longitudinal médian latéral (%)</b> , moyenne (SD)	-7.17 (4.83)	-7.13 (3.26)	-11.65 (5.35)	0.0004
<b>Strain longitudinal RVIT latéral (%)</b> , moyenne (SD)	-13.41 (5.42)	-13.34 (4.79)	-20.65 (6.99)	<0.0001
<b>Strain longitudinal RVOT latéral (%)</b> , moyenne (SD)	-4.68 (1.88)	-5.31 (2.59)	-8.61 (3.33)	<0.0001

Tableau 4 : comparaison des données échographiques 3D entre les 3 groupes de patients via le test de l'Anova.

### Comparaison données 3D HTAP-CC vs témoins :

Nous observons une FEVD statistiquement meilleure chez les témoins, comparée aux HTAP-CC (42.30%  $\pm$  10.7 dans le groupe HTAP-CC vs 54.09%  $\pm$ 11.02 chez les témoins ;  $p < 0.0001$ ).

A l'inverse, les patients HTAP-CC présentent un ventricule droit plus dilaté (96.86 ml  $\pm$ 49.11 chez les HTAP-CC vs 59.89 ml  $\pm$  27.06 chez les témoins ;  $p = 0.003$ ).

**L'évaluation globale de la déformation myocardique par le strain 3D global circonférentiel, longitudinal, et l'area strain global est retrouvée plus faible significativement chez les patients HTAP-CC comparés aux témoins.**

Concernant l'analyse régionale du strain 3D entre patients HTAP-CC et témoins, on constate cependant plusieurs régions du VD similaires en termes de déformation myocardique :

-L'area strain 3D de la portion septale de l'apex ventriculaire droit.

-Le strain 3D longitudinal de la portion septale de l'apex VD et de l'infundibulum pulmonaire (RVOT).

**-Le strain 3D circonférentiel des quatre segments de la partie septale du VD** (apex, portion médiane, chambre d'admission et infundibulum).

En dehors de ces segments, les patients HTAP-CC présentaient des valeurs de strain régionaux significativement altérées par rapport aux témoins.

<b>DONNEES ECHOGRAPHIQUES 3D</b>	<b>HTAP-CC (n=27)</b>	<b>Témoins (n=27)</b>	<b>p</b>
<b>FEVD 3D (%)</b> , moyenne (SD)	42.30 (10.74)	54.09 (11.02)	<0.0001
<b>VTDVD (ml)</b> , moyenne (SD)	96.86 (49.11)	59.89 (27.06)	0.003
<b>Area strain VD global 3D (%)</b> , moyenne (SD)	-19.94 (5.59)	-30.06 (4.62)	<0.0001
<b>Strain longitudinal VD global 3D (%)</b> , moyenne (SD)	-7.19 (3.67)	-13.36 (4.22)	<0.0001
<b>Strain circonférentiel VD global 3D (%)</b> , moyenne (SD)	-13.55 (3.56)	-18.19 (3.05)	<0.0001
<b>Area strain RVOT septal (%)</b> , moyenne (SD)	-11.49 (8.81)	-22.83 (11.29)	0.0001
<b>Area strain RVIT septal (%)</b> , moyenne (SD)	-8.11 (7.87)	-20.91 (9.15)	<0.0001
<b>Area strain médian septal (%)</b> , moyenne (SD)	-18.53 (8.37)	-27.24 (7.48)	<0.0001
<b>Area strain apex septal (%)</b> , moyenne (SD)	-19.61 (9.62)	-24.13 (11.18)	0.089
<b>Area strain apex latéral (%)</b> , moyenne (SD)	-21.14 (7.89)	-31.39 (6.32)	<0.0001
<b>Area strain médian latéral (%)</b> , moyenne (SD)	-26.21 (7.72)	-37.36 (5.80)	<0.0001
<b>Area strain RVIT latéral (%)</b> , moyenne (SD)	-24.92 (9.06)	-36.65 (7.76)	<0.0001
<b>Area strain RVOT latéral (%)</b> , moyenne (SD)	-12.03 (4.10)	-18.31 (4.88)	<0.0001
<b>Strain circonférentiel RVOT septal (%)</b> , moyenne (SD)	-14.82 (7.71)	-14.84 (6.06)	0.99
<b>Strain circonférentiel RVIT septal (%)</b> , moyenne (SD)	-8.23 (4.23)	-11.30 (5.78)	0.03
<b>Strain circonférentiel médian septal (%)</b> , moyenne (SD)	-10.18 (5.30)	-12.99 (4.10)	0.03
<b>Strain circonférentiel apex septal (%)</b> , moyenne (SD)	-10.20 (5.79)	-13.14 (4.77)	0.03
<b>Strain circonférentiel apex latéral (%)</b> , moyenne (SD)	-13.80 (5.42)	-19.19 (5.06)	0.0001
<b>Strain circonférentiel médian latéral (%)</b> , moyenne (SD)	-20.16 (6.00)	-27.10 (4.99)	<0.0001
<b>Strain circonférentiel RVIT latéral (%)</b> , moyenne (SD)	-12.96 (6.48)	-18.93 (5.33)	0.0002
<b>Strain circonférentiel RVOT latéral (%)</b> , moyenne (SD)	-7.91 (3.15)	-10.73 (3.53)	0.002
<b>Strain longitudinal RVOT septal (%)</b> , moyenne (SD)	-7.42 (6.33)	-11.21 (6.40)	0.04
<b>Strain longitudinal RVIT septal (%)</b> , moyenne (SD)	-7.10 (4.62)	-11.38 (6.95)	0.005
<b>Strain longitudinal médian septal (%)</b> , moyenne (SD)	-7.41 (4.90)	-14.47 (5.72)	<0.0001
<b>Strain longitudinal apex septal (%)</b> , moyenne (SD)	-10.63 (7.55)	-14.25 (8.65)	0.06
<b>Strain longitudinal apex latéral (%)</b> , moyenne (SD)	-9.18 (4.10)	-14.47 (5.38)	<0.0001
<b>Strain longitudinal médian latéral (%)</b> , moyenne (SD)	-7.17 (4.83)	-11.65 (5.35)	0.001
<b>Strain longitudinal RVIT latéral (%)</b> , moyenne (SD)	-13.41 (5.42)	-20.65 (6.99)	<0.0001
<b>Strain longitudinal RVOT latéral (%)</b> , moyenne (SD)	-4.68 (1.88)	-8.61 (3.33)	<0.0001

Tableau 5 : comparaison des données échographiques 3D entre patients HTAP-CC et témoins. Degré de significativité  $p < 0.017$ .



### Comparaison données 3D HTAP non-CC avec témoins :

Il existe une différence significative sur la FEVD 3D moyenne, plus basse chez les patients HTAP non-CC ( $32.7\% \pm 9.02$  vs  $54.09\% \pm 11.02$  ;  $p < 0.0001$ ) ; ainsi que sur leur ventricule droit ( $110.22 \text{ ml} \pm 53.20$  vs  $59.89 \pm 27.06$  ;  $p < 0.0001$ ), plus dilaté en comparaison aux témoins.

Tout comme les patients avec cardiopathie congénitale et HTAP, **le strain circonférentiel, longitudinal et l'area strain global est observé moins important chez les patients HTAP non-CC comparés aux témoins.**

En dehors du strain circonférentiel des régions septales de la chambre d'admission (RVIT septal) et de l'infundibulum ventriculaire droit (RVOT septal), les patients HTAP non-CC ont également des valeurs de strain régionales statistiquement altérées par rapport aux témoins.

<b>DONNEES ECHOGRAPHIQUES 3D</b>	<b>HTAP non-CC (n=27)</b>	<b>Témoins (n=27)</b>	<b>p</b>
<b>FEVD 3D (%)</b> , moyenne (SD)	32.70 (9.02)	54.09 (11.02)	<0.0001
<b>VTDVD (ml)</b> , moyenne (SD)	110.22 (53.20)	59.89 (27.06)	<0.0001
<b>Area strain VD global 3D (%)</b> , moyenne (SD)	-18.19 (4.60)	-30.06 (4.62)	<0.0001
<b>Strain longitudinal VD global 3D (%)</b> , moyenne (SD)	-7.72 (2.60)	-13.36 (4.22)	<0.0001
<b>Strain circonférentiel VD global 3D (%)</b> , moyenne (SD)	-10.82 (3.89)	-18.19 (3.05)	<0.0001
<b>Area strain RVOT septal (%)</b> , moyenne (SD)	-13.75 (10.69)	-22.83 (11.29)	0.002
<b>Area strain RVIT septal (%)</b> , moyenne (SD)	-12.91 (6.39)	-20.91 (9.15)	0.0003
<b>Area strain médian septal (%)</b> , moyenne (SD)	-17.53 (6.74)	-27.24 (7.48)	<0.0001
<b>Area strain apex septal (%)</b> , moyenne (SD)	-11.97 (6.45)	-24.13 (11.18)	<0.0001
<b>Area strain apex latéral (%)</b> , moyenne (SD)	-17.70 (6.32)	-31.39 (6.32)	<0.0001
<b>Area strain médian latéral (%)</b> , moyenne (SD)	-22.17 (6.83)	-37.36 (5.80)	<0.0001
<b>Area strain RVIT latéral (%)</b> , moyenne (SD)	-23.54 (6.94)	-36.65 (7.76)	<0.0001
<b>Area strain RVOT latéral (%)</b> , moyenne (SD)	-11.20 (3.83)	-18.31 (4.88)	<0.0001
<b>Strain circonférentiel RVOT septal (%)</b> , moyenne (SD)	-12.01 (8.23)	-14.84 (6.06)	0.16
<b>Strain circonférentiel RVIT septal (%)</b> , moyenne (SD)	-8.24 (5.26)	-11.30 (5.78)	0.03
<b>Strain circonférentiel médian septal (%)</b> , moyenne (SD)	-8.40 (4.69)	-12.99 (4.10)	0.001
<b>Strain circonférentiel apex septal (%)</b> , moyenne (SD)	-7.12 (4.18)	-13.14 (4.77)	<0.0001
<b>Strain circonférentiel apex latéral (%)</b> , moyenne (SD)	-10.21 (10.64)	-19.19 (5.06)	<0.0001
<b>Strain circonférentiel médian latéral (%)</b> , moyenne (SD)	-15.67 (6.77)	-27.10 (4.99)	<0.0001
<b>Strain circonférentiel RVIT latéral (%)</b> , moyenne (SD)	-11.06 (4.89)	-18.93 (5.33)	<0.0001
<b>Strain circonférentiel RVOT latéral (%)</b> , moyenne (SD)	-6.11 (2.77)	-10.73 (3.53)	<0.0001
<b>Strain longitudinal RVOT septal (%)</b> , moyenne (SD)	-6.68 (7.08)	-11.21 (6.40)	0.014
<b>Strain longitudinal RVIT septal (%)</b> , moyenne (SD)	-5.51 (4.44)	-11.38 (6.95)	0.0002
<b>Strain longitudinal médian septal (%)</b> , moyenne (SD)	-8.61 (4.89)	-14.47 (5.72)	<0.0001
<b>Strain longitudinal apex septal (%)</b> , moyenne (SD)	-4.96 (3.66)	-14.25 (8.65)	<0.0001
<b>Strain longitudinal apex lateral (%)</b> , moyenne (SD)	-8.34 (3.21)	-14.47 (5.38)	<0.0001
<b>Strain longitudinal médian latéral (%)</b> , moyenne (SD)	-7.13 (3.26)	-11.65 (5.35)	0.0004
<b>Strain longitudinal RVIT latéral (%)</b> , moyenne (SD)	-13.34 (4.79)	-20.65 (6.99)	<0.0001
<b>Strain longitudinal RVOT latéral (%)</b> , moyenne (SD)	-5.31 (2.59)	-8.61 (3.33)	<0.0001

*Tableau 6 : comparaison des données échographiques 3D entre patients HTAP non-CC et témoins.  
Degré de significativité  $p < 0.017$ .*

### Comparaison des données 3D patients HTAP-CC et HTAP non-CC :

**La FEVD mesurée en 3D est retrouvée significativement plus élevée dans le groupe HTAP-CC (42.30% ±10.74 vs 32.70% ±9.02 ; p=0.002).** Le volume moyen télédiastolique ventriculaire droit reste quant à lui comparable pour les deux groupes.

En termes de déformation globale ventriculaire droite, seul **le strain 3D circonférentiel global est significativement différent dans les deux groupes, et retrouvé meilleur dans le groupe HTAP-CC (-13.55% ±3.56 chez les HTAP-CC vs -10.82% ±3.89 chez les HTAP non-CC ; p=0.006).**

La comparaison de la déformation myocardique ventriculaire droite régionale permet de décrire plusieurs différences significatives statistiquement entre HTAP-CC et non-CC :

-L'area strain 3D de la portion septale apicale VD est altérée chez les patients HTAP non-CC (-19.61% ±9.62 chez les HTAP-CC vs -11.97% ±6.45 chez les HTAP non-CC ; p=0.005).

-Le strain 3D circonférentiel des portions latéro-apicale (-13.80% ±5.42 chez les HTAP-CC vs -10.21% ±10.64 chez les HTAP non-CC ; p=0.01) et latéro-médiane (-20.16% ±6 chez les HTAP-CC vs -15.67% ±6.77 ; p=0.007) de la paroi du VD est meilleur chez les patients HTAP-CC.

-Le strain 3D longitudinal de la portion apicale septale du VD est également supérieur chez les patients HTAP-CC (-10.63% ±7.55 chez les HTAP-CC vs -4.96% ±3.66 chez les HTAP non-CC ; p=0.004).

<b>DONNEES ECHOGRAPHIQUES 3D</b>	<b>HTAP-CC (n=27)</b>	<b>HTAP non-CC (n=27)</b>	<b>p</b>
<b>FEVD 3D (%)</b> , moyenne (SD)	42.30 (10.74)	32.70 (9.02)	<b>0.002</b>
<b>VTDVD (ml)</b> , moyenne (SD)	96.86 (49.11)	110.22 (53.20)	0.275
<b>Area strain VD global 3D (%)</b> , moyenne (SD)	-19.94 (5.59)	-18.19 (4.60)	0.198
<b>Strain longitudinal VD global 3D (%)</b> , moyenne (SD)	-7.19 (3.67)	-7.72 (2.60)	0.58
<b>Strain circonférentiel VD global 3D (%)</b> , moyenne (SD)	-13.55 (3.56)	-10.82 (3.89)	<b>0.006</b>
<b>Area strain RVOT septal (%)</b> , moyenne (SD)	-11.49 (8.81)	-13.75 (10.69)	0.42
<b>Area strain RVIT septal (%)</b> , moyenne (SD)	-8.11 (7.87)	-12.91 (6.39)	0.028
<b>Area strain médian septal (%)</b> , moyenne (SD)	-18.53 (8.37)	-17.53 (6.74)	0.63
<b>Area strain apex septal (%)</b> , moyenne (SD)	-19.61 (9.62)	-11.97 (6.45)	<b>0.005</b>
<b>Area strain apex latéral (%)</b> , moyenne (SD)	-21.14 (7.89)	-17.70 (6.32)	0.07
<b>Area strain médian latéral (%)</b> , moyenne (SD)	-26.21 (7.72)	-22.17 (6.83)	0.03
<b>Area strain RVIT latéral (%)</b> , moyenne (SD)	-24.92 (9.06)	-23.54 (6.94)	0.53
<b>Area strain RVOT latéral (%)</b> , moyenne (SD)	-12.03 (4.10)	-11.20 (3.83)	0.48
<b>Strain circonférentiel RVOT septal (%)</b> , moyenne (SD)	-14.82 (7.71)	-12.01 (8.23)	0.17
<b>Strain circonférentiel RVIT septal (%)</b> , moyenne (SD)	-8.23 (4.23)	-8.24 (5.26)	0.99
<b>Strain circonférentiel médian septal (%)</b> , moyenne (SD)	-10.18 (5.30)	-8.40 (4.69)	0.17
<b>Strain circonférentiel apex septal (%)</b> , moyenne (SD)	-10.20 (5.79)	-7.12 (4.18)	0.03
<b>Strain circonférentiel apex latéral (%)</b> , moyenne (SD)	-13.80 (5.42)	-10.21 (10.64)	<b>0.011</b>
<b>Strain circonférentiel médian latéral (%)</b> , moyenne (SD)	-20.16 (6.00)	-15.67 (6.77)	<b>0.007</b>
<b>Strain circonférentiel RVIT latéral (%)</b> , moyenne (SD)	-12.96 (6.48)	-11.06 (4.89)	0.22
<b>Strain circonférentiel RVOT latéral (%)</b> , moyenne (SD)	-7.91 (3.15)	-6.11 (2.77)	0.04
<b>Strain longitudinal RVOT septal (%)</b> , moyenne (SD)	-7.42 (6.33)	-6.68 (7.08)	0.68
<b>Strain longitudinal RVIT septal (%)</b> , moyenne (SD)	-7.10 (4.62)	-5.51 (4.44)	0.29
<b>Strain longitudinal médian septal (%)</b> , moyenne (SD)	-7.41 (4.90)	-8.61 (4.89)	0.40
<b>Strain longitudinal apex septal (%)</b> , moyenne (SD)	-10.63 (7.55)	-4.96 (3.66)	<b>0.004</b>
<b>Strain longitudinal apex latéral (%)</b> , moyenne (SD)	-9.18 (4.10)	-8.34 (3.21)	0.48
<b>Strain longitudinal médian latéral (%)</b> , moyenne (SD)	-7.17 (4.83)	-7.13 (3.26)	0.97
<b>Strain longitudinal RVIT latéral (%)</b> , moyenne (SD)	-13.41 (5.42)	-13.34 (4.79)	0.96
<b>Strain longitudinal RVOT latéral (%)</b> , moyenne (SD)	-4.68 (1.88)	-5.31 (2.59)	0.39

Tableau 7 : comparaison des données échographiques 3D entre patients HTAP-CC et HTAP non-CC. Degré de significativité  $p < 0.017$ .

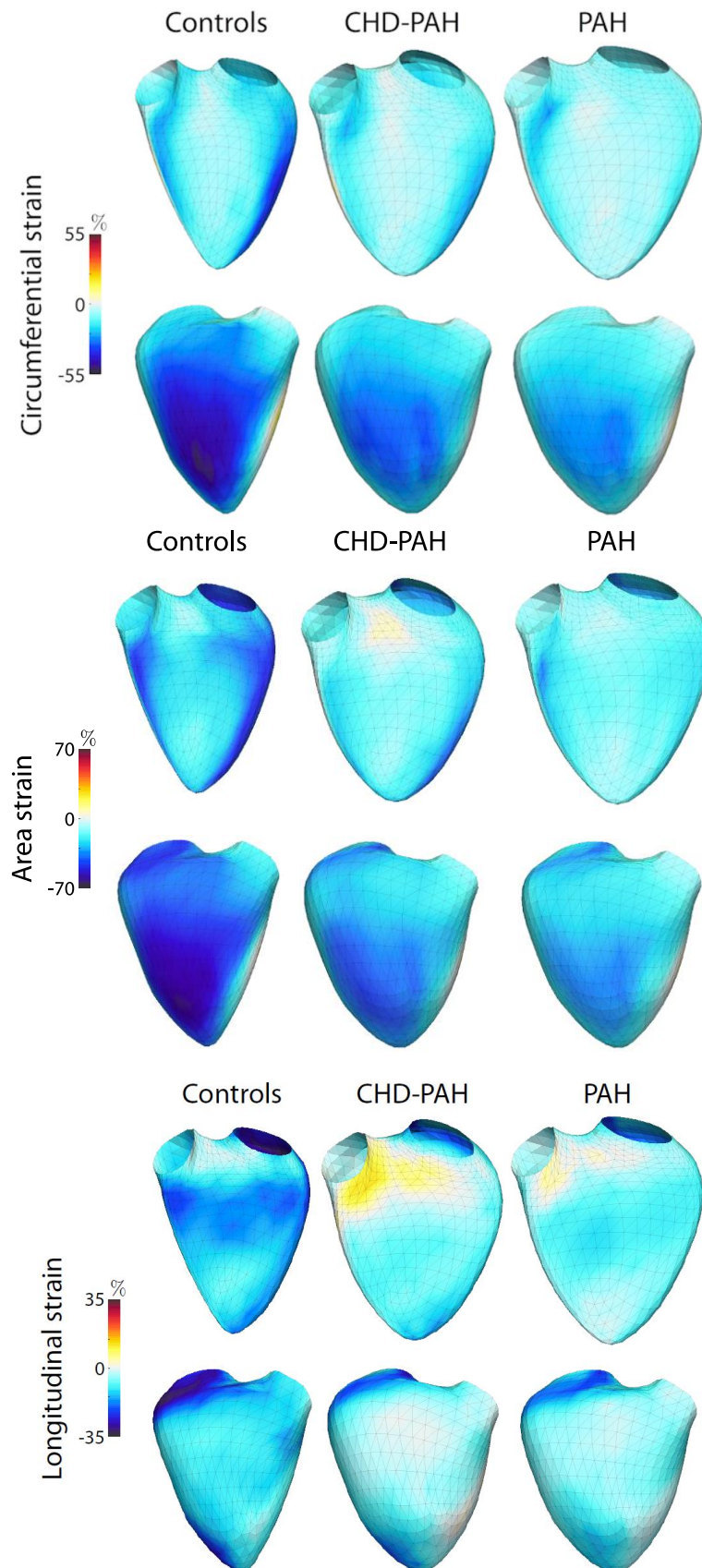


Figure 23 : représentation du strain 3D circonférentiel (en haut), de l'area strain (milieu) et du strain 3D longitudinal (en bas) sur le maillage du ventricule droit. Controls = patients témoins, CHD-PAH= patients HTAP-CC, PAH= patients HTAP non-CC

## Comparaison des shunts pré- et post-tricuspidé dans la population HTAP-CC :

On note au total dans le groupe des hypertensions pulmonaires en lien avec une cardiopathie congénitale, 12 patients avec un shunt pré-tricuspidé contre 13 patients avec un shunt situé en position post-tricuspidé.

En dehors d'un volume télédiastolique ventriculaire droit plus important concernant le groupe des shunts pré-tricuspidé ( $115.10 \pm 59$  ml vs  $74.95 \pm 31.24$  ml ;  $p= 0.04$ ), ainsi qu'une valeur de strain longitudinal 3D de la portion septale moyenne plus faible dans le groupe des shunts post-tricuspidé ( $-9.94 \pm 3.29\%$  vs  $-5.35 \pm 5.46\%$  ;  $p= 0.02$ ), aucune différence significative statistiquement n'est mise en évidence sur les données de FEVD et de strain 3D.

Parmi les 3 patients HTAP-CC décédés, un patient appartenait au groupe des shunts pré-tricuspidé, un patient au groupe des shunts post-tricuspidé, tandis que le dernier patient présentait une association de shunt pré et post tricuspidé.

<b>DONNEES ECHOGRAPHIQUES 3D</b>	Shunt pré-tricuspidé (n=12)	Shunt post-tricuspidé (n=13)	p
<b>FEVD 3D (%)</b> , moyenne (SD)	40.06 (10.22)	44.69 (11.48)	0.72
<b>VTDVD (ml)</b> , moyenne (SD)	115.10 (59.03)	74.95 (31.24)	<b>0.04</b>
<b>Area strain VD global 3D (%)</b> , moyenne (SD)	-20.82 (5.16)	-19.41 (6.43)	0.55
<b>Strain longitudinal VD global 3D (%)</b> , moyenne (SD)	-7.63 (2.75)	-6.80 (4.71)	0.60
<b>Strain circonférentiel VD global 3D (%)</b> , moyenne (SD)	-13.85 (3.56)	-13.40 (3.81)	0.76
<b>Area strain RVOT septal (%)</b> , moyenne (SD)	-14.01 (9.67)	-8.12 (7.26)	0.09
<b>Area strain RVIT septal (%)</b> , moyenne (SD)	-7.54 (7.69)	-8.13 (8.65)	0.86
<b>Area strain médian septal (%)</b> , moyenne (SD)	-21.04 (7.33)	-16.90 (9.38)	0.07
<b>Area strain apex septal (%)</b> , moyenne (SD)	-21.19 (10.51)	-19.36 (11.35)	0.68
<b>Area strain apex latéral (%)</b> , moyenne (SD)	-22.55 (7.40)	-19.97 (9.01)	0.44
<b>Area strain médian latéral (%)</b> , moyenne (SD)	-26.69 (6.89)	-26.26 (9.11)	0.90
<b>Area strain RVIT latéral (%)</b> , moyenne (SD)	-25.34 (6.25)	-24.96 (11.85)	0.92
<b>Area strain RVOT latéral (%)</b> , moyenne (SD)	-12.47 (3.56)	-11.70 (4.94)	0.66
<b>Strain circonférentiel RVOT septal (%)</b> , moyenne (SD)	-16.85 (6.12)	-12.52 (8.88)	0.17
<b>Strain circonférentiel RVIT septal (%)</b> , moyenne (SD)	-6.90 (3.36)	-9.76 (4.66)	0.09
<b>Strain circonférentiel médian septal (%)</b> , moyenne (SD)	-11.09 (5.51)	-9.85 (5.47)	0.58
<b>Strain circonférentiel apex septal (%)</b> , moyenne (SD)	-11.70 (4.92)	-9.14 (6.81)	0.30
<b>Strain circonférentiel apex latéral (%)</b> , moyenne (SD)	-14.59 (5.38)	-13.22 (5.99)	0.56
<b>Strain circonférentiel médian latéral (%)</b> , moyenne (SD)	-20.80 (5.97)	-19.97 (6.60)	0.75
<b>Strain circonférentiel RVIT latéral (%)</b> , moyenne (SD)	-12.75 (6.04)	-13.71 (7.39)	0.73
<b>Strain circonférentiel RVOT latéral (%)</b> , moyenne (SD)	-8.07 (2.08)	-7.90 (4.16)	0.9
<b>Strain longitudinal RVOT septal (%)</b> , moyenne (SD)	-7.72 (3.64)	-8.20 (8.14)	0.85
<b>Strain longitudinal RVIT septal (%)</b> , moyenne (SD)	-7.85 (5.42)	-6.73 (4.19)	0.57
<b>Strain longitudinal médian septal (%)</b> , moyenne (SD)	-9.94 (3.29)	-5.35 (5.46)	<b>0.02</b>
<b>Strain longitudinal apex septal (%)</b> , moyenne (SD)	-10.76 (7.16)	-11.66 (8.03)	0.77
<b>Strain longitudinal apex latéral (%)</b> , moyenne (SD)	-9.90 (3.53)	-8.64 (4.90)	0.47
<b>Strain longitudinal médian latéral (%)</b> , moyenne (SD)	-7.01 (2.82)	-7.41 (6.52)	0.85
<b>Strain longitudinal RVIT latéral (%)</b> , moyenne (SD)	-13.35 (3.73)	-13.50 (7.08)	0.95
<b>Strain longitudinal RVOT latéral (%)</b> , moyenne (SD)	-5.06 (1.70)	-4.35 (2.18)	0.38

Tableau 8 : comparaison des données échographiques 3D entre shunt pré et post-tricuspidé

## Analyse de survie :

La durée médiane du suivi des patients est de 24.10 (+-12.76) mois. Durant cette période de suivi, on observera 3 décès (11.1%) chez les patients HTAP-CC contre 9 décès (33.3%) chez les patients HTAP non-CC. Cette différence, à l'avantage des patients HTAP-CC, n'est cependant pas observée comme significative statistiquement (test du logrank,  $p= 0.054$ ).

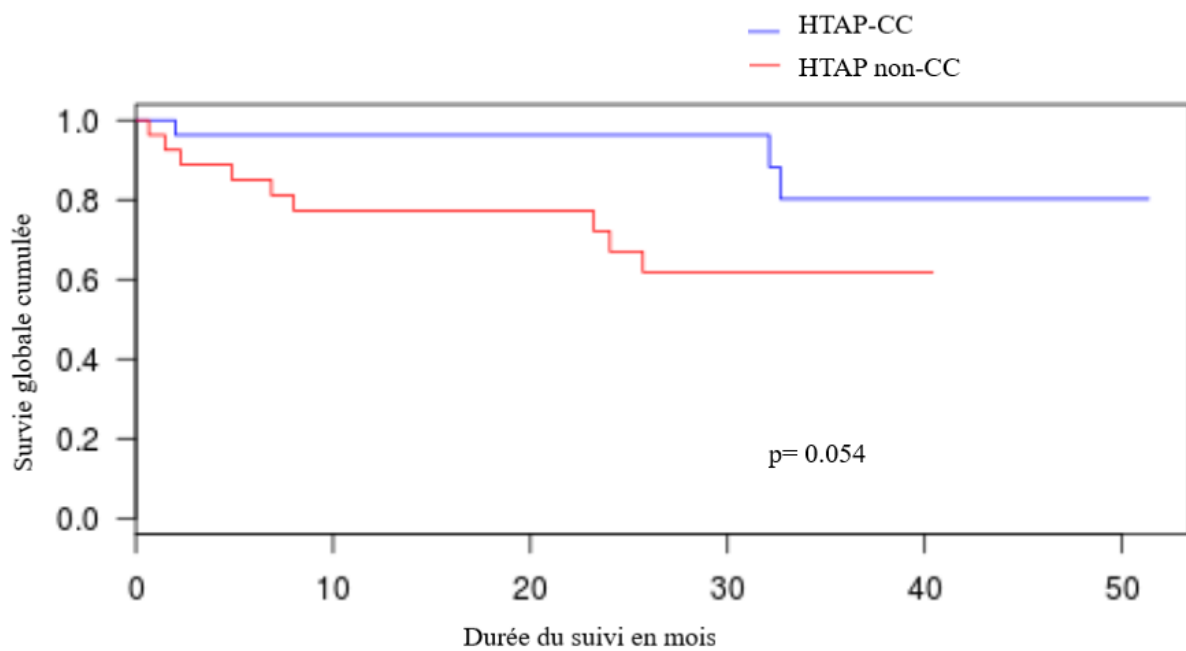


Figure 24 : courbe de Kaplan Meier montrant la différence de survie globale cumulée entre les groupes HTAP-CC et HTAP non-CC.



## Analyse univariée :

L'analyse de survie univariée retrouve, comme facteurs prédictifs cliniques de mortalité significatifs (tableau 9) : le statut NYHA (HR= 2.31 ; IC95= [1,137 ; 4,697] ; p= 0.021), un taux de BNP élevé (HR= 1.002 ; IC95= [1,000 ; 1,004] ; p=0.028), ainsi qu'un IMC plus élevé (HR=1.105 ; IC95= [1,003 ; 1,218] ; p= 0.043).

L'appartenance au groupe des HTAP-CC est remarquée comme facteur de survie important, bien que ce résultat soit non significatif (HR= 0.298 ; IC95= [0,081 ; 1,102] ; p= 0.070).

<b>Données cliniques</b>	<b>HR</b>	<b>IC 95%</b>	<b>p value</b>
HTAP-CC	0,298	[0,081 ; 1,102]	0,070
NYHA	2,311	[1,137 ; 4,697]	<b>0,021</b>
BNP (pg/ml)	1,002	[1,000 ; 1,004]	<b>0,028</b>
TM6 (mètres)	0,989	[0,976 ; 1,002]	0,084
Saturation (%)	1,025	[0,916 ; 1,146]	0,671
Age (années)	1,021	[0,990 ; 1,053]	0,182
Sexe féminin	0,649	[0,193 ; 2,186]	0,486
IMC (kg/m <sup>2</sup> )	1,105	[1,003 ; 1,218]	<b>0,043</b>

Tableau 9 : résultats de l'analyse univariée sur les facteurs cliniques des patients HTAP et HTAP-CC. HR= Hazard Ratio, IC95%= intervalle de confiance à 95%

Les facteurs échographiques 2D prédictifs de mortalité de façon significative (tableau 10) sont un TAPSE diminué (HR= 0.884 ; IC95= [0,783 ; 0,998] ; p= 0.046), une surface atriale droite plus importante (HR=1.067 ; IC95= [1,012 ; 1,125] ; p= 0.017), la FEVG (HR= 1.070 ; IC95= [1,000 ; 1,145] ; p= 0.050), ainsi qu'une valeur augmentée de pression atriale droite estimée en échographie (HR= 1.311 ; IC95= [1,132 ; 1,518] ; p< 0.001).

<b>Données échographiques 2D</b>	<b>HR</b>	<b>IC 95%</b>	<b>p value</b>
TAPSE (mm)	0,884	[0,783 ; 0,998]	<b>0,046</b>
Surface OD (cm <sup>2</sup> )	1,067	[1,012 ; 1,125]	<b>0,017</b>
Onde S (cm/s)	0,889	[0,678 ; 1,166]	0,395
IVA (m/s <sup>2</sup> )	1,110	[0,478 ; 2,582]	0,808
FEVG (%)	1,070	[1,000 ; 1,145]	<b>0,050</b>
IT moyenne ou sévère	0,740	[0,161 ; 3,396]	0,699
PAPS (mmHg)	1,021	[0,996 ; 1,046]	0,104
POD (mmHg)	1,311	[1,132 ; 1,518]	<b>&lt;0,001</b>

Tableau 10 : résultats de l'analyse univariée sur les facteurs échographiques 2D des patients HTAP et HTAP-CC. HR= Hazard Ratio, IC95%= intervalle de confiance à 95%

Un volume télédiastolique ventriculaire droit plus important (HR= 1.017 ; IC95= [1,007 ; 1,027] ; p= 0.001), tout comme une FEVD 3D abaissée (HR=0.859 ; IC95= [0,794 ; 0,930] ; p< 0.001) sont tous deux constatés comme prédictifs de mortalité.

L'analyse univariée sur les variables échographiques de strain global 3D montre, comme prédictif de mortalité, des valeurs de strain plus faibles pour l'area strain global (HR=1.182 ; IC95= [1,030 ; 1,357] ; p= 0.017) ainsi que pour le strain circonférentiel global (HR= 1.417 ; IC95= [1,130 ; 1,776] ; p= 0.003).

<b>Données échographiques 3D</b>	<b>HR</b>	<b>IC 95%</b>	<b>p value</b>
VTDVD (ml)	1,017	[1,007 ; 1,027]	<b>0,001</b>
FEVD (%)	0,859	[0,794 ; 0,930]	<b>&lt;0,001</b>
Area strain global (%)	1,182	[1,030 ; 1,357]	<b>0,017</b>
Strain circonférentiel global (%)	1,417	[1,130 ; 1,776]	<b>0,003</b>
Strain longitudinal global (%)	1,121	[0,911 ; 1,380]	0,279

Tableau 11 : résultats de l'analyse univariée sur les facteurs échographiques 3D des patients HTAP et HTAP-CC. HR= Hazard Ratio, IC95%= intervalle de confiance à 95%

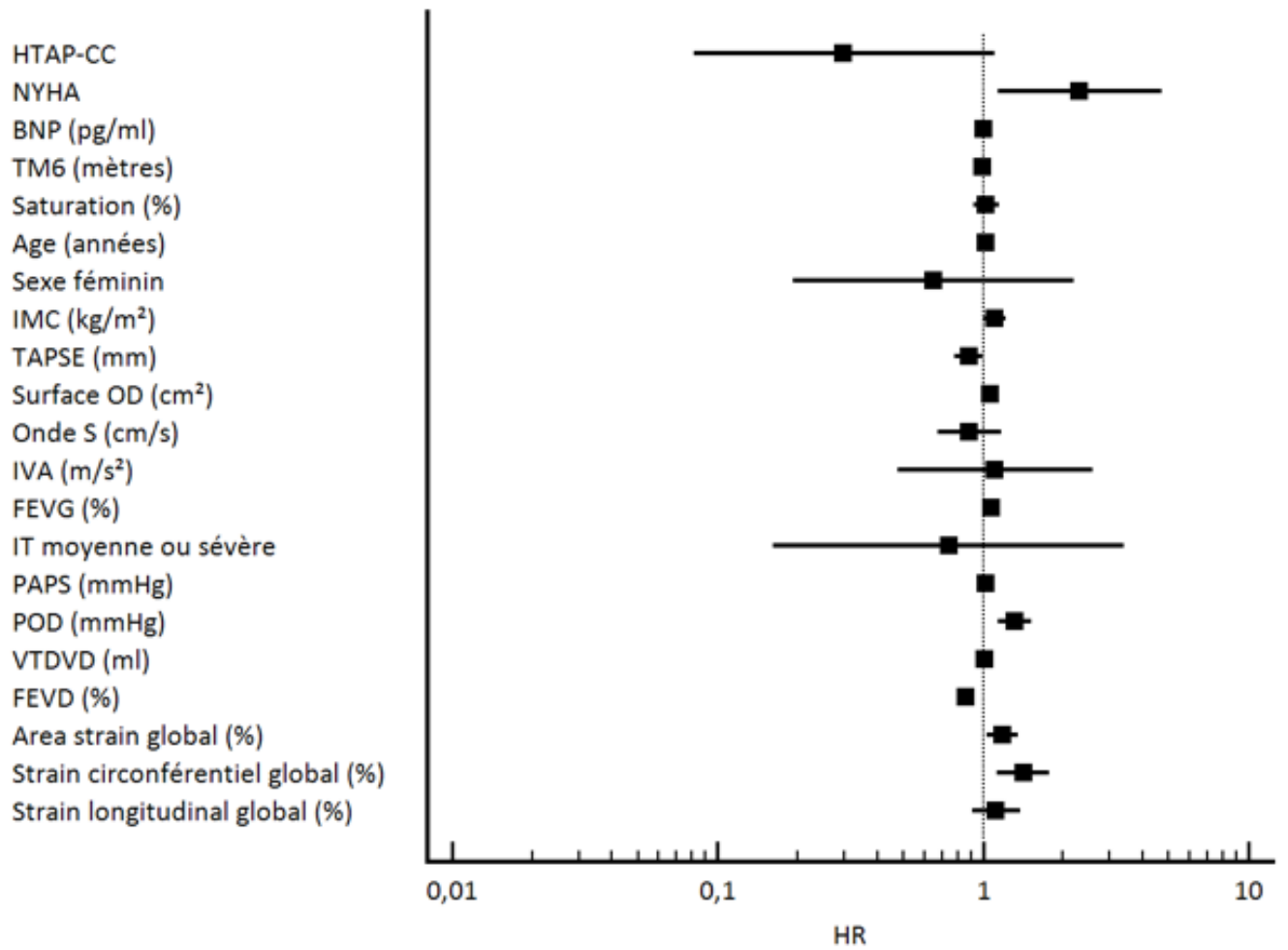


Figure 25 : forest-plot représentant les résultats de l'analyse de survie univariée dans la population totale HTAP.

## Analyse multivariée :

L'analyse multivariée effectuée sur les paramètres échographiques 3D et incluant l'âge, l'IMC, le BNP, le statut NYHA à l'inclusion ainsi que le TAPSE, retrouve comme facteurs prédictifs indépendants de survie : le volume télédiastolique ventriculaire droit 3D (HR= 1.019 ; IC95= [1.008 ; 1.030] ; p= 0.001), la FEVD 3D (HR= 0.854 ; IC95= [0,783 ; 0.932] ; p<0.001), ainsi que le strain circonférentiel global 3D (HR= 1.349 ; IC95= [1.066 ; 1.706] ; p= 0.013).

<b>Données échographiques 3D</b>	<b>HR</b>	<b>IC 95%</b>	<b>p value</b>
VTDVD (ml)	1.019	[1.008 ; 1.030]	<b>0.001</b>
FEVD (%)	0.854	[0,783 ; 0.932]	<b>&lt;0.001</b>
Area strain global (%)	1.150	[0.996 ; 1.328]	0.056
Strain circonférentiel global (%)	1.349	[1.066 ; 1.706]	<b>0.013</b>

Tableau 12 : résultats de l'analyse multivariée. HR= Hazard Ratio, IC95%= intervalle de confiance à 95%.

Comme décrit sur les courbes ROC ci-après (figure 25), une valeur seuil de strain circonférentiel global de -10.76% est prédictive de mortalité avec une sensibilité de 92%, une spécificité de 74% (aire sous la courbe : 0.83). Une FEVD inférieure à 33.3% est prédictive de décès avec une sensibilité de 92%, une spécificité de 79% (aire sous la courbe 0.88), tout comme un volume télédiastolique ventriculaire droit supérieur à 116.60 ml avec une sensibilité de 75% et une spécificité de 79% (aire sous la courbe 0.79).

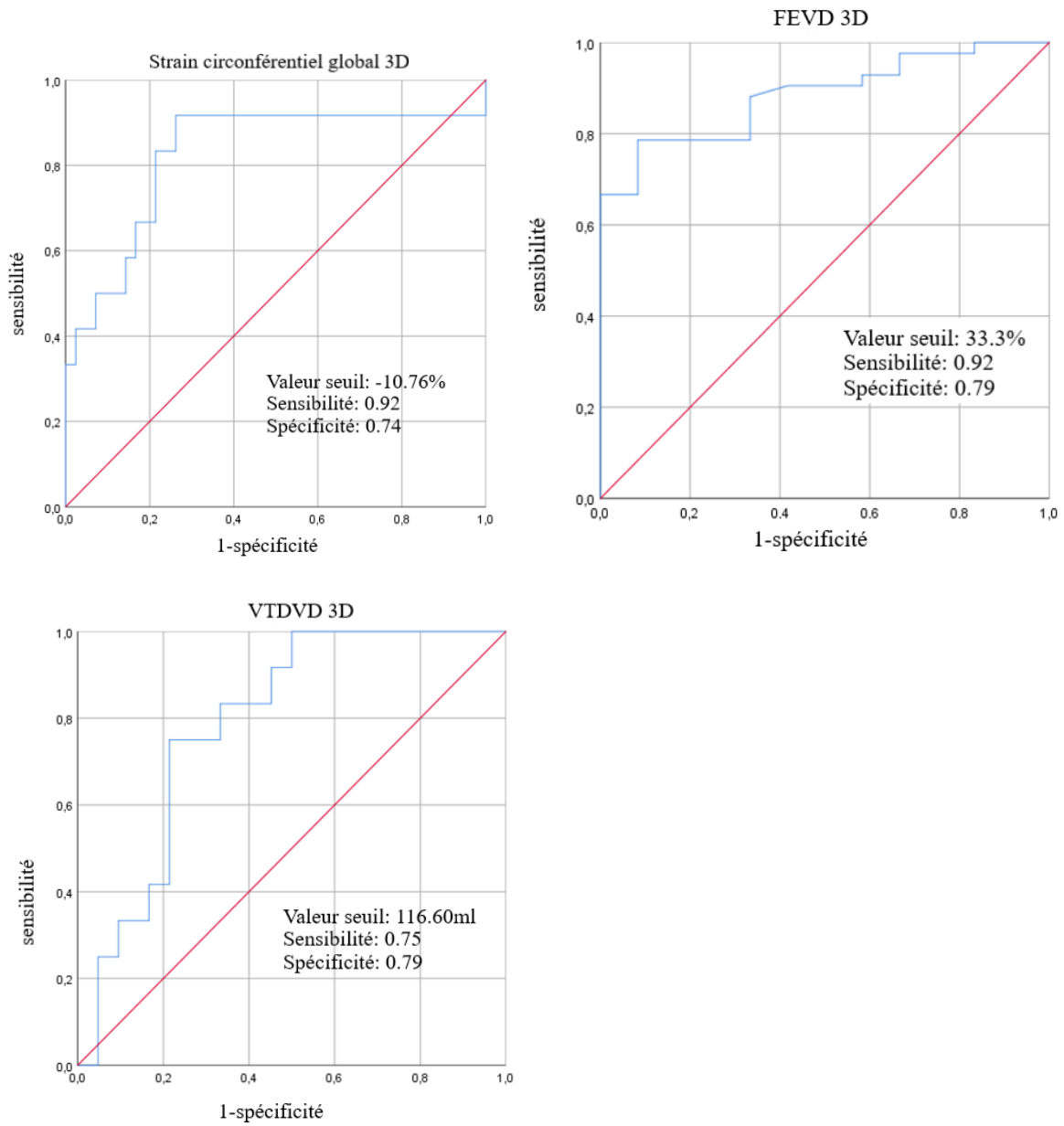


Figure 26 : courbe ROC des paramètres échographiques 3D ressortant significatifs après analyse multivariée.

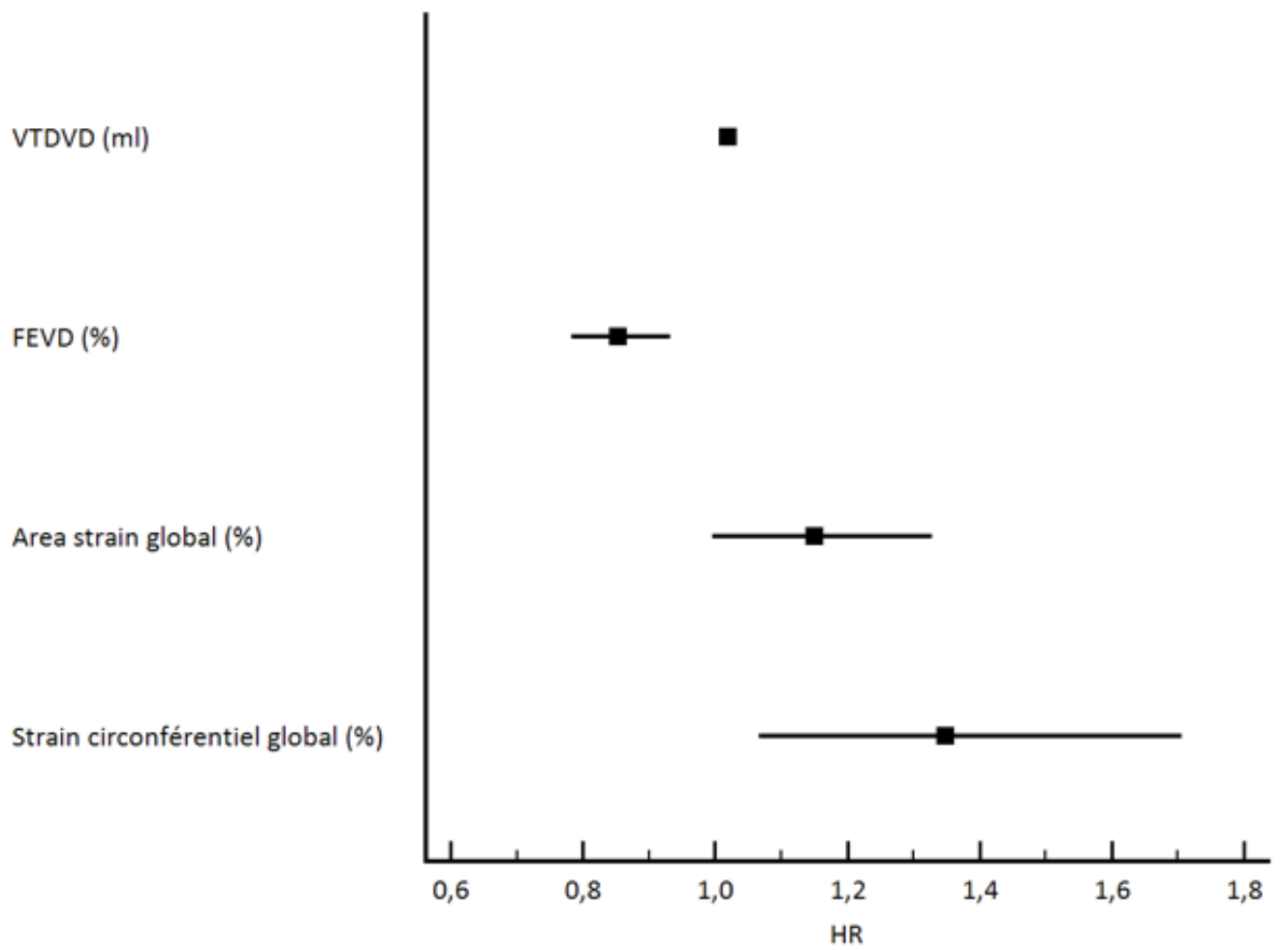


Figure 27 : forest-plot représentant les résultats de l'analyse multivariée dans la population totale HTAP.

## DISCUSSION :

### Principaux résultats :

Les patients HTAP des deux groupes présentaient des valeurs de FEVD 3D, d'area strain global, de strain 3D longitudinal et circonférentiel globaux diminuées ainsi qu'un VTDVD augmenté en comparaison aux témoins.

Au sein des HTAP, le strain circonférentiel 3D global et la FEVD 3D étaient significativement meilleurs chez les HTAP-CC

La survie globale était également meilleure dans le groupe HTAP-CC, non significativement.

Le strain global circonférentiel 3D, la FEVD 3D, ainsi que le VTDVD sont des facteurs pronostiques indépendants dans notre population d'HTAP.

### Forces de l'étude :

L'étude de la fonction ventriculaire droite est difficile, mais d'une importance cruciale, notamment chez des patients atteints d'hypertension pulmonaire.

Notre travail propose une étude originale, multicentrique, de cohorte prospective qui a permis, pour la première fois, d'analyser la déformation régionale et globale ventriculaire droite en échographie cardiaque 3D, de patients atteints d'hypertension artérielle pulmonaire associée aux cardiopathies congénitales.

Nos résultats mettent en évidence le rôle de l'analyse de la déformation myocardique ventriculaire droite globale et régionale, qui révèle des différences chez les patients HTAP-CC, comparés aux autres HTAP du groupe 1.

Le strain circonférentiel 3D global, ainsi que la FEVD 3D sont retrouvés meilleurs chez les HTAP-CC. Ces deux paramètres sont également retrouvés comme facteurs pronostiques de survie indépendants dans l'analyse multivariée, avec le volume télédiastolique ventriculaire droit.

Cela vient appuyer l'hypothèse initiale d'un remodelage ventriculaire droit radicalement différent chez les patients atteints d'HTAP associée aux cardiopathies congénitales, avec persistance de l'hypertrophie ventriculaire fœtale et majoration des fibres circonférentielles, permettant une conservation de la fonction ventriculaire droite, malgré une postcharge élevée de façon chronique.

Les paramètres classiques d'évaluation de la fonction ventriculaire droite comme le TAPSE, l'onde S', ou encore l'IVA, étaient retrouvés similaires dans les deux groupes HTAP-CC et HTAP non-CC. Au vu des différences mises à jour sur les paramètres de strain myocardique, cela évoque une supériorité de l'échographie 3D dans l'analyse du ventricule droit chez nos patients, qui semble analyser de façon plus fine la fonction ventriculaire droite.

#### Echographie, strain et remodelage des fibres cardiaques ventriculaires :

Bien que la preuve histologique de ces différences sur l'agencement des fibres myocardiques du ventricule droit des HTAP-CC n'ait pu être apportée du fait de limitations techniques et pratiques évidentes (nécessité de réalisation d'autopsies), nos résultats sont soutenus par plusieurs travaux antérieurs, validant l'échographie 3D dans la description de l'orientation des fibres myocardiques.

Tout d'abord, comme l'a démontré l'étude de Lisi *et al.* en 2015 (99), l'on sait que la déformation myocardique du ventricule droit, étudiée par la technique du speckle tracking 2D, est corrélée à la fibrose myocardique sur des coupes histologiques de patients transplantés cardiaques en lien avec une insuffisance cardiaque terminale.

Une autre étude montre chez un modèle murin, que l'étude des fibres cardiaques via le strain échographique 3D était corrélée à l'étude histologique (100).

De multiples autres études ont comparé l'analyse échographique 3D au DTI (diffusion tensor imaging) en IRM cardiaque, considéré comme référence pour la modélisation des fibres myocardiques *in vivo*, et retrouvaient des corrélations excellentes entre les deux techniques (101-104).

L'utilisation du strain semble donc être une alternative robuste non invasive, afin d'estimer la fonction ventriculaire à l'étage histologique.



## La déformation circonférentielle, facteur de survie des Eisenmenger ?

Grâce aux études respectives de Sanchez Quintana *et al.* (105) et de Tezuka *et al.* (106), on sait que ce sont principalement les fibres circonférentielles qui s'hypertrophient en réponse à une surcharge de pression ventriculaire droite.

Une augmentation de la masse des fibres circonférentielles chez les patients HTAP-CC pourrait donc expliquer la déformation prédominante du strain circonférentiel 3D global chez ces patients, observée dans notre étude de façon significative.

Bien que la déformation circonférentielle globale soit différente chez nos patients HTAP-CC et nos témoins sains, 4 segments sur 8, concernant toute la portion septale du ventricule droit, furent retrouvés comme ayant une déformation régionale circonférentielle similaire aux témoins.

Ce résultat est appuyé par l'étude de Pettersen *et Al.* de 2007 (43), qui montrèrent, chez des patients avec transposition des gros vaisseaux possédant un ventricule droit systémique, une déformation circonférentielle supérieure à la déformation longitudinale ( $-23.3 \pm 3.4\%$  vs.  $-15.0 \pm 3.0\%$ ,  $p < 0.001$ ), à l'inverse des ventricules droits normaux ( $-15.8 \pm 1.3\%$  vs.  $30.7 \pm 3.3\%$ ,  $p < 0.001$ ). De plus, la déformation circonférentielle et longitudinale du ventricule droit systémique était comparable à celle d'un ventricule gauche chez des témoins sains.

La physiologie des patients avec ventricule droit systémique ressemble à celle de nos patients, soumis dès l'enfance à une postcharge de niveau systémique (égalisation des pressions gauches et droites via une large CIV, hypertension pulmonaire majeure liée à l'hyperdébit droit).

On peut alors émettre l'hypothèse que la fonction ventriculaire droite des patients HTAP-CC, essaye de reproduire, via cette majoration de la déformation circonférentielle, la fonction d'un ventricule gauche ou d'un ventricule systémique et explique ainsi le meilleur pronostic de ces patients. La FEVD 3D était d'ailleurs meilleure significativement dans notre étude chez les patients HTAP-CC comparés aux HTAP non-CC, et associée de façon indépendante à la survie globale des patients.

L'apex septal ventriculaire droit semble également jouer un rôle important dans le remodelage myocardique des HTAP-CC, puisque retrouvé dans notre étude significativement différent de celui des HTAP non-CC sur chacun des 3 vecteurs de déformation étudiées (area strain, strain circonférentiel, strain longitudinal).

Ce résultat concorde avec le travail de Mocerì *et Al.* en 2016 (78), qui montra chez les patients HTAP-CC comparés à des témoins, un profil de déformation apical important plus fréquent.

### Limites de l'étude :

Une des limitations principales de notre étude semble résider dans notre puissance d'effectifs, bien qu'aucun des patients ne soit perdu de vue. L'effectif a essentiellement été limité pour des raisons techniques d'échec d'export depuis les échographes de l'HEGP avec perte de plusieurs patients participants.

De façon non significative, la survie était meilleure dans le groupe des HTAP-CC.

Cette tendance est en accord avec la littérature sur ce sujet (12-16).

La non significativité de notre résultat peut être expliquée par un nombre de patients inclus moins important que dans ces études : Saha *et Al.* (14) menèrent une étude rétrospective sur 201 patients Eisenmenger, tandis que l'étude prospective de Mocerì *et Al.* (12) évalua la survie chez 43 patients Eisenmenger.

A la différence de cette dernière étude (12), nous n'avons pas retrouvé de différence de survie au sein des patients HTAP-CC en fonction de la position pré ou post-tricuspidale du shunt. Cela est également expliqué par un faible effectif et nombre d'évènement des sous-groupes : nous n'avons pu observer en effet que 3 décès dans le groupe des cardiopathies congénitales. Malgré tout, le VTDVD, retrouvé comme facteur prédictif indépendant de mortalité, était plus élevé dans le sous-groupe des shunt pré-tricuspidien dans notre étude.

Bien que, en pratique courante, l'analyse ventriculaire droite en 3D soit envisageable au vu du taux de réussite d'interprétation finale des examens (supérieur à 80%) dans notre étude, elle reste pour l'instant difficile à démocratiser lors d'un examen de routine du patient.

En effet, l'étude complète des données enregistrées à l'aide de l'échographie 3D fait intervenir 2 logiciels de post-traitement dont l'un reste très coûteux et le 2<sup>nd</sup> non accessible au grand public.

D'autre part, une autre limite peut provenir de la structure même de la paroi myocardique ventriculaire droite : les nombreuses trabéculations rendent parfois difficile la délimitation de l'endocarde en systole et diastole via le logiciel dédié.

Cependant, la variabilité intra et inter-observateur des mesures de volumes télédiastoliques, télésystoliques, et de FEVD furent observées comme rassurantes, dans plusieurs études (12, 80, 88) quant à la validation du logiciel utilisé pour l'évaluation ventriculaire droite en 3D. Dans l'étude de Mocerri *et Al.* (88), les coefficients de corrélation pour la variabilité inter-observateur étaient de 0,90 pour la FEVD, et 0,94 pour le VTDVD ; tandis que la variabilité intra-observateur était de 0,95 pour la FEVD, et de 0,98 pour le volume VTDVD.

### Perspectives :

Les récents progrès dans le traitement des patients présentant une HTAP-CC, comme décrits dans plusieurs cohortes récentes (41-42), ou encore concernant tous patients présentant une hypertension artérielle pulmonaire (47), sont évidemment liés à la découverte des nouvelles thérapies ciblées de l'HTAP ces dernières années.

En dehors de l'étude randomisée contrôlée en double-aveugle de Galié *et Al* en 2006 (52), les études possédant un haut niveau de preuve sont rares, concernant ces nouveaux traitements appliqués à la population particulière des HTAP-CC. L'amélioration de la survie des patients semble en réalité liée à de nouvelles stratégies d'association en bi ou trithérapie des classes pharmacologiques disponibles (41, 56-57).

Les recommandations européennes de l'ESC sur l'hypertension artérielle publiées en 2015 (1) préconisent en effet l'utilisation d'un algorithme de stratification de risque utilisant notamment l'échographie cardiaque, pour décider d'une escalade thérapeutique. Cet algorithme proposé ne contient pas cependant les paramètres échographiques évaluant la fonction ventriculaire droite.

Notre étude retrouve néanmoins le strain circonférentiel 3D, la FEVD 3D, ainsi que le volume télédiastolique ventriculaire droit comme facteurs indépendants de survie dans notre population. De plus, la FEVD et le strain circonférentiel 3D possédaient, pour des seuils respectifs de 33.30% et -10.76% des valeurs de sensibilités de 92% pour la prédiction de survie globale. Nous avons également montré que ces paramètres 3D semblaient supérieurs aux classiques facteurs pronostiques d'évaluation du VD en échographie 2D.

Bien que l'échographie 3D ne soit pas encore démocratisée en pratique courante étant donné le coût des sondes matricielles et des logiciels associés, elle pourrait grâce aux avancées technologiques exponentielles dans ce secteur, d'ici quelques années, faire partie intégrante du pool d'outils standards d'un échographe lambda.

Ayant ainsi démontré par nos résultats le gain apporté par l'échographie 3D dans l'évaluation de la fonction ventriculaire droite, on peut envisager -sous réserve des avancées technologiques futures permettant l'intégration des logiciels de post-traitement directement sur l'échographe et ainsi améliorer le temps de traitement des données 3D-, son utilisation par le clinicien en pratique courante comme critère d'intensification thérapeutique.

## CONCLUSION :

Le remodelage ventriculaire droit diffère entre les patients atteints d'HTAP associée aux cardiopathies congénitales et les patients présentant une HTAP d'autre étiologie du groupe 1. Le strain circonférentiel global, et la FEVD 3D sont meilleurs chez les patients HTAP-CC, et retrouvés, avec le volume télédiastolique ventriculaire droit, comme facteurs prédictifs indépendants de survie globale dans notre population totale.

## Bibliographie :

1. Nazzareno Galie, Marc Humbert, Jean-Luc Vachier, Simon Gibbs, Irene Lang, Adam Torbicki, Gerald Simonneau, et al. 2015 ESC/ERS Guidelines for the diagnosis and treatment of pulmonary hypertension. 2018;58.
2. Douglas PS, DeCara JM, Devereux RB, Duckworth S, Gardin JM, Jaber WA, et al. Echocardiographic Imaging in Clinical Trials: American Society of Echocardiography Standards for Echocardiography Core Laboratories: Endorsed by the American College of Cardiology Foundation. *J Am Soc Echocardiogr.* 2009;22(7):755-65.
3. Rudski LG, Lai WW, Afilalo J, Hua L, Handschumacher MD, Chandrasekaran K, et al. Guidelines for the Echocardiographic Assessment of the Right Heart in Adults: A Report from the American Society of Echocardiography. *J Am Soc Echocardiogr.* 2010;23(7):685-713.
4. Lang RM, Badano LP, Mor-Avi V, Afilalo J, Armstrong A, Ernande L, et al. Recommendations for Cardiac Chamber Quantification by Echocardiography in Adults: An Update from the American Society of Echocardiography and the European Association of Cardiovascular Imaging. *J Am Soc Echocardiogr.* 2015;28(1):1-39.e14.
5. Shibayama K, Watanabe H, Iguchi N, Sasaki S, Mahara K, Umemura J, et al. Evaluation of automated measurement of left ventricular volume by novel real-time 3-dimensional echocardiographic system: Validation with cardiac magnetic resonance imaging and 2-dimensional echocardiography. *J Cardiol.* 2013;61(4):281-8.
6. Kawamura R, Seo Y, Ishizu T, Atsumi A, Yamamoto M, Machino-Ohtsuka T, et al. Feasibility of left ventricular volume measurements by three-dimensional speckle tracking echocardiography depends on image quality and degree of left ventricular enlargement: Validation study with cardiac magnetic resonance imaging. *J Cardiol.* 2014;63(3):230-8.
7. Kühl HP, Schreckenber M, Rulands D, Katoh M, Schäfer W, Schummers G, et al. High-resolution transthoracic real-time three-dimensional echocardiography. *J Am Coll Cardiol.* 2004;43(11):2083-90.
8. Grapsa J, Pereira Nunes MC, Tan TC, Cabrita IZ, Coulter T, Smith BCF, et al. Echocardiographic and Hemodynamic Predictors of Survival in Precapillary Pulmonary Hypertension: Seven-Year Follow-Up. *Circ Cardiovasc Imaging.* 2015;8(6):e002107-e002107.
9. Voelkel Norbert F., Quaife Robert A., Leinwand Leslie A., Barst Robyn J., McGoon Michael D., Meldrum Daniel R., et al. Right Ventricular Function and Failure. *Circulation.* 2006;114(17):1883-91.
10. Vonk-Noordegraaf A, Haddad F, Chin KM, Forfia PR, Kawut SM, Lumens J, et al. Right Heart Adaptation to Pulmonary Arterial Hypertension. *J Am Coll Cardiol.* 2013;62(25):D22-33.
11. Kozlik-Feldmann R, Hansmann G, Bonnet D, Schranz D, Apitz C, Michel-Behnke I. Pulmonary hypertension in children with congenital heart disease (PAH-CHD, PPHVD-CHD). Expert consensus statement on the diagnosis and treatment of paediatric pulmonary hypertension. The European Paediatric Pulmonary Vascular Disease Network, endorsed by ISHLT and DGPK. *Heart.* 2016;102(Suppl 2):ii42-8.
12. Mocerì P, Bouvier P, Baudouy D, Dimopoulos K, Cerboni P, Wort SJ, et al. Cardiac remodelling amongst adults with various aetiologies of pulmonary arterial hypertension including Eisenmenger syndrome—implications on survival and the role of right ventricular transverse strain. *Eur Heart J - Cardiovasc Imaging.* 2017;18(11):1262-70.

13. Hopkins WE. Right Ventricular Performance in Congenital Heart Disease: A Physiologic and Pathophysiologic Perspective. *Cardiol Clin.* 2012;30(2):205-18.
14. Saha A, Balakrishnan KG, Jaiswal PK, Venkitachalam CG, Tharakan J, Titus T, et al. Prognosis for patients with Eisenmenger syndrome of various aetiology. *Int J Cardiol.* 1994;45(3):199-207.
15. Hopkins W. The remarkable right ventricle of patients with Eisenmenger syndrome. *Coron Artery Dis.* 2005;16(1):19-25.
16. Giusca S, Popa E, Amzulescu MS, Ghiorghiu I, Coman IM, Popescu BA, et al. Is Right Ventricular Remodeling in Pulmonary Hypertension Dependent on Etiology? An Echocardiographic Study. *Echocardiography.* 2016;33(4):546-54.
17. Mocerri P, Baudouy D, Chiche O, Cerboni P, Bouvier P, Chaussade C, et al. Imaging in pulmonary hypertension: Focus on the role of echocardiography. *Arch Cardiovasc Dis.* 2014;107(4):261-71.
18. Ernande L, Cottin V, Leroux P-Y, Girerd N, Huez S, Mulliez A, et al. Right Isovolumic Contraction Velocity Predicts Survival in Pulmonary Hypertension. *J Am Soc Echocardiogr.* 2013;26(3):297-306.
19. Forfia PR, Fisher MR, Mathai SC, Houston-Harris T, Hemnes AR, Borlaug BA, et al. Tricuspid Annular Displacement Predicts Survival in Pulmonary Hypertension. *Am J Respir Crit Care Med.* 2006;174(9):1034-41.
20. Mahapatra S, Nishimura RA, Oh JK, McGoon MD. The Prognostic Value of Pulmonary Vascular Capacitance Determined by Doppler Echocardiography in Patients with Pulmonary Arterial Hypertension. *J Am Soc Echocardiogr.* 2006;19(8):1045-50.
21. D'Alto M, Romeo E, Argiento P, Salvo GD, Badagliacca R, Cirillo AP, et al. Pulmonary Arterial Hypertension: The Key Role of Echocardiography. *Echocardiography.* 2014;32(S1):S23-37.
22. D'Alto M, Scognamiglio G, Dimopoulos K, Bossone E, Vizza D, Romeo E, et al. Right Heart and Pulmonary Vessels Structure and Function. *Echocardiography.* 2014;32(S1):S3-10.
23. Haddad François, Hunt Sharon A., Rosenthal David N., Murphy Daniel J. Right Ventricular Function in Cardiovascular Disease, Part I. *Circulation.* 2008;117(11):1436-48.
24. Mocerri P, Dimopoulos K, Liodakis E, Germanakis I, Kempny A, Diller G-P, et al. Echocardiographic Predictors of Outcome in Eisenmenger Syndrome. *Circulation.* 2012;126(12):1461-8.
25. Diller G-P, Dimopoulos K, Broberg C et al. Presentation, survival prospects, and predictors of death in Eisenmenger syndrome: a combined retrospective and case-control study. *Eur Heart J.* 2006;27(14):1737-42.
26. Peacock AJ, Murphy NF, McMurray JJV, Caballero L, Stewart S. An epidemiological study of pulmonary arterial hypertension. *Eur Respir J.* 2007;30(1):104-9.
27. McGoon MD, Benza RL, Escribano-Subias P, Jiang X, Miller DP, Peacock AJ, et al. Pulmonary Arterial Hypertension: Epidemiology and Registries. *J Am Coll Cardiol.* 2013;62(25, Supplement):D51-9.
28. Humbert M, Sitbon O, Chaouat A, Bertocchi M, Habib G, Gressin V, et al. Pulmonary Arterial Hypertension in France. *Am J Respir Crit Care Med.* 2006;173(9):1023-30.

29. Galiè N, McLaughlin VV, Rubin LJ, Simonneau G et Al. An overview of the 6th World Symposium on Pulmonary Hypertension. *Eur Respir J.* 2019;53(1):1802148.
30. Simonneau G, Montani D, Celermajer DS, Denton CP, Gatzoulis MA, Krowka M, et al. Haemodynamic definitions and updated clinical classification of pulmonary hypertension. *Eur Respir J.* 2019;53(1):1801913.
31. Simonneau G, Gatzoulis MA, Adatia I, Celermajer D, Denton C, Ghofrani A, et al. Updated Clinical Classification of Pulmonary Hypertension. *J Am Coll Cardiol.* 2013;62(25):D34-41.
32. Ho SY, Nihoyannopoulos P. Anatomy, echocardiography, and normal right ventricular dimensions. *Heart.* 2006;92(Suppl 1):i2-13.
33. Haddad François, Hunt Sharon A., Rosenthal David N., Murphy Daniel J. Right Ventricular Function in Cardiovascular Disease, Part I. *Circulation.* 2008;117(11):1436-48.
34. Dell'Italia LJ. Anatomy and Physiology of the Right Ventricle. *Cardiol Clin.* 2012;30(2):167-87.
35. Shimoda LA, Laurie SS. Vascular Remodeling in Pulmonary Hypertension. *J Mol Med Berl Ger.* 2013;91(3):297-309.
36. Vonk Noordegraaf A, Chin KM, Haddad F, Hassoun PM, Hennes AR, Hopkins SR, et al. Pathophysiology of the right ventricle and of the pulmonary circulation in pulmonary hypertension: an update. *Eur Respir J.* 2019;53(1).
37. Daliento L, Somerville J, Presbitero P, Menti L, Brach-Prever S, Rizzoli G, et al. Eisenmenger syndrome. Factors relating to deterioration and death. *Eur Heart J.* 1998;19(12):1845-55.
38. Manes A, Palazzini M, Leci E, Bacchi Reggiani ML, Branzi A, Galiè N. Current era survival of patients with pulmonary arterial hypertension associated with congenital heart disease: a comparison between clinical subgroups. *Eur Heart J.* 2014;35(11):716-24.
39. Dimopoulos K, Wort SJ, Gatzoulis MA. Pulmonary hypertension related to congenital heart disease: a call for action. *Eur Heart J.* 2014;35(11):691-700.
40. Alonso-Gonzalez R, Lopez-Guarch CJ, Subirana-Domenech MT, Ruíz JMO, González IO, Cubero JS, et al. Pulmonary hypertension and congenital heart disease: An insight from the REHAP National Registry. *Int J Cardiol.* 2015;184:717-23.
41. Hascoët S, Baruteau A-E, Humbert M, Simonneau G, Jais X, Petit J, et al. Long-term outcomes of pulmonary arterial hypertension under specific drug therapy in Eisenmenger syndrome. *J Heart Lung Transplant.* 2017;36(4):386-98.
42. Hascoet S, Fournier E, Jaïs X, Le Gloan L, Dauphin C, Houeijeh A, et al. Outcome of adults with Eisenmenger syndrome treated with drugs specific to pulmonary arterial hypertension: A French multicentre study. *Arch Cardiovasc Dis.* 2017;110(5):303-16.
43. Pettersen E, Helle-Valle T, Edvardsen T, Lindberg H, Smith H-J, Smevik B, et al. Contraction Pattern of the Systemic Right Ventricle. *J Am Coll Cardiol.* 2007;49(25):2450-6.
44. Salvo GD, Pacileo G, Rea A, Limongelli G, Baldini L, D'Andrea A, et al. Transverse strain predicts exercise capacity in systemic right ventricle patients. *Int J Cardiol.* 2010;145(2):193-6.
45. Westerhof BE, Saouti N, van der Laarse WJ, Westerhof N, Vonk Noordegraaf A. Treatment strategies for the right heart in pulmonary hypertension. *Cardiovasc Res.* 2017;113(12):1465-73.



46. D'Alonzo GE, Barst RJ, Ayres S et al. Survival in Patients with Primary Pulmonary Hypertension: Results from a National Prospective Registry. *Ann Intern Med.* 1991;115(5):343.
47. Galiè N, Channick RN, Frantz RP, Grünig E, Jing ZC, Moiseeva O, et al. Risk stratification and medical therapy of pulmonary arterial hypertension. *Eur Respir J.* 2019;53(1):1801889.
48. Kylhammar D, Kjellström B, Hjalmarsson C, Jansson K, Nisell M, Söderberg S, et al. A comprehensive risk stratification at early follow-up determines prognosis in pulmonary arterial hypertension. *Eur Heart J.* 2018;39(47):4175-81.
49. Hoeper MM, Kramer T, Pan Z, Eichstaedt CA, Spiesshoefer J, Benjamin N, et al. Mortality in pulmonary arterial hypertension: prediction by the 2015 European pulmonary hypertension guidelines risk stratification model. *Eur Respir J.* 2017;50(2):1700740.
50. Hoeper MM, Pittrow D, Opitz C, Gibbs JSR, Rosenkranz S, Grünig E, et al. Risk assessment in pulmonary arterial hypertension. *Eur Respir J.* 2018;51(3):1702606.
51. Boucly A, Weatherald J, Savale L, Jaïs X, Cottin V, Prevot G, et al. Risk assessment, prognosis and guideline implementation in pulmonary arterial hypertension. *Eur Respir J.* 2017;50(2):1700889.
52. Galiè N, Beghetti M, Gatzoulis MA, Granton J, Berger RMF, Lauer A, et al. Bosentan Therapy in Patients With Eisenmenger Syndrome: A Multicenter, Double-Blind, Randomized, Placebo-Controlled Study. *Circulation.* 2006;114(1):48-54.
53. Chau EMC, Fan KYY, Chow WH. Effects of chronic sildenafil in patients with Eisenmenger syndrome versus idiopathic pulmonary arterial hypertension. *Int J Cardiol.* 2007;120(3):301-5.
54. Adriaenssens T, Delcroix M, Van Deyk K, Budts W. Advanced therapy may delay the need for transplantation in patients with the Eisenmenger syndrome. *Eur Heart J.* 2006;27(12):1472-7.
55. Gatzoulis MA, Landzberg M, Beghetti M, Berger RM, Efficace M, Gesang S, et al. Evaluation of Macitentan in Patients With Eisenmenger Syndrome: Results From the Randomized, Controlled MAESTRO Study. *Circulation.* 2019;139(1):51-63.
56. Iversen K, Jensen AS, Jensen TV, Vejstrup NG, Søndergaard L. Combination therapy with bosentan and sildenafil in Eisenmenger syndrome: a randomized, placebo-controlled, double-blinded trial. *Eur Heart J.* 2010;31(9):1124-31.
57. Diller G-P, Alonso-Gonzalez R, Dimopoulos K, Alvarez-Barredo M, Koo C, Kempny A, et al. Disease targeting therapies in patients with Eisenmenger syndrome: Response to treatment and long-term efficiency. *Int J Cardiol.* 2013;167(3):840-7.
58. Hur DJ, Sugeng L. Non-invasive Multimodality Cardiovascular Imaging of the Right Heart and Pulmonary Circulation in Pulmonary Hypertension. *Front Cardiovasc Med.* 2019;6.
59. Swift Andrew J., Rajaram Smitha, Campbell Michael J., Hurdman Judith, Thomas Steve, Capener Dave, et al. Prognostic Value of Cardiovascular Magnetic Resonance Imaging Measurements Corrected for Age and Sex in Idiopathic Pulmonary Arterial Hypertension. *Circ Cardiovasc Imaging.* 2014;7(1):100-6.
60. Lindqvist P, Waldenström A, Henein M, Mörner S, Kazzam E. Regional and Global Right Ventricular Function in Healthy Individuals Aged 20–90 Years: A Pulsed Doppler Tissue Imaging Study. *Echocardiography.* 2005;22(4):305-14.

61. Tei C, Dujardin KS, Hodge DO, Bailey KR, McGoon MD, Tajik AJ, et al. Doppler echocardiographic index for assessment of global right ventricular function. *J Am Soc Echocardiogr.* 1996;9(6):838-47.
62. Anavekar NS, Gerson D, Skali H, Kwong RY, Yucel EK, Solomon SD. Two-Dimensional Assessment of Right Ventricular Function: An Echocardiographic–MRI Correlative Study. *Echocardiography.* 2007;24(5):452-6.
63. Raymond RJ, Hinderliter AL, Willis PW, Ralph D, Caldwell EJ, Williams W, et al. Echocardiographic predictors of adverse outcomes in primary pulmonary hypertension. *J Am Coll Cardiol.* 2002;39(7):1214-9.
64. Redington AN, Penny D, Rigby ML, Hayes A. Antegrade diastolic pulmonary arterial flow as a marker of right ventricular restriction after complete repair of pulmonary atresia with intact septum and critical pulmonary valvar stenosis. *Cardiol Young.* 1992;2(4):382-6.
65. Abidov A, Rischard F. Quantitative Right Ventricular Function in Pulmonary Arterial Hypertension: A Quest for a More Reliable Metric. *Echocardiography.* 2016;33(2):174-6.
66. Reant P, Barbot L, Touche C, Dijos M, Arsac F, Pillois X, et al. Evaluation of Global Left Ventricular Systolic Function Using Three-Dimensional Echocardiography Speckle-Tracking Strain Parameters. *J Am Soc Echocardiogr.* 2012;25(1):68-79.
67. Rajagopal S, Forsha DE, Risum N, Hornik CP, Poms AD, Fortin TA, et al. Comprehensive Assessment of Right Ventricular Function in Patients with Pulmonary Hypertension with Global Longitudinal Peak Systolic Strain Derived from Multiple Right Ventricular Views. *J Am Soc Echocardiogr.* 2014;27(6):657-665.e3.
68. Vitarelli A, Conde Y, Cimino E et Al. Assessment of right ventricular function by strain rate imaging in chronic obstructive pulmonary disease. *Eur Respir J.* 2006;27(2):268-75.
69. da Costa Junior AA, Ota-Arakaki JS, Ramos RP, Uellendahl M, Mancuso FJN, Gil MA, et al. Diagnostic and prognostic value of right ventricular strain in patients with pulmonary arterial hypertension and relatively preserved functional capacity studied with echocardiography and magnetic resonance. *Int J Cardiovasc Imaging.* 2017;33(1):39-46.
70. Smolarek D, Gruchała M, Sobiczewski W. Echocardiographic evaluation of right ventricular systolic function: The traditional and innovative approach. *Cardiol J.* 2017;24(5):563-72.
71. Vonk Noordegraaf A, Haddad F, Bogaard HJ, Hassoun PM. Noninvasive Imaging in the Assessment of the Cardiopulmonary Vascular Unit. *Circulation.* 2015;131(10):899-913.
72. Fine NM, Chen L, Bastiansen PM, Frantz RP, Pellikka PA, Oh JK, et al. Outcome Prediction by Quantitative Right Ventricular Function Assessment in 575 Subjects Evaluated for Pulmonary Hypertension. *Circ Cardiovasc Imaging.* 2013;6(5):711-21.
73. Haeck MLA, Scherptong RWC, Marsan NA, Holman ER, Schalij MJ, Bax JJ, et al. Prognostic Value of Right Ventricular Longitudinal Peak Systolic Strain in Patients With Pulmonary Hypertension. *Circ Cardiovasc Imaging.* 2012;5(5):628-36.
74. Sachdev A, Villarraga HR, Frantz RP, McGoon MD, Hsiao J-F, Maalouf JF, et al. Right Ventricular Strain for Prediction of Survival in Patients With Pulmonary Arterial Hypertension. *Chest.* 2011;139(6):1299-309.

75. Hardegree EL, Sachdev A, Villarraga HR, Frantz RP, McGoon MD, Kushwaha SS, et al. Role of Serial Quantitative Assessment of Right Ventricular Function by Strain in Pulmonary Arterial Hypertension. *Am J Cardiol.* 2013;111(1):143-8.
76. Fukuda Y, Tanaka H, Sugiyama D, Ryo K, Onishi T, Fukuya H, et al. Utility of Right Ventricular Free Wall Speckle-Tracking Strain for Evaluation of Right Ventricular Performance in Patients with Pulmonary Hypertension. *J Am Soc Echocardiogr.* 2011;24(10):1101-8.
77. Focardi M, Cameli M, Carbone SF, Massoni A, De Vito R, Lisi M, et al. Traditional and innovative echocardiographic parameters for the analysis of right ventricular performance in comparison with cardiac magnetic resonance. *Eur Heart J - Cardiovasc Imaging.* 2015;16(1):47-52.
78. Mocerri P, Iriart X, Bouvier P, Baudouy D, Gibelin P, Saady R, et al. Speckle-tracking imaging in patients with Eisenmenger syndrome. *Arch Cardiovasc Dis.* 2016;109(2):104-12.
79. Shimada YJ, Shiota M, Siegel RJ, Shiota T. Accuracy of Right Ventricular Volumes and Function Determined by Three-Dimensional Echocardiography in Comparison with Magnetic Resonance Imaging: A Meta-Analysis Study. *J Am Soc Echocardiogr.* 2010;23(9):943-53.
80. Niemann PS, Pinho L, Balbach T, Galuschky C, Blankenhagen M, Silberbach M, et al. Anatomically Oriented Right Ventricular Volume Measurements With Dynamic Three-Dimensional Echocardiography Validated by 3-Tesla Magnetic Resonance Imaging. *J Am Coll Cardiol.* 2007;50(17):1668-76.
81. Grapsa J, Gibbs JSR, Dawson D, Watson G, Patni R, Athanasiou T, et al. Morphologic and Functional Remodeling of the Right Ventricle in Pulmonary Hypertension by Real Time Three Dimensional Echocardiography. *Am J Cardiol.* 2012;109(6):906-13.
82. Park J-B, Lee S-P, Lee J-H, Yoon YE, Park E-A, Kim H-K, et al. Quantification of Right Ventricular Volume and Function Using Single-Beat Three-Dimensional Echocardiography: A Validation Study with Cardiac Magnetic Resonance. *J Am Soc Echocardiogr.* 2016;29(5):392-401.
83. Sugeng L, Mor-Avi V, Weinert L, Niel J, Ebner C, Steringer-Mascherbauer R, et al. Multimodality Comparison of Quantitative Volumetric Analysis of the Right Ventricle. *JACC Cardiovasc Imaging.* 2010;3(1):10-8.
84. Morikawa T, Murata M, Okuda S, Tsuruta H, Iwanaga S, Murata M, et al. Quantitative Analysis of Right Ventricular Function in Patients With Pulmonary Hypertension Using Three-Dimensional Echocardiography and a Two-Dimensional Summation Method Compared to Magnetic Resonance Imaging. *Am J Cardiol.* 2011;107(3):484-9.
85. Grapsa J, O'Regan DP, Pavlopoulos H, Durighel G, Dawson D, Nihoyannopoulos P. Right ventricular remodelling in pulmonary arterial hypertension with three-dimensional echocardiography: comparison with cardiac magnetic resonance imaging. *Eur J Echocardiogr.* 2010;11(1):64-73.
86. Lang RM, Badano LP, Tsang W, Adams DH, Agricola E, Buck T, et al. EAE/ASE Recommendations for Image Acquisition and Display Using Three-Dimensional Echocardiography. *Eur Heart J - Cardiovasc Imaging.* 2012;13(1):1-46.
87. Lu KJ, Chen JXC, Profitis K, Kearney LG, DeSilva D, Smith G, et al. Right Ventricular Global Longitudinal Strain Is an Independent Predictor of Right Ventricular Function: A Multimodality

- Study of Cardiac Magnetic Resonance Imaging, Real Time Three-Dimensional Echocardiography and Speckle Tracking Echocardiography. *Echocardiography*. 2015;32(6):966-74.
88. Mocerì P, Duchateau N, Baudouy D, Schouver E-D, Leroy S, Squara F, et al. Three-dimensional right-ventricular regional deformation and survival in pulmonary hypertension. *Eur Heart J - Cardiovasc Imaging*. 2018;19(4):450-8.
  89. Smith BCF, Dobson G, Dawson D, Charalampopoulos A, Grapsa J, Nihoyannopoulos P. Three-Dimensional Speckle Tracking of the Right Ventricle. *J Am Coll Cardiol*. 2014;64(1):41-51.
  90. Vitarelli A, Mangieri E, Terzano C, Gaudio C, Salsano F, Rosato E, et al. Three-Dimensional Echocardiography and 2D-3D Speckle-Tracking Imaging in Chronic Pulmonary Hypertension: Diagnostic Accuracy in Detecting Hemodynamic Signs of Right Ventricular (RV) Failure. *J Am Heart Assoc Cardiovasc Cerebrovasc Dis*. 2015;4(3).
  91. Ozawa K, Funabashi N, Takaoka H, Tanabe N, Yanagawa N, Tatsumi K, et al. Utility of three-dimensional global longitudinal strain of the right ventricle using transthoracic echocardiography for right ventricular systolic function in pulmonary hypertension. *Int J Cardiol*. 2014;174(2):426-30.
  92. Maffessanti Francesco, Muraru Denisa, Esposito Roberta, Gripari Paola, Ermacora Davide, Santoro Ciro, et al. Age-, Body Size-, and Sex-Specific Reference Values for Right Ventricular Volumes and Ejection Fraction by Three-Dimensional Echocardiography. *Circ Cardiovasc Imaging*. 2013;6(5):700-10.
  93. Bhave NM, Patel AR, Weinert L, Yamat M, Freed BH, Mor-Avi V, et al. Three-Dimensional Modeling of the Right Ventricle from Two-Dimensional Transthoracic Echocardiographic Images: Utility of Knowledge-Based Reconstruction in Pulmonary Arterial Hypertension. *J Am Soc Echocardiogr*. 2013;26(8):860-7.
  94. Kutty S, Li L, Polak A, Gribben P, Danford DA. Echocardiographic Knowledge-Based Reconstruction for Quantification of the Systemic Right Ventricle in Young Adults With Repaired D-Transposition of Great Arteries. *Am J Cardiol*. 2012;109(6):881-8.
  95. Mocerì P, Kempny A, Liodakis E, Alonso Gonzales R, Germanakis I, Diller G-P, et al. Physiological differences between various types of Eisenmenger syndrome and relation to outcome. *Int J Cardiol*. 2015;179:455-60.
  96. Muraru D, Spadotto V, Cecchetto A, Romeo G, Aruta P, Ermacora D, et al. New speckle-tracking algorithm for right ventricular volume analysis from three-dimensional echocardiographic data sets: validation with cardiac magnetic resonance and comparison with the previous analysis tool. *Eur Heart J – Cardiovasc Imaging*. 2016;17(11):1279-89.
  97. Addetia K, Maffessanti F, Yamat M, Weinert L, Narang A, Freed BH, et al. Three-dimensional echocardiography-based analysis of right ventricular shape in pulmonary arterial hypertension. *Eur Heart J – Cardiovasc Imaging*. 2016;17(5):564-75.
  98. Medvedofsky D, Addetia K, Patel AR, Sedlmeier A, Baumann R, Mor-Avi V, et al. Novel Approach to Three-Dimensional Echocardiographic Quantification of Right Ventricular Volumes and Function from Focused Views. *J Am Soc Echocardiogr*. 2015;28(10):1222-31.
  99. Lisi M, Cameli M, Righini FM, Malandrino A, Tacchini D, Focardi M, et al. RV Longitudinal Deformation Correlates With Myocardial Fibrosis in Patients With End-Stage Heart Failure. *JACC Cardiovasc Imaging*. 2015;8(5):514-22.

100. Park DW, Sebastiani A, Yap CH, Simon MA, Kim K. Quantification of Coupled Stiffness and Fiber Orientation Remodeling in Hypertensive Rat Right-Ventricular Myocardium Using 3D Ultrasound Speckle Tracking with Biaxial Testing. *PLoS ONE* [Internet]. 2016 ;11(10).
101. Qin X, Fei B. DTI template-based estimation of cardiac fiber orientations from 3D ultrasound. *Med Phys*. 2015;42(6):2915-24.
102. Milne ML, Singh GK, Miller JG, Holland MR. Echocardiographic-Based Assessment of Myocardial Fiber Structure in Individual, Excised Hearts. *Ultrason Imaging*. 2012;34(3):129-41.
103. Qin X, Wang S, Shen M, Zhang X, Wagner MB, Fei B. Mapping Cardiac Fiber Orientations from High-Resolution DTI to High-Frequency 3D Ultrasound. *Proc SPIE*. 2014;9036:90361.
104. Milne ML, Singh GK, Miller JG, Wallace KD, Holland MR. Toward three-dimensional echocardiographic determination of regional myofiber structure. *Ultrasound Med Biol*. 2016;42(2):607-18.
105. Sanchez-Quintana D, Anderson RH, Ho SY. Ventricular myoarchitecture in tetralogy of Fallot. *Heart*. 1996;76(3):280-6.
106. Tezuka F, Hart W, Lange PE, Nürnberg JH. Muscle Fiber Orientation in the Development and Regression of Right Ventricular Hypertrophy in Pigs. *Pathol Int*. 1990;40(6):402-7.

## **LE SERMENT D'HIPPOCRATE**

Au moment d'être admis à exercer la médecine, je promets et je jure d'être fidèle aux lois de l'honneur et de la probité.

Mon premier souci sera de rétablir, de préserver ou de promouvoir la santé dans tous ses éléments, physiques et mentaux, individuels et sociaux.

Je respecterai toutes les personnes, leur autonomie et leur volonté, sans aucune discrimination selon leur état ou leurs convictions. J'interviendrai pour les protéger si elles sont affaiblies, vulnérables ou menacées dans leur intégrité ou leur dignité. Même sous la contrainte, je ne ferai pas usage de mes connaissances contre les lois de l'humanité.

J'informerai les patients des décisions envisagées, de leurs raisons et de leurs conséquences.

Je ne tromperai jamais leur confiance et n'exploiterai pas le pouvoir hérité des circonstances pour forcer les consciences.

Je donnerai mes soins à l'indigent et à quiconque me les demandera. Je ne me laisserai pas influencer par la soif du gain ou la recherche de la gloire.

Admis dans l'intimité des personnes, je tairai les secrets qui me seront confiés. Reçu à l'intérieur des maisons, je respecterai les secrets des foyers et ma conduite ne servira pas à corrompre les mœurs. Je ferai tout pour soulager les souffrances. Je ne prolongerai pas abusivement les agonies. Je ne provoquerai jamais la mort délibérément.

Je préserverai l'indépendance nécessaire à l'accomplissement de ma mission. Je n'entreprendrai rien qui dépasse mes compétences. Je les entretiendrai et les perfectionnerai pour assurer au mieux les services qui me seront demandés. J'apporterai mon aide à mes confrères ainsi qu'à leurs familles dans l'adversité.

Que les hommes et mes confrères m'accordent leur estime si je suis fidèle à mes promesses ; que je sois déshonoré et méprisé si j'y manque.

**Résumé :**

**Introduction :** La valeur pronostique des paramètres standards échographiques du ventricule droit (VD) dans l'hypertension artérielle pulmonaire (HTAP) est aujourd'hui acquise, mais reste limitée de part une géométrie du VD difficilement appréciable en deux dimensions. Plusieurs études ont montré un meilleur pronostic des HTAP associées aux cardiopathies congénitales. Parallèlement, la modélisation cardiaque d'images tridimensionnelles (3D) échographiques, ainsi que l'analyse de la déformation myocardique par speckle tracking sont de nouveaux outils d'études validés dans l'hypertension pulmonaire.

**Objectif :** Nous avons cherché à mettre en évidence les différences de déformation ventriculaire droite en échographie 3D de patients atteints d'HTAP associée aux cardiopathies congénitales, comparés à des patients atteints d'HTAP d'étiologie différente, ainsi que d'un groupe témoin ; et d'étudier la valeur pronostique de la déformation ventriculaire 3D sur ces patients.

**Méthodes :** Nous avons conduit une étude de cohorte prospective, multicentrique, de juin 2015 à juin 2017. Les patients inclus étaient des sujets majeurs, atteints d'hypertension artérielle pulmonaire du groupe 1 confirmée par cathétérisme, associée à une cardiopathie congénitale (groupe HTAP-CC), ou tout autre étiologie du groupe 1 (groupe HTAP non-CC). Etaient exclus les patients avec cardiopathie congénitale complexe (ventricule droit systémique, pathologie uni-ventriculaire), ainsi que les patients non échogènes. Les patients bénéficiaient à l'inclusion d'une échocardiographie avec acquisition d'images en 3D sur le ventricule droit, associés à un dosage du BNP et d'un test de marche de 6 minutes (TM6). Les images échographiques 3D ainsi acquises ont été ensuite traitées par le logiciel TomTec 4D RV-Function (TomTec imaging systems) et le maillage dynamique du VD ainsi obtenu a été post-traités pour extraire et comparer les données de déformation régionale.

**Résultats :** 81 patients ont été inclus : 27 dans le groupe HTAP-CC, comparés à 27 dans le groupe HTAP non-CC, ainsi que 27 témoins sains. Les groupes HTAP-CC et HTAP non-CC étaient comparables sur l'âge et le sexe. La grande majorité des mesures globales et régionales du strain 3D furent significativement abaissées chez les patients, comparés aux témoins ( $p < 0.0001$ ). Entre les groupes HTAP-CC et HTAP non-CC ; le strain 3D longitudinal global et l'area strain global ne présentaient pas de différences significatives (respectivement  $p = 0.58$  et  $p = 0.20$ ). Le strain 3D global circonférentiel était meilleur chez les patients HTAP-CC ( $-13.55\% \pm 3.56$  vs  $-10.82\% \pm 3.89$  ;  $p = 0.006$ ), tout comme la FEVD 3D ( $42.30\% \pm 10.74$  vs  $32.70\% \pm 9.02$  ;  $p = 0.002$ ). Durant une durée médiane de suivi de  $24.10 \pm 12.76$  mois, 9 patients HTAP non-CC (33%) contre 3 patients HTAP-CC (11%) décédèrent ( $p = 0.054$ ). Le strain 3D circonférentiel global, le volume télédiastolique ventriculaire droit et la FEVD 3D ont été retrouvés comme facteurs pronostics de survie indépendants.

**Conclusion :** Le remodelage du VD diffère entre les patients avec HTAP associée aux cardiopathies congénitales et les patients présentant une HTAP d'autre étiologie. Une déformation circonférentielle ventriculaire droite meilleure chez les patients HTAP-CC pourrait expliquer leur pronostic favorable.

Thèse de doctorat en médecine, spécialité : cardiologie et maladies vasculaires

Mots-clefs : HTAP, ventricule droit, cardiopathie congénitale, échographie 3D, strain 3D

UNIVERSITE DE BORDEAUX, UFR des SCIENCES MEDICALES