



HAL
open science

La prise en charge de la kératoconjonctivite à adénovirus à l'officine

Claire Creunet

► **To cite this version:**

Claire Creunet. La prise en charge de la kératoconjonctivite à adénovirus à l'officine. Sciences pharmaceutiques. 2019. dumas-02454487

HAL Id: dumas-02454487

<https://dumas.ccsd.cnrs.fr/dumas-02454487>

Submitted on 24 Jan 2020

HAL is a multi-disciplinary open access archive for the deposit and dissemination of scientific research documents, whether they are published or not. The documents may come from teaching and research institutions in France or abroad, or from public or private research centers.

L'archive ouverte pluridisciplinaire **HAL**, est destinée au dépôt et à la diffusion de documents scientifiques de niveau recherche, publiés ou non, émanant des établissements d'enseignement et de recherche français ou étrangers, des laboratoires publics ou privés.



THESE POUR LE DIPLOME D'ETAT DE DOCTEUR EN PHARMACIE

Soutenue publiquement le 31/01/2019 à AMIENS
Par Madame **CLAIRE CREUNET**

LA PRISE EN CHARGE DE LA KERATOCONJONCTIVITE A ADENOVIRUS A L'OFFICINE

Composition du jury :

Président : Monsieur le Professeur Gilles Duverlie, Docteur en Pharmacie, Virologie, CHU Amiens

Directeur de thèse : Monsieur Etienne Brochot, Maître de Conférences des Universités, Virologie,
CHU Amiens

Membre : Monsieur Antoine Fauquet, Docteur en Pharmacie

Thèse n°

Remerciements

J'aimerais tout d'abord remercier le Professeur Gilles Duverlie, Directeur du Laboratoire de L'Unité de Virologie Clinique & Fondamentale d'avoir accepté d'être président du jury.

Je tiens à remercier mon Directeur de thèse, Monsieur Etienne Brochot, Maître de Conférences des Universités, pour son aide et sa disponibilité. Son œil critique m'a été précieux pour améliorer la qualité de ma thèse.

J'exprime ma gratitude à Monsieur Antoine Fauquet, mon ancien maître de stage de 6ème année, pour avoir aimablement accepté de participer à ce jury.

Il m'est impossible d'oublier mon père Philippe Creunet et ma mère Marie-Claude Creunet qui ont corrigé et relu ma thèse bien que vous ne maîtrisiez pas le sujet. C'est grâce à vous si j'en suis là aujourd'hui. Mon amour pour vous est sans limite.

Merci à ma sœur Mathilde Creunet de m'avoir inspiré ce sujet de thèse. Tu es toujours disponible quand j'ai besoin de toi.

Merci à mon frère Alexandre Creunet, ma nièce et mon neveu d'être présents, de m'apporter de la joie et de la bonne humeur.

Je remercie toutes les personnes avec qui j'ai partagé mes études et bien plus. Toutes ces années m'auraient paru bien longues sans vous. Je cite en particulier Camille Arquinet, Manon Arquinet, Mathilde Duchesne, Adrien Fillatre, Florine Flamand et Camille Gambiez.

Enfin, je m'excuse auprès de celles et ceux que j'aurais oubliés, j'espère qu'ils ne m'en tiendront pas rigueur...

SOMMAIRE

INTRODUCTION.....	9
Partie I: Rappels de certaines structures de l'œil, celles à l'origine de la protection de l'œil.....	10
I.1) Les paupières.....	10
I.1.1) Anatomie descriptive.....	10
I.2.1) Les rôles majeurs des paupières.....	12
I.2.1.1) Contribution à la sécrétion du film lacrymal.....	12
I.2.1.1.1) Les glandes lacrymales des paupières.....	13
I.2.1.1.1.1) Glandes de Meibomius.....	13
I.2.1.1.1.2) Glandes de Zeiss.....	13
I.2.1.1.1.3) Glandes de Moll	14
I.2.1.2) Protection de la cornée	14
I.2.1.2.1) Mouvement des paupières.....	14
I.2.1.2.2) Clignement.....	14
I.2) La Conjonctive.....	15
I.2.1) Anatomie descriptive.....	15
I.2.1.1) Conjonctive palpébrale.....	16
I.2.1.1.1) Conjonctive marginale.....	16
I.2.1.1.2) Conjonctive tarsale.....	16
I.2.1.1.3) Conjonctive orbitaire.....	16
I.2.1.2) Conjonctive bulbaire.....	17
I.2.1.2.1) La portion sclérale	17
I.2.1.2.2) La portion limbique.....	17
I.2.1.3) Culs de sac conjonctivaux.....	17
I.2.2) Histologie de la conjonctive	18
I.2.2.1) Epithélium conjonctival.....	18
I.2.2.2) Le chorion.....	18

I.2.3) Rôle majeur de la conjonctive.....	19
I.2.3.1) Lieu d'une réaction inflammatoire : immunité innée.....	19
I.2.3.2) Enclenchement d'une réponse adaptative spécifique.....	19
I.2.3.3) Contribution à la sécrétion du film lacrymal.....	19
I.2.3.3.1) Les glandes lacrymales de la conjonctive.....	19
I.2.3.3.1.1) La phase aqueuse ou larme.....	19
I.2.3.3.1.2) La phase muqueuse.....	20
I.3) La cornée.....	21
I.3.1) Description anatomique	21
I.4) La sclère.....	22
I.4.1) Anatomie et histologie de la sclère.....	22
I.4.2) Les fonctions principales de la sclère.....	23
Partie II : La kératoconjonctivite à Adénovirus	24
II.1) Généralité sur les adénovirus	24
II.1.1) Histoire et classification.....	24
II.1.2) Epidémiologie.....	25
II.1.2.1) Relation entre les sérotypes et les organes touchés par l'adénovirus.....	26
II.1.2.2) Les populations concernées.....	26
II.1.2.3) Mode de transmission de l'Adénovirus.....	27
II.1.2.4) Contagiosité.....	27
II.2) Morphologie et Structure du virus.....	27
II.2.1) Rappel sur les virus	27
II.2.2) Caractéristique de l'Adénovirus.....	28
II.2.3) L'infection du virus dans la cellule hôte.....	29
II.3) La Kératoconjonctivite à Adénovirus.....	30
II.3.1) Mode de transmission pour aboutir à une kératoconjonctivite.....	30
II.3.2) Période d'incubation, contagiosité, guérison.....	30
II.3.3) Les symptômes fonctionnelles de la kératoconjonctivite.....	31
II.3.4) Complication des kératoconjonctivite.....	32

II.3.4.1) Infiltrats sous épithéliaux.....	32
II.3.4.2) Les pseudomembranes.....	33
Partie III : Prise en charge de la kératoconjonctivite à l'officine.....	36
III.1) Rôle d'orientation.....	36
III.2) Les limites de la démarche diagnostic du pharmacien devant un œil rouge.....	37
III.2.1) Questions clés à demander aux patients.....	37
III.2.2) Arbre décisionnel à l'officine	38
III.3) Les traitements médicamenteux utilisés dans le cadre d'une kératoconjonctivite.....	40
III.3.1) Lavage oculaire.....	39
III.3.2) Antiseptiques utilisés dans le traitement des conjonctivites.....	41
III.3.3) Les corticoïdes à usage ophtalmique.....	41
III.3.4) Les antibiotiques à usage ophtalmique.....	43
III.4) Les conseils à l'officine.....	46
III.4.1) Bonne administration d'un collyre, gel ou pommade ophtalmique.....	46
III.4.1.1) Différentes formes galéniques les plus courantes à l'officine pour une administration oculaire transmucoale.....	46
III.4.1.2) Les précautions d'emploi.....	47
III.4.1.2.1) Certaines règles à mettre en vigueur en cas d'auto-administration d'un collyre.....	47
III.4.1.2.1.1) Garder l'asepsie d'un collyre lors de son utilisation.....	48
III.4.1.2.1.2) Certaines règles à mettre en vigueur en cas d'auto administration d'une pommade ou gel ophtalmique.....	49
III.4.1.2.3) En cas d'instillation chez un nourrisson ou un enfant.....	50
III.4.1.2.4) En cas d'instillation de deux traitements différents par voir oculaire.....	50
III.4.2) Les mesures préventives.....	51
CONCLUSION.....	53
Bibliographie.....	55

LISTE DES ABREVIATIONS

KTC : Kératoconjonctivite

Mm : Millimètre

ADN : Acide Déoxyribonucléique

CAR : Coxsackievirus and Adenovirus Receptor

FE: Femme enceinte

Fl : Flacon

- : Moins

CI : Contre- indication

Uni : Unidose

Fl : Flacon

Gtte : Goutte

J : Jour

H : Heure

µl : Microlitre

LISTE DES FIGURES, LOGIGRAMMES, PHOTOS ET TABLEAUX

Figure 1 : Coupe verticale de la paupière.....	11
Figure 2 : Représentation des trois couches du film lacrymal.....	12
Figure 3 : Représentation des glandes de Meibomius.....	13
Figure 4 : Représentation des trois glandes de la paupière.....	14
Figure 5 : Anatomie de la conjonctive.....	15
Figure 6 : Représentation des trois parties de la conjonctive palpébrale.....	16
Figure 7 : La conjonctive bulbaire avec la portion sclérale et limbique.....	17
Figure 8 : Biopsie conjonctivale, en rouge les cellules caliciformes (marquage anticorps anti MUC).....	18
Figure 9 : Les différentes glandes participant à l'élaboration du film lacrymal.....	20
Figure 10 : Coupe histologique des différentes couches de la cornée.....	22
Figure 11 : Classification des Adenoviridae. Les adénovirus humains, qui appartiennent au genre des Mastadénovirus.....	25
Tableau 1 : Classification des Adénovirus selon la clinique et le profil épidémiologique.....	26
Tableau 2 : Classification des virus, Système Universelle proposé par Lwoff, Horne et Tournier, 1960.....	28
Figure 12 : Schéma de la structure virale : l'Adénovirus.....	29
Photo 1 : Hyperhémie conjonctivale chez une patiente de 32 ans.....	31
Photo 2 : Œdème palpébrale chez une patiente de 32 ans.....	32
Figure 13 : Infiltrats sous épithéliaux (examen : lampe à fente).....	33
Figure 14 : Représentation des pseudomembranes.....	34
Figure 15 : Pseudomembrane recouvrant l'œil.....	34
Figure 16 : Elimination des pseudomembranes.....	34
Figure 17 : Formation du symblépharon.....	35
Figure 18 : Représentation du segment antérieur de l'œil.....	37
Logigramme 1 - Démarche à suivre devant un œil rouge avec la présence d'un écoulement	39
Photo 3 : Conjonctivite bactérienne, écoulement purulent chez un enfant de 10 mois.....	40

Tableau 3 : Les lavages oculaires.....	41
Tableau 4 : Les antiseptiques à visée oculaire.....	42
Tableau 5 : Les corticoïdes à visée oculaire.....	43
Tableau 6 : Exemple des collyres antibiotiques mis sur le marché.....	44
Photo 4 : Exemple d'une ordonnance de sortie.....	45
Figure 19 : Les différentes étapes lors d'une administration d'un collyre.....	48
Figure 20 : Récapitulatif de l'endroit d'administration du collyre ou gel/pommade à visée oculaire.....	49

INTRODUCTION

L'œil est un organe fragile et complexe qui possède de nombreuses barrières chimiques et mécaniques afin d'éviter l'altération de sa structure.

Les annexes de l'œil constituent une cible privilégiée des réactions virales en raison de leur contact direct avec les éléments pathogènes extérieurs. On retrouve les paupières, la conjonctive et la cornée. Si les boucliers protecteurs de l'œil (battements des paupières ou l'élaboration du film lacrymal) ne sont pas suffisants, un système de défense immunitaire est appelé pour faire face à l'agression.

La kératoconjonctivite (KTC) est provoquée par un virus très commun des conjonctivites, l'Adénovirus. On l'appelle également kératoconjonctivite épidémique, elle correspond à l'inflammation conjointe de la conjonctive et de la cornée au niveau de l'œil. Elle est très contagieuse d'où l'importance de certaines mesures préventives. L'évolution est souvent favorable mais elle peut laisser des séquelles pouvant s'accompagner d'une baisse d'acuité visuelle.

Les pathologies ophtalmologiques font l'objet de nombreuses demandes de conseil à l'officine. Les pharmaciens sont souvent consultés en première intention pour un œil rouge et des écoulements lacrymaux par des adultes ou des parents inquiets pour leurs enfants.

L'objectif est de montrer le rôle primordial du pharmacien dans la prise en charge des kératoconjonctivites. Le professionnel de santé oriente les personnes qui le sollicitent vers une consultation immédiate en cas de nécessité. Il leur explique et leur délivre les traitements de l'ordonnance et leur donne des conseils adéquats afin d'obtenir une bonne observance du traitement par les patients et une meilleure prise en charge.

Partie I : Rappels de certaines structures de l'œil, celles à l'origine de la protection de l'œil

L'œil est l'organe de la vision, il est constitué d'un grand nombre d'éléments ayant chacun son rôle précis.

La connaissance de l'anatomie de l'œil et le rôle de chacune des structures qui le composent permettent de mieux comprendre les pathologies oculaires. Les kératoconjonctivites atteignent plusieurs structures de l'œil : les paupières, la conjonctive, la cornée et la sclère.

L'œil ou globe oculaire (diamètre 25 mm en moyenne), contenu dans une cavité orbitaire est capable de mouvements latéraux grâce aux muscles oculaires ce qui lui permet d'augmenter son champ visuel.

I.1) Les paupières

I.1.1) Anatomie descriptive

On compte deux paupières, une paupière supérieure et inférieure pour chaque globe oculaire. Ce sont des lames cutané-musculo-membraneuses mobiles qui recouvrent la partie antérieure du globe oculaire. La paupière supérieure est plus mobile que la paupière inférieure et recouvre partiellement ou totalement la cornée lors de sa fermeture.

Chaque paupière possède une face antérieure et une face postérieure, un bord libre et deux angles. Les paupières entre-elles, sont séparées par la fente palpébrale.

Au niveau de la face antérieure, chaque paupière inférieure ou supérieure présente un pli cutané appelé le sillon orbito-palpébrale. Et ce sillon divise la paupière en deux parties : une portion tarsale et une portion orbitaire. La portion tarsale se situe du bord libre de la paupière au sillon et la partie orbitaire se situe entre la portion tarsale et le rebord orbitaire.

La face postérieure de la paupière est recouverte par la conjonctive palpébrale.

Chaque bord libre est divisé en deux parties : lacrymale et ciliaire[1]. En dehors, la portion ciliaire la plus longue, environ 4/5 du bord libre, est recouverte de cils disposés en rangées de 3 ou 4. La portion lacrymale située en dedans est la plus courte et elle est dépourvue de cils. La portion lacrymale renferme l'orifice lacrymal. La glande lacrymale principale à l'origine de la sécrétion lacrymale réflexe est située au niveau du rebord orbitaire supérieur externe[2]. Elle donne naissance à des canaux excréteurs qu'on retrouve au niveau des culs de sac conjonctivaux, au niveau du canthus interne par exemple.

L'angle interne et l'angle externe représentent la réunion de la paupière inférieure et supérieure. L'angle interne ou le canthus recouvre deux éléments, la caroncule et le pli semi lunaire de la conjonctive.

Les différentes couches de la paupière, de l'extérieur vers l'intérieur sont (fig.1) [3] :

- La peau palpébrale qui est élastique et très fine, la plus fine de l'organisme[4].
- Le muscle superficiel, constitué par le muscle orbiculaire des paupières. Il assure la fermeture palpébrale et le clignement des yeux. Il est innervé par le nerf facial (VII^{ème} paire crânienne)
- Le tarse supérieur et inférieur : Le tarse supérieur est plus grand que l'inférieur. C'est un tissu conjonctif fibro-élastique car il forme la rigidité et la fermeté de la paupière. Il attache les paupières à l'orbite oculaire. Le tarse est présenté comme le squelette de la paupière et on y retrouve les glandes de Meibomius.
- Le septum orbitaire : une lame fibreuse qui rallie le rebord orbitaire au bord périphérique des tarses, ce septum délimite la loge orbitaire.
- Les muscles profonds : le muscle releveur de la paupière supérieure (innervé par le nerf moteur oculaire ou la II^{ème} paire crânienne) et le muscle rétracteur des paupières inférieures qui contribue à l'ouverture des paupières. Le muscle de Muller, situé au niveau de la paupière supérieure, est innervé par le système sympathique cervical et permet également l'ouverture de la paupière
- La conjonctive palpébrale

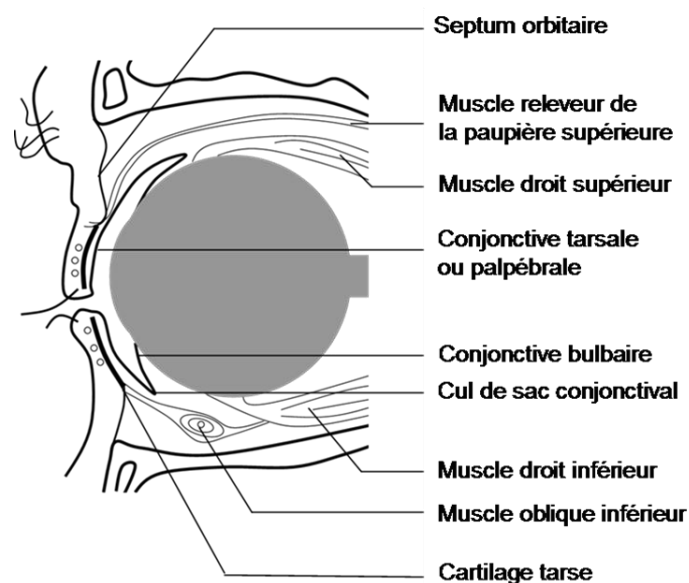


Figure 1 - Coupe verticale de la paupière[3].

I.2.1) Les rôles majeurs des paupières

I.2.1.1) Contribution à la sécrétion du film lacrymal

L'appareil lacrymal est constitué de plusieurs composantes à l'origine du film lacrymal :

- une glande lacrymale principale située dans le toit de l'orbite temporal
- les glandes accessoires sont situées dans la conjonctive et dans les paupières.

Ces glandes lacrymales possèdent des canaux excréteurs qui s'ouvrent aux abords des culs de sacs conjonctivaux.

Le film lacrymal est composé de trois couches différentes (fig.2) : muqueuse (au contact de la surface globulaire), aqueuse (au milieu) et lipidique (en surface)[5].

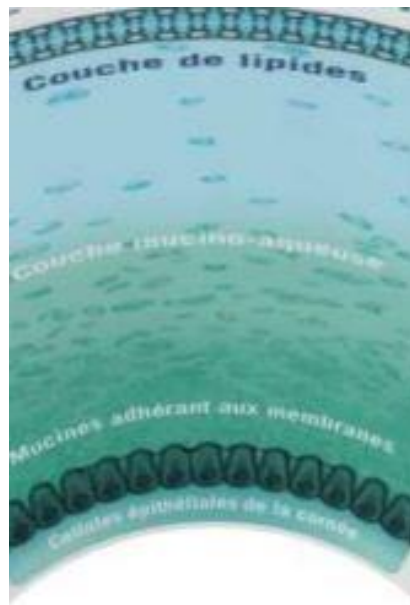

Figure 2 - Représentation des trois couches du film lacrymal[6].

Il est ensuite éliminé soit par évaporation, soit par drainage via les deux points lacrymaux situés au coin interne des paupières inférieures et supérieures vers les conduits lacrymaux nasaux. Le film lacrymal est la deuxième ligne de défense après les paupières au niveau de la surface oculaire.

I.2.1.2) Les glandes lacrymales des paupières

Les paupières renferment des glandes servant au maintien du film lacrymal : on les appelle les glandes de l'appareil cilié[7].

I.2.1.2.1) Glandes de Meibomius

Au niveau de la paupière, on y trouve des glandes lacrymales accessoires responsables de la sécrétion du film lacrymal : les glandes de Meibomius (fig.3) ou tarsales. Les glandes de Meibomius sont des glandes sébacées situées au niveau du tarse de la paupière, elles s'ouvrent à la jonction muco-cutanée du bord libre des paupières, mais il n'y a aucun rapport avec les cils. Ces glandes secrètent le meibum (riche en triglycérides) qui est la couche lipidique du film lacrymal. Son inflammation provoque un Chalazion.

Sa principale fonction est de lutter contre l'évaporation des larmes et permet le glissement des paupières.

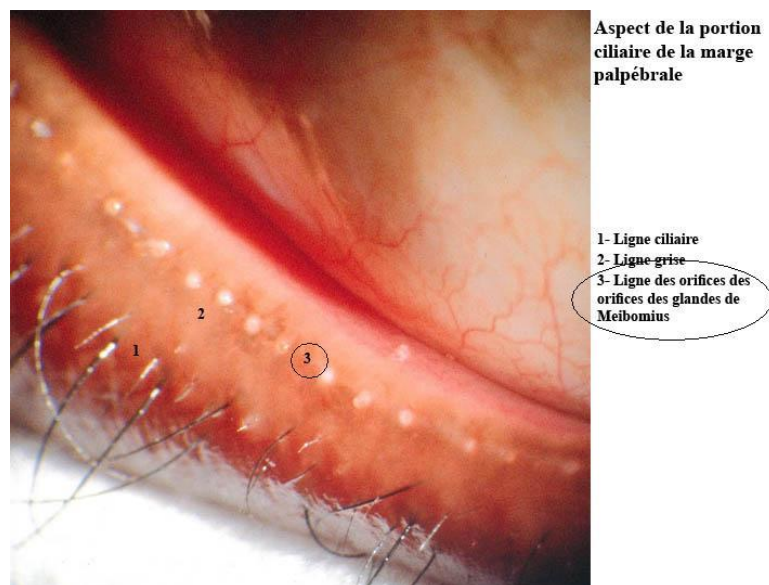


Figure 3 - Représentation des glandes de Meibomius[8].

I.2.1.2.2) Glandes de Zeiss

Ces glandes sébacées ciliaires sont annexées aux cils, au nombre de deux par cil (fig.4). Leur sécrétion est de type holocrine, c'est-à-dire que toute la cellule sécrétrice est évacuée puis détruite dans la lumière de façon à obtenir le produit de sécrétion. Elle participe à la couche lipidique du film lacrymal. Son inflammation provoque un orgelet.

I.2.1.2.3) Glandes de Moll

Ce sont des glandes sudoripares modifiées (fig.4). Elles sont situées en avant des glandes de Meibomius, entre les cils exactement. Leur sécrétion est de type apocrine (= le produit de sécrétion lipidique et une partie du cytoplasme de la cellule sont évacués dans la lumière).

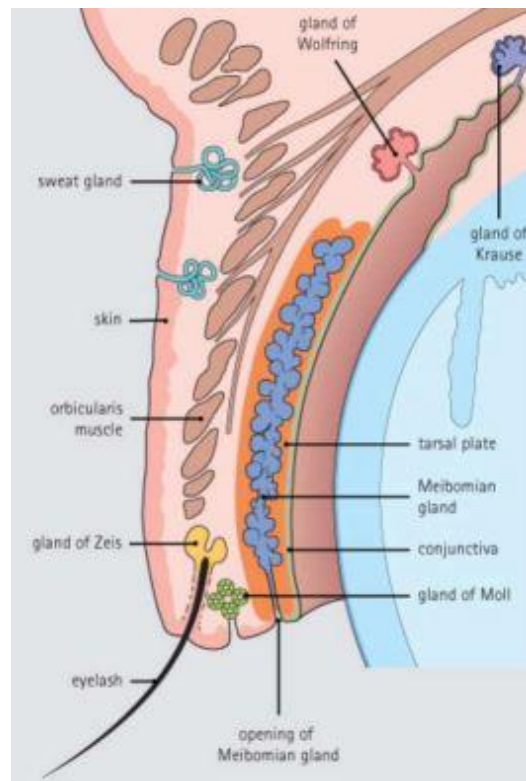


Figure 4 - Représentation des trois glandes de la paupière[6].

I.2.2) Protection de la cornée

I.2.2.1) Mouvement des paupières

La fermeture de la paupière permet la protection antérieure du globe oculaire. Les mouvements palpébraux sont à l'origine de deux muscles antagonistes. Les paupières se relèvent lors de la contraction du muscle releveur de la paupière supérieure et lorsque le muscle orbiculaire se relâche. Lors du sommeil, le muscle orbiculaire est contracté et le muscle releveur est relâché[9].

I.2.2.2) Clignement

Le clignement permet d'étaler le film lacrymal sur la cornée et d'éliminer les corps étrangers. Le clignement est un mouvement qui peut être spontané, réflexe ou volontaire. Il est provoqué par une occlusion fugace de la fente palpébrale due à la contraction du muscle orbiculaire.

Le film lacrymal est maintenu en permanence par le clignement, il empêche le dessèchement de la cornée et il est donc indispensable au maintien de son intégrité.

I.2) La Conjonctive

I.2.1) Anatomie

La conjonctive est une muqueuse vascularisée qui recouvre la face postérieure des paupières et se réfléchit sur la face antérieure du globe oculaire (fig.5). On distingue :

- La conjonctive bulbaire qui recouvre la face antérieure du globe oculaire
- La conjonctive palpébrale qui recouvre la face postérieure des paupières

La partie bulbaire et palpébrale se réunissent au niveau des culs de sac conjonctivaux [10].

La conjonctive est une barrière contre l'environnement extérieur et elle sécrète une partie du film lacrymal. La conjonctive, en élaborant le liquide lacrymal, et les paupières, en exerçant des mouvements de clignement, entraînent à elles deux un pouvoir synergique, car elles favorisent l'expulsion des germes hors du globe oculaire.

La conjonctive se continue avec la peau au niveau du bord libre, avec la cornée au niveau du limbe scléro-corné. Elle est divisée en trois régions : la conjonctivite palpébrale, la conjonctive bulbaire et les culs de sac conjonctivaux ou fornix.

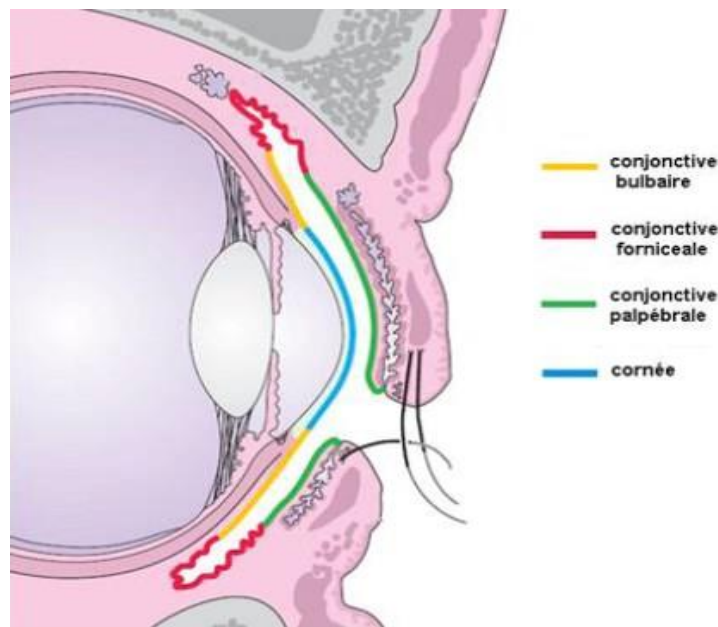


Figure 5 - Anatomie de la conjonctive[11].

I.2.1.1) Conjonctive palpébrale

La conjonctive qui tapisse la face postérieure des paupières est appelée la conjonctive palpébrale (fig.6). On lui distingue trois parties : conjonctive marginale, conjonctive tarsale, conjonctive orbitaire. Elle est mince, transparente, humide, de couleur rosée et d'environ 0,3 mm d'épaisseur.

I.2.1.1.1) Conjonctive marginale

La conjonctive marginale débute en arrière de la ligne des orifices des glandes de Meibomius, elle s'étend sur 1-2 mm jusqu'au sillon sous tarsale. Le tarse est un élément fibreux qui assure la rigidité de la paupière surtout au niveau de la paupière supérieure.

I.2.1.1.2) Conjonctive tarsale

La conjonctive tarsale est très vascularisée et adhère intimement au tarse.

I.2.1.1.3) Conjonctive orbitaire

La conjonctive orbitaire s'étend du tarse jusqu'au cul de sac.

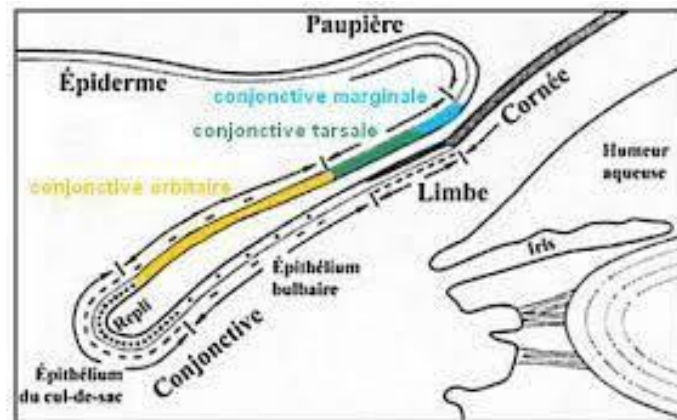


Figure 6 - Représentation des trois parties de la conjonctive palpébrale[11].

I.2.1.2) Conjonctive bulbaire

La conjonctive bulbaire mince et rosée est en rapport avec le globe oculaire. Elle présente deux parties : portion sclérale et portion limbique.

I.2.1.2.1) La portion sclérale

La portion sclérale (fig.7) s'étend du cul de sac conjonctival jusqu'à environ 3 mm de la cornée.

I.2.1.2.2) La portion limbique

Elle forme un anneau de 3 mm de large qui entoure la cornée. Le limbe est la frontière entre la cornée et la sclère.

La conjonctive bulbaire recouvre que le blanc de l'œil, elle est très fine et on peut y voir les vaisseaux sanguins sous-jacents.

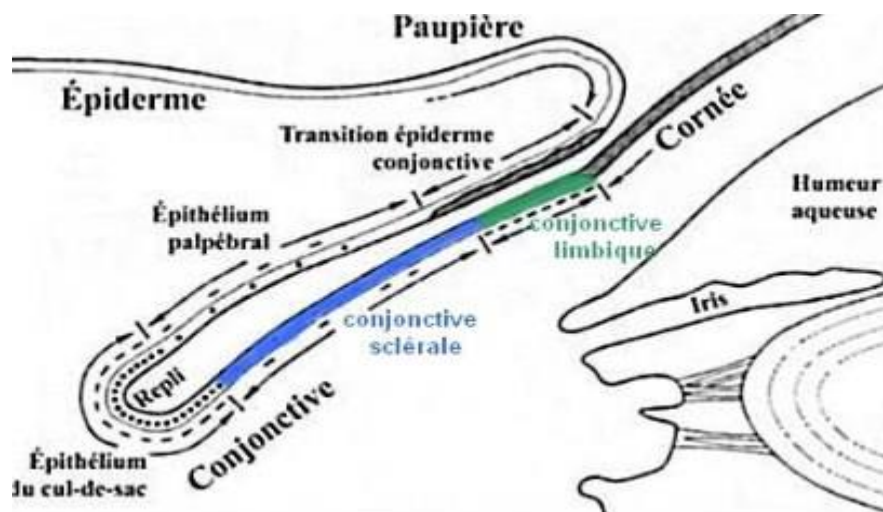


Figure 7 - La Conjonctive bulbaire avec la portion sclérale et limbique[11].

I.2.1.3) Culs de sac conjonctivaux

La jonction entre la conjonctive bulbaire et palpébrale forme un cul de sac conjonctival ou un fornix. On y distingue 4 culs de sac :

- Le cul de sac supérieur : il est situé à proximité du muscle de Muller et de la glande lacrymale palpébrale.
- Le cul de sac inférieur
- Le cul de sac externe
- Le cul de sac interne ou médial qui est occupé par la caroncule et le repli semi lunaire. La caroncule est une petite saillie rouge au niveau de l'angle interne de l'œil. Le repli

semi-lunaire un repli de la conjonctive situé en dehors de la caroncule, le repli est également appelé 3ème paupière.

1.2.2) Histologie de la conjonctive

La conjonctive est constituée d'un épithélium et d'un chorion sous-jacent. Les deux sont séparés par une membrane basale.

1.2.2.1) Epithélium conjonctival

Cet épithélium conjonctival comporte deux types d'assises cellulaires :

-assise profonde composée par une ou 3 couches cellulaires adhérant à la membrane basale

-assise superficielle qui contient les cellules caliciformes ou cellules à mucus impliquées dans la couche muqueuse du film lacrymal (fig.8).

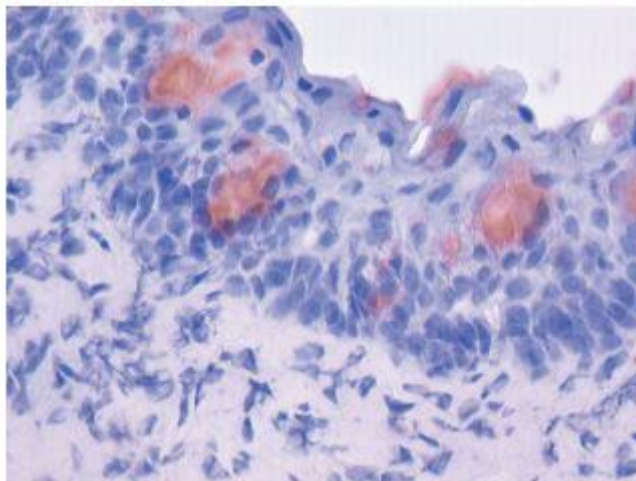


Figure 8 - Biopsie conjonctivale, en rouge les cellules caliciformes (marquage anticorps anti-MUC (Mucines)[12])

1.2.2.2) Le chorion

Le chorion ou stroma ou lamina propria est un tissu conjonctif lâche, formé de fibroblastes responsables de la synthèse de la matrice extracellulaire. Et il contient les vaisseaux sanguins et lymphatiques et différents éléments cellulaires : lymphocytes, polynucléaires, neutrophiles, mastocytes. On y retrouve également les glandes séreuses : glandes de Krause et glandes de Wolfring et la glande muqueuse : Glande de Henle.

1.2.3) Rôle majeur de la conjonctive

1.2.3.1) Lieu d'une réaction inflammatoire : immunité innée.

L'immunité innée est la première ligne de défense. Elle est non spécifique, immédiate et locale[13] [14].

La reconnaissance de l'agent viral est effectuée par des cellules immunitaires (macrophages, cellules dendritiques, mastocytes, granulocytes) présentes dans les tissus puis il y a sécrétion de médiateurs chimiques par ces derniers entraînant les symptômes de la réaction inflammatoire innée : Rougeur, Chaleur, Douleur, Oedème.

Cette phase est importante pour stimuler la réaction adaptative spécifique si l'agent viral n'est pas éliminé.

1.2.3.2) Enclenchement d'une réponse adaptative spécifique.

Le stroma de la conjonctive est riche en cellules immunitaires. On y retrouve des lymphocytes B et T spécifiques à l'agent viral. Ils sont prédominants au niveau de la conjonctive tarsale et orbitaire sous forme de follicule de 0,3 mm. Ils sont moindres au niveau du fornix et de la conjonctive bulbaire. La conjonctive fait partie d'un des tissus lymphoïdes associés aux muqueuses (MALT, Mucosa-associated lymphoid tissue). Les lymphocytes associés aux muqueuses de la conjonctive sont appelés CALT (Conjunctiva-associated lymphoid tissue), c'est-à-dire qu'elle est considérée comme un organe lymphoïde secondaire.

Les vaisseaux lymphatiques du chorion convergent vers les ganglions lymphatiques (organe lymphoïde secondaire) situés à proximité, ils permettent une communication et une coopération entre les différentes cellules immunitaires de l'organisme. Le ganglion lymphatique est un point de rencontre entre l'Ag et les cellules immunitaires où ces dernières activées spécifiquement, se multiplient et se différencient en cellules spécialisées (plasmocytes, lymphocytes T CD8 et CD4).

1.2.3.3) Contribution à la sécrétion du film lacrymal

1.2.3.3.1) Les glandes lacrymales de la conjonctive

1.2.3.3.1.1) La phase aqueuse ou larme

Les glandes de Krause et Wolfring sont à l'origine de la phase aqueuse (eau, chlorure de sodium, enzymes, ions) du film lacrymal (fig.9). Les glandes de Krause sont situées au niveau du fornix supérieur (40 glandes) et inférieur (8 glandes). Tandis que la glande de Wolfring se situe au niveau de la conjonctive palpébrale supérieure (2-5 glandes) et inférieure (1-3 glandes)

Cette phase aqueuse représente 90% du volume du film lacrymal. Et cette couche est composée essentiellement d'eau (98%)[12]. Elle est riche en facteurs de croissance, hormones, débris cellulaires, cellules inflammatoires, d'électrolytes (sodium, chlore,

magnésium, calcium, potassium, phosphate). Son rôle est de laver en permanence l'œil et d'apporter les nutriments et l'oxygène à l'épithélium cornéen.

La phase aqueuse est également assurée par la glande lacrymale principale pour la sécrétion réflexe. Tandis que ces deux glandes, ci-dessus, sont à l'origine de la sécrétion de base.

1.2.3.3.1.2) La phase muqueuse

Elle est assurée par les cellules caliciformes conjonctivales et donne, quand elles sont regroupées, des invaginations épithéliales à l'origine des Cryptes de Henle (fig.9). Elles sécrètent des mucines (= glycoprotéines de haut poids moléculaire appelées MUC).

Cette phase muqueuse adhère étroitement aux cellules épithéliales de la cornée. Cette couche est combinée avec la phase aqueuse située juste au-dessus. Cela rend hydrophile les membranes épithéliales conjonctivales et cornéennes naturellement hydrophobes.

La phase muqueuse permet de diminuer la tension de surface des larmes et permet au film lacrymal d'adhérer à la cornée et à la conjonctive.

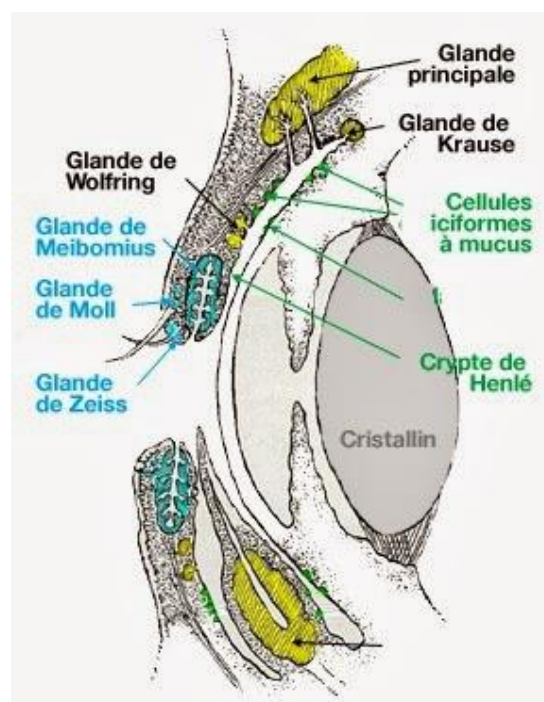


Figure 9 - Les différentes glandes participant à l'élaboration du film lacrymal[15].

I.3) La Cornée

I.3.1) Description anatomique

La cornée forme la partie antérieure du globe oculaire et elle est enchâssée dans une ouverture de la sclérotique. Elle mesure environ 12 mm horizontalement et 10 mm verticalement. Elle a un rayon de courbure plus bombé au centre qu'en périphérie. Son épaisseur est d'environ 550 microns au centre mais augmente vers les périphéries avec 750 microns. Sa surface est recouverte d'un film lacrymal.

Elle est la première structure que rencontre la lumière. Ses principales fonctions sont la protection des tissus intra oculaires, la transmission de la lumière par le maintien de sa transparence, et la focalisation des images par son pouvoir de dioptré.

La cornée contient 5 couches, elle se compose de l'avant vers l'arrière (fig.10):

- d'un épithélium antérieur qui représente 10% de l'épaisseur totale de la cornée. Il présente 5-7 assises cellulaires au niveau de la partie centrale et 8-10 assises cellulaires au niveau de la partie périphérique. On y retrouve des lymphocytes T et des cellules présentatrices d'antigènes. Il est imperméable grâce à ses cellules jointives. Les cellules sont non kératinisées mais possèdent un pouvoir de régénération permanent grâce à des souches retrouvées au niveau du limbe qui se différencient en cellules épithéliales. Il est au contact du film lacrymal et possède 3 assises cellulaires : basale, intermédiaire et superficielle.

- d'une membrane de Bowman, qui est strictement acellulaire, c'est une zone de transition entre l'épithélium antérieur et le stroma, elle est constituée de collagène. Elle est sécrétée par l'épithélium

- le stroma qui représente 90% de l'épaisseur totale de la cornée. Il assure la transparence de la cornée par l'organisation et l'orientation des différents composants la constituant : le collagène, les kératocytes et la substance fondamentale avec des lymphocytes T, B et des cellules présentatrices d'antigènes.

- d'une membrane Descemet ou surnommée la membrane basale de l'endothélium, elle sépare le stroma de l'endothélium. Elle est constituée de collagène.

- d'un endothélium qui possède une monocouche de cellules arégénératives. Il est en contact avec l'humeur aqueuse. Sa principale fonction est de maintenir un état d'hydratation constant du stroma compatible avec le rôle principal de la cornée : transmission de la lumière.




Figure 10 - Coupe histologique des différentes couches de la cornée[16].

La principale caractéristique de la cornée est l'absence de vascularisation et elle se nourrit grâce aux tissus voisins. Les larmes lui permettent l'apport d'oxygène tandis que l'humeur aqueuse et le limbe, les nutriments.

La densité en terminaisons nerveuses de la cornée est la plus importante du corps humain. Elle reçoit donc une riche innervation sensitive à partir des nerfs ciliaires antérieurs de la branche ophtalmique du trijumeau (5ème paire du nerf crânien). Ceci explique l'intolérance à la moindre poussière à la surface de la cornée.

I.4) La sclère

I.4.1) Anatomie et histologie de la sclère

La sclère ou la sclérotique constitue une des trois tuniques du globe oculaire. Elle correspond à l'enveloppe de 1-2 mm la plus externe et se prolonge en avant par la cornée[17].

C'est une membrane blanche et opaque contrairement à la cornée. Dans sa partie antérieure, la sclère est recouverte jusqu'au limbe par la conjonctive. Le limbe est une zone très vascularisée qui sépare la cornée de la sclère. La sclère présente à sa partie postérieure un orifice dans lequel s'insère l'origine du nerf optique, dénommé la papille.

Sur le plan histologique, la sclère est composée de trois éléments[18] :

- La lame épisclérale, à l'extérieur, recouvre la sclère sans y adhérer. Elle est très vascularisée et permet d'accomplir sa fonction nourricière de la sclère.
- Le stroma, la couche intermédiaire où l'on rencontre tous les éléments du tissu conjonctif, en particulier le collagène et les fibres élastiques qui confèrent l'opacité et la résistance de la sclère.
- La lamina fusca, à la face interne, la couche en continuité avec la choroïde.

1.4.2) Les fonctions principales de la sclère.

Elle est la structure la plus résistante des structures oculaires. C'est une coque de protection qui couvre 90% du globe oculaire[19]. Elle assure une rigidité de l'œil, la protection contre les chocs et les rayons lumineux qui pourraient endommager d'autres structures de l'œil.

Partie II: La kératoconjonctivite à Adénovirus

II.1) Généralités sur les adénovirus

II.1.1) Histoire et classification

En 1953, les adénovirus ont été isolés pour la première fois par Rowe à partir de culture de fragments d'amygdales provenant d'enfants atteints d'infections respiratoires aiguës. Les adénovirus ont été mis également en évidence en 1954 par Hilleman et Wernet chez des militaires américains via leurs sécrétions respiratoires[20]. Cet agent viral est nommé depuis 1956 sous le nom d'adénovirus car il a été découvert la première fois au niveau des tissus adénoïdes amygdaliens.

Les adénovirus appartiennent à la famille des Adenoviridae et ils sont divisés en 4 genres en fonction de leur organisation génomique : Mastadénovirus, Aviadénovirus, Atadénovirus et Siadnovirus (fig.11). Le genre Mastadénovirus infecte les mammifères dont l'homme, le chien, le cheval, le bovin. Le genre Aviadénovirus contamine les oiseaux. Le genre Atadénovirus a été trouvé chez des chèvres, des moutons, des canards, des lézards, des poules et des serpents et ce genre possède un pourcentage de base nucléique A et T fort dans leur génome. Tandis que le genre Siadnovirus a été découvert chez la grenouille et le dindon. Les adénovirus humains font partie de la famille des Adenoviridae et du genre Mastadénovirus.

La classification des adénovirus de chaque genre en différents sous-groupes dépend de plusieurs propriétés : la séquence d'ADN, le pourcentage en nucléotides GC contenu dans le génome, le tropisme pour un lieu particulier du corps humain, les propriétés d'hémagglutination, le pouvoir oncogène, etc. Les Adénovirus non-humains sont beaucoup moins étudiés que ceux humains.

Les adénovirus humains sont subdivisés en sept sous-groupes de A à G. Et chaque sous-groupe comporte un certain nombre de sérotypes.

Le sérotype correspond à un ensemble de caractères antigéniques mis en évidence par une méthode immunologique. Cette méthode consiste à observer une réaction spécifique entre un anticorps présent dans un sérum test et un antigène porté par le virus étudié.

Chez l'homme, près de 60 sérotypes ont été décrits et il est impossible de donner les caractéristiques de chacun d'entre eux.

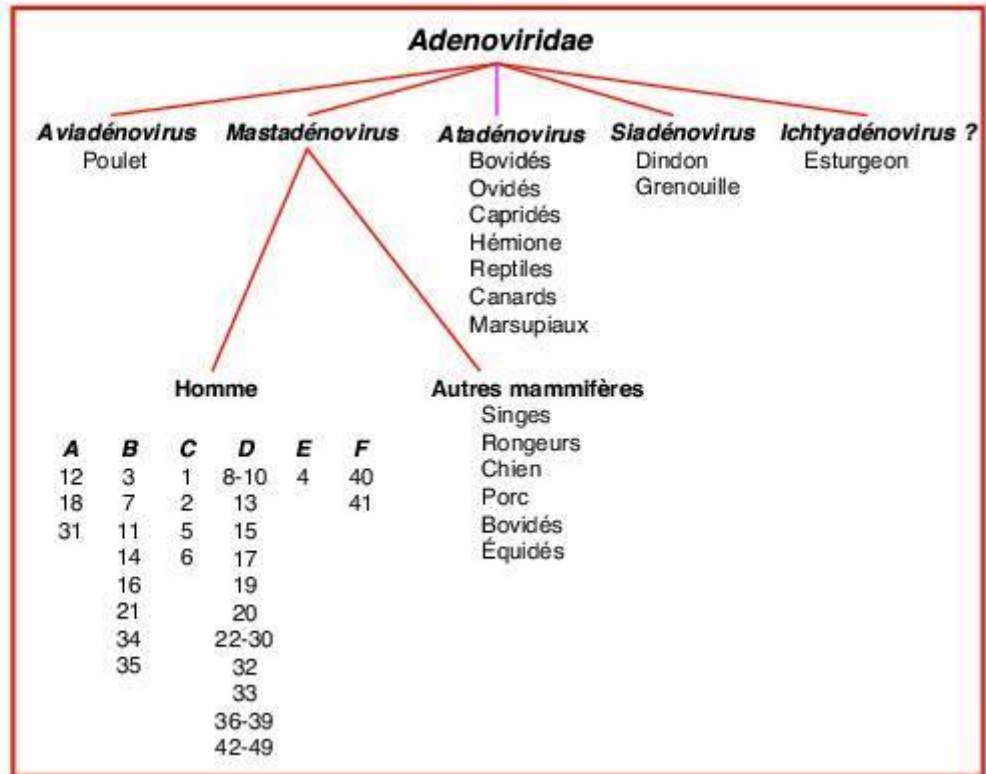


Figure 11 - Classification des Adenoviridae. Les adénovirus humains, qui appartiennent au genre des Mastadénovirus[20].

II.1.2) Épidémiologie

II.1.2.1) Relation entre les sérotypes et les organes touchés par l'adénovirus.

Les adénovirus à tropisme humain sont théoriquement spécifiques de l'espèce humaine et de l'organe cible[21], mais des expériences de transmission de l'homme au lapin ont montré que cette spécificité n'était pas totale[22].

Ce virus est capable de se proliférer dans un grand nombre de cellules différentes. Les adénovirus ont un tropisme pour l'œil, le tube digestif et l'appareil respiratoire.

Profil épidémiologique et clinique	Sous-groupe	Sérotypes
Kératoconjonctivite	D	8, 19, 37 les plus fréquents
Conjonctives folliculaires	D	3, 4, 7
Fièvre pharyngoconjonctivale	D	3, 4, 7
Gastroentérites chez l'enfant	F	40, 41
Gastroentérite aiguë	G	52
	A	61
Infections intestinales asymptomatiques de l'enfant	A	12, 18, 31
Infections intestinales chez le patient VIH	D	59
Cystites hémorragiques	B	11,34,35
Epidémies d'infection respiratoire	B	14, 21, 55
Epidémies chez l'enfant et l'adulte : Pharyngites, pneumonies parfois graves	B	3, 7, 16, 50
Infections respiratoires chez le patient VIH	D	58
Infections endémiques chez le jeune enfant Adénopharyngite, adénite méésentérique, infection latente du tissu lymphoïde	C	1, 2, 5, 6, 57

Tableau 1 - Classification des adénovirus selon la clinique et le profil épidémiologique[23].

II.1.2.2) Les populations concernées.

Ce virus contamine toutes les tranches d'âge avec une prédominance entre 20 et 40 ans. Il existe une sévérité proportionnelle à l'état d'immunodépression. Le caractère endémique, c'est-à-dire que la maladie est présente en permanence à un endroit donné, concernent surtout les populations pédiatriques, que l'on retrouve dans les collectivités d'enfants (crèches, écoles, familles). Des cas de transmissions nosocomiales (une infection contractée dans un établissement de santé, avec absence de l'infection à admission du patient dans l'établissement et apparition des symptômes de l'infection après 48 heures) ont également été décrites dans des services d'ophtalmologie ou de pédiatrie générale.

La Kératoconjonctivite de sérotype 8,19 et 37 possède un caractère épidémique, car il a été observé un phénomène brutal de propagation de la maladie avec une apparition de cas nombreux dans un temps et un espace limité.

Les infections à adénovirus ne sont pas des maladies à déclaration obligatoire.

II.1.2.3). Mode de transmission de l'adénovirus

Les modes de contamination varient selon leurs sérotypes mais tous se transmettent par contact direct de type manuporté ou indirect via des mouchoirs, des objets contaminés par les expectorations ou gouttelettes de la personne infectée. Les souches responsables de la gastro entérite sont transmises par voie féco-oral (sérotype 40 et 41) et parfois à la piscine si l'eau est contaminée. On retrouve le sérotype 7, 9, 37 dans les contaminations environnementales comme la piscine et le sérotype 8 et 19 dans les crèches[24].

II.1.2.4) Contagiosité

Les adénovirus, dépourvus d'enveloppe, sont très stables aux agents chimiques, physiques et aux conditions défavorables du pH. Le virus possède une capacité de survie prolongée dans le milieu extérieur. Ces conditions augmentent le taux de transmission du virus, ce virus a un pouvoir fort de contagion.

II.2) Morphologie et structure du virus

II.2.1) Rappel sur les virus

Les virus sont des acaryotes (= sans noyau) doués de parasitisme intracellulaire. Chaque virus est constitué de deux éléments constants : la capsid (ou capsa qui signifie boîte) et le génome. La capsid est une structure protéique qui protège le génome. Par contre certains virus possèdent un caractère inconstant supplémentaire : une enveloppe (peplos). Concernant le génome viral, le matériel génétique est constitué d'ARN ou d'ADN

La capsid est composée de protéines issues de la transcription et de la traduction de gènes viraux. Pour former cette dernière, les protéines s'auto-assemblent en sous unités appelées capsomères puis en capsid. La capsid peut être de symétrie hélicoïdale, icosaédrique et de symétrie complexe (association de structure hélicoïdale et icosaédrique).

L'association du génome et de sa capsid est appelée la nucléocapsid. Les virus nus sont très résistants au milieu extérieur.

<p>1- Nature du génome</p> <p>ADN OU ARN</p>	<ul style="list-style-type: none"> - Structure de l'acide nucléique - Simple brin ou double brin - La forme de l'acide nucléique - Linéaire, segmenté, circulaire
<p>2- Symétrie de la nucléocapside</p>	<ul style="list-style-type: none"> - Hélicoïdale - Icosaédrique ou cubique - Complexe
<p>3- Enveloppe</p>	<ul style="list-style-type: none"> - Virus nu - Virus enveloppé
<p>Nombre de capsomères</p> <p>Diamètre de la nucléocapside</p>	<p>→ Virus à symétrie icosaédrique</p> <p>→ Virus à symétrie hélicoïdale</p>

Tableau 2 - Classification des virus, Système universel proposé par Lwoff, Horne et Tournier, 1960[25].

II.2.1.2). Caractéristique de l'adénovirus

L'Adénovirus est un virus non enveloppé (= virus nu), de 70 à 100 nanomètres de diamètre [26]. Le génome est composé d'un Acide Désoxyribonucléique (ADN) double brin linéaire (non segmenté) de 30 à 38 kilobases. Sa capsid est icosaédrique, avec 20 faces triangulaires, 12 sommets et 12 arêtes et elle est composée de 252 capsomères (hexon+ penton).

L'ADN représente 13% de la masse totale du virus et les protéines 87 %. Ce virus est composé de plus de 2700 polypeptides.

L'Adénovirus possède 3 protéines majeures et structurales au niveau de sa capsid (fig.12) : l'hexon, la base du penton et la fibre (protéines II, III, IV respectivement).

La protéine hexon forme les 20 faces triangulaires de l'icosaèdre du virus, elle demeure la protéine la plus abondante du virus, 63% de la masse totale des protéines du virus. Chaque face comporte 12 faces, c'est-à-dire 240 hexons par particule. C'est une protéine trimérique.

Le penton est constitué par l'association non covalente de deux protéines : la base du penton et la fibre [27]. Il se localise au niveau des 12 sommets de l'icosaèdre. Le penton est un pentamère (5 sous-unités liées ensemble) de la protéine III tandis que la fibre est un trimère de la protéine IV. La base protéique, qui est un assemblage d'acides aminés, possède un motif RGD (Arginine - Glycine - Aspartic acid) qui permet l'interaction avec la cellule hôte via les intégrines cellulaires $\alpha V\beta 3$ et $\alpha V\beta 4$. Les intégrines sont des protéines transmembranaires avec le rôle de récepteur d'adhésion cellulaire. Cette protéine III a un rôle dans l'attachement et l'internalisation du virus dans la cellule. La base du penton permet l'exposition de la fibre à la surface de la particule virale.

La fibre est projetée vers l'extérieur des 12 sommets de l'icosaèdre. La fibre permet la reconnaissance et l'attachement du virion à un récepteur cellulaire prolongé par des fibres d'hémagglutinine de longueur variable 9- 33nm. La fibre est importante dans l'étape de la fixation du virus à la cellule hôte et la base du penton est toxique à l'origine de l'effet cytopathologique.

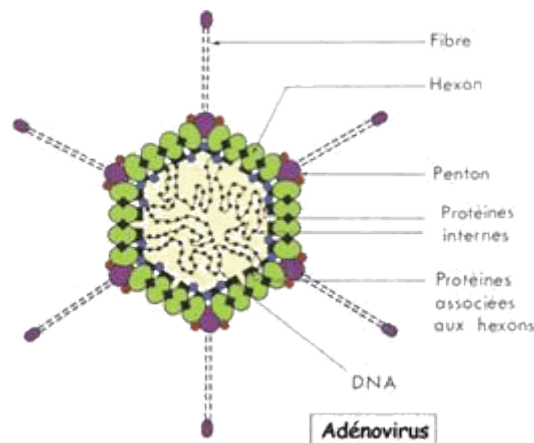


Figure 12 - Schéma de la structure virale de l'adénovirus[28].

II.3.3.1) L'infection du virus dans la cellule hôte

La tête de la fibre de l'adénovirus reconnaît le récepteur CAR (Coxsackie- Adenovirus receptor) au niveau de la membrane de la cellule hôte. Ceci va induire un changement de conformation du virus qui va rendre accessible le motif RGD au niveau de la base du penton et le motif RGD va interagir avec les intégrines de la cellule hôte. On a un déclenchement de l'endocytose du virus dans les vésicules de clathrine qui va donner par la suite l'endosome. Cette vésicule va s'acidifier et le virus va se dissocier donnant lieu à la libération de son ADN, qui va migrer vers le noyau en passant par les pores du noyau.

II.3) La Kératoconjonctivite à Adénovirus

La kératoconjonctivite est une inflammation simultanée de la

- conjonctive (membrane qui recouvre l'œil et l'intérieur de la paupière) appelée conjonctivite.

et de la

- cornée appelée kératite. Elle donne lieu à des petites ulcérations disséminées, appelées kératite ponctuée superficielle ou kératite simple. La kératite est diagnostiquée après instillation d'un collyre à fluorescéine : test à la fluorescéine. Ce test est à la recherche d'une ulcération de la cornée. L'épithélium cornéen intact ne retient pas la fluorescéine, par contre en cas de perte de l'épithélium, le stroma retient la fluorescéine.[29]

II.3.1) Mode de transmission pour aboutir à une KTC

La transmission se fait par exposition direct ou indirect des muqueuses oculaires saines à :

- des gouttelettes de Pflugge (éternuement, parole, toux)
- des mains souillées,
- des lentilles,
- des eaux de piscine contaminées,
- des matériaux souillés tels que les appareils ophtalmologiques
- sécrétions oculaires

Chaque individu touche à ses paupières et à sa conjonctive environ 14 fois par jour, ou de manière involontaire via le maquillage pour le visage par exemple.

II.3.2) Période d'incubation - contagiosité - guérison

La période d'incubation, entre le contact avec le virus et l'apparition des premiers symptômes, varie entre 4 et 24 jours. Les symptômes ont tendance à durer de 7 à 24 jours en relation directe avec la contamination d'un ou des deux yeux. Il est nécessaire d'avoir une très bonne hygiène car le patient est très contagieux. La période de contagion est de 2 jours avant l'apparition des symptômes et jusqu'à 14 jours après l'apparition des symptômes de la kératoconjonctivite [30].

II.3.3) Les symptômes fonctionnels de la KTC

Les patients atteints de KTC se plaignent de signes fonctionnels communs à toutes les conjonctivites :

- Impression de grain de sable dans les yeux (= sensation d'un corps étranger)
- Hyperhémie (= rougeur conjonctivale due à une vasodilatation des vaisseaux sanguins de la conjonctive)

- Larmoiement séreux le plus souvent discret
 - Irritation
 - Œdème palpébral et conjonctival
- Lymphadénopathie prétragienne (en avant du pavillon de l'oreille)

Et dès 4-5 jours après les symptômes de la conjonctivite, il apparaît les symptômes d'une atteinte cornéenne : la kératite[31]. La kératite ponctuée superficielle à Adénovirus est toujours suivie de la conjonctivite à Adénovirus et elle se différencie par différents symptômes ci-dessous :

- baisse de l'acuité visuelle
- douleur oculaire
- photophobie

C'est une atteinte à caractère brutal avec une atteinte unilatérale de l'œil puis une atteinte de l'autre œil dans les 2 à 6 jours. La présence de l'adénopathie pré auriculaire est un signe évocateur de la KTC. Elle apparaît le même jour que l'atteinte du premier œil. La kératite est à l'origine d'ulcérations superficielles de la cornée qui sont très douloureuses.

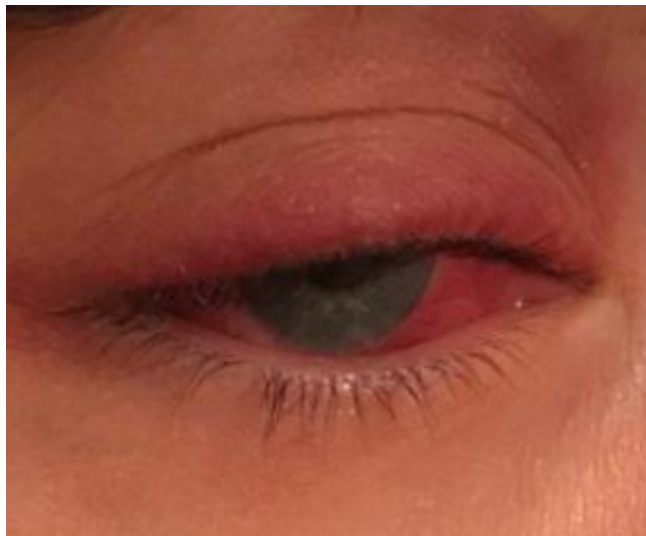

Photo 1 – Hyperhémie conjonctivale chez une patiente de 32 ans

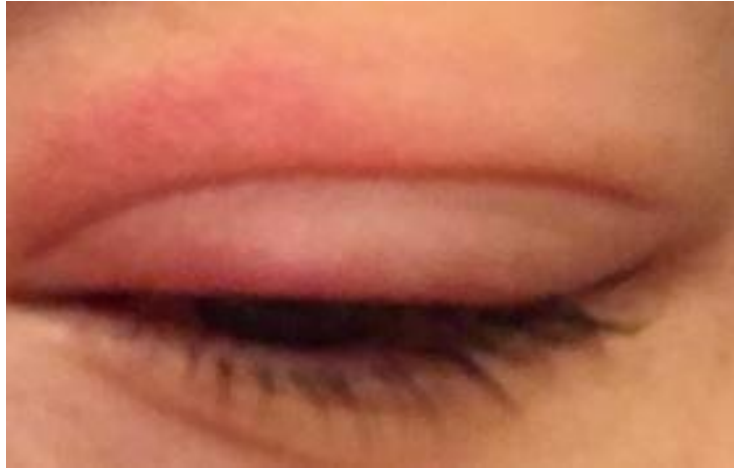

Photo 2 - Œdème palpébrale chez une patiente de 32 ans

II.3.4) Complications des KTC

La kératoconjonctive à Adénovirus reste la forme la plus grave et la plus contagieuse des infections oculaires et cause des problèmes de santé publique.

III.3.4.1) Les Infiltrats sous épithéliaux

Approximativement 7- 10 jours après les premiers symptômes, des infiltrats sous épithéliaux au niveau de la cornée apparaissent dans 50 % des cas (fig.13). Les infiltrats sont à l'origine d'une atteinte tardive de la cornée. Cette présence d'infiltrats provient de la réponse cellulaire contre les dépôts de protéines virales au niveau du stroma cornéen. Ces infiltrats remontent vers la couche de Bowman pour surélever l'épithélium cornéen.

Ils sont en nombre très variables, de moins de 10 à plus de 50, et ils sont présents en plus grand nombre sur le premier œil atteint. Ce sont des petites taches blanches de 1-2 mm.

L'acuité visuelle baisse considérablement car la cornée est irrégulière, donnant un astigmatisme irrégulier. Les infiltrats peuvent être très invalidants car cet astigmatisme irrégulier n'est pas corrigeable par le port de lunettes [32]. Il peut empêcher certaines personnes de conduire leur automobile. Ces infiltrats peuvent rester pendant 6 mois à 1 an, voire plus, mais régressent au fil du temps. Il n'est pas exceptionnel de constater toujours leur présence 15 ans après l'épisode initial.

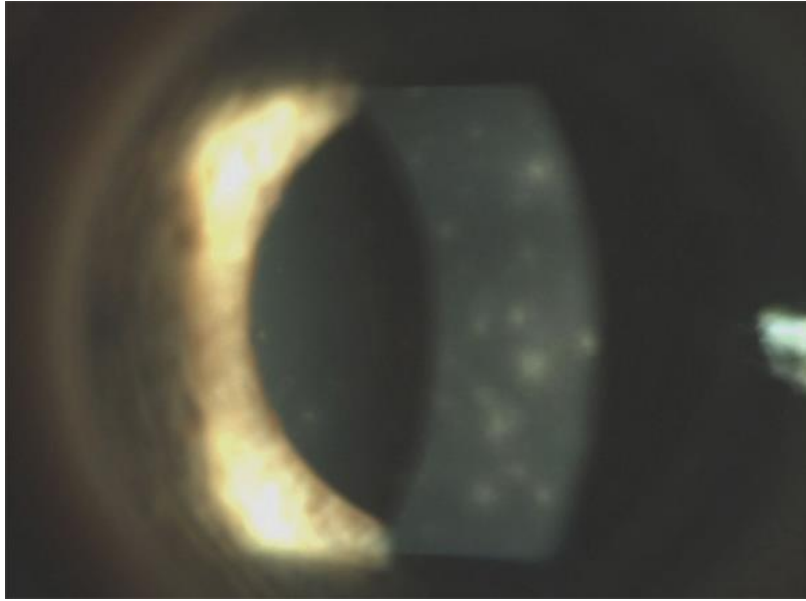


Figure 13 - Infiltrats sous épithéliaux via l'examen lampe à fente (un microscope binoculaire permettant de voir en détail la cornée)[33].

II.3.4.2) Les pseudomembranes

Après l'apparition de la conjonctivite, la réaction inflammatoire de la conjonctive peut devenir si intense qu'elle entraîne la formation de pseudomembranes à tout moment (fig.14 et fig.15). Les pseudomembranes proviennent du processus de coagulation des capillaires lors de la réaction inflammatoire[34][32]. Les pseudomembranes sont des exsudats de fibrine, de sérum, de leucocytes et de débris cellulaires dus à une augmentation de la perméabilité des capillaires. Elles sont peu adhérentes, localisées au niveau de la conjonctive tarsale et elles prendront une couleur blanchâtre. Les pseudomembranes se forment au niveau de la muqueuse conjonctivale enflammée. Elles sont différentes des membranes car elles peuvent être retirées sans endommager les tissus sous-jacents. Mais plus tard, elles peuvent devenir adhérentes et former une membrane. C'est pourquoi, il est important de retirer les pseudomembranes le plus vite possible (fig.16).

Les membranes peuvent entraîner la formation de symblépharon [30] (fig.17), c'est-à-dire l'adhésion entre la conjonctive palpébrale et la conjonctive bulbaire. Le symblépharon entraîne une lagophtalmie (insuffisance de fermeture de la paupière) en exposant la cornée aux agents extérieurs.

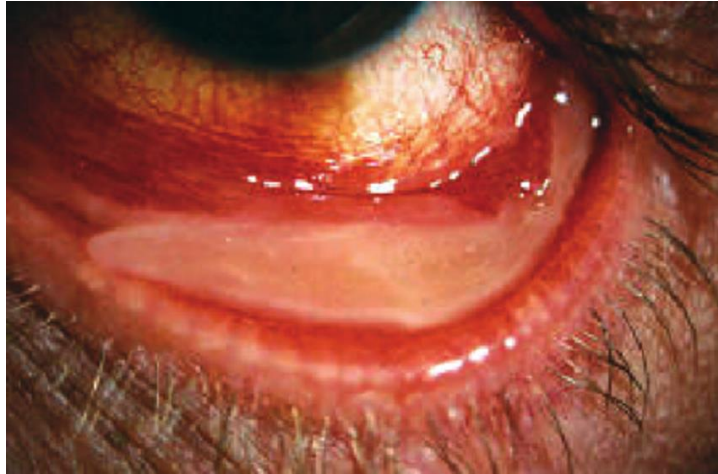

Figure 14 - Représentation des pseudomembranes[36].

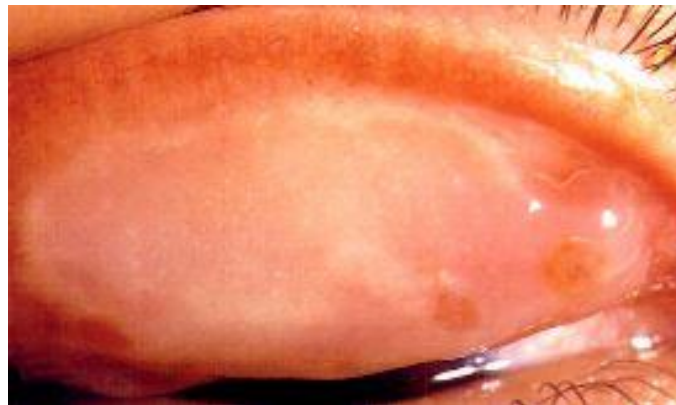

Figure 15 - Pseudomembrane recouvrant l'œil[37].

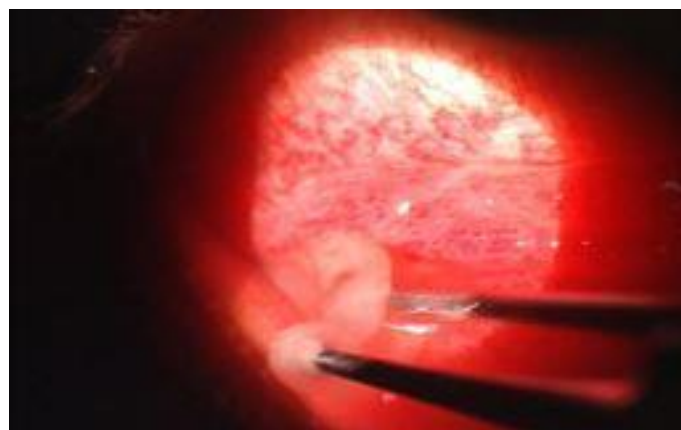


Figure 16 - Elimination de la pseudomembrane[38].

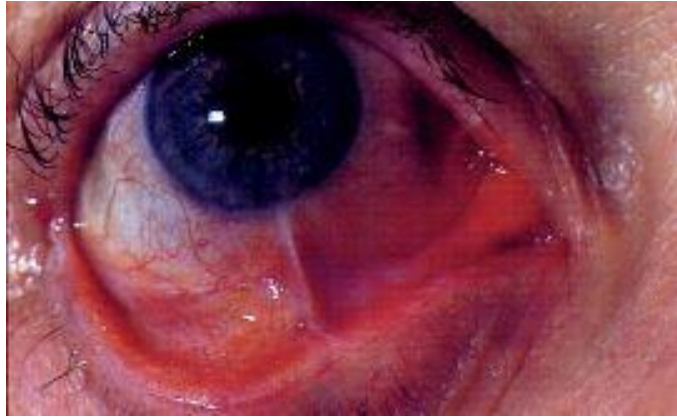

Figure 17 - Formation du symblépharon[37].

Partie III : Prise en charge de la kératoconjonctivite à l'officine.

Le patient se dirige facilement vers le pharmacien avant de consulter le médecin. Le pharmacien est souvent consulté en première intention pour un œil rouge, pour un écoulement de l'œil. Il a un grand rôle de premier contact entre le patient et le monde de la santé.

Au niveau des parcours de soins en ophtalmologie, le pharmacien est souvent mal connu. Pourtant les missions du pharmacien sont vastes et concernent plusieurs niveaux de prise en charge du patient dans ce domaine.

Le rôle premier du pharmacien est de connaître la thérapeutique, d'expliquer l'ordonnance, de conseiller le patient et de veiller à son observance optimale. Le pharmacien est également habilité à vendre des produits à visée ophtalmologique en conseil (collyre antiseptique, lavage oculaire, produits de lentilles, ..). Et surtout les pharmaciens reçoivent beaucoup de sollicitations des patients.

III.1) Rôle d'orientation

L'œil rouge est un syndrome fréquent correspondant à une atteinte de la conjonctive ou du segment antérieur de l'œil (fig.18) (cornée, sclère, cristallin).

Cela incite le patient à venir à l'officine à la recherche d'une prise en charge pour résoudre ce problème. Il est important que le pharmacien et l'équipe officinale procède à un interrogatoire ciblé et précis afin de dissocier les symptômes relevant de la prise charge par un médecin (avis médical), de l'urgence et des symptômes bénins autorisant une prise en charge à l'officine[39].

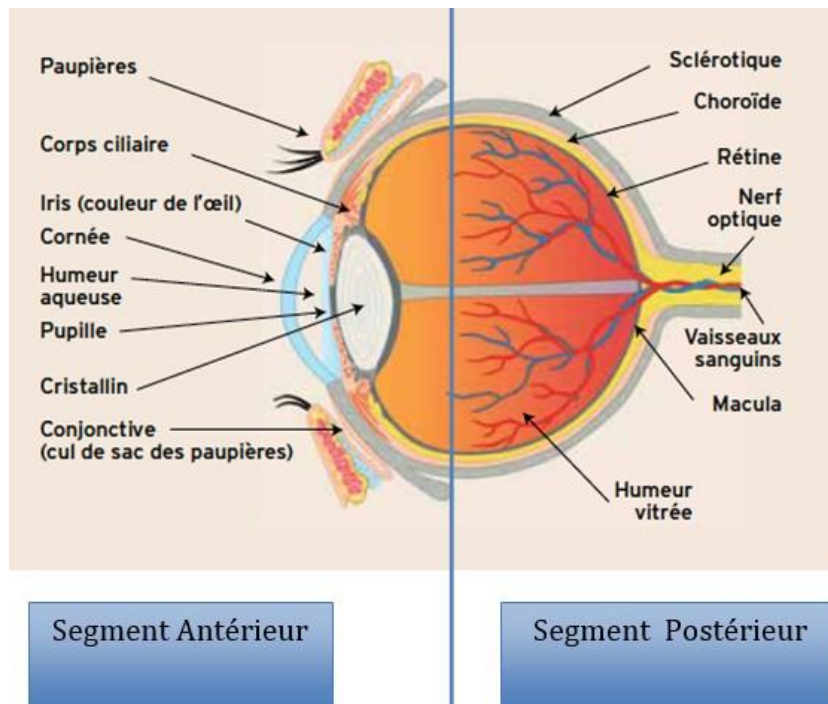


Figure 18 - Représentation du segment antérieur de l'œil[40].

III.2) Les limites de la démarche du diagnostic par le pharmacien devant un œil rouge

Le pharmacien doit savoir émettre une première opinion afin de distinguer une pathologie simple ne menaçant pas la vision d'une pathologie plus grave altérant l'œil. Certaines bases sont à connaître par les pharmaciens afin de répondre aux demandes du patient et de l'orienter le mieux dans les limites de ses compétences.

III.2.1) Questions clés à demander au patient

Un certain nombre de questions sont à poser au patient :

- La rougeur est-elle apparue brutalement ou progressivement ?
- La rougeur est-elle survenue suite à un traumatisme, à une émotion ?
- Antécédent d'allergie, votre œil vous gratte ?
- Mettez-vous des lentilles de contact ?
- S'il y a un écoulement associé, est-il clair ou purulent ?
- Quels sont les signes éventuels d'accompagnement de la rougeur ?

Deux symptômes qui accompagnent l'œil rouge permettent une première orientation : la douleur et l'altération de la vision.

-Œil rouge, absence de douleur, vision normale : peut évoquer une conjonctivite, un corps étranger conjonctival, une hémorragie sous conjonctivale.

- Œil rouge, présence de douleur et vision normale : peut évoquer une brûlure chimique ou phototraumatique, un corps étranger cornéen.
- Œil rouge, présence de douleur et vision diminuée : peut évoquer une kératite (inflammation de la cornée), une uvéite (inflammation de l'uvée regroupant l'iris, le corps ciliaire et la choroïde), une crise glaucome aiguë.

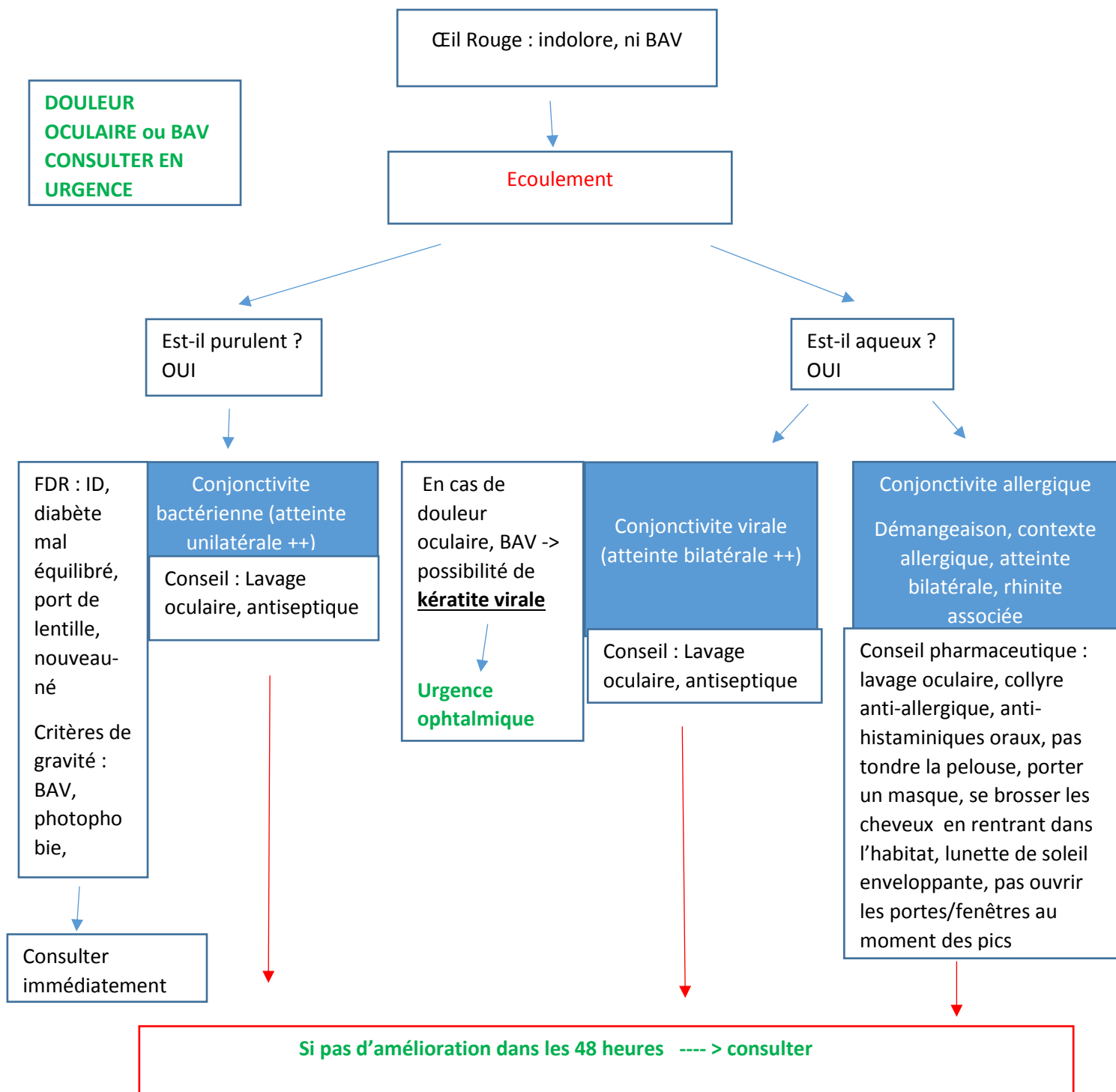
III.2.2) Arbre décisionnel à l'officine

Devant une baisse de l'acuité visuelle (BAV), une diplopie (vision double), une douleur oculaire, une exophtalmie nouvelle, une conjonctivite associée à des troubles urogénitaux, un traumatisme oculaire (brûlure (acide, détergent), plaie), suspicion de glaucome (BAV, douleur oculaire, halo visuel, altération de l'état général, céphalée), port de lentille (risque infectieux plus important)[41]



Orienter vers un médecin voire vers les urgences ophtalmiques

La présence de sécrétions au niveau de l'œil est importante pour orienter le diagnostic et donc le traitement. L'inflammation de la conjonctive va entraîner un larmoiement excessif par réflexe lacrymal effectué par la glande lacrymale principale. Le pus est caractéristique d'une infection bactérienne[42] . Le pus est un fluide plus ou moins épais résultant du processus d'inflammation. Les bactéries attirent les phagocytes sur le lieu d'infection et le pus est le résultat de la phagocytose (élimination des corps étrangers par ingestion puis digestion de ces derniers). Le pus est composé de bactéries, de leucocytes et de débris cellulaires.



Logigramme 1 - Démarche à suivre devant un œil rouge avec la présence d'un écoulement

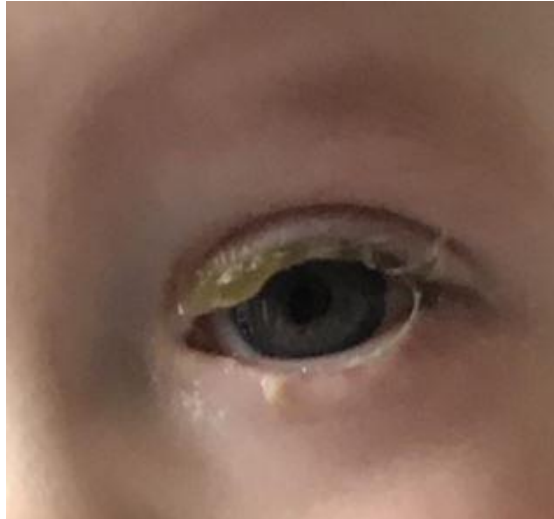

Photo 3 - Conjunctivite bactérienne, écoulement purulent chez un enfant de 10 mois.

III.3) Les traitements médicamenteux utilisés dans le cadre d'une KTC

A l'heure actuelle, le traitement pour soigner une kératoconjunctivite à Adénovirus est basé sur les symptômes (écoulement, inflammation, surinfection bactérienne). Il n'est pas commercialisé d'anti-viraux pour les conjunctivites ou kératoconjunctivites à Adénovirus.

En conseil, dans le cas d'une conjunctivite virale ou bactérienne, on peut proposer un lavage oculaire suivi d'un antiseptique. En cas de non réponse du traitement au bout de 48h, il est indispensable d'avoir un avis médical (traitement insuffisant, complications, autres étiologies). Il faut un avis ophtalmologique en cas de prescription d'un corticoïde ou d'un antibiotique. A la page 45, une ordonnance « type » d'un service d'urgence ophtalmologique après avoir diagnostiqué une kératoconjunctivite à Adénovirus.

III.3.1) Lavage oculaire

Le lavage oculaire est le premier geste à réaliser avant chaque instillation des autres collyres ou pommades/ gels prescrits sur l'ordonnance[43]. Son action est essentiellement mécanique, il élimine les impuretés à la surface du globe oculaire. Il est utilisé en cas d'irritation conjonctivale. Il n'a aucune contre-indication. La seule précaution d'emploi consiste à attendre 15 minutes en cas d'instillation d'un collyre concomitant. Les unidoses sont à jeter après utilisation.

DCI	Spécialité	Posologie	Grossesse/ Nourrisson
Borate de sodium et acide borique	Dacudose (uni) Dacryoserum (fl, uni), conservation : 28 jours après ouverture Ophtaxia (uni)	1 à 4 fois par jour selon les besoins	A tout âge
Chlorure de sodium	Physiodose (uni) Physiologica (uni) Ophtaxia (un)	A la demande	A tout âge
Solution salicylée	Optrex (fl), Ciella (uni)	1 lavage 2 fois par jour	Pas chez la femme enceinte, ni chez le nourrisson

Tableau 3 – Les lavages oculaires

III.3.2) Antiseptiques utilisés dans le traitement des conjonctivites

Les antiseptiques locaux ont une action rapide en 2 minutes environ, ils sont employés en cas d'atteinte infectieuse virale ou bactérienne. Ils peuvent être délivrés sans ordonnance car ils sont non listés, mais ne doivent pas être utilisés plus de quelques jours sans avis médical car le traitement peut être insuffisant pour guérir à lui seul une infection de l'œil. Ils sont indiqués dans le traitement des affections superficielles de l'œil et de ses annexes. Les formes flacons de Cethylpyridinum et le Cethexonium contiennent des ammoniums quaternaires, il ne faut donc pas porter de lentille de contact car les lentilles peuvent absorber l'ammonium quaternaire et être à l'origine d'intolérance locale.

Les antiseptiques peuvent donner des effets indésirables : réaction allergique, irritation oculaire.

DCI	Spécialités	Posologie/ Durée	Grossesse/ Nourrisson	Conservation après ouverture
Cethexonium bromure	Biocidan (fl, uni) Sédacollyre (uni) Monosept (uni)	1 goutte 3-4x/j Traitement limité à 15 jours	Précaution avec la Grossesse	28 jours biocidan 15 jours sédacollyre 28 jours Monosept
Céthylpyridinium chlorure	Novoptine (fl,uni)	1 goutte 3-4x/j Traitement limité à 15 jours		15 jours
Hexamidine di- isétionate	Désoméline (fl)	2 gouttes 4-6 x/j Traitement limité à 10 jours		28 jours
Picloxidine dichlorhydrate	Vitabact (uni,fl)	1 goutte 2-6x/j Traitement limité à 10 jours		28 jours

Tableau 4 – Les antiseptiques à visée oculaire

III.3.3) Les corticoïdes à usage ophtalmique

A la différence des lavages oculaires ou antiseptiques, cette classe thérapeutique est listée et nécessite donc une consultation au préalable.

Les corticoïdes sont assez discutés dans la prise en charge d'une KTC, car ils sont immunosuppresseurs, ce qui augmente la réplication et l'excrétion du virus au sein des cellules hôtes [22]. Par contre, ils font disparaître les signes de l'inflammation, car ce sont des anti-inflammatoires.

Les corticoïdes sont contre indiqués avec les kératites virales à son début. En pratique, ils seront prescrits qu'à un certain stade de la maladie, en cas de signes de gravité : les pseudomembranes, la kératite ponctuée superficielle, le symblépharon et les infiltrats sous épithéliaux. Ils font disparaître les infiltrats sous épithéliaux à l'origine d'une baisse d'acuité visuelle, cela augmente le confort du patient [44] [45] [46]. Les corticoïdes ne sont pas prescrits sans un avis ophtalmologique, car ils peuvent être à l'origine de complications : hypertension oculaire, cortico-dépendance, aggravation des ulcérations, avec un risque de glaucome, de cataracte, d'infection bactérienne en cas d'utilisation prolongée[47].

L'association d'antibiotiques et de corticoïdes ne doit pas être prescrite sans avis ophtalmologique.

DCI	Spécialités	Posologie	Grossesse/ Nourrisson	Association avec des antibiotiques locaux
Fluorométholone	Flucon (fl)	1 goutte 3x/j	En traitement de courte durée, possibilité chez la FE Vexol : CI si enfant de - de 30 mois Dexaméthasone : précaution à prendre chez l'enfant	
Dexaméthasone	Maxidex (fl)	1 goutte 3- 6x/j pendant 7 jours		Sterdex : Oxytétracycline (cycline) + Dexaméthasone CI absolue 2 et 3 ème trimestre et éviter le 1 ^{er} trimestre Tobradex : Tobramycine + Dexaméthasone CI relative (otonéphrotoxicité) Précautions chez le nourrisson de - de 1an CI mais modulable en raison d'un faible passage systémique (Crat, Centre de référence sur les agents tératogènes chez la femme enceinte) Chibrocardron: Néomycine (aminoside) + Dexaméthasone : Précautions à prendre Frakidex : Framycétine (aminoside) + Dexaméthasone : FE précautions à prendre (otonéphrotoxicité possible des aminosides per os)
Rimexolone	Vexol (fl)	Conjonctivite allergique : 1-2 gttes 4 x/j pendant 14 jours		

Tableau 5 - Les corticoïdes à visée oculaire

III.3.4) Les antibiotiques à usage ophtalmique

Dans le cadre d'une KTC, il n'y a pas d'indication à une antibiothérapie locale car les surinfections bactériennes sont exceptionnelles. L'épithélium cornéen est fragile, il faut éviter toute agression supplémentaire. Cependant dans la pratique courante, une antibiothérapie est mise d'office après avoir éliminé les pseudomembranes afin d'éviter ou de prévenir la surinfection de la conjonctivite palpébrale. Les antibiotiques sont prescrits après avis ophtalmologique. Les effets indésirables des antibiotiques sont surtout locaux en raison d'un passage systémique faible. Les contre - indications des différentes classes d'antibiotiques par voie orale ne s'applique pas à la voie oculaire[48].

DCI	Spécialités	Classe pharmacologique	Posologie	Grossesse/nourrisson	Effets indésirables locaux
Azithromycine	Azyter (fl)	Macrolide	2 gouttes /j le matin et le soir pendant 3 jours	Utilisable dès la naissance FE : oui	Pique beaucoup Gêne oculaire, vision floue, larmoiement
Tobramycine	Tobrex(fl)	Aminosides	3 à 8 gouttes / j pendant 5-15 jours	Précaution enfant de - 1 an FE : oui si nécessaire	Démangeaison, irritation et gonflement des paupières, érythème de la conjonctive
Acide fusidique	Fucithalmic(gel)	Acide fusidique	1 goutte matin et soir dans le sac conjonctival	FE : oui si nécessaire	
Rifamycine	Rifamycine chibret (Collyre, pommade)		Collyre : 1-2 gouttes 4-6 fois/j pdt 7 j en moyenne Pommade : 1 à 2 applications/ j le soir++	FE : oui si nécessaire	Le collyre colore les vêtements /linge de lit La coloration des sécrétions nasales en jaune orange est normale
Ciprofloxacine	Ciloxan,fl	Fluoroquinolone	Conjonctivites, kératites, ulcères : 1-2 J : 1-2 gttes toutes les 2 h puis 1-2 gttes toutes les 4h les jours suivants	Précaution enfant de -1 an mais utilisable dès la naissance FE : oui si nécessité	Irritation locale, sensation de brûlure, formation de croûtes sur les paupières, œil rouge, goût amer après instillation
Norfloxacine	Chibroxine ,fl	Fluoroquinolone	1-2 gouttes 4 fois/j	Précaution enfant de -1 an mais utilisable dès la naissance FE : oui si nécessaire	
Ofloxacine	Exocine,fl Monoox,u ni Quinofree, fl	Fluoroquinolone	2 gouttes 4 fois/j pendant 7- 15 jours	Précaution enfant de -1 an mais utilisable dès la naissance FE : oui si nécessaire	

Tableau 6 – Exemple des collyres antibiotiques mis sur le marché.

Une jeune femme de 32 ans après avoir consulté deux fois des médecins généralistes, se présente aux urgences ophtalmiques à l'hôpital des Quinze-Vingts car elle ne voit pas d'amélioration. Ci-dessous son ordonnance à la sortie de l'hôpital, après un diagnostic d'une kératoconjonctivite (élimination des pseudomembranes, fluorescéine positive) :

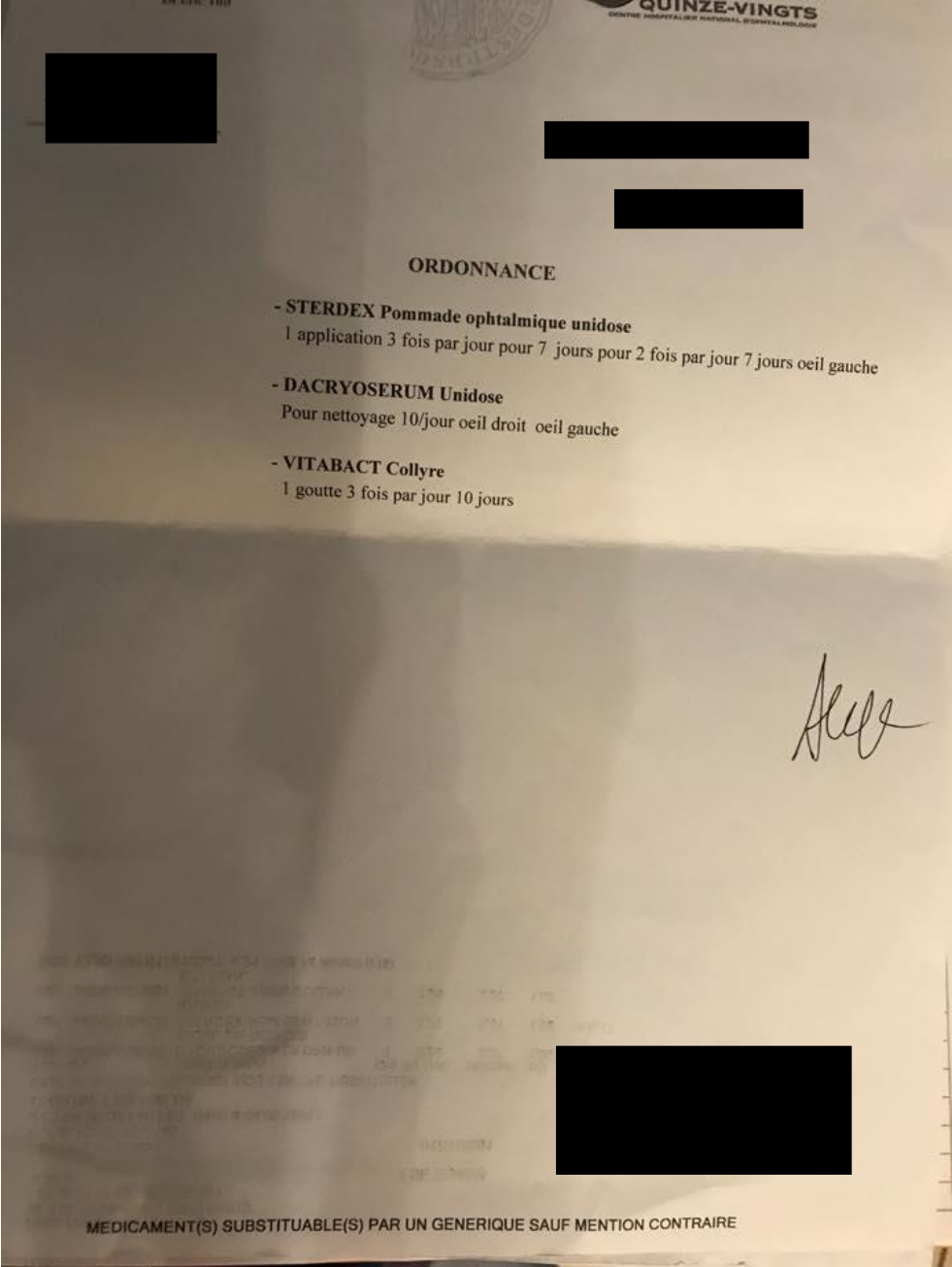


Photo 4 - Exemple d'une ordonnance de sortie

III.4) Les conseils à l'officine

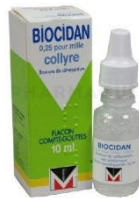Lorsque le traitement est poursuivi à domicile, il est important d'apprendre aux patients à réaliser une instillation. Il faut les informer également sur les règles d'hygiène, de sécurité mais également sur le respect de la durée et les conditions de conservation des collyres. Il faut les renseigner également sur les éventuelles possibilités de survenue d'effets indésirables (coloration de l'œil, vision provisoirement trouble)[49].

III.4.1) Bonne administration d'un collyre, gel ou pommade ophtalmique.

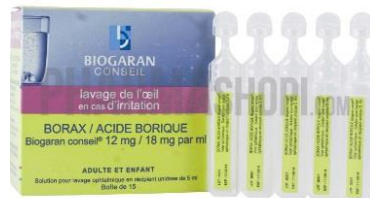III.4.1.1) Différentes formes galéniques les plus courantes à l'officine pour une administration oculaire transmucoale.

Les formes liquides :

- Les Collyres :

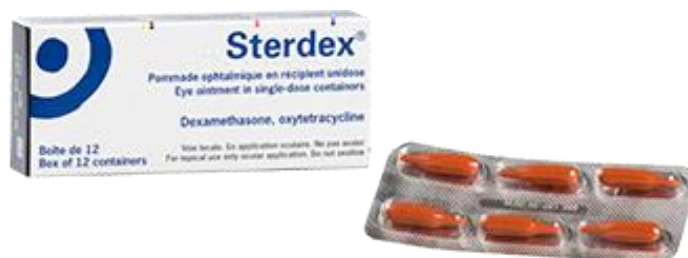

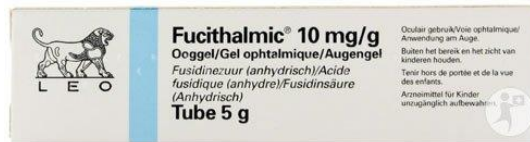- Les solutions pour lavage oculaire :



Les formes semi solides :

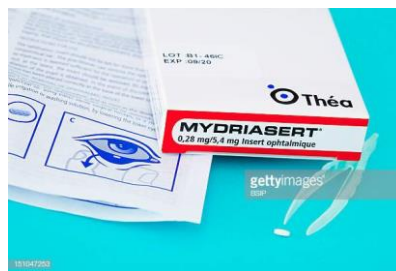- Les Pommades ophtalmiques ou gels ophtalmiques :





Les formes solides :

- Les inserts ophtalmiques :



III.4.1.2) Les Précautions d'emploi

III.4.1.2.1) Certaines règles à mettre en vigueur en cas d'auto-administration d'un collyre

Un collyre doit être administré de préférence après un lavage oculaire.

Avant administration :

- Se laver soigneusement les mains avant de procéder à l'instillation du collyre
- Vérifier que l'on ne se trompe pas de flacon[50]
- Identifier le flacon au nom du patient et apposer la date limite d'utilisation à la première ouverture.
- Vérifier que la durée de conservation du flacon n'est pas dépassée. Utiliser du collyre pour une seule personne, ne jamais prêter son collyre afin d'éviter la contamination[51]
- Vérifier l'absence de lentille de contact
- Bien agiter le flacon avant l'application d'un collyre si sous forme de suspension
- Purger la première goutte en cas de réutilisation (si collyre flacon)
- Ouvrir le conditionnement et déposer le bouchon sur une compresse stérile en cas de flacon

Administration (fig.19) :

- Tirer la paupière inférieure vers le bas tout en regardant vers le haut et faire tomber une goutte au niveau du cul de sac conjonctival de la paupière inférieure au centre sans toucher l'œil, ni les cils. Si le collyre est en flacon, ne pas toucher ni la paupière, ni les cils sinon il y a un risque de contamination. Le contenu du collyre en unidose est suffisant pour traiter les deux yeux atteints.

Après administration :

- Fermer doucement les yeux pendant 1 minute pour répartir de façon homogène le collyre
- Pour diminuer le passage systémique et augmenter l'action locale, il est conseillé de compresser les voies lacrymales au niveau de l'angle interne de l'œil pendant 30 secondes à 1 minute.
- Enlever l'excès de collyre sur la joue avec une compresse stérile mais ne pas essuyer l'œil.
- Jeter le collyre unidose ou refermer après utilisation soigneusement le flacon.
- Pratiquer l'hygiène des mains avec une solution hydro-alcoolique.

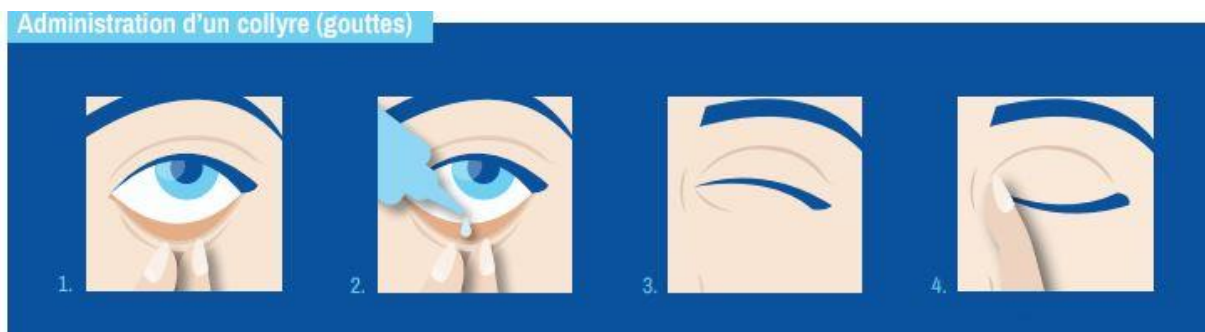


Figure 19 - Les différentes étapes lors d'une administration d'un collyre[52].

III.4.1.2.1.1) Garder l'asepsie d'un collyre lors de son utilisation

Pour contrôler au mieux le risque de contamination, certaines recommandations sont proposées :

- Favoriser les présentations en unidose
- Procéder à un lavage soigneux des mains avant instillation
- Presser le corps du flacon et non son extrémité
- Ne pas toucher les paupières et les cils avec le flacon
- Si possible, faire réaliser une instillation par une autre personne
- Ne jamais prêter son collyre à une autre personne
- Reboucher le flacon immédiatement après utilisation

III.4.1.2.2) Certaines règles à mettre en vigueur en cas d'auto-administration d'une pommade ou gel ophtalmique

- Se laver soigneusement les mains avant l'administration de la pommade ou du gel
- Tirer la paupière inférieure vers le bas tout en regardant vers le haut afin de créer une poche
- Déposer un petit ruban de pommade en approchant le tube, une quantité égale à un grain de riz environ, depuis le bord du sac conjonctival interne en allant de l'intérieur vers l'extérieur de l'œil. Il ne faut pas toucher les paupières, cils, œil avec l'embout de la pommade ou du gel (fig.20).
- Fermer doucement les paupières et masser doucement la paupière inférieure pour étaler la pommade ou le gel[53].
- Toujours bien penser à se laver les mains après administration et refermer le tube.

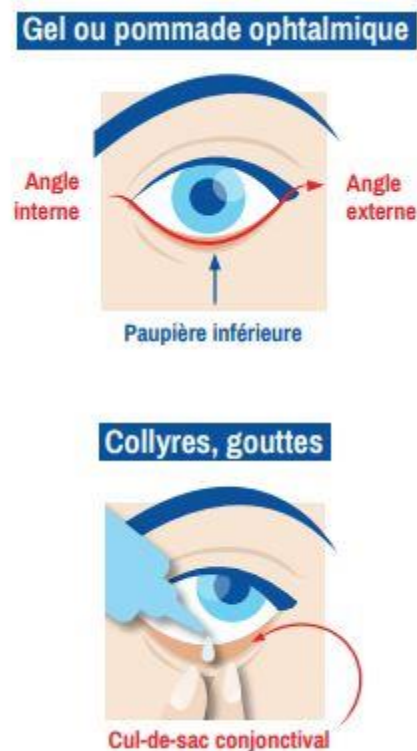


Figure 20 - Récapitulatif de l'endroit d'administration du collyre ou gel/ pommade à visée oculaire[52].

III.4.1.2.3) En cas d'instillation chez un nourrisson ou un enfant

Les parents ont la responsabilité de connaître le traitement de leurs enfants et de leur administrer. De nombreux conseils peuvent leur être utiles pour faciliter l'instillation d'un collyre[54] :

- Envelopper l'enfant dans un drap pour mobiliser ses bras s'il est trop jeune pour coopérer
- OU
- S'il est en âge de comprendre : montrer à l'enfant ce à quoi il doit s'attendre en montrant du doigt l'endroit où le médicament va être appliqué. Un autre parent peut être présent pour rassurer l'enfant ou pour le distraire.
 - Les yeux doivent être propres avant d'instiller le collyre ou appliquer la pommade/le gel. Prendre une compresse propre, mettre par exemple du sérum physiologique puis essuyer doucement l'œil fermé en allant du canthus interne vers l'externe.
 - Il est plus facile d'administrer le produit lors d'une tété ou lorsqu'il boit son biberon.
 - S'il coopère, demandez-lui de regarder vers le haut (mettre un jouet au-dessus de la tête de l'enfant, ...) lors de l'instillation ou application de la pommade/ gel.
 - Abaisser toujours doucement la paupière inférieure pour visualiser le cul de sac conjonctival et administrer les produits.
 - Il est important de rappeler les règles de sécurité et d'hygiène vues au-dessus (regarder la date de péremption, la durée et les conditions de conservation, la posologie sur l'ordonnance, se laver les mains avant et après instillation, refermer le flacon ou jeter l'unidose)

III.4.1.2.4) En cas d'instillation de deux traitements différents par voie oculaire

En cas administration de plusieurs collyres ou pommades ou gels prescrits au même horaire. Il convient de respecter un intervalle de 15 minutes entre les deux applications de 2 collyres différents.

En cas d'association d'un collyre et d'une pommade ou gel, terminer par la pommade ou le gel. Il faut toujours commencer par le lavage oculaire avant les autres.

Selon les cas, il y a un ordre à préconiser :

- pour la douleur : terminer par le collyre qui occasionne le plus de douleur
- pour la pharmacologie : terminer par le vasoconstricteur
- pour la galénique : terminer par le plus visqueux

Ce respect d'un intervalle de temps est dû au volume instillé, il doit être au maximum 30 microlitres (μl). Le volume d'une goutte de collyre est d'environ 30 μl , le reste est immédiatement éliminé par l'œil ou il est drainé par les canaux lacrymo-nasaux. Ces derniers favorisent le passage systémique. La diminution du volume instillé n'entraîne pas une diminution de l'efficacité du traitement[55].

III.4.2) Les mesures préventives

Les kératoconjunctivites évoluent par épidémie car les adénovirus se transmettent avant l'apparition des premiers symptômes, c'est-à-dire que les personnes infectées par le virus peuvent être encore asymptomatiques et propager le virus. La transmission virale se fait par contact direct ou indirect.

Après un diagnostic de kératoconjunctivite, le pharmacien doit donner de nombreux conseils aux patients afin d'éviter la dissémination du virus.

❖ Sur le plan individuel :

- Ne pas se frotter les yeux pour éviter de contaminer l'autre œil s'il n'est pas atteint et pour éviter de contaminer les objets que l'on touche après (les sécrétions aqueuses sont contagieuses)[56]
- Porter des lunettes noires en cas de photophobie
- Compresses froides pour diminuer l'œdème des paupières
- Éviter de se maquiller et jeter le maquillage contaminé
- Désinfecter toutes les surfaces touchées (les poignées, les tables,...)
- Lavage des mains régulier pour éviter la contamination
- Changer les taies d'oreiller, les draps et les serviettes régulièrement

- Les lentilles ne doivent pas être portées en cas d'infection oculaire. Jeter les lentilles de contact précédemment utilisées et éviter d'en mettre pendant l'infection[57].
- Pour essuyer les larmoiements, préférer les mouchoirs en papier jetables

Les Adénovirus sont retrouvés chez 50 % des patients avec une conjonctivite à adénovirus[58]. Le lavage simple des mains avec du savon doux est efficace pour laver les mains sales mais pas pour éliminer les virus. Il faut préférer les solutions hydro alcooliques ou un lavage antiseptique[59].

❖ Sur le plan collectif :

- Il est important d'éviter de partager les objets qui peuvent porter le virus (serviette de bain, objets contaminés par les sécrétions aqueuses des yeux ..)
- Eviter toute activité scolaire ou professionnelle pendant 14 jours après les premiers signes cliniques
- Se laver régulièrement les mains avec des solutions hydro-alcooliques

❖ Sur le plan professionnel :

- Le pharmacien nettoie la tablette du comptoir avec une solution hydro-alcoolique après que le patient soit parti.

CONCLUSION

Les kératoconjonctivites à Adénovirus résultent de l'évolution de la conjonctivite à Adénovirus qui s'est compliquée en kératite. Elle est extrêmement contagieuse et nécessite de nombreux moyens préventifs afin de diminuer la dissémination du virus à l'entourage. Les pharmaciens ont un rôle clé dans les prises en charge des conjonctivites à l'officine. Ils doivent orienter le patient si besoin aux urgences ophtalmologiques. Le patient doit bien prendre conscience du caractère contagieux de la KTC afin d'éviter de contaminer son entourage. Il doit être aussi rigoureux dans la prise de ses médicaments afin de minimiser le plus possible les complications éventuelles d'une KTC.

Actuellement, il n'existe aucun anti-viral contre les kératoconjonctivites à Adénovirus, seuls des traitements symptomatiques sont donnés en cas de KTC. On traite une kératoconjonctivite à Adénovirus comme une conjonctivite à Adénovirus, cependant les corticoïdes et les antibiotiques sont régulièrement prescrits alors qu'ils n'ont pas d'indication dans ce cadre. En ce moment, un traitement associant du povidone-iodée (polymère et anti-bactérien) et de la dexaméthasone (corticoïde) à visée oculaire est en essai clinique en phase 2 pour prouver l'efficacité et la sécurité chez les patients atteints de KTC[60] [61] [62].

Aucun vaccin n'est actuellement disponible contre les sérotypes à l'origine des kératoconjonctivites à Adénovirus. Par contre un vaccin vivant oral de seconde génération existe contre les infections respiratoires à Adénovirus de stéréotype 4 et 7[63] [64]. Depuis 2011, il est donné en routine pour les militaires de 17 à 50 ans recrutés aux Etats-Unis. Cependant il n'est pas commercialisé en France.

Au comptoir, les conseils homéopathiques sont assez discutés. Certains acteurs de la santé n'envisagent aucun conseil dans le cadre d'une conjonctivite virale, par contre ils sont utilisés fréquemment dans le cas de conjonctivites bénignes de type allergiques [65]. D'autres préconisent l'emploi de l'homéopathie avec un réel bénéfice (diminution des complications et des effets indésirables de certains médicaments, ...)[66].

La recherche biomédicale découlant de la loi Huriet Serusclat exclut le plus souvent les personnes présentant une particularité : les nourrissons, les enfants, les femmes allaitantes, les personnes âgées, les femmes enceintes[67]. Les indications et les risques de toxicité des différentes classes pharmacologiques des collyres ne sont pas complètement clarifiés chez ce groupe de personnes. En cas de kératoconjonctivite à Adénovirus, le pharmacien doit être vigilant et bien vérifier que la prescription de corticoïdes et d'antibiotiques émane d'un spécialiste et donner les conseils appropriés à ce groupe de personnes.

La photokératectomie thérapeutique utilisant le laser excimer (photoablation) est destinée à améliorer la vision en modifiant la forme de la cornée. Elle agit au niveau du stroma cornéen et peut diminuer l'opacité sous épithéliale laissée par les infiltrats sous épithéliaux. Cependant, les arguments sont controversés dans le cas d'une KTC car cette technique pourrait entraîner des complications comme un risque d'opacité dû à la cicatrisation de la cornée et des risques infectieux qu'il convient d'exposer au patient sachant que cette technique n'aboutit qu'à une amélioration partielle de ce que l'on attend. Donc cette technique est abandonnée dans le cadre d'une KTC[22] [68].

Bibliographie

- [1] Syndicat National des Ophtalmologistes de France, « Paupières », *SNOF*. [En ligne]. Disponible sur: <http://www.snof.org/encyclopedie/paupier%C3%A8res>. [Consulté le: 11-déc-2018].
- [2] B. Kantelip, E. Frouin, « Le concept de surface oculaire, I- Histologie et Anatomie de la surface oculaire ».
- [3] « L'anatomie des paupières - Pôle Vision Val d'Ouest - Centre spécialiste de l'ophtalmologie à Lyon ». [En ligne]. Disponible sur: https://www.polevision.fr/Anatomie_oeil_normal_les_paupieres_ophtalmologie_Centre_Pole_Vision_Lyon.php. [Consulté le: 26-nov-2018].
- [4] Revue de santé oculaire, « Chirurgie des paupières ».
- [5] C Baudoin, A Labbé, C Creuzot-Garcher, « Le film lacrymal ». .
- [6] « L'Oeil et ses sécrétions », 27-avr-2015.
- [7] Nicolas Clère (maître de conférence, UFR santé d'Angers), « Anatomie de l'oeil et de ses annexes », n° 482, févr. 2009.
- [8] « Les Larmes.: I- Une larme dans le système lacrymal. », *Les Larmes*. .
- [9] Dr Christian Lavigne, Dr. Cedric Lamirel, « Ophtalmologie, Collège National des Enseignants de Médecine Interne ». 2013.
- [10] Marine Santallier, Jocelyne Péchereau, Alain Péchereau, *Anatomie de l'oeil*. Nantes, 2008.
- [11] Hedi Bouguila, Leila Nacef, « Société tunisienne d'ophtalmologie ». 2014.
- [12] C Creuzot-Garcher, « Anatomie et régulation du film lacrymal ». Les bases- Decitre.
- [13] Philippe Podevin (service hépatogastroentérologie, hôpital Cochin, Paris), « Rôle de la réponse immunitaire au cours de l'infection virale C », vol. 11, n° 5, oct. 2004.
- [14] Catherine Bisbal, INSERM (Institut National de la Santé et de la Recherche Médicale), « Le clivage des ARN cellulaires par la RNase L permet l'amplification de la réponse immunitaire innée antivirale. » 13-juill-2008.
- [15] « Les larmes : pourquoi pleure-t-on ? : I - Les larmes et leurs alentours : structures », *Les larmes*.
- [16] « Anatomie de la cornée ». [En ligne]. Disponible sur: <http://perso.menara.ma/~lezmou/Anatomie/cornea.htm>. [Consulté le: 26-nov-2018].
- [17] Dr Audrey Navarro, Unité d'ophtalmologie de l'hôpital du Valais, Martigny, « Anatomie et physiologie de l'oeil ». mars-2012.
- [18] Danièle denis, Emmanuel Bui Quoc Société Française d'Ophtalmologie, *Ophtalmologie pédiatrique*, Elsevier Masson. 2017.
- [19] Anne Faucher Université de Sherbrooke, « Le segment antérieur ». août-2002.
- [20] Molinier-Frenkel, laboratoire d'immunologie biologique et P. Boulanger P, laboratoire de virologie et pathogenèse moléculaire, « Les adénovirus : de la structure à la vectorisation de gènes et à la vaccinologie. I. Virologie des adénovirus et des adénovirus recombinants », *Virologie*, vol. 7, n° 4, p. 267-279, juill. 2003.
- [21] G. Renard, « Kératoconjunctivites à adénovirus », [/data/revues/01815512/v33i8/S0181551210002159/](#), oct. 2010.
- [22] G. Renard Service d'ophtalmologie, hôtel-dieu, 1 place du Parvis-Notre-Dame, 75004 Paris, « Kératoconjunctivites à Adenovirus », *Science direct*, p. 586-592, 30-juin-2010.

- [23] A. Bialasiewicz, « Adenoviral Keratoconjunctivitis », *Sultan Qaboos Univ. Med. J.*, vol. 7, n° 1, p. 15-23, avr. 2007.
- [24] A. Sauer, T. Bourcher, C. Speeg-Schatz Service d'Ophthalmologie, Hôpitaux Universitaires, Strasbourg, « Particularités des conjonctivites infectieuses de l'enfant », juin 2012.
- [25] Baptiste Veron, Brigitte Veron (professeur de Biochimie Génie Biologique au Lycée Libergnier(Reims), « Généralités sur les virus ». [En ligne]. Disponible sur: http://www.microbiologie-medicale.fr/virologie/generalitesvirus.htm?fbclid=IwAR3EIQ4QVHSTFV6SyiSO08zjLvzYfujmLEtmRgs1SLwVf31Hh9_3gdXKW_0. [Consulté le: 14-nov-2018].
- [26] M.-P. Lefranc, « Présentation des antigènes par MHC-Ia à la surface d'une cellule infectée par un virus à ADN », *Nucleic Acids Res.*, vol. 29, n° 1, p. 207-209, mai 2009.
- [27] Andrew M.Q King, Michael J.Adma, *Family- Adenoviridae*. 2011.
- [28] « Généralités de Virologie ». [En ligne]. Disponible sur: http://vvanuxem.free.fr/html/generalites/generalites_viro.html. [Consulté le: 30-déc-2018].
- [29] Société française d'ophtalmologie, « Oeil Rouge et/ou douloureux ». 2010.
- [30] V. Jhanji, T. C. Y. Chan, E. Y. M. Li, K. Agarwal, et R. B. Vajpayee, « Adenoviral keratoconjunctivitis », *Surv. Ophthalmol.*, vol. 60, n° 5, p. 435-443, sept. 2015.
- [31] P. C. of O. U. DeGaulle I chigbu, Bisant A Labib Elkins Park,USA, « Pathogenesis and management of adenoviral keratoconjunctivitis », juill. 2018.
- [32] Dr Damien Gatinel, ophtalmologie. Chirurgie réfractive. Optique clinique, « Astigmatisme régulier et irrégulier ». [En ligne]. Disponible sur: https://www.gatinel.com/recherche-formation/astigmatisme/astigmatisme-regulier-et-irrégulier/?fbclid=IwAR3JB-ydK7_f921gyUBsw4Z0EMtkjFQmz0Slrrk7UFOJCrvt8FOM4gb-LpU. [Consulté le: 15-déc-2018].
- [33] Pierre-Jeans Pisella, Christophe Baudouin, Thanh Hoang-Xuan, « Rapport SFO 2015 - Surface oculaire », 2015. [En ligne]. Disponible sur: http://www.em-consulte.com/em/SFO/2015/html/file_100018.html. [Consulté le: 09-déc-2018].
- [34] Jose D Beniter-del-Castillo, Michael A Lem, *Ocular surface Disorders*, Jp Medical Ltd. 2013.
- [35] « Epidemic keratoconjunctivitis : 35 year old ». [En ligne]. Disponible sur: https://www.researchgate.net/figure/Epidemic-keratoconjunctivitis-35-year-old-AIDS-patient-with-severe-pain-and-pseudo_fig5_51203002. [Consulté le: 06-déc-2018].
- [36] David J. Spalton, Roger A. Hitchings, Paul A. Hunter, *Atlas d'Ophthalmologie clinique*, De Boeck Université. 1998.
- [37] Andria M.Pihos, « Epidemic Keratoconjunctivitis: A review of current concepts in management », *Sci. Direct*, p. 69-74, April.
- [38] Gérald Beylot, Pharmacien Limoges, « Infections bénignes de l'oeil, Conseil en pédiatrie », *Sci. Direct*, vol. 48, n° 493, p. 57-59, mars 2009.
- [39] Service d' Ophthalmologie du CHRU de Brest, Dr Béatrice Cochener(chef de service), « Chirurgie des yeux du service Chirurgie du CHRU de Brest ». [En ligne]. Disponible sur: <https://www.chu-brest.fr/fr/notre-offre-soins/nos-specialites/chirurgie/chirurgie-yeux>. [Consulté le: 06-déc-2018].
- [40] Hôpitaux Universitaire de Genève service de médecine de premier recours, « L'oeil rouge », 2010.

- [41] C Larcher, « Analyse de pus », *studylibfr.com*. [En ligne]. Disponible sur: <https://studylibfr.com/doc/7643114/analyse-de-pus>. [Consulté le: 09-déc-2018].
- [42] Nicolas Clère (maître de conférence, UFR santé d'Angers), « Rôle du pharmacien face aux pathologies ophtalmiques », *Elsevier Masson*, n° 552, p. Janvier 2016.
- [43] Dr Pierre-Yves Robert, « Tyndall : Bulletin d'informations et d'échanges : Inflam'oeil », *Mme Claude Andrieux*, p. 8, sept-2006.
- [44] Joel Belhim, Philippe Chassagne, Patrick Friocourt, Régis Gonthier, Claude Jeandel, Fati Nourhashemi, Pierre Pfitzenmeyer, *Gériatrie pour les praticiens: maladies ophtalmologiques courantes*, 3e édition. 2016.
- [45] Benoit Le Gargasso (Faculté de Médecine de Limoges)n, « Identification de la prise en charge thérapeutique des conjonctivites aiguës en médecine générale », 2014.
- [46] Dr André Mathis (Service d'Ophtalmologie, Hôpital Ranguéil), « Ce que peut faire le médecin généraliste devant une pathologie oculaire. » .
- [47] Centre de référence sur les agents tératogènes, « Antibiotiques- Grossesse et allaitement », 02-nov-2017. [En ligne]. Disponible sur: https://www.lecrat.fr/spip.php?page=article&id_article=489&fbclid=IwAR2RhjdJJSZuHiFbr45g89xx94ks56wvDGO2BE4nLbaZqSqz0DZPZsGZUU. [Consulté le: 29-déc-2018].
- [48] Centre Hospitalier Universitaire d'Angers, « Bonnes pratiques de préparation et d'administration des médicaments : Voie oculaire ». 06-août-2012.
- [49] Syndicat National des Ophtalmologistes de France, « Comment mettre des gouttes dans les yeux », *SNOF*. [En ligne]. Disponible sur: <http://www.snof.org/encyclopedie/comment-mettre-des-gouttes-dans-les-yeux>. [Consulté le: 02-janv-2019].
- [50] Ameli.fr pour les assurés, « Mettre un collyre ». [En ligne]. Disponible sur: <https://www.ameli.fr/assure/sante/medicaments/utiliser-medicaments/mettre-collyre>. [Consulté le: 12-déc-2018].
- [51] Omedit Pays de la Loire, « Administration des médicaments chez les personnes âgées: Voie Oculaire ». .
- [52] Pharmacovigilance d'Ile de France, « Bon usage des collyres et des pommades ou gels ophtalmiques - Pharmacovigilance Ile de France ». [En ligne]. Disponible sur: https://www.pharmacovigilance-iledefrance.fr/detail/items/226.html?fbclid=IwAR2JKTt7_H2yIQ4xC5372hfi2Zh8AjLzzDN4y6hKsDIzBuX8ZQJfy9EwV7g. [Consulté le: 12-déc-2018].
- [53] Ingrid Mason, Sue Stevens, « Comment instiller un collyre ou appliquer une pommade oculaire dans les yeux d'un nourrisson ou d'un jeune enfant », vol. 08, n° 10 2011, août 2018.
- [54] ANSM (Agence nationale de sécurité du médicament et des produits de santé), « Utilisation des collyres en pédiatrie pour l'obtention d'une mydriase ou d'une cycloplégie à visée diagnostique ». mars-2017.
- [55] Henry Hamard, Jean-Louis Dufier (chef de service Ophtalmologique Hôpital Necker Paris), « Rôle du pharmacien face aux affections oculaires ». *Cespharm éducation et prévention pour la santé*, févr-2008.
- [56] « Infections oculaires- Vidal ». [En ligne]. Disponible sur: <http://apisoap-beta.vidal.fr/data/reco/vidal/com/vidal/data/reco/rc1841.html?fbclid=IwAR2ZcBt3-mINmiMhkfTPdwnL0DVAZIadt3fgfeYR7Pgu6QqFLI9kGYoLQn8>. [Consulté le: 07-déc-2018].

- [57] Azar MJ, Dhaliwal DK, Bower KS, Kowalski RP, Gordon YJ, « Possible consequences of shaking hands with your patients with epidemic keratoconjunctivitis », *American Journal of ophthalmology*, juin-1996.
- [58] Afssaps, « Avis de l'agence française de sécurité sanitaire des produits de santé relatifs à l'efficacité de désinfectants pour les mains à peau saine (produits hydro-alcooliques) », juin 2010.
- [59] J.J Gonzalez-Lopez, R Morcillo- Laiz, « Adenoviral keratoconjunctivitis: An update », *Sci. Direct*, mai 2013.
- [60] Meghane Rice (Université Montréal), « L'effet de la dexaméthasone/ povidone sur les conjonctivites virale ». févr-2018.
- [61] Jay.S Pepose, Arjun Ahuja, Wenlei Liu, Abhijit Narvekar, Reza Haque, « Randomized, controlled, phase 2 trial of povidone-iodine/dexaméthasone Ophthalmic suspension for treatment of Adenoviral conjunctivitis », *American Journal of ophthalmology*, p. 7-15, oct-2018.
- [62] Azhar Choudry, Julie Mathena, Jessica D. Albano, Margaret Yacovone, Limone Collins, « Vaccine: Safety evaluation of adenovirus type 4 et 7 vaccin live, oral in military recruits », *Science direct*, juill-2016.
- [63] Réseau inter CHU (Rouen, Lille, Bordeaux, Reims, Angers), piloté par CHU Rouen, « Adenovirus ». 2007.
- [64] Albert Claude Quemoun, *Homéopathie guide pratique : la référence pour se soigner simplement et naturellement grâce à l'homéopathie*, Leduc.s Edition. 2010.
- [65] Odette Duflo-Boujard (Ophtalmologiste homéopathe, Paris), « Abord homéopathique des infections de la conjonctive », *Rev. Homéopathie*, p. 3-7, 2012.
- [66] Dr François Lalande, Bernadette Roussille, Membres de l'Inspection générale des affaires sociales, « Les essais cliniques chez les enfants en France ». oct-2003.
- [67] M. Labetouille, G. Gendron, H. Offret, « Les collyres chez l'enfant et la femme enceinte ou allaitante : quelles difficultés et pourquoi ? » *Science Direct*, 19-déc-2018.
- [68] David Alevi, Jonathan Kruth, Jessica Prince, Henry D. Perry, Allon Barsam, « Photorefractive keratectomy with mitomycin-C for the combined treatment of myopia and subepithelial infiltrates after epidemic keratoconjunctivitis », *Science direct*, 2012.

CREUNET CLAIRE

LA PRISE EN CHARGE DE LA KERATOCONJONCTIVITE A ADENOVIRUS A L'OFFICINE

THESE POUR LE DIPLOME D'ETAT DE DOCTEUR EN PHARMACIE

UNIVERSITE DE PICARDIE JULES VERNE

2019

Mots clés : Pharmacien, orienter le patient, contagiosité, prévention, conseil au comptoir

Résumé : La Kératoconjonctivite à Adénovirus est une inflammation virale de la conjonctive et de la cornée. Devant la rapidité de l'infection à cause de son caractère très contagieux, le pharmacien doit acquérir de bons réflexes et poser les bonnes questions afin d'orienter le patient vers les urgences ophtalmologiques si nécessaire.

JURY:

Président :

Pr. Gilles Duverlie

Membres :

Pr. Etienne Brochot

Mr. Antoine Fauquet