



HAL
open science

Résultats à 5 ans de la ténodèse du biceps dans la gouttière bicipitale

Justine Goursat

► **To cite this version:**

Justine Goursat. Résultats à 5 ans de la ténodèse du biceps dans la gouttière bicipitale. Médecine humaine et pathologie. 2019. dumas-02454542

HAL Id: dumas-02454542

<https://dumas.ccsd.cnrs.fr/dumas-02454542>

Submitted on 24 Jan 2020

HAL is a multi-disciplinary open access archive for the deposit and dissemination of scientific research documents, whether they are published or not. The documents may come from teaching and research institutions in France or abroad, or from public or private research centers.

L'archive ouverte pluridisciplinaire **HAL**, est destinée au dépôt et à la diffusion de documents scientifiques de niveau recherche, publiés ou non, émanant des établissements d'enseignement et de recherche français ou étrangers, des laboratoires publics ou privés.

**THESE POUR LE
DOCTORAT EN MEDECINE**

(Diplôme d'état)

Par *GOURSAT Justine*

Née le 23 novembre 1988 à Paris (14e)

Présentée et soutenue publiquement le 31 octobre 2019

***Résultats à 5ans de la ténodèse du biceps dans la
gouttière bicipitale***

Président du jury:

Monsieur le Professeur Franck DUJARDIN

Directeur de thèse:

Monsieur le Docteur Olivier COURAGE

Membres du jury:

Monsieur le Professeur Fabrice DUPARC

Monsieur le Professeur Joël LECHEVALLIER

ANNEE UNIVERSITAIRE 2018 - 2019

U.F.R. SANTÉ DE ROUEN

DOYEN : **Professeur Benoît VEBER**

ASSESEURS : **Professeur Michel GUERBET**
Professeur Agnès LIARD-ZMUDA
Professeur Guillaume SAVOYE

I - MEDECINE

PROFESSEURS DES UNIVERSITES – PRATICIENS HOSPITALIERS

Mr Frédéric ANSELME	HCN	Cardiologie
Mme Gisèle APTER	Havre	Pédopsychiatrie
Mme Isabelle AUQUIT AUCKBUR	HCN	Chirurgie plastique
Mr Jean-Marc BASTE	HCN	Chirurgie Thoracique
Mr Fabrice BAUER	HCN	Cardiologie
Mme Soumeya BEKRI	HCN	Biochimie et biologie moléculaire
Mr Ygal BENHAMOU	HCN	Médecine interne
Mr Jacques BENICHOU	HCN	Bio statistiques et informatique médicale
Mr Olivier BOYER	UFR	Immunologie
Mme Sophie CANDON	HCN	Immunologie
Mr François CARON	HCN	Maladies infectieuses et tropicales
Mr Philippe CHASSAGNE	HCN	Médecine interne (gériatrie)
Mr Vincent COMPERE	HCN	Anesthésiologie et réanimation chirurgicale
Mr Jean-Nicolas CORNU	HCN	Urologie
Mr Antoine CUVELIER	HB	Pneumologie
Mr Jean-Nicolas DACHER	HCN	Radiologie et imagerie médicale

Mr Stéfan DARMONI	HCN	Informatique médicale et techniques de communication
Mr Pierre DECHELOTTE	HCN	Nutrition
Mr Stéphane DERREY	HCN	Neurochirurgie
Mr Frédéric DI FIORE	HCH-CB	Cancérologie
Mr Fabien DOGUET	HCN	Chirurgie Cardio Vasculaire
Mr Jean DOUCET	SJ	Thérapeutique - Médecine interne et gériatrie
Mr Bernard DUBRAY	CB	Radiothérapie
Mr Frank DUJARDIN	HCN	Chirurgie orthopédique - Traumatologique
Mr Fabrice DUPARC	HCN	Anatomie - Chirurgie orthopédique et traumatologique
Mr Eric DURAND	HCN	Cardiologie
Mr Bertrand DUREUIL	HCN	Anesthésiologie et réanimation chirurgicale
Mme Hélène ELTCHANINOFF	HCN	Cardiologie
Mr Manuel ETIENNE	HCN	Maladies infectieuses et tropicales
Mr Thierry FREBOURG	UFR	Génétique
Mr Pierre FREGER	HCN	Anatomie - Neurochirurgie
Mr Jean François GEHANNO	HCN	Médecine et santé au travail
Mr Emmanuel GERARDIN	HCN	Imagerie médicale
Mme Priscille GERARDIN	HCN	Pédopsychiatrie
M. Guillaume GOURCEROL	HCN	Physiologie
Mr Dominique GUERROT	HCN	Néphrologie
Mr Olivier GUILLIN	HCN	Psychiatrie Adultes
Mr Didier HANNEQUIN	HCN	Neurologie
Mr Claude HOUDAYER	HCN	Génétique
Mr Fabrice JARDIN	CB	Hématologie
Mr Luc-Marie JOLY	HCN	Médecine d'urgence
Mr Pascal JOLY	HCN	Dermato – Vénérologie
Mme Bouchra LAMIA	Havre	Pneumologie
Mme Annie LAQUERRIERE	HCN	Anatomie et cytologie pathologiques
Mr Vincent LAUDENBACH	HCN	Anesthésie et réanimation chirurgicale
Mr Joël LECHEVALLIER	HCN	Chirurgie infantile
Mr Hervé LEFEBVRE	HB	Endocrinologie et maladies métaboliques
Mr Thierry LEQUERRE	HB	Rhumatologie
Mme Anne-Marie LEROI	HCN	Physiologie

Mr Hervé LEVESQUE	HB	Médecine interne
Mme Agnès LIARD-ZMUDA	HCN	Chirurgie Infantile
Mr Pierre Yves LITZLER	HCN	Chirurgie cardiaque
Mr Bertrand MACE	HCN	Histologie, embryologie, cytogénétique
M. David MALTETE	HCN	Neurologie
Mr Christophe MARGUET	HCN	Pédiatrie
Mme Isabelle MARIE	HB	Médecine interne
Mr Jean-Paul MARIE	HCN	Oto-rhino-laryngologie
Mr Loïc MARPEAU	HCN	Gynécologie - Obstétrique
Mr Stéphane MARRET	HCN	Pédiatrie
Mme Véronique MERLE	HCN	Epidémiologie
Mr Pierre MICHEL	HCN	Hépatogastro-entérologie
M. Benoit MISSET (<i>détachement</i>)	HCN	Réanimation Médicale Mr Jean-François
M. Jean-François MUIR (<i>surnombre</i>)	HB	Pneumologie
Mr Marc MURAINÉ	HCN	Ophthalmologie
Mr Christophe PEILLON	HCN	Chirurgie générale
Mr Christian PFISTER	HCN	Urologie
Mr Jean-Christophe PLANTIER	HCN	Bactériologie - Virologie
Mr Didier PLISSONNIER	HCN	Chirurgie vasculaire
Mr Gaëtan PREVOST	HCN	Endocrinologie
Mr Jean-Christophe RICHARD (<i>détachement</i>)	HCN	Réanimation médicale - Médecine d'urgence
Mr Vincent RICHARD	UFR	Pharmacologie
Mme Nathalie RIVES	HCN	Biologie du développement et de la reproduction
Mr Horace ROMAN (<i>disponibilité</i>)	HCN	Gynécologie - Obstétrique
Mr Jean-Christophe SABOURIN	HCN	Anatomie - Pathologie
Mr Guillaume SAVOYE	HCN	Hépatogastrologie
Mme Céline SAVOYE-COLLET	HCN	Imagerie médicale
Mme Pascale SCHNEIDER	HCN	Pédiatrie
Mr Michel SCOTTE	HCN	Chirurgie digestive
Mme Fabienne TAMION	HCN	Thérapeutique
Mr Luc THIBERVILLE	HCN	Pneumologie
Mr Christian THUILLEZ (<i>surnombre</i>)	HB	Pharmacologie
Mr Hervé TILLY	CB	Hématologie et transfusion

M. Gilles TOURNEL	HCN	Médecine Légale
Mr Olivier TROST	HCN	Chirurgie Maxillo-Faciale
Mr Jean-Jacques TUECH	HCN	Chirurgie digestive
Mr Jean-Pierre VANNIER (<i>surnombre</i>)	HCN	Pédiatrie génétique
Mr Benoît VEBER	HCN	Anesthésiologie - Réanimation chirurgicale
Mr Pierre VERA	CB	Biophysique et traitement de l'image
Mr Eric VERIN	HB	Service Santé Réadaptation
Mr Eric VERSPYCK	HCN	Gynécologie obstétrique
Mr Olivier VITTECOQ	HB	Rhumatologie
Mme Marie-Laure WELTER	HCN	Physiologie

MAITRES DE CONFERENCES DES UNIVERSITES – PRATICIENS HOSPITALIERS

Mme Noëlle BARBIER-FREBOURG	HCN	Bactériologie – Virologie
Mme Carole BRASSE LAGNEL	HCN	Biochimie
Mme Valérie BRIDOUX HUYBRECHTS	HCN	Chirurgie Vasculaire
Mr Gérard BUCHONNET	HCN	Hématologie
Mme Mireille CASTANET	HCN	Pédiatrie
Mme Nathalie CHASTAN	HCN	Neurophysiologie
Mme Sophie CLAEYSSENS	HCN	Biochimie et biologie moléculaire
Mr Moïse COEFFIER	HCN	Nutrition
Mr Serge JACQUOT	UFR	Immunologie
Mr Joël LADNER	HCN	Epidémiologie, économie de la santé
Mr Jean-Baptiste LATOCHE	UFR	Biologie cellulaire
Mr Thomas MOUREZ (<i>détachement</i>)	HCN	Virologie
Mr Gaël NICOLAS	HCN	Génétique
Mme Muriel QUILLARD	HCN	Biochimie et biologie moléculaire
Mme Laëtitia ROLLIN	HCN	Médecine du Travail
Mr Mathieu SALAUN	HCN	Pneumologie
Mme Pascale SAUGIER-VEBER	HCN	Génétique

Mme Anne-Claire TOBENAS-DUJARDIN	HCN	Anatomie
Mr David WALLON	HCN	Neurologie
Mr Julien WILS	HCN	Pharmacologie

PROFESSEUR AGREGE OU CERTIFIE

Mr Thierry WABLE	UFR	Communication
Mme Mélanie AUVRAY-HAMEL	UFR	Anglais

II - PHARMACIE

PROFESSEURS

Mr Thierry BESSON	Chimie Thérapeutique
Mr Roland CAPRON (PU-PH)	Biophysique
Mr Jean COSTENTIN (Professeur émérite)	Pharmacologie
Mme Isabelle DUBUS	Biochimie
Mr François ESTOUR	Chimie Organique
Mr Loïc FAVENNEC (PU-PH)	Parasitologie
Mr Jean Pierre GOULLE (Professeur émérite)	Toxicologie
Mr Michel GUERBET	Toxicologie

Mme Isabelle LEROUX - NICOLLET	Physiologie
Mme Christelle MONTEIL	Toxicologie
Mme Martine PESTEL-CARON (PU-PH)	Microbiologie
Mr Rémi VARIN (PU-PH)	Pharmacie clinique
Mr Jean-Marie VAUGEOIS	Pharmacologie
Mr Philippe VERITE	Chimie analytique

MAITRES DE CONFERENCES

Mme Cécile BARBOT	Chimie Générale et Minérale
Mr Jérémy BELLIEN (MCU-PH)	Pharmacologie
Mr Frédéric BOUNOURE	Pharmacie Galénique
Mr Abdeslam CHAGRAOUI	Physiologie
Mme Camille CHARBONNIER (LE CLEZIO)	Statistiques
Mme Elizabeth CHOSSON	Botanique
Mme Marie Catherine CONCE-CHEMTOB	Législation pharmaceutique et économie de la santé
Mme Cécile CORBIERE	Biochimie
Mr Eric DITTMAR	Biophysique
Mme Nathalie DOURMAP	Pharmacologie
Mme Isabelle DUBUC	Pharmacologie
Mme Dominique DUTERTE- BOUCHER	Pharmacologie
Mr Abdelhakim ELOMRI	Pharmacognosie
Mr Gilles GARGALA (MCU-PH)	Parasitologie
Mme Nejla EL GHARBI-HAMZA	Chimie analytique
Mme Marie-Laure GROULT	Botanique
Mr Hervé HUE	Biophysique et mathématiques
Mme Laetitia LE GOFF	Parasitologie – Immunologie
Mme Hong LU	Biologie
M. Jérémie MARTINET (MCU-PH)	Immunologie
Mme Marine MALLETER	Toxicologie
Mme Sabine MENAGER	Chimie organique
Mme Tiphaine ROGEZ-FLORENT	Chimie analytique
Mr Mohamed SKIBA	Pharmacie galénique

Mme Malika SKIBA	Pharmacie galénique
Mme Christine THARASSE	Chimie thérapeutique
Mr Frédéric ZIEGLER	Biochimie

PROFESSEURS ASSOCIES

Mme Cécile GUERARD-DETUNCQ	Pharmacie officinale
Mr Jean-François HOUIVET	Pharmacie officinale

PROFESSEUR CERTIFIE

Mme Mathilde GUERIN	Anglais
----------------------------	---------

ASSISTANT HOSPITALO-UNIVERSITAIRE

Mme Anaïs SOARES	Bactériologie
-------------------------	---------------

ATTACHES TEMPORAIRES D'ENSEIGNEMENT ET DE RECHERCHE

Mme Sophie MOHAMED	Chimie Organique
---------------------------	------------------

LISTE DES RESPONSABLES DES DISCIPLINES PHARMACEUTIQUES

Mme Cécile BARBOT	Chimie Générale et minérale
Mr Thierry BESSON	Chimie thérapeutique
Mr Roland CAPRON	Biophysique
Mme Marie-Catherine CONCE-CHEMTOB	Législation et économie de la santé
Mme Elisabeth CHOSSON	Botanique
Mme Isabelle DUBUS	Biochimie
Mr Abdelhakim ELOMRI	Pharmacognosie
Mr Loïc FAVENNEC	Parasitologie
Mr Michel GUERBET	Toxicologie
Mr François ESTOUR	Chimie organique
Mme Isabelle LEROUX-NICOLLET	Physiologie
Mme Martine PESTEL-CARON	Microbiologie
Mr Mohamed SKIBA	Pharmacie galénique
Mr Rémi VARIN	Pharmacie clinique
M. Jean-Marie VAUGEOIS	Pharmacologie
Mr Philippe VERITE	Chimie analytique

ENSEIGNANTS MONO-APPARTENANTS

PROFESSEURS

Mr Serguei FETISSOV (med)	Physiologie (ADEN)
Mr Paul MULDER (phar)	Sciences du Médicament
Mme Su RUAN (med)	Génie Informatique

MAITRES DE CONFERENCES

Mr Sahil ADRIOUCH (med)	Biochimie et biologie moléculaire (Unité Inserm 905)
Mme Gaëlle BOUGEARD-DENOYELLE (med)	Biochimie et biologie moléculaire (UMR 1079)
Mme Carine CLEREN (med)	Neurosciences (Néovasc)
M. Sylvain FRAINEAU (med)	Physiologie (Inserm U 1096)
Mme Pascaline GAILDRAT (med)	Génétique moléculaire humaine (UMR 1079)
Mr Nicolas GUEROUT (med)	Chirurgie Expérimentale
Mme Rachel LETELLIER (med)	Physiologie
Mme Christine RONDANINO (med)	Physiologie de la reproduction
Mr Antoine OUVRARD-PASCAUD (med)	Physiologie (Unité Inserm 1076)
Mr Frédéric PASQUET	Sciences du langage, orthophonie
Mr Youssan Var TAN	Immunologie
Mme Isabelle TOURNIER (med)	Biochimie (UMR 1079)

CHEF DES SERVICES ADMINISTRATIFS : Mme Véronique DELAFONTAINE

HCN - Hôpital Charles Nicolle

HB - Hôpital de BOIS GUILLAUME

CB - Centre Henri Becquerel

CHS - Centre Hospitalier Spécialisé du Rouvray

CRMPR - Centre Régional de Médecine Physique et de Réadaptation *SJ – Saint Julien Rouen*

Par délibération en date du 3 mars 1967, la faculté a arrêté que les opinions émises dans les dissertations qui lui seront présentées doivent être considérées comme propres à leurs auteurs et qu'elle n'entend leur donner aucune approbation ni improbation.

REMERCIEMENTS

Au président du jury le Professeur Dujardin,

Vous me faites l'honneur de présider cette thèse et de juger ce travail. Vous m'avez accueilli dans votre service et permis de m'épanouir tout au long de mon internat. Votre compétence technique ainsi que votre connaissance de la chirurgie est une source d'admiration. Votre charisme m'a impressionné. J'espère être digne de la confiance que vous m'accordez de faire partie de ce service dans les années à venir.

A mon directeur de thèse le Docteur Courage,

Vous me faites l'honneur de diriger cette thèse et de juger ce travail.

Votre plaisir à former les internes font de vous un maître sans égal. Je suis heureuse de pouvoir faire ce travail sur votre technique et vos patients , voyez ici un modeste retour de votre formation. Vous m'avez appris à aimer la chirurgie et essayer de ne plus en avoir peur. Mes remerciements seront insuffisants pour toute la gratitude que je vous porte.

Merci pour tout.

Au Professeur Duparc,

Vous me faites l'honneur de juger ce travail.

Votre rigueur et votre dévouement pour l'enseignement de l'anatomie font de vous un exemple à suivre. Grâce à vous, j'ai pu découvrir la chirurgie de l'épaule et vous m'avez transmis votre passion. Je ferai mon possible pour être à la hauteur de votre enseignement. C'est un grand honneur de vous compter par mes juges.

Au Professeur Lechevallier,

Je vous remercie de me faire l'honneur de juger ce travail.

Votre implication et l'attention que vous portez à vos patients sont pour moi des attitudes dont le souvenir reste impérissable. Travailler à vos côtés a été un réel plaisir.

Veillez trouver ici le témoignage de ma reconnaissance et de mon profond respect.

Sommaire

I. Introduction

II. Matériel et méthodes

III. Résultat

IV. Discussion

V. Conclusion

Annexe 1 : Anatomie

Annexe 2 : Prise en charge des lésions bicipitales

Annexe 3 : Scores fonctionnels

Bibliographie

Résumé

I. Introduction

Les lésions de la longue portion du biceps brachial (LPB) sont des sources fréquentes de douleurs chroniques à l'épaule largement documentées dans la littérature¹⁻³. Il existe plusieurs entités cliniques : les tendinopathies, les ruptures, les subluxations et les SLAP lesion^{1,2,4}. La pathologie bicipitale est souvent associée à une lésion de la coiffe des rotateurs⁵⁻⁷ nécessitant une réparation chirurgicale. Dans ce cas, l'origine de la douleur est difficilement identifiable. Bien que la ténotomie⁸ soit une procédure simple ne nécessitant pas de rééducation stricte en post opératoire, la survenue d'une déformation de Popeye⁹⁻¹² et d'une fatigabilité à l'effort a amené les chirurgiens à évoluer vers la réalisation des ténodèses. Dans notre expérience, de nombreux patients présentaient des douleurs antérieures et des manœuvres bicipitales douloureuses lors des consultations de contrôles ce qui a amené à changer notre technique en évoluant vers la ténodèse dans la coulisse bicipitale. La ténodèse¹³⁻¹⁵ est une alternative pour les patients jeunes et ayant besoin de force tel que les travailleurs manuels lourds^{8,16}. La ténodèse peut être réalisée par voie ouverte ou par arthroscopie. La technique arthroscopique permet une approche moins invasive¹⁷. Par arthroscopie, il existe de nombreuses techniques de ténodèses utilisant des ancres, des vis d'interférences, suture aux tissus mous^{18,19}. Malgré les nombreuses études donnant des résultats cliniques ou biomécaniques, peu d'entre elles ont un recul à long terme^{20,21}.

Nous présentons une technique de ténodèse du biceps dans la gouttière bicipitale à l'aide d'une vis d'interférence par deux voies

d'abord antérieure para bicipitale dans une série rétrospective de 78 patients, mono opérateur, mono centrique et mono technique.

Le but de cette étude est d'évaluer les résultats cliniques et radiologiques à 5ans des ténodèses du tendon du long biceps quel que soit la pathologie initiale. L'hypothèse est que cette technique arthroscopique est fiable, et permet de bons résultats cliniques à long terme.

II. Matériel et méthode

1) L'étude

Il s'agit d'une étude de cohorte rétrospective mono centrique mono¹⁶ opérateur et avec un observateur indépendant.

Il s'agissait de patients majeurs.

Les patients présentaient des douleurs antérieures de l'épaule compatibles avec des douleurs de la gouttière bicipitale, et au moins un signe d'O'brien ou Palm up test positif.

Une imagerie ArthroIRM ou ArthroTDM était réalisée pour chaque patient dans le bilan pré-thérapeutique.

Les critères d'inclusion étaient les patients qui ont été opéré d'une ténodèse du biceps entre 2013 et 2014 quel que soit l'étiologie.

Les critères exclusion étaient une ténotomie du biceps, les ruptures spontanée du biceps, les chirurgies arthroplastiques et les fractures.

Tous les patients étaient revus par un observateur indépendant en consultation.

Les informations suivantes étaient recueillies :

-sexe

-âge

-côté dominant

-côté atteint

- date de la chirurgie
- Constatation per opératoires
- Gestes associés : Réparation des tendons de la coiffe des rotateurs, réparation de SLAP lésion, acromioplastie, résection du quart distal de la clavicule
- Clinique : Popeye, O'Brien, palm up test, douleurs, Echelle visuelle analogique (EVA)
- Score de constant, Score ASES
- Reprise éventuelle

Le score de constant²² était recueilli et évalué lors de la consultation, la prise de force pour le score de Constant était prise à l'aide d'un dynamomètre. Le dynamomètre était identique pour chaque patient de l'étude.

Le score ASES (American shoulder and elbow surgeons evaluation) était recueilli lors de la même consultation par un interrogatoire.

L'évaluation de la force en supination du biceps se faisait par un dynamomètre avec le coude fléchi à 90°, le bord ulnaire posé sur une table et à l'aide d'un dynamomètre.

La force en flexion du biceps était réalisé également à l'aide d'un dynamomètre bras le long du corps avec le coude fléchi à 90° et la main en supination.

2) Technique chirurgicale²³

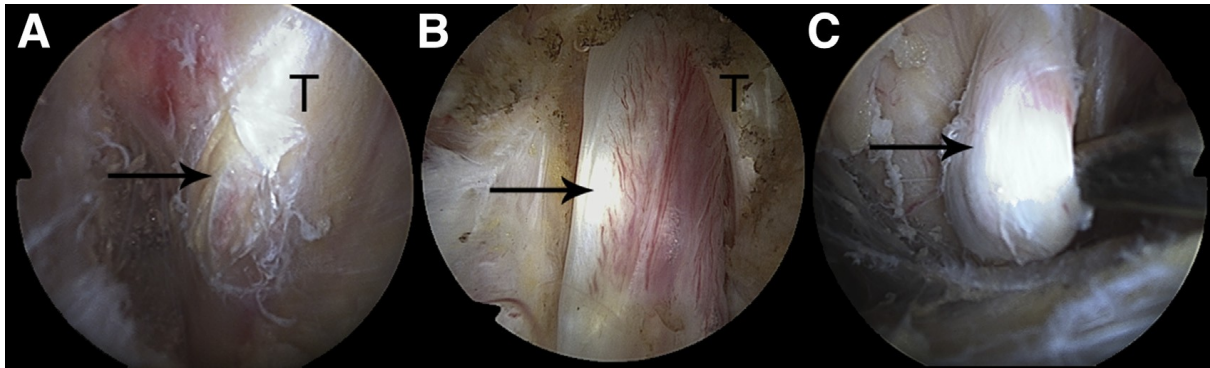
La décision de traiter chirurgicalement les patients était basée sur la présentation clinique avec des douleurs de la gouttière bicipitale, des tests cliniques positifs et un échec de traitement médical bien conduit. Le traitement conservateur comprenait des antalgiques, de la rééducation et une adaptation des activités physiques.

Les patients présentaient également un Arthro IRM ou Arthro TDM positif pour une tendinopathie, une subluxation ou une SLAP lesion.

La pathologie du biceps étaient confirmées lors de l'arthroscopie glénohumérale, été alors réalisée la ténodèse.

Installation

Le patient est en position demi assise ou « Beach chair » avec le bras fixé sur un Trimano Arm Holder (Arthrex, Naples, FL) en légère abduction (20°), antépulsion (30°) et coude fléchi à 40°. L'épaule est en rotation neutre. Les repères sont dessinés sur l'épaule afin d'identifier l'acromion, la clavicule, la coracoïde et la gouttière bicipitale.



Vue arthroscopique d'une épaule droite par la voie latérale distale. (A) La longue portion du biceps sous le ligament huméral transverse. (B) Tendon inflammatoire après l'ouverture du ligament huméral transverse. (C) Sortie du biceps hors de sa poulie

Placement des voies d'abord de ténotomie

Un arthroscope 30° est introduit par voie postérieure pour identifier la pathologie intra articulaire. Si une rupture de la coiffe des rotateurs est retrouvée, une voie d'abord latérale 20-30mm sous l'acromion est réalisé pour permettre de réaliser la ténotomie du biceps et par la suite réparer les tendons de la coiffe. Si les tendons de la coiffe des rotateurs sont intact, une voie antéromédiale est faite à travers l'intervalle des rotateurs pour réaliser la ténotomie. Avant la ténotomie, il est important de transfixier le segment proximal du LPB à son entrée dans la gouttière bicapitale par une aiguille à ponction lombaire introduite par voie antérolatérale pour empêcher la possible rétraction et permettre sa localisation pendant le temps d'arthroscopie sous acromiale.

Ténotomie du LPB

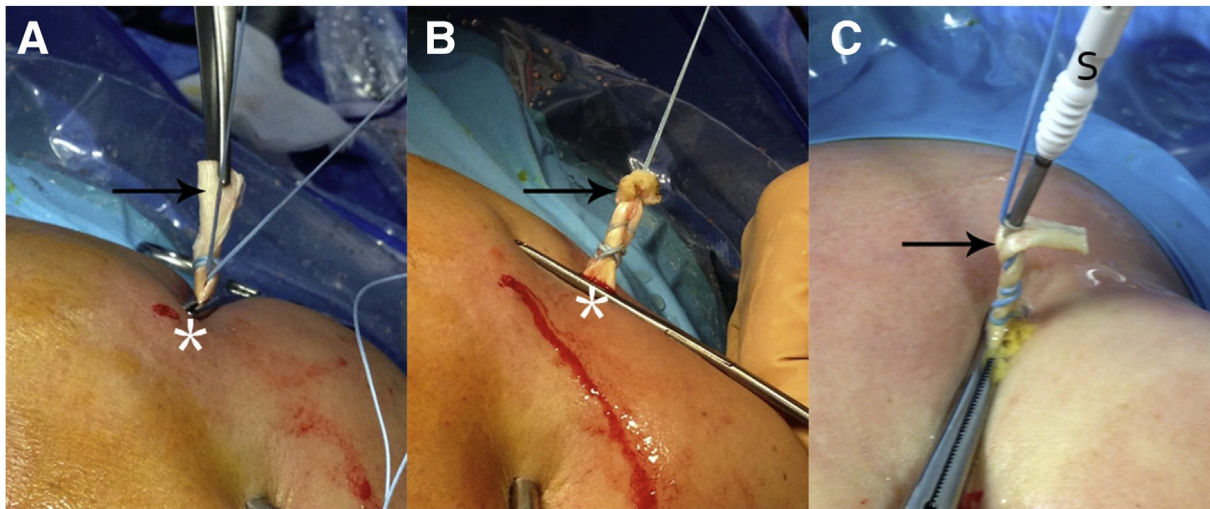
Le tendon du LPB est détaché de son insertion glénoïdienne par l'utilisation d'une pince basket ou de l'électrocoagulation à travers la voie d'instrumentation. Le scope et les instruments sont ensuite retirés.

Placement des voies de ténodèse

Pour se préparer à la ténodèse, l'épaule est placée approximativement à 40° de flexion, 30° d'abduction et rotation neutre, permettant à la partie antéro-supérieure de la bourse sous acromiale de se remplir de sérum et d'ainsi maximiser la visibilité de la gouttière bicipitale et d'obtenir une tension optimale du biceps. Deux voies d'abord sont réalisées à 50mm plus distale de l'articulation acromio-claviculaire et à 15 mm de chaque côté de la gouttière bicipitale.

Préparation du biceps

L'arthroscope est introduit par la voie distale latérale jusqu'au contact de l'humérus pendant que les instruments sont introduits par la voie distale médiale. Les tissus mous en regard de la gouttière bicipitale sont libérés à l'aide d'un shaver pour créer un espace de travail entre et sous les fibres du deltoïde antérieur. Le LPB est palpé avant l'ouverture du ligament transverse en utilisant l'électrocoagulation. Le LPB est récupéré dans sa gouttière à l'aide d'une pince préhensive et l'aiguille à PL est retirée de l'articulation. Puis le tendon du long biceps est extériorisé par la voie médiale distale et sécurisé à son extrémité distale par une pince Kocher. La portion intra articulaire est excisée pour redonner la tension naturelle après ténodèse. Couper plus de 30mm risque d'entraîner une surtension du LPB, alors que couper moins de 20mm entraîne une laxité excessive. Le tendon est ensuite renforcé sur 30mm environ au No 2 FiberLoop straight-needle suture (Arthrex) et calibré.



Vue extériorisée d'une épaule droite. Le tendon est renforcé par sur environ 30mm par la voie médiale. Mise en place de l'oeillet de la vis (S) au contact du tendon.

Préparation humérale

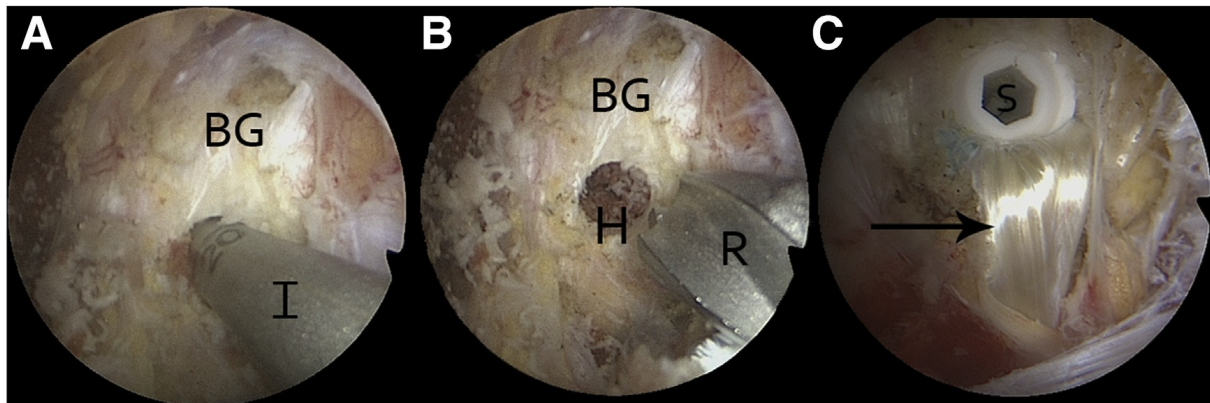
La pince Kocher est enlevée et la gouttière bicipitale est nettoyée des tissus mous

Un tunnel huméral de 25 mm de profondeur est créé à la partie basse de la gouttière à l'aide d'un alésoir à main de 0,5 à 1mm plus large que le diamètre de la vis d'interférence après la réalisation de l'empreinte par un pointeau. L'orientation du trajet du tunnel borgne est oblique de haut en bas et d'avant en arrière, pour limiter les forces d'arrachement, Un shaver est introduit dans le tunnel huméral pour retirer les débris d'os et de tissus mous qui pourraient gêner à l'introduction du tendon

La fixation du biceps

Le Fiberloop est passé à travers l'oeillet de la vis Swivelock de ténodèse en biocomposite (Arthrex) jusqu'à ce que la partie proximale du

tendon soit au contact de l'œillet. Le tendon est inséré dans le tunnel huméral et la vis d'interférence est jusqu'à ce qu'elle atteigne la cortical osseuse et enfouissement de la tête de vis. Après la mise en place de la vis, la fixation est vérifiée en crochétant le tendon du biceps pour évaluer la tension puis le matériel est retiré et les fils sont coupés.



Vue arthroscopique d'une épaule droite par la voie latérale distale. (A) Réalisation d'un tunnel huméral à la partie inférieure de la gouttière bicipitale à l'aide d'un pointeau puis d'un alésoir à main. Position final du tendon maintenu par la vis d'interférence.

En post opératoire, l'épaule est immobilisée pendant 6 semaines pour éviter la faiblesse tendineuse et le risque d'arrachement de la vis. Immédiatement, les exercices de flexion passive et pendulaires sont autorisés, les exercices en actifs aidés sont autorisés après 6 semaines, les exercices de poulies à 8 semaines, le renforcement peut commencer entre 10 et 12 semaines et enfin les toutes les activités sans restriction sont reprise à 4 mois.

3) Analyse IRM

Une analyse IRM a pu être réalisée chez 31 patients. Les images étaient interprétées par un évaluateur indépendant, radiologue sénior qui est en aveugle des données cliniques. Le but de l'IRM post opératoire est d'évaluer la migration tendineuse, l'existence d'une ballonnisation au pourtour de la vis et l'existence d'une réaction osseuse au contact de la vis à long terme. Les mesures réalisées étaient la longueur et le diamètre en axiale en millimètre de la vis.

Le diamètre du tendon était également mesuré en coupe coronale et axiale.

Grâce à l'IRM, il a pu être étudié la persistance d'une modification du signal par les séquences en T1 et T2 au sein du site de la ténodèse, du site de forage et de la vis ainsi que la présence de lésions associées.

4) Etude statistique

Le recueil des données et les statistiques ont été réalisés sur un tableur Excel. Les statistiques descriptives utilisaient les moyennes et écart type. Parce que les scores fonctionnels pré opératoire n'était pas renseigné dans les dossiers, il n'était pas possible d'évaluer statistiquement leur différence. Un t test à 2 variables était conduit pour évaluer les analyses en sous-groupes à l'aide du logiciel R afin de savoir si les patients opérés d'une réparation de la coiffe des rotateurs présentaient les mêmes résultats cliniques. Le niveau α pour toutes les statistiques était fixé à 0,05.

III. Résultats

Nous avons revu 78 épaules en consultation qui ont été opérées en 2013 et 2014 répondants aux critères d'inclusions pour 72 patients. 438 épaules ont été opérés d'une arthroscopie d'épaule entre 2013 et 2014. Ce qui correspond à un taux de perdu de vue de 34 % parmi les patients ayant eu une ténodèse. 6 patients ont une ténodèse bilatérale.

La revue des dossiers a permis d'évaluer que 210 patients ont eu une ténotomie soit 48 % des patients opérés et 52 % soit 228 patients avaient subi une ténodèse.

La moyenne d'âge était de 59ans avec des extrêmes allant de 28 à 78 ans et une médiane de 63ans. La majorité des patients étaient des hommes (45 hommes- 62%).

Quatre-vingt-dix-sept pourcents des patients étaient droitiers et le coté dominant était atteint dans 71 % des cas.

Cinq patients ont été opérés d'une ténodèse pour SLAP lésion. Dans ces 73 épaules, 72 épaules ont eu une acromioplastie et bursectomie et 34 ont également eu un geste sur la coiffe liées à une rupture partielle ou complète de la coiffe des rotateurs. Le geste réalisé sur la coiffe comprends un débridement lié aux ruptures superficielle jusqu'à la réparation des tendons de la coiffe des rotateurs.

La technique de réparation tendineuse dépendait de la lésion observée lors de l'arthroscopie. Les ruptures étaient toutes réparés par une technique double rang. En cas de grande rupture, une technique de suture bord à bord était associée.

Pour les patients présentant une atteinte des tendons de la coiffe des rotateurs :

- le supra épineux était touché dans 18 cas
- supra épineux et infra épineux dans 3 cas
- sous scapulaire dans 3 cas
- Sous scapulaire et supra épineux dans 4 cas
- un cas de rupture de l'infra épineux
- 5 cas de ruptures partielles du supra épineux

Le recul moyen est de 66,23 mois (42mois- 86mois)

Pour les douleurs résiduelles, EVA moyenne à 5ans est de 2,64/10 ± 2,73 avec des valeurs extrêmes entre 0 et 9, une médiane de 2.

Pour les patients présentant des douleurs d'épaule, 20 % présentent des douleurs décrites comme antérieures (soit 16/78)

Dans ces patients :

- 3 patients opérés pour SLAP lésion
- 7 patients ont eu une ténodèse avec acromioplastie et bursectomie seule
- 6 patients ont eu un geste sur la coiffe des rotateurs dont 1 patient qui a pour antécédent une butée coracoïdienne du même côté et a présenté en post-opératoire une dysesthésie dans le territoire du nerf axillaire.

Les patients présentant des douleurs en regard de la vis à la palpation étaient 28%.

On retrouve également 0,8% qui décrivent des crampes à l'interrogatoire.

En pré opératoire, tous les patients avaient un signe d'O'Brien positifs. En post opératoire, 38 % ont un signe positif.

Parmi ces patients, 11 décrivent des douleurs antérieures, 6 n'avaient pas de douleurs et 9 avec des douleurs supérieures.

La palm up test est positif dans 30 % des patients.

25 % ont les 2 signes qui sont positifs.

Le signe de Popeye est retrouvé chez 12 % des patients. Seul un patients présentait une gêne esthétique de la boule bicipitale. A l'interrogatoire, il est retrouvé que l'apparition de la boule bicipitale quand elle était remarquée par les patients survenait précocement en post opératoire.

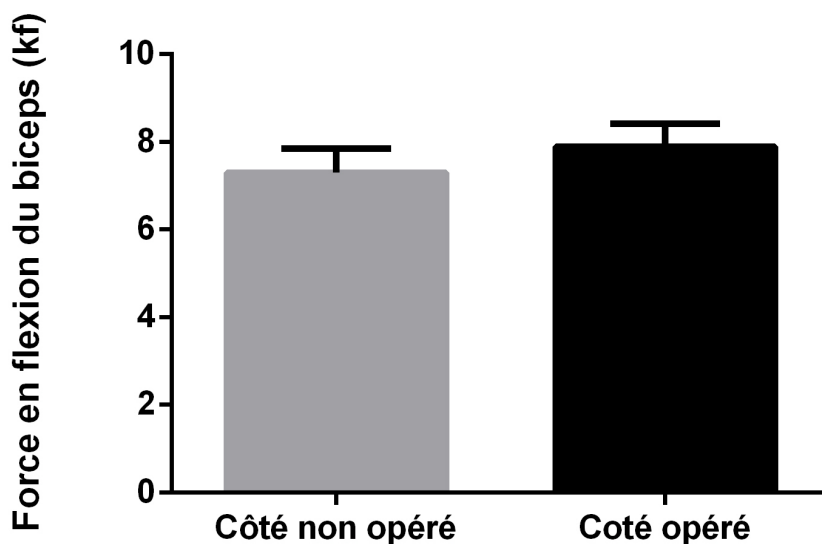
Le Constant moyen post opératoire était de 80 avec des valeurs extrêmes de 38 à 100 et une médiane de 86.

Concernant le score ASES, la moyenne est de 79,69 avec des valeurs extrêmes allant de 31,67 à 100 et une médiane de 91.

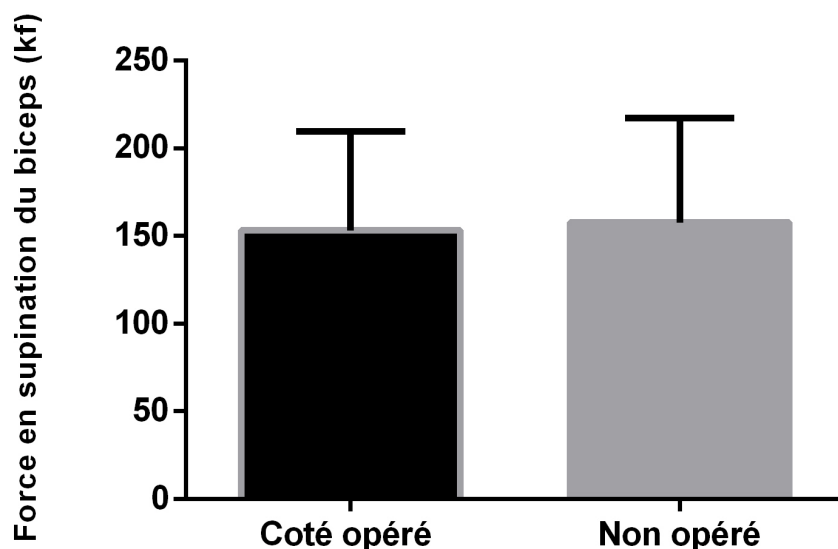
La force post opératoire a également été étudiée. Le groupe contrôle était le membre controlatéral, ont donc été exclus les patients bilatéraux.

La force en flexion du coude est en moyenne de 7,28Kforce du côté opéré et de 7,89kforce du côté non opéré. La force du coté opéré est de 92% par rapport à l'autre côté. L'étude statistique des 2 moyennes ne retrouve pas de différence significative ($p = 0,11$, IC95% [-0,14 ; 1,35])

L'étude de la force en supination est de 157kN du coté opéré et de 161kN du côte controlatéral ce qui représente une force de 96% du coté opposée.




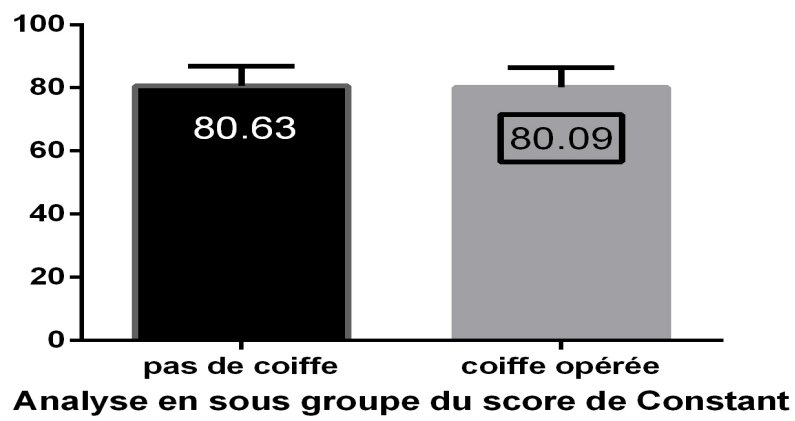
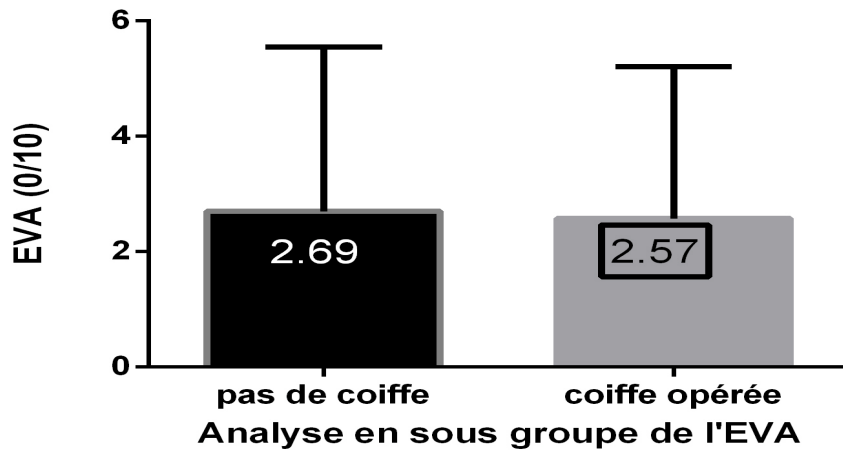
Analyse de la force entre le coté opéré et le côté controlatéral



Analyse de la force entre le coté opéré et le côté controlatéral

L'étude statistique ne retrouve pas de différence significative entre les 2 côtés ($p = 0,64$, IC 95% [-14,22 ; 23,04])

Une analyse en sous groupe entre les patients présentant une atteinte de la coiffe de rotateurs et les patients sans lésions a été réalisé sur les scores fonctionnels et l'EVA afin de rechercher une différence de résultats. L'analyse n'a pas permis de montrer de différences significatives sur l'EVA moyenne ($p = 0,84$), sur le score de Constant moyen ($p = 0,90$) ni sur le score ASES moyen ($p=0,64$).



L'étude IRM permet d'évaluer la réaction tissulaire au contact de la vis.

La longueur moyenne mesurée en axiale T1 est de 14,25mm \pm 2,79mm avec des valeurs extrêmes de 8,3 à 19. Le diamètre moyen est de 5,11mm \pm 1,86mm, pour des mesures allant de 1,5mm à 9,4mm.

L'étude ne retrouve pas de ballonnisation au site de forage, pas d'atteinte osseuse sur les IRM.

La présence d'un hypersignal ou d'un hyposignal à l'IRM ne montre pas d'association statistiquement significative à la douleur ($p=0,56$) ou à la présence d'un signe d'O'Brien positif ($p=0,68$) après réalisation d'un test de Fischer exact.

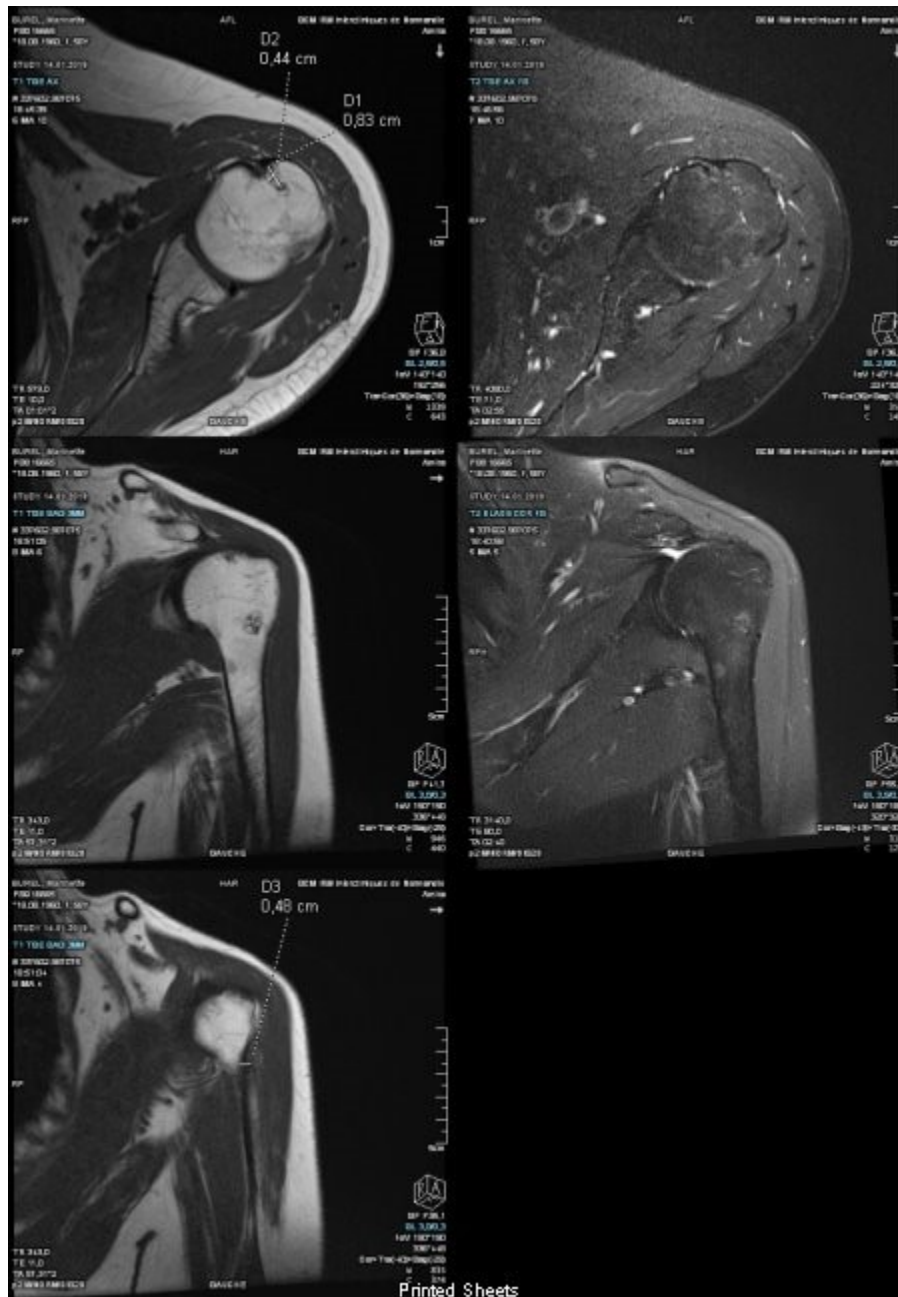
Onze patients présentent des pathologies à l'IRM pouvant expliquer des douleurs résiduelles :

- 6 ont des lésions du sus épineux (3 ruptures, 3 clivages intra tendineux)
- une arthrose glénohumérale
- un clivage de l'infra épineux
- 3 bursites inflammatoires

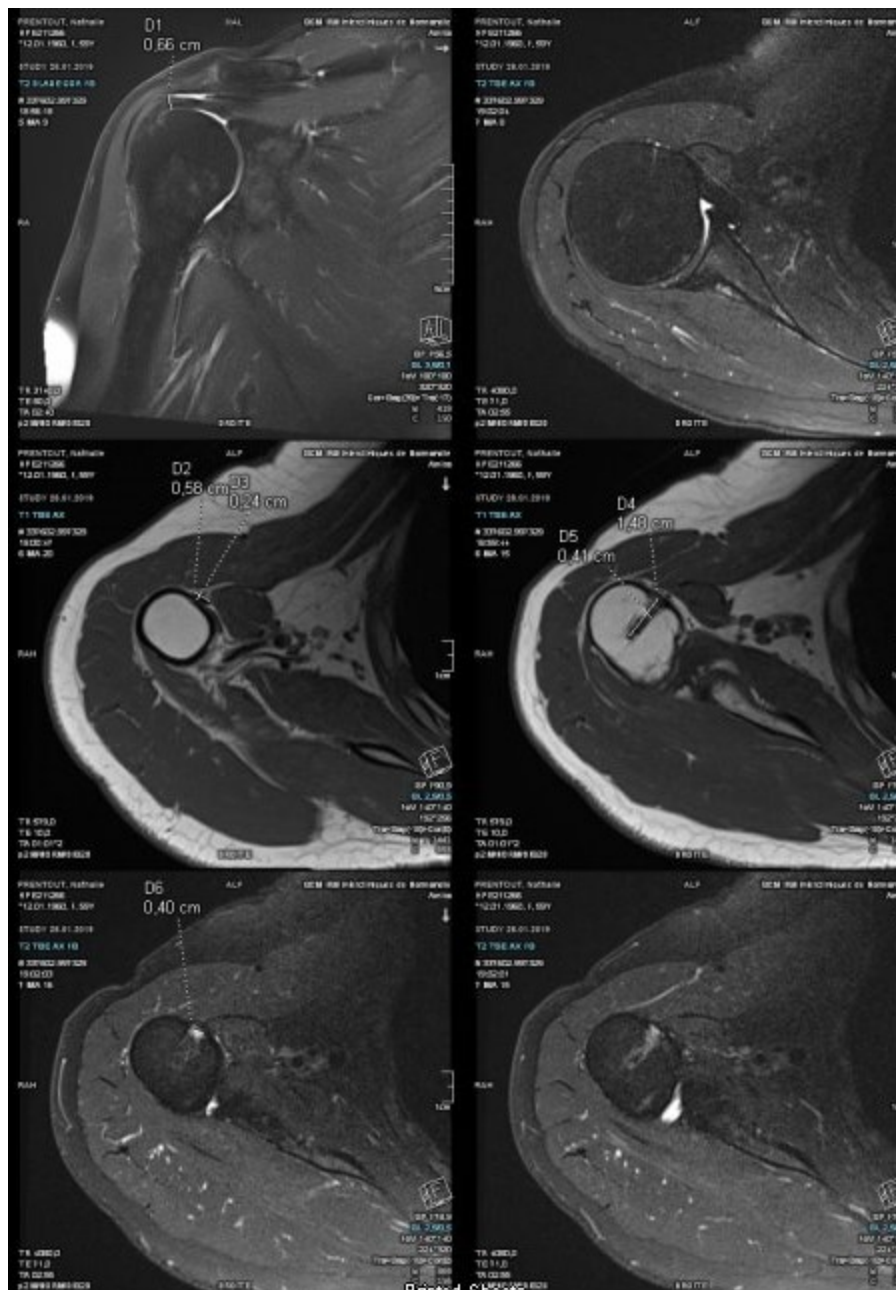
Neuf patients présentent des signes inflammatoires résiduels à l'IRM.

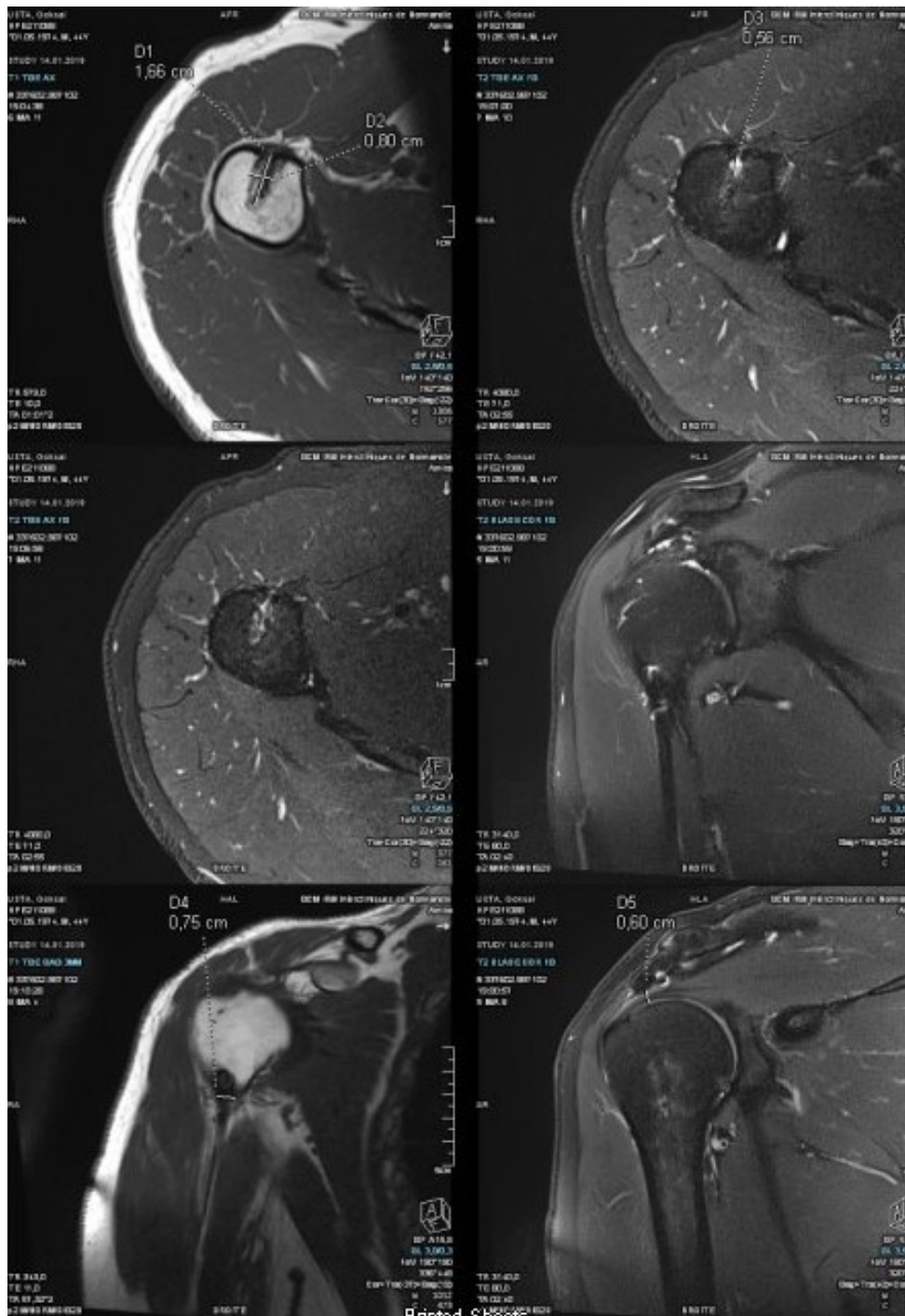

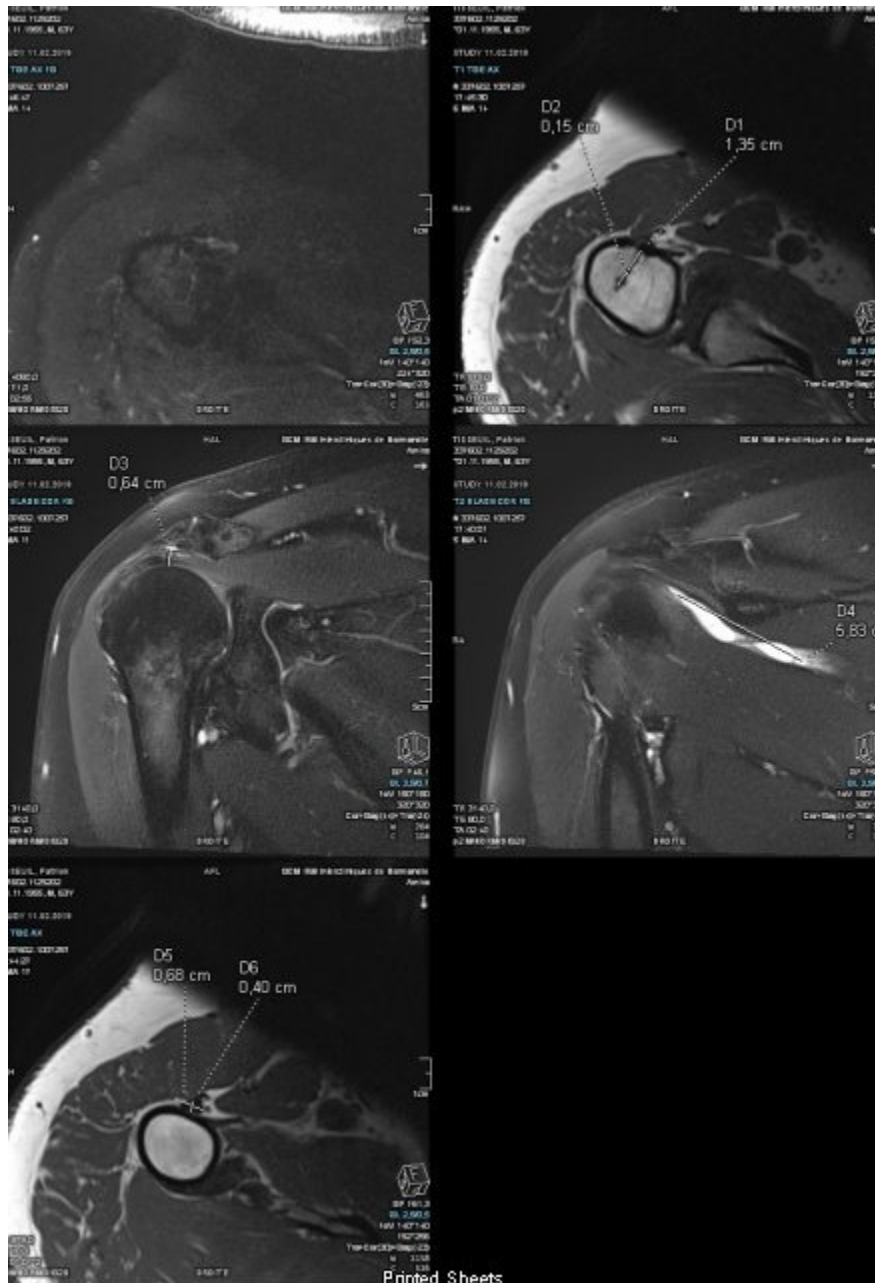
Fig : IRM présentant un hyposignal en T1 et T2 sur les coupes axiales. Il existe un hypersignal en T2 fatSat médullaire et en coronal sur la vis.



IRM présentant un isosignal en T1 et T2. Il existe par ailleurs une bursite avec conflit sous acromiale.



IRM présentant un hyposignal en T1 et T2 FatSat sur le forage visibles sur les coupes axiales et coronales. On retrouve un hypersignal en T2 Fat Sat en médullaire



IRM présentant un isosignal sur toutes les séquences. Il existe par ailleurs une lésion de l'infra épineux.

IV. Discussion

Notre série présente de bons résultats cliniques d'une ténodèse du biceps par vis d'interférence dans la gouttière bicipitale avec un recul moyen de 66,23mois.

McCrum²⁴ dans sa série rétrospective de ténodèse du biceps retrouve une moyenne de 11,4 % de douleurs antérieures résiduelles de l'épaule après ténodèse du biceps quel que soit la localisation ou la technique. Il en conclue qu'il existe une autre source de douleurs antérieures de l'épaule. Les douleurs post opératoire²⁵ proviendrait d'une gouttière bicipitale sténosée et d'une inflammation résiduelle. Dans notre série 20 % des patients présentent une douleur antérieure à l'interrogatoire et 27% ont une douleur en regard de la vis de ténodèse. Ce qui confirme les suppositions de McCrum.

D'autres séries ont étudiés, les douleurs persistantes de la gouttière bicipitales²⁶. Nho⁴ en 2010 rapporte que 0,57% de patients ont une douleur persistante. Millet²⁷ et al rapporte eux un taux de 3%. Ces 2 études ont un suivi post opératoire bien plus court que le notre.

La ténodèse du biceps est préférée par beaucoup de chirurgien pour maintenir l'aspect du biceps et la fonction et pour diminuer le risque de crampes²⁸. L'avantage principal de la ténodèse du biceps sur la ténotomie est de garder la tension et la longueur du biceps²⁹ qui peuvent prévenir l'atrophie musculaire et la déformation en Popeye.

Nous avons dans notre série 12% de déformation en Popeye. Hsu⁹ et al en retrouve 25 % de Popeye avec déformation pour les ténodèse contre

45 % pour les ténotomies. Slenker³⁰ et al 8 % dans leur revue systématique de la littérature.

En comparaison, Mazocca³¹ et al retrouve dans sa série sur les ténodèses du biceps par vis d'interférence sous pectorale à 1 an, 1 patient sur 41 présentant une déformation en Popeye due à un pull out de la vis. Le taux de cette déformation varie selon les études et les techniques de ténodèse²¹ entre 0 % et 32 %.

Dans notre expérience, la survenue de la déformation arrive précocement dans les suites post opératoires, on suppose qu'elle se produit avant la cicatrisation os-tendon.

Duff et Campbell³² n'ont trouvé aucunes différences significatives sur les crampes, la perte de force ou la déformation chez leurs 2 groupes de patients : jeune avec une activité manuelle et chez les patients plus âgés sédentaires.

Seul 0,8% des patients présentent des crampes post opératoires dans notre série.

La localisation idéale de la ténodèse a été très étudiée notamment si la localisation avait un rôle sur les douleurs résiduelles. Lutten³³ et al suggère dans son étude qui compare les localisations proximales ou distales des ténodèses par vis d'interférence que plus la ténodèse est distale, moins il existe de douleurs résiduelles. Par ailleurs, il a été montré que les ténodèses qui ne libèrent pas assez la coulisse ont des taux de révisions supérieures³⁴.

Sanders³⁴ et al ont reporté dans une cohorte rétrospective un taux d'échec chirurgical bien supérieur pour les techniques qui ne libéraient pas la coulisse bicipitale en comparaison à la technique avec libération de la coulisse du biceps.

Taylor³⁵ et al ont défini l'anatomie et l'histologie du tunnel bicipital. Cette espace extra-articulaire ostéofibreux est un espace clos qui est divisé en 3 régions anatomiques, histologiques et fonctionnelles bien distinctes.

La zone 1 représente la gouttière bicipitale traditionnelle. La zone 2 appelé « no man's land » s'étend du bord inférieur du sous scapulaire à la partie proximale du tendon du pectoralis major et est n'est pas accessible à une diagnostique par arthroscopie gléno-humérale. La zone 3 représente la région sous pectorale. La zone 2 et 3 contiennent toutes les deux de la synoviale et ont une espace similaire par rapport à la zone 3.

L'introduction du concept du tunnel bicipital d'un point de vue anatomique et clinique est un changement de paradigme dans la mesure où l'on considère une maladie du complexe labro-bicipital. C'est un espace clos qui comporte des lésions cachées et change la manière de considérer le diagnostic et la technique chirurgicale appropriée³⁶.

Par ailleurs, la décompression du tunnel bicipital a présenté des scores de constant plus élevé en comparaison avec les techniques sans libération³⁷

Beaucoup d'études biomécaniques ont évalué les formes de fixations du tendon lors des ténodèses du biceps. Ces études ont établi que la fixation par vis d'interférences est plus résistante que les ténodèses dans les tissus mous^{19,33,38,39}.

Le type de fixation de la ténodèse peut également contribuer aux complications liées à la fixation et à la douleur résiduelle⁴⁰. Mazzocca¹⁸ et al ont comparés le déplacement cyclique des tunnels osseux sous pectoral par voie ouverte avec les techniques de vis d'interférence par voie ouverte sous pectoral et les techniques arthroscopiques par ancrés et vis d'interférence dans des épaules cadavériques. La technique à tunnel ouvert avait des taux de complications supérieures aux 3 autres. Il n'y avait pas de différences significatives entre les autres techniques.

Richards⁴¹ et al ont démontré dans une étude cadavérique que les vis d'interférences ont une meilleure résistance à l'arrachement que les ancrés. Les ténodèses du biceps utilisant des vis d'interférence ont montré dans la littérature de faibles taux de complication de 0,57 % à 3 %^{4,18,27}

Ozalay¹⁹ et al ont aussi démontré la supériorité de la vis d'interférence pour la force biomécanique par rapport au tunnel osseux, ancrés et la technique key Hole et donc concluent qu'elle améliore les résultats cliniques.

Koch⁴² et al ont rapporté 4 cas d'échec de ténodèse par vis d'interférence. Dans 2 cas, le tunnel huméral était plus large de 0,5mm que la vis et dans 1 cas le tunnel était du même diamètre que la vis utilisée, qui selon eux ont pu fragiliser le tendon lors du vissage³⁸

Dans son étude, Wittstein^{43,44} et al rapporte que les résultats de leur test isocinétique est statistiquement significative entre les patients ayant eu une ténotomie versus une ténodèse sur la supination du biceps, en faveur de la ténodèse. Cependant les patients ont des résultats cliniques comparables. Dans notre étude le membre controlatéral, (s'il n'a pas été opéré) sert de groupe contrôle⁴⁵. Des différences statistiques significatives dans la force isométrique ont été démontrées, les études isocinétiques n'ont pas réussi à démontrer une différence significative entre le membre dominant et le membre non dominant pour la supination et la flexion du coude ou l'endurance^{46,47}. On aurait pu supposer que dans cette étude que la force du côté opéré aurait été inférieure à cause des patients opérés de la coiffe des rotateurs. On suppose donc que les patients opérés de la coiffe ont cicatrisé.

Shank⁴⁸ et al ont comparé la force en flexion et supination du biceps entre 2 groupes traités par ténotomie ou ténodèse avec un groupe contrôle apparié sur le sexe, l'âge, la taille et le poids. Lors de la comparaison au sein d'un groupe, ils ont noté une diminution de 13% de la force en flexion dans le groupe ténotomie entre le côté opéré et non opéré, cette différence n'a pas été retrouvée dans le groupe ténodèse. Mais, la comparaison entre groupes n'a pas retrouvé de différence significative entre les membres opérés dans les groupes ténotomie et ténodèse et le groupe contrôle pour la force en supination ou en flexion du coude ce qui est comparable à notre étude.

Les lésions nerveuses⁴⁹⁻⁵¹ sont potentiellement dangereuses après ténodèse du biceps. La littérature a montré qu'elles étaient plus fréquentes dans les ténodèses plus distales que la gouttière bicipitale. Les lésions nerveuses sont des complications rares, nous n'en avons

retrouvé aucune dans notre série à 5 ans. 2 patients ont présenté des dysesthésies post opératoires précoces confirmées par un EMG. Les symptômes avaient complètement disparu lors de la révision. Les lésions de neurapraxie post-opératoires sont plus fréquentes et peuvent être liées autant au geste arthroscopique qu'à une mal position que la ténodèse en elle-même. On retrouve des atteintes du nerf musculocutanée notamment dans la série de Nho²³ et al qui étudient les résultats des ténodèses du biceps sous pectorale par voie ouverte. Notre technique ne requière pas l'utilisation d'un moteur et la vis d'interférence n'étant pas trans-humérale cela limite le risque de lésions du nerf axillaire.

Des lésions artérielles⁵² notamment sur l'artère axillaire ont été retrouvées, notre revue de patients n'en a pas retrouvé.

Des cas de fracture humérale^{53,54} post opératoire ont été décrit. Nous n'en n'avons aucun dans notre série.

Limites de notre étude

Notre étude comporte certaines limites.

L'absence de données de la force pré opératoire et des scores ne permet pas d'étudier statistiquement la différence sur le même échantillon.

L'utilisation du membre controlatéral en comparatif de la force même si des études ont démontré l'absence de différence significative sur la force entre le côté dominant et non dominant.

Bien que la revue des dossiers médicaux des patients inclus ait été revue, il se peut que certaines informations ne soient pas transmises par les patients.

Il aurait été intéressant de pouvoir analyser les IRM de tous les patients afin d'avoir un plus grand échantillon d'analyse.

V. Conclusion

La ténodèse du biceps par vis d'interférence dans la gouttière bicipitale montre de nombreux avantages grâce à sa simplicité, la préservation de la longueur-tension tendineuse, la résection de la portion intra articulaire du tendon du long biceps, la libération de la gouttière bicipitale.

La technique est reproductible et peut être réalisée par des chirurgiens débutants en arthroscopie. Elle requière 2 voies d'abord supplémentaires en plus de la voie intra articulaire et de la voie antérieure, et donc limite le temps opératoire intra articulaire. Cette technique permet de traiter les pathologies du biceps et respecte la position anatomique du tendon. Elle minimise aussi les risques de lésions intra-articulaires iatrogènes en utilisant le dispositif de fixation qui semble le plus résistant, tout en limitant les complications possibles.

Cette série clinique démontre une diminution de la douleur, des résultats cliniques satisfaisant, un maintien de la force bicipitale et de sa fonction avec un faible taux de complications. Néanmoins le résultats sur la douleurs post opératoire reste insuffisant avec 28 % de douleurs antérieures. Il est difficile d'attribuer ces douleurs à la ténodèse seule mais peut être est-il nécessaire d'envisager une évolution de la technique. On retrouve également 12 % de signe de Popeye qui suggère de revoir la qualité de la fixation du biceps.

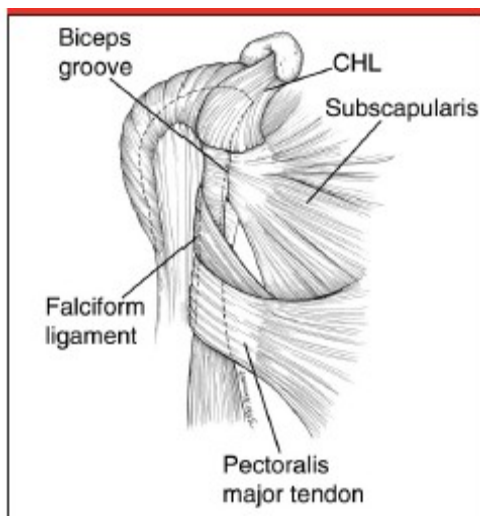
Annexe 1

Anatomie

L'anatomie^{1,35,55} du tendon du long biceps (TLB), ses rapports avec les structures adjacentes intra articulaires (ligament gléno huméral supérieur, ligament huméral transverse, ligament coraco-huméral, intervalle des rotateurs) ainsi que son trajet dans la gouttière bicipitale, de morphologie variable, et enfin les nombreuses variations du muscle biceps brachial jusqu'à la tubérosité bicipitale du radius, ont été largement décrits mais son rôle dans l'articulation scapulo-humérale l'est moins.

Le TLB prend naissance au niveau du tubercule supra-glénoidien et du labrum supérieur. Il s'insère en distal, avec la courte portion du biceps, sur la tubérosité radiale, avec un attachement au fascia médiale de l'avant-bras par l'aponévrose bicipitale. Le site d'origine sur le labrum est variable; dans la plupart des cas, il survient soit principalement postérieur ou complètement postérieur (55,4% et 27,7% respectivement). La partie intra articulaire du TLB est extra-synoviale, traverse obliquement l'articulation gléno-humérale en antéro-supérieure, adjacente à l'intervalle des rotateurs. La gouttière bicipitale⁵⁶ est une coulisse en forme de sablier entre les 2 tubérosités de la tête humérale; cette gouttière est plus étroite et plus profond à sa partie moyenne. Bien que les contours des tubérosités aident à contenir le TLB dans le sillon bicipital, l'essentiel de la contention pendant l'excursion tendineuse est

faites par les tissus mous autour. Des études anatomiques^{57,58} ont tenté de mieux définir la contribution des tissus mous dans la stabilité du biceps dans la gouttière. Ces études ont noté l'importance du tendon du sous scapulaire, du tendon du sus-épineux, du ligament coraco-huméral (LCH), et du ligament gléno-huméral supérieur (SGHL), qui servent ensemble de stabilisateur ou poulie qui maintient le biceps dans sa gouttière. Dans une étude anatomique, Gleason⁵⁷ et al ont noté que les fibres superficielles du tendon subscapularis continuent sur le biceps et s'insèrent sur la base de la grande tubérosité.



Avec les fibres latérales du tendon sus-épineux, ces lésions superficielles les fibres ont aidé à former le toit de la gaine du biceps. Les auteurs ont également noté que les fibres profondes du tendon du sous-scapulaire continuent le fond du sillon bicipital, aidant ainsi à former le sol de la gaine du biceps. Le ligament huméral transverse⁵⁹ était autrefois considéré comme principal pour la stabilité du TLB; cependant, sa présence et son rôle ont été remis en question. Sur la base de leurs dissections, Gleason⁵⁷ et al ont conclu que le ligament huméral

transversal n'est pas identifiable. Au lieu de cela, ils ont trouvé le toit de la gaine du biceps est formé par des fibres du sous-scapulaire, du tendon du sus-épineux, et du ligament coraco-huméral. En distal des tubérosités, l'insertion du muscle grand pectoral semble jouer un rôle dans la stabilisation du TLB. Le ligament falciforme, une expansion fibreuse de la tête du sterno-costal, a été montré pour attacher aux deux côtés de la coulisse bicipitale⁶⁰

Le tendon LPB présente une innervation à la fois sensitive et sympathique. Dans une étude cadavérique, Alpantaki⁶¹ et al ont démontré la présence d'un réseau neuronal asymétrique composé de fibre myélinisé et non myélinisé. Cette innervation prédomine dans la région proximale de la LPB, près de son origine.

La vascularisation dérive principalement des branches de l'artère humérale circonflexe antérieure, le long de la gouttière bicipitale¹. Les branches labrales de l'artère supra scapulaire peuvent également fournir l'apport en sang, en particulier à la partie proximale du tendon du biceps près de son origine. Cependant, des études ont montré qu'il existe une zone relativement avasculaire dans la région de la glène supérieure, qui peut contribuer à la pauvre vascularisation du tendon⁶²

L'examen du TLB dans la gouttière montre de manière caractéristique la vascularisation sur la partie superficielle du tendon, alors que la partie profonde est avasculaire. La fonction biomécanique du tendon LPB est discuté dans la littérature, et son rôle dans la cinématique gléno-humérale reste controversé⁶³ Le TLB a été décrit pour fonctionner⁶⁴ comme un abaisseur de la tête humérale, un stabilisateur

antérieur et postérieur, voire un abducteur de l'épaule. Certains auteurs l'ont décrit comme un vestige douloureux de l'évolution, lors du passage de membre porteur à membre suspendu préhenseur, donc sans rôle propre à l'épaule. Des études biomécanique cadavériques ont démontré que le tendon TLB limite l'articulation gléno-humérale dans toutes les directions mais surtout en antérieure et inférieure; cependant, la manière dont le tendon LPB a été testé dans ces les études peuvent ne pas représenter avec précision sa mobilité in vivo.

Des données électromyographiques^{59,64} présentent en utilisant le mouvement du coude contrôlé suggèrent petite activité du biceps spécifique à l'articulation gléno-humérale. Cependant, il est possible que, in vivo, la tension sur le LPB pendant le mouvement actif du coude puisse contribuer à l'épaule antérieure stabilité. La même étude montre que en position d'armé du bras lorsqu'il n'y a pas de mouvement associé du coude vont en ce sens. Cette deuxième théorie semble de plus en plus adoptée, la tendance actuelle étant de lui attribuer un rôle plus important quant à sa participation douloureuse à l'épaule que dans sa fonction articulaire. Par contre, il a un rôle de puissant fléchisseur et supinateur de l'avant-bras, on peut donc penser que la réalisation d'une ténodèse aura une conséquence sur l'articulation du coude. Certes il n'est pas le seul fléchisseur, ni le seul supinateur de l'articulation du coude, mais il sera intéressant d'analyser les conséquences sur cette articulation.

Genèse d'une lésion du TLB

Les lésions du long biceps⁶⁰ se manifestent cliniquement de 2 manières principales : la première concerne les lésions dégénératives de la portion intra articulaire du tendon touchant principalement une population d'âge mûr. Le deuxième type de lésions, traumatique ou micro traumatique concerne le complexe labro-bicipital et est représenté par les SLAP lésions. Les sujets sportifs sont principalement concernés.

En effet la proximité du tendon avec le bec acromial et la concomitance des lésions bicipitales avec une rupture qui prédomine à la partie antérieure de la coiffe des rotateurs invitent à s'interroger⁶⁴. Dans ce cas, la réalisation d'un geste sur le biceps ne serait pas sans conséquence et modifierait l'équilibre dynamique de l'épaule. D'autre part, une acromioplastie seule devrait alors permettre de supprimer les douleurs liées à l'atteinte du tendon du long biceps.

La réalité semble être la suivante, l'existence d'un conflit sous acromial associé à une rupture du tendon du sus-épineux, notamment lorsqu'elle le découvre et l'expose au bec acromial, entraîne une atteinte des structures qui le stabilisent dans sa gouttière. Dès lors, le TLB devient le siège de lésion qui peuvent prendre plusieurs formes, et qui sont responsables de douleurs à l'épaule. Il devient donc une entité à part entière dans la pathologie de la coiffe des rotateurs, qui relève d'un traitement spécifique, en effet, le simple fait de réaliser une acromioplastie associée à une réparation tendineuse de la coiffe des rotateurs, ne suffira pas, dans la majorité des cas, à le traiter de façon satisfaisante.

Les troubles du TLB incluent un spectre large de pathologies de la tendinite inflammatoire à la tendinose dégénérative. Ce continuum de pathologie survient probablement secondairement à des tractions répétées, friction et des rotations gléno-humérales entraînant des pressions et des forces de cisaillement sur le tendon à des sites distincts anatomiques le long de la course tendineuse. La coulisse est une extension de la synoviale de l'articulation gléno-humérale et peut s'inflammer de manière concomitante avec un processus inflammatoire de la coiffe des rotateurs. Dans une étude prospective arthroscopique évaluant 89 patients, Neviaser⁶⁵ et al ont corrélié les changements inflammatoires du TLB et la tendinopathie de la coiffe des rotateurs. Cette association a été retrouvée plus présente avec l'augmentation de la sévérité de l'atteinte de la coiffe des rotateurs.

La tendinite isolée ou primitive du biceps est moins fréquente que celle associée à une autre pathologie d'épaule. Cependant, elle peut arriver secondairement à un traumatisme indirect ou direct, une maladie inflammatoire sous-jacente et en association avec une instabilité tendineuse. Cette tendinite progresse de la ténosynovite à la tendinose, qui est marquée macroscopiquement et microscopiquement.

Histopathologie des lésions du tendon long biceps

Il a été démontré^{35,66} que les lésions histologiques du TLB étaient le plus souvent de type dégénérative et irréversible constituant, lorsqu'elles se situent en zone de vascularité et cellularité faibles, les conditions anatomiques de pré-rupture dans l'évolution d'une tendinopathie

chronique. Ceci valide la décision per opératoire de réalisation d'un geste sur le TLB.

A l'inverse, les lésions inflammatoires de la synoviale sont souvent réactionnelles et réversibles. Ces lésions ne constituent pas un argument formel de sacrifice tendineux.

Ethiopathogénie des lésions du tendon du long biceps.

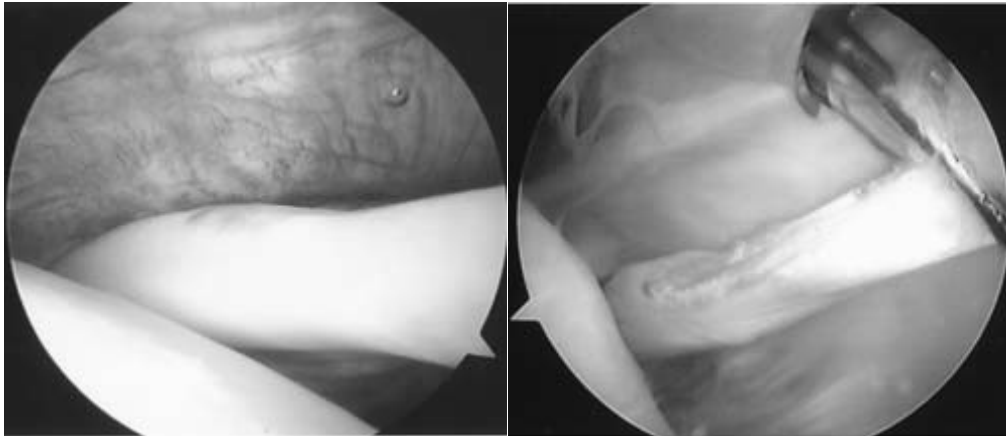
En association aux ruptures de coiffe des rotateurs, plusieurs lésions sont possibles, allant de la tendinite à la rupture spontanée.

Les tendinopathies⁶⁴

Cette définition inclut les atteintes du tendon ou de sa gaine (téno-synovite). Elles correspondent à une atteinte de la structure du tendon qui peut être atrophique, hypertrophique ou délaminé. La pathologie de la coiffe des rotateurs représente la cause la plus fréquente de tendinite secondaire. Les lésions du tiers supérieur du sous-scapulaire peuvent créer une inflammation, une distension ou une rupture de la poulie ou de la gaine synoviale. Les atteintes du ligament coraco-huméral et de l'intervalle des rotateurs peuvent entraîner une inflammation de longue portion de biceps en rapport avec des frottements sous l'arche coraco-acromiale et contre le ligament coraco-acromial, d'ailleurs les ruptures larges de la coiffe conduisent inévitablement à une lésion du biceps, par ascension de la tête humérale. S'y ajoute un processus d'hypertrophie tendineuse secondaire aux contraintes ascensionnelles. Le tendon présente

macroscopiquement un aspect rougeâtre, qui correspond en fait à une inflammation de sa gaine.

Cette forme de tendinite est à distinguer des tendinites hypotrophiques rougeâtres de pré-rupture, où le tendon apparaît frêle et dégénératif.



Les mécanismes d'incarcération du tendon dans l'articulation ont été décrits¹. Il devient hypertrophique souvent en association avec une rupture massive de la coiffe des rotateurs. Cette association est bien plus fréquente que le tendon qui se fixe par adhérence dans la gouttière bicipitale mais a le même tableau clinique avec un effet mécanique de blocage du tendon lors de l'élévation antérieure et piégeant le tendon entre la tête humérale et la glénoïde créant une douleur et un blocage en fin d'élévation. A cause de son hypertrophie, le tendon peut également dilater l'entrée dans la gouttière entraînant une subluxation.

Instabilité bicipitale

La subluxation du long biceps⁵⁸.

Elle correspond à une perte de contact partielle et/ou transitoire du tendon avec sa gouttière osseuse. Les luxations sont une perte de contact permanent entre le tendon et la gouttière bicipitale. Les luxations peuvent être classées en intra articulaire, intra tendineuse et extra-articulaires ; les luxations sont presque toujours associées à une rupture du tendon du sous scapulaire sauf dans les rares cas de luxation extra articulaire où le tendon est antérieur au sous scapulaire.

On distingue les subluxations hautes par rupture du complexe ligamentaire formé entre le ligament gléno-huméral supérieur et le ligament coraco-huméral, supprimant la poulie de réflexion du biceps avant son entrée dans la gouttière. Immédiatement en dedans du complexe LGHS-LCH se trouve la partie supérieure du sous-scapulaire dont la désinsertion peut être variée. Il existe également deux autres formes de subluxations, celle liée à une désinsertion externe du sous-scapulaire, et celle liée à une pseudarthrose post-traumatique du trochin.

En fait ces subluxations du biceps restent transitoires, en effet le tendon qui frotte sur une zone d'os à nues s'épaissit et reprend sa place dans la gouttière.

Instabilité médiale du TLB^{1,67}

Le ligament huméral transverse n'est pas un stabilisateur important à l'entrée de la gouttière, mais le ligament gléno-huméral supérieur et le ligament coraco-huméral contribue à la coulisse bicipitale. Le ligament huméral transverse a été remis en question en tant qu'entité et serait

plutôt une continuité des fibres d'insertion du sous scapulaire. En postérieure, le supra épineux est la limite. Bien que la localisation antérieure de la gouttière, et que la traction antérieure de la poulie le rendent moins important dans les différentes positions de fonction.

Les instabilités latérales sont rares et ont été décrites principalement dans un contexte traumatique en association avec les luxations antérieures scapulo-humérales et/ou les fractures du trochiter. Cependant les instabilités postérieures peuvent aussi être retrouvées en association avec les ruptures du tendon du supra épineux. Les explorations dynamiques sous arthroscopie ou chirurgie à ciel ouvert montre que en présence d'une rupture du tendon du supra épineux, le TLB peut sortir de sa coulisse quand le bras est en abduction et rotation interne

La rupture du tendon du long biceps

La rupture du long biceps est généralement secondaire à la progression de la rupture partielle chronique et peut survenir sur un mouvement de la vie quotidienne ou un traumatisme mineur. La rupture est souvent lié à la présence d'une rupture de la coiffe des rotateurs. Le signe de Popeye est un signe de la rupture du TLB mais toutes les ruptures ou ténotomies ne produisent pas cette déformation. La subluxation tendineuse entraîne parfois une adhérence au tendon du sous-scapulaire avant la rupture et les tendons hypertrophique peuvent se fixer dans la gouttière bicapitale donnant une autoténodèse. La subluxation en elle-même en raccourcissant la course du tendon peut produire un aspect de pseudo Popeye.

Facteurs favorisant le développement d'une pathologie du long biceps

Seule la partie du TLB cheminant dans la gouttière est contenue dans une gaine synoviale. Les microtraumatismes répétés par le va-et-vient et par la diminution des capacités de synthèse du liquide synovial avec l'âge favorisent le développement de ténosynovite. La précarité de la vascularisation locale empêche également les capacités régénératives du tendon lors de sa dégénérescence, le LPB présente une vascularisation pauvre provenant de l'artère centrale qui est une artère terminale.

Les contraintes mécaniques imposées par le trajet sinueux de sa gouttière, en « S » italique, sont également un facteur favorisant le développement de lésions. Une coulisse large et peu creusée favorise son instabilité

Lors de l'évolution, le passage à la position érigée a nécessité une rotation médiale de 45° du membre supérieur, créant ainsi une instabilité antérieure du tendon, qui a tendance à se luxer médialement, quelle que soit la position du membre supérieur⁶⁷

Selon Pfahler⁶⁸, très souvent les tendinites primitives du biceps causées par les variations anatomiques de la gouttière bicipitale sont négligées. Rockwood et Matsen expliquent que 90 % des tendinites du

biceps sont liées à un syndrome sous acromial avec secondairement une affection sur le biceps.

L'étude de Pfahler montre que 65 % des patients avec des douleurs antérieures chroniques de l'épaule accompagnés de tendinite du long biceps ont une variation anatomique remarquable telle qu'un angle aigu d'entrée dans la gouttière, une gouttière plate ou médiale.

Annexe 2

Prise en charge des lésions bicipitales

Évaluation clinique et diagnostic

La plupart des patients rapporte une évolution progressive de douleurs antérieure de l'épaule et un déclin de la fonction dans les suites d'une sur-utilisation chronique⁶⁹⁷⁰, typiquement pour des activités répétitives bras en l'air. Il est difficile de différencier toutes les causes de douleurs antérieures de l'épaule et un interrogatoire approfondi est important pour identifier les activités et positions responsables. Souvent, les patients signalent une douleur dans la partie antéro-médiale de l'épaule dans la région de la gouttière bicipitale¹⁸. Cette douleur peut irradier distalement vers le corps musculaire du biceps. Les patients présentant des tendinites primaires isolées du biceps ont tendance à être plus jeune et avec une pratique sportive sollicitation pour les épaules. Les patients avec des symptômes d'instabilités bicipitales rapporte souvent un épisode aigu qui s'ensuit de claquement ou ressaut en antérieur, certains patients même ressentent un vrai ressaut audible lors de mouvement de lancer.

La subluxation du biceps apparaît généralement en lien avec une rupture partielle ou complète du tendon du sous scapulaire et les symptômes sont ceux retrouvés lors d'une rupture de la coiffe des rotateurs. Cependant la subluxation et luxation du biceps a été décrite également dans des cas de coiffe intacte⁷¹.

Examen clinique

L'examen physique et le diagnostic clinique d'une tendinopathie du biceps symptomatique est souvent rendu difficile car similaire à d'autres pathologies de l'articulation gléno-humérale. Un des examens les plus communs est une sensibilité élective à la palpation de la gouttière bicipitale. Pour tester le tendon en subpectoral, l'examineur palpe le tendon du LPB en médial de l'insertion du tendon du grand pectoral pendant que le patient est en rotation interne contre résistance. Une plus grande douleur du côté touché pendant les tests suggèrent que la synovite est localisée dans la gouttière bicipitale. Le côté controlatéral doit être testé en comparaison. La déformation en Popeye du corps musculaire indique la présence d'une rupture du tendon du LPB. Plusieurs tests physiques ont été décrits pour identifier la tendinite du LPB et les pathologies associées. Cependant aucuns test, ni aucunes combinaisons n'a rapporté avoir de valeur prédictive positive fiable.

Le test de Yergason⁷² est positif en présence de douleur à la palpation du biceps proximal en supination forcée avec le coude fléchi à 90° de flexion.

Le test de Speed est positif lors d'une douleur de la gouttière bicipitale lors d'une flexion contrariée du bras à 90° avec l'avant-bras en supination et le coude en extension complète.

Ces 2 tests sont spécifiques mais non sensibles pour détecter une tendinite du biceps, une rupture ou une SLAP lésion.

L'instabilité médiale du biceps peut être retrouvée avec une douleur ressaut ou une sensibilité à la palpation à l'abduction et rotation externe du bras. Quand il est luxé, le tendon peut rouler sous les doigts de l'examineur suscitant une douleur accrue.

La compression active de O'Brien peut indiquer une SLAP lésion, cependant ce test est aussi souvent positif chez les patients avec une tendinite du LPB ou une arthrose acromio-claviculaire.

Des infiltrations sélectives peuvent aider dans les pathologies de l'épaule associée à la tendinite du LPB. Une infiltration sous acromiale peut soulager une douleur liée à un conflit. Quand une douleur bicipitale persiste, une injection dans la coulisse bicipitale peut être réalisée pour aider à différencier les tendinites du LBP et les autres causes de douleurs antérieures de l'épaule. Une injection intra articulaire peut également être utile pour le diagnostic et la thérapeutique spécialement si une SLAP lésion est suspectée.

Imagerie

L'étude radiologique peut être une aide pour identifier les tendinites du biceps et les pathologies associées. Les incidences classiques radiologiques doivent être systématiquement demandée afin d'éliminer les anomalies osseuses (arthrose gléno-humérale, signes d'instabilités).

Les clichés radiologiques sont rarement utiles pour le diagnostic de tendinite du biceps ou les ruptures.

L'IRM⁶⁰ permet la visualisation du tendon du biceps, de la gouttière bicipitale, des ostéophytes et d'identifier les pathologies associées de l'épaule. Cependant, la plupart des études ne sont pas précises et la variabilité pour permettre le diagnostic des tendinopathies. Par ailleurs, l'IRM a montré peu de concordance avec l'exploration arthroscopique du biceps et une sensibilité faible pour l'inflammation, la rupture partielle et les ruptures. L'arthro-IRM est sensible et spécifique pour le diagnostic, en imagerie normale le tendon du LPB est entouré de produit de contraste avec une forme de rein. L'étude se fait dans 2 plans de l'espace (axial et sagittal) pour rechercher les lésions du tendon du sous scapulaire associées.

L'échographie est peu chère et précise dans les pathologies de l'épaule, bien qu'elle soit observateur dépendant. Elle permet le diagnostic des ruptures de la coiffe des rotateurs, la subluxation bicipitale rupture en plus de permettre un examen dynamique de l'épaule. Elle est moins performante dans le diagnostic des ruptures partielles du tendon du LBP.

Traitement médical⁶⁴

Les tendinopathies du LBP sont souvent traitées d'abord médicalement comme les autres pathologies tendineuses. Cela comprend une période de repos et de modifications des activités en association avec des antalgiques et anti-inflammatoires. La rééducation est prescrite pour corriger les mouvements scapulaires et autres problèmes d'épaules.

Concomitamment, des infiltrations de corticostéroïdes^{1,60,69} peuvent être réalisées dans l'espace sous acromial et dans l'articulation gléno-humérale pour diminuer l'inflammation locale. La coulisse bicipitale est en continuité avec la synoviale de l'articulation gléno-humérale et l'effet de ces injections peuvent d'étendre au LBP, menant à une réduction de l'inflammation et une diminution des symptômes. Lorsque le biceps reste symptomatique, une injection de la coulisse est possible sans injection intra tendineuse.

Le traitement médical est la première ligne thérapeutique et peut suffire. Néanmoins, en l'absence d'amélioration ou cas de récurrence des symptômes le traitement devient alors chirurgical.

Prise en charge chirurgicale

La décision de réaliser une intervention chirurgicale des pathologies bicipitales dépend de la présentation clinique : les résultats des tests physiques, la présence de pathologie de l'épaule associée et l'échec du traitement médical. Les indications du traitement chirurgicales sont : les ruptures partielles du tendon, les subluxations médiales et les subluxations associées aux ruptures du tendon du sous scapulaire ou poulie bicipitale. Il existe également des indications relatives telles que les tendinites (Type IV) du LPB réfractaire au traitement non chirurgical.

Il existe aussi des indications per opératoire lorsque le tendon est retrouvé inflammatoire ou hypertrophique (biceps en sablier) lors d'une arthroscopie.

Le traitement optimal reste controversé. Il en existe 2 types principaux : les ténotomies du biceps et les ténodèses. La ténotomie du biceps est une technique qui peut être réalisée de manière simple et

reproductible qui permet une diminution de la douleur et demande peu de rééducation post opératoire. Cependant, la ténotomie montre quelques inconvénients notamment la fatigabilité à l'effort et cosmétique ainsi qu'une diminution de la force pour la flexion et la supination de l'avant-bras^{11,73}. La déformation de Popeye a été retrouvée dans les séries présente chez 3 % et 70 % des patients mais ne semble pas déranger les patients plus âgés, ni ceux en surpoids⁷⁴. Les crampes et la fatigabilité du muscle du biceps a également été décrit principalement chez les jeunes patients <40ans. Dans sa série de 54 patients avec une tendinite du biceps traité par ténotomie arthroscopique, Kelly⁷⁰ et al ont rapporté que 38 % des patients présentaient une fatigabilité dans le muscle bicipital après des efforts en flexion du coude. En conséquence, la ténotomie est souvent réservée pour des patients plus âgés, des patients qui n'exercent pas un travail en force, qui ne seront pas gênés par l'aspect cosmétique et qui sont capables de respecter le protocole post opératoire de la ténodèse.

Le but de la ténodèse du biceps est de maintenir la relation longueur-tension du biceps en établissant une nouvelle origine à la longueur appropriée pour empêcher l'atrophie musculaire, maintenir la force en flexion et en supination du coude, pour optimiser la fonction du coude et améliorer l'aspect cosmétique du biceps. Certains auteurs affirment que la ténodèse du biceps devrait être utilisée chez les patients jeunes, actifs qui ont une pathologie bicipitale. De nombreuses études ont comparé la ténodèse et la ténotomie. Malgré un risque théorique plus élevé d'incidence de signe de Popeye, de crampes et douleurs dans la gouttière avec la ténotomie par rapport à la ténodèse, les études n'ont pas retrouvé de différence significative dans les scores fonctionnels ou la

satisfaction des patients entre les 2 techniques. Dans sa revue systématique de la littérature, Frost⁷⁵ et al n'ont pas retrouvé de différence significative dans les résultats entre la ténotomie du biceps et la ténodèse. Les auteurs en concluent que la ténotomie serait la procédure de choix du fait de sa simplicité et de la rééducation post opératoire. La controverse persiste concernant la prise en charge optimale des patients. Cependant les 2 techniques ont montré leur efficacité dans le traitement des tendinopathie du LPB, les SLAP lésion, les douleurs chroniques, les SLAP de type 2 symptomatiques chez les patients > 50ans.

Il existe de nombreuses techniques de ténodèse. L'intérêt est maintenant porté sur la technique et l'utilisation de sutures simples, ancrs sutures ou vis d'interférences. Beaucoup de variations ont été décrites et plusieurs études ont comparé la biomécanique. La fixation par vis d'interférence serait la plus résistance des techniques d'arthroscopie et est recommandé par les auteurs pour les ténodèses isolées du biceps¹. Pour les ténodèses associées aux arthroplasties, aux fractures ou à la réparation de la coiffe des rotateurs peuvent être plus facilement réalisée par une suture ou suture sur ancrs. Le site de la ténodèse devrait être dans la gouttière inter-tuberculaire. Les autres localisations sont non anatomiques et non physiologique et peuvent potentiellement la cause de dysfonction ou source de douleurs.⁷⁶. Quand une ténodèse est réalisée dans l'intervalle des rotateurs, elle est fréquemment associée avec une subluxation. Rattacher le LBP à la coracoïde ou au tendon conjoint, change la course du tendon et peut également entraîner des douleurs par traction ou adhérence sous

l'insertion du pectoralis major. De plus, l'augmentation de la force proximale sur l'humérus peut contribuer au conflit sous acromial. La ténodèse au trochiter a également été proposée. La portion intra articulaire du biceps au dessus du ligament transverse doit toujours être sectionnée. En fin, la fixation au pectoralis major peut être source de douleurs par un cross pull sur ce tendon.

Ténotomie ou ténodèse ?⁷⁷

La ténotomie peut produire un signe de Popeye, bien que les études ait montré l'absence de différence significative entre les 2 techniques et que peu de patient notent l'apparence cosmétique de la déformation. Dans certains cas, l'hypertrophie, les adhérences et la sténose dans la gouttière produisent une auto-ténodèse, empêchant la rétraction du tendon. La perte de force au coude résultant de la rupture est de 20% lors de la supination de l'avant-bras et de 8% pour la flexion du coude.

Les douleurs persistantes du biceps sont des complications à long terme rares des ténotomies et ont été décrites en association des ténodèses¹³. Chez les patients présentant des ruptures massives irréparables de la coiffe de rotateurs, Maynou⁶⁴ et al ont démontré que après les ténotomies du biceps, la force musculaire du biceps pour la flexion et la supination diminuait de 40% par rapport au groupe contrôle. Par conséquent, les patients âgés avec une faible demande fonctionnelle sont une indication de ténotomie, alors que les patients plus jeunes, travailleurs manuels et les patients plus sensibles à l'aspect cosmétiques sont plus indiqués pour avoir une ténodèse.

Annexe 3

Score fonctionnel

ASES Shoulder Score

Name _____

Age _____

Date _____

1. Usual Work

2. Usual Sport/Leisure activity?

3. Do you have shoulder pain at night?
 Yes
 No

4) Do you take pain killers such as paracetamol (acetaminophen), diclofenac,
 Yes
 No

5) Do you take strong pain killers such as codeine, tramadol, or morphine?
 Yes
 No

6) How many pills do you take on an average day?

7) Intensity of pain?
 10 9 8 7 6 5 4 3 2 1
Pain as bad as it can be

8) Is it difficult for you to put on a coat?
 Unable to do
 Very difficult to do
 Somewhat difficult
 Not difficult

9) Is it difficult for you to sleep on the affected side?
 Unable to do
 Very difficult to do
 Somewhat difficult
 Not difficult

10) Is it difficult for you to wash your back/do up bra?
 Unable to do
 Very difficult to do
 Somewhat difficult
 Not difficult

11) Is it difficult for you manage toileting?
 Unable to do
 Very difficult to do
 Somewhat difficult
 Not difficult

12) Is it difficult for you to comb your hair?
 Unable to do
 Very difficult to do
 Somewhat difficult
 Not difficult

13) Is it difficult for you to reach a high shelf?
 Unable to do
 Very difficult to do
 Somewhat difficult
 Not difficult

14) Is it difficult for you to lift 10lbs. (4.5kg) above your shoulder?
 Unable to do
 Very difficult to do
 Somewhat difficult
 Not difficult

15) Is it difficult for you to throw a ball overhand?
 Unable to do
 Very difficult to do
 Somewhat difficult
 Not difficult

16) Is it difficult for you to do your usual work?
 Unable to do
 Very difficult to do
 Somewhat difficult
 Not difficult

17) Is it difficult for you to do your usual sport/leisure activity?
 Unable to do
 Very difficult to do
 Somewhat difficult
 Not difficult

The Total ASES score is:

Score de Constant

D'après Constant CR, Murley AHG. *A clinical method of functional assessment of the shoulder*. Clin Orthop Relat Res 1987;(214):160-4. Traduction de M. Dougados, avec son aimable autorisation.

► Fiche de recueil des résultats

Nom :		Date :					
Prénom :		Médecin traitant :					
Date de naissance :		Médecin prescripteur :					
Date					Début	Milieu	Fin
Douleur (total sur 15 points)	A. Échelle verbale 0 = intolérable 5 = moyenne 10 = modérée 15 = aucune						
	B. Échelle algométrique Soustraire le chiffre obtenu du nombre 15						
	0 _____ 15						
	Absence de douleur _____ douleur sévère						
Total		A + B / 2 (/15)					
Niveau d'activités quotidiennes (total sur 10 points)	Activités professionnelles/ occupationnelles	travail impossible ou non repris	0 point				
		gêne importante	1 point				
		gêne moyenne	2 points				
		gêne modérée	3 points				
		aucune gêne	4 points				
	Activités de loisirs	impossible	0 point ;	gêne modérée	3 points		
		gêne importante	1 point ;	aucune gêne	4 points		
		gêne moyenne	2 points				
	Gêne dans le sommeil exemple : aux changements de position	douleurs insomniantes	0 point				
		gêne modérée	1 point				
		aucune gêne	2 points				
Niveau de travail avec la main (total sur 10 points)	À quelle hauteur le patient peut-il utiliser sa main sans douleur et avec une force suffisante ?	taille	2 points ;	cou	6 points		
		xiphoïde	4 points ;	tête	8 points		
				au dessus de la tête	10 points		
Mobilité (total sur 40 points)	Antépulsion (total / 10)	0°-30°	0 point	91°-120°	6 points		
		31°-60°	2 points	121°-150°	8 points		
		61°-90°	4 points	>150°	10 points		
	Abduction (total / 10)	0°-30°	0 point	91°-120°	6 points		
		31°-60°	2 points	121°-150°	8 points		
		61°-90°	4 points	< 150°	10 points		
	Rotation latérale (total / 10)	main derrière la tête, coude en avant		2 points			
main derrière la tête, coude en arrière			4 points				
main sur la tête, coude en avant			6 points				
main sur la tête, coude en arrière			8 points				
	élévation complète depuis le sommet de la tête		10 points				
Rotation médiale (total / 10)	dos de la main niveau fesse		2 points				
	dos de la main niveau sacrum		4 points				
	dos de la main niveau L3		6 points				
	dos de la main niveau T12		8 points				
	dos de la main niveau T7-T8		10 points				
Force musculaire (total sur 25 points)	Abduction isométrique (élévation antéro-latérale de 90° dans le plan de l'omoplate)	si 90° n'est pas atteint en actif	0 point				
		si maintien de 5 s, par 500g	1 point				
Total (total sur 100 points)	Valeur absolue (en points/100)						
	Valeur pondérée (%)						

Tableau 1 : Valeur fonctionnelle normale de l'épaule selon l'indice de Constant en fonction de l'âge et du sexe.

Âge	Hommes			Femmes		
	Droit	Gauche	Moyenne	Droit	Gauche	Moyenne
21/30	97	99	98	98	96	97
31/40	97	90	93	90	91	90
41/50	86	96	92	85	78	80
51/60	94	87	90	75	71	73
61/70	83	83	83	70	61	70
71/80	76	73	75	71	64	69
81/90	70	61	66	65	64	64
91/100	60	54	56	58	50	52

Bibliographie

1. . .Ahrens PM, Boileau P. The long head of biceps and associated tendinopathy. *J Bone Joint Surg Br.* 2007;89-B(8):1001-1009. doi:10.1302/0301-620X.89B8.19278
2.Shishani Y, Streit J, Rodgers M, Gobezie R. Tendinopathy of the long head of the biceps tendon: histopathologic analysis of the extra-articular biceps tendon and tenosynovium. *Open Access J Sports Med.* March 2015:63. doi:10.2147/OAJSM.S76325
3. Checchia SL, Doneux PS, Miyazaki AN, et al. Biceps tenodesis associated with arthroscopic repair of rotator cuff tears. *J Shoulder Elbow Surg.* 2005;14(2):138-144. doi:10.1016/j.jse.2004.07.013
4.Nho SJ, Reiff SN, Verma NN, Slabaugh MA, Mazzocca AD, Romeo AA. Complications associated with subpectoral biceps tenodesis: Low rates of incidence following surgery. *J Shoulder Elbow Surg.* 2010;19(5):764-768. doi:10.1016/j.jse.2010.01.024
5. . Clement X, Baldaire F, Clavert P, Kempf J-F. Popeye sign: Tenodesis vs. self-locking "T" tenotomy of the long head of the biceps. *Orthop Traumatol Surg Res.* 2018;104(1):23-26. doi:10.1016/j.otsr.2017.09.016
6.Boileau P. Isolated Arthroscopic Biceps Tenotomy or Tenodesis Improves Symptoms in Patients with Massive Irreparable Rotator Cuff Tears. *J Bone Jt Surg Am.* 2007;89(4):747. doi:10.2106/JBJS.E.01097
7. . Godenèche A, Kempf J-F, Nové-Josserand L, et al. Tenodesis renders better results than tenotomy in repairs of isolated supraspinatus tears with pathologic biceps. *J Shoulder Elbow Surg.* 2018;27(11):1939-1945. doi:10.1016/j.jse.2018.03.030
8. .Friedman JL, FitzPatrick JL, Rylander LS, Bennett C, Vidal AF, McCarty EC. Biceps Tenotomy Versus Tenodesis in Active Patients Younger Than 55 Years: Is There a Difference in Strength and Outcomes? *Orthop J Sports Med.* 2015;3(2):232596711557084. doi:10.1177/2325967115570848
9. . .Hsu AR, Ghodadra NS, Provencher CMT, Lewis PB, Bach BR. Biceps tenotomy versus tenodesis: a review of clinical outcomes and biomechanical results. *J Shoulder Elbow Surg.* 2011;20(2):326-332. doi:10.1016/j.jse.2010.08.019
10.Wolf RS, Zheng N, Weichel D. Long head biceps tenotomy versus tenodesis: A cadaveric biomechanical analysis. *Arthrosc J Arthrosc Relat Surg.* 2005;21(2):182-185. doi:10.1016/j.arthro.2004.10.014
11.Osborne DC, Diamond AB, Speer KP. The cosmetic appearance of the biceps muscle after long-head tenotomy versus tenodesis. *Arthrosc J Arthrosc Relat Surg.* 2002;18(5):483-487. doi:10.1053/jars.2002.32233

12. Bradbury T, Dunn WR, Kuhn JE. Preventing the Popeye Deformity After Release of the Long Head of the Biceps Tendon: An Alternative Technique and Biomechanical Evaluation. *Arthrosc J Arthrosc Relat Surg.* 2008;24(10):1099-1102. doi:10.1016/j.arthro.2008.06.002
13. Boileau P, Krishnan SG, Coste J-S, Walch G. Arthroscopic biceps tenodesis: A new technique using bioabsorbable interference screw fixation. *Arthrosc J Arthrosc Relat Surg.* 2002;18(9):1002-1012. doi:10.1053/jars.2002.36488
14.Becker DA, Cofield RH. Tenodesis of the long head of the biceps brachii for chronic bicipital tendinitis. Long-term results. *J Bone Joint Surg Am.* 1989;71(3):376-381.
15.Boileau P, Neyton L. Arthroscopic Tenodesis for Lesions of the Long Head of the Biceps. *Eur J Trauma.* 2006;32(3):304-315. doi:10.1007/s00068-006-4154-1
16. ...Lee H-J, Jeong J-Y, Kim C-K, Kim Y-S. Surgical treatment of lesions of the long head of the biceps brachii tendon with rotator cuff tear: a prospective randomized clinical trial comparing the clinical results of tenotomy and tenodesis. *J Shoulder Elbow Surg.* 2016;25(7):1107-1114. doi:10.1016/j.jse.2016.02.006
17.Favorito PJ, Harding WG, Heidt RS. Complete arthroscopic examination of the long head of the biceps tendon. *Arthrosc J Arthrosc Relat Surg.* 2001;17(4):430-432. doi:10.1053/jars.2001.22360
18. Mazzocca AD, Bicos J, Santangelo S, Romeo AA, Arciero RA. The Biomechanical Evaluation of Four Fixation Techniques for Proximal Biceps Tenodesis. *Arthrosc J Arthrosc Relat Surg.* 2005;21(11):1296-1306. doi:10.1016/j.arthro.2005.08.008
19.Ozalay M, Akpınar S, Karaeminogullari O, et al. Mechanical Strength of Four Different Biceps Tenodesis Techniques. *Arthrosc J Arthrosc Relat Surg.* 2005;21(8):992-998. doi:10.1016/j.arthro.2005.05.002
20.Tahal DS, Katthagen JC, Vap AR, Horan MP, Millett PJ. Subpectoral Biceps Tenodesis for Tenosynovitis of the Long Head of the Biceps in Active Patients Younger Than 45 Years Old. *Arthrosc J Arthrosc Relat Surg.* 2017;33(6):1124-1130. doi:10.1016/j.arthro.2016.10.013
21.Lee HI, Shon MS, Koh KH, Lim TK, Heo J, Yoo JC. Clinical and radiologic results of arthroscopic biceps tenodesis with suture anchor in the setting of rotator cuff tear. *J Shoulder Elbow Surg.* 2014;23(3):e53-e60. doi:10.1016/j.jse.2013.06.004
22. Constant CR, Murley AH. A clinical method of functional assessment of the shoulder. *Clin Orthop.* 1987;(214):160-164.
23. Amouyel T, Le Moulec Y-P, Tarissi N, Saffarini M, Courage O. Arthroscopic Biceps Tenodesis Using Interference Screw Fixation in the Bicipital Groove. *Arthrosc Tech.* 2017;6(5):e1953-e1957. doi:10.1016/j.eats.2017.07.025

24.McCrum CL, Alluri RK, Batech M, Mirzayan R. Complications of biceps tenodesis based on location, fixation, and indication: a review of 1526 shoulders. *J Shoulder Elbow Surg.* 2019;28(3):461-469. doi:10.1016/j.jse.2018.09.005
25.Berlemann U, Bayley I. Tenodesis of the long head of biceps brachii in the painful shoulder: improving results in the long term. *J Shoulder Elbow Surg.* 1995;4(6):429-435.
26.Puzzitiello RN, Gowd AK, Liu JN, Agarwalla A, Verma NN, Forsythe B. Establishing minimal clinically important difference, substantial clinical benefit, and patient acceptable symptomatic state after biceps tenodesis. *J Shoulder Elbow Surg.* 2019;28(4):639-647. doi:10.1016/j.jse.2018.09.025
27.Millett PJ, Sanders B, Gobezie R, Braun S, Warner JJ. Interference Screw vs. Suture Anchor Fixation for Open Subpectoral Biceps Tenodesis: Does it Matter? *BMC Musculoskelet Disord.* 2008;9(1):121. doi:10.1186/1471-2474-9-121
28.Virk MS, Nicholson GP. Complications of Proximal Biceps Tenotomy and Tenodesis. *Clin Sports Med.* 2016;35(1):181-188. doi:10.1016/j.csm.2015.08.011
29.David TS, Schildhorn JC. Arthroscopic Suprapectoral Tenodesis of the Long Head Biceps: Reproducing an Anatomic Length-Tension Relationship. *Arthrosc Tech.* 2012;1(1):e127-e132. doi:10.1016/j.eats.2012.05.004
30.Slenker NR, Lawson K, Ciccotti MG, Dodson CC, Cohen SB. Biceps Tenotomy Versus Tenodesis: Clinical Outcomes. *Arthrosc J Arthrosc Relat Surg.* 2012;28(4):576-582. doi:10.1016/j.arthro.2011.10.017
31. ...Mazzocca AD, Cote MP, Arciero CL, Romeo AA, Arciero RA. Clinical Outcomes after Subpectoral Biceps Tenodesis with an Interference Screw. *Am J Sports Med.* 2008;36(10):1922-1929. doi:10.1177/0363546508318192
32.Duff SJ, Campbell PT. Patient acceptance of long head of biceps brachii tenotomy. *J Shoulder Elbow Surg.* 2012;21(1):61-65. doi:10.1016/j.jse.2011.01.014
33.Lutton DM, Gruson KI, Harrison AK, Gladstone JN, Flatow EL. Where to Tenodesis the Biceps: Proximal or Distal? *Clin Orthop Relat Res.* 2011;469(4):1050-1055. doi:10.1007/s11999-010-1691-z
34.Sanders B, Lavery KP, Pennington S, Warner JJP. Clinical success of biceps tenodesis with and without release of the transverse humeral ligament. *J Shoulder Elbow Surg.* 2012;21(1):66-71. doi:10.1016/j.jse.2011.01.037
35. ..Taylor SA, Fabricant PD, Bansal M, et al. The anatomy and histology of the bicipital tunnel of the shoulder. *J Shoulder Elbow Surg.* 2015;24(4):511-519. doi:10.1016/j.jse.2014.09.026
36. Hussain WM, Reddy D, Atanda A, Jones M, Schickendantz M, Terry MA. The longitudinal anatomy of the long head of the biceps tendon and implications on tenodesis. *Knee Surg Sports Traumatol Arthrosc.* 2015;23(5):1518-1523. doi:10.1007/s00167-014-2909-5

37.Taylor SA, Ramkumar PN, Fabricant PD, et al. The Clinical Impact of Bicipital Tunnel Decompression During Long Head of the Biceps Tendon Surgery: A Systematic Review and Meta-analysis. *Arthrosc J Arthrosc Relat Surg*. 2016;32(6):1155-1164. doi:10.1016/j.arthro.2016.02.020
38.Patzner T, Santo G, Olender GD, Wellmann M, Hurschler C, Schofer MD. Suprapectoral or subpectoral position for biceps tenodesis: biomechanical comparison of four different techniques in both positions. *J Shoulder Elbow Surg*. 2012;21(1):116-125. doi:10.1016/j.jse.2011.01.022
39.Park JS, Kim SH, Jung HJ, Lee YH, Oh JH. A Prospective Randomized Study Comparing the Interference Screw and Suture Anchor Techniques for Biceps Tenodesis. *Am J Sports Med*. 2017;45(2):440-448. doi:10.1177/0363546516667577
40.Euler SA, Smith SD, Williams BT, Dornan GJ, Millett PJ, Wijdicks CA. Biomechanical Analysis of Subpectoral Biceps Tenodesis: Effect of Screw Malpositioning on Proximal Humeral Strength. *Am J Sports Med*. 2015;43(1):69-74. doi:10.1177/0363546514554563
41. Richards DP, Burkhart SS. A Biomechanical Analysis of Two Biceps Tenodesis Fixation Techniques. *Arthrosc J Arthrosc Relat Surg*. 2005;21(7):861-866. doi:10.1016/j.arthro.2005.03.020
42.Koch BS, Burks RT. Failure of Biceps Tenodesis With Interference Screw Fixation. *Arthrosc J Arthrosc Relat Surg*. 2012;28(5):735-740. doi:10.1016/j.arthro.2012.02.019
43. . Wittstein J, Queen R, Abbey A, Moorman CT. Isokinetic testing of biceps strength and endurance in dominant versus nondominant upper extremities. *J Shoulder Elbow Surg*. 2010;19(6):874-877. doi:10.1016/j.jse.2010.01.018
44.Wittstein JR, Queen R, Abbey A, Toth A, Moorman CT. Isokinetic Strength, Endurance, and Subjective Outcomes After Biceps Tenotomy Versus Tenodesis: A Postoperative Study. *Am J Sports Med*. 2011;39(4):857-865. doi:10.1177/0363546510387512
45. .Kerschbaum M, Maziak N, Böhm E, Scheibel M. Elbow flexion and forearm supination strength in a healthy population. *J Shoulder Elbow Surg*. 2017;26(9):1616-1619. doi:10.1016/j.jse.2017.05.031
46. .Gurnani N, van Deurzen DFP, van den Bekerom MPJ. Is the flexion strength really increased after tenodesis for tendinopathy of the long head of the biceps? *Knee Surg Sports Traumatol Arthrosc*. 2016;24(7):2388-2389. doi:10.1007/s00167-016-4174-2
47.Hufeland M, Kolem C, Ziskoven C, Kircher J, Krauspe R, Patzner T. The influence of suprapectoral arthroscopic biceps tenodesis for isolated biceps lesions on elbow flexion force and clinical outcomes. *Knee Surg Sports Traumatol Arthrosc*. 2017;25(10):3220-3228. doi:10.1007/s00167-015-3846-7
48.Shank JR, Singleton SB, Braun S, et al. A Comparison of Forearm Supination and Elbow Flexion Strength in Patients With Long Head of the Biceps Tenotomy or Tenodesis. *Arthrosc J Arthrosc Relat Surg*. 2011;27(1):9-16. doi:10.1016/j.arthro.2010.06.022

49.Ding DY, Gupta A, Snir N, Wolfson T, Meislin RJ. Nerve Proximity During Bicortical Drilling for Subpectoral Biceps Tenodesis: A Cadaveric Study. *Arthrosc J Arthrosc Relat Surg*. 2014;30(8):942-946. doi:10.1016/j.arthro.2014.03.026
50.Ma H, Van Heest A, Glisson C, Patel S. Musculocutaneous Nerve Entrapment: An Unusual Complication After Biceps Tenodesis. *Am J Sports Med*. 2009;37(12):2467-2469. doi:10.1177/0363546509337406
51. Rhee PC, Spinner RJ, Bishop AT, Shin AY. Iatrogenic Brachial Plexus Injuries Associated With Open Subpectoral Biceps Tenodesis: A Report of 4 Cases. *Am J Sports Med*. 2013;41(9):2048-2053. doi:10.1177/0363546513495646
52.Ofiazoglu K, Menendez ME, Ring D, O'Brien TM, Archibald JD. Axillary artery injury associated with subpectoral biceps tenodesis: a case report. *J Shoulder Elbow Surg*. 2016;25(1):e25-e28. doi:10.1016/j.jse.2015.09.021
53.Reiff SN, Nho SJ, Romeo AA. Proximal humerus fracture after keyhole biceps tenodesis. *Am J Orthop Belle Mead NJ*. 2010;39(7):E61-63.
54.Sears BW, Spencer EE, Getz CL. Humeral fracture following subpectoral biceps tenodesis in 2 active, healthy patients. *J Shoulder Elbow Surg*. 2011;20(6):e7-e11. doi:10.1016/j.jse.2011.02.020
55. . Elser F, Braun S, Dewing CB, Giphart JE, Millett PJ. Anatomy, Function, Injuries, and Treatment of the Long Head of the Biceps Brachii Tendon. *Arthrosc J Arthrosc Relat Surg*. 2011;27(4):581-592. doi:10.1016/j.arthro.2010.10.014
56.Boileau P, Ahrens PM, Hatzidakis AM. Entrapment of the long head of the biceps tendon: the hourglass biceps—a cause of pain and locking of the shoulder. *J Shoulder Elbow Surg*. 2004;13(3):249-257. doi:10.1016/j.jse.2004.01.001
57. . Gleason PD, Beall DP, Sanders TG, et al. The transverse humeral ligament: a separate anatomical structure or a continuation of the osseous attachment of the rotator cuff? *Am J Sports Med*. 2006;34(1):72-77. doi:10.1177/0363546505278698
58.Walch G, Nove-Josserand L, Levigne C, Renaud E. Tears of the supraspinatus tendon associated with “hidden” lesions of the rotator interval. *J Shoulder Elbow Surg*. 1994;3(6):353-360. doi:10.1016/S1058-2746(09)80020-7
59.Sethi N, Wright R, Yamaguchi K. Disorders of the long head of the biceps tendon. *J Shoulder Elbow Surg*. 1999;8(6):644-654. doi:10.1016/S1058-2746(99)90105-2
60.Nho SJ, Strauss EJ, Lenart BA, et al. Long head of the biceps tendinopathy: diagnosis and management. *J Am Acad Orthop Surg*. 2010;18(11):645-656.
61.Alpantaki K. Sympathetic and Sensory Neural Elements in the Tendon of the Long Head of the Biceps. *J Bone Jt Surg Am*. 2005;87(7):1580. doi:10.2106/JBJS.D.02840

62.Abrassart S, Stern R, Hoffmeyer P. Arterial supply of the glenoid: an anatomic study. *J Shoulder Elbow Surg.* 2006;15(2):232-238. doi:10.1016/j.jse.2005.07.015
63. McGough RL, Debski RE, Taskiran E, Fu FH, Woo SL. Mechanical properties of the long head of the biceps tendon. *Knee Surg Sports Traumatol Arthrosc Off J ESSKA.* 1996;3(4):226-229.
64. ...Boileau P, Maynou C. La pathologie du long biceps : synthèse du symposium SFA 2006. *Rev Chir Orthopédique Réparatrice Appar Mot.* 2007;93(8):49-53. doi:10.1016/S0035-1040(07)79306-6
65.Neviaser RJ. Lesions of the biceps and tendinitis of the shoulder. *Orthop Clin North Am.* 1980;11(2):343-348.
66. Glait SA, Mahure S, Loomis CA, et al. Regional histologic differences in the long head of the biceps tendon following subpectoral biceps tenodesis in patients with rotator cuff tears and SLAP lesions. *Knee Surg Sports Traumatol Arthrosc.* 2018;26(8):2481-2489. doi:10.1007/s00167-018-4839-0
67.Pettersson CJ. Spontaneous medial dislocation of the tendon of the long biceps brachii. An anatomic study of prevalence and pathomechanics. *Clin Orthop.* 1986;(211):224-227.
68. .Pfahler M, Branner S, Refior HJ. The role of the bicipital groove in tendopathy of the long biceps tendon. *J Shoulder Elbow Surg.* 1999;8(5):419-424. doi:10.1016/S1058-2746(99)90070-8
69.Frank RM, Cotter EJ, Strauss EJ, Jazrawi LM, Romeo AA. Management of Biceps Tendon Pathology: From the Glenoid to the Radial Tuberosity. *J Am Acad Orthop Surg.* 2018;26(4):e77-e89. doi:10.5435/JAAOS-D-17-00085
70. Kelly AM, Drakos MC, Fealy S, Taylor SA, O'Brien SJ. Arthroscopic Release of the Long Head of the Biceps Tendon: Functional Outcome and Clinical Results. *Am J Sports Med.* 2005;33(2):208-213. doi:10.1177/0363546504269555
71. . Gambill ML, Mologne TS, Provencher MT. Dislocation of the long head of the biceps tendon with intact subscapularis and supraspinatus tendons. *J Shoulder Elbow Surg.* 2006;15(6):e20-22. doi:10.1016/j.jse.2005.09.008
72. . Holtby R, Razmjou H. Accuracy of the Speed's and Yergason's tests in detecting biceps pathology and SLAP lesions: comparison with arthroscopic findings. *Arthrosc J Arthrosc Relat Surg Off Publ Arthrosc Assoc N Am Int Arthrosc Assoc.* 2004;20(3):231-236. doi:10.1016/j.arthro.2004.01.008
73. ...Galdi B, Southren DL, Brabston EW, et al. Patients Have Strong Preferences and Perceptions for Biceps Tenotomy Versus Tenodesis. *Arthrosc J Arthrosc Relat Surg.* 2016;32(12):2444-2450. doi:10.1016/j.arthro.2016.04.022
74. ..Gill TJ, McIrvine E, Mair SD, Hawkins RJ. Results of biceps tenotomy for treatment of pathology of the long head of the biceps brachii. *J Shoulder Elbow Surg.* 2001;10(3):247-249. doi:10.1067/mse.2001.114259

75.Frost A, Zafar MS, Maffulli N. Tenotomy versus Tenodesis in the Management of Pathologic Lesions of the Tendon of the Long Head of the Biceps Brachii. *Am J Sports Med.* 2009;37(4):828-833. doi:10.1177/0363546508322179

76.Hitchcock HH, Bechtol CO. Painful shoulder; observations on the role of the tendon of the long head of the biceps brachii in its causation. *J Bone Joint Surg Am.* 1948;30A(2):263-273.

77.Gurnani N, van Deurzen DFP, Janmaat VT, van den Bekerom MPJ. Tenotomy or tenodesis for pathology of the long head of the biceps brachii: a systematic review and meta-analysis. *Knee Surg Sports Traumatol Arthrosc.* 2016;24(12):3765-3771. doi:10.1007/s00167-015-3640-6

Résumé

Introduction : L'objectif de cette étude est de présenter les résultats cliniques et radiologiques à 5 ans d'une ténodèse arthroscopique du biceps par une vis d'interférence.

Méthode : Nous avons réalisé une étude rétrospective mono-centrique mono-opérateur, à propos de 78 épaules présentant une ténodèse du biceps. La ténodèse du biceps étit réalisée dans la gouttière bicipitale à l'aide d'une vis d'interférence. Lors du suivi, était évalué l'échelle visuelle analogique de la douleur (EVA), des scores fonctionnels (American Shoulder and elbow score [ASES], score de Constant), la présence de douleurs antérieures, la force en flexion et supination du biceps. Une imagerie par résonance magnétique post opératoire a été réalisé chez 31 patients pour évaluer l'intégrité de la ténodèse.

Résultats : 72 patients ont été revu (45 hommes, 27 femmes) avec un âge moyen de 59ans. Le recul est de 66,23mois (42 -86mois). L'EVA moyenne est de 2,64/10. on retrouve des douleurs antérieures dans 28 % des cas, et un signe de Popeye dans 12 % des cas. Le score moyen de Constant est de 80 (38-100) et le score ASES moyen est de 79,69 (31,67-100). La force en flexion du coté opéré est en moyenne de 7,28kF et de 157kN en supination. Il n'existe pas de différence significative entre le coté opéré et le côté controlatéral. L'imagerie ne retrouve pas de ballonisation au pourtour de la vis, la présence d'un hypersignal ne signifie pas la présence de douleurs résiduelles en post opératoire.

Conclusion : La ténodèse arthroscopique du biceps avec une vis d'interférence dans la gouttière bicipitale est une technique fiable présentant de bons résultats cliniques à 5ans quelque soit le pathologie bicipitale avec peu de complications.