



**HAL**  
open science

## Approches minimalement invasives des soulévés sinusiens à visée implantaire : revue de la littérature

Stéphanie Uk Hel Chau

► **To cite this version:**

Stéphanie Uk Hel Chau. Approches minimalement invasives des soulévés sinusiens à visée implantaire : revue de la littérature. Sciences du Vivant [q-bio]. 2019. dumas-02458524

**HAL Id: dumas-02458524**

**<https://dumas.ccsd.cnrs.fr/dumas-02458524>**

Submitted on 28 Jan 2020

**HAL** is a multi-disciplinary open access archive for the deposit and dissemination of scientific research documents, whether they are published or not. The documents may come from teaching and research institutions in France or abroad, or from public or private research centers.

L'archive ouverte pluridisciplinaire **HAL**, est destinée au dépôt et à la diffusion de documents scientifiques de niveau recherche, publiés ou non, émanant des établissements d'enseignement et de recherche français ou étrangers, des laboratoires publics ou privés.



Distributed under a Creative Commons Attribution - NonCommercial - NoDerivatives 4.0  
International License

## AVERTISSEMENT

Cette thèse d'exercice est le fruit d'un travail approuvé par le jury de soutenance et réalisé dans le but d'obtenir le diplôme d'État de docteur en chirurgie dentaire. Ce document est mis à disposition de l'ensemble de la communauté universitaire élargie.

Il est soumis à la propriété intellectuelle de l'auteur. Ceci implique une obligation de citation et de référencement lors de l'utilisation de ce document.

D'autre part, toute contrefaçon, plagiat, reproduction illicite encourt toute poursuite pénale.



UNIVERSITÉ  
**PARIS**  
**DESCARTES**

MEMBRE DE

**U-PC**  
Université Sorbonne  
Paris Cité

## UNIVERSITÉ PARIS DESCARTES

FACULTÉ DE CHIRURGIE DENTAIRE

Année 2019

N° 083

THÈSE

POUR LE DIPLÔME D'ÉTAT DE DOCTEUR EN CHIRURGIE DENTAIRE

Présentée et soutenue publiquement le : 18 décembre 2019

Par

**Stéphanie UK HEL CHAU**

### **Approches minimalement invasives des soulevés sinusiers à visée implantaire : revue de la littérature**

Dirigée par Mme le Docteur Ihsène Taihi

JURY

M. le Professeur Louis Maman

Président

Mme le Docteur Ihsène Taihi

Assesseur

M. le Docteur Jean-François Nguyen

Assesseur

M. le Docteur Franck Denhez

Assesseur

M. le Docteur Jean-Baptiste Souron

Invité





## Tableau des enseignants de la Faculté

DÉPARTEMENTS	DISCIPLINES	PROFESSEURS DES UNIVERSITÉS	MAÎTRES DE CONFÉRENCES
1. DÉVELOPPEMENT, CROISSANCE ET PRÉVENTION	ODONTOLOGIE PÉDIATRIQUE	Mme DAVIT-BÉAL Mme DURSUN Mme VITAL	M. COURSON Mme JEGAT Mme SMAIL-FAUGERON Mme VANDERZWALM
	ORTHOPÉDIE DENTO-FACIALE		Mme BENAHMED M. DUNGLAS Mme KAMOUN Mme LE NORCY
	PRÉVENTION, ÉPIDÉMIOLOGIE, ÉCONOMIE DE LA SANTÉ ET ODONTOLOGIE LÉGALE	Mme FOLLIGUET M. PIRNAY	Mme GERMA M. TAVERNIER
2. CHIRURGIE ORALE, PARODONTOLOGIE, BIOLOGIE ORALE	PARODONTOLOGIE	Mme COLOMBIER Mme GOSSET	M. BIOSSE DUPLAN M. GUEZ
	CHIRURGIE ORALE	M. MAMAN Mme RADOI	Mme EJEIL M. GAULTIER M. HADIDA M. MOREAU M. NGUYEN Mme TAIHI
	BIOLOGIE ORALE	Mme CHAUSSAIN M. GOGLY Mme SÉGUIER Mme POLIARD	M. ARRETO Mme BARDET (MCF) Mme CHARDIN M. FERRE M. LE MAY
3. RÉHABILITATION ORALE	DENTISTERIE RESTAURATRICE ENDODONTIE	Mme BOUKPESSI Mme CHEMLA	Mme BERÈS Mme BESNAULT M. BONTE Mme COLLIGNON M. DECUP Mme GAUCHER
	PROTHÈSES	Mme WULFMAN	M. CHEYLAN M. DAAS M. DOT M. EID Mme FOUILLOUX-PATEY Mme GORIN M. RENAULT M. RIGNON-BRET M. TRAMBA
	FONCTION-DYSFONCTION, IMAGERIE, BIOMATÉRIAUX	M. SALMON	M. ATTAL Mme BENBELAID Mme BENOÎT A LA GUILLAUME (MCF) M. BOUTER M. CHARRIER M. CHERRUAU M. FLEITER Mme FRON CHABOUIS Mme MANGIONE Mme TILOTTA
	PROFESSEURS ÉMÉRITES	M. BÉRENHOLC Mme BRION M. LASFARGUES M. LAUTROU M. LEVY	M. PELLAT M. PIERRISNARD M. SAFFAR Mme WOLIKOW
Mise à jour le 06 septembre 2019			



## Remerciements

---

**À M. le Professeur Louis Maman**

*Docteur en Chirurgie dentaire*

*Spécialiste qualifié en Chirurgie orale*

*Docteur en Sciences odontologiques*

*Habilité à Diriger des Recherches*

*Professeur des Universités, Faculté de Chirurgie dentaire Paris Descartes*

*Praticien Hospitalier, Assistance Publique-Hôpitaux de Paris*

*Doyen de la Faculté de Chirurgie dentaire Paris Descartes*

Je vous remercie de l'honneur que vous me faites en acceptant de présider le jury de cette thèse d'exercice. Ces deux années passées à Charles Foix m'ont permis d'acquérir de nombreuses connaissances à la fois cliniques et théoriques, mais surtout d'évoluer sur le plan personnel. Vous avez su me conseiller et me pousser à découvrir d'autres horizons. Veuillez trouver ici la marque de mon respect le plus profond et de ma reconnaissance.





**À Mme le Docteur Ihsène Taïhi**

*Docteur en Chirurgie dentaire*

*Spécialiste qualifiée en Chirurgie orale*

*Ancien Interne des Hôpitaux*

*Docteur de l'Université Paris-Est*

*Maître de Conférences des Universités, Faculté de Chirurgie dentaire Paris Descartes*

*Praticien Hospitalier, Assistance Publique-Hôpitaux de Paris*

Je vous remercie de votre confiance en me faisant l'honneur d'accepter de diriger cette thèse. Vous avez su me soutenir durant ces années d'internat en étant à mon écoute et en m'apportant votre aide. Votre rigueur m'a poussée à donner le maximum de moi-même à la recherche de l'excellence. Vous trouverez ici l'expression de ma plus grande gratitude et de ma reconnaissance.



**À M. le Docteur Jean-François Nguyen**

*Docteur en Chirurgie dentaire*

*Ancien Interne des Hôpitaux*

*Docteur de l'Université Paris 13*

*Maître de Conférences des Universités, UFR d'Odontologie Paris Diderot*

*Praticien Hospitalier, Assistance Publique-Hôpitaux de Paris*

Je vous remercie de l'honneur que vous me faites en siégeant dans ce jury. Vous m'avez donné le plaisir de pratiquer la Prothèse. Votre patience et votre pédagogie sont des qualités incontestables qui font de votre enseignement une source de richesses. Veuillez trouver ici la marque de mon plus grand respect et de ma reconnaissance.



**À M. le Docteur Franck Denhez**

*Docteur en Chirurgie dentaire*

*Chirurgien-dentiste chef des services*

*Praticien certifié du Service de Santé des Armées*

*Chef de service de l'hôpital d'instruction des armées Percy*

Je vous remercie de l'honneur que vous me faites en siégeant dans ce jury. Vous m'avez donné l'opportunité de travailler à vos côtés tout en m'accordant votre confiance. Votre bienveillance m'a été d'une aide précieuse durant toute cette dernière année d'internat qui a été riche en expériences à la fois cliniques et humaines. Veuillez trouver ici l'expression de ma gratitude et de mon plus grand respect.



**À M. le Docteur Jean-Baptiste Souron**

*Docteur en Chirurgie dentaire*

*Docteur en Sciences biologiques*

Je vous remercie de l'honneur que vous me faites en acceptant de siéger dans ce jury. Travailler avec vous a été un réel plaisir. Votre enseignement m'a permis d'acquérir de nombreuses connaissances venant enrichir ma pratique. Veuillez trouver ici l'expression de ma reconnaissance et de mon plus grand respect.





À mes Parents, pour votre abnégation. Votre passé, votre parcours, et votre courage constituent une telle force, qui représente pour moi une source d'admiration quotidienne et qui me pousse à donner le meilleur de moi-même.

À cette *Étoile* partie trop tôt, qui j'en suis sûre veille chaque jour sur chacun de nous.

À Alexandre, *Alek*, pour ton soutien depuis mon premier jour de P1 jusqu'à aujourd'hui. Les années passant ont fait que nous nous sommes rapprochés. *Brotherhood, on se serre les coudes ! Et pour 100 ans encore !*

À mes Grands-parents, mes tantes, mes oncles, mes cousines et mes cousins pour votre aide et votre soutien.

À mes amis qui me suivent depuis le début de cette aventure et à mes piliers d'internat. Vous vous reconnaitrez ! 😊

Au Dr Narayan Venkatraman, chirurgien-dentiste de l'autre bout du monde, exercice privé-Bangalore, pour votre bienveillance et votre extrême gentillesse, me laissant utiliser votre cas clinique afin d'illustrer cette thèse.

Au Dr Pierre Zimmermann, Chirurgien-dentiste en chef, HIA Percy, pour m'avoir donné l'opportunité de vous assister et d'illustrer cette thèse au travers de votre cas clinique.

Grâce à vous, la rédaction de devis n'a plus de secret pour moi.

Au personnel des hôpitaux Rothschild, de la Pitié-Salpêtrière et Charles Foix qui ont été à la base de très belles rencontres.

À l'ensemble du personnel de l'HIA Percy, avec qui j'ai eu l'opportunité de travailler ou que j'ai pu croiser, pour cette dernière année d'internat qui n'aurait jamais été la même sans vous tous !

À tous ceux que j'ai rencontrés durant toutes ces années d'études et qui m'ont permis d'évoluer...



# Table des matières

---

<b>INTRODUCTION</b> .....	<b>3</b>
<b>1 : ANATOMIE ET PHYSIOLOGIE DU SINUS MAXILLAIRE</b> .....	<b>4</b>
1.1. ANATOMIE .....	4
1.1.1. <i>Os maxillaire et sinus maxillaire</i> .....	4
1.1.2. <i>Vascularisation du sinus maxillaire</i> .....	5
1.1.3. <i>Innervation</i> .....	7
1.2. EMBRYOLOGIE ET PNEUMATISATION DU SINUS MAXILLAIRE.....	7
1.3. MUQUEUSE SINUSIENNE (MEMBRANE DE SCHNEIDER) .....	8
1.4. PARTICULARITES ANATOMIQUES ET ANALYSE 3D PRE-INTERVENTIONNELLE .....	8
1.4.1. <i>Sinus osseux</i> .....	8
1.4.2. <i>Muqueuse sinusienne</i> .....	10
1.4.3. <i>Os résiduel sous sinusien</i> .....	12
<b>2 : TECHNIQUES CONVENTIONNELLES DES SOULEVES SINUSIENS ET OBSTACLES RENCONTRES</b> .....	<b>16</b>
2.1. HISTOIRE.....	16
2.2. MATERIAUX DE COMPLEMENT ET MEMBRANES .....	16
2.3. TECHNIQUES .....	17
2.3.1. <i>Abord latéral</i> .....	17
2.3.2. <i>Abord crestal</i> .....	19
2.4. COMPLICATIONS .....	20
2.4.1. <i>Complications per-opératoire</i> .....	20
2.4.2. <i>Complications post-opératoires</i> .....	22
<b>3 : APPROCHES MINIMALEMENT INVASIVES DES SOULEVES SINUSIENS</b> .....	<b>24</b>
3.1. INTERETS.....	24
3.2. METHODOLOGIE DE RECHERCHE .....	24
3.3. APPROCHES MINIMALEMENT INVASIVES DES SOULEVES SINUSIENS.....	26
3.3.1. <i>Séquences de forage</i> .....	26
3.3.2. <i>Pression hydraulique</i> .....	29
3.3.3. <i>Technique du ballonnet</i> .....	38
3.3.4. <i>Ingénierie tissulaire</i> .....	41
3.3.5. <i>Mini fenêtre</i> .....	48
3.3.6. <i>Chirurgie guidée</i> .....	51
<b>4 : ALTERNATIVES</b> .....	<b>54</b>

4.1. IMPLANTS COURTS .....	54
4.2. IMPLANTS ANGULES.....	54
4.3. IMPLANTS ZYGOMATIQUES.....	55
<b>5 : DISCUSSION.....</b>	<b>57</b>
<b>6 : CHOIX THERAPEUTIQUE .....</b>	<b>62</b>
<b>7 : CAS CLINIQUES .....</b>	<b>64</b>
7.1. CAS CLINIQUE 1 : SOULEVE SINUSIEN PAR VOIE LATERALE : ABORD PAR MINI FENETRE .....	64
7.2. CAS CLINIQUE 2 : SOULEVE SINUSIEN PAR VOIE CRESTALE : PRESSION HYDRAULIQUE PAR BIOMATERIAU .....	67
<b>CONCLUSION.....</b>	<b>71</b>
<b>BIBLIOGRAPHIE .....</b>	<b>72</b>
<b>TABLE DES FIGURES.....</b>	<b>80</b>
<b>TABLE DES TABLEAUX.....</b>	<b>82</b>
<b>ANNEXES.....</b>	<b>83</b>

# Introduction

---

Le secteur maxillaire postérieur constitue un site anatomique d'intérêt entre les spécialités ORL et l'odontologie. Cette zone est le siège de remodelage osseux physiologique et d'une pneumatisation permanents, pouvant aboutir à un volume osseux réduit compromettant la pose d'implants.

Afin d'augmenter ce volume osseux et permettre la pose des implants, la chirurgie par **soulevé du plancher sinusien** est l'un des moyens incontournables. Les techniques conventionnelles, dont les précurseurs sont Boyne et Tatum, sont les plus connues et reposent sur la réalisation d'un **abord par voie latérale** avec création d'une fenêtre osseuse. La principale complication est **la perforation de la membrane de Schneider** qui tapisse la paroi du sinus maxillaire, ce qui réduit le taux de succès implantaire. Le taux moyen de ces perforations est estimé selon une méta-analyse récente à 23,5 %<sup>1</sup>. Ceci est dû en grande partie à la complexité de l'anatomie du sinus. D'autres facteurs sont à considérer, telles que la procédure chirurgicale employée, l'expérience du praticien et l'analyse préalable des structures anatomiques en amont. Un **abord par voie crestale** avec un travail à l'aveugle a été proposé plus tard par Summers afin de réduire ces complications.

Actuellement, de nouvelles approches dites **minimalement invasives** ont vu le jour. Celles-ci sont très variées, utilisant des outils innovants comme le ballonnet, l'hydrogel, les systèmes de guidage, allant jusqu'à l'introduction récente de cellules souches et de facteurs de croissance. Aucune revue de la littérature n'a à notre connaissance permis d'évaluer réellement ces méthodes et leur bénéfice comparé aux techniques conventionnelles.

Cette thèse a pour objectif de faire une revue de la littérature récente sur ces différentes méthodes dites **minimalement invasives**, de les comparer aux méthodes conventionnelles afin de discuter leur bénéfice dans l'amélioration du taux de succès implantaire. Un arbre décisionnel sera proposé pour orienter le praticien sur les indications et le devenir de chacune de ces nouvelles méthodes.

Pour cela, un rappel sur le sinus maxillaire et son anatomie nous paraît important afin de comprendre la complexité de cette région et de définir la problématique de ce travail.

---

<sup>1</sup> Al-Dajani, « Incidence, risk factors, and complications of schneiderian membrane perforation in sinus lift surgery : a meta-analysis ».

# 1 : Anatomie et physiologie du sinus maxillaire

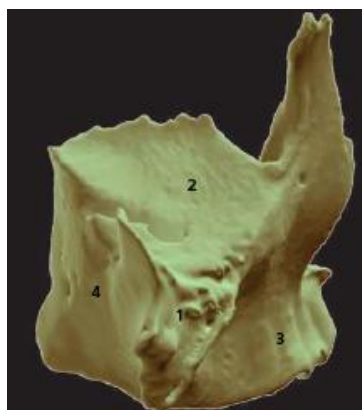
---

## 1.1. Anatomie

### 1.1.1. Os maxillaire et sinus maxillaire

Le **maxillaire** est l'os le plus volumineux du massif facial. Sa forme générale est celle d'une **pyramide** à 3 faces, à **base médiale** et **sommet latéral** (1) (Fig.1). Il se compose d'une face supérieure ou orbitaire (2), d'une face jugale ou antéro-latérale (3) et d'une face infratemporale ou postéro-latérale (4) (Fig. 1).

Figure 1 : Os maxillaire en vue latérale



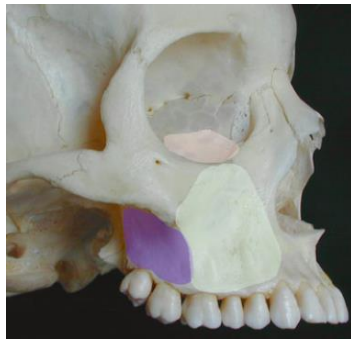
- |                         |
|-------------------------|
| 1 : Sommet              |
| 2 : Face orbitaire      |
| 3 : Face jugale         |
| 4 : Face infratemporale |

Source : Gaudy et Gorce, *Os maxillaire : morphologie et sinus maxillaire*, 2011.

La base médiale présente une large ouverture triangulaire constituant le **hiatus maxillaire**. Différentes structures osseuses s'y rejoignent afin de former la paroi latérale de la cavité nasale.

L'essentiel du volume de l'os maxillaire est occupé par une cavité pneumatique, appelée **sinus maxillaire**. De forme pyramidale à sommet latéral, qui suit l'anatomie de l'os maxillaire (Fig.2), le sinus maxillaire est en rapport direct avec la cavité nasale (méat moyen, au niveau de la paroi médiale du sinus) et indirectement avec la cavité orbitaire (toît du sinus) et la cavité buccale (plancher sinusien). La perméabilité du **méat moyen** est primordiale afin d'assurer son drainage (Fig.3)

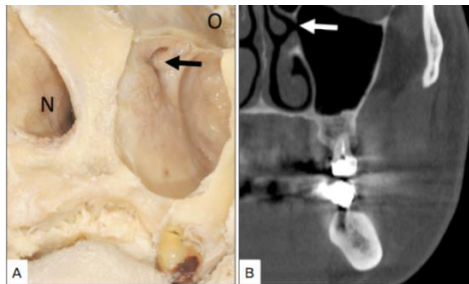
Figure 2 : Vue latérale de l'os maxillaire montrant les parois du sinus maxillaire



Rose : paroi supérieure du sinus maxillaire  
Jaune : paroi antérieure du sinus maxillaire  
Violet : paroi postérieure du sinus maxillaire

Source : Felizardo, *Anatomy and related pitfalls in sinus floor elevation*, 2015.

Figure 3 : Coupes frontales d'une pièce anatomique (cadavre humain) (A) et d'un CBCT (B) avec visualisation du méat moyen



O : cavité orbitaire  
N : cavité nasale  
Flèche : méat moyen

Source : Iwamaga et al., « Clinical anatomy of the maxillary sinus : application to the sinus floor augmentation », 2019.

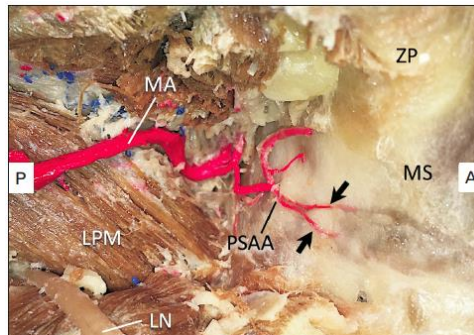
### 1.1.2. Vascularisation du sinus maxillaire

La vascularisation du sinus maxillaire est dépendante des branches de **l'artère maxillaire (branche terminale de la carotide externe)**. Elle se présente sous forme d'une anastomose de nombreuses artérioles provenant (Fig.4) :

- Des **artères alvéolaires supérieures postérieures** (à travers la tubérosité maxillaire).
- De **l'artère palatine descendante** (parois postérieure et médiale du sinus).
- De **l'artère sphéno-palatine** et de **l'artère infra-orbitaire** (paroi antérieure du sinus).
- De **l'artère nasale postéro-latérale (branche terminale de l'artère sphéno-palatine)** (paroi médiale).

Figure 4 : Vue latérale d'un maxillaire droit sur une pièce anatomique (cadavre humain)

Visualisation de l'artère alvéolaire supérieure postérieure (injectée en silicone rouge)



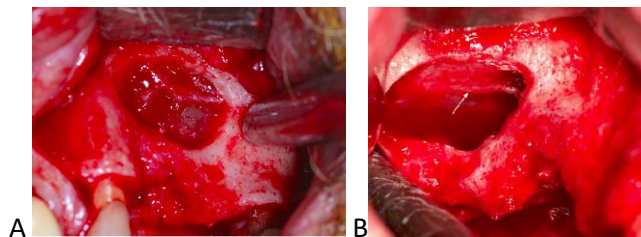
LN : nerf lingual ; LPM : muscle ptéridgien latéral ; MA : artère maxillaire ; PSAA : artère alvéolaire postéro-supérieure ; ZP : processus zgomatique flèches noires : pénétration des branches de la PSAA dans le mur osseux sinusien ; A : Antérieur, P : Postérieur

Source : Iwamaga et al., « Clinical anatomy of the maxillary sinus : application to sinus floor augmentation », 2019.

En chirurgie implantaire, le risque principal réside dans la situation de l'**artère alvéolo-antrale (AAA)**, issue de l'anastomose des **artères infra-orbitaire et alvéolaire postérieure supérieure**.

Son parcours se situe généralement au niveau de la **paroi latérale du sinus maxillaire** d'arrière en avant, puis entre la **paroi osseuse et la muqueuse sinusienne (les variabilités anatomiques seront discutées ultérieurement)** (Fig.5).

Figure 5 : Vue clinique du parours intraosseux de l'AAA dans le mur latéral du sinus (A) et dans l'épaisseur de la membrane de Schneider (B)



Source : Tourbah et Maarek, « Complication of maxillary sinus bone augmentation : prevention and management », 2015.

Le système veineux peut être unique en étant la continuité de la **veine sphénoopalatine**, qui elle même va rejoindre la veine maxillaire interne, ou se faire via trois plexus veineux : les plexus ptérygoïdes antérieur et postérieur et le plexus alvéolaire ; qui convergent d'une part vers la veine faciale et d'autre part vers la veine maxillaire.



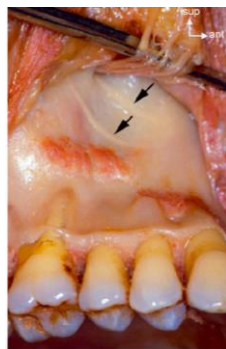
### 1.1.3. Innervation

L'innervation sensitive du sinus maxillaire est sous la dépendance du **nerf maxillaire V2**, branche du nerf trijumeau V, et de ses branches : le nerf alvéolaire postéro-supérieur, le nerf alvéolaire antéro-supérieur, le nerf infra-orbitaire et le nerf grand palatin.

L'innervation parasymphatique responsable des sécrétions de la muqueuse sinusienne est assurée par le **nerf grand pétreux**, branche du nerf facial VII. Au niveau du **toit du sinus**, le canal infra orbitaire permet le passage du **nerf infra-orbitaire** et de deux autres nerfs : le **nerf alvéolaire supérieur moyen**, inconstant, qui chemine le long de la paroi postérieure ou antéro latérale du sinus vers les prémolaires ; et le **nerf alvéolaire antéro-supérieur** innervant les incisives et canine, qui peut être lésé lors de chirurgie de soulevé sinusien par abord latéral, ou un Caldwell-Luc. (Fig 6)

Figure 6 : Vue anatomique de la fosse canine, paroi antérieure du sinus maxillaire

Passage des nerfs alvéolaire antéro-supérieur et supérieur moyen



Source : Felizardo, *Anatomy and related pitfalls in sinus floor elevation*, 2015.

## 1.2. Embryologie et pneumatisation du sinus maxillaire

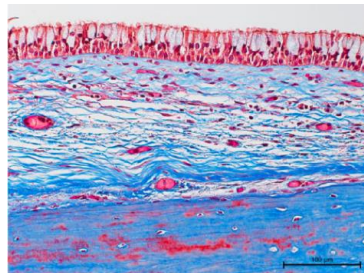
Le sinus maxillaire débute sa pneumatisation à la naissance, se présentant sous la forme **d'une rainure** s'étendant de part et d'autre des **cavités nasales**. Sa croissance se fait selon une phase rapide durant les 3 premières années de vie, puis une autre entre l'âge de 7 et 12 ans avec l'évolution des dents permanentes postérieures. La croissance devient alors plus lente jusqu'à l'âge adulte. Entre 9 et 12 ans, le plancher sinusien se situe au même niveau que celui des fosses nasales. Par la suite, avec l'éruption des dents permanentes postérieures et la pneumatisation, son niveau tend à s'abaisser.

Différents processus influencent le phénomène de pneumatisation, tels qu'une inflammation de la muqueuse sinusienne, une maladie parodontale ou l'avulsion de dents maxillaires, qui ont tendance à réduire l'épaisseur des murs osseux du sinus, et ainsi le volume osseux sous-sinusien. Ce phénomène est aggravé par la résorption centripète du maxillaire.

### 1.3. Muqueuse sinusienne (Membrane de Schneider)

La membrane sinusienne tapisse la **paroi interne du sinus maxillaire (Fig. 7)**. Elle est constituée de différentes couches, dont un revêtement épithélial cylindrique cilié du côté interne, une lamina propria hautement vascularisée et un périoste du côté osseux contenant les cellules ostéoprogénitrices. Elle joue un rôle principal dans le **remodelage osseux** après un soulèvement sinusien par la présence de **cellules ostéoprogénitrices** qui favoriseraient la formation osseuse <sup>2</sup>. Son intégrité constitue également un environnement favorable à la stabilité et à la maturation du matériau de comblement.

Figure 7 : Coupe histologique de la membrane de Schneider



Source : Insua et al., « Accuracy of Schneiderian membrane thickness : a cone-beam computed tomography analysis with histological validation », 2017.

### 1.4. Particularités anatomiques et analyse 3D pré-interventionnelle

Avant toute intervention sur le sinus maxillaire, et plus particulièrement à visée implantaire, il convient d'identifier les particularités anatomiques afin de planifier l'acte chirurgical et d'éviter les pièges qui peuvent mener à un échec chirurgical et implantaire. La **radiographie panoramique dentaire** donne une première vue d'ensemble des arcades maxillaires et mandibulaire, des volumes osseux et sinusiens. L'imagerie tridimensionnelle, telle que le *cone beam computed tomography (CBCT)*, permet une analyse plus précise de l'anatomie sinusienne afin de choisir la technique chirurgicale la plus adaptée à la situation clinique. Pour cela, plusieurs éléments seront systématiquement analysés :

#### 1.4.1. Sinus osseux

##### 1.4.1.1. Volume sinusien et parois osseuses

Son volume moyen à l'âge adulte est de **15cm<sup>3</sup>**. Il varie selon ses rapports avec les autres os de la face et le volume de l'os maxillaire lui-même. Son augmentation est en rapport avec le mode de pneumatisation associée ou non à la perte des dents.

---

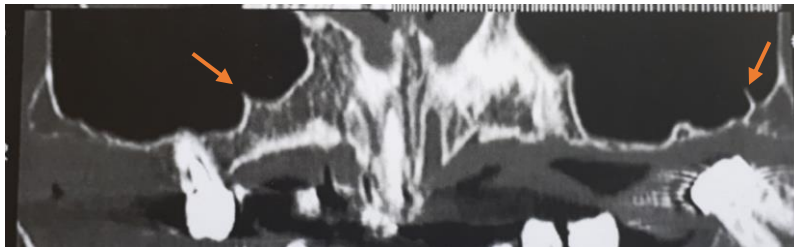
<sup>2</sup> Srouji et al., « The schneiderian membrane contains osteoprogenitor cells : in vivo and in vitro study ».

En effet, une **pneumatisation avancée** engendre une **augmentation du volume** sinusien et un **amincissement** des murs osseux. À l'inverse, un **épaississement** des parois osseuses peut être observé en cas d'**inflammation muqueuse** lors d'une sinusite chronique et tend à **diminuer le volume** sinusien. L'appréciation du volume sinusien et des parois osseuses permet d'estimer :

- le **volume de matériau de comblement à apporter**
- le **risque de perforation de la membrane (parois fines ou morphologie irrégulière du plancher sinusien).**

#### 1.4.1.2. Septa osseux

Figure 8 : Vue frontale d'un CBCT : septa sinusiens gauche et droit



Source : Auteur, 2019.

Deux types de septa peuvent être distingués :

Les **septa primaires** qui se situent entre les racines de la 2<sup>ème</sup> prémolaire et celles de la 1<sup>ère</sup> molaire ; entre les racines de la 1<sup>ère</sup> et la 2<sup>ème</sup> molaires ou en distal de la 3<sup>ème</sup> molaire.

Les **septa secondaires** qui sont liés à la pneumatisation du sinus maxillaire suite à des extractions.

La taille moyenne d'un septum osseux est de  $7,3 \pm 5,08$  mm avec un maximum de 36 mm. En cas de septum volumineux, la division du sinus peut être partielle voire complète.

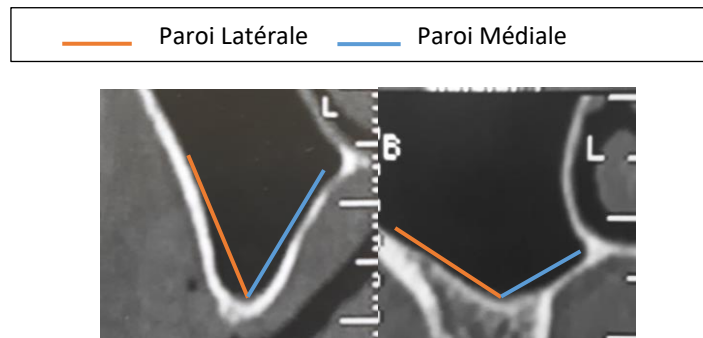
La présence de **septa osseux** (Fig.8) peut être à l'origine de **perforation de la membrane sinusienne** ou constituer un **obstacle à la luxation de la fenêtre latérale** lors de soulèvement sinusien. Dans ce cas, il faudra réaliser 2 fenêtres ou 2 abords par voie crestale de part et d'autre du septum, selon la hauteur osseuse résiduelle.

#### 1.4.1.3. Géométrie

L'analyse géométrique du sinus maxillaire est indispensable avant toute chirurgie (facilement visualisables sur les coupes frontales en CBCT).

L'angle formé entre la paroi médiale et la paroi latérale est un facteur prédictif du risque de perforation de la membrane sinusienne lors d'un abord par voie latérale (Fig.9).

Figure 9 : Comparaison de l'angulation du sinus en secteur prémolaire et molaire (coupes frontales CBCT)



Source : Auteur, 2019.

Plus celui-ci est ouvert et moins le risque de perforation est important. Un sinus large sera plus favorable à un abord par voie latérale et un sinus étroit à un abord par voie crestale (Tab.1).

Tableau 1 : Taux de perforation selon l'angle entre les parois vestibulaire et palatine

Angle entre les parois latérale et médiale (°)	< 30°	Entre 30° et 60°	> 60°
Taux de perforation (%)	37,5 %	28,5 %	0 %

Source : Cho et al., « Influence of anatomy on schneiderian membrane perforations during sinus elevation surgery : three-dimensional analysis », 2001.

#### 1.4.1.4. Méats

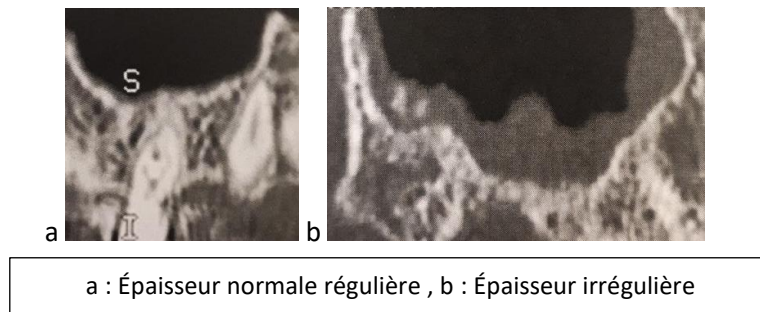
La présence, la situation des méats doit être identifiée afin de limiter les complications post-opératoires telles qu'une altération du drainage sinusien due à l'obstruction d'un méat par soulèvement de la muqueuse sinusienne, notamment le méat moyen.

### 1.4.2. Muqueuse sinusienne

#### 1.4.2.1. Épaisseur et morphologie de la membrane de Schneider

**L'épaisseur et la morphologie de la muqueuse sinusienne** sont analysées afin de prévenir les risques d'obturation du méat moyen lors des chirurgies. Son épaisseur peut être régulière ou irrégulière (0,13 mm et 0,5 mm en moyenne) (Fig.10). Un épaissement de la membrane peut être lié à des processus inflammatoires, allergiques ou à des pathologies infectieuses d'origine dentaire. Cet épaissement peut parfois aboutir au comblement du sinus maxillaire pouvant donner une **obstruction du méat moyen**. Dans ces cas là, **la chirurgie de soulevé sinusien est contre-indiquée**.

Figure 10 : Morphologie de la membrane de Schneider (coupes frontales de CBCT)



Source : Auteur, 2019.

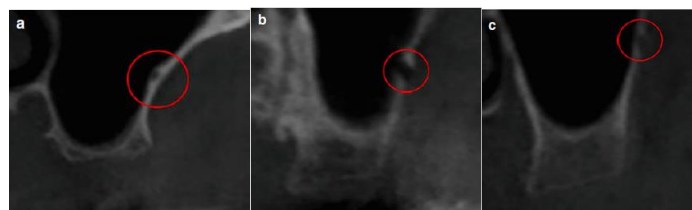
#### 1.4.2.2. Vascularisation

L'identification et le parcours des **artères infra-orbitaire, latéro-postérieure nasale et AAA** permet d'anticiper la réalisation de la fenêtre osseuse afin de réduire le risque d'hémorragie. L'**AAA** est recherchée sur les **coupes axiales et frontales**. Son diamètre moyen est compris entre 0,9 et 1,30 mm. Le risque d'hémorragie est majoré lorsque son diamètre est supérieur à 2mm. Lorsque celui-ci est inférieur à 2mm, l'arrêt du saignement peut être spontané.

En coupe frontale, elle apparaîtra sous la forme d'un **cercle** ou d'un **oval radioclaire** compris totalement ou partiellement dans l'épaisseur de la paroi maxillaire. L'**AAA** peut se situer :

- entre la paroi osseuse et la membrane de Schneider (Fig.11a)
- à l'intérieure de la paroi osseuse (Fig.11b)
- à l'extérieur de la paroi osseuse (Fig.11c)
- dans l'épaisseur de la membrane sinusienne, et ne sera donc pas visible

Figure 11 : Coupe frontale d'un CBCT avec vue de l'AAA (cercle rouge)



Source : Nasseh et Younes, « Clinical and assessment and planing sinus floor elevation », 2015.

Le canal de l'AAA se situe en moyenne à 16,4 mm au dessus du rebord alvéolaire, mais sa position verticale varie selon la pneumatisation du sinus et l'ancienneté de l'édentement. Plus ce dernier est ancien, plus sa situation sera coronaire.

### 1.4.2.3. Polypes

Ces lésions sont généralement asymptomatiques et de découverte fortuite à la radiographie, sous forme de dôme radio opaque. De croissance lente, l'intégrité muqueuse et corticale est conservée. Dans la plupart des cas, aucun traitement n'est nécessaire et la guérison est spontanée. Le polype pourra également être éliminé par voie endoscopique durant la chirurgie de soulèvement sinusien.

### 1.4.3. Os résiduel sous sinusien

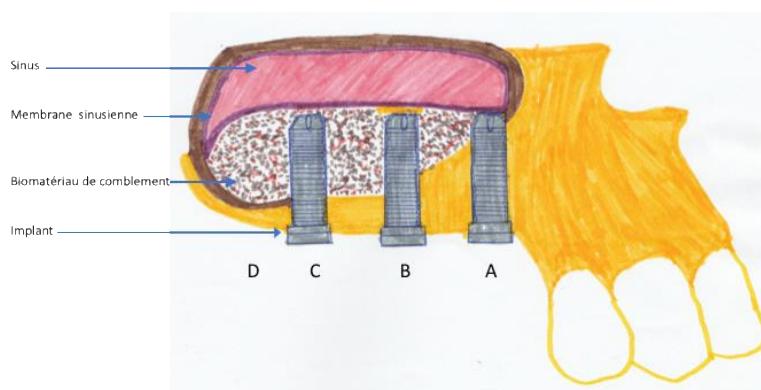
#### 1.4.3.1. Volume osseux résiduel

La **hauteur osseuse résiduelle (HOR)** et la **largeur de la crête osseuse (LdC)** sont des facteurs très importants à analyser car ils impactent directement le choix de la technique chirurgicale de soulèvement sinusien. En effet, selon Pjetursson et al.<sup>3</sup> (2009), le taux de survie implantaire augmente (environ 96 %) lorsque la HOR  $\geq$  5 mm, et diminue (85,7 %) pour une HOR  $<$  4 mm. Des résultats similaires ont été mis en évidence par d'autres études, avec un taux de survie implantaire de 91,3 % pour des sites avec une HOR  $<$  4 mm, de 90 % lorsque la HOR est comprise entre 4 mm et 5 mm, et de 100% pour des sites présentant une HOR  $>$  5 mm.

Pour cela, plusieurs auteurs ont tenté d'établir des classifications, prenant en compte la HOR principalement, afin d'orienter vers la technique la plus adaptée de soulèvement sinusien selon la situation clinique. Nous citons les deux principales classifications :

La classification de Jensen (1999) prend en compte la HOR sans considération de la LdC (Fig.12).

Figure 12 : Schéma de la classification de Jensen 1999



Source : Auteur, 2019.

<sup>3</sup> Pjetursson et al., « Maxillary sinus floor elevation using the (transalveolar) osteotome technique with or without grafting material. part i : implant survival and patients' perception ».

Tableau 2 : Classification de Jensen

	HOR (mm)	Technique opératoire
Classe A	≥ 10	pas de soulevé sinusien
Classe B	≥ 7-9	soulevé sinusien par voie crestale
Classe C	4-6	soulevé sinusien par abord latéral avec matériau de comblement
Classe D	1-3	soulevé sinusien par abord latéral associé à une greffe osseuse autogène

Source : Jensen et al., « Report of the sinus consensus conference of 1996 », 1998.

Dans cette classification, l'abord par voie latérale ou crestale dépend essentiellement de la HOR (Tab.2). Si la HOR est < 5mm, ceci nécessitera un soulevé sinusien par voie latérale.

La **classification de Chiapasco**<sup>4</sup> (2008), plus récente, prend en considération 3 facteurs : la **HOR** sous sinusienne, la **LdC**, et le **rapport inter-arcade** correspondant à l'espace prothétique (Tab.3).

Tableau 3 : Classification de Chiapasco 2008

	HOR (mm)	LdC (mm)	Atrophie verticale	Atrophie horizontale	Technique chirurgicale
Classe A	4 à 8 mm	≥ 5 mm	non	non	Soulevé sinusien par voie crestale avec pose d'implant simultanée
Classe B	4 à 8 mm	< 5mm	non	oui	Soulevé sinusien par voie crestale associé à une greffe osseuse en onlay
Classe C	< 4mm	≥ 5 mm	non	non	Soulevé sinusien par voie latérale et pose d'implant retardée
Classe D	< 4mm	< 5mm	non	oui	Soulevé sinusien par voie latérale associé à une greffe osseuse vestibulaire en onlay
Classe E	Même caractéristiques que la classe A, avec augmentation de la hauteur inter-arcade				Soulevé sinusien par voie crestale associé à une greffe osseuse en onlay verticale

<sup>4</sup> Chiapasco, Zaniboni, et Rimondini, « Dental implants placed in grafted maxillary sinuses : a retrospective analysis of clinical outcome according to the initial clinical situation and a proposal of defect classification ».

Classe F	Même caractéristiques que la classe B, avec augmentation de la hauteur inter-arcade	Soulevé sinusien associé à une greffe osseuse en onlay vestibulaire et verticale
Classe G	Même caractéristiques que la classe C, avec augmentation de la hauteur inter-arcade	Soulevé sinusien par voie latérale associé à une greffe osseuse en onlay verticale
Classe H	Même caractéristiques que la classe D, avec augmentation de la hauteur inter-arcade	Soulevé sinusien associé à une greffe osseuse en onlay vestibulaire et verticale
Classe I	Atrophie tridimensionnelle sévère, avec augmentation de l'espace inter-arcade, atrophie horizontale, rétrusion maxillaire (sens sagittal)	Chirurgie orthognatique associée à un comblement sinusien et greffe osseuse en onlay vestibulaire et verticale

Source : Chiapasco et al., « Dental implants placed in grafted maxillary sinuses : a retrospective analysis of clinical outcome according to the initial clinical situation and a proposal of defect classification », 2008.

Dans leur classification Chiapasco et al. <sup>5</sup>, fixent de façon arbitraire la limite à 4 mm. Lorsque cette HOR est > 4mm, associée à une LdC suffisante (Classes A, B et E) et à un os de bonne qualité, l'abord par voie crestale est indiqué et la stabilité primaire des implants est obtenue.

L'approche par voie latérale est surtout recommandée lorsque la HOR est < 4 mm ou que l'augmentation osseuse doit être > 5 mm, car le risque de perforation de membrane par voie crestale est augmentée <sup>6</sup> (Classes C, D, G, H et I). Pour la classe F, le soulevé sinusien se fait par voie latérale car une diminution de la hauteur inter-arcade est nécessaire par greffe osseuse en onlay.

Cependant, pour la majorité des auteurs cette limite de choix entre la voie crestale et latérale, se situe à 5 mm, comme le montre la revue de Starch-Jensen et Jensen <sup>7</sup> de 2017, sans qu'il n'y ait de consensus.

#### 1.4.3.2. Qualité de l'os résiduel

La **quantité et la qualité (densité) osseuse** devront être appréciées lors de l'analyse radiologique, car ils conditionnent le succès implantaire. La classification la plus utilisée concernant la qualité osseuse

<sup>5</sup> Chiapasco, Zaniboni, et Rimondini.

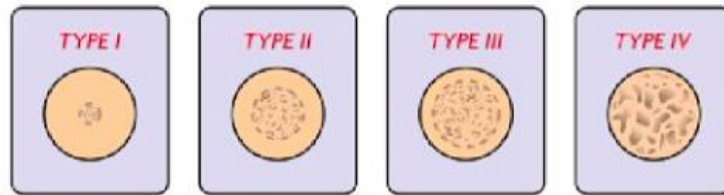
<sup>6</sup> Pjetursson et al., « Maxillary sinus floor elevation using the (transalveolar) osteotome technique with or without grafting material. part i : implant survival and patients' perception ».

<sup>7</sup> Starch-Jensen et Jensen, « Maxillary sinus floor augmentation : a review of selected treatment modalities », 2017.



est celle de Lekholm et Zarb (1985) (Fig.13). Elle prend en considération **la densité et la trabéculatation de l'os cortical et de l'os spongieux**, ainsi que leur rapport.

Figure 13 : Schéma des densités osseuses selon Lekholm et Zarb



Source : Davarpanah et al., *Manuel d'implantologie clinique*, 1999.

-**Type I** : os presque entièrement composé d'os cortical, forte densité osseuse

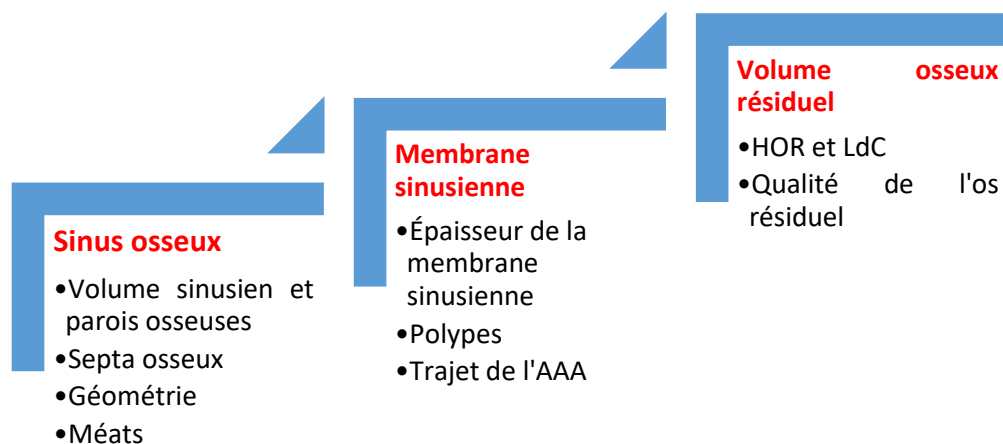
-**Type II** : os cortical assez large entourant un os spongieux assez dense

-**Type III** : os cortical fin entourant un os spongieux assez dense

-**Type IV** : os cortical fin entourant un os spongieux très poreux

Au niveau **maxillaire postérieure**, l'os est essentiellement de **type III ou IV**. Une densité osseuse faible est associée à un risque d'échec implantaire plus élevé.

Points essentiels à analyser avant toute chirurgie de soulèvement sinusien :



Après avoir discuté des particularités anatomiques, nous pouvons retenir que la réhabilitation implantaire en secteur maxillaire postérieur peut être compliquée en raison d'un déficit osseux dans cette zone anatomique.

## 2 : Techniques conventionnelles des soulevés sinusiers et obstacles rencontrés

---

### 2.1. Histoire

Le **soulevé sinusien** peut s'effectuer selon 2 abords principaux : la **voie latérale** et la **voie crestale**.

L'abord par voie latérale, a été décrit pour la première fois par Tatum en 1976 et publié par Boyne et James en 1980, avec l'utilisation d'os autogène comme matériaux de comblement. Plus tard, en 1994, Summers décrit une autre méthode par abord crestal, appelée « technique de l'ostéotome » par l'utilisation d'ostéotomes de diamètres différents permettant une approche plus simple et moins invasive avec la pose simultanée de l'implant.

Le choix d'une voie d'abord sinusien ou d'une autre se fera en fonction de plusieurs facteurs, parmi lesquels nous retrouvons principalement le volume osseux résiduel (comprenant la HOR et la LdC), comme le montre la classification récente de Chiapasco <sup>8</sup> (Cf. chapitre 1.4.3.1. *Volume osseux résiduel*). Dans les deux techniques, l'objectif étant d'obtenir une régénération osseuse guidée (ROG), les auteurs utilisent classiquement un matériau de comblement et une membrane qui favoriseraient cette augmentation osseuse. Un récapitulatif des différents matériaux et membranes utilisés en régénération osseuse dans la région postérieure maxillaire sera abordé dans cette partie afin de mieux appréhender la problématique.

### 2.2. Matériaux de comblement et membranes

Ces matériaux de comblement, comme pour toute chirurgie basée sur la ROG, doivent être : biocompatibles, ostéo-inducteurs, ostéoconducteurs, bioactifs, biorésorbables, sans risque de transmission d'infection, faciles à manipuler et à stabiliser et peu onéreux.

Selon leur origine, les biomatériaux sont classés en quatre grandes catégories (voir l'annexe 2) :

- Autogène : le greffon est prélevé directement sur l'individu receveur.
- Allogène : le greffon est issu d'un individu de la même espèce que le receveur.
- Xénogène : le greffon est issu d'un individu appartenant à une espèce différente de celle du receveur.
- Alloplastique : le greffon est d'origine synthétique.

---

<sup>8</sup> Chiapasco, Zaniboni, et Rimondini, « Dental implants placed in grafted maxillary sinuses : a retrospective analysis of clinical outcome according to the initial clinical situation and a proposal of defect classification ».

**L'os autogène** reste le **gold standard** en chirurgie pré-implantaire pour sa compatibilité, pour ses propriétés ostéogéniques, ostéoinductrices et ostéoconductrices. Cependant, les substituts osseux allogéniques, xénogènes ou alloplastiques tendent à le remplacer, car ils permettent de limiter la morbidité du site donneur, une altération esthétique (prélèvement mentonnier) ou une atteinte neurologique (prélèvement ramique ou pariétal). Par ailleurs, l'utilisation d'os autogène présente d'autres inconvénients, tels que des taux de résorption non prédictibles (>40 % à 6 mois) et relativement rapides, ne permettant pas un maintien du volume osseux souhaité. De même, les taux de survie implantaire sont inférieurs lorsque le soulevé sinusien est réalisé avec de l'os autogène (88,9 %), comparé à l'utilisation de substitut osseux (96,1 %) <sup>9</sup>.

**L'os xénogène d'origine bovine** est le plus utilisé car il est considéré comme fiable pour les soulevés sinusiens. Le taux de formation osseuse est d'environ 28,35 % à 8 mois, et de 38 % à 11 mois. Le taux moyen de résorption des particules d'os xénogène est de 28,7 % à 12 mois. Bien que sa résorption soit lente, les taux de survie implantaire sont élevés, de 96,3 % à 3 ans, et de 91 % à 5ans.

A ces matériaux de comblement, peuvent être ajoutés des membranes permettant leur stabilisation et limitant l'invasion du matériau par les tissus mous, ce qui favorisera la formation de tissu osseux.

En chirurgie pré-implantaire, divers types de membranes sont utilisées. Elles peuvent être résorbables ou non, et sont dans la grande majorité d'origine synthétique (voir l'annexe 3) :

- Membranes résorbables, évitent la réintervention : collagène (origine porcine ou bovine) et polymères (synthétique)
- Membranes non résorbables, nécessitent une réintervention pour leur dépose, d'origine synthétique : e-PTFE, d-PTFE, PTFE renforcée en titane et les membranes de titane

Les **membranes de collagène** sont considérées comme idéales pour leurs propriétés biologiques.

Les membranes non résorbables sont plus utilisées pour les augmentations latérales et verticales de crêtes. Leur rigidité permet un meilleur maintien de l'espace pour le matériau de comblement.

## 2.3. Techniques

### 2.3.1. Abord latéral

Lorsque l'indication d'un soulevé sinusien par abord latéral est posée, le patient est informé oralement et par écrit du déroulé de l'intervention et des risques inhérents à la chirurgie. Selon les

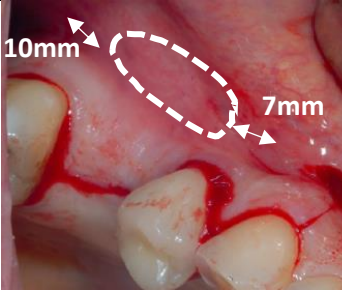
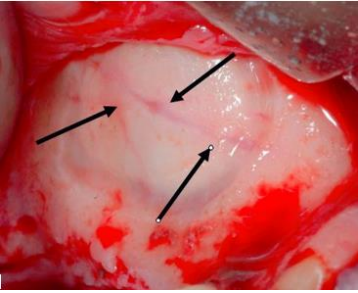
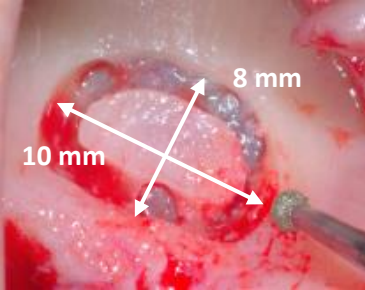
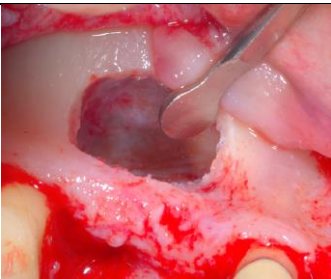
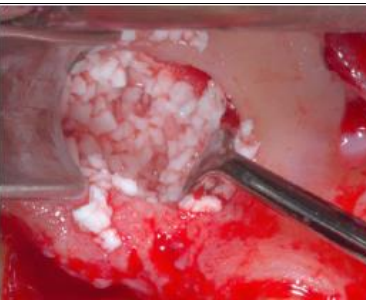
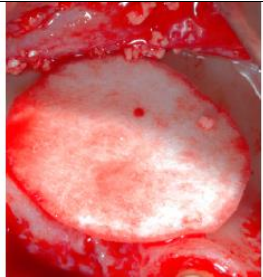
---

<sup>9</sup> Del Fabbro, Rosano, et Taschieri, « Implant survival rates after maxillary sinus augmentation ».

recommandations de l'ANSM de 2011, une antibioprophylaxie est prescrite : 2 g d'amoxicilline, ou 600 mg de clyndamicine en cas d'allergie aux pénicillines, dans l'heure précédant l'intervention.

Le **gain osseux** moyen de cette technique est  $\geq 10 \text{ mm}$ <sup>10</sup>. (Fig.14)

Figure 14 : Protocole opératoire du soulevé sinusien par voie latérale

		
<p><b>1- Anesthésie et tracé d'incision</b></p> <ul style="list-style-type: none"> <li>-Anesthésie tubérositaire haute et para apicale, avec rappel palatin.</li> <li>-Prévisualiser la fenêtre osseuse.</li> <li>-<b>Décharge mésiale et ± distal</b></li> </ul>	<p><b>2-Soulevé du lambeau</b></p> <ul style="list-style-type: none"> <li>-Levé du lambeau de <b>pleine épaisseur et au-delà de la ligne muco-gingivale.</b></li> <li>-<b>AAA</b> parfois visible à ce stade</li> </ul>	<p><b>3-Ostéotomie</b></p> <ul style="list-style-type: none"> <li>- <b>Fenêtre osseuse</b> : limites antérieure et inférieure à 2 mm en retrait du plancher sinusien et de la paroi antérieure.</li> <li>- Membrane d'apparence bleutée.</li> </ul>
		
<p><b>4-Décollement de la muqueuse</b></p> <ul style="list-style-type: none"> <li>- Amorcé au piezotome, et terminé avec des curettes manuelles.</li> </ul>	<p><b>5-Comblement du sinus</b></p> <ul style="list-style-type: none"> <li>-Mise en place de l'arrière vers l'avant en tassant vers le bas et l'avant, en évitant la création de lacune au sein du matériau.</li> </ul>	<p><b>6-Mise en place de la membrane</b></p> <ul style="list-style-type: none"> <li>-Une membrane peut être placée au contact de la fenêtre vestibulaire.</li> <li>-Fermeture du site.</li> </ul>

Source : Seban et Bonnaud, *Pratique clinique des greffes osseuses et implants*, 2012.

La fenêtre osseuse peut être réalisée à la turbine avec une fraise boule diamantée de 2 mm de diamètre, à la pièce à main chirurgicale avec fraise boule en carbure en tungstène de 2 mm de diamètre ou au piezotome, qui permet une découpe des tissus minéralisés par ultrasons en étant atraumatique

<sup>10</sup> Zitzmann et Schärer, « Sinus elevation procedures in the resorbed posterior maxilla. comparison of the crestal and lateral approaches ».

vis à vis des tissus mous. Il s'agit là d'une alternative à l'emploi d'instruments rotatifs qui majorent le risque de lésions de la membrane sinusienne et des autres structures voisines comme l'AAA.

### 2.3.2. Abord crestal

La technique par voie crestale est également appelée technique de l'ostéotome. Elle consiste à utiliser des **ostéotomes** de profils et de diamètres variables. Ils peuvent être à extrémité concave, convexe ou conique. Le **gain osseux** moyen est de **3 à 4 mm** <sup>11</sup>.

Cette alternative à la voie latérale a pour objectif de réduire les complications dues à la perforation de la membrane sinusienne, d'**augmenter la stabilité primaire des implants** en secteur postérieur maxillaire, où l'os est en général de type III ou IV, par **compression du tissu osseux**. Ceci permet d'augmenter sa densité et la mise en place immédiate d'implant.

Technique chirurgicale (Fig.15) :

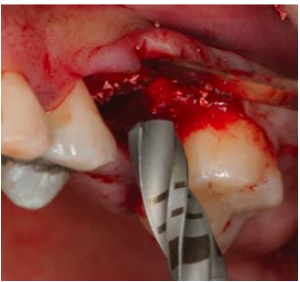
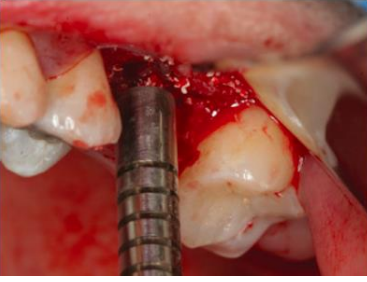

**1-La détermination du site et la séquence de l'ostéotomie** est issue de l'analyse préalable des examens radiologiques tridimensionnels. Les mesures sont reportées sur la muqueuse à l'aide d'une sonde parodontale.

#### **2-Anesthésie et tracé d'incision**

Anesthésie (idem que chapitre 2.3.1) et incision crestale au niveau de la crête édentée + intra sulculaire au niveau des dents bordant l'édentement, avec ou sans décharges verticales.

#### **3- Levée du lambeau de pleine épaisseur.**

Figure 15 : Soulevé sinusien selon la technique de Summers

		
<p>-Préparation du <b>site implantaire</b>.</p>	<p>-<b>Efraction</b> du plancher sinusien à l'<b>ostéotome</b> et insertion du biomatériau. -<b>Soulevé</b> du plancher sinusien.</p>	<p>-Mise en place de l'<b>implant</b>. -Radiographie de contrôle.</p>

Source : Kao, *Clinical maxillary sinus elevation surgery*, 2014.

<sup>11</sup> Asmael, « Is antral membrane balloon elevation truly minimally invasive technique in sinus floor elevation surgery ? a systematic review ».

**4- Ostéotomie** : Préparation du site implantaire à l'aide de forets de diamètre **inférieur** à celui de l'implant et en restant à **1 mm du plancher sinusien** (Fig.15)

-**Effraction de la corticale sinusienne** avec un **ostéotome** de diamètre inférieur à celui du foret qui a permis la préparation du site implantaire afin d'éviter son élargissement. Le passage du **foret terminal** correspondant au **diamètre de l'implant** permet de finir la préparation du site implantaire sans franchir sa partie apicale.

#### **5- Pose d'implant et comblement sinusien :**

L'implant est ensuite mis en place avec au préalable l'insertion de biomatériaux ou non.

## **2.4. Complications**

Les complications peuvent avoir lieu en per-opératoire ou en post-opératoire. Il conviendra de réaliser une analyse précise de l'anatomie sinusienne et d'en identifier les obstacles afin d'appréhender au mieux les risques de complications.

### **2.4.1. Complications per-opératoire**

#### **2.4.1.1. Perforation de la membrane de Schneider**

La perforation de la membrane de Schneider est la complication la plus fréquente, avec une incidence de 8,6 % à 59,8 %<sup>12 13</sup> (Fig.16).

Elle est souvent associée aux facteurs de risque anatomiques (cités en paragraphe *1.4 Particularités anatomiques et analyse 3D pré-interventionnelle*) ou liés à l'opérateur :

- ostéotomie insuffisante, entravant l'utilisation de curettes**
- pression trop importante de l'opérateur pendant l'ostéotomie et/ou le décollement de la membrane.**

Avec la technique de l'ostéotome le taux moyen de perforations de membrane est de 3,8 %<sup>14</sup>. Il est plus élevé lorsque l'abord se fait par voie latérale, avec une moyenne de 18,3 %<sup>15</sup>.

---

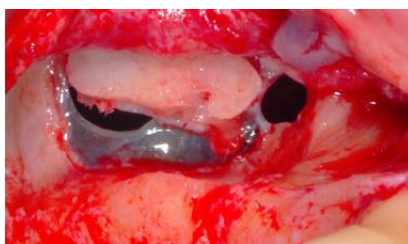<sup>12</sup> Ramanauskaitė et al., « Effects of clinical local factors on thickness and morphology of schneiderian membrane : a retrospective clinical study ».

<sup>13</sup> Schwarz et al., « Risk factors of membrane perforation and postoperative complications in sinus floor elevation surgery : review of 407 augmentation procedures ».

<sup>14</sup> Tan et al., « A systematic review of the success of sinus floor elevation and survival of implants inserted in combination with sinus floor elevation part II : transalveolar technique ».

<sup>15</sup> Tükel et Tatli, « Risk factors and clinical outcomes of sinus membrane perforation during lateral window sinus lifting : analysis of 120 patients ».

Figure 16 : Double perforation de la membrane de Schneider lors de l'ostéotomie du volet osseux



Source : Seban et Bonnaud, *Pratique clinique des greffes osseuses et implants*, 2012.

#### 2.4.1.2. Hémorragie

La **lésion de l'AAA** est la **seconde complication la plus fréquente** <sup>16</sup>. Sa section lors de la chirurgie se manifestera par un saignement pulsatile. Le risque d'hémorragie est d'environ 57 % lorsque le diamètre de l'artère est compris entre 1 et 2 mm.

L'hémorragie peut également provenir de l'os trabéculaire dans le cas d'une paroi latérale épaisse. Le saignement est généralement faible et peut être contrôlé par les vasoconstricteurs contenus dans les solutions anesthésiques.

#### 2.4.1.3. Fracture de la table osseuse vestibulaire

La table osseuse vestibulaire est fragilisée lors de la réalisation de la fenêtre latérale et de la préparation du site implantaire. La mise en place de l'implant peut alors provoquer une fracture de la table osseuse, souvent verticale et non déplacée avec maintien de sa stabilité.

Dans d'autres cas, le fragment peut être mobile. Il est alors nécessaire de reporter la pose d'implant avec mise en place de biomatériaux afin de permettre la cicatrisation du site.

#### 2.4.1.4. Absence de stabilité primaire

Un forage trop important du site implantaire peut être à l'origine d'une faible stabilité primaire et engendrer l'absence d'ostéointégration. La pose de l'implant devra donc être reportée.

Lors d'un abord par voie crestale, l'utilisation d'ostéotomes permet d'augmenter la densité osseuse par compaction latérale et d'améliorer la stabilité primaire de l'implant, particulièrement en cas d'os de faible densité (Cf. classification Lekholm et Zarb).

---

<sup>16</sup> Rahpeyma et Khajehahmadi, « Open sinus lift surgery and the importance of preoperative cone-beam computed tomography scan : a review ».

#### 2.4.1.5. Lésion du nerf infra-orbitaire

Certains rameaux du nerf infra-orbitaire cheminent dans la région naso-labiale et peuvent être lésés lors d'une **incision** haute dans la région canine ou par décollement du périoste jusqu'au foramen infra orbitaire, voire par l'utilisation d'écarteurs. En région canine, le trait d'incision devra être oblique vers l'avant et non vertical afin de ne pas léser ces fibres nerveuses. Le décollement du lambeau se fera de pleine épaisseur et l'écarteur devra rester au contact osseux.

#### 2.4.1.6. Projection d'implant dans le sinus

Elle survient habituellement dans les cas de mise en place d'implant simultanément au soulevé sinusien et peut être due à :

- L'absence de stabilité primaire en rapport avec une HOR insuffisante.
- Une mauvaise orientation de l'axe implantaire.

#### 2.4.1.7. Projection de matériaux dans le sinus

La projection de matériaux de comblement dans le sinus peut être liée à une perforation de la membrane de Schneider en per opératoire non repérée par le praticien ou en exerçant une force excessive lors de la mise en place du matériau. Ceci pourrait entraver le drainage sinusien par l'interposition de particules de matériau au niveau du méat moyen, notamment si l'augmentation sinusienne est supérieure à 16 mm (situation souvent rencontrée si la situation anatomique du méat moyen est à moins de 20 mm du plancher sinusien). Des complications tardives peuvent apparaître, tel qu'une sinusite chronique, ou plus grave avec une thrombose du sinus caverneux.

### 2.4.2. Complications post-opératoires

#### 2.4.2.1. Complications hémorragiques

Une hémorragie post-opératoire peut avoir lieu en cas de :

- Perforation de la membrane de Schneider.
- Lésion d'une artère intra-osseuse de diamètre supérieur à 1,5 mm.

Le drainage se fait alors par voie nasale sous forme **d'épitaix** de quelques heures à quelques jours en post-opératoire. Le saignement étant rarement abondant, une ré-intervention par voie endo-nasale n'est pas nécessaire, sauf en cas d'obstruction des méats, au risque d'une surinfection.

#### 2.4.2.2. Modification de la membrane sinusienne



L'élévation de la membrane de Schneider engendre un **traumatisme** qui peut se manifester par la formation de polypes, souvent liés à un **repliement de la muqueuse** sur elle-même sans activité inflammatoire. L'élimination chirurgicale n'est alors pas nécessaire.

#### 2.4.2.3. Complications infectieuses

**Une sinusite aiguë** peut apparaître au 8ème jour post-opératoire, avec une résolution généralement rapide lorsque la physiologie du sinus maxillaire n'est pas entravée. Elle est souvent liée à une **contamination peropératoire** par des agents anaérobies, **une surinfection** due à un hématome mal drainé ou à une **couverture antibiotique déficiente**.

La sinusite peut également être **tardive** et se manifester aux alentours de la troisième semaine post-opératoire. L'étiologie est souvent en rapport avec **une obstruction des orifices de drainage** du sinus par le **matériau de comblement**, par une élévation d'un **polype** du plancher sinusien, ou suite à une complication d'une **sinusite chronique** pré-existante.

D'après les recommandations de la Haute Autorité de Santé de 2016, le traitement de la sinusite maxillaire comprend classiquement un traitement antibiotique associant acide clavulanique et amoxicilline à raison de 3g/jour pendant 7jours. **Une méatotomie** permet de rétablir le drainage par évacuation de la collection endosinusienne ou de retirer le matériau de comblement.

## 3 : Approches minimalement invasives des soulevés sinusiens

---

### 3.1. Intérêts

L'approche minimalement invasive tend à se développer ces dernières années. L'objectif principal étant de simplifier la procédure chirurgicale pour le praticien afin de réduire les risques de complications citées précédemment ainsi que les suites opératoires pour le patient.

Ces méthodes consistent donc à :

- **Limiter le nombre d'interventions chirurgicales** en réalisant à la fois le soulevé sinusien et la pose d'implant de façon simultanée lorsque la situation clinique le permet
- **Limiter l'étendue de la zone opératoire** en étant le plus atraumatique possible dans la procédure chirurgicale mise en place tout en contournant les obstacles anatomiques

Plusieurs techniques sont proposées par différents auteurs, que ce soit par voie crestale ou latérale. Leurs efficacités restent discutables, et il est difficile à ce jour pour les praticiens spécialistes en implantologie orale de se projeter sur le devenir de chaque technique.

### 3.2. Méthodologie de recherche

Dans cette partie de la thèse, nous allons réaliser une revue de la littérature récente qui a pour but de discuter les différentes **techniques minimalement invasives de soulevés sinusiens** à disposition du praticien et leur intérêt en implantologie orale. Nous pourrions ainsi déterminer les perspectives de chacune, et identifier celles qui pourront être appliquées dans le futur proche et généralisées à la pratique quotidienne. L'objectif ultime est de donner des outils au praticien lui permettant de s'orienter vers une technique ou l'autre selon les éléments cliniques et radiologiques propres au patient, en privilégiant la méthode la plus adaptée d'un point de vue bénéfice/risque/sécurité.

Une recherche électronique a été réalisée principalement sur la base de données Medline (Pubmed) avec une restriction de temps (limitée à 20 ans).

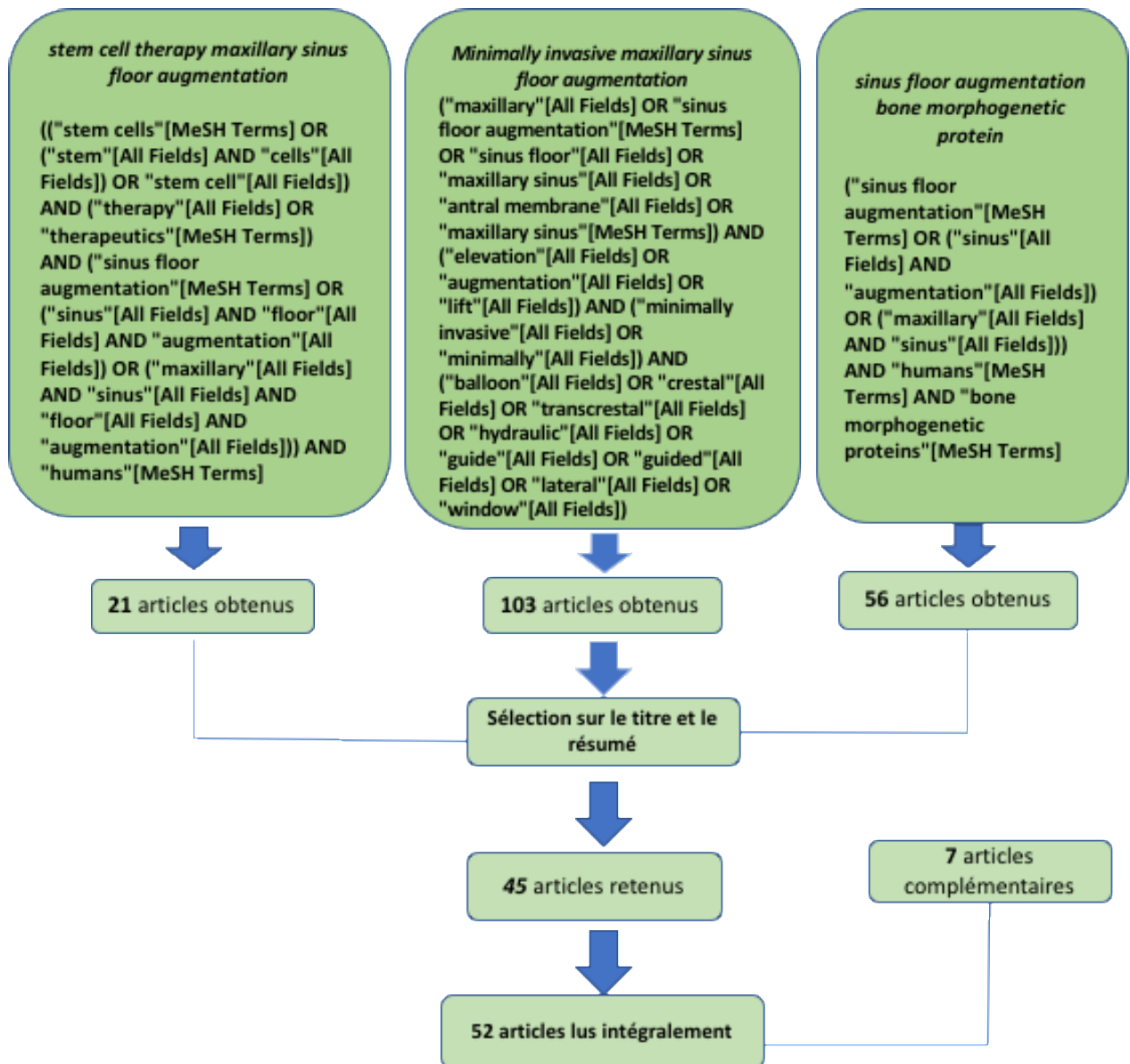
#### Définition des termes Mesh:

***Minimally invasive surgical procedures*** : Procedures that avoid use of open, invasive surgery in favor of closed or local surgery. These generally involve use of laparoscopic devices and remote-controlled manipulation of instruments with indirect observation of the surgical field through an endoscope or similar device.

**Sinus floor augmentation** : Guided bone transplantation of the maxillary surface with a bone substitute grafting. It increases the bone volume at the site of the dental implant and helps stabilize it.

La stratégie de recherche ainsi que les articles retenus sont représentés au travers du flow chart ci-dessous (Fig.17).

Figure 17 : Flow chart




Source : Auteur, 2019.

Critères d'inclusion :	Critères d'exclusion :
<ul style="list-style-type: none"> <li>•études de cohorte</li> <li>•essais cliniques randomisés</li> <li>•rapports de cas, <i>case report</i></li> <li>•Sans tenir compte de la population étudiées (sexe, âge, état de santé général, pays), ni de l'abord chirurgical (latéral ou crestal).</li> </ul>	<ul style="list-style-type: none"> <li>•revues systématiques et méta-analyses</li> <li>•études sur cadavres ou animaux</li> <li>•études autres que sur les sinus maxillaires</li> <li>•études évaluant les relations entre pathologie générale ou locale et soulevé sinusien</li> </ul>

### 3.3. Approches minimalement invasives des soulevés sinusiens

Notre stratégie de recherche a permis de retenir 7 techniques minimalement invasives de soulevé sinusien (Fig.18). Ces différentes méthodes sont variées et présentées dans le diagramme suivant. Les articles retenus nous permettent d'exposer les protocoles employés et de discuter les résultats obtenus, notamment en termes de taux de perforation et de survie implantaire. (voir annexe 4)

Figure 18 : Synthèse des articles retenus



Source : Auteur, 2019.

#### 3.3.1. Séquences de forage

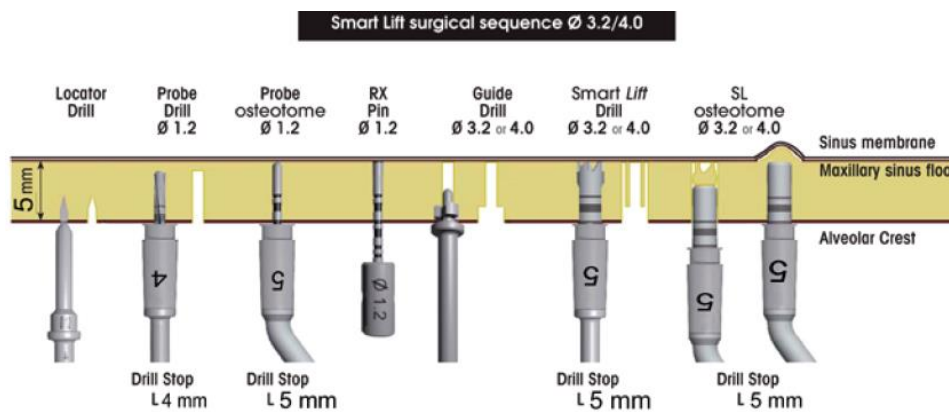
L'abord par voie crestale, du fait de la non visibilité directe du geste effectué, constitue une technique dite « à l'aveugle ». En effet, l'irrigation liée aux instruments rotatifs, associée aux débris de forage, peut entraver la bonne visibilité des repères sur les différents forets et ainsi majorer la profondeur d'action en augmentant le risque de perforation.

Différents systèmes de forage ont été mis en place afin que le praticien soit guidé dans sa démarche et ainsi réduire le risque de perforation de la membrane sinusienne et la morbidité du site opéré en comparaison à un abord par voie latérale. Ces systèmes sont conçus pour les soulèvements sinusiens par **abord crestal** et comportent : l'utilisation de **trépans**, de **forets** et d'**ostéotomes** sur lesquels sont placés des **butées**, encore appelées « **stops** », constituant une barrière physique pour limiter la profondeur de forage de manière progressive. Parmi ces séquences peuvent être cités :

-Le système **Smart Lift**<sup>17</sup> (Fig.19) qui comprend des ostéotomes, des forets et des trépans de diamètres différents sur lesquels sont positionnés des butées.

-Le **SCAKit**<sup>18</sup> (Fig.20) qui est constitué de forets dont le design est conçu pour l'effraction de la corticale sinusienne, de butées, de supports pour biomatériau et de condenseurs.

Figure 19 : Séquence d'instruments du système **Smart Lift** pour une hauteur osseuse >3mm



Source : Trombelli et al., « Minimally invasive technique for transcrestal sinus floor elevation : a case report », 2010.

L'étude préalable des clichés radiographiques et notamment tridimensionnels, permet d'évaluer la hauteur d'os alvéolaire et son épaisseur au niveau de la zone édentée et donc de placer la butée adéquate sur les instruments à la bonne longueur. Cette méthode permet ainsi de contrôler les mouvements tout au long de l'intervention et de limiter le risque de perforation garantissant à l'opérateur une limite physique. Les études concernant le système **Smart Lift** sont pour la majorité réalisées par les mêmes auteurs et se basent sur des séries de cas. Les taux de survie implantaires sont similaires aux techniques conventionnelles, latérale (91,8 %) ou crestale (92,8 %), variant de 94 %<sup>19</sup> à

<sup>17</sup> Trombelli et al., « Minimally invasive technique for transcrestal sinus floor elevation : a case report ».

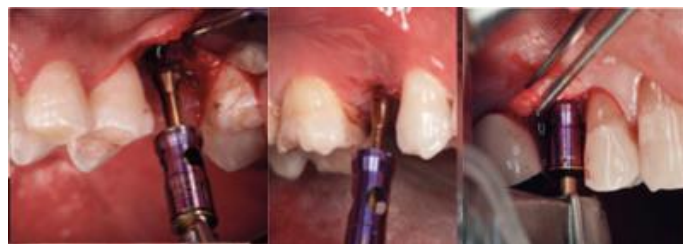<sup>18</sup> Zhou et al., « Minimally invasive crestal sinus lift technique and simultaneous implant placement ».

<sup>19</sup> Farina et al., « Morbidity following transcrestal and lateral sinus floor elevation : a randomized trial ».

100 %<sup>20 21 22 23 24 25 26</sup>. Seule 1 étude sur les 10 citées rapporte des résultats concernant le gain osseux, dont la moyenne est de **7,27 mm**. (voir l'annexe 5)

En 2017, l'équipe de Xian Zhou et al.<sup>27</sup> publie les résultats de leur études sur l'utilisation du système **SCAKit**, qui se compose de forets et d'ostéotomes dont le design limite le risque de lésion de la membrane sinusienne. Il s'agit d'une série de cas (11 patients) dont la HOR moyenne était de 6,4mm. Le soulevé sinusien et la pose d'implant ont été réalisés lors de la même intervention avec adjonction de biomatériau.

Figure 20 : Décollement de la membrane sinusienne avec les élévateurs du SCA kit avec stop en place



Source : Zhou et al., « Minimally invasive crestal sinus lift technique and simultaneous implant placement », 2017.

Concernant l'utilisation du SCAKit, 2 études (séries de cas) de 11 et 19 patients ont été réalisées. Le gain osseux moyen variait de **4,8 à 5,81 ± 2,06 mm**<sup>28 29</sup>. Il n'y a pas eu de perforation de membrane et le taux de survie implantaire a été de 100 %.

Pour l'ensemble de ces études, les gains osseux sont supérieurs à ceux obtenus par la technique de l'ostéotome (Summers), mais inférieurs à la technique par voie latérale. Les taux de survie implantaires sont comparables aux méthodes conventionnelles. Cependant, l'échantillon de patients étant restreint, des études supplémentaires doivent être réalisées afin de confirmer les résultats. (voir l'annexe 5)

---

<sup>20</sup> Trombelli et al., « Minimally invasive transcresal sinus floor elevation with deproteinized bovine bone or  $\beta$ -tricalcium phosphate : a multicenter, double-blind, randomized, controlled clinical trial ».

<sup>21</sup> Trombelli et al., « Minimally invasive transcresal sinus floor elevation with graft biomaterials. A randomized clinical trial ».

<sup>22</sup> Trombelli et al., « Minimally invasive technique for transcresal sinus floor elevation : a case report ».

<sup>23</sup> Trombelli et al., « Transcresal sinus floor elevation with a minimally invasive technique ».

<sup>24</sup> Franceschetti et al., « Learning curve of a minimally invasive technique for transcresal sinus floor elevation : a split-group analysis in a prospective case series with multiple clinicians ».

<sup>25</sup> Trombelli et al., « Incremental, transcresal sinus floor elevation with a minimally invasive technique in the rehabilitation of severe maxillary atrophy. Clinical and histological findings from a proof-of-concept case series ».

<sup>26</sup> Franceschetti et al., « Patient-reported outcomes of implant placement performed concomitantly with transcresal sinus floor elevation or entirely in native bone ».

<sup>27</sup> Zhou et al., « Minimally invasive crestal sinus lift technique and simultaneous implant placement ».

<sup>28</sup> Kim et al., « Sinus membrane elevation by the crestal approach using a novel drilling system ».

<sup>29</sup> Zhou et al., « Minimally invasive crestal sinus lift technique and simultaneous implant placement ».

Afin d'optimiser le gain osseux et de s'approcher des résultats obtenus par voie latérale conventionnelle, d'autres procédures se sont développées, avec notamment le décollement de la membrane par pression hydraulique.

### 3.3.2. Pression hydraulique

Différentes méthodes utilisant la **pression hydraulique** ont été mises au point afin d'augmenter la hauteur osseuse sous sinusienne. Ces techniques sont très variées :

- Irrigation** émise par la pièce à main chirurgicale.
- Générateur** de pression hydraulique.
- Injection d'hydrogel** via l'implant qui comporte une ouverture lui permettant son passage au travers.
- Utilisation de **matériaux de comblement visqueux**, tel que les phosphosilicates de calcium.

#### Technique 1 :

La première technique utilise l'irrigation émise par la pièce à main chirurgicale. Elle a été décrite pour la première fois par Chen et Cha <sup>30</sup> en 2005. Dans leur étude rétrospective (d'une durée de 8 ans, menée sur 1100 patients avec une pose de 1557 implants), le taux de succès a été de 99,99 %. Dans leur protocole, l'application de la pression hydraulique par voie crestale a permis le décollement de la membrane de Schneider et par la suite l'insertion du matériau de comblement et la pose de l'implant. Cette technique se veut de pouvoir être utilisée dans les cas où la HOR est inférieure ou égale à 1mm. Ainsi, seuls 8 échecs se sont produits chez des patients fumeurs ou avec une corticale osseuse inférieure à 1mm d'épaisseur.

Protocole :

Temps muqueux : identique à l'abord par voie crestale conventionnel.

Temps osseux :

-Une perforation ponctuelle de la corticale sinusienne crestale est d'abord réalisée, à travers laquelle la pression hydraulique exercée par la pièce à main viendra disséquer la membrane du plancher sinusien de manière atraumatique.

Pour éviter tout embolisme lié à l'air émis par la pièce à main, la **pression de l'eau** doit être à son **maximum**, ce qui lui permettra également de pénétrer lentement à travers la perforation avant le passage complet de la fraise.

Comblement sinusien :

-Le matériau de comblement est introduit à ce stade avec un **condenseur de diamètre supérieur à la perforation** afin d'éviter qu'il ne pénètre dans la cavité sinusienne et ne perfore la membrane.

---

<sup>30</sup> Chen et Cha, « An 8-year retrospective study : 1,100 patients receiving 1,557 implants using the minimally invasive hydraulic sinus condensing technique ».

-Le site est ensuite préparé au **diamètre de l'implant** à poser. De nouveaux apports de matériaux sont introduits à l'aide d'un condenseur.

#### Pose de l'implant :

-La pose de l'implant est réalisée dans le même temps selon la HOR.

#### Avantages :

-La technique est **atraumatique** du fait que la corticale sinusienne est **perforée** et non fracturée.

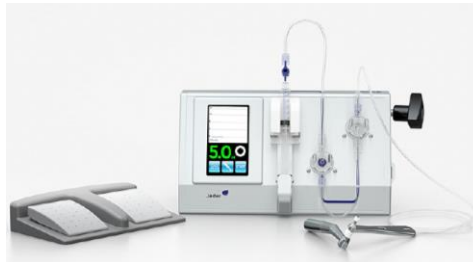-Le risque de dilacération de la membrane est diminué.

-La technique est adaptée en cas de plancher sinusien d'épaisseur irrégulière : la pression hydraulique va décoller la membrane sur son ensemble à partir de la perforation ponctuelle, ce qui sera moins traumatique que l'utilisation d'un ostéotome qui devra s'appuyer sur un plancher d'épaisseur inégale.

#### Technique 2:

Se basant sur le même principe que décrit précédemment, **le Jeder-System**<sup>31</sup> utilise un générateur de **haute pression hydraulique** (1,5 bar), connecté au contre-angle (Fig.21), afin de décoller la membrane sinusienne (Fig.22). Des vibrations sont également émises à une **fréquence de 50 Hz** pour soulever d'avantage la membrane de Schneider. La procédure est constamment contrôlée par la mesure de la pression et du volume de solution saline injectée.

Figure 21 : Le Jeder-System avec générateur et dispositif de connexion au contre-angle pour injection de solution saline



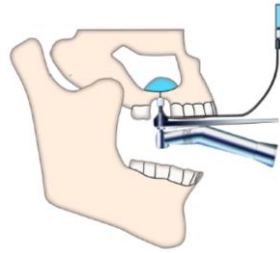
Source : Jesch et al., « A pilot-study of a minimally invasive technique to elevate the sinus floor membrane and place graft for augmentation using high hydraulic pressure : 18-month follow-up of 20 cases », 2013.

Figure 22 : Décollement de la membrane sinusienne via le système de forage

---

<sup>31</sup> Jesch et al., « A pilot-study of a minimally invasive technique to elevate the sinus floor membrane and place graft for augmentation using high hydraulic pressure : 18-month follow-up of 20 cases ».





Source : Jesch et al., « A pilot-study of a minimally invasive technique to elevate the sinus floor membrane and place graft for augmentation using high hydraulic pressure : 18-month follow-up of 20 cases », 2013.

Protocole:

Temps muqueux :

-Après anesthésie de la zone opératoire, un punch est utilisé afin de créer un accès au tissu osseux sans lever de lambeau, en *flapless*.

Temps osseux :

-Le site implantaire est préparé jusqu'à effraction de la corticale sinusienne, sous pression hydraulique.  
-La solution saline sous pression permet de décoller la membrane au travers de la perforation osseuse. Une chute de pression signalée sur le générateur indique au chirurgien que l'effraction de la corticale a bien eu lieu.

-Des vibrations sont ajoutées pour favoriser le décollement de la membrane par la solution saline.

Comblement sinusien et pose de l'implant :

-Après retrait du dispositif et de la solution d'irrigation, le biomatériau de comblement est mis en place ainsi que l'implant.

Le générateur inclut un système de sécurité qui limite le volume d'injection de solution saline à 0,2 mL à chaque coup de pédale. La perforation de la membrane est ainsi limitée par l'apport de faible quantité de fluide malgré une haute pression.

Sur leur série de 20 cas, Jesch et al.<sup>32</sup> relèvent un taux de perforation de 5 %, proche de la technique de Summers, un gain osseux moyen de  $9,2 \pm 1,7$  mm comparable à l'abord par voie latérale, et un taux de survie implantaire de 95 % à 18 mois. La HOR moyenne étant de  $4,6 \pm 1,4$  mm. Les patients dont la HOR étaient < 3mm ont été exclus car cela ne permettait pas la pose d'implant simultanée.

Malgré le faible échantillon de cette étude de cohorte (20 cas), le Jeder-System peut être considéré comme minimalement invasif, mais des études supplémentaires sont nécessaires afin d'avoir un meilleur recul clinique.

Technique 3 :

---

<sup>32</sup> Jesch et al.

Une autre méthode, consiste à utiliser un système d'irrigation qui se fait soit directement **au travers de l'implant**, soit au travers d'un **système en 2 étapes** et implique donc l'acquisition d'un plateau technique chirurgical particulier.


L'élévation de la membrane sinusienne se fait de façon hermétique, ce qui permet au fluide utilisé d'exercer une pression tel un fluide incompressible sur une surface et non de manière ponctuelle. Les forces verticales et horizontales s'appliquent le long de la membrane de façon égale.

Nous allons décrire 2 systèmes implantaires qui utilisent le même principe :

### **Système 1 :**

**Le système implantaire *iRaise*<sup>® 33</sup>, *Maxillent Ltd*** (Fig.23), va permettre à la fois de décoller la membrane avec insertion de matériau de comblement et de poser l'implant en un seul temps.

Figure 23 : *iRaise*<sup>®</sup> sinus-lift system



Source : Tallarico et al., « A novel implant system dedicate to hydraulic Schneiderian membrane elevation and simultaneously bone graft augmentation : an up-to 45 months retrospective clinical study », 2016.

Protocole :

Temps muqueux : Identique à l'abord par voie crestale conventionnelle.

Temps osseux ou préparation du site implantaire :

-Le site implantaire est préparé selon une séquence « classique » au diamètre de l'implant avec effraction de la corticale sinusienne crestale.

-L'implant est inséré de tel sorte que le puits latéral d'injection reste accessible et que le puits apical soit en contact avec le plancher (Fig.24).

Comblement sinusien :

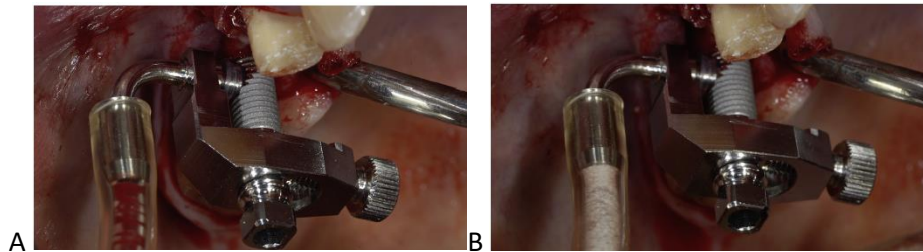
-Le dispositif d'injection est connecté sur l'implant même, ce qui permet dans un premier temps la circulation d'une solution saline stérile à 0,9 %. 2 à 3 cm<sup>3</sup> de solution sont injectés de manière contrôlée.

---

<sup>33</sup> Tallarico et al., « A novel implant system dedicate to hydraulic schneiderian membrane elevation and simultaneously bone graft augmentation : an up-to 45 months retrospective clinical study ».

C'est ensuite 2 à 3 cm<sup>3</sup> de biomatériau sous forme de gel qui sont injectés de façon lente pour soulever la membrane et combler l'espace sous sinusien. Ces biomatériaux peuvent être d'origine allogène ou alloplastique, tel que le MBCP Gel® (mélange d'hydroxyapatite et de phosphate béta-tricalcium sous forme de granules dans une solution hydrophile de polymère). Lorsque la hauteur recherchée est obtenue, le dispositif d'injection est déposé, et l'implant est inséré dans son intégralité.

Figure 24 : Tube de connexion avec solution saline (A) et biomatériau (B)



Source : Tallarico et al., « A novel implant system dedicate to hydraulic Schneiderian membrane elevation and simultaneously bone graft augmentation : an up-to 45 months retrospective clinical study », 2016.

Avantages : Les suites opératoires sont minimales en comparaison avec l'abord par voie latérale.

Inconvénients :

- Le principal inconvénient réside dans l'**encombrement du dispositif** à mettre en place.
- Nécessité d'une ouverture buccale importante.

À ce jour, 1 étude clinique multicentrique <sup>34</sup>, 1 étude rétrospective <sup>35</sup> et 1 étude prospective <sup>36</sup>, ont évalué l'efficacité de ce système. Certaines ne renseignent pas les gains osseux obtenus <sup>37 38</sup>, ni le taux de perforation <sup>39</sup>. Le gain osseux moyen <sup>40</sup> est de  $10,9 \pm 2,43$ mm à 8 mois, selon une évaluation radiographique chez 62 patients avec une HOR de  $5,2 \pm 1$  mm. Les taux de survie implantaire sont de 100%. Aucune étude n'a évalué ce système implantaire pour des HOR < 4 mm. Par ailleurs, les suites opératoires sont jugées satisfaisantes par la majorité des patients en termes de douleur et d'inconfort. Des études supplémentaires sont donc nécessaires afin d'avoir un meilleur recul clinique.

---

<sup>34</sup> Mijiritsky et al., « Use of implant-derived minimally invasive sinus floor elevation : a multicenter clinical observational study with 12- to 65-month follow-up ».

<sup>35</sup> Tallarico et al., « A novel implant system dedicate to hydraulic schneiderian membrane elevation and simultaneously bone graft augmentation : an up-to 45 months retrospective clinical study ».

<sup>36</sup> Better et al., « Minimally invasive sinus lift implant device : a multicenter safety and efficacy trial preliminary results ».

<sup>37</sup> Mijiritsky et al., « Use of implant-derived minimally invasive sinus floor elevation : a multicenter clinical observational study with 12- to 65-month follow-up ».

<sup>38</sup> Tallarico et al., « A novel implant system dedicate to hydraulic schneiderian membrane elevation and simultaneously bone graft augmentation : an up-to 45 months retrospective clinical study ».

<sup>39</sup> Mijiritsky et al., « Use of implant-derived minimally invasive sinus floor elevation : a multicenter clinical observational study with 12- to 65-month follow-up ».

<sup>40</sup> Tallarico et al., « A novel implant system dedicate to hydraulic schneiderian membrane elevation and simultaneously bone graft augmentation : an up-to 45 months retrospective clinical study ».

**Système 2** : Un autre système suivant le même principe <sup>41</sup>, permet de :

- Soulever la membrane dans un 1<sup>er</sup> temps par injection d'un fluide.
- Mettre en place le matériau de comblement et l'implant dans un 2<sup>ème</sup> temps.

Il se compose de deux éléments (Fig.25) :

**-1 vis en titane perforée sur toute sa longueur**, disponible selon différents diamètres et longueurs (5/3,5 ; 5/4 ; 8,5/3,5 et 8,5/4 mm), qui va être placée au niveau du site d'ostéotomie, de telle sorte que le site devienne hermétique pour l'injection du fluide.

**-1 connecteur**, placé sur la vis de titane, qui permettra l'injection du fluide (Fig.26).

Protocole :

Temps muqueux :

-Après anesthésie, un punch est utilisé afin de créer un accès au tissu osseux sans lever de lambeau.

Temps osseux :

-L'ostéotomie pour la mise en place du dispositif est réalisée avec un trépan sur piezotome (Fig26).

-Une effraction de la corticale sinusienne crestale à la fraise boule donne accès à la membrane sinusienne. L'absence de perforation est vérifiée par la manœuvre de Vasalva.

Comblement sinusien :

-La vis de titane, sur laquelle le connecteur est assemblé, est mise en place.

-Le soulevé sinusien s'effectue par injection lente d'un fluide (ici, une solution de métronidazole à 1/20), puis l'ensemble du dispositif est déposé. L'intégrité de la membrane est de nouveau vérifiée.

-Le biomatériau de comblement est mis en place.


Pose de l'implant :

- Le site est préparé au diamètre de l'implant avant sa pose (Fig.26).

Figure 25 : Dispositif de soulevé sinusien : vis de titane perforée et connecteur

---

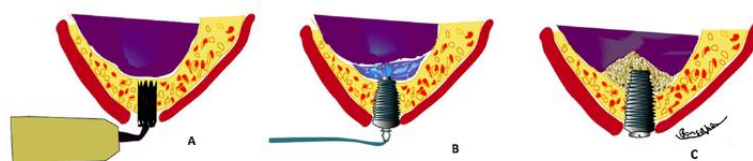<sup>41</sup> Bensaha, « Evaluation of the capability of a new water lift system to reduce the risk of schneiderian membrane perforation during sinus elevation ».



Source : Bensaha, « Outcomes of flapless maxillary sinus elevation under hydraulic pressure », 2012.

Figure 26 : Protocole chirurgical de soulevé sinusien et de pose d'implant

A : ostéotomie au piezotome, B : élévation de la membrane par pression hydraulique, C : mise en place du matériau de comblement et de l'implant



Source : Bensaha, « Evaluation of the capability of a new water lift system to reduce the risk of schneiderian membrane perforation during sinus elevation », 2011.

Le caractère minimalement invasif de cette méthode repose sur 3 points :

- Son abord en **flapless**, qui évite la levée d'un lambeau.
- L'utilisation du **piezotome**, atraumatique vis à vis des tissus mous.
- La **pression hydraulique** qui décolle la membrane par des forces horizontales et verticales le long des murs osseux sinusiens. Le stress exercé sur la membrane et le risque de perforation sont réduits.

À ce jour, 2 études prospectives de 25 et 31 cas ont été réalisées par Bansaha<sup>42 43</sup>. Aucune perforation de membrane n'a eu lieu. Pour sa série de 31 cas, le gain osseux moyen est de  $12,03 \pm 2,1\text{mm}$ , et non rapporté pour sa série de 25 cas. Le taux de survie implantaire est de 100 % pour la série de 31 cas, et non renseigné pour l'autre série. Bien que prometteur, ces résultats nécessitent d'être appuyés par des études supplémentaires. Une telle méthode demande l'acquisition d'un plateau technique adéquat, piezotome et dispositif de soulevé sinusien, ce qui représente un coup financier supplémentaire pour le praticien.

À l'inverse, l'acquisition d'un plateau technique plus réduit est rendu possible par l'existence de matériaux ayant des propriétés visco-élastiques.

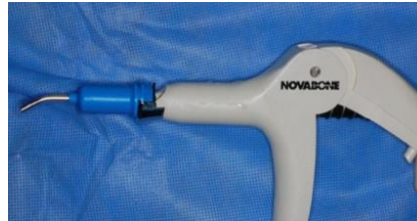<sup>42</sup> Bensaha.

<sup>43</sup> Bensaha; Bensaha, « Outcomes of flapless crestal maxillary sinus elevation under hydraulic pressure ».

#### Technique 4 :

Une autre technique consiste donc à utiliser un **matériau de comblement visqueux**, dit « putty », qui se comportera comme **un fluide incompressible**, permettant de décoller la membrane sinusienne en même temps que l'apport de biomatériau. Ce dernier se présente sous la forme de cartouche à utiliser avec un pistolet applicateur (Fig.27), tel que le **Novabone®** composé de **phosphosilicate de calcium**.

Figure 27 : Dispositif utilisé pour exercer une pression hydraulique



Source : Kotsakis et Mazor, « A simplified approach to the minimally invasive antral membrane elevation technique utilizing a viscoelastic medium for hydraulic sinus floor elevation », 2015.

#### Avantages :

- Un gain osseux de 10mm peut être obtenu.
- Plateau technique simple en plus d'un set d'ostéotomes.

Protocole :

Temps muqueux : Identique à l'abord par voie crestale conventionnelle.

Temps osseux :

- Le site implantaire est préparé au diamètre de l'implant à poser et à 1mm du plancher sinusien.

Comblement sinusien :

-**Un faible apport de biomatériaux** est mis en place afin d'amortir les impacts de l'ostéotome lors de l'effraction du plancher. Ceci va permettre de réduire le risque de perforation de membrane.

-**La canule d'application** est alors introduite après effraction du plancher.

-L'injection **du matériau de comblement**, qui grâce à sa **viscosité**, va exercer une pression sur la membrane. Le **décollement** se fait de manière atraumatique sur une étendue correspondant à la **surface de contact entre le matériau et la membrane**, via des forces latérales ; à l'inverse de la technique conventionnelle de l'ostéotome où les forces sont uniquement verticales. La pression va s'exercer vers les zones de moindre résistance, c'est à dire à l'interface entre le plancher osseux et la membrane sinusienne (Fig.28). L'injection du biomatériau se fait jusqu'à la hauteur osseuse souhaitée.

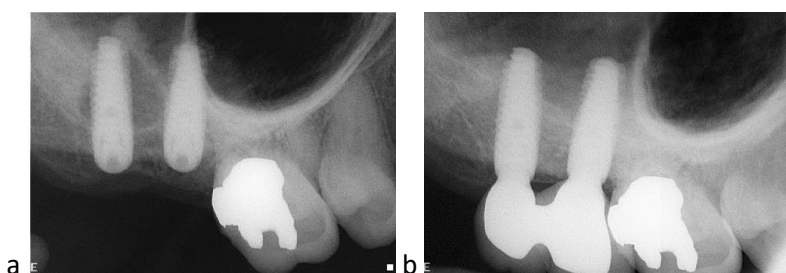
Pose de l'implant : L'implant est mis en place avec une stabilité primaire (Fig.29).

Figure 28 : Comparaison des forces exercées par l'ostéotome et par l'injection de biomatériau



Source : Auteur, 2019.

Figure 29 : Radiographie après pose d'implant avec augmentation du plancher sinusien (a) et formation osseuse autour des implants (b)



Source : Kotsakis et Mazor, « A simplified approach to the minimally invasive antral membrane elevation technique utilizing a viscoelastic medium for hydraulic sinus floor elevation », 2015.

Deux études ont été réalisées dans ce cadre, dont un rapport de cas et une série de 21 cas (étude rétrospective)<sup>44 45</sup>. Le gain osseux est équivalent à la technique par abord latéral avec un gain osseux moyen de  $10,31 \pm 2,46$  mm. Le taux de survie implantaire moyen est de 100 %. Aucune perforation de membrane n'a eu lieu. Cependant, les études et les échantillons étant peu nombreux, des études supplémentaires sont nécessaires. Cette approche minimalement invasive peut s'appliquer à des situations où la HOR est supérieure ou égale à 3 mm.

Quel que soit le système employé, le soulèvement sinusien par pression hydraulique donne de faibles taux de perforation de membrane, avec un maximum de 5 %<sup>46</sup>. Les gains osseux sont supérieurs à la technique de l'ostéotome et proches de ceux obtenus par la technique conventionnelle de la fenêtre latérale. De même, les taux de survie implantaire sont supérieurs à 95 %. (voir l'annexe 6)

À la vue des différents protocoles exposés, nous pouvons conclure que le système utilisé par Bensaha ou encore le système implantaire iRaise®, permettent un décollement de la membrane sinusienne de façon hermétique avec des suites opératoires réduites, mais qu'ils présentent un allongement du

<sup>44</sup> Kotsakis et Mazor, « A simplified approach to the minimally invasive antral membrane elevation technique utilizing a viscoelastic medium for hydraulic sinus floor elevation ».

<sup>45</sup> Kher et al., « A clinical and radiographic case series of implants placed with the simplified minimally invasive antral membrane elevation technique in the posterior maxilla ».

<sup>46</sup> Jesch et al., « A pilot-study of a minimally invasive technique to elevate the sinus floor membrane and place graft for augmentation using high hydraulic pressure : 18-month follow-up of 20 cases ».

temps opératoire par la manipulation de leurs différents composants, avec des étapes de pose et de dépose des pièces. De plus, certaines de ces méthodes nécessitent l'acquisition d'un plateau technique spécifique parfois coûteux, tel que le générateur Jeder-System®.

L'utilisation de matériaux de comblement visqueux semble donc être le plus avantageux avec un plateau technique réduit, un gain osseux proche de la technique de Tatum et un taux de survie implantaire élevé.

### 3.3.3. Technique du ballonnet

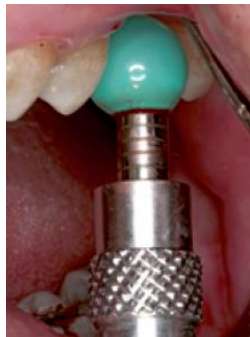La technique du ballonnet, appelée MIAMBE en anglais pour *Minimally Invasive Antral Balloon Elevation*, a été introduite en 2005 par Soltan et Smiler<sup>47</sup>, initialement pour l'abord par voie latérale. La méthode a ensuite été adaptée pour soulèvements sinusiens par voie crestale.

Celle-ci consiste à élever la membrane sinusienne sous l'effet de la pression hydraulique exercée par le gonflement d'un ballonnet en latex ou en silicone.

Protocole : (Fig.30-31)

Temps muqueux : Identique à l'abord par voie crestale conventionnelle.

Figure 30 : Vue clinique de la mise en place du ballonnet en site de 26



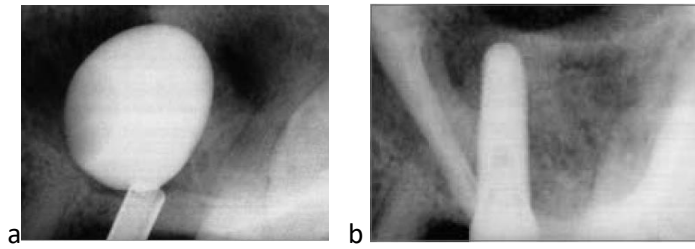
Source : Peñarrocha-Diago et al., « Transcrestal sinus lift and implant placement using the sinus balloon technique », 2012.

Figure 31 : Contrôle radiographique après insertion du ballonnet et pose de l'implant en position de

---

<sup>47</sup> Soltan et Smiler, « Antral membrane balloon elevation ».





Radiographie rétro-alvéolaire durant le gonflement du ballonnet et élévation de la membrane sinusienne

Radiographie de contrôle en fin d'intervention : augmentation sinusienne et comblement uniforme, pose immédiate de l'implant

Source : Nader et al., « Crestal sinus floor-elevation (sfe) approach : overview and development », 2015.

#### Temps osseux :

- Le foret pilote de 2mm de diamètre permet de pointer le site d'intervention en s'arrêtant 1 à 2 mm sous le plancher sinusien.
- L'ostéotomie est réalisée à l'aide d'ostéotomes adaptés au diamètre de l'implant selon une séquence croissante.
- Introduction du substitut osseux avec effraction du plancher sinusien. Le biomatériau sert ici d'amortisseur.
- Vérification de l'intégrité de la membrane sinusienne par la manœuvre de Vasalva ; nouvelle injection de substitut osseux avec tassement à 2mm au-delà du plancher sinusien.

#### Introduction du ballonnet :

- Le ballonnet, raccordé à une seringue métallique, est ensuite introduit dans le site d'ostéotomie à 1mm au-delà du plancher sinusien.
- Le **ballonnet est progressivement gonflé** sous pression de 2 atm jusqu'à ce qu'il émerge de la seringue, où la pression est diminuée à 0,5 atm.
- Il sera ensuite rempli avec une **solution de contraste** et une radio de contrôle est effectuée afin d'apprécier le gain de hauteur sous-sinusienne (entre 10 et 16 mm). Cette opération dure en général **10 min** (Fig.31 a). Le retrait du ballonnet doit se faire progressivement avec un **dégonflement en 5 min** pour éviter le recul de **la membrane de Schneider**.
- L'intégrité de la membrane est vérifiée en vision directe ou par endoscopie.
- Un nouvel apport de biomatériau est effectué.

Pose d'implant : La pose d'implant en 1 temps dépendra de la HOR (Fig.31b).

#### Indications :

- Édentement postérieur unitaire.
- Limitation de l'ouverture buccale (ne permet pas d'utiliser les ostéotomes).
- Deuxième molaire maxillaire (accès difficile).

### Avantages :

- Le temps opératoire est limité, généralement < à **60 minutes**.
- Les suites opératoires sont réduites pour le patient.
- La procédure opératoire est plus simple que l'abord par voie latérale.

### Complications possibles :

Les perforations de membrane sont généralement dues à :

- Un gonflement trop rapide du ballonnet
- Une rupture du ballonnet
- Une fracture du plancher sinusien avec les ostéotomes

D'après la revue systématique d'Asmael <sup>48</sup> en 2018, le taux moyen de perforation de membrane est de 6,76 %, et le gain osseux moyen est 6,96 mm.

Les taux de survie implantaire sont comparables entre la technique de l'ostéotome et ceux obtenus par la technique du ballonnet, et sont respectivement de 90 % <sup>49</sup> et de 96,2 % <sup>50</sup>. Selon d'autres études, ce taux de survie varie de 90 % <sup>51</sup> à 100 % <sup>52 53 54 55</sup>. De même, les taux de perforations de membrane sont similaires, avec une moyenne variant de 0 à 21,4 % pour la technique de l'ostéotome <sup>56</sup>, et une moyenne allant de 0 à 21,32 % avec la technique du ballonnet. (voir l'annexe 7)

La technique du ballonnet peut être utilisée pour des HOR ≤ 3 mm, contrairement à la méthode de Summers réservée pour des hauteurs osseuses sous-sinusiennes ≥ 6 mm. Sur les 11 études issues de l'équation de recherche, 8 auteurs <sup>57 58 59 60 61 62 63 64</sup> ont utilisé le ballonnet pour des HOR ≤ 4 mm. 3

---

<sup>48</sup> Asmael, « Is antral membrane balloon elevation truly minimally invasive technique in sinus floor elevation surgery ? a systematic review ».

<sup>49</sup> Starch-Jensen et Jensen, « Maxillary sinus floor augmentation : a review of selected treatment modalities », 2017.

<sup>50</sup> Asmael, « Is antral membrane balloon elevation truly minimally invasive technique in sinus floor elevation surgery ? a systematic review ».

<sup>51</sup> Gonzalez, Fernandez, et Frechoso, « Minimally invasive sinus lift elevation with a silicone balloon and simultaneous implant placement. an independent 1-year follow-up clinical study. »

<sup>52</sup> Mazor et al., « Flapless approach to maxillary sinus augmentation using minimally invasive antral membrane balloon elevation ».

<sup>53</sup> Peñarrocha-Diago et al., « Transcrestal sinus lift and implant placement using the sinus balloon technique ».

<sup>54</sup> Petrucci et al., « Sinus floor augmentation with a hydropneumatic technique : a retrospective study in 40 patients ».

<sup>55</sup> Kfir et al., « Minimally invasive antral membrane balloon elevation followed by maxillary bone augmentation and implant fixation ».

<sup>56</sup> Tan et al., « A systematic review of the success of sinus floor elevation and survival of implants inserted in combination with sinus floor elevation part II : transalveolar technique ».

<sup>57</sup> Hu et al., « Sinus membrane lift using a water balloon followed by bone grafting and implant placement : a 28-case report ».

<sup>58</sup> Kfir et al., « Minimally invasive antral membrane balloon elevation : report of 36 procedures ».

<sup>59</sup> López-Quiles et al., « Maxillary sinus balloon lifting and deferred implantation of 50 osseointegrated implants : a prospective, observational, non-controlled study ».

<sup>60</sup> Kfir et al., « Minimally invasive antral membrane balloon elevation-results of a multicenter registry ».

<sup>61</sup> Kfir et al., « Minimally invasive antral membrane balloon elevation followed by maxillary bone augmentation and implant fixation ».

<sup>62</sup> Asmael, « An assessment of the efficacy of sinus balloon technique on transcrestal maxillary sinus floor elevation surgery ».

<sup>63</sup> Peñarrocha-Diago et al., « Transcrestal sinus lift and implant placement using the sinus balloon technique ».

<sup>64</sup> Mazor et al., « Flapless approach to maxillary sinus augmentation using minimally invasive antral membrane balloon elevation ».

auteurs<sup>65 66 67</sup> ont appliqué cette méthode pour une  $HOR \geq 5$  mm. Bien que toutes les études ne rapportent pas les données concernant les gains osseux, ces derniers semblent être équivalents, quel que soit la HOR, variant de 0,6 mm à  $8,10 \pm 3,45$  mm, de même que pour le taux de survie implantaire. Les complications post-opératoires sont minimales pour le patient, en termes de douleur, de saignement et de confort.

On peut retenir que la technique du ballonnet s'inscrit dans une approche minimalement invasive avec peu de complications post-opératoires comparées à celles retrouvées avec l'abord par voie latérale conventionnel. La rupture du ballonnet constitue un risque de complication supplémentaire par rapport aux 2 techniques décrites précédemment. Le gain de hauteur osseuse est prédictible et comparable à l'abord par voie latérale, et s'applique à des situations où la HOR est  $\leq 3$  mm.

L'acquisition d'un plateau technique spécifique, relatif à la manipulation du ballonnet, est nécessaire, et demande une courbe d'apprentissage permettant la mise en application cette méthode.

### 3.3.4. Ingénierie tissulaire

L'ingénierie tissulaire gagne une place importante dans la médecine régénérative de nos jours. Cette perspective d'avenir est d'autant plus intéressante pour la régénération osseuse, notamment dans les augmentations sous-sinusiennes. Deux grandes stratégies ont été développées, celle s'appuyant sur l'utilisation des facteurs de croissance et celle sur s'appuyant les cellules souches.

Leur point commun est d'éviter le prélèvement d'os autologue, de limiter les interventions chirurgicales et la morbidité.

#### 3.3.4.1. Facteurs de croissance

Les facteurs de croissance de la famille des **recombinant human Bone Morphogenetic Protein (rhBMPs)** sont les plus utilisées pour leurs propriétés ostéoinductrices, et sont extraits à partir de la matrice osseuse déminéralisée. Ces rhBMPs sont naturellement sécrétés par les ostéoblastes et incorporés dans la matrice organique du tissu osseux durant sa formation. Ils sont ensuite libérés durant la phase de résorption par les ostéoclastes et permettent d'induire la différenciation des cellules mésenchymateuses en ostéoblastes. Les rhBMPs interviennent dans les 3 phases de l'ostéoinduction :

---

<sup>65</sup> Gonzalez, Fernandez, et Frechoso, « Minimally invasive sinus lift elevation with a silicone balloon and simultaneous implant placement. an independent 1-year follow-up clinical study. »

<sup>66</sup> Dhandapani et al., « Minimally invasive maxillary sinus elevation using balloon system : a case series ».

<sup>67</sup> Petruzzi et al., « Sinus floor augmentation with a hydropneumatic technique : a retrospective study in 40 patients ».

chimiotactisme, mitogénèse, et différenciation. C'est sur ce principe que se basent les processus de remodelage osseux et de cicatrisation.

Avantages :

- L'utilisation des rhBMPs pour les soulèvements sinusiers tend à réduire le temps de cicatrisation et diminue l'incidence des phénomènes infectieux <sup>68</sup>.
- L'intégration du greffon est améliorée en favorisant l'apposition osseuse et la néovascularisation.
- Ces molécules semblent influencer le succès des stratégies de régénération osseuse.
- Le gain osseux et la qualité du tissu obtenu sont favorables à la pose d'implant <sup>69</sup>.

Différentes études ont été réalisées dans le but d'évaluer la qualité et la quantité d'os formé après des soulèvements sinusiers (**par voie latérale ou crestale**). Sont également évalués l'influence des supports contenant les rhBMPs sur la formation osseuse. Les rhBMPs sont disponibles sous la forme initiale d'éponges de collagène imprégnées, qui sont utilisées seules ou avec un autre matériau.

Combinaisons étudiées (Tab.4):

- rhBMPs /collagène <sup>70 71 72</sup>
- rhBMPs /collagène + allogreffe <sup>73 74 75</sup>
- rhBMPs /collagène + xéno greffe <sup>76</sup> (BioOss®)

Tableau 4 : Taux de formation osseuse selon les matériaux utilisés

	Nombre de patients	Matériau test	Matériau contrôle	Taux de formation osseuse coté test (%)	Taux de formation osseuse coté contrôle (%)
Corinaldesi et al. <sup>77</sup>	9	rhBMPs/collagène	xéno greffe	6,6	19,9

<sup>68</sup> Jensen, « Segmental alveolar split combined with dental extractions and osteotome sinus floor intrusion in posterior maxilla using bmp-2/acs allograft for alveolar reconstruction : technical note and report of three cases ».

<sup>69</sup> Jensen.

<sup>70</sup> van den Bergh et al., « Recombinant human bone morphogenetic protein-7 in maxillary sinus floor elevation surgery in 3 patients compared to autogenous bone grafts. a clinical pilot study ».

<sup>71</sup> Boyne et al., « De novo bone induction by recombinant human bone morphogenetic protein-2 (rhbmp-2) in maxillary sinus floor augmentation ».

<sup>72</sup> Corinaldesi et al., « Augmentation of the floor of the maxillary sinus with recombinant human bone morphogenetic protein-7 : a pilot radiological and histological study in humans ».

<sup>73</sup> Jensen, « Segmental alveolar split combined with dental extractions and osteotome sinus floor intrusion in posterior maxilla using bmp-2/acs allograft for alveolar reconstruction : technical note and report of three cases ».

<sup>74</sup> Whitesides, Radwan, et Sharawy, « Sinus floor augmentation using a composite graft of bone morphogenetic protein-2 and allogenic cancellous bone (puros) : case report ».

<sup>75</sup> Jensen, « Segmental alveolar split combined with dental extractions and osteotome sinus floor intrusion in posterior maxilla using bmp-2/acs allograft for alveolar reconstruction : technical note and report of three cases ».

<sup>76</sup> Kao et al., « The negative effect of combining rhbmp-2 and bio-oss on bone formation for maxillary sinus augmentation ».

<sup>77</sup> Corinaldesi et al., « Augmentation of the floor of the maxillary sinus with recombinant human bone morphogenetic protein-7 : a pilot radiological and histological study in humans ».

van den Bergh et al. <sup>78</sup>	6	rhBMPs/collagène	autogreffe	/	/
Kuchler et al. <sup>79</sup>	7	rhBMPs/collagène	/	/	/
Whiteside et al. <sup>80</sup>	1	rhBMPs/collagène+ allogreffe	autogreffe	24,86	43,9
Kao et al. <sup>81</sup>	22	rhBMPs/collagène +xénogreffe( n=11)	xénogreffe (n=11)	16,04 ± 7,45	24,85 ± 5,82
Boyne et al. <sup>82</sup>	48	rhBMPs/collagène (n=35)	auto/allo/xénogreffe (n= 13)	62-67	76
Jensen et al. <sup>83</sup>	3	rhBMPs/collagène +allogreffe	/	/	/

Source : Auteur, 2019.

L'utilisation des rhBMPs associés au collagène seul, tend à diminuer le gain osseux attendu. L'éponge de collagène servant de support ne permet pas un maintien satisfaisant du volume créé par le soulevé sinusien. L'association à des matériaux solides d'origine allogène ou xénogène constitue un meilleur support 3D favorable à la formation osseuse <sup>84</sup>. Quel que soit la combinaison utilisée et malgré les propriétés biologiques de ces facteurs, le taux de formation osseuse reste significativement inférieur à celui obtenu avec d'autre type de matériaux de comblement. Les rhBMPs seraient responsables d'une différenciation plus importante des cellules en ostéoclaste. Néanmoins, la qualité du tissu osseux autorise la pose d'implant, avec des taux de survie de 100% selon certaines études <sup>85 86</sup>.

Des complications, telles qu'un œdème de la face ou une infection du site opéré sont parfois rapportés. Ceci serait lié à l'afflux de fluide et de cellules en rapport avec les phénomènes de cicatrisation initiale. Par ailleurs, il est recommandé de limiter l'utilisation des rhBMPs en contexte carcinologique au risque de stimuler la croissance des cellules tumorales.

L'utilisation de ces facteurs de croissance a été approuvé en 2007 pour les augmentations sinusiennes aux Etats-Unis par la Food and Drug Association. En Europe, l'Agence européenne des médicaments, n'a approuvée leur utilisation qu'en orthopédie pour le traitement des fractures de tibia.

<sup>78</sup> van den Bergh et al., « Recombinant human bone morphogenetic protein-7 in maxillary sinus floor elevation surgery in 3 patients compared to autogenous bone grafts. a clinical pilot study ».

<sup>79</sup> Kuchler et al., « Crestal sinus augmentation with recombinant human bone morphogenetic protein 2 : clinical and radiographic outcomes of 2-year pilot trial ».

<sup>80</sup> Whitesides, Radwan, et Sharawy, « Sinus floor augmentation using a composite graft of bone morphogenetic protein-2 and allogenic cancellous bone (puros) : case report ».

<sup>81</sup> Kao et al., « The negative effect of combining rhbmp-2 and bio-oss on bone formation for maxillary sinus augmentation ».

<sup>82</sup> Boyne et al., « De novo bone induction by recombinant human bone morphogenetic protein-2 (rhbmp-2) in maxillary sinus floor augmentation ».

<sup>83</sup> Jensen, « Segmental alveolar split combined with dental extractions and osteotome sinus floor intrusion in posterior maxilla using bmp-2/acs allograft for alveolar reconstruction : technical note and report of three cases ».

<sup>84</sup> Whitesides, Radwan, et Sharawy, « Sinus floor augmentation using a composite graft of bone morphogenetic protein-2 and allogenic cancellous bone (puros) : case report ».

<sup>85</sup> Kuchler et al., « Crestal sinus augmentation with recombinant human bone morphogenetic protein 2 : clinical and radiographic outcomes of 2-year pilot trial ».

<sup>86</sup> Kao et al., « The negative effect of combining rhbmp-2 and bio-oss on bone formation for maxillary sinus augmentation ».

### 3.3.4.2. Apport de cellules souches

L'introduction des cellules souches en chirurgie implantaire se développe de nos jours, à l'image de l'essai clinique **MAXIBONE** (programme Européen H2020). Cette étude de 3 ans a débuté en 2018 avec la participation du centre hospitalier Henri Mondor, sous la direction du Pr Bruno Gogly. Il s'agit d'une étude multicentrique humaine ayant pour objectif de tester la sécurité et l'efficacité des **Bone Marrow-Mesenchymal Stem Cells (BM-MSCs) en thérapie cellulaire autologue** dans la **reconstruction des maxillaires** (sur un biomatériau (granules B-TCP+ hydroxyapatite, BCP et membrane Poly (Lactic-Co-Glycolic) + membrane PLGA) avant la pose d'implants. L'utilisation des **cellules souches mésenchymateuses (CSMs)** a également été expérimentée pour les chirurgies de soulèvement sinusien.

Notre recherche a relevé 4 protocoles différents, présentés selon un ordre chronologique :

En 2005, Ueda et al.<sup>87</sup> utilisent pour la première fois les cellules souches dans le cadre de soulèvement sinusien au travers d'un rapport de 6 cas. Ce même protocole a été repris et modifié en 2011 par Yamada et al.<sup>88</sup> qui ont évalué l'efficacité des CSMs dans le traitement de résorption alvéolaire sévère maxillaire postérieure chez 43 patients.

#### Protocoles 1 et 2 :

Un tissu osseux obtenu par culture de CSMs autologues a été utilisé : le **TEB (tissue-engineered bone)**, sur un support constitué de **Plasma Riche en Plaquettes (PRP)** issu d'un prélèvement sanguin autologue (Fig.32).

-La conception du TEB débute un mois et demi avant la chirurgie implantaire, par prélèvement de CSMs issues de la moelle osseuse de la crête iliaque de chaque patient.

-Ces cellules sont mises en culture afin de les faire proliférer puis différencier en ostéoblastes.

-La veille de l'intervention : le PRP est préparé puis mélangé aux cellules souches différenciées en ostéoblastes. De la thrombine et du chlorure de calcium sont ajoutés afin d'obtenir le TEB sous la forme d'un **gel**.

#### Comblement sinusien et pose d'implant :

-Ueda et al. associent le **TEB à du  $\beta$ -TCP** dont la structure facilite l'adhésion des cellules, leur prolifération et leur différenciation ostéogénique. Le soulèvement sinusien s'effectue par **voie latérale** conventionnelle avec pose d'implants simultanée.

-Yamada et al. injectent le **TEB seul** sans ajout de  $\beta$ -TCP. Le soulèvement sinusien s'effectue ici par la **technique de l'ostéotome** selon Summers. L'espace obtenu entre le plancher et la membrane est

---

<sup>87</sup> Ueda et al., « Clinical case reports of injectable tissue-engineered bone for alveolar augmentation with simultaneous implant placement ».

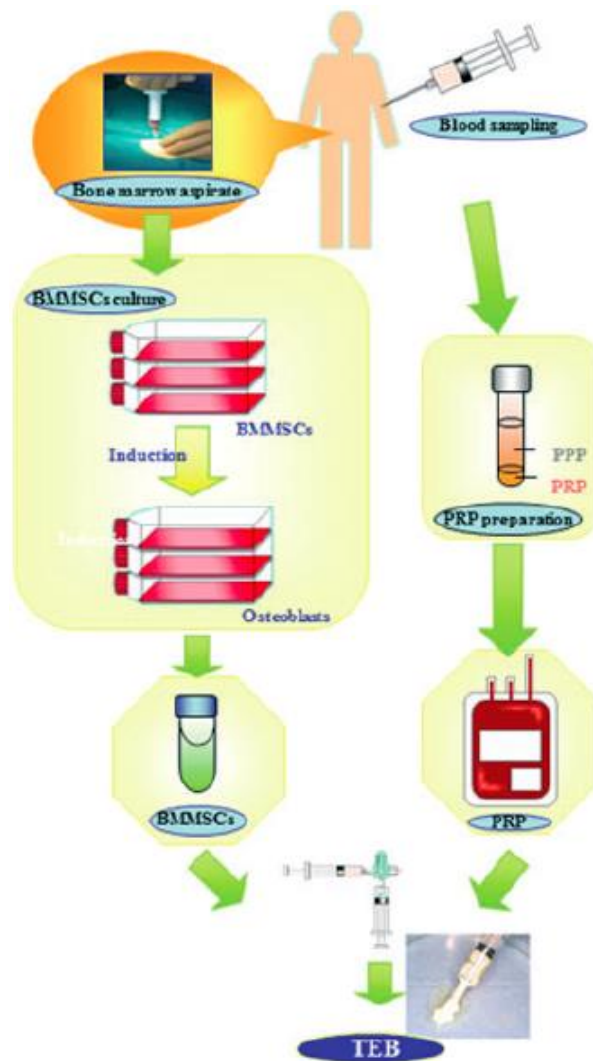
<sup>88</sup> Yamada et al., « Osteotome technique with injectable tissue-engineered bone and simultaneous implant placement by cell therapy ».

comblé. Les propriétés visco-élastiques du TEB permettent une augmentation sous-sinusienne supplémentaire lors de l'insertion implantaire.

Lors des 3 premiers mois, la densité minérale augmente rapidement, ce qui laisse supposer que la période de régénération osseuse et d'ostéointégration est plus courte.

À 6 mois post opératoire, le gain osseux moyen est de  $8,3 \pm 1,6\text{mm}$ , pour une HOR moyenne de  $7,3 \pm 1,4\text{ mm}$ . Le volume moyen de TEB injecté est de  $0,67\text{ mL}$ .

Figure 32 : Schéma d'un protocole d'application clinique du TEB



Source : Yamada et al., « Osteotome technique with injectable tissue-engineered bone and simultaneous implant placement by cell therapy », 2011

Pour la série de Ueda et al., 2 perforations de membrane ont eu lieu. Pour celle de Yamada et al., aucune perforation n'a été rapportée ni de complication post-opératoire. Le taux de survie implantaire est de 100 %.

En 2008, Shayesteh et al.<sup>89</sup> associent des **CSMs** à un support à base de  **$\beta$ -TCP et d'hydroxyapatite**.

Leur série de cas comprend 6 patients dont le HOR est < 3 mm.

Protocole 3 :

Prélèvement et préparation des cellules souches :

-Les CSMs sont isolées à partir d'une ponction de moelle osseuse de crête iliaque et mises en culture.

Préparation du matériau de comblement :

-Des cubes de 3x3x3 mm de  **$\beta$ -TCP et d'hydroxyapatite sont imprégnés de CSM.**

Comblement sinusien et pose d'implant :

-Le soulèvement sinusien se fait par voie latérale conventionnelle.

-Les cubes de biomatériau imprégnés de CSMs sont mis en place.

-Une membrane de collagène est placée sur la fenêtre, puis le site est suturé.

-Les implants sont posés à 3 mois avec une stabilité primaire.

La hauteur osseuse initiale moyenne était de 2,25 mm. À 3 mois, la hauteur osseuse moyenne est de **12,08 mm** et à 6 mois de **10,83 mm**. À 6 mois, le taux moyen de formation osseuse est de 41,34 %, avec un taux de survie implantaire de 93 %.

Les échantillons sont de faible étendue, et l'absence de groupe contrôle ne permet pas d'extrapoler ces résultats bien qu'ils soient prometteurs.

D'autres protocoles associent les **cellules souches autogènes à de l'os d'origine xénogène** (BioOss®), afin d'évaluer leurs effets sur la formation osseuse après un soulèvement sinusien.

En 2011, Rickert et al.<sup>90</sup>, réalisent un essai clinique chez 12 patients en *split mouth*. La hauteur osseuse résiduelle moyenne est de 2,1 ± 0,3 mm pour le côté droit, et de 2,2 ± 0,6 mm pour le côté gauche.

Chaque patient subit 2 interventions :

-1 soulèvement sinusien avec mise en place d'un mélange de BioOss® et de CSMs, prélevées au niveau de la crête iliaque (groupe test)

-1 soulèvement sinusien avec mise en place d'un mélange de BioOss® et d'os autologue, prélevé en région rétro-molaire (groupe contrôle)

---

<sup>89</sup> Shayesteh et al., « Sinus augmentation using human mesenchymal stem cells loaded into a beta-tricalcium phosphate / hydroxyapatite scaffold ».

<sup>90</sup> Rickert et al., « Maxillary sinus floor elevation with bovine bone mineral combined with either autogenous bone or autogenous stem cells : a prospective randomized clinical trial ».



La pose d'implants s'est faite ultérieurement avec l'obtention d'une stabilité primaire.

Protocole 4 :

Prélèvement et préparation des cellules souches :

-Les CSMs sont isolées à partir d'une ponction de moelle osseuse de crête iliaque et mises en culture.

-Les CSMs sont combinées à 2g de BioOss®.

Prélèvement et préparation de l'os autologue :

-L'os est prélevé au niveau de la région rétro-molaire et broyé.

-Un mélange de BioOss® et d'os autologue est réalisé.

Comblement sinusien :

-Le soulèvement sinusien s'effectue par voie latérale conventionnelle.

-Le côté *test* est comblé par le mélange à base de cellules souches, et le côté *contrôle* est comblé par le mélange à base d'os autologue.

-Une membrane de collagène est mise en place sur la fenêtre latérale, et le site est suturé.

À 3 mois un prélèvement est réalisé afin d'évaluer le tissu osseux formé, et les implants sont posés.

Les analyses histologiques mettent en évidence un taux de formation osseuse significativement supérieur pour le groupe test, avec une moyenne de  $17,7 \pm 7,3$  % ; contre un taux moyen de  $12 \pm 6,6$  % pour le groupe contrôle. L'utilisation des cellules souches mésenchymateuses, avec pour support le BioOss®, représente donc une alternative à l'os autogène. Les délais d'implantation étant identiques, quel que soit l'origine de l'os utilisé pour le soulèvement sinusien.

Le recours aux cellules souches semble être une véritable alternative en termes de matériaux de comblement sous-sinusien. Pour la majorité des auteurs, les soulèvements sinusiens s'effectuent par voie latérale conventionnelle, seuls Yamada et al. utilisent la technique de l'ostéotome. Le TEB seul, sous forme de gel, peut être appliqué par pression hydraulique. Les CSMs autologues **limitent les risques d'immunogénicité** en comparaison aux xéno greffes ou allogreffes, et évitent les prélèvements d'os autogène. Cependant, les procédures engagées présentent un caractère invasif du fait qu'elles nécessitent 2 interventions, dont une pour le prélèvement des CSMs par ponction. De nos jours, d'autres sources de CSMs d'origines orales peuvent être prélevées, notamment gingivales et pulpaire qui limiterait la morbidité du site donneur.

### 3.3.5. Mini fenêtre

Lorsque l'approche transcrestale ne permet pas d'obtenir un gain osseux suffisant, malgré les techniques innovantes, l'abord par voie latérale est incontournable. Les dimensions de la fenêtre sont **fonction de l'augmentation osseuse** nécessaire en lien direct avec **le nombre d'implants** à poser, avec une moyenne de **20 mm** dans les sens mésio-distaux et **15 mm** dans le plan vertical.

Dans l'optique d'être minimallement invasif, le décollement de la membrane se fera par une « **mini-fenêtre** » latérale. La littérature actuelle ne donne pas de consensus sur les dimensions de ces « mini-fenêtres », les études étant peu nombreuses. Cependant, d'après la synthèse des articles retenus nous pouvons estimer que ces valeurs sont **inférieures à 10 x 8 mm (80 mm<sup>2</sup>)**<sup>91</sup>. (voir l'annexe 8)

Baldani et al.<sup>92</sup>, ont évalué dans une série de 16 cas en *split mouth* les bénéfices **des mini-fenêtres**. Chaque patient a subi 2 interventions (Fig.33) :

- Un soulevé sinusien par **voie latérale conventionnelle**, avec une fenêtre de dimension de **10x8 mm**.
- De l'autre côté, le soulevé sinusien s'effectue par une **mini-fenêtre latérale** de dimension **6x6 mm**.

Il n'y a pas eu de différence significative concernant le gain osseux, ni la durée d'intervention.

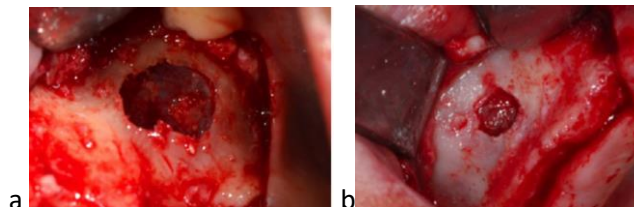
#### Avantages :

- Bonnes suites opératoire pour les patients (moins d'inconfort du côté de la mini-fenêtre).
- Le maintien et la protection du matériau de comblement sont améliorés ce qui limite son invasion par un tissu conjonctif.

#### Inconvénients :

- Le taux de complications per-opératoires, perforation de membrane et hémorragie, reste similaire à la technique conventionnelle.
- Difficultés à gérer les complications liées à un accès limité. Une maîtrise et une technicité de l'opérateur sont donc indispensables.

Figure 33 : Comparaison d'une fenêtre large 10x8mm (a) et d'une mini fenêtre, 6x6mm (b)



Source : Baldini et al., « Lateral approach for sinus floor elevation : large versus small bone window- a split-mouth randomized clinical trial », 2016.

<sup>91</sup> Baldini et al., « Lateral approach for sinus floor elevation : large versus small bone window-a split-mouth randomized clinical trial ».

<sup>92</sup> Baldini et al.

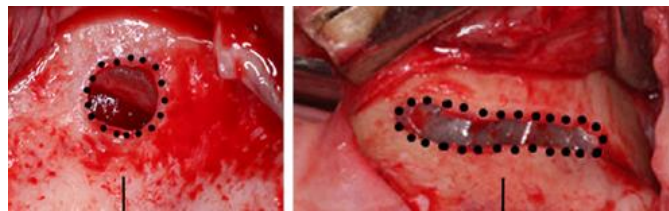
Dans leur série de 14 cas, Pariente et al.<sup>93</sup> réalisent des soulèvements sinusien par des fenêtres de  $59,2 \pm 12,8 \text{ mm}^2$  de moyenne. A 6 mois, le gain osseux est similaire lorsque la fenêtre est de taille conventionnelle.

Zhu et al.<sup>94</sup> associent le soulèvement sinusien par voie latérale à la pose simultanée d'implants. L'abord se fait par une mini-fenêtre de forme **circulaire** lorsqu'un seul implant est nécessaire ou de **tunnel** quand plusieurs implants sont posés (Fig.34).

L'identification préalable de l'**AAA** sur le CBCT permet d'adapter le trajet de la fenêtre tunnel en contournant l'artère.

Il n'y a pas de différence significative en termes de gain osseux selon le design de la fenêtre.

Figure 34 : Mini fenêtre circulaire et tunnel



Source : Zhu et al., « Modified maxillary sinus floor elevation via a mini-lateral window with simultaneous placement of dental implants : a clinical and radiographical study », 2017.

Jung et al.<sup>95</sup> mettent au point une « **technique hybride** » qui associe à la fois un accès par voie latérale et par voie crestale, la pose d'implant se faisant dans le même temps. Le but de cette technique est de donner une meilleure visibilité sur le décollement de la membrane en limitant les risques inhérents à chacune de ces 2 approches (perforation de la membrane lors de l'effraction du plancher sinusien, intervention invasive par un large décollement).

#### Protocole :

-La **fenêtre latérale** prend la forme d'un **tunnel** de 3 à 4 mm de hauteur sur une longueur correspondant au site implantaire, en étant 2 mm au-dessus du plancher sinusien (Fig.35).

-Le **décollement de la membrane** s'effectue par son bord inférieur.

-La préparation du site implantaire se fait selon la **séquence de forage** classique **par voie crestale**. Pour éviter la perforation de la membrane, le décolleur est laissé dans le tunnel. Le forage se fait donc par vision directe en limitant les traumatismes sur la membrane.

-L'insertion du **matériau de comblement** se fait par **les 2 sites**, et l'implant est mis en place.

---

<sup>93</sup> Pariente, Dada, et Daas, « Mini-lateral windows for minimally invasive maxillary sinus augmentation : case series of a new technique ».

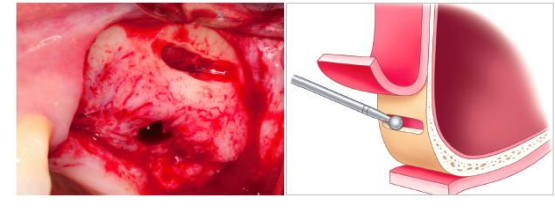
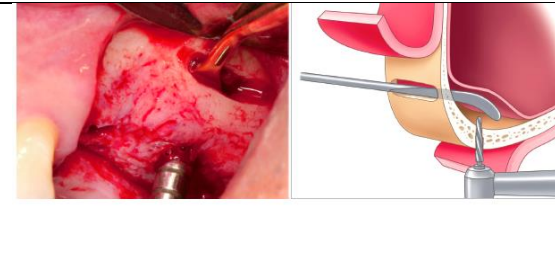
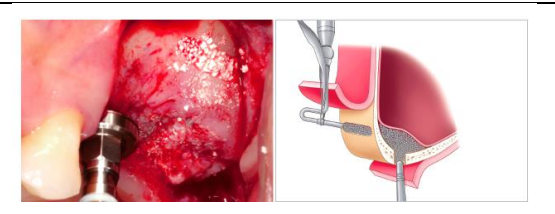

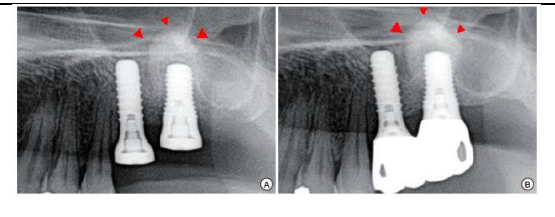
<sup>94</sup> Zhu et al., « Modified maxillary sinus floor elevation via a mini-lateral window with simultaneous placement of dental implants : a clinical and radiographical study ».

<sup>95</sup> Jung et al., « A hybrid technique for sinus floor elevation in the severely resorbed posterior maxilla ».

Avantages :

L'inconfort lié à la percussion du maillet par la technique de Summers est évité. Les dimensions limitées de la fenêtre diminuent les suites post-opératoires, tuméfaction et douleur.

Figure 35 : Protocole chirurgical de réalisation du soulevé sinusien par technique hybride

	<p>Préparation du tunnel et du site implantaire.</p>
	<p>Après levée du lambeau, la cavité tunnel est préparée le long de la limite inférieure du sinus par piézochirurgie. La membrane sinusienne est protégée par un décolleur lors de la préparation du site implantaire.</p>
	<p>Apport de biomatériau via la cavité tunnel et le site implantaire.</p>
	<p>Mise en place de l'implant.</p>
	<p>Radiographie de contrôle post-opératoire immédiate et à 27 mois, mettant en évidence l'augmentation osseuse sous sinusienne.</p>




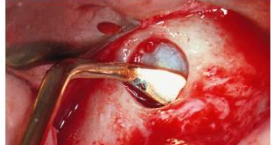
Source : Jung et al., « A hybrid technique for sinus floor elevation in the severely resorbed posterior maxilla », 2010

Hu et al. <sup>96</sup> utilisent une séquence de forage spécifique, le *SLA Kit®* de *Neobiotech*, qui permet de réaliser une fenêtre latérale de taille calibrée. Le design conique du trépan est tel que la profondeur de forage est contrôlée. Le décollement atraumatique de la membrane sinusienne s'effectue par l'intermédiaire de décolleur de dimension et forme adaptées (Fig.36).

<sup>96</sup> Hu et al., « A new technique for minimally invasive maxillary lateral sinus augmentation : a case report ».

Figure 36 : Protocole opératoire de soulevé sinusien avec le SLA Kit

Case report de 1 cas : RBH =3,8mm, puis pose d'un implant de 11,5x4 dans un 2<sup>o</sup> temps

	<p>Préparation de la fenêtre latérale avec trépan calibré</p>
	<p>Mise en évidence d'une fine couche osseuse protégeant la membrane sinusienne</p>
	<p>Décollement de la membrane sinusienne le long de la paroi inférieure du sinus à l'aide de décolleur en L</p>
	<p>Décollement de la membrane sinusienne le long de la paroi mésiale du sinus à l'aide du décolleur en L de petite taille</p>

Source : Hu et al., « A new technique for minimally invasive maxillary lateral sinus augmentation », 2015.

Le potentiel ostéogénique de la paroi latérale du sinus doit être conservé en limitant la taille de la fenêtre, afin de favoriser la consolidation et la maturation du matériau de comblement.

### 3.3.6. Chirurgie guidée

La chirurgie guidée en implantologie est en plein essor de nos jours. La planification chirurgicale en amont permet d'optimiser la réalisation des soulevés sinusiens par voie latérale ou crestale, tout ceci dans le but de réduire le risque de complications en considérant la présence d'obstacles, comme les **septa ou l'AAA** (Fig.37-39), et donc de diminuer le temps opératoire. Cette approche a été décrite pour la première fois par Mandarales et Rosenfeld<sup>97</sup> en 2008.

Dans leur étude, Osman et al.<sup>98</sup> comparent l'efficacité des guides de coupe par rapport à la technique conventionnelle en terme d'incidence de perforation de membrane avec pose d'implant simultanée, sur une série de 20 cas divisée en 2 groupes. La conception des guides tient compte de **la présence de septa, d'irrégularités morphologiques, et des dimensions des murs osseux**. Le guide de coupe est fixé par des **mini vis** pour maintenir sa stabilité durant la réalisation de la fenêtre, et sera déposé pour ne

<sup>97</sup> Mandelaris et Rosenfeld, « A novel approach to the antral sinus bone graft technique : the use of a prototype cutting guide for precise outlining of the lateral wall. a case report ».

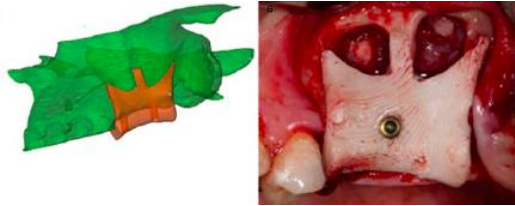
<sup>98</sup> Osman et al., « Computer guided sinus floor elevation through lateral window approach with simultaneous implant placement ».

pas entraver le décollement de la membrane. La préparation des sites implantaires se fera avec le guide de nouveau en place. Dans le groupe ayant bénéficié du guide, 3 cas sur 10 présentaient un septum. 1 seule perforation a eu lieu. Dans le groupe contrôle, 3 perforations de membrane ont eu lieu dont 2 compliquées par la présence d'un septum osseux.

Malgré le faible échantillon, l'utilisation de guide de coupe semble limiter les risques opératoires.

Figure 37 : Reconstruction maxillaire 3D et conception virtuelle du guide en présence d'un septum.

Fixation du guide adapté à la situation clinique



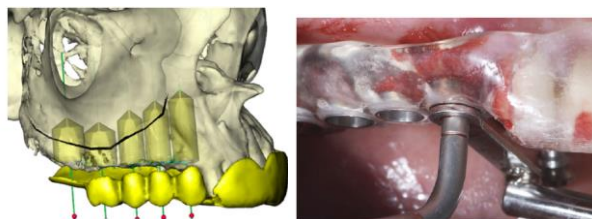
Source : Osman et al., « Computer guided sinus floor elevation through lateral window approach with simultaneous implant placement », 2018.

L'utilisation de guide permet également les **soulevés sinusiens par voie crestale** (Fig.38) avec mise en place d'implants<sup>99</sup> tel que le réalisent Pozzi et Moy sur une série de 66 patients (voir annexe 9).

Les sites implantaires sont préparés au travers du guide en **flapless**, sans lambeau. Des stops sont mis en place sur les forets pour limiter la profondeur d'action. L'effraction du plancher sinusien se fait avec des ostéotomes calibrés dont le diamètre est inférieur de 0,1mm par rapport aux puis de forage.

Le matériau de comblement est mis en place puis l'implant est posé.

Figure 38 : Conception virtuelle du guide selon le projet prothétique. Utilisation de l'ostéotome au travers du guide



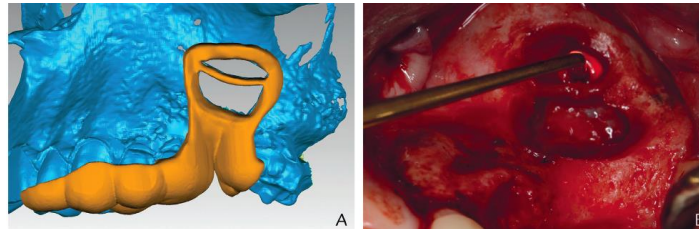
Source : Pozzi et Moy, « Minimally invasive transcrestal guided sinus lift (tgsi) : a clinical prospective proof-of-concept cohort study up to 52 months », 2014.

---

<sup>99</sup> Pozzi et Moy, « Minimally invasive transcrestal guided sinus lift (tgsi) : a clinical prospective proof-of-concept cohort study up to 52 months ».

Le principal avantage de ce guide est l'abord en *flapless* qui permet le maintien d'une vascularisation nécessaire au matériau de comblement et de limiter le saignement. Les suites opératoires sont moins importantes pour le patient avec une diminution de la morbidité.

Figure 39 : A : exemple d'un guide pour fenêtre latérale avec matérialisation de l'AAA, B : isolation de l'AAA endo-osseuse



Source : Goodacre et al., « A 3D -printed guide for lateral approach sinus grafting : a dental technique », 2018.

Cette technique demande une courbe d'apprentissage longue pour l'utilisation des logiciels de planification et de conception, ainsi que leur accessibilité en laboratoire <sup>100</sup>.

---

<sup>100</sup> Goodacre et al., « A 3D printed guide for lateral approach sinus grafting : a dental technique ».

## 4 : Alternatives

---

### 4.1. Implants courts

D'après la dernière conférence de consensus Européen de 2016 (Cologne-Allemagne), un implant est considéré comme court lorsque sa longueur est inférieure ou égale à 8 mm avec un diamètre d'au moins 3,75mm (Fig.40). Des implants de 5 mm de longueur sont également disponibles.

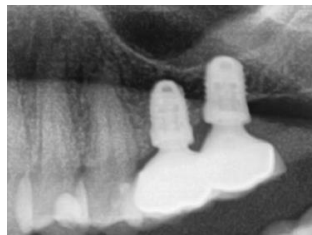L'objectif est de limiter le risque de complication chirurgicale en évitant le soulevé sinusien par la pose d'implant « court ».

En 2018 Mokcheh et al. <sup>101</sup> réalisent une revue systématique où ils comparent les taux de survie et complications des implants courts et des implants standards associés à un soulevé sinusien. (voir annexe 10)

Concernant les complications biologiques (hémorragies, perforations de membranes et œdèmes) les résultats sont en faveur des implants courts. La complication la plus fréquente étant la perforation de la membrane sinusienne, quel que soit la longueur des implants. Les taux de survie implantaire sont équivalents sans différence significative.

À ce jour, peu d'études évaluent les avantages et inconvénients de la pose d'implants courts comparé à la pose d'implants longs combinée à un soulevé sinusien, mais il semblerait que cette alternative au soulevé sinusien soit intéressante.

Figure 40 : Restauration de 26 et 27 par implants courts de 8 mm de longueur



Source : Lorenz et al., « Short implants in the posterior maxilla to avoid sinus augmentation procedure : 5-years results from a retrospective cohort study », 2019.

### 4.2. Implants angulés

En cas d'édentements maxillaires postérieurs multiples étendus, la combinaison d'implants inclinés et axiaux se présente comme une alternative au soulevé sinusien. Un implant est considéré comme angulé lorsque son inclinaison est supérieure à 15°. Les implants sont placés parallèlement aux murs

---

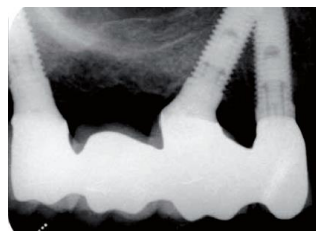<sup>101</sup> Mokcheh, Jegham, et Turki, « Short implants as an alternative to sinus lift for the rehabilitation of posterior maxillary atrophies : systematic review and meta-analysis ».



antérieur et/ou postérieur du sinus afin de le contourner, en association avec des implants axiaux. Ceci autorise des implants longs, **jusqu'à 18mm**, et des **inclinaisons supérieures à 30°** dans les sens mésio-distal et vestibulo-palatin (Fig.41). La littérature rapporte des taux de succès de 91,3 à 93 % implants axiaux et 95,2 et 98,9 % implants inclinés<sup>102</sup> sur 5 ans.

La planification en amont, le recours à la chirurgie guidée diminuent l'invasivité de l'intervention et la morbidité avec une meilleure reproductibilité. Cependant la courbe d'apprentissage est longue. En effet, l'étude et la connaissance anatomique du sinus maxillaire sont indispensables afin d'éviter toute perforation des murs sinusiens.

Figure 41 : Restauration de 14-15-16 et 17 par association de 2 implants angulés et 1 implant axial



Source : Pozzi et al., « Minimally invasive treatment of the atrophic posterior maxilla : a proof-of-concept prospective study with a follow-up of between 36 and 54 months », 2014.

### 4.3. Implants zygomatiques

La pose d'implants zygomatiques est une alternative à la greffe osseuse en cas **d'atrophie maxillaire avancée** pour la restauration d'**arcade complète** ou **d'édentement multiple**. De manière générale, 2 implants zygomatiques sont associés à 2 ou 4 implants axiaux posés au niveau du maxillaire antérieur. Les dimensions varient de **30 à 52,4 mm de long**, avec un diamètre de 4,5mm, et une angulation de 45 à 55° de la tête implantaire.

La technique initiale décrit le **passage de l'implant au travers du sinus maxillaire**. Une fenêtre osseuse latérale est réalisée au niveau du sinus afin de refouler la membrane vers l'intérieur et de préparer le site implantaire. De nouvelles méthodes, permettent un **passage extra-sinusien**. Le positionnement des implants se fait selon les **particularités anatomiques** propre du patient et des **volumes osseux disponibles**, et non en fonction du sinus. C'est le concept du zygomatic anatomy- guided approach, (ZAGA) (Fig.42).

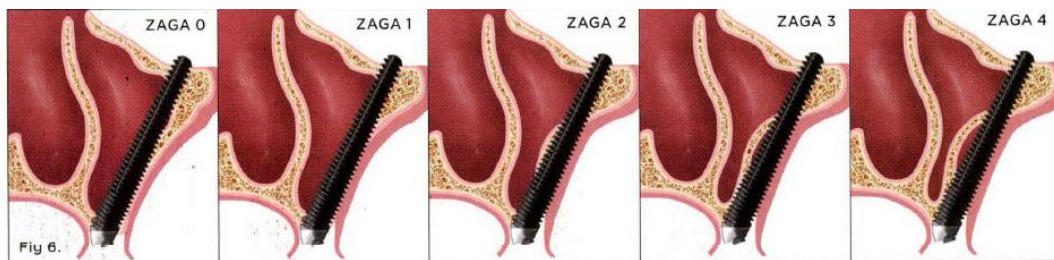---

<sup>102</sup> Ata-Ali et al., « Oral rehabilitation with tilted dental implants : a metaanalysis ».

Les taux de survie varient de 95,21 % à 100 % <sup>103</sup>. La sinusite est la complication la plus fréquente. D'autres complications sont possibles, telle qu'une fenestration de la corticale vestibulaire, un hématome péri-orbitaire, un saignement nasal.

La planification implantaire en amont et le recours à la Conception et Fabrication Assistée par Ordinateur tend à simplifier la procédure. Cette technique requiert une courbe d'apprentissage longue et une expérience avancée du chirurgien et revêt tout de même un caractère invasif. Le temps de traitement est diminué par rapport à des procédures complexes visant à restaurer des volumes osseux adéquats pour la pose d'implants standards.

Figure 42 : Classification ZAGA avec positionnement des implants selon la morphologie sinusienne



Source : Petrunaro et al., « Zygomatic implants for the management of severe alveolar atrophy in the partial or completely edentulous maxilla », 2018.

Ces approches plus ou moins invasives permettent de restaurer des arcades maxillaires partiellement ou complètement édentées en évitant le soulèvement sinusien. La difficulté principale de ces alternatives repose sur une courbe d'apprentissage longue et une expérience du praticien dans la connaissance et la maîtrise des gestes chirurgicaux. (voir l'annexe 11)

---

<sup>103</sup> Tuminelli et al., « Immediate loading of zygomatic implants : a systematic review of implant survival, prosthesis survival and potential complications ».

## 5 : Discussion

---

Le soulevé sinusien est considéré comme une procédure chirurgicale sûre, prédictible et de faible morbidité <sup>104</sup>. La chirurgie n'est pas dénuée de risque, pouvant aboutir à un allongement du temps opératoire, à des interventions supplémentaires et à un échec implantaire. La perforation de la membrane de Schneider et la lésion de l'AAA avec hémorragie sont les complications chirurgicales les plus fréquentes <sup>105</sup>. Les techniques conventionnelles par abord latéral et crestal sont utilisées depuis près de quarante ans. Les taux de perforation variant de 8,6 % à 59,8 % <sup>106 107</sup>.

De nouvelles méthodes dites **minimalement invasives** tendent à se développer depuis une vingtaine d'années afin de limiter les risques de complications.

Tableau 5 : Comparatif des approches minimalement invasives des soulevés sinusiens

	Abord	Avantages	Inconvénients
Séquence de forage	Crestal	-profondeur d'action limitée par les « stops » malgré un travail à l'aveugle	-plateau technique spécifique
Pression Hydraulique	Crestal	-contourne les obstacles anatomiques (septa) -détachement de membrane même en cas de plancher d'épaisseur irrégulière -plateau spécifique limité pour les matériaux Putty ou utilisation de pièce à main -détachement par forces latérales -HOR ≥ 3mm	-plateau technique spécifique pour les systèmes implantaires iRaise®, et encombrement lié à ce type de dispositif
Technique du ballonnet	Crestal	-ouverture buccale limitée -édentement unitaire postérieur -procédure simple -HOR ≥ 3mm	-risque de perforation si gonflement trop rapide du ballonnet ou de sa rupture, ou par ostéotome -plateau technique spécifique -courbe d'apprentissage
Facteurs de croissance	Latéral	-accélération de l'ostéogénèse -réduit le temps d'ostéointégration -pas de site donneur	-temps de conception en laboratoire -résultats controversés
Cellules souches (autologues)	Crestal Latéral	-pas de risque immunitaire -régénération osseuse et ostéointégration plus rapides	-prélèvement de cellules de la moëlle osseuse par ponction -temps nécessaire à la conception du TEB

<sup>104</sup> Tükel et Tatli, « Risk factors and clinical outcomes of sinus membrane perforation during lateral window sinus lifting : analysis of 120 patients ».

<sup>105</sup> Schwarz et al., « Risk factors of membrane perforation and postoperative complications in sinus floor elevation surgery : review of 407 augmentation procedures ».

<sup>106</sup> Ramanauskaitė et al., « Effects of clinical local factors on thickness and morphology of schneiderian membrane : a retrospective clinical study ».

<sup>107</sup> Schwarz et al., « Risk factors of membrane perforation and postoperative complications in sinus floor elevation surgery : review of 407 augmentation procedures ».

		- HOR > 2 mm	-manipulation et suivi rigoureux du protocole de conception en laboratoire
Mini fenêtre	Latéral	-maintien et protection du biomatériau -maintien du potentiel ostéogénique de la paroi latérale du sinus et maturation du matériau de comblement amélioré - gain osseux similaire à la technique conventionnelle -design de la fenêtre adapté selon le nombre d'implants à poser	-lambeau équivalent à la technique conventionnelle -risque de perforation de membrane et d'hémorragie similaire à la technique conventionnelle -gestion des complications plus difficile par manque de visibilité -courbe d'apprentissage, expérience du praticien
Chirurgie guidée	Latéral Crestal	-planification chirurgicale en amont selon projet prothétique -adaptation aux obstacles anatomiques (AAA, septa, irrégularités du plancher sinusien) -abord par voie crestale en flapless	-courbe d'apprentissage longue -accessibilité aux laboratoires de conception -champ opératoire large par abord latéral

Source : Auteur, 2019.

Le caractère minimalement invasif varie selon les procédures, tant par l'étendue du lambeau levé et la voie d'abord, que par la stratégie de régénération osseuse et des phénomènes biologiques engagés (Tab.5). Ces méthodes émergentes sont surtout conçues pour des soulevés sinusiers par voie crestale, où seule la radiographie per-opératoire avec solution radio-opaque, ou post-opératoire permet un contrôle de l'augmentation sinusienne. Le concept de « mini-fenêtre » autorise une chirurgie minimalement invasive pour les cas de résorption avancée où l'abord par voie latérale est indispensable. Cependant, la visibilité est réduite rendant difficile la prise en charge d'éventuelles complications, telles qu'une hémorragie ou une perforation de la membrane sinusienne.

Les séquences de forage étant calibrées et armées de butées, offrent une barrière mécanique à la profondeur de coupe.

La technique du ballonnet et le recours à la pression hydraulique, décolle la membrane dans les trois sens de l'espace et non de manière uni-directionnelle comme le ferait un ostéotome <sup>108</sup>, en diminuant le stress exercé sur la membrane. Le contrôle de la pression est cependant fonction de l'expérience du praticien qui n'exclue pas le risque de perforation de membrane.

L'utilisation de guide nécessite un lambeau vestibulaire parfois large afin de le positionner, mais qui par l'identification pré-opératoire des structures anatomiques limitent les risques de complications. Le soulevé sinusien par voie crestale à l'aide de guide et d'ostéotomes est possible <sup>109</sup>. La conception du guide rajoute un temps de programmation et un coût financier supplémentaire.

<sup>108</sup> Tallarico et al., « A novel implant system dedicate to hydraulic schneiderian membrane elevation and simultaneously bone graft augmentation : an up-to 45 months retrospective clinical study ».

<sup>109</sup> Pozzi et Moy, « Minimally invasive transcrestal guided sinus lift (tgs) : a clinical prospective proof-of-concept cohort study up to 52 months ».

Enfin, l'ingénierie tissulaire évite les risques immunitaires <sup>110</sup> et améliore la néoformation osseuse et l'ostéointégration implantaire. L'utilisation de facteurs de croissance dans le même registre semble être intéressante mais montre des taux de formation osseuse inférieurs aux autres biomatériaux classiquement utilisés.

### **1/ Taux de perforation de la membrane sinusienne :**

Notre travail nous a permis de montrer que ces nouvelles méthodes innovantes permettent de limiter les complications liées aux techniques conventionnelles de soulèvement sinusien, et principalement celles liées à la perforation de la membrane de Schneider.

En effet, la majorité des études utilisant la pression hydraulique montre des taux de perforation nuls, sauf 1 seule étude où le taux avoisine les 5 % <sup>111</sup>.

La méthode du ballonnet montre un taux moyen de perforation de 6,76 % <sup>112</sup>, inférieur à celui de la voie latérale conventionnelle. Le recours aux séquences de forage montre des taux variant de 0 % à 13,16 % <sup>113</sup> proches de la technique par voie crestale conventionnelle. Ceci semble cohérent, puisque seule la présence de butée sur les instruments diffère de l'utilisation d'ostéotomes seuls.

Les soulèvements sinusiens par « mini-fenêtre » latérale, présentent des taux de perforation variables selon les études. Baldani et al. <sup>114</sup> trouvent des taux équivalents (18,75 %) à la technique décrite par Tatum (18,3 % <sup>115</sup>). Les autres auteurs mettent en évidence des taux de perforation variant de 0 à 9,1 % <sup>116 117</sup>, donc inférieurs à la voie latérale conventionnelle. La seule étude portant sur la technique hybride <sup>118</sup> n'a révélé aucune perforation.

---

<sup>110</sup> Yamada et al., « Osteotome technique with injectable tissue-engineered bone and simultaneous implant placement by cell therapy ».

<sup>111</sup> Jesch et al., « A pilot-study of a minimally invasive technique to elevate the sinus floor membrane and place graft for augmentation using high hydraulic pressure : 18-month follow-up of 20 cases ».

<sup>112</sup> Asmael, « Is antral membrane balloon elevation truly minimally invasive technique in sinus floor elevation surgery ? a systematic review ».

<sup>113</sup> Trombelli et al., « Minimally invasive transcrestal sinus floor elevation with deproteinized bovine bone or  $\beta$ -tricalcium phosphate : a multicenter, double-blind, randomized, controlled clinical trial ».

<sup>114</sup> Baldini et al., « Lateral approach for sinus floor elevation : large versus small bone window-a split-mouth randomized clinical trial ».

<sup>115</sup> Tükel et Tatli, « Risk factors and clinical outcomes of sinus membrane perforation during lateral window sinus lifting : analysis of 120 patients ».

<sup>116</sup> Zhu et al., « Modified maxillary sinus floor elevation via a mini-lateral window with simultaneous placement of dental implants : a clinical and radiographical study ».

<sup>117</sup> Pariente, Dada, et Daas, « Mini-lateral windows for minimally invasive maxillary sinus augmentation : case series of a new technique ».

<sup>118</sup> Jung et al., « A hybrid technique for sinus floor elevation in the severely resorbed posterior maxilla ».

Dans son étude sur l'emploi des cellules souches, Ueda et al.<sup>119</sup> mettent en évidence 2 perforations de membrane, alors qu'aucune n'a eu lieu pour la série de Yama et al.<sup>120</sup>. Les autres études<sup>121 122</sup>, ainsi que celles portant sur les facteurs de croissances, ne renseignent pas ces données.

Quant à l'usage de guides, Osman et al.<sup>123</sup> relèvent 1 cas de perforation sur leur série de 10 sinus opérés. Pozzi et Moy<sup>124</sup> ne rapportent pas de données sur les perforations.

Les échantillons étant réduits et le nombre d'études limité, des réserves doivent être émises concernant les résultats bien qu'ils soient prometteurs.

## **2/ Taux de survie implantaire :**

Quelque soit la méthode minimalement invasive étudiée ou le système employé, les taux de survie implantaire sont similaires aux méthodes conventionnelles, dont la moyenne est supérieure à 90 %.

## **3/ Gain osseux :**

Il est admis dans de nombreuses études que la technique de Summers permet un gain osseux de 3 à 4mm<sup>125</sup>, alors que l'abord par voie latérale un gain  $\geq 10$  mm en moyenne<sup>126</sup>.

Dans notre revue, l'ensemble des méthodes de soulevé sinusien par pression hydraulique permettent un gain moyen variant de 8 mm<sup>127</sup> à  $12,03 \pm 2,1$ mm<sup>128</sup>, et de  $8,71 \pm 1,11$ mm<sup>129</sup> à  $13,4 \pm 3,4$ mm<sup>130</sup> pour les minis fenêtres. Ces valeurs sont équivalentes à la technique classique par voie latérale. De même, le recours aux cellules souches permet un gain osseux de  $8,3 \pm 1,6$ mm<sup>131</sup> à 8,58 mm<sup>132</sup>.

---

<sup>119</sup> Ueda et al., « Clinical case reports of injectable tissue-engineered bone for alveolar augmentation with simultaneous implant placement ».

<sup>120</sup> Yamada et al., « Osteotome technique with injectable tissue-engineered bone and simultaneous implant placement by cell therapy ».

<sup>121</sup> Rickert et al., « Maxillary sinus floor elevation with bovine bone mineral combined with either autogenous bone or autogenous stem cells : a prospective randomized clinical trial ».

<sup>122</sup> Shayesteh et al., « Sinus augmentation using human mesenchymal stem cells loaded into a beta-tricalcium phosphate / hydroxyapatite scaffold ».

<sup>123</sup> Osman et al., « Computer guided sinus floor elevation through lateral window approach with simultaneous implant placement ».

<sup>124</sup> Pozzi et Moy, « Minimally invasive transcrestal guided sinus lift (tgs) : a clinical prospective proof-of-concept cohort study up to 52 months ».

<sup>125</sup> Asmael, « Is antral membrane balloon elevation truly minimally invasive technique in sinus floor elevation surgery ? a systematic review ».

<sup>126</sup> Zitzmann et Schärer, « Sinus elevation procedures in the resorbed posterior maxilla. comparison of the crestal and lateral approaches ».

<sup>127</sup> Kotsakis et Mazor, « A simplified approach to the minimally invasive antral membrane elevation technique utilizing a viscoelastic medium for hydraulic sinus floor elevation ».

<sup>128</sup> Bensaha, « Outcomes of flapless crestal maxillary sinus elevation under hydraulic pressure ».

<sup>129</sup> Baldini et al., « Lateral approach for sinus floor elevation : large versus small bone window-a split-mouth randomized clinical trial ».

<sup>130</sup> Pariente, Dada, et Daas, « Mini-lateral windows for minimally invasive maxillary sinus augmentation : case series of a new technique ».

<sup>131</sup> Yamada et al., « Osteotome technique with injectable tissue-engineered bone and simultaneous implant placement by cell therapy ».

<sup>132</sup> Shayesteh et al., « Sinus augmentation using human mesenchymal stem cells loaded into a beta-tricalcium phosphate / hydroxyapatite scaffold ».

Pour la technique du ballonnet, la moyenne est 6,96 mm<sup>133</sup>, seule 1 étude rapporte un gain osseux de 0,6 mm<sup>134</sup>. L'utilisation de séquences de forage calibrés donne des valeurs allant de 4,8 mm<sup>135</sup> à 7,27 mm<sup>136</sup>. Ces chiffres sont donc supérieurs à la technique de Summers, mais restent inférieurs à ceux de la voie latérale classique. Le gain osseux obtenu par l'utilisation de facteurs de croissance, dépend du support employé. Les matériaux solides constituent un meilleur support 3D<sup>137</sup> que les éponges de collagène qui ont tendance à s'affaisser.

Toutes ces études ne renseignant pas les gains osseux obtenus, les valeurs ne peuvent donc pas être extrapolées, bien qu'elles soient dans l'ensemble satisfaisantes.

#### **4/ Coût financier :**

L'acquisition d'un plateau technique spécifique, tel que le générateur du Jeder-System® (pression hydraulique), des kits d'ostéotomes calibrés (séquences de forage calibrées), ou le système du ballonnet, implique un coût financier supplémentaire pour le chirurgien. À l'inverse, l'utilisation de la pièce à main ou de biomatériaux visqueux nécessite un plateau technique moins important et plus abordable pour le chirurgien.

L'ensemble de ces études reste assez récent, d'autant de moins de 15 ans<sup>138</sup>, et les échantillons étant réduits, des études supplémentaires sont nécessaires afin d'obtenir un recul clinique suffisant. De même, actuellement aucune étude n'évalue les bénéfices de ces approches minimalement invasives l'une par rapport à l'autre afin de déterminer la plus efficace.

À la vue de tous les éléments discutés et des résultats encourageants, nous pouvons déduire que ces méthodes semblent intéressantes en termes de gain osseux, de réduction du taux de perforations et du taux de survie implantaire. Elles peuvent donc être employées et introduites sans crainte par le chirurgien en implantologie dans sa pratique courante. La diversité des procédés permet au clinicien d'employer la technique de soulèvement sinusien la plus adaptée. Les critères décisionnels découlent d'une analyse précise de la situation clinique et des examens radiologiques, en prenant en compte en premier lieu la **HOR**. Sont également considérés la **LdC**, les **critères anatomiques** liés au sinus maxillaire (complexe ou simple) et **l'étendue de l'édentement**.

---

<sup>133</sup> Asmael, « Is antral membrane balloon elevation truly minimally invasive technique in sinus floor elevation surgery ? a systematic review ».

<sup>134</sup> Petruzzi et al., « Sinus floor augmentation with a hydropneumatic technique : a retrospective study in 40 patients ».

<sup>135</sup> Zhou et al., « Minimally invasive crestal sinus lift technique and simultaneous implant placement ».

<sup>136</sup> Soardi et al., « Radiographic analysis of a transalveolar sinus-lift technique : a multipractice retrospective study with a mean follow-up of 5 years ».

<sup>137</sup> Whitesides, Radwan, et Sharawy, « Sinus floor augmentation using a composite graft of bone morphogenic protein-2 and allogenic cancellous bone (puros) : case report ».

<sup>138</sup> Chen et Cha, « An 8-year retrospective study : 1,100 patients receiving 1,557 implants using the minimally invasive hydraulic sinus condensing technique ».

## 6 : Choix thérapeutique

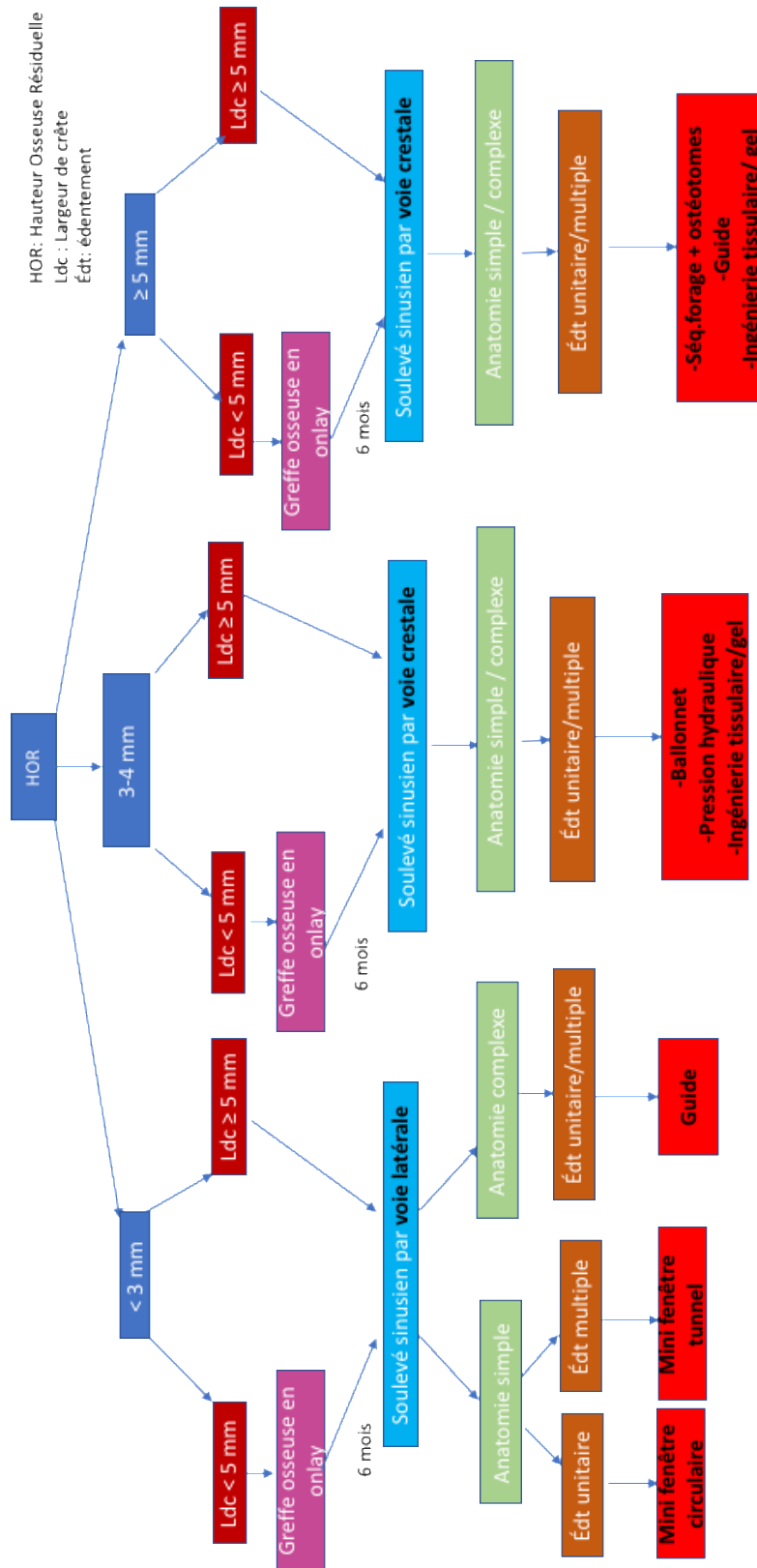
---

L'avancé des connaissances scientifiques et des procédures chirurgicales offrent de nos jours un éventail de choix thérapeutiques s'adaptant à chaque situation clinique. Ceci est illustré au travers de cet arbre décisionnel que nous avons mis au point à partir de la discussion des données de la littérature sur chaque méthode minimalement invasive (Fig.43).

L'utilisation de cet arbre décisionnel est illustrée au travers de 2 cas cliniques, l'un ayant recours à un abord par voie latérale, l'autre faisant appel à un accès par voie crestale.



Figure 43 : Arbre décisionnel : approches minimalement invasives des soulèvés sinusiens



Source : Auteur, 2019.

## 7 : Cas cliniques

---

### 7.1. Cas clinique 1 : Soulevé sinusien par voie latérale : abord par Mini fenêtre

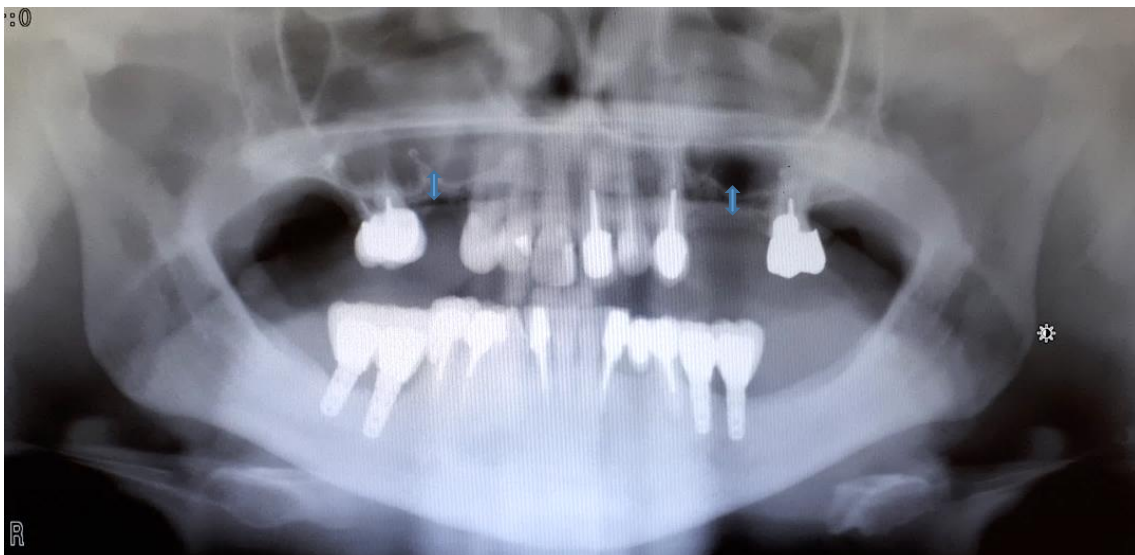
Madame L, institutrice, âgée de 57 ans, en bonne santé générale et non fumeuse, est suivie à l'hôpital d'instruction des armées Percy dans le cadre de la consultation d'implantologie. Elle a été adressée par son chirurgien-dentiste pour une **réhabilitation implantaire des secteurs maxillaires postérieurs**. Les édentements sont actuellement remplacés par une prothèse amovible partielle.

L'examen clinique exo-buccal met en évidence : Un visage symétrique, égalité des étages de la face.

L'examen clinique endo-buccal met en évidence :

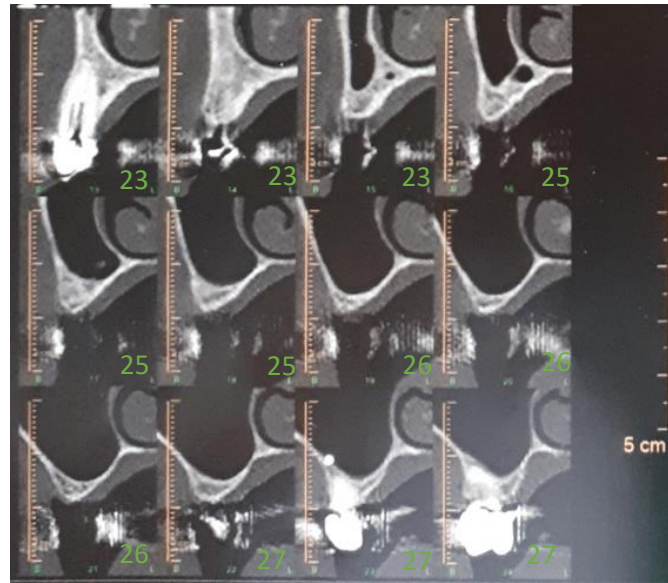
- Un biotype parodontal de type 2, fin et festonné, selon la classification de Siebert et Lindhe.
- Une occlusion d'intercuspidie maximale stable et reproductible.
- Des restaurations directes en résine composite sur 11-12-13.
- Des traitements endodontiques et des restaurations par des couronnes sur 21-23-42-44-45-16-27.
- Un bridge céramo-métallique sur 32- (33) -34.
- Des prothèses implant-portées en situation de 35-36-46 et 47.
- Les édentements de 14-24-25-26 sont restaurés par une prothèse amovible avec base en résine.

Figure 44 : Panoramique initiale



Source : Auteur, 2019.

Figure 45 : Sacner pré-opératoire du secteur 2 postérieur



Source : Auteur, 2019.

#### Examen radiologique :

-Le panoramique dentaire (Fig.44) montre des sinus maxillaires clairs avec des HOR qui semblent réduites et ne permettant pas la pose d'implants de longueur standard.

-Le CBCT pré-opératoire (Fig.45) des sinus maxillaires montre :

- En secteurs 1 et 2 : -un angle entre les parois latérale et médiale  $> 60^\circ$ 
  - la présence d'un septum osseux en position de 14 et de 24, absentes
  - une HOR de 3 mm, et une largeur de crête de 7 mm en secteur 1
  - une HOR de 4 mm, et une largeur de crête de 9 mm en secteur 2
  - une AAA non visible sur les coupes, ce qui laisse penser qu'elle se situe dans l'épaisseur de la membrane sinusienne
  - une muqueuse sinusienne fine d'épaisseur régulière
  - une perméabilité du méat moyen

#### Décision thérapeutique :

- En secteur 1, la **dent 15** est à remplacer, l'étendue de l'édentement ne permet pas de remplacer la dent 14.

- En secteur 2, les **dents 25 et 26** sont à remplacer, l'étendue de l'édentement ne permet pas de remplacer la dent 24.

- **La prothèse implanto-portée** est donc proposée à la patiente.

La méthode chirurgicale de soulevé sinusien proposée, utilisant une méthode minimallement invasive :

- Pour les 2 secteurs : **soulevé sinusien par mini-fenêtre latérale en position de 25 et 26 (édentement multiple, anatomie simple, HOR < 5mm)** pour éviter le septum osseux (comblement par biomatériau xénogène et mise en place d'une membrane de collagène).
- Pose d'implants en situation de 15, 25 et 26, à 6 mois du comblement sinusien.
- Réalisation de protèses implanto-portées.

Après information de la patiente sur le déroulement des interventions et des risques inhérents, et la signature d'un consentement éclairé, la chirurgie de soulevé sinusien est réalisée selon le protocole suivant (Fig.46) :

Figure 46 : Temps opératoire : soulevé sinusien par mini fenêtre latérale

 <p>1-</p> <ul style="list-style-type: none"> <li>-Anesthésie</li> <li>-Incision intra-sulculaire et crestale de 27 à la face distale de 23 avec décharge verticale en distale de 27.</li> <li>-Décollement du lambeau de pleine épaisseur.</li> </ul>	 <p>2-</p> <ul style="list-style-type: none"> <li>-Positionnement de la fenêtre osseuse unique entre 25 et 26, à 6 mm du sommet de la crête osseuse.</li> <li>-Ostéotomie à la fraise boule diamantée de 4mm de diamètre sous irrigation. Visualisation de la membrane sinusienne d'apparence bleutée.</li> </ul>	 <p>3-</p> <ul style="list-style-type: none"> <li>-Mini fenêtre latérale de 6 mm de diamètre permettant de conserver au maximum le potentiel ostéogénique de la paroi osseuse sinusienne.</li> </ul>
 <p>4-</p> <ul style="list-style-type: none"> <li>-Décollement de la membrane de Schneider à l'aide des décolleurs angulés le long les parois osseuses.</li> <li>-Vérification de l'intégrité de la membrane.</li> </ul>	 <p>5-</p> <ul style="list-style-type: none"> <li>-Mise en place du biomatériau de substitution osseux Bio-oss® sans pression importante afin de ne pas perforer la membrane.</li> </ul>	 <p>6-</p> <ul style="list-style-type: none"> <li>-Mise en place d'une membrane de collagène Bio-guide®.</li> <li>-Fermeture étanche du site opératoire sans tension.</li> </ul>

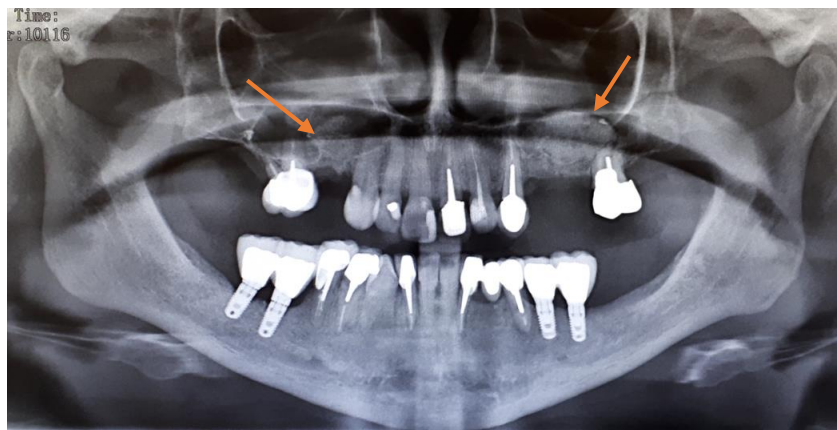
Source : Dr Zimmermann, 2019.

Les consignes post-opératoires sont données à la patiente. Il lui est déconseillé toute situation à risque de forte pression intra-sinusienne (mouchage, éternuement bouche fermée, plongée).

Le soulevé sinusien du secteur 1 a été réalisé le 2 juillet 2019, selon la même technique que décrite précédemment. L'utilisation d'un guide aurait permis de contourner la présence du septum osseux en le matérialisant sur le guide. Le plateau technique à disposition ne nous permettant pas d'envisager cette méthode. Le soulevé sinusien du secteur 2 a été réalisé le 16 juillet 2019. Aucune perforation de membrane n'a eu lieu.

La radiographie panoramique de contrôle met en évidence une augmentation de la hauteur sous sinusienne par biomatériaux d'environ 1 cm sur toute la longueur de l'édentement (Fig.47).

Figure 47 : Panoramique de contrôle



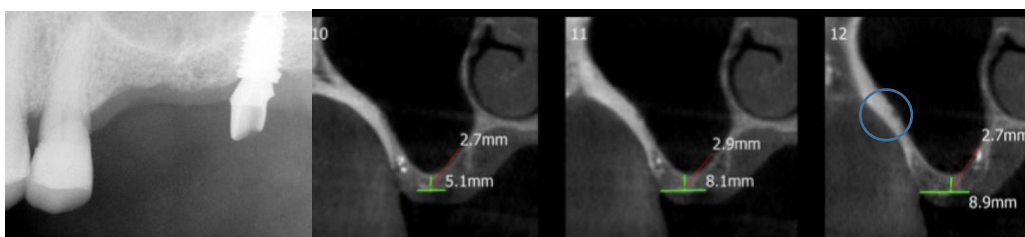
Source : Auteur, 2019.

A 6 mois post-opératoire un nouvel examen 3D sera réalisé afin d'apprécier la densité osseuse obtenue et de choisir des implants de dimension adaptée.

## 7.2. Cas clinique 2 : Soulevé sinusien par voie crestale : Pression hydraulique par biomatériau

Monsieur V, âgé de 54 ans, en bonne santé générale et non fumeur, consulte pour une **réhabilitation implantaire en site de 26**. La 27 a été restaurée par une prothèse implanto-portée scellée à refaire.

Figure 48 : Radiographies pré-opératoire



Source : Dr Venkatraman, 2016.

### Examen radiologique :

-La radiographie rétro-alvéolaire (Fig.48) montre une HOR qui semble réduite et ne permettant pas la pose d'implant de longueur standard (< 10mm) mais > ou égal à 4-5mm.

-Le CBCT pré-opératoire des sinus maxillaires montre (Fig.48) :

- En secteur 2 : -un angle entre les parois latérale et médiale > à 60°
  - une HOR < à 3 mm, avec une moyenne de 2,8 mm
  - une LdC de 5,1mm à 8,9 mm selon les coupes
  - une AAA visible sur la paroi latérale du sinus (cercle bleu)
  - une muqueuse sinusienne fine d'épaisseur régulière

### Décision thérapeutique :

- Le **soulevé sinusien** se fera par **voie crestale** avec la **pose simultanée de l'implant**.









-Les couronnes implanto-portées sur 26 et 27 seront par la suite solidarisées.

Après information du patient la chirurgie de soulevé sinusien est réalisée le 17 février 2016.

La préparation du site implantaire se fait à l'aide du système de forage Densah®, composé de forets calibrés auxquels des « stops » peuvent être ajoutés afin de limiter la profondeur d'action (Fig.49).

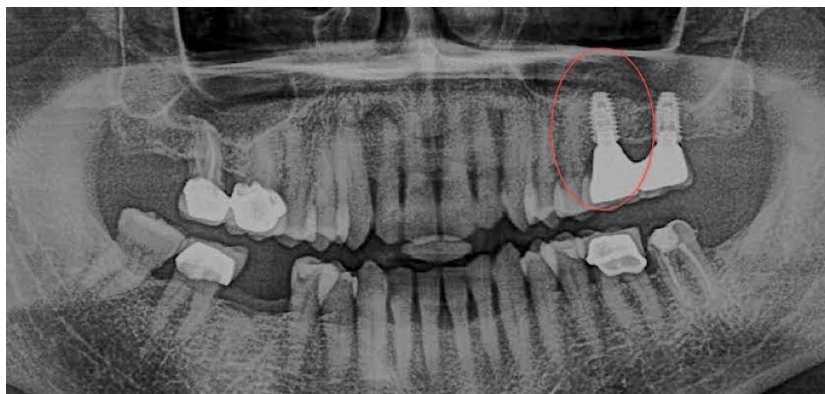Le soulevé sinusien s'effectue par **injection de biomatériau visqueux**, par **pression hydraulique**. Le **NovaBone® Putty** est un matériau alloplastique à base de **phosphosilicate de calcium résorbable**, se présentant sous la forme de cartouche utilisée avec un pistolet d'injection.

Figure 49 : Temps opératoire : soulevé sinusien par pression hydraulique et pose d'implant

 <p>1</p>	 <p>2</p>	 <p>3</p>	 <p>4</p>
<p>-<b>Système de forage Densah®</b> : foret avec « stop » en place, pour une profondeur d'action limitée à 3 mm.</p>	<p>-Anesthésie -Incision crestale et décharge s vestibulaires. -Décollement du lambeau de pleine épaisseur.</p>	<p>-<b>Préparation du site implantaire</b> à l'aide du système Densah® .</p>	<p>-Contrôle radiographique foret en place.</p>
 <p>5</p>	 <p>6</p>	 <p>7</p>	 <p>8</p>
<p>-Efracction de la corticale sinusienne avec un foret de 3 mm.</p>	<p>-Insertion du <b>biomatériaux NovaBone® Putty par pression contrôlée</b> pour éviter la perforation de la membrane de Schneider.</p>	<p>-Contrôle radiologique du <b>soulevé sinusien</b>.</p>	<p>-Mise en place d'un implant de 5mm de diamètre sur 8 mm de longueur. -Radiographie de contrôle post-opératoire.</p>

Source : Dr Venkatraman, 2019.

Figure 50 : Radiographie panoramique de contrôle à 3,5 ans post-opératoire et 3 ans après mise en charge (6 juillet 2019)



Source : Dr Venkatraman, 2019.

Les prothèses implanto-portées sur 26 et 27 ont été réalisées à 6 mois de la pose des implants.

Le suivi à 3 ans met en évidence une consolidation du matériau de comblement avec formation de trabéculations, ainsi que la formation d'un plancher sinusien par corticalisation (Fig.50). Par ailleurs, le niveau osseux péri-implantaire est stable.



## Conclusion

---

Les approches minimalement invasives des soulevés sinusiers constituent une véritable alternative aux techniques conventionnelles. Ces nouvelles méthodes présentent des taux de complications inférieurs aux techniques conventionnelles, et principalement celles en rapport avec la perforation de la membrane sinusienne. Les taux de survie implantaire sont équivalents aux techniques conventionnelles par abord latéral ou crestal, et le gain osseux est pour la plupart des méthodes amélioré. Les suites opératoires pour le patient sont diminuées.

Ces résultats sont donc prometteurs et encouragent leur introduction et utilisation en pratique courante par le praticien en implantologie orale. Elles restent néanmoins à adapter à chaque situation clinique et nécessitent une analyse pré-opératoire succincte prenant en compte des critères cliniques, radiologiques et prothétiques. Pour cela, notre arbre décisionnel a été conçu afin d'orienter le praticien vers le choix thérapeutique le plus adapté à la situation, et lui donne plusieurs options selon le plateau technique à disposition. La diversité des méthodes minimalement invasives permet donc au chirurgien en implantologie orale de limiter le recours aux techniques conventionnelles en diminuant la morbidité des interventions chirurgicales tout en en tirant les bénéfices attendus en termes d'amélioration du taux de complications et de gain osseux notamment.

Cependant, des études supplémentaires avec de plus larges échantillons, à plus long terme, sont nécessaires afin d'obtenir un recul clinique suffisant permettant de comparer ces méthodes émergentes les unes par rapport aux autres afin d'en sortir les plus pertinentes. Les nouvelles avancées technologiques, permettront de peaufiner et d'améliorer ces méthodes, notamment les systèmes de guides qui peuvent être utilisés dans les situations cliniques les plus complexes.

Leur adaptation au marché de l'implantologie orale et leur généralisation à un plus large nombre de praticiens, en simplifiant les procédures et les plateaux techniques, faciliterait la reproductibilité des résultats. L'acquisition d'un plateau technique spécifique et une courbe d'apprentissage sont nécessaires. Le travail se faisant souvent à l'aveugle pour les approches par voie crestale, ou en champ opératoire limité.

## Bibliographie

---

- Al-Dajani, M. « Incidence, risk factors, and complications of schneiderian membrane perforation in sinus lift surgery : a meta-analysis ». *Implant dentistry* 25, n° 3 (2016): 409-15. <https://doi.org/10.1097/ID.0000000000000411>.
- Asmael, H. M. « An assessment of the efficacy of sinus balloon technique on transcrestal maxillary sinus floor elevation surgery ». *Journal of Baghdad college of dentistry* 28, n° 1 (2016): 109-13. <https://doi.org/10.12816/0024718>.
- . « Is antral membrane balloon elevation truly minimally invasive technique in sinus floor elevation surgery ? a systematic review ». *International journal of implant dentistry* 4, n° 1 (2018): 1. <https://doi.org/10.1186/s40729-018-0123-9>.
- Ata-Ali, J., D. Peñarrocha-Oltra, E. Candel-Marti, et M. Peñarrocha-Diago. « Oral rehabilitation with tilted dental implants : a metaanalysis ». *Medicina oral, patologia oral y cirugia bucal* 17, n° 4 (2012): e582-587. <https://doi.org/10.4317/medoral.17674>.
- Baldini, N., C. D'Elia, A. Bianco, C. Goracci, M. Sanctis, et M. Ferrari. « Lateral approach for sinus floor elevation : large versus small bone window-a split-mouth randomized clinical trial ». *Clinical oral implants research* 28, n° 8 (2017): 974.
- Bensaha, T. « Evaluation of the capability of a new water lift system to reduce the risk of schneiderian membrane perforation during sinus elevation ». *International journal of oral and maxillofacial surgery* 40, n° 8 (2011): 815-20. <https://doi.org/10.1016/j.ijom.2011.04.005>.
- . « Outcomes of flapless crestal maxillary sinus elevation under hydraulic pressure ». *The international journal of oral & maxillofacial implants* 27, n° 5 (2012): 1223-29.
- Bergh, J. P. van den, C. M. ten Bruggenkate, H. H. Groeneveld, E. H. Burger, et D. B. Tuinzing. « Recombinant human bone morphogenetic protein-7 in maxillary sinus floor elevation surgery in 3 patients compared to autogenous bone grafts. a clinical pilot study ». *Journal of clinical periodontology* 27, n° 9 (2000): 627-36. <https://doi.org/10.1034/j.1600-051x.2000.027009627.x>.
- Better, H., D. Slavescu, H. Barbu, D. L. Cochran, et G. Chaushu. « Minimally invasive sinus lift implant device : a multicenter safety and efficacy trial preliminary results ». *Clinical implant dentistry and related research* 16, n° 4 (2014): 520-26. <https://doi.org/10.1111/cid.12021>.
- Boyne, P. J., L. C. Lilly, R. E. Marx, P. K. Moy, M. Nevins, D. B. Spagnoli, et R. G. Triplett. « De novo bone induction by recombinant human bone morphogenetic protein-2 (rhbmp-2) in maxillary sinus floor augmentation ». *Journal of oral and maxillofacial surgery* 63, n° 12 (2005): 1693-1707. <https://doi.org/10.1016/j.joms.2005.08.018>.

- Chen, L., et J. Cha. « An 8-year retrospective study : 1,100 patients receiving 1,557 implants using the minimally invasive hydraulic sinus condensing technique ». *Journal of periodontology* 76, n° 3 (2005): 482-91. <https://doi.org/10.1902/jop.2005.76.3.482>.
- Chiapasco, M., M. Zaniboni, et L. Rimondini. « Dental implants placed in grafted maxillary sinuses : a retrospective analysis of clinical outcome according to the initial clinical situation and a proposal of defect classification ». *Clinical oral implants research* 19, n° 4 (2008): 416-28. <https://doi.org/10.1111/j.1600-0501.2007.01489.x>.
- Corinaldesi, G., L. Piersanti, A. Piattelli, G. Iezzi, F. Pieri, et C. Marchetti. « Augmentation of the floor of the maxillary sinus with recombinant human bone morphogenetic protein-7 : a pilot radiological and histological study in humans ». *The british journal of oral & maxillofacial surgery* 51, n° 3 (2013): 247-52. <https://doi.org/10.1016/j.bjoms.2012.06.004>.
- Del Fabbro, M., G. Rosano, et S. Taschieri. « Implant survival rates after maxillary sinus augmentation ». *European journal of oral sciences* 116, n° 6 (2008): 497-506. <https://doi.org/10.1111/j.1600-0722.2008.00571.x>.
- Dhandapani, R. B., S. Baskaran, K. V. Arun, et T. S. S. Kumar. « Minimally invasive maxillary sinus elevation using balloon system : a case series ». *Journal of indian society of periodontology* 20, n° 4 (2016): 468. <https://doi.org/10.4103/0972-124X.194265>.
- Farina, R., G. Franceschetti, D. Travaglini, U. Consolo, L. Minenna, G. P. Schincaglia, et O. Riccardi. « Morbidity following transcrestal and lateral sinus floor elevation : a randomized trial ». *Journal of clinical periodontology* 45, n° 9 (2018): 1128-39. <https://doi.org/10.1111/jcpe.12985>.
- Franceschetti, G., R. Farina, C. Stacchi, R. Di Lenarda, R. Di Raimondo, et L. Trombelli. « Radiographic outcomes of transcrestal sinus floor elevation performed with a minimally invasive technique in smoker and non-smoker patients ». *Clinical oral implants research* 25, n° 4 (2014): 493-99. <https://doi.org/10.1111/clr.12188>.
- Franceschetti, G., A. Rizzi, L. Minenna, M. Pramstraller, L. Trombelli, et R. Farina. « Patient-reported outcomes of implant placement performed concomitantly with transcrestal sinus floor elevation or entirely in native bone ». *Clinical oral implants research* 28, n° 2 (2017): 156-62. <https://doi.org/10.1111/clr.12774>.
- Franceschetti, G., L. Trombelli, L. Minenna, G. Franceschetti, et R. Farina. « Learning curve of a minimally invasive technique for transcrestal sinus floor elevation : a split-group analysis in a prospective case series with multiple clinicians ». *Implant dentistry* 24, n° 5 (2015): 517-26. <https://doi.org/10.1097/ID.0000000000000270>.

- Gonzalez, A. G., I. C. Fernandez, et S. C. Frechoso. « Minimally invasive sinus lift elevation with a silicone balloon and simultaneous implant placement. an independent 1-year follow-up clinical study. », *Clinical oral implants research*, 2014, 25:503.
- Goodacre, B. J., R. S. Swamidass, J. Lozada, A. Al-Ardah, et E. Sahl. « A 3D printed guide for lateral approach sinus grafting : a dental technique ». *The journal of prosthetic dentistry* 119, n° 6 (2018): 897-901. <https://doi.org/10.1016/j.prosdent.2017.07.014>.
- Hu, X. L., X. Zhou, J. H. Li, et Y. Lin. « A new technique for minimally invasive maxillary lateral sinus augmentation : a case report ». *Chinese journal of dental research* 18, n° 4 (2015): 241-45. <https://doi.org/10.3290/j.cjdr.a35149>.
- Hu, X., Y. Lin, A. R. Metzmacher, et Y. Zhang. « Sinus membrane lift using a water balloon followed by bone grafting and implant placement : a 28-case report ». *The international journal of prosthodontics* 22, n° 3 (2009): 243-47.
- Jensen, O. T. « Segmental alveolar split combined with dental extractions and osteotome sinus floor intrusion in posterior maxilla using bmp-2/acs allograft for alveolar reconstruction : technical note and report of three cases ». *Journal of oral and maxillofacial surgery* 71, n° 12 (2013): 2040-47. <https://doi.org/10.1016/j.joms.2013.07.017>.
- Jesch, P., E. Bruckmoser, A. Bayerle, K. Eder, M. Bayerle-Eder, et F. Watzinger. « A pilot-study of a minimally invasive technique to elevate the sinus floor membrane and place graft for augmentation using high hydraulic pressure : 18-month follow-up of 20 cases ». *Oral surgery, oral medicine, oral pathology and oral radiology* 116, n° 3 (2013): 293-300. <https://doi.org/10.1016/j.oooo.2013.05.014>.
- Jung, U. W., J. Y. Hong, J. S. Lee, C. S. Kim, K. S. Cho, et S. H. Choi. « A hybrid technique for sinus floor elevation in the severely resorbed posterior maxilla ». *Journal of periodontal & implant science* 40, n° 2 (2010): 76. <https://doi.org/10.5051/jpis.2010.40.2.76>.
- Kao, D. W. K., A. Kubota, M. Nevins, et J. P. Fiorellini. « The negative effect of combining rhbmp-2 and bio-oss on bone formation for maxillary sinus augmentation ». *The international journal of periodontics & restorative dentistry* 32, n° 1 (2012): 61-67.
- Kfir, E., M. Goldstein, I. Yerushalmi, R. Rafaelov, Z. Mazor, V. Kfir, et E. Kaluski. « Minimally invasive antral membrane balloon elevation-results of a multicenter registry ». *Clinical implant dentistry and related research* 11 Suppl 1 (2009): e83-91. <https://doi.org/10.1111/j.1708-8208.2009.00213.x>.
- Kfir, E., V. Kfir, E. Eliav, et E. Kaluski. « Minimally invasive antral membrane balloon elevation : report of 36 procedures ». *Journal of periodontology* 78, n° 10 (2007): 2032-35. <https://doi.org/10.1902/jop.2007.070103>.

- Kfir, E., V. Kfir, E. Mijiritsky, R. Rafaeloff, et E. Kaluski. « Minimally invasive antral membrane balloon elevation followed by maxillary bone augmentation and implant fixation ». *The journal of oral implantology* 32, n° 1 (2006): 26-33. <https://doi.org/10.1563/782.1>.
- Kher, U., A. L. Ioannou, T. Kumar, K. Siormpas, M. E. Mitsias, Z. Mazor, et G. A. Kotsakis. « A clinical and radiographic case series of implants placed with the simplified minimally invasive antral membrane elevation technique in the posterior maxilla ». *Journal of cranio-maxillofacial surgery* 42, n° 8 (2014): 1942-47. <https://doi.org/10.1016/j.jcms.2014.08.005>.
- Kim, Y. K., J. Y. Lee, J. W. Park, S. G. Kim, et J. S. Oh. « Sinus membrane elevation by the crestal approach using a novel drilling system ». *Implant dentistry* 26, n° 3 (2017): 351-56. <https://doi.org/10.1097/ID.0000000000000570>.
- Kotsakis, G. A., et Z. Mazor. « A simplified approach to the minimally invasive antral membrane elevation technique utilizing a viscoelastic medium for hydraulic sinus floor elevation ». *Oral and maxillofacial surgery* 19, n° 1 (2015): 97-101. <https://doi.org/10.1007/s10006-014-0473-2>.
- Kuchler, U., C. Rudelstorfer, B. Barth, G. Tepper, D. Lidinsky, P. Heimel, et G. Watzek. « Crestal sinus augmentation with recombinant human bone morphogenetic protein 2 : clinical and radiographic outcomes of 2-year pilot trial ». *The international journal of oral & maxillofacial implants* 32, n° 4 (2017): e213-20. <https://doi.org/10.11607/jomi.5536>.
- López-Quiles, J., C. Melero-Alarcón, J. A. Cano-Duran, E. I. Sánchez-Martínez-Sauceda, et R. Ortega. « Maxillary sinus balloon lifting and deferred implantation of 50 osseointegrated implants : a prospective, observational, non-controlled study ». *International journal of oral and maxillofacial surgery* 47, n° 10 (2018): 1343-49. <https://doi.org/10.1016/j.ijom.2018.04.014>.
- Mandelaris, G. A., et A. L. Rosenfeld. « A novel approach to the antral sinus bone graft technique : the use of a prototype cutting guide for precise outlining of the lateral wall. a case report ». *The international journal of periodontics & restorative dentistry* 28, n° 6 (2008): 569-75.
- Mazor, Z., E. Kfir, A. Lorean, E. Mijiritsky, et R. A. Horowitz. « Flapless approach to maxillary sinus augmentation using minimally invasive antral membrane balloon elevation ». *Implant dentistry* 20, n° 6 (2011): 434-38. <https://doi.org/10.1097/ID.0b013e3182391fe3>.
- Mijiritsky, E., H. Barbu, A. Lorean, I. Shohat, M. Danza, et L. Levin. « Use of implant-derived minimally invasive sinus floor elevation : a multicenter clinical observational study with 12- to 65-month follow-up ». *Journal of oral implantology* 42, n° 4 (2016): 343-48. <https://doi.org/10.1563/aaid-joi-D-15-00157>.

- Mokcheh, A., H. Jegham, et S. Turki. « Short implants as an alternative to sinus lift for the rehabilitation of posterior maxillary atrophies : systematic review and meta-analysis ». *Journal of stomatology, oral and maxillofacial surgery* 120, n° 1 (2019): 28-37. <https://doi.org/10.1016/j.jormas.2018.11.006>.
- Osman, A. H., H. Mansour, M. Atef, et M. Hakam. « Computer guided sinus floor elevation through lateral window approach with simultaneous implant placement ». *Clinical implant dentistry and related research* 20, n° 2 (2018): 137-43. <https://doi.org/10.1111/cid.12559>.
- Pariente, L., K. Dada, et M. Daas. « Mini-lateral windows for minimally invasive maxillary sinus augmentation : case series of a new technique ». *Implant dentistry* 23, n° 4 (2014): 371-77. <https://doi.org/10.1097/ID.000000000000119>.
- Peñarrocha-Diago, M., S. Galán-Gil, C. Carrillo-García, D. Peñarrocha-Diago, et M. Peñarrocha-Diago. « Transcrestal sinus lift and implant placement using the sinus balloon technique ». *Medicina oral, patología oral y cirugía bucal* 17, n° 1 (2012): e122-28. <https://doi.org/10.4317/medoral.17268>.
- Petruzzi, M., R. Ceccarelli, T. Testori, et F. R. Grassi. « Sinus floor augmentation with a hydropneumatic technique : a retrospective study in 40 patients ». *The international journal of periodontics & restorative dentistry* 32, n° 2 (2012): 205-10.
- Pjetursson, B. E., C. Rast, U. Brägger, K. Schmidlin, M. Zwahlen, et N. P. Lang. « Maxillary sinus floor elevation using the (transalveolar) osteotome technique with or without grafting material. part i : implant survival and patients' perception ». *Clinical oral implants research* 20, n° 7 (2009): 667-76. <https://doi.org/10.1111/j.1600-0501.2009.01704.x>.
- Pozzi, A., et P. K. Moy. « Minimally invasive transcrestal guided sinus lift (tgsi) : a clinical prospective proof-of-concept cohort study up to 52 months ». *Clinical implant dentistry & related research* 16, n° 4 (2014): 582. <https://doi.org/10.1111/cid.12034>.
- Rahpeyma, A., et S. Khajehahmadi. « Open sinus lift surgery and the importance of preoperative cone-beam computed tomography scan : a review ». *Journal of international oral health* 7, n° 9 (2015): 127-33.
- Ramanauskaite, A., E. M. Ataman-Duruel, O. Duruel, M. D. Tözüm, T. T. Yildirim, et T. F. Tözüm. « Effects of clinical local factors on thickness and morphology of schneiderian membrane : a retrospective clinical study ». *Clinical implant dentistry and related research*, 2019. <https://doi.org/10.1111/cid.12807>.
- Rickert, D., S. Sauerbier, H. Nagursky, D. Menne, A. Vissink, et G. M. Raghoobar. « Maxillary sinus floor elevation with bovine bone mineral combined with either autogenous bone or autogenous stem cells : a prospective randomized clinical trial ». *Clinical oral implants research* 22, n° 3 (2011): 251-58. <https://doi.org/10.1111/j.1600-0501.2010.01981.x>.

- Schwarz, L., V. Schiebel, M. Hof, C. Ulm, G. Watzek, et B. Pommer. « Risk factors of membrane perforation and postoperative complications in sinus floor elevation surgery : review of 407 augmentation procedures ». *Journal of oral and maxillofacial surgery* 73, n° 7 (2015): 1275-82. <https://doi.org/10.1016/j.joms.2015.01.039>.
- Shayesteh, Y. S., A. Khojasteh, M. Soleimani, M. Alikhasi, A. Khoshzaban, et N. Ahmadbeigi. « Sinus augmentation using human mesenchymal stem cells loaded into a beta-tricalcium phosphate / hydroxyapatite scaffold ». *Oral surgery, oral medicine, oral pathology, oral radiology, and endodontics* 106, n° 2 (2008): 203-9. <https://doi.org/10.1016/j.tripleo.2007.12.001>.
- Soardi, E., F. Cosci, V. Checchi, G. Pellegrino, P. Bozzoli, et P. Felice. « Radiographic analysis of a transalveolar sinus-lift technique : a multipractice retrospective study with a mean follow-up of 5 years ». *Journal of periodontology* 84, n° 8 (2013): 1039-47. <https://doi.org/10.1902/jop.2011.100684>.
- Soltan, M., et D. G. Smiler. « Antral membrane balloon elevation ». *Journal of oral implantology* 31, n° 2 (2005): 85-90. <https://doi.org/10.1563/0-773.1>.
- Srouji, S., T. Kizhner, D. Ben David, M. Riminucci, P. Bianco, et E. Livne. « The schneiderian membrane contains osteoprogenitor cells : in vivo and in vitro study ». *Calcified tissue international* 84, n° 2 (2009): 138-45. <https://doi.org/10.1007/s00223-008-9202-x>.
- Starch-Jensen, T., et J. D. Jensen. « Maxillary sinus floor augmentation : a review of selected treatment modalities ». *Journal of oral and maxillofacial research* 8, n° 3 (2017). <https://doi.org/10.5037/jomr.2017.8303>.
- Tallarico, M., H. Better, G. De Riu, et S. M. Meloni. « A novel implant system dedicate to hydraulic schneiderian membrane elevation and simultaneously bone graft augmentation : an up-to 45 months retrospective clinical study ». *Journal of cranio-maxillofacial surgery* 44, n° 8 (2016): 1089-94. <https://doi.org/10.1016/j.jcms.2016.05.016>.
- Tan, W. C., N. P. Lang, M. Zwahlen, et B. E. Pjetursson. « A systematic review of the success of sinus floor elevation and survival of implants inserted in combination with sinus floor elevation part II : transalveolar technique ». *Journal of clinical periodontology* 35 (2008): 241-54. <https://doi.org/10.1111/j.1600-051X.2008.01273.x>.
- Trombelli, L., G. Franceschetti, A. Rizzi, P. Minenna, L. Minenna, et R. Farina. « Minimally invasive transcresal sinus floor elevation with graft biomaterials. A randomized clinical trial ». *Clinical oral implants research* 23, n° 4 (2012): 424-32. <https://doi.org/10.1111/j.1600-0501.2011.02318.x>.

- Trombelli, L., G. Franceschetti, C. Stacchi, L. Minenna, O. Riccardi, R. Di Raimondo, et A. Rizzi. « Minimally invasive transcrestal sinus floor elevation with deproteinized bovine bone or  $\beta$ -tricalcium phosphate : a multicenter, double-blind, randomized, controlled clinical trial ». *Journal of clinical periodontology* 41, n° 3 (2014): 311-19. <https://doi.org/10.1111/jcpe.12210>.
- Trombelli, L., G. Franceschetti, P. Trisi, et R. Farina. « Incremental, transcrestal sinus floor elevation with a minimally invasive technique in the rehabilitation of severe maxillary atrophy. Clinical and histological findings from a proof-of-concept case series ». *Journal of oral and maxillofacial surgery* 73, n° 5 (2015): 861-88. <https://doi.org/10.1016/j.joms.2014.12.009>.
- Trombelli, L., P. Minenna, G. Franceschetti, L. Minenna, et R. Farina. « Transcrestal sinus floor elevation with a minimally invasive technique ». *Journal of periodontology* 81, n° 1 (2010): 158-66. <https://doi.org/10.1902/jop.2009.090275>.
- Trombelli, L., P. Minenna, G. Franceschetti, L. Minenna, A. Iтро, et R. Farina. « Minimally invasive technique for transcrestal sinus floor elevation : a case report ». *Quintessence international* 41, n° 5 (2010): 363-69.
- Tükel, H. C., et U. Tatli. « Risk factors and clinical outcomes of sinus membrane perforation during lateral window sinus lifting : analysis of 120 patients ». *International journal of oral and maxillofacial surgery* 47, n° 9 (2018): 1189-94. <https://doi.org/10.1016/j.ijom.2018.03.027>.
- Tuminelli, F. J., L. R. Walter, J. Neugarten, et E. Bedrossian. « Immediate loading of zygomatic implants : a systematic review of implant survival, prosthesis survival and potential complications ». *European journal of oral implantology* 10 Suppl 1 (2017): 79-87.
- Ueda, M., Y. Yamada, R. Ozawa, et Y. Okazaki. « Clinical case reports of injectable tissue-engineered bone for alveolar augmentation with simultaneous implant placement ». *The international journal of periodontics & restorative dentistry* 25, n° 2 (2005): 129-37.
- Whitesides, L. M., A. Radwan, et M. Sharawy. « Sinus floor augmentation using a composite graft of bone morphogenic protein-2 and allogenic cancellous bone (puros) : case report ». *The journal of oral implantology* 32, n° 5 (2006): 259-64. <https://doi.org/10.1563/800.1>.
- Yamada, Y., S. Nakamura, M. Ueda, et K. Ito. « Osteotome technique with injectable tissue-engineered bone and simultaneous implant placement by cell therapy ». *Clinical oral implants research* 24, n° 4 (2013): 468-74. <https://doi.org/10.1111/j.1600-0501.2011.02353.x>.
- Zhou, X., X. L. Hu, J. H. Li, et Y. Lin. « Minimally invasive crestal sinus lift technique and simultaneous implant placement ». *The chinese journal of dental research* 20, n° 4 (2017): 211-18. <https://doi.org/10.3290/j.cjdr.a39220>.



Zhu, L., L. He, Q. Wang, X. Chen, J. Xu, et H. Wang. « Modified maxillary sinus floor elevation via a mini-lateral window with simultaneous placement of dental implants : a clinical and radiographical study », 2017.

Zitzmann, N. U., et P. Schärer. « Sinus elevation procedures in the resorbed posterior maxilla. comparison of the crestal and lateral approaches ». *Oral surgery, oral medicine, oral pathology, oral radiology, and endodontics* 85, n° 1 (1998): 8-17.

## Table des figures

---

Figure 1 : Os maxillaire en vue latérale. ....	4
Figure 2 : Vue latérale de l'os maxillaire montrant les parois du sinus maxillaire.....	5
Figure 3 : Coupes frontales d'une pièce anatomique (cadavre humain) (A) et d'un CBCT (B) avec visualisation du méat moyen .....	5
Figure 4 : Vue latérale d'un maxillaire droit sur une pièce anatomique (cadavre humain) .....	6
Visualisation de l'artère alvéolaire supérieure postérieure (injectée en silicone rouge) .....	6
Figure 5 : Vue clinique du parours intraosseux de l'AAA dans le mur latéral du sinus (A) et dans l'épaisseur de la membrane de Schneider (B).....	6
Figure 6 : Vue anatomique de la fosse canine, paroi antérieure du sinus maxillaire .....	7
Passage des nerfs alvéolaire antéro-supérieur et supérieur moyen.....	7
Figure 7 : Coupe histologique de la membrane de Schneider .....	8
Figure 8 : Vue frontale d'un CBCT : septa sinusiens gauche et droit .....	9
Figure 9 : Comparaison de l'angulation du sinus en secteur prémolaire et molaire (coupes frontales CBCT) .....	10
Figure 10 : Morphologie de la membrane de Schneider (coupes frontales de CBCT) .....	11
Figure 11 : Coupe frontale d'un CBCT avec vue de l'AAA (cercle rouge) .....	11
Figure 12 : Schéma de la classification de Jensen 1999 .....	12
Figure 13 : Schéma des densités osseuses selon Lekholm et Zarb .....	15
Figure 14 : Protocole opératoire du soulevé sinusien par voie latérale .....	18
Figure 15 : Soulevé sinusien selon la technique de Summers.....	19
Figure 16 : Double perforation de la membrane de Schneider lors de l'ostéotomie du volet osseux .	21
Figure 17 : Flow chart.....	25
Figure 18 : Synthèse des articles retenus.....	26
Figure 19 : Séquence d'instruments du système <b>Smart Lift</b> pour une hauteur osseuse >3mm.....	27
Figure 20 : Décollement de la membrane sinusienne avec les élévateurs du SCA kit avec stop en place .....	28
Figure 21 : Le Jeder-System avec générateur et dispositif de connexion au contre-angle pour injection de solution saline .....	30
Figure 22 : Décollement de la membrane sinusienne via le système de forage.....	30
Figure 23 : iRaise® sinus-lift system .....	32
Figure 24 : Tube de connexion avec solution saline (A) et biomatériau (B).....	33
Figure 25 : Dispositif de soulevé sinusien : vis de titane perforée et connecteur .....	34

Figure 26 : Protocole chirurgical de soulevé sinusien et de pose d'implant .....	35
Figure 27 : Dispositif utilisé pour exercer une pression hydraulique.....	36
Figure 28 : Comparaison des forces exercées par l'ostéotome et par l'injection de biomatériau .....	36
Figure 29 : Radiographie après pose d'implant avec augmentation du plancher sinusien (a) et formation osseuse autour des implants (b) .....	37
Figure 30 : Vue clinique de la mise en place du ballonnet en site de 26 .....	38
Figure 31 : Contrôle radiographique après insertion du ballonnet et pose de l'implant en position de 26.....	38
Figure 32 : Schéma d'un protocole d'application clinique du TEB.....	45
Figure 33 : Comparaison d'une fenêtre large 10x8mm (a) et d'une mini fenêtre, 6x6mm (b).....	48
Figure 34 : Mini fenêtre circulaire et tunnel .....	49
Figure 35 : Protocole chirurgical de réalisation du soulevé sinusien par technique hybride .....	50
Figure 36 : Protocole opératoire de soulevé sinusien avec le SLA Kit.....	51
Figure 37 : Reconstruction maxillaire 3D et conception virtuelle du guide en présence d'un septum. Fixation du guide adapté à la situation clinique.....	52
Figure 38 : Conception virtuelle du guide selon le projet prothétique. Utilisation de l'ostéotome au travers du guide.....	52
Figure 39 : A : exemple d'un guide pour fenêtre latérale avec matérialisation de l'AAA, B : isolation de l'AAA endo-osseuse .....	53
Figure 40 : Restauration de 26 et 27 par implants courts de 8 mm de longueur .....	54
Figure 41 : Restauration de 14-15-16 et 17 par association de 2 implants angulés et 1 implant axial	55
Figure 42 : Classification ZAGA avec positionnement des implants selon la morphologie sinusienne	56
Figure 43 : Arbre décisionnel : approches minimalement invasives des soulevés sinusiens.....	63
Figure 44 : Panoramique initiale .....	64
Figure 45 : Scanner pré-opératoire du secteur 2 postérieur.....	65
Figure 46 : Temps opératoire : soulevé sinusien par mini fenêtre latérale .....	66
Figure 47 : Panoramique de contrôle.....	67
Figure 48 : Radiographies pré-opératoire .....	67
Figure 49 : Temps opératoire : soulevé sinusien par pression hydraulique et pose d'implant .....	69
Figure 50 : Radiographie panoramique de contrôle à 3,5 ans post-opératoire et 3 ans après mise en charge (6 juillet 2019).....	69

## Table des tableaux

---

Tableau 1 : Taux de perforation selon l'angle entre les parois vestibulaire et palatine .....	10
Tableau 2 : Classification de Jensen .....	13
Tableau 3 : Classification de Chiapasco 2008.....	13
Tableau 4 : Taux de formation osseuse selon les matériaux utilisés .....	42
Tableau 5 : Comparatif des approches minimalement invasives des soulèvés sinusiers.....	57

## Annexes

---

Annexe 1 : Table des abréviations

CBCT	Cone Beam Computed Tomography
AAA	Artère Alvéolo Antrale
HOR	Hauteur Osseuse Résiduelle
LdC	Largeur de Crête
atm	Atmosphère
3D	Tridimensionnel
rhBMP	recombinant human Bone Morphogenic Protein
BM-MSCs	Bone Marrow-Mesenchymal Stem Cells
PLGA	Poly (Lactic-Co-Glycolic)
BCP	B-TCP+ hydroxyapatite
CSMs	Cellules Souches Mésenchymateuses

## Annexe 2 : Classification des biomatériaux de comblement

	Exemples	Avantages	Inconvénients
Autogène	-os iliaque, ramus, zone rétromolaire, pariétal	-compatibilité certaine -ostéoinduction -ostéoconduction	-résorption plus ou moins complète selon l'origine membraneuse ou endochindrale du greffon
Allogène	- <b>BioBank</b> ® : greffon issu de tête fémorale sur donneur vivant lors d'arthroplastie	-ostéoinduction -ostéoconduction -résorbable	-risque de transmission virale ou bactérienne -risque de réaction immunitaire
Xénogène	- <b>Bio-oss</b> ®, <b>Endobon</b> ® : hydroxyapatite (HA) biologique d'origine bovine - <b>Biocoral R</b> : carbonate de calcium (CdeC)	-propriétés biomécaniques et structure proches de celles de l'os humain -résorbable, résistance à la compression importante	-CdeC : fragile, faible résistance à la traction
Alloplastique	-Céramiques phospho-calciques : *HA synthétique : <b>Cerapatite</b> ® *Phosphate tricalcique Beta TCP : <b>Ceros</b> ® *Céramiques biphasées : association d'HA et Béta TCP : <b>Ceraform</b> ® -Bioverre : silicate pouvant contenir des oxydes, <b>Bioglass</b> ®	-ostéoinduction, ostéoconducteur, biocompatible	-peu voire non résorbable

Source : Auteur, 2019

### Annexe 3 : Classification des membranes

		Définition	Origine	Exemples	Avantages	Inconvénients
Résorbable	Collagène	-collagène de type I ou combinaison de collagène de type II et III	-provenant du péricarde, de la peau ou de tendons  -d'origine porcine ou bovine	- <b>BioGide</b> <sup>®</sup> : origine porcine  - <b>BioMend</b> <sup>®</sup> : origine bovine	- biocompatible et bioactive sur la formation osseuse  - chémotactique sur les cellules du desmodonte et fibroblastes gingivaux  -résorbable	-manipulation difficile
	Polymère	polyglycolides, polylactides, polyester, copolymers	Synthétique	- <b>Atrisorb</b> <sup>®</sup> : poly-DL-lactide  - <b>Biofix</b> <sup>®</sup> : Polyglycolic acid  - <b>OsseoQuest</b> <sup>®</sup> : polyester	-résorbable  -possible incorporation de VEGF, facteur de croissance angiogénique	-réaction inflammatoire de l'hôte  -dégradation par hydrolyse qui réduit le pH local défavorable à la régénération osseuse
Non résorbable	e-PTFE	-Pores :5-20 µm : favorise la liaison au collagène, limite la migration des cellules épithéliales en laissant passer les nutriments	-synthétique : polytétrafluoroéthylène expansé	<b>Gore-Tex</b> <sup>®</sup>	-manipulation facile  -fixation sans détérioration par clous ou vis	- contamination bactérienne en 4 à 6 semaines  -seconde intervention nécessaire pour la dépose de la membrane
	d-PTFE	-pore : 0,3 µm : limite l'invasion bactérienne	-synthétique : polytétrafluoroéthylène de haute densité	TefGen FD™	-utilisable lorsque la fermeture par tissu mou sans tension n'est pas possible	

	PTFE renforcée en titane	-squelette de titane	- synthétique	<b>Cytoplast®</b> TI-250	-utilisable pour les larges défauts osseux sans collapsus -modelable -maintien de la forme	
	Membrane de titane	-grille de titane	-synthétique	<b>Frios®</b> BoneShields	-modelable -maintien de l'espace sans collapsus	-risque d'exposition de la membrane

Source : Auteur, 2019

#### Annexe 4 : Synthèse des articles retenus après recherche

	Séquence de forage par voie crestale	Pression Hydraulique	Ballonnet	Facteurs de croissance	Cellules souches	Mini-fenêtre	Guides	Total
Articles retenus sur Medline	9	8	11	7	4	4	2	44
Références tirées des articles	3	1	/	/	/	1	2	8
<b>Total</b>	<b>12</b>	<b>9</b>	<b>11</b>	<b>7</b>	<b>4</b>	<b>5</b>	<b>4</b>	<b>52</b>

Source : Auteur, 2019



Annexe 5 : Comparaison des résultats après élévation de membrane sinusienne et pose d'implant avec utilisation de système de forage

	Année	Système	Nombre de patients	Nombre de sinus	Nombre d'implants	Hauteur d'os résiduel (mm)	Gain osseux (mm)	Hauteur osseuse obtenue (mm)	Perforation de membrane (%)	Taux de survie implant (%)	Période de suivi (mois)
Trombelli et al. 139	2010	Smart Lift	11	/	14	6,1	/	/	0	100	6
Trombelli et al. 140	2012	Smart Lift	1	/	1	5	/	/	0	100	6
Trombelli et al. 141	2012	Smart lift	30	/	30	5,48	/	/	3,33	100	6
Soardi et al. 142	2013	Smart Lift	256	323	376	6,8	7,27	14,06	0,93	94,9	5 ans
Franceschetti et al. 143	2014	Smart Lift	45	/	45	5,15	/	/	6,7	98	6
Trombelli et al. 144	2014	Smart Lift	38	/	38	5,45	/	/	13,16	100	6
Trombelli et al. 145	2015	Smart Lift	3	/	3	2-3	/	/	/	100	6-36
Franceschetti et al. 146	2015	Smart Lift	106	/	106	5,82	/	/	/	100	6
Zhou et al. 147	2017	SCA Kit	11	12	12	6,4	4,8	/	0	100	49,4
Kim et al. 148	2017	SCA kit	19	21	21	NR	5,81 +/- 2,06	/	0	100	6
Franceschetti et al. 149	2017	Smart Lift	14	14	14	6	/	/	7,14	100	6

<sup>139</sup> Trombelli et al., « Transcrestal sinus floor elevation with a minimally invasive technique ».

<sup>140</sup> Trombelli et al., « Minimally invasive technique for transcrestal sinus floor elevation : a case report ».

<sup>141</sup> Trombelli et al., « Minimally invasive transcrestal sinus floor elevation with graft biomaterials. A randomized clinical trial ».

<sup>142</sup> Soardi et al., « Radiographic analysis of a transalveolar sinus-lift technique : a multipractice retrospective study with a mean follow-up of 5 years ».

<sup>143</sup> Franceschetti et al., « Radiographic outcomes of transcrestal sinus floor elevation performed with a minimally invasive technique in smoker and non-smoker patients ».

<sup>144</sup> Trombelli et al., « Minimally invasive transcrestal sinus floor elevation with deproteinized bovine bone or  $\beta$ -tricalcium phosphate : a multicenter, double-blind, randomized, controlled clinical trial ».

<sup>145</sup> Trombelli et al., « Incremental, transcrestal sinus floor elevation with a minimally invasive technique in the rehabilitation of severe maxillary atrophy. Clinical and histological findings from a proof-of-concept case series ».

<sup>146</sup> Franceschetti et al., « Learning curve of a minimally invasive technique for transcrestal sinus floor elevation : a split-group analysis in a prospective case series with multiple clinicians ».

<sup>147</sup> Zhou et al., « Minimally invasive crestal sinus lift technique and simultaneous implant placement ».

<sup>148</sup> Kim et al., « Sinus membrane elevation by the crestal approach using a novel drilling system ».

<sup>149</sup> Franceschetti et al., « Patient-reported outcomes of implant placement performed concomitantly with transcrestal sinus floor elevation or entirely in native bone ».

Farina et al. 150	2018	Smart Lift	29	/	33	4,5	/	/	6,9	94	12
----------------------	------	------------	----	---	----	-----	---	---	-----	----	----

Source : Auteur, 2019

## Annexe 6 : Comparaison des résultats après élévation de membrane sinusienne et pose d'implant avec utilisation de de système à pression hydraulique

	Année	Système	Nombre de patients	Nombre de sinus	Nombre d'implants	Hauteur d'os résiduel (mm)	Gain osseux (mm)	Hauteur osseuse obtenue (mm)	Perforation de membrane (%)	Taux de survie implantaire (%)	Période de suivi (mois)
Chen et Cha <sup>151</sup>	2005	Pièce à main	1100	NR	1557	≤1	/	/	/	99,9	8 ans
Bensaha <sup>152</sup>	2011	Water lift systeme	25	25	32	3,9 +/- 1,2	/	/	0	/	/
Bensaha <sup>153</sup>	2012	Water lift system	31	31	35	3,7 +/- 1,3	12,03 +/- 2,1	/	0	100	10
Jesch et al. <sup>154</sup>	2013	Jeder-System®	18	20	20	4,6 +/- 1,4	9,2 +/- 1,7	13,8 +/- 2,3	5	95	18
Kher et al. <sup>155</sup>	2014	Phosphosilicate de calcium putty	21	29	29	4,34 +/- 1,16	10,31 +/- 2,46	/	0	100	9-12
Kotsakis et Mazor <sup>156</sup>	2015	Phosphosilicate de calcium putty	1	1	1	5	8	13	0	100	/
Mijiritsky et al. <sup>157</sup>	2016	iRaise®	37	37	37	5,24 +/- 1	/	/	/	100	12-65

<sup>150</sup> Farina et al., « Morbidity following transcrestal and lateral sinus floor elevation : a randomized trial ».

<sup>151</sup> Chen et Cha, « An 8-year retrospective study : 1,100 patients receiving 1,557 implants using the minimally invasive hydraulic sinus condensing technique ».

<sup>152</sup> Bensaha, « Evaluation of the capability of a new water lift system to reduce the risk of schneiderian membrane perforation during sinus elevation ».

<sup>153</sup> Bensaha, « Outcomes of flapless crestal maxillary sinus elevation under hydraulic pressure ».

<sup>154</sup> Jesch et al., « A pilot-study of a minimally invasive technique to elevate the sinus floor membrane and place graft for augmentation using high hydraulic pressure : 18-month follow-up of 20 cases ».

<sup>155</sup> Kher et al., « A clinical and radiographic case series of implants placed with the simplified minimally invasive antral membrane elevation technique in the posterior maxilla ».

<sup>156</sup> Kotsakis et Mazor, « A simplified approach to the minimally invasive antral membrane elevation technique utilizing a viscoelastic medium for hydraulic sinus floor elevation ».

<sup>157</sup> Mijiritsky et al., « Use of implant-derived minimally invasive sinus floor elevation : a multicenter clinical observational study with 12- to 65-month follow-up ».

Tallarico et al. <sup>158</sup>	2016	iRaise®	62	64	64	10,9 +/- 2,43	/	/	0	100	45
Better et al. <sup>159</sup>	2014	iRaise®	18	23	23	5,5	11,2	16,7	0	100	8,7

Source : Auteur, 2019

### Annexe 7 : Résultats après élévation de membrane sinusienne par la technique du ballonnet

Études	Année	Nombre de patients	Nombre de sinus	Nombre d'implants	Hauteur d'os résiduel (mm)	Gain osseux (mm)	Hauteur osseuse obtenue (mm)	Perforation de membrane (%)	Taux de survie implantaire (%)	Période de suivi (mois)
Kfir et al. <sup>160</sup>	2006	12	/	12	3,7 +/- 1,4	/	10-17	8,33	/	23
		12	/	12	3,5 +/- 1,3	/	10-18	0	100	12
Kfir et al. <sup>161</sup>	2007	36	36	72	3,4 +/- 2,1	/	8-18	2,77	97,2	6-8
Hu et al. <sup>162</sup>	2009	28	28	26	4,92 +/- 1,24	/	/	7,14	96,15	15,9 +/- 2,94
Kfir et al. <sup>163</sup>	2009	112	/	219	3,8 +/- 2,1	/	11-18	10,71	95	13
Mazor et al. <sup>164</sup>	2011	20	24	37	2-6	/	/	0	100	18
Petruzzi et al. <sup>165</sup>	2012	40	/	56	8 +/- 2,19	0,6	14,66 +/- 1,48	7,5	100	12
Penarocha-Diego et al. <sup>166</sup>	2012	6	6	6	2,1-4,1	8,7	11,3-14,5	16,66	100	12
Gonzalez et al. <sup>167</sup>	2014	14	NR	11	5,2	8,5	/	21,32	90	12
Dhandapani et al. <sup>168</sup>	2016	9	10	NR	5-8	4,34	13,5-9	0	/	6
Asmael et Lateef <sup>169</sup>	2016	13	17	23	2,3-7,8	6,70	9,8-17,2	0	91,3	12
Lopez-Quilles et al. <sup>170</sup>	2018	27	27	50	3,82	8,10 +/- 3,45	12,04	3,7	94	15

<sup>158</sup> Tallarico et al., « A novel implant system dedicate to hydraulic schneiderian membrane elevation and simultaneously bone graft augmentation : an up-to 45 months retrospective clinical study ».

<sup>159</sup> Better et al., « Minimally invasive sinus lift implant device : a multicenter safety and efficacy trial preliminary results ».

<sup>160</sup> Kfir et al., « Minimally invasive antral membrane balloon elevation followed by maxillary bone augmentation and implant fixation ».

<sup>161</sup> Kfir et al., « Minimally invasive antral membrane balloon elevation : report of 36 procedures ».

<sup>162</sup> Hu et al., « Sinus membrane lift using a water balloon followed by bone grafting and implant placement : a 28-case report ».

<sup>163</sup> Kfir et al., « Minimally invasive antral membrane balloon elevation-results of a multicenter registry ».

<sup>164</sup> Mazor et al., « Flapless approach to maxillary sinus augmentation using minimally invasive antral membrane balloon elevation ».

<sup>165</sup> Petruzzi et al., « Sinus floor augmentation with a hydropneumatic technique : a retrospective study in 40 patients ».

<sup>166</sup> Peñarocha-Diogo et al., « Transcrestal sinus lift and implant placement using the sinus balloon technique ».

<sup>167</sup> Gonzalez, Fernandez, et Frechoso, « Minimally invasive sinus lift elevation with a silicone balloon and simultaneous implant placement. an independent 1-year follow-up clinical study. »

<sup>168</sup> Dhandapani et al., « Minimally invasive maxillary sinus elevation using balloon system : a case series ».

<sup>169</sup> Asmael, « An assessment of the efficacy of sinus balloon technique on transcrestal maxillary sinus floor elevation surgery ».

<sup>170</sup> López-Quiles et al., « Maxillary sinus balloon lifting and deferred implantation of 50 osseointegrated implants : a prospective, observational, non-controlled study ».

Source : Auteur, 2019

Annexe 8 : Comparaison des résultats après élévation de membrane sinusienne et pose d'implant avec abord latéral par technique conventionnelle et mini fenêtre

	Année	Fenêtre	Dimension de la fenêtre (mm <sup>2</sup> )	Nombre de patients	Nombre de sinus	Nombre d'implants	Hauteur osseuse résiduelle (mm)	Gain osseux (mm)	Hauteur osseuse obtenue (mm)	Perforation de membrane (%)	Taux de survie implantaire (%)	Période de suivi (mois)
Jung et al. <sup>171</sup>	2010	hybride	NR	11	/	22	4,1 +/- 1,64	8,76 +/- 1,77	/	0	100	24
Pariante et al. <sup>172</sup>	2014	circulaire	59 +/-12,8	14	15	/	2,1 +/- 1,1	13,4 +/- 3,4	/	9,1	NR	6
Baldani et al. <sup>173</sup>	2017	Large 10x8	80	16	16	30	3,39 +/- 1,22	8,5 +/- 2,02	/	25	NR	49,4
		Mini 6x6	36	16	16	31	3,1 +/- 0,93	8,71 +/- 1,11	/	18,75	NR	
Zhu et al. <sup>174</sup>	2017	Circulaire	4,3 +/- 0,6	10	22	46	3,2 +/- 0,4	13,2 +/- 0,9	/	9,1	100	6
		Tunnel	H : 4,1 +/- 0,8 L : 10,7 +/- 1,7	10			2,9 +/- 0,5	13,1 +/- 0,7				

H : hauteur, L : longueur,

Source : Auteur, 2019

Annexe 9 : Taux de survie implantaire et gain osseux après élévation de membrane sinusienne en chirurgie guidée

	Nombre de patients	Nombre de sinus	Nombre implants	Taux de survie implant (%)	Hauteur d'os résiduel (mm)	Gain osseux (mm)	Hauteur osseuse obtenue (mm)	Perforation de membrane (%)	Période de suivi (mois)
Pozzi et Moy <sup>175</sup>	66	92	136	98,53	6,7 +/-1,6	6,4 +/-1,6	/	/	43,96

Source : Pozzi et Moy, « Minimally invasive transcrestal guided sinus Lift (tgsli) », 2014

<sup>171</sup> Jung et al., « A hybrid technique for sinus floor elevation in the severely resorbed posterior maxilla ».

<sup>172</sup> Pariante, Dada, et Daas, « Mini-lateral windows for minimally invasive maxillary sinus augmentation : case series of a new technique ».

<sup>173</sup> Baldani et al., « Lateral approach for sinus floor elevation : large versus small bone window-a split-mouth randomized clinical trial ».

<sup>174</sup> Zhu et al., « Modified maxillary sinus floor elevation via a mini-lateral window with simultaneous placement of dental implants : a clinical and radiographical study ».

<sup>175</sup> Pozzi et Moy, « Minimally invasive transcrestal guided sinus lift (tgsli) : a clinical prospective proof-of-concept cohort study up to 52 months ».

## Annexe 10 : Comparaison des taux de survie et taux de complications des implants courts et standards

Mokchek et al. <sup>176</sup>	Nbr implants	Longueur moyenne (mm)	Diamètre moyen (mm)	Taux de complications Biologiques (%)	Taux de survie (%)	Période de suivi (mois)
Implants courts	649	5,64	4,59	2,8	91,8 et 100	4 à 47
Implants standards	684	11,59	4,5	12,7	87,8 et 100	

Source : Mokchek et al., « Short implants as an alternative to sinus lift for the rehabilitation of posterior maxillary atrophies : Systematic review and meta-analysis », 2018

## Annexe 11 : Comparatif des méthodes alternatives aux soulevés sinusiens

	Avantages	Inconvénients
<b>Implants court ≤8 mm</b>	<ul style="list-style-type: none"> <li>-minimalement invasif</li> <li>-morbidité, temps de traitement, coût financier diminués</li> <li>-taux de survie implantaire et prothétique similaires aux implants de taille standard</li> </ul>	<ul style="list-style-type: none"> <li>- peu d'études comparent la pose d'implant court à celle d'un implant de longueur standard associé à un soulevé sinusien</li> </ul>
<b>Association implants angulés et axiaux</b>	<ul style="list-style-type: none"> <li>-implants longs et ancrage bicortical</li> <li>-chirurgie guidée</li> <li>-répartition du stress mécanique</li> <li>-adaptation selon l'anatomie sinusienne, même complexe</li> </ul>	<ul style="list-style-type: none"> <li>-intervention complexe et morbidité</li> <li>-positionnement rigoureux</li> <li>-expérience du praticien</li> <li>-risque de perforation de membrane si mauvaise angulation</li> <li>-peu de recul clinique, nécessité d'études supplémentaires</li> </ul>
<b>Implants zygomatiques</b>	<ul style="list-style-type: none"> <li>-réhabilitation d'arcade complète en cas d'atrophie maxillaire sévère</li> <li>-chirurgie guidée réduit le temps opératoire</li> <li>-temps de traitement diminué</li> </ul>	<ul style="list-style-type: none"> <li>-invasif, parfois sous anesthésie générale</li> <li>-analyse et connaissance rigoureuses de l'anatomie</li> <li>-risque d'exposition cutanée</li> <li>-courbe d'apprentissage longue, expérience du praticien</li> </ul>

Source : Auteur, 2019

<sup>176</sup> Mokchek, Jegham, et Turki, « Short implants as an alternative to sinus lift for the rehabilitation of posterior maxillary atrophies : systematic review and meta-analysis ».



Vu, le Directeur de thèse

Vu, le Doyen de la Faculté de Chirurgie dentaire  
de l'Université Paris Descartes

Docteur Ihsène TAÏHI

Professeur Louis MAMAN

Au nom et pour le compte de l'administratrice  
provisoire de l'Université Paris Descartes,

Le Doyen Louis MAMAN





# **Approches minimalement invasives des soulevés sinusiens à visée implantaire : revue de la littérature**

## **Résumé :**

A la suite d'avulsions dentaires en secteur maxillaire postérieur, le remodelage osseux et la pneumatization du sinus maxillaire amènent à un volume osseux réduit compromettant la réhabilitation prothétique par pose d'implant. Les techniques conventionnelles, dont les précurseurs sont Tatum et Summers, sont largement employées de nos jours. Le recours à un soulevé du plancher sinusien est l'une des techniques chirurgicales qui permet une augmentation du volume osseux et la mise en place d'implants. Malgré le recul clinique de ces méthodes, des complications peuvent survenir dont la plus fréquente est la perforation de la membrane de Schneider. Ceci dépend de la procédure chirurgicale employée, de l'expérience du praticien et l'analyse préalable des structures anatomiques voisines.

Actuellement, de nouvelles approches dites minimalement invasives sont proposées afin de limiter les risques de complications sinusiennes. Elles ont pour objectif de guider au mieux le praticien en simplifiant les étapes chirurgicales s'appuyant sur de nouveaux outils innovants. Celles-ci vont de l'emploi de système de guidage tels que les guides réalisés par impression 3D ou séquences calibrées de forages, à l'utilisation d'hydrogels, de ballonnet, voire plus récemment de cellules souches.

## **Discipline :**

Implantologie

## **Mots clés français (fMeSH et Rameau) :**

Rehaussement du plancher du sinus -- Dissertation universitaire ; Sinus maxillaire -- chirurgie -- Dissertation universitaire ; Implantologie dentaire -- Thèses et écrits académiques ; Os -- Greffe -- Thèses et écrits académiques

## **English keywords (MeSH) :**

Sinus Floor Augmentation -- Academic Dissertation ; Maxillary Sinus -- surgery -- Academic Dissertation

Université Paris Descartes  
Faculté de Chirurgie dentaire  
1, rue Maurice Arnoux  
92120 Montrouge