



**HAL**  
open science

# Intérêts des thérapeutiques ortho-parodontales dans le traitement des migrations secondaires

Clara Bernardini

► **To cite this version:**

Clara Bernardini. Intérêts des thérapeutiques ortho-parodontales dans le traitement des migrations secondaires. Chirurgie. 2019. dumas-02468237

**HAL Id: dumas-02468237**

**<https://dumas.ccsd.cnrs.fr/dumas-02468237v1>**

Submitted on 5 Feb 2020

**HAL** is a multi-disciplinary open access archive for the deposit and dissemination of scientific research documents, whether they are published or not. The documents may come from teaching and research institutions in France or abroad, or from public or private research centers.

L'archive ouverte pluridisciplinaire **HAL**, est destinée au dépôt et à la diffusion de documents scientifiques de niveau recherche, publiés ou non, émanant des établissements d'enseignement et de recherche français ou étrangers, des laboratoires publics ou privés.



Distributed under a Creative Commons Attribution - NonCommercial - NoDerivatives 4.0 International License

**THESE**

***POUR OBTENIR LE DIPLOME D'ETAT  
DE DOCTEUR EN CHIRURGIE DENTAIRE***

Présentée et publiquement soutenue devant la

Faculté d'Odontologie de Marseille  
(Doyen : Monsieur le Professeur Bruno FOTI)

Aix-Marseille Université  
(Administratrice provisoire : Madame le Professeur Simone BONNAFOUS)

***Intérêts des thérapeutiques ortho-parodontales  
dans le traitement des migrations secondaires***

Présentée par

**BERNARDINI Clara**

Née le 27 janvier 1995

A Hyères

Thèse soutenue le **Mardi 19 Novembre 2019**

Devant le jury composé de

**Président : Professeur MONNET-CORTI Virginie**

**Assesseurs : Docteur LAURENT Patrick**

**Docteur PHILIP-ALLIEZ Camille**

**Docteur BOYER Alexandra**



**THESE**

***POUR OBTENIR LE DIPLOME D'ETAT  
DE DOCTEUR EN CHIRURGIE DENTAIRE***

Présentée et publiquement soutenue devant la

Faculté d'Odontologie de Marseille  
(Doyen : Monsieur le Professeur Bruno FOTI)

Aix-Marseille Université  
(Administratrice provisoire : Madame le Professeur Simone BONNAFOUS)

***Intérêts des thérapeutiques ortho-parodontales  
dans le traitement des migrations secondaires***

Présentée par

**BERNARDINI Clara**

Née le 27 janvier 1995

A Hyères

Thèse soutenue le **Mardi 19 Novembre 2019**

Devant le jury composé de

Président : Professeur MONNET-CORTI Virginie

Assesseurs : Docteur LAURENT Patrick

Docteur PHILIP-ALLIEZ Camille

Docteur BOYER Alexandra

## ADMINISTRATION

*Mise à jour : novembre 2019*

### **DOYENS HONORAIRES**

PROFESSEUR	RAYMOND SANGIUOLO <sup>†</sup>
PROFESSEUR	HENRY ZATTARA
PROFESSEUR	ANDRE SALVADORI
PROFESSEUR	JACQUES DEJOU

### **DOYEN ASSESEURS**

PROFESSEUR	BRUNO FOTI
PROFESSEUR	MICHEL RUQUET
PROFESSEUR	ANNE RASKIN

### **DIRECTEURS DE DEPARTEMENTS**

FORMATION INITIALE  
RECHERCHE  
FORMATION CONTINUE

PROFESSEUR	MICHEL RUQUET
PROFESSEUR	ANNE RASKIN
PROFESSEUR	FREDERIC BUKIET

### **CHARGES DE MISSIONS**

RELATIONS INTERNATIONALES  
INTERNAT ET DIPLOMES D'ETUDES SPECIALISEES  
AFFAIRES GENERALES

PROFESSEUR	HERVE TASSERY
PROFESSEUR	VIRGINIE MONNET-CORTI
DOCTEUR	PATRICK TAVITIAN

### **RESPONSABLE DES SERVICES ADMINISTRATIFS ET TECHNIQUES**

MADAME	KATIA LEONI
--------	-------------

## **LISTE DES ENSEIGNANTS**

### **PROFESSEURS DES UNIVERSITES – PRATICIENS HOSPITALIERS DES CSERD**

BUKIET FREDERIC (58-01)  
DEJOU JACQUES (58-01)  
FOTI BRUNO (56-02)  
MONNET-CORTI VIRGINIE (57-01)  
ORTHLIEB JEAN-DANIEL (58-01)  
RASKIN ANNE (58-01)  
RUQUET MICHEL (58-01)  
TARDIEU CORINNE (56-01)  
TARDIVO DELPHINE (56-02)  
TASSERY HERVE (58-01)

### **PROFESSEURS DES UNIVERSITES**

ABOUT Imad (65)

### **MAITRES DE CONFERENCES DES UNIVERSITES – PRATICIENS HOSPITALIERS DES CSERD**

ABOUDHARAM GERARD (58-01)	LAURENT MICHEL (58-01)
BANDON DANIEL (56-01)	LAURENT PATRICK (57-01)
BELLONI DIDIER (57-01)	LE GALL MICHEL (56-01)
BOHAR JACQUES (56-01)	MAILLE GERALD (58-01)
CAMOIN ARIANE (56-01)	PHILIP-ALLIEZ CAMILLE (56-01)
CAMPANA FABRICE (57-01)	PIGNOLY CHRISTIAN (58-01)
CATHERINE JEAN-HUGUES (57-01)	POMMEL LUDOVIC (58-01)
ERARD-MAGNO ELISABETH (56-01)	PRECKEL BERNARD-ÉRIC (58-01)
GAUBERT JACQUES (56-01)	RÉ JEAN-PHILIPPE (58-01)
GIRAUD THOMAS (58-01)	ROCHE-POGGI PHILIPPE (57-01)
GIRAudeau ANNE (58-01)	STEPHAN GREGORY (58-01)
GUIVARC'H MAUD (58-01)	TAVITIAN PATRICK (58-01)
JACQUOT BRUNO (58-01)	TERRER ELODIE (58-01)
LABORDE GILLES (58-01)	TOSELLO ALAIN (58-01)
LAN ROMAIN (57-01)	

### **MAITRES DE CONFERENCES ASSOCIES**

BLANCHET ISABELLE (56-01)  
MENSE CHLOE (58-01)

## **ASSISTANTS HOSPITALIERS ET UNIVERSITAIRES**

AL AZAWI HALA (56-01)	HAHN-GOLETTI LARISSA (58-01)
ANTEZACK ANGELINE (57-01)	LIOTARD ALICA (58-01)
BACHET-DORISON DAMIENNE (56-01)	MANSUY CHARLOTTE (58-01)
BALLESTER BENOIT (58-01)	MARTIN WILLIAM (56-01)
BARBERO MAGALI (56-01)	MATTERA REMI (56-01)
BOYER ALEXANDRA (57-01)	MELLOUL SEBASTIEN (57-01)
CAMBON ISABELLE (56-01)	PARFU ANNE (58-01)
CASAZZA ESTELLE (56-01)	PASCHEL LAURA (58-01)
CASTRO ROMAIN (57-01)	PILLIOL VIRGINIE (58-01)
DAVID LAURA (56-01)	REPETTO ANDREA (58-01)
DEVICTOR ALIX (58-01)	ROMANET YVAN (57-01)
DODDS MELINA (58-01)	SANTUNIONE CHARLOTTE (58-01)
DRAUSSIN THIERRY (56-02)	SILVESTRI FREDERIC (58-01)
DUMAS CATHY (57-01)	VINAÏ MICHAEL (56-01)
HADJ-SAID MEDHI (57-01)	

## **ASSISTANT ASSOCIE DES UNIVERSITES**

LE FOURNIS CHLOE (57-01)

Intitulés des sections CNU :

- 56<sup>ème</sup> section : *Développement, croissance et prévention*
  - 56-01 *Odontologie pédiatrique et orthopédie dento-faciale*
  - 56-02 : *Prévention – Epidémiologie – Economie de la santé – Odontologie légale*
- 57<sup>ème</sup> section : *Chirurgie orale ; Parodontologie ; Biologie Orale*
  - 57-01 : *Chirurgie orale – Parodontologie – Biologie orale*
- 58<sup>ème</sup> section : *Réhabilitation orale*
  - 58-01 : *Dentisterie restauratrice – Endodontie – Prothèses – Fonction-Dysfonction – Imagerie – Biomatériaux*

L'auteur s'engage à respecter les droits des tiers, et notamment les droits de propriété intellectuelle. Dans l'hypothèse où la thèse comporterait des éléments protégés par un droit quelconque, l'auteur doit solliciter les autorisations nécessaires à leur utilisation, leur reproduction et leur représentation auprès du ou des titulaires des droits. L'auteur est responsable du contenu de sa thèse. Il garantit l'Université contre tout recours. Elle ne pourra en aucun cas être tenue responsable de l'atteinte aux droits d'un tiers

À Madame le Professeur Virginie MONNET-CORTI,

Présidente du Jury, Professeur des Universités – Praticien Hospitalier

*Merci de m'avoir fait l'honneur de présider ce jury. Je vous suis sincèrement reconnaissante d'avoir pu bénéficier de vos enseignements de qualité tant théoriques que cliniques tout au long de mes études. Merci de m'avoir transmis votre passion pour cette discipline qu'est la parodontologie. Veuillez trouver dans ce travail l'expression de mon profond respect et de ma grande estime.*



À Monsieur le Docteur Patrick LAURENT,

Maître de Conférences des Universités – Praticien Hospitalier

*Je vous remercie d'avoir accepté de siéger dans ce jury. Bien que je n'aie eu que peu d'occasions de travailler à vos côtés, je garde le souvenir d'un professeur investi et à l'écoute. Merci de m'avoir fait l'honneur de me transmettre vos connaissances avec pédagogie et bienveillance. Veuillez recevoir par ce travail, le témoignage de ma profonde sympathie.*

À Madame le Docteur Camille PHILIP-ALLIEZ,

Maître de Conférences des Universités – Praticien Hospitalier

*Merci d'avoir accepté de faire partie de mon jury. Votre soutien m'a été précieux. Merci également pour votre disponibilité, votre investissement, votre bienveillance et votre grande gentillesse. Voyez en cette thèse l'expression de mes remerciements les plus sincères.*

À Madame le Docteur Alexandre BOYER,

Assistant Hospitalier et Universitaire

*Je te remercie sincèrement d'avoir accepté de diriger cette thèse. J'espère que ce travail sera à la hauteur de la confiance que tu m'as accordée. Merci pour tout ce que tu m'as apporté tant au niveau professionnel que personnel. J'ai commencé à travailler avec toi et je ne me voyais pas terminer ce parcours autrement qu'avec toi. Merci de toujours m'avoir encouragée, de m'avoir écoutée et aussi d'avoir su me rassurer parfois. J'ai eu beaucoup de plaisir à travailler à tes côtés durant toutes ces années et j'espère que nous aurons d'autres occasions de le faire.*

*Encore une fois mille mercis.*

*À mes deux étoiles parties trop tôt.*

TITRE : INTÉRÊTS DES THÉRAPEUTIQUES ORTHO-PARODONTALES  
DANS LE TRAITEMENT DES MIGRATIONS SECONDAIRES

INTRODUCTION .....	1
<b>I. MIGRATION SECONDAIRE : ANALYSE CLINIQUE ET DIAGNOSTIC .....</b>	<b>2</b>
1. DEFINITION .....	2
2. PREVALENCE.....	3
3. SIGNES CLINIQUES .....	3
3.1. <i>Les différentes formes cliniques</i> .....	3
3.2. <i>Les degrés de sévérité</i> .....	4
4. ÉTIOLOGIES .....	4
4.1. <i>Les facteurs parodontaux</i> .....	5
4.1.1. Mécanismes biologiques liés à la parodontite .....	5
4.1.1.1. Destruction du support parodontal .....	5
4.1.1.2. Pression exercée par le tissu inflammatoire.....	7
4.1.2. L'hyperplasie gingivale.....	8
4.1.3. Insertion basse du frein labial .....	10
4.2. <i>Les facteurs occlusaux</i> .....	11
4.2.1. Perte de calage postérieur .....	11
4.2.2. Anomalies de guidage.....	12
4.3. <i>Les facteurs anatomiques</i> .....	13
4.3.1. Pression exercée par les tissus mous environnants .....	13
4.3.2. Classe II squelettique .....	14
4.4. <i>Les parafunctions</i> .....	14
4.4.1. Le bruxisme .....	14
4.4.2. Succion et onychophagie.....	15
5. DEMARCHE DIAGNOSTIQUE .....	16
5.1. <i>Anamnèse</i> .....	16
5.2. <i>Examen clinique et complémentaires</i> .....	17
5.3. <i>Arbre décisionnel</i> .....	18
6. CONCLUSION .....	19
<b>II. PRISE EN CHARGE THÉRAPEUTIQUE DES MIGRATIONS SECONDAIRES.....</b>	<b>20</b>
1. PRISE EN CHARGE PARODONTALE .....	22
1.1. <i>Thérapeutique étiologique</i> .....	22
1.1.1. Traitement parodontal non chirurgical.....	22
1.1.1.1. Résultats cliniques sur la guérison des maladies parodontales.....	22
1.1.1.2. Résultats cliniques sur le repositionnement spontané.....	23
1.1.2. Interception des facteurs associés.....	24
1.2. <i>Traitement parodontal chirurgical</i> .....	26
1.2.1. Définitions et hypothèse de Melcher .....	26
1.2.2. Potentiel de régénération des lésions parodontales.....	27
1.2.3. Les différentes techniques et matériaux de régénération.....	30
1.2.3.1. Régénération Tissulaire Guidée .....	30
1.2.3.2. Régénération Tissulaire Induite .....	31
1.2.3.3. Comparaison des procédures .....	32
1.2.4. Évolution vers la chirurgie minimalement invasive.....	33
1.2.4.1. Accès chirurgical.....	33
1.2.4.2. Design du lambeau .....	34
2. THÉRAPEUTIQUE ORTHODONTIQUE .....	35
2.1. <i>Effets de l'orthodontie sur le parodonte sain</i> .....	35
2.1.1. Acteurs du déplacement dentaire .....	35
2.1.2. Déplacement dentaire provoqué .....	36

2.1.2.1. Remodelage osseux.....	36
2.1.2.2. Effets biologiques à court terme : face en pression et face en tension .....	37
2.1.3. Changement de la flore bactérienne .....	38
2.1.3.1. Modifications quantitatives.....	38
2.1.3.2. Modifications qualitatives .....	38
<b>2.2. Orthodontie appliquée au parodonte réduit.....</b>	<b>40</b>
2.2.1. Conditions d'activation .....	40
2.2.1.1. Prérequis parodontaux.....	40
2.2.1.2. Forces appliquées : intensité et rythme d'application.....	41
2.2.2. Apport de l'orthodontie en fonction des mouvements utilisés .....	42
2.2.2.1. Intrusion.....	42
2.2.2.2. Extrusion .....	44
2.2.2.3. Correction des axes .....	45
2.2.2.3.1. Sens vestibulo-lingual.....	45
2.2.2.3.2. Sens mésio-distal .....	46
2.2.3. Résultats.....	47
2.2.4. Cas particulier des aligneurs.....	48
2.2.4.1. Conditions d'application.....	48
2.2.4.2. Résultats .....	48
<b>2.3. Apport de l'orthodontie dans la régénération du parodonte réduit .....</b>	<b>49</b>
2.3.1. Principe biologique .....	49
2.3.2. Résultats.....	50
2.3.3. Chronologie : quand déclencher les mouvements orthodontiques ?.....	51
<b>3. ILLUSTRATIONS CLINIQUES.....</b>	<b>53</b>
3.1. Cas clinique n°1 .....	53
3.2. Cas clinique n°2.....	55
<b>4. CONCLUSION .....</b>	<b>56</b>
<b>III. MAINTIEN DES RÉSULTATS ORTHO-PARODONTAUX .....</b>	<b>57</b>
1. LES CONTENTIONS.....	57
1.1. Objectifs.....	57
1.2. Durée .....	58
1.3. Les différents types de contention .....	58
1.3.1. Techniques de conception par méthode directe.....	59
1.3.1.1. Le fil collé .....	60
1.3.1.2. La grille d'Ellman .....	60
1.3.1.3. Systèmes fibrés .....	61
1.3.2. Techniques de conception par méthode indirecte.....	62
1.3.2.1. Attelle coulée collée.....	62
1.3.2.2. Attelle en composite fibré.....	62
1.4. Critères de décision .....	63
1.5. Le syndrome du fil .....	64
1.5.1. Définition.....	64
1.5.2. Les différentes formes cliniques.....	64
1.5.3. Conduite à tenir .....	65
2. SUIVI ET MAINTENANCE PARODONTALE .....	66
2.1. Maintenance per-orthodontique .....	66
2.2. Thérapeutique parodontale de soutien .....	67
<b>CONCLUSION.....</b>	<b>71</b>
<b>TABLE DES ILLUSTRATIONS.....</b>	<b>A</b>
<b>BIBLIOGRAPHIE .....</b>	<b>I</b>

## INTRODUCTION

Une migration dentaire correspond à un changement de position d'une ou de plusieurs dents par rapport à celle occupée auparavant. Ce travail traite uniquement des migrations pathologiques, encore appelées migrations secondaires, qu'il convient de distinguer des migrations physiologiques.

C'est un motif de consultation fréquent des patients atteints de parodontite qui expriment des doléances tant esthétiques que fonctionnelles : « mes dents ont bougé », « des espaces entre mes dents sont apparus », « je ne ferme plus mes dents comme avant ». Un examen clinique minutieux doit alors être réalisé par le praticien afin de ne pas passer à côté d'une maladie parodontale, l'étiologie principale des migrations secondaires étant la perte du support parodontal. D'autres facteurs, notamment d'ordre occlusal, anatomique et habituel, sont aussi capables de déplacer les dents dès lors que leur équilibre positionnel est rompu. Avant d'entreprendre une thérapeutique de repositionnement, l'identification et la correction de ces derniers est essentielle afin d'éviter tout risque de récurrence.

Le contenu de ce travail comprend la présentation des différentes étiologies et de la démarche diagnostique à adopter face à une migration secondaire. Il détaille également les différents traitements pouvant être mis en œuvre ainsi que la chronologie de soins à respecter. La prise en charge de ce phénomène nécessite une approche pluridisciplinaire et notamment une combinaison de thérapeutiques parodontales et orthodontiques. Les bénéfices apportés par ces disciplines seront présentés afin de montrer l'intérêt d'intégrer des traitements ortho-parodontaux dans le traitement des migrations secondaires.

## I. MIGRATION SECONDAIRE : ANALYSE CLINIQUE ET DIAGNOSTIC

### 1. Définition

La **migration pathologique d'une dent**, également appelée migration secondaire, a été définie comme un déplacement dentaire provoqué lorsque l'équilibre entre les facteurs qui la maintiennent dans une position physiologique est perturbé. Elle se distingue de la migration physiologique qui s'effectue tout au long de la vie, et ce même après la croissance (dérive mésiale, égression naturelle). Les migrations pathologiques surviennent le plus souvent dans la région antérieure, cependant, les dents postérieures peuvent également être affectées. La compréhension actuelle de ce phénomène est basée sur des observations cliniques. De multiples recherches commencent à confirmer les découvertes cliniques. (1)

Bien souvent, ce phénomène mène les patients à consulter afin d'entreprendre un traitement. En effet, l'altération du sourire causée par la migration des dents antérieures peut avoir des conséquences importantes sur l'image corporelle du patient ainsi que pour son amour-propre. (2)

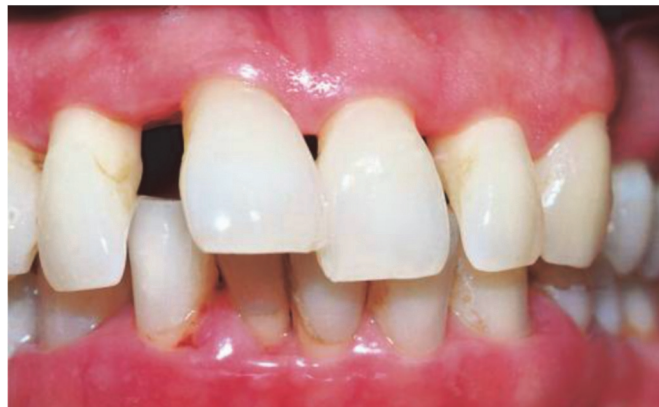
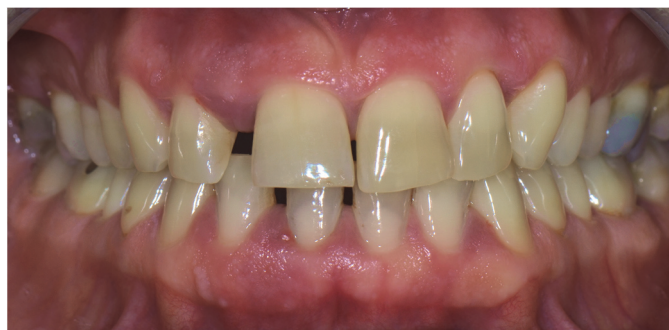
Figure 1 : Problème esthétique lié à une migration dentaire pathologique. (2)



*Source : Dr BOYER Alexandra.*

Figure 2 : Mme S. consulte pour une gêne esthétique due à la migration de la 11 constatée en 2 ans.



## 2. Prévalence

Dans leur étude, Brunsvold et al. classent la migration secondaire au 6<sup>ème</sup> rang parmi les 21 motifs de consultation les plus fréquents liés à la maladie parodontale. Moka et al. notent que l'âge moyen des patients présentant une migration secondaire est d'environ 48 ans et que les femmes sont plus touchées que les hommes (55,10% contre 44,90% respectivement). (3) (4)

Plusieurs études ont tenté de déterminer la prévalence de ce phénomène chez les patients atteints d'une pathologie parodontale. Leurs résultats varient **entre 30% et 55%**. Cette fluctuation s'explique par le mode de dépistage utilisé, une étude pratiquait un examen parodontal complet tandis que l'autre distribuait aux patients un simple questionnaire. (5) (6)

## 3. Signes cliniques

### 3.1. Les différentes formes cliniques

Une migration pathologique peut se présenter sous différentes formes cliniques comme :

- une migration des dents par vestibulo-version ou encore migration « en éventail » ;
- un diastème ;
- une bascule par rotation ;
- une égression.

Dans la plupart des cas, il est difficile de classer la situation clinique dans une seule de ces catégories. En effet, la majorité des patients atteints de migration pathologique présentent une combinaison de déplacements dentaires. Plusieurs études ont montré que le type de migration le plus fréquemment rencontré est **la vestibulo-version** suivi du diastème. (5) (7)

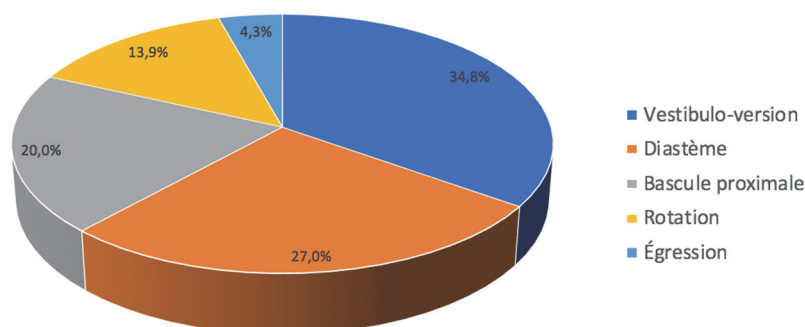


Figure 3 : Pourcentage des différents types de migration secondaire. (7)

### 3.2. Les degrés de sévérité

Une publication a permis d'établir quatre degrés de migration dentaire pathologique selon les signes cliniques présentés. Elles sont classées de la moins sévère à la plus sévère. (8)

Degrés	Signes cliniques
Degré 1	Vestibulo-version et égression unilatérale maxillaire et mandibulaire des dents antérieures créant des diastèmes. Ce phénomène s'explique par la perte de support parodontal et la présence de contacts occlusaux postérieurs inadaptés.
Degré 2	Les incisives antérieures maxillaires et mandibulaires se vestibulent et égressent créant un évasement du maxillaire et un encombrement à la mandibule.
Degré 3	La réduction du support parodontal entraîne une migration de plus en plus importante des dents ainsi que des malocclusions. Les incisives continuent de migrer et d'égresser créant un évasement facial important au maxillaire et un encombrement sévère à la mandibule.
Degré 4	Perte des dents antérieures suite à une migration avancée. Les malocclusions créées traumatisent le support parodontal et aggravent sa destruction causée par l'inflammation.

Tableau 1 : Degrés de migration dentaire pathologique. (8)

### 4. Étiologies

L'étiologie des migrations secondaires est **complexe et multifactorielle**. En effet, la position d'une dent est maintenue par un jeu complexe de forces qui impliquent à la fois les tissus durs et les tissus mous. Tout facteur capable de perturber cet équilibre peut entraîner un mouvement indésirable des dents et donc une migration secondaire. Les principaux facteurs sont d'ordre parodontal (maladie parodontale, tissu de granulation, élargissement gingival), occlusal (mastication, forces occlusales), anatomique (lèvre supérieure et inférieure, langue) et peuvent également être liés à des habitudes nocives.

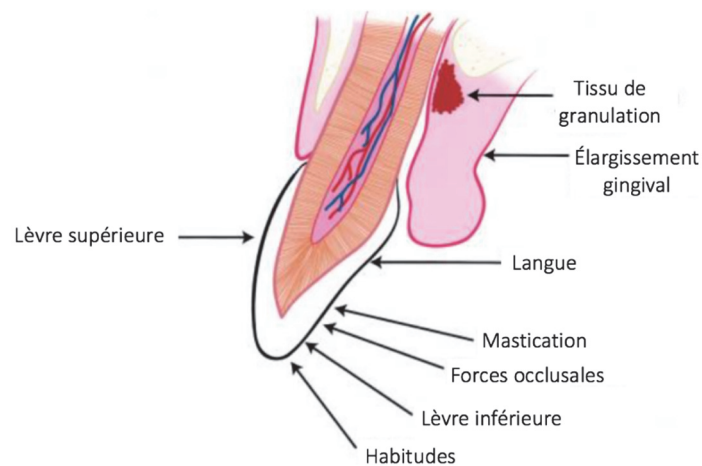


Figure 4 : Facteurs influençant la position d'une dent. (2)

## 4.1. Les facteurs parodontaux

### 4.1.1. Mécanismes biologiques liés à la parodontite

En 1986, Listgarten a défini la parodontite comme une **maladie inflammatoire du parodonte** caractérisée par une destruction progressive du système d'attache de la dent. En effet, la maladie parodontale lèse le parodonte profond en détruisant notamment l'os alvéolaire mais également les fibres qui assurent l'ancrage de la racine à la gencive et à l'os. Son étiologie est principalement infectieuse, elle est causée par des bactéries opportunistes sur un hôte permissif. (9)

Page et Schroeder ont, quant à eux, décrit les principes généraux de l'inflammation sur le plan vasculaire et cellulaire. Ils distinguent 4 stades histopathologiques : la lésion initiale, précoce et établie concernent le parodonte superficiel (gencive) tandis que la lésion avancée concerne le parodonte profond (os alvéolaire, ligament, cément) avec l'apparition de poches parodontales, signe pathognomonique de la maladie parodontale. (10)

#### 4.1.1.1. Destruction du support parodontal

Plusieurs études ont montré que la maladie parodontale joue un rôle majeur dans l'étiologie des migrations secondaires. Il semble clair que la qualité, mais également l'intégrité des tissus parodontaux influencent la stabilité dentaire ainsi que son équilibre positionnel. Au cours de la maladie parodontale, l'inflammation provoque une plus grande laxité ligamentaire et un affaiblissement du support osseux. L'altération de ces éléments diminue la capacité d'une dent à résister à l'impact des facteurs externes et donc, diminue sa résistance au déplacement.

Dans leur étude, Martinez-Canut et al. démontrent que la perte osseuse est le principal facteur responsable de migrations secondaires. Ils observent également que la prévalence de ces dernières augmente avec la sévérité de la maladie parodontale. En effet, les résultats montrent que les dents présentant une perte osseuse de 50 à 75% sont associées à une prévalence de migration secondaire de 80%, contre seulement 33,6% pour celles ayant une perte osseuse de moins 25%. (6)

Towfighi et al. ont déterminé la corrélation entre migration secondaire et perte d'attache. La conclusion de leur étude est que la perte d'attache moyenne des dents ayant migré est significativement supérieure à celles des dents témoins n'ayant pas migré. Ils notent également qu'un tiers des 343 patients atteints de parodontite inclus dans cette étude présente une migration secondaire. (5)

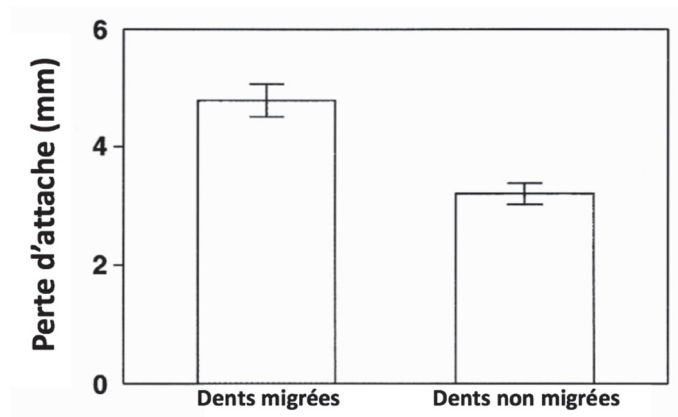


Figure 5 : Perte d'attache moyenne sur les dents migrées et non migrées. (5)

Selwyn et al. ont, quant à eux, comparé la perte osseuse chez des patients atteints de maladie parodontale avec migration secondaire et sans migration secondaire. Les résultats montrent que la perte osseuse est significativement plus élevée dans le premier groupe que dans le deuxième avec respectivement un pourcentage moyen de 53,6% contre 19,2%. (11)

En outre, les fibres trans-septales jouent également un rôle important dans la migration secondaire. Une étude menée sur des singes a permis de mettre en évidence leur influence sur la migration proximale des dents. Les résultats indiquent que ces dernières participent à la stabilisation de la position dentaire. En effet, ces fibres forment une chaîne de dent à dent permettant de maintenir les contacts le long de l'arcade. Lorsque cette continuité est affaiblie, voir rompue par la maladie parodontale, l'équilibre des forces disparaît rendant ainsi possible un déplacement dentaire. (12)

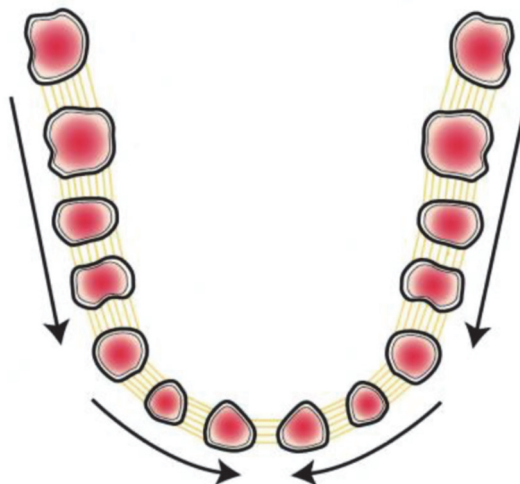


Figure 6 : Schéma de la chaîne des fibres trans-septales reliant les dents. (2)

#### 4.1.1.2. Pression exercée par le tissu inflammatoire

Ce phénomène a été décrit par Hirschfeld en 1933. Il affirme que la migration pathologique d'une dent suite à une maladie parodontale est, entre autres, le résultat de la pression exercée par la croissance des tissus inflammatoires au sein de la poche parodontale. Il note également que, très souvent, la dent se déplace dans une direction diamétralement opposée à la partie la plus profonde de la poche parodontale. (13)

Del Fabbro et al. ont étudié la dynamique des fluides gingivaux lors d'un phénomène d'inflammation afin d'expliquer les déplacements observés. Dans le cas d'une gencive saine, il n'y a ni de production de fluide gingival, ni filtration des fluides. En effet, le gradient de pression entre le tissu interstitiel (ou interstitium) gingival et l'espace sulculaire favorise la réabsorption du fluide gingival dans l'interstitium. Ce dernier est donc retrouvé en faible quantité dans un sulcus sain. En revanche, lors d'une inflammation, l'augmentation du gradient de pression et de la filtration des fluides de l'interstitium gingival à l'espace sulculaire conduit à la production d'un fluide gingival (14).

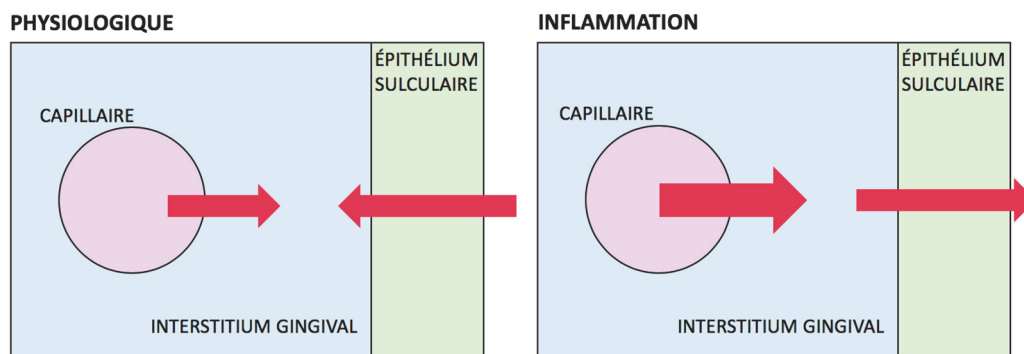


Figure 7 : Schéma illustrant la filtration des fluides dans des conditions physiologiques et durant l'inflammation. (14)

Sutton propose une théorie selon laquelle les forces hydrodynamiques et hydrostatiques dans les vaisseaux sanguins et les tissus enflammés de la poche parodontale expliquent la migration anormale d'une dent. (15)

Pour résumer, la parodontite est une maladie inflammatoire qui entraîne une augmentation de la perméabilité vasculaire. Par conséquent, l'extravasation extra-capillaire augmente et la pression dans le tissu interstitiel accroît. L'œdème survenant au sein du tissu de granulation génère une pression tissulaire capable de déplacer une dent au support parodontal affaibli. La proposition selon laquelle la pression tissulaire inflammatoire est une des étiologies de la migration secondaire est corroborée par l'existence de nombreux cas de correction spontanée par simple contrôle de l'inflammation parodontale.

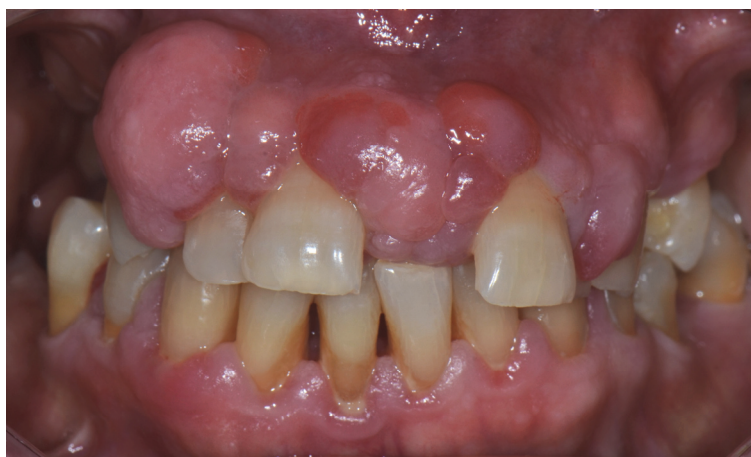Martinez-Canut et al. considèrent que l'inflammation gingivale reflète la manifestation clinique du tissu granulomateux inflammatoire. Les auteurs classent cette dernière, déterminée par l'indice gingival selon la classification de Silness et Loë, comme un des facteurs significativement lié aux migrations secondaires.

#### 4.1.2. L'hyperplasie gingivale

L'hyperplasie gingivale correspond à l'augmentation de la masse gingivale ainsi qu'à la surcroissance des tissus gingivaux. Elle débute au niveau des papilles puis progresse jusqu'à recouvrir une partie ou même la totalité d'une dent. Les dents antérieures sont les premières atteintes, mais l'évolution peut également se faire jusqu'aux dents postérieures. Plusieurs facteurs peuvent en être responsable tels que des facteurs endocriniens (puberté, menstruation, grossesse), hématologiques (leucémie), nutritionnels (avitaminose, malnutrition) mais également médicamenteux.

En effet, certaines médications peuvent induire une hypertrophie gingivale, on parle alors d'**accroissement gingival médicamenteux**, maladie gingivale ou gingivite induite par la plaque dans la classification de Chicago (16). Les principaux médicaments concernés par cet effet indésirable sont :

- les traitements antiépileptiques tels que les phénytoïnes ;
- les inhibiteurs de canaux calciques tels que la dihydropyridine (nifédipine, nitrendipine), utilisés dans de nombreuses pathologies cardiaques et pour l'hypertension artérielle ;
- les traitements immunosuppresseurs utilisés dans le contrôle de certaines maladies auto-immunes ainsi que pour limiter les rejets de greffe tels que la ciclosporine et le tacrolimus. (17)

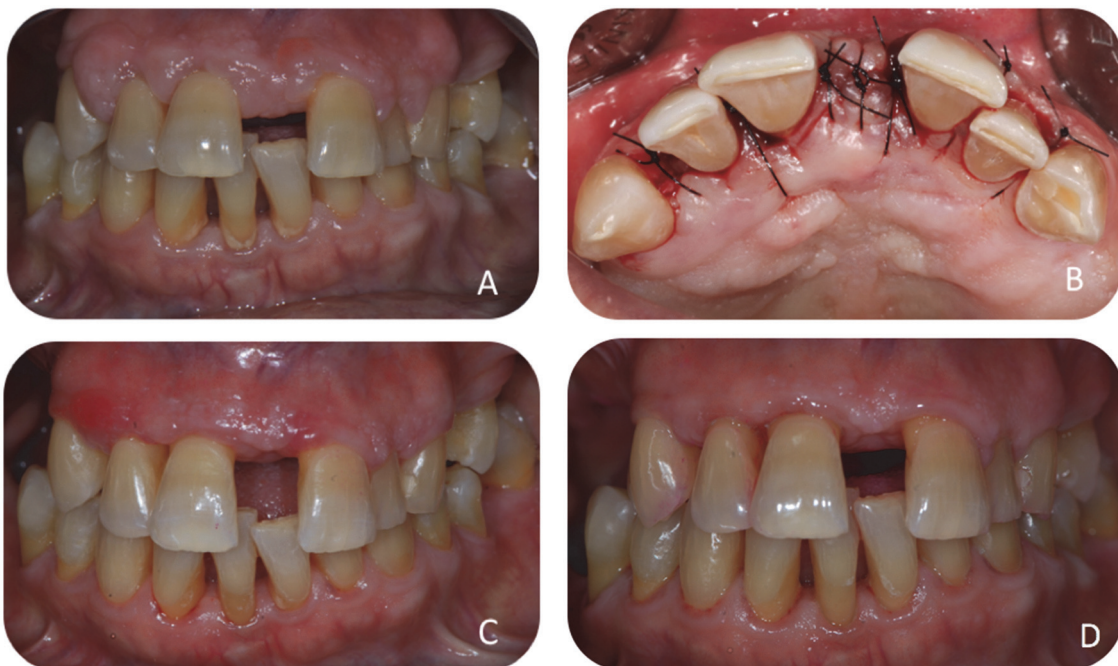

Source : Dr BOYER Alexandra.

Figure 8 : Accroissement gingival induit par la prise de tacrolimus et contrôle de plaque insuffisant associé à une migration secondaire des dents maxillaires.

Une étude animale menée par Fu et al. a permis de mettre en évidence un lien significatif entre l'hyperplasie gingivale induite par la ciclosporine et la migration secondaire. En effet, la distance inter-incisale et la dimension de la papille inter-dentaire sont significativement plus importantes chez les rats traités par ciclosporine que chez les rats témoins. Il est intéressant de noter que ces modifications sont apparues plus rapidement pour la papille inter-dentaire que pour la distance inter-incisale. Par conséquent, il semble évident que l'hyperplasie médicamenteuse induite par les ciclosporines constitue une force active sur les dents capable de les déplacer. (18)

De nombreux auteurs soutiennent cette idée par la présentation de cas cliniques de résolution spontanée de migration secondaire par l'intermédiaire de soins parodontaux, qu'ils soient chirurgicaux ou non. Dans tous les cas, l'élimination des facteurs étiologiques est primordiale. Cette dernière passe par une motivation à l'hygiène bucco-dentaire, un assainissement parodontal et parfois, par la modification des traitements médicamenteux mis en cause. Une thérapeutique parodontale chirurgicale par gingivectomie peut également compléter la prise en charge. (19) (20)



Source : Dr BOYER Alexandra.

Figure 9 : A : Résultat clinique après enseignement à l'hygiène parodontale et thérapeutique non chirurgicale – B : Thérapeutique chirurgicale correctrice, gingivectomie associée à un lambeau de Widman modifié en palatin – C : Résultat clinique à J30 avec réduction des migrations secondaires – D : Contrôle post-opératoire à 6 mois avec réhabilitation amovible postérieure. On note la réduction du diastème et la correction spontanée des migrations secondaires. Début du traitement orthodontique pour fermer complètement le diastème inter-incisif.

L'effet d'un programme de contrôle de plaque préventif sur l'incidence et la sévérité des changements gingivaux induits par la ciclosporine a été étudié par Seymour et al. Une hyperplasie gingivale a été retrouvée aussi bien dans le groupe sans traitement que dans le groupe ayant reçu une instruction préalable à l'hygiène bucco-dentaire. Cependant, le groupe sans instruction présentait une augmentation significative des scores de plaques, de l'inflammation gingivale ainsi que des profondeurs de sondage. Ils en concluent que le contrôle de plaque est donc bien nécessaire, mais non suffisant, pour prévenir l'hyperplasie gingivale. (21)

Pour conclure, l'accroissement gingival notamment lorsqu'il est d'origine médicamenteuse, n'est pas seulement un « piège à bactéries », il constitue un levier puissant capable de déplacer les dents malgré l'équilibre censé être assuré par la musculature labiale et l'occlusion. Le contrôle de l'inflammation et l'élimination chirurgicale des accroissements gingivaux persistants s'accompagnent d'un retour à une situation proche de celle d'origine. Le maintien de celle-ci nécessite une compliance consciencieuse du patient ainsi que le remplacement, lorsque cela est possible, de la molécule suspectée par une autre d'une famille différente. (22)

#### **4.1.3. Insertion basse du frein labial**

De nombreux auteurs ont reporté que l'insertion anormale du frein labial provoque un diastème inter-incisif persistant au niveau des incisives maxillaires. Ce phénomène s'explique par l'insertion de la bande fibro-élastique du frein dans la papille bunoïde (classe 4 de Placek) empêchant ainsi le rapprochement de ces dernières. (23)

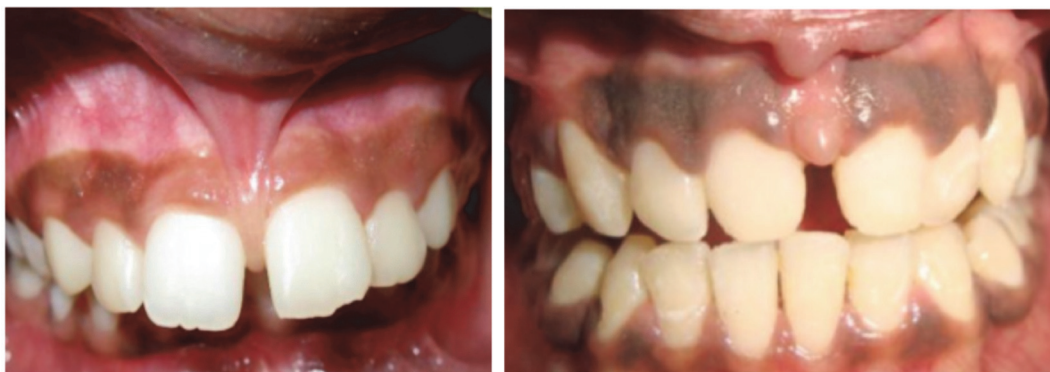

Figure 10 : Diastème inter-incisif dû à l'insertion basse du frein labial. (23)

Moka et al. ont étudié l'association entre la présence d'une insertion anormale du frein et la migration pathologique des dents : elle est observée dans seulement 3,8% de l'échantillon étudié. Les auteurs admettent donc qu'il n'y a pas de lien significatif entre migration pathologique et présence d'un frein labial anormalement inséré.



En revanche, une association a été faite par Hirshfield entre insertion freinale et maladie parodontale. L'insertion basse d'un frein peut contribuer à l'initiation ou à la progression de la maladie parodontale par la rétraction de la gencive marginale ou papillaire mais également par l'ouverture du sillon gingivo-dentaire. En effet, ce dernier favorise l'accumulation de plaque bactérienne et donc l'apparition ou l'aggravation d'une lésion parodontale préexistante. (4) (24)

## 4.2. Les facteurs occlusaux

Les facteurs occlusaux jouent un rôle très important dans le phénomène de migration secondaire. En effet, ces derniers sont capables de l'initier mais aussi d'influencer sa progression de façon significative. On parle de **traumatisme occlusal primaire** lorsque les dents sont soumises à des charges excessives dépassant la capacité d'adaptation des tissus parodontaux de soutien. Des altérations pathologiques et/ou des adaptations fonctionnelles peuvent alors être retrouvées. Lorsque le parodonte est en plus déjà affaibli par une maladie parodontale, on parle alors de **traumatisme occlusal secondaire**. C'est un cofacteur amplifiant le processus de destruction tissulaire et qui, par conséquent, aggrave le tableau clinique.

### 4.2.1. Perte de calage postérieur

L'occlusion physiologique idéale doit répondre au concept de protection mutuelle selon lequel les dents antérieures protègent les dents postérieures lors des mouvements mandibulaires antéro-latéraux par une désocclusion complète des secteurs postérieurs. À l'inverse, les dents postérieures protègent les dents antérieures en position d'intercuspitation. Lors d'une perte de calage postérieur, la mandibule cherche un nouveau calage qui va être trouvé dans le secteur antérieur. Les dents antérieures, qui n'établissaient entre elles que des contacts légers voire inexistantes, se retrouvent alors soumises à des charges excessives et migrent en vestibulaire tout en s'horizontalisant.

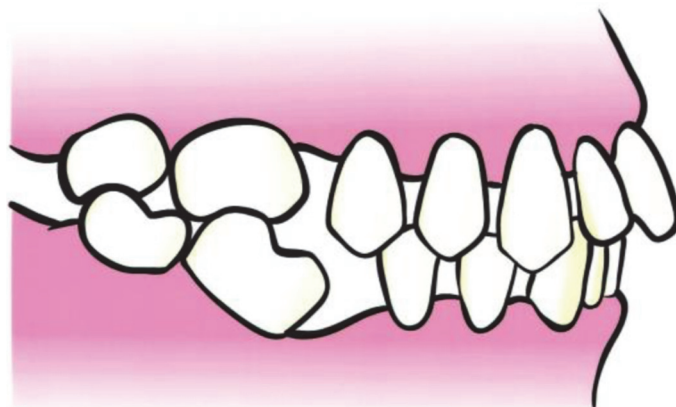


Figure 11 : Schéma représentant les désordres occlusaux relatifs à une perte de calage postérieur. (2)

La vestibulo-version des incisives maxillaires ou « migration en éventail » est un signe fréquemment associé à une perte de calage postérieur, cependant, ce n'est pas un signe pathognomonique (25). L'étude de Martinez et al. confirme ces observations en associant de façon significative perte dentaire et migration secondaire : les pertes dentaires non compensées étant l'étiologie la plus fréquente des pertes de calage postérieur. (6)

#### *4.2.2. Anomalies de guidage*

Cette notion de traumatisme occlusal peut également être retrouvée dans le cas d'une denture complète ou restaurée suite à des anomalies de guidage. Ces dernières donnent lieu à des contacts occlusaux à caractère pathogène, on distingue parmi celles-ci :

- **L'interférence occlusale** : Elle est définie comme un obstacle dentaire, par exemple une restauration iatrogénique, qui limite ou dévie les mouvements mandibulaires de translation (diduction ou propulsion). Elle peut être antérieure ou postérieure. L'interférence occlusale postérieure désengrène les dents antérieures dans un mouvement de translation mandibulaire tandis qu'une interférence occlusale antérieure entraîne un surguidage antérieur qui bride les capacités de translation.
- **La prématurité** : Elle se distingue de l'interférence de par la direction du mouvement qui génère des contacts occlusaux anormaux. Elle décentre le chemin de fermeture lors d'un mouvement d'élévation mandibulaire en relation centrée.

L'ensemble de ces phénomènes sont capables de perturber les cycles masticatoires. Ils entraînent l'apparition de glissements de la mandibule afin de retrouver une position stable, au détriment des dents stabilisantes qui reçoivent alors des charges excessives. Orthlieb et al. soulignent le caractère controversé de la pathogénicité de ces anomalies de l'occlusion bien que de nombreux articles de la littérature soutiennent cette hypothèse. (26)

D'autres facteurs occlusaux peuvent également être responsable de migration secondaire tels que :

- La perte d'intégrité de l'arcade dentaire : les contacts proximaux aidant à résister aux forces capables de déplacer les dents, leur perte rompt l'effet de voûte et induit des migrations. Au-delà de la perte dentaire, la perte des contacts proximaux peut être due à des lésions carieuses, à des restaurations défailtantes mais également à une attrition sévère.
- La présence d'une mastication de type protrusive : certains auteurs suggèrent que ce schéma serait une des étiologies de migrations secondaires. (2)

Le tableau suivant résume l'influence des principaux facteurs occlusaux sur la progression des migrations secondaires selon Taylor et al. (27)

Facteur occlusal	Raisons pour lesquelles les dents antérieures migrent
<b>Perte de calage postérieur</b>	Augmentation de la charge sur les dents antérieures
<b>Interférences occlusales postérieures</b>	La flexion provoque des forces latérales importantes en antérieur
<b>Interférences occlusales antérieures</b>	Les dents migrées se retrouvent dans une position qui augmente les charges reçues

Tableau 2 : Effets des facteurs occlusaux sur la migration secondaire. (27)

### 4.3. Les facteurs anatomiques

#### 4.3.1. *Pression exercée par les tissus mous environnants*

Proffit et al. définissent la pression exercée par les tissus mous environnants tels que la langue, les joues et les lèvres comme un des facteurs principaux dans l'équilibre de la position d'une dent. Leur étude a permis de confirmer que cette dernière était bien capable de déplacer les dents, en particulier lors d'un affaiblissement parodontal. (28)

Cependant, de nombreuses recherches utilisant des mesures électroniques modernes réfutent la théorie selon laquelle une denture stable résulte d'un équilibre entre les forces exercées par la langue d'un côté et par les joues et les lèvres de l'autre. En effet, les auteurs soulignent que la notion d'équilibre dentaire impose qu'une distinction soit faite entre l'intensité d'une force et sa durée d'application. Lear et Moorrees précisent que des forces de 1,0 gramme produites par les muscles faciaux au repos suffisent à déclencher le déplacement d'une dent. Ces forces peuvent donc entraîner une migration dentaire dès lors que leur durée est égale à 50% du temps. (2) (29) (30)

En outre, des contractures musculaires péri-orales ainsi qu'une interposition linguale entre les arcades dentaires est observée lors d'une déglutition dysfonctionnelle, également appelée déglutition atypique. Selon Martinez-Canut et al. cette force n'est pas suffisamment efficace pour produire une migration dentaire de par sa durée d'application insuffisante. En outre, aucune association significative n'a été retrouvée entre déglutition atypique et migration secondaire. En position de repos, la situation est différente car la langue est interposée de façon prolongée entre les dents. La durée d'action serait donc suffisante pour entraîner des déplacements dentaires. Les auteurs n'ont pas étudié l'association entre interposition linguale au repos et migration secondaire de par la difficulté d'identification objective de la position de repos de la langue. (6)

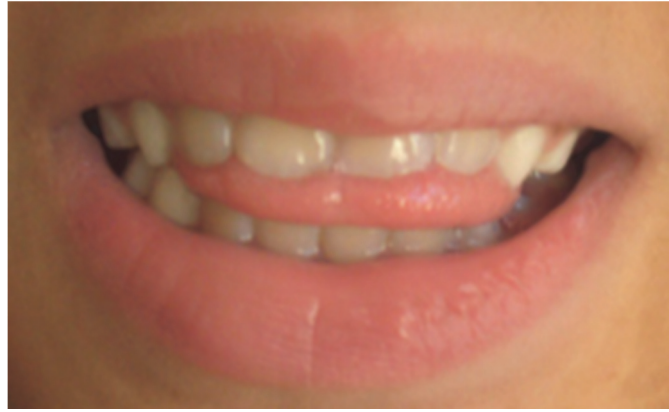

Figure 12 : Interposition linguale entre les arcades dentaires en position de repos. (31)

### **4.3.2. Classe II squelettique**

Plusieurs études ont cherché à mettre en évidence un possible lien entre migration secondaire et une classe II squelettique. Par le fait, chez certains patients présentant des relations de classe II sévères, il est possible que la lèvre inférieure, positionnée en arrière des incisives maxillaires, puisse exercer une pression permanente sur ces dernières et ainsi entraîner leur migration.

Selwyn et al. rapportent dans leur étude que l'incidence de migration des incisives maxillaires est plus élevée chez les sujets présentant un schéma squelettique de classe II. Sur 30 patients atteints de migration secondaire, 17 d'entre eux étaient en classe II contre seulement 8 chez les patients témoins. Cette différence entre les deux groupes a été définie comme statistiquement significative. Néanmoins, bien que la classe II soit également observée chez des patients atteints de migration pathologique, Moka et al. n'ont quant à eux trouvé aucune association significative entre les deux. (4) (11)

D'autres auteurs suggèrent qu'une relation dentaire de classe II division 2 (palato-version des incisives maxillaires) pourrait prédisposer à des migrations secondaires. Ceci s'expliquerait par la présence d'un guidage dysfonctionnel en raison d'une importante supracclusion. Les incisives maxillaires soumises à des forces occlusales inadaptées seraient plus aptes à se déplacer (cf. Facteurs occlusaux). (32)

## **4.4. Les parafonctions**

### **4.4.1. Le bruxisme**

Le bruxisme est une parafonction orale caractérisée par des contacts occlusaux résultants d'activités motrices manducatrices non nutritives, répétitives, involontaires, le plus souvent inconscientes. Il peut entraîner des forces occlusales anormales fréquentes et de longue durée qui pourrait contribuer au déplacement dentaire.

En revanche, aucune donnée scientifique ne prouve que le bruxisme soit un facteur étiologique des migrations dentaires. Martinez-Canut et al. n'ont trouvé aucune corrélation entre bruxisme et migration secondaire. McGuire et al. définissent les parafunctions comme un facteur pronostique associé à la perte des dents. Le bruxisme pourrait donc contribuer de façon indirecte au problème de migration secondaire. (6) (33) (34)

#### **4.4.2. Succion et onychophagie**

La présence de parafunctions chez un patient est importante à prendre en compte car ces dernières peuvent affecter la position d'une dent. Parmi celles qui ont été associées à la migration secondaire on retrouve les tics de succion des lèvres et de la langue, la succion digitale et l'onychophagie. Cependant, elles sont parfois difficiles à détecter pour le praticien mais également pour le patient, pas toujours conscient de ses propres habitudes. L'utilisation d'une pipe et la pratique d'instruments à vent ont également été associées à la migration pathologique : elles sont considérées comme des « habitudes orales » capables de déplacer les dents. (2)

Comme vu précédemment c'est la durée d'application d'une force qui influence la capacité d'une dent à migrer. Par conséquent, plus l'habitude est répétée, plus le risque de migration est important. Martinez et al. n'ont toutefois trouvé qu'une faible association entre habitude orale et migration secondaire : seulement 11% des 475 patients atteints de migration pathologique présentaient des habitudes orales. Cette constatation peut s'expliquer par la difficulté du diagnostic qui entrainerait une sous-estimation de leur fréquence. (6)

Pour conclure, le degré d'association entre migration dentaire pathologique et d'autres facteurs a tenté d'être mis en évidence par Martinez-Canut et al. ainsi que par Surekha et al. Il en résulte que la probabilité de migration pathologique augmente avec : (6) (35)

- **la perte osseuse (facteur parodontal)** : La probabilité augmente de 2,95 à 7,97 fois à mesure que la perte osseuse augmente
- **la perte de dents (facteur occlusal)** : La probabilité augmente 2,76 fois lorsque 4 dents ou plus ont été perdues
- **l'inflammation gingivale (facteur parodontal)** : La probabilité augmente 2,23 fois avec un indice gingival supérieur à 2

L'étude de l'effet combiné de ces trois facteurs a conclu que :

- aucun facteur seul n'est associé significativement à une migration secondaire ;
- le facteur principalement lié à la migration secondaire est la perte osseuse, puis la perte des dents et enfin l'inflammation gingivale ;
- à mesure que la perte osseuse augmente, l'association de la migration à la perte des dents et à l'inflammation gingivale augmente également.

## 5. Démarche diagnostique

### 5.1. Anamnèse

Une démarche diagnostique simple peut être mise en œuvre lorsqu'un patient atteint de migration dentaire se présente à la consultation. Premièrement, une anamnèse composée d'un questionnaire médical et dentaire précis aide le praticien à orienter son diagnostic et à identifier l'étiologie. Les éléments importants à prendre en compte sont les pathologies médicales, les traitements médicamenteux en cours et les habitudes de vie du patient (tabac, stress, nutrition, environnement socio-économique), autant d'éléments pouvant mettre en exergue une potentielle cause parodontale par l'identification des facteurs de risque d'une parodontite. La partie dentaire permet quant à elle de détecter la présence ou non de divers facteurs également capables d'induire une migration pathologique (cf. Étiologies précédemment citées).

<b>GENCIVES ET OS :</b>			<input type="checkbox"/> Oui / <input type="checkbox"/> Non
7.	Est-ce que vos gencives saignent ou vous font mal lorsque vous vous brossez les dents ou utilisez du fil dentaire ?	<input type="checkbox"/>	<input type="checkbox"/>
8.	Avez-vous reçu un traitement pour une maladie des gencives ou perdu de l'os autour de vos dents ?	<input type="checkbox"/>	<input type="checkbox"/>
9.	Avez-vous déjà remarqué une odeur ou un goût désagréable dans votre bouche ?	<input type="checkbox"/>	<input type="checkbox"/>
10.	Y a-t-il des antécédents de maladies parodontales dans votre famille ?	<input type="checkbox"/>	<input type="checkbox"/>
11.	Avez-vous déjà remarqué des déchaussements au niveau des gencives ?	<input type="checkbox"/>	<input type="checkbox"/>
12.	Avez-vous déjà eu des dents qui bougent (sans qu'il s'agisse d'un accident, ou avez-vous du mal à croquer dans une pomme ?	<input type="checkbox"/>	<input type="checkbox"/>
13.	Avez-vous éprouvé une sensation de brûlure dans la bouche ?	<input type="checkbox"/>	<input type="checkbox"/>

<b>OCCLUSION ET ARTICULATION DE LA MÂCHOIRE :</b>			<input type="checkbox"/> Oui / <input type="checkbox"/> Non
21.	Avez-vous des problèmes avec l'articulation de votre mâchoire ? (douleur, bruits, ouverture limitée, verrouillage, claquements...)	<input type="checkbox"/>	<input type="checkbox"/>
22.	Avez-vous l'impression que votre mâchoire inférieure recule lorsque vous mordez ?	<input type="checkbox"/>	<input type="checkbox"/>
23.	Éprouvez-vous des difficultés à mâcher du chewing-gum, à manger des carottes, des noix, des bagels, de la baguette, des barres protéinées ou tout autre aliment dur et sec ?	<input type="checkbox"/>	<input type="checkbox"/>
24.	Vos dents ont-elles changé au cours des 5 dernières années ? Vous paraissent-elles plus courtes, plus fines ou usées ?	<input type="checkbox"/>	<input type="checkbox"/>
25.	Vos dents sont-elles moins bien alignées qu'avant ? Est-ce qu'elles se chevauchent ?	<input type="checkbox"/>	<input type="checkbox"/>
26.	Avez-vous l'impression que vos dents sont plus espacées ou qu'elles sont moins solidement attachées ?	<input type="checkbox"/>	<input type="checkbox"/>
27.	Devez-vous déplacer votre mâchoire ou faire des efforts spécifiques pour que vos dents s'emboîtent ?	<input type="checkbox"/>	<input type="checkbox"/>
28.	Placez-vous votre langue entre vos dents ou fermez-vous vos dents contre votre langue ?	<input type="checkbox"/>	<input type="checkbox"/>
29.	Vous arrive-t-il de croquer des glaçons, de vous ronger les ongles, de tenir des objets avec vos dents ? Avez-vous d'autres habitudes spécifiques à ce niveau ?	<input type="checkbox"/>	<input type="checkbox"/>
30.	Serrez-vous les dents pendant la journée ? Vous arrive-t-il de vous faire mal ?	<input type="checkbox"/>	<input type="checkbox"/>
31.	Avez-vous des problèmes de sommeil (agitation, par exemple), vous arrive-t-il de vous réveiller avec un mal de tête ou une impression étrange au niveau des dents ?	<input type="checkbox"/>	<input type="checkbox"/>
32.	Portez-vous ou avez-vous déjà porté une gouttière pour dormir la nuit ?	<input type="checkbox"/>	<input type="checkbox"/>

Source : Dr LE BIGOT François.

Figure 13 : Extrait d'un questionnaire dentaire réalisé dans le cadre d'un diagnostic de migration pathologique.

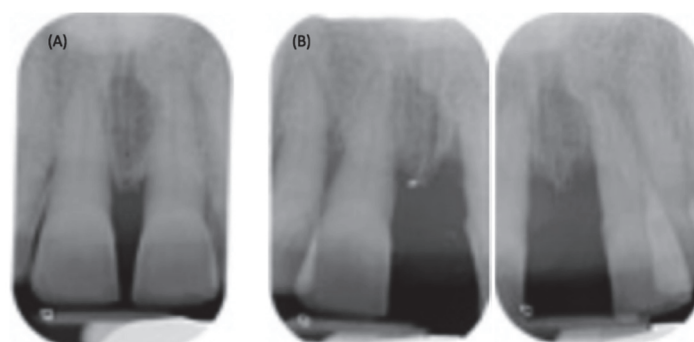
Il est également important de différencier une malposition dentaire physiologique d'une migration secondaire pathologique. L'anamnèse peut alors orienter le praticien en demandant au patient depuis combien de temps son problème est présent. Une malposition dentaire peut concerner une seule dent ou un groupe de dents et ce dans les trois sens de l'espace (vertical, sagittal, transversal). Elle peut être d'origine héréditaire (malposition primaire) ou être le résultat de facteurs environnementaux (malposition secondaire) tels que, par exemple, une anomalie de développement, un traumatisme, une respiration buccale. Il s'agit souvent de situations anciennes et stables dans le temps. À l'inverse, les patients atteints de migration secondaire présentent un problème d'apparition plutôt récente souvent accompagné d'une aggravation plus ou moins rapide dans le temps. Le changement de position d'une ou plusieurs dents par rapport à celle occupée auparavant est alors fréquemment décrite par les patients.

## 5.2. Examen clinique et complémentaires

Un examen clinique complet et précis est ensuite réalisé afin d'établir un diagnostic et d'identifier le ou les facteurs étiologiques en cause. La santé et la « quantité » de parodonte jouant un rôle majeur dans l'apparition des migrations secondaires, un examen complet du parodonte est par conséquent indispensable. Celui-ci comprend le relevé de tous les indices cliniques (indice de plaque, indice de saignement, perte d'attache, profondeur de sondage, mobilité) ainsi que le charting parodontal, le tout complété d'un bilan radiologique rétro-alvéolaire réalisé à l'aide d'angulateurs. Ce dernier permet d'évaluer, entre autres, la perte osseuse alvéolaire et la morphologie des défauts osseux.

Ces examens permettent d'obtenir des renseignements sur la maladie parodontale selon la nouvelle classification de 2018 tels que : (36) (37)

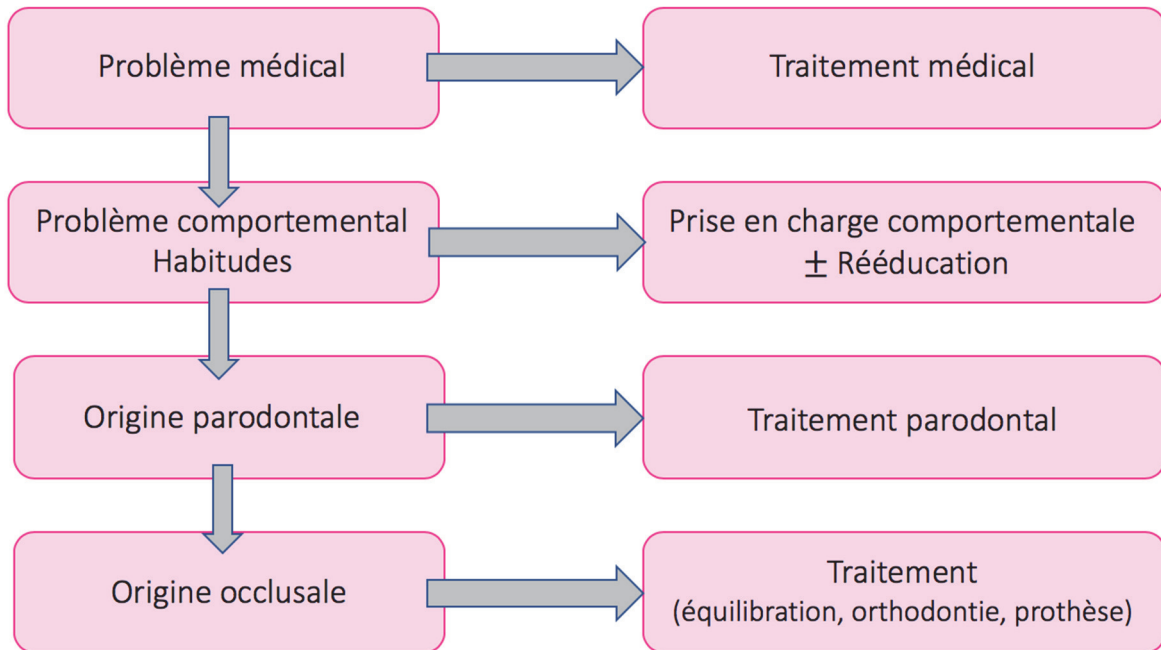
- le stade, basé sur la sévérité et la complexité de prise en charge globale ;
- le grade, basé sur le risque de progression de la maladie, les aspects biologiques, le pronostic du traitement et les effets sur la santé générale.



Source : Dr BOYER Alexandra.

**Figure 14 :** Cas clinique illustrant l'intérêt du diagnostic radiologique. (A) représente la situation clinique de 11 et 21 en septembre 2016. (B) représente l'évolution de celle-ci en octobre 2018 : diagnostic de parodontite stade 4 grade C avec maladie ayant un impact variable sur le parodonte (traitement immunosuppresseur).

### 5.3. Arbre décisionnel



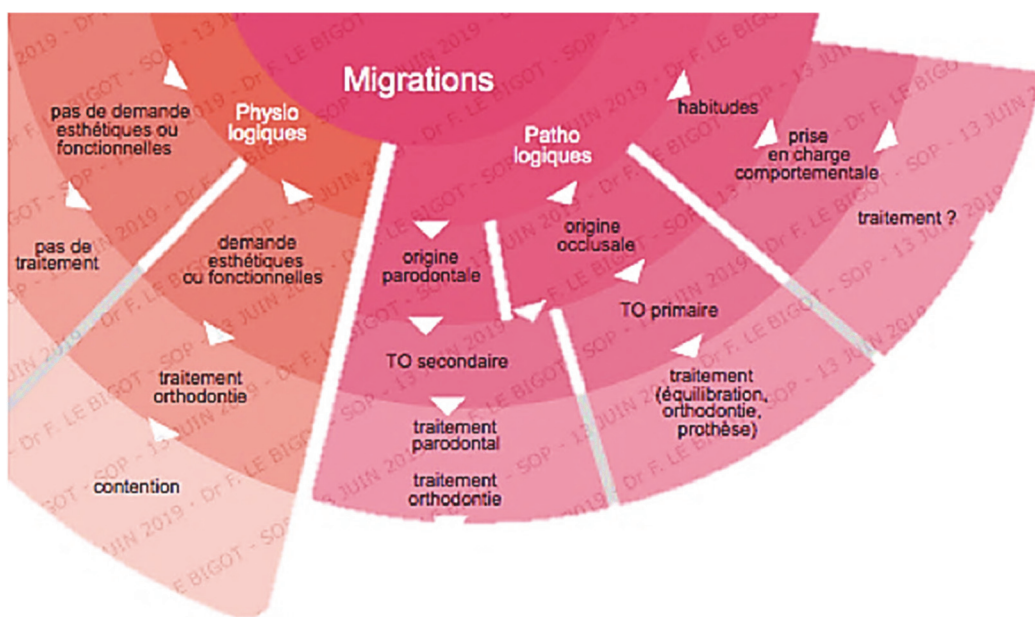
Source : Dr LE BIGOT François.

Figure 15 : Arbre décisionnel illustrant la démarche diagnostique à suivre dans le cadre d'une migration dentaire pathologique.



## 6. Conclusion

Dans cette première partie, il est important de retenir que de nombreux facteurs sont capables d'influencer la position d'une dent et que, par conséquent, ils peuvent être la cause de migrations pathologiques. L'étiologie la plus fréquemment retrouvée est la présence d'une maladie parodontale dont l'inflammation se traduit par une plus grande laxité ligamentaire et une destruction du boîtier osseux. La santé et l'intégrité du parodonte jouent un rôle important dans l'apparition des migrations secondaires, leur altération donnant aux dents la possibilité de se déplacer. D'autres facteurs occlusaux et anatomiques, des parafunctions et des habitudes peuvent également s'ajouter à cette étiologie parodontale ou, le cas échéant, être seul responsable du phénomène de migration.



Source : Dr LE BIGOT François.

Figure 16 : Schéma récapitulatif.

La deuxième partie de notre travail se concentre sur la prise en charge des migrations secondaires dont l'étiologie principale est la maladie parodontale.

## II. PRISE EN CHARGE THÉRAPEUTIQUE DES MIGRATIONS SECONDAIRES

La prise en charge thérapeutique des migrations secondaires doit tenir compte du caractère multifactoriel de ses étiologies. C'est donc, dans la plupart des cas, une approche multidisciplinaire qui devra être mise en place afin de répondre aux différentes problématiques rencontrées. Le repositionnement des dents par l'intermédiaire de déplacements orthodontiques semble être une solution adaptée pour répondre à la demande esthétique et fonctionnelle des patients. Cependant, de nombreuses études précisent qu'en cas d'atteinte du parodonte profond, tout déplacement orthodontique devra se faire sur un parodonte assaini. L'orthodontie devra donc être précédée d'une thérapeutique parodontale afin de diminuer l'inflammation et de guérir la maladie. (38) (39)

De nombreux auteurs ont proposé des schémas de prise en charge pour répondre au problème de migration secondaire. Dadlani et al. se basent sur la sévérité de l'atteinte pour soumettre des propositions de traitement adaptées à celle-ci. On rappelle que ces derniers concernent la prise en charge des migrations secondaires dont l'étiologie primaire est la maladie parodontale. (40)

Sévérité	Signes et symptômes	Traitement
<b>Légère ou précoce</b>	Diastème des dents antérieures $\leq 2\text{mm}$	Traitement parodontal sous forme de détartrage, surfaçage et lambeau chirurgical
<b>Modérée</b>	Égression ou dents vestibulo-versées	Traitement parodontal et orthodontique (faibles forces intrusives)
<b>Sévère</b>	Diastème des dents antérieures $> 2\text{mm}$	Traitement multidisciplinaire sur dents conservables $\pm$ Traitement prothétique (extraction et remplacement prothétique) si présence de dents non conservables

Tableau 3 : Plan de traitement en fonction de la sévérité de la migration pathologique. (40)

Les auteurs considèrent que lors d'une atteinte légère une thérapeutique parodontale seule, qu'elle soit chirurgicale ou non, peut suffire. En revanche, les atteintes modérées à sévères nécessitent un traitement multidisciplinaire comprenant une thérapeutique parodontale associée à un traitement orthodontique et parfois même à des traitements conservateurs. Pour les degrés très sévères de migration secondaire, les dents ne pouvant pas être sauvées seront remplacées. (8)

Greenstein et al. ont quant à eux élaboré un arbre décisionnel de prise en charge des migrations secondaires des dents antérieures maxillaires suite à une perte du support parodontal. (32)

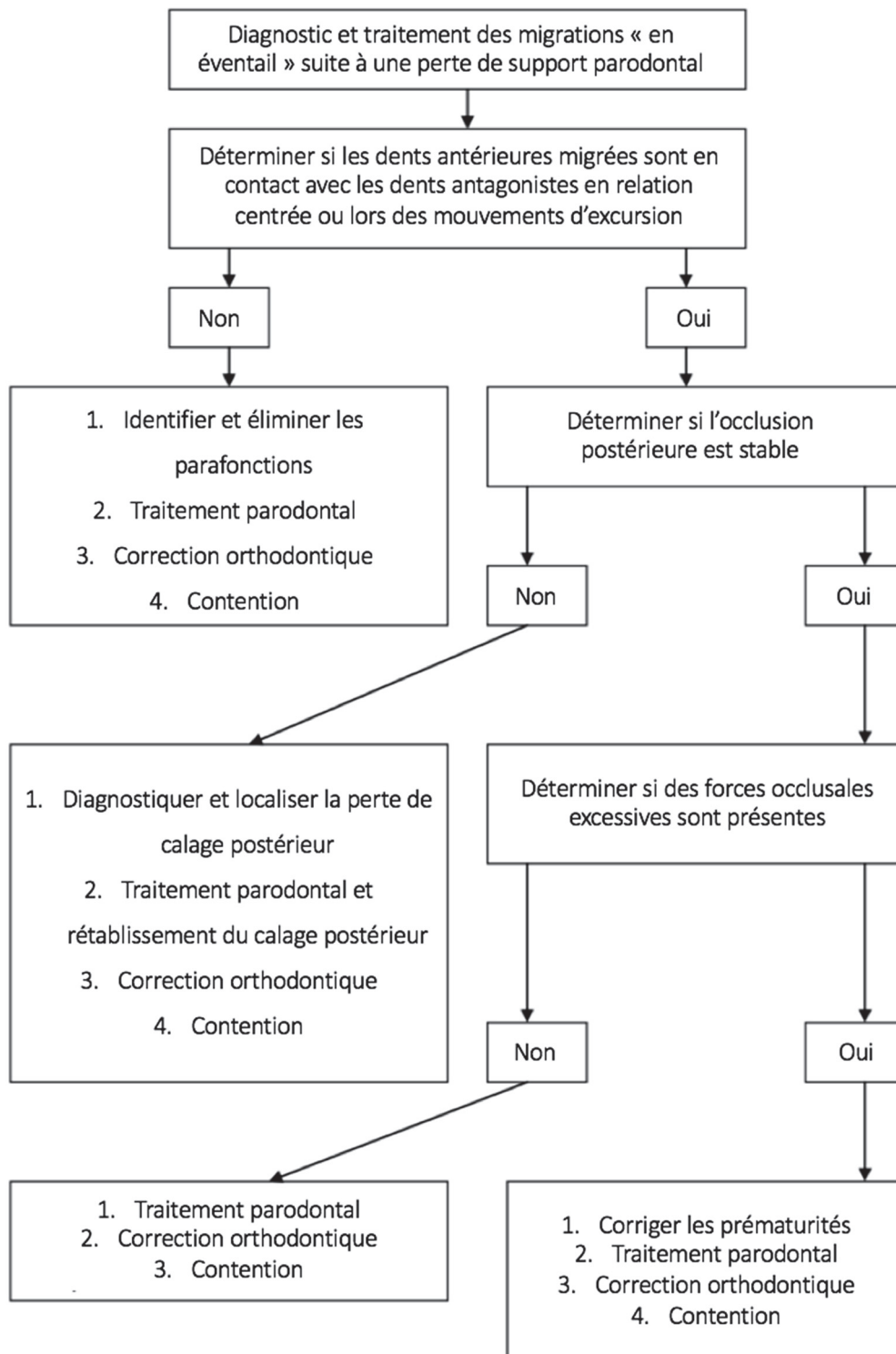


Figure 17 : Arbre décisionnel de diagnostics différentiels et de prise en charge des dents antérieures maxillaires migrées avec traumatisme occlusal secondaire. (32)

## 1. Prise en charge parodontale

### 1.1. Thérapeutique étiologique

#### 1.1.1. Traitement parodontal non chirurgical

La thérapeutique initiale parodontale est une thérapeutique étiologique qui vise à réduire, voire éliminer les biofilms bactériens responsables de la maladie parodontale. Elle a pour objectif de **soigner et guérir la parodontite** mais également de maintenir la situation à long terme. La réussite de ce traitement passe par des prérequis indispensables détaillés ci-dessous :

- Amélioration de l'hygiène bucco-dentaire par une instruction et une initiation au contrôle de plaque à l'aide d'une prescription de matériel d'hygiène adaptée et personnalisée. Il est primordial de responsabiliser le patient en lui faisant comprendre qu'il est l'acteur principal de son traitement.
- Élimination des facteurs étiologiques locaux et de rétention de plaque tels que les lésions carieuses, les points de contact défectueux, les restaurations débordantes, les anatomies dentaires à risque etc.
- Résolution de l'inflammation parodontale et réduction de la profondeur de poche par détartrage et surfaçage radiculaire en éliminant la plaque et le tartre sus et sous-gingival
- Réévaluation de la cicatrisation parodontale
- Maintenance parodontale rigoureuse dont la fréquence est calculée en fonction du Periodontal Risk Assessment (cf. Thérapeutique parodontale de soutien)

##### 1.1.1.1. Résultats cliniques sur la guérison des maladies parodontales

Une étude rétrospective de 2019 a évalué le succès du traitement parodontal non chirurgical chez des patients adultes atteints de parodontites. La notion de « succès » a été défini comme un résultat final dont la valeur des poches résiduelles ne dépassait pas 5mm. Au total 39% des patients, soit environ un tiers, ont terminé l'étude avec le niveau de succès requis. La sous-analyse a montré que la réussite du traitement dépendait de divers facteurs tels que : le type de dent, l'atteinte de la furcation ou non pour les molaires, la sévérité de maladie parodontale et le tabagisme. En effet, le succès était supérieur pour les dents monoradiculées (dents antérieures et prémolaires) que pour les dents pluriradiculées. (41)

Une revue systématique de Van Der Weijden et al. a conclu que le surfaçage radiculaire associé à un contrôle de plaque supra-gingival, est un traitement efficace dans la réduction de la profondeur des poches parodontales et permet l'amélioration du niveau d'attache clinique. (42)

Dans les années 1990, un nouveau concept appelé « full mouth therapy » voit le jour et remet en question la technique jusqu'alors appliquée. Cette méthode est introduite dans le but d'améliorer l'efficacité du traitement parodontal en réalisant un détartrage-surfaçage de l'ensemble de la cavité buccale en 24 heures. On parle de « full mouth scaling » ou de « full mouth désinfection » lorsqu'un bain de bouche antiseptique est ajouté à la procédure. La technique conventionnelle quant à elle consiste à réaliser ce même traitement en plusieurs séances, par quadrants ou sextants, espacées d'une à deux semaines. (43)

Depuis, de nombreuses études ont cherché à étudier l'efficacité des différentes méthodes. Une revue systématique menée par Eberhard et al. comparant l'effet des trois protocoles (désinfection globale avec et sans antiseptique et technique conventionnelle) a conclu que des améliorations cliniques sont observées quelle que soit la technique utilisée. En revanche, aucune différence significative en ce qui concerne l'efficacité n'a été relevée entre les différentes techniques. (44) (45)

#### 1.1.1.2. Résultats cliniques sur le repositionnement spontané

Dans la littérature, de nombreux rapports de cas ont montré qu'une dent ayant migré pour raison parodontale peut **se repositionner de façon spontanée** à la suite d'une thérapeutique initiale. L'abondance des cas cliniques constatant ce phénomène a mené les auteurs à certaines hypothèses et conclusions. Cependant, les mécanismes physiologiques rencontrés n'ont pas été documentés. De plus amples recherches scientifiques sont nécessaires à la validation de ce processus. (46) (47) (48)

Gaumet et al. notent que le repositionnement d'une dent se fait toujours vers la zone de destruction la plus sévère. Ceci les mène à l'hypothèse que ce dernier serait la résultante de l'élimination du tissu de granulation permis par le traitement parodontal mis en œuvre. En effet, la diminution de l'inflammation et de l'œdème permet le remplacement de l'infiltrat inflammatoire par de nouvelles fibres de collagène. Selon les auteurs, le remodelage tissulaire observé lors de la cicatrisation est marqué par un phénomène de contraction du tissu cicatriciel qui conduirait au repositionnement spontané de la dent. (40) (49)

Les auteurs ont également étudié la fréquence de repositionnement spontané des dents migrées ainsi que la relation entre sévérité de migration et degré de repositionnement après traitement parodontal. 16 patients présentant des diastèmes dus à des migrations secondaires ont été inclus dans leur étude. Une thérapeutique initiale comprenant détartrage-surfaçage radiculaire suivie d'une chirurgie d'assainissement par lambeau ont été réalisées sur l'ensemble des sites.

À la suite de ces dernières, un repositionnement spontané sur 23 des 33 sites (66,7%) a été observé, dont 16 (48,5%) après thérapeutique initiale. De la même façon, une fermeture complète du diastème a été obtenue sur 17 des 33 sites (51,5%), dont 12 (36,4%) après thérapeutique initiale. Les auteurs ont donc pu conclure que le repositionnement spontané complet d'une dent migrée est plus fréquent qu'un repositionnement partiel. En outre, quand seuls les diastèmes légers à modérés < 1mm étaient considérés, 77,8% des sites étaient complètement fermés après thérapeutique complète contre 51,5% pour l'ensemble des diastèmes. (50)

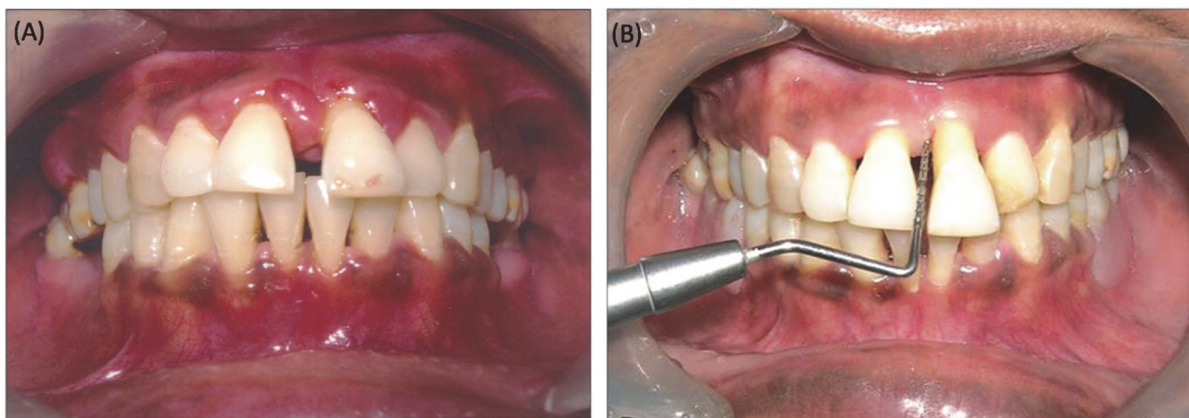


Figure 18 : (A) : Diastème de 3mm présent entre les incisives centrales maxillaires de mobilité 2 avant la réalisation de la thérapeutique initiale. (B) : Résultat obtenu 3 semaines après la thérapeutique initiale : le diastème s'est réduit d'1mm et les dents migrées ont perdu 1 degré de mobilité. On observe également la réduction de l'inflammation parodontale et de la profondeur de poche. (46)

### 1.1.2. Interception des facteurs associés

Nous avons vu dans la première partie de ce travail les nombreux facteurs capables d'engendrer et/ou d'aggraver des migrations secondaires. La thérapeutique initiale parodontale précédemment décrite permet la gestion de l'étiologie la plus fréquemment rencontrée : la maladie parodontale. Cependant, il est important de noter que l'on observe parfois la présence de facteurs concomitants qui influencent de façon significative l'évolution de ce phénomène. Il est essentiel que ces derniers soient corrigés et contrôlés afin de permettre la mise en œuvre d'un traitement complet et pérenne.

- Concernant **les facteurs parodontaux**, la maîtrise des facteurs de risque locaux et systémiques des maladies parodontales est primordiale. En présence d'un accroissement gingival médicamenteux, le médecin prescripteur du traitement sera contacté afin de modifier la molécule lorsque cela est possible. Le cas échéant, il revient alors au praticien de gérer et de contrôler cet effet indésirable secondaire.

En ce qui concerne l'insertion basse du frein labial, celui-ci devra être enlevé chirurgicalement par freinectomie lorsqu'il constitue une entrave aux manœuvres d'hygiène, un facteur de risque pour la maladie parodontale ou encore un obstacle au traitement orthodontique. (17) (24)

- La prise en charge et le traitement **des facteurs occlusaux** est également indispensable. Greenstein et al. proposent un arbre décisionnel de prise en charge des traumatismes occlusaux primaires. (32)

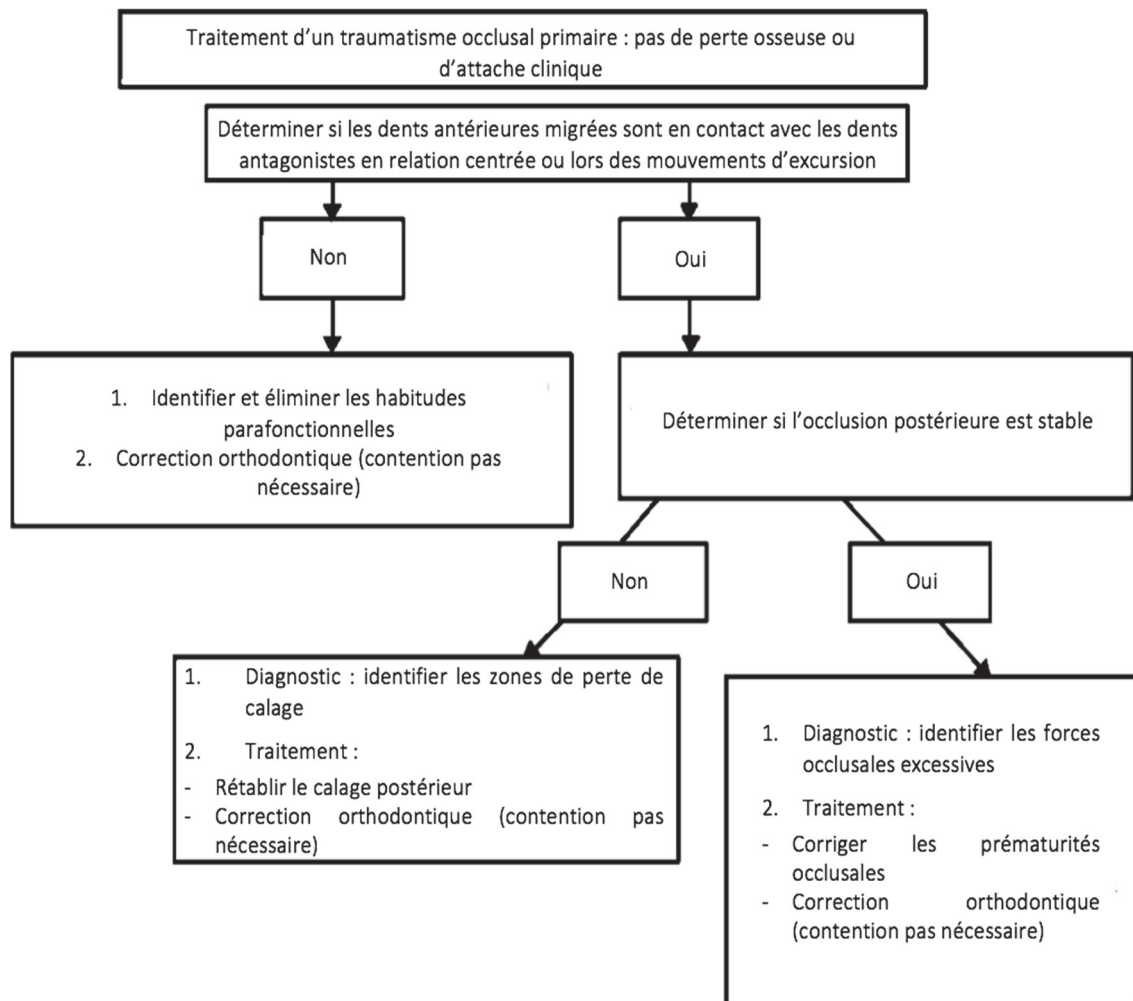


Figure 19 : Arbre décisionnel de diagnostics différentiels et de prise en charge des dents antérieures maxillaires migrées avec traumatisme occlusal primaire. (32)

Lors d'un traumatisme occlusal primaire, après avoir écarté l'étiologie parodontale, il faut évaluer si les dents migrées ont des contacts avec les dents antagonistes en relation centrée ou lors des mouvements d'excursion mandibulaire. Si ce n'est pas le cas, l'occlusion n'est donc pas la cause du mouvement dentaire. Il faut donc rechercher des habitudes parafunctionnelles, les identifier et les éliminer. Les dents pourront alors être repositionnées orthodontiquement si elles ne se replacent pas spontanément.

Dans ce cas, la contention n'est pas obligatoire car le parodonte est intact et la force de déplacement éliminée. En revanche, si les dents migrées entrent en contact avec les dents antagonistes, le praticien devra corriger et équilibrer les anomalies occlusales avant de repositionner orthodontiquement les dents. De plus, s'il existe une perte de calage postérieur, elle devra toujours être préalablement rétablie à l'aide de prothèse fixe, amovible ou d'implants.

Pour les traumatismes occlusaux secondaires, la prise en charge diffère par la réalisation d'une thérapeutique initiale avant tout déplacement orthodontique : l'étiologie principale étant alors parodontale. La correction d'éventuelles anomalies occlusales (perte de calage postérieur, anomalie de guidage) doit se faire avant de débiter le traitement parodontal. Après correction orthodontique, la réalisation d'une contention est recommandée car le support osseux n'est pas adéquat pour maintenir la dent dans une bonne position (cf. Figure 15).

- Concernant **les facteurs anatomiques**, en cas de déglutition atypique ou de poussée linguale, des séances de rééducation chez un orthophoniste doivent être réalisées par le patient afin d'intercepter le problème et de le gérer de façon durable. Les parafunctions et habitudes nocives doivent également être repérées et contrôlées : gestion du bruxisme, arrêt de la succion digitale et des tics de succion, arrêt de l'onychophagie etc.

## 1.2. Traitement parodontal chirurgical

La thérapeutique initiale peut être complétée par une thérapeutique supplémentaire en fonction des résultats obtenus lors de la réévaluation de la cicatrisation parodontale. En effet, la persistance de poches parodontales supérieures à 5mm indique la réalisation d'une chirurgie d'assainissement par lambeau qui vise à réduire leur profondeur. Les résultats obtenus peuvent alors suffire à maintenir une santé parodontale à long terme. Cependant, l'aspect morphologique de certaines lésions nécessite la mise en œuvre de **chirurgies parodontales de régénération** afin de reconstruire les tissus parodontaux détruits par la maladie.

### 1.2.1. Définitions et hypothèse de Melcher

La régénération est définie comme la restauration ad-intégrum des quatre tissus parodontaux (gencive, ligament parodontal, os alvéolaire et cément) avec rétablissement de la totalité de la fonction. Elle aboutit à la restauration de l'architecture des tissus lésés au cours du processus pathologique.



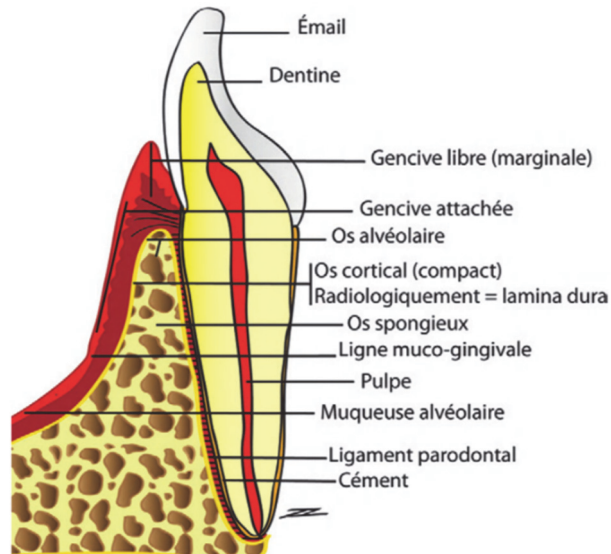


Figure 20 : Structures parodontales saines. (51)

La régénération s'oppose à la réparation, processus par lequel des tissus cicatrisent en restaurant une fonction mais avec des tissus différents de ceux présents à l'origine. La cicatrisation par réparation se fait par l'intermédiaire d'un long épithélium de jonction qui empêche l'attache conjonctive.

En 1976, Melcher pose le concept biologique comme étant à la base de la régénération parodontale (52). Dans sa publication, il cherche à mettre en évidence les différents processus biologiques qui peuvent être rencontrés à la suite d'une lésion parodontale. En effet, lorsque celle-ci implique plusieurs tissus parodontaux, une véritable compétition cellulaire se met en place. Ainsi, d'après lui, les cellules qui colonisent la surface radiculaire après une intervention chirurgicale déterminent la nature et donc la qualité de l'attache qui se forme. Lorsque les cellules du ligament parodontal prennent le dessus, une régénération ad-intégrum est obtenue avec formation d'une nouvelle attache épithéliale : il s'agit des conditions idéales de cicatrisation.

### 1.2.2. Potentiel de régénération des lésions parodontales

L'analyse de la morphologie du défaut osseux est essentielle car elle influence le choix des techniques chirurgicales de régénération parodontale. Selon la classification de Goldman et Cohen, il existe deux types de lésions osseuses : (53)

- les **lésions supra-osseuses** correspondent à une perte osseuse horizontale où la base du défaut est coronaire à la crête alvéolaire adjacente ;
- les **lésions intra-osseuses** correspondent à une perte osseuse verticale où la base du défaut est apicale à la crête alvéolaire adjacente. Ce type de lésion est caractéristique des parodontites anciennement appelées agressives mais peut être également retrouvé chez des patients atteints de parodontite chronique. Elles présentent un potentiel de régénération.

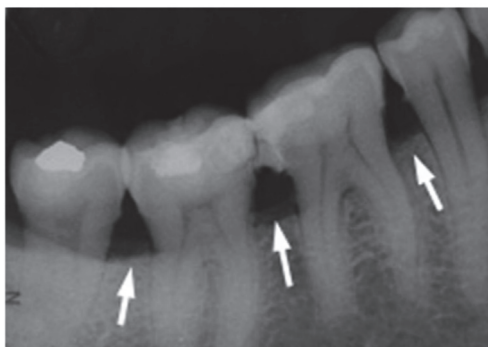


Figure 21 : Alvéolyse horizontale. (51)

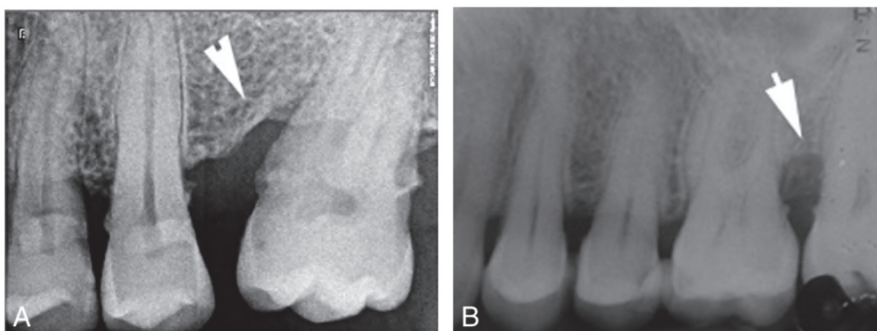


Figure 22 : Alvéolyse verticale. (51)

La morphologie du défaut intra-osseux conditionne le potentiel de régénération de la lésion. Les travaux de Cortellini et Tonetti mettent en évidence trois facteurs essentiels à la réussite d'une chirurgie parodontale régénérative : (54)

- **La profondeur du défaut** : Elle est calculée grâce à la distance entre le fond du défaut et le sommet de la crête osseuse adjacente. Klein et al. ont montré que lors d'une procédure de régénération tissulaire guidée, le gain d'attache clinique était en moyenne supérieur pour les défauts profonds ( $\geq 3\text{mm}$ ) comparé aux défauts peu profonds ( $< 3\text{mm}$ ). Par conséquent, plus le défaut est profond, plus la cicatrisation et les résultats sont bons. (55)
- **La largeur du défaut** : Elle correspond à l'angle formé radiographiquement par l'axe de la dent et la paroi osseuse du défaut intra-osseux. Il a été montré que les angles inférieurs à  $45^\circ$  présentaient une meilleure cicatrisation que ceux supérieurs à  $45^\circ$ . Les défauts sans atteinte de furcation obtiennent également de meilleurs résultats que ceux qui en comporte une. Certains auteurs définissent les défauts larges comme  $\geq 37^\circ$  et les défauts étroits comme  $\leq 25^\circ$ . Ce sont ces mesures qui sont le plus souvent prises en référence. (56) (57)

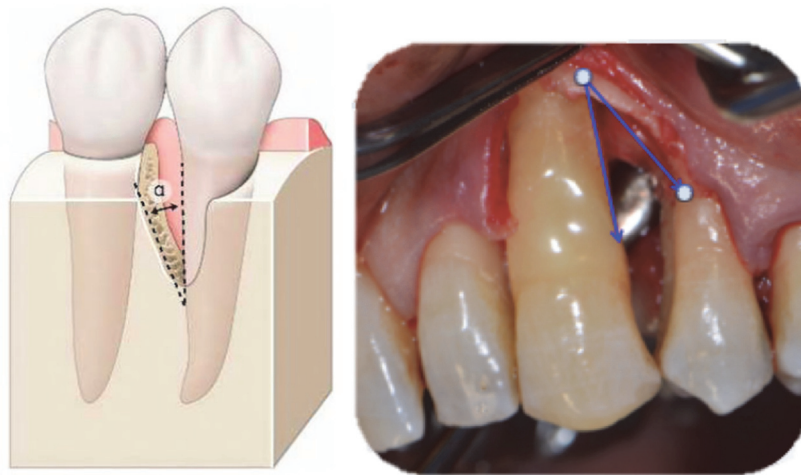


Figure 23 : Schéma et photo de la mesure de l'angle formé par le défaut intra-osseux par rapport à la surface radiculaire adjacente. (53)

- **Le nombre de parois osseuses restantes** : La classification décrite par Goldman (58) se base sur le nombre de murs osseux restants. Selvig et al. ont montré que les lésions à 3 parois osseuses possèdent un meilleur potentiel de régénération que celles à 1 ou 2 parois lors de procédures de régénération tissulaire guidée. (59)

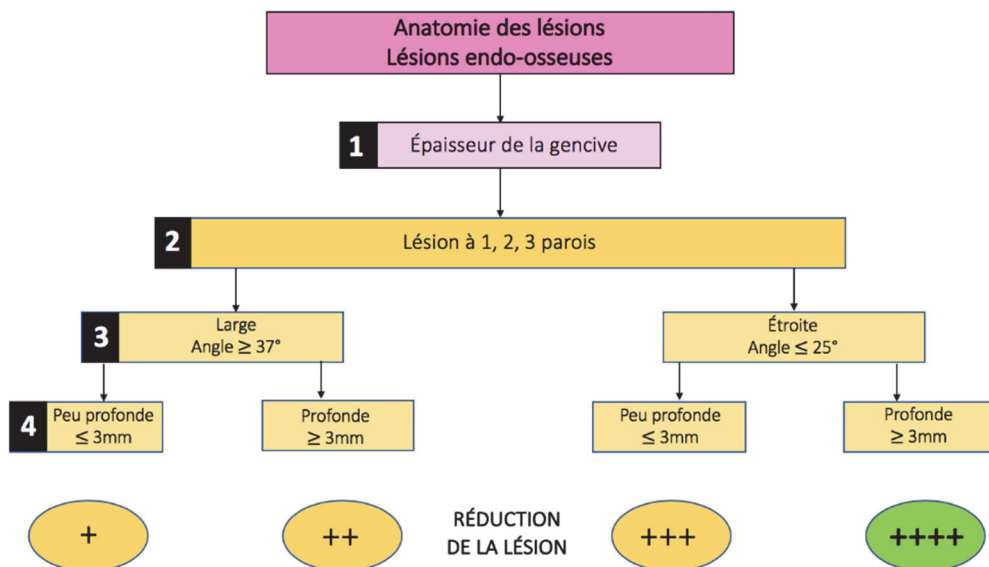


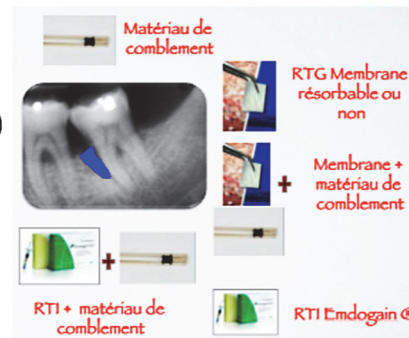
Figure 24 : Organigramme représentant le potentiel de régénération des lésions en fonction du nombre de parois restantes, de la profondeur et de la largeur du défaut. (57)

Pour conclure, la prévisibilité des résultats ainsi que le potentiel de régénération sont fonction des caractéristiques de la lésion. Les défauts étroits et profonds répondent mieux aux thérapeutiques de régénération que les défauts larges et peu profonds. Selon Klein et al., la profondeur du défaut semble toutefois être un facteur plus déterminant que sa largeur lors de procédures de régénération tissulaire guidée (55).

Il est important de souligner l'importance d'un contrôle de plaque optimal et d'une maintenance parodontale régulière dans le succès des thérapeutiques régénératives et le maintien de leurs résultats sur le long terme. (60)

### 1.2.3. Les différentes techniques et matériaux de régénération

- Chirurgie par comblement osseux
- Régénération tissulaire guidée (RTG)
- Régénération tissulaire induire (RTI)
- Combinaison des techniques



Source : Dr BOYER Alexandra

Figure 25 : Les différentes stratégies thérapeutiques de régénération parodontale.

Les biomatériaux de comblement peuvent provenir de différentes origines : os humain par autogreffe ou allogreffe et biomatériau d'origine animale ou synthétique. Une très grande variété de produits est disponible sur le marché, il est difficile de définir un biomatériau comme étant supérieur aux autres dans une indication précise de par la variabilité des protocoles des études cliniques. Ces matériaux de comblement osseux peuvent permettre une régénération en servant de matrice à la colonisation du caillot par les ostéoblastes. Rosen et al. précisent que les greffes synthétiques peuvent entraîner une diminution des profondeurs de sondage et une amélioration du niveau d'attache clinique dans le traitement des défauts intra-osseux cependant, la capacité d'influencer ou d'améliorer la formation d'une nouvelle attache reste encore à démontrer. C'est pourquoi il est souvent intéressant de les associer à des techniques de régénération tissulaire guidée ou induite, on parle de thérapie combinée. (61) (62)

#### 1.2.3.1. Régénération Tissulaire Guidée

La régénération tissulaire guidée est une technique chirurgicale qui repose sur le principe d'exclusion cellulaire. L'utilisation d'une membrane comme barrière mécanique empêche la prolifération des cellules épithéliales et conjonctives au profit des cellules desmodontales et osseuses. Ces dernières permettent d'obtenir une régénération de l'attache parodontale. (63)

Une étude menée sur des patients atteints de parodontite agressive a comparé un traitement par régénération tissulaire guidée à un traitement par lambeau d'accès seul. Les résultats à 1 an montrent une réduction de la profondeur de poche et un gain d'attache clinique significativement supérieurs dans le groupe traité par régénération tissulaire guidée que celui traité par lambeau. (64)

### 1.2.3.2. Régénération Tissulaire Induite

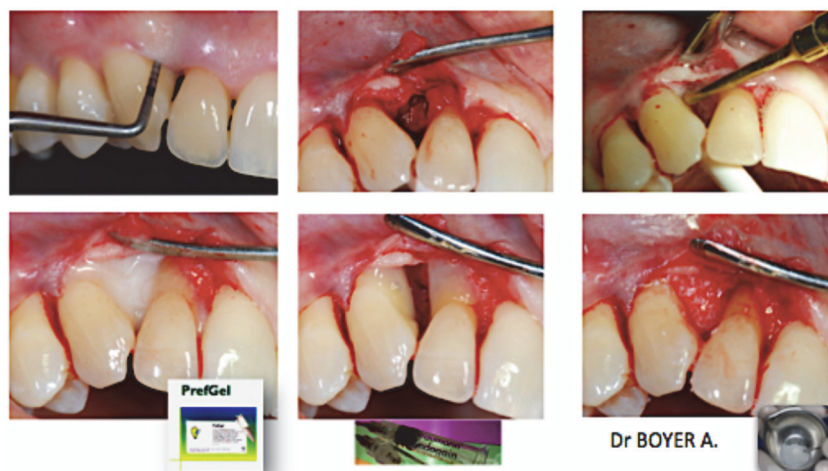Cette technique est basée sur l'utilisation de protéines dérivées de la matrice amélaire appelées amélogénines et commercialisées sous le nom d'Emdogain®. Ces dernières inhibent de façon biochimique la migration des cellules épithéliales et permettent une régénération parodontale en modifiant spécifiquement la prolifération et la migration des cellules du ligament parodontal. Elle se différencie de la régénération tissulaire guidée qui utilise un processus mécanique. (65) (66)

Seshima et al. ont étudié l'influence des protéines dérivées de la matrice amélaire sur la régénération parodontale des défauts infra-osseux  $\geq 3$  mm après thérapeutique initiale. Les résultats ont été évalués sur 2 ans. Pour tous les défauts, une amélioration significative des paramètres suivant a été obtenue :

- gain d'attache clinique ;
- réduction de la profondeur de poche au sondage ;
- gain osseux (par évaluation radiographique).

Cependant, aucune différence significative n'a été trouvée concernant le gain d'attache clinique entre les défauts osseux à 3 parois et les autres. (67)

Pour les deux thérapeutiques précédemment décrites, lorsque le défaut osseux est non circonscrit, c'est-à-dire qu'il possède seulement 1 ou 2 parois osseuses restantes, il est impératif d'utiliser une thérapie combinée. En effet, l'addition d'un substitut osseux permet d'éviter l'affaissement des lambeaux en apportant un support volumique supplémentaire et donc de stabiliser le caillot sanguin. (68)



Source : Dr BOYER Alexandra

Figure 26 : Illustration clinique de l'utilisation d'une technique combinée de régénération tissulaire induite et de comblement osseux. Une première couche d'Emdogain® est appliquée sur la surface radiculaire exposée. Le comblement osseux est ensuite mélangé à l'Emdogain® résiduel. Le mélange obtenu est utilisé pour remplir le défaut.

### 1.2.3.3. Comparaison des procédures

Silvestri et al. ont comparé le traitement d'un défaut intra-osseux avec une technique de RTI par l'utilisation de dérivés de la matrice amélaire à une technique de RTG avec l'utilisation d'une membrane non résorbable. Il en résulte que le gain de niveau d'attache moyen à 1 an exprimé en pourcentage est de 48% pour le groupe traité par RTG contre 41% pour le groupe traité par RTI. Les auteurs n'ont cependant pas trouvé de différence significative entre les deux groupes. Wu et al. affirment que les bénéfices obtenus par les chirurgies régénératives (RTG et RTI) quant à la réduction de profondeur de poche et au gain d'attache clinique sont maintenus sur 5-10 ans. (69) (70)

D'autres auteurs ont cherché à comparer différentes procédures de régénération sur des défauts osseux angulaires. Les trois premiers groupes ont reçu une chirurgie régénérative guidée avec chacun une membrane différente tandis que le quatrième groupe a testé l'application d'Emdogain® dans le cadre d'une chirurgie régénérative induite. Pour tous les groupes une réduction de la profondeur de poche et un gain d'attache clinique a été obtenu. Les deux modalités de régénération semblent donc être tout aussi efficaces et supérieures au curetage par lambeau de débridement seul. (71)

L'évaluation des résultats cliniques à long terme des thérapies régénératives a montré que le traitement des défauts infra-osseux aboutit à des réductions significatives de profondeur de poche et de gain d'attache que ce soit pour la régénération tissulaire guidée ou induite. Ces résultats ont tous été maintenus sur une période de 8 ans. Aucune différence significative n'a été mise en évidence entre les deux traitements. (72)

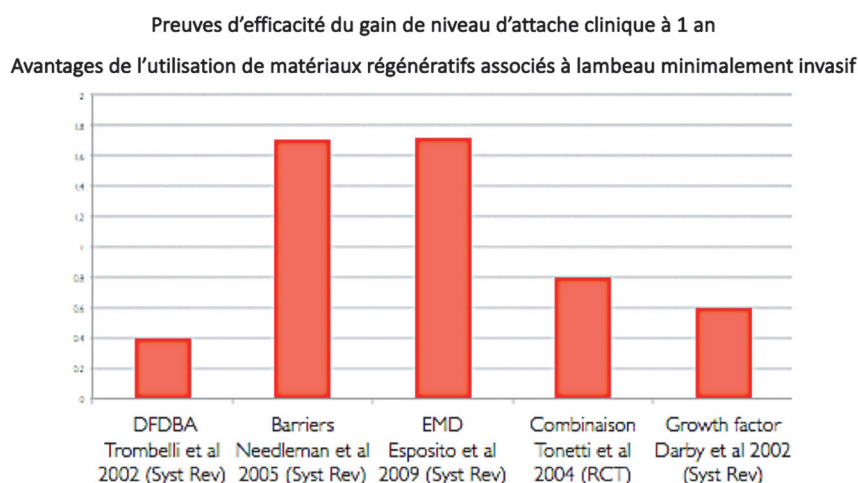


Figure 27 : Histogramme représentant l'avantage d'utiliser des matériaux régénératifs en association avec une technique de lambeau minimalement invasif. (73)

Cette étude a permis de comparer l'utilisation de différents matériaux régénératifs en association avec une technique M-MIST (cf. Partie 1.2.4). Il en ressort que les meilleurs résultats quant au gain d'attache clinique sont obtenus avec l'utilisation de techniques régénératives guidées et induites. (73)

## 1.2.4. Évolution vers la chirurgie minimalement invasive

### 1.2.4.1. Accès chirurgical

De nouvelles techniques d'incision peu invasives permettent d'accéder aux lésions tout en préservant au maximum le tissu inter-dentaire. L'objectif est d'obtenir une fermeture primaire du site et ainsi éviter la contamination bactérienne. L'exposition des biomatériaux mis en place représente une des complications majeures des procédures de régénération parodontale avec une prévalence variant entre 50 et 100%. Cortellini et al. ont montré que cette dernière peut être considérablement réduite grâce à l'utilisation de méthodes de préservation papillaire. (54)

**La technique modifiée de préservation papillaire :** Cette technique est indiquée pour des espaces inter-dentaires larges d'au moins 2mm. Cortellini et al. notent que son utilisation a permis une fermeture primaire du site chirurgical dans 93% des cas (74). Une étude clinique a permis de montrer que la technique modifiée de préservation papillaire associée à l'utilisation d'une membrane armée titane permet d'obtenir un gain d'attache clinique significativement plus important (5,3mm) que des techniques conventionnelles de RTG (2,5mm) ou de lambeau d'accès (2,5mm). (75)

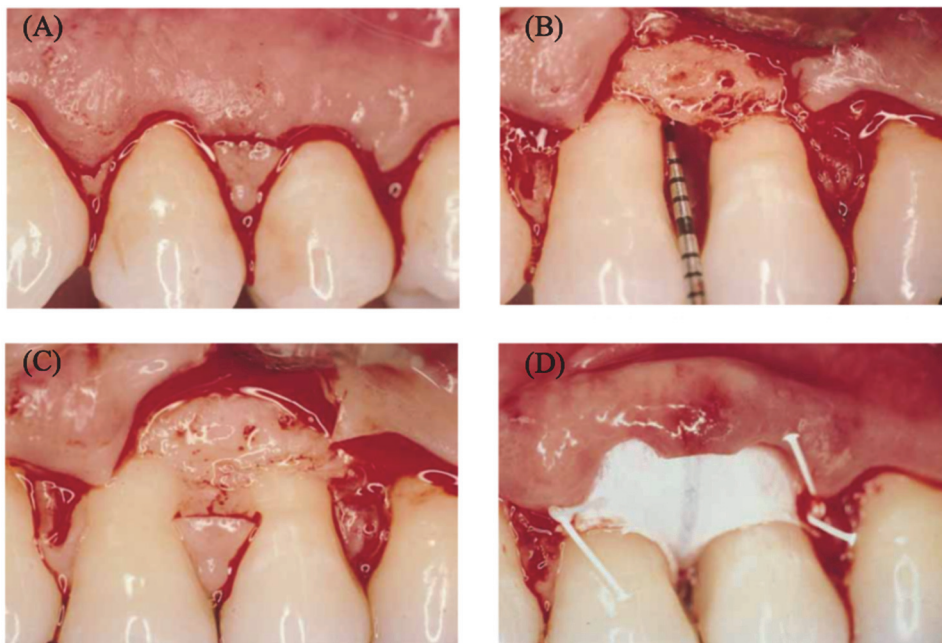


Figure 28 : Technique modifiée de préservation papillaire. (A) : Accès au défaut par une incision horizontale à la base de la papille. (B) : Le défaut interproximal après débridement. (C) : Le lambeau a été élevé en épaisseur totale. La papille associée au défaut est toujours en place. (D) : Une membrane titane armée a été positionnée près de la jonction émail-cément. (76)

**Le lambeau simplifié de préservation papillaire :** Cette technique est indiquée lorsque l'espace interdentaire est trop étroit (< 2mm) ou trop postérieur rendant ainsi impossible la technique précédente. Cortellini et al. ont montré que cette technique associée à l'utilisation d'une membrane résorbable permettait d'obtenir une cicatrisation de première intention dans 67% des cas à 6 semaines. (77)

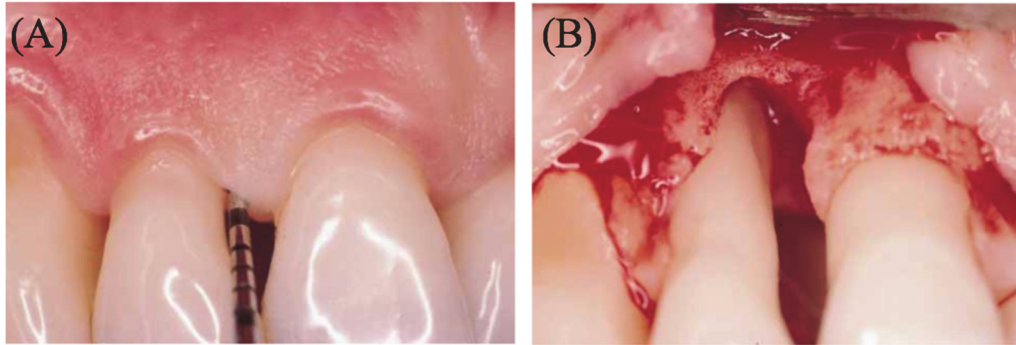


Figure 29 : Lambeau simplifié de préservation papillaire. (A) : La profondeur de poche et le niveau d'attache était de 9mm et 11mm respectivement. (B) : Le défaut intra-osseux était profond avec un mur osseux avec une composante à trois parois peu profondes au fond. Notez la crête osseuse adjacente à l'incisive centrale. (76)

#### 1.2.4.2. Design du lambeau

De nouvelles techniques peu invasives ont également vu le jour concernant le design du lambeau. Elles ont pour but d'améliorer la stabilité du caillot sanguin afin d'augmenter le potentiel de régénération mais aussi de diminuer les complications post-opératoires.

**Technique chirurgicale minimalement invasive (MIST) :** Cette technique est conçue pour limiter l'étendue mésio-distale du tracé d'incision et le décollement corono-apical du lambeau afin de n'exposer que le rebord coronaire de la paroi osseuse résiduelle du défaut. Cortellini et Tonetti ont montré que l'utilisation de cette dernière avec des dérivés de la matrice amélaire entraîne des améliorations cliniques remarquables avec la résolution complète de 54% des défauts intra-osseux traités. (78)

**Technique modifiée de chirurgie minimalement invasive (M-MIST) :** Il s'agit d'une amélioration de la MIST visant à minimiser au maximum le traumatisme chirurgical par un décollement unilatéral tandis que la papille est laissée en place. La lésion doit toutefois rester totalement accessible en vestibulaire ce qui rend cette technique non applicable aux défauts très profonds impliquant le côté palatin ou lingual d'une dent. D'excellents résultats cliniques ont également été récoltés avec un gain d'attache clinique de 4,5mm à 1 an. (79)



**L'approche chirurgicale par lambeau unique** est une M-MIST décrite par Trombelli en 2009. Elle permet un accès simplifié aux lésions infra-osseuses par l'élévation d'un lambeau unique de pleine épaisseur. Cette technique, combinée à une technique de régénération tissulaire ou guidée, pourrait présenter un intérêt important dans les zones à hautes exigences esthétiques de par ses faibles valeurs de récessions gingivales post-chirurgicales (de 2,4mm à 2,6mm). De plus, Trombelli et al. obtiennent de bons résultats avec un gain du niveau d'attache de 4,8mm ainsi qu'une réduction de 5,2mm de la profondeur de poche. (80)

## 2. Thérapeutique orthodontique

Comme vu précédemment, les migrations dentaires pathologiques engendrent des problèmes esthétiques et des modifications occlusales importantes donnant lieu à des malocclusions souvent complexes. Les traitements parodontaux diminuent la migration pathologique cependant, il arrive souvent que ces derniers ne suffisent pas à retrouver un positionnement correct des dents. Les thérapeutiques orthodontiques sont donc essentielles pour retrouver un sourire plus agréable et une fonction masticatrice plus efficace.

### 2.1. Effets de l'orthodontie sur le parodonte sain

Le déplacement dentaire est la base de tout traitement orthodontique. Les phénomènes physiologiques qu'il provoque sont complexes associant un remodelage des tissus dentaires et péri-dentaires.

#### 2.1.1. Acteurs du déplacement dentaire

Les déplacements dentaires sont possibles grâce aux capacités d'adaptation du parodonte. Nefussi en 1998 a nommé « **entité fonctionnelle odontologique** » l'ensemble des trois éléments remaniés au cours du mouvement orthodontique : (81)

- L'organe dentaire : Le cément joue un rôle important en le maintenant dans une position fonctionnelle par l'intermédiaire de ses fibres d'ancrage. La morphologie radiculaire quant à elle influence la vitesse de déplacement.
- Le ligament parodontal : Il relie la dent à l'os alvéolaire et permet la mobilité physiologique d'une dent. Son taux de compressibilité important le définit comme l'élément actif et régulateur du déplacement dentaire.
- L'os alvéolaire : L'os cortical et spongieux présentent une différence fonctionnelle mais également structurelle par leur différence de densité osseuse.

### 2.1.2. Déplacement dentaire provoqué

Un déplacement dentaire est dit **provoqué** lorsque la force est induite par des systèmes mécaniques appliqués sur la dent ou le groupe de dents. À l'inverse, le déplacement dentaire spontané correspond à la migration physiologique mésiale.

#### 2.1.2.1. Remodelage osseux

La dent est supportée par l'os alvéolaire qui est en constant remaniement. Le remodelage osseux se fait selon un **cycle ARIF** : activation, résorption, inversion et formation (82). C'est un processus physiologique représenté par une balance entre formation et résorption osseuse. La formation osseuse est induite par les ostéoblastes tandis que la résorption osseuse est initiée par les ostéoclastes (83). Lorsqu'il est provoqué, le déplacement dentaire est obtenu par la réorganisation artificielle de ce remaniement osseux.

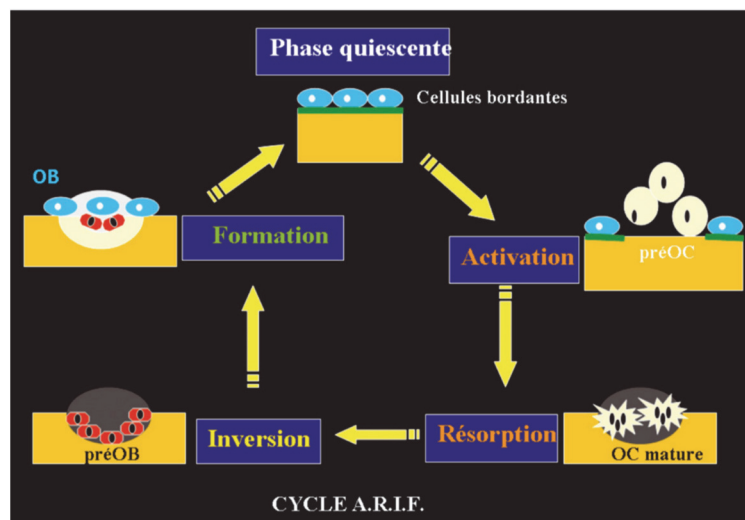


Figure 30 : Le cycle ARIF du remodelage osseux d'après Baron. (84)

Les contraintes mécaniques induites par les forces orthodontiques entraînent des modifications dynamiques au sein de la matrice extracellulaire mais également au sein du cytosquelette, du ligament parodontal et de l'os alvéolaire. Ces dernières facilitent le remodelage osseux permettant ainsi le mouvement de la dent. (83)

### 2.1.2.2. Effets biologiques à court terme : face en pression et face en tension

Sur le plan histologique, Baron a caractérisé la spécificité du déplacement dentaire par le rétrécissement de l'espace ligamentaire et la compression tissulaire du côté vers lequel il est dirigé et par l'élargissement de l'espace ligamentaire et la tension tissulaire du côté opposé (85). L'application d'une force individualise ainsi deux côtés au niveau parodontal et ce de façon concomitante :

- La **face en pression** caractérisée par la compression du desmodonte
- La **face en tension** caractérisée par l'étirement du desmodonte

Il faut noter que la dent ne se déplace pas si elle ne possède pas de ligament. La propriété essentielle de celui-ci à conserver sa largeur constante est la clé du déplacement orthodontique.

Pour la face en pression, le mouvement dentaire présente deux phases : (86)

- **Phase de sidération** : Elle correspond à un phénomène de hyalinisation du ligament alvéolo-dentaire dans les zones de compression. Privées d'apport métabolique vasculaire, elles donnent naissance à une zone nécrotique aseptique appelée zone hyaline. C'est un obstacle temporaire au déplacement dentaire qui ne pourra continuer qu'après destruction complète et colonisation par de nouvelles cellules osseuses de cette dernière. Plus la densité osseuse est importante, plus cette phase est longue. L'application de forces d'intensité excessive augmente également son délai, d'où l'intérêt de commencer les traitements avec des forces très légères.
- **Phase de remodelage osseux** : Une fois la zone hyaline disparue, une résorption osseuse a lieu directement au niveau de la paroi en pression. Elle est appelée « résorption directe ».

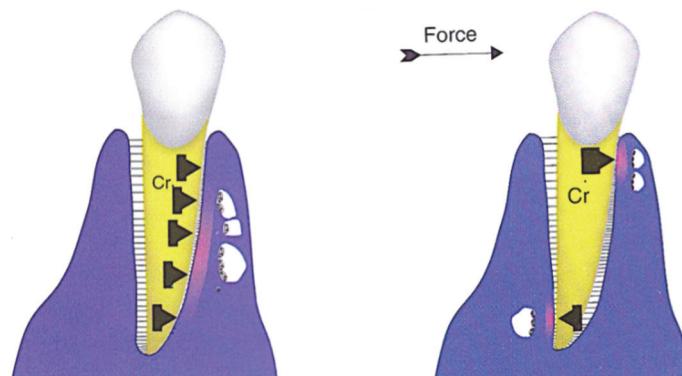


Figure 31 : Mouvement de translation et de version avec hyalinisation (plages rouges) (86)

Pour la face en tension, si la force appliquée est faible, l'adaptation aux nouvelles conditions mécaniques est directe. Une apposition ostéoblastique sera d'emblée observée. En revanche, si la force est importante, une hyperréaction ostéoclastique précèdera ce phénomène. Les ostéoblastes sécrètent un tissu ostéoïde qui sera ensuite minéralisé (86). Toutes les réactions observées après l'application d'une force orthodontique visent à recréer un état d'équilibre tissulaire momentanément perturbé. (82)

### 2.1.3. Changement de la flore bactérienne

La présence de dispositifs orthodontiques complique les manœuvres d'hygiène bucco-dentaire et par conséquent le maintien d'un contrôle de plaque correct. La difficulté de réalisation d'un brossage efficace explique l'augmentation et l'accumulation de plaque bactérienne au cours de ces traitements.

#### 2.1.3.1. Modifications quantitatives

Les dispositifs mis en place sont une source de rétention de plaque dentaire. Il a été montré que la quantité de plaque est **2 à 3 fois plus élevée** chez des sujets porteurs d'appareillages orthodontiques. La rétention est fréquente autour et entre les brackets mais également en bordure gingivale. (87)

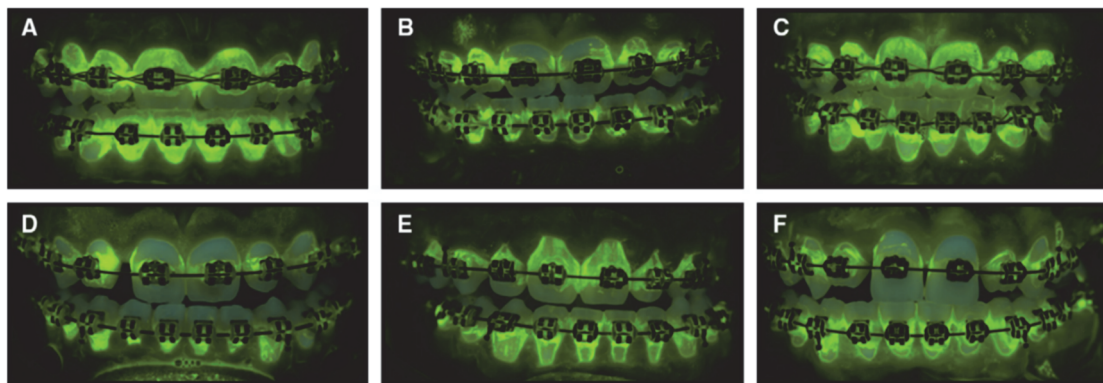


Figure 32 : Mise en évidence de la plaque dentaire par « Digital Plaque Image Analysis » chez des enfants porteurs d'appareillages orthodontiques. (87)

Il semble alors évident que l'un des problèmes les plus fréquemment rencontrés chez les sujets porteurs d'appareillages orthodontique est l'apparition d'une gingivite. Les Zachrisson au cours de leur étude ont pu mettre en évidence ce problème en comparant deux groupes. Le premier groupe était porteur de dispositifs orthodontiques actifs tandis que l'autre groupe n'avait aucun traitement. Les résultats indiquent que l'indice gingival du premier groupe était significativement plus important et que l'ensemble des patients ont développé une gingivite généralisée au cours de leur traitement. (88)

#### 2.1.3.2. Modifications qualitatives

Les dispositifs orthodontiques favorisent un changement de l'environnement microbien sous-gingival. En effet, l'inflammation gingivale offre des conditions particulièrement favorables au développement d'une flore anaérobie.

Plusieurs études montrent que la quantité de certains parodontopathogènes présents dans les lésions gingivales de sujets porteurs d'appareillages augmente de façon significative au cours d'un traitement orthodontique (89) (90). Parmi celles-ci, une étude a permis de détecter grâce à une technique de PCR 6 espèces bactériennes : *Treponema denticola*, *Porphyromonas gingivalis*, *Tannerella forsythia*, *Prevotella nigrescens*, *Prevotella intermedia* et *Actinobacillus actinomycetemcomitans*.

Cette étude conclut alors que trois d'entre elles sont plus présentes chez les sujets porteurs d'appareillages. Il s'agit de *T. forsythia*, *T. denticola* et *P. nigrescens*. (90)

	Prévalence des parodontopathogènes en %						
	Td <sup>a</sup>	Pg	Tf <sup>a</sup>	Cr <sup>a</sup>	Pn <sup>a</sup>	Pi	Aa
Avec bracket N = 93	36,6	24,7	48,4	88,2	47,3	15,1	10,8
Sans bracket N = 76	17,1	27,6	22,4	55,3	3,95	11,8	17,1

*Td*, *Treponema Denticola* ; *Pg*, *Porphyromonas gingivalis* ; *Tf*, *Tannerella forsythia* ; *Cr*, *Campylobacter rectus* ; *Pn*, *Prevotella nigrescens* ; *Pi*, *Prevotella intermedia* ; *Aa*, *Actinobacillus actinomycetemcomitans*.<sup>a</sup>Test du chi square indiquant des différences significatives ( $p < 0,05$ ).

Tableau 4 : Prévalence des parodontopathogènes prélevés dans la plaque des lésions gingivales chez les patients porteurs de dispositifs orthodontiques fixes et chez les patients porteurs d'aucun dispositif orthodontique. (90)

Il est important de noter que deux de ces bactéries (*T. forsythia* et *T. denticola*) font parties du complexe rouge défini par Socransky et possèdent par conséquent de nombreux facteurs de virulence (91). Pour certains auteurs, ces changements sont plus significatifs en région molaire, tandis que pour d'autres ils sont plus marqués en région incisive. (92) (93)

La mise en place d'appareillages orthodontiques affecte donc bien la composition microbienne en augmentant de manière transitoire la croissance des **bactéries parodontopathogènes**. La composition microbienne sous-gingivale est modifiée et entraîne par conséquent une réponse inflammatoire gingivale. Une surveillance parodontale est donc indispensable.

## 2.2. Orthodontie appliquée au parodonte réduit

La mise en œuvre de traitements orthodontiques chez un patient atteint de migration secondaire impose le respect de certaines précautions. En effet, on rappelle que les mouvements sont initiés sur un parodonte réduit et que, par conséquent, l'application de forces sur ce dernier présente quelques spécificités comparé à un parodonte intact.

### 2.2.1. Conditions d'activation

#### 2.2.1.1. Prérequis parodontaux

L'application de forces orthodontiques sur un parodonte enflammé par la présence de plaque dentaire ou par une parodontite active accélère le processus pathologique de la maladie parodontale et de ce fait la destruction des tissus de soutien. Lindhe et al. ont cherché à étudier l'impact du déplacement orthodontique sur des dents présentant un défaut intra-osseux induit par une maladie parodontale. Les auteurs concluent, qu'en l'absence d'un contrôle de plaque efficace, une augmentation significative de la profondeur de poche ainsi qu'une perte d'attache parodontale supplémentaire sont retrouvées. En effet, dans une étude animale, Ericsson et al. expliquent qu'un mouvement orthodontique est capable de déplacer la plaque sus-gingivale en position sous-gingivale et donc d'engendrer une destruction importante des tissus de soutien parodontaux. (94) (95)

En revanche, de nombreux auteurs ont prouvé que la présence d'un parodonte réduit ne constitue pas une contre-indication au traitement orthodontique dès lors que ce dernier a été assaini. Polson et al. rajoutent même que les mouvements orthodontiques peuvent être efficaces dans la résolution de certains défauts intra-osseux. Pour conclure, on peut donc dire qu'un traitement orthodontique chez un patient atteint de maladie parodontale est possible et n'entraîne pas de perte osseuse supplémentaire si les critères suivants sont respectés : (96) (97) (98)

- présence d'un parodonte complètement assaini par la réalisation d'une thérapeutique parodontale ;
- absence d'inflammation gingivale et contrôle de plaque efficace permis par un enseignement à l'hygiène bucco-dentaire et des techniques de brossage spécifiques ;
- conditions mécaniques optimales avec une orthodontie adaptée (forces légères et continues) ;
- maintenance parodontale stricte.

### 2.2.1.2. Forces appliquées : intensité et rythme d'application

De nombreux auteurs préconisent l'utilisation de **forces légères et continues** sur un parodonte réduit. Les résultats d'une étude animale menée sur des rats par Kohno et al. montrent que, contrairement aux forces lourdes, le déplacement dentaire induit par des forces légères est proche des mouvements physiologiques. En effet, un déplacement constant est observé dès la 56ème heure dans le groupe recevant des forces légères. En revanche, les groupes avec des forces plus lourdes présentent des mouvements alternés rapides et lents. Les auteurs suggèrent que la force appliquée doit être fonction du ligament parodontal et qu'elle ne doit pas provoquer d'ischémie afin d'éviter le phénomène de hyalinisation et ainsi induire une résorption osseuse directe. (99) (100)

Melsen et al. rajoutent qu'en raison de la faible résistance des tissus de soutien, les forces appliquées doivent être aussi légères que possible. En effet, la surface ligamentaire qui les reçoit ainsi que les conditions biologiques et biomécaniques sont diminuées chez un patient au parodonte réduit. De plus, la réduction du support osseux déplace le centre de résistance de la dent en direction apicale. L'augmentation de la distance entre le point d'application et le centre de résistance augmente le moment de la force. Ceci impose une diminution de l'intensité des forces utilisées par rapport à un parodonte intact. Elle doit idéalement se situer entre le seuil minimum nécessaire pour déplacer une dent et la limite à partir de laquelle on voit apparaître un phénomène de hyalinisation. Les auteurs recommandent l'utilisation de forces de 5 à 15 grammes par dent pour un déplacement dentaire efficace et n'induisant pas d'actions iatrogènes. (101) (102) (103)

Au niveau du rythme d'application, on distingue 3 types de forces :

- les forces continues dont l'intensité est maintenue constante pendant la période de travail ;
- les forces discontinues dont l'énergie délivrée par le système décroît rapidement dès que la dent a commencé à se déplacer ;
- les forces intermittentes qui consistent en une alternance quotidienne des phases de travail et de repos. Pour être efficace, la durée du temps de travail doit être au moins de 6 heures par jour et la durée du temps de repos ne doit pas excéder le temps de latence d'arrêt ostéoclastique.

Comme vu précédemment, la plupart des auteurs préconisent l'utilisation de forces continues afin d'éviter les réactivations régulières qui risquent de créer une nouvelle hyalinisation. De plus, cela favorise le remodelage osseux car les cycles cellulaires ne sont pas mis en phase de repos, les cellules restent donc toujours en activité.

## 2.2.2. Apport de l'orthodontie en fonction des mouvements utilisés

Alors que l'intensité et le rythme d'application des forces doivent être adaptés au parodonte réduit, les mouvements orthodontiques utilisés, eux, sont identiques en cas de parodonte intact et réduit. Le contrôle de la position des dents peut se faire dans les 3 sens de l'espace. Les traitements orthodontiques peuvent utiliser un ou plusieurs mouvements combinés afin d'obtenir un réalignement dentaire fonctionnel et esthétique. Ces traitements trouvent également leur intérêt dans la résolution de certains défauts osseux.

### 2.2.2.1. Intrusion

L'intrusion orthodontique, également appelée ingression, est un mouvement vertical appliqué en direction apicale. Cette force axiale doit être parallèle au grand axe de la dent et passer par son centre de résistance afin de limiter les mouvements parasites et de réduire la contrainte au niveau de la partie la plus marginale du ligament. Ce mouvement permet de replacer une dent égréssée dans son alvéole de sorte à enfouir plus de surface radiculaire dans l'os alvéolaire.

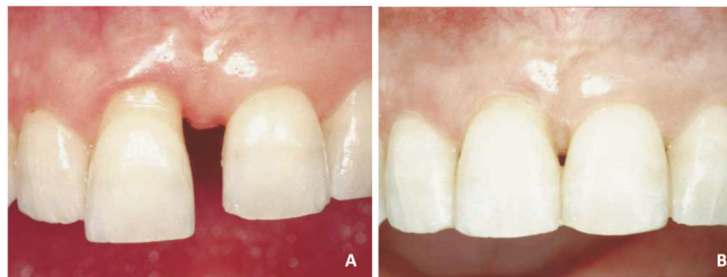

Figure 33 : La photographie A montre un patient atteint de parodontite associée à une égréssion pathologique de son incisive centrale supérieure droite. La photographie B montre la vue clinique après traitement orthodontique par ingression. (104)

Melsen et al. ont étudié les réactions tissulaires rencontrées lors d'une intrusion orthodontique sur un parodonte réduit, avec et sans manœuvre d'hygiène parodontale. Pour ce faire, une maladie parodontale expérimentale a été induite chez des singes suivie de la réalisation d'un lambeau positionné apicalement afin de supprimer les poches parodontales, dans le but d'obtenir un parodonte réduit mais sain. En guise de repère, une encoche coronaire au rebord marginal de la crête osseuse est réalisée au niveau radiculaire. Tous les animaux ont ensuite suivi un traitement orthodontique avec des forces intrusives légères. 4 mois plus tard, l'encoche se situait entre 0,7 et 2,3mm sous le niveau osseux pour le groupe ayant reçu une ingression ainsi qu'un apprentissage aux manœuvres d'hygiène. Les analyses histologiques ont révélé la formation d'un nouveau ciment cellulaire ainsi que de nouvelles fibres de collagènes reliant l'os au ciment. En revanche, pour les singes n'ayant pas de suivi parodontal les résultats étaient inconstants voir conduisaient à une augmentation de la perte osseuse préexistante.



Cette aggravation s'explique par la direction du mouvement qui entraîne le passage d'une plaque sus-gingivale en position sous-gingivale. La conclusion des auteurs est que l'intrusion orthodontique sur un parodonte réduit et assaini permet une régénération parodontale par l'obtention d'une nouvelle attache. Attention, ceci ne peut être dissocié d'un contrôle des forces et d'une hygiène buccale rigoureuse. (105) (94)

Melsen et al. ont également réalisé une étude chez l'Homme où le gain de niveau osseux après intrusion orthodontique était analysé sur des radiographies. Il en ressort qu'une intrusion vraie de 0 à 3,5mm est retrouvée sur les 30 patients inclus. Les meilleurs résultats sont obtenus avec des forces faibles passant proche du centre de résistance, un état parodontal sain et en l'absence d'interférence avec les fonctions péri-orales. Cardaropoli et al. ont quant à eux travaillé sur des patients atteints de parodontites sévères associées à des migrations secondaires ainsi qu'à des défauts intra-osseux au niveau de l'incisive centrale supérieure. Les résultats obtenus avant et après la réalisation d'une thérapeutique parodontale chirurgicale associée à une intrusion orthodontique ont été comparés et montrent :

- une amélioration statistiquement significative des paramètres suivants : profondeur de poche, longueur de la couronne clinique, niveau osseux, dimension radiologique du défaut osseux et longueur radiculaire ;
- une profondeur de poche moyenne après traitement de 2,8mm et une intrusion moyenne des incisives de 2,05mm ;
- une réduction des défauts intra-osseux visible sur les radiographies.

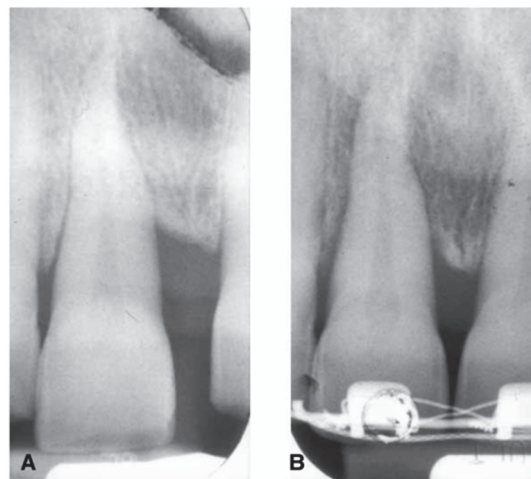


Figure 34 : Radiographies rétro-alvéolaires montrant la morphologie initiale (A) et finale (B) du défaut intra-osseux. (104)

Ces résultats confirment qu'un mouvement d'ingression sur un parodonte assaini peut modifier positivement à la fois le niveau osseux et les tissus parodontaux mous. (101) (104)

Pour conclure, nous pouvons donc dire que l'intrusion orthodontique permet d'obtenir des résultats satisfaisants en termes de gain d'attache et de support osseux dès lors qu'il est conduit dans des conditions parodontales saines. Cependant, il est important de noter que ce type de traitement présente un risque important de résorptions radiculaires du fait de la concentration des forces sur l'apex dentaire.

### 2.2.2.2. Extrusion

L'extrusion, encore appelé égression, est le mouvement inverse de l'ingression. Il consiste à sortir la dent de son alvéole en éloignant la jonction émail-cément du rebord alvéolaire. Plusieurs études ont cherché à mettre en évidence l'intérêt de ce mouvement sur des dents atteintes d'une maladie parodontale avancée en étudiant les effets produits sur les tissus parodontaux adjacents. Une étude animale montre que les dents extrudées orthodontiquement présentent une diminution de la profondeur de poche et de l'inflammation gingivale par rapport aux dents témoins. Une apposition osseuse d'environ 2mm est également observée radiographiquement et histologiquement après 14 jours de traitement orthodontique et 21 jours de stabilisation. L'amélioration statistiquement significative retrouvée quant à la hauteur d'os dans les zones crestaes des dents extrudées montre que la dent se déplace avec son parodonte. Les auteurs ont donc conclu que l'extrusion orthodontique de dents atteintes d'une maladie parodontale présente des bénéfices cliniques et histologiques. À travers leurs rapports de cas, Ingber et al. montrent également l'apport de ce type de traitement dans la gestion des défauts intra-osseux à 1 et 2 parois. En effet, le mouvement d'extrusion étire les fibres du ligament parodontal et entraîne un phénomène d'apposition osseuse capable de traiter des défauts angulaires. (106) (107)

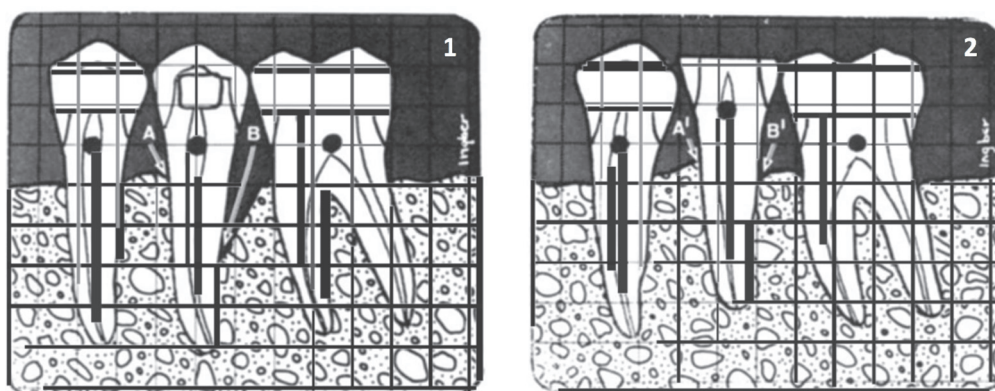


Figure 35 : La figure 1 schématise l'application d'une force orthodontique extrusive. L'allongement de la dent dans son alvéole provoque un étirement des fibres gingivales et du ligament parodontal. Il en résulte un décalage en direction coronaire de l'os en A et en B lorsque la dent migre en occlusal. La figure 2 montre la position finale de la dent avec le point A décalé en A1 et le point B décalé en B1. Le défaut est alors modifié voir éliminé. (106)

De nombreuses études se sont penchées sur le remodelage du tissu osseux alvéolaire lors d'une extrusion, mais peu ont cherché à analyser les mouvements gingivaux qui accompagnent ce phénomène. C'est pourquoi Keijirou et al. ont étudié les changements cliniques et histologiques des structures parodontales superficielles qui se produisent au cours de ce mouvement. Il en résulte que la gencive libre et la gencive attachée se sont déplacées dans le même sens que les dents d'une valeur de 90% et 80% du déplacement total. De plus, une augmentation de la hauteur de gencive attachée se produit au fur et à mesure du déplacement tandis que la ligne mucco-gingivale reste fixe. Il est important de noter que la profondeur du sulcus a diminué de 20%. Il en ressort que le système d'attache mais également le support osseux suivent le déplacement dentaire, le mouvement d'extrusion orthodontique permet donc d'amener les tissus parodontaux en position plus coronaire. (108)

### 2.2.2.3. Correction des axes

#### 2.2.2.3.1. Sens vestibulo-lingual

La correction d'axe dans le sens vestibulo-lingual correspond à une rotation où la racine et la couronne se déplacent simultanément en sens inverse l'une de l'autre. Ce type de mouvement s'adresse à des dents trop vestibulées devant être déplacées en position linguale et inversement. Plusieurs études ont montré que les déplacements en direction vestibulaire pouvaient induire des déhiscences osseuses au niveau alvéolaire ainsi que des récessions gingivales. D'autres auteurs suggèrent qu'une formation osseuse compensatoire se produit lors d'un mouvement de vestibulo-version. Cette variabilité des résultats s'explique par l'intensité des forces utilisées mais également par la distance de déplacement effectuée par la dent. Karring et al. précisent qu'une déhiscence osseuse induite par un déplacement vestibulaire peut être régénérée en corrigeant la position de la dent par l'intermédiaire d'un déplacement linguale. Concernant les récessions gingivales, les études animales n'ont trouvé aucune corrélation entre l'épaisseur initiale de gencive kératinisée et l'apparition de récessions. Les auteurs concluent que lors du mouvement orthodontique, les facteurs déterminants dans le développement d'une récession gingivale sont l'inflammation induite par la plaque et l'épaisseur des tissus mous marginaux. Chez l'Homme, aucune corrélation n'a été trouvée entre l'apparition d'une récession gingivale et le degré total du déplacement vestibulaire. En revanche, la sévérité et la fréquence de ces dernières étaient significativement plus importantes pour des vestibulo-versions supérieures à 95% avec une épaisseur gingivale inférieure à 0,5mm. Dans le cadre des migrations secondaires, un déplacement palatin ou linguale sera souvent recherché. Des améliorations gingivales en matière de hauteur et d'épaisseur sont retrouvées lors de ces mouvements. (109) (110) (111)

### 2.2.2.3.2. Sens mésio-distal

La correction d'axe mésio-distal utilise le même mouvement de rotation que le sens vestibulo-lingual, seule la direction du mouvement change. Ce type de mouvement peut être utilisé dans le redressement d'axes dentaires et notamment pour les molaires mandibulaires mésio-versées suite à la perte prématurée de la première molaire.

Très souvent, ces dernières présentent sur leur face mésiale un défaut osseux et une hyperplasie gingivale. Zachrisson et al. expliquent que la poche parodontale qui leur est associée est en réalité une « fausse poche » résultant de l'adaptation du parodonte à la position versée de la dent. Le redressement orthodontique permet de corriger ces inconvénients. En revanche les auteurs précisent que, lorsque l'étiologie est la maladie parodontale, le traitement peut élargir le défaut osseux. (112)

Une technique clinique de redressement des molaires mésio-versées présentant un défaut osseux angulaire associé a été présentée par Brown et al. Cette dernière permet le rétablissement d'un plan d'occlusal normal, mais également la diminution de la profondeur des défauts parodontaux et des améliorations importantes en termes d'architecture gingivale. Il est important de noter que ce traitement permet de faciliter l'accès aux lésions parodontales. De nombreux cas cliniques largement favorables à cette technique ont été rapportés au cours de cette étude et confirment la nécessité de l'inclure dans le cadre d'un traitement d'une maladie parodontale. (113)

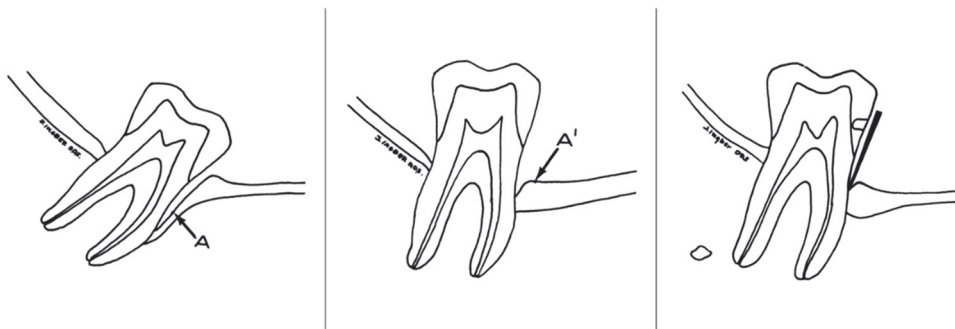


Figure 36 : Représentation schématique de la diminution de profondeur de la poche parodontale résultant en partie de l'éversion de la paroi de la poche parodontale lors d'un redressement d'une molaire mésio-versée. (113)

Il existe dans la littérature beaucoup de controverses concernant le fait qu'une molaire mésio-versée serait un facteur de risque ou aggravant des maladies parodontales. Lundgren et al. ne trouvent dans leur étude aucune différence significative entre les molaires mésio-versées et les molaires correctement positionnées en ce qui concerne la présence de plaque, de gingivite et la profondeur de poche parodontale. Wehrbein et al. notent cependant que la mésio-version d'une molaire peut affecter le niveau osseux en distal de la dent concernée. (114) (115)

Lubow et al. concluent que le redressement des molaires mésio-versées améliorent tout de même le profil parodontal du patient en : (116)

- facilitant les interventions chirurgicales parodontales ;
- diminuant le défaut osseux associé ;
- permettant aux tissus mous de retrouver une position physiologique ;
- facilitant le maintien parodontal.

Il est cependant important de noter que ce type de mouvement présente quelques risques tels qu'une exposition de la furcation, une augmentation de la mobilité et de la profondeur de la poche parodontale si l'hygiène n'est pas parfaitement contrôlée. De plus, le mouvement orthodontique appliqué provoque une égression dentaire qui nécessite des ajustements occlusaux afin d'éviter tout traumatisme occlusal. (117)

### 2.2.3. Résultats

Carvalho et al. ont comparé l'effet d'un traitement orthodontique multibagues chez des patients atteints de parodontite anciennement appelées agressives et chez des patients en bonne santé parodontale. Pour les patients au parodonte réduit, une thérapie parodontale était préalablement réalisée. L'analyse statistique montre une amélioration de tous les paramètres étudiés entre le début du traitement et 4 mois après l'orthodontie : profondeur de sondage, niveau d'attache clinique, saignement au sondage et indice de plaque. Cependant, le temps de traitement orthodontique était significativement plus long (3 mois de plus) chez les patients au parodonte réduit que chez les patients au parodonte intact. En effet, les mouvements nécessaires pour repositionner les dents migrées sont plus complexes, les forces utilisées plus légères et les temps d'activation plus long car les tissus ont besoin de plus de temps pour se remodeler que chez les patients au parodonte en bonne santé. (118)

Dans leur rapport de cas, Xie et al. montrent que le traitement orthodontique chez un patient atteint de maladie parodontale avec les dents antérieures migrées permet de répondre à la problématique esthétique du patient, de rétablir une occlusion fonctionnelle mais également de préserver le niveau osseux en empêchant une résorption supplémentaire de l'os alvéolaire. Par conséquent, on peut conclure que l'orthodontie permet d'améliorer le pronostic des dents présentes sur l'arcade. (119)

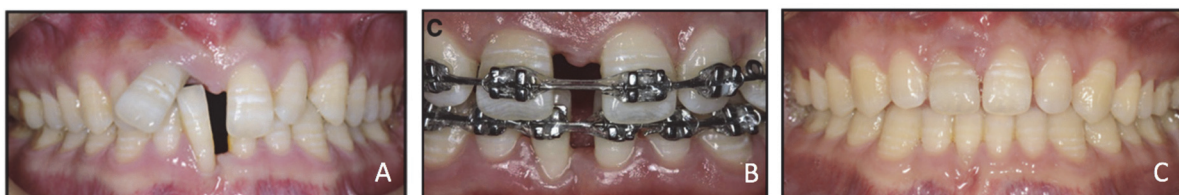

Figure 37 : Traitement orthodontique d'un patient atteint de migration secondaire d'origine parodontale. A) montre la situation après thérapeutique initiale, (B) après 11 mois de traitement orthodontique et (C) le résultat final. (119)

#### **2.2.4. Cas particulier des aligneurs**

L'utilisation d'aligneurs sur parodonte réduit est un sujet peu documenté dans la littérature. Pourtant, l'utilisation de gouttières amovibles en résine thermoformée est une option thérapeutique récente intéressante pour corriger les migrations pathologiques dans le cadre d'une maladie parodontale de par l'amélioration considérable qu'elle apporte sur le contrôle de plaque bactérienne. De plus, le caractère transparent des gouttières permet de répondre aux exigences esthétiques de plus en plus croissantes des patients.

##### **2.2.4.1. Conditions d'application**

Ce traitement nécessite les mêmes prérequis parodontaux et peut utiliser les mêmes mouvements que pour un appareillage fixe. Concernant le rythme d'application, les gouttières doivent être portées 22 heures par jour. Bien que des forces légères et continues soient recommandées pour un parodonte réduit, le traitement par aligneurs, quant à lui, utilise des forces intermittentes. Cependant, Cattaneo et al. expliquent que les forces légères et continues sont perçues par le ligament parodontal comme des forces intermittentes. De plus, ils rajoutent que ces dernières sont capables de produire un mouvement dentaire avec moins de dommages sur les cellules du ligament parodontal. (120) (121)

Align Technology recommande de changer les gouttières toutes les deux semaines. Ces recommandations sont appuyées par l'étude de Bollen et al. qui montre que les intervalles d'activation de deux semaines conduisent à un degré de réussite supérieur à ceux d'une semaine. (122) Toutefois, Kuncio et al. suggèrent que l'activation trop fréquente des appareillages peut endommager les tissus dentaires et parodontaux en interrompant le processus de réparation. En effet, les auteurs expliquent que le temps nécessaire à la régénération et à la réparation du ligament parodontal est de 7 à 14 jours. Ils concluent donc que la fréquence d'activation des appareillages doit respecter un délai de trois semaines d'intervalle. (123)

##### **2.2.4.2. Résultats**

De nombreuses études montrent une amélioration de la santé parodontale lors d'un traitement par aligneurs comparé à un dispositif orthodontique fixe. Miethke et al. trouvent une amélioration significative des indices de plaque, de saignement parodontal et d'inflammation dans le groupe traité par aligneurs comparé à celui traité par bagues. Ces résultats s'expliquent par le caractère amovible des gouttières qui permet la réalisation d'un brossage efficace ainsi qu'un accès facilité aux manœuvres d'hygiène. De même, dans une étude transversale, une amélioration significative de la santé gingivale et de la satisfaction des patients a été notée. (124) (125)

Han et al. ont cherché à comparer l'utilisation d'appareillages fixes et d'aligneurs dans le cadre de traitement associant parodontie et orthodontie sur des patients atteints de parodontite. Ils suggèrent que ces thérapeutiques combinées peuvent améliorer la santé parodontale des patients quelle que soit la technique orthodontique utilisée. En effet, ces derniers ne notent pas de différence significative entre les deux groupes concernant l'indice de plaque et l'indice gingival. Cependant, une amélioration clinique de tous les paramètres est retrouvée pour tous les appareillages dès lors qu'un enseignement à l'hygiène bucco-dentaire et un contrôle de plaque régulier étaient effectués. (126)

Une revue systématique sur la santé parodontale pendant un traitement par aligneurs note la diminution significative des indices parodontaux dans l'échantillon de patients analysés. Les auteurs concluent que la santé parodontale est meilleure lors des traitements par aligneurs comparé aux appareillages fixes. (127)

Lee et al. ont étudié la correction d'une dent maxillaire antérieure migrée par la réalisation d'un traitement parodontal suivi d'une orthodontie par aligneurs. Les résultats cliniques et radiologiques montrent une diminution de la profondeur de poche, des récessions gingivales, de la mobilité ainsi que de la dimension verticale et horizontale du défaut intra-osseux. Un gain d'attache clinique a également été observé. Les auteurs ont donc pu conclure qu'un traitement par aligneurs peut être un traitement utile dans le cadre des migrations pathologiques. (128)

### **2.3. Apport de l'orthodontie dans la régénération du parodonte réduit**

Les malpositions dentaires induites par le phénomène de migration pathologique sont souvent associées à des lésions infra-osseuses qu'il convient de traiter par des techniques de régénération parodontale. L'orthodontie, de par les remaniements tissulaires qu'elle génère, est également une alternative sérieuse à ce problème. En effet, les processus biologiques mis en jeu dans la régénération parodontale sont proches de ceux retrouvés dans le remodelage osseux orthodontique. Ainsi, l'association des potentiels régénérateurs des techniques parodontales aux mouvements orthodontiques permet d'agir de façon synergique sur la résolution des défauts osseux ainsi que sur le repositionnement des structures dentaires.

#### **2.3.1. Principe biologique**

Les protéines dérivées de la matrice amélaire présentes dans l'Emdogain® induisent une cascade d'évènements biologiques qui stimule la synthèse protéique et notamment celle de certaines protéines facteurs de croissance. Ces dernières influencent la modulation de l'expression de RANKL-OPG responsable du remodelage osseux et permet la transformation des cellules mésenchymateuses en cellules ostéoblastiques.

De même, les contraintes de tension retrouvées dans le ligament parodontal et l'os alvéolaire lors d'un mouvement orthodontique stimulent la sur-régulation de l'expression génique des cellules ostéogéniques et permet une différenciation plus importante d'ostéoblaste. Par conséquent, l'association de ces mécanismes biologiques accroît le phénomène de différenciation ostéoblastique. (129) (130)

De plus, plusieurs auteurs soulignent le bénéfice apporté par la régénération parodontale qui prépare les tissus au traitement orthodontique par la création de nouvelles fibres de collagène desmodontales et supra-crestale sur la surface en tension, et qui permet ainsi la transmission du stimulus des forces à l'os alvéolaire. (131) (132)

### **2.3.2. Résultats**

De nombreuses études ont montré que l'application de forces orthodontiques pouvaient améliorer le potentiel régénérateur des chirurgies parodontales régénératives. Tous les résultats montrent une amélioration significative des paramètres cliniques et radiologiques suivants : réduction de la profondeur de poche, gain d'attache clinique et comblements osseux visibles radiologiquement. Attia et al. concluent que la combinaison d'une thérapie orthodontique et régénérative améliore le processus de formation osseuse. (100) (133) (134) (135)

Cardaropoli et al. ont étudié la possibilité de déplacer orthodontiquement une incisive centrale maxillaire migrée à l'intérieur du défaut intra-osseux qui lui est associé. Une thérapie parodontale suivie d'une chirurgie de régénération utilisant une incision de préservation papillaire ainsi qu'un comblement osseux bovin ont été réalisées. Un traitement orthodontique utilisant des forces légères et continues pendant 4 à 9 mois a ensuite été appliqué. Les résultats obtenus montrent l'efficacité d'une approche combinée régénérative et orthodontique avec :

- une réduction moyenne de la profondeur de poche de 3,67mm ;
- un gain du niveau d'attache clinique de 4,67mm ;
- un remplissage radiologique des défauts osseux verticaux et horizontaux de 3,17mm et 2,0mm respectivement.

En revanche, ces résultats ne peuvent être dissociés d'une hygiène et d'une maintenance parodontale stricte au cours du traitement. (136)

Une étude menée par Ogihara et al. montre le bénéfice de l'utilisation de dérivés de la matrice amélaire associé à un traitement orthodontique comparé à un traitement orthodontique seul dans le traitement des défauts infra-osseux à 2 et 3 parois. Si l'utilisation de technique de régénération tissulaire induite avec les protéines dérivées de la matrice amélaire semble souvent être le prérequis à la procédure parodontale, plusieurs mouvements orthodontiques sont cependant décrits dans les différentes études.



Comme vu précédemment, on retrouve principalement le mouvement d'intrusion qui en déplaçant les dents vers les défauts intra-osseux préalablement greffés permet une régénération parodontale et une diminution de la morphologie verticale de ces derniers. Araujo et al. confirment que ce déplacement est possible et rajoutent que les mécanismes de résorption/apposition observés au sein du matériau de comblement sont similaires à ceux observés au sein de l'os naturel (137). Des mouvements d'extrusion, notamment sur des lésions à 2 ou 3 parois, ainsi que des corrections d'axes sont également utilisés afin d'améliorer l'anatomie des défauts intra-osseux. (131) (132)

### *2.3.3. Chronologie : quand déclencher les mouvements orthodontiques ?*

Bien que tous les auteurs soient unanimes sur le bénéfice apporté par la combinaison des traitements régénérateurs et orthodontiques, une grande hétérogénéité de délais entre la chirurgie de régénération et le début du déplacement est cependant retrouvée dans la littérature.

De nombreuses études recommandent de réaliser la régénération parodontale avant le traitement orthodontique. Ceci permet un meilleur remodelage des tissus parodontaux mais également d'évaluer l'hygiène parodontale et la compliance du patient. Les délais à respecter avant d'initier le traitement orthodontique varient de 10 jours à 1 an selon les auteurs. En effet, cette chronologie respecte les conclusions selon lesquelles la chirurgie régénérative aide à préparer les tissus au traitement orthodontique qui lui, potentialise les résultats obtenus par la régénération. Histologiquement chez l'animal, une régénération complète du système parodontal avec une augmentation de 70 à 80% de la cémentogénèse et de l'ostéogénèse a été décrite lorsque le traitement orthodontique débutait 1 mois après la chirurgie de régénération. Chez l'Homme, une revue systématique publiée par Gkantidis et al. conseille de commencer le traitement orthodontique 2 à 6 mois après la thérapeutique parodontale. (103) (133) (134) (136) (138)

Néanmoins, cette même revue suggère qu'un traitement orthodontique préalable à la chirurgie parodontale peut permettre de faciliter les possibilités de régénération. Cao et al. ont étudié l'intérêt d'un modelage des défauts osseux dans le cadre d'un traitement combiné. Le principe est basé sur le fait que l'association d'une fibrotomie supracrestale à une ingressio orthodontique permet la modification de la morphologie osseuse en créant une composante verticale intra-osseuse à un défaut initialement horizontal. Les mouvements dentaires permis par l'orthodontie créent alors un meilleur environnement pour la réalisation et l'efficacité de la régénération. C'est également le cas lors de la correction d'axe de molaires mésio-versées, l'orthodontie permet de diminuer la taille des lésions mais aussi de faciliter l'accès aux défauts lors de la chirurgie régénérative. (113) (139)

D'autres auteurs justifient l'application de l'orthodontie avant la chirurgie de régénération par l'utilisation des potentiels biologiques qu'elle procure. En effet, Robert et Chase ont rapporté que le mouvement orthodontique semblait augmenter l'activité mitotique des cellules du ligament parodontal. De plus, la formation histologique d'un nouvel os sur la face en tension permettrait d'augmenter la proximité des cellules progénitrices. (126) (140)

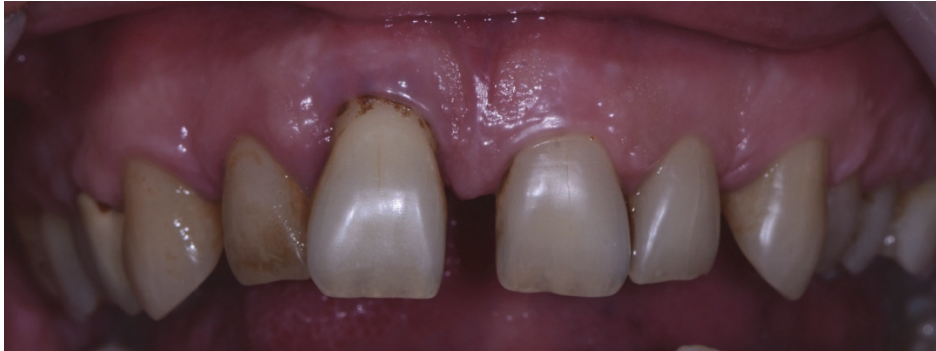Attia et al. ont quant à eux étudié l'application immédiate de forces orthodontiques après la chirurgie de régénération parodontale. Les résultats obtenus chez l'animal et chez l'Homme montrent, dans les deux cas, une augmentation significative du nombre de trabécules osseuses et de la surface totale d'os néoformé comparé à une mise en place différée respectivement à 2 semaines et à 2 mois. (135) (141)

Un essai clinique randomisé a comparé l'effet de deux stratégies thérapeutiques sur des patients atteints de parodontites. Le groupe témoin a reçu le traitement orthodontique après la chirurgie parodontale tandis que le groupe test a reçu simultanément les deux traitements. À la fin de l'étude, les deux groupes montrent un gain d'attache clinique et une réduction de la profondeur de poche des sites  $\geq 4$ mm. Cependant, la longueur du traitement est significativement plus longue pour le groupe témoin. Les auteurs concluent que le traitement orthodontique peut être réalisé simultanément au traitement parodontal dans le cadre des patients atteints de parodontite. (142)

Pour conclure, on peut donc dire que la combinaison des procédures de régénération parodontale et orthodontiques agit de façon synergique sur les phénomènes biologiques amenant à la reconstruction du système d'attache et le remodelage osseux. Dans la plupart des cas, la chirurgie de régénération se fera avant le traitement orthodontique. En revanche, lorsque l'accès à la lésion doit être amélioré ou quand l'architecture du défaut osseux doit être modifié, l'orthodontie pourra être effectuée en amont. En outre, l'administration immédiate de forces après chirurgie semble être une procédure applicable.

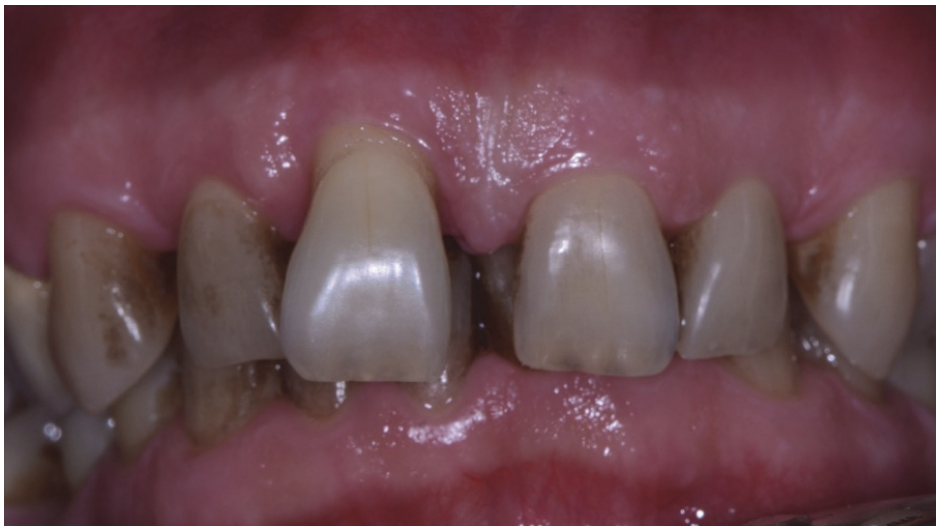### 3. Illustrations cliniques

#### 3.1. Cas clinique n°1



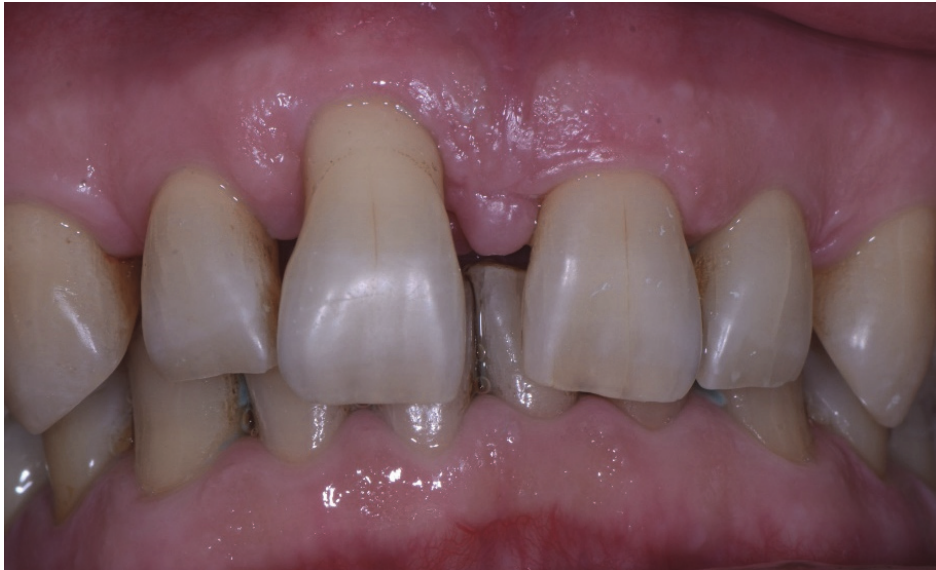*Source : Dr BOYER A. (traitement parodontal), Dr SABOUNI W. (traitement orthodontique)*

Figure 38 : Mr DM consulte pour une gêne esthétique. Diagnostic de parodontite stade 3 grade C associée à une migration secondaire de 11 (septembre 2015).



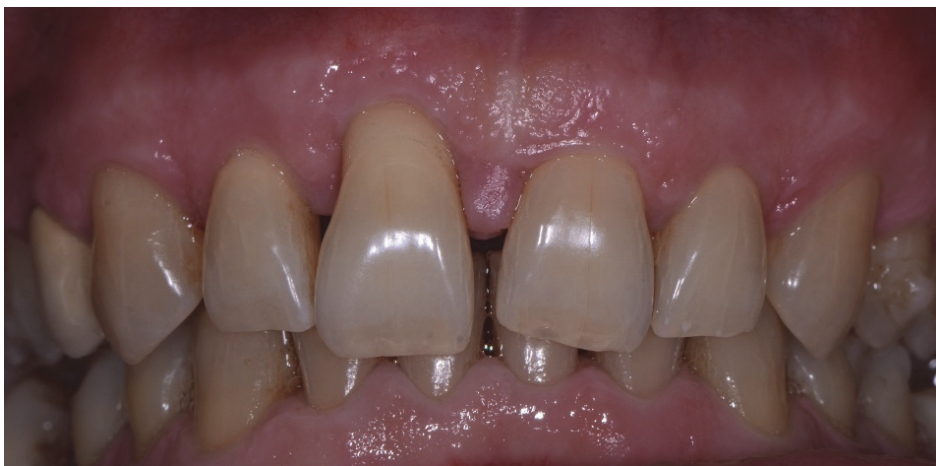*Source : Dr BOYER A. ; Dr SABOUNI W.*

Figure 39 : Contrôle à J90 après réalisation de la thérapeutique initiale parodontale non chirurgicale (décembre 2015).



*Source : Dr BOYER A. ; Dr SABOUNI W.*

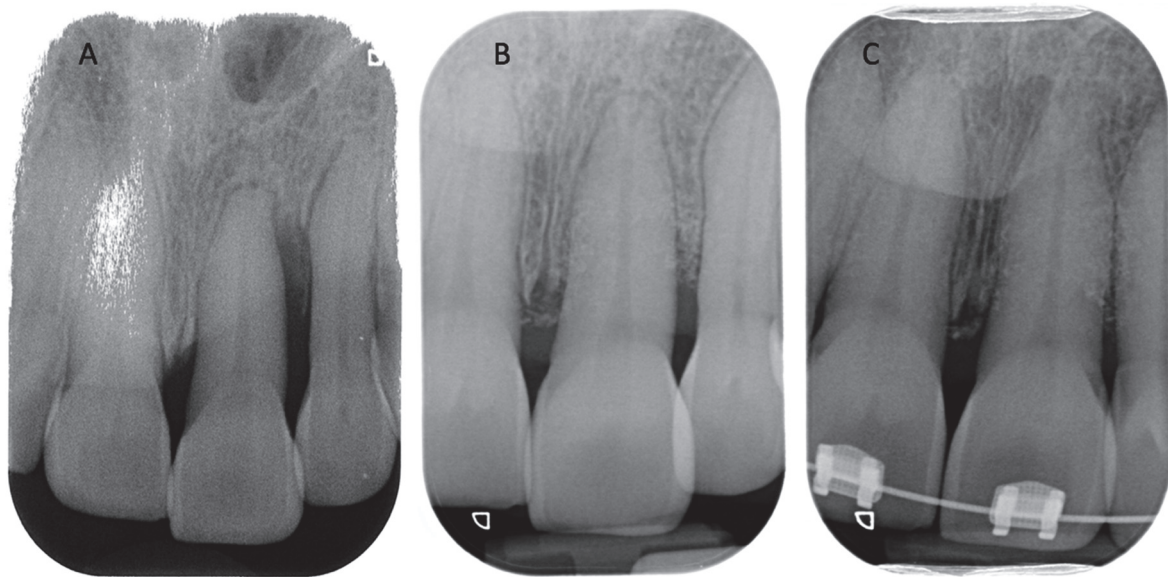
Figure 40 : Contrôle à trois mois post-opératoire suite à la réalisation d'une chirurgie parodontale de régénération par une technique combinée (régénération tissulaire induite + comblement osseux). Le patient commence son traitement orthodontique par aligneurs et mini-vis (juin 2017).



*Source : Dr BOYER A. ; Dr SABOUNI W.*

Figure 41 : Rendez-vous de maintenance parodontale toutes les 6 semaines au cours du traitement orthodontique.

### 3.2. Cas clinique n°2



*Source : Pr MONNET-CORTI Virginie (traitement parodontal), service d'Orthodontie de la Timone (traitement orthodontique)*

Figure 42 : Illustration radiologique du cas clinique de Mme B. A – Situation initiale, migration secondaire de la 21 associée à une lésion angulaire en distal (septembre 2014) ; B – Radiographie réalisée après thérapeutique initiale parodontale et chirurgie de régénération par technique combinée (RTI + comblement osseux) (février 2016) ; C – Situation finale après traitement orthodontique (octobre 2019).

#### 4. Conclusion

Une étude rétrospective sur 16 ans a permis d’observer l’évolution du support parodontal à long terme chez des patients atteints de parodontites sévères ayant reçu un traitement ortho-parodontal comparé à des patients ayant reçu un traitement parodontal seul. Il en résulte qu’un gain osseux global a été retrouvé dans les deux groupes sans aucune différence significative. Les auteurs concluent que les traitements proposés ont favorisé un gain osseux avec maintien dans le temps, voire progression des résultats obtenus. Le traitement orthodontique aidant à la correction des migrations secondaires n’a en aucun cas compromis le bénéfice du traitement parodontal, au contraire (143). Bien qu’une revue systématique de 2014 n’ait pas trouvé de preuves fiables concernant les bénéfices du traitement orthodontique sur la santé parodontale, ces résultats sont corroborés par l’existence de nombreuses études montrant une amélioration du niveau d’attache et de la réparation osseuse à l’issue de thérapies ortho-parodontales combinées. (100) (101) (104) (144)

Un schéma récapitulatif créé dans le cadre de ce travail permet de mettre en avant la chronologie à respecter dans le diagnostic et le traitement des migrations secondaires. Ce dernier précise également l’apport des différentes procédures dans la prise en charge de ce phénomène.

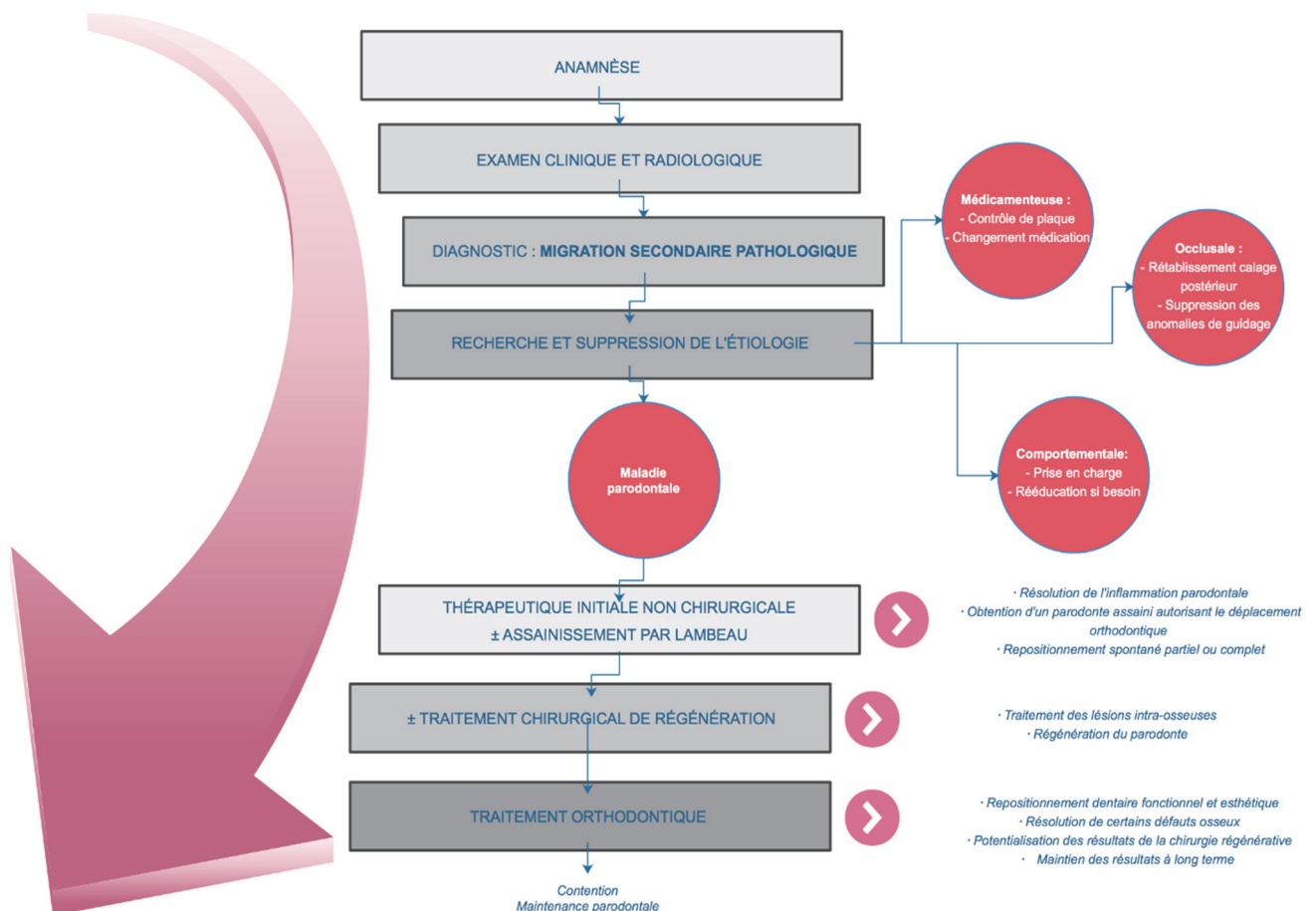


Figure 43 : Prise en charge des migrations secondaires d’origine parodontale et intérêts des traitements mis en œuvre.

### III. MAINTIEN DES RÉSULTATS ORTHO-PARODONTAUX

La prise en charge des migrations secondaires nécessite un maintien des résultats ortho-parodontaux à long terme. Cela passe par la mise en place d'une contention ainsi que par une maintenance parodontale stricte. Il est important de noter que le repositionnement adéquat des structures dentaires permis par l'orthodontie facilite largement ces procédures et, de ce fait, améliore le pronostic des dents. En phase post-orthodontique, le contrôle de plaque est d'autant plus exigeant qu'une susceptibilité à la maladie parodonte reste présente. La présence d'une contention le rend encore plus contraignant et peut masquer la reprise de l'inflammation. C'est pourquoi, il est fondamental que le patient soit conscient que la contention ne constitue pas une prévention à la récurrence d'une parodontite mais représente seulement un blocage mécanique.

#### 1. Les contentions

##### 1.1. Objectifs

La contention est un système mécanique qui fait partie intégrante de la thérapie orthodontique. Elle a pour objectif de fixer, maintenir et stabiliser dans le temps les rapports dento-dentaires obtenus afin d'éviter tout risque de récurrence.

La récurrence post-orthodontique correspond à la réapparition d'une malocclusion ou de malpositions dentaires qui avaient été corrigées par le traitement orthodontique. Ce phénomène s'explique par :

- les pressions exercées par les lèvres, les joues et la langue qui contribuent à la modification des rapports occlusaux inter et intra-arcades ;
- la réorganisation des fibres du ligament parodontal qui exercent une tension capable de ramener la dent vers sa position initiale à l'image d'un élastique. (145)

Reitan et al. précisent que cette récurrence commence deux heures après la dépose de l'appareil actif et que la tension des fibres est toujours observable après 232 jours. Parker et al. ont quant à eux calculé que 50% de la récurrence totale avait lieu dans les 12 heures suivant la dépose du système orthodontique. Les auteurs concluent qu'à la suite du déplacement orthodontique, des changements tissulaires comme la réorganisation des tissus mous et la consolidation du remodelage osseux se produisent au sein du parodonte et que, par conséquent, il faut attendre assez longtemps avant de libérer les dents de toute pression mécanique. (146) (147)

L'objectif principal de la contention est donc la prévention des récives, cependant elle trouve également son intérêt dans la réduction des mobilités dentaires octroyant ainsi au patient un certain confort. Sa réalisation doit respecter plusieurs principes biologiques qui sont :

- la préservation de l'hygiène bucco-dentaire : Cela passe par l'aménagement des embrasures qui permet le passage de brossettes interdentaires, l'absence de surcontours, la présence de limites supra-gingivales, le respect de l'espace biologique et un polissage soigneux afin d'éviter la rétention de plaque. Il est essentiel que le contrôle de plaque ne soit pas entravé par la présence de la contention.
- une équilibration occlusale parfaite : L'attelle de contention ne doit pas perturber l'occlusion physiologique ou thérapeutique du patient afin de ne pas induire de nouvelles pathologies occlusales.
- le confort et l'esthétique du patient : La contention ne doit ni créer d'irritation, ni perturber l'élocution et l'esthétique du sourire du patient.

## 1.2. Durée

Chez l'adulte, la plupart des auteurs conseillent de conserver la contention le plus longtemps possible et de suivre scrupuleusement les visites de contrôle. Ils précisent que l'important est de déterminer la qualité du parodonte, le type de contention à réaliser y étant directement lié. (148)

Cependant, il est important de souligner qu'en présence d'un parodonte réduit, la diminution du support osseux ne permet pas de maintenir les dents dans une position correcte. Dans une étude animale, Ericsson et al. expliquent que les tissus régénérés après un mouvement orthodontique sont incapables de prévenir les récives. Par conséquent, plus le support parodontal est affaibli, plus la contention devra être pérenne. Dans le cadre des migrations secondaires, il est donc impératif de prévoir un **dispositif de contention permanent**. (149)

## 1.3. Les différents types de contention

Il existe différents types de contention, ces dernières peuvent être amovibles ou fixes, provisoires ou définitives. Dans le cas des migrations secondaires, la présence d'un parodonte réduit ainsi que la volonté de maintenir les résultats ortho-parodontaux imposent la réalisation d'une contention **permanente et définitive**. En fonction des objectifs et de la situation clinique, différents types de contention peuvent être envisagés, avec ou sans préparation du support dentaire. (145)



La conception d'une contention est conditionnée par de nombreux paramètres et doit prendre en compte : (150)

- l'état du parodonte ;
- les mobilités résiduelles et différentielles ;
- la morphologie coronaire ;
- le nombre de dents à contenir ;
- l'occlusion, la présence de parafunction ;
- la composante musculaire ;
- le choix des matériaux ;
- la demande esthétique.

Les méthodes de conception peuvent être directes ou indirectes, chaque situation présentant des avantages mais également des inconvénients.

	+ Avantages +	- Inconvénients -
<i>Méthode directe</i>	<ul style="list-style-type: none"> <li>- Rapide et facile d'exécution</li> <li>- Faible coût</li> <li>- Économie tissulaire</li> <li>- Adaptation à la situation clinique</li> <li>- Facile de réparation</li> </ul>	<ul style="list-style-type: none"> <li>- Relative fragilité</li> <li>- Longévité parfois réduite</li> <li>- Contre indiquée si mauvais contrôle de plaque</li> <li>- Aléas des techniques de collage</li> <li>- Nécessite des réinterventions</li> </ul>
<i>Méthode indirecte</i>	<ul style="list-style-type: none"> <li>- Longévité</li> <li>- Intégration et précision</li> </ul>	<ul style="list-style-type: none"> <li>- Peu économe en tissus</li> <li>- Coût élevé</li> <li>- Difficulté technique et de réintervention</li> </ul>

Tableau 5 : Avantages et inconvénients de méthode de conception directe et indirecte des contentions parodontales. (86)

### ***1.3.1. Techniques de conception par méthode directe***

La méthode de conception directe présente l'avantage d'être réalisée en une séance, le jour où l'orthodontiste enlève l'appareillage, et ne donne donc pas aux dents la possibilité de bouger. C'est souvent la technique la plus économe sur les plans tissulaires et financiers. Cependant, sa réalisation est parfois délicate et sa longévité moindre par rapport à des techniques indirectes. Elle est indiquée dans la prévention des récives de migration post-orthodontique.

### 1.3.1.1. Le fil collé

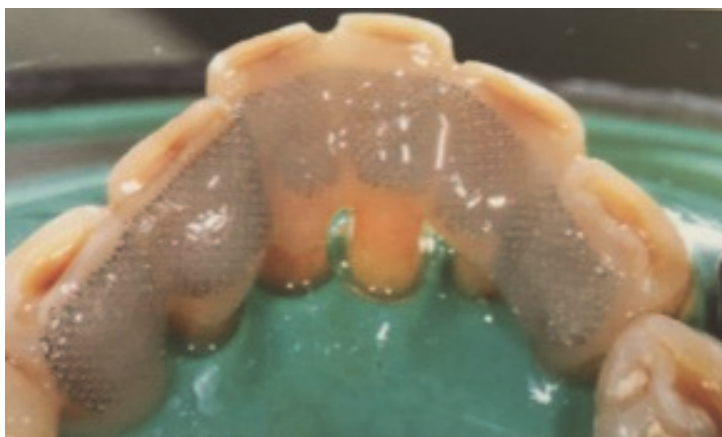
C'est la technique de contention post-orthodontique la plus utilisée dans le cadre de la stabilisation d'un résultat. Elle consiste à placer sur la face linguale des dents un fil métallique passif et préformé disposé de canine à canine. Ce dernier est ensuite collé par l'intermédiaire de plots de composite. Le type d'alliage, le nombre de brins et le diamètre du fil sont fonction des qualités mécaniques requises et de la distance entre les points de collage. Chez l'adulte au parodonte sain, cette indication est pondérée par le type de mouvement et l'importance des déplacements effectués ainsi que par les forces musculaires en présence. Cependant, selon Cazier et al. cette technique semble inadaptée aux parodontes réduits. (151) (152)

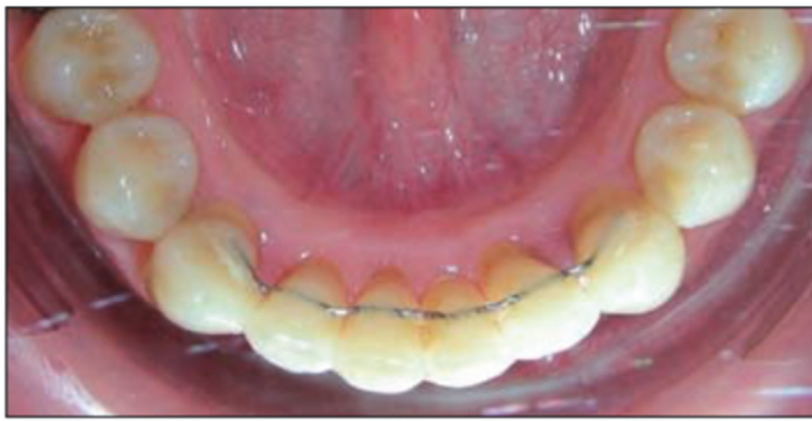

Figure 44 : Photographie intra-buccale montrant la réalisation d'un fil collé sur les faces linguales des incisives mandibulaires. (148)

### 1.3.1.2. La grille d'Ellman

C'est la technique extra-coronaire directe la plus connue, elle présente un recul clinique important et est largement utilisée dans les traitements parodontaux. En effet, elle est notamment indiquée dans les cas de parodonte réduit associé à des mobilités dentaires dès la thérapeutique initiale. Elle consiste à coller, à l'aide de composite et de matériaux adhésifs, une grille métallique souple et façonnable sur les faces linguales des dents. La pénétration du composite à travers le grillage ainsi que la large surface de collage majore la tenue du système. Cette technique nécessite la prise en compte de deux prérequis importants qui sont, la réalisation d'un modèle de travail en plâtre et la mise en place du champ opératoire. C'est une attelle facile et simple à réaliser, elle nécessite cependant des contrôles réguliers afin de vérifier l'absence de décollement ou de fracture. (86) (148) (150)



Source : Dr BOYER Alexandra

Figure 45 : Photographie intra-buccale d'une grille d'Ellman. (86)

### 1.3.1.3. Systèmes fibrés

Ce sont des dispositifs extra-coronaires qui utilisent des fibres de polyéthylène ou de verre noyées dans du composite. L'utilisation préférentielle des fibres de polyéthylène est justifiée par son tressage particulier qui leur confère un comportement anisotrope, c'est-à-dire qu'elles s'adaptent aux forces imposées par la contention. De plus, elles possèdent une très bonne aptitude au collage : c'est le seul matériau qui adhère chimiquement à la résine composite. Cette technique impose de suivre un protocole clinique rigoureux et systématique. (153)

Ce type de contention est une bonne solution pour les risques de récurrence orthodontique. La possibilité de réintervention sur ces attelles est également intéressante lors des thérapeutiques parodontales. Cependant, bien qu'elles soient rapides d'exécution, elles présentent plusieurs inconvénients dont la difficulté de mise en œuvre liée aux techniques de collage, son encombrement, son état de surface irrégulier, sa fragilité et sa longévité relative et mal connue. (86) (151)

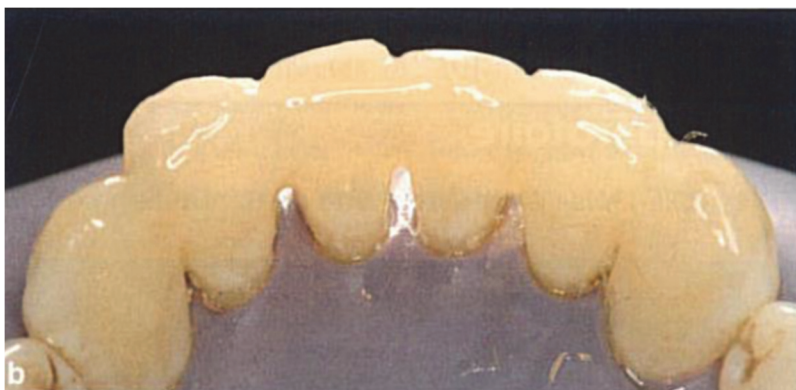

Figure 46 : Contention en composite fibré par technique directe. (150)

### 1.3.2. Techniques de conception par méthode indirecte

Les attelles indirectes sont des systèmes de contention permanents qui nécessitent une préparation des tissus dentaires ainsi qu'une mise en œuvre au laboratoire. Leur utilisation se justifie par une plus grande précision des dispositifs. Le choix de cette technique doit prendre en compte trois variables qui sont l'état parodontal, l'intégrité des dents restantes et la mobilité dentaire. L'utilisation d'une technique collée est intéressante car elle permet de réduire la mutilation dentaire.

#### 1.3.2.1. Attelle coulée collée

C'est une structure métallique qui englobe les faces linguales et proximales des dents supports. Elle peut également remplacer une ou plusieurs dents, on parle « d'attelles bridges ». Les préparations dentaires réalisées permettent d'augmenter la longévité de la contention. L'utilisation de colle assure quant à elle une rétention importante et réduit la mutilation dentaire. Sa réalisation reste cependant délicate tant pour le praticien que pour le prothésiste.

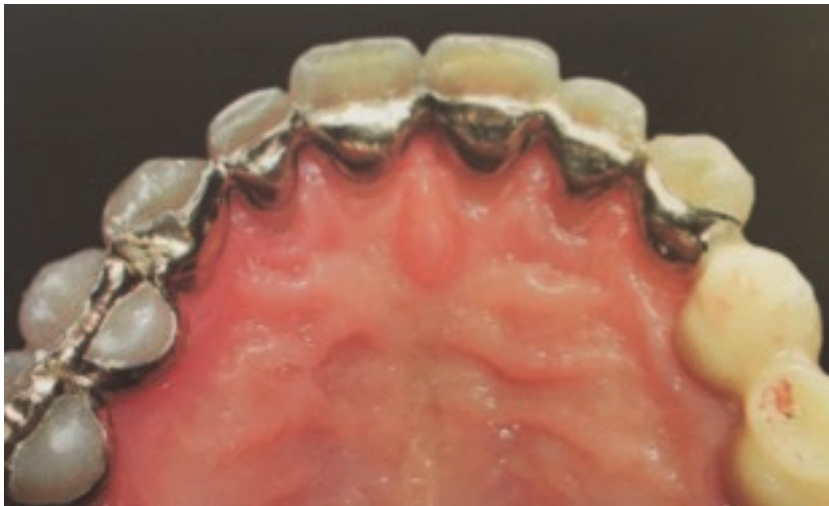

Figure 47 : Vue palatine d'une attelle coulée collée. (86)

#### 1.3.2.2. Attelle en composite fibré

Cette technique permet d'incorporer la fibre à la résine composite au laboratoire. Une meilleure imprégnation est alors obtenue ce qui augmente les propriétés mécaniques de l'ensemble, et notamment la résistance. Le problème lié à la rétraction du matériau lors de la polymérisation est également évité, l'ensemble étant collé dans un second temps. De plus, cette méthode améliore la précision d'adaptation, le résultat esthétique et l'économie tissulaire.

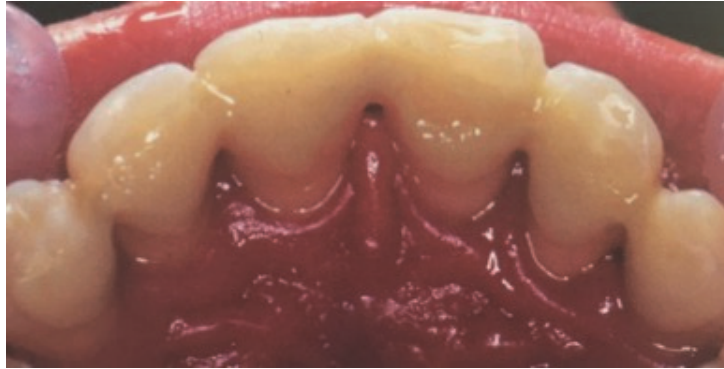


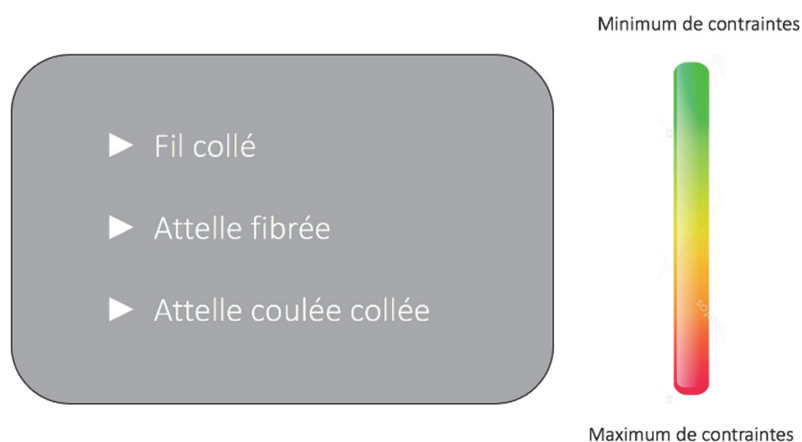
Figure 48 : Vue palatine d'une attelle indirecte en composite fibré. (86)

#### 1.4. Critères de décision

Aucun consensus n'a été trouvé dans la littérature. Cazier et al. se basent sur la quantité de contraintes qu'ont à contenir les attelles pour choisir quel type de contention réaliser. Pour cela, différents critères décisionnels sont pris en compte : (152)

- le contexte orthodontique ;
- le contexte parodontal ;
- le contexte occlusal ;
- le contexte musculaire ;
- l'âge du patient et la durée du traitement.

Le choix de la contention est donc fonction des contraintes imposées par les paramètres précédemment cités. Pour un minimum de contraintes, la réalisation d'un fil collé est idéale. Lorsque les contraintes augmentent, les attelles fibrées sont les plus confortables. Quand tous les curseurs sont dans le rouge, il est alors indiqué de réaliser une attelle coulée collée.



Source : Dr Cazier Stéphane

Figure 49 : Choix du type de contention en fonction des contraintes en présence.

Pour conclure, en fin de traitement orthodontique, la question à se poser n'est pas « faut-il réaliser une contention ? » mais « quel type de contention réaliser ? ». En fonction des nombreux paramètres cités préalablement, le praticien devra s'orienter vers une conception directe ou indirecte. Une revue systématique sur les contentions orthodontiques menée par Bahije. et al a conclu que les contentions fixes sont plus efficaces que les contentions amovibles et qu'il n'y pas de différence d'efficacité entre les dispositifs de contention fixe. Il faut retenir que lorsque son indication est correctement posée, une contention parodontale peut améliorer de façon considérable le confort, le pronostic et les résultats attendus sur un patient au parodonte réduit. À l'inverse, une utilisation inadaptée entraînera une destruction parodontale supplémentaire. (154)

## 1.5. Le syndrome du fil

### 1.5.1. Définition

Le syndrome du fil correspond à l'ensemble des situations où une ou plusieurs dents qui semblent être parfaitement stabilisées par un fil de contention présentent des versions aberrantes. En effet, les mouvements observés ne sont pas des récives mais bien de nouvelles malpositions. Après avoir analysé de nombreuses photographies, les auteurs ont élaboré une théorie capable d'expliquer cet effet indésirable. Deux hypothèses sont alors formulées :

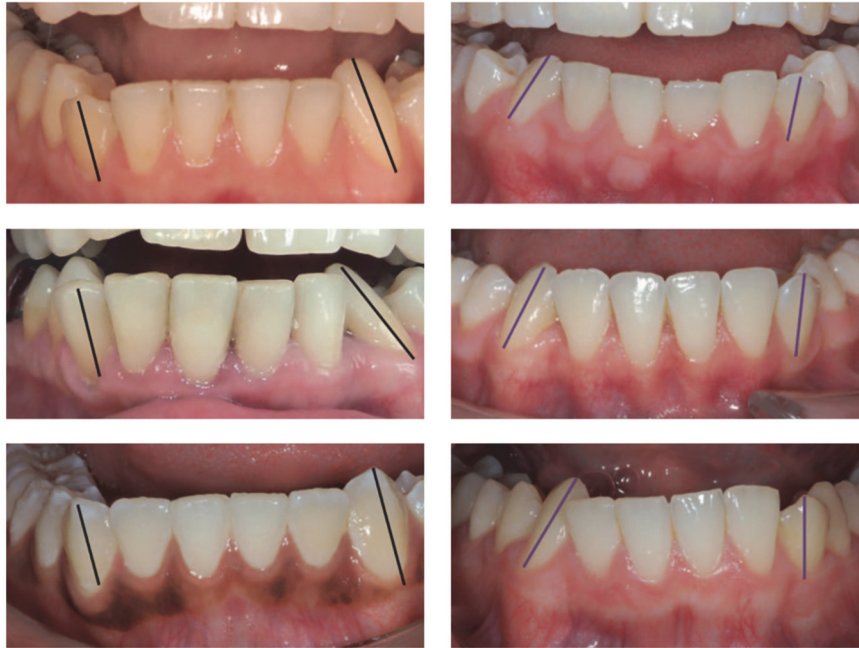- l'hypothèse « intrinsèque » concerne toutes les erreurs de procédures menant à la pose d'un fil collé « actif » capable d'induire des forces sur les dents et donc de les déplacer
- l'hypothèse « extrinsèque » explique ce phénomène par la rupture de la liaison entre le fil et la colle. En revanche, les dents n'ont aucune raison de bouger si on ne leur applique pas de force. Plusieurs éléments ont donc été mis en cause tels que la langue, les parafunctions comme l'onychophagie et les tics, les piercings et les forces de récives. (155)

### 1.5.2. Les différentes formes cliniques

Le syndrome du fil peut revêtir différentes formes cliniques telles que :

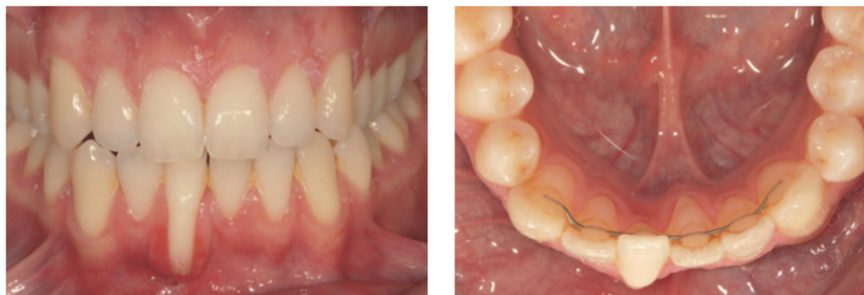- une version excessive sur une des deux canines ;
- des versions excessives sur les deux canines et ce systématiquement dans le sens opposé ;
- une version anormale des incisives provoquant une récession parodontale.

Ce phénomène est essentiellement observé à la mandibule, il existe plus rarement au maxillaire. Ceci s'explique par un diagnostic plus précoce du patient conscient d'un changement esthétique mais également par le fait que moins de fil sont posés au maxillaire comparé à la mandibule.



Source : Dr ROUSSARIE Florence

Figure 50 : Présentation de différents cas clinique montrant des syndromes du fil avec version excessive des deux canines dans le sens opposé. (156)



Source : Dr WIECHMANN Dirk

Figure 51 : Cas clinique d'un syndrome du fil avec version anormale de l'incisive centrale provoquant une importante récession. (156)

### 1.5.3. Conduite à tenir

Lorsqu'un praticien suspecte un syndrome du fil, il est conseillé de réaliser des photographies de face et des vues du dessus afin d'avoir une référence. Différentes attitudes peuvent aider à poser le diagnostic telles que la recherche de proéminence radiculaire par palpation ou encore l'observation radiologique d'épaississement ligamentaire pouvant être le témoin d'une activité de déplacement.

Si le praticien est sûr d'être face à un syndrome du fil, il est impératif de déposer le système de contention le plus rapidement possible. Deux vérifications importantes doivent précéder ce geste, il s'agit de contrôler l'absence de déglutition atypique ou d'interposition linguale au repos ainsi que l'absence de parafonction. En cas de doute, une rééducation peut être prescrite.

Dans les deux cas, des conseils comportementaux doivent être donnés aux patients. Suite à ça, le patient doit être réorienté vers son orthodontiste référent afin de corriger les nouvelles malpositions. Il est intéressant d'attendre entre 6 mois et un an avant de reprendre un traitement orthodontique de correction. En effet, des corrections spontanées sont souvent observées. Ce délai permet ainsi de diminuer la durée du traitement.

Au niveau parodontal, les versions peuvent provoquer des réductions alvéolaires ainsi que des récessions gingivales. Le phénomène étant évolutif, la contention devra donc être déposée avant toute chirurgie parodontale. À l'inverse, une intervention trop précoce sera inutile. Il convient de replacer orthodontiquement la dent dans un premier temps, puis intervenir sur les lésions restantes. (156)

## 2. Suivi et maintenance parodontale

### 2.1. Maintenance per-orthodontique

Nous avons vu précédemment que la présence d'appareillages orthodontiques favorise la rétention de plaque dentaire. C'est pourquoi un suivi parodontal rigoureux est primordial. Ceci est d'autant plus vrai chez les patients atteints de migration secondaire dont le parodonte est alors assaini mais réduit.

Avant tout traitement orthodontique, un enseignement spécifique à l'hygiène bucco-dentaire doit être réalisé par le praticien. L'utilisation de brosse à dents adaptée ainsi que de brossettes interdentaires est indispensable au maintien d'un score de plaque correct. De plus, grâce à son caractère didactique, l'application de révélateur de plaque aide le patient dans sa démarche en renforçant l'apprentissage des manœuvres d'hygiène. Un essai clinique randomisé a montré que l'utilisation d'une brosse à dents oscillo-rotative au cours d'un traitement orthodontique améliorerait l'indice de plaque et de saignement gingival (157). Quant aux brossettes interdentaires, leur diamètre doit être contrôlé à chaque séance afin de suivre les déplacements orthodontiques. L'utilisation d'un bain de bouche constitue également un complément utile dans l'amélioration du contrôle de l'hygiène au cours d'un traitement orthodontique. (158)

Cette maintenance permet de préserver l'état de santé parodontal mais aide aussi à intercepter de façon précoce une éventuelle récurrence de l'inflammation. Ceci permet donc d'éviter une perte d'attache supplémentaire. Au cours de ces séances, le praticien doit : (143)

- évaluer l'efficacité du contrôle de plaque ;
- vérifier que les manœuvres d'hygiène sont correctement réalisées et ajuster le matériel utilisé lorsque cela est nécessaire ;
- réaliser un examen clinique minutieux des tissus dentaires et parodontaux ;
- réaliser un détartrage supra-gingival et polir l'ensemble des surfaces dentaires ;
- débrider les éventuelles poches parodontales présentes.



Le non-respect des protocoles d'hygiène nécessite un arrêt temporaire du traitement orthodontique jusqu'à l'obtention d'un contrôle de plaque adéquat. De plus, la présence de signes indiquant une récurrence de la maladie parodontale indique l'interruption momentanée du traitement orthodontique avec mise en place d'un arc neutre pour assurer la contention le temps du traitement parodontal et ce jusqu'à guérison de la lésion. (159)

Dans la littérature, la fréquence des séances de maintenance per-orthodontique est variable. Certaines études préconisent un délai de 3 mois entre ces dernières. D'autres protocoles préfèrent les rapprocher et recommandent une séance de maintenance parodontale tous les mois. Boyer et al. précisent que la maintenance parodontale au cours d'un traitement orthodontique doit être assurée au rythme des activations et que sa fréquence peut être diminuée lorsque l'hygiène du patient est sans faille. (118) (143) (159) (160)

## 2.2. Thérapeutique parodontale de soutien

La maintenance parodontale, également appelée thérapeutique de soutien ou suivi parodontal, est impérative après toute thérapeutique parodontale non chirurgicale suivie ou non de thérapeutique chirurgicale. Elle se poursuit à des intervalles variables en fonction du patient et de la situation clinique. L'adhésion du patient à ce programme est essentielle au maintien des résultats à long terme. En effet, la dépose des appareillages orthodontiques signifie souvent pour le patient la fin de son traitement. Ceci donne lieu à certain relâchement dans sa motivation à l'hygiène bucco-dentaire. C'est alors au praticien de le remotiver, sans quoi la pérennité des résultats tant parodontaux qu'orthodontiques serait compromise. De plus, à travers les contrôles périodiques et les traitements prophylactiques parodontaux effectués, la maintenance permet de limiter les risques de récurrences en détectant et traitant précocement l'apparition de nouvelles lésions.

Bhardwaj et al. ont listé les principaux objectifs de la thérapeutique parodontale de soutien : (161)

- prévenir l'apparition d'une nouvelle maladie et éviter toute récurrence ;
- maintenir un niveau d'attache clinique et un support osseux stable ;
- renforcer et réévaluer les techniques d'hygiène bucco-dentaire ;
- maintenir un environnement oral sain et fonctionnel dans le temps.

La maintenance parodontale consiste au contrôle de la plaque dentaire par le patient et à la mise en œuvre de soins parodontaux par le praticien. Elle comprend une partie diagnostique visant à rechercher les éventuelles récurrences et une partie thérapeutique permettant de contrôler l'inflammation et de maintenir une flore compatible avec la santé parodontale. Les séances comprennent : (86)

- une éventuelle mise à jour des antécédents médicaux et dentaires du patient ;
- un examen clinique minutieux des tissus parodontaux et des organes dentaires plus ou moins des examens radiographiques si besoin ;
- l'évaluation de l'efficacité du contrôle de plaque dont l'objectif est un indice de plaque  $\leq 20\%$  ;
- une motivation à l'hygiène bucco-dentaire si nécessaire ;
- un détartrage-polissage afin d'éliminer le biofilm et le tartre ;
- un surfaçage sélectif en cas de présence de site inflammatoire récidivant ou non ;
- une vérification minutieuse de l'état des contentions et notamment l'absence de décollement.

Une étude menée par Lindhe et al. a montré que les patients ayant bénéficié d'un programme de maintenance après le traitement actif de leur parodontite ont maintenu une très bonne hygiène bucco-dentaire sur 6 ans. De plus, les niveaux d'attache clinique étaient inchangés. À l'inverse, les patients sans maintenance parodontale présentaient des signes de récurrence des parodontites (162). Checchi et al. rajoutent dans leur étude rétrospective sur 6 ans que les patients qui ne suivent pas une maintenance parodontale stricte et rigoureuse ont 5 à 6 fois plus de risques de perdre leurs dents comparé à ceux qui ont une parfaite compliance. (163)

En ce qui concerne la fréquence des visites, celle-ci n'est pas bien définie dans la littérature. Lang et Tonetti ont donc cherché à évaluer, à l'aide d'un diagramme, le risque de récurrence de la maladie parodontale chez un patient afin de définir la périodicité entre les phases de maintenance. Pour ce faire, six facteurs doivent être pris en compte : (164)

- le pourcentage de saignement au sondage, témoin de l'inflammation parodontale ;
- la prévalence des poches résiduelles  $\geq 5\text{mm}$  ;
- le nombre de dents absentes, sur un total de 28 dents (dents de sagesse non comprises) ;
- la perte de support parodontal en rapport avec l'âge du patient évaluée radiologiquement par le niveau osseux alvéolaire ;
- les facteurs environnementaux tel que le tabac ;
- les conditions systémiques et génétiques du patient.

Ainsi, leur évaluation permet de délimiter trois zones dans le diagramme :

- la zone à faible risque se situe dans le cercle central du polygone ;
- la zone à risque modéré se situe entre les deux anneaux en gras ;
- la zone de risque élevé se trouve en dehors du deuxième anneau en gras.

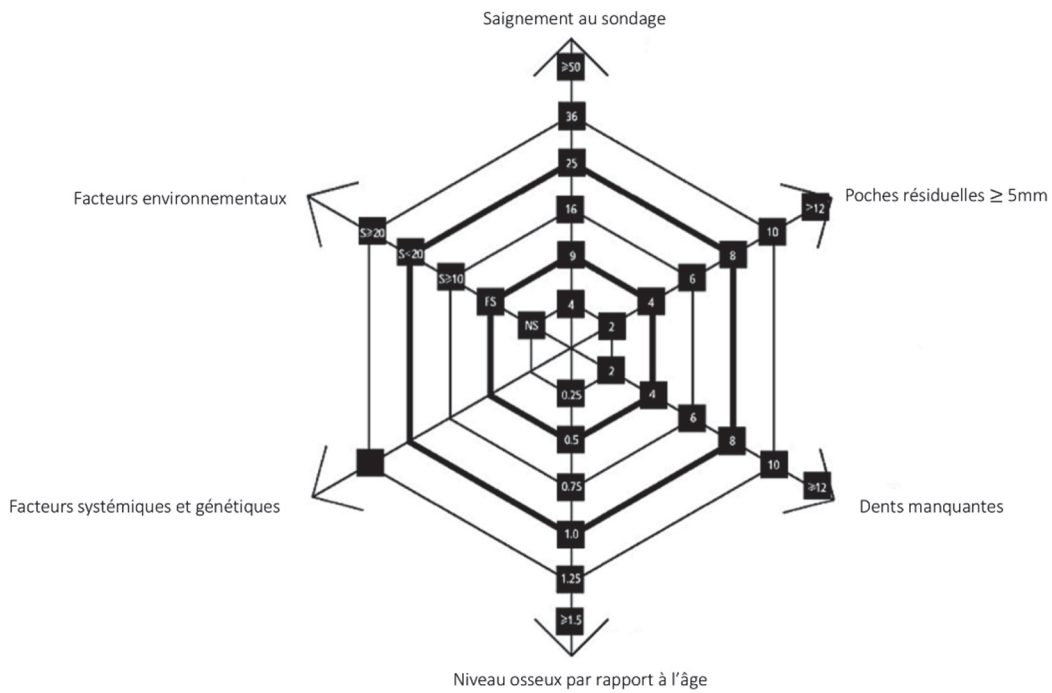
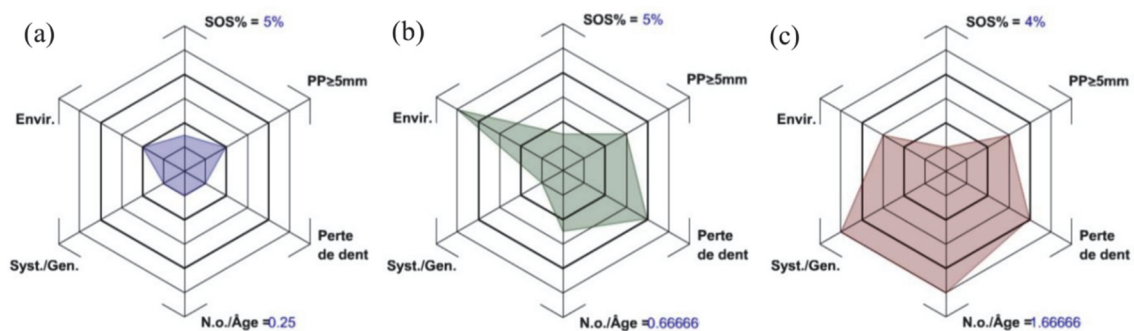


Figure 52 : Diagramme de Lang et Tonetti permettant de calculer le « Periodontal Risk Assessment ». (164)

Le calcul du « Periodontal Risk Assessment » permet de personnaliser la thérapeutique parodontale de soutien de chaque patient en définissant la fréquence et le contenu des visites selon la zone dans laquelle ils se trouvent. Chez un patient à risque parodontal faible, tous les paramètres se situent dans le cercle central. Pour un patient à risque modéré, au moins 2 paramètres se situent dans la zone modérée et tout au plus 1 paramètre dans la zone de risque élevé. Un patient à haut risque présente au moins 2 paramètres dans la zone à risque élevé. Les auteurs suggèrent un délai de 12 mois pour un risque parodontal faible, de 6 mois pour un risque modéré et de 3 mois pour un risque élevé.



Source : Université de Berne

Figure 53 : Exemples de Periodontal Risk Assessment chez un patient à risque parodontal faible (a), modéré (b) et élevé.

Drisko et al. recommandent quant à eux un délai de 3 mois entre chaque séance de maintenance. La justification biologique est basée sur l'observation d'un repeuplement de bactéries pathogènes sous-gingivales 6 à 8 semaines après nettoyage complet de la poche. (98) (165)

Pour conclure, la maintenance fait partie intégrante du traitement parodontal. La surveillance professionnelle rigoureuse du patient sur le long terme est indispensable au maintien des résultats et de la santé parodontale. La fréquence des visites est individuelle et strictement adaptée aux besoins du patients. Les résultats de Khorsand et al. montrent qu'une approche ortho-parodontale peut être un traitement efficace et stable dans le temps dès lors que des visites de suivi régulières ainsi qu'une hygiène bucco-dentaire stricte et contrôlée sont instaurées. (166)

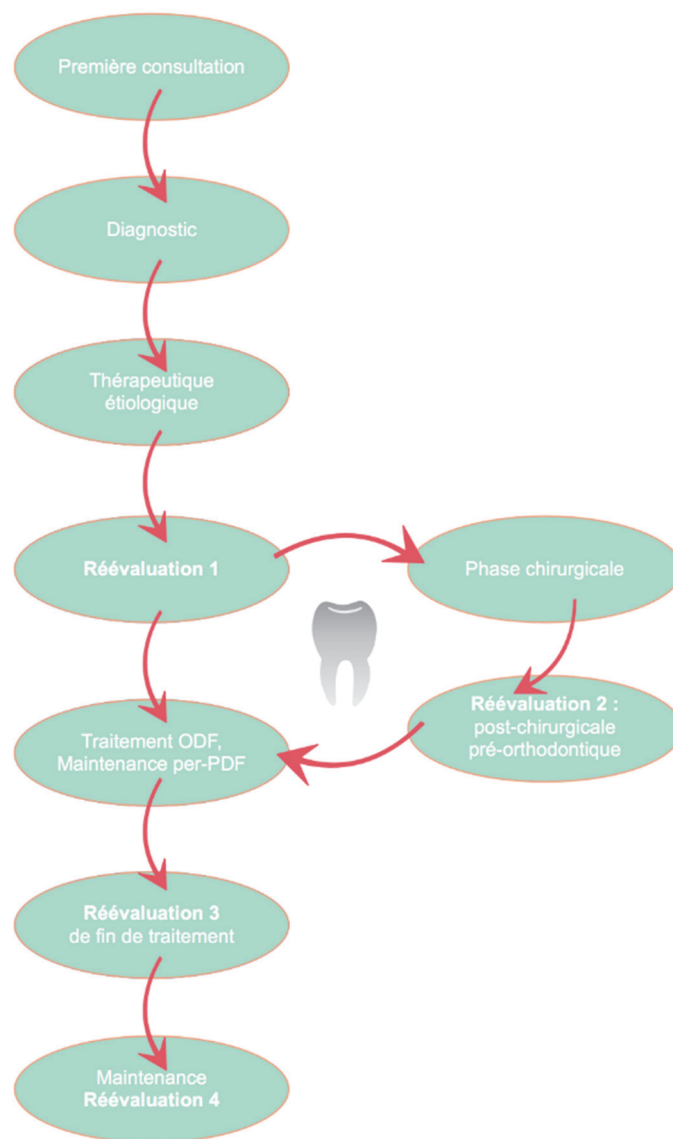


Figure 54 : Phase thérapeutique selon Danan et al. qui montre l'importance des séances de réévaluation et la place de la maintenance dans une prise en charge globale. (86)

## CONCLUSION

Les migrations secondaires sont un motif de consultation fréquent des patients atteints de parodontites. Ce phénomène peut revêtir différentes formes cliniques dont la plus répandue est une vestibulo-version du secteur antérieur responsable de l'apparition de diastèmes. Bien que complexe et multifactorielle, l'étiologie principale des migrations secondaires subsiste dans la perte du support parodontal. Cependant, il est primordial de ne pas passer à côté d'éventuels facteurs associés qui pourraient être responsable d'une récurrence de nos traitements. De nombreux auteurs ont étudié l'intérêt d'associer des thérapeutiques parodontales et orthodontiques dans la prise en charge des migrations secondaires. Une approche pluridisciplinaire est en effet indispensable pour résoudre les complications rencontrées.

Les thérapeutiques parodontales répondent à l'étiologie primaire des migrations secondaires, la maladie parodontale. Elles permettent l'obtention d'un parodonte assaini et de fait autorisent le déplacement orthodontique. Ces traitements trouvent également leur intérêt dans l'existence d'un phénomène de repositionnement spontané ainsi que dans la résolution de certains défauts osseux dont la morphologie verticale impose une chirurgie de régénération. Les thérapeutiques orthodontiques, quant à elles, permettent un repositionnement fonctionnel et esthétique des dents migrées ainsi qu'un maintien des résultats à long terme grâce à la mise en place aisée d'une contention et d'une bonne maintenance parodontale. La combinaison de ces deux disciplines permet de répondre aux nombreuses problématiques des migrations secondaires. De plus, leur association potentialise les phénomènes biologiques qui conduisent à la régénération du parodonte et de ce fait, améliore les résultats cliniques obtenus.

L'abondance des études retrouvées dans la littérature nous permet de dire que l'orthodontie a toute sa place dans une thérapeutique parodontale et inversement, les deux ne pouvant être dissociées. Ceci nécessite une étroite collaboration entre les différents praticiens ainsi qu'un investissement personnel du patient.

## TABLE DES ILLUSTRATIONS

Figure 1 :	Problème esthétique lié à une migration dentaire pathologique. (2) .....	2
Figure 2 :	Mme S. consulte pour une gêne esthétique due à la migration de la 11 constatée en 2 ans. ....	2
Figure 3 :	Pourcentage des différents types de migration secondaire. (7).....	3
Figure 4 :	Facteurs influençant la position d'une dent. (2).....	4
Figure 5 :	Perte d'attache moyenne sur les dents migrées et non migrées. (5) .....	6
Figure 6 :	Schéma de la chaîne des fibres trans-septales reliant les dents. (2).....	6
Figure 7 :	Schéma illustrant la filtration des fluides dans des conditions physiologiques et durant l'inflammation. (14) .....	7
Figure 8 :	Accroissement gingival induit par la prise de tacrolimus et contrôle de plaque insuffisant associé à une migration secondaire des dents maxillaires.....	8
Figure 9 :	A : Résultat clinique après enseignement à l'hygiène parodontale et thérapeutique non chirurgicale – B : Thérapeutique chirurgicale correctrice, gingivectomie associée à un lambeau de Widman modifié en palatin – C : Résultat clinique à J30 avec réduction des migrations secondaires – D : Contrôle post-opératoire à 6 mois avec réhabilitation amovible postérieure. On note la réduction du diastème et la correction spontanée des migrations secondaires. Début du traitement orthodontique pour fermer complètement le diastème inter-incisif. ....	9
Figure 10 :	Diastème inter-incisif dû à l'insertion basse du frein labial. (23).....	10
Figure 11 :	Schéma représentant les désordres occlusaux relatifs à une perte de calage postérieur. (2) .....	11
Figure 12 :	Interposition linguale entre les arcades dentaires en position de repos. (31) .....	14
Figure 13 :	Extrait d'un questionnaire dentaire réalisé dans le cadre d'un diagnostic de migration pathologique.....	16
Figure 14 :	Cas clinique illustrant l'intérêt du diagnostic radiologique. (A) représente la situation clinique de 11 et 21 en septembre 2016. (B) représente l'évolution de celle-ci en octobre 2018 : diagnostic de parodontite stade 4 grade C avec maladie ayant un impact variable sur le parodonte (traitement immunosuppresseur). ....	17
Figure 15 :	Arbre décisionnel illustrant la démarche diagnostique à suivre dans le cadre d'une migration dentaire pathologique.....	18
Figure 16 :	Schéma récapitulatif.....	19
Figure 17 :	Arbre décisionnel de diagnostics différentiels et de prise en charge des dents antérieures maxillaires migrées avec traumatisme occlusal secondaire. (32).....	21
Figure 18 :	(A) : Diastème de 3mm présent entre les incisives centrales maxillaires de mobilité 2 avant la réalisation de la thérapeutique initiale. (B) : Résultat obtenu 3 semaines après la thérapeutique initiale : le diastème s'est réduit d'1mm et les dents migrées ont perdu 1 degré de mobilité. On observe également la réduction de l'inflammation parodontale et de la profondeur de poche. (46) .....	24
Figure 19 :	Arbre décisionnel de diagnostics différentiels et de prise en charge des dents antérieures maxillaires migrées avec traumatisme occlusal primaire. (32) .....	25
Figure 20 :	Structures parodontales saines. (51).....	27

Figure 21 : Alvéolyse horizontale. (51) .....	28
Figure 22 : Alvéolyse verticale. (51) .....	28
Figure 23 : Schéma et photo de la mesure de l'angle formé par le défaut intra-osseux par rapport à la surface radiculaire adjacente. (53) .....	29
Figure 24 : Organigramme représentant le potentiel de régénération des lésions en fonction du nombre de parois restantes, de la profondeur et de la largeur du défaut. (57) .....	29
Figure 25 : Les différentes stratégies thérapeutiques de régénération parodontale. ....	30
Figure 26 : Illustration clinique de l'utilisation d'une technique combinée régénération tissulaire induite et comblement osseux. Une première couche d'Emdogain® est appliquée sur la surface radiculaire exposée. Le comblement osseux est ensuite mélangé à l'Emdogain® résiduel. Le mélange obtenu est utilisé pour remplir le défaut.....	31
Figure 27 : Histogramme représentant l'avantage d'utiliser des matériaux régénératifs en association avec un technique de lambeau minimalement invasif. (73) .....	32
Figure 28 : Technique modifiée de préservation papillaire. (A) : Accès au défaut par une incision horizontale à la base de la papille. (B) : Le défaut interproximal après débridement. (C) : Le lambeau a été élevé en épaisseur totale. La papille associée au défaut est toujours en place. (D) : Une membrane titane armée a été positionnée près de la jonction émail-cément. (76) .....	33
Figure 29 : Lambeau simplifié de préservation papillaire. (A) : La profondeur de poche et le niveau d'attache était de 9mm et 11mm respectivement. (B) : Le défaut intra-osseux était profond avec un mur osseux avec une composante à trois parois peu profondes au fond. Notez la crête osseuse adjacente à l'incisive centrale. (76) .....	34
Figure 30 : Le cycle ARIF du remodelage osseux d'après Baron. (84) .....	36
Figure 31 : Mouvement de translation et de version avec hyalinisation (plages rouges) (86) .....	37
Figure 32 : Mise en évidence de la plaque dentaire par « Digital Plaque Image Analysis » chez des enfants porteurs d'appareillages orthodontiques. (87).....	38
Figure 33 : La photographie A montre un patient atteint de parodontite associée à une égression pathologique de son incisive centrale supérieure droite. La photographie B montre la vue clinique après traitement orthodontique par ingresson. (104) .....	42
Figure 34 : Radiographies rétro-alvéolaires montrant la morphologie initiale (A) et finale (B) du défaut intra-osseux. (104) .....	43
Figure 35 : La figure 1 schématise l'application d'une force orthodontique extrusive. L'allongement de la dent dans son alvéole provoque un étirement des fibres gingivales et du ligament parodontal. Il en résulte un décalage en direction coronaire de l'os en A et en B lorsque la dent migre en occlusal. La figure 2 montre la position finale de la dent avec le point A décalé en A1 et le point B décalé en B1. Le défaut est alors modifié voir éliminé. (106).....	44
Figure 36 : Représentation schématique de la diminution de profondeur de la poche parodontale résultant en partie de l'éversion de la paroi de la poche parodontale lors d'un redressement d'une molaire mésio-versée. (113).....	46
Figure 37 : Traitement orthodontique d'un patient atteint de migration secondaire d'origine parodontale. (A) montre la situation après thérapeutique initiale, (B) après 11 mois de traitement orthodontique et (C) le résultat final. (119) .....	47
Figure 38 : Mr DM consulte pour une gêne esthétique. Diagnostic de parodontite stade 3 grade C associée à une migration secondaire de 11 (septembre 2015).....	53

Figure 39 : Contrôle à J90 après réalisation de la thérapeutique initiale parodontale non chirurgicale (décembre 2015).....	53
Figure 40 : Contrôle à trois mois post-opératoire suite à la réalisation d'une chirurgie parodontale de régénération par une technique combinée (régénération tissulaire induite + comblement osseux). Le patient commence son traitement orthodontique par aligneurs et mini-vis (juin 2017).....	54
Figure 41 : Rendez-vous de maintenance parodontale toutes les 6 semaines au cours du traitement orthodontique. ....	54
Figure 42 : Illustration radiologique du cas clinique de Mme B. A – Situation initiale, migration secondaire de la 21 associée à une lésion angulaire en distal (septembre 2014) ; B – Radiographie réalisée après thérapeutique initiale parodontale et chirurgie de régénération par technique combinée (RTI + comblement osseux) (février 2016) ; C – Situation finale après traitement orthodontique (octobre 2019). ....	55
Figure 43 : Prise en charge des migrations secondaires d'origine parodontale et intérêts des traitements mis en œuvre. ....	56
Figure 44 : Photographie intra-buccale montrant la réalisation d'un fil collé sur les faces linguales des incisives mandibulaires. (148) .....	60
Figure 45 : Photographie intra-buccale d'une grille d'Ellman. (86) .....	61
Figure 46 : Contention en composite fibré par technique directe. (150) .....	61
Figure 47 : Vue palatine d'une attelle coulée collée. (86).....	62
Figure 48 : Vue palatine d'une attelle indirecte en composite fibré. (86) .....	63
Figure 49 : Choix du type de contention en fonction des contraintes en présence.....	63
Figure 50 : Présentation de différents cas clinique montrant des syndromes du fil avec version excessive des deux canines dans le sens opposé. (156) .....	65
Figure 51 : Cas clinique d'un syndrome du fil avec version anormale de l'incisive centrale provoquant une importante récession. (156).....	65
Figure 52 : Diagramme de Lang et Tonetti permettant de calculer le « Periodontal Risk Assessment ». (163).....	69
Figure 53 : Exemples de Periodontal Risk Assessment chez un patient à risque parodontal faible (a), modéré (b) et élevé. ....	69
Figure 54 : Phase thérapeutique selon Danan et al. qui montre l'importance des séances de réévaluation et la place de la maintenance dans une prise en charge globale. (86) .....	70
Tableau 1 : Degrés de migration dentaire pathologique. (8) .....	4
Tableau 2 : Effets des facteurs occlusaux sur la migration secondaire. (27).....	13
Tableau 3 : Plan de traitement en fonction de la sévérité de la migration pathologique. (40) .....	20
Tableau 4 : Prévalence des parodontopathogènes prélevés dans la plaque des lésions gingivales chez les patients porteurs de dispositifs orthodontiques fixes et chez les patients porteurs d'aucun dispositif orthodontique. (90) .....	39
Tableau 5 : Avantages et inconvénients de méthode de conception directe et indirecte des contentions parodontales. (86).....	59



## BIBLIOGRAPHIE

1. Carranza FA Jr. Occlusal trauma. In: Glickman I, Carranza FA Jr (eds). Glickman's Clinical Periodontology, ed 7. Philadelphia: WB Saunders, 1990:284-306.
2. Brunsvold MA. Pathologic Tooth Migration. J Periodontol. 2005;76(6):8.
3. Brunsvold MA, Nair P, Oates TW. Chief Complaints of Patients Seeking Treatment For Periodontitis. The Journal of the American Dental Association. mars 1999;130(3):359- 64.
4. Moka L, Boyapati R, Salavathi S, Chintalapani S, Maloth K, Nagubandi K. Determinants of pathological tooth migration. Journal of Dr NTR University of Health Sciences. 2018;7(2):89.
5. Towfighi PP, Brunsvold MA, Storey AT, Arnold RM, Willman DE, McMahan CA. Pathologic Migration of Anterior Teeth in Patients With Moderate to Severe Periodontitis. Journal of Periodontology. oct 1997;68(10):967- 72.
6. Martinez-Canut P, Carrasquer A, Magan R, Lorca A. A study on factors associated with pathologic tooth migration. Journal of Clinical Periodontology. juill 1997;24(7):492- 7.
7. Costa MR, Silvério KG, Rossa Júnior C, Cirelli JA. Periodontal conditions of teeth presenting pathologic migration. Brazilian Oral Research. 2004;18(4) :301-305
8. Lawande SA. Pathologic Tooth Migration in Patients With Periodontal Disease : A Clinical Perspective. International Journal of Advances in Cases Reports. 2014;1(4):141- 4.
9. Listgarten MA. J Clin Periodontol. Pathogenesis of periodontitis 1986 May;13(5):418-30.
10. Page RC, Schroeder HE. Pathogenesis of inflammatory periodontal disease. A summary of current work. Lab Invest 1976 ; 34(3):235-49.
11. Selwyn S. An assessment of patients with periodontally involved migrated incisors. J Dentistry 1973;1:153-157.
12. Picton D, Moss J. The part played by the transseptal fibre system in experimental approximal drift of the cheek teeth in monkeys (Macaca irus). Arch Oral Biol 1973;18: 669-680.
13. Hirschfeld I. The Dynamic Relationship Between Pathologically Migrating Teeth and Inflammatory Tissue in Periodontal Pockets: A Clinical Study. Journal of Periodontology. janv 1933;4(1):35- 47.
14. Fabbro MD, Francetti L, Bulfamante G, Cribiù M, Miserochi G, Weinstein RL. Fluid Dynamics of Gingival Tissues in Transition From Physiological Condition to Inflammation. Journal of Periodontology. janv 2001;72(1):65- 73.
15. Sutton PRN, Graze HR. The Blood-Vessel Thrust Theory of tooth eruption and migration. Medical Hypotheses. nov 1985;18(3):289- 95.
16. Jepsen S, Caton JG, Albandar JM, Bissada NF, Bouchard P, Cortellini P, et al. Periodontal manifestations of systemic diseases and developmental and acquired conditions: Consensus report of workgroup 3 of the 2017 World Workshop on the Classification of Periodontal and Peri-Implant Diseases and Conditions: Classification and case definitions for periodontal manifestations of systemic diseases and developmental and acquired conditions. J Clin Periodontol. juin 2018;45:S219- 29.

17. Hallmon WW, Rossmann JA. The role of drugs in the pathogenesis of gingival overgrowth. A collective review of current concepts. *Periodontology* 2000. oct 1999;21(1):176- 96.
18. Fu E, Nieh S, Wikesjö UME, Fu-Gong L, Shen E-C. Gingival Overgrowth and Dental Alveolar Alterations: Possible Mechanisms of Cyclosporin-Induced Tooth Migration. An Experimental Study in the Rat. *Journal of Periodontology*. déc 1997;68(12):1231- 6.
19. Butterworth C, Chapple I. Drug-Induced Gingival Overgrowth: A Case with Auto-Correction of Incisor Drifting. *Dental Update*. 2 oct 2001;28(8):411- 6.
20. Zanatta FB, Antoniazzi RP, Oppermann RV, Rösing CK. Non-surgical treatment of gingival overgrowth induced by cyclosporin: a case report. :7.
21. Seymour RA, Smith DG. The effect of a plaque control programme on the incidence and severity of cyclosporin-induced gingival changes. *J Clin Periodontol* 1991;18:107–110.
22. Cota LOM, Aquino DR, Franco GCN, Cortelli JR, Cortelli SC, Costa FO. Gingival overgrowth in subjects under immunosuppressive regimens based on cyclosporine, tacrolimus, or sirolimus: Risk variables for gingival overgrowth. *Journal of Clinical Periodontology*. oct 2010;37(10):894- 902.
23. Abrahams R, Kamath G. Midline diastema and its aetiology – a review. *Dental Update*. 2 juin 2014;41(5):457- 64.
24. El Kholti W, Kissa J. La freinectomie : quand faut-il intervenir ? *Revue d'odontostomatologi*. 45:118- 29.
25. Shifman, LauFer B-Z, Chweidan. Posterior bite collapse - revisited. *Journal of Oral Rehabilitation*. mai 1998;25(5):376- 85.
26. Orthlieb JD, Darmouni L, Jouvin-Darmouni J, Pedinielli A. Dysfonctions occlusales : anomalies de l'occlusion dentaire humaine. *Encyclopédie médico-chirurgicale – Médecine buccale – 28-160-B-11 – Janvier 2013*. :12.
27. Taylor C, Roudsari RV, Jawad S, Ashley MP, Darcey J. The aetiology and management of labial and vertical migration of maxillary incisors: « Do you catch my drift? » *British Dental Journal*. févr 2014;216(3):117- 23.
28. Proffit W. Equilibrium theory revisited: Factors influencing position of the teeth. *Angle Orthod* 1978;48:75-186.
29. Lear CSC, Moorrees CFA. Buccolingual muscle force and dental arch form. *American Journal of Orthodontics*. oct 1969;56(4):379- 93.
30. Proffit WR, Mc Glone RE, Barrett MJ. Lip and Tongue Pressures Related to Dental Arch and Oral Cavity Size in Australian Aborigines. *Journal of Dental Research*. nov 1975;54(6):1161- 72.
31. Gil H, Fougeront N. Tongue dysfunction screening: assessment protocol for prescribers. *Journal of Dentofacial Anomalies and Orthodontics*. 2015;18(4):408.
32. Greenstein G, Cavallaro J, Scharf D, Tarnow D. Differential Diagnosis and Management of Flared Maxillary Anterior Teeth. *The Journal of the American Dental Association*. juin 2008;139(6):715- 23.
33. JD.Orthlieb, G.Duminil. Bruxisme : définition, classification, prevalence. In «Le bruxisme, tout simplement » G.Duminil, JD.orthlieb, édition information dentaire, Paris 2015.

34. McGuire MK, Nunn ME. Prognosis Versus Actual Outcome. III. The Effectiveness of Clinical Parameters in Accurately Predicting Tooth Survival. *Journal of Periodontology*. juill 1996;67(7):666- 74.
35. Rathod S, Kolte A, Chintawar S. The dynamic relationship between pathological migrating teeth and periodontal disease. *Journal of Indian Society of Periodontology*. 2013;17(6):762.
36. Caton JG, Armitage G, Berglundh T, Chapple ILC, Jepsen S, Kornman KS, et al. A new classification scheme for periodontal and peri-implant diseases and conditions - Introduction and key changes from the 1999 classification. *J Clin Periodontol*. juin 2018;45:S1- 8.
37. Papapanou PN, Sanz M, Buduneli N, Dietrich T, Feres M, Fine DH, et al. Periodontitis: Consensus report of workgroup 2 of the 2017 World Workshop on the Classification of Periodontal and Peri-Implant Diseases and Conditions: Classification and case definitions for periodontitis. *J Periodontol*. juin 2018;89:S173- 82.
38. Sabatoski CV, Bueno RC, Reyes Pacheco AA, Pithon MM, Tanaka OM. Combined Periodontal, Orthodontic, and Prosthetic Treatment in an Adult Patient. *Case Reports in Dentistry*. 2015;2015:1- 6.
39. Ong MMA, Wang H-L. Periodontic and orthodontic treatment in adults. *American Journal of Orthodontics and Dentofacial Orthopedics*. oct 2002;122(4):420- 8.
40. Dadlani H, Ramachandra SS, Mehta DS. Spontaneous correction of pathologically migrated teeth with periodontal therapy alone. *J Indian Soc Periodontol* 2013;17:531-4.
41. Van der Weijden GA (Fridus), Dekkers GJ, Slot DE. Success of non-surgical periodontal therapy in adult periodontitis patients: A retrospective analysis. *Int J Dent Hygiene*. 16 mai 2019;idh.12399.
42. Van der Weijden GA, Timmerman MF. A systematic review on the clinical efficacy of subgingival debridement in the treatment of chronic periodontitis. *J Clin Periodontol*. déc 2002;29(s3):55- 71.
43. Quirynen M, Bollen CML, Vandekerckhove BNA, Dekeyser C, Papaioannou W, Eysen H. Full- vs. Partial-mouth Disinfection in the Treatment of Periodontal Infections: Short-term Clinical and Microbiological Observations. *J Dent Res*. août 1995;74(8):1459- 67.
44. Wennstrom JL, Tomasi C, Bertelle A, Dellasega E. Full-mouth ultrasonic debridement versus quadrant scaling and root planing as an initial approach in the treatment of chronic periodontitis. *J Clin Periodontol*. août 2005;32(8):851- 9.
45. Eberhard J, Jepsen S, Jervøe-Storm P-M, Needleman I, Worthington HV. Full-mouth disinfection for the treatment of adult chronic periodontitis. In: *The Cochrane Collaboration, éditeur. Cochrane Database of Systematic Reviews*. Chichester, UK: John Wiley & Sons, Ltd; 2008. p. 1- 50.
46. Agrawal N, Siddani P. Reactive positioning of pathologically migrated tooth following non-surgical periodontal therapy. *Indian Journal of Dental Research*. 2011;22(4):591.
47. Mohanty R, Kumar M, Satpathy A, Chandra Das A. Spontaneous Correction Of pathologically migrated Teeth Following Periodontal Therapy Alone - Series Of 3 Cases And Review Of Literature. *Indian Journal of Dental Sciences*. déc 2015;7(5):083- 6.

48. Franklin I. Tooth Movement and Repositioning of the Mandible Without Appliances. *J Prosthet Dent.* 1974;7.
49. Sato S, Ujii H, Ito K. Spontaneous Correction of Pathologic Tooth Migration and Reduced Infrabony Pockets Following Nonsurgical Periodontal Therapy: A Case Report. *The International Journal of Periodontics & Restorative Dentistry.* nov 2004;24(5):456- 61.
50. Gaumet PE, Brunsvold MI, McMahan CA. Spontaneous Repositioning of Pathologically Migrated Teeth. *Journal of Periodontology.* oct 1999;70(10):1177- 84.
51. Zunzarren R, Dupuis V. *Guide clinique d'odontologie.* Issy-les-Moulineaux: Elsevier-Masson; 2014.
52. Melcher AH. On the Repair Potential of Periodontal Tissues. *Journal of Periodontology.* mai 1976;47(5):256- 60.
53. Frémont M. Morphologie des lésions parodontales in Bouchard P. *Parodontologie et Dentisterie implantaire, volume 2 : Thérapeutiques chirurgicales.* Lavoisier Médecine. 2015;10:63-70.
54. Cortellini P, Tonetti MS. Clinical concepts for regenerative therapy in intrabony defects. *Periodontology 2000.* juin 2015;68(1):282- 307.
55. Klein F, Kim T-S, Hassfeld S, Staehle H-J, Reitmeir P, Holle R, et al. Radiographic Defect Depth and Width for Prognosis and Description of Periodontal Healing of Infrabony Defects. *Journal of Periodontology.* déc 2001;72(12):1639- 46.
56. Steffensen B, Weber H-P. Relationship Between the Radiographic Periodontal Defect Angle and Healing After Treatment. *Journal of Periodontology.* mai 1989;60(5):248- 54.
57. Cortellini P, Bowers GM. Periodontal Regeneration of Intrabony Defects : An Evidence-Based Treatment Approach. *Int J Periodontics Restorative Dent.* 1995 Apr;15(2):128-45.
58. Goldman H, Cohen DW. The Infrabony Pocket : Classification and Treatment. *J periodontol* 1958; 29:272-291.
59. Selvig KA, Kersten BG, Wikesjö UME. Surgical Treatment of Intrabony Periodontal Defects Using Expanded Polytetrafluoroethylene Barrier Membranes: Influence of Defect Configuration on Healing Response. *Journal of Periodontology.* août 1993;64(8):730- 3.
60. Rosling B, Nyman S, Lindhe J. The effect of systematic plaque control on bone regeneration in infrabony pockets. *Journal of Clinical Periodontology.* mars 1976;3(1):38- 53.
61. Rosen PS, Reynolds MA, Bowers GM. The treatment of intrabony defects with bone grafts. *Periodontol 2000.* févr 2000;22(1):88- 103.
62. Trombelli L. Which reconstructive procedures are effective for treating the periodontal intraosseous defect? *Periodontol 2000.* févr 2005;37(1):88- 105.
63. Nyman S, Lindhe J, Karring T, Rylander H. New Attachment Following Surgical Treatment of Human Periodontal Disease. *J Clin Periodontol.* 1982;9(4):290- 6.
64. Sirirat M, Kasetsuwan J, Jeffcoat MK. Comparison Between 2 Surgical Techniques for the Treatment of Early-Onset Periodontitis. *Journal of Periodontology.* juin 1996;67(6):603- 7.

65. Hoang AM, Oates TW, Cochran DL. In Vitro Wound Healing Responses to Enamel Matrix Derivative. *Journal of Periodontology*. août 2000;71(8):1270- 7.
66. Heden G, Wennström JL. Five-Year Follow-Up of Regenerative Periodontal Therapy With Enamel Matrix Derivative at Sites With Angular Bone Defects. *Journal of Periodontology*. févr 2006;77(2):295- 301.
67. Seshima F, Aoki H, Takeuchi T, Suzuki E, Irokawa D, Makino-Oi A, et al. Periodontal regenerative therapy with enamel matrix derivative in the treatment of intrabony defects: a prospective 2-year study. *BMC Research Notes*. déc 2017;10(1).
68. Trombelli L, Annunziata M, Belardo S, Farina R, Scabbia A, Guida L. Autogenous bone graft in conjunction with enamel matrix derivative in the treatment of deep periodontal intra-osseous defects: a report of 13 consecutively treated patients. *Journal of Clinical Periodontology*. janv 2006;33(1):69- 75.
69. Silvestri M, Sartori S, Rasperini G, Ricci G, Rota C, Cattaneo V. Comparison of infrabony defects treated with enamel matrix derivative versus guided tissue regeneration with a nonresorbable membrane. A multicenter controlled clinical trial. *J Clin Periodontol* 2003; 30: 386–393.
70. Wu Y-C, Lin L-K, Song C-J, Su Y-X, Tu Y-K. Comparisons of periodontal regenerative therapies: A meta-analysis on the long-term efficacy. *Journal of Clinical Periodontology*. mai 2017;44(5):511- 9.
71. Pontoriero R, Wennström J, Lindhe J. The Use of Barrier Membranes and Enamel Matrix Proteins in the Treatment of Angular Bone Defects. A Prospective Controlled Clinical Trial. *Journal of Clinical Periodontology*. déc 1999;26(12):833- 40.
72. Sculean A, Schwarz F, Miliuskaite A, Kiss A, Arweiler N, Becker J, et al. Treatment of Intrabony Defects With an Enamel Matrix Protein Derivative or Bioabsorbable Membrane: An 8-Year Follow-Up Split-Mouth Study. *Journal of Periodontology*. nov 2006;77(11):1879- 86.
73. Cortellini P, Tonetti MS. Clinical and radiographic outcomes of the modified minimally invasive surgical technique with and without regenerative materials: a randomized-controlled trial in intra-bony defects: Modified minimally invasive surgery and intra-bony defects. *Journal of Clinical Periodontology*. avr 2011;38(4):365- 73.
74. Cortellini P, Prato GP, Tonetti MS. The Modified Papilla Preservation Technique. A New Surgical Approach for Interproximal Regenerative Procedures. *Journal of Periodontology*. avr 1995;66(4):261- 6.
75. Cortellini P, Prato GP, Tonetti MS. Periodontal Regeneration of Human Intrabony Defects With Titanium Reinforced Membranes. A Controlled Clinical Trial. *Journal of Periodontology*. sept 1995;66(9):797- 803.
76. Cortellini P, Tonetti MS. Focus on intrabony defects: guided tissue regeneration. *Periodontology* 2000. févr 2000;22(1):104- 32.
77. Cortellini P, Tonetti MS, Lang NP, Suvan JE, Zucchelli G, Vangsted T, et al. The Simplified Papilla Preservation Flap in the Regenerative Treatment of Deep Intrabony Defects: Clinical Outcomes and Postoperative Morbidity. *Journal of Periodontology*. déc 2001;72(12):1702- 12.

78. Cortellini P, Tonetti MS. A minimally invasive surgical technique with an enamel matrix derivative in the regenerative treatment of intra-bony defects: a novel approach to limit morbidity. *Journal of Clinical Periodontology*. janv 2007;34(1):87- 93.
79. Cortellini P, Tonetti MS. Improved wound stability with a modified minimally invasive surgical technique in the regenerative treatment of isolated interdental intrabony defects. *Journal of Clinical Periodontology*. févr 2009;36(2):157- 63.
80. Trombelli L, Farina R, Franceschetti G, Calura G. Single-Flap Approach With Buccal Access in Periodontal Reconstructive Procedures. *Journal of Periodontology*. févr 2009;80(2):353- 60.
81. Massif L, Frapier L. Massif L., Frapier L. *Orthodontie et parodontie*. EMC (Elsevier Masson SAS, Paris), Odontologie/Orthopédie dentofaciale, 23-490-A-07, 2007. :16.
82. Le Gall M, Sastre J. The fundamentals of tooth movement. *International Orthodontics*. mars 2010;8(1):1- 13.
83. Feller L, Khammissa RAG, Schechter I, Thomadakis G, Fourie J, Lemmer J. Biological Events in Periodontal Ligament and Alveolar Bone Associated with Application of Orthodontic Forces. *The Scientific World Journal*. 2015;2015:1- 7.
84. Houchmand-Cuny M, Chretien N, Le Guehenec L, Deniaud J, Renaudin S, Boutigny H, et al. Le déplacement dentaire orthodontique : histologie, biologie et effets iatrogènes. *L'Orthodontie Française*. déc 2009;80(4):391- 400.
85. Baron R. *Histophysiologie des réactions tissulaires au cours du déplacement orthodontique*, 1st ed. CdP. ed, Paris p. 346.
86. Danan M, Fontanel F, Brion M. *Parodontites sévères et orthodontie*. CdP; 2004. 183 p. (JPIO).
87. Klukowska M, Bader A, Erbe C, Bellamy P, White DJ, Anastasia MK, et al. Plaque levels of patients with fixed orthodontic appliances measured by digital plaque image analysis. *American Journal of Orthodontics and Dentofacial Orthopedics*. mai 2011;139(5):e463- 70.
88. Zachrisson BU, Zachrisson S. Gingival Condition Associated with Partial Orthodontic Treatment. *Acta Odontologica Scandinavica*. janv 1972;30(1):127- 36.
89. Sallum EJ, Nouer DF, Klein MI, Gonçalves RB, Machion L, Wilson Sallum A, et al. Clinical and microbiologic changes after removal of orthodontic appliances. *American Journal of Orthodontics and Dentofacial Orthopedics*. sept 2004;126(3):363- 6.
90. Lee SM, Yoo SY, Kim H-S, Kim K-W, Yoon Y-J, Lim S-H, et al. Prevalence of Putative Periodontopathogens in Subgingival Dental Plaques from Gingivitis Lesions in Korean Orthodontic Patients. *J Microbiol*. 43(3):6.
91. Socransky SS, Haffajee AD, Cugini MA, Smith C, Kent RL. Microbial complexes in subgingival plaque. *Journal of Clinical Periodontology*. févr 1998;25(2):134- 44.
92. Kim S-H, Choi D-S, Jang I, Cha B-K, Jost-Brinkmann P-G, Song J-S. Microbiologic changes in subgingival plaque before and during the early period of orthodontic treatment. *The Angle Orthodontist*. mars 2012;82(2):254- 60.

93. Ristic M, Svabic MV, Sasic M, Zelic O. Effects of fixed orthodontic appliances on subgingival microflora. *International Journal of Dental Hygiene*. mai 2008;6(2):129- 36.
94. Ericsson I, Tehlander B, Lindhe J, Okamoto H. The effect of orthodontic tilting movements on the periodontal tissues of infected and non-infected dentitions in dogs. *Journal of Clinical Periodontology*. déc 1977;4(4):278- 93.
95. Lindhe J, Svanberg G. Influence of trauma from occlusion on progression of experimental periodontitis in the beagle dog. *Journal of Clinical Periodontology*. mars 1974;1(1):3- 14.
96. Polson A, Caton J, Polson AP, Nyman S, Novak J, Reed B. Periodontal response after tooth movement into intrabony defects. *J Periodontol* 1984;55:197–202.
97. Wennström JL, Stokland BL, Nyman S, Thilander B. Periodontal tissue response to orthodontic movement of teeth with infrabony pockets. *American Journal of Orthodontics and Dentofacial Orthopedics*. avr 1993;103(4):313- 9.
98. Boyd RL, Quinn RS, Eakle WS, Chambers D, Leggott PJ. Periodontal Implications of Orthodontic Treatment in Adults With Reduced or Normal Periodontal Tissues Versus Those of Adolescents. *J Orthod Dentofac Orthop*. 1989;96(3):191- 9.
99. Kohno T, Matsumoto Y, Kanno Z, Warita H, Soma K. Experimental tooth movement under light orthodontic forces: rates of tooth movement and changes of the periodontium. *Journal of Orthodontics*. juin 2002;29(2):129- 36.
100. Corrente G, Abundo R, Re S, Cardaropoli D, Cardaropoli G. Orthodontic Movement into Infrabony Defects in Patients with Advanced Periodontal Disease: A Clinical and Radiological Study. *J Periodontol*. 2003;74(8):6.
101. Melsen B, Agerbaek N, Markenstam G. Intrusion of incisors in adult patients with marginal bone loss. *Am J Orthod Dentofacial Orthop*. 1989;96(3):232-41.
102. Melsen B. Tissue reaction to orthodontic tooth movement--a new paradigm. *The European Journal of Orthodontics*. 1 déc 2001;23(6):671- 81.
103. Gkantidis N, Christou P, Topouzelis N. The orthodontic-periodontic interrelationship in integrated treatment challenges: a systematic review. *Journal of Oral Rehabilitation*. mai 2010;37(5):377- 90.
104. Cardaropoli D, Re S, Corrente G, Abundo R. Intrusion of migrated incisors with infrabony defects in adult periodontal patients. *American Journal of Orthodontics and Dentofacial Orthopedics*. déc 2001;120(6):671- 5.
105. Melsen B, Agerbæk N, Erikson J, Terp S. New attachment through periodontal treatment and orthodontic intrusion. *American Journal of Orthodontics and Dentofacial Orthopedics*. août 1988;94(2):104- 16.
106. Ingber JS. Forced Eruption: Part I. A Method of Treating Isolated One and Two Wall Infrabony Osseous Defects - Rationale and Case Report. *Journal of Periodontology*. avr 1974;45(4):199- 206.
107. van Venrooy JR, Yukna RA. Orthodontic extrusion of single-rooted teeth affected with advanced periodontal disease. *American Journal of Orthodontics*. janv 1985;87(1):67- 74.


108. Kajiyama K, Murakami T, Yokota S. Gingival reactions after experimentally induced extrusion of the upper incisors in monkeys. *American Journal of Orthodontics and Dentofacial Orthopedics*. juill 1993;104(1):36- 47.
109. Karring T, Nyman S, Thilander B, Magnusson I. Bone regeneration in orthodontically produced alveolar bone dehiscences. *J Periodontal Res*. juin 1982;17(3):309- 15.
110. Wennstrom JL, Lindhe J, Sinclair F, Thilander B. Some periodontal tissue reactions to orthodontic tooth movement in monkeys. *J Clin Periodontol*. mars 1987;14(3):121- 9.
111. Yared KFG, Zenobio EG, Pacheco W. Periodontal status of mandibular central incisors after orthodontic proclination in adults. *American Journal of Orthodontics and Dentofacial Orthopedics*. juill 2006;130(1):6.e1-6.e8.
112. Zachrisson BU, Bantleon H-P. Optimal mechanics for mandibular molar uprighting. *World journal of orthodontics*. 2005;80- 7.
113. Brown IS. The Effect of Orthodontic Therapy on Certain Types of Periodontal Defects I Clinical Findings. 1973;44(12):15.
114. Lundgren D, Kurol J, Thorstensson B, Hugoson A. Periodontal conditions around tipped and upright molars in adults: An intra-individual retrospective study. *The European Journal of Orthodontics*. 1 déc 1992;14(6):449- 55.
115. Wehrbein H. Mesio-marginal findings at tilted molars: A histological-histomorphometric study. *The European Journal of Orthodontics*. 1 déc 2001;23(6):663- 70.
116. Lubow RM, Cooley RL, Kaiser D. Periodontal and restorative aspects of molar uprighting. *The Journal of Prosthetic Dentistry*. avr 1982;47(4):373- 6.
117. Kessler M. Interrelationships between orthodontics and periodontics. *American Journal of Orthodontics*. août 1976;70(2):154- 72.
118. Carvalho CV, Saraiva L, Bauer FPF, Kimura RY, Souto MLS, Bernardo CC, et al. Orthodontic treatment in patients with aggressive periodontitis. *American Journal of Orthodontics and Dentofacial Orthopedics*. avr 2018;153(4):550- 7.
119. Xie Y, Zhao Q, Tan Z, Yang S. Orthodontic treatment in a periodontal patient with pathologic migration of anterior teeth. *American Journal of Orthodontics and Dentofacial Orthopedics*. mai 2014;145(5):685- 93.
120. Rossini G, Parrini S, Castroflorio T, Deregibus A, Debernardi CL. Efficacy of clear aligners in controlling orthodontic tooth movement: *A systematic review*. *The Angle Orthodontist*. sept 2015;85(5):881- 9.
121. Cattaneo P, Dalstra M, Melsen B. Strains in periodontal ligament and alveolar bone associated with orthodontic tooth movement analyzed by finite element. *Orthodontics & Craniofacial Research*. mai 2009;12(2):120- 8.
122. Bollen A-M, Huang G, King G, Hujoel P, Ma T. Activation time and material stiffness of sequential removable orthodontic appliances. Part 1: Ability to complete treatment. *American Journal of Orthodontics and Dentofacial Orthopedics*. nov 2003;124(5):496- 501.



123. Kuncio D, Maganzini A, Shelton C, Freeman K. Invisalign and Traditional Orthodontic Treatment Postretention Outcomes Compared Using the American Board of Orthodontics Objective Grading System. *The Angle Orthodontist*. sept 2007;77(5):864- 9.
124. Miethke R-R, Brauner K. A Comparison of the Periodontal Health of Patients during Treatment with the Invisalign® System and with Fixed Lingual Appliances. *J Orofac Orthop*. mai 2007;68(3):223- 31.
125. Azaripour A, Weusmann J, Mahmoodi B, Peppas D, Gerhold-Ay A, Van Noorden CJF, et al. Braces versus Invisalign®: gingival parameters and patients' satisfaction during treatment: a cross-sectional study. *BMC Oral Health*. déc 2015;15(1):69.
126. Han J-Y. A comparative study of combined periodontal and orthodontic treatment with fixed appliances and clear aligners in patients with periodontitis. *J Periodontal Implant Sci*. 2015;45(6):193.
127. Rossini G, Parrini S, Castroflorio T, Deregibus A, Debernardi CL. Periodontal health during clear aligners treatment: a systematic review. *EORTHO*. oct 2015;37(5):539- 43.
128. Lee J-W, Lee S-J, Lee C-K, Kim B-O. Orthodontic treatment for maxillary anterior pathologic tooth migration by periodontitis using clear aligner. *J Periodontal Implant Sci*. 2011;41(1):44.
129. Krishnan V, Davidovitch Z. On a Path to Unfolding the Biological Mechanisms of Orthodontic Tooth Movement. *J Dent Res*. juill 2009;88(7):597- 608.
130. Bosshardt DD. Biological mediators and periodontal regeneration: a review of enamel matrix proteins at the cellular and molecular levels. *Journal of Clinical Periodontology*. sept 2008;35:87- 105.
131. Diedrich PR. Guided tissue regeneration associated with orthodontic therapy. *Seminars in Orthodontics*. mars 1996;2(1):39- 45.
132. Ogihara S, Wang H-L. Periodontal Regeneration With or Without Limited Orthodontics for the Treatment of 2- or 3-Wall Infrabony Defects. *Journal of Periodontology*. déc 2010;81(12):1734- 42.
133. Ogihara S, Marks MH. Enhancing the Regenerative Potential of Guided Tissue Regeneration to Treat an Intrabony Defect and Adjacent Ridge Deformity by Orthodontic Extrusive Force. *Journal of Periodontology*. déc 2006;77(12):2093- 100.
134. Ghezzi C, Masiero S, Silvestri M, Zanotti G, Rasperini G. Orthodontic treatment of periodontally involved teeth after tissue regeneration. *Int J Periodontics Restorative Dent*. 2008;28(6):559- 67.
135. Attia MS, Shoreibah EA, Ibrahim SA, Nassar HA. Regenerative Therapy of Osseous Defects Combined with Orthodontic Tooth Movement. *Journal of the International Academy of Periodontology*. 2014;14(1):17- 25.
136. Cardaropoli D, Re S, Manuzzi W, Gaveglione L, Cardaropoli G. Bio-Oss Collagen and Orthodontic Movement for the Treatment of Infrabony Defects in the Esthetic Zone. *Int J Periodontics Restorative Dent*. 2006;26(6):553- 9.
137. Araujo MG, Carmagnola D, Berglundh T, Thilander B, Lindhe J. Orthodontic movement in bone defects augmented with Bio-OssR . An experimental study in dogs. *J Clin Periodontol*. janv 2001;28(1):73- 80.

138. Diedrich P, Fritz U, Kinzinger G, Angelakis J. Movement of Periodontally Affected Teeth after Guided Tissue Regeneration (GTR) – an Experimental Pilot Study in Animals. *J Orofac Orthop.* mars 2003;64(3):214- 27.
139. Cao T, Xu L, Shi J, Zhou Y. Combined orthodontic-periodontal treatment in periodontal patients with anteriorly displaced incisors. *American Journal of Orthodontics and Dentofacial Orthopedics.* nov 2015;148(5):805- 13.
140. EugeneRoberts W, Chase DC. Kinetics of Cell Proliferation and Migration Associated with Orthodontically-induced Osteogenesis. *J Dent Res.* févr 1981;60(2):174- 81.
141. Attia MS, Shoreibah EA, Ibrahim SA, Nassar HA. Histological Evaluation of Osseous Defects Combined with Orthodontic Tooth Movement. *Journal of the International Academy of Periodontology.* 2012;14(1):7- 16.
142. Zasčiurinskienė E, Basevičienė N, Lindsten R, Slotte C, Jansson H, Bjerklin K. Orthodontic treatment simultaneous to or after periodontal cause-related treatment in periodontitis susceptible patients. Part I: Clinical outcome. A randomized clinical trial. *J Clin Periodontol.* févr 2018;45(2):213- 24.
143. Boyer S, Fontanel F, Danan M, Olivier M, Bouter D, Brion M. Severe periodontitis and orthodontics: Evaluation of long-term results. *International Orthodontics.* sept 2011;9(3):259- 73.
144. McGuinness N. The effects of orthodontic therapy on periodontal health: a systematic review of controlled evidence. *Orthodontic Update.* 2 juill 2009;2(3):83- 83.
145. Philippe J. La récurrence et la contention post- orthodontique. Paris : Editions SID, 2000.
146. Reitan K. Tissue rearrangement during retention of or- thodontically rotated teeth. *Angle Orthod* 1959;29:105–113.
147. Parker GR. Transeptal fibers and relapse following bodily retraction of teeth. *Am J Orthod* 1972;61:331-44.
148. Viennot S, Pernier C. La contention chez l’adulte. *Orthod Fr.* mars 2011;82(1):145- 54.
149. Ericsson I, Thilander B. Orthodontic relapse in dentitions with reduced periodontal support: An experimental study in dogs. *The European Journal of Orthodontics.* 1 janv 1980;2(1):51- 7.
150. Danan M. La contention en parodontologie in Bouchard P. *Parodontologie et Dentisterie implantaire, volume 1 : Médecine Parodontale.* Lavoisier Médecine. 2015;30:603-615.
151. Philip-Alliez C, Guez C. Contentions orthodontiques : revue de synthèse et protocoles cliniques. *Revue d’Odonto-Stomatologie.* 2011;40:261- 79.
152. Cazier S, Danan M. Les contentions. *Protocoles cliniques directs et indirects.* Rueil Malmaison : Editions CdP, 2007:46–60.
153. Koubi G, AbouDarham G. Contention provisoire mandibulaire : intérêt de Biosplint, à propos d’un cas clinique. *Information Dentaire.* 2000;1:11- 9.
154. Bahije L, Ennaji A, Benyahia H, Zaoui F. Le verdict de la revue systématique sur les contentions orthodontiques. *International Orthodontics.* sept 2018;16(3):409- 24.

155. Roussarie F, Douady G. Effet indésirable des fils de contention collés : le « syndrome du fil » : observations, théories, conséquences cliniques : 2ème partie. *Revue d'Orthopédie Dento-Faciale*. 2018;52(4):327- 41.
156. Roussarie F, Douady G. Effet indésirable des fils de contention collés : le « syndrome du fil » : 1ère partie. Siebert T, Kalifa F, éditeurs. *Rev Orthop Dento Faciale*. oct 2015;49(4):411- 26.
157. Silvestrini Biavati A, Gastaldo L, Dessì M, Silvestrini Biavati F, Migliorati M. Manual orthodontic vs. oscillating-rotating electric toothbrush in orthodontic patients: a randomised clinical trial. *Eur J Paediatr Dent Off J Eur Acad Paediatr Dent*. déc 2010;11(4):200-2.
158. Sobouti F, Rakhshan V, Heydari M, Keikavusi S, Dadgar S, Shariati M. Effets d'un traitement orthodontique fixe et de deux bains de bouche sur la santé gingivale : Cohorte prospective suivie d'un essai clinique randomisé, contrôlé par placebo, en simple insu. *International Orthodontics*. mars 2018;16(1):12- 30.
159. Levin L, Einy S, Zigdon H, Aizenbud D, Machtei EE. Guidelines for periodontal care and follow-up during orthodontic treatment in adolescents and young adults. *J Appl Oral Sci*. août 2012;20(4):399- 403.
160. Ishihara Y, Tomikawa K, Deguchi T, Honjo T, Suzuki K, Kono T, et al. Interdisciplinary orthodontic treatment for a patient with generalized aggressive periodontitis: Assessment of IgG antibodies to identify type of periodontitis and correct timing of treatment. *American Journal of Orthodontics and Dentofacial Orthopedics*. juin 2015;147(6):766- 80.
161. Deep KT, Shalini K, Amit B. Supportive periodontal therapy : Need of the hour. *Universal Research Journal of Dental Sciences*. 2017;4(6):1- 7.
162. Axelsson P, Lindhe J. The significance of maintenance care in the treatment of periodontal disease. *J Clin Periodontol*. août 1981;8(4):281- 94.
163. Checchi L, Montevicchi M, Gatto MRA, Trombelli L. Retrospective study of tooth loss in 92 treated periodontal patients. *J Clin Periodontol*. juill 2002;29(7):651- 6.
164. Lang NP, Tonetti MS. Periodontal Risk Assessment (PRA) for Patients in Supportive Periodontal Therapy (SPT). *Oral Health & Preventive Dentistry*. 2003;1:7- 16.
165. Drisko CH. Nonsurgical periodontal therapy. *Periodontol 2000*. févr 2001;25(1):77- 88.
166. Khorsand A, Paknejad M, Yaghobee S, Ghahroudi AAR, Bashizadefakhar H, Khatami M, et al. Periodontal parameters following orthodontic treatment in patients with aggressive periodontitis: A before-after clinical study. *Dental Research Journal*. 2013;10(6):8.



## SERMENT MEDICAL

En présence des Maîtres de cette Faculté, de mes chers condisciples, devant l'effigie d'HIPPOCRATE.

Je promets et je jure, d'être fidèle aux lois de l'honneur et de la probité dans l'exercice de la Médecine Dentaire.

Je donnerai mes soins à l'indigent et n'exigerai jamais un salaire au-dessus de mon travail, je ne participerai à aucun partage clandestin d'honoraires.

Je ne me laisserai pas influencer par la soif du gain ou la recherche de la gloire.

Admis dans l'intérieur des maisons, mes yeux ne verront pas ce qui s'y passe, ma langue taira les secrets qui me seront confiés et mon état ne servira pas à corrompre les mœurs ni à favoriser le crime.

Je ne permettrai pas que des considérations de religion, de nation, de race, de parti ou de classe sociale viennent s'interposer entre mon devoir et mon patient.

Même sous la menace, je n'admettrai pas de faire usage de mes connaissances médicales contre les lois de l'humanité.

J'informerai mes patients des décisions envisagées, de leurs raisons et de leurs conséquences. Je ne tromperai jamais leur confiance et n'exploiterai pas le pouvoir hérité des connaissances pour forcer les consciences.

Je préserverai l'indépendance nécessaire à l'accomplissement de ma mission. Je n'entreprendrai rien qui dépasse mes compétences. Je les entretiendrai et les perfectionnerai pour assurer au mieux les services qui me seront demandés.

Respectueux et reconnaissant envers mes Maîtres, je rendrai à leurs enfants l'instruction que j'ai reçue de leur père.

Que les hommes m'accordent leur estime si je suis fidèle à mes promesses.

Que je sois déshonoré et méprisé de mes confrères si j'y manque.



**BERNARDINI Clara – Intérêts des thérapeutiques ortho-parodontales dans le traitement des migrations secondaires**

Th. : Chir. dent. : Marseille : Aix–Marseille Université : 2019

Rubrique de classement : Parodontologie

Résumé :

Les migrations secondaires sont un motif de consultation de plus d'un tiers des patients atteints de maladie parodontale. Leur prise en charge doit tenir compte du caractère multifactoriel de ses étiologies qui, par conséquent, nécessite une approche pluridisciplinaire. La réponse aux problématiques esthétiques et fonctionnelles rencontrées impose d'associer des traitements parodontaux et orthodontiques. À travers l'analyse de la littérature actuelle, ce travail est destiné à montrer l'intérêt d'intégrer des thérapeutiques ortho-parodontales dans la prise en charge des migrations secondaires, mais également à étudier les résultats cliniques obtenus quant à l'impact de l'orthodontie sur le parodonte réduit et la régénération des lésions infra-osseuses. Après avoir défini les migrations secondaires, leurs étiologies et la démarche diagnostique à adopter, nous exposerons les différentes solutions thérapeutiques à notre disposition montrant ainsi l'interdépendance entre la parodontie et l'orthodontie dans l'optimisation des résultats cliniques. Nous terminerons par présenter les moyens permettant de les maintenir à long terme. En effet, la réussite des traitements ortho-parodontaux nécessite une bonne connaissance des procédures et de la chronologie à respecter. Une étroite collaboration entre les différents praticiens ainsi qu'une coopération rigoureuse du patient demeurent indispensables.

Mots clés : migration dentaire secondaire, parodontie, orthodontie, thérapeutique parodontale, mouvements orthodontiques

**BERNARDINI Clara – Interests of ortho-periodontal therapies in the treatment of pathologic tooth migration**

Abstract: Pathological tooth migration is a consultation reason for a third of patients affected with periodontal disease. Their management must take into account the multifactorial nature of its etiologies which, therefore, requires a multidisciplinary approach. The response to aesthetic and functional problems encountered requires a combination of periodontal and orthodontic treatments. Through the analysis of the current literature, we intended to highlight the use of ortho-periodontal therapies in the management of these patients. We also analysed the clinical results obtained with regard to the impact of orthodontics on the reduced periodontal tissue and the regeneration of infra-bony defects. We will first define the phenomenon of pathological tooth migration, following with its etiologies and the diagnostic approaches. Then, we will discuss the therapeutic solutions by showing the interdependence between periodontics and orthodontics in the optimization of clinical results. We will finalise our work by presenting the ways to maintain results in the long term. Indeed, the success of ortho-periodontal treatments requires a good knowledge of the procedures and chronology to be respected. Close collaboration between the different practitioners as well as a rigorous cooperation of the patient remains essential.

MeSH: pathologic tooth migration, periodontics, orthodontics, periodontal therapy, orthodontics movements

Adresse de l'auteur :

8 chemin du Port Auguier  
83400 HYÈRES