



HAL
open science

Complications peropératoires lors d'un traitement endodontique par voie orthograde sur dent permanente

Stéphane Es Soudaiki

► **To cite this version:**

Stéphane Es Soudaiki. Complications peropératoires lors d'un traitement endodontique par voie orthograde sur dent permanente. Sciences du Vivant [q-bio]. 2019. dumas-02469286

HAL Id: dumas-02469286

<https://dumas.ccsd.cnrs.fr/dumas-02469286>

Submitted on 6 Feb 2020

HAL is a multi-disciplinary open access archive for the deposit and dissemination of scientific research documents, whether they are published or not. The documents may come from teaching and research institutions in France or abroad, or from public or private research centers.

L'archive ouverte pluridisciplinaire **HAL**, est destinée au dépôt et à la diffusion de documents scientifiques de niveau recherche, publiés ou non, émanant des établissements d'enseignement et de recherche français ou étrangers, des laboratoires publics ou privés.



Distributed under a Creative Commons Attribution - NonCommercial - NoDerivatives 4.0 International License

AVERTISSEMENT

Cette thèse d'exercice est le fruit d'un travail approuvé par le jury de soutenance et réalisé dans le but d'obtenir le diplôme d'État de docteur en chirurgie dentaire. Ce document est mis à disposition de l'ensemble de la communauté universitaire élargie.

Il est soumis à la propriété intellectuelle de l'auteur. Ceci implique une obligation de citation et de référencement lors de l'utilisation de ce document.

D'autre part, toute contrefaçon, plagiat, reproduction illicite encourt toute poursuite pénale.

UNIVERSITÉ PARIS DESCARTES

FACULTÉ DE CHIRURGIE DENTAIRE

Année 2019

N° 068

THÈSE

POUR LE DIPLÔME D'ÉTAT DE DOCTEUR EN CHIRURGIE DENTAIRE

Présentée et soutenue publiquement le : 21 novembre 2019

Par

Stéphane ES SOUDAIKI

Complications peropératoires lors d'un traitement endodontique par voie orthograde sur dent permanente

Dirigée par Mme le Docteur Fleur Beres

JURY

M. le Professeur Laurent Pierrisnard

Président

Mme le Docteur Fleur Beres

Assesseur

M. le Docteur Jean-Claude Tavernier

Assesseur

M. le Docteur Charles-Daniel Arreto

Assesseur

M. le Docteur Philippe François

Invité

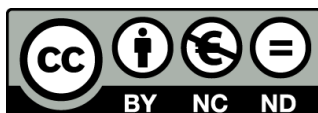

Tableau des enseignants de la Faculté

DÉPARTEMENTS	DISCIPLINES	PROFESSEURS DES UNIVERSITÉS	MAÎTRES DE CONFÉRENCES
1. DÉVELOPPEMENT, CROISSANCE ET PRÉVENTION	ODONTOLOGIE PÉDIATRIQUE	Mme DAVIT-BÉAL Mme DURSUN Mme VITAL	M. COURSON Mme JEGAT Mme SMAIL-FAUGERON Mme VANDERZWALM
	ORTHOPÉDIE DENTO-FACIALE		Mme BENAHMED M. DUNGLAS Mme KAMOUN Mme LE NORCY
	PRÉVENTION, ÉPIDÉMIOLOGIE, ÉCONOMIE DE LA SANTÉ ET ODONTOLOGIE LÉGALE	Mme FOLLIGUET M. PIRNAY	Mme GERMA M. TAVERNIER
2. CHIRURGIE ORALE, PARODONTOLOGIE, BIOLOGIE ORALE	PARODONTOLOGIE	Mme COLOMBIER Mme GOSSET	M. BIOSSE DUPLAN M. GUEZ
	CHIRURGIE ORALE	M. MAMAN Mme RADOI	Mme EJEIL M. GAULTIER M. HADIDA M. MOREAU M. NGUYEN Mme TAHI
	BIOLOGIE ORALE	Mme CHAUSSAIN M. GOGLY Mme SÉGUIER Mme POLIARD	M. ARRETO Mme BARDET (MCF) Mme CHARDIN M. FERRE M. LE MAY
3. RÉHABILITATION ORALE	DENTISTERIE RESTAURATRICE ENDODONTIE	Mme BOUKPESSI Mme CHEMLA	Mme BERÈS Mme BESNAULT M. BONTE Mme COLLIGNON M. DECUP Mme GAUCHER
	PROTHÈSES	Mme WULFMAN	M. CHEYLAN M. DAAS M. DOT M. EID Mme FOUILLOUX-PATEY Mme GORIN M. RENAULT M. RIGNON-BRET M. TRAMBA
	FONCTION-DYSFONCTION, IMAGERIE, BIOMATÉRIAUX	M. SALMON	M. ATTAL Mme BENBELAID Mme BENOÎT A LA GUILLAUME (MCF) M. BOUTER M. CHARRIER M. CHERRUAU M. FLEITER Mme FRON CHABOUIS Mme MANGIONE Mme TILOTTA
	PROFESSEURS ÉMÉRITES	M. BÉRENHOLC Mme BRION M. LASFARGUES M. LAUTROU M. LEVY	M. PELLAT M. PIERRISNARD M. SAFFAR Mme WOLIKOW

Mise à jour le 06 septembre 2019

Remerciements

À M. le Professeur Laurent Pierrisnard

Docteur en Chirurgie dentaire

Docteur de l'Université Paris Descartes

Docteur en Sciences odontologique

Habilité à Diriger des Recherches

Professeur émérite

Vous me faites l'honneur de présider ce jury de thèse d'exercice et je vous en remercie. Veuillez trouver, dans ce travail, le témoignage de mon profond respect et de mon admiration.

À Mme le Docteur Fleur Beres

Docteur en Chirurgie dentaire

Docteur de l'Université Paris Descartes

Maitre de Conférences des Universités, Faculté de Chirurgie dentaire Paris Descartes

Praticien Hospitalier, Assistance Publique-Hôpitaux de Paris

Je vous suis très reconnaissant d'avoir accepté la direction de ce travail, et vous remercie grandement pour votre rigueur et votre disponibilité. Veuillez trouver en ce travail le témoignage de ma reconnaissance, en espérant que celui-ci soit à la hauteur de vos attentes.

À M. le Docteur Jean-Claude Tavernier

Docteur en Chirurgie dentaire

Docteur de l'Université Paris Descartes

Docteur en Sciences odontologique

Maitre de Conférences des Universités, Faculté de Chirurgie dentaire Paris Descartes

Praticien Hospitalier, Assistance Publique-Hôpitaux de Paris

Chevalier de l'ordre national du mérite

Officier de l'ordre des palmes académiques

Vous me faites l'honneur de participer à ce jury. Je vous témoigne de mon profond respect et mes remerciements pour l'enseignement que vous apportez à la faculté.

À M. le Docteur Charles-Daniel Arreto

Docteur en Chirurgie dentaire

Docteur de l'Université Paris Descartes

Maitre de Conférences des Universités, Faculté de Chirurgie dentaire Paris Descartes

Praticien Hospitalier, Assistance Publique-Hôpitaux de Paris

Vous avez accepté spontanément de faire partie de ce jury et je vous en remercie grandement. Soyez assuré de ma sincère reconnaissance et de mon respect.

À M. le Docteur Philippe François

Docteur en Chirurgie dentaire

Assistant Hospitalo-Universitaire, Faculté de Chirurgie dentaire Paris Descartes

Tu as accepté avec le sourire de faire partie de ce jury et je t'en remercie. Je te souhaite toute la réussite que tu mérites pour la suite de ta carrière. Par ce travail, permets-moi de te témoigner ma gratitude et mon profond respect.

Mes remerciements vont également :

A ma famille qui me soutiennent depuis toujours et sur qui je pourrai toujours compter.

A Jade, ma moitié, qui m'accompagne et m'encourage depuis le début.

A l'ensemble de mes professeurs de l'hôpital Bretonneau, merci pour vos enseignements précieux.

A tous mes amis qui me permettent d'avoir constamment le sourire aux lèvres.

Aux autres que j'ai oubliés

Table des matières

INTRODUCTION	3
1 : GENERALITES	4
1.1 DEFINITIONS	4
1.2 PROCEDURE GENERALE D'UN TRAITEMENT ENDO-CANALAIRE	4
1.3 ÉPIDEMIOLOGIE DES TRAITEMENTS ENDO-CANALAIRES	8
2 : COMPLICATIONS LORS DE L'ANESTHESIE	9
2.1. DOULEUR LORS D'UN TRAITEMENT ENDODONTIQUE	9
2.1.1 Absence de silence clinique.....	9
2.1.2 Douleur en cours de soin.....	11
2.2. LES ACCIDENTS LIES A L'ANESTHESIE.....	12
2.2.1 Accidents systémiques.....	12
2.2.2 Accidents locaux.....	16
3 COMPLICATIONS LORS DE LA MISE EN PLACE DU CHAMP OPERATOIRE.....	19
3.1. LES REACTIONS AU LATEX.....	19
3.2. ACCIDENTS D'INGESTION / INHALATION.....	21
3.2.1 Ingestion.....	21
3.2.2 Inhalation.....	22
4 : COMPLICATIONS LORS DE LA REALISATION DE LA CAVITE D'ACCES	25
4.1. RAPPELS	25
4.1.1. Définition de la cavité d'accès.....	25
4.1.2. Les cavités d'accès.....	25
4.2. ERREUR D'AXES.....	27
4.3. PERFORATIONS	27
4.3.1. Supra crétale.....	28
4.3.2. Infra crétale.....	28
4.3.3. Perforation du plancher.....	29
4.3.4. Pronostic de la dent perforée.....	30
5 : COMPLICATIONS LORS DE LA MISE EN FORME.....	32
5.1. RAPPELS	32
5.1.1. Définition de la mise en forme	32
5.1.2. Moyens	32

5.2. FAUSSE ROUTE ET BUTÉES	32
5.3. PERFORATIONS	33
5.3.1. <i>Perforations radiculaires</i>	33
5.3.2. <i>Stripping</i>	35
5.4. OVALISATION ET ELARGISSEMENT APICAL	35
5.5. FRACTURES INSTRUMENTALES.....	36
5.5.1. <i>Les causes</i>	36
5.5.2. <i>Conduite à tenir</i>	37
5.5.3. <i>Pronostic</i>	37
5.6. ACCIDENTS A L'HYPOCHLORITE	38
5.6.1. <i>Œil / vêtements</i>	38
5.6.2. <i>Extrusion par voie apicale</i>	38
5.7. EMPHYSEME	41
6 : COMPLICATIONS LORS DE L'OBTURATION	43
6.1. RAPPELS	43
6.1.1. <i>Définition de l'obturation</i>	43
6.1.2. <i>Différentes méthodes</i>	43
6.2. SUINTEMENT / SAIGNEMENT	45
6.3. OBTURATION INSUFFISANTE	45
6.4. DEPASSEMENT DES MATERIAUX D'OBTURATIONS	46
6.5. PARESTHESIE	48
7 : COMPLICATION POST-ENDODONTIQUE PRECOCE.....	49
CONCLUSION	51
BIBLIOGRAPHIE.....	52
TABLE DES FIGURES	57
TABLE DES TABLEAUX	59
ANNEXES	60

Introduction

Au cœur de l'exercice du chirurgien-dentiste, le traitement endodontique constitue un pilier indispensable sur lequel de nombreuses autres disciplines de l'odontologie reposent.

Le succès des traitements endodontique fait appel à de nombreuses étapes délicates et complexes sur lesquelles repose la pérennité de l'organe dentaire.

Ce manuscrit décrit l'ensemble des complications qui peuvent survenir au cours de chacune des étapes d'un traitement endodontique par voie orthograde sur dent permanente.

Ce travail constitue un support pour le chirurgien-dentiste afin d'appréhender au mieux les diverses complications auxquelles il peut être confrontées. Les moyens de prévention, les conduites à tenir et les pronostics de complications y sont exposés pour chacune des étapes de traitement : l'anesthésie, la mise en place du champ opératoire, la réalisation de la cavité d'accès, la mise en forme, l'obturation et les exacerbations survenant précocement en post-opératoire d'un traitement endodontique.

1 : Généralités

1.1 Définitions

L'endodontie correspond à la discipline de l'odontologie qui concerne la prévention, le diagnostic et le traitement des maladies de la pulpe et des manifestations péri-radicales associées¹.

Une complication correspond à l'ensemble des incidents ou accidents qui peuvent survenir pendant ou après toute intervention chirurgicale².

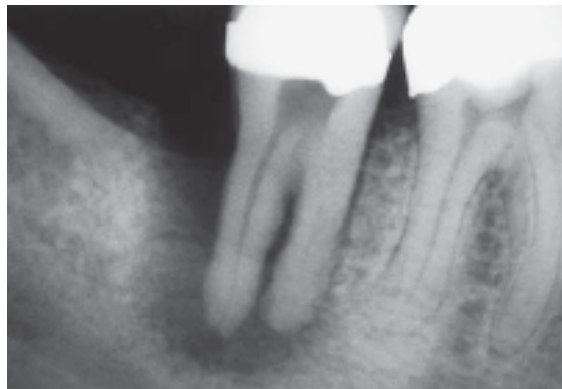
Le traitement endodontique a pour objectif de maintenir ou de rétablir la santé péri-apicale afin de transformer une dent pathologique en une entité saine, asymptomatique et fonctionnelle sur l'arcade.

1.2 Procédure générale d'un traitement endo-canalair

La triade mise en forme-désinfection-obturation est considérée comme le meilleur moyen de traiter et de prévenir l'apparition des parodontites apicales. L'*European Society of Endodontology* émet des recommandations de base pour un traitement endodontique répondant aux données acquises de la science³ :

- Radiographie rétro alvéolaire pré-opératoire avec au moins 2 à 3 mm au-delà de l'apex radiologique.

Figure 1 : Radiographie rétro-alvéolaire pré opératoire



Source : Walton et Torabinejad, *Endodontics principles and practice*, 2009

- Réalisation d'une anesthésie locale.

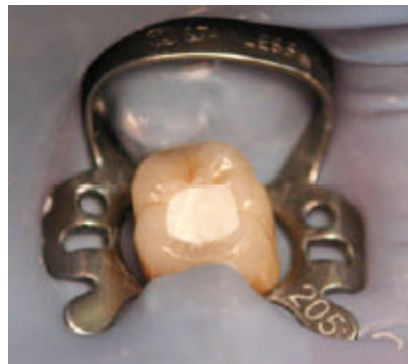¹ Lasfargues et Machtou, *Dictionnaire francophone des termes d'odontologie conservatrice : endodontie et odontologie restauratrice : lexique anglais-français et annexes incluses*.

² Larousse, « Complication ».

³ European society of endodontology, « Quality guidelines for endodontic treatment : consensus report ».

- Préparation de la dent par le curetage des lésions carieuses, la dépose des restaurations non étanches et une reconstitution pré-endodontique.
- Isolation de la dent traitée par la pose d'un champ opératoire (digue) qui prévient de la contamination salivaire et de l'ensemencement bactérien, du risque d'inhalation et d'ingestion d'instruments et empêche les solutions d'irrigation de s'écouler dans la cavité buccale.

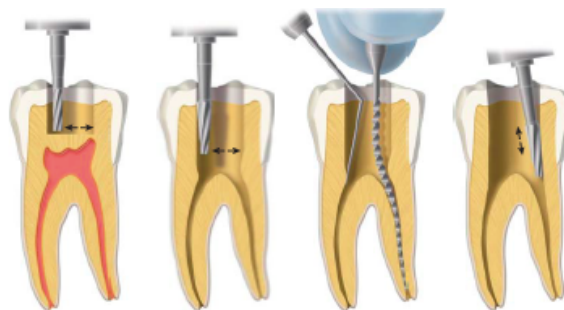Figure 2 : Champ opératoire (digue)



Source : Attuil, « Quelle est l'importance du champ opératoire ? », 2014

- Aménagement d'une cavité d'accès conventionnelle, avec élimination complète du plafond pulpaire et des contraintes coronaires tout en préservant un maximum de tissus sains et offrant une rétention suffisante pour une restauration temporaire. Cette cavité permet de nettoyer la chambre pulpaire et d'obtenir une bonne visibilité des entrées canalaires, afin d'introduire les instruments d'exploration canalaires sans distorsion.

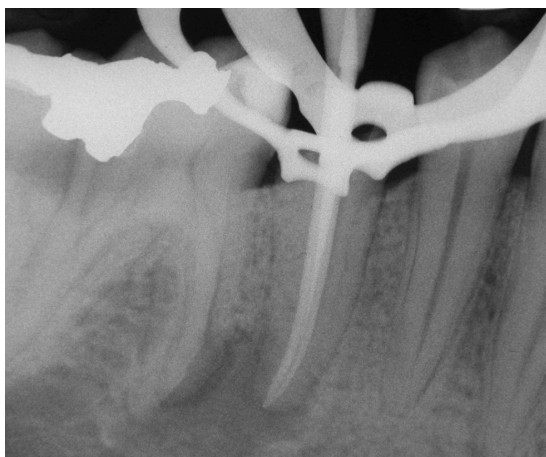
Figure 3 : Principes de la cavité d'accès



Source : Walton et Torabinejad, *Endodontics principles and practice*, 2009

- Mise en forme canalaire afin d'éliminer le tissu pulpaire radulaire, les micro-organismes, les débris dentinaires et de préparer le système endodontique de manière à ce qu'il puisse être nettoyé et obturé jusqu'à l'apex. Le canal mis en forme doit respecter la constriction apicale et sa morphologie initiale avec une conicité de l'apex à l'entrée canalaire. Une irrigation abondante est indispensable au cours de cette phase de traitement.
- L'irrigation est réalisée avec une solution antiseptique et solvante du tissu pulpaire, qui permet d'éliminer les micro-organismes et les débris dentinaires et de lubrifier les canaux. La solution d'irrigation est administrée en quantités aussi importantes que possible dans l'ensemble du système endodontique.
- Une fois le canal mis en forme et séché, l'obturation du système endodontique peut être réalisée. Elle a pour objectif d'empêcher le passage de micro-organismes et de fluides par une obturation tridimensionnelle du canal principal jusqu'à l'apex et des canaux accessoires.
- Il est recommandé de vérifier, avant l'obturation, que la préparation du canal radulaire est terminée en prenant une radiographie avec un instrument endodontique (ou des cônes d'obturation) allant jusqu'à la longueur de travail.

Figure 4 : Dent obturée endodontiquement

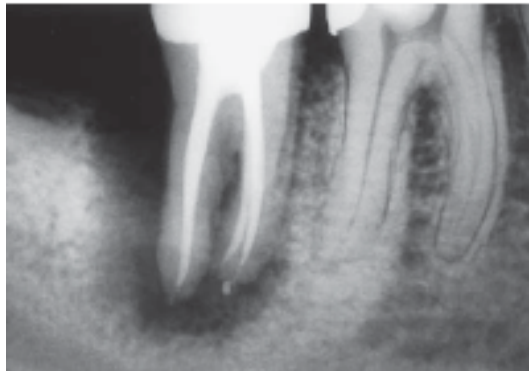


Source : Martin, « Radio cônes en place montrant les deux canaux de 45 », 2013

- Compaction de gutta percha dans l'endodonte selon différentes techniques à froid ou à chaud.

- Contrôle radiographique de l'obturation qui doit :
 - Rester confinée à l'endodonte
 - Obturer l'endodonte à moins de deux millimètres de l'apex radiographique
 - Être dense, sans vide entre les parois canalaires et le matériau
 - Respecter le trajet initial du canal

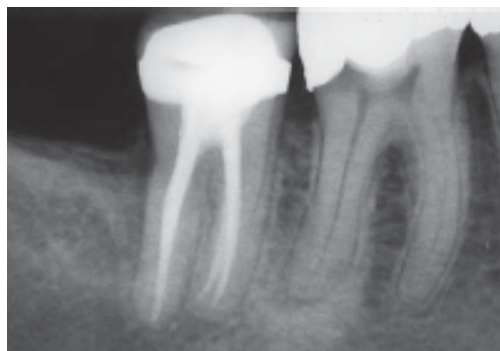Figure 5 : Dent obturée endodontiquement



Source : Walton et Torabinejad, *Endodontics principles and practice*, 2009

- La dent est ensuite restaurée après l'obturation pour éviter une contamination bactérienne de l'endodonte ou la fracture de la dent.
- Suivi clinique et radiographique du traitement dans le temps.

Figure 6 : Cicatrisation après 4 ans



Source : Walton et Torabinejad, *Endodontics principles and practice*, 2009

1.3 Épidémiologie des traitements endo-canalaire

On répertorie environ 6 millions de traitements canalaire réalisés en 2004 en France, représentant 16 % des soins conservateurs chaque année⁴.

Les études issues de praticiens respectant les recommandations, montrent des taux de succès très élevés, supérieurs à 90 %⁵ en l'absence de parodontite apicale et de 75 %⁶ environ lorsqu'une LIPOE est présente.

Le pourcentage de complications arrivant en cours de soins endodontiques est difficile à estimer, en effet, elles ne sont pas toujours déclarées. La prévalence de survenue lorsqu'elle est disponible sera donnée pour chaque type de complication.

⁴ Haute autorité de santé, « Traitement endodontique rapport d'évaluation technologique ».

⁵ Imura et al., « The outcome of endodontic treatment : a retrospective study of 2000 cases performed by a specialist ».

⁶ Friedman et Mor, « The success of endodontic therapy-healing and functionality ».

2 : Complications lors de l'anesthésie

2.1. Douleur lors d'un traitement endodontique

2.1.1 Absence de silence clinique

Les procédures de traitement endodontique sont très douloureuses et ne peuvent être conduites que sous anesthésie (suppression réversible de la sensibilité).

En principe les procédures standards d'anesthésies sont efficaces et permettent l'obtention du silence clinique pour toute la durée de l'acte opératoire. Cependant, dans certains cas de pulpites irréversibles notamment sur les dents postérieures mandibulaires le tissu pulpaire peut rester sensible. Dans ces situations, alors que l'injection a été correctement réalisée le complexe dentino-pulpaire ne peut être touché sans provoquer des douleurs intenses.

Les mécanismes impliqués peuvent être :

- Neurophysiologique⁷ (sensibilisation inflammatoire des récepteurs)

La prescription préopératoire d'un AINS (Ibuprofène 400/800mg 1 heure avant l'intervention) peut améliorer l'efficacité de l'anesthésie⁸ et diminuer la douleur post opératoire.

- Psychologique (anxiété + stress)

Nécessitant une approche relationnelle et une prémédication sédatrice⁹.

- Neuro-anatomique (innervations spécifiques et accessoires)

Le nerf mylohyoïdien peut donner des branches accessoires innervant les molaires mandibulaires dans environ 20 % des cas¹⁰. La combinaison d'anesthésie régionale et locale permet une anesthésie de ces branches accessoires.

⁷ Hargreaves et Keiser, « Local anesthetic failure in endodontics : mechanisms and management ».

⁸ Parirokh et al., « The effect of premedication with ibuprofen and indomethacin on the success of inferior alveolar nerve block for teeth with irreversible pulpitis ».

⁹ Hargreaves et Keiser, « Local anesthetic failure in endodontics : mechanisms and management ». Hargreaves et Keiser, « Local Anesthetic Failure in Endodontics ».

¹⁰ Stein, Brueckner, et Milliner, « Sensory innervation of mandibular teeth by the nerve to the mylohyoid : implications in local anesthesia. »

- Inflammatoire (baisse du pH local et de la pénétration de la molécule anesthésique)

L'inflammation produit une zone d'hyperesthésie au niveau du nerf le rendant moins sensible à la solution anesthésique, il faut réaliser une injection à distance du site inflammatoire¹¹.

- Vasculaire (vasodilatation et effet diluant sur la solution)

L'adjonction de vasoconstricteurs permet une élimination locale plus lente de la molécule anesthésique et une augmentation de l'efficacité de cette dernière¹².

- Neurologiques (sensibilisation centrale et état hyper-algique)

Nécessitant une consultation spécialisée (centre antidouleur) et des antalgiques de niveau supérieur¹³.

En dernière intention, lorsque toutes les techniques d'anesthésie ne fonctionnent pas (locorégionale, para-apicale, intra ligamentaire ou transcorticale), la réalisation d'une anesthésie intra pulpaire est indiquée.

Temps par temps de cette technique :

Application d'une boulette de coton saturée d'anesthésique sur le plafond pulpaire puis à l'élimination par fraisage sans pression la dentine anesthésiée. En cas de besoin l'application d'anesthésique est répétée. Jusqu'à l'obtention d'une effraction pulpaire de la taille de l'aiguille. Une boulette de coton imprégnée d'eugénol est alors appliquée sur l'exposition pulpaire.

Enfin une injection de 0,5ml d'anesthésique est réalisée dans la pulpe en maintenant une pression ferme pour éviter le reflux.

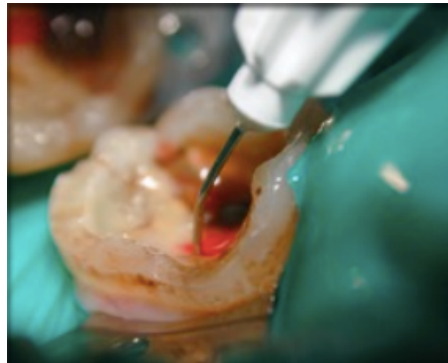
La procédure est répétée si nécessaire au niveau de chaque orifice canalaire, après avoir éliminé toute la pulpe camérale.

¹¹ Moreau, « Anesthésie locales et locorégionales en médecine buccodentaire ».

¹² Hargreaves et Keiser, « Local anesthetic failure in endodontics : mechanisms and management ».

¹³ Hargreaves et Keiser.

Figure 7 : Anesthésie intra pulpaire

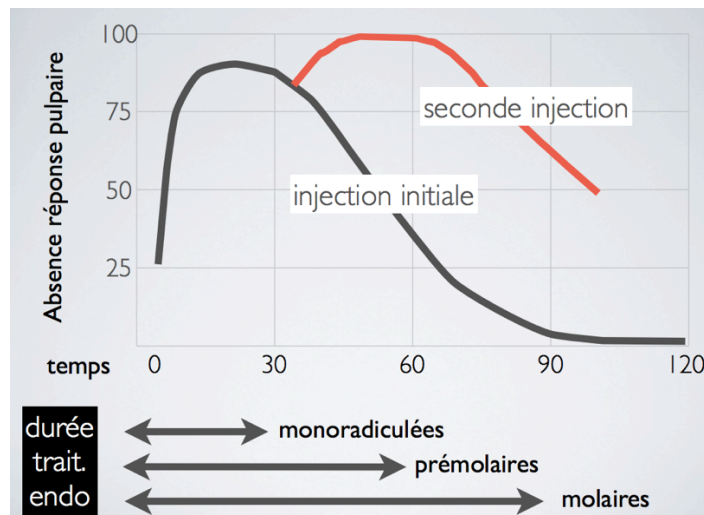


Source : Lasfargues, « L'anesthésie en endodontie », 2014

2.1.2 Douleur en cours de soin

La partie douloureuse du traitement endodontique se situe surtout au début de l'intervention, elle est couverte par la première demi-heure d'anesthésie. Cependant, le traitement endodontique peut s'avérer être long, une deuxième anesthésie para apicale ou une anesthésie intra pulpaire peut alors être nécessaire.

Figure 8 : Durée de l'anesthésie et durée de traitement



Source : Lasfargues, « L'anesthésie en endodontie », 2014

Une complication en cours de traitement endodontique peut aussi être douloureuse (perforations, extrusion par voie apicale d'hypochlorite de sodium, chaleur excessive durant l'obturation, obturation allant dans le péri apex).

2.2. Les accidents liés à l'anesthésie

2.2.1 Accidents systémiques

Il est estimé que 0,7 % des réactions anaphylactiques sont générées par des agents anesthésiques locaux¹⁴. Les réactions allergiques sont exceptionnelles, le plus souvent, les signes d'une mauvaise tolérance à l'anesthésie locale sont provoqués par une :

- Réponse disproportionnée du système nerveux autonome pouvant entraîner un malaise jusqu'à la syncope vagale.
- Toxicité systémique.
- Allergie aux excipients dans la préparation injectable : antioxydants et conservateurs.

2.2.1.1. Réactions allergiques

La plupart des solutions anesthésiques contiennent trois composants potentiellement allergènes :

- La molécule anesthésique :
 - Les amino-esters (procaïne, tétracaïne) sont identifiés comme pouvant être allergisants¹⁵.
 - Les amino-amides (articaïne) sont peu susceptibles de provoquer une réaction allergique. Seulement une dizaine de cas d'allergies à la lidocaïne ont été relevés dans la littérature¹⁶.
- Les antioxydants : les sulfites, conservateurs retrouvés dans les solutions pour injection contenant de l'adrénaline. On peut chercher lors de l'anamnèse des signes d'intolérance au vin, champagne qui en contiennent¹⁷.
- Les conservateurs, notamment le parabène potentiellement allergisant.

Les réactions allergiques aux anesthésiques sont des hypersensibilités de type IV (à réponse retardée) ou de manière rarissime, moins de 10 cas dans la littérature, de type I (à réponse immédiate)¹⁸.

¹⁴ Devoize, « Les allergies en odontostomatologie ».

¹⁵ Moreau, « Anesthésie locales et locorégionales en médecine buccodentaire ».

¹⁶ Devoize, « Les allergies en odontostomatologie ».

¹⁷ Devoize.

¹⁸ Gunera-Saad et al., « Réactions d'allure immédiate aux anesthésiques locaux : démarche diagnostique et thérapeutique ».

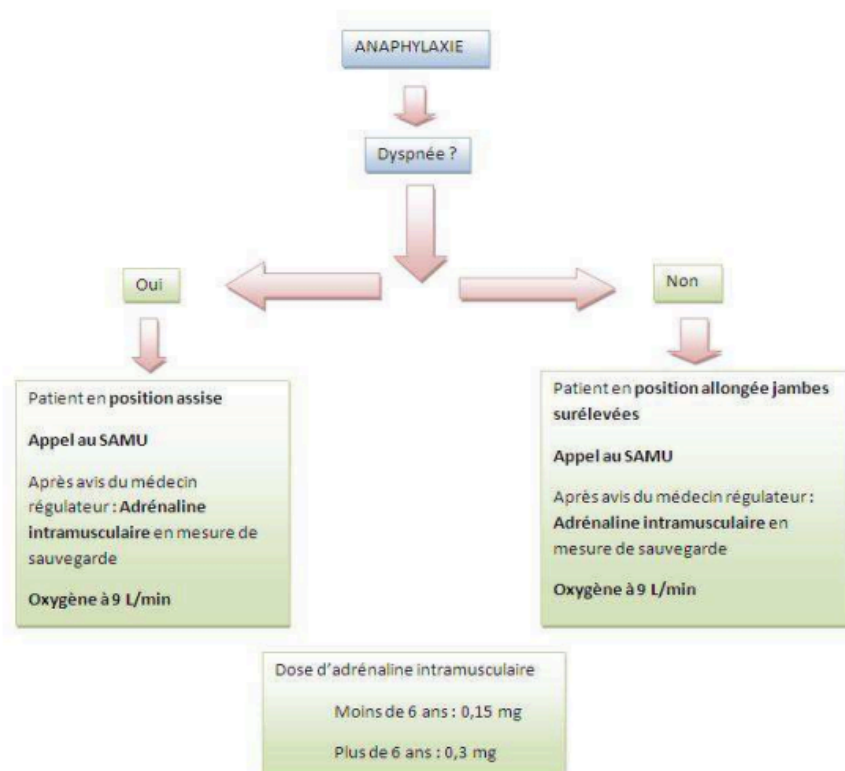
Conduite à tenir :

En cas de suspicion d'hypersensibilité de type IV, une orientation vers l'allergologue est indiquée afin de réaliser des tests pour déterminer l'agent causal. L'allergie peut être due à un conservateur, et non pas à la molécule anesthésiante¹⁹.

La prise en charge de l'hypersensibilité de type 1 est adaptée à la sévérité de la réaction :

- Les réactions modérées, en cas de crise urticaire, sont traitées par l'administration d'antihistaminique per os²⁰.
- Les réactions sévères, avec ou sans détresse respiratoire, tuméfaction linguale, laryngée ou pharyngée faisant craindre l'asphyxie nécessitent l'appel au SAMU pour un avis d'une prise en charge dans un service d'urgence médicale et d'injection d'adrénaline en intramusculaire²¹.

Figure 9 : Conduite à tenir en cas d'anaphylaxie



Source : Laurent et Bellaïche, *Les urgences médicales au cabinet dentaire*, 2011

¹⁹ Kissi et Ben Yahya, « Allergènes en chirurgie bucco-dentaire ».

²⁰ Moreau, « Anesthésie locales et locorégionales en médecine buccodentaire ».

²¹ Laurent et Bellaïche, *Les urgences médicales au cabinet dentaire*.

En cas de perte de connaissance, sans arrêt cardio-respiratoire : mise en position latéral de sécurité (voir annexe 1), surveillance et attente des secours²².

En cas d'arrêt cardio-respiratoire commencer les manœuvres de réanimation jusqu'à l'arrivée des secours²³ (voir annexe 2)

2.2.1.2. Toxicité systémique

La concentration d'anesthésique local pouvant provoquer une toxicité systémique est inversement proportionnelle à la puissance de la molécule utilisée.

Tableau 1 : Dose maximale d'anesthésique en fonction de la molécule

Poids corporel en kg	Nombre maximum de cartouches de lidocaïne à 2%	Nombre maximum de cartouches de mépivacaïne à 2%	Nombre maximum de cartouches de mépivacaïne à 3%	Nombre maximum de cartouches de d'articaïne à 4%
10	1.9	1.8	1.2	1
20	3.8	3.6	2.4	1.9
30	5.8	5.5	3.6	2.9
40	7.7	7.3	4.8	3.8
50	9.7	9.1	6.1	4.8
60	11.6 *****	11	7.3	5.8
65	12.6 *****	Limité à 11.1	Limité à 7.4	6.3
70	Limité à 13.8	Limité à 11.1	Limité à 7.4	6.8
80 et au-dessus	Limité à 13.8	Limité à 11.1	Limité à 7.4	Limité à 6.9

Source : Collier, « Comment calculer les doses en anesthésie locale dentaire », 2017

La toxicité est fonction de la concentration plasmatique de l'anesthésique. Elle peut être provoquée par²⁴ :

- Une injection accidentelle dans un vaisseau (vérifier l'absence de reflux sanguin et de procéder à une injection lente).
- Des injections cumulées trop importantes (nécessité de respecter la posologie).

Les manifestations cliniques sont des convulsions associées à une tachycardie, une hypertension artérielle, une mydriase et une sudation intense ; des crises partielles complexes sont possibles.

²² Laurent et Bellaïche.

²³ Laurent et Bellaïche.

²⁴ Société française d'anesthésie et de réanimation, samu de France, société francophone de médecine d'urgence, « Pratique des anesthésies locales et locorégionales par des médecins non spécialisés en anesthésie-réanimation, dans le cadre des urgences ».

En pratique, des prodromes, pouvant être dissimulés par une prémédication sédatrice, précèdent les convulsions

- Avec des signes subjectifs : fourmillements des extrémités, paresthésies, céphalées en casque ou frontales, malaise général avec angoisse, sensation ébrieuse, goût métallique dans la bouche, étourdissement, hallucinations visuelles ou auditives, vertiges, logorrhée et bourdonnements d'oreille.
- Avec des signes objectifs : pâleur, tachycardie, fréquence respiratoire irrégulière, nausées, vomissements, confusion jusqu'à absence, nystagmus, fasciculations au niveau de la langue ou des lèvres.

Conduite à tenir :

Arrêt de l'injection, positionner le patient sur le dos et préparation du matériel de ventilation²⁵. Appel au SAMU pour un avis d'hospitalisation.

2.2.1.3. Syncope vagale

Le malaise vagal se traduit par la perte de connaissance durant quelques secondes. Il est dû à la baisse soudaine de la tension artérielle. Le terme « vagal » vient du nerf vague qui traverse l'organisme du cerveau jusqu'à l'estomac, il est chargé de ralentir l'activité cardiaque lorsque celle-ci s'accélère.

Nausées, vertiges, sueurs froides, une vision floue et une pâleur du visage en sont les signes avant-coureurs.

Conduite à tenir :

En cas de survenue, il convient d'arrêter la stimulation algique, de mettre le patient en position couchée s'il ne l'était pas, de surélever les membres inférieurs et de stimuler sa vigilance²⁶.

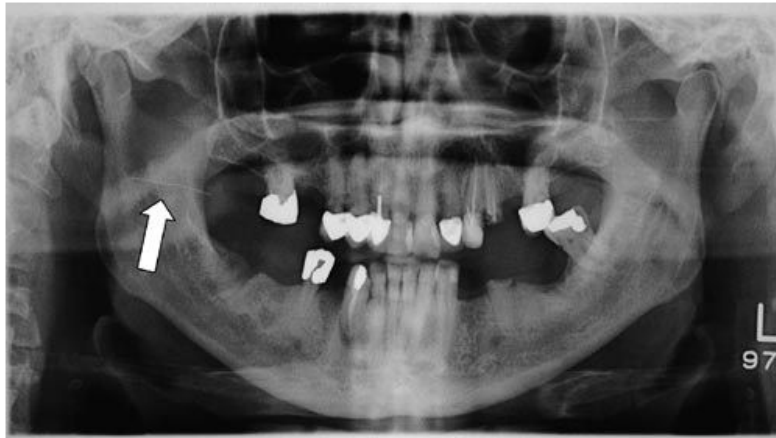²⁵ Société française d'anesthésie et de réanimation, samu de France, société francophone de médecine d'urgence.

²⁶ Société française d'anesthésie et de réanimation, samu de France, société francophone de médecine d'urgence.

2.2.2 Accidents locaux

2.2.2.1. Fracture de l'aiguille

Figure 10 : Radiographie panoramique dentaire montrant la position de l'aiguille cassée



Source : Ethunandan et al., « Needle breakage following inferior alveolar nerve block : implications and management ».

La fracture de l'aiguille au cours d'une anesthésie locale était plus fréquente avant les années 1960, comme en témoignent les 100 cas déclarés par Blum en 1928 et l'examen de 26 cas par Fraiser-Modie en 1958²⁷. Cela était dû à l'utilisation d'aiguilles plus rigides et non jetables, soumises à des cycles de stérilisation répétés, avec des modifications de leurs propriétés physiques. Les publications ultérieures ont souvent rapporté des cas isolés et, dans la plupart des cas, liés à l'utilisation d'une aiguille de calibre 30 gauges lors d'anesthésie locorégionale du nerf alvéolaire inférieur.

L'utilisation actuelle d'aiguilles jetables en alliage moderne a permis de réduire considérablement le risque de fracture de l'aiguille. Cependant, cette complication continue d'être signalée et serait due à une mauvaise pratique, à un mouvement inattendu du patient et à des défauts de fabrication de l'aiguille²⁸.

La déflexion de l'aiguille et la pression exercée sur la seringue sont plus importantes avec une aiguille de plus petit diamètre. De plus, il faut souvent insérer une aiguille de calibre 30 gauges jusqu'au niveau de la garde pour injecter l'anesthésique dans la zone appropriée. Tout cela peut contribuer à la fracture de l'aiguille.

²⁷ Ethunandan et al., « Needle breakage following inferior alveolar nerve block : implications and management ».

²⁸ Ethunandan et al.

Enfin, il a été démontré qu'il y avait peu de différence dans la perception de la douleur entre l'utilisation d'aiguilles de calibre 27 gauges et de 30 gauges²⁹, l'utilisation d'une aiguille de calibre 30 gauges doit être évitée lors de l'anesthésie locorégionale du nerf alvéolaire inférieur.

Conduite à tenir :

En cas de rupture de l'aiguille, tout doit être mis en œuvre pour la récupérer immédiatement. Dans le cas où le fragment d'aiguille n'est pas récupérable, le patient doit en être informé puis orienté vers le service de chirurgie maxillo-faciale.

2.2.2.2. Hématome / Nécrose

Des lésions vasculaires peuvent se produire par la pointe de l'aiguille ou avec une concentration forte en vaso-constricteur qui s'accompagnent de nécroses de la muqueuse ou qui peuvent être responsables d'un saignement dans les tissus, entraînant la formation d'un hématome. Un saignement important peut provoquer une tuméfaction, une douleur et un trismus.

Il est possible de prévenir ces complications en changeant l'aiguille en cas de résistance à la pénétration ou en cas de contact osseux³⁰ et en respectant les techniques d'anesthésie.

Conduite à tenir :

En cas de nécrose, surveiller la lésion et prescrire des antalgiques.

En cas d'hématome, le patient devra appliquer de la glace les premières heures en évitant toute source de chaleur.

En cas de trismus, appliquer des compresses chaudes et effectuer des exercices d'étirement³¹.

Une infection de l'hématome peut nécessiter une évacuation chirurgicale³².

2.2.2.2. Paresthésie à la suite d'une anesthésie

Une anesthésie prolongée ou une paresthésie de la langue ou de la lèvre sont des risques connus d'interventions chirurgicales telles que des extractions, mais peuvent également se produire après un acte non chirurgical. Le mécanisme exact en cause est encore inconnu. Les études estiment l'incidence entre 1/160500 à 1/26000 des anesthésies locorégionales du nerf alvéolaire inférieur³³.

²⁹ Fuller, Menke, et Meyers, « Perception of pain to three different intraoral penetrations of needles ».

³⁰ Stacy et Hajar, « Barbed needle and inexplicable paresthesias and trismus after dental regional anesthesia ».

³¹ Dhanrajani et Jonaidel, « Trismus : aetiology, differential diagnosis and treatment ».

³² Dhanrajani et Jonaidel.

³³ Smith et Lung, « Nerve injuries after dental injection : a review of the literature ».

La plupart de ces réactions (85 % des cas) sont transitoires et disparaissent en 8 semaines³⁴, mais dans certaines situations elles peuvent devenir permanentes.

Conduite à tenir :

Un suivi rigoureux de ces patients est nécessaire, si les symptômes ne diminuent pas dans les deux semaines, le patient doit être orienté vers un spécialiste de la douleur oro-faciale pour des examens sensoriels et une évaluation plus poussée.

Les traitements par des antidépresseurs tricycliques, des anticonvulsivants, des benzodiazépines, des antispasmodiques se sont révélés efficaces contre les dysesthésies. Cependant, les patients qui présentent une dysesthésie ou une hypoesthésie persistante requièrent souvent une microchirurgie nerveuse³⁵.

³⁴ Kodsí, « Nerve damage associated with inferior alveolar nerve block : causes and management ».

³⁵ Kodsí.

3 Complications lors de la mise en place du champ opératoire

3.1. Les réactions au latex

La prévalence de la sensibilisation au latex varie de 1,4 à 1,65 % dans la population générale, et de 4.1 à 5 % chez les professionnels de la santé³⁶. De plus, cette prévalence est plus élevée par rapport à la population générale chez les personnes travaillant dans l'industrie du caoutchouc, les salons de coiffures, les entreprises de nettoyage ; ainsi que chez les patients ayant de nombreux antécédents chirurgicaux ou de fréquent sondages vésicaux et les enfants atteints de *spina bifida*³⁷.

Dans 41 à 75 % des cas, il s'agit d'une allergie croisée due à des antigènes communs entre le latex et certains aliments d'origine végétale, tel que la banane, l'avocat, le kiwi, la châtaigne, l'ananas, la fraise, l'amande et la tomate³⁸.

La plupart des réactions sont une dermatite de contact non allergique et une hypersensibilité de type IV.

La dermatite de contact est une réponse immédiate aux produits chimiques dans les produits en latex. Elle se manifeste par un érythème cutané et la formation de vésicules dans les zones de contact direct.

L'hypersensibilité de type IV, est également une réaction de contact sur la peau ou une muqueuse, elle se produit 24 à 96 heures après l'exposition au latex et peut s'étendre au-delà de la zone de contact directe. Les symptômes comprennent l'érythème, le prurit, l'eczéma, mais aussi les papules et les vésicules³⁹.

Bien que moins répandue, l'hypersensibilité de type I est la réponse la plus grave. Il en résulte des réponses de type I médiées par l'immunoglobine E aux protéines du latex dans les minutes ou les heures suivant l'exposition allant d'une légère irritation au choc anaphylactique, elles sont soit :

- Locales : à type urticaire de contact ou œdème des lèvres et des joues

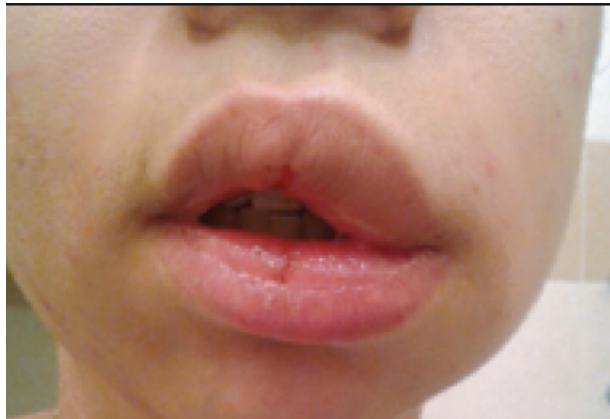³⁶ Bousquet et Flahault, « Natural rubber latex allergy among health care workers : a systematic review of the evidence ».

³⁷ Kean et McNally, « Latex hypersensitivity : a closer look at considerations for dentistry ».

³⁸ Devoize, « Les allergies en odontostomatologie ».

³⁹ Kean et McNally, « Latex hypersensitivity : a closer look at considerations for dentistry ».

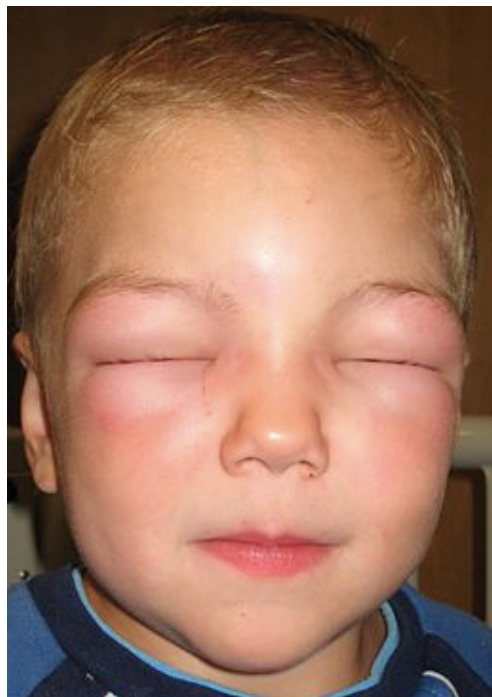Figure 11 : Œdème de la joue et des lèvres



Source : Inserm, Nicolas et Jean-François, « Oedème urticarien », 2014

- Locorégionales : à type de rhinite, de toux ou d'œdème de Quincke

Figure 12 : Œdème de Quincke



Source : Heilman, « Allergic angioedema », 2010

- Générales : une urticaire généralisée, une respiration sifflante ou un choc anaphylactique⁴⁰

Le port de gants constitue un facteur majeur déclenchant des réactions allergiques. Il serait responsable de 10 % des chocs anaphylactiques⁴¹.

Voir la conduite à tenir des allergies aux anesthésiques du 2.2.1.1

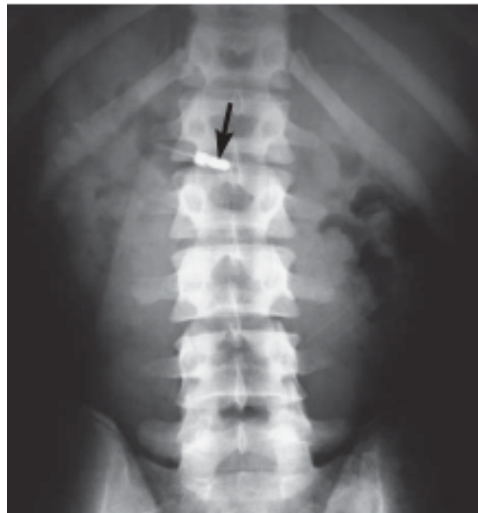Lorsque des mesures ont été prises pour minimiser l'exposition au latex pendant le traitement dentaire, il a été montré que 81 % des patients allergiques au latex n'ont pas souffert d'effets indésirables⁴². Notamment par l'utilisation de gants en nitrile et de digues sans latex.

3.2. Accidents d'ingestion / inhalation

L'incidence d'inhalation d'instruments endodontiques est de 0,001 pour 100 000 traitements endodontiques et d'ingestion est de 0,12 pour 100 000 traitements de canaux. Les instruments inhalés nécessitent plus d'hospitalisations (100 %) par rapport aux instruments ingérés (36 %)⁴³.

3.2.1 Ingestion

Figure 13 : Radiographie suite à l'ingestion d'une lime endodontique



Source : Walton et Torabinejad, *Endodontics principles and practice*, 2009

⁴⁰ Devoize, « Les allergies en odontostomatologie ».

⁴¹ Devoize.

⁴² Clarke, « The provision of dental care for patients with natural rubber latex allergy : are patients able to obtain safe care ? »

⁴³ Susini, Pommel, et Camps, « Accidental ingestion and aspiration of root canal instruments and other dental foreign bodies in a French population ».

Conduite à tenir :

En cas d'ingestion, il faut arrêter les soins et installer le patient en position assise puis lui expliquer la situation et le rassurer. L'appel au SAMU pour un premier avis sur la nécessité d'un transport vers le service d'urgence.

- Si le patient montre des signes de complications, l'extraction en urgence de l'objet est nécessaire par endoscopie ou chirurgie.
- Si le patient est asymptomatique, il doit se présenter immédiatement (avec accompagnement) vers un établissement médical pour bilan radiographique et détermination de l'action médicale nécessaire.

La majorité des corps étrangers endodontiques ingérés passent spontanément dans les 3 jours, mais de graves complications telles que la perforation gastro intestinal (moins de 1 % des objets ingérés)⁴⁴ et l'obstruction intestinale peuvent se produire. Les risques de complications augmentent lorsque le patient est atteint de pathologie intestinale (comme la maladie de Crohn) ou en cas adhérences dues à une chirurgie abdominale antérieure.

Les corps étrangers bloqués dans le l'œsophage sont retirés par endoscopie. Une fois dans l'estomac, les corps étrangers de grande taille ou tranchants sont retirés par endoscopie. Les petits objets, non tranchants et tous les objets ayant passé l'estomac sans symptomatologie particulière sont gérés de manière conservatrice par une surveillance radiologique et de selles⁴⁵.

3.2.2 Inhalation

Conduite à tenir :

- En cas d'obstruction partielle des voies aériennes supérieures :

Il faut arrêter les soins, le patient doit être rassuré et mis en position assise. La toux du patient doit être encouragée (ne pas réaliser de compression abdominale ou essayer de chercher l'objet avec les doigts ce qui pourrait aggraver la situation). Mise sous oxygène du patient 9L/min avec masque d'inhalation. Appel au SAMU et attente des secours tout en surveillant le patient.

- En cas d'oblitération complète des voies aériennes supérieures :

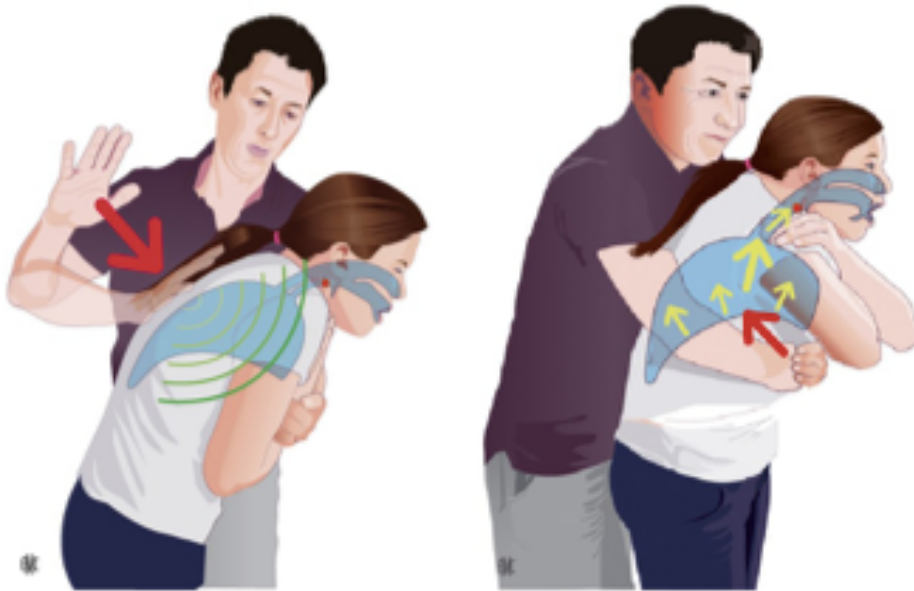Appel au SAMU, 5 tapes franches entre les omoplates avec l'autre main sur le sternum le patient penché vers l'avant afin d'expulser l'objet, si l'objet n'est pas expulsé, des compressions abdominales

⁴⁴ Venkataraghavan et al., « Accidental ingestion of foreign object : systematic review, recommendations and report of a case ».

⁴⁵ Venkataraghavan et al.

sont indiquées (manœuvre de Heimlich, contractions thoraciques sur sujet obèse ou patiente enceinte).

Figure 14 : De gauche à droite : Tapes dans le dos ; compression abdominale



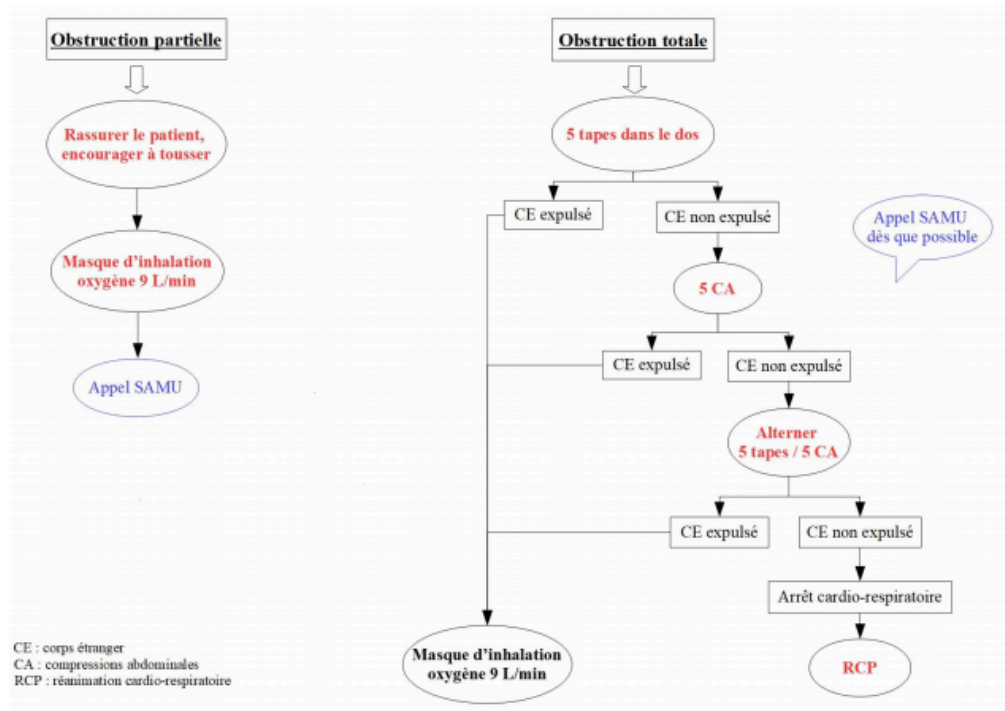
Source : Agostinucci et Bertrand, *Gestes de secourisme en urgence*, 2015

Si la situation ne s'améliore toujours pas, alterner 5 tapes sur le dos et 5 contractions abdominales. Sans amélioration, le risque étant l'arrêt cardio-respiratoire, les premières manœuvres de réanimation (annexe 2) sont réalisées en attendant l'arrivée des secours.

En cas d'expulsion de l'objet : mettre le patient sous oxygène 9L/min avec un masque d'inhalation⁴⁶.

⁴⁶ Moreau, « Ingestion et inhalation des corps étrangers en odontologie ».

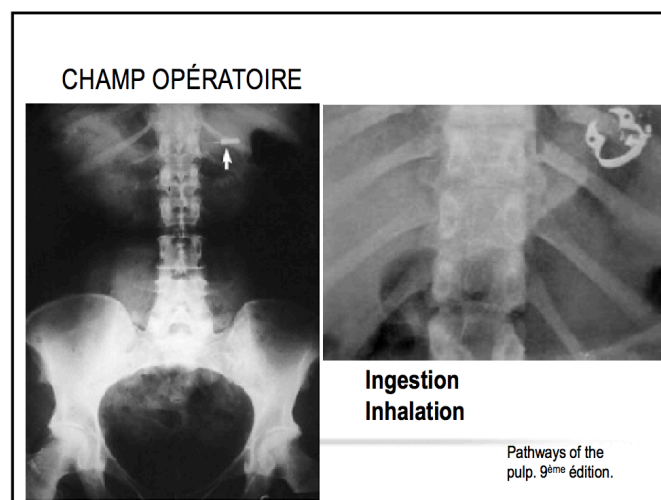
Figure 15 : Arbre décisionnel sur la conduite à tenir en cas d'inhalation de corps étrangers



Source : Lyon, *Guide pratique sur les accidents d'ingestion et d'inhalation au cabinet*, 2017

La mise en place de la digue pour les traitements endodontiques permet de prévenir ces accidents d'inhalation ou d'ingestion, toutefois, bien que rarissime, le crampon nécessaire à la pose de la digue peut lui aussi être inhalé ou ingéré, la mise en place d'un fil de soie sur le crampon permet de le retirer avant une complète inhalation ou ingestion.

Figure 16 : Radiographie montrant un crampon



Source : Cohen et Hargreaves, *Pathways of the pulp 9eme edition*, 2006

4 : Complications lors de la réalisation de la cavité d'accès

4.1. Rappels

4.1.1. Définition de la cavité d'accès

Il s'agit de l'ouverture camérale aménagée aux dépens des tissus durs et/ou des restaurations coronaires d'une dent permettant d'atteindre le réseau canalaire dans le but de le nettoyer, le mettre en forme et l'obturer⁴⁷.

L'objectif principal d'une cavité d'accès est de réaliser une voie sans obstacle. Un délabrement excessif de la dent ou une perforation peuvent survenir lors de cette phase du traitement endodontique. L'absence d'un accès direct aux entrées canalaire est un facteur étiologique d'autres types de complications intra canalaire.

4.1.2. Les cavités d'accès

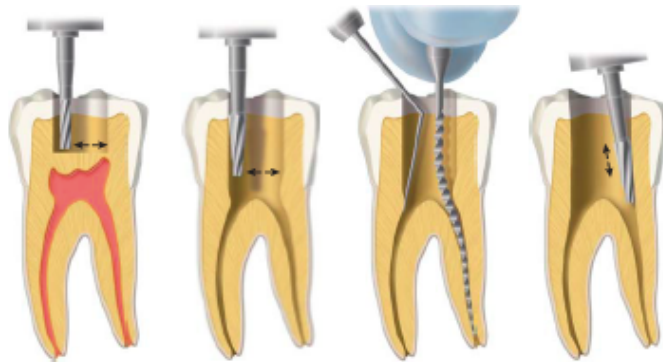Les grands principes de la réalisation de la cavité d'accès sont⁴⁸ :

- La projection du plafond de la chambre pulpaire sur la surface occlusale ou linguale.
- La réalisation de la cavité occlusale amélo-dentinaire idéale.
- L'approfondissement de cette cavité en direction de la chambre pulpaire jusqu'à l'effraction pulpaire.
- La suppression du plafond pulpaire.
- La finition de l'aménagement coronaire et suppression des contraintes coronaires en regard des orifices canalaire (triangle dentinaire).

⁴⁷ Lasfargues et Machtou, *Dictionnaire francophone des termes d'odontologie conservatrice : endodontie et odontologie restauratrice : lexique anglais-français et annexes incluses*.

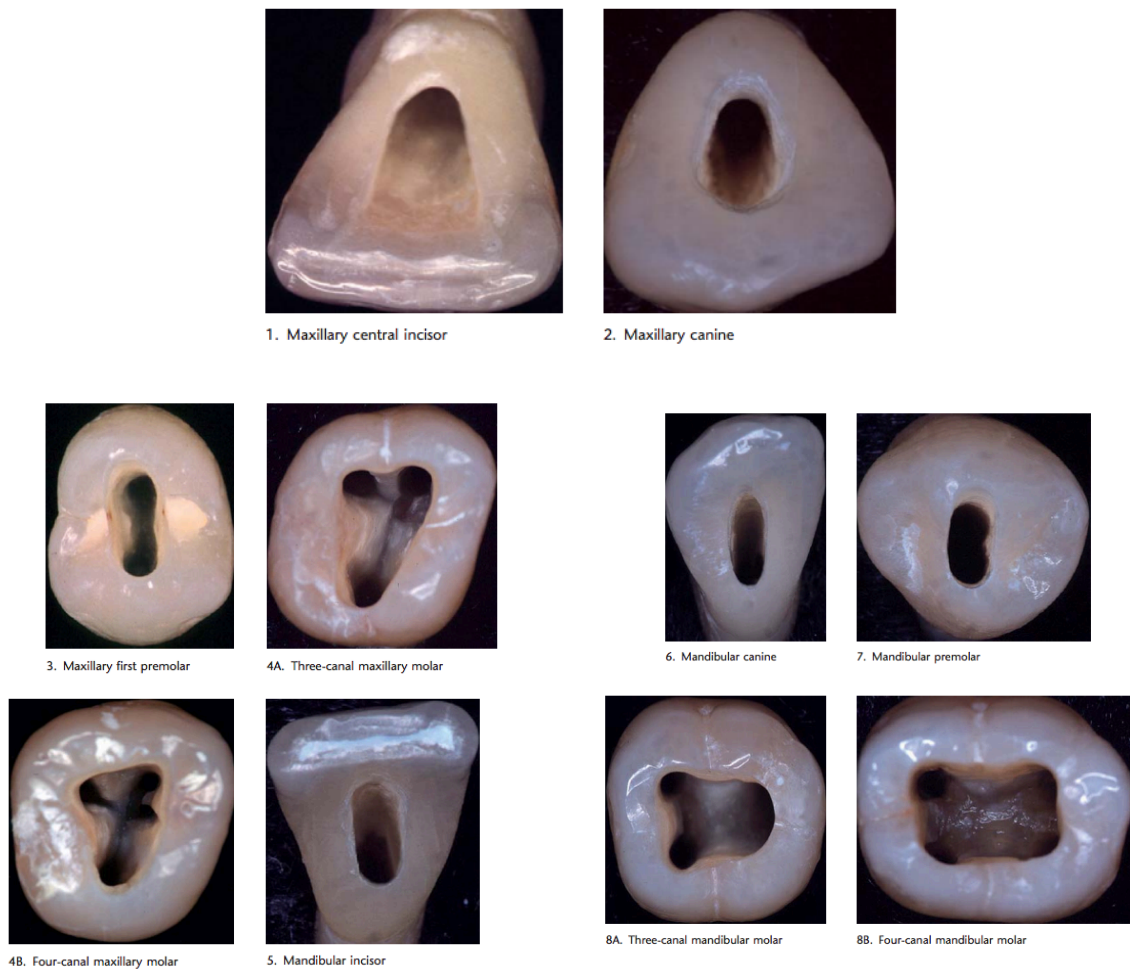
⁴⁸ Simon et Ctorza-Perez, « Cavité d'accès en endodontie ».

Figure 17 : Principes de la cavité d'accès



Source : Walton et Torabinejad, *Endodontics principles and practice*, 2009

Figure 18 : Les cavités d'accès en fonction du type de dents traitées



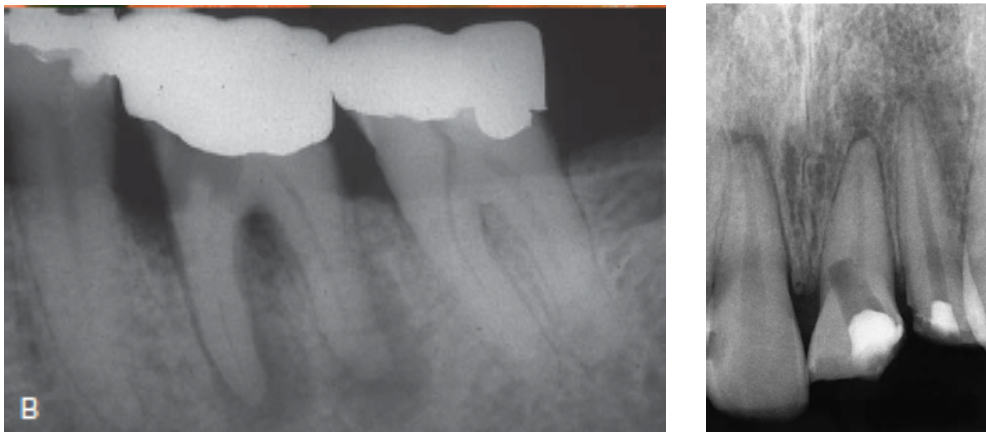
Source : Walton et Torabinejad, *Endodontics principles and practice*, 2009

4.2. Erreur d'axes

Bien que des variations anatomiques endodontiques existent, la chambre pulpaire est située dans la plupart des cas au centre de la couronne anatomique et le système endodontique est situé dans le grand axe de la dent.

Cependant une version ou rotation de la dent, une dent couronnée, des calcifications intra-pulpaire peuvent compliquer l'appréhension du grand axe de la dent et générer un délabrement excessif, une perforation de la couronne, de la furcation ou de la racine à différents niveaux.

Figure 19 : Erreurs d'axes lors de la réalisation de la cavité d'accès



Source : Walton et Torabinejad, *Endodontics principles and practice*, 2009

La connaissance de l'anatomie externe et interne de la dent, la prise de radiographie rétro alvéolaire, l'utilisation de loupes ou du microscope lors de cette phase peuvent aider à localiser les entrées canalaires, différencier plancher et plafond pulpaire même en cas de calcification de la chambre pulpaire.

4.3. Perforations

La perforation est une communication artificielle entre le système endodontique et la cavité buccale ou les tissus de soutien parodontaux de la dent⁴⁹. La prévalence des perforations iatrogéniques est comprise entre 2 et 12 % des dents traitées endodontiquement et se produit dans près de la moitié des cas au cours d'un traitement endodontique, pour l'autre moitié au cours d'un traitement prothétique⁵⁰. Les molaires mandibulaires représentent plus de 50 % des dents atteintes de perforation⁵¹.

⁴⁹ American association of endodontists, « perforation ».

⁵⁰ Tsesis et al., « Prevalence and associated periodontal status of teeth with root perforation : a retrospective study of 2,002 patients' medical records ».

⁵¹ Tsesis et al.

Les signes de cette complication peuvent être une douleur soudaine, l'apparition d'une hémorragie dans le système endodontique, une sensation de brûlure ou un mauvais goût lors de l'irrigation à l'hypochlorite de sodium. Elle peut également être révélée par une radiographie rétro-alvéolaire avec une lime endodontique dans la perforation suspectée. De même, le localisateur d'apex électronique peut estimer une longueur de travail très réduite par rapport à la longueur estimée sur la radiographie.

Le délai de traitement, la taille et la localisation de la perforation lors de la cavité d'accès sont des facteurs importants contribuant au pronostic de la dent.

- Le délai de traitement est l'un des facteurs les plus importants, l'obturation immédiate de la perforation donnant les meilleurs pronostics pour la dent⁵².
- Les petites perforations ont montré une meilleure réponse au traitement⁵³.
- Les pronostics et conduites à tenir des perforations en fonction de leurs localisations sont traités par des sous-parties distinctes.

4.3.1. Supra crétale

La perforation est située au-dessus du niveau ou à hauteur de l'os, le pronostic du traitement de la perforation est favorable.

Conduite à tenir :

Ces perforations peuvent être facilement traitées par un matériau de restauration comme le verre ionomère ou le composite. Un lambeau parodontal ou un allongement de couronne clinique est parfois nécessaire pour placer, enlever ou polir les excès de matériau de restauration.

4.3.2. Infra crétale

Une perforation dans le tiers coronaire de la racine a généralement le pronostic le plus mauvais. En effet, l'attache parodontale migre en direction apicale et une poche parodontale se forme, avec une perte d'attache s'étendant au moins jusqu'à la profondeur de la perforation⁵⁴.

Conduite à tenir :

L'objectif du traitement sera de positionner la partie apicale de la perforation au-dessus du niveau osseux. L'extrusion orthodontique des dents monoradiculés est généralement la procédure de choix pour les dents situées dans la zone esthétique. Un allongement de couronne clinique peut être

⁵² Tsesis et Fuss, « Diagnosis and treatment of accidental root perforations ».

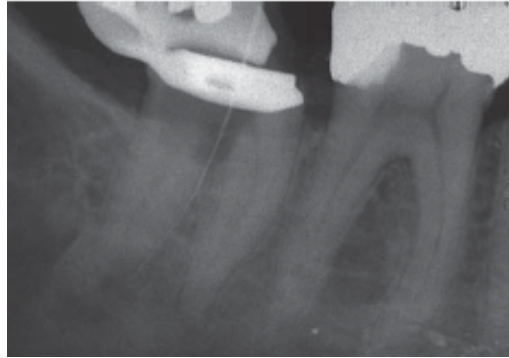
⁵³ Lemon, « Nonsurgical repair of perforation defects. Internal matrix concept ».

⁵⁴ Walton et Torabinejad, *Endodontics : principles and practice*.

envisagé lorsque le résultat esthétique n'est pas compromis ou lorsque les dents adjacentes nécessiteront un traitement parodontal chirurgical⁵⁵.

4.3.3. Perforation du plancher

Figure 20 : Radiographie rétro alvéolaire révélant une perforation du plancher



Source : Walton et Torabinejad, *Endodontics principles and practice*, 2009

La perforation du plancher se produit généralement lors de la recherche d'une entrée canalaire ou lors de l'élargissement de la cavité d'accès avec une fraise à bout travaillant⁵⁶. La zone de la furcation osseuse est fragile et une inflammation s'y développe rapidement.

Conduite à tenir :

Si elle est accessible et de petite taille, elle peut avoir un bon pronostic si la dent est traitée immédiatement avec un matériau du type silicate tricalcique⁵⁷. Les perforations étendues au niveau de la furcation rendent le contrôle de l'étanchéité du matériau de comblement hasardeux, avec un grand risque d'extrusion dans les tissus parodontaux, diminuant fortement le pronostic de la dent.

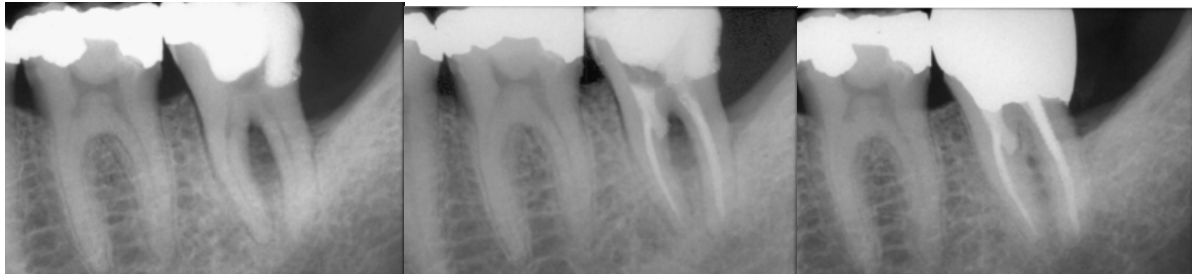⁵⁵ Walton et Torabinejad.

⁵⁶ Walton et Torabinejad.

⁵⁷ Main et al., « Repair of root perforations using mineral trioxide aggregate : a long-term study ».

Figure 21 : Traitement d'une perforation du plancher.

De gauche à droite : radiographie préopératoire en vue d'un traitement endodontique d'une 37 avec une perforation du plancher ancienne, obturation avec traitement d'une perforation du plancher au MTA, cicatrisation après 20 mois



Source : Tsesis et Fuss, « Diagnosis and treatment of accidental root perforations », 2006

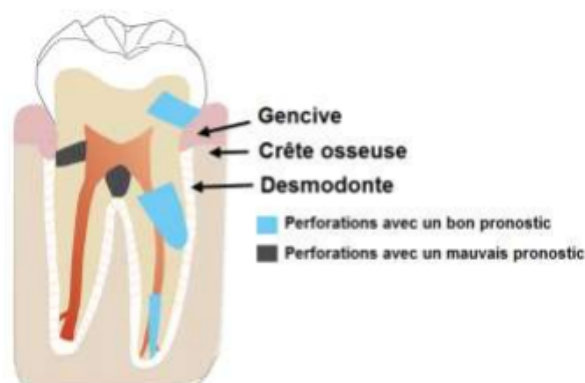
Les perforations radiculaires et les « stripping » sont traités dans la partie suivante.

4.3.4. Pronostic de la dent perforée

Le pronostic de la dent doit être évalué en fonction de sa valeur stratégique, du potentiel de cicatrisation, de la localisation, de la taille et de l'ancienneté de la perforation.

Le traitement non chirurgical des perforations donne un taux de réussite supérieur à 70 %⁵⁸. Le pourcentage de cicatrisation est plus élevé sur les dents maxillaires et lorsqu'il n'y a pas d'image radioclaire péri radiculaire au niveau de la perforation⁵⁹.

Figure 22 : Pronostic en fonction de la localisation de la perforation



Source : Humbert, « Les perforations radiculaires : données actuelles », 2018

⁵⁸ Siew, Lee, et Cheung, « Treatment outcome of repaired root perforation : a systematic review and meta-analysis ».

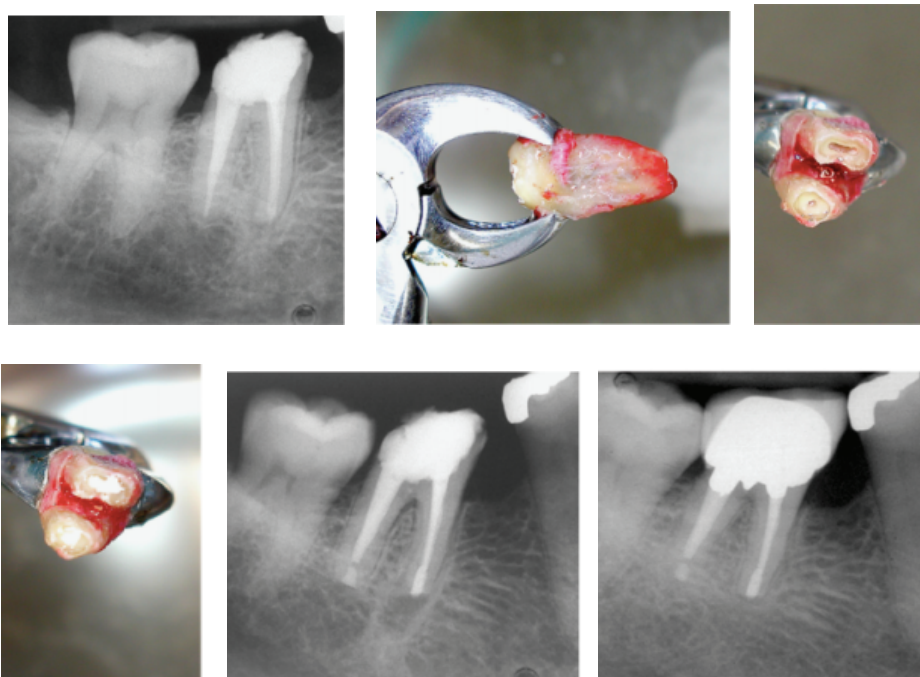
⁵⁹ Siew, Lee, et Cheung.

En cas d'échec du traitement non chirurgical, ou lorsque la perforation est large, difficilement accessible ou que le matériel d'obturation a fusé en dehors du système endodontique, le traitement de la perforation par voie chirurgicale est indiqué. En cas d'échec du traitement chirurgical, une amputation radiculaire, une hémisection ou l'extraction de la dent est réalisée.

Enfin, l'extraction-réimplantation d'une dent ne présentant pas de divergence radiculaire ou de courbures radiculaires est une solution envisageable avec des taux de succès à moyen terme compris entre 80 à 90 %⁶⁰.

Figure 23 : Extraction réimplantation avec résection apicale

De gauche à droite : radiographie préopératoire en vue d'une extraction-réimplantation d'une dent avec perforation apicale, dent extraite, résection apicale de 3mm, obturation à l'irm, radiographie après réimplantation, radiographie de cicatrisation après 20 mois



Source : Tsesis et Fuss, « Diagnosis and treatment of accidental root perforations », 2006

⁶⁰ Tsesis et Fuss, « Diagnosis and treatment of accidental root perforations ».

5 : Complications lors de la mise en forme

5.1. Rappels

5.1.1. Définition de la mise en forme

La mise en forme correspond à l'aménagement de l'espace canalaire principal selon une forme conique, régulière et homothétique du canal radiculaire pour faciliter son nettoyage et permettre le remplissage du réseau canalaire radiculaire par un matériau d'obturation⁶¹.

5.1.2. Moyens

Après la réalisation de la cavité d'accès, le cathétérisme initial est réalisé par l'introduction de limes manuelles pré courbées de faible diamètre à la longueur de travail estimée radiologiquement.

La longueur de travail est confirmée par l'utilisation d'un localisateur d'apex électronique ou par un cliché radiographique « lime en place ».

La mise en forme des canaux est ensuite effectuée à l'aide de séquences d'instruments rotatifs en Nickel-Titane de rotation continue ou de réciprocité⁶².

5.2. Fausse route et butées

La persistance de contrainte coronaire, un manque de flexibilité et un travail en force répété des limes au niveau d'une courbure entraînent la déviation de l'instrument du canal et le blocage de l'instrument par la formation d'une butée⁶³. La poursuite en force avec des limes au niveau d'une butée peut former un faux canal et aller jusqu'à la perforation radiculaire.

Conduite à tenir :

Une lime de faible diamètre, pré-courbée à son extrémité, peut être utilisée et amenée à la longueur de travail. Une fois la butée passée elle doit travailler assez longtemps axialement pour obtenir une liberté totale de passage. Elle pourra être alors suivie par une série de limes de diamètres croissants⁶⁴.

⁶¹ Lasfargues et Machtou, *Dictionnaire francophone des termes d'odontologie conservatrice : endodontie et odontologie restauratrice : lexique anglais-français et annexes incluses*.

⁶² Guivarc'h et al., « Mise en forme canalaire et irrigation ».

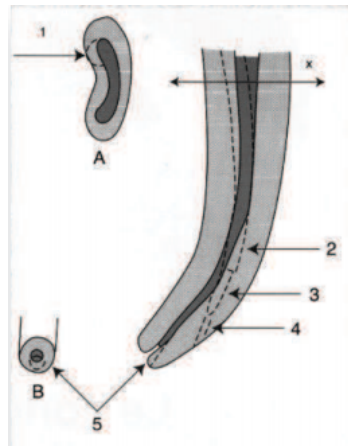
⁶³ Boulic, « Transport canalaire : expérimentation préliminaire relative à une nouvelle méthode d'exploration en imagerie 3D ».

⁶⁴ Walton et Torabinejad, *Endodontics : principles and practice*.

Une fois le trajet du canal principal retrouvé, celui-ci pourra être mis en forme et obturé classiquement.

Figure 24 : Modifications iatrogènes pouvant survenir lors de la préparation d'un canal courbe.

1=stripping, 2=Butée, 3=Faux canal, 4= perforation, 5= ovalisation apicale (zipping), A=section transversale d'un stripping, B=mise en évidence du zipping par une vue de l'extrémité du foramen



Source : Calas et Vulcain, « Modification iatrogènes au cours de la préparation canalaire », 1999

5.3. Perforations

La perforation peut survenir lors de la recherche de l'entrée canalaire, les tentatives de contournement ou de dépose d'instruments fracturés, une mauvaise orientation des instruments endodontiques ou à la suite d'une fausse route.

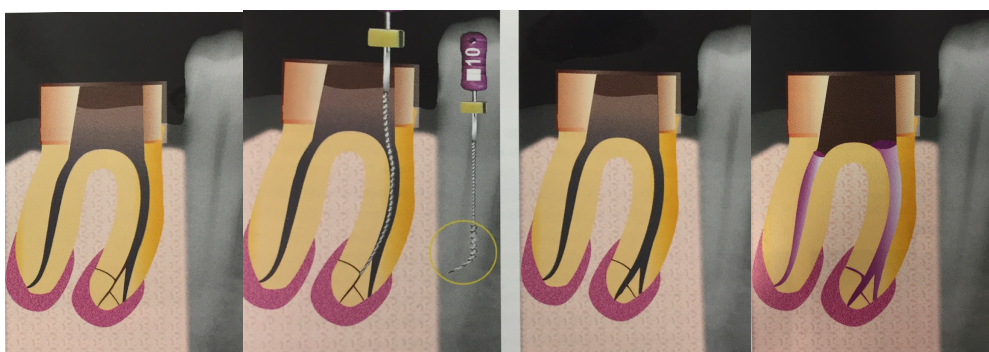
5.3.1. Perforations radiculaires

Conduite à tenir :

Les perforations radiculaires dans le tiers moyen ou apical de petits diamètres sont traitées comme des canaux accessoires. Le canal principal est recherché avec une lime pré courbée de faible diamètre, mis en forme et obturé à la gutta⁶⁵.

⁶⁵ Walton et Torabinejad.

Figure 25 : Traitement d'une perforation du tiers apical à la gutta percha



Source : Simon, *L'endodontie de A à Z*, 2018

En cas de perforation large au tiers apical, le canal principal est retrouvé, mis en forme, le faux canal créé par la perforation est lui aussi mis en forme et les deux canaux sont obturés, le faux canal est traité comme un canal supplémentaire.

En cas d'impossibilité de retrouver le canal initial, le canal est mis en forme et obturé à la perforation. Un traitement par voie rétrograde, une amputation radiculaire ou l'extraction de la dent devront être réalisés si une symptomatologie ou une LIPOE se déclare⁶⁶.

En cas de perforations larges au tiers moyen de la racine avec un risque d'extrusion des matériaux d'obturation, une barrière entre l'endodonte et le parodonte doit être réalisée⁶⁷.

Le canal principal est retrouvé, mis en forme, en utilisant d'une solution d'irrigation (par exemple de l'hypochlorite à 0,5 %⁶⁸) et obturé jusqu'à la perforation. Cette dernière est obturée avec un matériau du type silicate tricalcique à l'aide d'un fouloir ou d'une pointe de papier stérile à l'envers, puis une boulette de coton humide exprimée est mise en place jusqu'à prise du matériau⁶⁹. Enfin le reste du canal peut être obturé à la gutta percha.

Une perforation proche de l'apex à un meilleur pronostic⁷⁰.

⁶⁶ Pertot, « Traitement des perforations ».

⁶⁷ Walton et Torabinejad, *Endodontics : principles and practice*.

⁶⁸ Ingle, Bakland, et Baumgartner, *Ingle's endodontics*.

⁶⁹ Pertot, « Traitement des perforations ».

⁷⁰ Ingle, Bakland, et Baumgartner, *Ingle's endodontics*.

5.3.2. Stripping

Ce type de perforation iatrogène est dû à une sur-instrumentation de la paroi interne de la courbure canalaire. Cette dernière touche notamment la face distale des racines mésiales des molaires mandibulaires⁷¹.

Conduite à tenir :

Le traitement de ce genre de perforation est très délicat, l'accessibilité est limitée, la perforation est ovale avec des parois très fines. Elle peut être traitée comme une perforation large au niveau du tiers moyen.

5.4. Ovalisation et élargissement apical

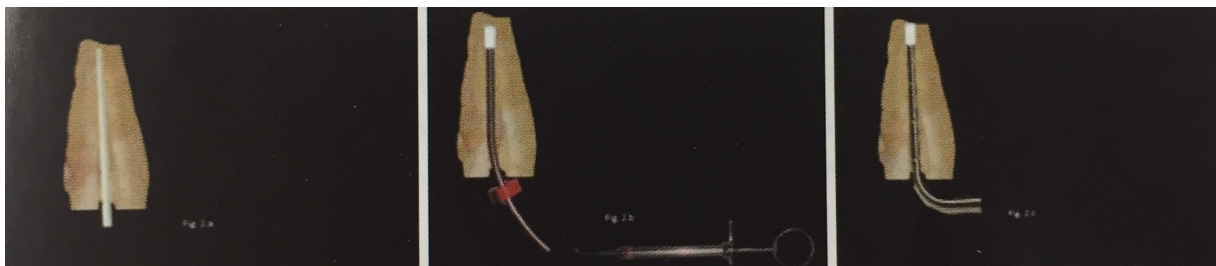
L'instrumentation du canal au-delà de la constriction apicale entraîne un élargissement apical ou son ovalisation (« zipping »). L'élargissement du foramen peut compromettre l'étanchéité de l'obturation apicale⁷². Des douleurs et une hémorragie intra canalaire peuvent apparaître.

Conduite à tenir :

La longueur de travail est réévaluée, le canal est ensuite mis en forme puis obturé à la gutta percha. Un bouchon apical de MTA⁷³ de 3 à 4 mm peut être réalisé afin de prévenir une extrusion de matériau d'obturation au-delà de l'apex.

Figure 26 : Réalisation d'un bouchon apical de MTA

De gauche à droite : séchage du canal, mise en place du MTA, le matériau est foulé



Source : Simon, *L'endodontie de A à Z*, 2018

⁷¹ Boulic, « Transport canalaire : expérimentation préliminaire relative à une nouvelle méthode d'exploration en imagerie 3D ».

⁷² Hülsmann, Peters, et Dummer, « Mechanical preparation of root canals : shaping goals, techniques and means ».

⁷³ Walton et Torabinejad, *Endodontics : principles and practice*.

5.5. Fractures instrumentales

L'évaluation de radiographies de dents obturées endodontiquement a montré que la prévalence des bris instrumentaux endodontiques restants dans le canal est comprise entre 2 et 6 %⁷⁴.

5.5.1. Les causes

Tout comme pour la formation de butée et de fausse route, la persistance de contraintes coronaires, une flexibilité et une résistance limitées des instruments de mise en forme, associées à une force excessive, dans un canal présentant une courbure peuvent entraîner une fracture des instruments de mise en forme.

Examiner visuellement les limes endodontiques avant toute utilisation permet de repérer les premiers signes de fatigue comme une distorsion.

Figure 27 : Distorsion d'une lime



Source : Walton et Torabinejad, *Endodontics principles and practice*, 2009

⁷⁴ Hülsmann et Schinkel, « Influence of several factors on the success or failure of removal of fractured instruments from the root canal ».

5.5.2. Conduite à tenir

Il existe essentiellement trois approches non chirurgicales⁷⁵ :

- Essayer de retirer le fragment :

Grâce aux aides optiques, aux inserts endodontiques et aux systèmes de dépose de bris instrumental disponibles sur le marché.

- Tenter de le contourner, « le by-pass » :

Avec une lime de faible diamètre pré courbée. Après avoir contourné le bris instrumental, des limes ultrasoniques ou des limes de Hedström peuvent être utilisées pour retirer le fragment. Si le retrait du bris instrumental échoue, le canal est nettoyé, mis en forme et obturé avec la persistance du bris instrumental dans le canal.

- Préparer et obturer à partir du bris instrumental :

En cas d'impossibilité de contourner ou retirer l'instrument, la préparation et l'obturation peuvent être réalisées coronairement au fragment.

Lors des tentatives de contournement ou de retrait du bris instrument, il faut évaluer la balance entre la nécessité de retirer le fragment et la conservation tissulaire (risque de perforation).

5.5.3. Pronostic

Le pronostic est meilleur lorsque la fracture d'un instrument de grand diamètre se produit aux derniers stades de la mise en forme et à proximité de la longueur de travail⁷⁶.

Le pronostic est moins bon pour les dents dont un ou des canaux ne sont pas préparés et dans lesquels un petit instrument est fracturé avant ou au-delà du foramen apical au début de la mise en forme⁷⁷.

De plus en cas de présence de LIPOE (lésion inflammatoire d'origine endodontique), le taux de cicatrisation péri apicale est autour de 50 %⁷⁸.

En cas d'absence de LIPOE, le taux d'échec dû à la présence d'un bris instrumental est estimé à moins de 1 %⁷⁹.

⁷⁵ Walton et Torabinejad, *Endodontics : principles and practice*.

⁷⁶ Walton et Torabinejad.

⁷⁷ Walton et Torabinejad.

⁷⁸ Hülsmann et Schinkel, « Influence of several factors on the success or failure of removal of fractured instruments from the root canal ».

⁷⁹ Hülsmann et Schinkel.

5.6. Accidents à l'hypochlorite

L'hypochlorite de sodium est un agent de blanchiment domestique courant, même de petites quantités peuvent causer des dommages importants sur les vêtements. En endodontie il est utilisé pour ces propriétés physico chimiques et son large spectre antibactérien.

L'irrigation peut être effectuée avec une seringue, en veillant à ce que la solution puisse s'échapper librement dans la chambre pulpaire et sans contrainte radiculaire de l'aiguille.

5.6.1. Œil / vêtements

Des accidents peuvent survenir au cours des traitements endodontiques, ils peuvent être évités par une protection appropriée des vêtements du patient notamment par la mise en place d'un champ de protection. Lors de l'utilisation d'une seringue d'irrigation manuelle, il convient de s'assurer que l'aiguille d'irrigation est suffisamment fixée à la seringue afin d'éviter la séparation pendant l'irrigation.

Le contact de l'hypochlorite de sodium avec les yeux du patient ou de l'opérateur entraîne une douleur immédiate, une sensation de brûlure intense et un érythème. Une perte de cellules épithéliales dans la couche externe de la cornée peut survenir⁸⁰.

Conduite à tenir :

Irrigation oculaire immédiate avec de grandes quantités d'eau du robinet ou de sérum physiologique stérile et orientation vers un ophtalmologiste pour un examen et un traitement plus poussé.

5.6.2. Extrusion par voie apicale

Il est estimé qu'environ un praticien sur deux rencontre cette complication au cours de sa carrière⁸¹. Cette complication arrive en cas d'apex large (dent immature, sur instrumentation du foramen apical ou processus de résorption) ou de perforation non détectée associée à une irrigation sous pression⁸².

A la suite d'une extrusion d'hypochlorite de sodium, le patient ressent une douleur intense, une sensation de brûlure, suivie d'une hémorragie intra canalaire et d'une tuméfaction du visage du côté de la dent traitée en quelques minutes.

⁸⁰ Hülsmann et Hahn, « Complications during root canal irrigation – literature review and case reports ».

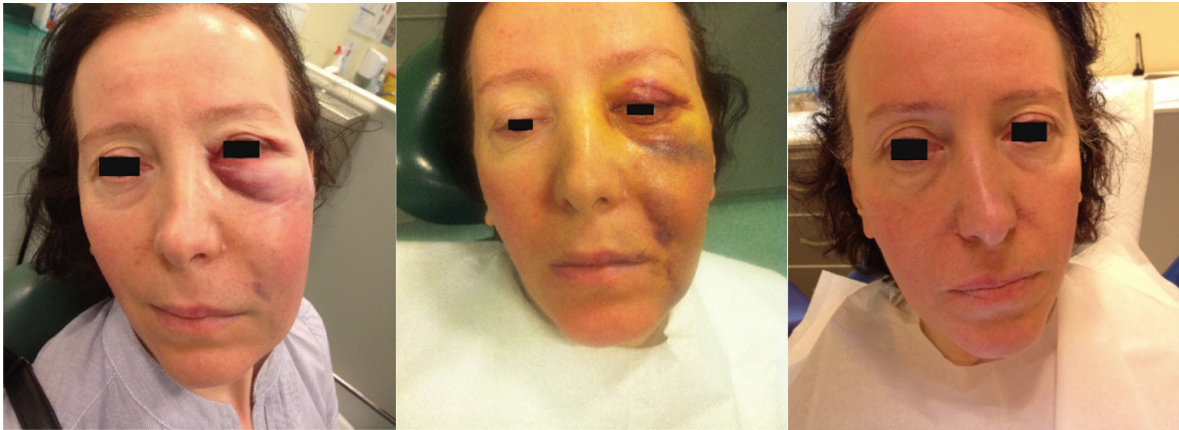⁸¹ Kleier, Averbach, et Mehdipour, « The sodium hypochlorite accident : experience of diplomates of the american board of endodontics ».

⁸² Flouriot et Simon, « Conduite à tenir face à une injection accidentelle d'hypochlorite de sodium au cours d'un traitement endodontique ».

Une hémolyse se produit qui est responsable de saignements interstitiels, causant immédiatement ou secondairement un hématome du visage et un trismus⁸³.

Figure 28 : Patiente ayant subi un accident d'extrusion d'hypochlorite de sodium dans le périapex de la 26.

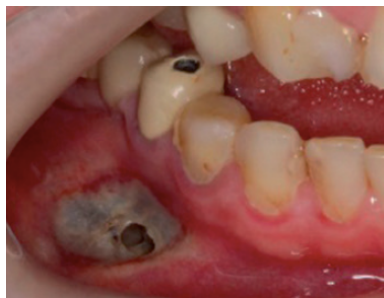De gauche à droite : elle présente un hématome infra-orbitaire qui s'étend jusqu'au pli naso-labial ; il y a dans un premier temps une aggravation de l'hématome ; J10 montre une disparition complète des symptômes



Source : Baser Can, Karapinar et al. « Inadvertent apical extrusion of sodium hypochlorite with evaluation by dental volumetric tomography », 2015

Des nécroses muqueuses et osseuses peuvent survenir.

Figure 29 : Nécrose muqueuse à la suite d'une extrusion d'hypochlorite de sodium



Source : Farook, « Guidelines for management of sodium hypochlorite extrusion injuries », 2015

L'hypochlorite est hautement toxique pour les nerfs. Des signes neurologiques tels que des paresthésies ou anesthésies après l'extrusion peuvent survenir et être plus ou moins durables⁸⁴.

⁸³ Guivarc'h et al., « Sodium hypochlorite accident : a systematic review ».

⁸⁴ Guivarc'h et al.

Des symptômes ophtalmologiques peuvent également être présents comme une douleur oculaire, une vision floue ou une diplopie⁸⁵.

Bowden et al. rapportent un cas d'extrusion d'hypochlorite lors d'un traitement endodontique sur une dent mandibulaire. Celle-ci a provoqué une obstruction des voies aériennes supérieures causée par une tuméfaction dans les espaces sous-mentaux et sublinguaux engageant le pronostic vital⁸⁶. La prise en charge du patient ayant nécessité une hospitalisation d'urgence.

Conduite à tenir :

Après avoir informé le patient de la survenue de cet accident à l'hypochlorite, la conduite à tenir est présentée sur le tableau 2.

Tableau 2 : Conduite à tenir face à une extrusion d'hypochlorite par voie apicale

1. Irrigation immédiate avec une solution saline pour diluer l'hypochlorite de sodium
2. Ne pas chercher à arrêter l'hémorragie visible
3. Application de compresses froides ou d'une poche de glace
4. Pour le contrôle de la douleur : <ul style="list-style-type: none">• antalgiques à base de paracétamol éventuellement associés à de la codéine
5. Antibiothérapie pendant 7 à 10 jours pour prévenir l'extension de l'infection primaire ou la survenue d'une surinfection secondaire
6. Pour le contrôle de l'inflammation, prescription d'anti-inflammatoires stéroïdiens (corticoïdes, 1 mg/kg pendant 4 jours)
7. Contact téléphonique quotidien avec le patient et visite bihebdomadaire jusqu'à la résolution des symptômes
8. Dans les cas sévères (détresse respiratoire) : hospitalisation d'urgence

Source : Simon, « Conduite à tenir face à une injection accidentelle d'hypochlorite de sodium au cours d'un traitement endodontique », 2012

Selon la situation clinique, une médication intra-canaire d'hydroxyde de calcium et une obturation provisoire est mis en place en cas d'arrêt d'écoulement. Dans le cas contraire, la dent est laissée ouverte pendant 48 heures maximum.

⁸⁵ Guivarc'h et al.

⁸⁶ Bowden, Ethunandan, et Brennan, « Life-threatening airway obstruction secondary to hypochlorite extrusion during root canal treatment ».

Une fois la disparation complète de la symptomatologie qui peut prendre 5 à 8 semaines⁸⁷, le traitement endodontique peut être poursuivi et une médication intra canalaire à base d'hydroxyde de calcium est mise en place pendant 15 jours avant l'obturation⁸⁸.

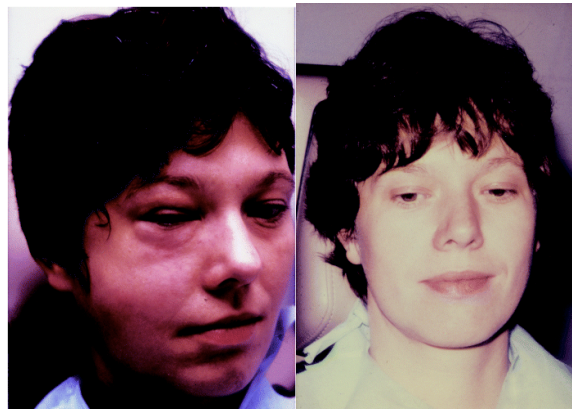Afin de prévenir ces accidents, il existe des d'aiguille d'irrigation à ouverture latérale. De même l'extrémité de l'aiguille doit être libre dans le canal. L'injection est réalisée lentement sans pression avec mouvement axiale dans le canal. Avec un contrôle visuel de la longueur de travail et de la solution d'irrigation qui doit remonter dans la chambre pulpaire.

5.7. Emphysème

Cette complication rare en endodontie, 121 cas d'emphysèmes rapportés au cours de soins dentaires de 1960 à 2008 pour la majorité lors d'avulsion de dent de sagesse mandibulaire^{89 90}.

En endodontie, l'emphysème apparait lorsque le canal radiculaire est séché à l'air comprimé. Le symptôme principal est une tuméfaction avec crépitation à la palpation.

Figure 30 : Tuméfaction de la face droite après emphysème facial lors du traitement canalaire de la 16 ; Un mois plus tard : retour complet à la normale



Source : Hülsmann et Hahn, « Complications during root canal irrigation, litterature review and case reports », 1999

⁸⁷ Flouriot et Simon, « Conduite à tenir face à une injection accidentelle d'hypochlorite de sodium au cours d'un traitement endodontique ».

⁸⁸ Flouriot et Simon.

⁸⁹ Kün-Darbois et al., « Crépitations cervicales après avulsion dentaire ».

⁹⁰ McKenzie et Rosenberg, « Iatrogenic subcutaneous emphysema of dental and surgical origin : a literature review ».

Conduite à tenir :

L'emphysème se résorbe spontanément sans complication dans la plupart des cas⁹¹. Cependant une antibiothérapie avec une hospitalisation pour surveillance est préconisée afin de prévenir de graves complications potentielles (médiastinite, fasciite nécrosante, pneumothorax, tamponnade et embolie gazeuse) qui peuvent être fatales si la prise en charge est tardive⁹².

Ainsi l'utilisation de la seringue air/eau pour sécher le canal est à proscrire, l'utilisation de pointes de papiers stériles permet de prévenir cette complication.

⁹¹ Olate et al., « Facial and cervical emphysema after oral surgery : a rare case ».

⁹² Olate et al.

6 : Complications lors de l'obturation

6.1. Rappels

6.1.1. Définition de l'obturation

Il s'agit du remplissage par voie coronaire du réseau canalaire préalablement mis en forme, effectué à l'aide d'un matériau ou d'une combinaison de matériaux biocompatibles. Son but est de s'opposer à la pénétration de bactéries en scellant de façon étanche et durable le réseau canalaire⁹³.

L'obturation endodontique est la dernière étape du traitement endodontique et ne peut être dissociée de l'obturation coronaire.

Les conditions cliniques pour l'obturation sont une mise en forme terminée, un canal sec et une dent asymptomatique.

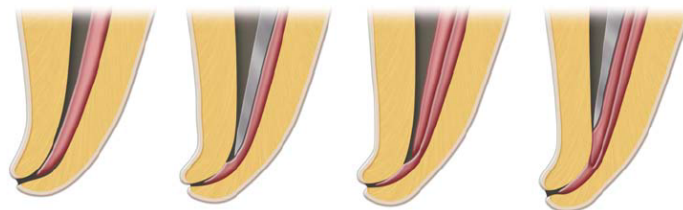
6.1.2. Différentes méthodes

Les techniques détaillées dans ce manuscrit sont basées sur l'utilisation d'un matériau d'obturation thermoplastique, la gutta percha, associé à un film de ciment de scellement.

- Condensation latérale à froid⁹⁴

L'espace canalaire est progressivement comblé avec plusieurs cônes de gutta enduits de ciment plaqués sur un maître cône préalablement inséré à la longueur de travail.

Figure 31 : Principes de la condensation latérale à froid



Source : Walton et Torabinejad, *Endodontics principles and practice*, 2009

⁹³ Lasfargues et Machtou, *Dictionnaire francophone des termes d'odontologie conservatrice : endodontie et odontologie restauratrice : lexique anglais-français et annexes incluses*.

⁹⁴ Walton et Torabinejad, *Endodontics : principles and practice*.

- Condensation verticale à chaud⁹⁵

Le compactage vertical à chaud utilise les propriétés thermoplastiques de la gutta-percha, pour l'adapter, sous pression contrôlée, à la morphologie du canal.

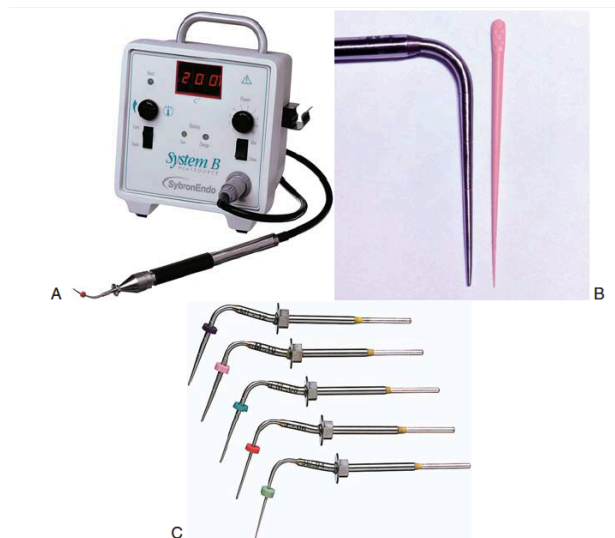○ Par vagues multiples

La technique est décrite en deux phases successives : la descente avec l'obturation du tiers apical suivie de la remontée avec l'obturation les deux tiers coronaires par l'utilisation d'une série de fouloirs chauffés.

○ Par vague unique

Le system B permet de simplifier la technique de compactage vertical à chaud.

Figure 32 : Système B



Source : Walton et Torabinejad, *Endodontics principles and practice*, 2009

○ Systèmes Thermafil

Ce système se présente par un tuteur plastique souple recouvert de gutta-percha. Ce dernier est préchauffé à l'aide d'un four et introduit à l'intérieur du système canalaire préalablement enduit de ciment d'obturation.

⁹⁵ Ingle, Bakland, et Baumgartner, *Ingle's endodontics*.

Figure 33 : Système Thermoafil



Source : Walton et Torabinejad, *Endodontics principles and practice*, 2009

- Thermo compactage

Cette technique utilise un instrument rotatif pour plastifier et compacter en même temps la gutta percha dans le système canalaire.

6.2. Suintement / saignement

La persistance de suintement ou de saignement, peut être la conséquence d'une perforation, une sur instrumentation ou la persistance de tissu pulpaire (notamment dans les isthmes).

Conduite à tenir :

Traiter la perforation si elle existe, irriguer à l'hypochlorite de sodium pour éliminer les résidus de tissu pulpaire, utiliser de pointes de papiers stériles et mettre en place une médication canalaire (hydroxyde de calcium) en inter séance en cas de persistance du suintement⁹⁶.

6.3. Obturation insuffisante

Une obturation à plus de 2 mm de l'apex radiologique diminue le pronostic du traitement endodontique⁹⁷, il est proche de 85 %⁹⁸.

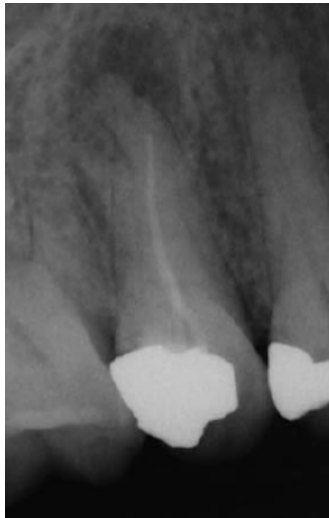Une mise en forme incomplète, une fausse route, une butée, une perforation, le choix d'un maître cône trop large, un bris instrumental non déposé ou contourné peuvent y contribuer.

⁹⁶ Ingle, Bakland, et Baumgartner.

⁹⁷ Schaeffer, White, et Walton, « Determining the optimal obturation length : a meta-analysis of literature ».

⁹⁸ Kojima et al., « Success rate of endodontic treatment of teeth with vital and nonvital pulps. A meta-analysis ».

Figure 34 : Obturation insuffisante sur 15



Source : Walton et Torabinejad, *Endodontics principles and practice*, 2009

Conduite à tenir :

La mise en forme est reprise si possible avec une préparation de l'ensemble du canal suivie d'une obturation à la longueur de travail⁹⁹.

6.4. Dépassement des matériaux d'obturations

Les matériaux d'obturation extrudés dans le péri apex provoquent une inflammation avec une sensibilité à la mastication qui dure généralement quelques jours¹⁰⁰.

Le pronostic des dents avec un dépassement de matériaux d'obturation est de 70 %¹⁰¹. Il est moins élevé que pour les dents avec une obturation insuffisante¹⁰².

Ce dépassement peut être dû à un apex large suite à une sur instrumentation apicale, une résorption, une dent immature, un mauvais choix du maître cône ou une mauvaise manœuvre lors de la compaction de gutta¹⁰³.

⁹⁹ Walton et Torabinejad, *Endodontics : principles and practice*.

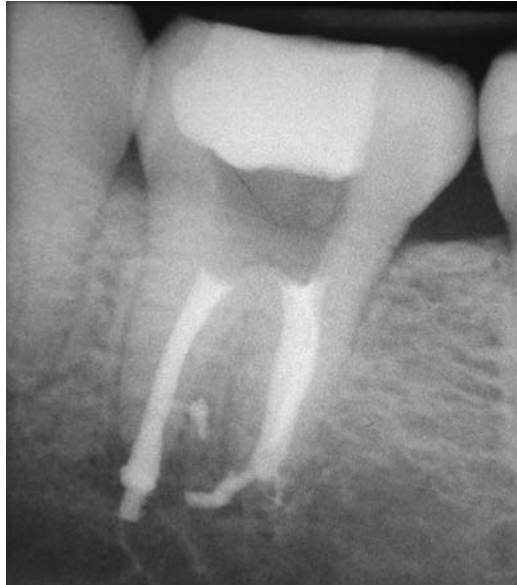¹⁰⁰ Walton et Torabinejad.

¹⁰¹ Kojima et al., « Success rate of endodontic treatment of teeth with vital and nonvital pulps. A meta-analysis ».

¹⁰² Schaeffer, White, et Walton, « Determining the optimal obturation length : a meta-analysis of literature ».

¹⁰³ Walton et Torabinejad, *Endodontics : principles and practice*.

Figure 35 : Extrusion de matériaux d'obturation endodontique à la suite d'une sur instrumentation du foramen apical



Source : Walton et Torabinejad, *Endodontics principles and practice*, 2009

Conduite à tenir :

Surveillance en cas d'absence de symptomatologie. Une chirurgie apicale est nécessaire si une symptomatologie se déclare.

Des complications peuvent survenir. Il s'agit de paresthésie ou d'anesthésie lorsque le nerf alvéolaire inférieur est atteint¹⁰⁴. Ces situations nécessitent une orientation vers un chirurgien maxillo-facial qui prendra la décision d'intervenir ou non¹⁰⁵. De même, en cas d'atteinte du sinus, des complications sinusiennes peuvent se déclarer¹⁰⁶ nécessitant une orientation vers l'ORL.

Afin de prévenir l'extrusion de matériaux d'obturation, contrôler rigoureusement la longueur de travail tout au long de la mise en forme et de l'obturation est impératif. En cas d'apex ouvert, il est possible de réaliser un bouchon apical de MTA.

¹⁰⁴ Montgomery, « Paresthesia following endodontic treatment ».

¹⁰⁵ Hülsmann et Schäfer, *Problems in endodontics : etiology, diagnosis and treatment*.

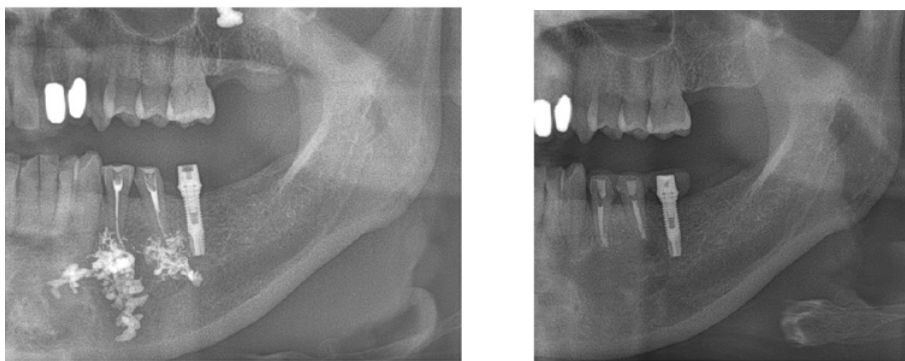
¹⁰⁶ Denizart, « Dépassements de matériaux d'obturation canalaire dans le sinus maxillaire : étiologies, diagnostic, conséquences et traitements ».

6.5. Paresthésie

La paresthésie désigne les troubles de la sensibilité : fourmillement, picotements ou brûlures, le plus souvent secondaires à des lésions nerveuses¹⁰⁷.

Les lésions de nerf surviennent essentiellement en cas de dépassement des matériaux d'obturation au niveau des dents postérieures mandibulaires, ou à la suite de l'utilisation de ciment contenant du formaldéhyde¹⁰⁸. Une lésion nerveuse peut également s'opérer par irritation mécanique ou chimique, lors de la mise en forme, après extrusion d'hypochlorite de sodium, ou encore après une anesthésie locale¹⁰⁹.

Figure 36 : Dépassement de matériaux d'obturation sur 34 et 35 ; radiographie post opératoire.



Source : Kim et Cho, « Accidental overextension of endodontic filling material in patients with neurologic complications: a retrospective case series », 2016

Conduite à tenir :

Elle dépendra de la cause de la paresthésie :

- Suite à une sur instrumentation ou anesthésie locale, elle se résorbe dans la majorité des cas après quelque jours¹¹⁰.
- Suite à une extrusion de matériau d'obturation, le traitement peut être médicamenteux (corticoïdes ou anti inflammatoire non stéroïdien) ou chirurgical, 91 % des patients récupèrent partiellement ou totalement¹¹¹. Le succès du traitement dépend de l'ancienneté, de l'étendu et de l'emplacement de la sur-obturation¹¹².

¹⁰⁷ Lasfargues et Machtou, *Dictionnaire francophone des termes d'odontologie conservatrice : endodontie et odontologie restauratrice : lexique anglais-français et annexes incluses*.

¹⁰⁸ Rosen et al., « Pronostic des altérations de sensation après le dépassement de matériaux d'obturation canalaire : une revue systématique de la littérature. »

¹⁰⁹ Alves, Coutinho, et Goncalves, « Endodontic-related facial paresthesia : systematic review ».

¹¹⁰ Alves, Coutinho, et Goncalves.

¹¹¹ Rosen et al., « Pronostic des altérations de sensation après le dépassement de matériaux d'obturation canalaire : une revue systématique de la littérature. »

¹¹² Alves, Coutinho, et Goncalves, « Endodontic-related facial paresthesia : systematic review ».

7 : Complication post-endodontique précoce

L'exacerbation ou flambée, désigne l'exagération brutale des symptômes d'une maladie, d'origine inflammatoire ou infectieuse. En endodontie, elle concerne un accident aigu venant se greffer sur une pathologie pulpaire ou péri-radicaire asymptomatique après et lors d'un traitement endodontique¹¹³. Elle se manifeste par une douleur continue, bien localisée, exacerbée par la pression occlusale ou la palpation.

Elle est causée par une lésion mécanique, chimique ou microbienne de la pulpe ou des tissus péri-apicaux et survient dans 1,5 % à 20 % des traitements endo-canalaires selon les études¹¹⁴ et les critères d'inclusions.

Elle ne diminue pas le pronostic à long terme du traitement endodontique¹¹⁵.

Conduite à tenir :

On peut distinguer la flambée inflammatoire de la flambée infectieuse.

- La flambée inflammatoire, sans abcès péri apical :

Réouverture de la chambre pulpaire en cas de flambée en inter-séance avec irrigation à l'hypochlorite de sodium, élimination du tissu pulpaire résiduel et mise en place d'une médication intra canalaire. La dent est mise en sous occlusion si une restauration est prévue et prescription d'antalgique de palier II¹¹⁶.

- La flambée infectieuse est mise en évidence par la présence d'un abcès péri apical :

Incision en cas d'abcès collecté, sinon drainage par voie canalaire, en laissant la dent ouverte maximum 48 heures¹¹⁷ en cas de drainage persistant.

Prescription d'antibiotique en cas de signes régionaux (adénopathie, tuméfaction) ou généraux (fièvre, asthénie) amoxicilline 2g/24 heures en deux prises en première intention pendant 7 jours¹¹⁸.

¹¹³ Lasfargues et Machtou, *Dictionnaire francophone des termes d'odontologie conservatrice : endodontie et odontologie restauratrice : lexique anglais-français et annexes incluses*.

¹¹⁴ Tsesis et al., « Flare-ups after endodontic treatment : a meta-analysis of literature ».

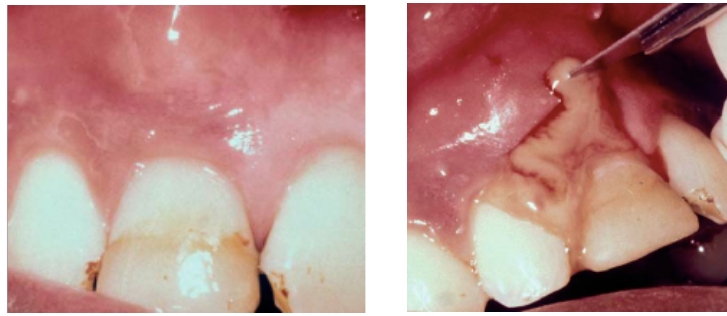
¹¹⁵ Ingle, Bakland, et Baumgartner, *Ingle's endodontics*.

¹¹⁶ Bronnec, Descroix, et Boucher, « Prévention et traitement de la douleur postopératoire en endodontie ».

¹¹⁷ Bronnec, Descroix, et Boucher.

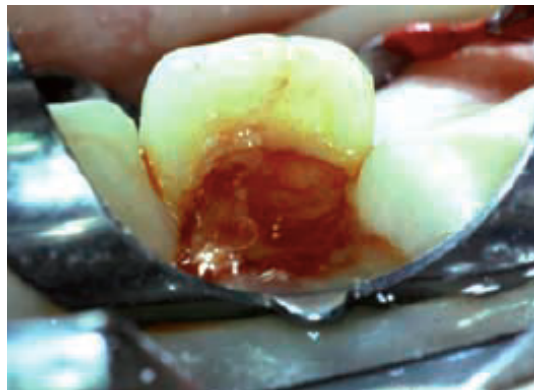
¹¹⁸ Fouad, « Are antibiotics effective for endodontic pain ? »

Figure 37 : Incision d'un abcès péri apicale collecté



Source : Walton et Torabinejad, *Endodontics principles and practice*, 2009

Figure 38 : Drainage par voie canalaire



Source : Ingle's, *Endodontics 6*, 2008

Conclusion

Dans certaines situations cliniques, un traitement endodontique est indiqué afin de permettre le maintien de la dent concernée sur l'arcade de façon asymptomatique et fonctionnelle à long terme. Au cours de ce traitement, différentes étapes thérapeutiques se succèdent : ainsi la bonne réalisation de l'acte est liée au bon déroulement de ces étapes.

Des complications peuvent survenir lors de la réalisation du traitement ayant un impact négatif sur le pronostic. Cependant, les études issues de praticiens respectant les recommandations, montrent des taux de succès très élevés.

Une meilleure connaissance de ces complications ainsi que l'amélioration des techniques de réalisation des traitements endodontiques permettent de réduire les effets délétères et donc d'améliorer le pronostic des traitements.

Bibliographie

- Alves, F. R., M. S. Coutinho, et L. S. Goncalves. « Endodontic-related facial paresthesia : systematic review ». *Journal of the canadian dental association*, n° 80 (2014): 7.
- American association of endodontists. « perforation ». In *Glossary of endodontic terms*. Chicago: American association of endodontists, 2019. <https://www.aae.org/specialty/clinical-resources/glossary-endodontic-terms/>.
- Boulic, R. « Transport canalaire : expérimentation préliminaire relative à une nouvelle méthode d'exploration en imagerie 3D ». Thèse d'exercice, chirurgie dentaire, Université de Bretagne occidentale, 2013. <https://dumas.ccsd.cnrs.fr/dumas-01027623/document>.
- Bousquet, J., et A. Flahault. « Natural rubber latex allergy among health care workers : a systematic review of the evidence ». *Journal of allergy and clinical immunology* 118, n° 2 (2006): 447-54. <https://doi.org/10.1016/j.jaci.2006.03.048>.
- Bowden, J. R., M. Ethunandan, et P. A. Brennan. « Life-threatening airway obstruction secondary to hypochlorite extrusion during root canal treatment ». *Oral surgery, oral medicine, oral pathology, oral radiology, and endodontology* 101, n° 3 (2006): 402-4. <https://doi.org/10.1016/j.tripleo.2005.06.021>.
- Bronnec, F., V. Descroix, et Y. Boucher. « Prévention et traitement de la douleur postopératoire en endodontie ». *Réalités Cliniques* 22, n° 4 (2011): 13.
- Clarke, A. « The provision of dental care for patients with natural rubber latex allergy : are patients able to obtain safe care ? ». *British dental journal* 197, n° 12 (2004): 749-52. <https://doi.org/10.1038/sj.bdj.4811904>.
- Denizart, V. « Dépassements de matériaux d'obturation canalaire dans le sinus maxillaire : étiologies, diagnostic, conséquences et traitements ». Thèse d'exercice, chirurgie dentaire, Université de Lorraine, 2011. <https://hal.univ-lorraine.fr/hal-01739074/document>.
- Devoize, L. « Les allergies en odontostomatologie ». *Collège national des enseignants en chirurgie orale et médecine orale*, 2017. <https://cneco.education/documents-pedagogiques/show/21>.
- Dhanrajani, P. J., et O. Jonaidel. « Trismus : aetiology, differential diagnosis and treatment ». *Dental update* 29, n° 2 (2002): 88-94. <https://doi.org/10.12968/denu.2002.29.2.88>.
- Ethunandan, M., A. L. Tran, R. Anand, J. Bowden, M. T. Seal, et P. A. Brennan. « Needle breakage following inferior alveolar nerve block : implications and management ». *British dental journal* 202, n° 7 (2007): 395-97. <https://doi.org/10.1038/bdj.2007.272>.

- European society of endodontology. « Quality guidelines for endodontic treatment : consensus report ». *International endodontic journal* 39, n° 12 (2006): 921-30.
<https://doi.org/10.1111/j.1365-2591.2006.01180.x>.
- Flouriot, A. C., et S. Simon. « Conduite à tenir face à une injection accidentelle d'hypochlorite de sodium au cours d'un traitement endodontique ». *Clinic* 33, n° 9 (2012): 4.
- Fouad, A. F. « Are antibiotics effective for endodontic pain ? » *Endodontic topics* 3, n° 1 (2002): 52-66.
<https://doi.org/10.1034/j.1601-1546.2002.30106.x>.
- Friedman, S., et C. Mor. « The success of endodontic therapy-healing and functionality ». *Journal of the california dental association* 32, n° 6 (2004): 493-503.
- Fuller, N. P., R. A. Menke, et W. J. Meyers. « Perception of pain to three different intraoral penetrations of needles ». *Journal of the american dental association* 99, n° 5 (1979): 822-24.
<https://doi.org/10.14219/jada.archive.1979.0384>.
- Guivarc'h, M., U. Ordioni, H. M. Ahmed, S. Cohen, J. H. Catherine, et F. Bukiet. « Sodium hypochlorite accident : a systematic review ». *Journal of endodontics* 43, n° 1 (2017): 16-24.
<https://doi.org/10.1016/j.joen.2016.09.023>.
- Guivarc'h, M., T. Soler, F. Pérez, et F. Bukiet. « Mise en forme canalaire et irrigation ». *Realité clinique* 25, n° 1 (2014): 49-60.
- Gunera-Saad, N., I. Guillot, F. Cousin, K. Philips, A. Bessard, L. Vincent, et J. F. Nicolas. « Réactions d'allure immédiate aux anesthésiques locaux : démarche diagnostique et thérapeutique ». *Annales de dermatologie et de vénéréologie* 134, n° 4 (2007): 333-36.
[https://doi.org/10.1016/S0151-9638\(07\)89186-1](https://doi.org/10.1016/S0151-9638(07)89186-1).
- Hargreaves, K., et K. Keiser. « Local anesthetic failure in endodontics : mechanisms and management ». *Endodontic topics* 1, n° 1 (2002): 26-39. <https://doi.org/10.1034/j.1601-1546.2002.10103.x>.
- Haute autorité de santé. « Traitement endodontique rapport d'évaluation technologique », 2008.
https://www.has-sante.fr/upload/docs/application/pdf/2009-01/rapport_traitement_endodontique.pdf.
- Hülsmann, M., et W. Hahn. « Complications during root canal irrigation – literature review and case reports ». *International endodontic journal* 33, n° 3 (2000): 186-93.
<https://doi.org/10.1046/j.1365-2591.2000.00303.x>.
- Hülsmann, M., O. Peters, et M. H. Dummer. « Mechanical preparation of root canals : shaping goals, techniques and means ». *Endodontic topics* 10, n° 1 (2005): 30-76.
<https://doi.org/10.1111/j.1601-1546.2005.00152.x>.
- Hülsmann, M., et E. Schäfer, éd. *Problems in endodontics : etiology, diagnosis and treatment*. London: Quintessence Pub, 2009.

- Hülsmann, M., et I. Schinkel. « Influence of several factors on the success or failure of removal of fractured instruments from the root canal ». *Dental traumatology* 15, n° 6 (1999): 252-58. <https://doi.org/10.1111/j.1600-9657.1999.tb00783.x>.
- Imura, N., E. T. Pinheiro, P. F. Gomes, A. A. Zaia, C. R. Ferraz, et F. J. Souza-Filho. « The outcome of endodontic treatment : a retrospective study of 2000 cases performed by a specialist ». *Journal of endodontics* 33, n° 11 (2007): 1278-82. <https://doi.org/10.1016/j.joen.2007.07.018>.
- Ingle, J., L. Bakland, et J. C. Baumgartner. *Ingle's endodontics*. 6th ed. Hamilton: B C Decker, 2008.
- Kean, T., et M. McNally. « Latex hypersensitivity : a closer look at considerations for dentistry ». *Journal of the california dental association* 75, n° 4 (2009): 4.
- Kissi, L., et I. Ben Yahya. « Allergènes en chirurgie bucco-dentaire ». *Médecine buccale chirurgie buccale* 18, n° 2 (2012): 109-18. <https://doi.org/10.1051/mbcb/2012014>.
- Kleier, D., R. Averbach, et O. Mehdipour. « The sodium hypochlorite accident : experience of diplomates of the american board of endodontics ». *Journal of endodontics* 34, n° 11 (2008): 1346-50. <https://doi.org/10.1016/j.joen.2008.07.021>.
- Kodsi, I. « Nerve damage associated with inferior alveolar nerve block : causes and management ». *Journal of the canadian dental association*, n° 78 (2012). <http://jcda.ca/fr/article/c127>.
- Kojima, K., K. Inamoto, K. Nagamatsu, A. Hara, K. Nakata, I. Morita, H. Nakagaki, et al. « Success rate of endodontic treatment of teeth with vital and nonvital pulps. A meta-analysis ». *Oral surgery, oral medicine, oral pathology, oral radiology, and endodontology* 97, n° 1 (2004): 95-99. <https://doi.org/10.1016/j.tripleo.2003.07.006>.
- Kün-Darbois, J., A. Paré, H. Chemli, G. Daher, et R. Breheret. « Crépitations cervicales après avulsion dentaire ». *Revue de stomatologie, de chirurgie maxillo-faciale et de chirurgie orale* 115, n° 2 (2014): 17-18. <https://doi.org/10.1016/j.revsto.2013.11.001>.
- Larousse. « Complication ». In *Larousse*, s. d. <http://www.larousse.fr/encyclopedie/medical/complication/12122>.
- Lasfargues, J. J., et P. Machtou. *Dictionnaire francophone des termes d'odontologie conservatrice : endodontie et odontologie restauratrice : lexique anglais-francais et annexes incluses*. 2ème éd. Paris: Editions Espace ID, 2010.
- Laurent, F., et G. Bellaiche. *Les urgences médicales au cabinet dentaire*. 2ème éd. Paris: Association Dentaire Française, 2011.
- Lemon, R. R. « Nonsurgical repair of perforation defects. Internal matrix concept ». *Dental clinics of North America* 36, n° 2 (1992): 439-57.

- Main, C., N. Mirzayan, S. Shabahang, et M. Torabinjad. « Repair of root perforations using mineral trioxide aggregate : a long-term study ». *Journal of endodontics* 30, n° 2 (2004): 80-83. <https://doi.org/10.1097/00004770-200402000-00004>.
- McKenzie, W., et M. Rosenberg. « Iatrogenic subcutaneous emphysema of dental and surgical origin : a literature review ». *Journal of oral and maxillofacial surgery* 67, n° 6 (2009): 1265-68. <https://doi.org/10.1016/j.joms.2008.12.050>.
- Montgomery, S. « Paresthesia following endodontic treatment ». *Journal of endodontics* 2, n° 11 (1976): 345-47. [https://doi.org/10.1016/S0099-2399\(76\)80075-1](https://doi.org/10.1016/S0099-2399(76)80075-1).
- Moreau, N. « Anesthésie locales et locorégionales en médecine buccodentaire ». *Collège national des enseignants en chirurgie orale et médecine orale*, 2018. <https://cneco.education/documents-pedagogiques/show/30>.
- . « Ingestion et inhalation des corps étrangers en odontologie ». *Collège national des enseignants en chirurgie orale et médecine orale*, 2017. <https://cneco.education/documents-pedagogiques/show/20>.
- Olate, S., A. Assis, S. Freire, M. Moraes, et J. R. Albergaria-Barbosa. « Facial and cervical emphysema after oral surgery : a rare case ». *International journal of clinical and experimental medicine* 6, n° 9 (2013): 840-44.
- Parirokh, M., R. Ashouri, A. R. Rekabi, N. Nakhaee, A. Pardakhti, S. Askarifard, et P. V. Abbott. « The effect of premedication with ibuprofen and indomethacin on the success of inferior alveolar nerve block for teeth with irreversible pulpitis ». *Journal of endodontics* 36, n° 9 (2010): 1450-54. <https://doi.org/10.1016/j.joen.2010.05.007>.
- Pertot, W. J. « Traitement des perforations ». *Dental tribune édition française* 6, n° 5 (2014): 32-35.
- Rosen, E., T. Goldberger, S. Taschieri, M. Del Fabbro, S. Corbella, et I. Tsesis. « Pronostic des altérations de sensation après le dépassement de matériaux d'obturation canalaire : une revue systématique de la littérature. » *Société française d'endodontie* 42, n° 6 (2016): 873-79. <https://doi.org/10.1016/j.joen.2016.03.018>.
- Schaeffer, M., R. R. White, et R. E. Walton. « Determining the optimal obturation length : a meta-analysis of literature ». *Journal of endodontics* 31, n° 4 (2005): 271-74. <https://doi.org/10.1097/01.don.0000140585.52178.78>.
- Siew, K., A. Lee, et G. Cheung. « Treatment outcome of repaired root perforation : a systematic review and meta-analysis ». *Journal of endodontics* 41, n° 11 (2015): 1795-1804. <https://doi.org/10.1016/j.joen.2015.07.007>.
- Simon, S., et C. Ctorza-Perez. « Cavité d'accès en endodontie ». In *EMC. Médecine buccale*. 28-620-C-10. Paris: Elsevier Masson, 2010.

- Smith, M., et K. Lung. « Nerve injuries after dental injection : a review of the literature ». *Journal of the canadian dental association* 72, n° 6 (2006): 6.
- Société française d'anesthésie et de réanimation, samu de France, société francophone de médecine d'urgence. « Pratique des anesthésies locales et locorégionales par des médecins non spécialisés en anesthésie-réanimation, dans le cadre des urgences ». *Annales française d'anesthésie et de réanimation* 23, n° 2 (2004): 167-76. <https://doi.org/10.1016/j.annfar.2003.12.004>.
- Stacy, G. C., et G. Hajjar. « Barbed needle and inexplicable paresthesias and trismus after dental regional anesthesia ». *Oral surgery, oral medicine, and oral pathology* 77, n° 6 (1994): 585-88. [https://doi.org/10.1016/0030-4220\(94\)90315-8](https://doi.org/10.1016/0030-4220(94)90315-8).
- Stein, P., J. Brueckner, et M. Milliner. « Sensory innervation of mandibular teeth by the nerve to the mylohyoid : implications in local anesthesia. » *Clinical anatomy* 20, n° 6 (2007): 591-95. <https://doi.org/10.1002/ca.20479>.
- Susini, G., L. Pommel, et J. Camps. « Accidental ingestion and aspiration of root canal instruments and other dental foreign bodies in a French population ». *International endodontic journal* 40, n° 8 (2007): 585-89. <https://doi.org/10.1111/j.1365-2591.2007.01249.x>.
- Tsesis, I., V. Faivishevsky, Z. Fuss, et O. Zukerman. « Flare-ups after endodontic treatment : a meta-analysis of literature ». *Journal of endodontics* 34, n° 10 (2008): 1177-81. <https://doi.org/10.1016/j.joen.2008.07.016>.
- Tsesis, I., et Z. Fuss. « Diagnosis and treatment of accidental root perforations ». *Endodontic topics* 13, n° 1 (2006): 95-107. <https://doi.org/10.1111/j.1601-1546.2006.00213.x>.
- Tsesis, I., E. Rosenberg, V. Faivishevsky, A. Kfir, M. Katz, et E. Rosen. « Prevalence and associated periodontal status of teeth with root perforation : a retrospective study of 2,002 patients' medical records ». *Journal of endodontics* 36, n° 5 (2010): 797-800. <https://doi.org/10.1016/j.joen.2010.02.012>.
- Venkataraghavan, K., A. Anantharaj, P. Praveen, S. P. Rani, et B. M. Krishnan. « Accidental ingestion of foreign object : systematic review, recommendations and report of a case ». *The saudi dental journal* 23, n° 4 (2011): 177-81. <https://doi.org/10.1016/j.sdentj.2010.10.007>.
- Walton, R., et M. Torabinejad. *Endodontics : principles and practice*. 4th ed. St. Louis: Saunders Elsevier, 2009.

Table des figures

Figure 1 : Radiographie rétro-alvéolaire pré opératoire	4
Figure 2 : Champ opératoire (digue)	5
Figure 3 : Principes de la cavité d'accès	5
Figure 4 : Dent obturée endodontiquement	6
Figure 5 : Dent obturée endodontiquement	7
Figure 6 : Cicatrisation après 4 ans	7
Figure 7 : Anesthésie intra pulpaire	11
Figure 8 : Durée de l'anesthésie et durée de traitement	11
Figure 9 : Conduite à tenir en cas d'anaphylaxie	13
Figure 10 : Radiographie panoramique dentaire montrant la position de l'aiguille cassée	16
Figure 11 : Œdème de la joue et des lèvres	20
Figure 12 : Œdème de Quincke	20
Figure 13 : Radiographie suite à l'ingestion d'une lime endodontique	21
Figure 14 : De gauche à droite : Tapes dans le dos ; compression abdominale	23
Figure 15 : Arbre décisionnel sur la conduite à tenir en cas d'inhalation de corps étrangers	24
Figure 16 : Radiographie montrant un crampon	24
Figure 17 : Principes de la cavité d'accès	26
Figure 18 : Les cavités d'accès en fonction du type de dents traitées	26
Figure 19 : Erreurs d'axes lors de la réalisation de la cavité d'accès	27
Figure 20 : Radiographie rétro alvéolaire révélant une perforation du plancher	29
Figure 21 : Traitement d'une perforation du plancher	30
Figure 22 : Pronostic en fonction de la localisation de la perforation	30
Figure 23 : Extraction réimplantation avec résection apicale	31
Figure 24 : Modifications iatrogènes pouvant survenir lors de la préparation d'un canal courbe.	33
Figure 25 : Traitement d'une perforation du tiers apical à la gutta percha	34
Figure 26 : Réalisation d'un bouchon apical de MTA	35
Figure 27 : Distorsion d'une lime	36
Figure 28 : Patient ayant subi un accident d'extrusion d'hypochlorite de sodium dans le périapex de la 26	39
Figure 29 : Nécrose muqueuse à la suite d'une extrusion d'hypochlorite de sodium	39

Figure 30 : Tuméfaction de la face droite après emphysème facial lors du traitement canalaire de la 16 ; Un mois plus tard : retour complet à la normale.....	41
Figure 31 : Principes de la condensation latérale à froid	43
Figure 32 : Système B	44
Figure 33 : Système Thermafil	45
Figure 34 : Obturation insuffisante sur 15	46
Figure 35 : Extrusion de matériaux d'obturation endodontique à la suite d'une sur instrumentation du foramen apical	47
Figure 36 : Dépassement de matériaux d'obturation sur 34 et 35 ; radiographie post opératoire.	48
Figure 37 : Incision d'un abcès péri apicale collecté.....	50
Figure 38 : Drainage par voie canalaire.....	50

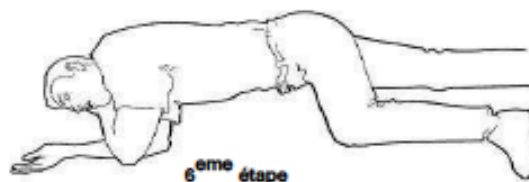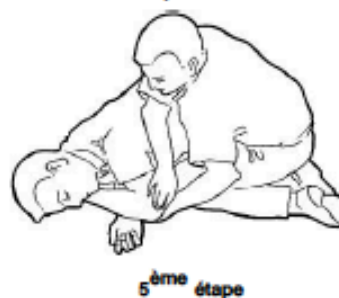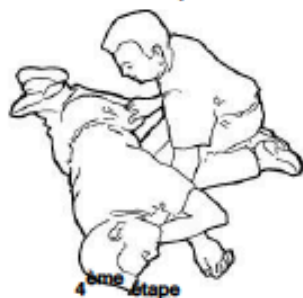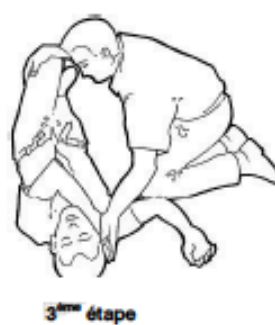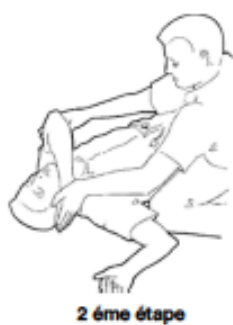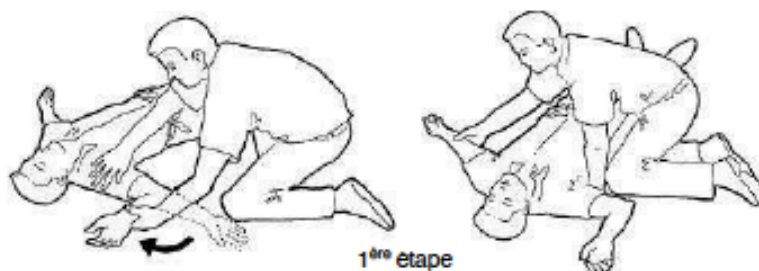
Table des tableaux

Tableau 1 : Dose maximale d'anesthésique en fonction de la molécule	14
Tableau 2 : Conduite à tenir face à une extrusion d'hypochlorite par voie apicale	40

Annexes

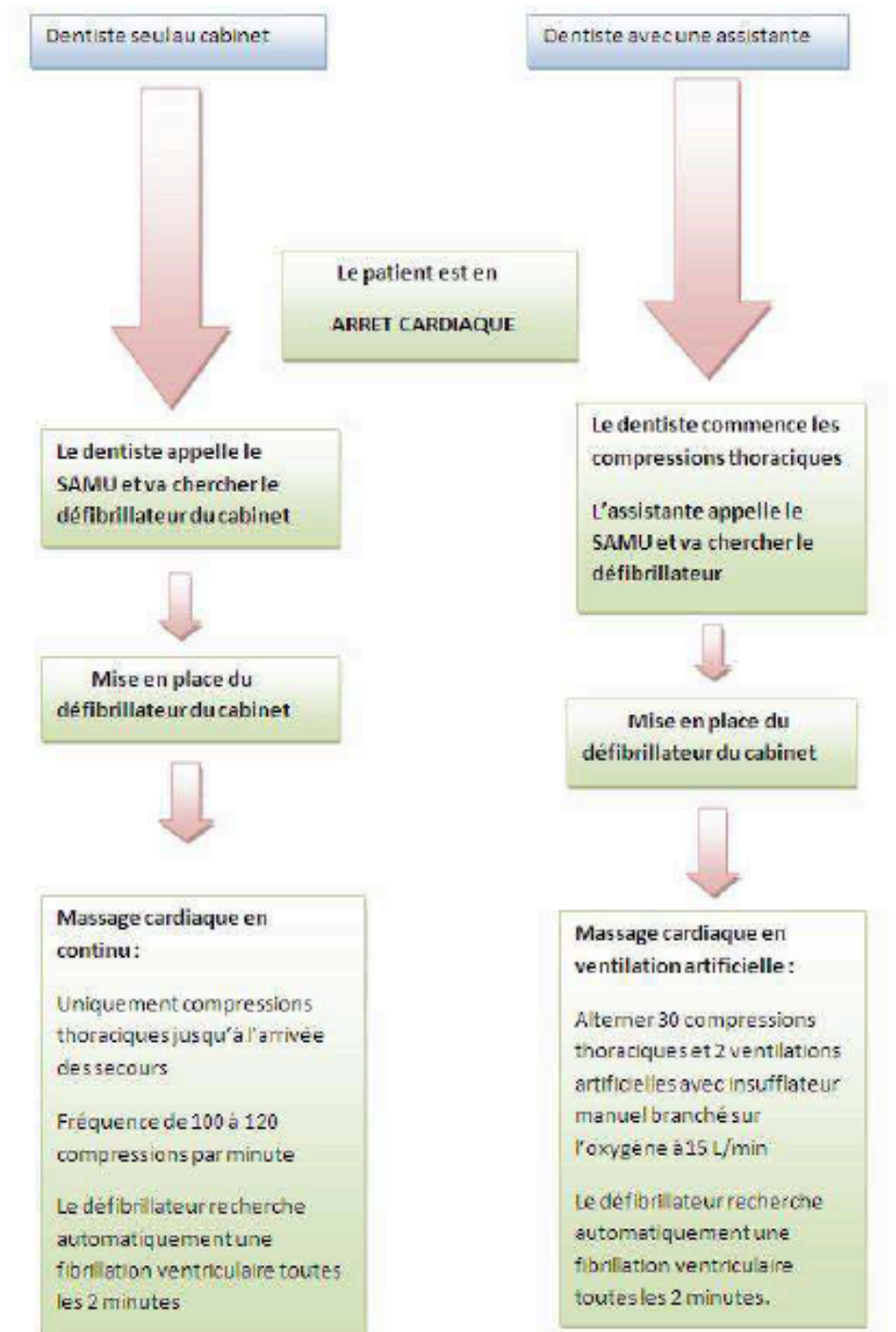
Annexe 1 : Mise en position latérale de sécurité

FICHE TECHNIQUE DE LA MISE EN PLS



Source : CESU 54, Attestation de Formation Aux Gestes et Soins d'Urgence, 2017

Annexe 2 : Conduite à tenir face à un arrêt cardio respiratoire



Source : Laurent, Bellaïche, *Les urgences médicales au cabinet dentaire*, 2011

Annexe 3 : Tableau récapitulatif

Phase de traitement	Types de complications		Prévention	Conduite à tenir	Pronostic
Anesthésie	Systémique	Allergie	Questionnaire médical	Hypersensibilité de type IV : orientation vers allergologue Hypersensibilité de type I : antihistaminique ou appel au SAMU avec injection adrénaline en IM	Les réactions de type 1 d'anaphylaxie menacent le pronostic vital
		Toxicité	Test d'aspiration afin de prévenir une injection intra vasculaire respect de la posologie	Arrêt de l'injection, positionner le patient sur le dos et préparation du matériel de ventilation Appel au SAMU pour un avis d'hospitalisation ⁱ	Une toxicité par surdosage peut amener jusqu'à l'arrêt cardio respiratoire
		Malaise vagal	Approche relationnelle et pré médication sédatrice	Arrêt de la stimulation algique, mettre le patient en position couchée, surélever les membres inférieurs et stimuler la vigilance su patient ⁱⁱ	Bon
	Locale	Fracture aiguille	Utilisation d'aiguille jetable, proscrire l'utilisation d'une aiguille de 30 G pour une loco régional mandibulaire	Essayer de récupérer le fragment d'aiguille, en cas d'échec orientation vers un service de chirurgie maxillo faciale ⁱⁱⁱ	
		Nécrose	Injection lente, respect des techniques d'anesthésies	En cas de nécrose, surveiller la lésion et prescrire des antalgiques. En cas d'hématome, le patient devra appliquer de la glace	Bon
		Hématome		les premières heures en évitant toute source de chaleur.	

		Trismus		En cas de trismus, appliquer des compresses chaudes et effectuer des exercices d'étirement. Une infection de l'hématome peut nécessiter une évacuation chirurgicale. ^{iv}	
		Paresthésie	/	Orientation vers spécialiste douleur oro faciale en cas de persistance au-delà de deux semaines ^v	Bon
Mise en place du champ opératoire	Allergie	Questionnaire médical		Hypersensibilité de type IV : orientation vers allergologue	Les réactions de type 1 d'anaphylaxie menacent le pronostic vital
				Hypersensibilité de type I : antihistaminique ou appel au SAMU avec injection adrénaline en IM	
	Ingestion	Mise en place d'un champ opératoire (digue)		Le patient montre des signes de complications : l'extraction en urgence de l'objet est nécessaire par endoscopie ou chirurgie. ^{vi}	La majorité des corps étrangers endodontiques ingérés passent spontanément dans les 3 jours, mais des complications telles que la perforation gastro intestinal (moins de 1 % des objets ingérés) et l'obstruction intestinale peuvent se produire ^{vii}
				Le patient est asymptomatique : il doit se présenter immédiatement (avec accompagnement) vers un établissement médical pour bilan radiographique et détermination de l'action médicale nécessaire. ^{viii}	
Inhalation			Obstruction partielle : le patient doit être rassuré et mis en position assise. La toux du patient doit être encouragée. Mise sous oxygène du patient 9L/min avec masque d'inhalation. Appel au SAMU et attente des secours tout en surveillant le patient ^{ix} .	Une hospitalisation est nécessaire ^x	

			Obstruction totale : appel au SAMU, 5 tapes franches entre les omoplates avec l'autre main sur le sternum le patient penché vers l'avant afin d'expulser l'objet, si l'objet n'est pas expulsé, des compressions abdominales sont indiquées ^{xi} .		
Cavité d'accès	Erreurs d'axes		Connaissance anatomies interne et externe de la dent, prise de cliché radiologique, utilisation d'aides visuelles	/	En fonction de la possibilité de réaliser une restauration coronaire pérenne
	Perforations	Supra créatale	Connaissance anatomies interne et externe de la dent, prise de cliché radiologique, utilisation d'aides visuelles Utilisation de zekrya à bout non travaillant	Ces perforations peuvent être facilement traitées par un matériau de restauration comme le verre ionomère ou le composite. Un lambeau parodontal ou un allongement de couronne clinique est parfois nécessaire pour placer, enlever ou polir les excès de matériau de restauration.	Le traitement non chirurgical des perforations donne un taux de réussite supérieur à 70 %. Le pourcentage de cicatrisation est plus élevé sur les dents maxillaires et lorsqu'il n'y a pas d'image radio-claire péri radiculaire au niveau de la perforation ^{xii}
		Infra créatale		L'objectif du traitement sera de positionner la partie apicale de la perforation au-dessus du niveau osseux. L'extrusion orthodontique des dents monoradiculés est généralement la procédure de choix pour les dents situées dans la zone esthétique. Un allongement de couronne clinique peut être envisagé lorsque le résultat esthétique n'est pas compromis ou lorsque les dents adjacentes nécessiteront un traitement parodontal chirurgical ^{xiii}	

		Plancher		Si elle est accessible et de petite taille, elle peut avoir un bon pronostic si la dent est traitée immédiatement avec du MTA. Les perforations étendues au niveau de la furcation rendent le contrôle de l'étanchéité du matériau de comblement hasardeux, avec un grand risque d'extrusion dans les tissus parodontaux, diminuant fortement le pronostic de la dent. ^{xiv}	
Mise en forme	Fausse route et butée	Élimination des contraintes coronaire, utiliser des limes d'exploration pré courbée de faibles diamètres en début de mise en forme, sans forcer, avec mise en forme corono apicale	Une lime de faible diamètre, pré-courbée à son extrémité, peut être utilisée et amenée à la longueur de travail. Une fois la butée passée elle doit travailler assez longtemps axialement pour obtenir une liberté totale de passage. Elle pourra être alors suivie par une série de limes de diamètre croissant ^{xv} .	Bon	
	Perforations		Les perforations radiculaires dans le tiers moyen ou apical de petits diamètres sont traitées comme des canaux accessoires. Le canal principal est recherché avec une lime pré courbée de faible diamètre, mise en forme et obturé à la gutta ^{xvi} . En cas de perforation large au tiers apical, le canal principal est retrouvé, mise en forme, le faux canal créé par la perforation est lui aussi mise en forme et les deux canaux sont obturés, le faux canal est traité comme un canal supplémentaire.	Le traitement non chirurgical des perforations donne un taux de réussite supérieur à 70 %. Le pourcentage de cicatrisation est plus élevé sur les dents maxillaires et lorsqu'il n'y a pas d'image radio-claire péri radiculaire au niveau de la perforation ^{xxi}	

			<p>En cas d'impossibilité de retrouver le canal initial, le canal est mis en forme et obturé à la perforation. Un traitement par voie rétrograde, une amputation radiculaire ou l'extraction de la dent devra être réalisé si une symptomatologie ou une LIPOE se déclare^{xvii}.</p> <p>En cas de perforations large au tiers moyen de la racine avec un risque d'extrusion des matériaux d'obturation, une barrière entre l'endodonte et le parodonte doit être réalisée^{xviii}.</p> <p>Le canal principal est retrouvé, mis en forme, avec l'utilisation d'une solution d'irrigation à 0,5 %^{xix} et obturé jusqu'à la perforation. Cette dernière est obturée avec un matériau silicate tricalcique avec un fouloir ou une pointe de papier stérile à l'envers, et une boulette de coton humide exprimée est mise en place jusqu'à prise du matériau^{xx}. Enfin le reste du canal peut être obturé à la gutta percha.</p>	
	Ovalisation et élargissement apical	Contrôle rigoureux de la longueur de travail durant toute le traitement endodontique	La longueur de travail est réévaluée suivit d'une mise en forme et obturation à la gutta percha. Un bouchon apical de MTA de 3 à 4 mm peut être réaliser afin de prévenir une extrusion de matériaux d'obturation au-delà de l'apex ^{xxii} .	Bon
	Fractures instrumentales	Élimination des contraintes coronaire, utiliser des limes	Il existe essentiellement trois approches non chirurgicales ^{xxiii} :	Le pronostic est meilleur lorsque la fracture d'un instrument de

	d'exploration pré courbée de faibles diamètres en début de mise en forme, sans forcer, avec mise en forme corono apicale	<p>1 - Essayer de retirer le fragment : Avec des aides optiques, des inserts endodontiques et des systèmes de dépose de bris instrumental qui existent.</p> <p>2 - Tenter de le contourner, « le by-pass » : Avec une lime de faible diamètre pré courbée. Après avoir contourné le bris instrumental, des limes ultrasoniques ou des limes de Hedström peuvent être utilisées pour retirer le fragment. Si le retrait du bris instrumental échoue, le canal est nettoyé, mis en forme et obturé avec la persistance du bris instrumental dans le canal.</p> <p>3 - Préparer et obturer à partir du bris instrumental : En cas d'impossibilité de contourner ou retirer l'instrument, la préparation et l'obturation peut être réalisée coronairement au fragment. Lors des tentatives de contournement ou de retrait du bris instrument, il faut évaluer la balance entre la nécessité de retirer le fragment et la conservation tissulaire (risque de perforation)</p>	<p>grand diamètre se produit aux derniers stades de la mise en forme et à proximité de la longueur de travail^{xxiv}.</p> <p>En présence de parodontite apicale, le taux de cicatrisation péri apicale est autour de 50 %.</p> <p>En absence de parodontite apicale, le taux d'échec dû à la présence d'un bris instrumental est estimé à moins de 1 %^{xxv}.</p>
Accidents à l'hypochlorite			Bon

		Utilisation de seringue a sortie latérale, injecter sans pression, avec des mouvements axiaux, sans contraintes au niveau de l'aiguille	<p>1. Irrigation immédiate avec une solution saline pour diluer l'hypochlorite de sodium</p> <p>2. Ne pas chercher à arrêter l'hémorragie visible</p> <p>3. Application de compresses froides ou d'une poche de glace</p> <p>4. Antalgiques à base de paracétamol éventuellement associés à de la codéine</p> <p>5. Antibiothérapie pendant 7 à 10 jours pour prévenir l'extension de l'infection primaire ou la survenue d'une surinfection secondaire</p> <p>6. Pour le contrôle de l'inflammation, prescription d'anti-inflammatoires stéroïdiens (corticoïdes, 1 mg/kg pendant 4 jours)</p> <p>7. Contact téléphonique quotidien avec le patient et visite bihebdomadaire jusqu'à la résolution des symptômes</p> <p>8. Dans les cas sévères (détresse respiratoire) : hospitalisation d'urgence^{xxvi}.</p>	
	Emphysème	Proscrire le séchage de l'endodonte avec la seringue air eau	Antibiothérapie, hospitalisation pour surveillance des de graves complications potentiels qui peuvent être fatale si la prise en charge est tardive ^{xxvii}	L'emphysème se résorbe spontanément sans complication dans la plupart des cas ^{xxviii} .
Obturation	Suintement / saignement persistant	Éliminer tout le tissu pulpaire, prévenir la sur instrumentation du foramen apical	Mise en place d'une médication temporaire ^{xxix}	Bon

Obturation insuffisante	Contrôle rigoureux de la longueur de travail durant toute le traitement endodontique	La mise en forme est reprise si possible avec une préparation de l'ensemble du canal suivie d'une obturation à la longueur de travail ^{xxx}	Le pronostic d'une obturation à plus de 2 mm de l'apex radiologique est de 85 % ^{xxxi}
Extrusion matériaux d'obturation		Surveillance en cas d'absence de symptomatologie. Une chirurgie apicale est nécessaire si une symptomatologie se déclare. Des complications peuvent survenir comme une paresthésie ou une anesthésie si le nerf alvéolaire inférieur est atteint nécessitant une orientation vers un chirurgien maxillo-facial qui prendra la décision d'intervenir ou non. ^{xxxii} De même, en cas d'atteinte du sinus, des complications sinusiennes peuvent se déclarer nécessitant une orientation vers l'ORL ^{xxxiii} .	Le pronostic d'une dent avec dépassement de matériau d'obturation est de 70 % ^{xxxiv}
Paresthésie		Suite à une sur instrumentation ou anesthésie locale, elle se résorbe dans la majorité des cas après quelque jours. Orientation vers spécialiste douleur oro faciale en cas de persistance au-delà de deux semaines ^{xxxv} . Suite à une extrusion de matériel d'obturation, le traitement peut être médicamenteux (corticoïdes ou anti inflammatoire non stéroïdiens) ou chirurgicale. Le succès du traitement dépend de l'ancienneté, de l'étendu et de l'emplacement de la sur-obturation ^{xxxvi} .	91 % des patients récupèrent partiellement ou totalement après traitement ^{xxxvii}

Flambées	Inflammatoire		Réouverture de la chambre pulpaire, irrigation à l'hypochlorite de sodium, élimination du tissu pulpaire résiduel, mise en place d'une médication intra canalaire, mise en sous occlusion si une restauration est prévue et la prescription d'antalgique de palier II ^{xxxviii}	Bon
	Infectieuse		Incision en cas d'abcès collecté, sinon drainage par voie canalaire, en laissant la dent ouverte maximum 48heures en cas de drainage persistant. ^{xxxix} Prescription d'antibiotique en cas de signes régionaux (adénopathie, tuméfaction) ou généraux (fièvre, asthénie) amoxicilline 2g/24 heures en deux prises en première intention pendant 7 jours. ^{xl}	Bon

-
- ⁱ Société française d'anesthésie et de réanimation, samu de France, société francophone de médecine d'urgence, « Pratique des anesthésies locales et locorégionales par des médecins non spécialisés en anesthésie-réanimation, dans le cadre des urgences ».
- ⁱⁱ Société française d'anesthésie et de réanimation, samu de France, société francophone de médecine d'urgence.
- ⁱⁱⁱ Ethunandan et al., « Needle breakage following inferior alveolar nerve block : implications and management ».
- ^{iv} Dhanrajani et Jonaidel, « Trismus : aetiology, differential diagnosis and treatment ».
- ^v Kodsi, « Nerve damage associated with inferior alveolar nerve block : causes and management ».
- ^{vi} Susini, Pommel, et Camps, « Accidental ingestion and aspiration of root canal instruments and other dental foreign bodies in a French population ».
- ^{vii} Susini, Pommel, et Camps.
- ^{viii} Susini, Pommel, et Camps.
- ^{ix} Moreau, « Ingestion et inhalation des corps étrangers en odontologie ».
- ^x Susini, Pommel, et Camps, « Accidental ingestion and aspiration of root canal instruments and other dental foreign bodies in a French population ».
- ^{xi} Moreau, « Ingestion et inhalation des corps étrangers en odontologie ».
- ^{xii} Siew, Lee, et Cheung, « Treatment outcome of repaired root perforation : a systematic review and meta-analysis ».
- ^{xiii} Walton et Torabinejad, *Endodontics : principles and practice*.
- ^{xiv} Main et al., « Repair of root perforations using mineral trioxide aggregate : a long-term study ».
- ^{xv} Walton et Torabinejad, *Endodontics : principles and practice*.
- ^{xvi} Walton et Torabinejad.
- ^{xvii} Pertot, « Traitement des perforations ».
- ^{xviii} Walton et Torabinejad, *Endodontics : principles and practice*.
- ^{xix} Ingle, Bakland, et Baumgartner, *Ingle's endodontics*.
- ^{xx} Pertot, « Traitement des perforations ».
- ^{xxi} Siew, Lee, et Cheung, « Treatment outcome of repaired root perforation : a systematic review and meta-analysis ».
- ^{xxii} Walton et Torabinejad, *Endodontics : principles and practice*.
- ^{xxiii} Walton et Torabinejad.
- ^{xxiv} Walton et Torabinejad.
- ^{xxv} Hülsmann et Schinkel, « Influence of several factors on the success or failure of removal of fractured instruments from the root canal ».
- ^{xxvi} Flouriot et Simon, « Conduite à tenir face à une injection accidentelle d'hypochlorite de sodium au cours d'un traitement endodontique ».
- ^{xxvii} Olate et al., « Facial and cervical emphysema after oral surgery : a rare case ».
- ^{xxviii} Olate et al.
- ^{xxix} Ingle, Bakland, et Baumgartner, *Ingle's endodontics*.
- ^{xxx} Walton et Torabinejad, *Endodontics : principles and practice*.
- ^{xxxi} Kojima et al., « Success rate of endodontic treatment of teeth with vital and nonvital pulps. A meta-analysis ».
- ^{xxxii} Hülsmann et Schäfer, *Problems in endodontics : etiology, diagnosis and treatment*.
- ^{xxxiii} Denizart, « Dépassements de matériaux d'obturation canalair dans le sinus maxillaire : étiologies, diagnostic, conséquences et traitements ».
- ^{xxxiv} Kojima et al., « Success rate of endodontic treatment of teeth with vital and nonvital pulps. A meta-analysis ».
- ^{xxxv} Alves, Coutinho, et Goncalves.
- ^{xxxvi} Rosen et al., « Pronostic des altérations de sensation après le dépassement de matériaux d'obturation canalair : une revue systématique de la littérature. »
- ^{xxxvii} Bronnec, Descroix, et Boucher, « Prévention et traitement de la douleur postopératoire en endodontie ».
- ^{xxxviii} Bronnec, Descroix, et Boucher.
- ^{xxxix} Bronnec, Descroix, et Boucher.
- ^{xl} Fouad, « Are antibiotics effective for endodontic pain ? »

Vu, le Directeur de thèse.

Vu, le Doyen de la Faculté de Chirurgie dentaire
de l'Université Paris Descartes

Docteur Fleur BERES

Professeur Louis MAMAN

Au nom de l'administrateur provisoire de
l'Université Paris Descartes,

Le Doyen Louis MAMAN

Complications peropératoires lors d'un traitement endodontique par voie orthograde sur dent permanente

Résumé :

À la base de l'exercice du chirurgien-dentiste, le traitement endodontique constitue un pilier indispensable sur lequel de nombreuses autres disciplines de l'odontologie reposent. On répertorie environ 6 millions de traitements canalaires réalisés en 2004 en France, représentant environ 16 % des soins conservateurs chaque année. Le succès des traitements endodontiques fait appel à de nombreuses étapes délicates et complexes sur lesquelles reposent la pérennité de l'organe dentaire. Ce manuscrit décrit l'ensemble des complications qui peuvent survenir au cours de chacune des étapes d'un traitement endodontique par voie orthograde sur dent permanente. Ce travail constitue un support pour les chirurgiens-dentistes afin d'appréhender au mieux les diverses complications auxquelles il peut être confronté. Les moyens de prévention, les conduites à tenir et les pronostics de complications y sont exposés pour chacune des étapes de traitement : l'anesthésie, la mise en place du champ opératoire, la réalisation de la cavité d'accès, la mise en forme, l'obturation et les exacerbations survenant précocement en post-opératoire d'un traitement endodontique.

Discipline :

Endodontie

Mots clés fMesh et Rameau :

Complications peropératoires -- Dissertation universitaire ; Traitement de canal radiculaire -- instrumentation -- Dissertation universitaire ; Endodontie -- Thèses et écrits académiques ; Chirurgie dentaire – Complications – Thèses et écrits académiques

English keywords (MeSH) :

Intraoperative Complications -- Academic Dissertation ; Root Canal Therapy -- instrumentation -- Academy Dissertation ; Endodontics

Université Paris Descartes
Faculté de Chirurgie dentaire
1, rue Maurice Arnoux
92120 Montrouge