



HAL
open science

L'apport de la chirurgie muco-gingivale en orthodontie

Y-Nga Do

► **To cite this version:**

Y-Nga Do. L'apport de la chirurgie muco-gingivale en orthodontie. Sciences du Vivant [q-bio]. 2019. dumas-02470341

HAL Id: dumas-02470341

<https://dumas.ccsd.cnrs.fr/dumas-02470341>

Submitted on 7 Feb 2020

HAL is a multi-disciplinary open access archive for the deposit and dissemination of scientific research documents, whether they are published or not. The documents may come from teaching and research institutions in France or abroad, or from public or private research centers.

L'archive ouverte pluridisciplinaire **HAL**, est destinée au dépôt et à la diffusion de documents scientifiques de niveau recherche, publiés ou non, émanant des établissements d'enseignement et de recherche français ou étrangers, des laboratoires publics ou privés.



Distributed under a Creative Commons Attribution - NonCommercial - NoDerivatives 4.0 International License

AVERTISSEMENT

Cette thèse d'exercice est le fruit d'un travail approuvé par le jury de soutenance et réalisé dans le but d'obtenir le diplôme d'État de docteur en chirurgie dentaire. Ce document est mis à disposition de l'ensemble de la communauté universitaire élargie.

Il est soumis à la propriété intellectuelle de l'auteur. Ceci implique une obligation de citation et de référencement lors de l'utilisation de ce document.

D'autre part, toute contrefaçon, plagiat, reproduction illicite encourt toute poursuite pénale.

UNIVERSITÉ PARIS DESCARTES

FACULTÉ DE CHIRURGIE DENTAIRE

Année 2019

N° 088

THÈSE

POUR LE DIPLÔME D'ÉTAT DE DOCTEUR EN CHIRURGIE DENTAIRE

Présentée et soutenue publiquement le : 10 décembre 2019

Par

Y-Nga DO

L'apport de la chirurgie muco-gingivale en orthodontie

Dirigée par le Docteur Xavier Bensaïd

JURY

M. le Professeur Philippe Pirnay
Mme le Docteur Agnès Kamoun
Mme le Docteur Céline Gaucher
M. le Docteur Farid Ghoul
M. le Docteur Xavier Bensaïd

Président
Assesseur
Assesseur
Assesseur
Invité



Tableau des enseignants de la Faculté

DÉPARTEMENTS	DISCIPLINES	PROFESSEURS DES UNIVERSITÉS	MAÎTRES DE CONFÉRENCES
1. DÉVELOPPEMENT, CROISSANCE ET PRÉVENTION	ODONTOLOGIE PÉDIATRIQUE	Mme DAVIT-BÉAL Mme DURSUN Mme VITAL	M. COURSON Mme JEGAT Mme SMAIL-FAUGERON Mme VANDERZWALM
	ORTHOPÉDIE DENTO-FACIALE		Mme BENAHMED M. DUNGLAS Mme KAMOUN Mme LE NORCY
	PRÉVENTION, ÉPIDÉMIOLOGIE, ÉCONOMIE DE LA SANTÉ ET ODONTOLOGIE LÉGALE	Mme FOLLIGUET M. PIRNAY	Mme GERMA M. TAVERNIER
2. CHIRURGIE ORALE, PARODONTOLOGIE, BIOLOGIE ORALE	PARODONTOLOGIE	Mme COLOMBIER Mme GOSSET	M. BIOSSE DUPLAN M. GUEZ
	CHIRURGIE ORALE	M. MAMAN Mme RADOI	Mme EJEIL M. GAULTIER M. HADIDA M. MOREAU M. NGUYEN Mme TAÏHI
	BIOLOGIE ORALE	Mme CHAUSSAIN M. GOGLY Mme SÉGUIER Mme POLIARD	M. ARRETO Mme BARDET (MCF) Mme CHARDIN M. FERRE M. LE MAY
3. RÉHABILITATION ORALE	DENTISTERIE RESTAURATRICE ENDODONTIE	Mme BOUKPESSI Mme CHEMLA	Mme BERÈS Mme BESNAULT M. BONTE Mme COLLIGNON M. DECUP Mme GAUCHER
	PROTHÈSES	Mme WULFMAN	M. CHEYLAN M. DAAS M. DOT M. EID Mme FOUILLOUX-PATEY Mme GORIN M. RENAULT M. RIGNON-BRET M. TRAMBA
	FONCTION-DYSFONCTION, IMAGERIE, BIOMATÉRIAUX	M. SALMON	M. ATTAL Mme BENBELAID Mme BENOÎT A LA GUILLAUME (MCF) M. BOUTER M. CHARRIER M. CHERRUAU M. FLEITER Mme FRON CHABOUIS Mme MANGIONE Mme TILOTTA
	PROFESSEURS ÉMÉRITES	M. BÉRENHOLC Mme BRION M. LASFARGUES M. LAUTROU M. LEVY	M. PELLAT M. PIERRISNARD M. SAFFAR Mme WOLIKOW
Mise à jour le 04 novembre 2019			

Remerciements

À M. le Professeur Philippe Pirnay,

Docteur en Chirurgie dentaire

Spécialiste qualifié en Médecine bucco-dentaire

Docteur de l'Université Paris Descartes

Habilité à Diriger des Recherches

Professeur des Universités, Faculté de Chirurgie dentaire Paris Descartes

Praticien Hospitalier, Assistance Publique-Hôpitaux de Paris

Chef de service de l'hôpital Henri Mondor

Officier de l'ordre des palmes académiques

Lauréat de l'Académie Nationale de Chirurgie dentaire

Lauréat de l'Académie Nationale de Médecine

Lauréat de l'Académie Nationale de Chirurgie

Vous me faites l'honneur de présider ce jury de thèse d'exercice, Pour votre bienveillance à notre égard et votre implication dans notre bien être dans le service tout au long de ces années d'externat à l'hôpital, je tiens à vous témoigner mes plus sincères remerciements.

À Mme le Docteur Agnès Kamoun,

Docteur en Chirurgie dentaire

Spécialiste qualifiée en Orthopédie dento-faciale

Docteur de l'Université de Paris Descartes

Maître des Conférences des Universités, faculté de Chirurgie dentaire Paris Descartes

Praticien Hospitalier, Assistance Publique-Hôpitaux de Paris

Vous me faites l'honneur de siéger au sein de ce jury. Je vous remercie pour votre réactivité et votre pédagogie à nous enseigner votre discipline qu'est l'orthodontie, celle-ci m'a toujours intéressée. Votre passion se ressent à travers vos enseignements. Veuillez trouver ici le témoignage de mon plus grand respect.

À Mme le Docteur Céline Gaucher,

Docteur en Chirurgie dentaire

Docteur de l'Université Paris Descartes

Maître de Conférences des Universités, Faculté de Chirurgie dentaire Paris Descartes

Praticien Hospitalier, Assistance Publique-Hôpitaux de Paris

Vous me faites l'honneur de siéger à ce jury de thèse. Je vous remercie pour votre bienveillance, votre gentillesse, votre accompagnement à nos côtés tout au long de nos études et votre pédagogie non seulement dans votre discipline mais aussi dans notre formation à être un bon dentiste à tous niveaux. Trouvez ici le témoignage de ma plus sincère admiration.

À M. le Docteur Farid Ghouli,

Docteur en Chirurgie dentaire

Assistant Hospitalo Universitaire, Faculté de Chirurgie dentaire Paris Descartes

Vous me faites l'honneur de siéger au sein de ce jury. Je vous remercie pour votre gentillesse et votre humour qui m'ont accompagnée lors de ma dernière année d'externat, ainsi que pour votre envie de nous transmettre vos qualités de praticien lors des JRF.

À M. le Docteur Xavier Bensaïd,

Docteur en Chirurgie dentaire

Praticien Hospitalier, Assistance Publique-Hôpitaux de Paris

Vous m'avez fait l'honneur de diriger cette thèse. Je vous remercie pour votre patience, votre implication et votre aide octroyée à cette thèse qui fût longue à réaliser mais dont je suis fière. Votre pédagogie et votre passion pour la parodontologie transmise depuis le début de l'externat ne cessent de faire croître en moi l'envie de m'améliorer dans cette discipline. C'est un réel plaisir d'être votre attachée à Créteil, j'apprends énormément à vos côtés. Je tiens à vous exprimer ma plus profonde reconnaissance.

A Tâm, mon cousin, le troisième coq de la famille. De la P1 jusqu'à aujourd'hui c'est toi qui m'as donné la force de m'acharner, d'aller au bout de mon rêve de devenir dentiste comme je te l'ai toujours dit, d'atteindre mon objectif avec détermination comme tu l'aurais fait malgré les difficultés. Je sais que de là-haut tu m'accompagnes et que tu es fier de ce que je réalise. Ma thèse est pour toi.

A mes parents, Bo et Me, merci de m'avoir soutenue pendant ces longues années d'étude tant moralement que dans la pratique (trajets en voiture, bons petits plats et petites attentions pendant la P1...). Merci pour votre éducation, vos valeurs et surtout votre amour qui font de moi la personne que je suis actuellement. Tout cela est grâce à vous. Vous êtes et resterez mon repère à jamais.

A mes grand-parents, Ong et Bà, je ne sais comment vous remercier pour m'avoir inculquée vos valeurs notamment celles du travail et de la détermination qui ont été votre leitmotiv à vos débuts en France. Vous vivez à travers vos petits-enfants, nos joies sont les vôtres, notre réussite votre réussite. Cette thèse est ainsi le fruit de toutes mes années de travail vécues à vos côtés dans les moindres détails. Bà noi, sans même dire un mot je voyais à travers tes yeux ta fierté de me voir devenir docteur au fil des années. J'espère que ton regard est le même là où tu es aujourd'hui.

A mon frère et ma sœur, Son-Nga et Vinh, vous m'avez supportée pendant ces années, je vous remercie pour votre soutien même implicite. Je suis fière de vos parcours respectifs et de ce que vous êtes devenus.

A ma famille, Co Loan, mon parrain Chu pierre, Co Félicia, Chu Linh et mes cousins germains toujours présents à mes côtés.

A Arslane, ton ambition dans le travail et la vie de tous les jours est un exemple pour moi. Tu me pousses à viser toujours plus haut et à donner le meilleur de moi-même dans tout ce que j'entreprends à tes côtés. Tu m'épaules et me soutiens tous les jours. Merci de rendre ces dernières années plus légères ensemble.

A Agathe, mon binôme à l'hôpital comme à la vie. Nos chemins se sont croisés à l'arrière du car du WEI de P2 et depuis ne sont plus séparés. Tu es devenue une vraie amie pour moi. Merci de me soutenir et de partager joies, peines, peur, stress des exams/thèse au quotidien. Toutes ces émotions auront traversé le service de Créteil aux frontières réunionnaises ! Ces années d'études n'auront pas été les mêmes sans toi.

A Clémence, ma première amie de la fac. Du premier jour dans cette faculté jusqu'à aujourd'hui, nous aurons partagé plus que nos simples stress des examens annuels. Je te remercie d'être toujours présente à mes côtés et de trouver les bons mots rassurants. Comme quoi, l'amitié interprovinciale existe !

A Jordan, mon nouveau binôme paro. Ton exigence dans le travail est une qualité que j'admire. Merci pour ton soutien sans failles dans la réalisation de cette thèse.

A ma team dentaire, Emilie, ma belle découverte amicale durant ces années d'études, ton sourire, tes petites attentions et ta bienveillance sont un vrai soutien, merci d'être là pour moi ; Jules, ton humour et ton écoute ont rendu nos trajets communs plus agréables ces six dernières années ; Mathieu, à nos séances de révisions à Orsay ou Poly' et toute ta folie qui font de toi un ami attachant dont je me souviendrai longtemps ; Sara, de notre série en P2 jusqu'à maintenant notre amitié est toujours là, merci pour ton oreille attentive ; Tati merci pour ta bonne humeur, tes conseils et tes boulettes qui me font toujours autant rire, le rooftop du 15^{ème} est mon repère quand je suis perdue ; Matthieu, je te remercie pour ton entièreté dans tout ce que tu entreprends et nos échanges de découvertes musicales qui ont rendu ces années d'études mémorables ; Stéphanie, merci pour ton optimisme, ta gentillesse et ta bienveillance à toute épreuve, ta force et ton courage sont un réel exemple pour moi.

A mes amis de Créteil,

La canteam : Kamel, Parissa, Sophie J., Maureen, Sophie O. qui ont rendu ces années d'externat drôles et agréables.

A Marie, à ton humour et ton franc-parler qui me font toujours autant rire. Malgré les kilomètres qui séparaient nos maisons, nos goûts communs m'ont toujours surpris. Merci pour les fous rires partagés à Paris et à la Réunion.

A la team Calédo, Ben', Marc, Marie, Joanna et Flo' qui apportent un peu de soleil dans le service à Créteil.

A mes professeurs de Créteil,

Aux Drs Athouel, Sellem, Roux, Orlu, Nenot, Kheng, Azoulay, Seydi, Wulfman. Je souhaite vous remercier pleinement pour vos enseignements au cours de ces trois dernières années.

A Caroline, merci de m'avoir soutenue dans le moment le plus difficile en P1. Malgré ton passage en P2, tu ne m'as pas abandonnée. Ton aide précieuse et ton encouragement pendant ces années de concours m'ont permis de tenir tout le long. Je te remercie d'être toujours présente depuis 14 ans.

A Anaïs, avec qui nous partageons bien plus que nos états d'âmes de parcours parallèles. Je te remercie pour ta générosité, ta bienveillance et ton soutien moral tout au long de nos études. Je suis certaine que tu feras un bon docteur.

A Yasmine, je te remercie pour tes encouragements et ton soutien à la réalisation de cette thèse. Nos sessions de travail à la bibliothèque cette dernière année ont porté leur fruit. Ton courage et ta détermination à devenir médecin malgré la difficulté de tes études sont exemplaires pour moi. Merci pour ta compréhension et ton amitié sincère.

A Lise, je ne sais pourquoi nos chemins ne se sont pas croisés plus tôt. Notre amitié m'apparaît comme une évidence. Malgré les bas de ces années passées, je ne retiens que les hauts. Merci pour les fous rires partagés et ton écoute.

A Constance, tu es bien plus qu'une amie pour moi. Une vraie sœur. Je remercie la P1 de t'avoir mis sur mon chemin. Même si nous avons pris des trajectoires différentes, ta compréhension et tes conseils m'accompagnent et me guident au quotidien. Merci pour ton soutien et ta présence depuis tant d'années.

A mon cabinet, la selarl Brune, dans lequel j'évolue depuis un an ; et en particulier au Docteur Labidi qui me fait confiance et m'apprend énormément. Je vous remercie pour vos conseils et votre pédagogie.

Au Docteur Danan, qui m'a aidée dans la réalisation de cette thèse. Votre envie de transmettre votre passion et votre rigueur sont des qualités que j'admire. Je vous remercie pour votre gentillesse et votre aide dans la réalisation de ce travail.

Table des matières

INTRODUCTION.....	4
1 : LE PARODONTE.....	5
1.1. LA GENCIVE.....	5
1.1.1. <i>Description</i>	5
1.1.2. <i>Histologie</i>	6
1.2. LE DESMODONTE	9
1.3. LE PROCES ALVEOLAIRE.....	9
1.4. LE CEMENT	9
1.5. LE PERIOSTE	9
1.6. CARACTERISTIQUES ET CLASSIFICATIONS.....	10
1.6.1. <i>Critères de description</i>	10
1.6.2. <i>Classifications</i>	11
1.7. FAUT-IL DU TISSU KERATINISE ?.....	12
1.8. RECESSION PARODONTALE	15
1.8.1 <i>Définition et terminologie</i>	15
1.8.2 <i>Classifications</i>	15
1.8.3. <i>Epidémiologie et étiologie</i>	18
2 : LES MOUVEMENTS ORTHODONTIQUES.....	23
2.1. BIOMECANIQUE DES MOUVEMENTS ORTHODONTIQUES	23
2.1.1. <i>Centre de résistance</i>	23
2.1.2. <i>Centre de rotation</i>	24
2.1.3. <i>Moment d'une force</i>	24
2.1.4. <i>Couple de forces</i>	24
2.2. BIOLOGIE DU DEPLACEMENT DENTAIRE PROVOQUE	25
2.2.1. <i>Fréquence de la force</i>	27
2.2.2. <i>Intensité de la force</i>	28
2.3. LES MOUVEMENTS ORTHODONTIQUES.....	30
2.3.1. <i>Version</i>	30
2.3.2. <i>Mouvements de gressions</i>	31
2.3.3. <i>Extrusion</i>	34
2.3.4. <i>Rotation</i>	34

3 : LES PARAMETRES PERMETTANT LA DECISION THERAPEUTIQUE.....	36
3.1. FACTEURS GENERAUX.....	36
3.1.1. <i>Diabète</i>	36
3.1.2. <i>Les modifications hormonales</i>	36
3.1.3. <i>Tabac</i>	37
3.2. FACTEURS LOCAUX	38
3.2.1. <i>Morphotype parodontal</i>	38
3.2.2. <i>Gencive attachée</i>	39
3.2.3. <i>Contrôle de plaque et inflammation lors d'un traitement orthodontique</i>	40
3.2.4. <i>Position de la dent</i>	41
3.2.5. <i>Mouvement à risque</i>	41
3.2.6. <i>Brossage traumatique</i>	42
4 : ARBRE DECISIONNEL.....	44
5 : THERAPEUTIQUE MUCO-GINGIVALE EN ORTHODONTIE	46
5.1. MAINTENANCE PARODONTALE ET SURVEILLANCE	46
5.2. GREFFE EPITHELIO-CONJONCTIVE (GEC).....	46
5.2.1. <i>Indications</i>	46
5.2.2. <i>Protocole chirurgical</i>	48
5.2.3. <i>Avantages/inconvénients</i>	51
5.3. LAMBEAU DEPLACE APICALEMENT (LDA)	52
5.3.1. <i>Indications</i>	52
5.3.2. <i>Protocole chirurgical</i>	52
5.4. LAMBEAU DEPLACEMENT CORONAIREMENT (LDC)	53
5.4.1. <i>Indications</i>	53
5.4.2. <i>Protocole chirurgical</i>	54
5.5. LAMBEAU DEPLACE LATERALEMENT (LDL)	55
5.5.1. <i>Indications</i>	55
5.6. GREFFE DE CONJONCTIF ENFOUI (GCE)	56
5.6.1. <i>Grefe de conjonctif enfoui associé au lambeau déplacé coronairement</i>	59
5.6.2. <i>Grefe de conjonctif enfoui associé au lambeau déplacé latéralement</i>	60
5.7. CAS CLINIQUES	60
5.7.1. <i>Cas clinique n°1 : GEC avant traitement orthodontique</i>	60
5.7.2. <i>Cas clinique n°2 : GEC avant traitement orthodontique</i>	62
5.7.3. <i>Cas clinique n° 3 : incisive centrale incluse</i>	63
5.7.4. <i>Cas clinique n°4 : GCE + LDC pendant un traitement orthodontique</i>	64
5.7.5. <i>Cas clinique n° 5 : GCE + LDL après traitement orthodontique</i>	66
5.7.6. <i>Cas clinique n°6 : GCE + LDC en cours de traitement orthodontique</i>	67

CONCLUSION.....	69
BIBLIOGRAPHIE	70
TABLE DES FIGURES.....	77
TABLE DES TABLEAUX.....	79

Introduction

Aujourd'hui, la nécessité d'un traitement orthodontique chez les patients est croissante. Des relations intra et inter-arcades normales sont un préalable anatomique et fonctionnel dans la préservation d'une denture saine. En plus d'une visée esthétique, l'alignement des dents permet une meilleure mastication, facilite le maintien de l'hygiène et le contrôle de l'inflammation parodontale. C'est pourquoi le bénéfice de l'association d'un traitement orthodontique et d'un traitement parodontal pour rétablir la fonction et l'esthétique d'un parodonte réduit, mais sain, est prouvé.

La mise en œuvre d'un traitement orthodontique sur un parodonte réduit nécessite néanmoins un contrôle préalable de l'inflammation et une bonne connaissance de la biomécanique du déplacement dentaire. Sans cette maîtrise, un mouvement dentaire peut entraîner des destructions tissulaires plus ou moins importantes sur parodonte réduit.

L'interaction entre orthodontie et parodontie est donc essentielle pour la préservation parodontale. Sur parodonte réduit, le préjudice esthétique peut être corrigé par l'orthodontie gérant les axes dentaires et éventuellement par la chirurgie muco-gingivale avant, pendant ou après traitement orthodontique.

Dans un premier temps, un rappel sera fait sur la gencive et la nécessité du tissu kératinisé autour des dents. Les effets des mouvements orthodontiques sur le parodonte seront ensuite décrits. Puis, les critères de décision à une intervention muco-gingivale avant, pendant ou après le traitement orthodontique seront mis en avant et regroupés dans des arbres décisionnels. Et, enfin, Les différentes chirurgies muco-gingivales nécessaires seront développées.

1 : Le parodonte

Le parodonte est l'ensemble des tissus de soutien de l'organe dentaire, présentant entre eux une totale interdépendance anatomique et physiologique. Ces tissus sont la gencive (le parodonte superficiel), le ligament parodontal (ou desmodonte), le procès alvéolaire et le ciment.¹

La muqueuse de la cavité buccale comprend une muqueuse masticatoire (gencive et tissu de recouvrement du palais dur), une muqueuse spécialisée (dos de la langue) et une muqueuse de recouvrement pour le reste de la cavité buccale (muqueuse bordante).

1.1. La gencive

1.1.1. Description

Cliniquement, la gencive entoure la partie cervicale de la dent (collet) et recouvre la crête alvéolaire, les septa osseux interdentaires ainsi que la portion coronaire des procès alvéolaires jusqu'à la jonction muco-gingivale du côté vestibulaire et lingual. Elle est séparée de la muqueuse alvéolaire par la ligne mucogingivale (LMG). Sur la face palatine maxillaire, il n'y a pas de ligne mucogingivale car le tissu de recouvrement est la fibromuqueuse palatine.

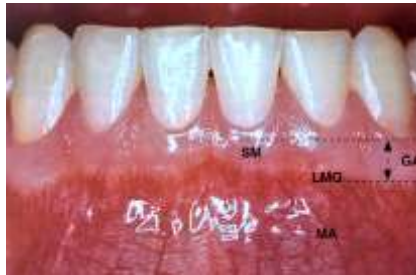La gencive est le tissu de recouvrement du parodonte, il joue le rôle de barrière de protection immédiate contre les agressions extérieures pour les tissus sous-jacents. Elle comporte trois régions anatomiques :

- la gencive marginale ou gencive libre (GM) dans la partie cervicale, délimitant le sulcus gingivo-dentaire
- la gencive attachée (GA) dans la partie apicale,
- la gencive interdentaire ou papillaire (GP)²

¹ Araújo, « Anatomy of the periodontium ».

² Listgarten, « Normal development, structure, physiology and repair of gingival epithelium ».

Figure 1 : Aspect clinique de la gencive saine chez l'adulte



Source : Bouchard, *Parodontologie & dentisterie implantaire. Volume 1, Médecine parodontale*, 2014.

SM : sillon marginal ; GA : gencive attachée ; LMG : ligne mucogingivale ; MA : muqueuse alvéolaire

- La gencive libre

C'est la portion cervicale de la gencive, elle n'est pas attachée à la dent. Elle est séparée de la dent par le sillon gingivo-dentaire ou sulcus. Ce sillon est objectivable cliniquement par l'insertion d'une sonde millimétrée. En vestibulaire et en lingual, la gencive libre se situe entre le sommet de la gencive marginale et le sillon gingival.

En proximal, elle prend le nom de gencive papillaire ou interdentaire et se situe entre le point de contact interdentaire et le sillon gingival. La partie sous le point de contact est appelée le col papillaire.

- La gencive attachée

Selon Hall, en 1982, « la gencive attachée s'étend de la gencive libre à la ligne muco-gingivale diminuée de la poche ou du sulcus mesurés à l'aide d'une sonde fine et en l'absence d'inflammation ».³

Elle est attachée à la surface radiculaire supra-osseuse et au procès alvéolaire par des fibres conjonctives, elle ne peut donc pas être mobilisée.

Elle se situe entre le sillon gingival en coronaire (ou s'il n'existe pas, par une ligne horizontale virtuelle passant par la jonction amélocémentaire) et la ligne mucogingivale en apical des faces vestibulaires et linguales, la séparant de la muqueuse alvéolaire.

1.1.2. Histologie

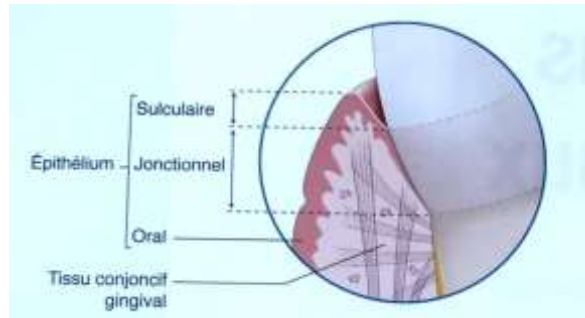
La gencive présente deux versants, un externe face à la cavité buccale, l'autre interne face à la dent.

- Le versant externe de la gencive

³ Hall, « Can attached gingiva be increased non-surgically ? »

C'est une muqueuse masticatoire constituée d'un épithélium pluristratifié kératinisé nommé **épithélium gingival oral ou buccal** (épaisseur moyenne 250 µm) et d'un tissu conjonctif sous-jacent (lamina propria), séparés par une membrane basale qui assure à la fois une fonction nutritive pour l'épithélium et une fonction mécanique de solidité de la jonction épithélio-conjonctive.⁴

Figure 2 : Anatomie du parodonte



Source : Bouchard, *Parodontologie & dentisterie implantaire. Volume 1, Médecine parodontale*, 2014.

Epithélium et conjonctif sont étroitement liés. En effet, dans l'épithélium se trouvent des projections de tissu conjonctif appelées papilles conjonctives qui sont séparées par des crêtes épithéliales (ou digitations épithéliales). La conséquence clinique est le piqueté en peau d'orange de la gencive attachée, microdépressions de surface correspondant à l'insertion des bouquets de fibres de collagène qui structurent le tissu conjonctif et tendent l'épithélium. Dans un tissu sain non inflammatoire, les digitations et les papilles sont absentes de l'épithélium jonctionnel et des tissus conjonctifs sous-jacents.

L'épithélium buccal est kératinisé, stratifié et desquamant. Il est en fait parakératinisé. Il contient :

- kératinocytes (90 %)
- des mélanocytes qui produisent la mélanine responsable de la pigmentation gingivale
- des cellules de Langerhans qui jouent un rôle important dans les mécanismes de défenses de la muqueuse buccale.
- des cellules de Merkel, associés à des fibres nerveuses, qui contiennent des granules pleins de neurotransmetteur.
- des cellules inflammatoires (lymphocytes, plasmocytes, mastocytes).

Il comprend 4 couches différentes selon le degré de différenciation des kératinocytes contenus :

- la couche basale en contact avec le tissu conjonctif,
- la couche épineuse, supra-basale

⁴ Schroeder et Listgarten, « The gingival tissues : the architecture of periodontal protection ».

-la couche granuleuse,

-la couche kératinisée.

L'épaisseur des couches cellulaires diminue en progressant de l'intérieur vers l'extérieur.

- Le versant interne de la gencive

Il comprend deux épithélia : un épithélium sulculaire et un épithélium de jonction.

L'épithélium sulculaire

C'est la continuation de l'épithélium gingival, plus fin, non kératinisé, avec des crêtes épithéliales moins nombreuses et plus irrégulières. Il borde le sillon gingivodentaire. Il s'étend du rebord marginal de la gencive à l'épithélium de jonction. Le nombre d'assises cellulaires décroît de la gencive marginale vers l'épithélium de jonction. Ses espaces intercellulaires sont plus larges que ceux de l'épithélium buccal. Il agit comme une membrane semi-perméable à travers laquelle peuvent passer les bactéries et produits bactériens issus du milieu extérieur, et le fluide tissulaire interne.

L'épithélium de jonction

C'est un tissu non kératinisé allant de l'épithélium sulculaire jusqu'au ligament parodontal. Contrairement à l'épithélium gingival et l'épithélium sulculaire, il ne présente pas de crêtes épithéliales. Il adhère à la surface dentaire (l'émail chez le jeune sujet) pour former l'attache épithéliale. Cette attache est une adhésion épithéliale : les cellules synthétisent une membrane basale spécifique (la membrane basale interne MBI), « colle » glycoprotéique, complétée par le plaquage des cellules de la couche basale à la surface dentaire par des héli-desmosomes. Ces derniers sont semblables à ceux de la surface de séparation épithélium/tissu conjonctif (membrane basale externe MBE).

Contrairement aux autres épithélia de la gencive, l'épithélium de jonction est innervé (terminaisons nerveuses intraépithéliales), mais comme les autres, il n'est pas vascularisé.

Le tissu conjonctif gingival

Il représente le tissu majoritaire de la gencive. Il est vascularisé et innervé. Il assure à la gencive rigidité et résistance. Il est constitué :

-de fibres, principalement des fibres de collagène : 60 %

-de cellules (fibroblastes, mastocytes, macrophages et cellules inflammatoires)

-de vaisseaux et fibres nerveuses : 35 %

Le tout dans une matrice.

1.2. Le desmodonte

Le desmodonte aussi appelé ligament est un tissu conjonctif fibreux reliant la dent à l'os alvéolaire. Il présente plusieurs rôles : l'ancrage de la dent, la répartition des forces (c'est un réel amortisseur des contraintes que subit la dent), l'apport nutritif et de défense. Il assure l'homéostasie et la cicatrisation des trois tissus de l'appareil d'ancrage en agissant comme un réservoir cellulaire. La largeur de ses fibres varie en fonction des contraintes reçues, du niveau radiculaire et de l'âge.

1.3. Le procès alvéolaire

L'os alvéolaire est composé : d'un os spongieux ou trabéculaire contenant cellules et vaisseaux sanguins, et un os cortical épais, compact et moins vascularisé.

C'est un organe qui assure différentes fonctions : le remodelage osseux, l'adaptation des contraintes mécaniques ainsi qu'un rôle endocrinien dans l'hématopoïèse et l'homéostasie des cellules souches.⁵

1.4. Le ciment

Le ciment est l'interface située entre le ligament parodontal et la dentine radiculaire de la dent. C'est un tissu minéralisé très fin constituant la dent et le parodonte. Contrairement aux autres constituants du parodonte, son métabolisme ne lui permet pas de se remodeler. Son rôle principal est l'ancrage des fibres desmodontales à la dent et la réparation après un dommage sur la surface radiculaire.

1.5. Le périoste

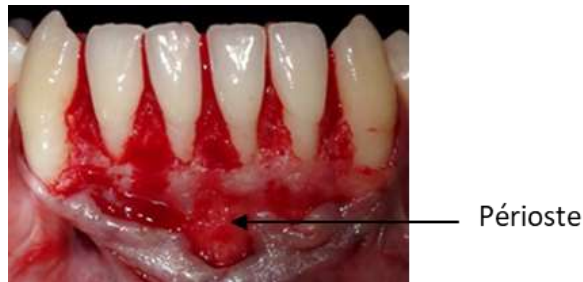
Le périoste dentaire est un tissu conjonctif formant une membrane fibro-vasculaire recouvrant l'os alvéolaire. Il est composé d'une couche interne cellulaire et d'une couche externe fibreuse. La couche interne contient de nombreux ostéoblastes et cellules ostéoprogénitrices. La couche externe, elle, est composée de fibres denses de collagène et fibroblastes. Le périoste est alors décrit comme une enveloppe à fort potentiel ostéogénique.

Ce potentiel de régénération osseuse en fait un tissu très important en chirurgies mucogingivales notamment lors du recouvrement d'une récession parodontale. En effet, la présence de périoste adjacent à une récession en quantité suffisante permet une greffe optimale.⁶

⁵ Schroeder, *The periodontium*.

⁶ Mahajan, « Periosteum : a highly underrated tool in dentistry ».

Figure 3 : Périoste



Source : Dr. Danan, 2019.

1.6. Caractéristiques et classifications

1.6.1. Critères de description

On décrit cliniquement la gencive marginale grâce à cinq critères cliniques : couleur, contour, consistance, texture et volume. Ils permettent de décrire la gencive quel que soit l'âge du patient et de détecter des altérations de la gencive saine. Chez un sujet jeune ayant une gencive saine :

- La couleur : rose corail classiquement, la teinte peut varier en fonction de son épaisseur. Elle peut varier selon la quantité de pigmentations mélaniques. Absente à la naissance, ces pigmentations apparaissent à l'adolescence et peuvent augmenter avec l'âge. Elles sont plus abondantes chez les sujets à peau noire.
- Le contour : la gencive est festonnée, elle suit le contour des dents au niveau de la jonction émail-cément.
- La consistance : ferme. Elle est appréciable à l'aide d'une sonde parodontale que l'on appuie sur la gencive.
- La texture : aspect granité dit « en peau d'orange » dans la partie attachée de la gencive. Elle s'apprécie en la séchant. Au niveau cervical, la gencive n'est pas attachée aux tissus durs et est donc libre et lisse.
- Le volume : il peut être épais ou fin (selon la typologie).

La santé gingivale peut être évaluée à l'aide d'outils cliniques regroupés dans des indices gingivaux. Les signes cliniques, tels que l'inflammation, le gonflement, la rougeur et l'aspect lisse de la gencive, sont mesurés soit à l'œil nu, soit par sondage. Dans cette seconde technique, le saignement spontané ou provoqué est évalué par : *Gingival Index* de Loe & Silness, *Bleeding on Probing* de Ainamo & Bay, *Papillary Bleeding Index* de Saxer et al et *Modified Gingival Index* de Lobene et al

1.6.2. Classifications

On appelle morphotype parodontal l'aspect clinique de la gencive. Afin de déterminer le diagnostic et les objectifs thérapeutiques de la chirurgie plastique parodontale, de nombreux auteurs ont tenté de classer ces différents morphotypes gingivaux.

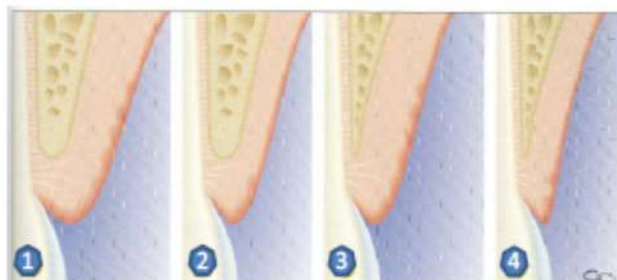
- **Classification Maynard et Wilson** ⁷ la plus connue, basée sur l'épaisseur du parodonte ET la hauteur de gencive :

Tableau 1: Classification de Maynard et Wilson

	Type I	Type II	Type III	Type IV
Hauteur de gencive	Normale (≥ 2 mm)	Faible (< 2 mm)	Normale (≥ 2 mm)	Faible (< 2 mm)
Épaisseur gencive	Épaisse peu étendue	Fine peu étendue	Épaisse étendue	Fine
Épaisseur procès alvéolaire	Épais	Épais	Fin	Fin

Source : Auteur, 2019, D'après Maynard et Wilson, « Diagnosis management of mucogingival problems in children », 1980.

Figure 4 : Les 4 types parodontaux selon Maynard et Wilson



Source : Maynard et Wilson, « Diagnosis and management of mucogingival problems in children », 1980.

⁷ Maynard et Wilson, « Physiologic dimensions of the periodontium significant to the restorative dentist ».

Un morphotype parodontal est ainsi considéré épais avec : une hauteur et épaisseur de gencive supérieures ou égales à 2 mm et un os épais.

Il est considéré fin avec : une hauteur et épaisseur inférieures à 2 mm et un os fin.

=> Les parodontes fins sont plus à risque et moins résistants aux agressions physiques et bactériennes.

- **Classification de Zweers et al.** ⁸

Une nouvelle classification des biotypes parodontaux a été proposée lors du consensus européen et américain de 2017.

- Biotype fin et festonné : association de dents triangulaires, convexité cervicale, contacts interproximaux proches du bord incisif, zone étroite de tissu kératinisé, gencive fin et os alvéolaire fin.

- Biotype épais et plat : dents carrées, convexité cervicale importante, contacts interproximaux situés plus apicalement au bord incisif, tissu kératinisé étendu, gencive fibreuse et os alvéolaire épais.

- Biotype épais et festonné : dents fines, zone étroite de tissu kératinisé, feston marqué, gencive épaisse.

1.7. Faut-il du tissu kératinisé ?

La relation entre la hauteur de tissu kératinisé autour des dents a longtemps été débattue. Certains auteurs ont souligné l'importance d'avoir du tissu kératinisé pour maintenir une bonne santé gingivale. La controverse se retrouve dans la littérature.

Dans les années 80, de nombreuses études cliniques concluent qu'une certaine ⁹ quantité de gencive n'est pas nécessaire au maintien de la santé parodontale. En effet, une zone minimale de gencive ne compromet pas la santé de parodonte selon eux.

Miyasato et al. ont montré, en 1977 ¹⁰, qu'il n'y avait pas de réelle différence d'inflammation entre les sites de moins de 1 mm de gencive et de plus de 2 mm de largeur. Tout comme De Trey et Bernimoulin qui, après une étude sur les greffes gingivales sur patients, concluent qu'il n'y a pas de signes cliniques d'inflammation différents entre gencive fine et plus épaisse.

⁸ Zweers et al., « Characteristics of periodontal biotype, its dimensions , associations and prevalence: a systematic review ».

⁹ Trey et Bernimoulin, « Influence of free gingival grafts on the health of the marginal gingiva ».

¹⁰ Miyasato, Crigger, et Egelberg, « Gingival condition in areas of minimal and appreciable width of keratinized gingival ».

Wennström et Lindhe ¹¹ ont montré, en 1983, qu'avec un contrôle de plaque efficace, aucun signe d'inflammation ou de récession parodontale n'était observé indépendamment de la présence ou non de gencive attachée et de l'épaisseur de la gencive kératinisée.

La présence de tissu kératinisé n'influerait donc pas sur l'intégrité du parodonte.

Ils ont à nouveau étudié la variation d'aspect de la gencive en 1987 ¹² et ont ainsi confirmé cette théorie. En effet, ils ont réparti 38 sites de gencive en quantité différentes en 3 groupes : 14 sites sans gencive attachée, 12 avec gencive attachée comprise entre 0 et 1 mm et 12 sites présentant plus de 1mm de gencive attachée. Sur 5 ans, aucune différence dans ces trois groupes n'est observée en termes de profondeur de sondage, de récession gingivale et de variation d'attache clinique gingivale. Ces études aboutissent ainsi à deux conclusions à la fin des années 80 :

- La présence de tissu kératinisé n'est pas nécessaire à la santé parodontale avec un contrôle de plaque efficace.

- Par contre, l'apparition des récessions parodontales est favorisée par une faible hauteur ou une absence de tissu kératinisé. En effet, associé à d'autres facteurs de risque, comme la traction des freins/brides ou la faible profondeur du vestibule rendant difficile le passage de la brosse, l'insuffisance de tissu kératinisé provoque le développement de récessions.

Au contraire, Lang et Loe montrent, en 1972, que la simple absence de gencive attachée autour des dents et la mobilité résultante du rebord marginal favorisent l'infiltration bactérienne du sulcus. Une inflammation persiste, en effet, dans les zones de moins de 2 mm de hauteur, malgré un brossage efficace. Ils en concluent qu'une hauteur minimale de 2 mm de tissu kératinisé est indispensable pour maintenir une bonne santé gingivale. ¹³

Goldman et Cohen ont décrit en 1979 le concept de « tissue barrier ». La gencive kératinisée est en fait composée de tissu conjonctif au collagène dense pouvant empêcher ou retarder la propagation de l'inflammation, contrairement au conjonctif lâche de la muqueuse alvéolaire.

Plus cette barrière kératinisée est haute (classe I de la classification de Maynard et Wilson), meilleure sera la protection aux agressions mécaniques et bactériennes.

Selon une étude de Maynard et Wilson (1979), on peut considérer 5 mm de de gencive kératinisée (dont 3 mm de gencive attachée au minimum) comme une zone de sécurité.

Dans une autre étude réalisée par Stoner et Mazdyasna ¹⁴, une étroite corrélation entre la diminution de hauteur de gencive attachée et le pourcentage de récession parodontale est mis en avant. Surtout

¹¹ Wennström et Lindhe, « Role of attached gingiva for maintenance of periodontal health ».

¹² Wennström, « Lack of association between width of attached gingiva and development of soft tissue recession ».

¹³ Lang et Loe, « The relationship between the width of keratinized gingiva and gingival health ».

¹⁴ Stoner et Mazdyasna, « Gingival recession in the lower incisor region of 15-year-old subjects ».

pour les incisives présentant 1mm ou moins de tissu kératinisé. La présence de tissu kératinisé semble donc primordiale pour l'intégrité parodontale.

Ericsson et Lindhe étudient en 1984 la réponse inflammatoire gingivale sur des beagles après la pose de restauration aux limites subgingivales. Ils observent ainsi qu'au niveau des sites ayant une hauteur de gencive kératinisée insuffisante, la réaction inflammatoire est presque toujours accompagnée d'une perte de tissu gingival.

Vanarsdall a confirmé cela plus tard ¹⁵ en démontrant que l'inflammation apparaissait dans les zones de faible hauteur de gencive attachée par rapport aux zones de plus grande hauteur.

Pour certains auteurs comme Boyd ¹⁶, les zones de moins de 2mm de gencive kératinisée pourraient être bien affectées par la quantité et la direction du mouvement orthodontique.

⇒ Pour réaliser un traitement orthodontique à l'aide d'appareils sans provoquer de pertes d'os ou de gencive, il est nécessaire d'avoir un minimum de gencive attachée.

Zachrisson conclut, en 1998, que la présence de tissu kératinisé est importante pendant le traitement orthodontique. Le facteur déterminant pour le développement d'une récession parodontale et d'une perte d'attache dans les sites inflammatoires est d'avantage l'épaisseur vestibulo-linguale que la hauteur des tissus parodontaux. Ceci sera expliqué plus précisément dans la partie 3.

En 2015, le consensus américain de parodontie ¹⁷ analyse toutes ces études et conclut donc qu'il n'est pas nécessaire d'avoir du tissu kératinisé autour des dents en l'absence de plaque dentaire. Cependant, **une hauteur de 2 mm de tissu kératinisé est nécessaire si :**

- le contrôle de plaque est mauvais

- un mouvement orthodontique à risque (défini par la suite) s'applique sur la dent concernée

- une prothèse fixe ou amovible est envisagée sur la dent concernée.

L'absence de tissu kératinisé est un facteur de risque de récessions parodontales.

¹⁵ Vanarsdall, « Orthodontics and periodontal therapy ».

¹⁶ Boyd, « Mucogingival considerations and their relationship to orthodontics ».

¹⁷ Kim et Neiva, « Periodontal soft tissue non-root coverage procedures : a systematic review from the aap regeneration workshop ».

1.8. Récession parodontale

1.8.1 Définition et terminologie

La définition de la récession parodontale proposée par l'*American Academy of Periodontology (AAP)* en 1992 est celle d'une « dénudation radiculaire due au déplacement de la gencive marginale apicalement à la jonction amélocémentaire ».

Selon Benqué et al. en 1983, cette rupture de bande de gencive est caractérisée par la perte ou l'absence d'os alvéolaire, exposant ainsi le ciment dans la cavité buccale.

Le terme de récession parodontale semble donc plus adapté que récession gingivale, car une résorption osseuse ainsi qu'une destruction du desmodonte et parfois même une atteinte du ciment sont constatées, parallèlement à la gencive.

Ainsi, une récession parodontale n'est pas la conséquence d'une migration tissulaire mais correspond à une véritable perte de substance parodontale générée par un processus pathologique (perte gingivale seule si la récession apparaît sur une zone de déhiscence osseuse ; perte gingivale + ligamentaire + osseuse en absence de déhiscence). La position apicale du système d'attache est la conséquence du processus étiopathogénique et est générée grâce à la cicatrisation.

Les récessions peuvent survenir sur les faces vestibulaires, linguales ou palatines. Elles peuvent être unitaires ou multiples. En effet, une récession parodontale peut être localisée à une face de la dent mais peut aussi être provoquée par la parodontite atteignant alors plusieurs faces.

Les récessions parodontales se caractérisent ainsi par :

- une migration apicale de la gencive marginale
- une absence totale ou partielle de gencive attachée
- une exposition du ciment radiculaire
- une disparition de l'os alvéolaire

1.8.2 Classifications

On dénombre différents types de récessions parodontales, présentant pour chacune d'elles un stade pathologique plus ou moins avancé. Plusieurs classifications ont été établies pour décrire ces récessions.

- **Classification de Miller (1985)** ¹⁸

C'est une classification de récessions parodontales décrivant leurs caractéristiques cliniques ainsi que leur pronostic de recouvrement.

Pas d'atteinte du parodonte interproximal, pas de perte d'attache :

-Classe I : La récession n'atteint pas la ligne muco-gingivale et n'intéresse qu'une seule face dentaire. Un recouvrement total est possible.

-Classe II : La récession atteint ou dépasse la ligne muco-gingivale et n'intéresse qu'une seule face dentaire. Un recouvrement total est possible.

- IIa : présence d'une bande de gencive apicalement à la dénudation radiculaire.
- IIb : absence de gencive apicalement à la dénudation radiculaire.

Atteinte du parodonte interproximal avec perte d'attache :

-Classe III : la récession atteint ou dépasse la ligne muco-gingivale et n'intéresse qu'une seule face dentaire.

Seul un recouvrement partiel peut être espéré.

-Classe IV : la récession atteint ou dépasse la ligne muco-gingivale et intéresse plusieurs faces dentaires.

Aucun recouvrement n'est possible.

Bien qu'étant la plus utilisée aujourd'hui, la classification de Miller est de plus en plus critiquée. De nombreux auteurs rapportent des difficultés à distinguer la classe I de la classe II par manque d'indications sur l'identification de la ligne mucogingivale, un manque de précisions sur le critère d'évaluation de l'atteinte du parodonte proximal et de la malposition dentaire de la classe III. Les récessions palatines ou linguales (sans ligne mucogingivale servant de référence), ainsi que les récessions n'atteignant pas la ligne mucogingivale mais associées à une perte osseuse proximale sont exclues de cette classification également.

Elle ne prend pas non plus en compte d'autres paramètres pouvant influencer le recouvrement final tels que la hauteur initiale de la récession, la forme de la papille, ou encore le type de dent concerné.¹⁹

C'est pourquoi une nouvelle classification a été mise en place.

¹⁸ Miller, « A classification of marginal tissue recession. »

¹⁹ Pini-Prato, « The Miller classification of gingival recession : limits and drawbacks : classification of recessions ».

- **Classification de Cairo** ²⁰

Cette classification plus récente des récessions parodontales utilise le niveau d'attache clinique interproximal comme un critère d'identification.

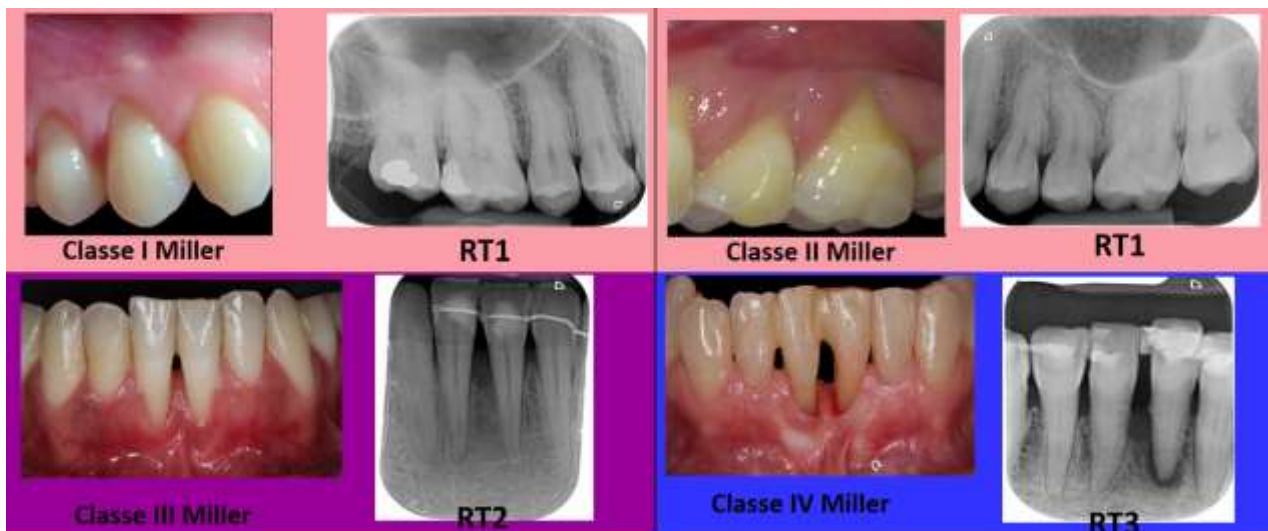Tableau 2 : Classification de Cairo

	Classe RT1	RT2	RT3
Perte d'attache interproximale associée	∅	≤ à la hauteur de la récession vestibulaire	> à la hauteur de la récession vestibulaire

Source : Auteur, 2019.

L'évaluation du niveau d'attache interproximale clinique permet ainsi de classer les récessions parodontales et prédit les résultats finaux de couverture de racine

Figure 5 : Correspondances entre les classifications de Miller et de Cairo



Source : Auteur, 2019.

Aucune perte d'attache n'est associée à la récession vestibulaire de classe 1 de Cairo, elle correspond donc aux récessions de classe I et II de Miller. La récession de RT2 n'atteint qu'une seule face, elle correspond à la classe III de Miller. RT3 atteint les faces proximales et vestibulaire, elle correspond à la classe IV de Miller.

²⁰ Cairo et al., « The interproximal clinical attachment level to classify gingival recessions and predict root coverage outcomes : an explorative and reliability study ».

1.8.3. Epidémiologie et étiologie

Les récessions parodontales sont fréquentes dans la population et sont observées à tout âge, toutes les ethnies et quel que soit le niveau socio-économique. Elles peuvent apparaître quel que soit le niveau d'hygiène orale : qu'elle soit bonne ou faible avec absence de suivi parodontal.

La proportion de personnes atteintes de récessions augmente avec l'âge.

Chez les sujets ayant une très bonne hygiène bucco-dentaire, les surfaces vestibulaires des dents sont principalement affectées.²¹

Les récessions parodontales sont d'origine plurifactorielle : des facteurs prédisposants agissent avec des facteurs déclenchants. Le facteur anatomique est prépondérant et est considéré comme un facteur de prédisposition. Les autres facteurs jouent alors un rôle de déclencheur.

1.8.3.1. Facteurs prédisposants

Ils ne provoquent pas à eux seuls une récession parodontale mais ils sont indispensables à son apparition. Des variations morphologiques existent pour le parodonte. Un parodonte sain peut présenter une gencive fine et un os fin (ou même une déhiscence). Ce type de parodonte résiste faiblement à l'agression mécanique ou bactérienne et est susceptible de présenter une récession (type IV de la classification de Maynard et Wilson).

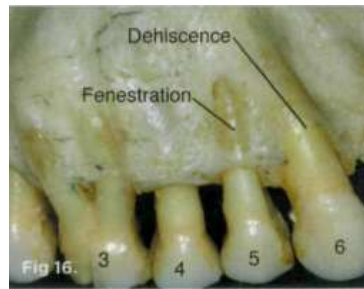
- **Facteurs osseux**

-Déhiscences osseuses, fenestrations osseuses : La perte osseuse est une condition préalable à la récession parodontale. En effet, Bernimoulin et Curilovic concluent en 1977 que la déhiscence osseuse est un facteur de prédisposition au développement d'une récession. Il y a une réelle corrélation positive entre la mesure de la récession et celle de la déhiscence.²²

²¹ Serino et al., « The prevalence and distribution of gingival recession in subjects with a high standard of oral hygiene ».

²² Bernimoulin et Curilovic, « Gingival recession and tooth mobility ».

Figure 6 : Déhiscence osseuse et fenestration osseuse



Source : Richman, « Is gingival recession a consequence of an orthodontic tooth Size and/or tooth position discrepancy ? A paradigm shift », 2011.

-Table osseuse fine : Il existe peu de récessions gingivales progressant jusque dans la zone apicale. Les récessions finissent par se stabiliser à un certain niveau. Ceci est dû à l'épaississement progressif des tables osseuses en direction apicale. Ainsi, une table osseuse fine prédisposerait à l'apparition et la progression d'une récession.

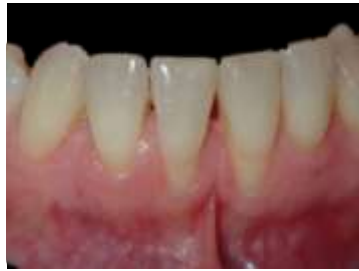- **Facteurs muco-gingivaux :**

-Tissu kératinisé absent ou de faible volume : Comme débattu précédemment, on a longtemps pensé que la présence d'une large bande de gencive attachée était indispensable pour l'intégrité parodontale. Puis on s'est aperçu qu'une faible hauteur (voire l'absence) de gencive attachée était compatible avec une stabilité parodontale si le contrôle de plaque était bon. Cependant, les zones avec moins de 2mm de gencive attachée sont tout de même plus susceptibles de présenter des récessions parodontales. De plus, une gencive attachée haute et épaisse fait barrière aux traumatismes et stimuli thermiques et chimiques. Une gencive fine présente donc un risque plus élevé aux récessions parodontales.

-Traction de freins ou de brides : une insertion des freins ou brides proche de la gencive marginale, peut exercer une traction apicale des tissus mous lors des mouvements de lèvres et de joues. Elle peut ainsi entraîner une récession gingivale dans des zones pourvues de tissu kératinisé peu important. Ce type de frein peut en plus contribuer à un mauvais contrôle de plaque au niveau de son insertion.²³

²³ Rodier, « Recherche clinique sur l'étiopathogénie des récessions gingivales ».

Figure 7 : Traction du frein labial



Source : Drs. Danan et Bensaid, 2019.

-Vestibule peu profond : tout comme l'insertion des freins/brides proche du tissu marginal, le manque de profondeur du vestibule empêche un contrôle de plaque optimal. La plaque bactérienne provoquera donc une inflammation gingivale induisant une récession sur un biotype parodontal à risque (type III ou IV Maynard et Wilson).

- **Facteurs dentaires :**

-Malposition dentaire : Différentes malpositions dentaires jouent sur l'existence de récessions : la dent versée, égressée et en rotation. Effectivement, la position dans laquelle une dent se trouve à travers le procès alvéolaire distribue de manière inégale les tissus durs et mous environnants.²⁴

Par exemple, une dent vestibulée présente peu de gencive kératinisée et d'os vestibulaires.

Une dent faisant éruption près de la ligne muco-gingivale entraîne une faible quantité voire l'absence de tissu kératinisé. Ces situations provoquent donc l'apparition d'une récession parodontale localisée.²⁵

1.5.3.2. Facteurs déclenchants

Ils sont nécessaires à l'apparition d'une récession parodontale mais non obligatoires. Leur présence est indispensable mais lorsqu'ils existent, ils ne provoquent pas systématiquement une récession.

Tout facteur générant une inflammation ou une nécrose de la gencive peut provoquer une récession parodontale. Ainsi, une récession parodontale peut présenter un des signes cliniques d'une maladie parodontale ou correspondre à une lésion générée principalement par un traumatisme.

²⁴ Tugnait et Clerehugh, « Gingival recession : it's significance and management ».

²⁵ Steiner, Pearson, et Ainamo, « Changes of the marginal periodontium as a result of labial tooth movement in monkeys ».

-L'inflammation : La maladie parodontale favorise les récessions parodontales selon Loe et al. ²⁶
L'infiltrat inflammatoire occupe et dégrade la majeure partie du tissu conjonctif, ce qui entraîne alors une récession sur un parodonte fin. Alors que dans un parodonte épais, le tissu conjonctif infiltré reste sous l'épithélium et progresse en direction apicale.

En l'absence de parodontite, l'inflammation associée à la plaque bactérienne (gingivite) peut aussi entraîner une récession parodontale en présence d'un facteur anatomique de prédisposition (déhiscence, malposition). L'inflammation est donc un facteur non négligeable à l'apparition d'une récession parodontale.

-Le brossage traumatique : Il est reconnu comme un facteur causal majeur ²⁷ dans le développement des récessions gingivales. L'effet néfaste du brossage peut être dû à plusieurs choses : une pression trop importante sur la brosse, une brosse à dents trop dures, une fréquence de brossages trop élevée, un brossage horizontal ou en cisaillement ou l'association de tous ces facteurs. ²⁸

-Les lésions cervicales non carieuses :

Elles se regroupent en différents types :

- L'abrasion : usure par la brosse surtout mais aussi le dentifrice. Elle est lisse, au contour net et est localisée sur la face vestibulaire.
- La « démastication » : usure par les habitudes alimentaires nocive, des faces occlusales en général et des régions cervicales plus rarement.
- -L'attrition : usure due à des contacts dento-dentaires
- -L'abfraction : lésion en vestibulaire due à des surcharges occlusales lors des mouvements dentaires excentrés créant ainsi des microfractures de l'émail et de la dentine.
- L'érosion : usure d'origine chimique.

-Une prothèse fixe et soins conservateurs : Le joint dento-prothétique se trouve au niveau juxta-gingival ou intra-sulculaire le plus souvent. La rétention de plaque bactérienne dans cette zone favorise alors l'installation d'une pathologie secondaire carieuse ou parodontale. L'espace biologique peut être altéré par la prothèse/la restauration mal polie ou les manœuvres nécessaires à sa réalisation. Ainsi, le non-respect de cet espace sur un parodonte fin peut entraîner l'apparition d'une récession, car le système d'attache retrouve une hauteur physiologique plus apicalement. Le parodonte peut donc être

²⁶ Loe, Aneru, et Boysen, « The natural history of periodontal disease in man : prevalence, severity, and extent of gingival recession ».

²⁷ Litonjua et al., « Toothbrushing and gingival recession ».

²⁸ Carlos et al., « The prevalence and distribution of gingival recession among UE dental students with a high standard of oral hygiene ».

préalablement préparé/épaissi si besoin par des techniques de chirurgicales plastiques parodontales avant les soins conservateurs et prothétiques.

-Une prothèse amovible : un crochet, l'enfoncement d'une plaque base, la présence d'une barre ou bandeau lingual, exerçant une pression sur la gencive marginale peuvent être la source de récessions parodontales.

-La surcharge occlusale : L'alignement des dents dans leurs arcades respectives est considéré comme anatomiquement et fonctionnellement primordial pour l'intégrité d'un parodonte sain (selon Rodier en 1990). Comme dit précédemment, une dent mal positionnée, en plus de présenter une mauvaise répartition des tissus de soutien environnants, peut recevoir des contraintes occlusales excessives. En effet, l'association d'un biotype parodontal fin- surcharge occlusale peut initier des phénomènes inflammatoires dans le parodonte, accélérant la destruction des tissus pour former une récession.²⁹ Ainsi, certaines habitudes nocives comme le bruxisme ou une prothèse ne respectant pas un schéma occlusal équilibré pourront provoquer des surcharges occlusales et ainsi, des perturbations vasculaires favorisant l'apparition des récessions parodontales.³⁰

-Déplacement orthodontique mal conduit : En présence de plaque bactérienne et/ou de facteurs mécaniques traumatiques, un mouvement orthodontique excessif d'une dent au-delà de l'os cortical peut entraîner une déhiscence alvéolaire, prédisposant alors à la future récession.³¹ Ainsi, l'intensité du mouvement orthodontique, la qualité de l'hygiène bucco-dentaire et le biotype parodontal (mince ou épais) sont considérés comme des facteurs influençant l'apparition de récessions secondaires au traitement orthodontique.

-Habitudes nocives : piercings labiaux et linguaux, onychophagie, auto-mutilation, tabac/drogues altérant la réponse inflammatoire et immunologique aux bactéries parodontales.

²⁹ Ustun et al., « Severe gingival recession caused by traumatic occlusion and mucogingival stress : a case report ».

³⁰ Guinard et Caffesse, « Localized gingival recessions : 1. etiology and prevalence ».

³¹ Zachrisson et Zachrisson, « Gingival condition associated with orthodontic treatment ».

2 : Les mouvements orthodontiques

L'orthodontie est un outil complémentaire au traitement des maladies parodontales. Elle peut se pratiquer sur parodonte réduit et assaini si les mouvements sont bien conduits. Ces mouvements orthodontiques sont possibles grâce à l'existence du parodonte qui va subir des modifications tissulaires en réponse aux sollicitations des appareils orthodontiques.

2.1. Biomécanique des mouvements orthodontiques

La dent est un solide indéformable : sa racine est insérée dans une alvéole osseuse rigide reliée par le ligament alvéolo-dentaire qui est un milieu élastique. Il existe donc un équilibre dans ce milieu qui est modifié par les forces provoquées sur la dent.

Les notions de centre de résistance, moment d'une force, centre de rotation d'une dent et couple de forces seront donc définies avant d'étudier les différents mouvements dentaires possibles.

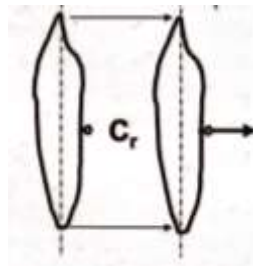
2.1.1. Centre de résistance

Le centre de résistance est le point par lequel doit passer la ligne d'action d'une force appliquée sur une dent pour obtenir un mouvement de translation pure (ou gression) de cette dent. C'est un point fixe pour une situation donnée, à un moment précis. Sa position dépend : de la surface radiculaire (longueur, nombre et forme des racines), de la hauteur et la nature de l'os alvéolaire. Cependant, elle est indépendante du système de forces appliqué à la dent. Le centre de résistance se déplace ainsi apicalement en cas de support parodontal réduit.

Approximativement, ce centre de résistance se situe :

- pour une dent monoradiculée : entre le milieu et le tiers apical de la racine
- pour une dent pluriradiculée : dans la zone de furcation (à 1 ou 2 mm près).

Figure 8 : Centre de résistance donnant une translation pure



Cr : centre de résistance

Source : Faure, *Biomécanique orthodontique*, 2011.

2.1.2. Centre de rotation

Le déplacement de la dent dépend de la position du centre de rotation. Ce dernier peut être défini comme l'intersection de l'axe de la dent avant et après le déplacement.

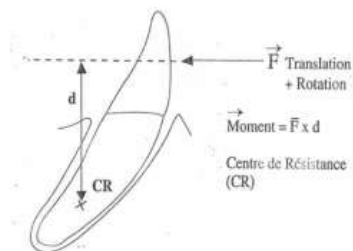
Il dépend exclusivement du système de forces appliqué à la dent et peut être modifié à tout moment.

2.1.3. Moment d'une force

Le moment d'une force (M) exercée sur la dent est calculé comme étant le produit de l'intensité de cette force (F) par la distance (D) qui sépare le point d'application de la force et le centre de résistance de la dent : $M = F \times D$ (avec M en g x mm)

C'est donc la tendance d'une force à provoquer une roto-translation de la dent en ne passant pas par son centre de résistance.

Figure 9 : Moment d'une force sur une dent



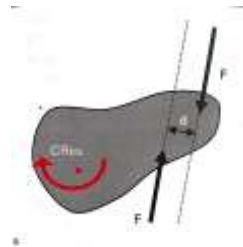
Source : Faure, *Biomécanique orthodontique*, 2011.

2.1.4. Couple de forces

Un couple est un système constitué de deux forces de même intensité, de lignes d'action parallèles et de sens opposés.

A l'inverse du moment d'une force n'existant que par la force en référence au centre de résistance, le moment du couple est un système libre qui produit toujours une rotation pure de la dent autour du centre de résistance, quelle que soit la position de ce couple sur la dent.³²

Figure 10 : Couple de forces



Source : Ram et Nanda, *Biomechanics in orthodontics : principles and practice*, 1927.

2.2. Biologie du déplacement dentaire provoqué

Lors du mouvement orthodontique, la dent présente une face en pression et une face en tension.

- Du côté de la face en pression, le mouvement orthodontique présente deux phases :

-Phase de sidération :

L'écrasement vasculaire, dû à l'application d'une force, va priver une zone tissulaire d'apport vasculaire. Cette zone est alors uniquement constituée de fibres de collagène comprimées chassant les cellules et la substance fondamentale hors de l'espace desmodontal, elle est appelée zone hyaline.

³³ Le mouvement ne continue qu'après la destruction de cette zone et la colonisation par de nouvelles cellules pour réaliser une nouvelle attache desmodontale et nouvel os.

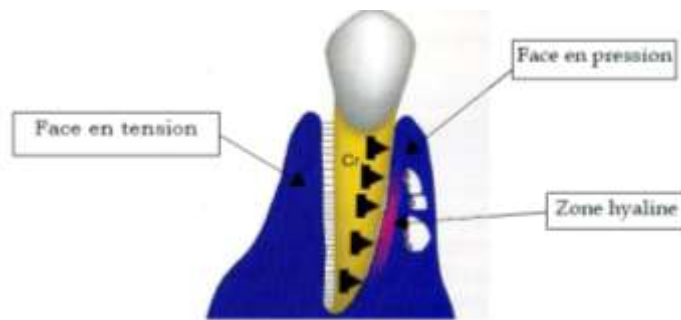
La zone hyaline est limitée dans l'espace. Elle est de faible étendue si les forces sont légères (1-2mm sur la surface radiculaire).

La **hyalinisation** caractérise donc le phénomène de destruction cellulaire dans les zones de compression.

³² Bonnefont et Guyomard, « Rappel des notions de mécanique utilisables en orthopédie dento-faciale ».

³³ Reitan, « The initial tissue reaction incident to orthodontic tooth movement as related to the influence of function ».

Figure 11 : Mouvement de gression avec hyalinisation



Source : Borghetti et Monnet-Corti, *Chirurgie plastique parodontale*, 2004.

-Phase de remodelage osseux :

Après la disparition de cette zone hyaline, une résorption osseuse a lieu au niveau de la paroi en pression : c'est la « résorption directe ».

Si la force est soudainement plus intense, une nouvelle hyalinisation peut se produire, surtout en cas de version. La résorption dure 10 à 12 jours même si plus aucune pression n'est exercée.

Ainsi, les forces intermittentes (ne s'appliquant pas 24h/24) sont efficaces.

- Du côté de la face en tension :

Un élargissement desmodontal est observé proportionnel au rétrécissement du côté opposé. Une force faible permet une adaptation directe aux nouvelles conditions mécaniques, c'est-à-dire la formation rapide d'os et de fibres desmodontales.³⁴

Si la force est importante, une destruction intense osseuse et collagénique se produit dans un premier temps. Puis dans un second temps, du tissu minéralisé va être formé.

Des fibres desmodontales sont incluses dans le nouveau tissu osseux. L'épaisseur desmodontale est maintenue par une synthèse fibrillaire intense.

Le desmodonte amortissant une force orthodontique de façon irrégulière de par son hétérogénéité (vascularisation, orientation et densité fibrillaires) module donc l'application de cette force.

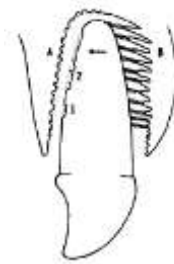
Il a un rôle important lors du déplacement dentaire provoqué car il renferme toutes les cellules permettant le remaniement osseux (précurseurs d'ostéoblastes et ostéoclastes).

³⁴ Baron, « Le remaniement de l'os alvéolaire au cours du déplacement spontané et provoqué des dents ».

Seules les zones osseuses où les forces transmises sont clairement différentes de celles s'exerçant pendant la fonction normale, présentent les réactions tissulaires. Il y a donc un seuil de force, propre à chaque patient, qui déclenche le remaniement osseux.

Une force excessive exercée sur la dent peut entraîner une destruction alvéolaire et une résorption radiculaire.³⁵

Figure 12 : Application d'une force importante



Source : Reitan, « Clinical and histologic observations on tooth movement during and after orthodontic treatment », 1967.

(A : Résorption osseuse ; B : face en tension ; 1 et 2 : résorption radiculaire)

Heureusement, le seuil de résorption osseuse est inférieur à celui de la résorption radiculaire, permettant ainsi le mouvement dentaire. Ainsi, afin d'éviter la destruction cémentaire et dentinaire, il ne faut pas exercer de force trop importante pour ne pas dépasser ce seuil.

2.2.1. Fréquence de la force

Après les réactions tissulaires initiales, un niveau suffisant de force doit être entretenu afin de rester au-dessus du seuil cellulaire et utiliser la totalité du réservoir de cellules spécialisées déjà produit (ostéoblastes/ostéoclaste). La notion de seuil cellulaire représente la quantité suffisante de cellules nécessaires au remodelage osseux permettant le mouvement dentaire.

Avec des forces intermittentes, la hyalinisation est peu importante en volume et en durée et la phase de latence est plus courte, selon Reitan et Rygh. En effet, la vascularisation reprend et permet alors un apport de cellules osseuses, lors des phases de repos.³⁶

Afin de laisser le temps à la réparation et d'éviter les destructions osseuses et radiculaires irréversibles, les réactivations des appareils fixes doivent être espacées d'au moins 3 semaines.³⁷

³⁵ Currell et al., « Orthodontic mechanotherapies and their influence on external root resorption: a systematic review ».

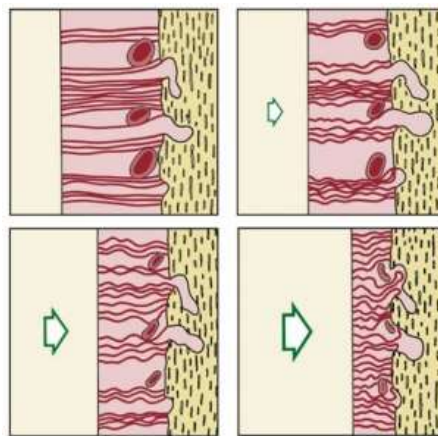
³⁶ Reitan et Rygh, « Biomechanical principles and reactions ».

³⁷ Proffit, Fields, et Sarver, *Contemporary orthodontics*.

2.2.2. Intensité de la force

Ainsi, après la phase initiale d'adaptation, il est possible d'augmenter l'intensité de la force à condition de ne pas franchir le seuil de résorption radiculaire.³⁸ En effet, à la fin des réactions initiales, l'espace desmodontal recréé est plus large que physiologiquement. L'augmentation de la force est alors possible sans atteindre le niveau de compression tissulaire provoquant la hyalinisation. Néanmoins, des contraintes trop importantes peuvent entraîner des nécroses au niveau du desmodonte et ralentir le mouvement dentaire voire l'annuler.

Figure 13 : Nécrose du desmodonte par l'obstruction des vaisseaux sanguins par une force exercée au-dessus du seuil de pression optimale



Source : Proffit, *Contemporary orthodontics*, 1992.

Il faut donc que la vitesse de déplacement soit égale à la vitesse de résorption de l'os pour éviter de nouvelle hyalinisation et d'endommager le parodonte.

Sur un parodonte affaibli, il faut donc moduler la force en fonction du support osseux résiduel.

Les auteurs donnent ainsi des indications concernant les forces optimales en fonction des différents types de déplacements. Ce sont des forces suffisantes pour induire l'activité cellulaire sans oblitérer totalement les vaisseaux sanguins du ligament.

³⁸ Reitan, « Clinical and histologic observations on tooth movement during and after orthodontic treatment ».

Tableau 3 : Intensité des forces optimales aux différents types de déplacements orthodontiques sur parodonte sain

Type de déplacement dentaire	Intensité des forces
Version	50-75 g
Gression	100-150 g
Redressement radriculaire	75-125 g
Rotation	50-75 g
Egression lente	50-75 g
Ingression	15-25 g

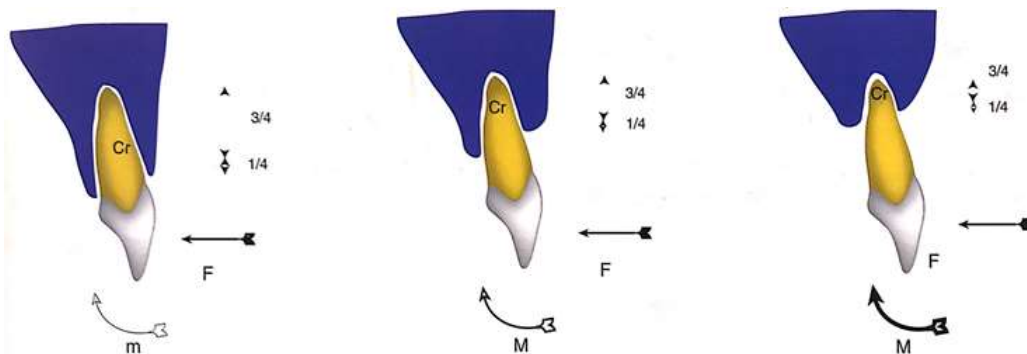
Source : Auteur, 2019, D'après Proffit, *Contemporary Orthodontics*, 1992.

⇒ La pression s'exerçant sur la dent conditionne la réaction tissulaire. Cela correspond donc à l'intensité de la force divisée par la surface radriculaire intra-osseuse sur laquelle elle s'applique. La surface radriculaire intra-osseuse, elle, varie selon la dent et l'état parodontal.

Le moment de la force M sur la dent étant égal à $F \times D$ (comme décrit précédemment), si la distance (D) entre le point d'application de la force et le centre de résistance de la dent augmente il faut que l'intensité de la force (F) diminue pour que le moment reste le même.

Ainsi, **plus le parodonte est réduit, plus les forces devront être légères.**³⁹

Figure 14 : Variations de la position du centre de résistance de la dent en fonction du parodonte



Source : Borghetti et Monnet-Corti, *Chirurgie plastique parodontale*, 2004.

Cr : centre de résistance ; F : force appliquée ; M : moment

Plus le support osseux est réduit, plus le centre de résistance à la force se déplace vers l'apex de la dent, avec les mêmes intensité et moment de la force appliqué

³⁹ Cardaropoli et Gaveglio, « The influence of orthodontic movement on periodontal tissues level ».

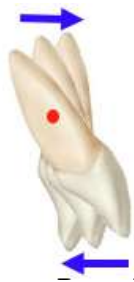2.3. Les mouvements orthodontiques

2.3.1. Version

2.2.1.1. Définition

C'est l'inclinaison du grand axe de la dent. Une force horizontale est appliquée au niveau coronaire (généralement), la couronne et la racine se déplacent alors en sens inverse. Elle peut être en direction mésio-distale ou vestibulo-linguale.

Figure 15 : Mouvement de version



Source : Faure, *Biomécanique orthodontique*, 2011.

2.2.1.2. Conséquences sur le parodonte

Lors de ce mouvement de version, il y a alors une zone de compression au niveau de la crête alvéolaire et une autre au niveau apical.

Dans un parodonte affaibli, le support osseux est réduit, le centre de résistance à la force se déplace plus apicalement. Les forces sont donc concentrées dans les zones apicales et marginale de l'os alvéolaire. Ces zones aux surfaces réduites reçoivent alors une pression relativement élevée. Il y a des risques de traversée de la dent et donc de destruction osseuse. Ce mouvement de bascule vers des tables osseuses fines provoque une récession parodontale. C'est souvent le cas de la vestibulo-version utilisée pour résoudre les problèmes d'encombrement dento-maxillaire.⁴⁰

⁴⁰ Gkantidis, Christou, et Topouzelis, « The orthodontic – periodontic interrelationship in integrated treatment challenges : a systematic review ».

2.3.2. Mouvements de gressions

2.3.2.1. La gression proprement dite ou translation

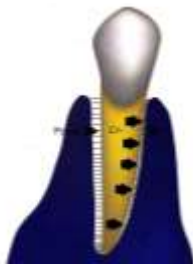2.3.2.1.1. Définition

C'est le déplacement de la dent parallèlement à son grand axe donc parallèlement à la surface de l'alvéole soit en direction méso-distale ou vestibulo-linguale. La force est exercée **sur le centre de résistance de la dent et non pas sur la couronne**. La couronne et la racine se déplacent dans le même sens, contrairement à la version.

2.3.2.1.2. Conséquences sur le parodonte

La dent entière étant en mouvement parallèle au grand axe, les forces sont réparties également. Ainsi, sur toute la surface radulaire, les fibres parodontales sont comprimées du côté en pression et étirées du côté en tension.

Figure 16 : Mouvement de gression



Source : Borghetti et Monnet-Corti, *Chirurgie plastique parodontale*, 2004.

Une mauvaise répartition des forces provoque la version de la dent. Une résorption radulaire ainsi qu'une perforation de la corticale osseuse peuvent être observée sur un parodonte affaibli, si les forces ne sont pas bien contrôlées.⁴¹

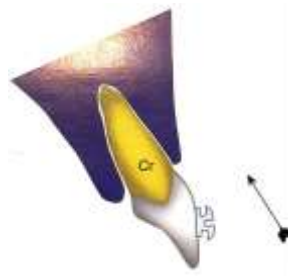
2.3.2.2. Ingression

2.3.2.2.1. Définition

C'est le déplacement provoqué de la dent dans le sens corono-apical (donc vers le fond de l'alvéole osseuse).

⁴¹ Kassab et Cohen, « The etiology and prevalence of gingival recession ».

Figure 17 : Mouvement d'ingression

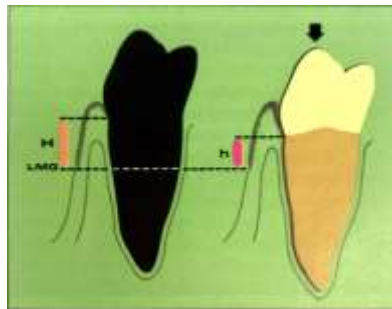


Source : Borghetti et Monnet-Corti, *Chirurgie plastique parodontale*, 2004.

2.3.2.2.2. Conséquences sur le parodonte

Lors de son déplacement apical, une dent ingressée est accompagnée par l'attache conjonctive. Par conséquent, la hauteur de la gencive attachée est alors diminuée. Si, au départ, cette hauteur est faible (< 2m), l'attache conjonctive peut se situer en dessous de la ligne muco-gingivale en fin de traitement, et toute la gencive attachée disparaît. Dans ce cas, un renforcement gingival doit être indiqué avant l'ingression de la dent. Un approfondissement du sillon gingival et la formation d'une hyperplasie du bord gingival sont alors favorisés par la migration apicale de l'attache conjonctive.

Figure 18 : Réduction de hauteur de la gencive attachée lors de l'ingression



Source : Korbendau et Guyomard., *Chirurgie parodontale orthodontique*, 1998.

Selon Melsen ⁴², après la résorption osseuse provoquée par le mouvement de pression de la dent, l'intrusion permet en plus une reformation d'un cément et d'une attache conjonctive sur les dents si le parodonte est sain, la force est continue et le contrôle de plaque bon. Chez un sujet ayant une parodontite sévère avec une bonne hygiène bucco-dentaire, l'ingression est alors bénéfique sur l'état

⁴² Melsen, « Biological reaction of alveolar bone to orthodontic tooth movement ».

du parodonte car elle permet de réduire la hauteur de la couronne clinique et de rapprocher la jonction émail-cément du niveau de l'os marginal. L'ingression favorise donc un épaissement du tissu gingival.

Il existe tout de même un risque de résorption radiculaire si les forces appliquées sur la dent sont trop importantes sur un patient avec risque parodontal, lors de l'ingression. Il est donc important d'appliquer des forces légères sur des dents avec parodonte à risque. ⁴³

2.3.2.3. Egression

2.3.2.3.1. Définition

C'est le déplacement de la dent dans le sens apico-coronaire (hors de l'alvéole) avec son parodonte. Les forces appliquées à la dent sont faibles comme le mouvement se fait dans le sens de l'éruption spontanée. Le mouvement est fait pour que le parodonte accompagne correctement la dent.

2.3.2.3.2. Conséquences sur le parodonte

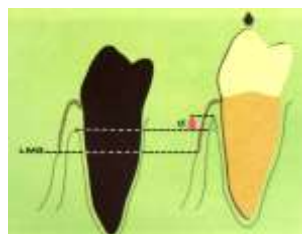
Le déplacement coronaire de la dent est accompagné du déplacement de l'attache conjonctive. Un étirement et un amincissement du tissu gingival sont alors observés.

Contrairement à l'ingression, l'augmentation de la hauteur de la gencive attachée et du tissu kératinisé est favorisée par l'égression, la ligne muco-gingivale restant dans la même position. Elle reste cependant plus faible que l'amplitude du mouvement dentaire.

Au niveau de la face vestibulaire, une légère augmentation de la couronne est alors provoquée. Quant au niveau des faces proximales et linguales, la gencive suit la dent. Ceci s'explique par l'apposition osseuse au sommet des septa et du bord des corticales, moins importante au niveau vestibulaire.

Ainsi l'égression favorise un étirement, et donc un amincissement du tissu gingival selon Korbendau et Guyomard. ⁴⁴

Figure 19 : Augmentation de la hauteur de gencive attachée et de l'os cortical vestibulaire



Source : Korbendau et Guyomard., *Chirurgie parodontale orthodontique*, 1998.

⁴³ Antoun et al., « Effect of orthodontic treatment on the periodontal tissues ».

⁴⁴ Korbendau et Guyomard, *Chirurgie parodontale orthodontique*.

2.3.3. Extrusion

2.3.3.1. Définition

C'est l'éruption forcée d'une dent incluse en dehors de son alvéole sans son parodonte, contrairement à l'égression. Afin d'éviter que le parodonte accompagne la dent extrudée, il faut appliquer une importante force et un mouvement rapide. Ce mouvement est souvent réalisé pour les canines incluses lors des traitements orthodontiques.

2.3.3.2. Conséquences sur le parodonte

Pour éviter que l'ensemble du support parodontal superficiel accompagne la dent lors de l'éruption forcée, il faut réaliser une ou plusieurs fibrotomies avant et/ou pendant le mouvement orthodontique.⁴⁵

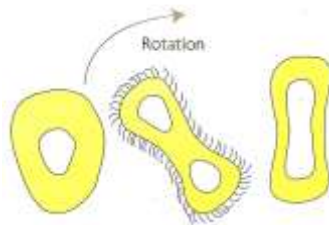
Cependant, selon une étude suivant l'extrusion de dents mandibulaires associée à des fibrotomies supracrestales, l'extrusion peut entraîner une récession importante de la gencive marginale et une perte étendue d'attache conjonctive. La récession gingivale et la perte d'attache conjonctive étaient tout de même moins importantes que l'extrusion dentaire obtenue.⁴⁶

2.3.4. Rotation

2.3.4.1. Définition

C'est un mouvement de pivot de la dent autour de son grand axe radiculaire. Les fibres sont donc bien sollicitées.

Figure 20 : Mouvement de rotation



Source : Borghetti et Monnet-Corti, *Chirurgie plastique parodontale*, 2004.

⁴⁵ Erkan, Pıkdoken, et Usumez, « Gingival response to mandibular incisor intrusion ».

⁴⁶ Berglundh et al., « Periodontal tissue reactions to orthodontic extrusion. An experimental study in the dog ».

2.3.4.2. Conséquences sur le parodonte

Sur le côté radiculaire en pression, une résorption radiculaire peut se produire. Si le mouvement de rotation est trop important, la résorption peut se faire sur les deux côtés de la racine. De plus, dû à un parodonte souvent plus fin au niveau des prémolaires, il existe un risque de fenestration à ces endroits lors de la rotation orthodontique.

3 : Les paramètres permettant la décision thérapeutique

Il est important d'analyser certains critères avant d'initier le déplacement dentaire pour éviter d'endommager les tissus de soutien de la dent.

Une modification des tissus parodontaux est observée lors d'un mouvement orthodontique. La présence de tissus sains en qualité et quantité suffisante est nécessaire.

Ainsi, si la gencive attachée est inexistante ou inférieure à 2 mm en hauteur et en épaisseur avant le traitement orthodontique, elle pourra être créée ou renforcée.

3.1. Facteurs généraux

3.1.1. Diabète

De nombreuses études épidémiologiques ont mis en évidence le lien entre les maladies parodontales et le **diabète**, chez les patients diabétiques non équilibrés à long terme. Selon une méta-analyse de Khader et al.⁴⁷, l'inflammation étant plus importante chez les diabétiques, ils présentent plus de risque de présenter des maladies parodontales. Ces patients présentent des poches parodontales et des pertes d'attache plus importantes que les non-diabétiques.

Le traitement orthodontique est plus rétentif de plaque bactérienne et induit une inflammation orthodontique. Comme un patient diabétique non-équilibré présente un plus gros risque d'inflammation parodontale, alors la sur-inflammation induite par le traitement orthodontique augmente le risque de maladies parodontales chez ce patient.⁴⁸

Il est donc important de réaliser une maintenance per-orthodontique rigoureuse chez les diabétiques non-équilibrés avec traitement orthodontique.

3.1.2. Les modifications hormonales

En présence d'inflammation gingivale d'origine bactérienne, les modifications hormonales entraînent aussi des altérations parodontales. En effet, les hormones telles que la progestérone et les oestrogènes servent de facteurs de croissance à certaines bactéries pathogènes. La réponse vasculaire, le

⁴⁷ Khader et al., « Periodontal status of diabetics compared with nondiabetics : a meta-analysis ».

⁴⁸ Emrich, Shlossman, et Genco, « Periodontal disease in non-insulin-dependent diabetes mellitus ».

métabolisme collagénique et la médiation de la réponse inflammatoire sont modifiées par ces hormones.⁴⁹

Comme pour un patient diabétique, les forces orthodontiques entraînent une inflammation sur les tissus parodontaux qui s'ajoute à l'inflammation d'origine bactérienne pendant la puberté et la grossesse. Le traitement orthodontique favoriserait ainsi une altération des tissus parodontaux.

3.1.3. Tabac

Le tabac a été démontré comme un facteur de risque important dans la parodontite ces dernières années. Haffajee et Socransky⁵⁰ étudient 300 sujets et montrent que les fumeurs présentent significativement des poches parodontales plus profondes et des pertes d'attaches plus importantes que les non-fumeurs. Il est montré que le nombre paquets/années et le fait d'être fumeur sont fortement corrélés au niveau d'attache. Le tabac est un facteur de risque à l'apparition de récessions parodontales. De plus, il altère la réponse immunitaire, entraîne un appauvrissement des tissus en oxygène et une réduction de la vascularisation gingivale⁵¹. Ces changements interviennent à la fois sur la santé parodontale, la cicatrisation des traitements chirurgicaux et sur le remaniement osseux au cours des déplacements orthodontiques.

En effet, la nicotine induit une apoptose ostéoblastique et une augmentation de l'activité ostéoclastique. Selon une étude sur les rats⁵², lors du traitement orthodontique elle accélère la résorption osseuse du côté de la face en pression de la dent et ralentit l'apposition osseuse du côté de la face en tension. Le mouvement orthodontique pourrait donc être accéléré chez un patient tabagique humain et la perte osseuse serait aussi augmentée. L'inflammation et la vitesse de déplacement dentaire augmentent de façon dose-dépendante de nicotine.

Ce déséquilibre du remaniement osseux alvéolaire entraînerait ainsi un plus gros risque à l'apparition de récession parodontale chez un patient avec traitement orthodontique.

Le tabagisme apparaîtrait donc comme un facteur important aggravant l'apparition de récessions parodontales notamment chez les patients avec traitement orthodontique due à l'altération de la résorption osseuse.

⁴⁹ Soory, « Targets for steroid hormone mediated actions of periodontal pathogens, cytokines and therapeutic agents some implications on tissue turnover in the periodontium ».

⁵⁰ Haffajee et Socransky, « Relationship of cigarette smoking to attachment level profiles ».

⁵¹ Hanioka et al., « Oxygen sufficiency in the gingiva of smokers and non-smokers with periodontal disease ».

⁵² Michelogiannakis et al., « Influence of nicotine on orthodontic tooth movement : a systematic review of experimental studies in rats ».

3.2. Facteurs locaux

3.2.1. Morphotype parodontal

Anatomiquement, le parodonte présente des variations morphologiques. Un **morphotype parodontal fin** oppose une faible résistance à l'agression mécanique et bactérienne. Par conséquent, ce morphotype est plus sujet aux altérations parodontales.

Rasperini et al.⁵³ ont réalisé une étude comparative mettant en relation différents paramètres : le morphotype parodontal, le mouvement orthodontique, l'épaisseur de tissu kératinisé et l'apparition de récessions parodontales. Les études analysées n'établissent pas de lien direct entre tous ces paramètres mais par induction mathématique mettent en évidence une corrélation entre eux.

Après traitement orthodontique, une importante diminution d'épaisseur de tissu kératinisé et l'apparition de récessions parodontales sont observées sur les dents aux morphotypes fins. Cette perte de tissu kératinisé est plus importante sur les dents vestibulo-versées avec morphotypes fins.

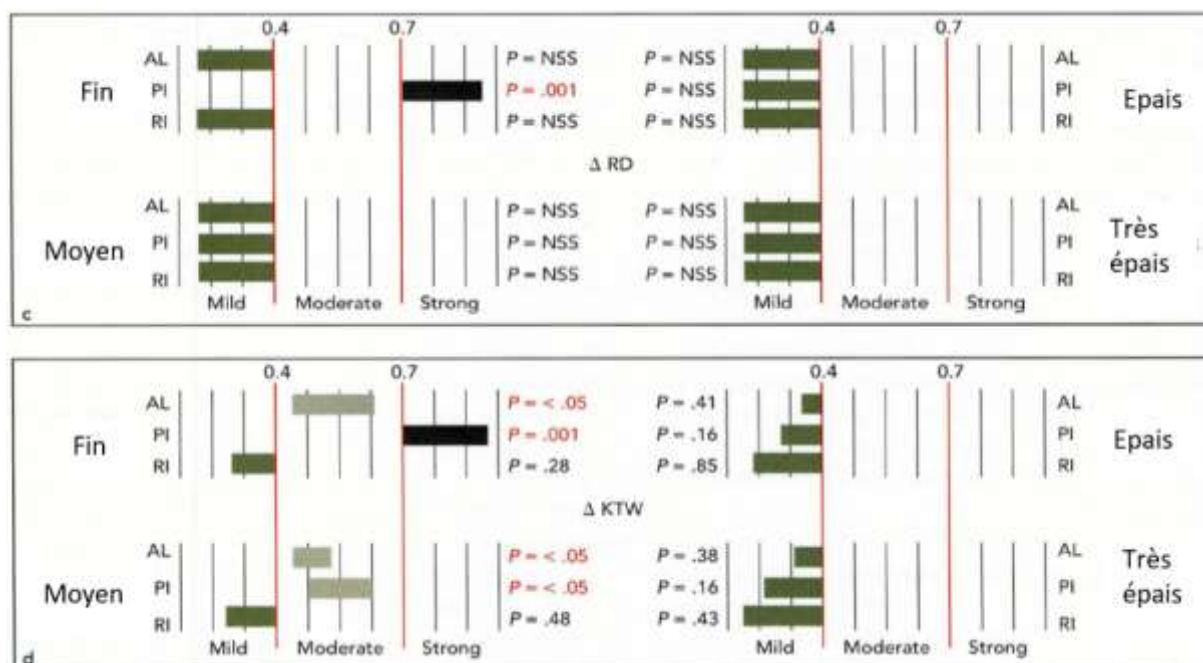
L'étude met donc en évidence la corrélation entre le morphotype fin et le mouvement de vestibulo-version par les importantes variations de ces paramètres (une valeur de $P < 0,05$ décrit une relation significative).

Ainsi, sur un parodonte fin tous les mouvements orthodontiques sont défavorables. Plus le parodonte est fin, plus la perte de tissu kératinisé est importante, augmentant le risque de récession parodontale, surtout lors du mouvement de vestibulo-version.

Il est donc important de bien identifier le morphotype parodontal avant d'entreprendre un traitement orthodontique, afin d'éviter le développement de récession parodontale.

⁵³ Rasperini et al., « Influence of periodontal biotype on root surface exposure during orthodontic treatment: a preliminary study ».

Figure 21 : Résultats de l'étude comparant la profondeur de récession et l'épaisseur du tissu kératinisé sur différents morphotypes parodontaux, en fonction de différents mouvements orthodontiques



Source : Rasperini, Acunzo, Cannalire et Farronato, « Influence of periodontal biotype on root surface exposure during orthodontic treatment : a preliminary study », 2015.

RD : hauteur de récession ; KTW : épaisseur du tissu kératinisé ; AL : alignement ; PI : vestibulo-version ; RI : linguo-version

Le morphotype parodontal fin présente des variations de récession parodontale et d'épaisseur de tissu kératinisé plus importantes ($P < 0,05$) que les autres morphotypes. Ces variations significatives se retrouvent davantage lors d'un mouvement de vestibulo-version. Ces paramètres semblent être corrélés.

3.2.2. Gencive attachée

Une faible hauteur (**quantité**) et épaisseur (**qualité**) de gencive attachée est compatible avec l'intégrité parodontale si le contrôle de plaque est bon. Mais 2 mm de tissu kératinisé sont nécessaires afin d'éviter les récessions parodontales en cas de contrôle de plaque perfectible et un mouvement orthodontique à risque. (*Consensus américain de parodontie, 2015*)

Selon l'étude de Jati et al.⁵⁴ les dents ayant moins de 2 mm de tissu kératinisé avant le mouvement orthodontique ne créeront pas de tissu kératinisé après le déplacement dentaire dans cette zone.

⁵⁴ Jati et al., « Gingival recession : its causes and types, and the importance of orthodontic treatment ».

Chez des sujets ne présentant pas les **2 mm de tissu kératinisé de sécurité**, il faut donc renforcer le parodonte avant de commencer le traitement orthodontique si un mouvement à risque est entrepris afin d'éviter d'endommager les tissus.

3.2.3. Contrôle de plaque et inflammation lors d'un traitement orthodontique

L'importance d'un contrôle de plaque efficace est aussi soulignée dans ce consensus.

En effet, la présence de plaque ou de tartre va créer une zone d'inflammation autour de la gencive marginale. Une gencive épaisse fait barrière à l'inflammation alors qu'une gencive fine ne présentant qu'une faible quantité de tissu conjonctif est totalement détruite. Cela peut ainsi entraîner une altération des tissus parodontaux comme une diminution de gencive attachée, un amincissement des corticales osseuses ou une récession parodontale.⁵⁵

Van Gastel et al.⁵⁶ ont réalisé une étude longitudinale prospective sur 24 patients (un groupe avec des patient bagués et un groupe avec des brackets seuls) afin d'analyser l'évolution des paramètres microbiologiques (bactéries aérobies/anaérobies) et cliniques (profondeur de sondage, saignement au sondage) le long du traitement orthodontique : à la pose des bagues (T0), la pose des brackets (T1), la dépose (T2) et 3 mois post-traitement (T3).

Dans un premier temps, on ne remarque aucune différence significative entre les deux groupes.

Mais entre T1 et T2 : le ratio de bactéries aérobies/anaérobies décroît tandis que la profondeur de sondage et le saignement au sondage augmentent significativement.

Puis à T3 : aucun paramètre ne retrouve sa valeur initiale de T0.

Il est ainsi démontré que le traitement orthodontique influence les paramètres parodontaux microbiologiques et cliniques, de façon irréversible même 3 mois après la dépose de l'appareil. En effet, la quantité bactérienne augmente avec le début du traitement orthodontique et entraîne ainsi une inflammation parodontale (traduite par l'augmentation de la profondeur et le saignement du sondage). Il est donc important de **contrôler cette inflammation** afin d'éviter l'apparition de récessions parodontales sur un parodonte réduit.⁵⁷

L'inflammation générée par l'application de la force orthodontique s'ajoute à l'inflammation bactérienne et aggrave les destructions tissulaires.

⁵⁵ Novaes et al., « The development of the periodontal cleft : a clinical and histopathologic study ».

⁵⁶ Van Gastel et al., « Longitudinal changes in microbiology and clinical periodontal parameters after removal of fixed orthodontic appliances ».

⁵⁷ Morris et al., « Prevalence of gingival recession after orthodontic tooth movements ».

Pour éviter une destruction des tissus de soutien, le traitement orthodontique ne pourra être entrepris qu'après élimination totale de la plaque bactérienne et obtention de son **contrôle rigoureux** à l'aide d'une maintenance per-orthodontique.⁵⁸

La mise en place d'une maintenance parodontale per-orthodontique est donc primordiale chez des patients au parodonte réduit et présentant des facteurs de risque à la récession parodontale.

3.2.4. Position de la dent

La position de la dent est le premier critère à analyser avant de réaliser un traitement orthodontique. Une dent en dehors du couloir osseux présente une convexité radiculaire. Ce profil empêche une bonne cicatrisation de la gencive comparé à une concavité vestibulaire.

Le déplacement orthodontique est une réorganisation complète du complexe dento-parodontal qu'il modèle. Un remodelage osseux et des changements tissulaires sont observés lors du déplacement dentaire.⁵⁹

Cependant, si la dent est déplacée avec des lourdes forces vers une zone où l'os alvéolaire résiduel est en quantité insuffisante en tant que support d'ancrage, des fenestrations et déhiscences osseuses associées à des dénudations radiculaires apparaissent.

Une dent positionnée en dehors du couloir osseux présente souvent une gencive attachée et un os alvéolaire de soutien insuffisants ou inexistant. Elle présente donc un plus gros risque d'apparition de récessions parodontales lors des déplacements orthodontiques (tels que les versions, rotations ou gressions). (*Zachrisson, 1998*)

3.2.5. Mouvement à risque

Tant que la dent est déplacée au sein de l'enveloppe du procès alvéolaire par des forces légères, il y a peu d'effets secondaires défavorables sur les tissus mous.⁶⁰ Mais si par une force trop importante la dent traverse l'os alvéolaire, une déhiscence osseuse voire une récession parodontale va apparaître à court, moyen ou long terme. (*Antoun et al. 2017*)

D'après l'étude de Rasperini et al., le mouvement de vestibulo-version est accompagné d'une perte de tissu kératinisé. En effet, le mouvement de version provoque une projection vestibulaire ou linguale des racines. Elle amincit la corticale osseuse et provoque l'apparition ou l'aggravation de fenestrations ou de déhiscences osseuses en même temps qu'un amincissement du tissu gingival.⁶¹

⁵⁸ Boke et al., « Relationship between orthodontic treatment and gingival health : a retrospective study ».

⁵⁹ Fontenelle, « Une conception parodontale du mouvement dentaire provoqué : évidences cliniques ».

⁶⁰ Wennström et al., « Some periodontal tissue reactions to orthodontic tooth movement in monkeys ».

⁶¹ Thilander et al., « Bone regeneration in alveolar bone dehiscences related to orthodontic tooth movements ».

Ces conséquences tissulaires s'expliquent par la force horizontale n'agissant pas sur le centre de résistance de la dent lors de la version. Un mouvement de bascule se fait donnant une zone de compression au niveau de la crête alvéolaire et une autre au niveau apical. Sur un parodonte réduit, le mouvement de version favorise donc la perte de tissus gingival et osseux. Alors que lors du mouvement de gression la couronne et la racine se déplacent dans le même sens, parallèlement à l'axe de la dent. Les forces s'appliquent de manière homogène sur le centre de résistance.⁶²

Sur un parodonte réduit, la gression est donc à privilégier si les forces sont également réparties (évitant la bascule de la dent) et légères (cf. partie 2).

Le mouvement orthodontique risquant d'engendrer des lésions sur le parodonte fragile est donc la version.

Face à ce mouvement orthodontique, la hauteur et l'épaisseur de la gencive attachée sont ainsi d'autant plus altérées que la gencive est au départ peu abondante. Elle devra donc être soit créée, soit renforcée avant les traitements orthodontiques.⁶³

- ⇒ Les modifications parodontales accompagnant le déplacement dentaire ne peuvent être prévisibles uniquement si trois conditions sont contrôlées :
- Les conditions mécaniques orthodontiques
 - Les conditions inflammatoires
 - Les conditions anatomiques

3.2.6. Brossage traumatique

Le brossage traumatique est reconnu comme un facteur causal important des récessions parodontales (Guinard et Caffesse 1977). Une pression trop importante, des poils de brosse trop durs ou une fréquence de brossage trop grande expliquent cet effet néfaste. Certains auteurs comme Smukler et Landsberg⁶⁴ ont étudié l'histologie des lésions dues au brossage traumatogène. Une invagination épithéliale importante en direction de la racine, avec un épithélium acanthosique s'enfonçant profondément dans un conjonctif inflammatoire est observée. La fusion de cette fente de Stillman avec l'épithélium jonctionnel et sulculaire aboutit à la dénudation radiculaire et la fente gingivale : la récession parodontale. Des digitations de l'épithélium oral traversent le conjonctif pour rejoindre l'épithélium de poche, à l'inverse de l'inflammation. Les phénomènes agissant dans le sens inverse, si

⁶² Renkema et al., « Gingival labial recessions and the post-treatment proclination of mandibular incisors ».

⁶³ Zucchelli et al., « Combined orthodontic-mucogingival treatment of a deep post-orthodontic gingival recession ».

⁶⁴ Smukler et Landsberg, « The toothbrush and gingival traumatic injury ».

une inflammation est déjà présente, le brossage traumatique augmente alors le risque d'apparition de récession parodontale.

Le traitement orthodontique rend le brossage plus difficile, et peut entraîner des nouveaux mouvements de brosse plus traumatiques, en plus d'un éventuel mauvais contrôle de plaque.

L'association de ces facteurs de risque augmente ainsi le risque d'apparition des récessions parodontales.

Allais et Melsen ⁶⁵ concluent que le traitement orthodontique à lui seul n'augmente pas significativement l'apparition d'une récession parodontale. Cependant il existe bien des facteurs liés à son extension : le biotype parodontal, la présence d'une récession initiale, la hauteur de tissus kératinisés et le degré d'inflammation.

Ainsi, selon toutes ces études, les principaux facteurs de risque à l'altération des tissus parodontaux sont :

- Morphotype parodontal fin
- Position de la dent hors du couloir osseux
- Mouvement de version
- Intensité des forces trop importante
- Plaque bactérienne
- Tabac

Ces derniers doivent donc être analysés avant le traitement orthodontique et représentent de vrais critères de décision au recouvrement ou renforcement du parodonte.

⁶⁵ Melsen et Allais, « Factors of importance for the development of dehiscences during labial movement of mandibular incisors : a retrospective study of adult orthodontic patients ».

4 : Arbre décisionnel

Le protocole chirurgical muco-gingival peut avoir différents objectifs : soit le renforcement des tissus parodontaux soit le recouvrement d'une dénudation radiculaire soit le renforcement ET le recouvrement.

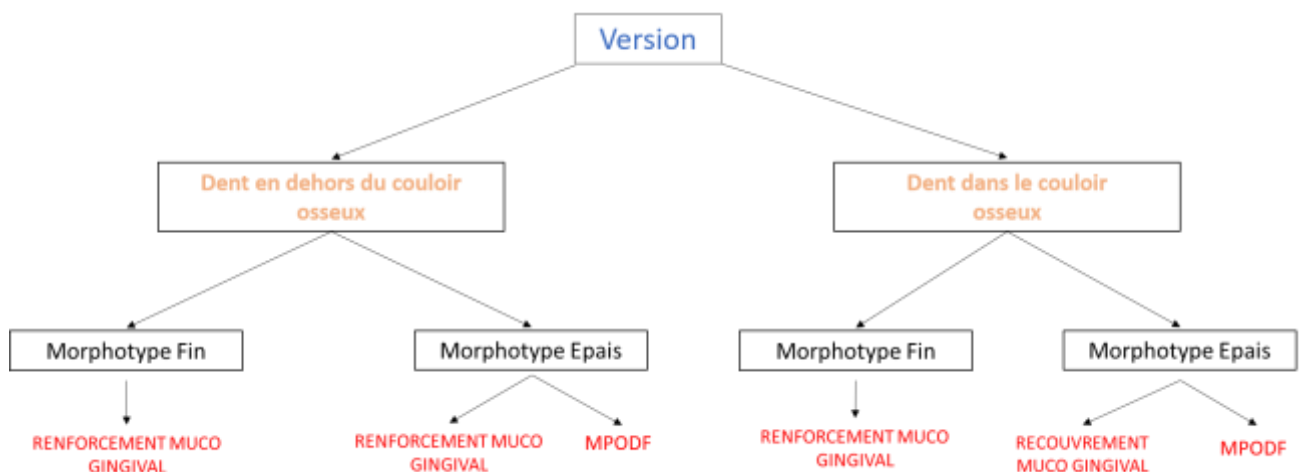
Un arbre décisionnel permettrait ainsi d'aider le parodontiste et l'orthodontiste à orienter la thérapeutique parodontale avant le début du traitement orthodontique en fonction des différents critères de décision concernant le patient, la situation parodontale, la position de la dent et le mouvement orthodontique prévu sur celle-ci.

Il est indispensable d'obtenir un sevrage tabagique et une hygiène orale performante avant d'entreprendre un traitement pluridisciplinaire.

Néanmoins, pour tous les patients présentant un parodonte réduit il est obligatoire de mettre une maintenance parodontale (MPODF) au rythme des activations.

Si l'orthodontiste initie un mouvement à risque de version, deux critères primordiaux devront être analysés avec attention : la position de la dent (à l'intérieur ou en dehors du couloir osseux) et le morphotype parodontal.

Figure 22 : Arbre décisionnel à la chirurgie muco-gingivale avant un traitement orthodontique



Source : Auteur, 2019.

MPODF : maintenance parodontale per-orthodontique

- Une dent en dehors du couloir osseux avec :
 - Un morphotype parodontal fin : un renforcement muco-gingival est souhaité avant le mouvement de version qui peut amincir les tissus parodontaux et même conduire à une récession parodontale.
 - Un morphotype parodontal épais : une maintenance parodontale stricte suffit si l'inflammation est bien contrôlée et que la gencive attachée et le tissu kératinisé sont en quantité suffisante. Néanmoins, si le tissu kératinisé est absent ou réduit, un renforcement des tissus est nécessaire.

- Une dent dans le couloir osseux avec :
 - Un morphotype parodontal fin : un renforcement muco-gingival permet d'épaissir et augmenter la hauteur de tissu kératinisé présent s'il est réduit (ou absent). Une altération des tissus parodontaux par la version est alors évitée.
 - Un morphotype parodontal épais : une maintenance per-orthodontique permet de contrôler l'inflammation orthodontique. Néanmoins, si une récession parodontale est déjà présente, un recouvrement muco-gingival est nécessaire.

Tous les paramètres de la situation clinique étant pris en compte par l'orthodontiste, les objectifs de la thérapeutique parodontale sont ainsi établis avant le traitement orthodontique. Le parodontiste va pouvoir choisir la technique chirurgicale à réaliser en fonction de chaque situation.

5 : Thérapeutique muco-gingivale en orthodontie

Après analyse de tous ces critères de décision à l'intervention chirurgicale, il faut choisir quel protocole de chirurgie muco-gingivale est nécessaire à chaque situation nécessitant une prise en charge orthodontique. Est-il nécessaire d'intervenir ? Faut-il renforcer la gencive attachée ou la créer ? A quel moment pouvons-nous envisager un recouvrement radiculaire ?

5.1. Maintenance parodontale et surveillance

Comme montré dans les études, une augmentation de bactéries subgingivales est observée pendant le traitement orthodontique⁶⁶. Cette quantité bactérienne diminue environ six mois après l'arrêt du traitement orthodontique. Sur parodonte réduit, il est nécessaire de contrôler l'inflammation bactérienne en mettant en place une maintenance parodontale stricte afin d'éviter la sur-inflammation par traitement orthodontique. L'application d'une force orthodontique sur les dents générant une inflammation des tissus parodontaux, la maintenance parodontale doit se faire à chaque activation orthodontique qui augmente le risque de destructions tissulaires.⁶⁷

Cette maintenance per-orthodontique est obligatoire sur parodonte réduit.

En effet, un mouvement orthodontique bien mené sur morphotype parodontal fin avec tissu kératinisé suffisant ne nécessite pas d'intervention mucogingivale de renforcement, mais une maintenance parodontale rigoureuse.⁶⁸

5.2. Greffe épithélio-conjonctive (GEC)

5.2.1. Indications

Appelée aussi greffe gingivale « libre », elle consiste à transplanter du tissu kératinisé épithélial et du conjonctif au niveau d'une zone dépourvue de tissu kératinisé ou en quantité insuffisante.

La greffe épithélio-conjonctive répond aujourd'hui à deux indications : l'augmentation ou la création de tissu kératinisé qui est aujourd'hui sa meilleure indication selon l'American Association of Periodontology, et dans une moindre mesure le recouvrement radiculaire.

⁶⁶ Guo et al., « The microbial changes in subgingival plaques of orthodontic patients : a systematic review and meta-analysis of clinical trials ».

⁶⁷ Ericsson et al., « The effect of orthodontic tilting movements on the periodontal tissues of infected and non-infected dentitions in dogs ».

⁶⁸ Verrusio et al., « The effect of orthodontic treatment on periodontal tissue inflammation : a systematic review ».

Ainsi, en fonction des indications et objectifs de la situation clinique, on distingue : la greffe épithélio-conjonctive de substitution (ou de renforcement) et la greffe épithélio-conjonctive de recouvrement.

Selon les recommandations de la SFCO (Société Française de la Chirurgie Orale) de 2015, la greffe présente des contre-indications :

Tableau 4 : Contre-indications à la GEC

Générales	Locales
Patients à risques infectieux (endocardite infectieuse, immunodéprimés, risque d'ostéoradio-nécrose)	Maladie parodontale non stabilisée
Patients à risque hémorragique (traitements anti-coagulants, AAP ou héparine)	Obstacles anatomiques (émergence du foramen mentonnier, ligne oblique externe de la mandibule rendant l'ancrage du greffon et sa stabilisation impossible)

Source : Auteur, 2019.

De plus, la consommation de tabac présente un effet néfaste sur la cicatrisation des tissus (vasoconstricteur de la nicotine) et du greffon gingival. Une fenêtre thérapeutique **sans tabac** doit alors être envisagée pour toute intervention de chirurgie mucogingivale :

- 2 semaines avant pour que la revascularisation redevienne fonctionnelle
- 4 semaines après pour que l'angiogenèse s'établisse

5.2.1.1. Greffe épithélio-conjonctive de substitution ou de renforcement

Son indication est le renforcement parodontal. Cette greffe peut se faire au niveau d'une dent ou d'un implant.

Modifier le morphotype du parodonte superficiel est l'objectif de la greffe épithélio-conjonctive de renforcement. Ainsi elle le rend plus résistant aux agressions et évite l'apparition d'une récession parodontale ou son aggravation. Le principal objectif recherché est l'augmentation de la hauteur et de l'épaisseur de tissu kératinisé au niveau du site opéré.

La greffe épithélio-conjonctive est la technique de choix si les autres protocoles chirurgicaux de renforcement ne sont pas possibles en l'absence de gencive ou présence de gencive réduite (moins de 3 mm) en apical ou adjacente au site à renforcer contre-indiquant l'utilisation des lambeaux pédiculés.

Elle est aussi indiquée dans le cas de vestibule peu profond ou dans les secteurs inesthétiques (secteur antérieur mandibulaire par exemple).

5.2.1.2. Greffe épithélio-conjonctive de recouvrement

Elle est indiquée lorsqu'une récession parodontale nécessite d'être recouverte, pour des raisons :

- Fonctionnelles : sensibilité dentinaire due à la dénudation radiculaire, abrasion cervicale, carie radiculaire,
- Esthétiques : doléance esthétique liée à l'exposition radiculaire (collets non alignés, dents « allongées »)
- Evolution de la récession au cours du temps.

La greffe épithélio-conjonctive n'est pas la technique de choix dans le cadre de chirurgies de recouvrement par rapport aux lambeaux pédiculés. Elle est tout de même utilisée pour le recouvrement des récessions parodontales de classe I ou II de Miller, étroites, peu profondes, et isolées (limitant ainsi la surface du greffon non vascularisé).

Elle est envisageable lorsque la gencive apicale et latérale au site est absente, fine ou réduite ce qui contre-indique les lambeaux pédiculés. Elle est indiquée sur des sites peu visibles, tout comme la greffe de renforcement.

La technique de Bernimoulin permet aussi le recouvrement d'une récession parodontale à l'aide de la greffe épithélio-conjonctive. Elle consiste à réaliser dans un premier temps une greffe épithélio-conjonctive de renforcement afin d'épaissir et augmenter la hauteur du tissu kératinisé apicalement à la récession parodontale, puis trois mois plus tard, à réaliser un lambeau déplacé coronairement afin de recouvrir cette même récession.⁶⁹

L'objectif principal de la greffe épithélio-conjonctive de recouvrement est de recouvrir tout ou partie de la surface radiculaire dénudée tout en renforçant le parodonte superficiel afin d'éviter une évolution ou une récurrence de la récession parodontale.

5.2.2. Protocole chirurgical

Bjorn est le premier à avoir décrit les étapes de cette technique en 1963, reprises ensuite par Sullivan et Atkins.⁷⁰

⁶⁹ Bernimoulin, Lüscher, et Mühlemann, « Coronally repositioned periodontal flap : clinical evaluation after one year ».

⁷⁰ Sullivan et Atkins, « Free autogenous gingival grafts. part 3, utilization of grafts in the treatment of gingival recession ».

1. Préparation du lit receveur

Une première incision horizontale est réalisée en épaisseur partielle coronairement à la ligne muco-gingivale (para-marginale ou intrasulculaire), s'étendant de part et d'autre de la zone à renforcer, tout en conservant les papilles.

Deux incisions de décharges verticales et divergentes en direction apicales délimitent les bords du lit receveur. Elles sont réalisées au contact osseux, au-delà de la ligne muco-gingivale délimitant ainsi un trapèze à grande base apicale.

Ensuite, le lambeau est disséqué en épaisseur partielle en direction apicale.

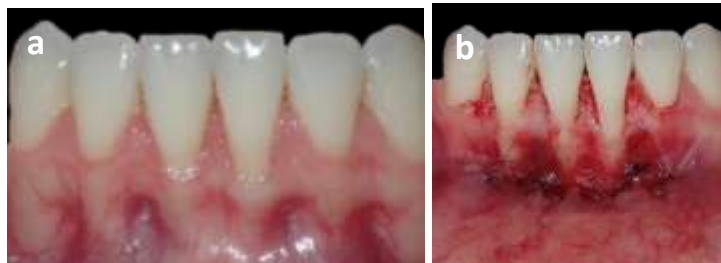
Pour avoir une surface périostée adhérente non mobilisable par traction de la joue et de la lèvre, une suture muco-périostée de la berge labiale est réalisée. Cela évite une perturbation du greffon par la berge labiale.

Les papilles adjacentes sont ensuite désépithélialisées afin d'obtenir une source de vascularisation pour le futur greffon et permettre une meilleure intégration esthétique.

Le lit receveur périosté et vascularisé est prêt à recevoir le greffon.

Une compresse imbibée de sérum physiologique est ensuite placée sur le site receveur en attente.

Figure 23 : Lit receveur préparé



Source : Drs. Danan et Bensaid, 2019.

a) Situation initiale : morphotype fin avec tissu kératinisé insuffisant, récession parodontale RT2 de Cairo sur 31 et 41. Une GEC est décidée pour renforcer les tissus. b) Préparation du lit receveur : lambeau disséqué en épaisseur partielle, tracté et suturé en apical

2. Prélèvement du greffon

Le greffon épithélio-conjonctif est prélevé au niveau du site donneur : soit le palais soit la tubérosité/crête édentée.

La morphologie du greffon peut être reportée du site receveur au site donneur à l'aide d'un patron découpé préalablement (pour le palais le plus souvent).

Quatre incisions formant un rectangle sont nécessaires :

Deux horizontales :

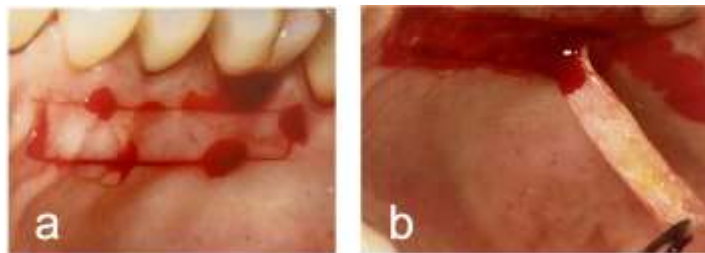
- Une première allant de mésial en distal depuis la deuxième molaire jusqu'à la première prémolaire maxillaire, à 2 mm du rebord marginal de celles-ci.
- Une seconde plus apicale et parallèle à la première, délimitant ainsi la hauteur du greffon.

Deux verticales les rejoignant.

Il est important de protéger l'artère palatine lors du prélèvement du tissu conjonctif. Des études ont prouvé que le foramen grand palatin était plus fréquemment situé à proximité des apex des deuxièmes et troisièmes molaires. L'artère palatine chemine dans une gouttière à 10-15 mm du rebord marginal. Ainsi, l'incision ne doit pas s'étendre : en distal, au-delà du bord distal de la deuxième molaire et, apicalement, au-delà de 10 mm à partir de la jonction amélo-cémentaire de la deuxième prémolaire.

La dissection commence alors de l'angle mésial supérieur jusqu'en distal. Une fois libéré, il est placé dans une cupule remplie de sérum physiologique où il est éventuellement désépaissi et dégraissé. Pour permettre l'hémostase, le site donneur est protégé par des sutures et éventuellement par un pansement chirurgical (tel que le Coe-Pack®) ou une gouttière de protection.

Figure 24 : Prélèvement palatin épithélio-conjonctif



Source : Zucchelli et Gori, *Chirurgie esthétique mucogingivale*, 2014.

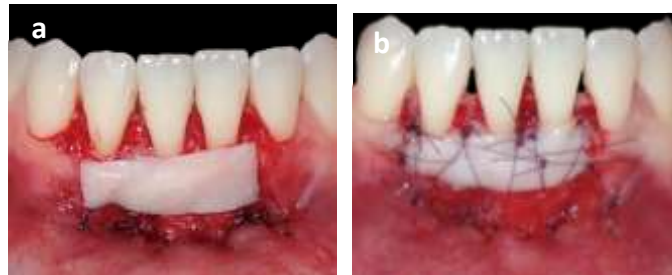
a) *Tracé d'incision palatin : le tracé doit être régulier.* b) *Le greffon épithélio-conjonctif est progressivement disséqué en gardant une épaisseur de conjonctif homogène*

3. Sutures du greffon

Le greffon est positionné face conjonctive contre le lit receveur. Pour une greffe épithélio-conjonctive de substitution, le greffon est immobilisé seulement par des sutures en O aux points cardinaux dans le lit receveur. Pour une greffe de recouvrement, après immobilisation, des sutures de plaquage sont réalisées (éventuellement des points suspendus). Elles ne passeront pas par le greffon mais par-dessus celui-ci afin de le plaquer contre le lit vasculaire périosté. Il y a ainsi un contact étroit entre le greffon,

la surface radulaire et le lit receveur lors d'une greffe de recouvrement. Le tout est recouvert par un pansement chirurgical.

Figure 25 : Suture du greffon épithélio-conjonctif



Source : Drs. Danan et Bensaid, 2019.

- a) Mise en place du prélèvement face conjonctive contre le site receveur au niveau des récessions parodontales. b) Suture du greffon au périoste du lit receveur

5.2.3. Avantages/inconvénients

Tableau 5 : Avantages et inconvénients d'une GEC

Avantages	Inconvénients
Technique fiable grâce à la qualité de la gencive attachée du bandeau palatin stable	Inesthétique (couleur nacré du greffon conférant un aspect disgracieux en antérieur)
Taille du greffon importante due au prélèvement gingival éloigné du site receveur	Suites opératoires plus douloureuses (deux sites d'intervention, une cicatrisation de seconde intention au niveau du site donneur)

Source : Auteur, 2019.

On peut observer une amélioration des résultats de recouvrement dans le temps. Avec le temps et la maturation du greffon un phénomène appelé attache rampante ou *creeping attachment* peut se produire. C'est la migration secondaire non prédictible de la gencive marginale en direction coronaire, recouvrant partiellement ou totalement une portion radulaire précédemment exposée.

Ce phénomène est observable entre un mois et un an après la chirurgie⁷¹, mais peut dans certains cas se poursuivre pendant plusieurs années (jusqu'à 25 ans après la chirurgie). Il permet ainsi parfois d'atteindre un recouvrement complet dans les cas où seul le recouvrement partiel était observé

⁷¹ Matter, « Creeping attachment of free gingival grafts. A five-year follow-up study ».

immédiatement après l'intervention. Elle est en moyenne de 0.6 à 0.8mm selon les études et peut parfois être associée à un léger déplacement coronaire de la ligne muco-gingivale.⁷²

Il peut être parfois nécessaire de corriger la position de la dent avant d'intervenir pour obtenir un résultat plus important en termes de recouvrement. En effet, une convexité radiculaire empêche une bonne cicatrisation des tissus alors qu'une concavité permet un meilleur épaissement des tissus. Un mouvement de torque lingual ramenant la dent dans le couloir osseux évite une résorption. Néanmoins, il est toujours préférable de renforcer les tissus avant un mouvement orthodontique.⁷³

5.3. Lambeau déplacé apicalement (LDA)

5.3.1. Indications

Il s'agit du déplacement de la gencive coronaire en position plus apicale à la dent. Les indications principales sont le manque ou l'insuffisance de hauteur de tissu kératinisé en vestibulaire des dents et le dégagement chirurgical des dents incluses.

L'objectif de l'augmentation gingivale par cette technique est l'augmentation de la hauteur de tissu kératinisé.

Cette technique peut être associée à une greffe de conjonctif enfoui dans le but d'épaissir le tissu gingival.

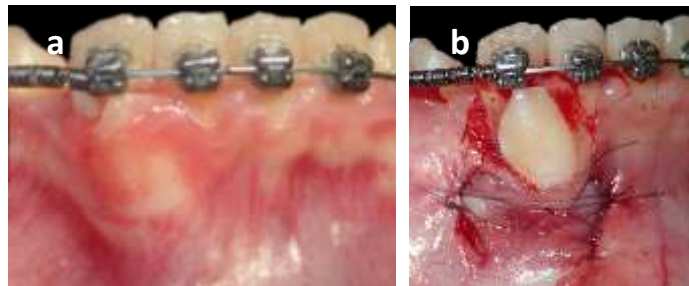
5.3.2. Protocole chirurgical

Des incisions de décharges verticales en distal et en mésial du lambeau sont réalisées au-delà de la ligne muco-gingivale puis le lambeau est disséqué en épaisseur partielle. La zone est déperiostée, ce qui permet un accès osseux ponctuellement nécessaire (pour le dégagement d'une canine incluse par exemple). Le lambeau est ensuite déplacé apicalement et suturé au périoste à l'aide de points en O. Du tissu conjonctif reste à nu et peut être recouvert par un pansement chirurgical. Un nouveau tissu kératinisé est alors formé par cicatrisation de seconde intention.

⁷² Borghetti et Mekkaoui, « Facteurs de réussite et d'échec de la greffe gingivale épithélio-conjonctive ».

⁷³ Jacobs et al., « Single tooth torque correction in the lower frontal area by a completely customized lingual appliance ».

Figure 26 : Dégagement d'une canine incluse avec LDA



Source : Drs Danan, Bensaid et Fontanel, 2019.

a) 43 incluse avec morphotype fin avec peu de gencive attachée. b) Lambeau déplacé apicalement suturé autour de 43.

5.3.3. Avantages/inconvénients

Tableau 6 : Avantages et inconvénients du LDA

Avantages	Inconvénients
Esthétique	Impossible sur les faces palatines et difficiles en lingual
	Cicatrisation de seconde intention
	Dissection et sutures au périoste plus difficiles

Source : Auteur, 2019.

5.4. Lambeau déplacement coronairement (LDC)

5.4.1. Indications

Initiée par Norberg en 1926, elle consiste à déplacer coronairement le tissu gingival présent apicalement au site à traiter, afin de recouvrir la racine dénudée.

Elle est indiquée pour le recouvrement des récessions parodontales de classes RT1 et RT2 de Cairo.

En effet, cette technique nécessite la présence de tissu kératinisé apicalement à la récession et est donc utilisée pour les récessions de classe I de Miller et à certaines classes III (avec tissu kératinisé apical).

5.4.2. Protocole chirurgical

Une fois le lambeau levé, un surfaçage est réalisé sur la racine de sorte à rendre le cément « biologiquement compatible » avec le tissu conjonctif du futur lambeau.

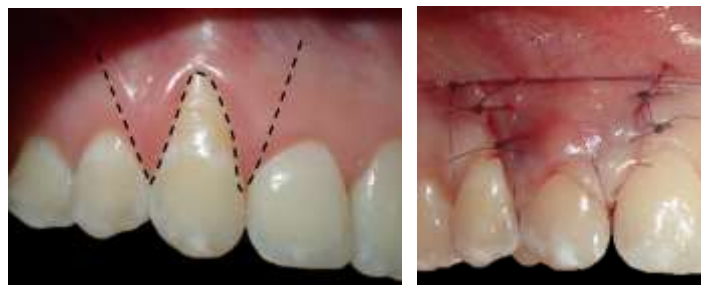Le lambeau est réalisé à l'aide de 3 incisions :

- Une intrasulculaire suivant le contour de la récession
- 2 incisions de décharges verticales délimitant un lambeau trapézoïdal

Les papilles sont ensuite désépithélialisées sur la face externe pour former une zone réceptrice conjonctive.

Le lambeau est ensuite décollé en épaisseur totale au niveau de la zone qui doit recouvrir la racine puis en épaisseur partielle dans la zone apicale au-delà de la ligne muco-gingivale avec incision du périoste. Il est alors tracté coronairement sans tension. L'épaisseur totale permet d'apporter une plus grande vascularisation au lambeau pédiculé et ainsi éviter la nécrose de celui-ci sur la racine sans périoste.⁷⁴

Figure 27 : Etapes lambeau positionné coronairement



Source : Drs. Danan et Bensaid, 2019.

De gauche à droite : incisions et ; lambeau déplacé et suturé coronairement

5.4.4. Avantages/inconvénients

- Avantages :

- Seul un site opératoire est nécessaire comme le greffon pédiculé est juste repositionné plus coronairement.
- Il y a peu de complications post-opératoires et une bonne cicatrisation car la base du lambeau permet une vascularisation continue.

- Inconvénients :

Aucun apport de gencive kératinisée supplémentaire avec cette technique.

Ainsi, ce lambeau est surtout utilisé en association avec d'autres techniques (greffe de conjonctif ou membrane) décrites plus tard.

⁷⁴ Zucchelli et Gori, *Mucogingival esthetic surgery*.

5.5. Lambeau déplacé latéralement (LDL)

5.5.1. Indications

Le prélèvement du tissu se fait latéralement et est ensuite déplacé selon un mouvement de rotation sur le site à traiter. Il est indiqué pour :

- le recouvrement des récessions parodontales
- apporter de la gencive à une dent adjacente en présentant peu ou pas du tout, afin de restaurer le complexe muco-gingival
- apporter du tissu kératinisé au niveau d'un implant
- le dégagement de canine incluse en position vestibulaire

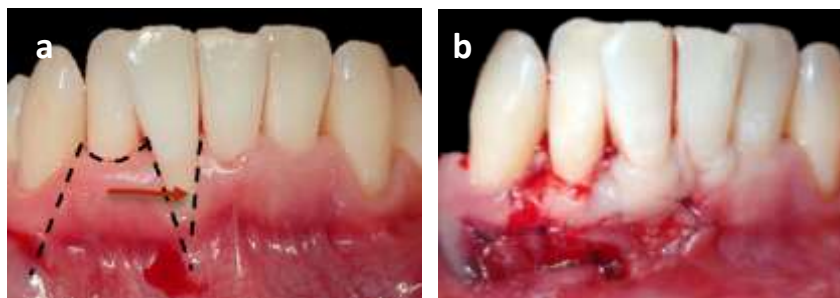
5.5.2. Protocole chirurgical

Plusieurs incisions sont effectuées :

- un biseau externe en avant du site receveur pour mettre à nu le conjonctif
- une incision verticale à biseau interne prolongeant la récession en arrière, constituant le front antérieur du lambeau
- une incision intrasulculaire sur la dent du site donneur, à la base des papilles du lambeau, délimitant la largeur du lambeau (au moins une fois et demie plus large que la récession)
- une incision de décharge verticale jusqu'à la ligne muco-gingivale, puis oblique dans la muqueuse en direction de la récession, délimitant le lambeau en distal.

Le lambeau est décollé en épaisseur totale jusqu'à la ligne muco-gingivale, puis partiellement une fois dans la muqueuse alvéolaire. Il est ensuite déplacé latéralement et positionné sur la récession. S'il se déplace, il faut éliminer les tractions résiduelles.

Figure 28 : Etapes du LDL



Source : Drs. Danan et Bensaid, 2019.

a) Incisions du lambeau adjacent au site receveur. b) Suture du lambeau déplacé sur la dénudation de 41

5.5.3. Avantages/inconvénients

- Avantages

- Une cicatrisation de seconde intention est observée au niveau du site donneur. Et comme pour le LPC, une bonne cicatrisation est observée grâce à la vascularisation continue apportée par le pédicule.
- Un seul site d'intervention est nécessaire et permet l'apport de tissu kératinisé.
- Un bon esthétisme est observé comme le tissu greffé a les mêmes caractéristiques tissulaires que celui du site receveur.

- Inconvénients :

- Des douleurs post-opératoires sont observées au niveau du site donneur exposé.

Ce protocole chirurgical permet ainsi de recouvrir une racine dénudée si les dents adjacentes présentent suffisamment de tissu kératinisé ; ou de renforcer le parodonte fin au niveau d'une dent en apportant d'avantage de gencive attachée. Comme les autres lambeaux, le déplacement latéral peut être associé à un conjonctif enfoui pour épaisir d'avantage la gencive.

5.6. Greffe de conjonctif enfoui (GCE)

Il s'agit de la mise en place d'un greffon conjonctif sous un lambeau pédiculé préalablement préparé. Son indication est l'épaississement des tissus autour des dent afin de modifier le morphotype parodontal et/ou recouvrir des dénudations radiculaires.

1. Prélèvement du greffon

3 sites de prélèvements sont aussi envisageables pour ce protocole : le palais, la tubérosité et la crête édentée.

Différentes techniques sont possibles pour le prélèvement palatin :

- Technique du prélèvement épithélio-conjonctif désépithélialisé en second temps⁷⁵

Pour les protocoles de prélèvements, se référer à la greffe épithlio-conjonctive.

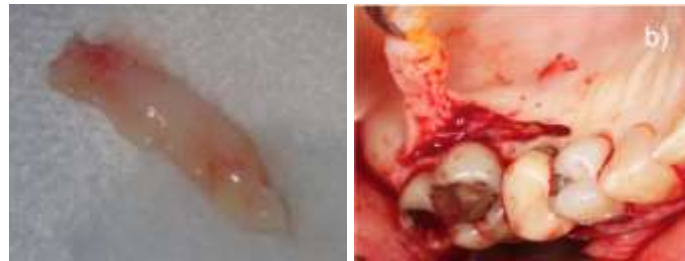La désépithélialisation du prélèvement se fait de deux façons :

Soit elle se fait à la fraise boule diamantée directement sur l'épithélium en bouche, avant le prélèvement du conjonctif.

⁷⁵ Zucchelli et al., « A novel surgical – prosthetic approach for soft tissue dehiscence coverage around single implant ».

Soit le prélèvement se fait de la même manière que pour la greffe épithélio-conjonctive au palais ou la crête édentée, puis la couche épithéliale est retirée en dehors de la cavité buccale à l'aide d'un bistouri ;

Figure 29 : Prélèvement et désépithéliation



Source : Drs. Danan et Bensaid, 2019.

a) Greffon désépithérialisé en dehors de la cavité buccale. b) Technique de l'incision simple

- La « single-incision »⁷⁶ est la technique la plus utilisée :

A 2 mm du rebord marginal, une première incision au contact osseux est réalisée perpendiculairement au grand axe des dents maxillaires. Sa longueur correspond à la longueur du greffon nécessaire. (Fig. 10a)

Ensuite, une dissection en épaisseur partielle de la hauteur du greffon souhaité a lieu. La partie conjonctive de l'épithélium est ainsi détachée. (Fig 10b et c)

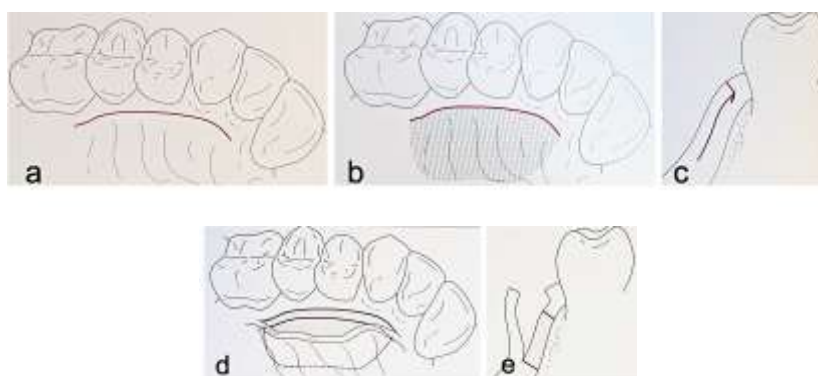
Pour détacher le greffon conjonctif du plan profond, une troisième incision est effectuée à partir de ce tracé, et parallèle à la seconde incision. (Fig. 10d et e). On peut utiliser un décolleur pour bien détacher le greffon du plan profond.

La fermeture du site se fait par des sutures suspendues horizontales parallèles et croisées.

Les suites post-opératoires sont moindres grâce à la cicatrisation de première intention.

⁷⁶ Hürzeler et Weng, « A single - incision technique to harvest subepithelial connective tissue grafts from the palate ».

Figure 30 : Technique de « la single incision »



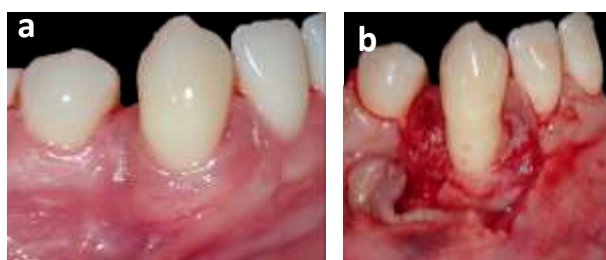
Source : Zuhr et Hurzeler, *Chirurgie plastique et esthétique en parodontie et implantologie : une approche microchirurgicale*, 2013.

2. Préparation du lit receveur

Une première incision intrasulculaire autour de la récession parodontale est réalisée, sans aller au contact osseux. Elle se poursuit ensuite par des incisions horizontales de part et d'autre de la jonction amélo-cémentaire tout en conservant les papilles.

Le lambeau est ensuite levé en épaisseur partielle au-delà de la ligne muco-gingivale. Ainsi, le périoste permettra la vascularisation du futur greffon et son ancrage.

Figure 31 : Préparation du lit receveur



Source : Dr. Bensaid, 2019.

a) Récession vestibulaire de classe 2 de Cairo sur 43 avant opération. b) Levée du lambeau en épaisseur partielle

3. Mise en place du greffon

Le conjonctif est dégraissé et positionné sur le site receveur. Puis il est enfoui sous le lambeau et immobilisé à l'aide de sutures. Il est d'abord suturé à ses extrémités pour positionner le greffon à l'aide de points en O. Le lambeau est ensuite repositionné puis suturé berges à berges à l'aide de points en O ou surjet. Une cicatrisation de 1^{ère} intention sera recherchée.

Cette technique est associée aux différents lambeaux décrits précédemment :

5.6.1. Greffe de conjonctif enfoui associé au lambeau déplacé coronairement

Le recouvrement total du greffon par le lambeau tracté coronairement permet un apport vasculaire sur la totalité de sa surface, limitant ainsi le risque de nécrose du greffon conjonctif et permettant un meilleur résultat esthétique.

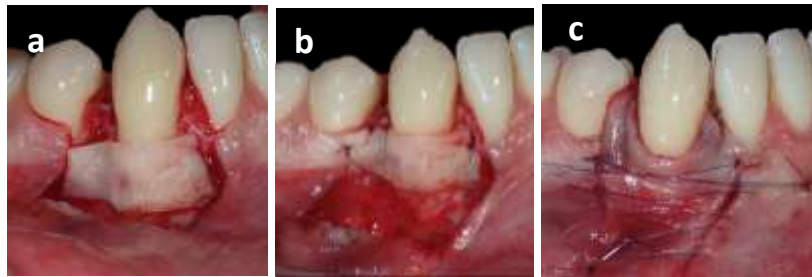
- **Protocole chirurgical**

Le protocole opératoire est donc celui du lambeau positionné coronairement associée à la greffe de conjonctif enfoui, précédemment décrits.

Une incision périostée est réalisée afin de bien libérer le lambeau et de le tracter jusqu'à la jonction amélo-cémentaire pour recouvrir totalement le volume du greffon sans tension.

Les papilles adjacentes du site receveur sont désépithélialisées pour plaquer le lambeau et permettre sa revascularisation.

Figure 32 : Conjonctif enfoui sous lambeau déplacé coronairement



Source : Drs. Danan, et Bensaïd, 2019.

a) Mise en place du greffon conjonctif au niveau de la récession parodontale. b) Immobilisation du conjonctif par des sutures en O aux extrémités. c) Suture du lambeau déplacé coronairement recouvrant le conjonctif

- **Avantages/Inconvénients**

Tableau 7 : Avantages et inconvénients d'une GCE + LDC

Avantages	Inconvénients
Très bon résultat de recouvrement radiculaire	Suites post-opératoires douloureuses comme deux sites d'intervention
Esthétique	
Bonnes chances de survie du greffon	
Augmentation du tissu kératinisé en hauteur et en épaisseur	

Source : Auteur, 2019.

5.6.2. Greffe de conjonctif enfoui associé au lambeau déplacé latéralement

Nelson propose en 1987 ⁷⁷ cette association de techniques. Comparé au lambeau seul déplacé latéralement, la récession est recouverte par deux couches tissulaires : le greffon conjonctif et le greffon pédiculé déplacé latéralement. Ainsi, une source vasculaire recouvre la greffe sur la surface radiculaire, préservant ainsi sa vitalité.

- **Avantages/inconvénients**

Tableau 8 : Avantages et inconvénients d'une GCE + LDL

Avantages	Inconvénients
Augmentation de la hauteur et épaisseur du tissu kératinisé	Douleurs post-opératoires au niveau des deux sites d'interventions
Bon esthétique grâce au lambeau recouvrant le greffon	
Bonnes chances de survie du greffon grâce à la double vascularisation	
Recouvrement du greffon par de la gencive attachée à l'aide du TK latéralement	

Source : Auteur, 2019.

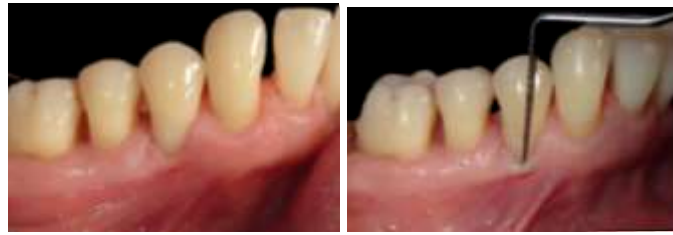5.7. Cas cliniques

5.7.1. Cas clinique n°1 : GEC avant traitement orthodontique

Une patiente, en bonne santé générale, souhaite commencer un traitement orthodontique. L'analyse clinique montre une récession parodontale de classe 2 de Cairo sur 44 avec un bandeau fin de tissu kératinisé apical seulement, peu de gencive attachée, un morphotype parodontal fin, une insertion frénale haute pouvant aggraver la récession parodontale et une dent en position vestibulée

⁷⁷ Nelson, « The subpedicle connective tissue graft. a bilaminar reconstructive procedure for the coverage of denuded root surfaces ».

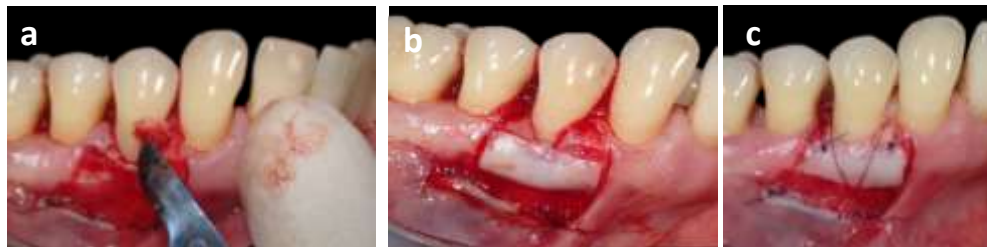
Figure 33 : Récession parodontale de classe 2 de Cairo sur 44 avec peu de tissu kératinisé



Source : Drs. Danan et Bensaid, 2019.

Afin d'augmenter la hauteur et l'épaisseur du tissu kératinisé présent et d'éviter l'aggravation de la récession parodontale de 44, une greffe épithélio-conjonctive de renforcement va être réalisée.

Figure 34 : Etapes de la greffe épithélio-conjonctive au niveau de 44

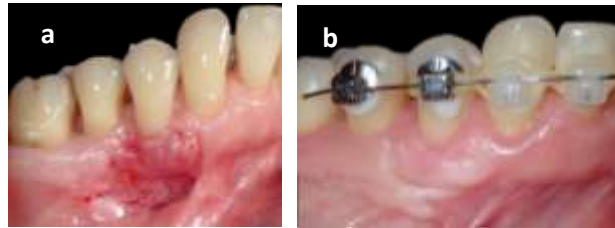


Source : Drs. Danan et Bensaid, 2019.

- a) Désépithélialisation des papilles de 44 afin de recevoir le greffon. b) Mise en place du greffon épithélio-conjonctif face conjonctive sur le lit receveur. c) Suture du greffon au périoste.*

Cette greffe permet de recouvrir partiellement la racine et d'épaissir et augmenter la hauteur de la gencive attachée de 44 en amenant du tissu kératinisé. Le renforcement du parodonte en amont en regard de cette dent permet donc d'entreprendre le traitement orthodontique sur cette dent sans risque majeur d'aggraver la récession parodontale de 44.

Figure 35 : Résultat de la greffe épithélio-conjonctive au niveau de 44 avant traitement orthodontique



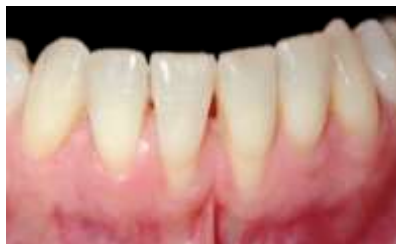Source : Drs. Danan, Bensaid et Fontanel, 2019.

a) Résultat de la GEC 15 jours après intervention. b) résultat de la GEC 3 mois après intervention, début du traitement orthodontique

5.7.2. Cas clinique n°2 : GEC avant traitement orthodontique

Une patiente en bonne santé générale, est adressée par son orthodontiste pour une évaluation muco-gingivale avant traitement orthodontique. Après analyse clinique, des récessions multiples vestibulaires de classe 2 de Cairo au niveau des incisives 31 et 41 sont observées. Le morphotype parodontal est fin, l'insertion frénale est haute augmentant le risque de récessions, le tissu kératinisé adjacent aux racines dénudées est présent en quantité et qualité insuffisante.

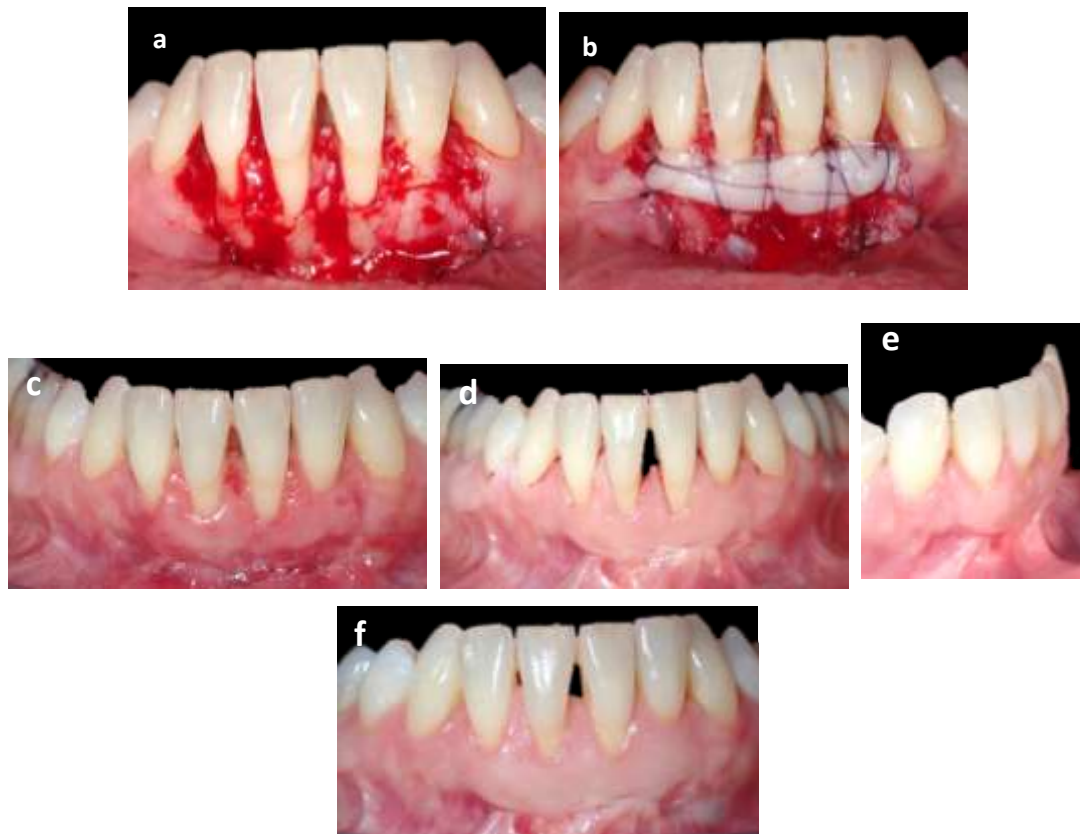
Figure 36 : Récessions vestibulaires classe 2 de Cairo sur 31 et 41



Source : Drs. Danan et Bensaid, 2019.

Il est donc préférable de renforcer la gencive entourant ces dents avant le début du traitement orthodontique en cas de mouvement de version ou hors du couloir osseux aggravant les récessions parodontales déjà présentes. Une greffe épithélio-conjonctive est ainsi la technique de choix pour apporter du tissu kératinisé.

Figure 37 : Greffe épithélio-conjonctive au niveau de 31 et 41



Source : Drs. Danan et Bensaid, 2019.

a) Préparation du lit receveur avec berge labiale suturée. b) Suture du greffon épithélio-conjonctif au niveau de 31 et 41 après prélèvement au palais. c) Résultat de la greffe après 10 jours. d) Résultat 3 mois après l'intervention en vue vestibulaire. e) Vue de profil du résultat après 3 mois. f) Vue vestibulaire du résultat de la greffe épithélio-conjonctive après 10 mois.

Le résultat de cette greffe épithélio-conjonctive montre un gain de hauteur et d'épaisseur de gencive attachée autour des racines de 31 et 41 prévenant ainsi le risque de récession parodontale vestibulaire après le traitement orthodontique.

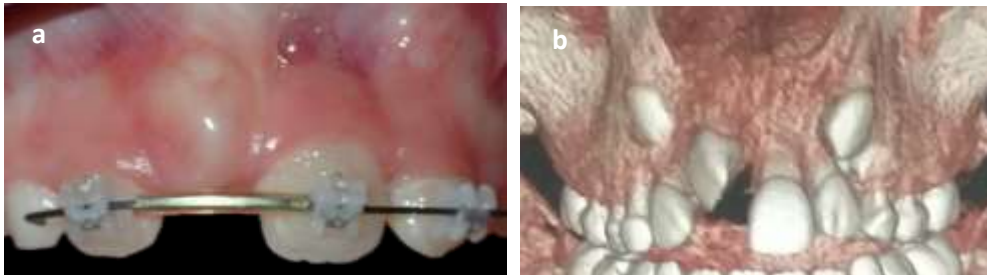
Une fois ce renforcement réalisé, le traitement orthodontique peut être réalisé avec une maintenance parodontale stricte et régulière.

5.7.3. Cas clinique n° 3 : incisive centrale incluse

Une patiente traitée orthodontiquement présente une incisive centrale incluse (11) entourée de morphotype parodontal fin, sans tissu kératinisé en vestibulaire dû à l'éruption de la dent hors de la corticale osseuse. En revanche, du tissu kératinisé est présent sur la crête édentée. Avant l'extrusion

de la canine, un lambeau déplacé apicalement est réalisé pour renforcer la gencive et dégager la dent pour l'éruption forcée.

Figure 38 : 12 incluse

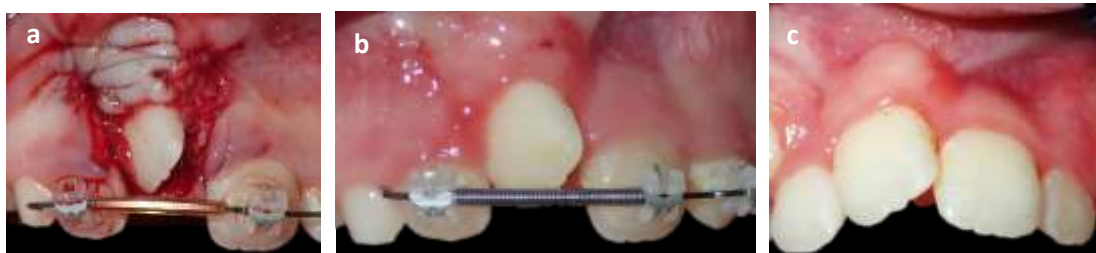

Source : Drs. Bensaid et Tuil, 2019.

a) Absence de tissu kératinisé en vestibulaire sur 11 avant extrusion. b) Scanner de 11 incluse

Le lambeau tracté apicalement fait apparaître l'incisive en éruption vestibulaire. Il est suturé apicalement à cette dent, pour permettre la pose de la bague qui tractera la canine incluse hors de son alvéole.

La 11 est ainsi sur l'arcade avec de la gencive attachée épaisse, saine et tissu kératinisé vestibulaires.



Source : Drs. Bensaid et Tuil, 2019.

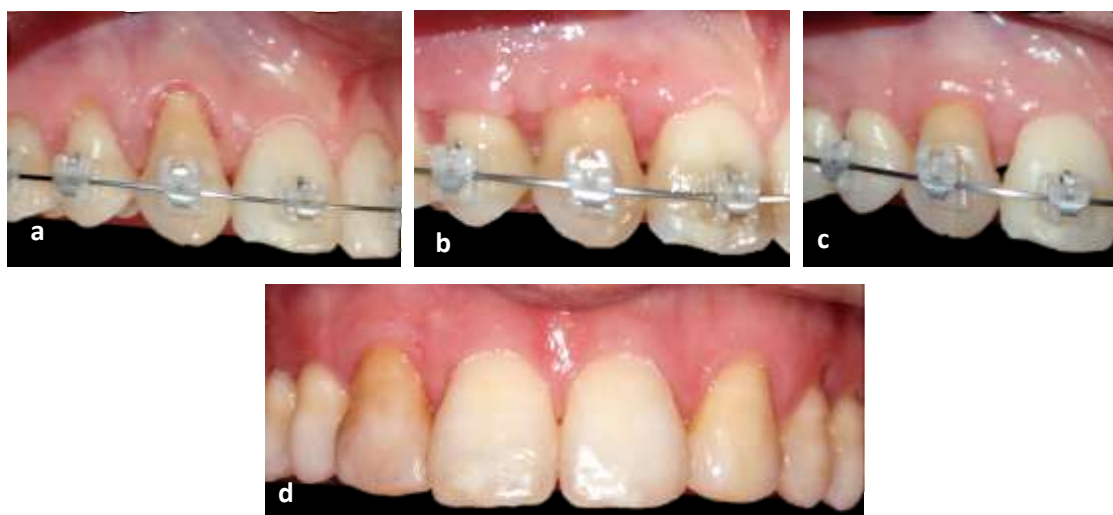
a) Lambeau déplacé apicalement suturé. b) Résultat 10 jours après l'intervention. Présence de tissu kératinisé autour de 11.

5.7.4. Cas clinique n°4 : GCE + LDC pendant un traitement orthodontique

Un patient, en bonne santé générale, en cours de traitement orthodontique est adressé par son orthodontiste pour recouvrir la récession parodontale au niveau de 13 en mouvement. Le morphotype parodontal est épais, du tissu kératinisé est présent autour de la récession parodontale de classe 2 de Cairo, la 13 est en cours de translation dans le couloir osseux.

Une greffe de conjonctif enfoui associé à un lambeau déplacé coronairement est alors entrepris pour recouvrir la récession parodontale.

Figure 39 : GCE + LDC per-orthodontique

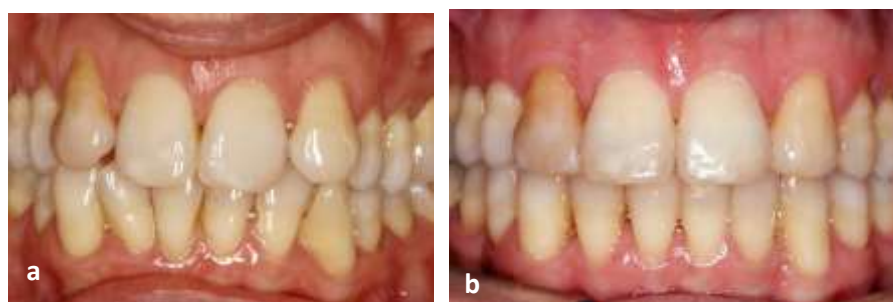

Source : Drs. Danan, Bensaid et Fontanel, 2019.

- a) Récession parodontale de classe RT2 de Cairo au niveau de 13 avant GCE+LDC. b) Résultat de la GCE + LDC sur 13 à 10 jours. c) Résultat à 1 mois. d) Résultat à 6 mois post-opératoires, après traitement orthodontique

A un mois de l'intervention chirurgicale per-orthodontique, on observe un recouvrement de la racine de 13 maquillée avec un apport en tissu kératinisé plus important. A la fin du traitement orthodontique, la dénudation radiculaire de 13 est recouverte, 2 ans après : le tissu kératinisé et la gencive attachée sont à présent en quantité et qualité suffisantes autour de 13 dans le couloir osseux.

Figure 40 : Situation initiale/après traitement



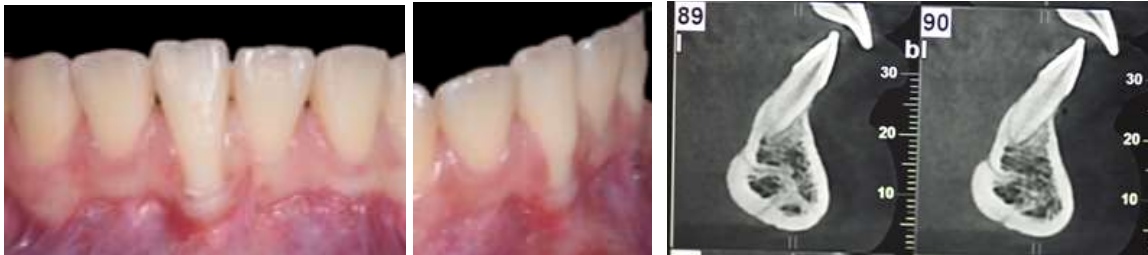
Source : Drs. Danan, Bensaid et Fontanel 2019.

- a) Situation initiale avant traitement orthodontique et chirurgie mucogingivale. b) Résultat après traitement orthodontique, 2 ans après la GCE + LDC

5.7.5. Cas clinique n° 5 : GCE + LDL après traitement orthodontique

Une jeune patiente de 15 ans, en bonne santé générale, non fumeuse, ayant eu un traitement orthodontique, se présente avec une récession parodontale sur 41 due à une version vestibulaire de la racine hors du couloir osseux.

Figure 41 : Récession vestibulaire de classe 2 de Cairo sur 41



Source : Dr. Bensaid, 2019.

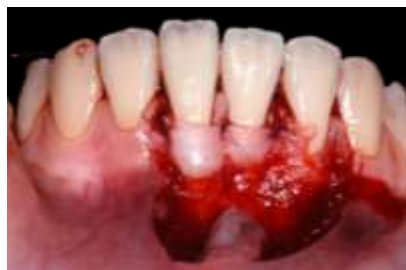Absence de corticale vestibulaire au niveau de 41

L'analyse clinique et radiographique montre un morphotype parodontal fin, une insuffisance de tissu kératinisé autour de la dénudation radiculaire et de paroi osseuse vestibulaire au niveau de la 41 causant une récession parodontale de classe 2 de Cairo atteignant la ligne muco-gingivale. En revanche, du tissu kératinisé est présent au niveau des dents adjacentes.

Une greffe de conjonctif enfoui avec lambeau déplacé latéralement est nécessaire afin de renforcer le parodonte superficiel en augmentant la hauteur et l'épaisseur de tissu kératinisé adjacent et recouvrir la récession parodontale de 41.

Une frénectomie labiale associée à un lambeau déplacé latéralement sont réalisés afin de préparer le lit receveur.

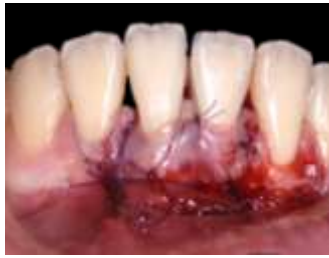Figure 42 : Préparation du lit receveur avec LDA



Source : Dr. Bensaid, 2019.

Après prélèvement au palais, le greffon conjonctif est mis en place et suturé au périoste puis, recouvert par le lambeau déplacé latéralement.

Figure 43 : Suture du greffon épithélio-conjonctif



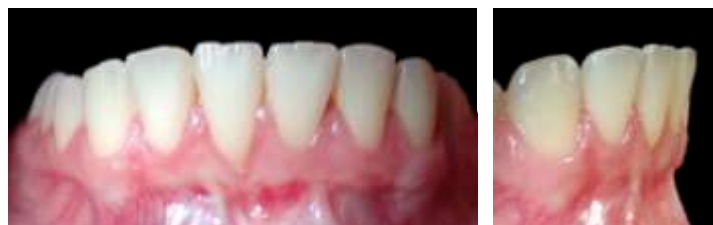Source : Dr. Bensaid, 2019.

Pour augmenter le taux de réussite de recouvrement de la racine de 41 sortie du couloir osseux en vestibulaire, un traitement orthodontique mandibulaire est proposé à nouveau à la patiente. Un mouvement de torque linguo-versé de la racine de 41 est ainsi conduit par l'orthodontiste pendant un an, associé à une maintenance parodontale au rythme des séances d'activation orthodontique.

Un an et demi après l'intervention et un retraitement orthodontique mandibulaire, un recouvrement partiel de la racine et un épaissement des tissus parodontaux adjacents sont observés avec présence d'avantage de tissu kératinisé autour de 41 et des dents adjacentes.

Une ré-intervention chirurgicale pour recouvrir totalement la racine peut être indiquée par la suite.

Figure 44 : Résultat de la GEC un an et demi après intervention et retraitement orthodontique



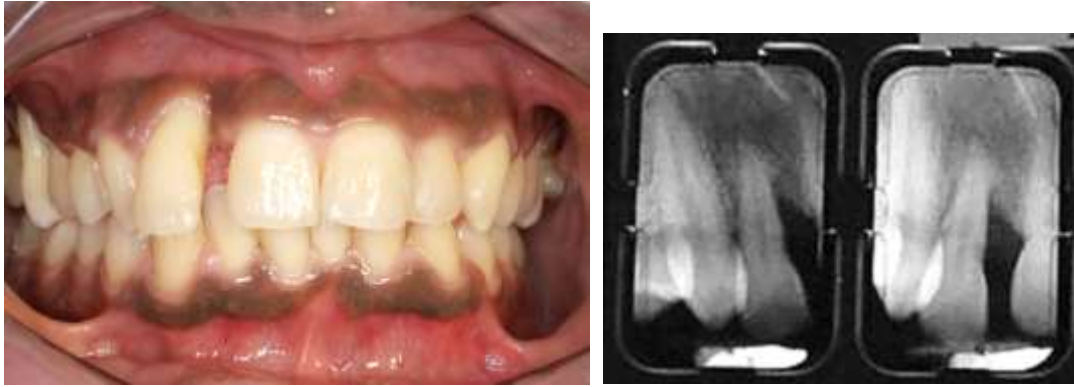Source : Dr. Bensaid, 2019.

5.7.6. Cas clinique n°6 : GCE + LDC en cours de traitement orthodontique

Le patient présente une parodontie de stade 3 grade C. Un diastème secondaire entre 12 et 11 est observé accompagné d'une récession parodontale de classe 3 de Cairo sur 12 et d'une alvéolyse verticale sévère en mésial de 12. Le morphotype parodontal est fin mais, on note cependant la présence de tissu kératinisé.

Le patient bénéficie d'une thérapeutique étiologique parodontale avec un assainissement parodontal et comblement osseux de l'alvéolyse de 12. Puis, pour fermer le diastème 12-11 et aligner les dents, un traitement orthodontique est initié.

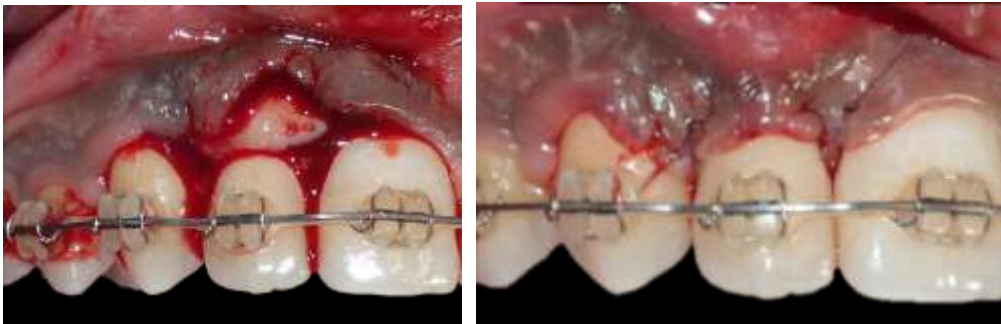Figure 45: Situation initiale



Source : Auteur, 2019.

Malgré la gression de 12 pour fermer le diastème et un traitement orthodontique bien conduit associé à une maintenance parodontale, la récession parodontale de 12 s'aggrave. Comme du tissu kératinisé est présent, un lambeau déplacé coronairement associé à un greffon conjonctif est réalisé pour recouvrir la récession de 12 et épaisir les tissus à ce niveau.

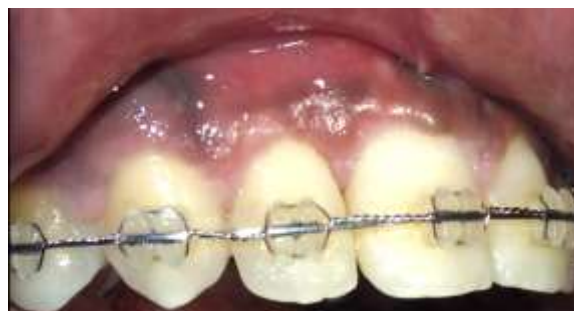Figure 46: Etapes de la GCE + LDC



Source : Auteur, 2019.

On observe ainsi un recouvrement total au niveau de 12 avec un morphotype parodontal plus épais à 6 mois post-opératoires. Le traitement orthodontique peut ainsi se terminer sans risque.

Figure 47: Résultat à 6 mois post-opératoires



Source : Auteur, 2019.

Conclusion

La présence de tissus kératinisés et d'os épais autour des dents subissant des mouvements orthodontiques est primordiale pour maintenir une bonne santé parodontale. En effet, le contrôle de l'inflammation est plus efficace, diminuant ainsi le risque d'altérations des tissus.

Disposer de tissus kératinisés est d'autant plus important que la corticale osseuse autour de la dent est fine.

Or un morphotype parodontal fin ou un mouvement à risque est plus sujet à une perte osseuse vestibulaire ou linguale. Aménager les tissus mous autour des dents sortant du couloir osseux pourrait ainsi renforcer le soutien parodontal des dents présentant un risque de récessions parodontales avant le traitement orthodontique ou même les recouvrir après traitement orthodontique mal conduit.

L'analyse de plusieurs critères avant un traitement orthodontique est donc nécessaire afin de définir le besoin, la technique et la chronologie de la chirurgie muco-gingivale autour des dents : la position de la dent, le morphotype parodontal, le mouvement orthodontique à réaliser, la présence de gencive attaché/tissu kératinisé, le contrôle de plaque, le tabac.

Le renforcement ou recouvrement muco-gingival pourra alors être réalisé après cette réflexion.

Cependant, le simple renforcement ou recouvrement des récessions parodontales ne peut suffire à maîtriser totalement l'inflammation des tissus lors du traitement orthodontique. Une maintenance parodontale stricte et régulière est essentielle pour la réussite du traitement orthodontique et la prévention de récession parodontale.

La communication entre parodontistes et orthodontistes est donc essentielle.

Bibliographie

- Antoun, J. S., L. Mei, K. Gibbs, et M. Farella. « Effect of orthodontic treatment on the periodontal tissues ». *Periodontology 2000* 74, n° 1 (2017): 140-57. <https://doi.org/10.1111/prd.12194>.
- Baron, R. « Le remaniement de l'os alvéolaire au cours du déplacement spontané et provoqué des dents ». *Revue d'orthopédie dento-faciale* 9, n° 3 (1975): 309-25. <https://doi.org/10.1051/odf/1975018>.
- Berglundh, T., C. P. Marinello, J. Lindhe, B. Thilander, et B. Liljenberg. « Periodontal tissue reactions to orthodontic extrusion. An experimental study in the dog ». *Journal of clinical periodontology* 18, n° 5 (1991): 330-36.
- Bernimoulin, J. P., et Z. Curilovic. « Gingival recession and tooth mobility ». *Journal of clinical periodontology* 4, n° 2 (1977): 107-14. <https://doi.org/10.1111/j.1600-051X.1977.tb01890.x>.
- Bernimoulin, J. P., B. Lüscher, et H. R. Mühlemann. « Coronally repositioned periodontal flap : clinical evaluation after one year ». *Journal of clinical periodontology* 2, n° 1 (1975): 1-13. <https://doi.org/10.1111/j.1600-051X.1975.tb01721.x>.
- Boke, F., C. Gazioglu, S. Akkaya, et M. Akkaya. « Relationship between orthodontic treatment and gingival health : a retrospective study ». *European journal of dentistry* 8, n° 3 (2014): 373-80. <https://doi.org/10.4103/1305-7456.137651>.
- Bonnefont, R., et F. Guyomard. « Rappel des notions de mécaniques utilisables en orthopédie dento-faciale ». *Revue d'orthopédie dento-faciale* 13, n° 1 (1979): 5-25. <https://doi.org/10.1051/odf/1979001>.
- Borghetti, A., et Z. Mekkaoui. « Facteurs de réussite et d'échec de la greffe gingivale épithélio-conjonctive ». *Journal de parodontologie et d'implantologie* 34, n° 3 (2014): 175-83.
- Boyd, R. L. « Mucogingival considerations and their relationship to orthodontics ». *Journal of periodontology* 49, n° 2 (1978): 67-76. <https://doi.org/10.1902/jop.1978.49.2.67>.
- Cairo, F., M. Nieri, S. Cincinelli, J. Mervelt, et U. Pagliaro. « The interproximal clinical attachment level to classify gingival recessions and predict root coverage outcomes : an explorative and reliability study ». *Journal of clinical periodontology* 38, n° 7 (2011): 661-66. <https://doi.org/10.1111/j.1600-051X.2011.01732.x>.
- Cardaropoli, D., et L. Gaveglio. « The influence of orthodontic movement on periodontal tissues level ». *Seminars in orthodontics* 13, n° 4 (2007): 234-45. <https://doi.org/10.1053/j.sodo.2007.08.005>.

Carlos, M. C., M. M. Muyo, M. C. Caliwag, J. A. Fajardo, et H. G. Uy. « The prevalence and distribution of gingival recession among UE dental students with a high standard of oral hygiene ». *The journal of the philippine dental association* 47, n° 3 (1995): 27-48.

Currell, S.D., A. Liaw, P. Blackmore Grant, A. Esterman, et A. Nimmo. « Orthodontic mechanotherapies and their influence on external root resorption: a systematic review ». *American journal of orthodontics and dentofacial orthopedics* 155, n° 3 (2019): 313-29.
<https://doi.org/10.1016/j.ajodo.2018.10.015>.

Emrich, L. J., M. Shlossman, et R. J. Genco. « Periodontal disease in non-insulin-dependent diabetes mellitus ». *Journal of periodontology* 62, n° 2 (1991): 123-31.
<https://doi.org/10.1902/jop.1991.62.2.123>.

Ericsson, I., B. Thilander, J. Lindhe, et H. Okamoto. « The effect of orthodontic tilting movements on the periodontal tissues of infected and non-infected dentitions in dogs ». *Journal of clinical periodontology* 4, n° 4 (1977): 278-93. <https://doi.org/10.1111/j.1600-051x.1977.tb01900.x>.

Erkan, M., L. Pikdoken, et S. Usumez. « Gingival response to mandibular incisor intrusion ». *American journal of orthodontics and dentofacial orthopedics* 132, n° 2 (2007): 143.e9-143.e13.
<https://doi.org/10.1016/j.ajodo.2006.10.015>.

Fontenelle, A. « Une conception parodontale du mouvement dentaire provoqué : évidences cliniques ». *Revue d'orthopédie dento-faciale* 16, n° 1 (1982): 37-53.
<https://doi.org/10.1051/odf/1982006>.

Gkantidis, N., P. Christou, et N. Topouzelis. « The orthodontic – periodontic interrelationship in integrated treatment challenges : a systematic review ». *Journal of oral rehabilitation* 37, n° 5 (2010): 377-90. <https://doi.org/10.1111/j.1365-2842.2010.02068.x>.

Guinard, E. A., et R. G. Caffesse. « Localized gingival recessions : 1. etiology and prevalence ». *The journal of the western society of periodontology* 25, n° 1 (1977): 3-9.

Guo, R., Y. Lin, Y. Zheng, et W. Li. « The microbial changes in subgingival plaques of orthodontic patients : a systematic review and meta-analysis of clinical trials ». *Bmc oral health* 17, n° 1 (2017): 90.
<https://doi.org/10.1186/s12903-017-0378-1>.

Haffajee, A. D., et S. S. Socransky. « Relationship of cigarette smoking to attachment level profiles ». *Journal of clinical periodontology* 28, n° 4 (2001): 283-95.
<https://doi.org/10.1034/j.1600-051x.2001.028004283.x>.

Hall, W. B. « Can attached gingiva be increased non-surgically ? » *Quintessence international , dental digest* 13, n° 4 (1982): 455-62.

Hanioka, T., M. Tanaka, M. Ojima, K. Takaya, Y. Matsumori, et S. Shizukuishi. « Oxygen sufficiency in the gingiva of smokers and non-smokers with periodontal disease ». *Journal of periodontology* 71, n° 12 (2000): 1846-51. <https://doi.org/10.1902/jop.2000.71.12.1846>.

Hürzeler, M. B., et D. Weng. « A single - incision technique to harvest subepithelial connective tissue grafts from the palate ». *International journal of periodontics & restorative dentistry* 19, n° 3 (1999): 278-87.

Jacobs, C., M. Katzorke, D. Wiechmann, H. Wehrbein, et R. Schwestka-Polly. « Single tooth torque correction in the lower frontal area by a completely customized lingual appliance ». *Head & face medicine* 13, n° 1 (2017): 1-6. <https://doi.org/10.1186/s13005-017-0152-2>.

Jati, A. S., L. Z. F. Furquim, A. Consolaro, et A. S. Jati. « Gingival recession : its causes and types, and the importance of orthodontic treatment ». *Dental press journal of orthodontics* 21, n° 3 (2016): 18-29. <https://doi.org/10.1590/2177-6709.21.3.018-029.oia>.

Kassab, MM., et RE. Cohen. « The etiology and prevalence of gingival recession ». *The journal of the american dental association* 134, n° 2 (2003): 220-25. <https://doi.org/10.14219/jada.archive.2003.0137>.

Khader, Y. S., A. S. Dauod, S. S. El-Qaderi, A. Alkafajei, et W. Q. Batayha. « Periodontal status of diabetics compared with nondiabetics : a meta-analysis ». *Journal of diabetes and its complications* 20, n° 1 (2006): 59-68. <https://doi.org/10.1016/j.jdiacomp.2005.05.006>.

Kim, D. M., et R. Neiva. « Periodontal soft tissue non-root coverage procedures : a systematic review from the aap regeneration workshop ». *Journal of periodontology* 86, n° 2S (2015): S56-72. <https://doi.org/10.1902/jop.2015.130684>.

Korbendau, JM., et F. Guyomard. *Chirurgie parodontale orthodontique*. Vélizy-Villacoublay : Editions CdP, 1998.

Lang, N. P., et H. Löe. « The relationship between the width of keratinized gingiva and gingival health ». *Journal of Periodontology* 43, n° 10 (1972): 623-27. <https://doi.org/10.1902/jop.1972.43.10.623>.

Araújo, M. « Anatomy of the periodontium ». In *Clinical periodontology and implant dentistry*, édité par J. Lindhe, T. Karring, et Lang, 4th ed., 3-49. Oxford : Blackwell Munksgaard, 2003.

Listgarten, M. A. « Normal development, structure, physiology and repair of gingival epithelium ». *Oral sciences reviews* 1 (1972): 3-67.

Litonjua, L. A., S. Andreana, P. J. Bush, et R. E. Cohen. « Toothbrushing and gingival recession ». *International dental journal* 53, n° 2 (2003): 67-72. <https://doi.org/10.1111/j.1875-595X.2003.tb00661.x>.

Löe, H., Å. Aneru, et H. Boysen. « The natural history of periodontal disease in man : prevalence, severity, and extent of gingival recession ». *Journal of periodontology* 63, n° 6 (1992): 489-95. <https://doi.org/10.1902/jop.1992.63.6.489>.

Mahajan, A. « Periosteum : a highly underrated tool in dentistry ». *International journal of dentistry*, 2012. <https://doi.org/10.1155/2012/717816>.

Matter, J. « Creeping attachment of free gingival grafts. A five-year follow-up study ». *Journal of periodontology* 51, n° 12 (1980): 681-85. <https://doi.org/10.1902/jop.1980.51.12.681>.

Maynard, J. G., et R. D. Wilson. « Physiologic dimensions of the periodontium significant to the restorative dentist ». *Journal of periodontology* 50, n° 4 (1979): 170-74. <https://doi.org/10.1902/jop.1979.50.4.170>.

Melsen, B. « Biological reaction of alveolar bone to orthodontic tooth movement ». *The Angle orthodontist* 69, n° 2 (1999): 151-58. [https://doi.org/10.1043/0003-3219\(1999\)069<0151:BROABT>2.3.CO;2](https://doi.org/10.1043/0003-3219(1999)069<0151:BROABT>2.3.CO;2).

Melsen, B., et D. Allais. « Factors of importance for the development of dehiscences during labial movement of mandibular incisors : a retrospective study of adult orthodontic patients ». *American journal of orthodontics and dentofacial orthopedics* 127, n° 5 (2005): 552-61. <https://doi.org/10.1016/j.ajodo.2003.12.026>.

Michelogiannakis, D., P. E. Rossouw, D. Al-Shammery, Z. Akram, J. Khan, G. E. Romanos, et F. Javed. « Influence of nicotine on orthodontic tooth movement : a systematic review of experimental studies in rats ». *Archives of oral biology* 93 (2018): 66-73. <https://doi.org/10.1016/j.archoralbio.2018.05.016>.

Miller, PD. « A classification of marginal tissue recession. » *International Journal of Periodontics & Restorative Dentistry* Vol. 5, n° 2 (1985): 8-13.

Miyasato, M., M. Crigger, et J. Egelberg. « Gingival condition in areas of minimal and appreciable width of keratinized gingival ». *Journal of clinical periodontology* 4, n° 3 (1977): 200-209. <https://doi.org/10.1111/j.1600-051X.1977.tb02273.x>.

Morris, J. W., P. M. Campbell, L. P. Tadlock, J. Boley, et P. H. Buschang. « Prevalence of gingival recession after orthodontic tooth movements ». *American journal of orthodontics and dentofacial orthopedics* 151, n° 5 (2017): 851-59. <https://doi.org/10.1016/j.ajodo.2016.09.027>.

Nelson, S. W. « The subpedicle connective tissue graft. a bilaminar reconstructive procedure for the coverage of denuded root surfaces ». *Journal of periodontology* 58, n° 2 (1987): 95-102. <https://doi.org/10.1902/jop.1987.58.2.95>.

Novaes, A. B., M. P. Ruben, S. Kon, H. M. Goldman, et A. B. Novaes. « The development of the periodontal cleft : a clinical and histopathologic study ». *Journal of periodontology* 46, n° 12 (1975): 701-9. <https://doi.org/10.1902/jop.1975.46.12.701>.

Pini-Prato, G. « The Miller classification of gingival recession : limits and drawbacks : classification of recessions ». *Journal of clinical periodontology* 38, n° 3 (2011): 243-45. <https://doi.org/10.1111/j.1600-051X.2010.01655.x>.

Proffit, W. R., H. W. Fields, et D. M. Sarver. *Contemporary orthodontics*. 5th ed. St. Louis : Mosby Elsevier, 2013.

Rasperini, G., R. Acunzo, P. Cannalire, et G. Farronato. « Influence of periodontal biotype on root surface exposure during orthodontic treatment: a preliminary study ». *International journal of periodontics & restorative dentistry* 35, n° 5 (2015): 664-75. <https://doi.org/10.11607/prd.2239>.

Reitan, K. « Clinical and histologic observations on tooth movement during and after orthodontic treatment ». *American journal of orthodontics* 53, n° 10 (1967): 721-45. [https://doi.org/10.1016/0002-9416\(67\)90118-2](https://doi.org/10.1016/0002-9416(67)90118-2).

———. « The initial tissue reaction incident to orthodontic tooth movement as related to the influence of function ». *Acta odontologica Scandinavica* 6 (1951): 5-240.

Reitan, K., et P. Rygh. « Biomechanical principles and reactions ». In *Orthodontics : current principles and techniques*, édité par T. M. Graber et R. L. Vanarsdall, 2nd ed., 96-192. St. Louis : Mosby, 1994.

Renkema, A. M., Z. Navratilova, K. Mazurova, C. Katsaros, et P. S. Fudalej. « Gingival labial recessions and the post-treatment proclination of mandibular incisors ». *European journal of orthodontics* 37, n° 5 (2015): 508-13. <https://doi.org/10.1093/ejo/cju073>.

Rodier, P. « Recherche clinique sur l'étiopathogénie des récessions gingivales ». *Journal de parodontologie* 9, n° 3 (1990): 227-34.

Schroeder, H. E. *The periodontium*. Berlin : Springer Science & Business Media, 1986.

Schroeder, H. E., et M. A. Listgarten. « The gingival tissues : the architecture of periodontal protection ». *Periodontology* 2000 13, n° 1 (1997): 91-120. <https://doi.org/10.1111/j.1600-0757.1997.tb00097.x>.

Serino, G., J. Wennström, J. Lindhe, et L. Eneroth. « The prevalence and distribution of gingival recession in subjects with a high standard of oral hygiene ». *Journal of clinical periodontology*, n° 21 (1994): 57-63. <https://doi.org/10.1111/j.1600-051X.1994.tb00278.x>.

Smukler, H., et J. Landsberg. « The toothbrush and gingival traumatic injury ». *Journal of periodontology* 55, n° 12 (1984): 713-19. <https://doi.org/10.1902/jop.1984.55.12.713>.

Soory, M. « Targets for steroid hormone mediated actions of periodontal pathogens, cytokines and therapeutic agents some implications on tissue turnover in the periodontium ». *Current drug targets* 1, n° 4 (2000): 309-25.

Steiner, G. G., J. K. Pearson, et J. Ainamo. « Changes of the marginal periodontium as a result of labial tooth movement in monkeys ». *Journal of periodontology* 52, n° 6 (1981): 314-20. <https://doi.org/10.1902/jop.1981.52.6.314>.

Stoner, J. E., et S. Mazdyasna. « Gingival recession in the lower incisor region of 15-year-old subjects ». *Journal of periodontology* 51, n° 2 (1980): 74-76. <https://doi.org/10.1902/jop.1980.51.2.74>.

Sullivan, H. C., et J. H. Atkins. « Free autogenous gingival grafts. part 3, utilization of grafts in the treatment of gingival recession ». *Periodontics* 6, n° 4 (1968): 152-60.

Thilander, B., S. Nyman, T. Karring, et I. Magnusson. « Bone regeneration in alveolar bone dehiscences related to orthodontic tooth movements ». *European journal of orthodontics* 5, n° 2 (1983): 105-14.

Trey, E., et J. P. Bernimoulin. « Influence of free gingival grafts on the health of the marginal gingiva ». *Journal of clinical periodontology* 7, n° 5 (2005): 381-93. <https://doi.org/10.1111/j.1600-051X.1980.tb02011.x>.

Tugnait, A., et V. Clerehugh. « Gingival recession : it's significance and management ». *Journal of Dentistry* 29, n° 6 (2001): 381-94. [https://doi.org/10.1016/S0300-5712\(01\)00035-5](https://doi.org/10.1016/S0300-5712(01)00035-5).

Ustun, K., Z. Sari, H. Orucoglu, I. Duran, et S. S. Hakki. « Severe gingival recession caused by traumatic occlusion and mucogingival stress : a case report ». *European journal of dentistry* 2 (2008): 127-33.

Van Gastel, J., M. Quirynen, W. Teughels, W. Coucke, et C. Carels. « Longitudinal changes in microbiology and clinical periodontal parameters after removal of fixed orthodontic appliances ». *European journal of orthodontics* 33, n° 1 (2011): 15-21. <https://doi.org/10.1093/ejo/cjq032>.

Vanarsdall, R. L. « Orthodontics and periodontal therapy ». *Periodontology* 2000 9, n° 1 (1995): 132-49. <https://doi.org/10.1111/j.1600-0757.1995.tb00061.x>.

Verrusio, C., V. Iorio-Siciliano, A. Blasi, S. Leuci, D. Adamo, et M. Nicolo. « The effect of orthodontic treatment on periodontal tissue inflammation : a systematic review ». *Quintessence international* 49, n° 1 (2018): 69-77.

Wennström, J. L. « Lack of association between width of attached gingiva and development of soft tissue recession ». *Journal of clinical periodontology* 14, n° 3 (1987): 181-84. <https://doi.org/10.1111/j.1600-051X.1987.tb00964.x>.

Wennström, J. L., J. Lindhe, F. Sinclair, et B. Thilander. « Some periodontal tissue reactions to orthodontic tooth movement in monkeys ». *Journal of clinical periodontology* 14, n° 3 (1987): 121-29. <https://doi.org/10.1111/j.1600-051X.1987.tb00954.x>.

Wennström, J., et J. Lindhe. « Role of attached gingiva for maintenance of periodontal health ». *Journal of clinical periodontology* 10, n° 2 (1983): 206-21. <https://doi.org/10.1111/j.1600-051X.1983.tb02208.x>.

Zachrisson, S., et B. U. Zachrisson. « Gingival condition associated with orthodontic treatment ». *The Angle orthodontist* 42, n° 1 (1972): 26-34. [https://doi.org/10.1043/0003-3219\(1972\)042<0026:GCAWOT>2.0.CO;2](https://doi.org/10.1043/0003-3219(1972)042<0026:GCAWOT>2.0.CO;2).

Zucchelli, G., et G. Gori. *Mucogingival esthetic surgery*. Milan : Quintessenza Edizioni, 2013.

Zucchelli, G., S. Incerti Parenti, G. Ghigi, et G. Alessandri Bonetti. « Combined orthodontic-mucogingival treatment of a deep post-orthodontic gingival recession ». *European journal of esthetic dentistry* 7, n° 3 (2012): 266-80.

Zucchelli, G., C. Mazzotti, I. Mounssif, M. Mele, M. Stefanini, et L. Montebugnoli. « A novel surgical – prosthetic approach for soft tissue dehiscence coverage around single implant ». *Clinical oral implants research* 24, n° 9 (2013): 957-62. <https://doi.org/10.1111/clr.12003>.

Zweers, J., R. Z. Thomas, D. E. Slot, A. S. Weisgold, G. A. Weijden, et G. A. Van der. « Characteristics of periodontal biotype, its dimensions , associations and prevalence: a systematic review ». *Journal of clinical periodontology* 41, n° 10 (2014): 958-71. <https://doi.org/10.1111/jcpe.12275>.

Table des figures

Figure 1 : Aspect clinique de la gencive saine chez l'adulte.....	6
Figure 2 : Anatomie du parodonte	7
Figure 3 : Périoste.....	10
Figure 4 : Les 4 types parodontaux selon Maynard et Wilson	11
Figure 5 : Correspondances entre les classifications de Miller et de Cairo.....	17
Figure 6 : Déhiscence osseuse et fenestration osseuse	19
Figure 7 : Traction du frein labial	20
Figure 8 : Centre de résistance donnant une translation pure	24
Figure 9 : Moment d'une force sur une dent	24
Figure 10 : Couple de forces.....	25
Figure 11 : Mouvement de gression avec hyalinisation.....	26
Figure 12 : Application d'une force importante	27
Figure 13 : Nécrose du desmodonte par l'obstruction des vaisseaux sanguins par une force exercée au-dessus du seuil de pression optimale.....	28
Figure 14 : Variations de la position du centre de résistance de la dent en fonction du parodonte ...	29
Figure 15 : Mouvement de version	30
Figure 16 : Mouvement de gression.....	31
Figure 17 : Mouvement d'ingression.....	32
Figure 18 : Réduction de hauteur de la gencive attachée lors de l'ingression	32
Figure 19 : Augmentation de la hauteur de gencive attachée et de l'os cortical vestibulaire.....	33
Figure 20 : Mouvement de rotation.....	34
Figure 21 : Résultats de l'étude comparant la profondeur de récession et l'épaisseur du tissu kératinisé sur différents morphotypes parodontaux, en fonction de différents mouvements orthodontiques ..	39
Figure 22 : Arbre décisionnel à la chirurgie muco-gingivale avant un traitement orthodontique	44
Figure 23 : Lit receveur préparé	49
Figure 24 : Prélèvement palatin épithélio-conjonctif.....	50
Figure 25 : Suture du greffon épithélio-conjonctif.....	51
Figure 26 : Dégagement d'une canine incluse avec LDA.....	53
Figure 27 : Etapes lambeau positionné coronairement	54
Figure 28 : Etapes du LDL	55
Figure 29 : Prélèvement et désépithéliation	57

Figure 30 : Technique de « la single incision »	58
Figure 31 : Préparation du lit receveur	58
Figure 32 : Conjonctif enfoui sous lambeau déplacé coronairement	59
Figure 33 : Récession parodontale de classe 2 de Cairo sur 44 avec peu de tissu kératinisé	61
Figure 34 : Etapes de la greffe épithélio-conjonctive au niveau de 44	61
Figure 35 : Résultat de la greffe épithélio-conjonctive au niveau de 44 avant traitement orthodontique	62
Figure 36 : Récessions vestibulaires classe 2 de Cairo sur 31 et 41	62
Figure 37 : Greffe épithélio-conjonctive au niveau de 31 et 41	63
Figure 38 : 12 incluse	64
Figure 39 : GCE + LDC per-orthodontique	65
Figure 40 : Situation initiale/après traitement	65
Figure 41 : Récession vestibulaire de classe 2 de Cairo sur 41	66
Figure 42 : Préparation du lit receveur avec LDA	66
Figure 43 : Suture du greffon épithélio-conjonctif	67
Figure 44 : Résultat de la GEC un an et demi après intervention et retraitement orthodontique	67
Figure 45: Situation initiale	67
Figure 46: Etapes de la GCE + LDC	68
Figure 47: Résultat à 6 mois post-opératoires	68

Table des tableaux

Tableau 1: Classification de Maynard et Wilson	11
Tableau 2 : Classification de Cairo.....	17
Tableau 3 : Intensité des forces optimales aux différents types de déplacements orthodontiques sur parodonte sain	29
Tableau 4 : Contre-indications à la GEC	47
Tableau 5 : Avantages et inconvénients d'une GEC	51
Tableau 6 : Avantages et inconvénients du LDA	53
Tableau 7 : Avantages et inconvénients d'une GCE + LDC	59
Tableau 8 : Avantages et inconvénients d'une GCE + LDL.....	60

Vu, le Directeur de thèse

Vu, le Doyen de la Faculté de Chirurgie dentaire
de l'Université Paris Descartes

Docteur Xavier BENSARD

Professeur Louis MAMAN

Au nom et pour le compte de l'administratrice
provisoire de l'Université Paris Descartes,

Le Doyen Louis MAMAN

L'apport de la chirurgie muco-gingivale en orthodontie

Résumé :

Le bénéfice de l'association d'un traitement orthodontique et d'un traitement parodontal pour rétablir la fonction et l'esthétique d'un parodonte réduit, mais sain, est prouvé de nos jours. Il est ainsi nécessaire de maîtriser certains éléments tels que le contrôle de la maladie parodontale, une thérapeutique chirurgicale osseuse et/ou muqueuse adaptée, un choix de la technique orthodontique en respectant une chronologie et des protocoles établis. De nombreuses thérapeutiques chirurgicales osseuses ont été décrites pour gérer les lésions intra-osseuses, mais la gestion des anomalies muco-gingivales en orthodontie reste moins développée. Ainsi, cette thèse traitera de la relation entre les chirurgies muco-gingivales et l'orthodontie. Un rappel est d'abord fait sur le parodonte et la nécessité du tissu kératinisé autour des dents. Les effets des mouvements orthodontiques sur le parodonte sont ensuite décrits. Puis, les critères de décision à une intervention muco-gingivale lors d'un traitement orthodontique seront mis en avant. Enfin, les différentes chirurgies muco-gingivales nécessaires seront développées.

Discipline :

Parodontologie

Mots clés français (fMeSH et Rameau) :

Orthodontie -- Dissertation universitaire ; Parodonte -- chirurgie -- Dissertation universitaire ; Gencives -- Chirurgie -- Thèses et écrits académiques ; Récession gingivale -- Thèses et écrits académiques

English keywords (MeSH) :

Orthodontics -- Academic Dissertation ; Periodontium -- surgery -- Academic Dissertation

Université Paris Descartes
Faculté de Chirurgie dentaire
1, rue Maurice Arnoux
92120 Montrouge