



HAL
open science

Traitement de l'exposition pulpaire de la dent permanente immature vitale

Sarah Matrullo

► **To cite this version:**

Sarah Matrullo. Traitement de l'exposition pulpaire de la dent permanente immature vitale. Chirurgie. 2019. dumas-02471052

HAL Id: dumas-02471052

<https://dumas.ccsd.cnrs.fr/dumas-02471052>

Submitted on 7 Feb 2020

HAL is a multi-disciplinary open access archive for the deposit and dissemination of scientific research documents, whether they are published or not. The documents may come from teaching and research institutions in France or abroad, or from public or private research centers.

L'archive ouverte pluridisciplinaire **HAL**, est destinée au dépôt et à la diffusion de documents scientifiques de niveau recherche, publiés ou non, émanant des établissements d'enseignement et de recherche français ou étrangers, des laboratoires publics ou privés.



Distributed under a Creative Commons Attribution - NonCommercial - NoDerivatives 4.0
International License

THESE

***POUR OBTENIR LE DIPLOME D'ETAT
DE DOCTEUR EN CHIRURGIE DENTAIRE***

Présentée et publiquement soutenue devant la

Faculté d'Odontologie de Marseille
(Doyen : Monsieur le Professeur Bruno FOTI)

Aix-Marseille Université
(Administratrice provisoire : Madame le Professeur Simone BONNAFOUS)

***Traitement de l'exposition pulpaire de la dent permanente
immature vitale***

Présentée par

MATRULLO SARAH

Née le 16 Mai 1993
AMarseille

Thèse soutenue le **Judi 21 novembre 2019**

Devant le jury composé de

Président : Professeur TARDIEU Corinne

Assesseurs : Docteur PIGNOLY Christian

Docteur GUIVARC'H Maud

Docteur BLANCHET Isabelle

THESE

***POUR OBTENIR LE DIPLOME D'ETAT
DE DOCTEUR EN CHIRURGIE DENTAIRE***

Présentée et publiquement soutenue devant la

Faculté d'Odontologie de Marseille
(Doyen : Monsieur le Professeur Bruno FOTI)

Aix-Marseille Université
(Administratrice provisoire : Madame le Professeur Simone BONNAFOUS)

***Traitement de l'exposition pulpaire de la dent permanente
immature vitale***

Présentée par

MATRULLO SARAH

Née le 16 Mai 1993

AMarseille

Thèse soutenue le **Judi 21 novembre 2019**

Devant le jury composé de

Président : Professeur TARDIEU Corinne

Assesseurs : Docteur PIGNOLY Christian

Docteur GUIVARC'H Maud

Docteur BLANCHET Isabelle

ADMINISTRATION

Mise à jour : novembre 2019

DOYENS HONORAIRES

PROFESSEUR	RAYMOND SANGIUOLO [†]
PROFESSEUR	HENRY ZATTARA
PROFESSEUR	ANDRE SALVADORI
PROFESSEUR	JACQUES DEJOU

DOYEN ASSESEURS

PROFESSEUR	BRUNO FOTI
PROFESSEUR	MICHEL RUQUET
PROFESSEUR	ANNE RASKIN

DIRECTEURS DE DEPARTEMENTS

FORMATION INITIALE	PROFESSEUR	MICHEL RUQUET
RECHERCHE	PROFESSEUR	ANNE RASKIN
FORMATION CONTINUE	PROFESSEUR	FREDERIC BUKIET

CHARGES DE MISSIONS

RELATIONS INTERNATIONALES	PROFESSEUR	HERVE TASSERY
INTERNAT ET DIPLOMES D'ETUDES SPECIALISEES	PROFESSEUR	VIRGINIE MONNET-CORTI
AFFAIRES GENERALES	DOCTEUR	PATRICK TAVITIAN

RESPONSABLE DES SERVICES ADMINISTRATIFSETTECHNIQUES

MADAME KATIALEONI

LISTE DES ENSEIGNANTS

PROFESSEURS DES UNIVERSITES – PRATICIENS HOSPITALIERS DES CSERD

BUKIET FREDERIC (58-01)
DEJOU JACQUES (58-01)
FOTI BRUNO (56-02)
MONNET-CORTI VIRGINIE (57-01)
ORTHLIEB JEAN-DANIEL (58-01)
RASKIN ANNE (58-01)
RUQUET MICHEL (58-01)
TARDIEU CORINNE (56-01)
TARDIVO DELPHINE (56-02)
TASSERY HERVE (58-01)

PROFESSEURS DES UNIVERSITES

ABOUT Imad (65)

MAITRES DE CONFERENCES DES UNIVERSITES – PRATICIENS HOSPITALIERS DES CSERD

ABOUDHARAM GERARD (58-01)	LAURENT MICHEL (58-01)
BANDON DANIEL (56-01)	LAURENT PATRICK (57-01)
BELLONI DIDIER (57-01)	LE GALL MICHEL (56-01)
BOHAR JACQUES (56-01)	MAILLE GERALD (58-01)
CAMOIN ARIANE (56-01)	PHILIP-ALLIEZ CAMILLE (56-01)
CAMPANA FABRICE (57-01)	PIGNOLY CHRISTIAN (58-01)
CATHERINE JEAN-HUGUES (57-01)	POMMEL LUDOVIC (58-01)
ERARD-MAGNO ELISABETH (56-01)	PRECKEL BERNARD-ÉRIC (58-01)
GAUBERT JACQUES (56-01)	RÉ JEAN-PHILIPPE (58-01)
GIRAUD THOMAS (58-01)	ROCHE-POGGI PHILIPPE (57-01)
GIRAudeau ANNE (58-01)	STEPHAN GREGORY (58-01)
GUIVARC'H MAUD (58-01)	TAVITIAN PATRICK (58-01)
JACQUOT BRUNO (58-01)	TERRER ELODIE (58-01)
LABORDE GILLES (58-01)	TOSELLO ALAIN (58-01)
LAN ROMAIN (57-01)	

MAITRES DE CONFERENCES ASSOCIES

BLANCHET ISABELLE (56-01)
MENSE CHLOE (58-01)

ASSISTANTS HOSPITALIERS ET UNIVERSITAIRES

AL AZAWI HALA (56-01)	HAHN-GOLETTI LARISSA (58-01)
ANTEZACK ANGELINE (57-01)	LIOTARD ALICA (58-01)
BACHET-DORISON DAMIENNE (56-01)	MANSUY CHARLOTTE (58-01)
BALLESTER BENOIT (58-01)	MARTIN WILLIAM (56-01)
BARBERO MAGALI (56-01)	MATTERA REMI (56-01)
BOYER ALEXANDRA (57-01)	MELLOUL SEBASTIEN (57-01)
CAMBON ISABELLE (56-01)	PARFU ANNE (58-01)
CASAZZA ESTELLE (56-01)	PASCHEL LAURA (58-01)
CASTRO ROMAIN (57-01)	PILLIOL VIRGINIE (58-01)
DAVID LAURA (56-01)	REPETTO ANDREA (58-01)
DEVICTOR ALIX (58-01)	ROMANET YVAN (57-01)
DODDS MELINA (58-01)	SANTUNIONE CHARLOTTE (58-01)
DRAUSSIN THIERRY (56-02)	SILVESTRI FREDERIC (58-01)
DUMAS CATHY (57-01)	VINAÏ MICHAEL (56-01)
HADJ-SAID MEDHI (57-01)	

ASSISTANT ASSOCIE DES UNIVERSITES

LE FOURNIS CHLOE (57-01)

Intitulés des sections CNU :

- 56^{ème} section : Développement, croissance et prévention
 - 56-01 Odontologie pédiatrique et orthopédie dento-faciale
 - 56-02 : Prévention – Epidémiologie – Economie de la santé – Odontologie légale
- 57^{ème} section : Chirurgie orale ; Parodontologie ; Biologie Orale
 - 57-01 : Chirurgie orale – Parodontologie – Biologie orale
- 58^{ème} section : Réhabilitation orale
 - 58-01 : Dentisterie restauratrice – Endodontie – Prothèses – Fonction-Dysfonction – Imagerie – Biomatériaux

L'auteur s'engage à respecter les droits des tiers, et notamment les droits de propriété intellectuelle. Dans l'hypothèse où la thèse comporterait des éléments protégés par un droit quelconque, l'auteur doit solliciter les autorisations nécessaires à leur utilisation, leur reproduction et leur représentation auprès du ou des titulaires des droits. L'auteur est responsable du contenu de sa thèse. Il garantit l'Université contre tout recours. Elle ne pourra en aucun cas être tenue responsable de l'atteinte aux droits d'un tiers

Sommaire

Introduction	1
I. Phénomène d'agression bactérienne	2
II. La thérapeutique d'apexogenese	4
II.1 Intérêt de l'apexogénèse.....	4
II. 2 Indications et contre-indications	7
II.2.1 Techniques diagnostiques	7
II.2.2 Critères décisionnels lors d'un traumatisme	9
II.2.3 Indications et contre-indications de l'apexogenese	9
III. Matériaux disponibles	10
IV. Techniques thérapeutiques	18
IV.1 Élimination de la carie et hémostase	18
IV.2 Hémostase	19
IV. 3 Mise en œuvre.....	19
IV.4 Choix du Matériau	22
Conclusion.....	25

Introduction

L'apexogenèse est le processus de développement dentaire conduisant à la fermeture apicale de la racine de la dent immature par la mise en place de son apex. Une dent est considérée comme immature entre le moment où elle fait son éruption dans la cavité buccale, la racine a atteint les deux tiers de sa longueur totale (stade 8 de Nolla) et le moment où la racine est édiflée et l'apex n'est pas encore totalement fermé (stade 9 de Nolla) [1].

Ces dents présentent certaines particularités anatomiques : un apex immature, une épaisseur de dentine radiculaire moindre et donc des parois radiculaires minces, des racines n'ayant pas atteint leur longueur définitive. La fin du développement se fait entre un à cinq ans après leur émergence initiale dans la cavité buccale (Fig.1). Ces dents sont plus sujettes aux fractures car plus fragiles, leurs tubules dentinaires sont relativement grands ce qui augmente également la perméabilité à l'infiltration microbienne [2].

	Début minéralisation coronaire	Couronne achevée	Eruption	Racine achevée
Incisives centrales	3-4 mois	4-5 ans	6-8 ans	10 ans
Incisives latérales	3-4 mois	4-5 ans	7-9 ans	11 ans
Canines	4-5 mois	6-7 ans	11-12 ans	13-15 ans
1 ^{re} prémolaires	1,5-2 ans	5-6 ans	9-10 ans	12-13 ans
2 ^e prémolaires	2-2,5 ans	6-7 ans	10-11 ans	13-14 ans
1 ^{re} molaires	naissance	2,5-3 ans	6-7 ans	9-10 ans
2 ^e molaires	2,5-3 ans	7-8 ans	11-13 ans	14-16 ans
3 ^e molaires	7-10 ans	12-16 ans	17-21 ans	18-25 ans

Fig. 1 : Chronologie de développements des dents permanentes [3].

Pourtant, les pulpes des dents immatures ont une capacité innée à maintenir une fonction normale lorsque les micro-organismes et leurs dérivés ne remettent pas en cause leur intégrité. Elles sont bien vascularisées et comportent une haute régulation des cellules immunitaires ce qui offre à ces dents de bons pronostics de cicatrisation [2].

Le but de ce travail est d'exposer les méthodes thérapeutiques à notre disposition pour permettre à ces dents n'ayant pas fini leur maturation, de conserver leur vitalité pulpaire et de poursuivre le développement physiologique de leurs racines après une agression bactérienne ou un traumatisme avec une durée de vie pérenne dans le temps. Pour cela, après avoir expliqué les différents phénomènes pouvant nécessiter la mise en place des thérapeutiques d'apexogenèse, nous étudierons les différentes procédures disponibles, nous parlerons des matériaux et des protocoles nécessaires pour réaliser ces traitements dans de bonnes conditions.

I. Phénomène d'agression bactérienne

La connaissance de la réponse tissulaire de la pulpe radulaire à une agression est importante pour comprendre et prédire les mécanismes de guérison après des procédures de traitement visant à maintenir la vitalité de tout ou partie de la pulpe dentaire.

Lors d'une agression de la pulpe, un phénomène se met en place faisant intervenir plusieurs types de cellules, dont les odontoblastes. Les odontoblastes sont des cellules post-mitotiques de longue durée, à différenciation terminale, qui ne sont pas remplacées durant la vie d'un individu. Ils sécrètent la dentine primaire tout au long du développement actif de la dent, puis en l'absence d'agression, ces cellules sécrètent de la dentine secondaire à un rythme plus lent tout au long de la vie. Lors d'agression bactérienne c'est la dentine tertiaire qui est produite par les odontoblastes : la dentine tertiaire réactionnelle, en réponse à une agression légère et la dentine tertiaire réparatrice, si l'agression est plus importante.

Ricucci [4] a étudié les différentes réponses pulpaires selon l'étendue des lésions carieuses chez des dents matures et immatures. Il existe des modifications morphologiques de la structure de la dentine avec formation de dentine tertiaire réactionnelle ou réparatrice, une uniformité de la couche pré-dentine et de la couche odontoblastique, des modifications des zones sub-odontoblastiques, l'accumulation de cellules inflammatoires à proximité de la chambre pulpaire où les tubules dentinaires sont atteints par la lésion carieuse (Fig 2 et 3).

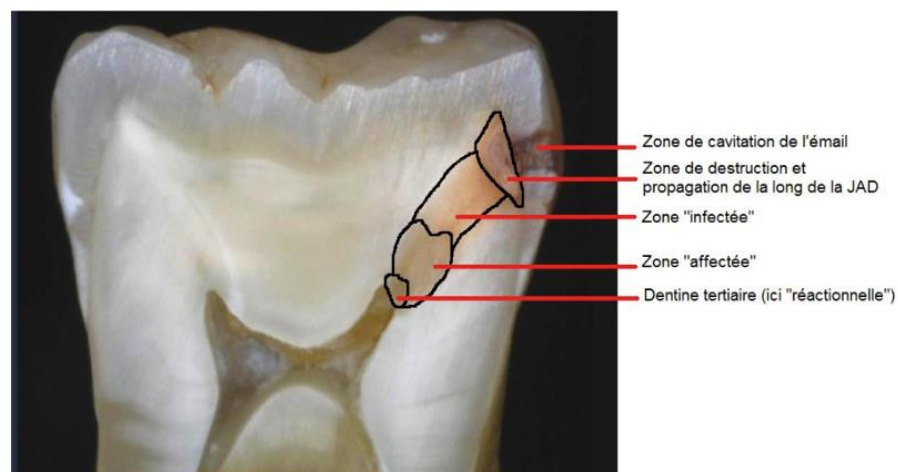


Fig. 2 : Zones de dentine cariée sur une coupe transversale de molaire[5].

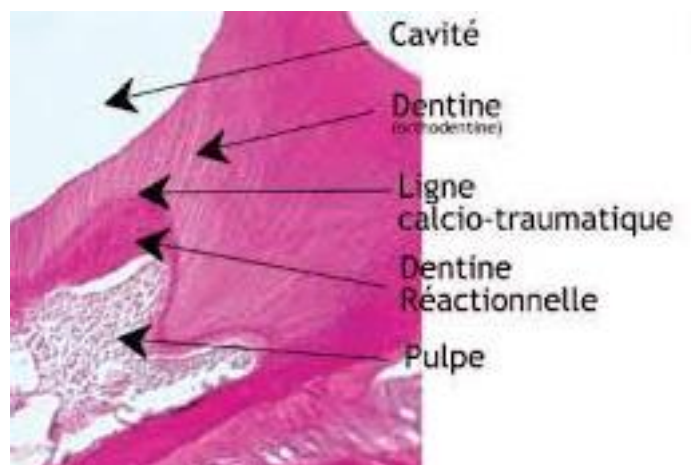


Fig. 3 : Coupe des différentes zones de l'organe dentino-pulpaire après une lésion carieuse[6].

Pour les dents permanentes, les réactions pulpaire ne se produisent que dans la zone sous-jacente à la lésion carieuse. Aucun changement morphologique n'est observé dans la pulpe radiculaire.

En cas de pulpite réversible (Fig. 4), des bactéries peuvent être observées entre la dentine secondaire et la bande de dentine tertiaire. Aucune bactérie, aucune cellule inflammatoire ne sont identifiées dans la chambre pulpaire. Il n'y a pas d'odontoblastes du côté pulpaire.

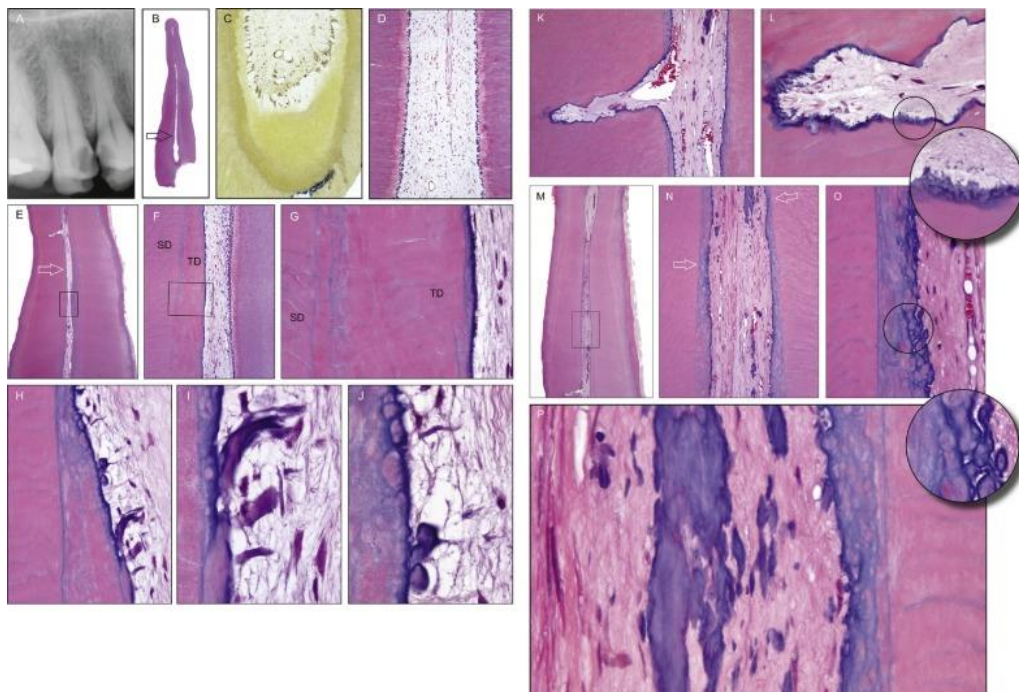


Fig. 4 : Radiographie et coupes histologiques d'une première prémolaire maxillaire atteinte d'une carie atteignant le tiers dentinaire profond chez une femme de 52ans [4].

Lors d'une pulpite irréversible (Fig. 5), la chambre pulpaire contient un micro-abcès. Des cellules inflammatoires chroniques sont présentes sous le micro-abcès. Le reste de la chambre pulpaire est dépourvu de cellules inflammatoires. Aucune couche pré-dentine et odontoblastique n'est présente sous la corne pulpaire.

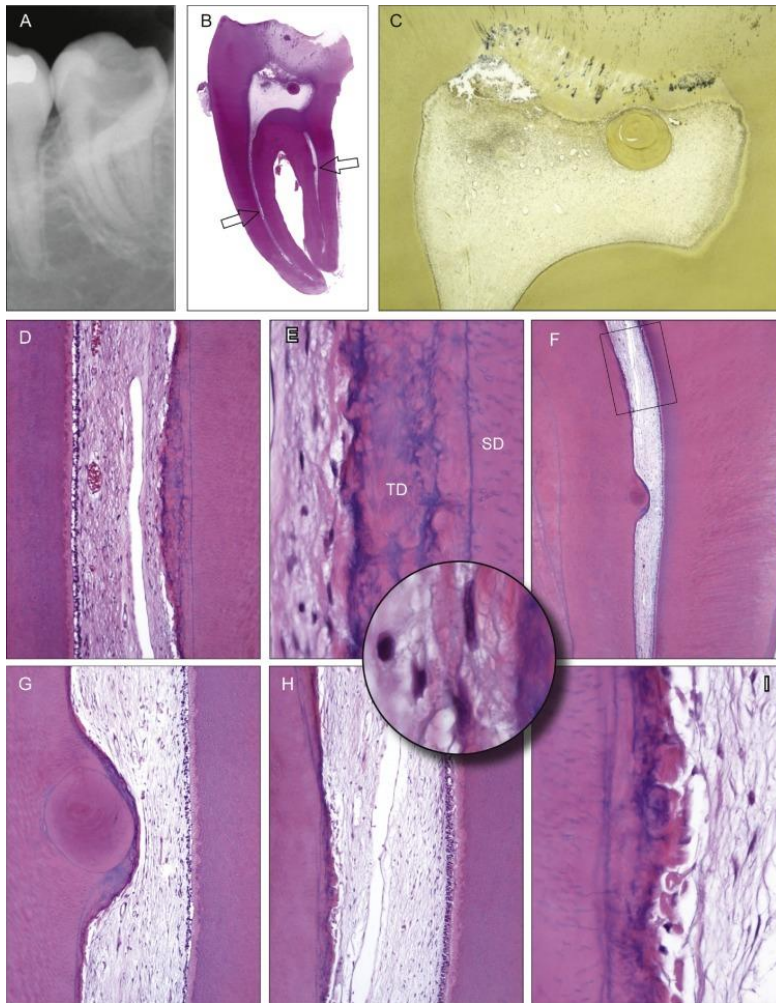


Fig.5 : Radiographie et coupes histologiques de la troisième molaire inférieure gauche avec une carie pulpaire chez une femme de 20 ans[4].

Pour les dents immatures, des modifications histopathologiques et histobactériologiques se produisent dans la pulpe radiculaire dès qu'une lésion carieuse a atteint les 2/3 dentinaire.

II. La thérapeutique d'apexogenèse

II.1 Intérêt de l'apexogénèse

Le terme « apexogénèse » renvoie à une notion biologique et non thérapeutique. C'est le processus de développement dentaire conduisant à la fermeture apicale de la dent et à la mise en place de son apex (apexogénèse) faisant passer la dent du stade « immature » au stade de « mature »[7].

Les thérapeutiques visant à obtenir une apexogénèse trouvent leurs intérêts en cas d'exposition pulpaire d'origine carieuse ou traumatique afin de préserver la vitalité pulpaire en induisant à l'aide d'un biomatériau la formation d'un pont minéralisé protecteur.

Lors d'un stade avancé de pathologie pulpaire ou lors d'une importante exposition pulpaire pour les dents permanentes matures, l'indication d'un traitement canalaire est recommandée. Pour la dent permanente immature en raison des particularités citées ci-dessus et en particulier des apex ouverts, ce type de traitement est impossible puisque que nous ne pouvons obtenir un scellement apical et le maintien du matériau d'obturation. De plus, le taux de survie des dents traitées endodontiquement par rapport aux dents vitales n'est pas prometteur (fig.6), en particulier pour les molaires[8].

	Traitement canalaire	Traitement vital de la pulpe
durées moyennes de suivi	24,62 ± 0,72 mois	24,61 ± 0,69 mois
taux de succès cliniques	98,19%	98,19%
taux de réussite radiographique	79,5%	86,7%

Fig.6 : Différence des résultats cliniques entre un traitement canalaire ou un traitement vital de la pulpite irréversible[9].

Pour ce qui est des traumatismes alvéolo-dentaires, le rôle du praticien est d'intervenir rapidement pour préserver la pulpe de toute contamination bactérienne et de conserver ainsi tout son potentiel réparateur [10].

Par conséquent, quand cela est possible, les thérapeutiques visant à conserver la vitalité pulpaire doivent être préférées. Ces thérapeutiques sont le coiffage pulpaire (direct et indirect) et la pulpotomie (partielle ou complète). Leur objectif principal est de [2] :

- Préserver et protéger la pulpe dentaire, Maintenir sa vitalité
- Éliminer les tissus pulpaires contaminés
- Obtenir une réparation des tissus mous
- Maintenir le développement des racines des dents permanentes immatures
- Obtenir un épaissement des parois radiculaires permettant une meilleure résistance à la fracture
- Prolonger la survie des dents en retardant voire en empêchant des soins endodontiques et restaurateurs plus complexes
- Potentialiser la capacité de régénération de la pulpe touchée

- Permettre la formation de dentine réparatrice

Le but ultime de la thérapie pulpaire vitale est de stimuler la réparation en encourageant le recrutement de cellules ressemblant à des odontoblastes qui se différencient après le traitement.

La différenciation se fait à partir de cellules souches ou progénitrices de la pulpe. Il s'agit d'une séquence d'événements cellulaires comprenant le recrutement de cellules souches, la différenciation et l'activation ou la régulation à la hausse de l'activité de sécrétion des cellules. Ce phénomène a été qualifié de dentinogenèse réparatrice (fig 7) [7].

Cellules souches/ progénitrices

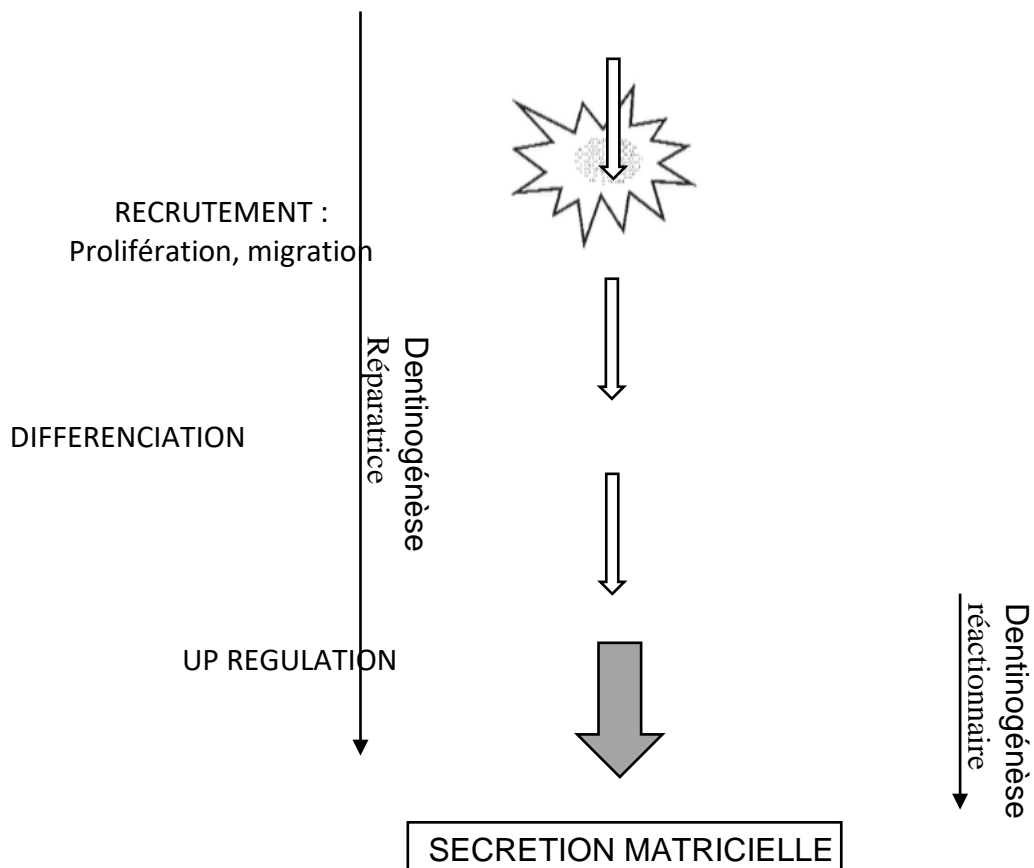


Fig. 7 : Evénements cellulaires impliqués dans la dentinogenèse réparatrice et réactionnelle[11].

Les avantages de ces techniques sont une réduction du temps, un coût moindre, une relative simplicité de la procédure, une douleur postopératoire moindre, un nombre réduit de radiographies prises pendant le traitement[8].

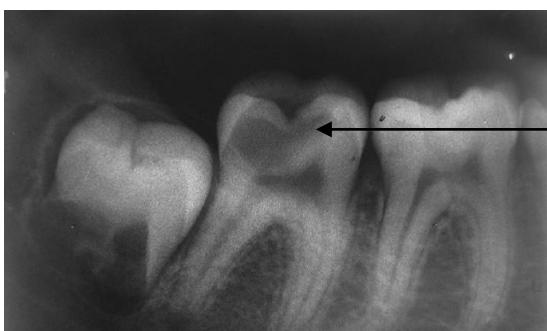
Les thérapeutiques visant à conserver la vitalité pulpaire, guidées par une conception mécanique de l'endodontie ont souvent été considérées comme des solutions de temporisation avant l'édification complète de la racine permettant de réaliser le traitement canalaire de façon plus aisée. Pourtant il n'y a pas de preuves scientifiques prouvant la nécessité d'intervenir secondairement pour réaliser une pulpectomie après une technique d'apexogénèse. Sur le plan biologique, si l'apexogénèse s'est faite, c'est que la dent est vivante. La pulpotomie camérale comme traitement définitif a montré des résultats favorables, notamment grâce aux matériaux de coiffages bioactifs actuels. De plus les traitements visant à conserver la vitalité pulpaire sont moins invasifs et mutilants que le traitement canalaire, ce qui prouve un autre intérêt de ces techniques[7].

II. 2 Indications et contre-indications

II.2.1 Techniques diagnostiques

Afin d'opter pour la meilleure thérapeutique et potentialiser les chances de réussite des traitements, il est indispensable d'établir un bon diagnostic de l'état pulpaire puisque c'est celui-ci qui indiquera ou non le choix de mise en place des thérapeutiques d'apexogénèse. Ceci peut se révéler un vrai défi car il est difficile de déterminer avec précision l'état histologique de la pulpe et si son atteinte est réversible ou irréversible. L'état clinique peut être déterminé à l'aide de signes et symptômes (douleurs et antécédents subjectifs) et un examen clinique rigoureux (tests au froid, au chaud, percussion, palpation, pulp tester). Il ne faut pas oublier que la douleur provenant de la pulpite est subjective et ne constitue pas un marqueur fiable des résultats du traitement dans les thérapies de la pulpe vitale. De plus et pour complexifier encore les choix, les procédures de test de diagnostic chez les enfants sont souvent peu fiables et les symptômes cliniques ne sont pas forcément corrélés avec l'état histopathologique réel des pulpes exposées des dents immatures[8].

Les radiographies (fig.8) sont indispensables à l'établissement d'un bon diagnostic. On devra observer : la furcation, les éventuelles modifications périapicales, le ligament parodontal, la profondeur de la carie et le stade de développement des racines. Celui-ci peut s'avérer difficile à visualiser sur une radiographie car la largeur mésio-distale est en général inférieure à la dimension, vestibulo-lingual. C'est pourtant un élément déterminant de la décision de thérapeutique.



Profondeur de la carie




Fig. 8 : radiographie d'une dent permanente immature (47) avec une carie juxtapulpaire[12].

Il ne faut pas se fier uniquement à la profondeur de la carie visible sur la radiographie car cela peut fausser le diagnostic et entraîner un sur traitement (pulpectomie). La radiographie est toujours complémentaire et secondaire aux tests cliniques[2].

Diagnostic d'une pulpite irréversible : Lors d'une lésion carieuse, l'atteinte du stade de pulpite irréversible contre indique la réalisation d'un traitement d'apexogenèse. Il est donc indispensable de savoir la diagnostiquer avec certitude.

- Symptômes : Douleurs spontanées et persistantes provoquées par la mastication ou une boisson fraîche.
- Examen intra-oral : Lésion carieuse étendue, tissus parodontaux environnants intacts, aucun signe visible indiquant une nécrose de la pulpe, à savoir un gonflement, une fistule drainante ou une mobilité excessive.
- Tests physiques : La dent a répondu au test de vitalité de la pulpe avec une douleur persistante, elle est sensible à la percussion

Cliniquement, la différence entre pulpite irréversible et réversible est souvent déterminée en fonction de la durée et de l'intensité de la douleur [2].

La solution d'hypochlorite de sodium (NaOCl) pour réaliser l'hémostase peut être utilisée pour établir un diagnostic lors d'une exposition pulpaire. Lorsque le saignement est contrôlé dans les dix minutes, le pronostic peut être favorable, même chez les patients symptomatiques présentant des pulpes enflammées vitales[13].

- Examen radiologique: il permet d'évaluer radiologiquement l'étendue de la lésion carieuse et évaluer l'absence d'image au niveau apical.

Sur la figure 9, on observe une carie occlusale pulpaire sur 36, plus volumineuse à l'examen radiologique que ce que peut faire penser en premier abord l'examen clinique intraoral. On note également l'absence d'image apicale et l'immaturité des racines.

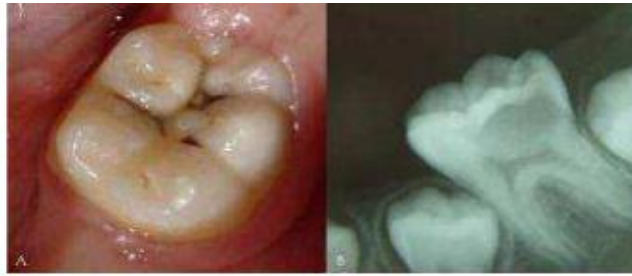

Fig.9 : Photographie et radiographie d'une molaire mandibulaire[14].

II.2.2 Cas particulier de l'exposition traumatique

Les lésions traumatiques entraînant une exposition de la pulpe constituent un défi pour le traitement, en particulier chez les patients jeunes, la guérison ne se produit pas spontanément et des expositions non traitées conduisent à une nécrose pulpaire. L'objectif immédiat est de préserver la vitalité de la pulpe. Une pulpe vitale exposée accidentellement par un traumatisme peut être traitée par coiffage pulpaire, pulpotomie ou pulpectomie. Le choix de la thérapeutique se fait selon plusieurs facteurs : le degré d'exposition, le temps écoulé entre l'accident et la consultation, le traitement d'urgence, le stade de développement des racines (Fig.10)[15], la présence d'un saignement pulpaire et la possibilité d'obtenir une hémostase dans les 5 minutes [2].

- Exposition pulpaire traumatique : en cas de fracture amélo-dentinaire

Exposition pulpaire	Aucune	<1jour (<1mm)	< 3j (<4mm)	>3jours (>4mm)
Thérapeutique	Coiffage Indirect	Coiffage direct	Pulpotomie Partielle 2mm	Pulpotomie cervicale

Fig. 10 : Décision thérapeutique en fonction de l'importance et de la durée de l'exposition pulpaire lors d'un traumatisme [16].

II.2.3 Indications et contre-indications de l'apexogenèse (fig. 11)

Indications de l'apexogénèse :

- Lésion carieuse étendue
- Intervention précoce
- Absence de douleur, à l'exception peut-être d'un inconfort causé par la prise de nourriture [2]
- En cas d'effraction pulpaire, si on arrive à obtenir l'hémostase on réalise un coiffage pulpaire direct, lorsque l'hémostase ne peut pas être obtenue après 5 minutes d'exposition directe à l'hypochlorite de sodium (NaOCl) on réalise une pulpotomie partielle, si malgré cela l'hémorragie n'est toujours pas obtenue on réalise alors une pulpotomie complète [2]
- Exposition pulpaire traumatique : en cas de fracture amélo-dentinaire

Contre-Indications de l'apexogénèse :

- Une pulpite irréversible
- Une parodontite périapicale aiguë
- Un abcès
- Des douleurs importantes et spontanées
- Un échec d'obtention de l'hémostase [2] [17]

Techniques	Indications	Contre-indications
Coiffage pulpaire direct	Exposition pulpaire sans inflammation	Inflammation généralisée à l'ensemble du tissu pulpaire (douleurs spontanées, pas d'hémostase) Nécrose pulpaire
Pulpotomie cervicale	Inflammation confirmée à 2-3mm en surface du tissu pulpaire	
Pulpotomie cervicale	Inflammation de toute la pulpe camérale	

Fig. 11 : Indications et contre-indications des différentes techniques de traitements vitale de la pulpe [17].

Limites :

- Les patients immunodéprimés sur le plan biologique ou pharmacocinétique peuvent ne pas répondre aux techniques d'apexogenese car leurs mécanismes de réparation risquent de ne pas fonctionner correctement [2].
- Lors d'un traumatisme avec luxation et donc rupture apicale transitoire, les dents atteintes peuvent avoir des dyschromies et ne pas répondre au test du froid pendant quatre mois avant de retrouver une vitalité normale [2].

III. Matériaux disponibles

L'hydroxyde de calcium a été pendant de nombreuses années considéré comme le matériau de choix des techniques de coiffage pulpaire [18]. Il présente un important recul clinique (70 ans) avec de nombreuses études publiées [19]. Il présente pourtant de nombreux inconvénients. De nos jours plusieurs matériaux sont disponibles pour la réalisation d'une apexogénèse. Chacun présente des avantages et des inconvénients (Fig. 12 et 13).

Le critère de réussite d'un traitement d'apexogenese est la formation d'un pont dentinaire sans communication avec le matériau de coiffage. Il n'y a pas de différence significative entre CaOH et le MTA pour la formation de ce pont [20]. Une formation complète de pont dentinaire sans inflammation a été observée avec ProRoot® MTA [21]. Les études montrent cependant que le pont dentinaire est plus résistant et plus épais (0,43 mm contre 0,15mm) avec l'hydroxyde de calcium que MTA [20 ; 22].

L'inflammation pulpaire et la persistance des signes cliniques sont également plus importantes avec l'hydroxyde de calcium [23].

Outre la composition du pont dentinaire, la littérature ne met en évidence aucune différence significative entre les deux matériaux en ce qui concerne le maintien dans le temps de la vitalité pulpaire et la poursuite de l'édification radiculaire [23].

Plus récemment, on a aussi comparé au MTA, le ciment CEM et la Biodentine. On ne peut conclure à aucune différence significative entre la Biodentine et le MTA, la Biodentine peut donc être une alternative intéressante pour le traitement de la dent vivante [24 ; 25]. Les mêmes conclusions ont été apportées pour le ciment CEM [13]. Cependant le faible recul clinique sur l'utilisation de ces deux produits, ne permet pas de connaître à long terme les avantages et les inconvénients du CEM ciment et de la Biodentine par rapport au MTA dans le cadre des thérapeutiques de conservation de la vitalité pulpaire sur les DPI [26].



Le CaOH₂ se dissout dans les fluides, une meilleure étanchéité est obtenue avec du MTA et de la Biodentine ce qui constitue un avantage en cas de perte d'étanchéité de la restauration [17].



La plupart des matériaux à base de silicate de calcium (MTA, Biodentine) conduisent à la formation d'hydroxyde de calcium et à la libération des ions hydroxyle et des ions calcium [27 ;28 ;29]. Les ions hydroxyle augmentent le pH dans le tissu sous-jacent, conduisant à une fine couche nécrotique entre le tissu vital restant et l'agent de coiffage de la pulpe[30 ; 31] permettant ainsi de protéger les cellules pulpaires sous-jacentes et d'assurer la guérison et la régénération [32]. De plus le pH alcalin assure également une activité antimicrobienne [33]. Biodentine™ a un potentiel anti-inflammatoire et induit la capacité de régénération de la pulpe[33 ; 34]. La biodisponibilité cellulaire est maintenue avec Biodentine™, elle réduit la migration cellulaire inflammatoire sans affecter celle des cellules souches pulpaires [34].

Les matériaux hybrides à base de résine de silicate de Calcium tels que TheraCal® modifient la réponse de la pulpe vers la réaction inflammatoire tout en modifiant le processus de régénération[35]. L'intérêt de ces matériaux hybrides serait leurs propriétés mécaniques et de manipulation améliorées, ainsi qu'une possibilité de polymérisation à la lumière qui diminue le temps de polymérisation. Cependant le développement de ces matériaux représente un risque pour la vitalité de la pulpe en raison des composants de la résine et de leur toxicité potentielle [34]. Le TheraCal® libère moins d'ions calcium que la Biodentine™ et ne permet pas la formation d'hydroxyde de calcium [28]. Une diminution significative de la prolifération des cellules pulpaires a été rapportée. Lorsqu'il a été appliqué comme matériau de coiffage direct de la pulpe dans des cultures de dents humaines entières, un tissu pulpaire désorganisé a été observé avec une minéralisation réduite et dispersée [36]. TheraCal réduit à la fois les cellules inflammatoires et la migration des cellules souches de la pulpe dentaire [37]. Les matériaux à base de résine même en combiné à des silicates de calcium ne peuvent pas être recommandés pour le coiffage direct de la pulpe contrairement à la nouvelle tendance à les développer pour ces traitements [35 ;37].

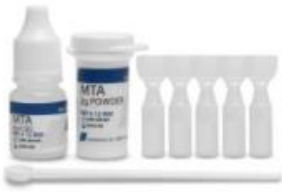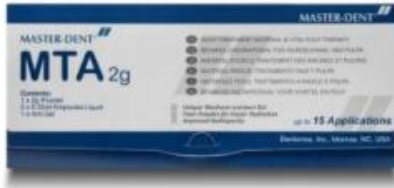	Hydroxyde de calcium	MTA	Biodentine	Ciment CEM	Theracal
Recul clinique	70ans	20 ans	Faible	Faible	Faible
Nombre d'études	Nombreuses études	Nombreuses Etudes	Peu d'études	Peu d'études	
Nombre de séances	1	2	2	2	
Formation d'un pont dentinaire	plus résistant et plus épais que MTA mais des défauts structuraux	Ok	OK Sans défauts structuraux	OK	
Inflammation pulpaire	Plus présente qu'avec MTA	Ok	Ok		++++
Vitalité pulpaire	OK	OK	OK Peu de recul	OK Peu de recul	Risque de la compromettre
Edification radiculaire	Ok	Ok	Ok	Ok	
Prix	Peu cher	Cher			
Facilité d'utilisation	-	+	+	+	+

Fig.12 : tableau récapitulatif des différents matériaux disponibles

	Propriétés	Avantages	Inconvénients
<p>→ Hydroxyde de calcium</p>  <p>Ex :PROCLINIC EXPERT</p>		<ul style="list-style-type: none"> - Bactéricide - Favorise la réparation et la cicatrisation - Stimule les fibroblastes et les systèmes enzymatiques par son pH - Neutralise le faible pH des acides - Bon taux de réussite - Formation d'un pont dentinaire 	<ul style="list-style-type: none"> - Dissolution et dégradation dans le temps - Induction par les microorganismes d'une calcification dystrophique et d'une dégénérescence pulpaire - Pas d'adhésion étroite à la dentine - Défauts dans la réparation du pont de dentine sous-jacente au matériau - Stimulation insuffisante de la dentinogenèse, de la formation de dentine réparatrice ou de l'apexogénèse
<p>→ Ciment de mélange enrichi en calcium (CEM)</p>  <p>Ex : Ketacbond Plus 3M ESPE</p>	- Biomatériau à base d'eau	<ul style="list-style-type: none"> - Formation d'hydroxyapatite induisant la formation d'une barrière dentinaire - Différenciation des cellules souches de la pulpe dentaire humaine - Bonne biocompatibilité - Coût estimé inférieur au MTA - Facilité d'utilisation - Mimétisme de la couleur des dents 	
<p>→ Verre ionomères modifié par adjonction de résine et résines hydrophiles</p> <p>(Résines hydrophiles, résines composites et ciments de verre</p>		<ul style="list-style-type: none"> - Excellents joints en association aux composites pour des restaurations coronaires en thérapie pulpaire vitale 	<ul style="list-style-type: none"> - Cytotoxiques - Faibles concentrations de diméthacrylate de triéthylène glycol (TEGDMA), composé




<p>ionomères modifié par de la résine (RMGI)).</p>  <p>Ex Nexus TM RMGI Resin-Modified Glass Ionomer Luting Cement</p>			<p>présent dans les agents liants de la dentine</p> <ul style="list-style-type: none"> - Inhibent la minéralisation et la formation de dentine réparatrice
<p>→ Formocrésol</p>  <p>Ex : Formoa-cresol</p>		<p>- Agent bactéricide efficace</p>	<ul style="list-style-type: none"> - N'est pas biologiquement acceptable - Inhibe de manière réversible les enzymes clés au cours du processus inflammatoire - Génotoxique et cancérogène
<p>→ Ciments à base de silicate de calcium</p> <ul style="list-style-type: none"> ✓ Granulat Trioxyde Minéral (MTA) ✓ MTA -Angelus (MTA -Angelus, PR Londrina, Brésil) ✓ BioAggregate® (Innovative Bioceramics, Vancouver, C.-B.) ✓ Biodentine™ (Septodont, Cambridge, Ontario, Canada) ✓ Theracal 			

Le MTA



Ex : masterdent MTA

- Biocompatible
- Activation de la dentinogénèse réparatrice
 - Favorise la formation de ponts dentinaires réparateurs
 - Hygroscopique : la prise se fait en présence de liquides sanguins et tissulaires
 - Régule à la hausse les facteurs de transformation (expression génique) : lente libération des ions calcium stimulant la formation de tissus durs + formation de molécules de signalisation (MCSF)
 - Stimule la formation d'une couche interstitielle de composition semblable à celle de l'hydroxyapatite
 - Offre une adaptation marginale supérieure par rapport à l'hydroxyde de calcium
 - N'induit pas l'apoptose des cellules pulpaires
 - Provoque la migration des cellules progénitrices vers le site endommagé, leur prolifération et différenciation éventuelles en odontoblastes
 - Non absorbable
 - Structurellement stable par rapport aux produits contenant du CaOH₂
 - Stimule le recrutement et la différenciation des cellules pulpaires
 - Résistance immédiate à
- Défauts de tunnel dans la dentine réparatrice
 - Nécessité de réintervention
 - Coût
 - Temps de prise long
 - Propriétés mécaniques médiocres
 - Coloration des dents

<p><u>Le MTA-Angélus</u></p>  <p>Angelus MTA White</p>	<p>75% de ciment Portland et à 25% d'oxyde de bismuth</p>	<p>l'hydratation</p> <ul style="list-style-type: none"> - Propriétés hydrauliques - Induit la formation de dentine réparatrice par la régulation positive des facteurs de transcription 	<p>Manque de recul clinique.</p>
<p><u>Biodentine™</u></p>  <p>Biodentine™</p>		<ul style="list-style-type: none"> - Temps de prise court - Pas de réintervention nécessaire - Potentiel antiinflammatoire - Régénération de la pulpe 	
<p><u>BioAggregate®</u></p>  <p>BioAggregate®</p>		<ul style="list-style-type: none"> - Propriétés bioactives acceptables - Pas d'effet génotoxique ou cytotoxique - Courte durée de prise - Biocompatible - Etanche - Non toxique - Peut induire une minéralisation dans les cellules d'ostéoblastes en augmentant les niveaux d'expression des gènes de collagène de type 1, d'ostéocalcine et d'ostéopontine - Forte capacité de stimulation de la formation 	<p>-Modifient la réponse</p>

<p>→ Les matériaux hybrides à base de résine de silicate de Calcium</p> <p><u>Ex ;Theracal</u></p>		<p>des tissus durs</p> <ul style="list-style-type: none"> -Propriétés mécaniques améliorées -Manipulation améliorée -Possibilité de polymérisation à la lumière qui diminue le temps de polymérisation 	<p>de la pulpe vers la réaction inflammatoire tout en modifiant le processus de régénération</p>
---	--	---	--

Fig. 13 : Tableau récapitulatif de différents matériaux utilisés pour l'apexogénèse

IV. Techniques thérapeutiques

Il existe 3 thérapeutiques d'apexogénèse dont les indications diffèrent selon les situations cliniques : le coiffage pulpaire direct, la pulpotomie partielle et la pulpotomie cervicale.

IV.1 Élimination de la carie et hémostase

Les techniques d'apexogénèse ont en commun pour garantir le succès de la thérapeutique une élimination maîtrisée de la lésion carieuse tenant compte du processus de reminéralisation et d'une hémostase bien réalisée.

Deux couches différentes de dentine carieuse sont présentes dans les dents atteintes de carie [2] :

- **La couche carieuse superficielle proximale à la jonction émail-dentine**

Cette couche contient des cristaux d'hydroxyapatite qui se dissolvent en présence de bactéries et contiennent du collagène dénaturé perturbé par des enzymes protéolytiques bactériennes. Cette couche extérieure n'est pas capable de se reminéraliser. Grâce à l'utilisation d'un colorant fuchsine (Fig. 14) en suspension dans du propylène glycol, cette couche peut être identifiée (Fig 15) et éliminée.

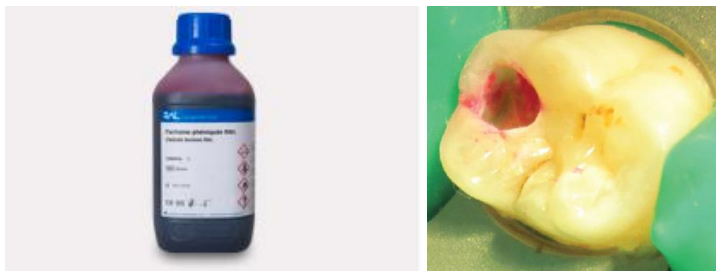

Fig 14 : colorant fuchsine [14] Fig.15 : colorant fuchsine sur une carie occlusale [28].

- **La couche carieuse interne ramollie la plus proche de la pulpe**

Cette couche contient également des cristaux d'hydroxyapatite dissous mais également du collagène non affecté par les protéases bactériennes. Elle ne peut pas être colorée par des moyens sélectifs avec les colorants à base de fuchsine.

Cette couche contient une matrice de collagène liée et réticulée qui, si elle est préservée et scellée contre toute autre attaque microbienne, pourra se reminéraliser et protégera davantage l'intégrité de la pulpe.

IV.2 Hémostase

Diverses solutions et méthodes ont été recommandées pour obtenir l'hémostase pulpaire en exerçant une pression directe avec des boulettes de coton trempées dans de l'eau stérile ou une solution saline, de la Chlorhexidine à 2%, du MTAD, du peroxyde d'hydrogène à 30% (Superoxol), du sulfate ferrique, du NaOCl et l'utilisation de lasers. NaOCl à des concentrations de 1,5 à 6,0% semble être l'agent hémostatique le plus efficace et le moins coûteux pour le coiffage de la pulpe et la pulpotomie[40]. Le NaOCl permet le dégagement des résidus dentinaires, l'élimination du caillot sanguin et de la fibrine, le retrait des cellules endommagées mécaniquement et la désinfection de la cavité et du tissu pulpaire exposé[41].

IV.3 Mise en œuvre [2 ;17] :

Coiffage pulpaire direct	Pulpotomie partielle	Pulpotomie cervicale
<ul style="list-style-type: none"> - Anesthésie locale profonde - Isolation avec une digue dentaire - Désinfection (ChlorhexidineNaOCl) - Séchage à l'air de la dentine carieuse 		
<ul style="list-style-type: none"> - Elimination de la lésion carieuse visualisée à l'aide d'un colorant détecteur de carie (pendant 10 s) avec une fraise en diamant ou en carbure de tungstène, les débris mous sont éliminés à l'aide d'un excavateur - Séchage - Mise en place du matériau de coiffage 	<ul style="list-style-type: none"> - Elimination de la lésion carieuse - Elimination du tissu pulpaire sur 2 à 3mm (fraise boule diamantée stérile sur turbine ou sur contre angle bague rouge) - Obtention de l'hémostase par compression d'une boulette de coton stérile légèrement humidifiée au sérum physiologique - En l'absence d'hémostase dans les 5 min amputer plus profondément 	<ul style="list-style-type: none"> - Elimination de la lésion carieuse - Réalisation de la cavité d'accès (fraise Zekrya endo) et section des filets radiculaires aux entrées canalaires (fraise boule diamantée long cône stérile sur turbine ou contre angle bague rouge) - Obtention de l'hémostase par compression d'une boulette de coton

	<ul style="list-style-type: none"> - Elimination du caillot par rinçage au sérum physiologique - Séchage avec boulette de coton ou pointes de papier stériles - Mise en place du matériau de coiffage direct sans compression - Mise en place du matériau de restauration coronaire 	<ul style="list-style-type: none"> stérile légèrement humidifiée avec du sérum physiologique - Elimination du caillot par rinçage au sérum physiologique - Séchage avec boulette de coton ou pointes de papier stériles - Mise en place du matériau de coiffage direct sans compression par plusieurs apports dans la chambre pulpaire - Mise en place du matériau de restauration coronaire
--	---	---

Fig. 16 : Protocoles opératoires du coiffage pulpaire direct, la pulpotomie partielle et cervicale

Exemple d'un Coiffage direct : Première molaire d'une patiente de 7ans, symptomatique avec des caries profondes et des apex ouverts. Après coiffage direct de la pulpe, les radiographies montrent des apex matures après 7ans et une réponse normale au test au froid[2].

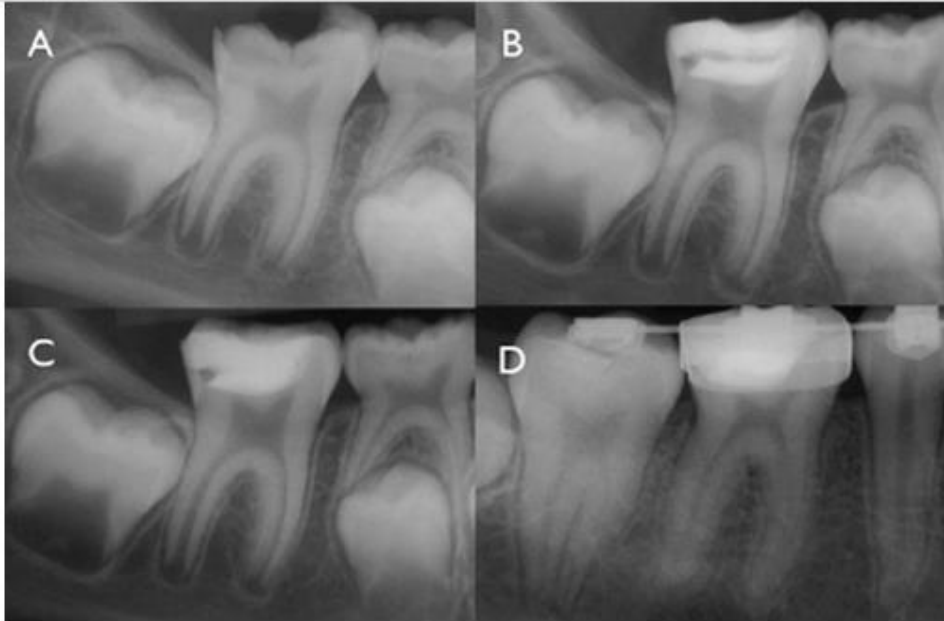


Fig. 17 : Réalisation de l'apexogénèse après pose d'un matériau de coiffage direct[2]

Exemple de Pulpotomie partielle : Suivi d'un enfant de 12ans, 24h après une fracture coronaire avec exposition pulpaire. Une pulpotomie partielle est réalisée pour permettre l'apexogénèse. Les radiographies de contrôle montrent une fermeture apicale [2].

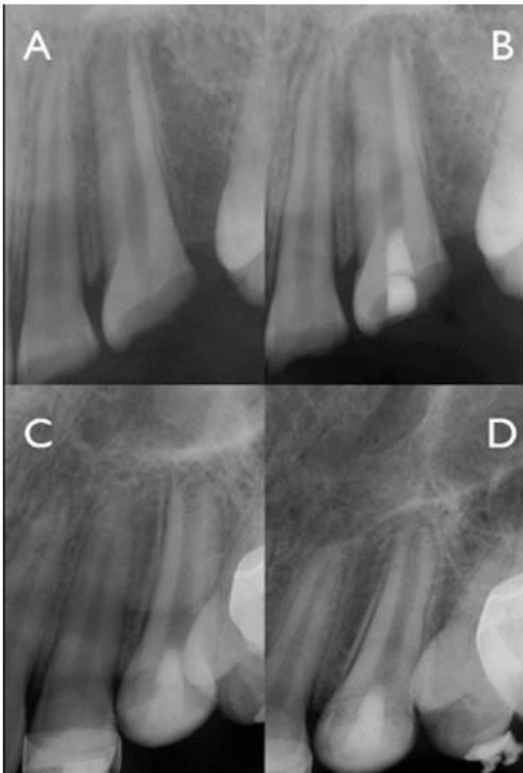

Fig. 18 : Fermeture apicale après des contrôles à 6 mois et un an [2].

Exemple de Pulpotomie complète :Enfant de 8ans présentant une première molaire avec une carie profonde[6.] Une pulpotomie complète est réalisée pour obtenir la poursuite de la rhizagénèse. Un an après le geste, on observe l’apexogénèse complète[2].

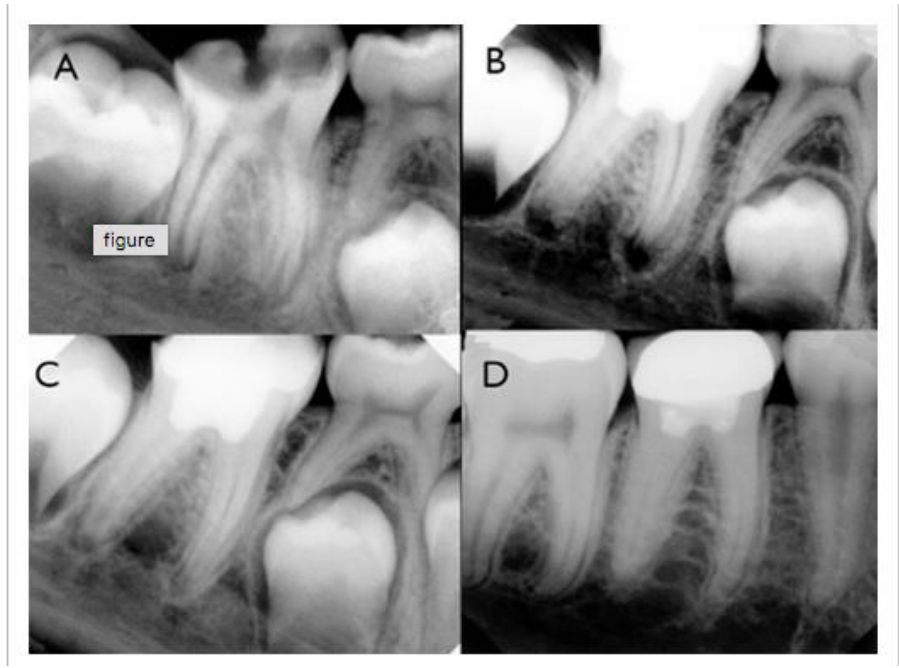


Fig. 19 : Apexogénèse après réalisation d’une pulpotomie complète [2].

Une restauration bien étanche est nécessaire pour protéger le coiffage des attaques microbiennes. Elle est essentielle au succès à long terme du traitement des dents immatures[2].

IV.4 Choix du Matériau [26]

L’objectif des thérapeutiques d’apexogénèse sur des dents permanentes immatures est de conserver la vitalité pulpaire et d’obtenir la fermeture apicale. Les résultats dépendent essentiellement du type de matériau utilisé. Plusieurs choix sont possibles, aucun matériau n’ayant des propriétés parfaites.

Choix du matériau en cas de coiffage pulpaire directe :

	Hydroxyde de Calcium	MTA	Biodentine	CEM ciment
Nombre de séances	1	2	2	2
Facilité de mise en place	-	+	+	+
Pont dentinaire	Défauts structuraux	Absence de défauts		
Vitalité pulpaire	60 à 73,9%	93 à 100%	Peu de recul	Peu de recul
Recul clinique	++	+	-	-

Choix du matériau en cas de pulpotomie partielle :

	Hydroxyde de calcium	MTA	Biodentine®	CEM ciment
Nombre de séances	1	2	2	2
Maintien de la vitalité pulpaire et apexogénèse	91%	79 à 100%	NC	NC
Formation du pont dentinaire	55%	64%	NC	NC
Recul clinique	+++	+	-	-

Choix du matériau en cas de pulpotomie totale :

	Hydroxyde de calcium	MTA	Biodentine®	CEM ciment
Nombre de séances	1	2	2	2
Facilité de réintervention en cas d'échec	++	--	NC	NC
Taux de succès	87%	73,6 à 100%	Très peu de recul clinique	76,8% à 1 an

ARBRE DECISIONNEL

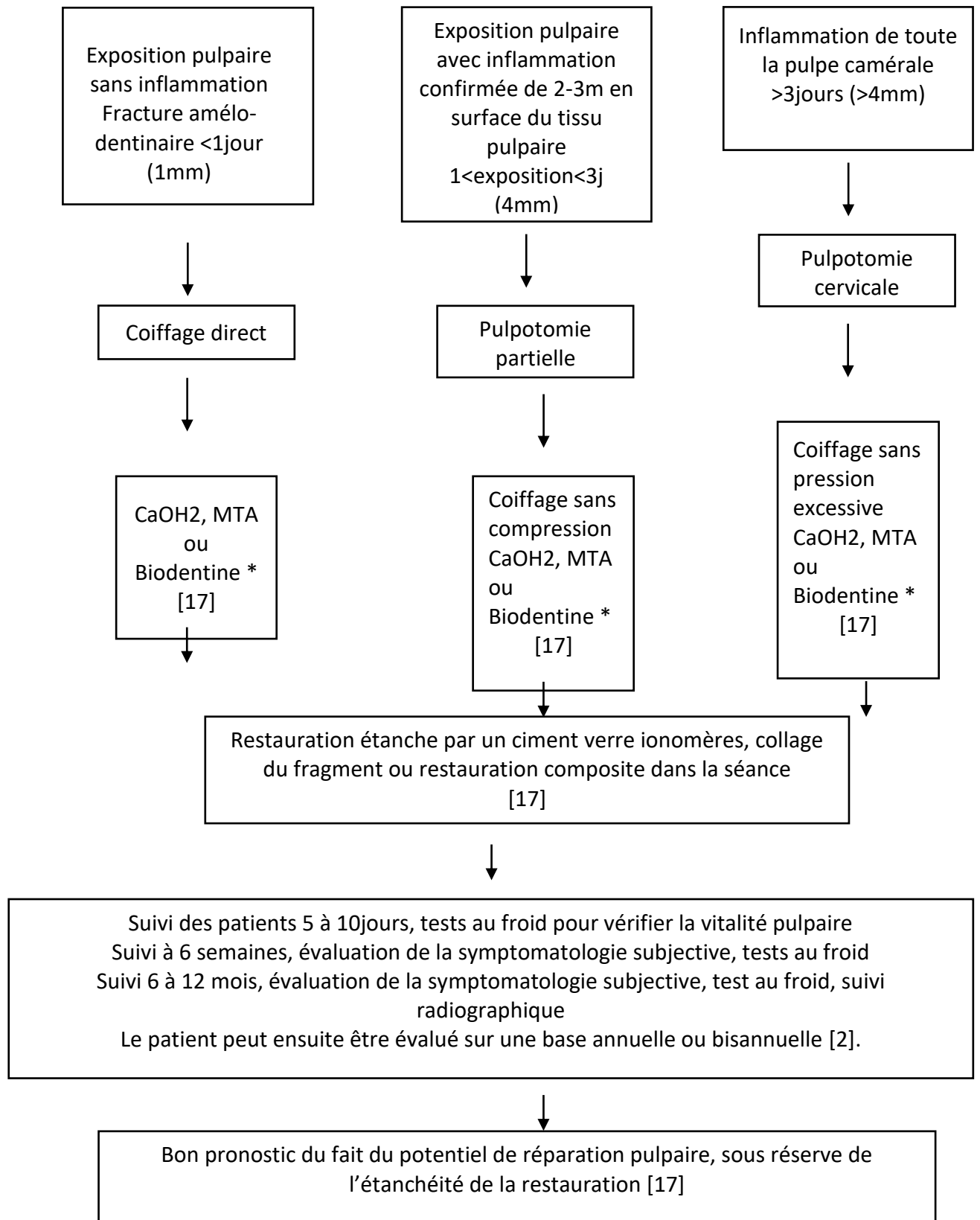


Fig. 24 : Arbre décisionnel des indications de traitement des différentes techniques d'apexogénèse

Conclusion

Les différentes thérapeutiques permettant l'apexogenèse sont des techniques à bons pronostics du fait du potentiel de réparation pulpaire des dents permanentes immatures. Il est important de toujours réfléchir à la possibilité de les mettre en œuvre face à une lésion carieuse profonde ou un traumatisme sur dent permanente immature. Un bon diagnostic est la première clé de réussite de ces traitements. Le succès s'évalue par la visualisation au contrôle radiologique de la formation d'un pont minéralisé signe de la poursuite de la rhizogénèse. De nombreux matériaux sont disponibles sur le marché, chacun avec des avantages et des inconvénients, la plupart d'entre eux donnant des résultats satisfaisants. La réalisation d'une restauration coronaire étanche est indispensable à la réussite de ces thérapeutiques.

Coiffage pulpaire direct

Indications

Exposition pulpaire sans inflammation
Fracture amélo-dentinaire <1jour (1mm)

Contre indications

Inflammation généralisée à l'ensemble du tissu pulpaire (douleurs spontanées, pas d'hémostase).

Protocole

- 1) Anesthésie locale profonde
- 2) Isolation avec une digue dentaire
- 3) Désinfection (Chlorhexidine NaOC)
- 4) Séchage à l'air de la dentine carieuse
- 5) Elimination de la lésion carieuse avec une fraise en diamant ou en carbure de tungstène, les débris mous sont éliminés à l'aide d'un excavateur
- 6) Application d'un colorant détecteur de carie pendant 10 secondes, puis la dent est lavée et séchée
- 7) Mise en place du matériau de coiffage

	Hydroxyde de Calcium	MTA	Biodentine	CEM ciment
Nombre de séances	1	2	2	2
Facilité de mise en place	-	+	+	+
Pont dentinaire	Défauts structuraux	Absence de défauts		
Vitalité pulpaire	60 à 73,9%	93 à 100%	Peu de recul	Peu de recul
Recul clinique	++	+	-	-

- 8) Suivi 5 à 10 jours : tests au froid pour vérifier la vitalité pulpaire
Suivi à 6 semaines : évaluation de la symptomatologie subjective, tests au froid
Suivi 6 à 12 mois : évaluation de la symptomatologie subjective, test au froid, suivi radiographique
Le patient peut ensuite être évalué sur une base annuelle ou bisannuelle.

Pulpotomie partielle

Indications

Exposition pulpaire avec inflammation confirmée de 2-3mm en surface du tissu pulpaire
1j<Exposition<3j

Contre indications Inflammation généralisée à l'ensemble du tissu pulpaire (douleurs spontanées, pas d'hémostase)

Protocole

- 1) Anesthésie locale profonde
- 2) Isolation avec une digue dentaire
- 3) Désinfection (Chlorhexidine NaOC)
- 4) Séchage à l'air de la dentine carieuse
- 5) Elimination du tissu pulpaire sur 2 à 3mm à l'aide d'une fraise boule diamantée stérile sur turbine ou sur contre angle bague rouge
- 6) Obtention de l'hémostase par compression d'une boulette de coton stérile légèrement humidifiée avec du sérum physiologique
- 7) En l'absence d'hémostase dans les 5 min amputer plus profondément
- 8) Elimination du caillot par rinçage au sérum physiologique
- 9) Séchage avec boulette de coton ou pointes de papier stériles
- 10) Mise en place du matériau de coiffage direct sans compression

	Hydroxyde de calcium	MTA	Biodentine®	CEM ciment
Nombre de séances	1	2	2	2
Maintien de la vitalité pulpaire et apexogénèse	91%	79 à 100%	NC	NC
Formation du pont dentinaire	55%	64%	NC	NC
Recul clinique	+++	+	-	-

- 11) Mise en place du matériau coronaire
- 12) Suivi 5 à 10 jours : tests au froid pour vérifier la vitalité pulpaire
Suivi à 6 semaines : évaluation de la symptomatologie subjective, tests au froid
Suivi 6 à 12 mois : évaluation de la symptomatologie subjective, test au froid, suivi radiographique

Le patient peut ensuite être évalué sur une base annuelle ou bisannuelle.

Pulpotomie totale

Indications

Inflammation de toute la pulpe camérale
Exposition >3jours ou >4mm

Contres indications

Inflammation généralisée à l'ensemble du tissu pulpaire (douleurs spontanées, pas d'hémostase)

Protocole

- 1) Anesthésie locale profonde
- 2) Isolation avec une digue dentaire
- 3) Désinfection (Chlorhexidine NaOC)
- 4) Séchage à l'air de la dentine carieuse
- 5) Elimination du tissu pulpaire sur 2 à 3mm à l'aide d'une fraise boule diamantée stérile sur turbine ou sur contre angle bague rouge
- 6) Réalisation de la cavité d'accès à l'aide d'une fraise Zekrya endo et section des filets radiculaires aux entrées canalaire à l'aide d'une fraise boule diamantée long cône stérile sur turbine ou contre angle bague rouge
- 7) Obtention de l'hémostase par compression d'une boulette de coton stérile légèrement humidifiée avec du sérum physiologique
- 8) Elimination du caillot par rinçage au sérum physiologique
- 9) Séchage avec boulette de coton ou pointes de papier stériles
- 10) Mise en place du matériau de coiffage direct sans compression par plusieurs apports dans la chambre pulpaire

	Hydroxyde de calcium	MTA	Biodentine®	CEM ciment
Nombre de séances	1	2	2	2
Facilité de réintervention en cas d'échec	++	--	NC	NC
Taux de succès	87%	73,6 à 100%	Très peu de recul clinique	76,8% à 1 an

- 11) Mise en place du matériau coronaire
- 12) Suivi 5 à 10jours : tests au froid pour vérifier la vitalité pulpaire
Suivi à 6 semaines : évaluation de la symptomatologie subjective, tests au froid
Suivi 6 à 12 mois : évaluation de la symptomatologie subjective, test au froid, suivi radiographique
Le patient peut ensuite être évalué sur une base annuelle ou bisannuelle.

Bibliographie


1. Noirjean E. Le traitement des dents permanentes immatures à pulpe non vitale, approche clinique. Thèse d'odontologie. Université de Lorraine. 2015, 90 p
2. Bogen G, Chandler, N. P. Pulp preservation in immature permanent teeth. *Endod Topics*. 2010. 23 : p 131-152.
3. Schour I, Massler, M. Studies in tooth development the growth pattern of human teeth Part 1 et 2. *Amer dent Ass*. 1940. 27:p 1778-1793.
4. Ricucci D, Loghin S, Niu L, Tay FR. Changes in the radicular pulp-dentine complex in healthy intact teeth and in response to deep caries or restorations: A histological and histobacteriological study. *Journal of Dentistry*. 2018. 73 : p 76-90.
5. Dentaljuce. Coupe transversale d'une molaire avec lésion carieuse [en ligne]. Disponible sur [https:// www.dentaljuce.com/diagnosis-dental-caries-dentine-caries](https://www.dentaljuce.com/diagnosis-dental-caries-dentine-caries) (consulté le 3/9/2019).
6. Simon S, Cooper P, Berdal A, Lumley P, Tornson P, Smith A. Understanding pulp biology for routine clinical practice. *Endo*. 2009. 3 : p 171–184.
7. Simon S. Faut-il dépulper la première molaire permanente chez l'enfant. *L'information dentaire*. 2019. [en ligne] Disponible sur : <https://www.information-dentaire.fr/actualites/faut-il-depulper-la-premiere-molaire-permanente-chez-l-enfant%E2%80%89/> (consulté le 6/9/19).
8. Sabbagh S, Shirazi AS, Eghbal MF. Vital Pulp Therapy of a Symptomatic Immature Permanent Molar with Long-Term Success. *Iran Endod J*. 2016 ; 11(4) : p 347–349
9. Asgary S, Eghbal MJ, Ghoddusi J. Two-year results of vital pulp therapy in permanent molars with irreversible pulpitis, an ongoing multicenter randomized clinical trial. *Clin Oral Investig*. 2014. 18(2) : p 635–41
10. Bacaksiz A, Alaçam A. Induction Of Maturogenesis by Partial Pulpotomy, 1 Year Follow- 127 Up. *Case Reports in Dentistry*. 2013 Jul. p 1- 5
11. Smith AJ. Vitality of the Dentin-Pulp Complex in Health and Disease: Growth Factors as Key Mediators. *Journal of Dental Education*. 2003. 67(6) : p 678 - 689
12. Journal Of Medical Society. Radiographied'une dent permanente immature. [en ligne] Disponible sur <https://www.dentaljuce.com/diagnosis-dental-caries-dentine-caries> (consulté le 27/09/2019).
13. Sabbagh S, Shirazi AS, Eghbal MJ. Vital Pulp Therapy of a Symptomatic Immature Permanent Molar with Long-Term Success, *Iran Endod J*. 2016 Fall. 11(4): p 347–349.

14. Diniz MB, Rodrigues JA, Lussi A. Traditional and Novel Caries Detection Methods Ming-yu Li, Contemporary Approach to Dental Caries. 2012. VOL 6 : p 105-124
15. Fuks AB, Chosack A, Klein H, Eidelman E. Partial pulpotomy as a treatment alternative for exposed pulps in crown fractured permanent incisors. Endod Dent Traumatol. 1987. 3:p 100-2.
16. Joseph C, Naulin-Ifi C, Allonsius C, Blanc H, Courson F, Muller-Bolla M. Traumatismes des tissus durs des dents permanentes : fêlures, fractures coronaires. Collège des enseignants en odontologie pédiatrique. Guide d'odontologie pédiatrique la clinique par la preuve. 2^{ème} édition. Ed CP 2018 : p 390-395.
17. Goupy L, Naulin-Ifi C. Coiffage pulpaire après ou sans pulpotomie des dents permanentes : apexogenèse. Collège des enseignants en odontologie pédiatrique. Guide d'odontologie pédiatrique : la clinique par la preuve. 2^{ème} édition. Ed CdP 2018 : p 189-192.
18. Abu-Tahun I, Torabinejad M. Management of teeth with vital pulps and open apices. Endodontic topics. 2010. 23 (1) : p 79-104.
19. Hilton TJ. Keys to Clinical Success with Pulp Capping, A Review of the Literature. Oper Dent. 2009 ; 34(5) : p 615-625.
20. Paranjpe A, Zhang H, Johnson J D. Effects of mineral trioxide aggregate on human dental pulp cells after pulp-capping procedures. J Endod. 2010. 36 : p 1042-104.
21. Lee H, Shin Y, Kim SO, Lee HS, Choi HJ. Song Comparative study of pulp al responses to pulpotomy with ProRoot MTA, RetroMTA, and TheraCal in Dogs' teeth J Endod. 2015. 41 : p 1317-1324.
22. Barrieshi-Nusair KM, Qudeimat MA. A prospective clinical study of mineral trioxide aggregate for partial pulpotomy in cariously exposed permanent teeth. J Endod. 2006. 32 : p 731-735.
23. Sawicki L, Pameijer C H, Emerich K, Adamowicz-Klepalska B. Histological evaluation of mineral trioxide aggregate and calcium hydroxide in direct pulp capping of human immature permanent teeth. Am J Dent. 2008. 21 : p 262-266
24. Nowicka A and coll. Response of human dental pulp capped with Biodentine and mineral trioxide aggregate, J Endod. 2013. 39 :p 743-7.
25. Villat C, Grosogeat B, Seux D, Farge P. Conservative approach of a symptomatic carious immature permanent tooth using a tricalcium silicate cement (Biodentine), a case report. Restor Dent Endod. 2013. 38(4) : p 258-262.
26. Simon L, Aucler C. Le traitement pulpaire des dents permanentes immatures. médecine humaine et pathologie. Thèse d'odontologie. Université Nice sophiaAntipolis. 2014 : 136 p

27. Camilleri J, Sorrentino F, Damidot D. Investigation of the hydration and bioactivity of radiopacified tricalcium silicate cement, Biodentine and MTA Angelus. *Dent Mater Off Publ Acad Dent Mater*. 2013. 29 : p 580-593.
28. Camilleri J. Hydration characteristics of biodentine and Theracal used as pulp capping materials. *Dent Mater Off Publ Acad Dent Mater*. 2014. 30 : p 709-715.
29. Natale LC, Rodrigues MC, Xavier TA, Simões A, De Souza DN, Bragalton RR. Release and mechanical properties of calcium silicate and calcium hydroxide materials used for pulp capping. *Int Endod J*. 2015. 48 : p 89-94.
30. Aeinehchi M, Eslami B, Ghanbariha M, Saffar AS. Mineral trioxide aggregate (MTA) and calcium hydroxide as pulp-capping agents in human teeth, a preliminary report. *Int Endod J*. 2003. 36 : p 225-235.
31. Téclès O, Laurent P, Aubut V, About I. Human tooth culture, a study model for reparative dentinogenesis and direct pulp capping materials biocompatibility. *J Biomed Mater Res B Appl Biomater*. 2008. 85 : p 180-187.
32. Schröder U. Effects of calcium hydroxide containing pulp-capping agents on pulp cell migration, proliferation, and differentiation. *J Dent Res*. 1985. VOL 64 : p 541-548.
33. Torabinejad M, Hong CU, McDonald F, Pitt TR. Ford Physical and chemical properties of a new root-end filling material, J Endod. 1995. 21 : p 349-353.
34. Giraud T and coll. Complement Activation by Pulp Capping Materials Plays a Significant Role in Both Inflammatory and Pulp Stem Cells' Recruitment. *J Endod*. 2017 Jul. 43(7) : p 1104-1110.
35. About I. Cytotoxicity, mechanisms and in vivo studies. In : Goldberg M. Biocompatibility or cytotoxic effects of dental composites. Oxford. Coxmoor Publishing Company. 2009 : p 91-110.
36. About I. Recent Trends in Tricalcium Silicates for Vital Pulp Therapy. *Curr Oral Health Rep*. 2018. 5 : p 178-185.
37. Giraud T, Jeanneau C, Rombouts C, Bakhtiar H, Laurent P, About I. Pulp capping materials modulate the balance between inflammation and regeneration. *Dent Mater*. 2019 Jan. 35(1) : p 24-35.
38. RAL diagnostics. Fuchsine phéniquée RAL [en ligne]. Disponible sur : <https://www.ral-diagnostics.fr/solutions/biologie-humaine-bacteriologie/fuchsine-pheniquee-ral/> (consulté le 24/9/19).
39. Journal of Indian Society of Pedodontics and Preventive Dentistry. Rinsing after caries detector dye. [en ligne]. Disponible sur http://www.jisppd.com/viewimage.asp?img=JIndianSocPedodPrevDent_2017_35_1_6_199232_f8.jpg (consulté le 16/10/2019).

40. Witherspoon DE. Vital pulp therapy with new materials, new directions and treatment perspectives, permanent teeth. J Endod. 2008. 34(Suppl): p 25–28.

41. Demir T, Cehreli ZC. Clinical and radiographic evaluation of adhesive pulp capping in primary molars following hemostasis. American Journal of Dentistry. 2007. 20 (3) : p 182-188.



SERMENT MEDICAL

En présence des Maîtres de cette Faculté, de mes chers condisciples, devant l'effigie d'HIPPOCRATE.

Je promets et je jure, d'être fidèle aux lois de l'honneur et de la probité dans l'exercice de la Médecine Dentaire.

Je donnerai mes soins à l'indigent et n'exigerai jamais un salaire au-dessus de mon travail, je ne participerai à aucun partage clandestin d'honoraires.

Je ne me laisserai pas influencer par la soif du gain ou la recherche de la gloire.

Admis dans l'intérieur des maisons, mes yeux ne verront pas ce qui s'y passe, ma langue taira les secrets qui me seront confiés et mon état ne servira pas à corrompre les mœurs ni à favoriser le crime.

Je ne permettrai pas que des considérations de religion, de nation, de race, de parti ou de classe sociale viennent s'interposer entre mon devoir et mon patient.

Même sous la menace, je n'admettrai pas de faire usage de mes connaissances médicales contre les lois de l'humanité.

J'informerai mes patients des décisions envisagées, de leurs raisons et de leurs conséquences. Je ne tromperai jamais leur confiance et n'exploiterai pas le pouvoir hérité des connaissances pour forcer les consciences.

Je préserverai l'indépendance nécessaire à l'accomplissement de ma mission. Je n'entreprendrai rien qui dépasse mes compétences. Je les entretiendrai et les perfectionnerai pour assurer au mieux les services qui me seront demandés.

Respectueux et reconnaissant envers mes Maîtres, je rendrai à leurs enfants l'instruction que j'ai reçue de leur père.

Que les hommes m'accordent leur estime si je suis fidèle à mes promesses. Que je sois déshonoré et méprisé de mes confrères si j'y manque.

MATRULLO Sarah – Traitement de la dent permanente immature vitale

Th. : Chir. dent. : Marseille : Aix –Marseille Université : 2019

Rubrique de classement : Odontologie Pédiatrique

Résumé :

Les dents permanentes immatures peuvent être soumises aux agressions bactériennes ou aux traumatismes dentaires. De part leur spécificités anatomiques et histologiques l'approche thérapeutique diffère de celle des dents permanentes matures.

L'enjeu pour le traitement de ces dents, quand cela est possible, sera de préserver la vitalité pulpaire et de permettre l'édification radiculaire complète.

Dans ce travail, nous détaillerons l'intérêt de l'apexogénèse dans les phénomènes d'agression bactérienne et de traumatisme dentaire, les indications et contre-indications des différentes techniques disponibles en fonction des situations cliniques et les matériaux utilisés pour chaque traitement.

Mots clés :

Apexogénèse – Vitalité pulpaire – Coiffage pulpaire – Pulpotomie-Dent permanente immature

MATRULLO Sarah – Vital permanent immature toothtreatment

Abstract:

Immature permanent teeth may be subject to bacterial attack or dental trauma. Their anatomical and histological specificities amended the therapeutic approach from that of mature permanent teeth. The challenge for the treatment will be to preserve pulp vitality and to allow complete rootedification. In this work, we will detail the interest of apexogenesis in the phenomena of bacterial aggression and dental trauma, the indications and contraindications of the different techniques available according to the clinical situations and the materials used for each treatment.

MeSH:

Apexogenesis – Vitalité pulpaire – Direct pulpcapping – Pulpotomy- Immature permanent teeth

Adresse de l'auteur :

53 rue Jean Mermoz
13008 MARSEILLE