



HAL
open science

État des lieux sur la prothèse supra-implantaire pour un édentement unitaire

Juliette André

► **To cite this version:**

Juliette André. État des lieux sur la prothèse supra-implantaire pour un édentement unitaire. Médecine humaine et pathologie. 2019. dumas-02473562

HAL Id: dumas-02473562

<https://dumas.ccsd.cnrs.fr/dumas-02473562v1>

Submitted on 10 Feb 2020

HAL is a multi-disciplinary open access archive for the deposit and dissemination of scientific research documents, whether they are published or not. The documents may come from teaching and research institutions in France or abroad, or from public or private research centers.

L'archive ouverte pluridisciplinaire **HAL**, est destinée au dépôt et à la diffusion de documents scientifiques de niveau recherche, publiés ou non, émanant des établissements d'enseignement et de recherche français ou étrangers, des laboratoires publics ou privés.

ETAT DES LIEUX SUR LA PROTHESE SUPRA- IMPLANTAIRE POUR UN EDENTEMENT UNITAIRE

Année 2019

Thèse n° 42-57-19-36

THÈSE

Présentée et publiquement soutenue devant
la Faculté de Chirurgie Dentaire de Nice
Le 26/09/2019 Par

Madame ANDRE Juliette

Né(e) le 10/06/1995 à Fréjus
Pour obtenir le grade de :

DOCTEUR EN CHIRURGIE DENTAIRE (Diplôme d'État)

Examineurs :

Madame le Professeur MANIERE-EZVAN Armelle
Monsieur le Docteur ALLARD Yves
Monsieur le Docteur LAPLANCHE Olivier
Madame la Docteur PESCI-BARDON Catherine
Monsieur le Docteur OUDIN Antoine

Président du jury
Directeur de Thèse
Assesseur
Assesseur
Invité

CORPS ENSEIGNANT

56^{ème} section : DEVELOPPEMENT, CROISSANCE ET PREVENTION

Sous-section 01 : ODONTOLOGIE PEDIATRIQUE ET ORTHOPEDIE DENTO-FACIALE

Professeur des Universités : Mme MANIERE-EZVAN Armelle

Professeur des Universités : Mme MULLER-BOLLA Michèle

Maître de Conférences des Universités : Mme JOSEPH Clara

Assistant Hospitalier Universitaire : Mme AIEM Elody

Assistant Hospitalier Universitaire : Mme MASUCCI Caterina

Assistante Associée-Praticien Associé : Mme OUEISS Arlette

Sous-section 02 : PREVENTION, EPIDEMIOLOGIE, ECONOMIE DE LA SANTE, ODONTOLOGIE LEGALE

Professeur des Universités : Mme LUPI Laurence

Assistant Hospitalier Universitaire : Mme BORSA Leslie

Assistant Hospitalier Universitaire : Mme MERIGO Elisabetta

57^{ème} section : CHIRURGIE ORALE ; PARODONTOLOGIE ; BIOLOGIE ORALE

Sous-section 01 : CHIRURGIE ORALE ; PARODONTOLOGIE ; BIOLOGIE ORALE

Professeur des Universités : Mme PRECHEUR-SABLAYROLLES Isabelle

Maître de Conférences des Universités : M. COCHAIS Patrice

Maître de Conférences des Universités : Mme DRIDI Sophie Myriam

Maître de Conférences des Universités : Mme RAYBAUD Hélène

Maître de Conférences des Universités : Mme VINCENT-BUGNAS Séverine

Maître de Conférences des Universités : Mme VOHA Christine

Assistant Hospitalier Universitaire : M. BORIE Gwenaël

Assistant Hospitalier Universitaire : M. CHARBIT Mathieu

Assistant Hospitalier Universitaire : Mme FISTES Elene-Maria

58^{ème} section : REHABILITATION ORALE

Sous-section 01 : DENTISTERIE RESTAURATRICE, ENDODONTIE, PROTHESES, FONCTION-DYSFONCTION, IMAGERIE, BIOMATERIAUX

Professeur des Universités : Mme BERTRAND Marie-France

Professeur des Universités : M. BOLLA Marc

Professeur des Universités : Mme LASSAUZAY Claire

Professeur des Universités : M. MAHLER Patrick

Professeur des Universités : M. MEDIONI Etienne

Professeur Emérite : M. ROCCA Jean-Paul

Maître de Conférences des Universités : M. ALLARD Yves

Maître de Conférences des Universités : Mme BRULAT-BOUCHARD Nathalie

Maître de Conférences des Universités : M. CEINOS Romain

Maître de Conférences des Universités : Mme EHRMANN Elodie

Maître de Conférences des Universités : M. LAPLANCHE Olivier

Maître de Conférences des Universités : M. LEFORESTIER Eric

Maître de Conférences des Universités : Mme POUYSSEGUR-ROUGIER Valérie

Assistant Hospitalier Universitaire : Mme ABID Sarah

Assistant Hospitalier Universitaire : Mme AZAN Cindy

Assistant Hospitalier Universitaire : Mme DEMARTY Laure

Assistant Hospitalier Universitaire : Mr LAMBERT Gary

Assistant Hospitalier Universitaire : M. MORKOWSKI-GEMMI Thomas

Assistant Hospitalier Universitaire : M. PARNOT Maximilien

Assistant Hospitalier Universitaire : Mme PETITTI-MASSIERA Marine

Assistant Hospitalier Universitaire : Mme SOSTHE Anne-Laure

A Madame le Professeur Armelle MANIERE-EZVAN,

Docteur en Chirurgie Dentaire

Docteur de l'Université Nice Sophia-Antipolis

Professeur des Universités

Praticien hospitalier

Responsable de la sous-section orthopédie dento-faciale

Je vous remercie de m'avoir fait l'honneur d'accepter de présider ce
jury de thèse.

Votre bienveillance, votre pédagogie et votre gentillesse m'ont
permis de m'améliorer durant ces 6 années d'études.

Veillez trouver dans ce travail l'expression de toute ma gratitude et
de mon profond respect.

A Monsieur le Docteur Yves ALLARD,

Docteur en Chirurgie Dentaire
Docteur de l'Université Nice Sophia-antipolis
Maitre de conférences des Universités
Praticien Hospitalier
Responsable de la sous-section prothèse

Je vous remercie d'avoir accepté de diriger ma thèse.

Votre bonne humeur, votre humour et votre franc-parler m'ont permis d'évoluer et de grandir tout lors de mon apprentissage. J'ai grâce à vous pu prendre confiance en moi et réussi à gravir les échelons nécessaires à l'exercice de ma profession.

Veillez trouver dans ce travail le témoignage de toute ma reconnaissance et de ma profonde considération.

A Monsieur le Docteur Olivier LAPLANCHE,

Docteur en Chirurgie Dentaire
Docteur de l'Université de Nice Sophia-antipolis
Maitre de conférences des Universités
Praticien hospitalier
Sous section prothèse

Votre participation dans mon jury de thèse me fait un immense
honneur.

Votre sympathie, vos conseils et votre gentillesse m'ont aidé durant
toutes ces années.

Je vous prie d'accepter mes sincères remerciements.

A Madame le Docteur Catherine PERSCI-BARDON,

Docteur en Chirurgie Dentaire

Praticien Hospitalier

Mes remerciements d'avoir accepté de siéger dans ce jury.

J'ai grâce à vous pu m'améliorer dans la technique et la rapidité des actes. Que seraient les urgences dentaires sans votre présence, votre bonne humeur, et votre humour.

Je vous remercie d'avoir été là tout au long de ces 3 années de service à l'hôpital, votre joie de vivre, vos cris stridents et votre beurre salé vont énormément me manquer.

Recevez ici l'expression de mon profond respect.

A Monsieur le Docteur Antoine OUDIN-GENDREL,

Docteur en Chirurgie Dentaire

Ex- assistant hospitalo-universitaire

Merci de me faire l'honneur de siéger comme invité dans mon jury de
thèse.

Vous m'avez été d'une aide précieuse lors de mes années universitaires. Je me rappelle encore de ces TP de prothèse remplis de bonne humeur et d'humour. Vos bons conseils, votre gentillesse et votre pédagogie lors de nos pratiques hospitalières m'ont été d'une aide précieuse.

Veillez trouver dans ce travail l'expression de ma reconnaissance et de tous mes remerciements.

Table des matières

Introduction

I) <u>Définitions</u>	p10
a. L'implant	
1. Historique	p10
2. Composition	p12
3. Matériaux	p18
4. Indication	p20
b. La prothèse supra implantaire	
1. Définition	p21
2. Prothèse vissée	p22
3. Prothèse scellée	p23
II) <u>Empreintes en prothèse supra-implantaire</u>	p25
a. Principes	
1. Matériaux utilisés en clinique	p25
2. Matériaux Utilisée en laboratoire	p27
b. Différents types d'empreintes	
1. Surfacique	p29
2. CFAO	p34
c. Critères de choix	p36
III) <u>Critères de choix du pilier implantaire</u>	p39
a. Cahier des charges piliers implantaires	p39
b. Matériaux utilisés pour les piliers implantaires	p40
c. Différents types de piliers implantaires	p41
1. Piliers standards (droit, angulé...)	p41
2. Piliers plein	p43
3. Piliers usinés en CFAO	p45
IV) <u>Les systèmes prothétiques implantaires</u>	p47
a. Critères de choix décisionnels	
1. Prothèse supra-implantaire transvissée	p47
2. Prothèse supra-implantaire scellée	p49
b. Les couronnes piliers hybrides transvissées sur implant	p53
V) <u>Prothèse vissée versus Prothèse scellée</u>	p57
a. Critères de décision	
1. Zone postérieure	p57
2. Zone antérieure	p59
b. Résumé	
1. Tableau	p63
2. Synthèse	p64
<u>Conclusion</u>	p65

Introduction

Nous rencontrons lors de notre pratique quotidienne des patients présentant des édentements unitaires, soit encastrés, soit terminaux. Ceux-ci peuvent présenter diverses étiologies.

Ces situations cliniques imposent plusieurs solutions thérapeutiques retenues avec une préférence pour la technique la mieux maîtrisée par le praticien(1). Dès lors que la réhabilitation implantaire est envisagée, s'offre un choix pour le praticien. En effet il doit décider quel type de prothèse il utilisera : un moyen d'ancrage prothétique scellé ou vissé.

L'ancrage des dents prothétiques par des implants ostéo-intégrés est aujourd'hui la thérapeutique de choix pour le traitement des édentements unitaires, si l'environnement le permet. Les bénéfices attendus en termes aussi bien fonctionnels (mastication, élocution, déglutition) qu'esthétiques sont importants et prédictibles. Bien que coûteuse, la solution implantaire présente une pérennité et un taux de survie très élevé par rapport aux diverses alternatives thérapeutiques proposées.

La réhabilitation implantaire peut s'adapter à presque toutes les situations cliniques : le manque d'espace inter-occlusal, une qualité ou quantité d'os insuffisante, un sinus un peu trop encombrant... L'état de santé général du patient représente alors le seul vrai obstacle pouvant s'interposer entre l'hôte et l'implant.

Il existe de nos jours 2 types de prothèses supra-implantaires : la prothèse scellée et la prothèse transvissée.

Ce travail a pour but de présenter les divers types de prothèses supra-implantaires, mais aussi de permettre au chirurgien-dentiste de faire un choix thérapeutique optimal en tenant compte de tous les éléments nécessaires.

Quels sont les critères qui permettront de choisir, entre ces deux approches, la solution optimale selon la situation clinique ? Ce choix laissant le patient totalement indifférent, il en est de la responsabilité du praticien.

La première partie permet de reposer les bases fondamentales de l'implantologie. Elle sera composée de quelques définitions, en commençant par l'historique de l'implant puis sa composition, les matériaux de choix ainsi que les diverses indications.

La deuxième partie évoque une étape cruciale dans la réalisation de prothèse supra-implantaire : l'empreinte. Elle définit les différents types d'empreintes, matériaux et leurs applications cliniques.

La troisième partie concerne une pièce maîtresse : le pilier implantaire. Les différents matériaux et types de piliers qui peuvent être rencontrés en implantologie seront évoqués .

La quatrième partie présente les deux types de prothèses supra-implantaires avec leurs avantages et inconvénients.

La dernière partie expose les critères décisionnels de chaque solution prothétique et présente à la fin un tableau récapitulatif adapté à chaque situation pouvant être rencontrée lors de notre pratique.

I) Définitions

L'implantologie est aujourd'hui une solution thérapeutique de choix dans la réhabilitation des édentements unitaires, partiels ou totaux. Elle apporte au patient, stabilité, confort et esthétique.

a) L'implant

L'implant dentaire est un artifice spécialement conçu pour être placé chirurgicalement dans ou au contact d'un os maxillaire. Le but est d'obtenir support et rétention afin d'empêcher le déplacement d'une prothèse dentaire. (2)

Il peut être considéré comme une racine artificielle placée dans l'os afin de combler un édentement. De cette manière il remplacent ainsi l'organe dentaire absent. Sa technique chirurgicale repose sur le vissage d'une pièce dans l'os après forage osseux sous irrigation.

1. Historique (2)

○ Période préhistorique

De nombreuses découvertes ont été réalisées datant de plusieurs milliers d'années :

- Découverte d'un crâne datant de 7000 ans : on a retrouvé la présence d'un os de phalange sculpté, ressemblant vaguement à un implant, implanté dans l'os maxillaire. On retrouve sur ce crâne la preuve d'une ossification.
- Découverte d'un crâne présentant une « prémolaire » en fer implantée dans le secteur maxillaire supérieur

○ Fin du XIXème siècle – Début du XXème siècle

Greenfield fut le premier à réaliser un véritable implant. Dès 1885, il confectionna un treillis métallique en platine iridié, surmonté d'un artifice prothétique démontable. Cette technique permettait d'enfouir l'implant sous la muqueuse (2).

Sa publication de 1913 introduit le principe de « rétention biologique » : Greenfield utilisait une pâte de bismuth comme matériau de comblement afin de compenser l'insuffisance d'adaptation de l'implant au logement osseux. L'idée étant de réaliser l'envahissement du réseau de la cage en platine par le tissu osseux. (2)

En second, apparaît la notion de rétention mécanique immédiate, avec des systèmes déformables après insertion (Leger-Dorez) ou encore avec des vis hélicoïdales (Formiggini 1946, Sandhaus 1963))

Parallèlement à cela, Dahl introduira les implants sous-périostés en 1942.

- Moitié du XXème siècle

Entre les années 1950 et 1965 apparurent les 1ers implants juxta-osseux. Sous anesthésie générale, le chirurgien décollait la gencive de l'os afin de prendre l'empreinte de l'alvéole osseuse. Dans la séance le laboratoire de prothèse réalisait alors une grille de métal que l'équipe chirurgicale plaquait, vissait ou scellait dans l'os maxillaire.

→ Cette technique entraîna de nombreux échecs et fut lourde de conséquences pour la réhabilitation prothétique ultérieure : 20% de réussite et durée de vie moyenne des implants de 5 à 10 ans. (3)

En 1967, Linkow conçut un nouvel implant endo-osseux : l'implant lame. Celui-ci avait l'avantage d'avoir une surface importante en contact avec le maxillaire mais entraînait fréquemment l'apparition d'un trousseaux fibreux péri-implantaire : apparition d'une infection osseuse autour de la lame. (échec de l'intégration biologique) (2,3)

- Période BRÄNEMARKIENNE : années 1970

Cette année fut marquée par la découverte du titane :

Bränemark réalisa de nombreuses expériences sur des animaux et remarqua une intégration totale du titane à la matière osseuse sans processus infectieux ni inflammatoire. Il décida donc d'étendre ses recherches à la fixation de vis en titane dans la mâchoire. Il publia les résultats d'une étude réalisée sur une période de 10 ans avec des implants en titane qu'il qualifia de « fixtures ostéo-intégrées ». Cette technique rencontra un fort taux de réussite et le titane devint le matériaux de choix pour les chirurgies implantaire.

Ensuite apparaitra la notion d'ostéo-intégration inventée par Bränemark, définie comme « un processus de guérison dépendant du temps pendant lequel un matériau alloplastique spécifiquement conçu se fixe de manière asymptotique et de façon rigide, rigidité qui se maintient lorsque des forces occlusales sont appliquées sur le matériau ». (2,3,4)

Cette année fut aussi marquée par la publication du premier ouvrage implantaire réalisé par Sandhaus, qui évoque la fixité de l'implant dans l'os, ainsi que l'utilisation de céramiques (oxyde d'aluminium et de zinc) dans les implants dentaires. Il apportera dans son ouvrage la preuve expérimentale et clinique de l'ostéo-coaptation de ces matériaux. (2)

Depuis lors, l'implantologie s'est considérablement développée avec des millions d'implants posés dans le monde chaque année. Les taux de succès sont désormais très élevés ; de l'ordre de 95 à 100%.

2. Composition (2,4,5)

Le complexe implantaire est composé de 2 parties :

Une partie extra-osseuse : - le pilier
- la prothèse

Une partie intra-osseuse : l'implant

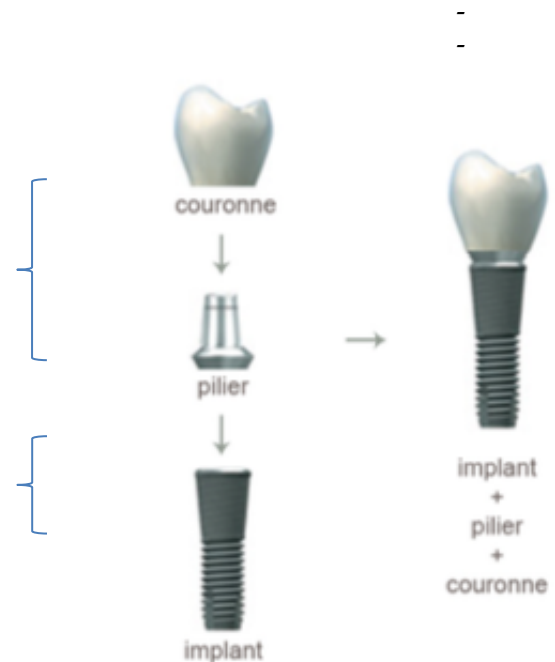

Fig1 : Composition du complexe implantaire

L'implant, lui, peut-être de 2 types :

- Bone level : c'est à dire, juxta-crestal. Ce type d'implant émergera dans la cavité buccale de façon différée : il restera enfouie dans l'os pendant quelques mois. Sa réalisation nécessitera une seconde phase chirurgicale qui permettra dès lors la gestion des tissus mous.



Bone Level

Fig2 : Implant bone level

- Tissue level : l'émergence de l'implant dans la cavité buccale se fera immédiatement lors de son insertion. Sa réalisation s'effectue en une seule phase chirurgicale. Cette technique est plus avantageuse pour le confort du patient mais impose au chirurgien une gestion des tissus mous concomitante à la pose de l'implant.



Tissue Level

Fig3 : Implant tissue level

	Technique enfouie	Technique non-enfouie
Avantages propres à chaque technique	<ul style="list-style-type: none"> - Technique historiquement validée - Permet la maturation osseuse des cas complexes (fumeur, qualités osseuses insuffisantes, site greffé..) - Mise en nourrice de l'implant pendant l'ostéogénèse, à l'abri des contraintes fonctionnelles et para fonctionnelles 	<ul style="list-style-type: none"> - Une seule phase chirurgicale (gain psychologique et temporel pour le patient et économie de matériel pour le traitement) - Cicatrisation simultanée gingivale et osseuse - Absence de vis de cicatrisation - Permet la mise en fonction immédiate - Permet un contrôle clinique de l'implant
Inconvénients propres à chaque technique	<ul style="list-style-type: none"> - Création d'un lambeau muqueux pendant la seconde phase chirurgicale rendant difficile la gestion des tissus mous, impossibilité de réaliser ce lambeau dans les zones présentant une greffe de tissus - Réintervention nécessaire généralement 6mois après la pose de l'implant - Cout de la technique et du matériel nécessaire 	<ul style="list-style-type: none"> - Ne permet pas le port de prothèses amovibles pendant la cicatrisation - Contre-indication chez le patient fumeur - Peu de tolérance microbienne - Gestion esthétique difficile en présence du col implantaire au niveau gingival - Permet la mise en fonction immédiate : normalement on ne sollicite pas un implant non ostéo-intégré sauf s'il y a une contention avec d'autres implants

(2)

Parmi les facteurs prothétiques qui participent au succès thérapeutique, le mode de connexion entre l'implant et son élément prothétique sus-jacent (pilier ou couronne implantaire) a des répercussions tant mécaniques que biologiques et esthétiques.

L'implant peut être assemblé à son élément prothétique au moyen d'une connexion interne ou externe. Celle-ci constitue un emboîtement entre une pièce mâle et une pièce femelle reliant le pilier et l'implant.

Elle est dite « interne » quand la forme femelle se situe au niveau de l'implant, et « externe » lorsque la forme femelle se situe au niveau du pilier prothétique.

Certaines études cliniques ont démontré une diminution du desserrage de vis en présence de connexions internes plutôt qu'avec des connexions externes.(6)

Cahiers des charges d'une connexion implantaire :

- Propriétés mécaniques élevées
- Biocompatible
- Étanche
- Anti-rotationnelle
- Précise
- Ergonomique
- Esthétique
- Rapport qualité/prix optimal

Les différents types de connexions : (3,7)

Connexion externe :

Ce type de connexion est caractérisé par un col implantaire massif, ce qui lui confère une résistance mécanique importante.

Ce sont les connexions qui, à ce jour, présentent le plus de recul clinique, les deux types les plus fréquemment utilisés sont : la forme hexagonale et la forme conique.



Fig4 : Connexion hexagonale externe



Connexion interne :

Ce type de connexion est désormais le plus répandu, en vue de l'évolution des qualités mécaniques de l'alliage de titane implantaire. Il existe de nombreuses morphologies d'assemblage différentes : polyédriques, coniques ou mixtes.

Elle présente de nombreux avantages : une meilleure résistance aux forces latérales de flexion, un meilleur engagement anti-rotationnel.

Fig5 : Connexion hexagonale interne

Ces deux types de connexions peuvent être actives ou passives.

- Connexion passive : (5)

On parle de connexion passive lorsqu'aucune force n'est développée à l'interface entre l'implant et le pilier lorsqu'ils sont connectés.

Elle est constituée d'un dispositif géométrique appelé aussi dispositif d'indexation, en plus du cône morse et d'une vis.

La vis assure l'étanchéité, une répartition des contraintes (moins de risque de fracture) et la rétention au niveau de la jonction pilier-implant. Cette vis descend de manière passive dans son pas de vis jusqu'à enfoncement complet où intervient le serrage, aussi appelé, torque. C'est le torque qui assure l'essentiel de la rétention.

Le dispositif d'indexation, présent sur le pilier et l'implant, permet l'anti-rotation, la stabilisation, le repositionnement reproductible et précis du pilier dans l'implant et protège la vis.

- Connexion active : (5)

On parle de connexion active, car des forces de friction et pression sont développées à l'interface entre le pilier et l'implant lors de l'insertion : « on insère par force le pilier dans

l'implant ». Cette force est suffisante pour assurer un rôle anti-rotationnel limitant le dévissage.

Son utilisation en clinique demeure toutefois son principal inconvénient. En effet, la rotation relative des cônes offre une infinité de positions mais entraîne un repositionnement reproductible difficile à gérer entre le laboratoire et la clinique. De plus, dans le sens vertical, ces connexions présentent une imprécision de positionnement car l'enfoncement de la partie mâle (pilier) est contrôlé.

- Concept du « platform-switching »(3)

Ce concept fut introduit par Lazzara et Porter (2006) en le décrivant comme « l'utilisation d'un pilier de diamètre sous-dimensionné par rapport à celui du col de l'implant ».

Ce système va repositionner horizontalement l'espace biologique permettant la création d'un « joint torique ». Ce joint participe à la préservation de l'os alvéolaire et diminue la résorption osseuse. En effet, le tissu conjonctif va prendre appui sur la surface implantaire externe et s'épaissir, permettant la création de ce joint.

De plus, la localisation horizontale va influencer sur les tissus environnants :

- Le micro hiatus implant/pilier va être déplacé à distance du bord externe de l'implant et de l'os alvéolaire diminuant l'inflammation bactérienne.
- Les tissus mous environnants vont pouvoir adhérer à la surface externe implantaire et protéger l'os alvéolaire des agressions externes

Fig 6 : Concept de « platform switching » (4)



Ce dernier est devenu le standard pour la plupart des systèmes implantaires.

3. Matériaux utilisés (2,3,8,9)

- Les matériaux métalliques : Titane et ses alliages (biomatériaux de référence) :

Les métaux purs sont très rarement utilisés comme biomatériaux en raison de leurs propriétés mécaniques insuffisantes. C'est pour cela que de nombreux alliages à base de titane ont été mis au point.

Un des alliages les plus utilisés est l'alliage de titane, aluminium et vanadium. C'est un alliage biphasé ce qui lui confère d'excellentes propriétés mécaniques, il est donc fréquemment utilisé comme matériau d'infrastructure implantaire.

○ Avantages :

- taux de survie élevé et bons résultats,
- biocompatible
- bonne résistance mécanique
- mouillabilité
- amagnétique
- bon comportement en fatigue : l'essai de fatigue cyclique reproduit le comportement du biomatériau au cours des nombreux cycles de charge-décharge qu'il doit subir au cours de la fonction de mastication
- coefficient de dilatation thermique faible : changement de volume du matériau faible lorsqu'on fait varier la température
- résistance à la corrosion excellente dans un milieu biologique

- Les alliages cobalt-chrome :

Ces métaux non-précieux étaient à l'origine utilisés dans la confection des bases métalliques des prothèses amovibles. Leur utilisation s'est récemment étendue à l'implantologie, du fait de leurs bonnes propriétés mécaniques, de leur faible coût et en raison de la toxicité rencontrée avec les alliages nickel-chrome.

○ Propriétés :

- Résistance à la corrosion
- Rigidité et dureté élevée
- Bonne limite d'élasticité : absence de déformations permanentes sous contraintes élevées
- Intervalles de fusion élevée
- Bonne adhérence de la céramique à ces alliages
- Biocompatibilité

- Les applications de ces matériaux en implantologie sont nombreuses :
 - Conception de piliers implantaires personnalisés usinés
 - Réalisation d'infrastructures pour la prothèse supra-implantaire céramo-métallique unitaire ou plurale
 - Réalisation de barres pour les reconstitutions complètes

- Les céramiques :

Les céramiques sont des minéraux à base d'oxydes, ces matériaux sont chimiquement très stables, et concurrencent aujourd'hui les alliages métalliques pour la réalisation d'infrastructures prothétiques.

L'évolution des céramiques en odontologie a eu pour objectif principal l'obtention de matériaux plus résistants permettant de s'affranchir d'une infrastructure métallique.

- Zircone : avantages :
 - Taux de survie élevé,
 - Biocompatibilité élevée vis à vis des tissus mous (il a été démontré que le zirconium n'entraîne aucune mutation des cellules du génome et ne présente aucune cytotoxicité, sa biocompatibilité est supérieure à celle du titane)
 - Bonnes propriétés physiques et esthétiques (sa couleur est similaire aux dents naturelles,).
 - Ostéointégration durable similaire au titane (prolifération des ostéoblastes) perte osseuse stabilisée après une longue période (0,7mm après 3 ans, 1,2mm après 5ans))
 - Flexibilité accrue
 - Dureté élevée
 - Biomatériau approprié pour les implants
 - Mouillabilité

- Inconvénients :
 - Vieillessement/ dégradation à partir d'une certaine température
 - Fracture d'infrastructure
 - Ecaillage
 - Dégradation de surface
 - Fracture et délamination de la céramique de revêtement

Il existe actuellement un faible niveau de preuves scientifiques concernant l'utilisation des céramiques en implantologie, il est donc conseillé d'utiliser ce matériau avec une grande prudence.

4. Indications (5,9)

- Indications :

- En prothèse fixée :
 - Edentement unitaire avec des dents adjacentes saines
 - Demande d'une thérapeutique conservatrice
 - Edentement postérieur libre rendant impossible une restauration fixée
 - Absence de pilier dentaire pour réaliser une prothèse fixée
- En prothèse amovible :
 - Refus psychologique de port d'une prothèse adjointe
 - Parafunctions qui compromettent la stabilité d'une prothèse adjointe
 - Manque de rétention d'une prothèse adjointe
 - Instabilité d'une prothèse adjointe
 - Inconfort fonctionnel avec des prothèses adjointes
- ODF :
 - Agénésies dentaires
 - Apport d'un ancrage orthodontique pour réaliser des mouvements au niveau d'une même arcade, des mouvements inter-arcades, des mouvements des bases osseuses

- Contres indications :

- Générales :

Absolues :

- Cardiopathies à risque moyen ou élevé d'endocardite infectieuse (prothèses valvulaires, cardiopathies congénitales, valvulopathies..)
- Pathologies systémiques non contrôlées (patients immunodéprimés..)

Relatives :

- Troubles psychiatriques (schizophrénie, paranoïa, hystérie..)
- Dépendance alcoolique ou médicamenteuse
- Patients à risque : bruxomane, parodontite non stabilisée, tabagisme excessif...
- Age du patient

- Locales : essentiellement d'ordre anatomique pour les implants endo-osseux :

- Volume et/ou une qualité osseuse insuffisante
- Proximité du nerf dentaire
- Proximité des cavités naturelles (sinus, fosses nasales)
- Zone irradiée

- Loco-régionales :
 - Conditions d'occlusion défavorables qui ne peuvent être corrigées par une réhabilitation occlusale préalable accompagnée ou non de chirurgie pré-prothétique
 - Distance inter-occlusale insuffisante

L'indication de pose des implants se fera au cas par cas, avec la plus grande prudence.

b) La prothèse supra-implantaire (3)

L'implantologie a révolutionné les thérapeutiques prothétiques en offrant aux patients une restauration fixe, rétentive, confortable et esthétique.

La prothèse sur implant, parfois plus facile pour le praticien que sur dent naturelle, ne tolère en revanche aucune imprécision et présente de nombreuses particularités.

1. Définition

Les premières prothèses supra-implantaires furent au départ des restaurations implanto-portées dites « vissées ». Un élément prothétique était directement vissé à l'implant à l'aide d'une vis. (3)

Ensuite apparut la prothèse supra-implantaire dite « scellée ». Cette technique pouvait être quasiment assimilable à une prothèse sur dent naturelle. La restauration implanto-portée était scellée à l'aide d'un ciment de scellement par l'intermédiaire d'un pilier, qui, lui-même était transvissé à l'implant. (3)

Il apparaîtra plus tard que le choix entre ces deux types de prothèses supra-implantaires repose sur les préférences du clinicien(10,11). Certains cliniciens disent préférer la solution transvissée car celle-ci permet plus de sécurité et une réintervention facilitée (12). Or de nombreuses études ont été réalisées et n'ont démontré aucune différence significative entre les deux types de restaurations. (10,11)

Cet élément prothétique sera adapté au cas clinique, que ce soit un édentement partiel ou total, la reconstruction pourra être unitaire ou plurale.

La prothèse supra-implantaire est caractérisée par :

- Un bon pronostic à long terme (souvent supérieur à la prothèse sur dents naturelles)
- Une plus grande difficulté d'évolution du traitement par rapport à la PAPIM qui, par exemple, permet des adjonctions de dents à moyen et à long terme
- Une grande susceptibilité vis-à-vis de l'environnement biologique (péri-implantites)

- Une grande susceptibilité vis-à-vis des contraintes fonctionnelles (fractures prothétiques et implantaire)

2. Prothèse transvissée (7,13)

La prothèse vissée est définie comme une restauration transvissée soit directement sur les implants, soit sur des éléments intermédiaires appelés piliers implantaire, eux-mêmes transvissés sur les implants. Le moyen de rétention de ces prothèses se fait à l'aide d'une ou de deux vis.

Le choix entre ces deux types de prothèse transvissée se fera selon le cas clinique et le choix du système implantaire.

- Prothèse à un étage, transvissée directement sur l'implant :

Ce type de restauration prothétique est dite « monobloc ». Elle est directement transvissée sur les implants. Elle peut être utilisée dans les cas esthétiques antérieurs et dans les cas postérieurs disposants d'un faible espace prothétique. L'orifice d'émergence de la vis doit être situé au centre de la face occlusale.

Ce type de prothèse peut être utilisé pour des restaurations implanto-portées unitaires ou plurales, antérieures ou postérieures.

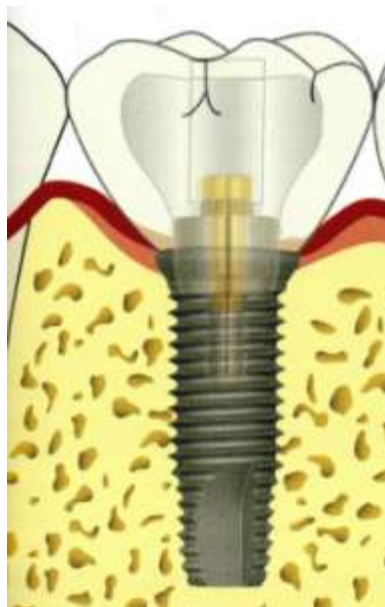


Fig 7 : Prothèse supra-implantaire transvissée directement sur l'implant. Martinez and coll 2008.

- Prothèse transvissée par l'intermédiaire d'un pilier à l'implant :

Ces piliers dits « transgingivaux » ont pour rôle, pour les implants à col juxta-crestal (type d'implant en 2 temps chirurgical) de transférer en zone supra-gingivale, la connexion avec un système « non titane » à la biocompatibilité plus réduite et de permettre une compensation plus importante des axes.

Un pilier avec un dispositif anti-rotationnel est indispensable pour la réalisation d'une restauration unitaire. Un pilier sans dispositif anti-rotationnel peut être utilisé pour la réalisation d'une restauration plurale.

Ce type de prothèse est utilisé pour des restaurations implanto-portées unitaires ou plurales, antérieures ou postérieures.

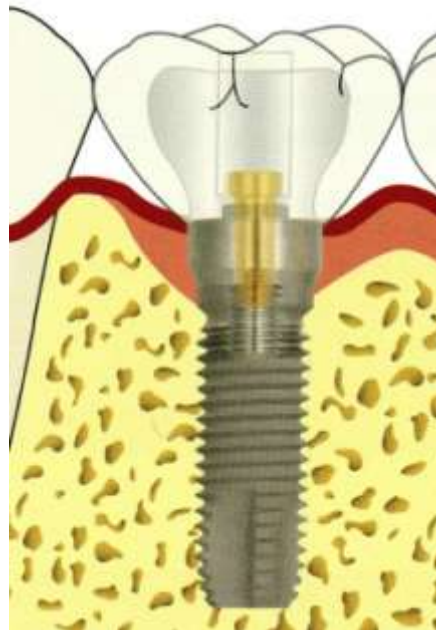


Fig 8 : Prothèse supra-implantaire transvissée par l'intermédiaire d'un pilier transgingival. Martinez and coll. 2008

3. Prothèse scellée (7)

La prothèse scellée est définie comme une restauration fixée de manière similaire au scellement d'une prothèse fixée sur pilier dentaire. La prothèse implantaire est cimentée sur des éléments intermédiaires appelés piliers prothétiques, eux-même transvissés dans le pas de vis interne de l'implant.

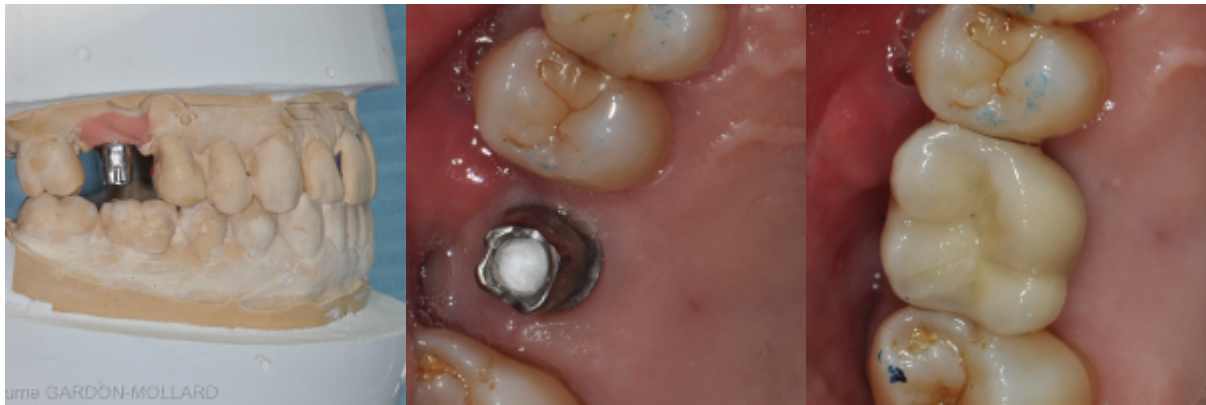

Fig 9 : Prothèse supra-implantaire scellée du Dr Guillaume GARDON-MOLLARD

L'implantologie présente de nombreux avantages d'un point de vue esthétique, biologique et mécanique, mais on retrouve tout de même quelques obstacles (25) :

- Absence de sensibilité proprioceptive avec une restauration implantaire : certains praticiens préfèrent parfois jumeler la restauration prothétique avec les dents voisines, ce qui entrainerait une mutilation injustifiée et remettrait en cause l'intérêt de la solution implantaire
- Difficulté d'adaptation de la limite cervicale de la prothèse, particulièrement sur les molaires, dû au faible diamètre de l'implant
- En présence d'un échec implantaire, nous serons confrontés à un déficit osseux et gingival important, rendant parfois difficile une réhabilitation à moyen et long termes

II) Empreintes en prothèse supra-implantaire

Deux à trois mois après la pose de l'implant, lorsque la gencive est cicatrisée, le praticien procède à la prise d'empreinte qui permettra la fabrication de la couronne adéquate.

Les objectifs lors de la réalisation de l'empreinte sont :

- L'enregistrement de la morphologie et de l'état de surface de la dent pilier
- L'enregistrement de la morphologie et position relative des différents éléments dentaires et muqueux

L'empreinte en implantologie est un acte plus facile car elle demande beaucoup moins de précisions dans l'enregistrement des détails que l'empreinte de dents naturelles préparées. (14)

En revanche, elle nécessite la manipulation (vissage-dévisage) de pièces comme le transfert d'empreinte, ce qui engendre des perturbations répétées au niveau du joint implant-pilier, non sans conséquences sur la biologie de cette zone sensible. (15)

a) Principes

1. Matériaux utilisés en clinique (14,16,19)

Les critères de choix dans les matériaux utilisés pour la réalisation de l'empreinte pour la prothèse supra-implantaire sont différents de ceux de la prothèse conventionnelle :

- L'accès aux limites garanti par les transferts n'est plus une exigence
- La précision de la position implantaire et l'enregistrement des contours gingivaux sont cruciaux
- Le matériau doit être rigide après sa prise pour immobiliser parfaitement le transfert et permettre le positionnement spatial précis de la réplique de l'implant

Les matériaux qui peuvent être utilisés en clinique lors des empreintes supra-implantaires sont les suivants :

- Les polyéthers
- Les polyvinylsiloxanes
- Les hydrocolloïdes

Ces matériaux peuvent être utilisés en monophasé ou en double mélange.

De nombreuses études ont démontré une meilleure précision lors d'empreintes réalisées à l'aide de polyéthers ou de polyvinylsiloxanes. Ce sont les matériaux de choix utilisés en implantologie.

- Les polyéthers : (17)

Les polyéthers sont des matériaux élastiques introduits à la fin des années 1960. Ils sont hydrophiles, ce qui permet leur utilisation en milieu humide, comme la cavité buccale. Ils possèdent une bonne mouillabilité et une bonne flexibilité, facilitant la manipulation en bouche.

On peut les trouver en viscosités différentes et ils peuvent être utilisés en monophasé ou double mélange. Ces matériaux peuvent être coulés deux à trois fois sans perte de précision, ce qui rend acceptable une erreur de manipulation.

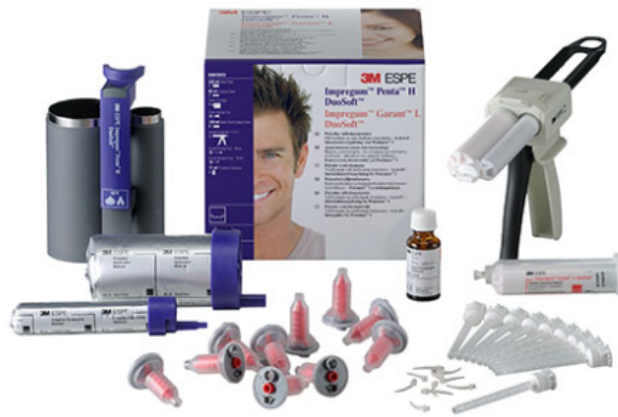

Fig 10 : Exemple d'un matériau d'empreinte à base de polyéther :
« 3M™ Impregum™ »

- Les polyvinylsiloxanes (17)

Les polyvinylsiloxanes sont l'un des matériaux préférés dans le domaine de la dentisterie. Ce sont des silicones par addition, ils se présentent sous de nombreuses viscosités différentes, allant du très fluide au plus épais. Les empreintes réalisées avec ces matériaux permettent une bonne reproductibilité des détails. Leur forte résistance à la déchirure et leur capacité élastique autorisent diverses coulées des empreintes.

L'inconvénient majeur de ces matériaux semble son contact avec le soufre, qui entraînerait une inhibition de la polymérisation, contact qui peut se produire lors du port de gants en latex, ou encore lors de l'utilisation de fils de rétraction gingivale.

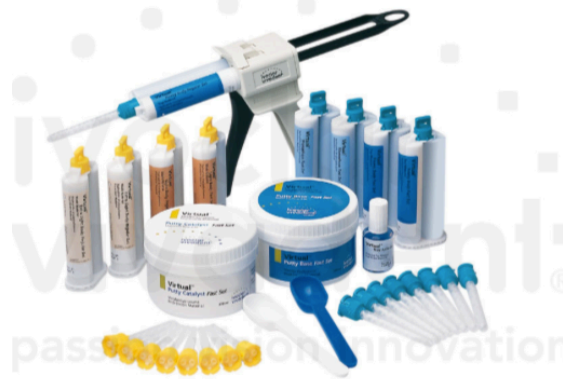

Fig 11 : Exemple matériau à empreinte à base de polyvinylosiloxanes :
« Virtual380 » d'Ivoclar vivadent

2. Matériaux utilisés en Laboratoire (17,18,20)

➤ Le traitement de l'empreinte au laboratoire :

Les empreintes réalisées lors de conceptions prothétiques entrent en contact avec de nombreux fluides comme la salive et le sang. Ces fluides pouvant être contaminés par de nombreuses bactéries et germes potentiellement transmissibles, il est nécessaire de réaliser une décontamination complète de ces empreintes. De nombreuses études n'ont démontré aucune différence dans la qualité ou la précision d'une empreinte avant et après sa désinfection.

➤ La désinfection est composée de 2 étapes :

- La première consiste à rincer sous l'eau l'empreinte dès son retrait de la bouche. Une opération qui doit être effectuée par le praticien. Une étude réalisée sur 688 praticiens a démontré que seulement 7,04% d'entre eux désinfectaient leurs empreintes avant de les envoyer au laboratoire .
- La deuxième consiste à vaporiser un spray désinfectant ou à immerger l'empreinte dans une solution chimique désinfectante pendant un temps imparti. (<30 minutes au risque d'obtenir un impact sur la qualité de l'empreinte).

➤ La conservation

Les lieux de stockage et la température ambiante de conservation doivent être contrôlés afin de limiter au maximum les variations dimensionnelles du matériau d'empreinte.

➤ La réalisation des modèles de travail :

Première étape réalisée par le laboratoire, elle est essentielle et permet d'obtenir une réplique fidèle de la situation clinique. Sa technique de réalisation par le laboratoire dépend du système implantaire choisi par le praticien.

Les techniques peuvent cependant être regroupées en deux catégories :

- Méthode directe : le praticien utilise un faux moignon implantaire préfabriqué, le plus souvent en titane, dont il va réaliser l'empreinte de façon conventionnelle, comme si le pilier était un pilier dentaire naturelle.

Cette méthode présente l'avantage de limiter le nombre de composants implantaires utilisés et donc de diminuer le coût mais aussi de fixer de façon définitive la position de la suprastructure sur l'implant.

En revanche, elle possède certains inconvénients qui peuvent limiter son indication :

- Il est difficile de mettre en forme et d'adapter les faux moignons en bouche. Il est donc compliqué d'adapter leurs axes avec les dents naturelles adjacentes en cas d'édentement unitaire.
 - Ces faux moignons étant très fins, leur coulée en plâtre s'avère délicate et fragile. Il est donc conseillé de couler l'empreinte en résine époxy et de tirer systématiquement un duplicata du maître modèle en prévision d'éventuelles fractures.
- Méthode indirecte : le praticien utilise ici des transferts d'empreinte qui vont être positionnés en bouche lors de la réalisation de l'empreinte, puis une fois l'empreinte réalisée connectés à leur analogue d'implant (réplique exacte des implants retrouvés en bouche). L'empreinte peut alors être coulée, les répliques d'implants sont incluses dans le modèle obtenu et permettent au prothésiste de réaliser un travail précis.

Cette méthode peut être utilisée dans toutes les situations cliniques.

Il est conseillé, quelle que soit la technique utilisée, de réaliser une fausse gencive afin de fixer les tissus péri-implantaires dans leur situation clinique, ce qui offre les meilleures conditions pour l'élaboration de la prothèse supra-implantaire.

Les matériaux utilisés pour la coulée des empreintes doivent répondre à quelques impératifs :

- Fiabilité et exactitude dimensionnelle
- Résistance à la fracture
- Résistance à l'abrasion
- Capacité à reproduire les détails
- Facilité de manipulation
- Compatibilité avec le matériau d'empreinte
- Absence de toxicité

Le matériau le plus fréquemment utilisé est le plâtre, plâtre pierre de type IV extradur.

b) Différents types d'empreintes (14,18)

1. Surfaçique

Il existe de nombreuses techniques d'empreintes conventionnelles :

- Technique dite « standard », « indirecte » ou « fermée »

Elle consiste à retirer l'empreinte en laissant en bouche le transfert d'empreinte standard vissé sur l'implant, puis à le replacer dans un second temps dans l'empreinte, prolongé par la réplique de l'implant.

Elle se réalise à l'aide de transferts d'empreinte de forme conique, qui présentent des gorges et méplats de repositionnement. Les vis de couverture ou les coiffes de piliers sont retirées et les transferts sont transvissés sur les implants ou sur les piliers à l'aide d'une clé spéciale de serrage.



Fig 12 : Transfert twist lock et sa vis de transfixation et analogue d'implants (14)

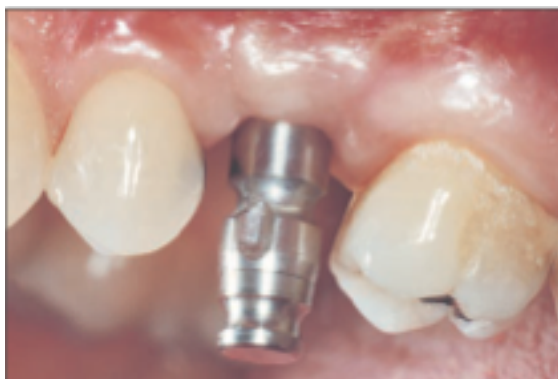

Fig 13 : Transfert twist-lock en place (14)

Une radiographie rétro-alvéolaire de contrôle est réalisée à l'aide d'un angulateur et d'un appareil long cône afin de vérifier la bonne position du transfert et la fermeture parfaite du joint entre l'implant et le transfert d'empreinte.

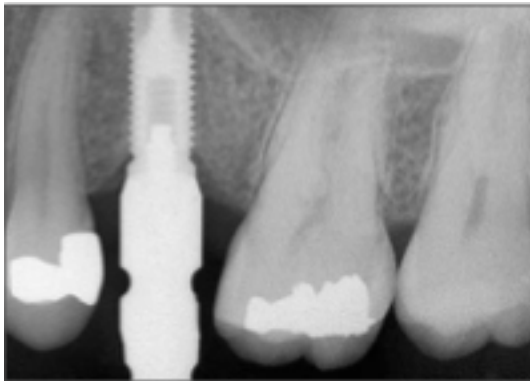


Fig 14 : Radiographie rétro-alvéolaire de contrôle de positionnement entre l'implant et le transfert d'empreinte.(14)

L'empreinte est réalisée à l'aide d'un porte-empreinte du commerce ou d'un porte-empreinte individualisé conventionnel enduit d'adhésif spécifique en double mélange ou à l'aide d'un matériau monophasé adapté en un seul temps. Le porte empreinte est enduit du matériau visco-élastique puis inséré en bouche.

L'empreinte est ensuite désinsérée avec précaution, séchée, désinfectée et examinée. Le transfert est ensuite dévissé et retiré de l'implant puis connecté à la réplique de l'implant qui reproduit le col implantaire. Cette jonction est cirée ou entourée de silicone. C'est seulement après cette phase que le couple transfert-réplique est repositionné dans l'empreinte.

L'avantage de cette technique est qu'il est facile de s'assurer de l'adaptation parfaite de la réplique sur le transfert, cette manipulation se réalisant en dehors de l'empreinte.




Fig 15 : Empreinte en coupe, sans le transfert (à gauche) et avec le transfert repositionné (à droite)(14)

➤ Technique dite « directe », « pick-up » ou « ouverte » (10,18)

Elle nécessite au préalable la réalisation (par le laboratoire ou non) d'un porte empreinte individuel fenestré en regard du transfert ou du pilier. Celui-ci permettra au praticien de dévisser le transfert sans le retirer de l'empreinte.

Le pilier de cicatrisation est retiré et le transfert de type « pick-up » est transvissé. Une radiographie rétro-alvéolaire de contrôle est réalisée afin de vérifier la bonne adaptation du transfert.

Il faut s'assurer que la fenêtre ménagée pour le transfert est suffisamment large et ne gênera pas la désinsertion de l'empreinte.

Le porte empreinte est enduit d'adhésif, puis chargé du matériau choisi. L'empreinte double-mélange est alors réalisée.

Avant que la polymérisation ne soit complète, il faut s'assurer que la vis du transfert est accessible en la dégageant à l'aide d'une spatule. Le porte empreinte est ensuite retiré après avoir dévissé la vis du transfert qui émerge.

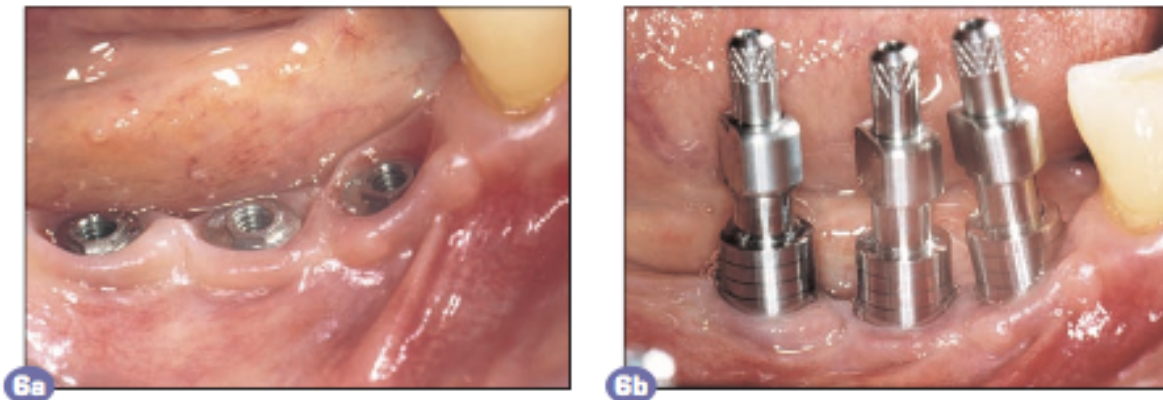
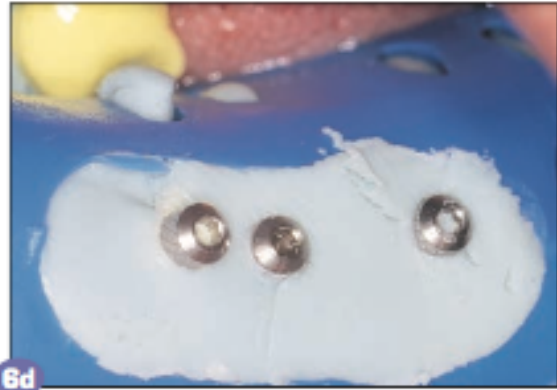
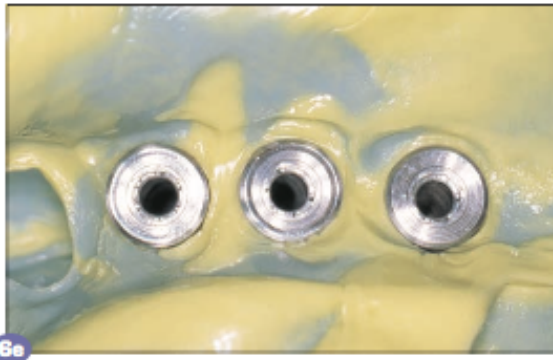


Fig 16 : Technique d'empreinte supra-implantaire directe (14)
a) Situation clinique avec 3 implants, piliers de cicatrisation dévissés
b) Pilier pick-up mis en place sur les implants



c) Radiographie rétro-alvéolaire de contrôle avec 3 transferts pick-up mis en place sur 3 implants
 d) Porte empreinte fenêtré, les têtes des vis de transfixation des transferts émergent du matériau à empreinte.
 (14)



e) Vis des transferts dévissées, l'empreinte est retirée
 f) Les analogues d'implants sont ensuite revissés sur les transferts pick-up avant le moulage de l'empreinte
 (14)

- Un nouveau concept : l'empreinte supra-implantaire sans transfert pour un édentement unitaire: le concept Bellatek Encode (15)

L'un des principaux problèmes rencontrés lors des empreintes surfaciques supra-implantaires est le vissage/dévissage des transferts ainsi que leur repositionnements dans l'empreinte qui peuvent entraîner des imprécisions et des problèmes au niveau de la zone biologique.

De nombreux laboratoires tentent donc d'élaborer un protocole opératoire simplifié sans l'usage du transfert d'empreinte.

Biomet3i™ propose un nouveau modèle d’empreinte sans transfert réservé et adapté à la réalisation d’empreinte supra-implantaire pour un édentement unitaire : « **LE CONCEPT BELLATEK® ENCODE® (BIOMET 3ITM)** ».

Ce nouveau concept vise à diminuer le nombre de cycles de vissages-dévisages des pièces prothétiques. Posée soit lors du 1^{er}, soit lors du 2^{ème} temps chirurgical, une vis de cicatrisation encodée va détenir l’ensemble des informations nécessaires à la réalisation du pilier (hauteur de col, diamètre de plateforme...), cette vis remplace le transfert d’empreinte. Il existe de nombreuses formes de vis différentes, celle-ci devra dépasser d’au moins 1mm de la gencive pour permettre une prise d’empreinte adéquate.

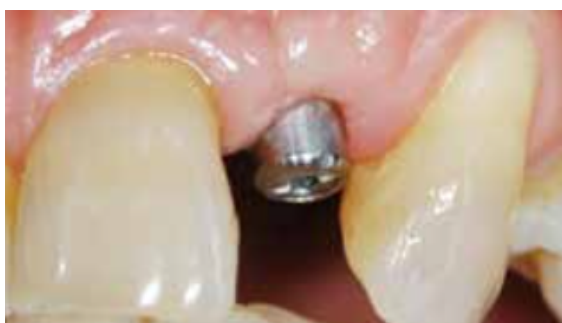

Fig 17 : Vis de cicatrisation Encode en bouche (15)

L’empreinte réalisée à l’aide de cette vis encodée peut être conventionnelle ou optique.

Les manipulations prothétiques se réduisent à une seule étape. Le risque d’inflammation des tissus gingivaux et de résorption osseuse est diminué.

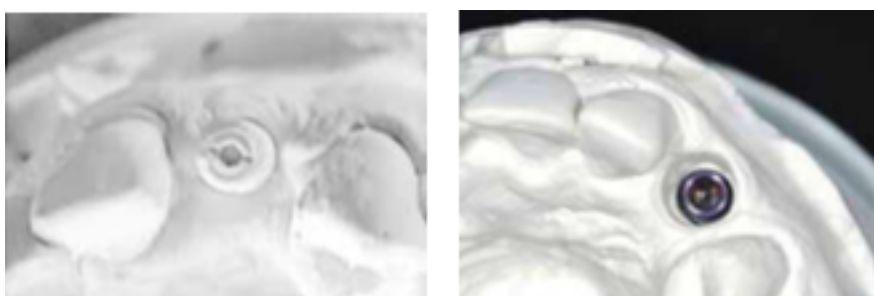
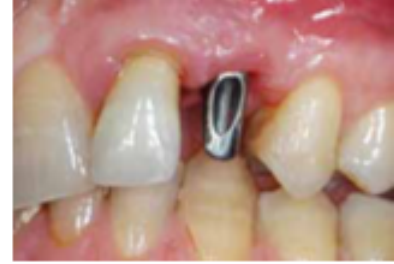
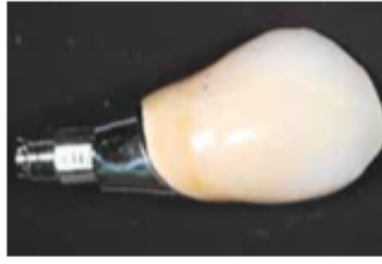
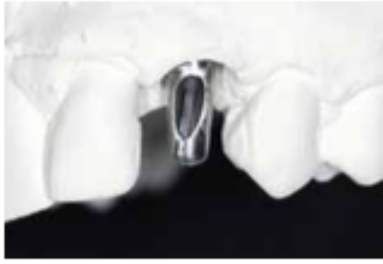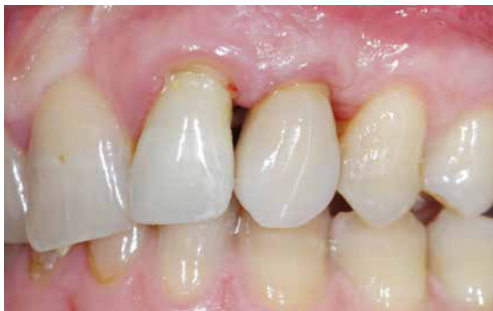Fig 18 : Manipulations prothétiques avec le système Encode (15)

- a) Modèle en plâtre envoyé au centre d’usinage (à gauche)
- b) Modèle avec le profil d’émergence foré et l’analogue en place



- c) Modèle avec le pilier CFAO usiné
d) Couronne réalisée avec le pilier CFAO
e) Pilier en place
(15)



- f) Couronne définitive scellée (15)

L'implantologie moderne ne cesse de se perfectionner et d'innover depuis des décennies. Ce concept a pour but de diminuer le nombre d'étapes, le temps au fauteuil ainsi que le coût de la prise d'empreinte implantaire. Il permet aussi la réalisation de piliers conçus sur mesure par ordinateur.

Bien qu'il existe très peu de recul clinique sur cette technique, elle pourrait être une technique de choix pour un édentement unitaire. D'autres systèmes basés sur le même principe ont vu le jour comme le système « **Iphysio** ».

2. CFAO (3,21,22,23,24)

Depuis plusieurs années, la conception et la fabrication assistée par ordinateur dite « CFAO » se substitue aux différents outils et techniques odontologiques conventionnelles.

L'empreinte optique digitale permet au chirurgien-dentiste de disposer, au fauteuil, d'une image virtuelle tridimensionnelle de l'implant en position supra-gingivale, grâce à un système optique couplé à un ordinateur. À partir de cette empreinte optique, un modèle virtuel est conçu grâce à un logiciel pour permettre la fabrication par usinage du pilier implantaire.

Son principe a été élaboré afin d'éliminer tous les inconvénients que présentent les empreintes dites « conventionnelles » : complexes à réaliser, opérateur-dépendantes et souvent mal tolérées par le patient.

- La réalisation de l’empreinte optique nécessite du matériel. Le chirurgien-dentiste a besoin de:
 - Une unité de prise d’empreinte : un scanner tridimensionnel ou une caméra optique et un capteur CCD photographique (charges-coupled- device),
 - Un ordinateur avec un logiciel de modélisation pour numériser les données captées.




Fig 19 : Matériel nécessaire à la réalisation d’une empreinte optique (17)

- a) Scanner : réalisation de l’empreinte optique
- b) Logiciel informatique : enregistrement, visualisation, conception et réalisation

Sa réalisation débute par le positionnement d’un transfert dans le prolongement de l’implant, nommé le plus souvent « scanbody ». Il s’agit d’un corps de scannage, qui une fois vissé ou clipsé sur la plate-forme implantaire, est numérisé à l’aide d’une caméra optique intra-orale et permet d’enregistrer directement la position virtuelle tridimensionnelle de l’implant.

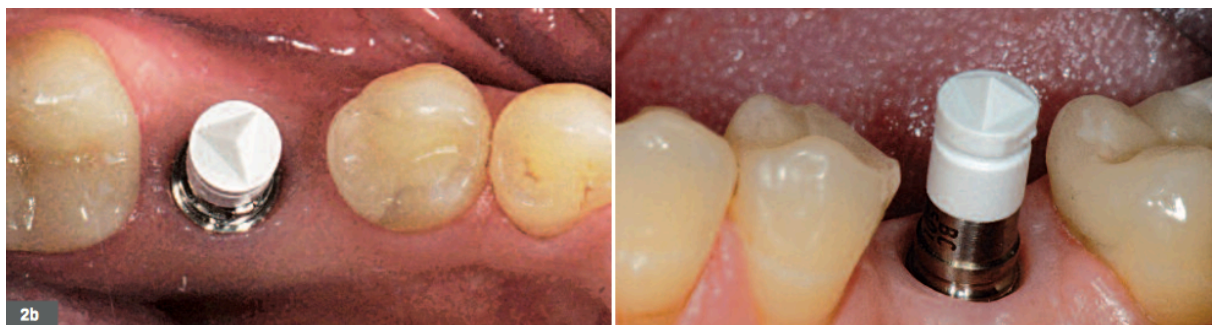

Fig 20 : Transfert numérique d’implant, vue occlusale (à gauche) et vu vestibulaire (à droite). (23)

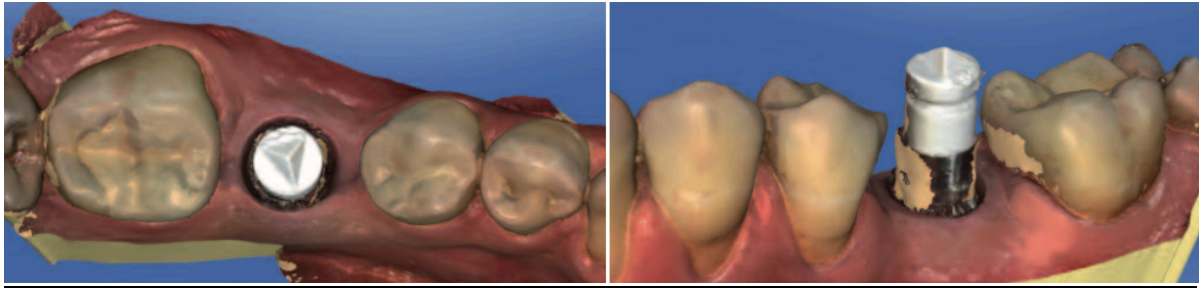


Fig 21 : Maître modèle virtuel, vue occlusale (gauche) et vue vestibulaire (droite).
(23)

c) Critères de choix

Les avantages de l’empreinte optique : (3,17,22,23,24)

- Gain de temps pour le praticien : suppression de nombreuses étapes comme le choix et la préparation des instruments et des matériaux (choix et essayage du porte-empreinte, mélange des matériaux, désinfection de l’empreinte...), réduction du temps de la séance au fauteuil (pas de prise du matériau, en cas d’échec refaire l’empreinte demande beaucoup moins de temps)
- Validation et évaluation automatique de la qualité de l’empreinte : à l’aide par exemple, d’aide électronique de positionnement, de déclenchement automatique de la prise d’image., ou encore d’aides sonores et visuelles permettant un positionnement optimum et l’obtention de la qualité d’image requise.
- Facile à corriger, manipuler et réaliser plusieurs fois si il y a un échec
- Captures d’images sectorielles
- Enregistrement électronique des arcades dentaires
- Économie du matériau d’impression, pas de déchets, bénéfique pour l’environnement
- Économique en terme d’empreinte car plus de matériau d’empreinte
- Plus de risques de détériorer les moulages en plâtre et perdre des informations importantes de l’empreinte
- Communication rapide et facilité avec le laboratoire via internet
- Gestion des tissus mous

- Facilité de réalisation et d'apprentissage par les praticiens
- Cout global moins élevé pour le praticien
- Apprécie davantage par le patient : absence de sensation désagréable (anxiété, mauvais goût, nausées), temps au fauteuil moins long

Limite et inconvénients de l'empreinte optique :

- Nécessite un investissement initial important pour l'équipement informatique et optique et des frais de maintenance pour le logiciel
- Difficulté d'enregistrement de l'occlusion lors de traitements prothétiques complexes
- Les scanbodies nécessaires pour l'empreinte supra implantaire doivent être compatibles avec le logiciel utilisé
- Utilisation unique des scanbodies
- Difficulté d'enregistrement de la limite gingivale lorsqu'il y a présence de fluides tels que le sang ou la salive
- Les modèles de numérisation doivent être réalisés en accord avec les recommandations du fabricant

En vue du peu de recul clinique présent de nos jours vis à vis de ce type d'empreinte, l'empreinte optique ne devrait être utilisée que pour des cas cliniques de faible à moyenne étendue (édentement unitaire voir de faible étendue).

En effet, certaines études démontrent une diminution de l'exactitude de l'empreinte lorsque la distance entre un scanbody et une dent est supérieure à 40mm. (3)

Peu d'études ont permis d'évaluer l'exactitude des empreintes implantaires réalisées à l'aide de caméras optiques. Il est donc difficile de conclure sur la supériorité entre une empreinte dite conventionnelle et une empreinte optique (CFAO).

Limites et inconvénients de l'empreinte conventionnelle : (22)

- Erreur de manipulation du matériau par le praticien : celui-ci se doit de respecter le protocole d'utilisation et les doses doivent être exactes pour une qualité maximale
- Variations dimensionnelles lors de la prise du matériau
- Désinfection obligatoire de l'empreinte. Selon les matériaux utilisés, celle-ci peut modifier la qualité de l'empreinte en jouant sur la stabilité dimensionnelle et la précision des détails

- Contraintes exercées lors de la désinsertion de l’empreinte et de la prise du matériau peuvent entraîner des déchirures, des tirages du matériau
- Liés au traitement de l’empreinte : lieu de stockage (température et mobilisation possible), réalisation des modèles en plâtre, détournage du M.P.U, application du vernis d’espacement

De la réalisation de l’empreinte jusqu’à la réception du travail prothétique demandé au laboratoire, il existe de nombreuses étapes :

- La désinsertion de l’empreinte
- La coulée de l’empreinte pour réaliser le modèle en plâtre
- La préparation en cire
- La mise en revêtement
- La constitution de l’armature
- La finition de l’armature
- La stratification en céramique
- Le scellement

Ces nombreuses étapes intermédiaires sont susceptibles de modifier la qualité et la précision l’empreinte initiale, expliquant parfois l’inadaptation de l’élément prothétique final. BUGUGNANI a démontré 45 sources d’erreurs possibles identifiées lors de l’utilisation d’une technique d’empreinte conventionnelle. (25)

II) Critères de choix du pilier implantaire

Le pilier implantaire fait partie du complexe implantaire. C'est un élément de liaison clef entre l'implant ostéointégré et la reconstruction prothétique supra-gingivale. Il a trois rôles à jouer dans la réussite du traitement implantaire : mécanique, esthétique et biologique.

Il existe de nombreux types de piliers implantaires :

- différents matériaux peuvent être utilisés comme la zircone, le titane et d'autres
- différentes formes peuvent être proposées adaptées à la situation clinique

a) Cahier des charges du pilier implantaire (26,27,28,29,30,32)

○ Impératif mécanique :

Le pilier implantaire se doit de supporter les forces masticatoires répétées qui vont être retrouvées au niveau du complexe implantaire. Si ces forces axiales et transversales ne sont pas réparties de manière homogène sur l'assemblage, le risque de fracture sera augmenté. Pour participer à cela, le choix du pilier va jouer un rôle important. Son angulation va permettre de recréer une situation physiologique et de garder une stabilité primaire acquise lors du forage.

De plus, il va empêcher la rotation de la prothèse et celle de l'implant grâce à un système anti-rotationnel présent au niveau de sa connectique et au niveau coronaire. Plusieurs études ont mis en évidence l'importance du système anti-rotationnel à l'interface implant-pilier.(22)

○ Impératif esthétique

Il devient indispensable de nos jours de réaliser nos choix thérapeutiques en fonction de la demande esthétique du patient. Il est donc primordial de retrouver cette qualité dans le choix des piliers implantaires, en fonction de la situation clinique (secteur antérieur, postérieur, parodonte fin ou épais) mais aussi de la doléance du patient. La réalisation implanto-portée devra mimer au mieux la couleur et morphologie de la dent naturelle que l'on remplace.

○ Impératif biologique

Le critère biocompatible du matériau choisi pour le pilier implantaire est également primordial. Les matériaux proposés pour la réalisation de piliers implantaires présentent diverses biocompatibilités entraînant des réactions différentes avec les tissus mous péri-implantaires ainsi qu'avec les tissus osseux. Notre choix thérapeutique entrainera soit la création d'une pseudo-attache épithéliale, soit, au contraire, pourra entrainer des résorptions osseuses et/ou récessions gingivales qui seront nuisibles au succès thérapeutique.

b) Matériaux utilisés pour les piliers implantaires (7,28,30,31)

Le matériau de référence utilisé depuis des années pour les piliers implantaires est le **titane**.

Ce matériau métallique a déjà prouvé son efficacité au fil du temps et offre de nombreux avantages :

Adhérence aux tissus mous, permettant de recréer une « pseudo attache épithélio conjonctive » : les fibres gingivales ne sont plus perpendiculaires à la dent naturelle mais parallèles au pilier implantaire.

- Résistance mécanique suffisante permettant de supporter les forces masticatoires
- Possibilité de réintervenir sans fracturer la totalité de la restauration à l'aide d'un dispositif « pneumatiques à dos kavo coronoflx » les vis peuvent être resserrées et les restaurations prothétiques recollées ou revissées.
- Biocompatible

L'un des principaux inconvénients de ce matériau est son caractère inesthétique. Sa couleur métallique peut entraîner dans certaines situations cliniques une coloration des tissus mous.

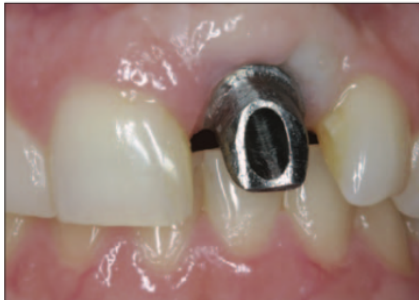

Fig 22 : Pilier en titane avec coloration du tissu gingival (28)

Un autre matériau peut être utilisé pour réaliser un pilier implantaire : la céramique, et plus précisément, la zircone.

La zircone est connue pour son caractère esthétique, et elle est surtout utilisée pour cette raison dans les cas cliniques ayant une forte demande esthétique : parodonte fin, secteur antérieur et prémolaire, dents adjacentes très translucides. (6,28)

C'est aussi un matériau qui a démontré sa biocompatibilité avec les tissus péri-implantaires. (27)

Plusieurs inconvénients se font cependant jour :

- La réintervention dans ces situations est compliquée : elle nécessite une destruction totale de la couronne ainsi que du pilier
- Lors de restaurations unitaires postérieures, le risque de fractures augmente : l'espace nécessaire pour recevoir la vis entraîne des parois en céramiques trop fines pour supporter les forces masticatoires.(28)

Astuce pour éviter d'avoir un pilier totalement céramique et trop fragile : pilier en alliage céramique-métal avec une fine pellicule de porcelaine coulée au niveau de la face vestibulaire : n'entraîne aucune coloration gingivale et possède une résistance mécanique suffisante).

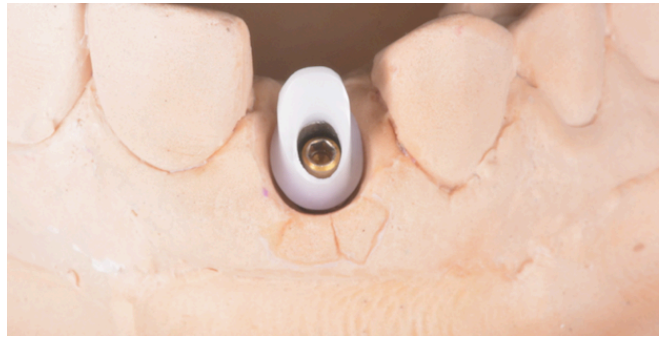


Fig 23 : Pilier implantaire en céramique sur modèle en plâtre

Pour terminer, un autre matériau est fréquemment utilisé : l'or.

Il présente de nombreux avantages : (28)

- Résistance mécanique importante en fine épaisseur
- Biocompatibilité élevée
- Facile à mettre en œuvre
- N'entraîne aucune coloration gingivale et supporte les tissus mous

En revanche, il peut entraîner une résorption osseuse ainsi que le développement de récessions gingivales. (7) Ce matériau présente une moins bonne affinité avec les tissus osseux et les tissus mous contrairement à celles que l'on peut retrouver avec le titane et/ou la zircone, où on observe la création d'une pseudo-attache épithéliale.

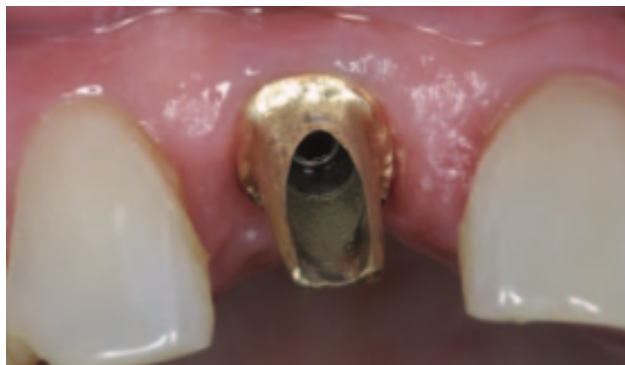

Fig 24 : Pilier implantaire en or (28)

c) Différents types de piliers implantaires

Les piliers standards : (5,7)

Ces types de piliers sont proposés en différents diamètres et hauteurs adaptés au diamètre de l'implant et à la hauteur de la muqueuse péri-implantaire. Ils peuvent être droits ou angulés, et présenter un système modifiable ou non-modifiable.

- Le pilier droit présente un col de hauteur similaire sur toute sa circonférence. Il existe sous deux formes :
 - avec un système anti-rotationnel pour reconstructions prothétiques unitaires
 - sans système anti-rotationnel pour reconstructions prothétiques plurales

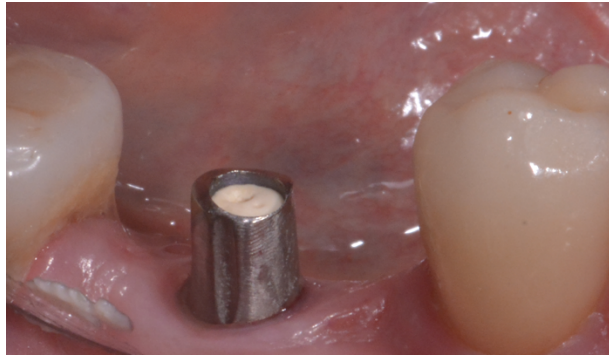


Fig 25 : Pilier standard droit

- Le pilier angulé, lui, a un axe différent de l'axe implantaire. Il va permettre de corriger les différences d'axes implantaire et de les adapter à la situation clinique tout en corrigeant les petites erreurs de positionnement. Ce type de pilier est disponible avec des angulations de 15 à 30 degrés. Il existe en version scellé angulé à 15 et 25 degrés et en version vissé angulé à 17, 25, 30 et 35 degrés. Lorsqu'on utilise des piliers angulés, l'un des impératifs retrouvés est un espace inter-occlusal d'au moins 7,7mm. Il doit posséder un système anti-rotationnel afin de permettre son repositionnement en cas de dévissage.

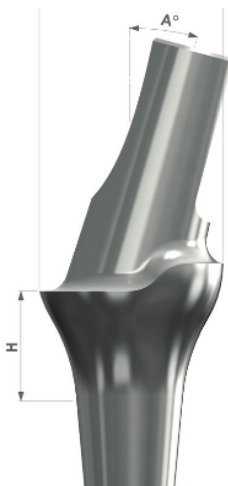

Fig 27 : Pilier standard angulé (Biotech)

- Les piliers standard non-modifiables :

Ils possèdent une hauteur et une morphologie coronaire et transgingivale connue, généralement cylindrique. Ce sont des piliers qui sont le plus souvent vissés par rotation sur eux-mêmes (piliers monoblocs).

C'est à dire, qu'ils ne peuvent être retouchés . Ils sont insérés et torqués dès le début de la phase prothétique et la prise d'empreinte nécessite des transferts spécifiques adaptés et clipsés.

Ils présentent des qualités esthétiques peu satisfaisantes, la limite cervicale étant plane et standard sans galbe gingival.

Ces piliers standards non modifiables sont indiqués dans les restaurations scellées unitaires postérieures non-esthétiques.

- Les piliers standards modifiables :

Ils présentent une morphologie standard et peuvent être modifiés par soustraction au laboratoire au niveau de la partie coronaire supra-cervicale seulement. La partie transgingivale reste non-modifiable, entraînant un déficit esthétique mais aussi un soutien des tissus mous péri-implantaires et une adaptation du profil d'émergence plus limitée.

Ces piliers sont indiqués pour les prothèses scellées unitaires ou partielles dans les secteurs postérieurs non esthétiques. Ils peuvent être droits ou angulés.

Les piliers pleins (7,30)

Les piliers standards ayant des indications limités et ne pouvant s'adapter à toutes les situations cliniques rencontrées, de nouveaux types de piliers ont été mis au point : les piliers pleins.

Il en existe de différentes sortes :

- Piliers pleins réalisés au laboratoire en alliage :

Ce sont les piliers les plus anciens. Ils sont fabriqués totalement ou partiellement au laboratoire de prothèse et prennent le nom de piliers UCLA.

Ils existent :

- soit avec une base en or usinée, associée à une gaine en plastique (UCLA-or)
- soit sous forme entièrement calcinable (UCLA calcinable)

A l'aide de la technique de la cire ajoutée, la forme du pilier est réalisée et l'ensemble est après coulé ou surcoulé.

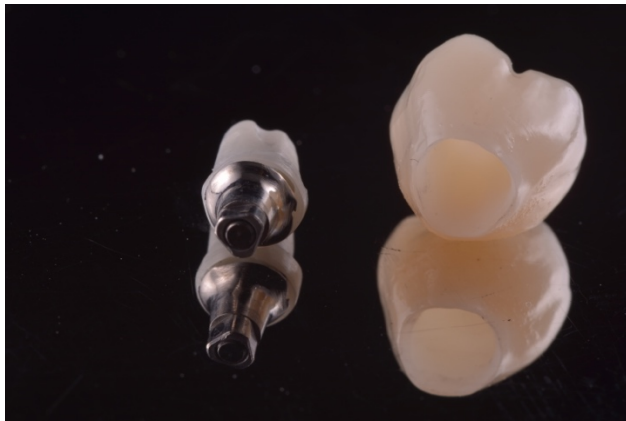


Fig 27 : Pilier UCLA

Ce pilier s'adapte directement sur l'hexagone externe du col implantaire où il est transvissé, sa base est proposée avec ou sans hexagone anti-rotationnel. Pour les restaurations implanto-portées unitaires, il est préférable de toujours utiliser un système anti-rotationnel.

Le pilier UCLA est particulièrement indiqué pour la réalisation d'infrastructures vissées sur lesquelles les prothèses sont ensuite scellées.

Ce type de piliers présente de nombreux avantages :

- réalisation d'un profil d'émergence idéal : il se rapproche au mieux de la forme anatomique des dents naturelles. La hauteur minimale de tissus mous nécessaire est de 1mm.
- Absence de pertuis d'accès aux vis sur les faces occlusales des prothèses : atout esthétique et bénéfique pour l'occlusion
- Correction des axes implantaires : il existe des angulations pouvant atteindre 30° permettant de rattraper un axe implantaire trop divergent de l'axe prothétique idéal
- Permet la réalisation de prothèses implanto-portées à un seul étage : le pilier UCLA est incorporé dans l'armature et la prothèse est directement transvissée sur l'implant. Cela nécessite un espace inter-arcade inférieur à 7mm mais \geq à 4,5mm.

L'un des principaux inconvénients de ce type de piliers est son interaction avec les tissus mous péri-implantaires. Les faibles propriétés d'adhésion des alliages en or entraînent une réduction de l'attache des tissus mous comparativement au titane et à la céramique ce qui peut entraîner des récessions gingivales.

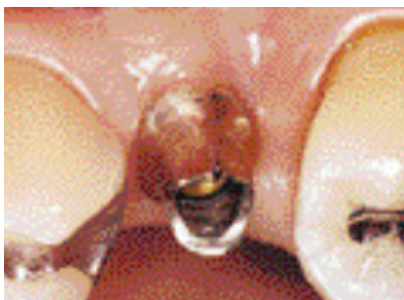

Fig 28 : Pilier UCLA en bouche (34)

- Piliers pleins en zircone et titane

Ce sont les piliers les plus utilisés, au vue de leur qualité esthétique mais aussi mécanique. Ils peuvent s'adapter à toutes les situations cliniques. Leur partie implantaire est usinée et non retouchable contrairement à leur partie coronaire qui peut être adaptée et modifiée par fraisage. (7)

- Pilier « faux moignons »

Ce pilier est vissé directement dans l'implant. Les étapes de préparation ainsi que de laboratoire sont similaires à celles utilisées en prothèse fixée conventionnelle. Il peut être retrouvé de différentes tailles, sous forme d'un système monobloc ou en deux parties, en titane ou en céramique.

- Pilier « mixte titane/zircone »

Ce pilier est constitué de zircone et d'alliage de titane.

Les piliers usinés en CFAO

Ce procédé utilise le principe de Conception et Fabrication Assistée par Ordinateur (CFAO). Comme vu précédemment, il s'agit d'un système de numérisation qui transforme un élément physique en données numériques exploitables dans un logiciel informatique. A partir de ces données de base, le prothésiste peut réaliser le pilier implantaire de manière complètement virtuelle, et ensuite le faire fabriquer par l'intermédiaire d'un tour à commande numérique. (Ex : Cerec®/ Sirona) (Lamy M., 2011).

- L'exemple du système Atlantis (34)

Il permet la réalisation de piliers implantaires personnalisés adaptés pratiquement à tous les systèmes implantaires disponibles sur le marché. Ces piliers sont conçus par CFAO à l'aide du logiciel breveté « Virtual Atlantis Design ».

Ces piliers sont disponibles en alliage de titane T6 Al4 de grade5, en ce même alliage recouvert de nitrure de titane (couleur or) et en zircone avec 4 teintes disponibles. Ils peuvent être utilisés pour des restaurations scellées, transvissées unitaires et retenues par friction.

Ils répondent aux critères esthétiques, biologiques et mécaniques exigés par le cahier des charges des piliers implantaires :

- Pilier anatomique offrant une rétention optimale et une gestion des tissus mous optimale
- Matériaux utilisés confèrent un bon rendu esthétique, un faible taux de rétention de plaque bactérienne et une résistance mécanique suffisante

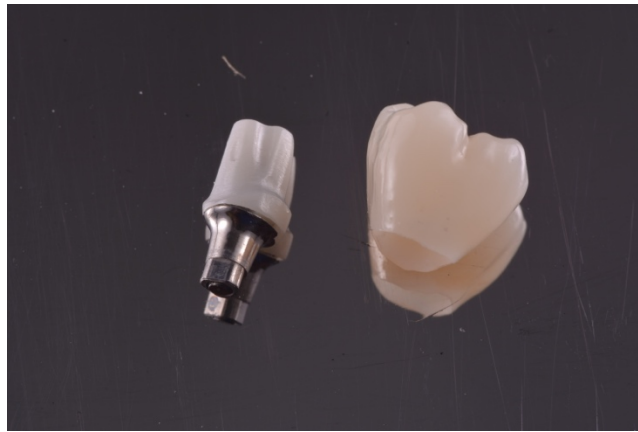

Fig 29 : Pilier CFAO atlantis

Ces piliers permettent une adaptation optimale pour les secteurs esthétiques. Le col du pilier sera modelé afin de soutenir au mieux les tissus mous péri-implantaires, et permettra l'enfouissement de la limite cervicale en fonction du niveau muqueux tout en respectant le feston gingival.

Ces types de piliers sont indiqués dans tous les types de prothèses (scellées et vissées), et pour tous types de restaurations (unitaire ou plurale). Ils sont usinés et conçus spécifiquement pour chaque patient.

Partie IV : Les systèmes prothétiques implantaires

a) Critères de choix décisionnels (19,35,36,37,40,41,42,48,49,50,51)

Il est indispensable de définir les avantages et inconvénients des deux types de prothèses supra-implantaires afin de permettre un choix thérapeutique optimal.

1) La prothèse transvissée :

- Avantages :

- Réalisation possible lorsque l'espace interocclusal disponible est faible (4mm)
- Réintervention et réparation des prothèses plus aisées n'entraînant pas la destruction de la prothèse d'usage, facilement démontable en cas de besoin lié à la maintenance
- L'Interface composants usinées/implant est supérieur à l'interface ciment/implant : lors de pratique de mise en charge immédiate, il existe toujours la présence d'un espace entre le mur d'extraction et l'implant. L'utilisation de ciment dans ces zones entrainerait un échec implantaire dû à l'excès de ciment. Il est donc préférable d'utiliser, dans ces situations cliniques, des restaurations prothétiques transvissées.
- Meilleure tolérance biologique : absence de résidus de ciment qui pourraient entrainer un échec thérapeutique suite à des problèmes avec les tissus mous péri-implantaire
- Risque de péri-implantite diminué
- Utilisation de prothèses transvissées pour les restaurations prothétiques provisoires : ces prothèses provisoires transvissées permettent d'adapter au mieux les tissus mous, d'éviter l'inflammation de ces tissus avec des résidus de ciment que l'on pourrait retrouver si l'on utilise une prothèse provisoire scellée et facilitent la réalisation de l'empreinte prothétique

- Inconvénients :

- Présence d'un puit d'accès à la vis de rétention :
 - Inesthétique : doit être placé dans une zone non visible pour les secteurs antérieurs (trou en palatin parfois non réalisable selon l'axe implantaire) et peut être positionné sur la surface occlusale dans les secteurs postérieurs non esthétiques.
 - Diminue la résistance mécanique de la prothèse : peut entrainer des fractures de la céramique

- Dans certaines situations cliniques, le puits d'accès a un diamètre assez large, ce qui entraîne une modification de la surface occlusale et donc de l'occlusion dans les zones postérieures. S'il existe des contacts entre la restauration prothétique et la dent antagoniste et non pas seulement avec la restauration occlusale, cela présentera moins de problèmes d'occlusion.
- Nécessité de réaliser une restauration à l'aide d'un matériau pour obturer le puits

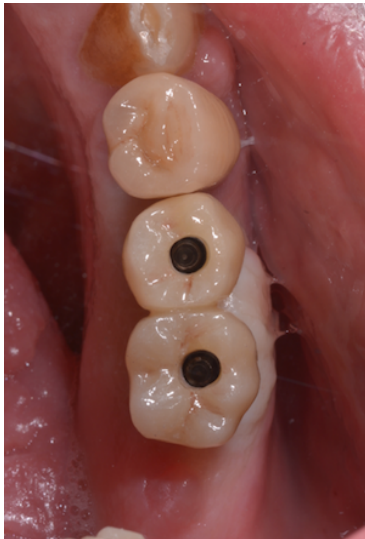

Fig 30 : Prothèses supra-implantaires transvissées avant réalisation des obturations occlusales des puits d'accès aux vis

- Ne permet pas une angulation trop importante à cause de la présence de la vis (impossibilité lorsque l'axe implantaire diverge de plus de 17°)
- Possible perte et dévissage de la vis
- Nécessité de réaliser un guide chirurgical afin de pré visualiser la position des puits d'accès aux vis en fonction de la position de l'implant
- Plus coûteux et demande plus de matériels
- Risque d'inhalation de la vis ou du tournevis lors de la manipulation dans les zones postérieures difficiles d'accès
- Manipulation plus difficile lorsqu'on est en présence d'une ouverture buccale limitée
- Une étude(30) a démontré la présence plus importante de vis de piliers dévissées en présence d'une prothèse transvissée

Avantages et inconvénients des deux types de prothèses transvissées :

	<u>Avantages</u>	<u>Inconvénients</u>
<u>Prothèse transvissée directement sur l'implant</u>	<ul style="list-style-type: none"> - Légère compensation des axes implantaires divergents - Insertion facile - Contrôle rigoureux de l'isostatisme - Démontage aisé - Faible hauteur prothétique nécessaire (minimum possible de 4mm) - Absence de ciment de scellement 	<ul style="list-style-type: none"> - Esthétique limitée dans la région cervicale - Présence des puits d'accès aux vis : <ul style="list-style-type: none"> ➤ Esthétique médiocre ➤ Fragilisation de la surface occlusale ➤ Résistance inférieure au devissage - Hauteur gingivale supérieure à 3 ou 4mm rendant l'accès aux limites délicat lors des séances cliniques
<u>Prothèse vissée avec pilier transgingival</u>	<ul style="list-style-type: none"> - Utilisation de titane : homogénéité avec l'implant et biocompatibilité - Précision de l'ajustage des pièces usinées - Mise en place précoce favorisant la maturation des tissus implantaires - Correction d'axe implantaires convergents ou divergents 	<ul style="list-style-type: none"> - Présence des puits d'accès aux vis : <ul style="list-style-type: none"> ➤ Esthétique médiocre ➤ Fragilisation de la surface occlusale ➤ Résistance inférieure au devissage - Multiplication des étages prothétiques : minimum de 6mm d'espace interarcade disponible

2) La prothèse supra-implantaire scellée

- Avantages :

- Absence de puit d'accès à la vis de rétention
 - Amélioration de l'esthétique, surtout au niveau des faces occlusales des zones postérieures
 - Adaptation et réglage de l'occlusion améliorés sans modification des surfaces occlusales
- Réalisation possible lorsque l'axe de l'implant est incompatible avec une prothèse transvissée

- Moins couteux
- Absence de desserrage de vis
- Manipulation aisée
- Accès facilité avec des patients présentant une ouverture buccale limitée
- Passivité supérieure : le ciment va jouer le rôle d'amortisseur de forces et de réducteur de stress au niveau de l'interface entre l'os, l'implant et le pilier implantaire
- Une étude de *Nissan J et al.* montre moins de fractures de céramique pour ce type de prothèse

- Inconvénients :

- Difficulté de réintervention : lorsque la vis du pilier implantaire se dévisse, deux options sont possibles :
 - Soit découper totalement la restauration prothétique
 - Soit fraiser occlusalement la restauration afin d'accéder au puits de vis

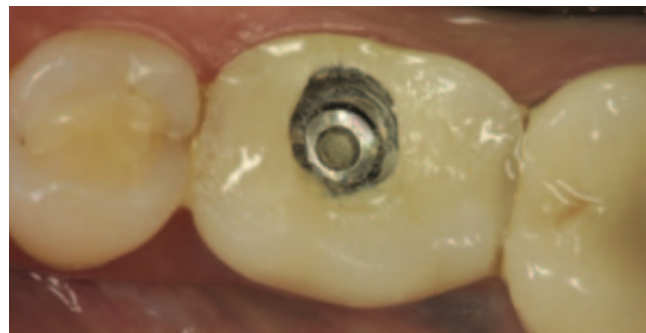
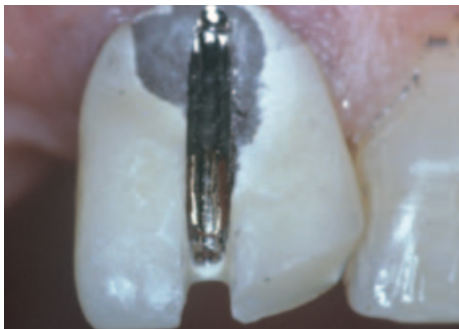
Fig 31 : Situations cliniques où la couronne scellée a dû être fraisée afin d'avoir accès à la vis du pilier qui s'était desserrée. (12)

➔ Dans ces deux cas, la restauration prothétique ne sera plus utilisable, il sera donc nécessaire de la réaliser à nouveau

- ➔ Pour éviter de se retrouver dans ces situations, la restauration prothétique est généralement scellée avec du ciment de scellement provisoire, ce qui facilite la réintervention
 - ➔ Linkevicius et al. a démontré dans l'une de ses études, qu'au plus la limite marginale de la prothèse était positionnée sub-gingivale, au moins il était possible d'éliminer le ciment dans sa totalité. Afin de contrôler au mieux cet excès, il est donc préférable de réaliser des prothèses scellées présentant une limite marginale supra-gingivale.(39)
 - ➔ Il existe de nos jours de nouvelles méthodes qui permettent un accès au pilier en cas de desserrage de la vis sans découper totalement la prothèse.
 - Rétention diminuée des prothèses lorsque l'espace interocclusal disponible est insuffisant (<5mm). Il est préférable dans cette situation d'utiliser une prothèse transvissée
 - Taille minimum du pilier implantaire de 5mm pour assurer une rétention optimale.
 - Présence de ciment de scellement dans le sulcus péri-implantaire : il est très difficile d'éliminer le ciment dans sa totalité dans les cas des prothèses scellées. Cet excès de ciment entraîne de nombreuses complications biologiques :
 - Inflammation gingivale
 - Saignements au sondage
 - Douleurs
 - Mucosites
 - Résorptions osseuses
 - Péri-implantites
- ➔ entraînant à long terme un échec thérapeutique implantaire

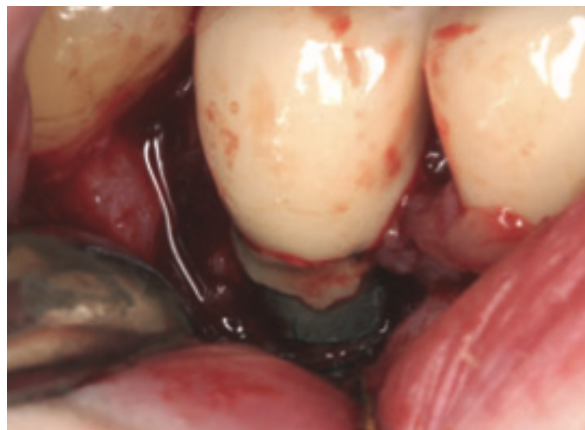


Fig 32 : Situation clinique où l'on observe 3 mois après la pose de la restauration l'apparition d'une péri-implantite. On note la présence de ciment de scellement autour de l'implant, qui peut être la cause de cette pathologie péri-implantaire. (41)

Une technique a été mise au point afin d'éviter les excès de ciment dans le sulcus péri-implantaire lors du scellement de prothèses supra-implantaire scellées : **Le collier G-cuff (35)**

Ce dispositif permet d'agir comme une barrière physique empêchant au ciment de pénétrer dans le sulcus péri-implantaire, il va venir sertir le pilier implantaire. Il aura fallu au préalable adapter son diamètre à celui du pilier, en réalisant des étapes de découpe et de perforation.

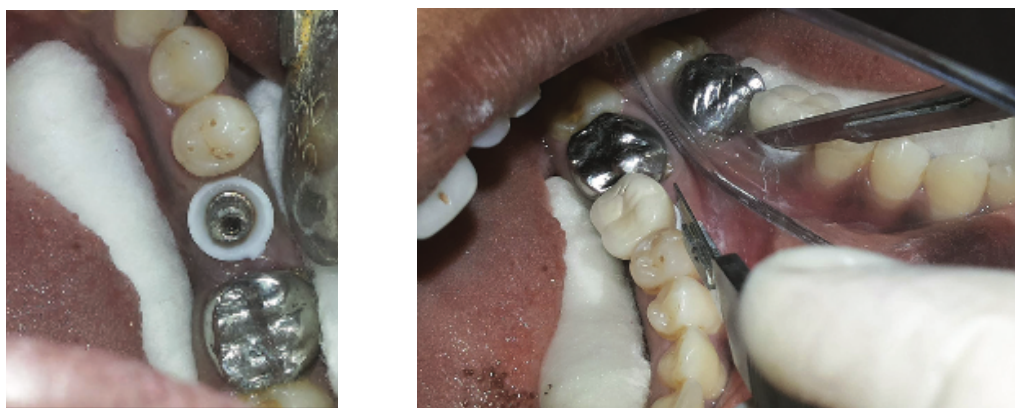

Fig 33 : Technique du collier G-cuff (35)

- a) Mise en place du G-cuff autour du pilier implantaire
- b) Scellement de la prothèse supra-implantaire et section et retrait du G-cuff à l'aide d'un scalpel

C'est une technique simple, rapide et ne demandant pas d'étapes de laboratoire supplémentaires.

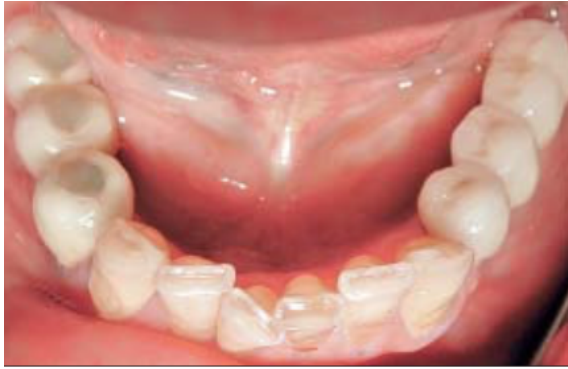

Fig 34 : Situation clinique comparant l'esthétique entre des prothèses supra-implantaires transvissées (secteur4) et des prothèses supra-implantaires scellées (secteur3). (36)

La prothèse transvissée rencontre plus de complications mécaniques que la prothèse scellée qui, elle, rencontre de plus importantes complications biologiques.

Problèmes les plus souvent observés :

Prothèse transvissée	Prothèse scellée
<ul style="list-style-type: none"> - Perte de l'obturation du puits d'accès de la vis - Dévissage de la prothèse - Fracture de la prothèse - Fracture de la vis - Fracture du pilier implantaire 	<ul style="list-style-type: none"> - Descellement de la couronne - Fracture de la prothèse - Dévissage du pilier intermédiaire - Fracture de la vis - Fracture de l'implant - Péri-implantite

Aucune différence significative n'a été démontrée entre la prothèse scellée et la prothèse vissée en terme de taux de survie implantaire. (42)

b) Les couronnes piliers hybrides transvissées sur implant (43)

De nouveaux types de restaurations ont vu le jour depuis quelques années. Malgré le peu de recul clinique, de nombreux chirurgiens-dentistes en font l'éloge : ce sont les couronnes piliers hybrides.

Ces nouveaux types de restaurations sont réalisés par CFAO au cabinet dentaire ou en corrélation avec le laboratoire de prothèse selon l'organisation du praticien.

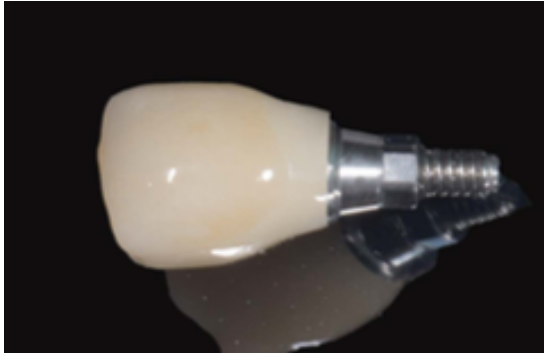

Fig 35 : Couronne pilier hybride transvissée sur implant. (43)

Cette prothèse est usinée à partir d'un bloc monolithique percé de disilicate de lithium et sera assemblée par collage sur une embase en titane. La confection de ce type de prothèse repose sur trois éléments :

- L'élément en céramique (obtenu par usinage)
- Le Tibase (embase en titane transvissée)
- Le système de collage

Fig 36 : Section longitudinale d'une couronne pilier hybride sur implant (43).



Il existe différents matériaux disponibles pour le bloc de céramique :

- L'IPS e.max CAD produit par la société « Ivoclar Vivadent® »
- La céramique hybride, « l'Enamic® », distribuée par la société « Vita® »
- L'oxyde de zirconium, « InCoris® », de « Dentsply-Sirona® »

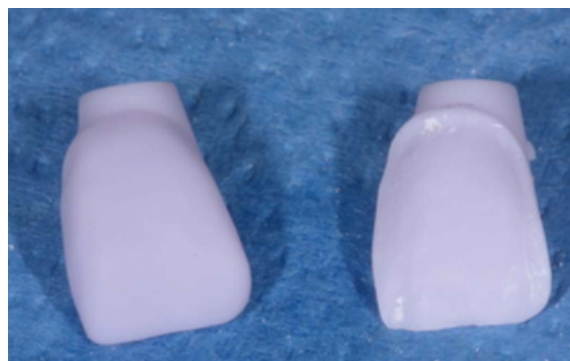

Fig 37 : Couronne pilier hybride en IPS e max (43).

L'embase en titane retrouvée dans ces restaurations possède une extrémité adaptée à la connexion implantaire ainsi qu'une extrémité dotée d'un détrompeur adapté à l'orifice du bloc en céramique.

Le système de collage est très important et participe en grande partie à la réussite thérapeutique :

- Une étude de Weyhrauch coll. a comparé plusieurs produits de collage sans trouver de différences significatives entre elles. La colle recommandée doit être fluide et opaque afin d'assurer un joint fin et permettre de masquer la teinte grise du titane.
- Le joint de collage présent entre la céramique et le titane doit être le plus fin possible afin de diminuer la rétention de plaque bactérienne. Après collage, ce joint est poli et passé à l'aéro-polisseur au carbonate de calcium afin d'éliminer toute trace de colle.
- Le collage et le polissage, qu'ils soient réalisés au laboratoire de prothèse ou au cabinet dentaire, sont opérateur-dépendants.

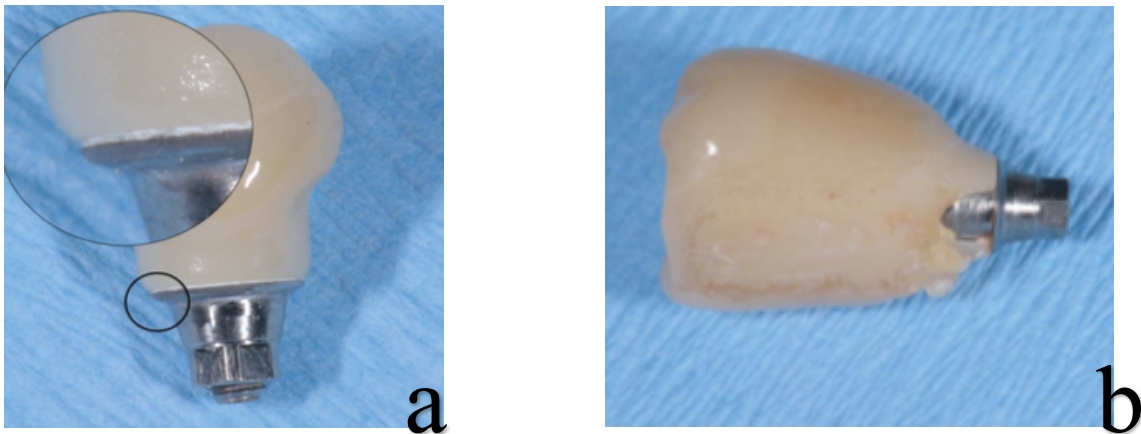


Fig 38 : Défauts pouvant être retrouvés avec des couronnes piliers hybrides (43)

- a) Couronne pilier hybride présentant un défaut d'assemblage : joint de collage trop épais, la céramique trop à distance de la Tibase, et l'état de surface trop rugueux favorisant l'adhésion bactérienne
- b) Couronne pilier hybride ayant fait l'état d'un échec thérapeutique 3 mois après sa pose. Erreur de protocole : la quantité de colle utilisée a été insuffisante et le titane n'a pas été sablé.

Le disilicate de lithium possédant de bonnes propriétés optiques permet à ce type de prothèse d'obtenir un bon rendu esthétique. Le matériau peut :

- Soit être recouvert par une céramique de maquillage
- Soit être aménagé par soustraction afin de laisser place à une stratification de céramique feldspathique obtenue par la technique dite du « cut-back »

Très peu d'études ont été réalisées sur le disilicate de lithium pressé préalablement en usine. En ce qui concerne sa solidité ou sa biocompatibilité, des études complémentaires sont nécessaires.

Partie 5 : Prothèse vissée VS prothèse scellée

1) Critères de décision

a) Zone postérieure (36,37,42,51)

Le secteur postérieur, est une zone qui n'est pas visible lors des fonctions de phonation et de mastication. Elle concerne la région des molaires, des deuxièmes prémolaires et parfois, selon le patient, des premières prémolaires.

C'est une région où l'esthétique ne sera pas la priorité. Son exigence principale sera de rétablir au mieux les fonctions physiologiques masticatoires tout en répartissant les contraintes. Son intégration sera principalement fonctionnelle.

La réhabilitation en secteur postérieur devra être réalisée afin de pouvoir supporter toutes les forces axiales et transversales s'exerçant lors des diverses fonctions de l'appareil manducateur. Il faudra donc utiliser des matériaux présentant une forte résistance mécanique.

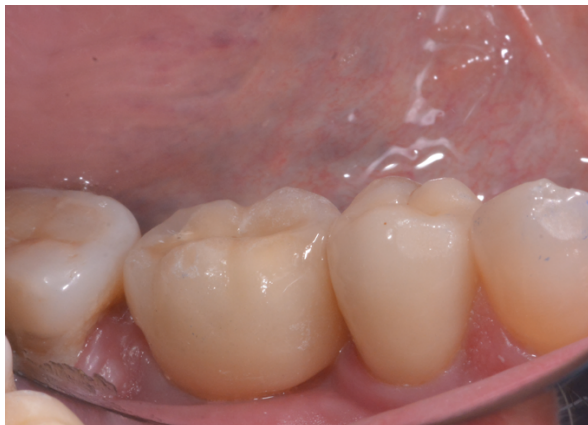

Fig 39 : Couronne supra-implantaire scellée en secteur postérieur

La particularité liée à cette zone est la présence de différents obstacles anatomiques tels que le nerf mandibulaire à la mandibule et le sinus au maxillaire. Ceux-ci peuvent compliquer la mise en place d'un implant voir la contre-indiquer. Cela explique le positionnement, parfois compliqué, des implants et l'adaptation nécessaire des axes prothétiques afin de rattraper l'axe implantaire.

Certaines études ont démontré une apparition plus fréquente de fracture de la céramique des prothèses supra-implantaire transvissées dans les secteurs postérieurs. Cette différence pouvant être expliquée par la présence du puits d'accès à la vis entraînant une fragilisation de la surface occlusale de la prothèse. (36) Ce problème peut être évité si le puit d'accès se situe le plus au centre de la face occlusale.

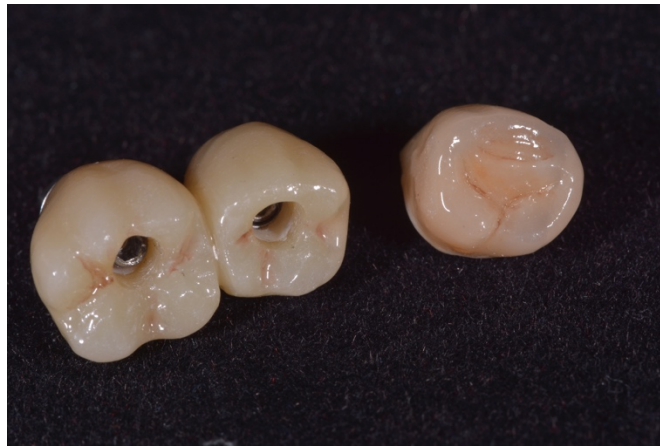

Fig 40 : Prothèses supra-implantaires transvissées avant et après restauration de la surface occlusale avec un matériau composite

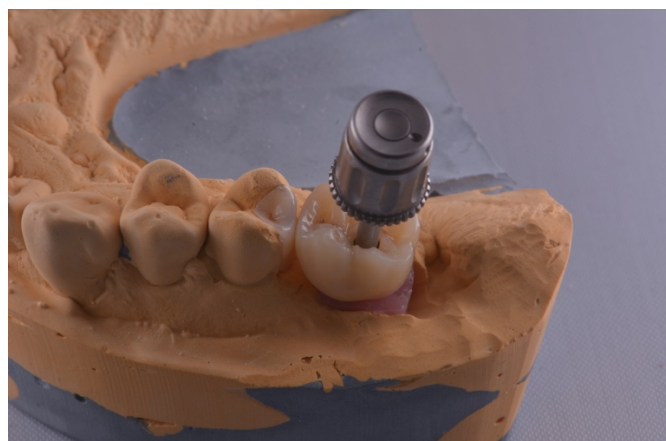
Pjetursson et al (52), ont réalisé une analyse étudiant l'évolution des complications et échecs des thérapeutiques implantaires. Au cours des dix dernières années, le taux de survie implantaire est passé de 92,6% à 97,2% avec très peu de complications techniques :

- Forte diminution des complications type dévissage passant d'une fréquence annuelle de 6,08% à 2,29%.
- Diminution des problèmes de fractures ou d'éclats de céramique pour les coiffes unitaires.

De plus, le secteur postérieur présente une difficulté en terme d'accès rendant plus difficile les contrôles de visibilité et de manipulation des matériaux. Il est compliqué et dangereux pour le patient d'utiliser des tournevis ou petite vis qui peuvent être inhalés surtout lorsque le patient présente une limitation de l'ouverture buccale.

La réalisation de l'empreinte supra-implantaire se complique elle aussi. Le contrôle des limites, la mise en place du matériel et la compliance du patient rendent difficiles l'enregistrement des surfaces nécessaires à la réalisation de la prothèse.

Fig 41 : Prothèse transvissée montrant l'utilisation de tournevis nécessaire au vissage et dévissage de la vis



Lorsqu'on utilise des prothèses scellées dans ce secteur, il est difficile de contrôler l'absence de ciment résiduel cliniquement et radiographiquement. La péri-implantite étant l'une des causes principales d'échec dans la thérapeutique implantaire, il a été prouvé que la présence de ciment résiduel après la pose de la prothèse pouvait entraîner des complications biologiques et un échec du traitement implantaire. (34)

L'analyse clinique initiale est primordiale, elle guide la mise en place de l'implant pour permettre, chaque fois que cela est possible, l'utilisation de prothèse transvissée.

b) Zone antérieure (13,44,45,46)

Le secteur antérieur, aussi appelé secteur esthétique, nécessite de prendre en compte de nombreux facteurs afin de répondre au mieux aux doléances du patient.

- Critères objectifs : « Est considérée comme zone esthétique, toute partie de l'arcade visible lors d'un sourire large du patient. On parle donc du segment dento-alvéolaire visible lors du sourire ». (53)
- Critères subjectifs : « Subjectivement, cette zone peut être définie comme le segment dento-alvéolaire considéré comme esthétique par le patient » (53)

Lors de la première consultation, il est très important de définir avec le patient ses objectifs, et ses critères d'exigences esthétiques. L'objectif étant de réaliser des restaurations imitant au mieux la denture naturelle.

Ce type de restauration va demander une intégration esthétique mais aussi fonctionnelle.

De nombreux critères sont à prendre en compte :

- Forme
 - Couleur
 - Axes dentaires
 - Points de contact et présence de papilles
 - Profil d'émergence
 - Alignement des collets et des bords libres
 - État de surface
 - Maintien de la santé parodontale
- Un des facteurs propres au patient qui va permettre de guider notre choix thérapeutique va être la qualité et la quantité de gencive présente :
 - Biotype gingival fin et festonné

Ce biotype gingival concerne environ 15% de la population. Il est considéré comme le biotype le plus fragile et le plus délicat à manipuler. (54)

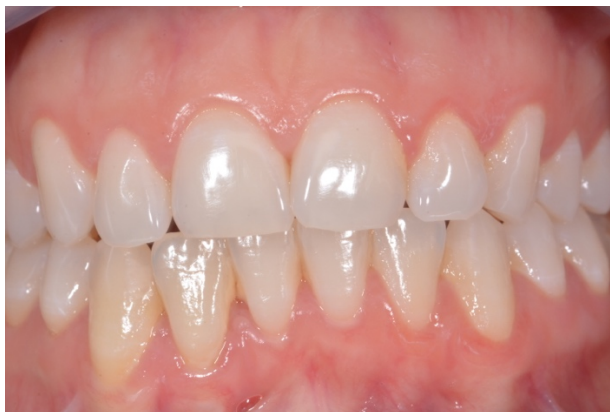

Fig 42 : Biotype gingival fin et festonné

La réalisation de prothèse supra-implantaire dans ce secteur va présenter des risques de complications :

- Possibilité de récession gingivale
- Risque de discoloration gingivale dûe à la couleur grise du titane

Afin de gérer au mieux ces risques, lors de la mise en place de l'implant, il est préférable de positionner l'implant dans une position la plus palatine possible afin :

- D'une part, d'avoir un maximum de tissus durs et de tissus mous sur la face vestibulaire
- D'autre part, de permettre le positionnement du puit d'accès à la vis en palatin, au niveau du cingulum, et donc de pouvoir réaliser des prothèses transvissées

Dans les situations cliniques présentant un parodonte fin, il a été démontré que l'utilisation de couronne supra-implantaire céramo-céramique possédait des qualités esthétiques supérieures (47).

- Biotype gingival plat et épais

Le biotype gingival plat et épais correspond lui à 85% de la population. (55)
Ce type de gencive présente moins de risques de complications.

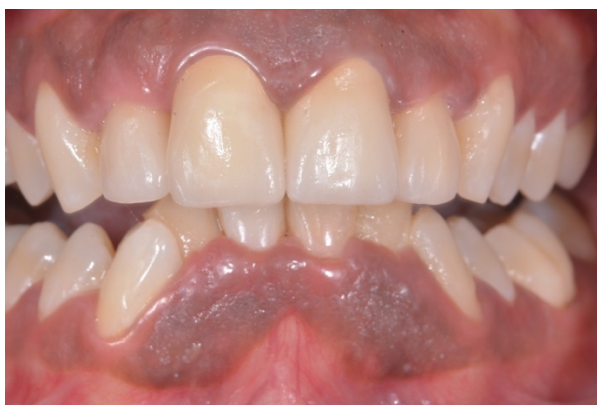

Fig 43 : Biotype gingivale épais et plat

Son épaisseur va permettre de masquer la couleur grise du titane pouvant rendre inesthétique les réhabilitations dans les secteurs antérieurs.

De plus, il va favoriser la stabilité des tissus parodontaux, et sa forte résistance permettra d'éviter les récessions gingivales. (CARDAROPOLI D, RE S, CORRENTE G, ABUNDO R, 2004)

- Gencive attachée

La gencive attachée est située entre la gencive dite « marginale » et la ligne muco-gingivale, elle mesure idéalement 5mm.

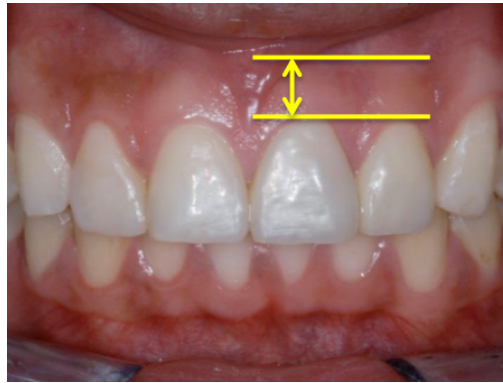


Fig 44 : Hauteur de gencive attachée (13)

Cette gencive va jouer un rôle important dans la pérennité des tissus mous péri-implantaires et dans l'intégration optimale implantaire, elle va jouer le rôle de bouclier en les protégeant des agressions mécaniques.

Une gencive attachée épaisse va permettre de masquer les parties métalliques de l'implant et du pilier favorisant le rendu esthétique.

Une faible hauteur de gencive attachée entrainera un parodonte plus fragile et le risque accru de récessions gingivales.

- Notre choix thérapeutique sera aussi guide par la position de l'implant, si l'axe implantaire nécessite l'utilisation de piliers angulés :
 - Soit nous utiliserons des piliers angulés permettant le positionnement du puit d'accès à la vis dans une zone non-esthétique (en palatin) et nous choisirons une prothèse supra-implantaire transviscée

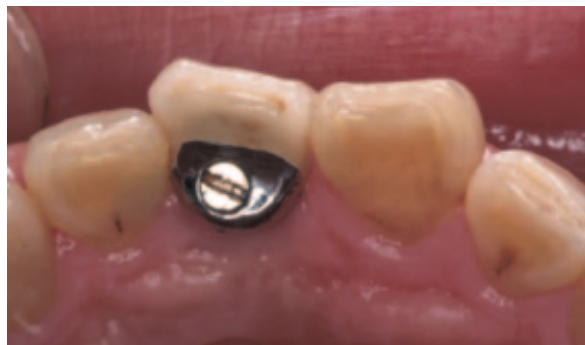

Fig 45 : Vue palatine d'une prothèse supra implantaire transvissée montrant le puit d'accès à la vis en secteur non-esthétique pour le remplacement d'une incisive centrale maxillaire (12).

- Soit, si le degré de divergence est trop important et ne peut être corrigé avec une prothèse transvissée, nous utiliserons donc des piliers angulés usinés avec une prothèse supra-implantaire scellée.

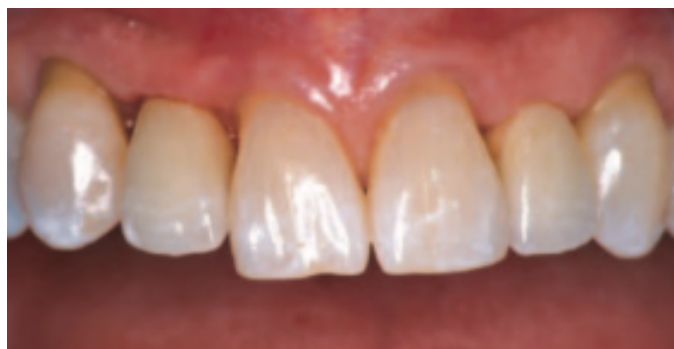

Fig 46 : Prothèse supra-implantaire transvissée pour l'incisive latéral gauche VS une prothèse supra-implantaire scellée pour l'incisive latérale droite (12).

Une étude de Cutrim et al. comparant le résultat esthétique de restaurations unitaires implantaire en secteur antérieur maxillaire n'a démontré aucune différence significative entre la prothèse supra-implantaire scellée et la prothèse supra-implantaire transvissée. De bons résultats ont pu être observé pour les deux techniques utilisées.

De nombreuses études comparant ces deux types de prothèses supra-implantaires ont fait la même observation : aucun des deux types de prothèses n'est plus avantageux que l'autre, le choix est souvent fait en fonction des préférences du chirurgien-dentiste. (10,11,12,38,46)

2) Résumé

a) Tableau(3)

Liste (exhaustives) des critères à prendre en compte pour le choix de la réhabilitation prothétique

	Prothèse scellée	Prothèse transvissée
Zone antérieure :	+	+/-
- Axe implantaire divergent <17°	+/-	+/-
- Axe implantaire divergent >17°	+	-
Zone postérieure	+	+/-
- Axe implantaire divergent <17°	+	+/-
- Axe implantaire divergent >17°	+	-
Hauteur prothétique disponible </= 5mm	-	+
Hauteur prothétique disponible > 5mm	+/-	+/-
Ouverture buccale limitée	+	+/-
Restaurations prothétiques de faible étendue	+	-
Patients présentant une prévalence aux récessions gingivales	-	+
Parodonte fin	+/-	+/-
Patients étant susceptibles de perdre plusieurs dents à l'avenir	-	+
Restaurations prothétiques présentant une limite sous-gingival	-	+
Restaurations prothétiques présentant une couronne de faible diamètre	+	-
Mise en charge immédiate	--	+
Designable CAO	++	++
Usinable	++	++

b) Synthèse

La restauration prothétique constitue l'ultime objectif du traitement implantaire. Il s'agit de rétablir une fonction et un résultat esthétique compatibles avec les attentes du patient.

Un des choix prothétiques le plus important dans l'établissement du plan de traitement est de déterminer le mode de rétention prothétique, transvissé ou scellé.

Parfois, une des options se trouve être la plus indiquée. Dans le cas contraire, un vrai choix doit être effectué.

Aucune véritable indication ne se dégage du tableau. C'est au praticien de « s'adapter » à chaque cas clinique en concertation avec son technicien de laboratoire, afin de choisir le bon système de rétention prothétique pour chaque patient.

Conclusion

Tout au long de ces dernières années, l'implantologie n'a cessé d'évoluer et de s'améliorer. La restauration unitaire implantaire est devenue la solution thérapeutique de première intention, évitant ainsi toute mutilation des dents voisines.

Le taux de survie implantaire est désormais proche des 99% et l'efficacité de cette thérapeutique a été prouvée dans de nombreuses études cliniques. (52)

Deux types de réhabilitation prothétique peuvent être employés par le praticien ; les prothèses supra-implantaires dite scellées et les prothèses supra-implantaires dites transvissées.

La réhabilitation prothétique aussi simple peut-elle paraître (empreinte simplifiée, adaptation optimale...) doit cependant être réfléchié quant aux choix de réhabilitation prothétique envisagée (scellée ou vissée). En effet, le choix en amont peut ainsi éviter certaines déconvenues thérapeutiques et permet d'obtenir une longévité optimale pour le complexe implanto-prothétique.

Le choix du type de prothèse implantaire ne peut se faire arbitrairement, nous avons vu que de nombreux facteurs entraînent en jeu, en particulier la zone de localisation implantaire (antérieur ou postérieure).

Pendant de nombreuses années, une moitié de praticien était des « pro-scellée » et l'autre moitié était, bien évidemment, des « pro-vissée », n'arrivant jamais à se départager.

De nombreuses études ont montré que l'échec le plus courant était l'apparition de péri-implantite. Or, il semblerait que la prothèse scellée présente un taux supérieur de péri-implantite, lié au risque de fusée du matériau d'assemblage.

De plus, un facteur local, le design prothétique, parfois difficile à gérer avec de l'accastillage implantaire standard, joue un rôle primordial dans l'apparition de cette maladie.

L'avènement de la CFAO et la possibilité de faire des piliers et des restaurations prothétiques dessinés sur mesure pourraient à l'avenir, éviter cet écueil qui se révèle chronique.

Le choix de la technique retenue sera basé sur l'analyse du cas clinique, des possibilités offertes par le système implantaire, et sur la mise en œuvre de protocoles fiables et rigoureux tant au cabinet qu'au laboratoire.

Cette décision sera prise par le praticien et le technicien de laboratoire en fonction de **chaque** cas clinique et ne pourra donc se faire arbitrairement.

ANNEXES

<u>Fig 1</u> : Composition du complexe implantaire	p12
<u>Fig2</u> : Implant bone level	p13
<u>Fig3</u> : Implant tissue level	p13
<u>Fig4</u> : Connexion hexagonale externe	p15
<u>Fig5</u> : Connexion hexagonale interne	p16
<u>Fig6</u> : Concept de « platform switching » (4)	p17
<u>Fig7</u> : Prothèse supra-implantaire transvissé directement sur l'implant. Martinez and coll 2008.	p22
<u>Fig8</u> : Prothèse supra-implantaire transvissée par l'intermédiaire d'un pilier transgingival. Martinez and coll. 2008	p23
<u>Fig 9</u> : Prothèse supra-implantaire scellée du Dr Guillaume GARDON-MOLLARD	p24
<u>Fig 10</u> : Exemple d'un matériau d'empreinte à base de polyéther : « 3M™ Impregum™ »	p26
<u>Fig 11</u> : Exemple matériau à empreinte à base de polyvinyloxyanes : « Virtual380 » d'Ivoclar vivadent	p27
<u>Fig 12</u> : Transfert twist lock et sa vis de transfixation et analogue d'implants (14)	p29
<u>Fig 13</u> : Transfert twist-lock en place (14)	p29
<u>Fig 14</u> : Radiographie rétro-alvéolaire de contrôle de positionnement entre l'implant et le transfert d'empreinte.(14)	p30
<u>Fig 15</u> : Empreinte en coupe, sans le transfert (à gauche) et avec le transfert repositionné (à droite)(14)	p30
<u>Fig 16</u> : Technique d'empreinte supra-implantaire directe (14) a) Situation clinique avec 3 implants, piliers de cicatrisation dévissé b) Pilier pick-up mis en place sur les implants c) Radiographie rétro-alvéolaire de contrôle avec 3 transferts pick-up mis en place sur 3 implants d) Porte empreinte fenêtré, les têtes des vis de transfixation des transferts émergent du matériau à empreinte. e) Vis des transferts dévissés, l'empreinte est retirée f) Les analogues d'implants sont ensuite revissés sur les transferts pick-up avant le moulage de l'empreinte	p31
<u>Fig 17</u> : Vis de cicatrisation Encode en bouche (15)	p33
<u>Fig 18</u> : Manipulations prothétiques avec le système Encode (15) a) Modèle en plâtre envoyé au centre d'usinage (à gauche) b) Modèle avec le profil d'émergence foré et l'analogue en place (à droite) c) Modèle avec le pilier CFAO usiné d) Couronne réalisée avec le pilier CFAO e) Pilier en place f) Couronne définitive scellée	p33
<u>Fig 19</u> : Matériel nécessaire à la réalisation d'une empreinte optique (17) a) Scanner : réalisation de l'empreinte optique b) Logiciel informatique : enregistrement, visualisation, conception et réalisation	p35
<u>Fig 20</u> : Transfert numérique d'implant, vue occlusale (à gauche) et vu vestibulaire (à droite). (23)	p35
<u>Fig 21</u> : Maitre modèle virtuel, vue occlusale (gauche) et vue vestibulaire (droite).(23)	p36
<u>Fig 22</u> : Pilier en titane avec coloration du tissu gingival (28)	p40
<u>Fig 23</u> : Pilier implantaire en céramique sur modèle en plâtre.	p41

<u>Fig 24</u> : Pilier implantaire en or (28)	p41
<u>Fig 25</u> : Pilier standard droit	p42
<u>Fig 26</u> : Pilier standard angulé (Biotech)	p42
<u>Fig 27</u> : Piliers UCLA	p44
<u>Fig 28</u> : Pilier UCLA en bouche (34)	p44
<u>Fig 29</u> : Pilier CFAO Atlantis	p46
<u>Fig 30</u> : Prothèses supra-implantaires transvissées avant réalisation des obturations occlusales des puits d'accès aux vis	p48
<u>Fig 31</u> : Situations cliniques où la couronne scellée a dû être fraisée afin d'avoir accès à la vis du pilier qui s'était desserrée. (12)	p50
<u>Fig 32</u> : Situation clinique où l'on observe 3 mois après la pose de la restauration l'apparition d'une péri-implantite. On note la présence de ciment de scellement autour de l'implant, qui peut être la cause de cette pathologie péri-implantaire. (41).	p52
<u>Fig 33</u> : Technique du collier G-cuff (35)	p52
a) Mise en place du G-cuff autour du pilier implantaire	
b) Scellement de la prothèse supra-implantaire et section et retrait du G-cuff à l'aide d'un scalpel	
<u>Fig 34</u> : Situation clinique comparant l'esthétique entre des prothèses supra-implantaires transvissées (secteur4) et des prothèses supra-implantaires scellées (secteur3). (36)	p53
<u>Fig 35</u> : Couronne pilier hybride transvissée sur implant (43)	p54
<u>Fig 36</u> : Section longitudinale d'une couronne pilier hybride sur implant (43).	p54
<u>Fig 37</u> : Couronne pilier hybride en IPS e max (43)	p54
<u>Fig 38</u> : Défauts pouvant être retrouvés avec des couronnes piliers hybrides (43)	p55
a) Couronne pilier hybride présentant un défaut d'assemblage : joint de collage trop épais, la céramique trop à distance de la Tibase, et l'état de surface trop rugueux favorisant l'adhésion bactérienne	
b) Couronne pilier hybride ayant fait l'état d'un échec thérapeutique 3 mois après sa pose. Erreur de protocole : la quantité de colle utilisée a été insuffisante et le titane n'a pas été sablé.	
<u>Fig 39</u> : Couronne supra-implantaire scellée en secteur postérieur	p57
<u>Fig 40</u> : Prothèses supra-implantaires transvissées avant et après restauration de la surface occlusale avec un matériau composite	p58
<u>Fig 41</u> : Prothèse transvissée montrant l'utilisation de tournevis nécessaire au vissage et dévissage de la vis	p58
<u>Fig 42</u> : Biotype gingival fin et festonné	p59
<u>Fig 43</u> : Biotype gingivale épais et plat	p60
<u>Fig 44</u> : Hauteur de gencive attachée (13)	p60
<u>Fig 45</u> : Vue palatine d'une prothèse supra implantaire transvissée montrant le puit d'accès à la vis en secteur non-esthétique pour le remplacement d'une incisive centrale maxillaire (12).	p62
<u>Fig 46</u> : Prothèse supra-implantaire transvissée pour l'incisive latéral gauche VS une prothèse supra-implantaire scellée pour l'incisive latérale droite (12).	p62

BIBLIOGRAPHIE

1. Lehmann N. et col. Single tooth missing : from clinical observation to treatment decision making. (Part 1) Revue d'Odonto-Stomatologie/février 2006
2. Dubruille JH, Dubruille MT, Goudot P, Muster D, Pigot JL et Vanhakendover S. Réhabilitation orale et implantologie. Encycl Méd Chir (Editions Scientifiques et Médicales Elsevier SAS, Paris, tous droits réservés), Odontologie, 23-330-A-10, 2000, 30 p.
3. Guillaume B. Les implants dentaires – Techniques – Prescriptions – Avantages. Ellebore Editions ; 23 novembre 2011.
4. Tavitian P, Hue O. Prothèses supra-implantaires – Données et conceptions actuelles. Editions CDP, décembre 2017.
5. MILLAC E. Implantologie : document pédagogique pour la formation initiale. Thèse UFR odontologie. Nice, 2018
6. Schnider N, Forrer Alena F, Brägger U, Paul Hicklin S. Clinical Performance of One-Piece, Screw-retained Implant Crowns Based on Hand-veneered CAD/CAM Zirconia Abutments After a Mean Follow-up Period of 2.3 Years. The International Journal of Oral & Maxillofacial Implants. 2018 ; 33(1) :188-196
7. COURTIN N. Critères de choix d'un pilier implantaire en prothèse fixée. Thèse UFR odontologie. Lorraine, 2012
8. Balmer M, Spies BC, Vach K, Kohal RJ, Hämmerle C H.F, Jung R.E. Three-year analysis of zirconia implants used for single-tooth replacement and three-unit fixed dental prostheses : A prospective multicenter study. Clin Oral Impl Res. 2018 Jan 10.
9. GARNIER V. Les implants en céramique : indications et intérêts. Thèse UFR odontologie. Lorraine, 2015.
10. Vigolo P, Givani A, Majzoub Z, Cordioli G. Cemented Versus Screw-retained Implant-Supported Single-Tooth Crowns : A 4-year Prospective Clinical Study. The International Journal of Oral & Maxillofacial Implants. 2014 ; 19(2) :260-265.
11. Vigolo P, Mutinelli S, Givani A, Stellini E. Cemented versus screw-retained implant-supported single-tooth crowns : a 10 year randomised controlled trial. Eur J Oral Implantol. 2012 ; 5(4) :355-364.
12. Chee W, Jivraj S. Screw versus cemented implant supported restorations. British dental journal. 2006 ; 201(8) :501-507.
13. VOUILLOT V. Positionnement de l'implant en secteur antérieur : réel défi esthétique. Thèse UFR odontologie. Lorraine, 2014.
14. Degorce T. L'empreinte en prothèse fixe implantaire. Stratégie prothétique. 2002 ; 2(3) :191-219.
15. Leize-Zal E, Lorgeoux C, Chauvel B, Jardel V, Beuzit S, Delante J. Technique d'empreinte supra-implantaire : le transfert d'empreinte est-il toujours d'actualité dans le traitement de l'édentement unitaire ? Le concept BellaTek[®] Encode[®] (Biomet 3iTM). Stratégie prothétique. 2016 ; 16 (2) :1-8.
16. Yeshwante B, Gaikwad SN, Baig N, Patil S, Shaikh WA. Comparative evaluation between accuracy of implant impression techniques : a Systematic Review. Journal of Dental and Medical Sciences. 2015 ; 14(4) : 30-36.
17. Punj A, Bompolaki D, Garaicoa J. Dental Impression – Materials and Techniques. Dent Clin N Am. 2017 ; 61 : 779-796.

18. Lee HJ, Lim YJ, Kim CW, Choi JH, Kim MJ. Accuracy of a proposed implant impression technique using abutments and metal framework. *J Adv Prosthodont.* 2010 ; 2 :25-31.
19. Farah JW, Powers JM. Matériaux d’empreinte élastomères. *Dental advisor.* Décembre 2003 ; 20(10).
20. Laviole O et Bartala M. Confection des modèles de travail en prothèse conjointe. *Encycl Méd Chir (Editions Scientifiques et Médicales Elsevier SAS, Paris, tous droits réservés), Odontologie, 23-380-A-10, 2000, 10 p.*
21. ROLLAND N. Empreinte optique intra-orale sur implant pour la réalisation d’un pilier implantaire personnalisé. Thèse UFR odontologie. Toulouse II, 2014.
22. RICHARD A-M. L’empreinte optique intra-buccale et ses applications dans les différentes disciplines en Odontologie. Thèse UFR odontologie. Rennes 1, 2016.
23. Goyet MC, Feuerstoss L, Moussally C. L’empreinte optique en implantologie. *ROS 2015, Mai Vol. 44 (2), p. 126-135*
24. Tran ML, Boutin N, Nguyen Van Duong P, Cannas B, Moussally C. Apport de la CFAO directe dans la mise en esthétique immédiate en implantologie : un nouveau concept numérique. *Réalités Cliniques 2105. Vol. 26, n°4 : pp313-321*
25. Bugugnani R, Landez C. Les empreintes en prothèse conjointe. *Cahier de prothèse. Cdp. 1979.*
26. Vigolo P, Fonzi F, Majzoub Z, Cordioli G. An In Vitro Evaluation of ZiReal Abutments With Hexagonal Connection : In Original State and Following Abutment Preparation. *The International Journal of Oral & Maxillofacial Implants.* 2005 ; 20(1) :108-114.
27. Thoma DS, Sailer I, Mühlemann S, Gil A, Jung RE, Hämmerle CHF. Randomized controlled clinical study of veneered zirconia abutments for single implant crowns: Clinical, histological, and microbiological outcomes. *Clin Implant Dent Relat Res.* 2018;1–9.
28. Chee W, Jivraj S. Designing abutments for cemented retained implant supported restorations. *British dental journal.* 2006 ; 201(9) : 559-563.
29. WARSMER N. Les différents types de connexions implantaires : description, avantages, inconvénients et critères de choix. Thèse UFR odontologie. Lorraine, 2013.
30. Vigolo P, Fonzi F, Majzoub Z, Cordioli G. An in Vitro Evaluation of Titanium, Zirconium, and Aluma Procera Abutments with Hexagonal Connection. *The International Journal of Oral & Maxillofacial Implants.* 2006 ; 21(4) : 575-580
31. Vigolo P, Fonzi F, Majzoub Z, Cordioli G. Evaluation of Gold-Machined UCLA-type Abutments and CAD /CAM Titanium Abutments with Hexagonal External Connection and with Internal Connection. *The International Journal of Oral & Maxillofacial Implants.* 2008 ; 23(2) : 247-252
32. Emms M, Tredwin CJ, Setchell DJ, Moles DR. The Effects of Abutment Wall Height, Platform Size, and Screw Access Channel Filling Method on Resistance to Dislodgement of Cement-Retained, Implant-supported Restorations. *Journal of Prosthodontics.* 2007 ; 16(1) :3-9
33. Degorce T, Pennard J. Le pilier UCLA (3i) : son utilisation en prothèse scellée. *Synergie prothétique juin 2000 • vol 2, n° 3 (<https://www.idweblogs.com/wp-content/uploads/2013/06/SYN-DEGORCE-pilier-ucla.pdf>)*
34. Moal Y, Brincat T. Intérêt esthétique du pilier Atlantis dans le secteur antérieur. *Le fil dentaire.* 2013.
35. Deogade SC, Mantri SS, Pandey P. A simple technique to minimize excess luting agent in cement-retained implant restorations. *Journal of Dental Implants.* 2015 ; 5(2) :120-123.

36. Nissan J, Narobai D, Gross O, Ghelfan O, Chaushu G. Long-Term Outcome of Cemented Versus Screw-retained Implant-Supported Partial Restorations. *The International Journal of Oral & Maxillofacial Implants*. 2011 ; 26(5) :1102-1107.
37. Shadid R, Sadaqa N. A Comparison Between Screw- and Cement-Retained Implant Protheses. A Literature Review. *Journal of Oral Implantology*. 2012 ; 38(3) : 298-307.
38. Sailer I, Mühlemann S, Zwahlen M, Hämmerle CHF, Schneider D. Cemented and screw-retained implant reconstructions : a systematic review of the survival and complication rates. *Clin. Oral Implants Res*. 2012 ; 23(6) :163-201.
39. Linkevicius T, Vindasiute E, Puisys A, Peciuliene, V. The influence of margin location on the amount of undetected cement excess after delivery of cement-retained implant restorations. *Clin. Oral Impl. Res*. 22, 2011; 1379–1384.
40. Schwedhelm ER, Raigrodski AJ. A technique for locating implant abutment screws of posterior cement-retained metal-ceramic restorations with ceramic occlusal surfaces. *The journal of Prosthetic Dentistry*. 2006 ; 95(2) : 165-167.
41. Linkevicius T, Puisys A, Vindasiute E, Linkeviciene L, Apse P. Does residual cement around implant-supported restorations cause peri-implant disease ? A retrospective case analysis. *Clin. Oral Impl. Res*. 0, 2012 ; 1-6.
42. Lee A, Okayasu K, Wang HL. Screw-Versus Cement-Retained Implant Restorations : Current Concept. *Implant Dentistry*. 2010 ; 19(1) : 8-15.
43. Drogou H. Les couronnes piliers hybrides transvissées sur implant : protocole rigoureux de collage des embases titane. EDP Sciences. 2017. Disponible sur <https://doi.org/10.1051/aos/2017033>
44. MOHA A. La chirurgie plastique parodontale au service du sourire. Thèse UFR odontologie. Lorraine, 2018.
45. ESCAMILLA A. Analyse des concepts implantaire sur le secteur antérieur. Thèse UFR odontologie. Toulouse III, 2012.
46. Cutrim ES, Peruzzo DC, Benatti B. Evaluation of Soft Tissues Around Single tooth implants in the Anterior Maxilla Restored with cemented and screw-retained crowns. *Journal of Oral Implantology*. 2012 ; 38(6) : 700-705.
47. Thoma DS, Wolleb K, Bienz SP, Wiedemeier D, Hämmerle CHF, Sailer I. Early histological, microbiological, radiological, and clinical response to cemented and screw-retained all-ceramic single crowns. *Clin Oral Impl Res*. 2018;00:1–11
48. Vindasiute E, Puisys A, Maslova N, Linkeviciene L, Peciuliene V, Linkevicius T. Clinical Factors Influencing Removal of the Cement Excess in Implant-Supported Restorations. *Clinical Implant Dentistry and Related Research*. 2015 ; 17(4) : 771-778.
49. Thomas G, Wilson Jr. The Positive Relationship Between Excess Cement and Peri-implant Disease : A prospective clinical Endoscopic Study. *J Periodontol*. 2009 ; 80(9) : 1388-1392
50. Sherif S, Susarla S, Kapos T, Munoz D, Chang B M, Wright R F. A Systematic Review of Screw-versus Cement-Retained Implant-Supported Fixed Restorations. *Journal of Prosthodontics*. 2014 ; 23 : 1-9.
51. Sherif S, Susarla S, Hwang J-W, Weber H-P, Wright R F. Clinician- and patient-reported long-term evaluation of screw- and cement-retained implant restorations : a 5-year prospective study. *Clin Oral Invest*. 2011 ; 15 : 993-999.
52. Pjetursson BE, Thoma D, Jung R, Zwahlen M, Zembic A systematic review of the survival and complication rates of implant-supported fixed dental protheses (FDPs) after a mean observation period of at least 5years. *Clin Oral Implants Res*. 2012 ; 23(6) :22-38.

53. Belser U, Buser D, Higginbottom F. Consensus statements and recommended clinical procedures regarding esthetics in implant dentistry. *Int J Oral Maxillofac Implants.* 2004 ; 19 (73-4)
54. Re S, Cardaropoli D, Abundo R, Corrente G. Reduction of gingival recession following orthodontic intrusion in periodontally compromised patients. *Orthod Craniofac Res.* 2004 ; 7(1) :35-9
55. Baudoin C, Bennani V. Un projet prothétique en implantologie. *Quintessence international.* Mai 2003.

Serment d'Hippocrate

En présence des Maîtres de cette Faculté, de mes chers condisciples, devant l'effigie d'Hippocrate,

Je promets et je jure, au nom de l'Être Suprême, d'être fidèle aux lois de l'Honneur et de la probité dans l'exercice de La Médecine Dentaire.

Je donnerai mes soins gratuits à l'indigent et n'exigerai jamais un salaire au-dessus de mon travail, je ne participerai à aucun partage clandestin d'honoraires.

Admis dans l'intérieur des maisons, mes yeux ne verront pas ce qui se passe, ma langue taira les secrets qui me seront confiés et mon état ne servira pas à corrompre les mœurs ni à favoriser le crime.

Je ne permettrai pas que des considérations de religion, de nation, de race, de parti ou de classe sociale viennent s'interposer entre mon Devoir et mon patient.

Je garderai le respect absolu de la vie humaine dès sa conception.

Même sous la menace, je n'admettrai pas de faire usage de mes connaissances médicales contre les lois de l'Humanité.

Respectueux et reconnaissant envers les Maîtres, je rendrai à leurs enfants l'instruction que j'ai reçue de leurs pères.

Que les hommes m'accordent leur estime si je suis fidèle à mes promesses,

Que je sois couvert d'opprobre et méprisé de mes confrères si j'y manque.

Approbation – Improbation

Les opinions émises par les dissertations présentées, doivent être considérées comme propres à leurs auteurs, sans aucune approbation ou improbation de la Faculté de Chirurgie dentaire (1).

Lu et approuvé,

Vu,
Nice, le

Le Président du jury,

Le Doyen de la Faculté de
Chirurgie Dentaire de l'UNS

Professeur

Professeur Laurence LUPI

(1) Les exemplaires destinés à la bibliothèque doivent être obligatoirement signés par le Doyen et par le Président du Jury.

Juliette ANDRE

ETAT DES LIEUX SUR LA PROTHESE SUPRA- IMPLANTAIRE POUR UN EDENTEMENT UNITAIRE

Thèse : Chirurgie Dentaire, Nice, 2019, n°42-57-19-36

Directeur de thèse : Dr ALLARD Yves

Mots-clés : cemented prosthesis, screw-retained , implant , single-tooth

Résumé: Durant ces dernières années, l'implantologie n'a cessé d'évoluer et de s'améliorer. La solution implantaire est devenue la thérapeutique de choix dans la réhabilitation prothétique d'édentement unitaire. Il revient au praticien de choisir entre une réhabilitation par prothèse transvissée ou par prothèse scellée. De nombreuses études n'ont démontré aucune différence significative entre les deux types de prothèses. Comment choisir entre ces deux solutions ? A l'aide des données cliniques et de la situation présente, le praticien, en corrélation avec le laboratoire, devra prendre la décision thérapeutique optimale s'adaptant au mieux à chaque patient.

