



**HAL**  
open science

# Analyse de la guérison osseuse après chirurgie endodontique : étude rétrospective clinique et radiographique et analyse de ses facteurs pronostiques pré-opératoires

Lise Valtaud

## ► To cite this version:

Lise Valtaud. Analyse de la guérison osseuse après chirurgie endodontique : étude rétrospective clinique et radiographique et analyse de ses facteurs pronostiques pré-opératoires. Sciences du Vivant [q-bio]. 2019. dumas-02474383

**HAL Id: dumas-02474383**

**<https://dumas.ccsd.cnrs.fr/dumas-02474383>**

Submitted on 11 Feb 2020

**HAL** is a multi-disciplinary open access archive for the deposit and dissemination of scientific research documents, whether they are published or not. The documents may come from teaching and research institutions in France or abroad, or from public or private research centers.

L'archive ouverte pluridisciplinaire **HAL**, est destinée au dépôt et à la diffusion de documents scientifiques de niveau recherche, publiés ou non, émanant des établissements d'enseignement et de recherche français ou étrangers, des laboratoires publics ou privés.



Distributed under a Creative Commons Attribution - NonCommercial - NoDerivatives 4.0 International License

## AVERTISSEMENT

Cette thèse d'exercice est le fruit d'un travail approuvé par le jury de soutenance et réalisé dans le but d'obtenir le diplôme d'État de docteur en chirurgie dentaire. Ce document est mis à disposition de l'ensemble de la communauté universitaire élargie.

Il est soumis à la propriété intellectuelle de l'auteur. Ceci implique une obligation de citation et de référencement lors de l'utilisation de ce document.

D'autre part, toute contrefaçon, plagiat, reproduction illicite encourt toute poursuite pénale.



UNIVERSITÉ  
**PARIS**  
**DESCARTES**

MEMBRE DE

**U-PC**  
Université Sorbonne  
Paris Cité

## UNIVERSITÉ PARIS DESCARTES

FACULTÉ DE CHIRURGIE DENTAIRE

Année 2019

N° 092

THÈSE

POUR LE DIPLÔME D'ÉTAT DE DOCTEUR EN CHIRURGIE DENTAIRE

Présentée et soutenue publiquement le : 16 décembre 2019

Par

Lise VALTAUD

### **Analyse de la guérison osseuse après chirurgie endodontique : étude rétrospective clinique et radiographique et analyse de ses facteurs pronostiques pré-opératoires**

Dirigée par M. le Docteur Guillaume Jouanny

JURY

Mme le Professeur Tchilalo Boukpepsi

Président

M. le Docteur Franck Decup

Assesseur

Mme le Docteur Juliette Rochefort

Assesseur

Mme le Docteur Marie Bélet

Assesseur

M. le Docteur Guillaume Jouanny

Invité





## Tableau des enseignants de la Faculté

DÉPARTEMENTS	DISCIPLINES	PROFESSEURS DES UNIVERSITÉS	MAÎTRES DE CONFÉRENCES
1. DÉVELOPPEMENT, CROISSANCE ET PRÉVENTION	ODONTOLOGIE PÉDIATRIQUE	Mme DAVIT-BÉAL Mme DURSUN Mme VITAL	M. COURSON Mme JEGAT Mme SMAIL-FAUGERON Mme VANDERZWALM
	ORTHOPÉDIE DENTO-FACIALE		Mme BENAHMED M. DUNGLAS Mme KAMOUN Mme LE NORCY
	PRÉVENTION, ÉPIDÉMIOLOGIE, ÉCONOMIE DE LA SANTÉ ET ODONTOLOGIE LÉGALE	Mme FOLLIGUET M. PIRNAY	Mme GERMA M. TAVERNIER
2. CHIRURGIE ORALE, PARODONTOLOGIE, BIOLOGIE ORALE	PARODONTOLOGIE	Mme COLOMBIER Mme GOSSET	M. BIOSSE DUPLAN M. GUEZ
	CHIRURGIE ORALE	M. MAMAN Mme RADOI	Mme EJEIL M. GAULTIER M. HADIDA M. MOREAU M. NGUYEN Mme TAÏHI
	BIOLOGIE ORALE	Mme CHAUSSAIN M. GOGLY Mme SÉGUIER Mme POLIARD	M. ARRETO Mme BARDET (MCF) Mme CHARDIN M. FERRE M. LE MAY
3. RÉHABILITATION ORALE	DENTISTERIE RESTAURATRICE ENDODONTIE	Mme BOUKPESSI Mme CHEMLA	Mme BERÈS Mme BESNAULT M. BONTE Mme COLLIGNON M. DECUP Mme GAUCHER
	PROTHÈSES	Mme WULFMAN	M. CHEYLAN M. DAAS M. DOT M. EID Mme FOUILLOUX-PATEY Mme GORIN M. RENAULT M. RIGNON-BRET M. TRAMBA
	FONCTION-DYSFONCTION, IMAGERIE, BIOMATÉRIAUX	M. SALMON	M. ATTAL Mme BENBELAID Mme BENOÎT A LA GUILLAUME (MCF) M. BOUTER M. CHARRIER M. CHERRUAU M. FLEITER Mme FRON CHABOUIS Mme MANGIONE Mme TILOTTA
	PROFESSEURS ÉMÉRITES	M. BÉRENHOLC Mme BRION M. LASFARGUES M. LAUTROU M. LEVY	M. PELLAT M. PIERRISNARD M. SAFFAR Mme WOLIKOW

Mise à jour le 04 novembre 2019



## Remerciements

---

**À Mme le Professeur Tchilalo BoukpeSSI**

*Docteur en Chirurgie dentaire*

*Docteur de l'Université Paris Descartes*

*Habilitée à Diriger des Recherches*

*Professeur des Universités, Faculté de Chirurgie dentaire Paris Descartes*

*Praticien Hospitalier, Assistance Publique-Hôpitaux de Paris*

*Chef de service de l'hôpital Charles Foix*

Je vous remercie de me faire l'honneur de présider ce jury de thèse d'exercice. Merci de l'intérêt que vous avez apporté à ce travail. Recevez l'assurance de ma gratitude et de mon profond respect.





**À M. le Docteur Franck Decup**

*Docteur en Chirurgie dentaire*

*Docteur de l'Université Paris Descartes*

*Maître de Conférences des Universités, Faculté de Chirurgie dentaire Paris Descartes*

*Praticien Hospitalier, Assistance Publique-Hôpitaux de Paris*

Vous me faites l'honneur de juger mon travail. Je vous remercie également pour vos enseignements à la faculté et au sein du service Odontologie de l'Hôpital Charles Foix. Veuillez trouver ici l'expression de mes sincères remerciements.



**À Mme le Docteur Juliette Rochefort**

*Docteur en Chirurgie dentaire*

*Docteur de l'Université Pierre et Marie Curie*

*Maître de Conférences des Universités, UFR d'Odontologie Paris Diderot*

*Praticien Hospitalier, Assistance Publique-Hôpitaux de Paris*

Je vous remercie de me faire l'honneur d'accepter de prendre part à ce jury pour évaluer ce travail. Soyez assurée de ma sincère reconnaissance.



**À Mme le Docteur Marie Bélet**

*Docteur en Chirurgie dentaire*

*Assistant Hospitalo-Universitaire, Faculté de Chirurgie dentaire Paris Descartes*

Je te remercie d'avoir accepté de participer à ce jury. Je tiens également à te remercier de m'avoir adoptée en tant qu'attachée. Tu as su me transmettre le goût du métier et m'a confortée dans mon envie d'enseigner. Merci pour les précieux conseils que tu m'as apportés dans l'exercice de notre profession et le soutien personnel que tu m'as témoigné.



**À M. le Docteur Guillaume Jouanny**

*Docteur en Chirurgie dentaire*

Merci d'avoir accepté de diriger cette thèse. Vous vous êtes toujours rendu disponible et vous m'avez guidée tout au long de la réalisation de ce travail avec la pertinence et la rigueur qui vous caractérisent. Merci également pour ces années d'enseignement à l'hôpital et au cabinet. Vous avez su me transmettre la passion pour ce métier et pour cette discipline qu'est l'endodontie. Merci pour votre soutien et votre bienveillance tout au long de ces années. Soyez assuré de ma sincère reconnaissance.





**À M. le Docteur Bertrand Khayat**

*Docteur en Chirurgie dentaire*

*Certificat en Endodontie, Université de Washington*

*Master en Endodontie, Université de Washington*

*Professeur adjoint d'Endodontie, Université de Pennsylvanie*

Je vous remercie de m'avoir fait l'honneur de m'accueillir dans votre cabinet, au sein de votre formidable équipe, et de m'avoir permis d'analyser vos cas cliniques. Vous avez su être disponible, répondre à mes interrogations et étiez toujours de bon conseil. Merci également pour l'intérêt que vous avez manifesté pour mon travail. Veuillez recevoir ma sincère gratitude.



## **À ma famille**

Merci à mes parents pour leur amour inébranlable et pour m'avoir soutenue tout au long de ma vie. Maman, merci d'avoir toujours été là, d'avoir toujours su trouver les mots pour m'apaiser et me rassurer. Papa, merci pour ta légèreté et ta sérénité qui m'ont permis de grandir dans une atmosphère saine et joyeuse.

Anna, Paul, les "fratés", je vous aime très fort. Je suis ravie et émue de vous avoir près de moi le jour de ma soutenance. Ces dernières années n'ont pas été faciles mais je suis convaincue que ces épreuves sont une occasion de réapprendre à vivre ensemble. Elles nous ont apporté une force et un courage que l'on ne se connaissait pas.

Ma Nanou, je te souhaite de poursuivre ton chemin, pas à pas, (comme tu sais si bien le faire), avec toute la force et la détermination qu'on te connaît. Tu es une magnifique personne pleine de talents et un véritable modèle !

Mon Polo, j'ai grandi avec toi. Peut-être parce que je suis ta grande sœur, j'ai toujours eu l'impression de pouvoir t'apprendre, t'apporter quelque chose. Récemment je me suis rendue compte que j'étais celle qui recevait le plus de toi. En ta présence j'apprends la tolérance et la patience. Reste toujours ce petit garçon avec qui je transformais le lit des parents en terrain de catch.

Merci à mes grands-parents pour m'avoir accueillie de nombreuses fois chez eux, en Creuse. Je les remercie pour tout le savoir qu'ils m'ont transmis, pour cet amour de la terre et de la nature, de la cuisine française et de l'enseignement. Une pensée toute particulière pour mon grand-père qui nous a quitté il y a quelques années et qui aurait été fier de voir sa petite fille devenir docteur.

Merci à tout le reste de ma famille pour leur soutien et pour tous les bons moments passés ensemble.

Ces quelques mots ne peuvent suffire pour vous exprimer mon amour et ma plus profonde reconnaissance.

## **À mes amis**

À Marine, Océane, Sabine : merci pour les moments de rires, de confidences, pour votre présence pendant les bons et mauvais moments et tous ces voyages et chemins parcourus ensemble.

À Laura, Bryann et Paul : merci pour ces années d'amitié qui ont su dépasser le cadre du collège, du lycée et même des frontières. Merci pour cette amitié indéfectible et pour votre soutien.

À Célia, Emilie, Fred, Kévin et Jerry, mes amis marabouts : merci pour ces années passées ensemble à la faculté, merci pour ces WEI fabuleux et ces nombreuses soirées déjantées. Un merci tout particulier à Célia et Emilie, mes totally spies, qui ont su être des amies fidèles et vraies.

À Pauline et Joséphine qui m'ont soutenue pendant mes études et surtout pendant l'écriture de la thèse. Je repense tout particulièrement à nos sessions révisions, fichage chez moi ou en BU qui m'ont aidée à persévérer.

À Flora, Thanutsika et Léa : merci pour les premières années de ce parcours sans lesquelles je n'aurais pas pu franchir le cap de la première année.

À Hélène et Agathe : merci pour votre amitié et les beaux moments partagés : nos voyages, nos soirées crêpes à Montpar, nos rigolades. Vive la Bretagne !

À Victor, Sebastien, Max, Lucas, Malia, Lorraine, Romain, Caroline, Gabriela, Pauline et Sophie, mes amis de l'AEP d'Antony, merci pour votre amitié et nos échanges qui m'ont nourrie et qui m'ont fait grandir.

À Margot, Sebastien, Benjamin et Annelie, les membres de notre groupe "Wake up !", merci pour ces beaux moments musicaux qui m'apportent joie et confiance.

À Éloi et Philippine, mes super D2 auxquels je souhaite toute la réussite qu'ils méritent.

À Alice, ma D2 de coeur, je te remercie pour cette belle amitié et te souhaite le meilleur.

À Cyrielle et Sabrina, mes amies de P2, je vous remercie pour l'année passée ensemble.

À David, Antoine, Yann, Kelly, Anne-So, Damien, Léa, Théo, Stéphane, Bettina, Lucie, Célia, Gaël, Pierre Lou, Blanche, Julie, Jihanne, Sophie et Melissa, Lalita et Lalina. Je vous remercie pour ces belles années passées ensemble à Ivry.

À Mylène, Adeline, Emilie, Sara, Anaïs, Salomé, Kamel et Alexandra, mes amis de la fac.

À toute les membres du cabinet de Magny, un grand merci pour m'avoir accueillie au sein de votre équipe où j'ai trouvé ma place.

À Aurélie, merci d'avoir pris le temps de m'aider au cours de ces années et de m'avoir accompagnée professionnellement et amicalement.

À tous ceux qui sont entrés dans ma vie et la rendent plus belle.

# Table des matières

---

<b>INTRODUCTION</b> .....	<b>3</b>
<b>1 : MATERIELS ET METHODES</b> .....	<b>6</b>
1.1. SELECTION DES CAS, CRITERES D'INCLUSION ET D'EXCLUSION .....	6
1.1.1. Critères d'inclusion .....	6
1.1.2. Critères d'exclusion.....	6
1.2. ÉVALUATION CLINIQUE ET RADIOGRAPHIQUE PRE-OPERATOIRE .....	7
1.2.1. Entretien clinique.....	7
1.2.2. Examen clinique.....	7
1.2.3. Examen radiographique .....	7
1.2.4. Indication, prescription, consentement et informations .....	8
1.3. ACQUISITION DES IMAGES RADIOGRAPHIQUES.....	8
1.3.1. Acquisition des images radiographiques en deux dimensions : la radiographie rétro-alvéolaire .....	8
1.3.2. Acquisition des images radiographiques en trois dimensions : le CBCT .....	8
1.4. PROCEDURE CHIRURGICALE .....	9
1.4.1. Apport du microscope .....	9
1.4.2. Anesthésie .....	9
1.4.3. Lambeau.....	10
1.4.4. Ostéotomie .....	11
1.4.5. Résection apicale et inspection de la surface réséquée.....	12
1.4.6. Curetage.....	12
1.4.7. Préparation a retro.....	13
1.4.8. Obturation a retro .....	14
1.4.9. Sutures.....	15
1.4.10. Radiographie de contrôle et conseils post-opératoires .....	16
1.5. RAPPEL DES PATIENTS.....	17
1.6. ÉVALUATION CLINIQUE ET RADIOGRAPHIQUE DE SUIVI.....	17
1.7. DONNEES EVALUEES.....	18
1.7.1. Critères généraux .....	18
1.7.2. Examen des radiographies rétro-alvéolaires pré-opératoires .....	19
1.7.3. Examen des CBCT pré-opératoires.....	20
1.7.4. Examen des radiographies rétro-alvéolaires de suivi .....	25
1.7.5. Examen des CBCT de suivi.....	29
<b>2 : RESULTATS</b> .....	<b>34</b>

2.1. CRITERES GENERAUX .....	34
2.1.1. <i>Âge et sexe</i> .....	34
2.1.2. <i>Position de la dent (Maxillaire/Mandibule)</i> .....	38
2.1.3. <i>Type de dent</i> .....	39
2.2. CRITERE RADIOGRAPHIQUE RETRO-ALVEOLAIRE PRE-OPERATOIRE : LA TAILLE DE LA LESION EN DEUX DIMENSIONS .....	41
2.3. CRITERES RADIOGRAPHIQUES AU CBCT PRE-OPERATOIRE .....	43
2.3.1 <i>Taille de la lésion en trois dimensions</i> .....	43
2.3.2 <i>Présence ou absence de corticale osseuse vestibulaire</i> .....	45
2.3.3. <i>Distance entre la lésion et la paroi externe de la corticale osseuse</i> .....	46
2.4. COMPARAISON ENTRE LA CLASSIFICATION DE RUD ET MOLVEN ET LES SCORES DE VON ARX.....	49
<b>3 : DISCUSSION.....</b>	<b>54</b>
3.1. MATERIEL ET METHODOLOGIE.....	54
3.1.1. <i>Critères généraux</i> .....	54
3.1.2. <i>Examen de la radiographie rétro-alvéolaire pré-opératoire : la taille de la lésion</i> .....	56
3.1.3. <i>Examen du CBCT pré-opératoire</i> .....	57
3.1.4. <i>Examen des radiographies rétro-alvéolaires et CBCT de suivi</i> .....	58
3.2. LES LIMITES DE L'ETUDE .....	60
3.2.1 <i>Erreur aléatoire : la taille de l'échantillon</i> .....	60
3.2.2. <i>Erreurs systématiques : les biais</i> .....	60
<b>CONCLUSION.....</b>	<b>61</b>
<b>BIBLIOGRAPHIE .....</b>	<b>62</b>
<b>TABLE DES FIGURES.....</b>	<b>65</b>
<b>TABLE DES TABLEAUX.....</b>	<b>67</b>

# Introduction

---

En 1986, Orstavik définit l'objectif de tout traitement endodontique : le traitement et la prévention de la parodontite apicale<sup>1</sup>. La chirurgie endodontique s'inscrit dans le traitement de la parodontite apicale et est ainsi devenue une véritable discipline endodontique.

La chirurgie apicale traditionnelle a longtemps été considérée comme une procédure délicate de dernier recours suite à un échec de traitement ou retraitement endodontique. Le taux de succès peu élevé de cette technique, 59 % selon Setzer<sup>2</sup>, est lié à la technique et aux matériaux employés.

Ces quinze dernières années, de nombreuses évolutions ont vu le jour. Le taux de succès de la microchirurgie endodontique atteint aujourd'hui 94%<sup>3</sup>.

Traditionnellement, de larges fenêtres osseuses étaient réalisées. La rétro-préparation était pratiquée sans aide optique, à l'aide d'une fraise boule montée sur pièce à main. L'amalgame était le matériau de choix pour l'obturation canalaire.

Aujourd'hui, les chirurgies sont réalisées sous microscope. Ce dernier offre un grossissement et un éclairage améliorant la précision de l'opérateur et optimisant la préservation des structures dentaires et osseuses. Les fenêtres d'accès à la lésion sont donc de plus petite dimension. Des inserts ultrasonores sont utilisés pour la rétro-préparation canalaire et des matériaux plus biocompatibles (tels que l'IRM : Intermediate Restorative Material, les biocéramiques) sont employés pour l'obturation rétrograde.

Le protocole chirurgical de cette microchirurgie endodontique a été étudié et validé par la communauté scientifique.

En complément de l'introduction du microscope, de nouveaux instruments et biomatériaux, l'utilisation de l'imagerie tridimensionnelle a considérablement amélioré l'analyse pré-opératoire. Kim et Kratchman décrivent le CBCT (Cone Beam Computed Tomography) comme un système GPS, véritable guide pendant la chirurgie<sup>4</sup>.

La radiographie rétro-alvéolaire a longtemps été le système d'imagerie de choix en endodontie. Cependant, ce type d'imagerie présente des limitations : la superposition des structures rend difficile l'analyse précise de la lésion et des structures environnantes.

---

<sup>1</sup> Orstavik, Kerekes, et Eriksen, « The periapical index : a scoring system for radiographic assessment of apical periodontitis ».

<sup>2</sup> Setzer et al., « Outcome of endodontic surgery : a meta-analysis of the literature. Part 1, Comparison of traditional root-end surgery and endodontic microsurgery ».

<sup>3</sup> Setzer et al.

<sup>4</sup> Kim et Kratchman, *Microsurgery in endodontics*.

Contrairement à la radiographie rétro-alvéolaire qui représente une anatomie tridimensionnelle en une image en deux dimensions, le CBCT est un système d'imagerie permettant de visualiser une dent et les structures environnantes dans ses trois dimensions.

Ainsi, le CBCT est un outil diagnostique qui est aujourd'hui utilisé pour l'analyse pré-opératoire et la planification chirurgicale de la chirurgie endodontique. Cet outil radiographique permet donc d'appréhender précisément la taille et la localisation de la lésion et de déterminer l'épaisseur des corticales osseuses en regard de celle-ci.

De même que pour tout traitement ou retraitement orthograde, un suivi post-opératoire clinique et radiographique d'au moins 1 an<sup>5</sup> après chirurgie endodontique doit être mis en place pour contrôler la guérison de la lésion.

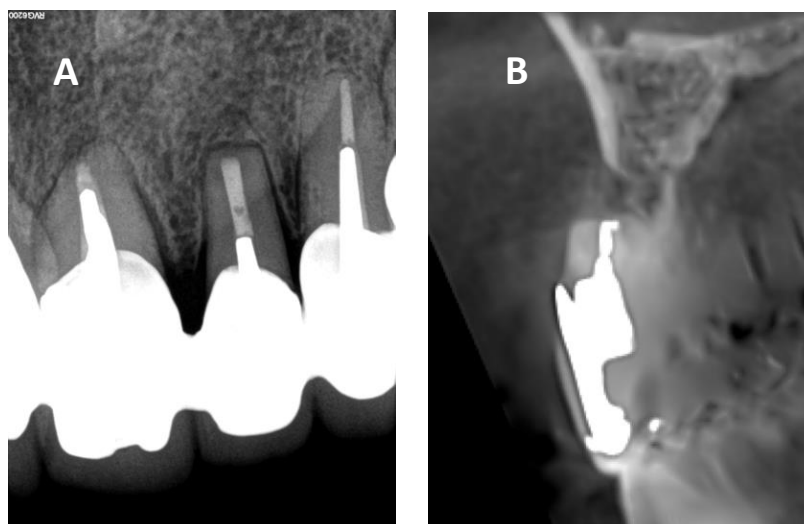
L'outil d'analyse classique actuel pour l'évaluation de la guérison des lésions après chirurgie apicale est la radiographie rétro-alvéolaire. Des critères radiographiques en deux dimensions ont été développés pour caractériser cette guérison.

Cependant, la radiographie bidimensionnelle ne permet pas d'évaluer précisément la guérison osseuse. **(Figure 1)**

Figure 1 : Cas clinique numéro 12, dent 22, clichés radiographiques de suivi, rétro-alvéolaire vs CBCT

(A) Absence d'image radioclaire périapicale à la radiographie rétro-alvéolaire

(B) Absence de reformation de la corticale osseuse vestibulaire, pas de formation osseuse apparente sur la coupe sagittale du CBCT réalisé le même jour



Source : Dr Khayat, 2019.

---

<sup>5</sup> Rud, Andreasen, et Jensen, « Radiographic criteria for the assessment of healing after endodontic surgery ».



Dans le cadre de cette thèse, nous avons décidé de réaliser une étude comparant la guérison osseuse évaluée en radiographie conventionnelle en deux dimensions et au CBCT en trois dimensions. L'évaluation a été réalisée au moins un an après chirurgie endodontique. Nous avons alors essayé de dégager des facteurs pronostiques pré-opératoires.

# 1 : Matériels et méthodes

---

## 1.1. Sélection des cas, critères d'inclusion et d'exclusion

Cette étude a intégré l'ensemble des chirurgies endodontiques réalisées par le docteur Khayat, endodontiste exclusif, dans son cabinet d'exercice depuis le 20 novembre 2016 jusqu'au 23 mai 2017 (6 mois). Au total, 196 chirurgies endodontiques ont été réalisées dans cet intervalle. Après avoir déterminé les critères d'inclusion et d'exclusion, 48 patients ont été retenus pour l'étude, soit 60 dents et 67 racines.

Cette étude a inclus les patients traités par chirurgie endodontique sur des dents présentant une parodontite apicale symptomatique ou asymptomatique, persistante ou récurrente ainsi que des dents nécrosées suite à un traumatisme. Les dents présentant un échec d'une première microchirurgie endodontique ont également été incluses dans l'étude.

### 1.1.1. Critères d'inclusion

Les patients admissibles à l'étude ont répondu aux critères d'inclusion suivants :

1. Patients traités par chirurgie endodontique
2. Patients volontaires pour participer à l'étude
3. Patients de 18 ans et plus
4. Absence de contre-indications médicales et locales pour la chirurgie endodontique. En cas de maladie systémique interférant avec le soin, un avis médical a été demandé
5. Signes cliniques ou radiographiques d'une parodontite apicale pré-opératoire symptomatique ou asymptomatique :
  - a. Signes cliniques : douleur ou absence de douleur à la percussion, à la palpation
  - b. Signes radiographiques : présence d'une radioclarité périapicale à la radiographie rétro-alvéolaire pré-opératoire et/ou au CBCT pré-opératoire
6. Patients dont le dossier médical contenait : une radiographie rétro-alvéolaire pré-opératoire, un CBCT pré-opératoire, une photographie per-opératoire, une radiographie rétro-alvéolaire post-opératoire.

### 1.1.2. Critères d'exclusion

Les patients présentant au moins un des critères d'exclusion suivants n'ont pas été retenus dans l'étude :

1. Patients ne souhaitant pas participer à l'étude
2. Patients mineurs
3. Patients dont le dossier médical ne contenait pas l'un des documents suivants : une radiographie rétro-alvéolaire pré-opératoire, un CBCT pré-opératoire, une photographie per-opératoire, une radiographie rétro-alvéolaire post-opératoire
4. Dents présentant une fracture radiculaire ou une perforation iatrogène
5. Patients dont la chirurgie endodontique a été un échec aboutissant à la perte de la dent

## **1.2. Évaluation clinique et radiographique pré-opératoire**

L'analyse pré-opératoire est réalisée par un opérateur : le docteur Khayat, endodontiste exclusif.

Tous les actes chirurgicaux sont précédés d'une consultation pré-opératoire intégrant un entretien avec le patient, une analyse clinique et radiographique.

### **1.2.1. Entretien clinique**

Lors de l'entretien clinique, après avoir posé l'indication de la chirurgie endodontique, les étapes de la procédure sont expliquées au patient.

### **1.2.2. Examen clinique**

Lors de l'analyse clinique, le chirurgien recueille des informations sur la dent concernée, les tissus mous ainsi que les prothèses existantes.

### **1.2.3. Examen radiographique**

Une radiographie rétro-alvéolaire centrée sur la dent à traiter ainsi qu'un CBCT sont effectués et analysés.

Les données obtenues à la radiographie rétro-alvéolaire permettent de visualiser la position de la dent, l'anatomie radiculaire, la taille et la position de la lésion ainsi que les structures anatomiques adjacentes (nerf alvéolaire inférieur, sinus, nerf mentonnier, dents adjacentes).

Les données obtenues au CBCT facilitent le diagnostic des lésions endodontiques. En effet, le CBCT permet la détection d'une radioclarité avant qu'elle ne soit visible sur une radiographie rétro-alvéolaire<sup>6</sup>. Ces informations facilitent également la prise de décision en analysant, en trois dimensions, les structures environnantes et l'anatomie radiculaire de la dent à traiter.

---

<sup>6</sup> Garcia de Paula-Silva et al., « Accuracy of periapical radiography and cone-beam computed tomography scans in diagnosing apical periodontitis using histopathological findings as a gold standard ».

Les radiographies rétro-alvéolaires ont été réalisées à l'aide d'un capteur RVG 6100 (Carestream Dental) et les cone-beam, à l'aide du Planmeca ProMax®3D.

#### **1.2.4. Indication, prescription, consentement et informations**

Après la phase d'analyse, l'indication de la chirurgie endodontique posée, une prescription médicamenteuse est remise et expliquée au patient en tenant compte de ses risques médicaux :

- Une prescription antalgique
- Une prescription d'anti-inflammatoires stéroïdiens, recommandée et débutée le matin de l'intervention
- Une prescription antibiotique pour les patients à risque infectieux
- Une poche de froid à appliquer à la fin de la chirurgie
- Une prescription sédatrice si nécessaire.

Avant le traitement, les patients sont clairement informés des risques potentiels de la chirurgie et des alternatives thérapeutiques. Ainsi, le consentement éclairé est présenté au patient et signé le jour de la consultation pré-chirurgicale. Les instructions post-opératoires sont également remises et expliquées.

### **1.3. Acquisition des images radiographiques**

L'ensemble des acquisitions radiographiques rétro-alvéolaires et les CBCT ont été réalisés selon les modalités suivantes :

#### **1.3.1. Acquisition des images radiographiques en deux dimensions : la radiographie rétro-alvéolaire**

Les images radiographiques bidimensionnelles ont été obtenues avec un capteur RVG 6100 (Carestream Dental) en utilisant la technique des plans parallèles en se servant d'un support pour le capteur numérique RVG (Carestream Holders).

Ces images radiographiques ont été analysées sur le logiciel Carestream.

#### **1.3.2. Acquisition des images radiographiques en trois dimensions : le CBCT**

Les images radiographiques tridimensionnelles ont été obtenues avec la machine Planmeca ProMax®3D, grand champ, 8 x 8 cm pour les CBCT pré-opératoires et de suivi.

Les clichés du CBCT ont été analysés sur le logiciel PlanMeca.

## 1.4. Procédure chirurgicale

Toutes les procédures chirurgicales sont réalisées selon le même protocole établi par Kim et Kratchman<sup>7</sup> et pratiquées par un seul opérateur : Le docteur Khayat avec son assistante.

Le jour de l'intervention, les antécédents médicaux sont mis à jour si nécessaire.

La procédure chirurgicale employée et ses spécificités sont détaillées ci-dessous<sup>8</sup> :

### 1.4.1. Apport du microscope

Dans le cadre de cette étude, les actes chirurgicaux ont été réalisés sous microscope (OPMI Pico, Zeiss). En effet, la microchirurgie endodontique est une procédure chirurgicale complexe s'intéressant à des structures de petite dimension. L'utilisation du microscope dans le cadre de la chirurgie endodontique est devenue incontournable au début des années 90. Setzer et al<sup>9</sup> ont démontré que l'utilisation du microscope en chirurgie endodontique augmentait significativement le taux de succès.

Le microscope permet d'accéder à des grossissements beaucoup plus importants que les autres aides optiques et permet entre-autres<sup>10</sup>:

- De réaliser des incisions et des sutures précises
- De réaliser une ostéotomie de petite taille permettant une guérison plus rapide et réduisant les suites opératoires
- De retirer de façon précise et minimalement invasive les tissus inflammatoires
- D'inspecter précisément à fort grossissement des structures et détails anatomiques. Par exemple des canaux non traités, des isthmes, des canaux en C. Il facilite la détection de fêlures ou perforations
- De réaliser la préparation et l'obturation *a retro* sous contrôle visuel permanent.

### 1.4.2. Anesthésie

En chirurgie endodontique, l'anesthésie locale a deux objectifs : l'analgésie et l'hémostase.

Les dispositifs médicaux et la solution analgésique utilisés pendant l'acte chirurgical sont les suivants :

- Une seringue à aspiration avec un système de harpon pour éviter toute injection intravasculaire
- Une aiguille à triple biseau d'une longueur de 21 mm et un diamètre de 40/100 (27 G)

---

<sup>7</sup> Kim et Kratchman, « Modern endodontic surgery concepts and practice : a review ».

<sup>8</sup> Khayat et Jouanny, *La chirurgie endodontique*.

<sup>9</sup> Setzer et al., « Outcome of endodontic surgery : a meta-analysis of the literature. Part 1, Comparison of traditional root-end surgery and endodontic microsurgery ».

<sup>10</sup> Kim et Kratchman, « Modern endodontic surgery concepts and practice : a review ».

- L'articaine en dosage 40mg/ml adrénalinée à 1/100000.

Molécule de choix en chirurgie endodontique, l'articaine est faiblement toxique et permet d'obtenir une bonne hémostase et une longue durée d'analgésie.

En moyenne, quatre cartouches sont injectées pour une chirurgie endodontique permettant d'obtenir un silence clinique pendant environ 60 minutes. Ce chiffre est variable en fonction du nombre de dents à traiter, de leur position sur l'arcade, de la taille et de la localisation de la lésion.

### 1.4.3. Lambeau

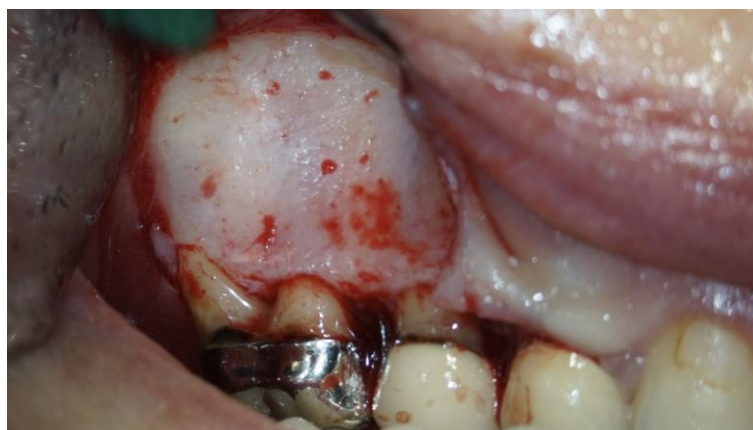Pour pouvoir accéder à la zone apicale, un lambeau de pleine épaisseur est levé.

Les incisions sont réalisées à l'aide d'une lame 15C directement au contact osseux. En fonction de la situation clinique : type et position de la dent à traiter, taille et localisation de la lésion, présence d'une prothèse, biotype parodontal, différentes formes de lambeau peuvent être réalisées.

Lors des chirurgies endodontiques, deux types d'incisions sont systématiquement pratiquées :

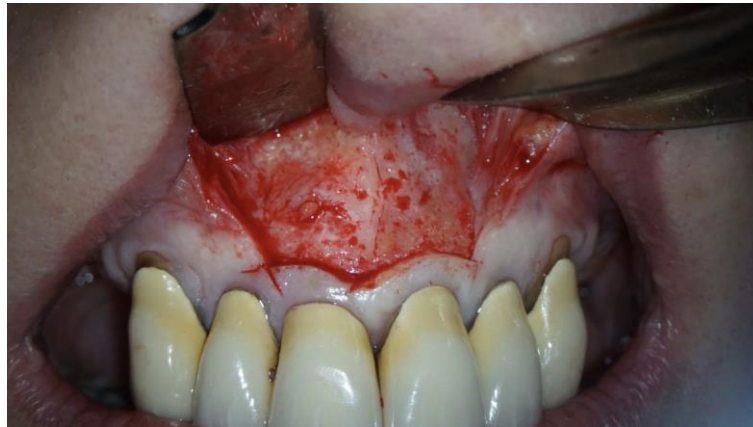- L'incision verticale ou incision de décharge permettant d'obtenir une bonne visibilité du site opératoire
- L'incision horizontale qui peut être intrasulculaire, sous-marginale ou à la base de la papille :
  - L'incision intrasulculaire est pratiquée dans les secteurs postérieurs permettant un accès à l'ensemble de la racine (**Figure 2**)
  - L'incision sous-marginale a un intérêt dans le secteur antérieur maxillaire. Elle est pratiquée dans un but esthétique. Elle évite des récessions gingivales pouvant entraîner une visibilité d'un joint prothétique ou radiculaire disgracieuse (**Figure 3, page 11**).

Figure 2 : Vue clinique d'un lambeau triangulaire avec une incision de décharge et une incision horizontale intrasulculaire au niveau d'une 16



Source : Dr Jouanny, 2018.

Figure 3 : Vue clinique d'un lambeau avec deux incisions de décharge et une incision horizontale sous-marginale au niveau des dents 11 et 21



Source : Dr Jouanny, 2018.

Le lambeau ainsi réalisé est ensuite décollé pour pouvoir accéder à la zone apicale. Le décollement est effectué avec un décolleur de Prichard.

Le lambeau est maintenu pendant le reste de l'intervention afin de permettre la réalisation de l'ostéotomie, la résection apicale, la préparation et l'obturation *a retro*. Pour cela, deux écarteurs sont positionnés de façon à avoir une bonne visualisation du site opératoire tout en protégeant les structures environnantes. Les deux écarteurs les plus fréquemment employés sont l'écarteur de Minnesota et l'écarteur de Farabeuf.

#### 1.4.4. Ostéotomie

Le lambeau décollé et rétracté, à l'aide du microscope, l'accès au tiers apical est réalisé.

Dans un premier temps, l'ostéotomie est pratiquée. Elle correspond à l'élimination, s'il y a lieu, de la corticale osseuse en regard de la lésion.

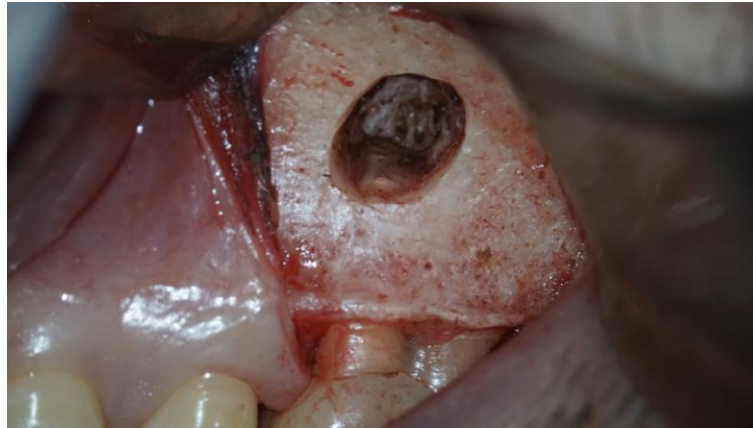Dans le cas où la corticale vestibulaire est intacte, l'analyse de la radiographie rétro-alvéolaire et du CBCT permet de déterminer avec précision la position de l'apex et l'épaisseur d'os à traverser.

Pour se faire, plusieurs instruments sont utilisés :

- Une turbine angulée à 45° sans spray d'air qui facilite l'accès des fraises aux zones chirurgicales. Elle ne produit qu'un jet d'eau sans air.
- Deux fraises montées sur cette turbine :
  - Une fraise boule long col en carbure de tungstène gros diamètre (014) utilisée pour traverser l'os cortical externe
  - Une fraise Zekrya™ chirurgicale long col en carbure de tungstène utilisée pour parfaire l'ostéotomie, effectuer la résection apicale et polir l'obturation.

L'ostéotomie correspond à une fenêtre suffisamment grande pour cureter la lésion. Elle permet le passage des instruments pour réaliser la résection apicale, la préparation et l'obturation *a retro*. Elle est également suffisamment petite pour conserver un maximum de capital osseux et faciliter la guérison<sup>11</sup> (**Figure 4**).

Figure 4 : Vue clinique d'une ostéotomie réalisée sur la racine mésio-vestibulaire d'une 26



Source : Dr Jouanny, 2018.

#### **1.4.5. Résection apicale et inspection de la surface réséquée**

Une portion du tiers apical est réséquée afin de localiser les canaux, d'éventuels isthmes et canaux en C.

La résection apicale consiste en l'élimination des 3 derniers millimètres apicaux. C'est dans cette portion radiculaire que se trouvent la majorité des canaux accessoires et delta apicaux du système canalaire<sup>12</sup>.

La résection apicale est réalisée à l'aide d'une fraise Zekrya long col carbure de tungstène montée sur une turbine angulée à 45° sous irrigation. Il s'agit des mêmes instruments utilisés pendant l'ostéotomie. L'apex n'est généralement pas sectionné d'emblée mais est plutôt abrasé progressivement.

Enfin, la surface réséquée est examinée à un grossissement x15 à l'aide d'un micromiroir afin de localiser les entrées canalaires, la présence d'isthmes, canaux en C ou fêlures.

#### **1.4.6. Curetage**

---

<sup>11</sup> Rubinstein et Kim, « Long-term follow-up of cases considered healed one year after apical microsurgery ».

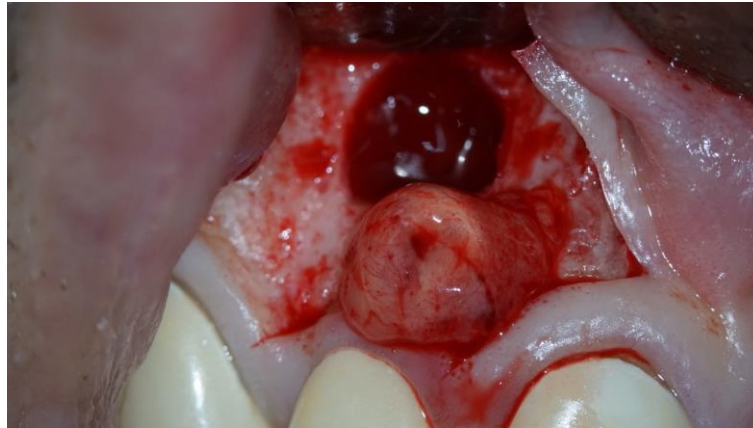<sup>12</sup> Kim, Pecora, et Rubinstein, *Color atlas of microsurgery in endodontics*.



Après avoir réséqué la racine, la lésion est éliminée par curetage (**Figure 5**). Cette étape s'effectue avec les instruments suivants :

- La curette de Lucas pour éliminer la plus grande portion de la lésion
- La curette Columbia 13/14 pour un curetage plus précis
- La curette mini CK6 (Jacquette Scaler) pour les zones plus difficiles d'accès.

Figure 5 : Vue clinique d'une lésion apicale après son élimination par curetage au niveau d'une 12



Source : Dr Jouanny, 2018.

#### **1.4.7. Préparation *a retro***

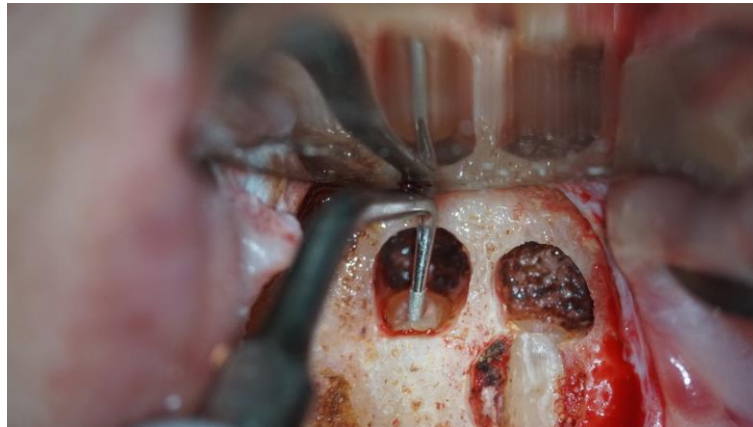
Une fois la lésion retirée, les canaux sont mécaniquement préparés afin d'éliminer l'ancien matériau d'obturation, de décontaminer le réseau canalaire, de créer un espace propice à une obturation *a retro* étanche. Cette retro-préparation permet une bonne gestion des particularités anatomiques apicales. Pour cela, on utilise des inserts montés sur un générateur ultrasonore (Newtron P5 XS, Acteon) intégrés à l'unit dentaire.

Ces inserts appartiennent au Kit Satelec Endo Success Apical Surgery composé de cinq inserts. Les inserts AS3D, AS6D, AS9D présentent une double courbure et leur extrémité travaillante mesure respectivement 3, 6 et 9 mm et sont utilisés dans la préparation de canaux droits.

Les inserts ASRD et ASLD ont une extrémité travaillante de 3mm et sont utilisés dans les secteurs postérieurs.

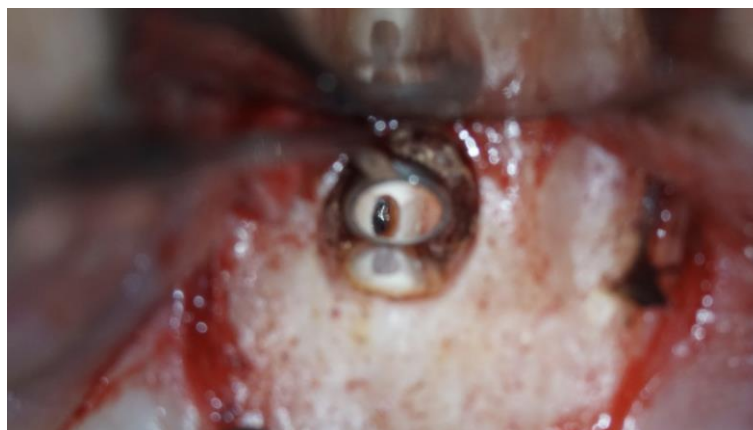Le générateur à ultrason sous irrigation est activé lorsque la pointe de l'insert est positionnée au niveau de l'entrée canalaire (**Figure 6, page 14**). Après mise en forme des canaux, ces derniers sont inspectés au micromiroir pour s'assurer de l'élimination complète du matériau d'obturation (**Figure 7, page 14**).

Figure 6 : Vue clinique du positionnement d'un insert au niveau de l'entrée canalaire de la racine disto-vestibulaire d'une 16



Source : Dr Jouanny, 2018.

Figure 7 : Mise en évidence de l'extrémité apicale d'un tenon radiculaire après préparation *a retro* au niveau d'une 22



Source : Dr Jouanny, 2018.

#### **1.4.8. Obturation *a retro***

Afin d'obtenir une bonne visibilité au sein de la crypte osseuse et de réaliser l'étape d'obturation *a retro*, une bonne hémostase est nécessaire.

Celle-ci a été obtenue grâce à l'utilisation de vasoconstricteur dans la solution anesthésique mais également localement par l'application d'une boulette de coton imprégnée d'une solution astringente : le sulfate ferrique.

Le canal est ensuite séché avec une seringue à air avec un embout fin monté sur un adaptateur de Stropko avant la mise en place du matériau d'obturation.

Pour sceller hermétiquement le réseau canalaire, un matériau d'obturation est mis en place. Le matériau choisi pour tous les patients de l'étude est l'IRM. Il s'agit d'un ciment oxyde de zinc-eugénole renforcé. Ce matériau a un temps de travail de 5 minutes et un temps de prise de 6 minutes.

Le mélange est réalisé selon les indications du fabricant. La poudre est progressivement incorporée au liquide sur une plaque de verre stérile. Le mélange est replié sur lui-même à l'aide d'une spatule à ciment pour obtenir une pâte homogène d'une consistance compacte proche de celle du Cavit.

Le matériau est ensuite roulé au doigt en un long cône sur la plaque de verre. Des portions successives de ce cône sont prélevées, mises en place dans le canal préparé (**Figure 8**) et foulées à l'aide de fouloirs spécifiques :

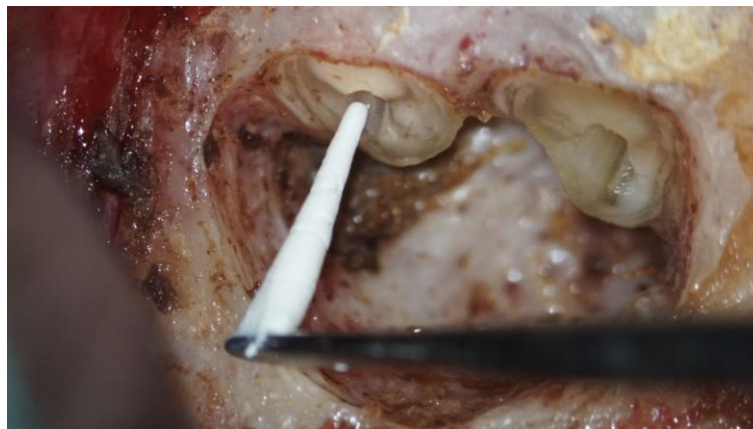- Fouloir de 3 mm
- Fouloir dont l'extrémité mesure 4,5 mm, Hu-Friedy PLGBK6, pour les canaux préparés à 6 mm
- Fouloir dont l'extrémité mesure 6 mm, Hu-Friedy PLGBK6, pour les canaux préparés à 9 mm.

La longueur d'obturation se fait en fonction de la longueur de la désobturation.

Le polissage de la surface radulaire est effectué avec une fraise Zekrya montée sur turbine (la même fraise que celle utilisée pour l'ostéotomie et la résection apicale).

Une photographie de la surface réséquée obturée à l'aide d'une caméra 3CCD ZEISS intégrée au microscope est réalisée.

Figure 8 : Vue clinique de la mise en place d'un cône d'IRM dans le canal distal d'une 46



Source : Dr Jouanny, 2018.

#### 1.4.9. Sutures

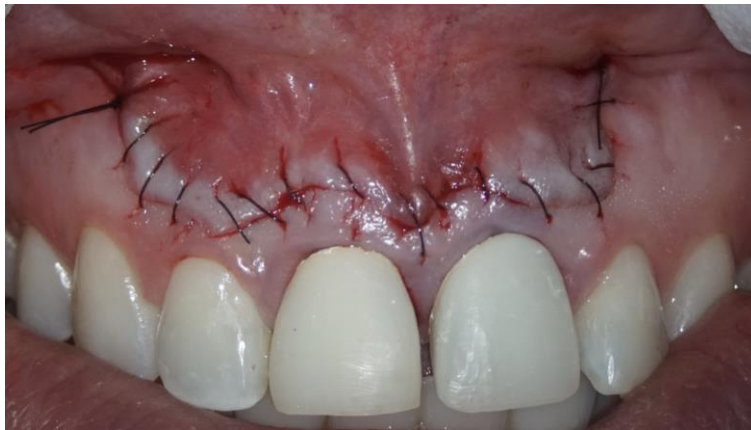Après la mise en place du matériau d'obturation, le site chirurgical est nettoyé et le lambeau est repositionné. On souhaite obtenir une cicatrisation de première intention. Les tissus sont donc repositionnés berge à berge.

La fermeture du lambeau est réalisée grâce à un fil de suture Vicryl rapide Ethicon® en Polyglactine, résorbable, monofilament tressé. L'aiguille est à pointe triangulaire inversée.

La pince porte-aiguille utilisée est le porte aiguille Castro Viejo.

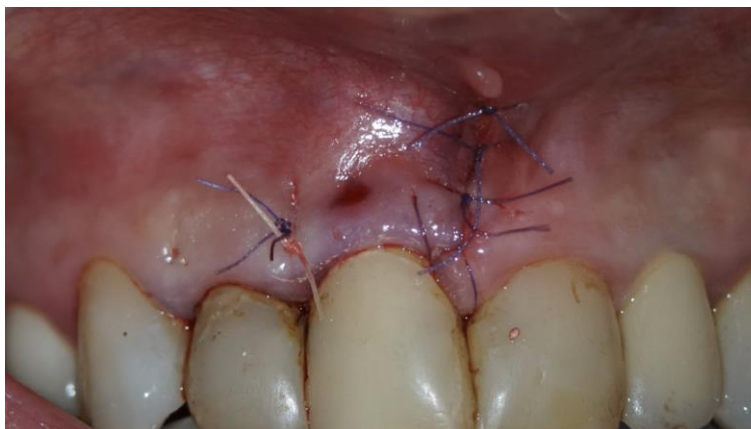Plusieurs types de sutures sont réalisés en fonction de leur indication. Elles peuvent être simples ou continues (**Figures 9 et 10**).

Figure 9 : Vue clinique d'une suture continue d'un lambeau à incision horizontale sous-marginale au niveau de 11 et 21



Source : Dr Jouanny, 2018.

Figure 10 : Vue clinique d'une suture simple d'un lambeau à incision horizontale intrasulculaire au niveau de 11



Source : Dr Jouanny, 2018.

#### **1.4.10. Radiographie de contrôle et conseils post-opératoires**

Une fois la chirurgie achevée, une radiographie rétro-alvéolaire de contrôle, centrée sur la dent, permet de vérifier la qualité de l'obturation.

Des conseils post-opératoires sont fournis aux patients. Un contrôle de cicatrisation à 3 semaines est programmé.

Afin de recueillir les données, les patients ayant été traités selon le protocole décrit ci-dessus ont été recontactés.

## **1.5. Rappel des patients**

La liste des chirurgies endodontiques réalisées sur la période : 20 novembre 2016 - 23 mai 2017 a été transmise à l'examinatrice (Lise Valtaud). Les patients ont été contactés par téléphone en précisant la nature du rendez-vous de contrôle : évaluation clinique et radiologique de la guérison en deux dimensions et en trois dimensions de la chirurgie endodontique. Les patients ont été contactés de façon séquentielle, dans l'ordre chronologique des chirurgies.

Pour les patients ne répondant pas au téléphone (portable, fixe, travail), des messages ont été laissés sur leur boîte vocale. Ceux n'ayant pas répondu ou n'ayant pas rappelé, ont été rappelés une seconde fois.

Les patients décédés, ceux ayant déménagé ou non joignables, les cas des dents traitées puis extraites, ont été inscrits dans la base de données avec les indications respectives.

Au total, 136 patients ont été contactés, 69 patients ont été revus et 48 ont été inclus dans l'étude.

Comme indiqué dans le paragraphe précédent, chaque rendez-vous de suivi a inclus un examen clinique de contrôle, une radiographie rétro-alvéolaire de contrôle et un CBCT grand champ 8x8.

Ces rendez-vous de contrôle ont été réalisés par le Dr Khayat, ses assistantes ou l'étudiante en thèse.

## **1.6. Évaluation clinique et radiographique de suivi**

Il a été démontré que pour étudier la guérison radiographique, il était nécessaire d'attendre au moins 1 an<sup>13,14</sup>. L'évaluation de suivi clinique et radiographique a donc été réalisée 13 à 28 mois après l'acte chirurgical décrit ci-dessus.

À l'examen clinique, la présence éventuelle de symptômes est relevée. Des tests de palpation et percussion sont réalisés.

Le test de percussion consiste en une percussion axiale de la dent avec le manche d'un miroir de bouche. Une réponse douloureuse permet de détecter une inflammation péri-radulaire.

---

<sup>13</sup> Rud, Andreasen, et Jensen, « Radiographic criteria for the assessment of healing after endodontic surgery ».

<sup>14</sup> Molven, Halse, et Grung, « Observer strategy and the radiographic classification of healing after endodontic surgery ».

Le test de palpation est réalisé dans le vestibule, en regard de l'apex des dents. On recherche avec l'index la présence éventuelle d'une zone inflammatoire douloureuse.

Si ces tests sont douloureux, ils traduisent la présence, la persistance ou l'aggravation d'une parodontite apicale.

Une radiographie rétro-alvéolaire et un CBCT sont ensuite effectués.

Les machines utilisées et les techniques sont les mêmes que lors de la consultation initiale.

Les examens radiographiques bidimensionnels et tridimensionnels post-opératoires ont été analysés par une examinatrice : Lise Valtaud.

## **1.7. Données évaluées**

Pour recenser les critères analysés, un tableau Excel a été conçu. Les données recueillies ont été réparties en :

- Critères généraux
- Critères relevés à la radiographie rétro-alvéolaire pré-opératoire
- Critères relevés au CBCT pré-opératoire
- Critères relevés à la radiographie rétro-alvéolaire de suivi
- Critères relevés au CBCT de suivi.

### **1.7.1. Critères généraux**

Trois critères généraux ont été évalués et analysés : **(Tableau 1, page 19)**

#### **1.7.1.1. Âge et sexe**

L'âge et le sexe du patient ont été obtenus dans le dossier informatique des patients.

#### **1.7.1.2. Position de la dent**

Les dents ont été classées en fonction de leur position :

- Dents maxillaires
- Dents mandibulaires.

#### **1.7.1.3. Type de dent**

Les dents ont été classées et regroupées en fonction de leur position sur l'arcade :

- Incisives et canines
- Prémolaires et molaires.

Tableau 1 : Critères généraux

A. Critères généraux			
Date de la chirurgie	Nom du patient	Prénom du patient	Numéro de téléphone

B. Critères généraux (suite)			
Sexe (féminin-masculin)	Numéro de la dent en précisant le (ou les) canal (canaux)	Position de la dent (maxillaire-mandibulaire)	Type de dent (Incisive/Canine-Prémolaire/molaire)

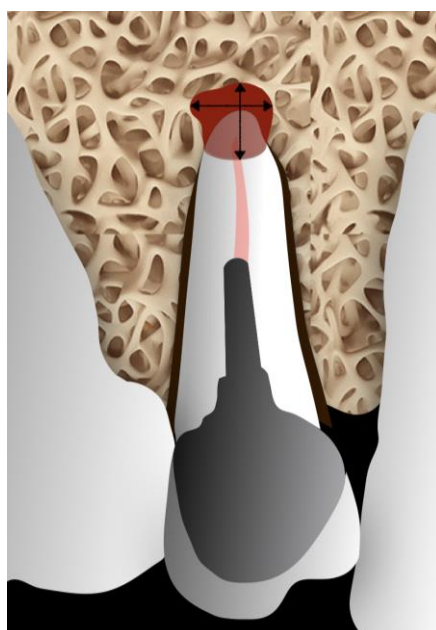
Source : Auteur, 2019.

### 1.7.2. Examen des radiographies rétro-alvéolaires pré-opératoires

Le critère recueilli sur la radiographie rétro-alvéolaire pré-opératoire est le suivant : la taille de la lésion en deux dimensions (**Tableau 2, page 20**).

La lésion est mesurée grâce à l'outil « mesure » en mm dans les sens mésio-distal et corono-apical dans leurs plus grandes dimensions (**Figure 11**). Cette mesure est effectuée dans le logiciel Carestream.

Figure 11 : Schéma correspondant au cas clinique numéro 5, dent 15, mesure de la taille de la lésion



Source : Auteur, 2019.

Tableau 2 : Critère radiographique rétro-alvéolaire pré-opératoire

Critère radiographique rétro-alvéolaire pré-opératoire	
Taille de la lésion (en mm)	
Dans le sens mésio-distal	Dans le sens apico-coronaire

Source : Auteur, 2019.

### 1.7.3. Examen des CBCT pré-opératoires

#### 1.7.3.1. Standardisation des plans de coupe

L'analyse des coupes au CBCT a demandé une standardisation des plans de coupe pour réaliser une analyse précise et reproductible.

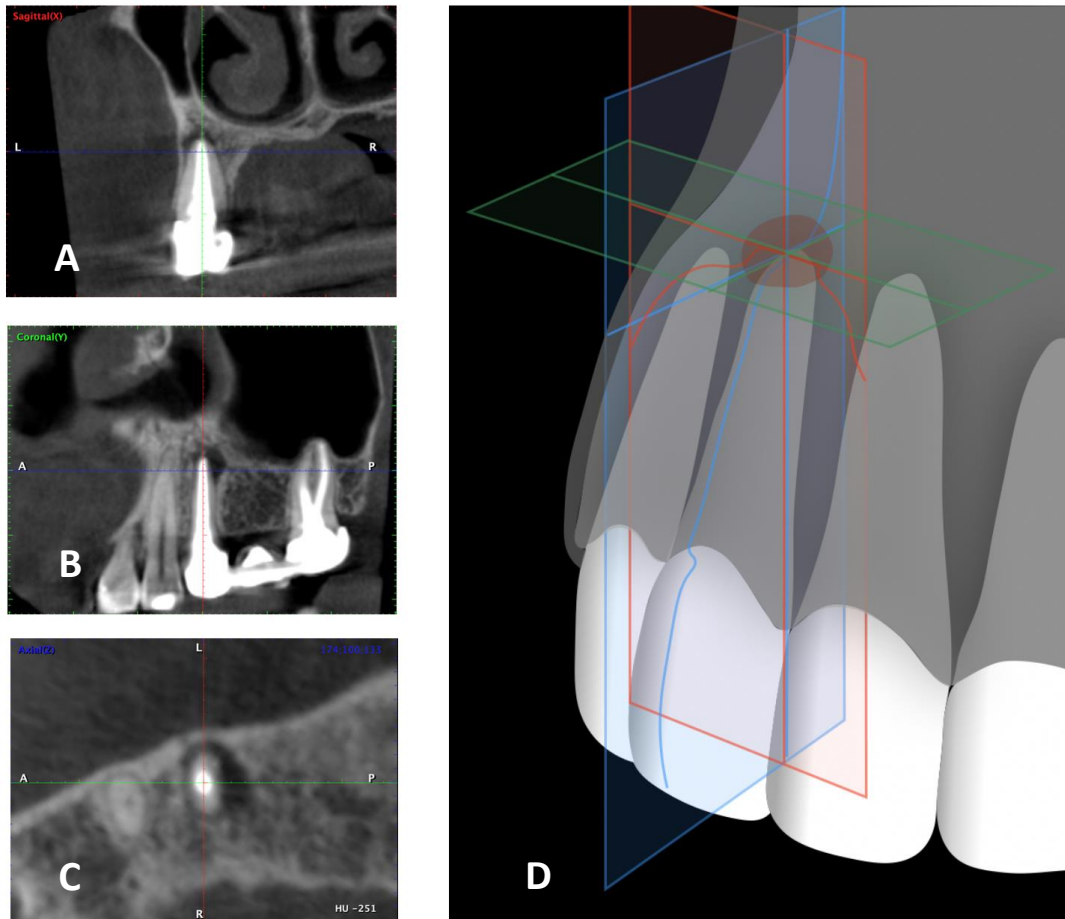
Nous nous sommes donc placés dans les conditions suivantes (**Figure 12, page 21**) :

- Dans le sens axial : centrage sur le canal intéressé, dans l'axe vestibulo-lingual de la racine. Dans le cas d'une racine à forme circulaire, placement perpendiculaire à la tangente de la paroi corticale vestibulaire.  
Le plan axial peut être déplacé en direction apicale pour observer la lésion et relever ses dimensions.
- Puis dans le plan coronaire : centrage sur le canal intéressé, placement dans le grand axe corono-apical de la dent.
- Enfin dans le sens sagittal : centrage sur le canal intéressé, placement dans le grand axe corono-apical de la dent.



Figure 12 : Cas clinique numéro 10, dent 25, positionnement des plans de coupe au CBCT pré-opératoire

Dans le plan sagittal (A), coronal (B) et axial (C)  
Schéma correspondant (D)



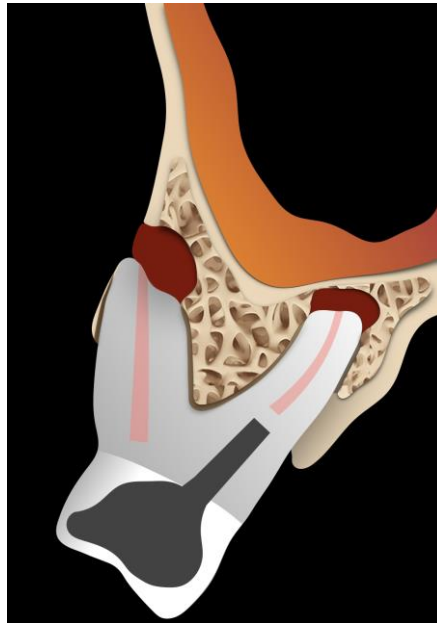
Sources : Dr Khayat, 2016 [A, B, C] ; Auteur, d'après von Arx, « Evaluation of new cone-beam computed tomographic criteria for radiographic healing evaluation after apical surgery », 2016. [D]

Les critères recueillis sur le CBCT pré-opératoire sont les suivants (**Tableau 3, page 24**) :

#### 1.7.3.2. Présence ou absence de corticale osseuse vestibulaire

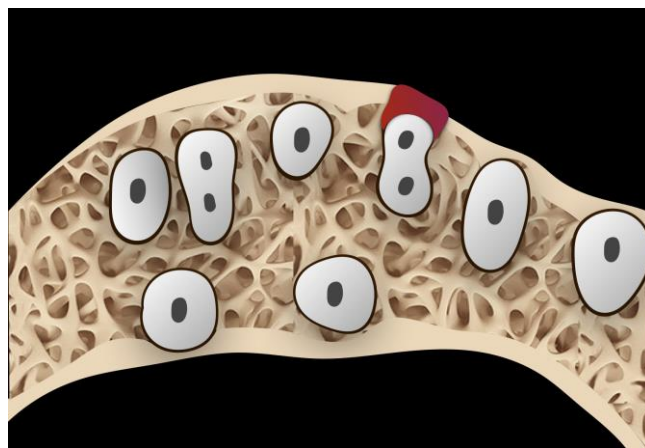
Une fenestration osseuse correspond à une destruction de la corticale osseuse. La présence d'une fenestration osseuse vestibulaire est objectivée en coupe axiale ou sagittale (**Figures 13 et 14, page 22**).

Figure 13 : Schéma correspondant au cas clinique numéro 11, racines disto-vestibulaire et palatine d'une 16, coupe sagittale d'une fenestration vestibulaire



Source : Auteur, 2019.

Figure 14 : Schéma correspondant au cas clinique numéro 11, racine mésio-vestibulaire d'une 16, coupe axiale d'une fenestration vestibulaire



Source : Auteur, 2019.

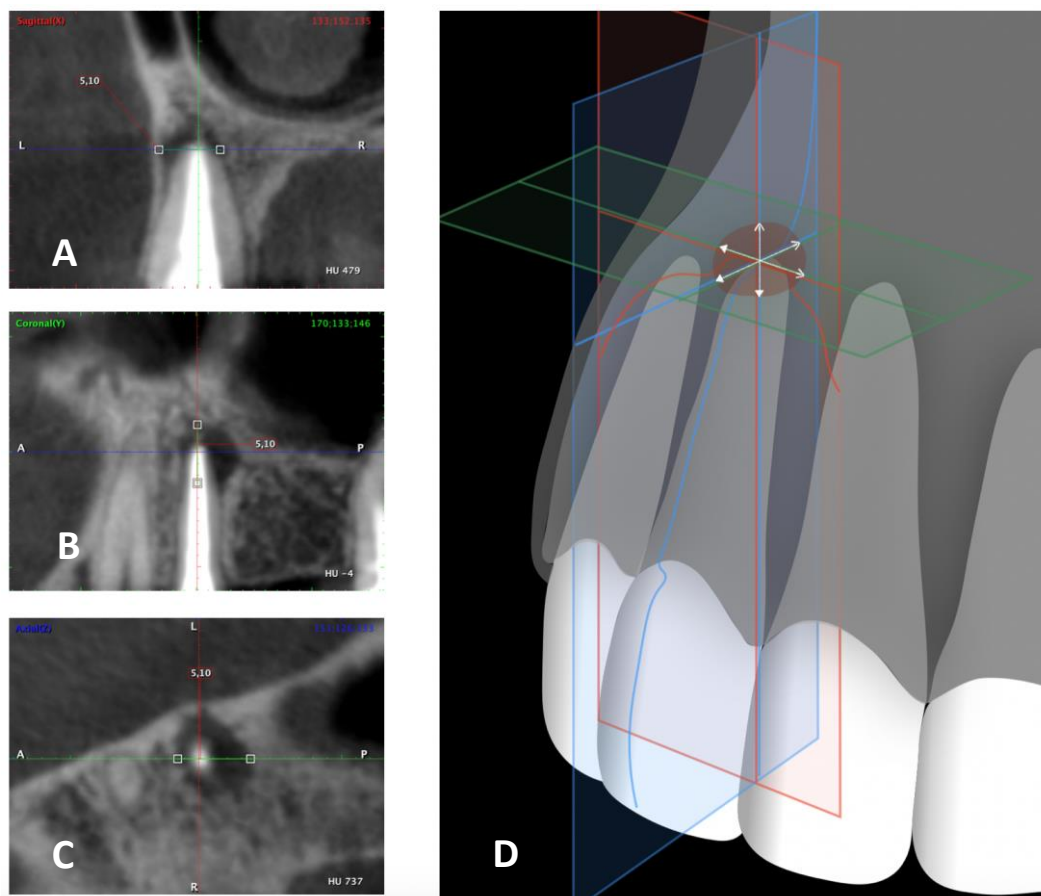
### 1.7.3.3. Mesure de la taille de la lésion en trois dimensions

La taille de la lésion est mesurée grâce à l'outil « règle » du logiciel PlanMeca sur les coupes sagittale, coronale et axiale. On obtient ainsi les dimensions vestibulo-linguale, corono-apicale et mésio-distale de la lésion en millimètres. Le positionnement choisi pour obtenir ces mesures est le suivant (**Figure 15, page 23**) :

- Dans le sens sagittal, coronal et axial, se positionner dans l'axe de la dent
- Se placer au centre de la lésion dans les 3 plans
- Mesurer les dimensions en suivant l'axe sagittal, coronal et axial.

Figure 15 : Cas clinique numéro 10, dent 25, positionnement des plans de coupe au CBCT pré-opératoire pour mesurer les dimensions de la lésion péri-apicale

Dans le plan sagittal (A), coronal (B) et axial (C)  
Schéma correspondant (D)



Sources : Dr Khayat, 2016 [A, B, C] ; Auteur, d'après von Arx, « Evaluation of new cone-beam computed tomographic criteria for radiographic healing evaluation after apical surgery », 2016. [D]

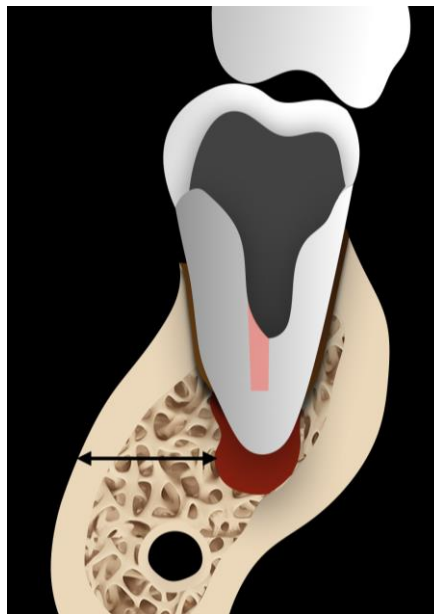
#### 1.7.3.4. Mesure de la distance entre la paroi externe de la corticale vestibulaire et le bord externe de la lésion

Ces mesures sont effectuées sur les dents ne présentant pas de fenestration au niveau de la paroi corticale vestibulaire.

On se positionne dans les mêmes conditions que pour mesurer la taille de la lésion (**Figure 15 D, page 23**).

Il s'agit de la distance entre la face externe de la corticale vestibulaire et la face externe de la lésion. La mesure est effectuée parallèlement à l'axe horizontal, entre la zone la plus vestibulaire de la lésion et la paroi osseuse externe (**Figure 16**). Elle est mesurée sur la coupe sagittale en millimètres.

Figure 16 : Schéma représentant le cas clinique numéro 17, canal distal d'une 36, mesure de la dimension entre la paroi externe de la corticale et la paroi externe de la lésion (coupe sagittale)



Source : Auteur, 2019.

Tableau 3 : Critères radiographiques rétro-alvéolaires pré-opératoires

Critères radiographiques tridimensionnels pré-opératoires					
Fenestration osseuse (Oui – Non)		Taille de la lésion (en mm)			Distance corticale vestibulaire- bord externe de la lésion (en mm)
Vestibulaire	Linguale/Palatine	Sens sagittal	Sens Axial	Sens Coronal	

Source : Auteur, 2019.

#### **1.7.4. Examen des radiographies rétro-alvéolaires de suivi**

La radiographie rétro-alvéolaire est la méthode la plus commune pour évaluer la guérison de la chirurgie endodontique.

Pour cette étude, le stade de guérison bidimensionnelle a été déterminé en utilisant la classification de Rud et Molven : guérison complète, incomplète, incertaine ou insatisfaisante (**Tableau 4, page 29**). Ces derniers ont développé des critères radiographiques bidimensionnels bien définis pour décrire la guérison après chirurgie endodontique<sup>15,16</sup>. La plupart des études utilise ces critères pour l'analyse de la guérison après chirurgie apicale.

Ces critères sont les suivants :

##### **Groupe 1 : guérison complète (Figure 17, page 26)**

- Une reformation de l'espace parodontal est observée : la lamina dura est continue autour de l'apex
- La largeur de l'espace parodontal dans la région apicale peut être un peu augmentée mais pas de plus du double de sa largeur normale (autour des zones non-concernées de la racine)
- Un petit défaut dans la lamina dura (maximum 1 mm<sup>2</sup>) adjacent à l'obturation est toléré
- La cavité osseuse doit être remplie par de l'os mais cet os peut présenter une radio-opacité plus faible et une structure différente de l'os non traité
- On peut avoir une réparation osseuse complète sans espace parodontal visible autour de l'apex.

---

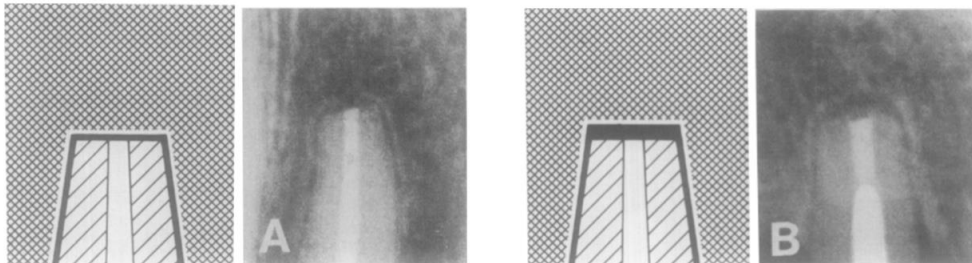
<sup>15</sup> Rud, Andreasen, et Jensen, « Radiographic criteria for the assessment of healing after endodontic surgery ».

<sup>16</sup> Molven, Halse, et Grung, « Observer strategy and the radiographic classification of healing after endodontic surgery ».

Figure 17 : Guérisons complètes après chirurgies endodontique

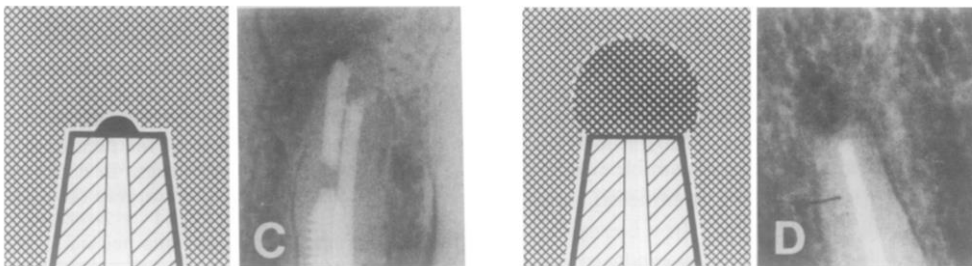
(A) Reformation de l'espace parodontal d'une largeur normale et d'une lamina dura continue autour de l'apex.

(B) Légère augmentation de la largeur de l'espace parodontal périapical, mais pas de plus du double de sa largeur normale (autour des zones non-concernées de la racine).




(C) Petit défaut dans la lamina dura (maximum 1 mm<sup>2</sup>) adjacent à l'obturation.

(D) Réparation osseuse complète : de l'os borde la zone apicale mais ne présente pas la même densité que celui entourant le reste de la racine.



(E) Réparation osseuse complète sans espace parodontal visible autour de l'apex



Source : Molven, « Observer strategy and the radiographic classification of healing after endodontic surgery », 1987.

### **Groupe 2 : guérison incomplète (Figure 18, page 27)**

Dans ce groupe, une raréfaction osseuse est présente. Il faut comparer la radiographie rétro-alvéolaire post-opératoire et la radiographie rétro-alvéolaire de suivi et on peut voir :

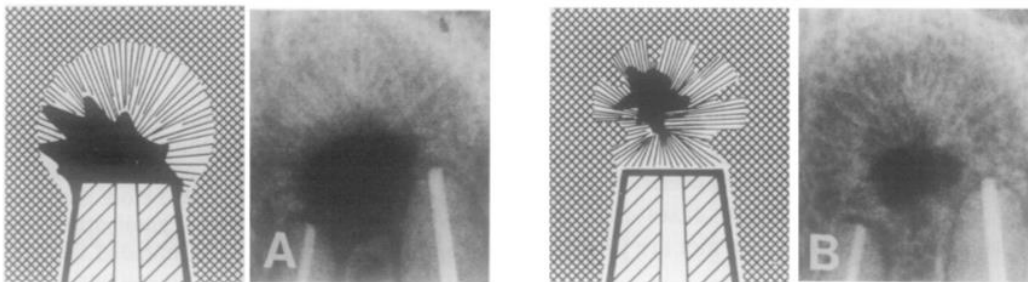
- Une diminution de la taille de la lésion ou une taille constante
- De la structure osseuse au sein de la raréfaction

- Une périphérie de la raréfaction irrégulière qui peut être délimitée par un bord osseux compact
- Une raréfaction se trouvant le plus souvent située de façon asymétrique par rapport à l'apex
- Une connexion angulaire entre la raréfaction osseuse et l'espace parodontal
- Un os entourant la raréfaction pouvant présenter une structure en mailles fines ou être entrecoupé de travées osseuses irrégulières présentant des zones radio-opaques
- Une lamina dura autour de l'apex peut se former, isolant une raréfaction dans l'os
- S'il y a inflammation, la transition entre le ligament parodontal et la raréfaction peut être en forme de tunnel. La forme de la raréfaction tend à être circulaire.

Figure 18 : Guérisons incomplètes après chirurgie endodontique

(A) Structures osseuses visibles au sein de la raréfaction, la périphérie de la raréfaction est irrégulière et délimitée par un bord osseux compact. La raréfaction se situe de façon asymétrique par rapport à l'apex. La connexion entre la raréfaction et l'espace parodontal est angulaire.

(B) Des zones de raréfaction isolées peuvent également survenir.



Source : Molven, « Observer strategy and the radiographic classification of healing after endodontic surgery », 1987.

### **Groupe 3 : guérison incertaine (Figure 19, page 28)**

Ce groupe représente les cas dont :

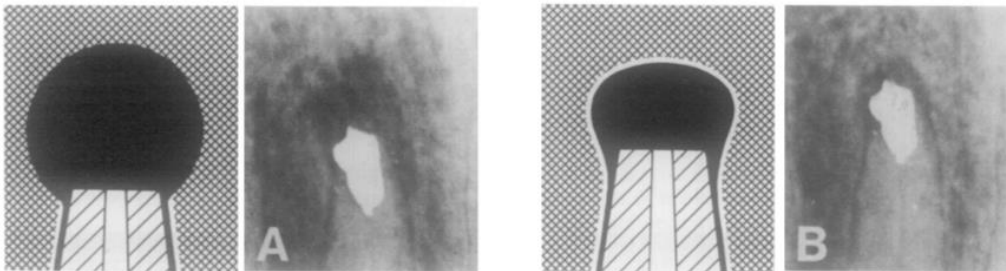
- La raréfaction initiale a diminué en taille par rapport à la radiographie rétro-alvéolaire post-opératoire ou à la précédente radiographie rétro-alvéolaire de suivi
- La taille de la lésion doit mesurer plus du double la taille normale du ligament parodontal
- La raréfaction peut (ou pas) être bordée par une lamina dura
- Une forme en collier radioclaire augmentant la largeur de la lamina dura de coronaire en apical peut être trouvée
- La périphérie de la raréfaction est presque toujours semi-circulaire

- La raréfaction est généralement localisée symétriquement autour de l'apex telle une extension en tunnel du ligament parodontal
- Généralement, des structures osseuses sont discernables au sein de la cavité osseuse
- L'os bordant la raréfaction a le plus souvent une structure et une radio-opacité normales mais des variations peuvent survenir
- Si un cas démontre une guérison incertaine quatre ans après l'opération, la guérison est considérée comme un échec.

Figure 19 : Guérison incertaine après chirurgie endodontique

La raréfaction initiale a diminué en taille et présente une ou plusieurs des caractéristiques suivantes : la radioclarité est 2 fois plus large que la taille normale du ligament parodontal, peut être bordée par de la lamina dura, a une périphérie circulaire ou semi-circulaire. Elle est localisée symétriquement par rapport à l'apex telle une extension en tunnel du ligament parodontal. Des structures osseuses sont discernables au sein de la cavité osseuse.

Radiographie post-opératoire (A). Radiographie de suivi 1 an après l'intervention (B).



Source : Molven, « Observer strategy and the radiographic classification of healing after endodontic surgery », 1987.

#### **Groupe 4 : guérison insatisfaisante (échec) (Figure 20, page 29)**

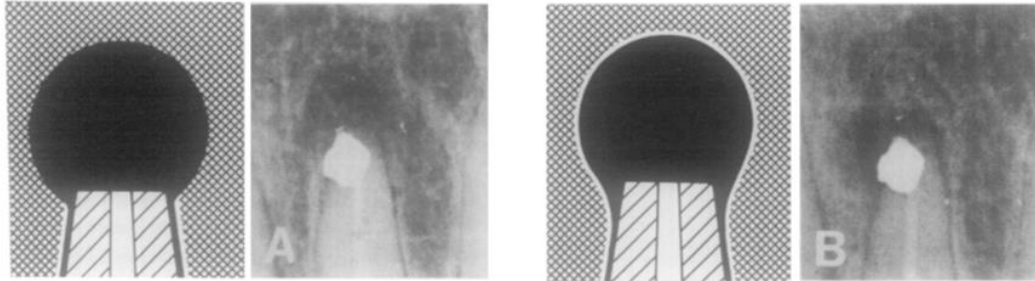
Les signes radiographiques de ce groupe sont les mêmes que pour la guérison incertaine. En revanche, dans ce groupe, la raréfaction s'est soit agrandie, soit n'a pas évolué par rapport à la radiographie post-opératoire ou à la dernière radiographie de suivi.



Figure 20 : Guérison insatisfaisante après chirurgie endodontique

La raréfaction s'est soit agrandie soit n'a pas évolué.

Immédiatement après la chirurgie (A). À 1 an de suivi (B).



Source : Molven, « Observer strategy and the radiographic classification of healing after endodontic surgery », 1987.

Tableau 4 : Critère radiographique rétro-alvéolaire de suivi

Critère radiographique rétro-alvéolaire de suivi			
Classification de Rud et Molven (cocher le type de guérison observé)			
Guérison complète	Guérison incomplète	Guérison incertaine	Guérison insatisfaisante

Source : Auteur, 2019.

Néanmoins, nous avons vu que la radiographie en deux dimensions n'était pas un outil très fin pour détecter une parodontite apicale. C'est pourquoi nous avons également réalisé et analysé des coupes de CBCT lors des rendez-vous de suivi.

#### 1.7.5. Examen des CBCT de suivi

Afin d'analyser la guérison tridimensionnelle après chirurgie endodontique, nous avons décidé d'utiliser la classification de von Arx (**Tableau 6, page 33**).

En 2016, von Arx a mis au point un nouvel indice radiographique tridimensionnel<sup>17</sup> utilisable pour l'analyse de la guérison endodontique un an après traitement. Il analyse les coupes sagittales des CBCT de suivi puis évalue et score la guérison au niveau de : **(Tableau 5, page 30)**

- La surface réséquée (indice R) **(Figure 21, page 31)**
- La zone apicale (indice A) **(Figure 22, page 31)**
- La paroi corticale (indice C) **(Figure 23, page 31).**

Tableau 5 : Description des scores de von Arx associés à chaque surface étudiée

Indice	Définition	Score 0	Score 1	Score 2
<b>R</b>	Surface réséquée (surface radiculaire sectionnée)	Pas de formation osseuse (pas de formation du ligament parodontal)	Formation osseuse partielle (formation partielle du ligament parodontal)	Formation osseuse complète (formation complète du ligament parodontal d'une largeur normale)
<b>A</b>	Zone apicale (ancien défaut osseux)	Pas de formation osseuse apparente	Formation osseuse partielle	Formation osseuse complète
<b>C</b>	Paroi corticale (fenêtre osseuse d'accès)	Pas réétablie	Réétablie mais concave	Réétablie et plate

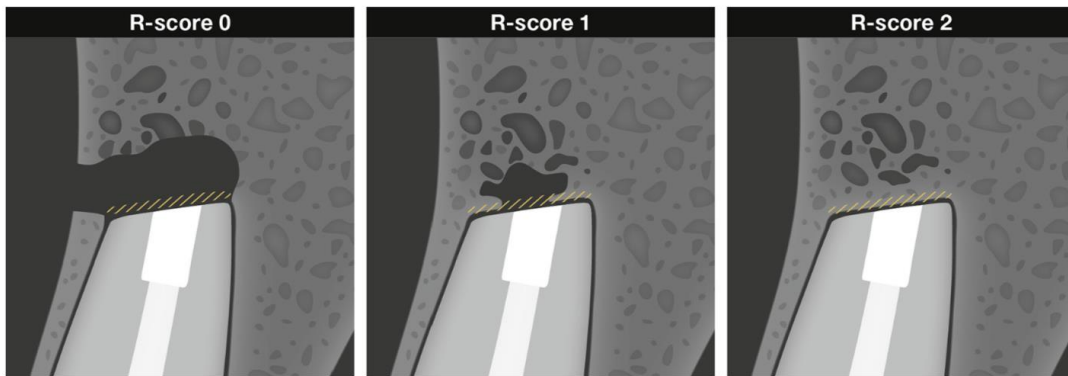
Source : Auteur, d'après von Arx, « Evaluation of new cone-beam computed tomographic criteria for radiographic healing evaluation after apical surgery : assessment of repeatability and reproducibility », 2016.

Nous avons utilisé sa classification pour caractériser la guérison des lésions en nous plaçant dans les mêmes conditions que von Arx : en coupe sagittale, vestibulo-linguale, on se place au centre de la racine selon son grand axe longitudinal.

---

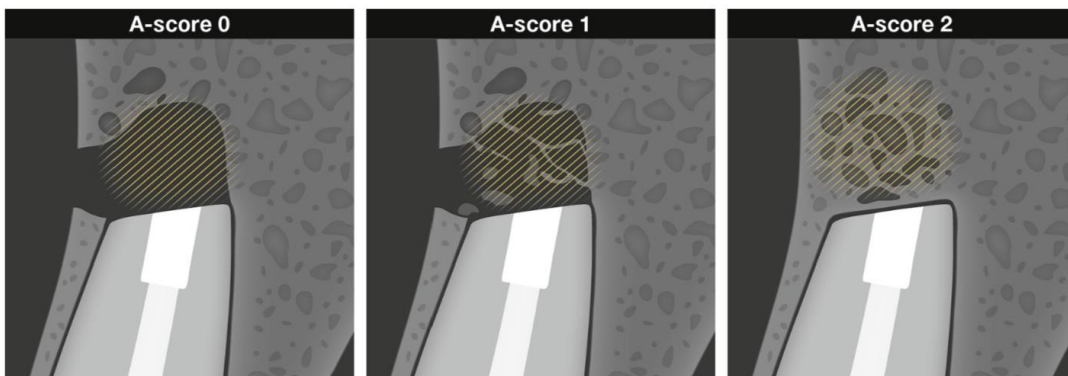
<sup>17</sup> von Arx et al., « Evaluation of new cone-beam computed tomographic criteria for radiographic healing evaluation after apical surgery : assessment of repeatability and reproducibility ».

Figure 21 : Illustration schématique de l'indice R (formation osseuse le long de la surface radiculaire)



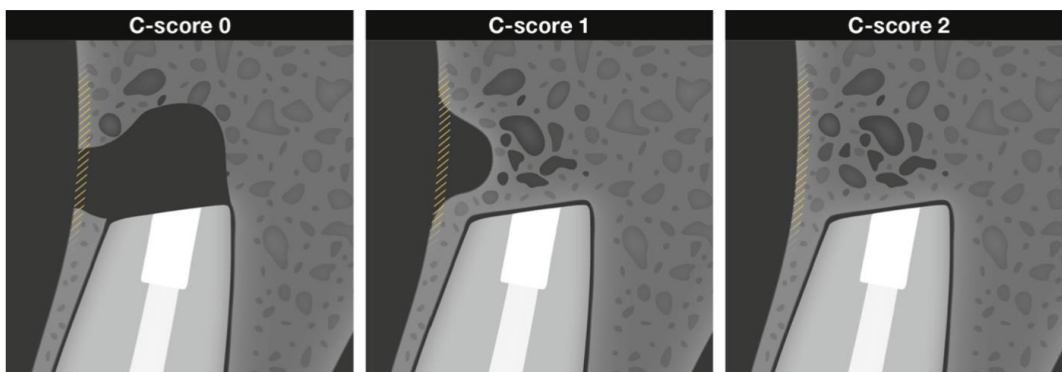
Source : von Arx, « Evaluation of new cone-beam computed tomographic criteria for radiographic healing evaluation after apical surgery : assessment of repeatability and reproducibility », 2016.

Figure 22 : Illustration schématique de l'indice A (formation osseuse au sein de l'espace apical)



Source : von Arx, « Evaluation of new cone-beam computed tomographic criteria for radiographic healing evaluation after apical surgery : assessment of repeatability and reproducibility », 2016.

Figure 23 : Illustration schématique de l'indice C (reformation de la paroi corticale)



Source : von Arx, « Evaluation of new cone-beam computed tomographic criteria for radiographic healing evaluation after apical surgery : assessment of repeatability and reproducibility », 2016.

Dans cette étude, nous nous sommes particulièrement intéressés à la forme de la corticale après chirurgie endodontique (score C). Nous avons distingué :

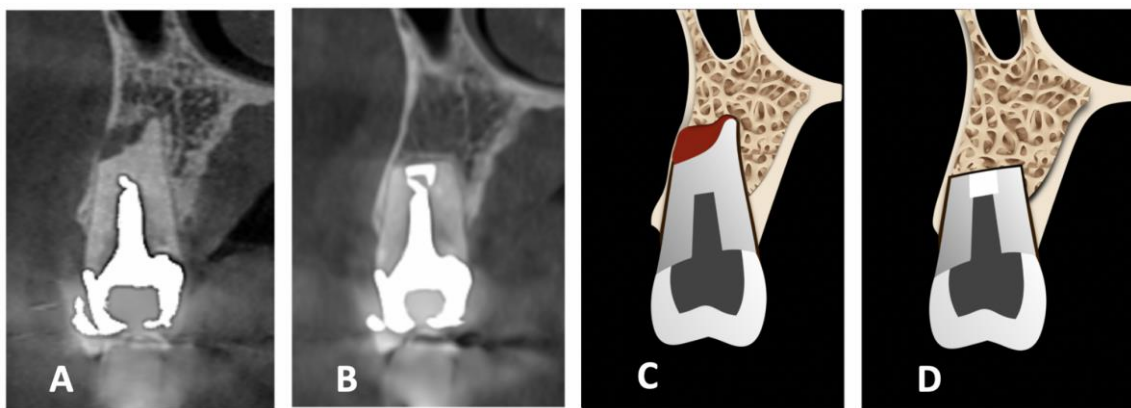
- La régénération (C2) : reformation de la corticale *ad integrum* (Figure 24)
- La réparation (C1) : néoformation de la corticale avec une concavité (Figure 25)
- L'absence de reformation de la paroi corticale (C0) (Figure 26, page 33)

Figure 24 : Cas clinique numéro 24, dent 25

(A et C) Coupe sagittale pré-opératoire et schéma correspondant.

(B et D) Coupe sagittale de suivi et schéma correspondant : régénération de la corticale osseuse vestibulaire.

R2, A2, C2.



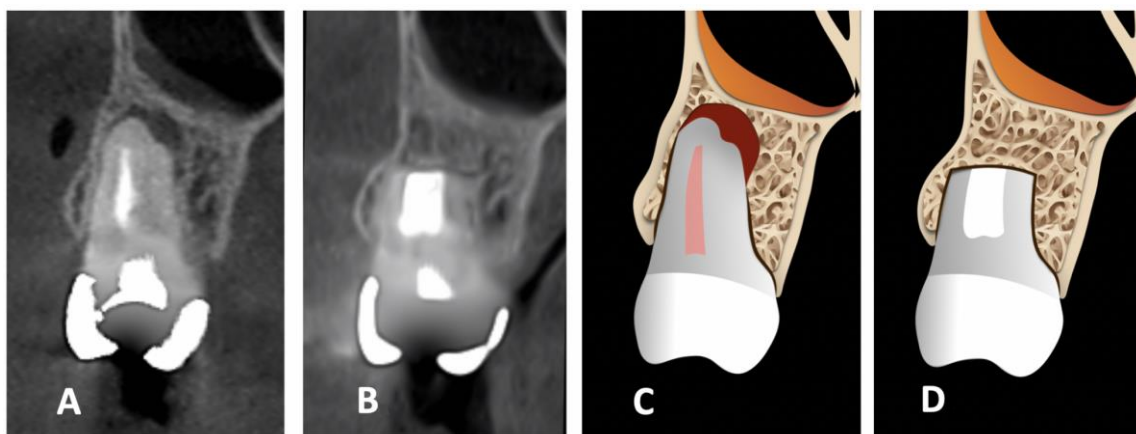
Source : Dr Khayat, 2017 [A], 2019 [B] ; Auteur, 2019 [C, D].

Figure 25 : Cas clinique numéro 6, racine mésio-vestibulaire d'une 26

(A et C) Coupe sagittale pré-opératoire et schéma correspondant.

(B et D) Coupe sagittale de suivi et schéma correspondant : réparation de la corticale osseuse vestibulaire. R2,

A2, C1.

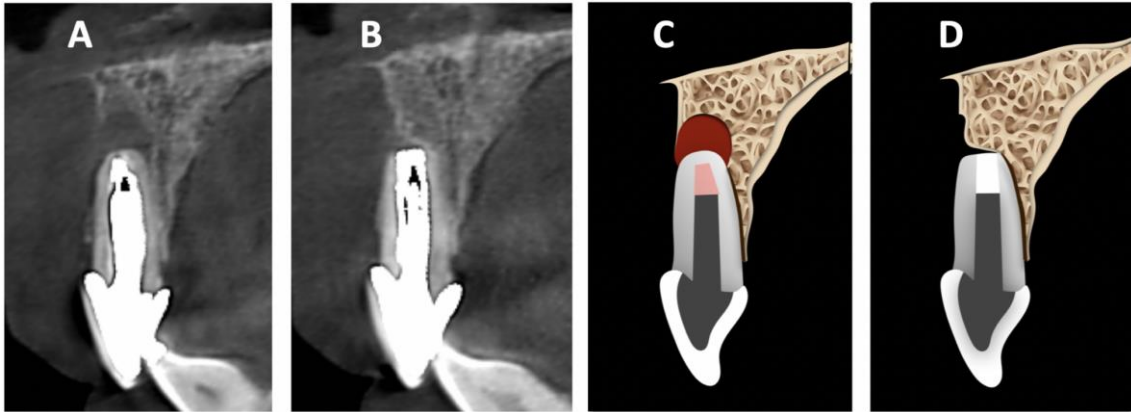


Source : Dr Khayat, 2017 [A], 2018 [B] ; Auteur, 2019 [C, D].

Figure 26 : Cas clinique numéro 14, dent 11

(A et C) Coupe sagittale pré-opératoire et schéma correspondant.

(B et D) Coupe sagittale de suivi et schéma correspondant : absence de régénération la corticale osseuse vestibulaire. R2, A1, C0.



Source : Dr Khayat, 2017 [A], 2018 [B] ; Auteur, 2019 [C, D].

Tableau 6 : Critère radiographique au CBCT de suivi

Critère radiographique au CBCT de suivi		
Scores de von Arx (0, 1, 2)		
R	A	C

Source : Auteur, 2019.

## 2 : Résultats

---

Le processus de collecte des données a débuté en février 2018. Le dernier patient inclus dans l'étude a été revu en juin 2019. Entre février 2018 et juin 2019, 136 patients ont été contactés. Parmi ces 136 patients, 69 ont été revus, ce qui correspond à un taux de rappel de 50,7 %. Quarante-huit patients ont finalement été inclus dans l'étude, soit 60 dents et 67 racines. La période de suivi clinique et radiographique s'est échelonnée 13 à 28 mois (24 mois en moyenne) après le traitement chirurgical. Afin de déterminer s'il existe des critères pré-opératoires prédictifs des profils de guérison osseuse en chirurgie endodontique, les critères décrits précédemment ont été comparés aux différents scores de von Arx, révélateurs de la guérison osseuse dans les régions radiculaire (R), apicale (A) et corticale (C). Von Arx a en effet mis en place une classification décrivant la qualité de la guérison osseuse tridimensionnelle dans ces trois régions en attribuant à chaque zone les scores : 0 (non guéri), 1 (guérison partielle) ou 2 (guérison complète) (**Tableau 5, page 30**).

Afin de pouvoir analyser les résultats (obtenus en pourcentages), nous avons décidé qu'à partir d'un seuil de 25 % entre les résultats de deux variables analysées, la différence entre ces deux variables était considérée comme significative.

### 2.1. Critères généraux

#### 2.1.1. Âge et sexe

##### 2.1.1.1. Âge

Nous avons choisi de catégoriser les patients en :

- Moins de 50 ans : âge inférieur ou égal à 50 ans (N = 29)
- Plus de 50 ans : âge supérieur à 50 ans (N = 38).

L'évaluation des scores de von Arx en fonction de l'âge des patients correspond aux résultats inscrits dans le **Tableau 7 (page 35)** et la **Figure 27 (page 36)**.

Concernant la région radiculaire (R) :

73 % des patients de moins de 50 ans et 42 % des patients de plus de 50 ans obtiennent un score 2 (formation osseuse complète).

17 % des patients de moins de 50 ans et 45% des patients de plus de 50 ans obtiennent un score de 0 (pas de formation osseuse).

Les patients de moins de 50 ans semblent donc présenter une guérison de meilleure qualité au niveau de la région radiculaire que les patients de plus de 50 ans.

Concernant la région apicale (A) :

76 % des patients de moins de 50 ans et 42 % des patients de plus de 50 ans obtiennent un score 2 (formation osseuse complète).

10 % des patients de moins de 50 ans et 21% des patients de plus de 50 ans obtiennent un score de 0 (pas de formation osseuse).

Les patients de moins de 50 ans semblent donc présenter une guérison de meilleure qualité au niveau de la région apicale que les patients de plus de 50 ans.

Concernant la paroi corticale (C) :

48 % des patients de moins de 50 ans et 32 % des patients de plus de 50 ans obtiennent un score 2 (paroi rétablie et plate).

21 % des patients de moins de 50 ans et 47 % des patients de plus de 50 ans obtiennent un score de 0 (paroi non rétablie).

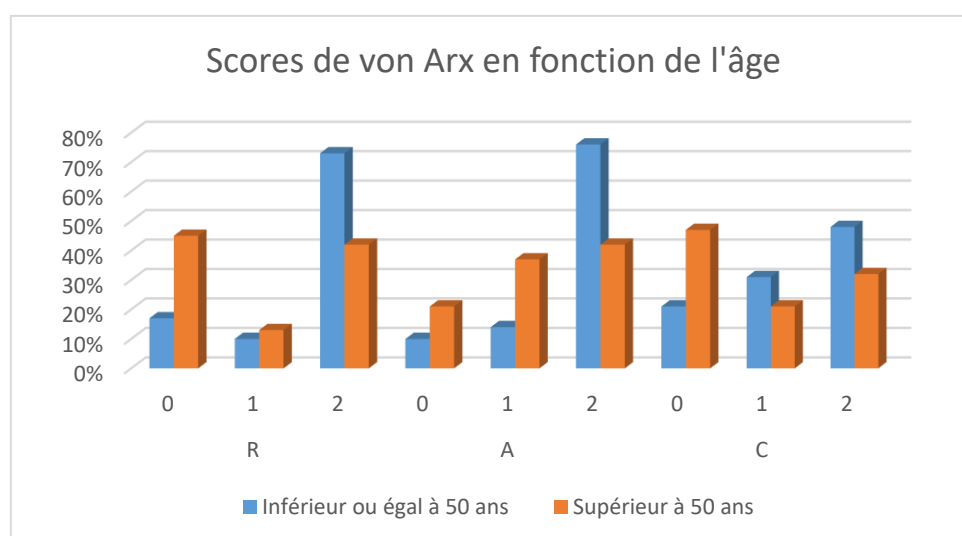
Il ne semble pas que l'âge soit un facteur pronostique du rétablissement de la paroi corticale.

Tableau 7 : Scores de von Arx en fonction de l'âge des patients

	R			A			C		
	0	1	2	0	1	2	0	1	2
<b>Âge inférieur ou égal à 50 ans (N = 29)</b>	17 %	10 %	73 %	10 %	14 %	76 %	21 %	31 %	48 %
<b>Âge supérieur à 50 ans (N = 38)</b>	45 %	13 %	42 %	21 %	37 %	42 %	47 %	21 %	32 %

Source : Auteur, 2019.

Figure 27 : Scores de von Arx en fonction de l'âge



Source : Auteur, 2019.

Dans notre étude, l'âge semble être un facteur pronostique de la guérison osseuse après chirurgie endodontique. Les patients de moins de 50 ans semblent présenter une guérison de meilleure qualité au niveau des surfaces radiculaire et apicale.

#### 2.1.1.2. Sexe

Dans cette étude, 29 canaux ont été analysés chez des hommes et 38 chez des femmes.

La comparaison du type de guérison au CBCT selon von Arx et du sexe des patients donne les résultats exposés dans le **Tableau 8 (page 37)** et la **Figure 28 (page 37)**.

##### Concernant la région radiculaire (R) :

61 % des femmes et 49 % des hommes obtiennent un score 2.

26 % des femmes et 41 % des hommes présentent un score de 0.

Il ne semble pas que le sexe du patient soit un facteur déterminant le mode de guérison osseuse dans la région radiculaire.

##### Concernant la région apicale (A) :

60 % des femmes et 52 % des hommes obtiennent un score 2.

16 % des femmes et 17 % des hommes présentent un score de 0.



Il ne semble pas que le sexe du patient soit un facteur déterminant le mode de guérison osseuse dans la région apicale.

Concernant la paroi corticale (C) :

50 % des femmes et 24 % des hommes obtiennent un score 2.

29 % des femmes et 45 % des hommes présentent un score de 0.

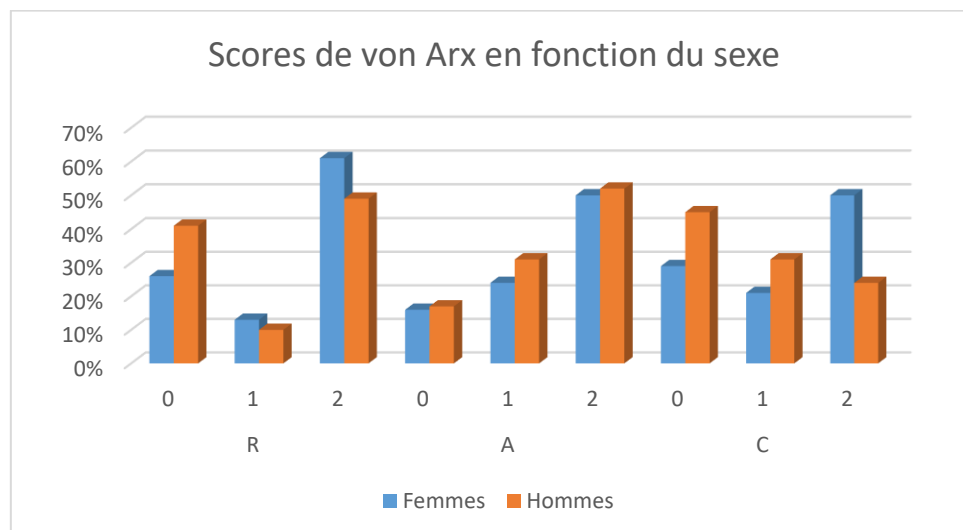
Les femmes semblent présenter une réparation corticale de meilleure qualité que les hommes.

Tableau 8 : Scores de von Arx et fonction du sexe des patients

	R			A			C		
	0	1	2	0	1	2	0	1	2
<b>Femmes (N= 38)</b>	26 %	13 %	61 %	16 %	24 %	60 %	29 %	21 %	50 %
<b>Hommes (N = 29)</b>	41 %	10 %	49 %	17 %	31 %	52 %	45 %	31 %	24 %

Source : Auteur, 2019.

Figure 28 : Scores de von Arx en fonction du sexe des patients



Source : Auteur, 2019.

Dans notre étude, le sexe du patient ne semble pas être un facteur pronostique de la guérison osseuse dans les régions radiculaire et apicale après chirurgie endodontique. On peut néanmoins remarquer que la corticale osseuse semble mieux se réparer chez la femme que chez l'homme.

### 2.1.2. Position de la dent (Maxillaire/Mandibule)

Les résultats correspondant à l'influence de la position de la dent : dents maxillaires (N = 27) ou mandibulaires (N = 50) sur le type de guérison après chirurgie endodontique sont décrits dans le **Tableau 9** et la **Figure 29 (page 39)**.

#### Concernant la région radiculaire (R) :

88 % des dents mandibulaires et 44 % des dents maxillaires obtiennent un score 2.

6% des dents mandibulaires et 42 % des dents maxillaires présentent un score 0.

Les dents mandibulaires semblent donc présenter une guérison de meilleure qualité que les dents maxillaires au niveau de la région radiculaire.

#### Concernant la région apicale (A) :

94 % des dents mandibulaires et 44 % des dents maxillaires obtiennent un score 2.

Aucune dent mandibulaire et 22 % des dents maxillaires présentent un score 0.

Les dents mandibulaires semblent donc présenter une guérison de meilleure qualité que les dents maxillaires au niveau de la région apicale.

#### Concernant la paroi corticale (C) :

76 % des dents mandibulaires et 26 % des dents maxillaires obtiennent un score 2.

6% des dents mandibulaires et 46 % des dents maxillaires présentent un score 0.

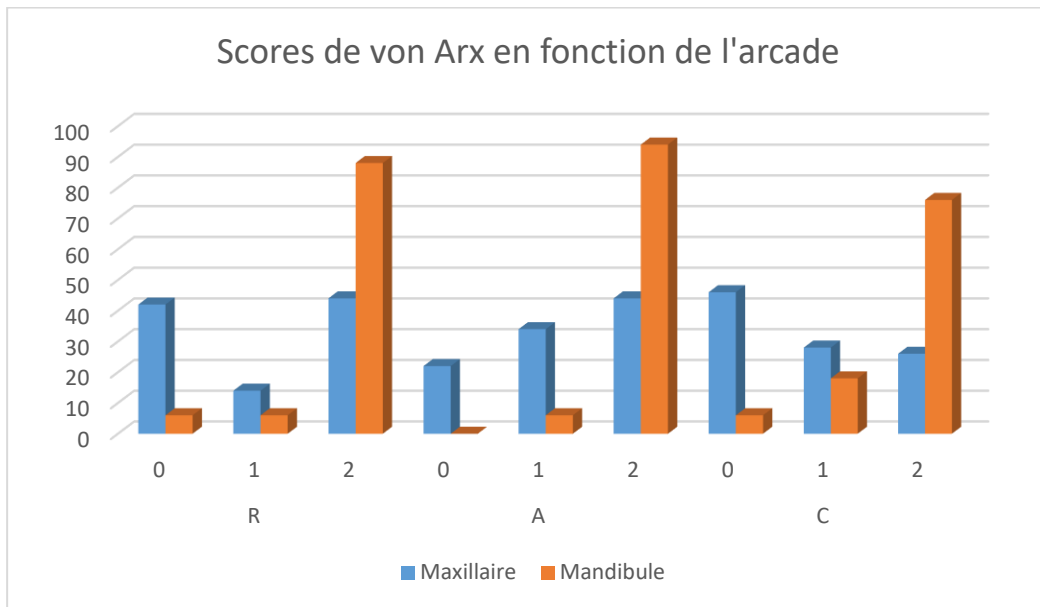
Les dents mandibulaires semblent ainsi présenter une guérison de meilleure qualité que les dents maxillaires au niveau de la paroi corticale.

Tableau 9 : Scores de von Arx en fonction de l'arcade

	R			A			C		
	0	1	2	0	1	2	0	1	2
Mandibule (N = 27)	6 %	6 %	88 %	0 %	6 %	94 %	6 %	18 %	76 %
Maxillaire (N = 50)	42 %	14 %	44 %	22 %	34 %	44 %	46 %	28 %	26 %

Source : Auteur, 2019.

Figure 29 : Scores de von Arx en fonction de l'arcade



Source : Auteur, 2019.

Dans notre étude, la position (maxillaire ou mandibulaire) des dents semble être un facteur pronostique de la guérison osseuse après chirurgie endodontique. Quelle que soit la région concernée, la guérison osseuse à la mandibule semble être de meilleure qualité que la guérison osseuse maxillaire.

### 2.1.3. Type de dent

Afin d'analyser l'influence éventuelle du type de dent sur la guérison osseuse, nous avons décidé de regrouper les dents en deux groupes :

- Incisives et canines (N = 23)
- Prémolaires et molaires (N = 44).

Les résultats sont présentés dans le **Tableau 10 (page 40)** et la **Figure 30 (page 40)**.

Concernant la région radiculaire (R) :

57 % des incisives/canines et 55 % des prémolaires/molaires obtiennent un score 2.

43 % des incisives/canines et 27 % des prémolaires/molaires présentent un score 0.

Il ne semble pas exister une différence dans le mode de guérison radiculaire entre les incisives/canines et les prémolaires/molaires.

Concernant la région apicale (A) :

57 % des incisives/canines et également 57 % des prémolaires/molaires obtiennent un score 2.

13 % des incisives/canines et 18 % des prémolaires/molaires présentent un score 0.

Il ne semble pas exister une différence dans le mode de guérison apicale entre les incisives/canines et les prémolaires/molaires.

Concernant la paroi corticale (C) :

22 % des incisives/canines et 48 % des prémolaires/molaires obtiennent un score 2.

43 % des incisives/canines et 32 % des prémolaires/molaires présentent un score 0.

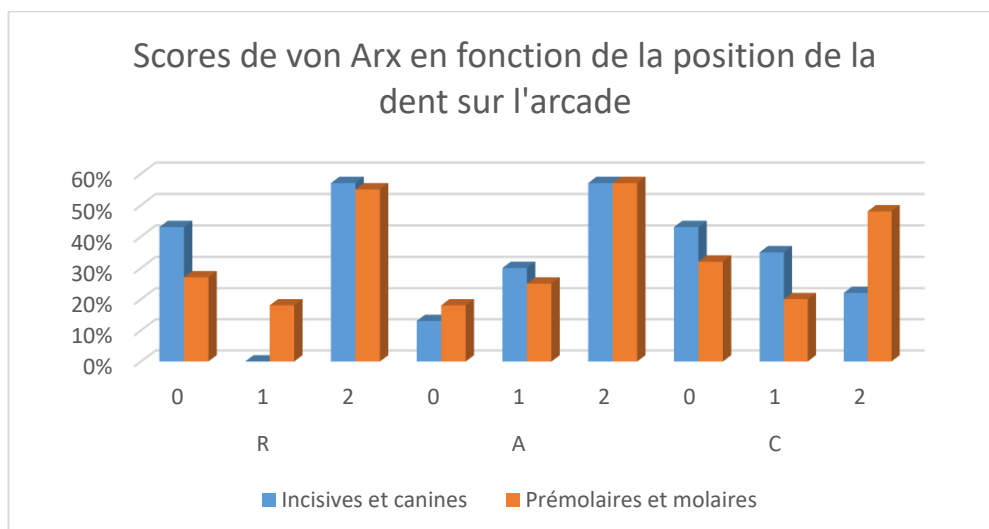
Nos résultats semblent indiquer que la paroi corticale du groupe prémolaires/molaires guérit mieux après chirurgie endodontique que celle du groupe incisives/canines.

Tableau 10 : Scores de von Arx en fonction du type de dent

	R			A			C		
	0	1	2	0	1	2	0	1	2
<b>Incisives et canines (N= 23)</b>	43 %	0 %	57 %	13 %	30 %	57 %	43 %	35 %	22 %
<b>Prémolaires et molaires (N = 44)</b>	27 %	18 %	55 %	18 %	25 %	57 %	32 %	20 %	48 %

Source : Auteur, 2019.

Figure 30 : Scores de von Arx en fonction du type de dent



Source : Auteur, 2019.

Dans notre étude, le type de dent ne semble pas être un facteur pronostique de la guérison osseuse après chirurgie endodontique dans les régions radiculaire et apicale. Cependant, il semble que la paroi corticale du groupe prémolaires/molaires guérit mieux que celle du groupe incisives/canines.

## 2.2. Critère radiographique rétro-alvéolaire pré-opératoire : la taille de la lésion en deux dimensions

Les lésions ont été réparties en :

- Lésions de taille inférieure ou égale à 5 mm : la dimension mésio-distale et/ou corono-apicale est inférieure ou égale à 5 mm (N = 58)
- Lésions de taille supérieure à 5 mm : la dimension mésio-distale et/ou corono-apicale est supérieure à 5 mm (N = 9).

Les résultats sont regroupés dans le **Tableau 11 (page 42)** et la **Figure 31 (page 42)**.

### Concernant la région radiculaire (R) :

53 % des lésions de taille inférieure ou égale à 5 mm et 58 % des lésions de taille supérieure à 5 mm obtiennent un score 2.

3 % des lésions de taille inférieure ou égale à 5 mm et 10% des lésions de taille supérieure à 5 mm obtiennent un score 1.

34 % des lésions de taille inférieure ou égale à 5 mm et 32 % des lésions de taille supérieure à 5 mm obtiennent un score 0.

D'après ces résultats, il ne semble pas exister de différence dans le profil de guérison radiculaire selon la taille de la lésion.

### Concernant la région apicale (A) :

53 % des lésions de taille inférieure ou égale à 5 mm et 61 % des lésions de taille supérieure à 5 mm obtiennent un score 2.

28 % des lésions de taille inférieure ou égale à 5 mm et 26% des lésions de taille supérieure à 5 mm obtiennent un score 1.

19 % des lésions de taille inférieure ou égale à 5 mm et 13 % des lésions de taille supérieure à 5 mm obtiennent un score 0.

D'après ces résultats, il ne semble pas exister de différence dans le profil de guérison apicale selon la taille de la lésion.

Concernant la paroi corticale (C) :

39 % des lésions inférieures ou égales à 5 mm et également 39 % des lésions de taille supérieure à 5 mm obtiennent un score 2.

25 % des lésions de taille inférieure ou égale à 5 mm et 26 % des lésions de taille supérieure à 5 mm obtiennent un score 1.

36 % des lésions de taille inférieure ou égale à 5 mm et 35 % des lésions de taille supérieure à 5 mm obtiennent un score 0.

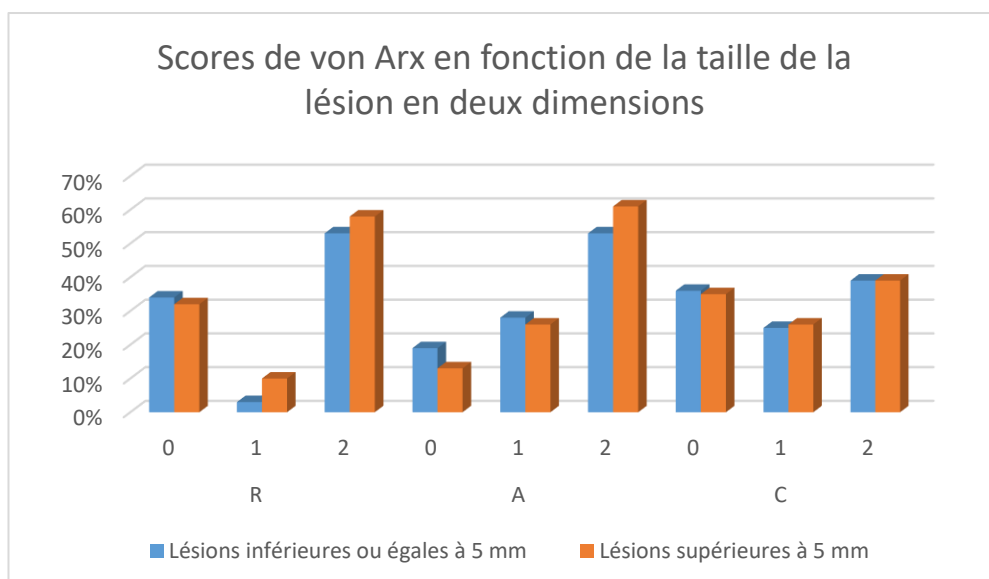
D'après ces résultats, il ne semble pas exister de différence dans le profil de guérison de la paroi corticale selon la taille de la lésion.

Tableau 11 : Scores de von Arx en fonction de la taille de la lésion en deux dimensions

	R			A			C		
	0	1	2	0	1	2	0	1	2
<b>Lésions inférieures ou égales à 5 mm (N = 36)</b>	34 %	3 %	53 %	19 %	28 %	53 %	36 %	25 %	39 %
<b>Lésions supérieures à 5 mm (N = 31)</b>	32 %	10 %	58 %	13 %	26 %	61 %	35 %	26 %	39 %

Source : Auteur, 2019.

Figure 31 : Scores de von Arx en fonction de la taille de la lésion en deux dimensions



Source : Auteur, 2019.

Dans notre étude, la taille de la lésion en deux dimensions ne semble pas être un facteur pronostique de la guérison osseuse après chirurgie endodontique. En effet, quelle que soit la taille de la lésion objectivée à la radiographie rétro-alvéolaire, les profils de guérison osseuse paraissent semblables au CBCT au niveau des surfaces radiculaire, apicale et au niveau de la paroi corticale.

## 2.3. Critères radiographiques au CBCT pré-opératoire

### 2.3.1 Taille de la lésion en trois dimensions

Les lésions ont été réparties en :

- Lésions de taille inférieure ou égale à 5 mm : la dimension sagittale et/ou coronale et/ou axiale est inférieure ou égale à 5 mm (N = 23)
- Lésions de taille supérieure à 5 mm : la dimension sagittale et/ou coronale et/ou axiale est supérieure à 5 mm (N = 44).

Les résultats sont regroupés dans le **Tableau 12 (page 44)** et la **Figure 32 (page 44)**.

Concernant la région radiculaire (R) :

61 % des lésions de taille inférieure ou égale à 5 mm et 37 % des lésions de taille supérieure à 5 mm obtiennent un score 2.

13 % des lésions de taille inférieure ou égale à 5 mm et 11 % des lésions de taille supérieure à 5 mm obtiennent un score 1.

26 % des lésions de taille inférieure ou égale à 5 mm et 37 % des lésions de taille supérieure à 5 mm obtiennent un score 0.

D'après ces résultats, il ne semble pas exister de différence dans le profil de guérison radiculaire selon la taille de la lésion.

Concernant la région apicale (A) :

61 % des lésions de taille inférieure ou égale à 5 mm et 54 % des lésions de taille supérieure à 5 mm obtiennent un score 2.

22 % des lésions de taille inférieure ou égale à 5 mm et 28 % des lésions de taille supérieure à 5 mm obtiennent un score 1.

17 % des lésions de taille inférieure ou égale à 5 mm et 18 % des lésions de taille supérieure à 5 mm obtiennent un score 0.

D'après ces résultats, il ne semble pas exister de différence dans le profil de guérison apicale selon la taille de la lésion.

Concernant la paroi corticale (C) :

30 % des lésions de taille inférieure ou égale à 5 mm et 43 % des lésions de taille supérieure à 5 mm obtiennent un score 2.

40 % des lésions de taille inférieure ou égale à 5 mm et 17% des lésions de taille supérieure à 5 mm obtiennent un score 1.

30 % des lésions de taille inférieure ou égale à 5 mm et 40 % des lésions de taille supérieure à 5 mm obtiennent un score 0.

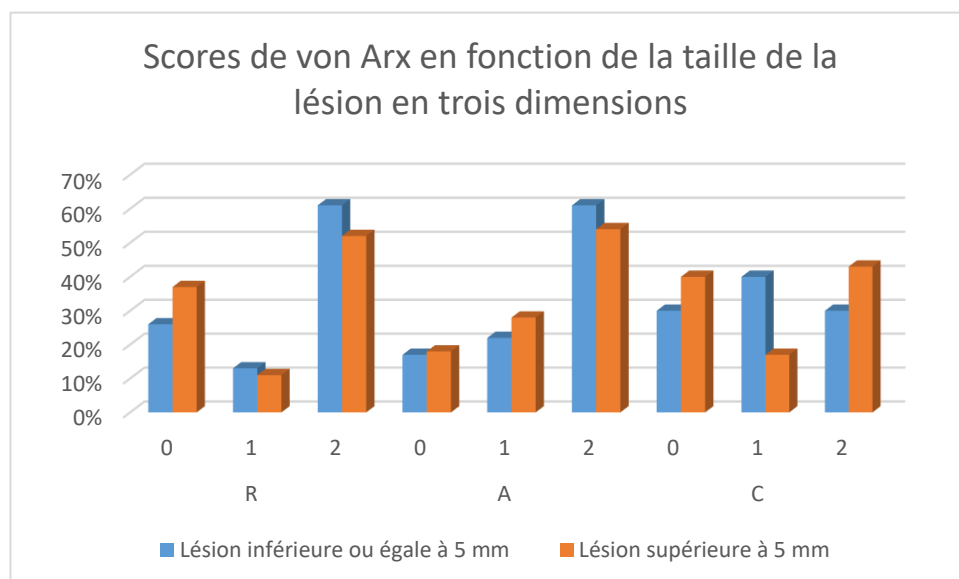
D'après ces résultats, il ne semble pas exister de différence dans le profil de guérison de la paroi corticale selon la taille de la lésion.

Tableau 12 : Scores de von Arx en fonction de la taille de la lésion en trois dimensions

	R			A			C		
	0	1	2	0	1	2	0	1	2
<b>Lésions inférieures ou égales à 5 mm (N = 23)</b>	26 %	13 %	61 %	17 %	22 %	61 %	30 %	40 %	30 %
<b>Lésions supérieures à 5 mm (N = 44)</b>	37 %	11 %	52 %	18 %	28 %	54 %	40 %	17 %	43 %

Source : Auteur, 2019.

Figure 32 : Scores de von Arx en fonction de la taille de la lésion en trois dimensions



Source : Auteur, 2019.



D'après notre étude, la taille de la lésion en trois dimensions ne semble pas être un facteur pronostique de la guérison osseuse après chirurgie endodontique. Quelle que soit la taille de la lésion objectivée au CBCT les profils de guérison osseuse paraissent semblables au niveau des surfaces radicaire, apicale et au niveau de la paroi corticale.

### 2.3.2 Présence ou absence de corticale osseuse vestibulaire

Notre étude a étudié l'influence de la présence (N = 29) ou l'absence (N = 38) pré-opératoire de corticale osseuse vestibulaire en regard de la lésion apicale.

Les résultats sont présentés dans le **Tableau 13 (page 46)** et la **Figure 33 (page 46)**.

#### Concernant la région radicaire (R) :

Lorsque la corticale était présente, 69 % des racines obtiennent un score 2 tandis qu'en cas d'absence de corticale, 45 % des racines obtiennent un score 2.

D'après ces résultats, il semble que la présence d'une corticale osseuse pré-opératoire améliore la qualité de la guérison osseuse radicaire après chirurgie endodontique.

#### Concernant la région apicale (A) :

Lorsque la corticale était présente, 72 % des racines obtiennent un score 2 tandis qu'en cas d'absence de corticale, 45 % des racines obtiennent un score 2.

D'après ces résultats, il semble que la présence d'une corticale osseuse pré-opératoire améliore la qualité de la guérison osseuse apicale après chirurgie endodontique.

#### Concernant la paroi corticale (C) :

Lorsque la corticale était présente, 49 % des racines obtiennent un score 2 tandis qu'en cas d'absence de corticale, 31 % des racines obtiennent un score 2.

Lorsque la corticale était présente, 24 % des dents obtiennent un score 0 tandis qu'en cas d'absence de corticale, 45 % des dents obtiennent un score 0.

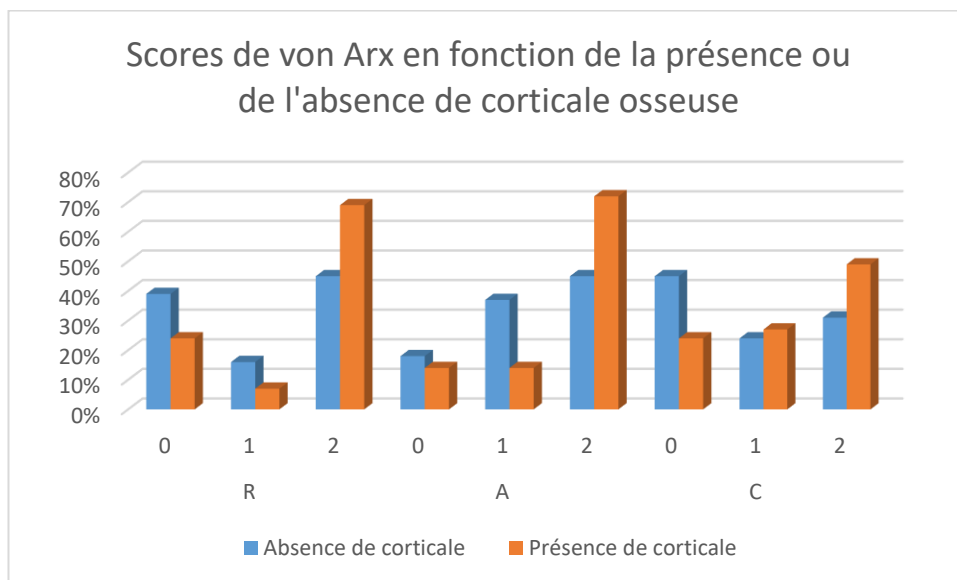
D'après ces résultats, il ne semble pas que la présence d'une corticale osseuse pré-opératoire améliore la qualité de la guérison de la paroi corticale vestibulaire après chirurgie endodontique.

Tableau 13 : Scores de von Arx en fonction de la présence ou l'absence de corticale osseuse

	R			A			C		
	0	1	2	0	1	2	0	1	2
<b>Absence de corticale (N = 38)</b>	39 %	16 %	45 %	18 %	37 %	45 %	45 %	24 %	31 %
<b>Présence de corticale (N = 29)</b>	24 %	7 %	69 %	14 %	14 %	72 %	24 %	27 %	49 %

Source : Auteur, 2019.

Figure 33 : Scores de von Arx en fonction de la présence ou l'absence de corticale osseuse



Source : Auteur, 2019.

D'après notre étude, la présence de la corticale osseuse pré-opératoire semble être un facteur pronostique de la guérison osseuse après chirurgie endodontique au niveau des surfaces radicaire et apicale.

### 2.3.3. Distance entre la lésion et la paroi externe de la corticale osseuse

Concernant la distance entre la lésion et la paroi externe de la corticale osseuse, nous avons défini deux groupes :

- Distance entre la lésion et la corticale osseuse inférieure ou égale à 3 mm (N = 42)

- Distance entre la lésion et la corticale osseuse supérieure à 3 mm (N = 4).

Les résultats obtenus sont regroupés dans le **Tableau 14 (page 48)** et la **Figure 34 (page 48)**.

Concernant la région radiculaire (R) :

62 % des lésions distantes de moins de 3 mm de la paroi corticale vestibulaire et 75 % des lésions distantes de plus de 3 mm de la paroi corticale obtiennent un score 2.

12% des lésions distantes de moins de 3 mm de la paroi corticale vestibulaire et 25 % des lésions distantes de plus de 3 mm de la paroi corticale obtiennent un score 1.

26 % des lésions distantes de moins de 3 mm de la paroi corticale vestibulaire et aucune des lésions distantes de plus de 3 mm de la paroi corticale présentent un score 0.

D'après ces résultats, la guérison radiculaire des lésions distantes de plus de 3 mm de la paroi corticale semble être de moins bonne qualité que celle des lésions distantes de plus de 3 mm de la paroi corticale vestibulaire.

Concernant la région apicale (A) :

62 % des lésions distantes de moins de 3 mm de la paroi corticale vestibulaire et 100 % des lésions distantes de plus de 3 mm de la paroi corticale obtiennent un score 2.

19% des lésions distantes de moins de 3 mm de la paroi corticale vestibulaire et aucune des lésions distantes de plus de 3 mm de la paroi corticale obtiennent un score 1.

19 % des lésions distantes de moins de 3 mm de la paroi corticale vestibulaire et aucune des lésions distantes de plus de 3 mm de la paroi corticale présentent un score 0.

D'après ces résultats, la guérison radiculaire des lésions distantes de plus de 3 mm de la paroi corticale ne semble pas être de meilleure qualité que celle des lésions distantes de moins de 3 mm de la paroi corticale vestibulaire.

Concernant la paroi corticale (C) :

45 % des lésions distantes de moins de 3 mm de la paroi corticale vestibulaire et 100 % des lésions distantes de plus de 3 mm de la paroi corticale obtiennent un score 2.

26 % des lésions distantes de moins de 3 mm de la paroi corticale vestibulaire et aucune des lésions distantes de plus de 3 mm de la paroi corticale obtiennent un score 1.

29 % des lésions distantes de moins de 3 mm de la paroi corticale vestibulaire et aucune des lésions distantes de plus de 3 mm de la paroi corticale présentent un score 0.

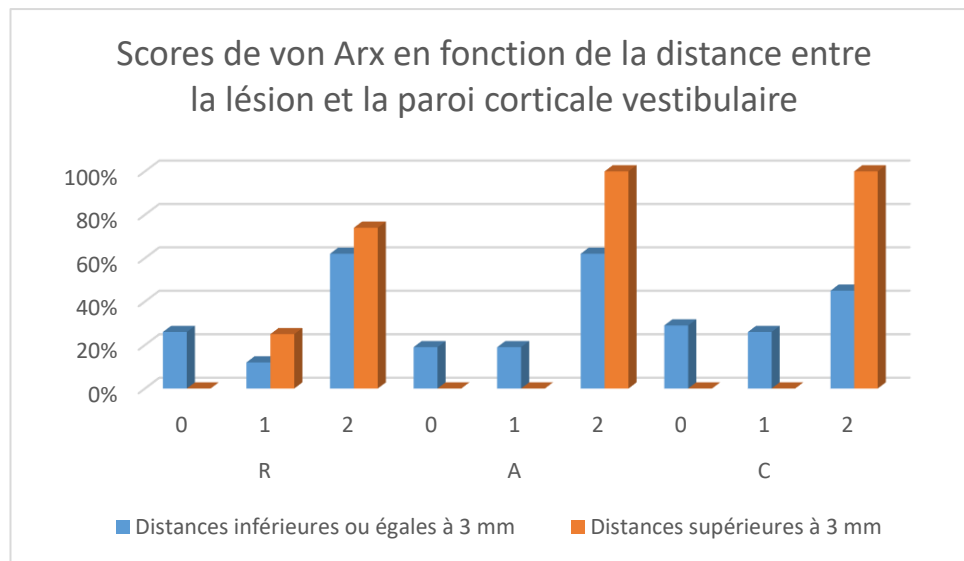
D'après ces résultats, il semble que la guérison de la paroi corticale des lésions distantes de plus de 3 mm est de meilleure qualité que celle des lésions distantes de moins de 3 mm de la paroi corticale vestibulaire.

Tableau 14 : Scores de von Arx en fonction de la distance entre la lésion et la paroi corticale vestibulaire

	R			A			C		
	0	1	2	0	1	2	0	1	2
<b>Distances inférieures ou égales à 3 mm (N = 42)</b>	26 %	12 %	62 %	19 %	19 %	62 %	29 %	26 %	45 %
<b>Distances supérieures à 3 mm (N = 4)</b>	0 %	25 %	75 %	0 %	0 %	100 %	0 %	0 %	100 %

Source : Auteur, 2019.

Figure 34 : Scores de von Arx en fonction de la distance entre la lésion et la paroi corticale vestibulaire



Source : Auteur, 2019.

D'après notre étude, la distance entre la lésion et la paroi corticale vestibulaire semble être un facteur pronostique de la guérison osseuse après chirurgie endodontique. Les lésions distantes de plus de 3 mm de la corticale vestibulaire semblent présenter une guérison de meilleure qualité dans les régions apicale et corticale.

Après avoir étudié les critères pré-opératoires et les avoir mis en relation avec les scores de guérison de von Arx, nous avons souhaité analyser la différence d'évaluation de la guérison osseuse entre la radiographie rétro-alvéolaire et le CBCT.

## **2.4. Comparaison entre la classification de Rud et Molven et les scores de von Arx**

Afin de comparer l'analyse de la guérison osseuse bidimensionnelle et tridimensionnelle, nous avons confronté la classification de Rud et Molven et les scores de von Arx. Ces auteurs ont cherché à décrire la guérison osseuse bidimensionnelle (Rud et Molven) et tridimensionnelle (von Arx).

La classification de Rud et Molven définit 4 groupes en fonction de critères radiographiques en deux dimensions (**cf. 1.7.4.**) :

- Groupe 1 : guérison complète
- Groupe 2 : guérison incomplète
- Groupe 3 : guérison incertaine
- Groupe 4 : guérison insatisfaisante.

Les scores de von Arx, quant à eux, qualifient la guérison en trois dimensions dans les régions radiculaire, apicale et corticale. Un score (0, 1 ou 2) est attribué à chaque région. Les critères radiographiques sont exposés dans le **Tableau 5 (page 30)**.

Nous avons cherché à savoir si l'analyse de la guérison bidimensionnelle (groupes de Rud et Molven) permettait d'extrapoler la qualité de la guérison tridimensionnelle (scores de von Arx).

Cela revient à se poser la question suivante : l'analyse de la guérison avec la classification de Rud et Molven sur une radiographie rétro-avéolaire nous permet-elle de connaître à l'avance le mode de guérison osseuse tridimensionnelle ?

Pour cela, nous avons décidé de faire correspondre les scores de von Arx et les groupes de Rud et Molven de la façon suivante :

- Une guérison complète selon Rud et Molven correspond à un score 2 de von Arx pour les trois régions analysées (R2, A2, C2) (**Figure 35, page 50**)
- Une guérison incertaine ou incomplète selon Rud et Molven correspond à une absence de score 0 de von Arx mais tous les scores ne valent pas 2 (**Figure 36, page 50**)
- Une guérison insatisfaisante selon Rud et Molven correspond à la présence d'au moins un score 0 de von Arx. (**Figure 37, page 51**)

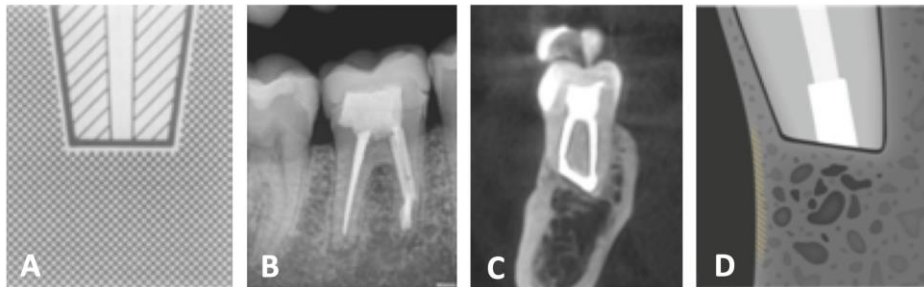
Figure 35 : Correspondance entre la classification de Rud et Molven et les scores de von Arx, guérison complète

(A) Schéma décrivant une guérison complète selon Rud et Molven.

(B) Cas clinique numéro 36. Radiographie rétro-alvéolaire correspondante, montrant un cas de guérison complète selon Rud et Molven.

(C) Cas clinique numéro 36. Coupe sagittale de CBCT correspondant aux scores R2, A2, C2 de von Arx.

(D) Schéma correspondant, décrivant les les scores R2, A2, C2 selon von Arx.



Sources : Molven, « Observer strategy and the radiographic classification of healing after endodontic surgery », 1987 [A] ; von Arx, « Evaluation of new cone-beam computed tomographic criteria for radiographic healing evaluation after apical surgery : assessment of repeatability and reproductibility », 2016 [D] ; Dr Khayat, 2018 [B et C].

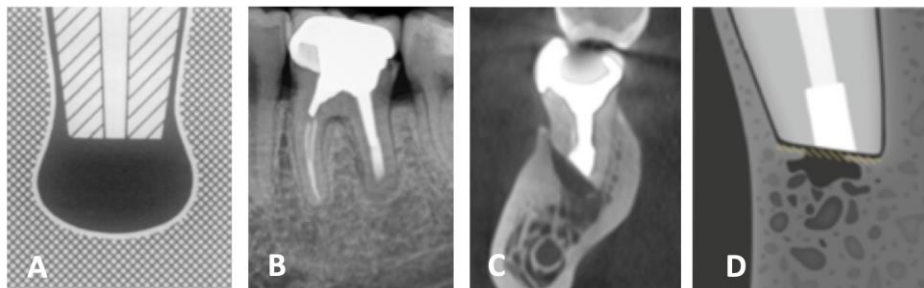
Figure 36 : Correspondance entre la classification de Rud et Molven et les scores de von Arx, guérison incomplète ou incertaine

(A) Schéma décrivant une guérison incertaine selon Rud et Molven.

(B) Cas clinique numéro 17. Radiographie rétro-alvéolaire correspondante, montrant un cas de guérison incertaine selon Rud et Molven.

(C) Cas clinique numéro 17. Coupe sagittale de CBCT correspondant aux scores R1, A2, C2 de von Arx.

(D) Schéma correspondant, décrivant les les scores R1, A2, C2 selon von Arx.



Sources : Molven, « Observer strategy and the radiographic classification of healing after endodontic surgery », 1987 [A] ; von Arx, « Evaluation of new cone-beam computed tomographic criteria for radiographic healing evaluation after apical surgery : assessment of repeatability and reproductibility », 2016 [D] ; Dr Khayat, 2018 [B et C].

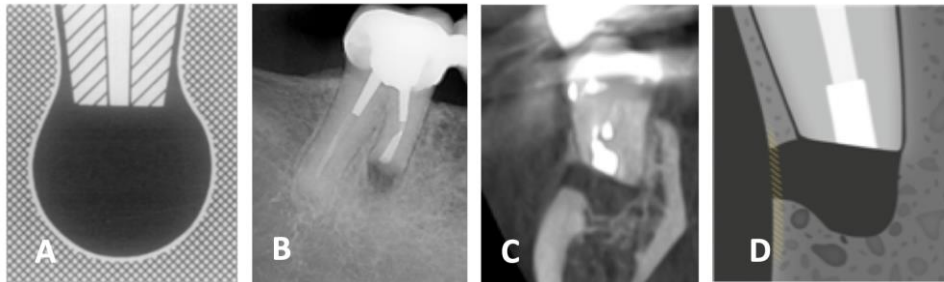
Figure 37 : Correspondance entre la classification de Rud et Molven et les scores de von Arx, guérison insatisfaisante

(A) Schéma décrivant une guérison insatisfaisante selon Rud et Molven.

(B) Cas clinique numéro 44. Radiographie rétro-alvéolaire correspondante, montrant un cas de guérison insatisfaisante selon Rud et Molven.

(C) Cas clinique numéro 44. Coupe sagittale de CBCT correspondant aux scores R0, A0, C0 de von Arx.

(D) Schéma correspondant, décrivant les les scores R0, A0, C0 selon von Arx.



Sources : Molven, « Observer strategy and the radiographic classification of healing after endodontic surgery », 1987 [A] ; von Arx, « Evaluation of new cone-beam computed tomographic criteria for radiographic healing evaluation after apical surgery : assessment of repeatability and reproducibility », 2016 [D] ; Dr Khayat, 2018 [B et C].

La comparaison de ces deux classifications est regroupée dans le **Tableau 15 (page 52)** et la **Figure 38 (page 52)**.

#### Guérison complète :

Dans le cas d'une guérison complète selon Rud et Molven, seuls 41 % des cas cliniques obtiennent des scores 2 de von Arx dans les trois zones étudiées.

Il semble donc qu'une guérison qualifiée de complète à la radiographie rétro-alvéolaire n'est pas prédictive d'une « guérison complète » (scores 2 dans les trois régions) au CBCT.

#### Guérison incertaine ou incomplète :

90 % des guérisons incertaines ou incomplètes selon Rud et Molven correspondent à une guérison présentant au moins un score 0 de von Arx.

Seules 10 % des guérisons incertaines ou incomplètes selon Rud et Molven correspondent à une absence de score 0 mais pas de score 2 pour toutes les régions.

Il semble donc qu'une guérison qualifiée de d'incertaine ou d'incomplète à la radiographie rétro-alvéolaire n'est pas prédictive d'une « guérison incomplète » (absence de score 0, mais pas uniquement des scores 2) au CBCT mais semble correspondre à une « guérison insatisfaisante ».

Guérison insatisfaisante :

Tous les cas présentant une guérison insatisfaisante à la radiographie rétro-alvéolaire obtiennent au moins un score 0 au CBCT de suivi.

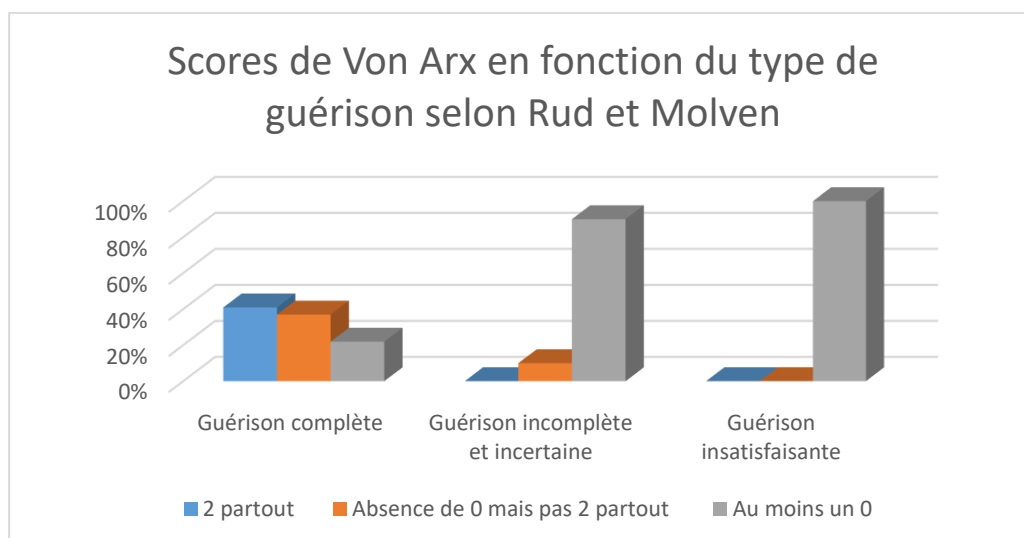
Il semble donc qu'une guérison qualifiée d'insatisfaisante à la radiographie rétro-alvéolaire est prédictive d'une « guérison insatisfaisante » (présence d'au moins un score 0) au CBCT.

Tableau 15 : Scores de von Arx en fonction du type de guérison selon Rud et Molven

von Arx Rud & Molven	Tous les scores = 2 (N = 22)	Absence de 0 mais pas 2 partout (N = 19)	Au moins un 0 (N = 26)
<b>Guérison complète (N = 54)</b>	41 %	37 %	22 %
<b>Guérison incertaine ou incomplète (N = 10)</b>	0 %	10 %	90 %
<b>Guérison insatisfaisante (N = 3)</b>	0 %	0 %	100 %

Source : Auteur, 2019.

Figure 38 : Scores de von Arx en fonction du type de guérison selon Rud et Molven



Source : Auteur, 2019.



D'après notre étude, l'analyse de la guérison radiographique bidimensionnelle semble différer de l'analyse tridimensionnelle. Ces résultats semblent signifier que l'analyse de la guérison à la radiographie rétro-alvéolaire ne permet pas d'extrapoler le mode de guérison osseuse (plus précis) analysable au CBCT.

Une guérison qualifiée de complète à la radiographie rétro-alvéolaire ne semble pas prédictive d'une « guérison complète » au CBCT (41 % de correspondance). L'analyse à la radiographie rétro-alvéolaire semble surévaluer la guérison complète par rapport à celle évaluée au CBCT.

Une guérison qualifiée d'incertaine ou d'incomplète à la radiographie rétro-alvéolaire semble correspondre à une « guérison insatisfaisante » au CBCT (90 % de correspondance). L'analyse à la radiographie rétro-alvéolaire semble donc sous-évaluer les guérisons incomplètes ou limitées par rapport à celle évaluées au CBCT.

Une guérison qualifiée d'insatisfaisante à la radiographie rétro-alvéolaire semble correspondre à une guérison insatisfaisante au CBCT (100 % de correspondance).

## 3 : Discussion

---

### 3.1. Matériel et méthodologie

Pendant ce travail, nous avons recherché d'éventuels facteurs prédictifs des modes de guérison osseuse. Ces critères ont été choisis après une analyse de la littérature. La justification du choix de ces critères ainsi que les résultats obtenus sont discutés dans cette dernière partie.

#### 3.1.1. Critères généraux

##### 3.1.1.1. Âge et sexe

En 2010, Barone s'est intéressé aux facteurs pronostiques de la chirurgie endodontique<sup>18</sup>. Après avoir examiné 88 dents, les résultats ont montré que les patients de plus de 45 ans présentaient une meilleure guérison que les plus jeunes (84 % vs 68 %).

Par ailleurs, avec un échantillon de 255 patients, Kreisler a montré que les meilleurs résultats étaient obtenus pour des patients entre 31 et 40 ans<sup>19</sup>.

La littérature montre donc qu'il n'existe pas de réel consensus quant au rôle pronostique de ces facteurs.

Concernant le sexe des patients, l'étude de Penarrocha suggère que les hommes présentent une meilleure guérison que les femmes (60 % vs. 40 %) mais l'étude n'a été réalisée que sur 23 patients<sup>20</sup>. L'étude de Song<sup>21</sup>, quant à elle, montre que le sexe est un facteur pronostique de la guérison osseuse après chirurgie endodontique. Son étude sur 491 cas cliniques indique que les femmes guérissent mieux que les hommes.

La méta-analyse de von Arx<sup>22</sup>, incluant 38 articles a toutefois démontré que l'âge et le sexe du patient ne présentaient pas d'influence.

---

<sup>18</sup> Barone et al., « Treatment outcome in endodontics : the Toronto study, Phases 3, 4, and 5 : apical surgery ».

<sup>19</sup> Kreisler et al., « Clinical outcome in periradicular surgery : effect of patient-and tooth-related factors : a multicenter study ».

<sup>20</sup> Peñarrocha-Diago et al., « A prospective clinical study of polycarboxylate cement in periapical surgery ».

<sup>21</sup> Song et al., « Prognostic factors for clinical outcomes in endodontic microsurgery : a retrospective study ».

<sup>22</sup> von Arx, Peñarrocha, et Jensen, « Prognostic factors in apical surgery with root-end filling : a meta-analysis ».

La littérature montre donc qu'il n'existe pas de réel consensus quant au rôle pronostique de ces facteurs.

#### Âge :

À l'inverse, notre étude semble montrer que l'âge des patients aurait un rôle pronostique quant à la guérison osseuse des lésions apicales après chirurgie endodontique. Les patients de moins de 50 ans semblent présenter une guérison de meilleure qualité au niveau des surfaces radiculaire et apicale que les patients de plus de 50 ans.

L'âge des patients semble influencer la qualité de la guérison osseuse.

#### Sexe :

Dans notre étude, le sexe du patient ne semble pas être un facteur pronostique de la guérison osseuse dans les régions radiculaire et apicale après chirurgie endodontique. On peut néanmoins remarquer que la corticale osseuse semble mieux se réparer chez la femme que chez l'homme.

#### 3.1.1.2. Position de la dent

D'après la littérature, aucune différence n'a été trouvée entre les dents maxillaires et mandibulaires<sup>23</sup> concernant la guérison osseuse.

Dans notre étude, la position (maxillaire ou mandibulaire) des dents semble être un facteur pronostique de la guérison osseuse après chirurgie endodontique. Quelle que soit la région concernée, la guérison osseuse à la mandibule semble être de meilleure qualité que la guérison osseuse maxillaire. La littérature a montré que la guérison de l'os mandibulaire est de meilleure qualité que celle de l'os maxillaire<sup>24</sup>.

Cette observation nous amène à penser que pour améliorer la qualité de la guérison osseuse maxillaire après chirurgie endodontique, un comblement osseux et/ou la mise en place d'une membrane pourrait être envisagé.

#### 3.1.1.3. Type de dent

Après analyse des données actuelles, la relation entre le type de dent et le pronostic de la guérison osseuse après chirurgie endodontique n'est pas encore très claire.

---

<sup>23</sup> Song et al., « Prognostic factors for clinical outcomes in endodontic microsurgery : a retrospective study ».

<sup>24</sup> Kotze et al., « A comparison of mandibular and maxillary alveolar osteogenesis over six weeks : a radiological examination ».

Plusieurs auteurs s'accordent à dire que les incisives et les canines maxillaires et mandibulaires présentent un meilleur taux de succès en chirurgie endodontique<sup>25,26,27</sup>. Cela peut s'expliquer car les dents antérieures sont plus faciles d'accès, permettent un accès visuel facilité et donc obtenir une meilleure cicatrisation apicale.

Von Arx montre que les dents antérieures maxillaires présentent un taux de succès moyen de 85,2 %, les dents antérieures mandibulaires, un taux de succès de 87,8 %<sup>28</sup>. Ces taux sont significativement plus élevés que celui des autres types de dents et les dents présentant le plus faible taux de succès sont les molaires mandibulaires (63,7 %).

Dans notre étude, le type de dent ne semble pas être un facteur pronostique de la guérison osseuse après chirurgie endodontique dans les régions radulaire et apicale. Cependant, nos résultats semblent indiquer que la paroi corticale du groupe prémolaires et molaires guérit mieux après chirurgie endodontique que celle du groupe incisives et canines.

Cela peut s'expliquer par la faible épaisseur de la corticale vestibulaire en regard des dents antérieures par rapport aux dents postérieures.

### **3.1.2. Examen de la radiographie rétro-alvéolaire pré-opératoire : la taille de la lésion**

Concernant les facteurs liés à la dent, la taille de la lésion est l'un des facteurs les plus étudiés. Les lésions les plus larges étant associées à un moins bon pronostic.

L'étude présentant la plus longue période de suivi post-opératoire (4 à 10 ans) est l'étude de Barone<sup>29</sup>. Il montre que les lésions de taille inférieure ou égale à 10 mm ont un taux de succès de 80 % tandis que les lésions de taille supérieure à 10 mm ont un taux de succès 53%.

De plus, selon l'étude de Safi, une lésion d'un diamètre inférieur à 5 mm est associée à une meilleure guérison<sup>30</sup>.

Dans notre étude, la taille de la lésion en deux dimensions ne semble pas être un facteur pronostique de la guérison osseuse après chirurgie endodontique. En effet, quelle que soit la taille de la lésion objectivée à la radiographie rétro-alvéolaire, les profils de guérison osseuse paraissent semblables au CBCT au niveau des surfaces radulaire, apicale et au niveau de la paroi corticale.

---

<sup>25</sup> Peñarrocha et al., « Relationship of periapical lesion radiologic size, apical resection, and retrograde filling with the prognosis of periapical surgery ».

<sup>26</sup> von Arx, Peñarrocha, et Jensen, « Prognostic factors in apical surgery with root-end filling : a meta-analysis ».

<sup>27</sup> Barone et al., « Treatment outcome in endodontics : the Toronto study, Phases 3, 4, and 5 : apical surgery ».

<sup>28</sup> von Arx, Peñarrocha, et Jensen, « Prognostic factors in apical surgery with root-end filling : a meta-analysis ».

<sup>29</sup> Barone et al., « Treatment outcome in endodontics : the Toronto study, Phases 3, 4, and 5 : apical surgery ».

<sup>30</sup> Safi, « A multivariate analysis of the outcome of endodontic microsurgery using MTA or ERRM as root-end filling material : a randomized clinical trial with cone-beam computed tomography evaluation ».

Ce résultat ne va pas dans le sens de la littérature.

### **3.1.3. Examen du CBCT pré-opératoire**

#### 3.1.3.1. Taille de la lésion en trois dimensions

D'après notre étude, la taille de la lésion en trois dimensions ne semble pas être un facteur pronostique de la guérison osseuse après chirurgie endodontique. Quelle que soit la taille de la lésion objectivée au CBCT les profils de guérison osseuse paraissent semblables au niveau des surfaces radiculaire, apicale et au niveau de la paroi corticale.

Ce résultat n'est pas en accord avec les conclusions de la littérature.

#### 3.1.3.2. La présence ou l'absence de corticale osseuse et la distance entre la paroi externe de la corticale vestibulaire et le bord externe de la lésion

Selon Song, les dents présentant une épaisseur de corticale osseuse vestibulaire supérieure à 3 mm présentent un pronostic favorable, quelle que soit la quantité d'os marginal perdue (95,3 % vs 68,8 %) <sup>31</sup>.

L'étude de Safi indique que la présence de corticale osseuse a un effet significatif sur le résultat <sup>32</sup>.

D'après notre étude, la présence de la corticale osseuse pré-opératoire semble être un facteur pronostique de la guérison osseuse après chirurgie endodontique au niveau des surfaces radiculaire et apicale. Il semble également que la présence d'une fenestration osseuse pré-opératoire est un facteur prédictif d'une absence de corticale osseuse après chirurgie endodontique.

De plus, la distance entre la lésion et la paroi corticale vestibulaire semble être un facteur pronostique de la guérison osseuse après chirurgie endodontique. Les lésions distantes de plus de 3 mm de la corticale vestibulaire semblent présenter une guérison de meilleure qualité dans les régions apicale et corticale.

Ce constat peut s'expliquer par le pouvoir ostéogénique des corticales osseuses. Le nombre et de l'épaisseur des parois osseuses influencent la formation osseuse <sup>33</sup>.

---

<sup>31</sup> Song et al., « Prognostic factors for clinical outcomes in endodontic microsurgery : a retrospective study ».

<sup>32</sup> Safi, « A multivariate analysis of the outcome of endodontic microsurgery using MTA or ERRM as root-end filling material : a randomized clinical trial with cone-beam computed tomography evaluation ».

<sup>33</sup> Lin et al., « Guided tissue regeneration in periapical surgery ».

### 3.1.4. Examen des radiographies rétro-alvéolaires et CBCT de suivi

La radiographie rétro-alvéolaire est la méthode la plus commune pour évaluer la guérison de la chirurgie endodontique.

Rud et Molven ont développé des critères radiographiques bidimensionnels bien définis pour décrire la guérison après chirurgie endodontique<sup>34,35</sup>. La plupart des études utilisent cette classification pour analyser la guérison osseuse après chirurgie endodontique.

Récemment, quelques articles ont documenté l'utilisation du CBCT pour l'évaluation de la guérison après chirurgie endodontique<sup>36,37,38</sup>. Ces études comparent la radiographie rétro-alvéolaire et le CBCT de suivi.

Schloss<sup>39</sup> a souhaité comparer la guérison bidimensionnelle et tridimensionnelle après chirurgie endodontique. Il en conclut que l'analyse au CBCT permet une évaluation plus précise des lésions périapicales et de la guérison après chirurgie endodontique que la radiographie rétro-alvéolaire.

De plus, von Arx montre que la classification bidimensionnelle de Rud et Molven n'est pas applicable dans l'analyse de la guérison sur des clichés tridimensionnels<sup>40</sup>.

A notre connaissance, il n'existe que deux critères évaluant la guérison osseuse radiographique cités dans la littérature : La classification PENN 3D et les scores de von Arx.

Ces deux classifications s'inspirent des résultats obtenus par Chen et al<sup>41</sup>. Ces derniers ont développé une classification dans laquelle la guérison de différentes zones en vues sagittale et coronale était évaluée.

Nous avons choisi pour cette étude d'utiliser les scores de von Arx qui dressent un portrait plus précis de la guérison osseuse dans trois régions : radiculaire, apicale et corticale.

---

<sup>34</sup> Rud, Andreasen, et Jensen, « Radiographic criteria for the assessment of healing after endodontic surgery ».

<sup>35</sup> Molven, Halse, et Grung, « Observer strategy and the radiographic classification of healing after endodontic surgery ».

<sup>36</sup> Christiansen et al., « Periapical radiography and cone beam computed tomography for assessment of the periapical bone defect 1 week and 12 months after root-end resection ».

<sup>37</sup> Tanomaru-Filho et al., « Two- and tridimensional analysis of periapical repair after endodontic surgery ».

<sup>38</sup> von Arx et al., « Agreement between 2D and 3D radiographic outcome assessment one year after periapical surgery ».

<sup>39</sup> Schloss et al., « A comparison of 2- and 3-dimensional healing assessment after endodontic surgery using cone-beam computed tomographic volumes or periapical radiographs ».

<sup>40</sup> von Arx et al., « Evaluation of new cone-beam computed tomographic criteria for radiographic healing evaluation after apical surgery : assessment of repeatability and reproducibility ».

<sup>41</sup> Chen et al., « Healing after root-end microsurgery by using mineral trioxide aggregate and a new calcium silicate-based bioceramic material as root-end filling materials in dogs ».

Nous avons cherché à comparer l'analyse de la guérison bidimensionnelle (groupes de Rud et Molven) et l'analyse de la qualité de la guérison tridimensionnelle (scores de von Arx).

D'après notre étude, l'analyse de la guérison radiographique bidimensionnelle semble différer de l'analyse tridimensionnelle.

Une guérison qualifiée de complète à la radiographie rétro-alvéolaire ne semble pas prédictive d'une « guérison complète » au CBCT (41 % de correspondance).

Une guérison qualifiée d'incertaine ou de incomplète à la radiographie rétro-alvéolaire semble correspondre à une « guérison insatisfaisante » au CBCT (90 % de correspondance).

Une guérison qualifiée d'insatisfaisante à la radiographie rétro-alvéolaire semble correspondre à une guérison insatisfaisante au CBCT (100 % de correspondance).

Ces résultats s'expliquent par le fait que le le CBCT est un outil diagnostique plus sensible que la radiographie rétro-alvéolaire : cet outil permet en effet de détecter des images radioclares avant qu'elles ne soient visibles sur la radiographie bidimensionnelle<sup>42</sup>. Contrairement à la radiographie en deux dimensions qui reproduit une anatomie tridimensionnelle en une image plane, le CBCT est un système d'imagerie permettant de visualiser une dent dans tous les sens de l'espace.

Rappelons que les recommandations quant à l'utilisation du CBCT dans le cadre de la la chirurgie endodontique ont été clairement définies. Le CBCT est utilisé à des fins diagnostiques et pour la planification chirurgicale<sup>43</sup>. Il s'avère qu'il n'est pas encore utilisé pour l'analyse de la guérison après traitement endodontique.

Ce constat s'explique en raison des doses d'exposition encore trop importantes et en raison d'aspects économiques<sup>44</sup>. En effet, aujourd'hui, le rapport coût/bénéfice/sécurité en termes d'exposition aux radiations l'emporte sur le fait de réaliser des CBCT en rendez-vous de suivi après chirurgie endodontique sauf si le stade de la guérison est difficile à cerner.

Notre étude n'a pas vocation de recommander la réalisation d'un CBCT de suivi pour contrôler la guérison osseuse après chaque chirurgie endodontique mais de montrer que la seule analyse de la radiographie rétro-alvéolaire n'est pas suffisante pour décrire le profil de guérison osseuse.

---

<sup>42</sup> Garcia de Paula-Silva et al., « Outcome of root canal treatment in dogs determined by periapical radiography and cone-beam computed tomography scans ».

<sup>43</sup> European society of endodontology et al., « European society of endodontology position statement : the use of CBCT in endodontics ».

<sup>44</sup> European Society of Endodontology, Patel S, Durack C, Abella F, et al. European Society of Endodontology position statement: the use of CBCT in endodontics. Int Endod J 2014;47:502-4.

## **3.2. Les limites de l'étude**

Notre étude analyse des résultats en pourcentage. Afin d'obtenir des résultats significatifs, des tests statistiques pourraient être réalisés.

### **3.2.1 Erreur aléatoire : la taille de l'échantillon**

Une des limites de cette étude est la taille de l'échantillon. L'échantillon étudié contient 48 patients, 60 dents et 67 racines. Augmenter le nombre de cas cliniques aurait renforcé la puissance de cette étude.

### **3.2.2. Erreurs systématiques : les biais**

Toute étude clinique présente des biais. Les biais correspondent à des erreurs méthodologiques qui ont pour effet de fausser les résultats obtenus. Ce paragraphe décrit les biais présentés par cette étude.

#### **3.2.2.1 Biais de sélection**

##### Biais d'échantillonnage

La population choisie pour cette étude est une population essentiellement parisienne pour laquelle les chirurgies endodontiques ont été réalisées par un seul opérateur expérimenté : le docteur Khayat, endodontiste exclusif. Afin d'obtenir des résultats plus représentatifs, il aurait été intéressant d'analyser des chirurgies endodontiques réalisées par plusieurs praticiens répartis sur le territoire.

##### Biais de volontariat

Les patients qui présentent une symptomatologie acceptent plus facilement un rendez-vous de contrôle que des patients asymptomatiques, ce qui tend à réduire le taux de succès absolu.

#### **3.2.2.2. Biais de l'observateur**

Les résultats ont été récoltés et analysés par une seule opératrice, soumise à sa propre subjectivité. Afin d'obtenir des résultats plus objectifs, il aurait été intéressant que l'analyse des différents critères ait été effectuée dans un premier temps par plusieurs opérateurs, individuellement. Dans un second temps, un rassemblement des mêmes observateurs aurait permis d'échanger et de prendre une décision commune en cas de divergence d'opinion.



## Conclusion

---

Cette étude a cherché à déterminer les critères pré-opératoires prédictifs des profils de guérison osseuse en chirurgie endodontique.

Notre travail semble montrer que des critères tels que : l'âge du patient, la position de la dent (maxillaire ou mandibulaire), la présence ou l'absence de corticale osseuse en regard de la lésion et la distance entre la lésion et la paroi vestibulaire de la corticale osseuse sont des facteurs prédictifs de la guérison osseuse après chirurgie endodontique.

Ce travail de recherche a également comparé les évaluations radiographiques bidimensionnelle et tridimensionnelle de la guérison osseuse après traitement chirurgical.

D'après notre étude, l'analyse de la guérison radiographique bidimensionnelle semble différer de l'analyse tridimensionnelle. Ces résultats semblent signifier que l'analyse de la guérison à la radiographie rétro-alvéolaire ne permet pas d'extrapoler le profil de guérison osseuse (plus précis) analysable au CBCT.

L'analyse à la radiographie rétro-alvéolaire semble surévaluer la guérison complète ; sous-évaluer les guérisons incomplètes ou limitées et correspondre aux guérisons incomplètes par rapport à l'analyse au CBCT.

D'autres travaux de recherches à plus grande échelle seront nécessaires afin de clarifier la pertinence de ces résultats et investiguer plus précisément ces facteurs pronostiques.

D'autres études devraient également être menées afin de déterminer un protocole améliorant la qualité de la guérison osseuse après chirurgie endodontique. Ces études pourraient s'intéresser à la qualité de la guérison osseuse après mise en place d'un matériau de comblement et/ou d'une membrane. Les résultats obtenus pourraient être comparés avec ceux de cette étude afin d'analyser si cette étape chirurgicale supplémentaire améliore la qualité de la guérison osseuse.

## Bibliographie

---

- Arx, T. von, S. F. M. Janner, S. Hänni, et M. M. Bornstein. « Agreement between 2D and 3D radiographic outcome assessment one year after periapical surgery ». *International endodontic journal* 49, n° 10 (2016): 915- 25. <https://doi.org/10.1111/iej.12548>.
- . « Evaluation of new cone-beam computed tomographic criteria for radiographic healing evaluation after apical surgery : assessment of repeatability and reproducibility ». *Journal of endodontics* 42, n° 2 (2016): 236- 42. <https://doi.org/10.1016/j.joen.2015.11.018>.
- Arx, T. von, M. Peñarrocha, et S. Jensen. « Prognostic factors in apical surgery with root-end filling : a meta-analysis ». *Journal of endodontics* 36, n° 6 (2010): 957- 73. <https://doi.org/10.1016/j.joen.2010.02.026>.
- Barone, C., T. Dao, B. Basrani, N. Wang, et S. Friedman. « Treatment outcome in endodontics : the Toronto study, Phases 3, 4, and 5 : apical surgery ». *Journal of endodontics* 36, n° 1 (2010): 28- 35. <https://doi.org/10.1016/j.joen.2009.09.001>.
- Chen, I., B. Karabucak, C. Wang, H. -G. Wang, E. Koyama, M. R. Kohli, H. -D. Nah, et S. Kim. « Healing after root-end microsurgery by using mineral trioxide aggregate and a new calcium silicate-based bioceramic material as root-end filling materials in dogs ». *Journal of endodontics* 41, n° 3 (2015): 389- 99. <https://doi.org/10.1016/j.joen.2014.11.005>.
- Christiansen, R., L. -L. Kirkevang, E. Gotfredsen, et A. Wenzel. « Periapical radiography and cone beam computed tomography for assessment of the periapical bone defect 1 week and 12 months after root-end resection ». *Dentomaxillofacial radiology* 38, n° 8 (2009): 531- 36. <https://doi.org/10.1259/dmfr/63019695>.
- European society of endodontology, S. Patel, C. Durack, F. Abella, M. Roig, H. Shemesh, P. Lambrechts, et K. Lemberg. « European society of endodontology position statement : the use of CBCT in endodontics ». *International endodontic journal* 47, n° 6 (2014): 502- 4. <https://doi.org/10.1111/iej.12267>.
- Garcia de Paula-Silva, F. W., B. Hassan, L. A. Bezerra da Silva, M. R. Leonardo, et M. -K. Wu. « Outcome of root canal treatment in dogs determined by periapical radiography and cone-beam computed tomography scans ». *Journal of endodontics* 35, n° 5 (2009): 723- 26. <https://doi.org/10.1016/j.joen.2009.01.023>.

Garcia de Paula-Silva, F. W., M. -K. Wu, M. R. Leonardo, L. A. B. da Silva, et P. R. Wesselink. « Accuracy of periapical radiography and cone-beam computed tomography scans in diagnosing apical periodontitis using histopathological findings as a gold standard ». *Journal of endodontics* 35, n° 7 (2009): 1009- 12. <https://doi.org/10.1016/j.joen.2009.04.006>.

Khayat, B., et G. Jouanny. *La chirurgie endodontique*. Paris : Espace ID, 2016.

Kim, S., et S. Kratchman, éd. *Microsurgery in endodontics*. Hoboken : John Wiley & Sons, 2018.

— — —. « Modern endodontic surgery concepts and practice : a review ». *Journal of endodontics* 32, n° 7 (2006): 601- 23. <https://doi.org/10.1016/j.joen.2005.12.010>.

Kim, S., G. Pecora, et R. Rubinstein. *Color atlas of microsurgery in endodontics*. Philadelphia : W.B. Saunders Company, 2001.

Kotze, M. J., K. W. Bütow, S. A. Olorunju, et H. F. Kotze. « A comparison of mandibular and maxillary alveolar osteogenesis over six weeks : a radiological examination ». *Head & face medicine* 10 (2014): 50. <https://doi.org/10.1186/1746-160X-10-50>.

Kreisler, M., R. Gockel, S. Aubell-Falkenberg, T. Kreisler, C. Weihe, Andreas Filippi, Sebastian Kühn, Silvio Schütz, et Bernd d’Hoedt. « Clinical outcome in periradicular surgery : effect of patient-and tooth-related factors : a multicenter study ». *Quintessence internationale* 44, n° 1 (2013): 53- 60. <https://doi.org/10.3290/j.qi.a28742>.

Lin, L., M. Y. H. Chen, D. Ricucci, et P. A. Rosenberg. « Guided tissue regeneration in periapical surgery ». *Journal of endodontics* 36, n° 4 (2010): 618- 25. <https://doi.org/10.1016/j.joen.2009.12.012>.

Molven, O., A. Halse, et B. Grung. « Observer strategy and the radiographic classification of healing after endodontic surgery ». *International journal of oral and maxillofacial surgery* 16, n° 4 (1987): 432- 39. [https://doi.org/10.1016/s0901-5027\(87\)80080-2](https://doi.org/10.1016/s0901-5027(87)80080-2).

Orstavik, D., K. Kerekes, et H. M. Eriksen. « The periapical index : a scoring system for radiographic assessment of apical periodontitis ». *Endodontics & dental traumatology* 2, n° 1 (1986): 20- 34. <https://doi.org/10.1111/j.1600-9657.1986.tb00119.x>.

Peñarrocha, M., E. Martí, B. García, et C. Gay. « Relationship of periapical lesion radiologic size, apical resection, and retrograde filling with the prognosis of periapical surgery ». *Journal of oral and maxillofacial surgery* 65, n° 8 (2007): 1526- 29. <https://doi.org/10.1016/j.joms.2006.10.058>.

Peñarrocha-Diago, M. A., B. Ortega-Sánchez, B. García-Mira, L. Maestre-Ferrín, D. Peñarrocha-Oltra, et C. Gay-Escoda. « A prospective clinical study of polycarboxylate cement in periapical surgery ». *Medicina oral, patología oral y cirugía bucal* 17, n° 2 (2012): 276- 80. <https://doi.org/10.4317/medoral.17457>.

Rubinstein, R. A., et S. Kim. « Long-term follow-up of cases considered healed one year after apical microsurgery ». *Journal of endodontics* 28, n° 5 (2002): 378- 83. <https://doi.org/10.1097/00004770-200205000-00008>.

Rud, J., J. O. Andreasen, et J. E. Jensen. « Radiographic criteria for the assessment of healing after endodontic surgery ». *International journal of oral surgery* 1, n° 4 (1972): 195- 214. [https://doi.org/10.1016/s0300-9785\(72\)80013-9](https://doi.org/10.1016/s0300-9785(72)80013-9).

Safi, C. « A multivariate analysis of the outcome of endodontic microsurgery using MTA or ERRM as root-end filling material : a randomized clinical trial with cone-beam computed tomography evaluation ». Dental these, University of Pennsylvania, 2016. [https://repository.upenn.edu/cgi/viewcontent.cgi?article=1007&context=dental\\_theses](https://repository.upenn.edu/cgi/viewcontent.cgi?article=1007&context=dental_theses).

Schloss, T., D. Sonntag, M. R. Kohli, et F. C. Setzer. « A comparison of 2- and 3-dimensional healing assessment after endodontic surgery using cone-beam computed tomographic volumes or periapical radiographs ». *Journal of endodontics* 43, n° 7 (2017): 1072- 79. <https://doi.org/10.1016/j.joen.2017.02.007>.

Setzer, F. C., S. B. Shah, M. R. Kohli, B. Karabucak, et S. Kim. « Outcome of endodontic surgery : a meta-analysis of the literature. Part 1, Comparison of traditional root-end surgery and endodontic microsurgery ». *Journal of endodontics* 36, n° 11 (2010): 1757- 65. <https://doi.org/10.1016/j.joen.2010.08.007>.

Song, M., I. Y. Jung, S. -J. Lee, C. -Y. Lee, et E. Kim. « Prognostic factors for clinical outcomes in endodontic microsurgery : a retrospective study ». *Journal of endodontics* 37, n° 7 (2011): 927- 33. <https://doi.org/10.1016/j.joen.2011.04.005>.

Tanomaru-Filho, M., E. G. Jorge, J. M. Guerreiro-Tanomaru, J. M. S. Reis, R. Spin-Neto, et M. Gonçalves. « Two- and tridimensional analysis of periapical repair after endodontic surgery ». *Clinical oral investigations* 19, n° 1 (2015): 17- 25. <https://doi.org/10.1007/s00784-014-1225-2>.

## Table des figures

---

Figure 1 : Cas clinique numéro 12, dent 22, clichés radiographiques de suivi, rétro-alvéolaire vs CBCT4	
Figure 2 : Vue clinique d'un lambeau triangulaire avec une incision de décharge et une incision horizontale intrasulculaire au niveau d'une 16.....	10
Figure 3 : Vue clinique d'un lambeau avec deux incisions de décharge et une incision horizontale sous-marginale au niveau des dents 11 et 21 .....	11
Figure 4 : Vue clinique d'une ostéotomie réalisée sur la racine mésio-vestibulaire d'une 26 .....	12
Figure 5 : Vue clinique d'une lésion apicale après son élimination par curetage au niveau d'une 12 .	13
Figure 6 : Vue clinique du positionnement d'un insert au niveau de l'entrée canalaire de la racine disto-vestibulaire d'une 16.....	14
Figure 7 : Mise en évidence de l'extrémité apicale d'un tenon radulaire après préparation <i>a retro</i> au niveau d'une 22 .....	14
Figure 8 : Vue clinique de la mise en place d'un cône d'IRM dans le canal distal d'une 46 .....	15
Figure 9 : Vue clinique d'une suture continue d'un lambeau à incision horizontale sous-marginale au niveau de 11 et 21 .....	16
Figure 10 : Vue clinique d'une suture simple d'un lambeau à incision horizontale intrasulculaire au niveau de 11 .....	16
Figure 11 : Schéma correspondant au cas clinique numéro 5, dent 15, mesure de la taille de la lésion .....	19
Figure 12 : Cas clinique numéro 10, dent 25, positionnement des plans de coupe au CBCT pré-opératoire.....	21
Figure 13 : Schéma correspondant au cas clinique numéro 11, racines disto-vestibulaire et palatine d'une 16, coupe sagittale d'une fenestration vestibulaire .....	22
Figure 14 : Schéma correspondant au cas clinique numéro 11, racine mésio-vestibulaire d'une 16, coupe axiale d'une fenestration vestibulaire.....	22
Figure 15 : Cas clinique numéro 10, dent 25, positionnement des plans de coupe au CBCT pré-opératoire pour mesurer les dimensions de la lésion péri-apicale.....	23
Figure 16 : Schéma représentant le cas clinique numéro 17, canal distal d'une 36, mesure de la dimension entre la paroi externe de la corticale et la paroi externe de la lésion (coupe sagittale) ....	24
Figure 17 : Guérisons complètes après chirurgies endodontique .....	26
Figure 18 : Guérisons incomplètes après chirurgie endodontique .....	27
Figure 19 : Guérison incertaine après chirurgie endodontique .....	28

Figure 20 : Guérison insatisfaisante après chirurgie endodontique .....	29
Figure 21 : Illustration schématique de l'indice R (formation osseuse le long de la surface radulaire) .....	31
Figure 22 : Illustration schématique de l'indice A (formation osseuse au sein de l'espace apical) .....	31
Figure 23 : Illustration schématique de l'indice C (reformation de la paroi corticale) .....	31
Figure 24 : Cas clinique numéro 24, dent 25.....	32
Figure 25 : Cas clinique numéro 6, racine mésio-vestibulaire d'une 26 .....	32
Figure 26 : Cas clinique numéro 14, dent 11.....	33
Figure 27 : Scores de von Arx en fonction de l'âge .....	36
Figure 28 : Scores de von Arx en fonction du sexe des patients.....	37
Figure 29 : Scores de von Arx en fonction de l'arcade .....	39
Figure 30 : Scores de von Arx en fonction du type de dent .....	40
Figure 31 : Scores de von Arx en fonction de la taille de la lésion en deux dimensions.....	42
Figure 32 : Scores de von Arx en fonction de la taille de la lésion en trois dimensions .....	44
Figure 33 : Scores de von Arx en fonction de la présence ou l'absence de corticale osseuse.....	46
Figure 34 : Scores de von Arx en fonction de la distance entre la lésion et la paroi corticale vestibulaire .....	48
Figure 35 : Correspondance entre la classification de Rud et Molven et les scores de von Arx, guérison complète.....	50
Figure 36 : Correspondance entre la classification de Rud et Molven et les scores de von Arx, guérison incomplète ou incertaine .....	50
Figure 37 : Correspondance entre la classification de Rud et Molven et les scores de von Arx, guérison insatisfaisante.....	51
Figure 38 : Scores de von Arx en fonction du type de guérison selon Rud et Molven .....	52

## Table des tableaux

---

Tableau 1 : Critères généraux.....	19
Tableau 2 : Critère radiographique rétro-alvéolaire pré-opératoire .....	20
Tableau 3 : Critères radiographiques rétro-alvéolaires pré-opératoires .....	24
Tableau 4 : Critère radiographique rétro-alvéolaire de suivi .....	29
Tableau 5 : Description des scores de von Arx associés à chaque surface étudiée .....	30
Tableau 6 : Critère radiographique au CBCT de suivi .....	33
Tableau 7 : Scores de von Arx en fonction de l'âge des patients.....	35
Tableau 8 : Scores de von Arx et fonction du sexe des patients.....	37
Tableau 9 : Scores de von Arx en fonction de l'arcade .....	38
Tableau 10 : Scores de von Arx en fonction du type de dent .....	40
Tableau 11 : Scores de von Arx en fonction de la taille de la lésion en deux dimensions .....	42
Tableau 12 : Scores de von Arx en fonction de la taille de la lésion en trois dimensions.....	44
Tableau 13 : Scores de von Arx en fonction de la présence ou l'absence de corticale osseuse.....	46
Tableau 14 : Scores de von Arx en fonction de la distance entre la lésion et la paroi corticale vestibulaire .....	48
Tableau 15 : Scores de von Arx en fonction du type de guérison selon Rud et Molven.....	52

Vu, le Directeur de thèse

Vu, le Doyen de la Faculté de Chirurgie dentaire  
de l'Université Paris Descartes

Docteur Guillaume JOUANNY

Professeur Louis MAMAN

Au nom et pour le compte de l'administratrice  
provisoire de l'Université Paris Descartes,

Le Doyen Louis MAMAN





# **Analyse de la guérison osseuse après chirurgie endodontique : étude rétrospective clinique et radiographique et analyse de ses facteurs pronostiques pré-opératoires**

## **Résumé :**

La chirurgie endodontique a pour objectif le traitement de la parodontite apicale. Elle consiste à traiter les canaux radiculaires infectés grâce à un abord chirurgical. Cette technique présente un taux de succès élevé. La guérison des lésions périapicales après chirurgie endodontique a été évaluée dans la littérature scientifique grâce à des critères radiologiques en deux dimensions. De nouvelles études remettent cependant en question ce mode d'évaluation et suggèrent l'utilisation de l'imagerie tridimensionnelle. Il existe en effet une différence entre les résultats obtenus à partir de clichés en deux dimensions et ceux obtenus à partir de clichés en trois dimensions. Nous avons décidé de réaliser une étude rétrospective clinique et radiographique ayant pour but d'analyser la guérison osseuse après chirurgie endodontique et de comparer les résultats radiographiques obtenus grâce à l'imagerie bidimensionnelle et ceux obtenus grâce à l'imagerie tridimensionnelle. Pour cela, nous avons analysé l'ensemble des chirurgies endodontiques réalisées par le dr Khayat pendant une période de 6 mois. Quarante-huit patients ont été retenus pour l'étude, soit 60 dents et 67 racines. Nous avons analysé différents critères pré-opératoires et post-opératoires pour répondre aux deux questions suivantes : y-a-t-il une différence entre l'analyse des profils de guérison osseuse obtenue grâce à la radiographie rétro-alvéolaire et celle obtenue grâce au Cone Beam CT ? Quels peuvent-être les critères pré-opératoires prédictifs des modes de guérison osseuse en chirurgie endodontique ?

## **Discipline :**

Endodontie

## **Mots clés français (fMeSH et Rameau) :**

Endodontie -- Dissertation universitaire ; Évaluation de résultat (soins) -- Dissertation universitaire ; Endodontie clinique -- Thèses et écrits académiques ; Microchirurgie -- Thèses et écrits académique

## **English keywords (MeSH) :**

Endodontics -- Academic Dissertation ; Outcome Assessment (Health Care) -- Academic Dissertation

Université Paris Descartes  
Faculté de Chirurgie dentaire  
1, rue Maurice Arnoux  
92120 Montrouge