



HAL
open science

Impact pronostique de la survenue d'un embolie dans l'artère cérébrale antérieure au cours de la thrombectomie mécanique

Vanessa Chalumeau

► **To cite this version:**

Vanessa Chalumeau. Impact pronostique de la survenue d'un embolie dans l'artère cérébrale antérieure au cours de la thrombectomie mécanique. Médecine humaine et pathologie. 2017. dumas-02476023

HAL Id: dumas-02476023

<https://dumas.ccsd.cnrs.fr/dumas-02476023v1>

Submitted on 12 Feb 2020

HAL is a multi-disciplinary open access archive for the deposit and dissemination of scientific research documents, whether they are published or not. The documents may come from teaching and research institutions in France or abroad, or from public or private research centers.

L'archive ouverte pluridisciplinaire **HAL**, est destinée au dépôt et à la diffusion de documents scientifiques de niveau recherche, publiés ou non, émanant des établissements d'enseignement et de recherche français ou étrangers, des laboratoires publics ou privés.



Distributed under a Creative Commons Attribution - NonCommercial - NoDerivatives 4.0 International License

AVERTISSEMENT

Cette thèse d'exercice est le fruit d'un travail approuvé par le jury de soutenance et réalisé dans le but d'obtenir le diplôme d'Etat de docteur en médecine. Ce document est mis à disposition de l'ensemble de la communauté universitaire élargie.

Il est soumis à la propriété intellectuelle de l'auteur. Ceci implique une obligation de citation et de référencement lors de l'utilisation de ce document.

D'autre part, toute contrefaçon, plagiat, reproduction illicite encourt toute poursuite pénale.

Code de la Propriété Intellectuelle. Articles L 122.4

Code de la Propriété Intellectuelle. Articles L 335.2-L 335.10

UNIVERSITÉ PARIS DESCARTES
Faculté de Médecine PARIS DESCARTES

Année 2017

N° 213

THÈSE
POUR LE DIPLÔME D'ÉTAT
DE
DOCTEUR EN MÉDECINE

Impact pronostique de la survenue d'un embolie dans l'artère
cérébrale antérieure au cours de la thrombectomie mécanique

Présentée et soutenue publiquement
le 10 octobre 2017

Par

Vanessa CHALUMEAU

Née le 27 décembre 1988 à Nogent-sur-Marne (94)

Dirigée par M. Le Professeur Mikael Mazighi, PU-PH

Jury :

M. Le Professeur Emmanuel Houdart, PU-PH Président

Mme Le Professeur Sonia Alamowitch, PU-PH

M. Le Docteur Michel Piotin, PH



Except where otherwise noted, this work is licensed under
<http://creativecommons.org/licenses/by-nc-nd/3.0/>

REMERCIEMENTS

Aux membres de mon jury de thèse, à mes Maîtres, qui sont pour moi des exemples et des références en pathologies neuro-vasculaires.

A mon président de thèse, le Professeur Emmanuel HOUDART,

Je vous suis extrêmement reconnaissante d'avoir accepté de présider le jury de soutenance de ma thèse. Votre expérience, votre expertise dans le domaine et votre réelle vocation de médecin clinicien thérapeute au service des malades m'ont apportée une vision différente de cette spécialité. Autour de votre intérêt pour les conséquences éthiques du considérable développement des techniques d'imagerie et de traitement endovasculaire et de votre rigueur de travail face à des pathologies complexes, s'est progressivement constituée une véritable école Houdarienne, dont je suis fière d'avoir pu faire partie. Merci encore.

A mon deuxième membre de jury, le Pr Sonia ALAMOWITCH,

Je vous suis extrêmement reconnaissante d'avoir accepté de participer au jury de soutenance de ma thèse. Je n'ai jamais eu l'honneur de travailler à vos côtés mais votre réputation et votre réussite professionnelle m'inspire un profond respect.

A mon troisième membre du jury, le Dr Michel PIOTIN,

Vos qualités professionnelles, vos stratégies innovantes sources d'une rare créativité et votre attachement au travail d'équipe permettant le partage de ces connaissances sont incontestablement pour moi des exemples à suivre.

A mon directeur de thèse, le Pr Mikael MAZIGHI

Vous m'avez fait l'honneur d'initier puis de guider ce travail. Je vous suis reconnaissante pour la confiance que vous m'avez accordée. Je vous remercie pour votre très grande disponibilité et votre aide tout au long de ce travail.

A Monsieur le Professeur Jacques Moret,

A Monsieur le Professeur Laurent Spelle,

Je vous prie de trouver en ces mots l'expression de toute ma reconnaissance et mon respect.

Je tiens à vous remercier de toute la confiance que vous m'avez accordée en me donnant l'opportunité de rejoindre votre équipe pour mon futur clinicat.

Aux Professeurs, praticiens et attachés, chefs de clinique et co-internes que j'ai rencontrés pendant mon internat.

A toute l'équipe de neuroradiologie interventionnelle de la Fondation Ophthalmologique Adolphe de Rothschild.

A toute l'équipe de neuroradiologie interventionnelle de l'hôpital Lariboisière.

A toute l'équipe de neuroradiologie interventionnelle de l'hôpital Kremlin Bicêtre.

A toute l'équipe de neuroradiologie interventionnelle du CHU de Limoges.

A toute l'équipe de neuroradiologie de l'hôpital Pitié Salpêtrière.

Aux passionnés et spécialistes de la neuroradiologie interventionnelle partout en France et dans le monde.

Je tiens à vous remercier de m'avoir donné le goût de ma future spécialité.

Bien sur, à l'ensemble des manipulateurs radio et aux équipes soignantes.

A ma maman. Merci de m'avoir tout donné, de m'avoir transmis des valeurs humaines, dans l'espoir que je devienne une adulte à ton image : respectueuse, forte et indépendante.

A ma sœur Oriane, que j'aime et qui me rend fière. Et à Max qu'elle aime et qui la rend fière.

A ma vieille tante, qui m'a supporté et encouragé dès les premières années.

A Thomas mon frère bien aimé, à Sandrine ma belle sœur depuis toujours et à l'enfant chéri de la famille Chalumeau, Baptiste. Vous avez toujours été présents et êtes pour moi l'exemple d'un couple uni, aimant et bienveillant.

A Bénédicte qui compte beaucoup pour moi.

A ma Mamoue, qui restera toujours dans mes pensées. J'espère te rendre fière.

A mon père, qui me manque.

A ma mamie, la plus gentille, que j'aime de tout mon cœur.

A ma cousine chérie Gladys, à Cédric et à leurs deux rayons de soleil. Les kilomètres ne sont qu'une raison de plus de nous aimer plus fort.

A Julien et Huguette, à José, à Lynda, Junior, Laetitia et Naomie. Pour notre jeunesse.

A Bruno, à Janvier, aux Isabelle(s), Laurent, Catherine(s) qui m'ont dit de me calmer un peu.

Aux Castillon, que je tiens à remercier.

Et à toute ma famille proche et moins proche, en France et sur un autre continent.

A Simon, qui a toujours été là.

A Béatrice : merci infiniment, ta petite greunette ; et à Clément, mon fwèwe.

A mes amis pour la vie : Labi et Miriam, Jérém et Jade, Aqual, Tiphaine, Jamie, Caly, Marco, Noar et Cags, Kiki. A Laeti et à Mémé. Et à tous ceux que j'ai omis, de Caen à Paris.

Je leur dédie ce travail...

Table des matières

REMERCIEMENTS.....	1
ABBREVIATIONS.....	8
INTRODUCTION	9
I. ETAT DES CONNAISSANCES	10
1.1 <i>Développement des dispositifs et techniques de revascularisation dans la thrombectomie mécanique.....</i>	<i>10</i>
1.2 <i>Succès de la reperfusion à l'heure actuelle.....</i>	<i>11</i>
1.3 <i>Complications associées à la thrombectomie mécanique : l'embolie dans un nouveau territoire.....</i>	<i>13</i>
1.4 <i>Données de la littérature sur les embolies dans un nouveau territoire.....</i>	<i>17</i>
II. EVALUATION PRONOSTIQUE DE LA SURVENUE PER PROCEDURALE D'UN EMBOLIE DANS L'ARTERE CEREBRALE ANTERIEURE AU COURS DE LA THROMBECTOMIE MECANIQUE	21
2.1 <i>Matériel et Méthodes.....</i>	<i>21</i>
2.1.1 <i>Sélection des patients.....</i>	<i>21</i>
2.1.2 <i>Recueil des données cliniques.....</i>	<i>23</i>
2.1.3 <i>Modalités du traitement endovasculaire</i>	<i>23</i>
2.1.4 <i>Evaluation neuroradiologique.....</i>	<i>25</i>
2.1.5 <i>Définition des critères d'évaluation du devenir neurologique.....</i>	<i>26</i>
2.1.6 <i>Analyse statistique</i>	<i>27</i>
2.1.7 <i>Considérations éthiques.....</i>	<i>28</i>
2.2 <i>Résultats.....</i>	<i>29</i>
2.2.1 <i>Caractéristiques de la population</i>	<i>29</i>
2.2.2 <i>Incidence des ACAE et facteurs associés à leur survenue.....</i>	<i>32</i>
2.2.3 <i>Impact pronostique des ACAE.....</i>	<i>34</i>
2.2.4 <i>Impact pronostique des ACAE selon la localisation.....</i>	<i>38</i>
2.2.5 <i>ACAE et impact de la reperfusion cérébrale.....</i>	<i>39</i>
2.3 <i>Prise en charge des ACAE : résultats monocentriques.....</i>	<i>40</i>
2.3.1 <i>Identification des ACAE et critères de revascularisation de secours.....</i>	<i>40</i>
2.3.2 <i>Impact pronostique des ACAE selon revascularisation de secours.....</i>	<i>53</i>
III. DISCUSSION.....	54
3.1.1 <i>L'ACAE impacte négativement le handicap et la mortalité</i>	<i>54</i>
3.1.2 <i>Les facteurs associés aux ACAE.....</i>	<i>55</i>
3.1.3 <i>Le rôle de la composition du thrombus sur l'ACAE.....</i>	<i>57</i>
3.1.4 <i>Le rôle joué par la technique de thrombectomie.....</i>	<i>59</i>
3.1.5 <i>La revascularisation de l'ACAE.....</i>	<i>61</i>
3.1.6 <i>Les limites de l'étude</i>	<i>63</i>
3.1.7 <i>Perspectives.....</i>	<i>64</i>
IV. CONCLUSION	65
V. BIBLIOGRAPHIE.....	66
VI. ANNEXES.....	73

Table des figures

Figure 1 : Disparité entre le succès angiographique de la TM et le devenir neurologique favorable au travers des principaux essais randomisés.....	12
Figure 2 : Bénéfice théorique à pourvoir de la TM corrélé au taux d'ENT : Revue des principaux essais	19
Figure 3 : Bénéfice théorique à pourvoir de la TM corrélé au taux d'ENT : Revue de la littérature	20
Figure 4 : Occlusion préalable de l'axe cérébral antérieur gauche : patient exclu.	22
Figure 5 : Occlusion de la terminaison carotidienne en L : patient inclus.....	22
Figure 6 : Diagramme de recrutement.	30
Figure 7 : Distribution des scores de reperfusion (mTICI) et de l'échelle modifiée de Rankin à 90 jours (mRS) selon la survenue d'un ACAE au cours de la procédure.....	35
Figure 8 : Impact des ACAE sur le devenir neurologique favorable en fonction du site de l'occlusion initiale.....	38
Figure 9 : Impact des ACAE sur l'évolution neurologique en fonction de l'obtention d'une reperfusion satisfaisante en fin de procédure mTICI 2b-3.....	39
Figure 10 : ACAE du segment A2.....	41
Figure 11 : ACAE du segment A2.....	42
Figure 12 : ACAE du segment A3 branche péricalleuse.	43
Figure 13 : ACAE du segment A3 branche péricalleuse.	44
Figure 14 : ACAE dans la branche callosomarginale.....	45
Figure 15 : ACAE dans la branche callosomarginale.....	46
Figure 16 : ACAE dans une branche distale périphérique.....	47
Figure 17 : ACAE dans une branche distale périphérique.....	48
Figure 18 : Distribution de la taille de l'ACAE en fonction du site de l'occlusion initiale et selon la réalisation d'un geste de revascularisation de secours.	50
Figure 19 : Distribution de la taille de l'ACAE en fonction du site de l'occlusion initiale.....	51
Figure 20 : Impact de l'obtention d'une reperfusion satisfaisante en fin de procédure sur l'évolution neurologique des patients ayant présenté un ACAE.	51
Figure 21 : Schéma de revascularisation de l'ACAE en fonction du stade mTICI.	52
Figure 22 : Distribution de l'échelle modifiée de Rankin à 90 jours (mRS) selon la survenue d'un ACAE et la réalisation d'une manœuvre de revascularisation de secours.	53
Figure 23 : Distributions des tailles d'embolus distaux selon la nature du caillot et la stratégie de thrombectomie mécanique : interprétation des résultats de l'étude in vitro de Chueh.	58

Table des tableaux

<u>Tableau 1</u> : Caractéristiques des patients et de la procédure endovasculaire dans la population globale de l'étude, et selon la présence ou non d'un ACAE.....	31
<u>Tableau 2</u> : Analyse multivariée des facteurs liés à la survenue d'un ACAE.	33
<u>Tableau 3</u> : Stade de reperfusion et évolution neurologique selon la survenue ou non d'un ACAE au cours de la procédure.....	36
<u>Tableau 4</u> : Evolution neurologique selon la survenue ou non d'un ACAE au cours de la procédure, tenant compte des données manquantes par imputations multiples.....	37
<u>Tableau 5</u> : Caractéristiques des patients et de la procédure endovasculaire dans la population des ACAE, selon la réalisation d'un geste de TM de secours.	49

Table des annexes

Annexe 1 : Cas 1	73
Annexe 2 : Cas 2	75
Annexe 3 : Cas 3	77
Annexe 4 : Cas 4	79
Annexe 5 : Cas 5	81
Annexe 6 : Cas 6	81
Annexe 7 : Cas 7	82
Annexe 8 : Cas 8	84
Annexe 9 : Cas 9	85
Annexe 10 : Cas 10	86

ABBREVIATIONS

ACA: Artère cérébrale antérieure
ACAE: Embole dans l'artère cérébrale antérieure
ACI: Artère carotide interne
ACM: Artère cérébrale moyenne
ADAPT: *A direct aspiration first pass technique*
ASPECTS: *Alberta Stroke Program Early CT-Score*
AIC: Accident ischémique cérébral
BGC: Cathéter guide à ballon
DS: Déviation standard
DSA: *Digital Substraction Angiography*
ENT: Embole dans un nouveau territoire
ICH: Hémorragie intracrânienne
IQR : Intervalle interquartile
IRM : Imagerie par Résonance Magnétique
IV: Intraveineux
MIP: *Maximum Intensity Projection*
mRS: *modified Rankin scale*
mTICI: *modified Treatment in Cerebral Ischemia*
NIHSS: *National Institutes of Health Stroke Scale*
OR: *Odds ratio*
P-Value : Valeurs de P
SR: *Stent Retriever*
TDM: Tomodensitométrie
TM: Thrombectomie mécanique
TOF : *Time of Flight*
UNV : Unités neuro-vasculaires

INTRODUCTION

La validation de la thrombectomie mécanique (1–6) marque indiscutablement un tournant dans la prise en charge de l'accident ischémique cérébral (AIC) à la phase aiguë. L'évolution des filières de prises en charge et les importantes innovations techniques ont permis d'accroître les performances des thérapeutiques en terme d'efficacité et de rapidité. Le profil bénéfice-risque du geste de revascularisation des gros troncs est très favorable. Toutefois, des événements indésirables liés au geste de thrombectomie mécanique (TM) tels que la migration d'un embole dans un territoire précédemment indemne peuvent survenir.

La migration thrombo-embolique dans le territoire de l'artère cérébrale antérieure (ACA) observée lors du traitement endovasculaire des occlusions de la circulation antérieure peut être responsable de lésions ischémiques surajoutées, altérer le réseau de suppléance collatérale, et ainsi accélérer et majorer la zone de pénombre ischémique (7). Les données concernant la survenue d'embolie dans de nouveaux territoires (ENT) ne sont pas systématiquement rapportées. Les principaux essais randomisés présentent des taux d'ENT compris entre 4.9% et 8.6% (1–6), avec respectivement des taux de devenir neurologique favorable à 3 mois de 43.7% (4) et de 32.6% (1). La littérature dédiée (8–10) rapporte des taux d'embolies secondaires dans le territoire de l'ACA compris entre 3.5% et 11.4%, responsables de la constitution de nouvelles lésions ischémiques dans un tiers des cas (9, 10). Toutefois, la pertinence clinique de cet événement sur le pronostic neurologique à long terme est encore débattue (11). Compte tenu des récentes évolutions dans le domaine, du nombre de patients aujourd'hui proposés à un geste de TM, des indications toujours plus larges à réaliser ce geste et de la multiplicité des outils à notre disposition, il convient de réactualiser ces données à notre pratique actuelle.

L'objectif de ce travail est d'évaluer l'impact de la survenue d'un embole dans l'artère cérébrale antérieure (ACA) au cours de la TM pour des occlusions de la circulation antérieure sur le pronostic neurologique et d'identifier les facteurs associés à leur survenue.

I. ETAT DES CONNAISSANCES

1.1 Développement des dispositifs et techniques de revascularisation dans la thrombectomie mécanique.

Une vraie révolution dans la prise en charge des AIC sévères est survenue dès 2015 avec la publication de six études randomisées (1–6) qui ont montré un avantage thérapeutique majeur à adjoindre une TM à la thrombolyse intraveineuse (IV) pour le traitement des occlusions proximales des artères cérébrales (12).

L'efficacité de la thrombolyse IV étant limitée en cas d'occlusion des gros troncs, en raison de faibles taux de reperfusion cérébrale et des complications hémorragiques (13, 14), le développement de l'approche endovasculaire alternative ou complémentaire a débuté à la fin des années 90.

Le dispositif de première génération le plus étudié a été le système MERCI (*Mechanical Embolus Removal in Cerebral Ischemia*), correspondant d'avantage à un coil retriever car constitué d'un guide en nitinol conique fonctionnant comme un tire bouchon (15). En seconde position, il y a le système Penumbra, qui permettait à la fois une fragmentation mécanique du thrombus et une thrombo-aspiration simultanée (16). En 2013, les premiers essais d'évaluation de la TM : IMS III (17), MR RESCUE (18) et SYNTHESIS (19), mettant largement en scène ces deux dispositifs, ne parviennent pas à atteindre la significativité en terme de bénéfice sur le pronostic neurologique au long cours. Cela, malgré des taux de revascularisation importants et de complications hémorragiques équivalents à ceux de la thrombolyse IV.

Les dispositifs de dernière génération sont des systèmes de *stent* non implantable, dits *stent retriever* (SR), en nitinol auto-extensible permettant la capture du thrombus au travers de ses mailles. Les essais randomisés MR CLEAN (1), EXTEND IA (2), ESCAPE TRIAL (3), REVASCAT (4), SWIFT-PRIME (5) et THRACE (6), utilisant ces dispositifs de dernière génération ont permis la validation scientifique de la TM précoce associée à la thrombolyse IV par rapport à la thrombolyse IV seule en cas d'AIC de la circulation antérieure consécutive à une occlusion artérielle proximale. Ainsi, l'utilisation de dispositifs, comme le Solitaire FR

(Covidien, Irvine, Californie) (20) et Trevo (Stryker, Kalamazoo, Michigan) (21) s'est révélée supérieure en terme d'efficacité et de sécurité par rapport à ceux de première génération.

L'amélioration des outils de la TM passe par la génération de nouveaux cathéters d'accès et intermédiaires, plus navigables, plus stables et dont certains permettent le contrôle du flux d'aval. L'utilisation d'un cathéter guide à ballon (BGC) positionné dans la partie proximale de l'artère carotide interne permet de stopper le flux antérograde par inflation du ballon, voire d'inverser le flux en exerçant une aspiration manuelle ou mécanique, et limiterait ainsi le risque d'embolies distales (22, 23).

Les cathéters d'aspiration distale sont immédiatement positionnés au contact du *stent* délivré, de façon à ce que le retrait du SR se fasse au sein de ce cathéter intermédiaire sous couvert d'une aspiration manuelle ou mécanique.

Plus récemment, la thrombo-aspiration continue à l'aide d'une pompe et de cathéters offrant toujours plus de navigabilité, avec un large choix de longueur, un calibre distal large et une extrémité atraumatique, est utilisée dans certains centres en première approche de revascularisation des occlusions proximales, du fait de son efficacité et de sa rapidité. En cas d'échec de cette stratégie initiale, l'utilisation conjointe d'un *stent retriever* est possible. C'est la technique ADAPT.

1.2 Succès de la reperfusion à l'heure actuelle.

Le score de référence actuel dans l'évaluation du succès angiographique de la reperfusion cérébrale après TM est le mTICI ou *modified Treatment in Cerebral Ischemia*. Un score 2b-3, reperfusion dans plus de 50% du territoire artériel cible, est considéré comme un succès angiographique (24, 25).

Dès leur mise en circulation, les *stent retrievers* ont prouvé leur supériorité en terme de bénéfice clinique par rapport aux dispositifs de première génération, mais aussi en terme de taux de recanalisation (26–30) des artères cérébrales.

Avec le développement de ces dispositifs, des techniques et stratégies adjuvantes, le succès de la reperfusion a connu une croissance indéniable en fil des années.

A l'heure actuelle, la multiplicité de ces approches endovasculaires permet un taux de reperfusion satisfaisante mTICI 2b-3 dans 70-80 % des cas (31). Les taux de reperfusion complète mTICI 3 atteignent environ 50%. (32–35)

Malgré les résultats révolutionnaires des essais récents, la disparité entre le succès angiographique de la TM et le bénéfice clinique apporté au patient reste importante (**Figure 1**).

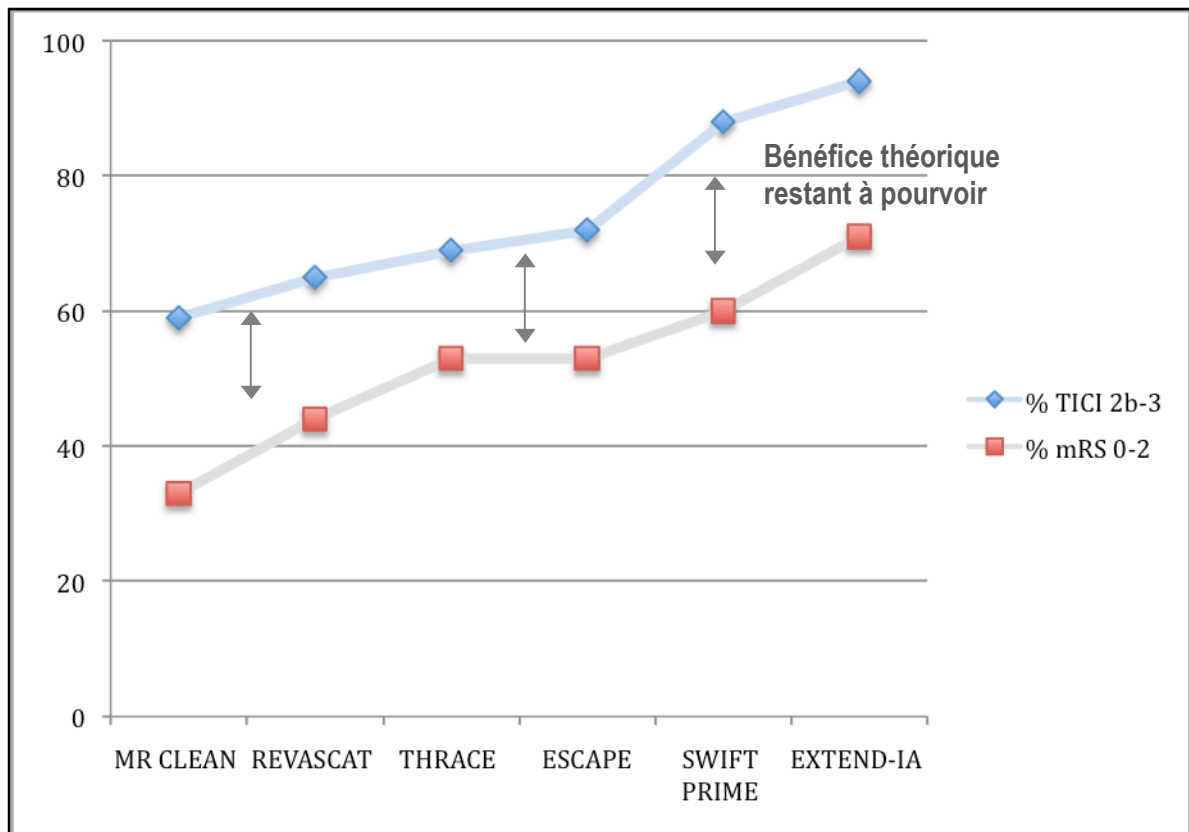


Figure 1 : Disparité entre le succès angiographique de la TM et le devenir neurologique favorable au travers des principaux essais randomisés.

Bénéfice théorique à pourvoir entre le succès angiographique défini par un score mTICI 2b-3 et le devenir neurologique favorable défini par un score mRS 0-2. Principaux essais randomisés : MR CLEAN (1), REVASCAT (4), THRACE (6), ESCAPE (3), SWIFT PRIME (5) et EXTEND-IA (2).

Abréviations : mRS: *modified Rankin Scale* ; mTICI=*modified Treatment in Cerebral Ischemia*.

1.3 Complications associées à la thrombectomie mécanique : l'embolie dans un nouveau territoire.

Les publications dédiées aux complications associées au traitement endovasculaire de l'AIC retiennent la survenue d'une hémorragie symptomatique comme principal événement indésirable (36–40). Les facteurs associés à la survenue de cette complication sont le délai et le succès de la reperfusion cérébrale, la sévérité du déficit neurologique initial et l'importance des signes précoces d'ischémie observée sur l'imagerie initiale. De même l'âge, l'hypertension artérielle, l'hyperglycémie et le niveau de l'occlusion sont associés à un plus grand risque d'hémorragie intracrânienne après administration d'une thrombolyse IV.

Toutefois, les complications procédurales de la TM, associée ou non à la thrombolyse, sont la survenue d'un embolie dans un nouveau territoire, la perforation d'artère, le vasospasme, l'embolie gazeuse, la dissection iatrogène ou bien encore la création d'une fistule carotido-caverneuse. On pourra rajouter les complications communes aux procédures endovasculaires que sont celles de l'abord fémoral, radial ou carotidien, les complications anesthésiques, liées aux produits de contraste, et celles liées aux terrains du patient notamment co-morbidités cardiaques.

Nous avons choisi de nous intéresser aux embolies dans un nouveau territoire et plus particulièrement de celui de l'artère cérébrale antérieure (ACA) car leur revue parmi les complications de la TM n'est pas systématique et leur pertinence clinique encore débattue (11).

1.3.1 Définition de l'embolie dans un nouveau territoire.

Au delà de la responsabilité potentielle de la thrombolyse IV, la migration du thrombus avant TM peut être mise en évidence après confrontation de l'imagerie diagnostique et du bilan angiographique initial (41). A l'inverse, la survenue d'un embolie au cours d'une procédure de TM est immédiatement observée par l'opérateur. C'est une définition angiographique. La constatation d'une occlusion artérielle de novo peut se faire au détriment du territoire artériel situé en aval de l'occlusion initiale, on parlera alors d'embolie distal. Si la branche artérielle nouvellement occluse naît proximale au site de l'occlusion initiale, on parlera d'embolie dans un nouveau territoire (9). Toutefois, en pratique courante, cette dichotomie n'est pas si simple.

La validation de la TM dans le traitement des occlusions proximales de la circulation antérieure concerne l'occlusion du segment M1, mais également des occlusions étendues de la carotide interne aux branches de bifurcation de l'artère cérébrale moyenne, ainsi que de plus en plus d'occlusions en tandem associant une atteinte extra et intracrânienne. Une réactualisation de la définition d'ENT notamment dans le cadre d'une occlusion carotidienne est donc nécessaire.

L'IRM cérébrale avec angio-RM en séquence TOF du polygone de Willis reste la technique de référence pour la détection des AIC à la phase aiguë. Bien que l'angioscanner soit meilleur dans l'identification des différents types d'occlusion à l'étage cervical (42), aussi bien la séquence TOF que l'angioscanner, permettent de la caractérisation morphologique de l'occlusion carotidienne, dans la limite des erreurs d'interprétation liée au flux. On distinguera alors :

- l'occlusion en I avec perméabilité des segments A1 et M1 sus jacents,
- l'occlusion en L avec occlusion du segment M1 et perméabilité du segment A1
- et l'occlusion en T avec occlusion des segments A1 et M1 sus jacents.

La caractérisation fonctionnelle de l'occlusion de la terminaison de la carotide interne n'est possible que par l'exploration de l'axe carotidien controlatéral. L'analyse angiographique de 72 occlusions de la carotide intracrânienne tirées des études MERCI et Multi-MERCI (43) révèle qu'une occlusion carotidienne avec extension de thrombus en A1 peut s'apparenter à une occlusion fonctionnelle en L. Les conditions nécessaires à l'obtention de ce résultat sont à la fois l'association d'une opacification des branches de l'ACA homolatérale (via une communicante antérieure perméable), et d'une reprise en charge collatérale satisfaisante du territoire sylvien par les anastomoses leptoméningées issues de l'ACA homolatérale. De cette caractérisation fonctionnelle dépend le devenir neurologique au long terme, ainsi que le succès de la recanalisation (43) des artères cérébrales.

Ainsi, pour qu'il s'agisse d'un nouveau territoire, la survenue d'un ACAE dans une occlusion de la terminaison de la carotide interne répond à un critère morphologique, qui est la perméabilité du segment A1, et à un critère fonctionnel, qui est l'altération du réseau de suppléance leptoméningée du territoire occlus.

1.3.2 Conséquence de la perte de collatéralité

L'objectif du traitement par voie endovasculaire de l'AIC à la phase aigüe consiste au sauvetage de la zone de pénombre, définie comme étant le tissu hypoperfusé mais encore viable, menacé de nécrose, en l'absence de reperfusion. Les facteurs qui influencent l'évolution de cette zone de pénombre sont le succès de la reperfusion, défini par le score mTICI, et la qualité de circulation collatérale (7). Le temps écoulé entre le début des symptômes et la reperfusion est d'autant plus péjoratif sur la zone de pénombre que la collatéralité est mauvaise.

La survenue d'un embolie dans un nouveau territoire, tel que celui de l'ACA, compromet cette collatéralité et donc augmente et accélère la perte de la zone de pénombre. Plus encore, en majorant le volume du territoire cortical infarci, elle dégrade le pronostic neurologique du patient (44).

Par ailleurs, le flux issu de cette collatéralité intervient sur le thrombus de façon directe en exerçant une contrainte de cisaillement sur le thrombus (45) et permet l'action de la thrombolyse de part et d'autre de l'occlusion initiale. Ce facteur explique probablement des taux de reperfusion inférieurs chez les patients ayant de faibles collatérales (46).

1.3.3 Conséquence de l'extension de l'AIC

La survenue d'un embolie dans l'ACA aurait donc pour conséquence l'extension des lésions ischémiques constituées.

De façon isolée la survenue d'un AIC dans le territoire de l'ACA est rare. Dans la littérature, il ne représente que 1.3 à 1.9% des AIC (47–50). L'étiologie retenue dans la majorité des cas est cardio-embolique. Dans une série rétrospective (47) portant sur une période de 19 ans, le pronostic des AIC isolé au territoire de l'ACA est relativement favorable avec une mortalité intra-hospitalière de 7.8% contre 17.3% pour les AIC sylviens. D'autres séries rapportent des taux de mortalité compris entre 0% (49) et 14% (50). La traduction clinique de l'AIC du territoire cérébral antérieur est très variable. La présence d'un déficit moteur est rapportée dans la majorité des cas (86% à 96%) (47, 48, 51) notamment d'une monoparésie crurale ou hémiparésie à prédominance crurale par implication du lobule paracentral, ou d'une apraxie idéomotrice secondaire à une atteinte pariétale. Une aphasie motrice trans-corticale ou un mutisme akinétique peuvent être associés. La confusion et les troubles cognitifs sont eux aussi décrits.

Le territoire de l'ACA en terme de volume représente <10% du volume cérébral total. Ses branches corticales issues de l'artère fronto-polaire et de branches, issues le plus souvent de l'artère calloso-marginale, à visée frontale interne moyenne, frontale interne postérieure et paracentrale, assurent la vascularisation de la face médiale du lobe frontal et des deux tiers antérieurs de la face médiale du lobe pariétal. L'artère péricalleuse donne elle aussi des branches à visée corticale et assure la vascularisation du rostrum, du genou et de la partie antérieure du splenium du corps calleux. Des branches profondes de l'ACA, parfois regroupées et formant l'artère de Heubner, vascularisent la partie inférieure du bras antérieur de la capsule interne et des parties antérieure et inférieure de la tête du noyau caudé. Les perforantes de A1 et de la communicante antérieure vascularisent elles le gyrus cingulaire, la partie antérieure de l'hypothalamus, le septum pellucidum et la partie médiane de la commissure antérieure.

Associé à un AIC sylvien, la présence de lésions ischémiques dans le territoire de l'ACA est un facteur de risque indépendant de mortalité. En effet dans sa cohorte rétrospective de 49 patients recherchant des facteurs pronostiques des AIC sévères de l'artère cérébrale moyenne, Walcott décrit une mortalité 9 fois plus grande lorsque l'on présente des lésions ischémiques concomitantes dans le territoire de l'ACA (52), avec une propension à la survenue d'une hypertension intracrânienne et de complications hémorragiques sévères. Par conséquent, l'apparition de lésions ischémiques consécutives aux ACAE risque d'entraîner une dégradation du pronostic neurologique et une nette augmentation de la mortalité.

1.4 Données de la littérature sur les embolies dans un nouveau territoire

1.4.1 Pronostic lié aux embolies dans un nouveau territoire

La TM permet un taux de reperfusion cérébrale plus important que la thrombolyse intraveineuse ou intra-artérielle, mais sur le devenir neurologique du patient, son bénéfice a longtemps été remis en cause. Certains auteurs (53) expliquent l'absence de bénéfice clinique des premiers actes de TM, en partie, liée à la fragmentation inappropriée des thrombi et à leur migration vers des territoires distaux, ainsi que vers de nouveaux territoires en charge de la suppléance leptoméningée.

King S. (8) en 2007 a été le premier à faire une revue des embolies dans le territoire de l'artère cérébrale antérieure dans le traitement des AIC à la phase aiguë tirés des études *Interventional Management of Stroke* IMS I et II. Il a suggéré que les manœuvres endovasculaires comparativement à la thrombolyse IV étaient pourvoyeurs d'embolies. Trois cas (15%) d'embolie dans le territoire de l'ACA survenu lors du traitement endovasculaire d'occlusion termino-carotidienne ont été identifiés. Parmi eux, aucun n'a eu une évolution favorable sur la base de l'échelle de Rankin modifiée (mRS) 0-2, contre 16% parmi les autres occlusions carotidiennes incluses dans l'étude.

L'analyse *post hoc* de l'étude *Interventional Management of Stroke* IMS III menée de 2006 à 2013 (53) estime à 12.6% la survenue d'embolie dans un nouveau territoire. Il s'agissait principalement de celui de l'artère cérébrale antérieure, dans les TM d'occlusion sylvienne. Une différence de 13% de devenir favorable mRS 0-2 est rapportée entre ceux qui ont ou non présentés un nouvel embolie, passant ainsi de 32.2% de mRS 0-2 à 19.2%. Par ailleurs, le taux d'embolie secondaire au traitement endovasculaire des occlusions carotidiennes était de 22.5%.

En 2014, Kurre dans un article dédié au nouvel ACAE lors des procédures de TM par SR de deuxième génération dans le traitement des occlusions M1 (9), rapporte un taux de 11,4%, soit 12 nouveaux embolies sur 105 occlusions M1 traitées. Le pronostic associé à ces embolies est alors sévère puisque 4 patients ont présentés des lésions ischémiques impliquant le cortex

moteur ou l'aire motrice supplémentaire. Trois des patients ayant présenté de nouvelles lésions ischémiques ont subi une détérioration neurologique avec une perte de plus de 4 points de NIHSS. Elle décrit la survenue d'un AIC dans le territoire de l'ACA chez deux patients qui avaient pourtant bénéficié d'une manœuvre efficace de revascularisation de l'ACA. Elle note l'importante diminution du taux d'embolies observé après introduction d'un cathéter d'aspiration distal combiné au SR, passant de 14.6% à 3.3% d'embolies ($p=0.172$).

Il est rapporté par Gasco (54) un taux de 5.5% (6/109 patients) d'embolies dans l'ACA. Il détaille l'évolution péjorative de ces patients et rapporte un score NIHSS moyen à la sortie de 7,9 dans la cohorte globale contre 10,7 pour les patients ayant présenté des complications emboliques. Sur l'ensemble des événements emboliques recensés dans la circulation antérieure et postérieure, le taux de mortalité de ces patients était de 38,9%, contre 18.4% dans la cohorte globale ($P = 0,0176$). Son analyse des facteurs prédictifs des embolies dans de nouveaux territoires ne montre pas de différence significative entre les procédures réalisées à l'aide d'un SR seul ou avec une technique combinée. Dans cette étude, la thrombolyse IV n'était pas un facteur protecteur d'ENT.

Enfin, Pfaff (10) en 2016 a rapporté un taux d'embolie secondaire aux procédures de TM de 3.5%. Un AIC surajouté du territoire de l'ACA était rapporté chez 5/13 patients, soit plus d'un tiers des cas. Il alerte sur le nombre croissant des patients proposés à la TM et sur la nécessité de travailler dès maintenant sur des options de prévention et de traitement de ces embolies dans l'ACA. Se basant sur le bénéfice de la reperfusion cérébrale complète mTICI 3 et sur l'efficacité des thrombectomies distales en M2 rapportée par de nombreuses séries rétrospectives, il encourage la réalisation de manœuvre de TM de secours dès que possible.

En 2015, Mazur (11) présente une analyse rétrospective comptant 39 patients pris en charge pour TM par SR Solitaire sur la période de 2012 à 2013. Il rapporte la survenue de 3 ENT dont 2 ENT dans le territoire de l'ACA suivants une TM de l'artère sylvienne. Ces embolies dans un nouveau territoire n'étaient pas associées à un devenir défavorable ($p= 0.67$). Dans son analyse des facteurs associés, il ne montre pas d'association significative avec le nombre de passages réalisés, avec l'utilisation d'un cathéter à ballon, ou encore avec la thrombolyse IV. Ces résultats s'opposent à ceux précédemment cités et la pertinence clinique de cette complication est toujours débattue.

1.4.2 Fréquence observée des ENT dans la littérature

La fréquence des ENT n'est pas systématiquement relevée et l'évolution neurologique de ces patients n'est pas détaillée. Néanmoins, à partir d'une revue des principaux articles traitant de la TM, nous avons recensé la fréquence des embolies dans de nouveaux territoires.

Il est à noter qu'il s'agit d'une liste non exhaustive du taux d'embolies dans de nouveaux territoires déclarés par les auteurs. Elle inclut, entre autres, des embolies de la circulation postérieure.

L'illustration de la différence observée entre les taux de succès de reperfusion mTICI 2b-3 et les taux de devenir favorable mRS 0-2 à 3 mois est présentée pour les principaux essais randomisés dans la **figure 2** et pour la littérature disponible dans la **figure 3**. Les taux d'ENT déclarés ont été rapportés sur ces figures. Visuellement, ce taux évolue de façon inverse au mTICI. Toutefois, la corrélation linéaire avec le bénéfice restant à pourvoir ou le devenir neurologique favorable n'est pas clair. L'hétérogénéité de taille des séries demande de la prudence dans l'interprétation de ces résultats.

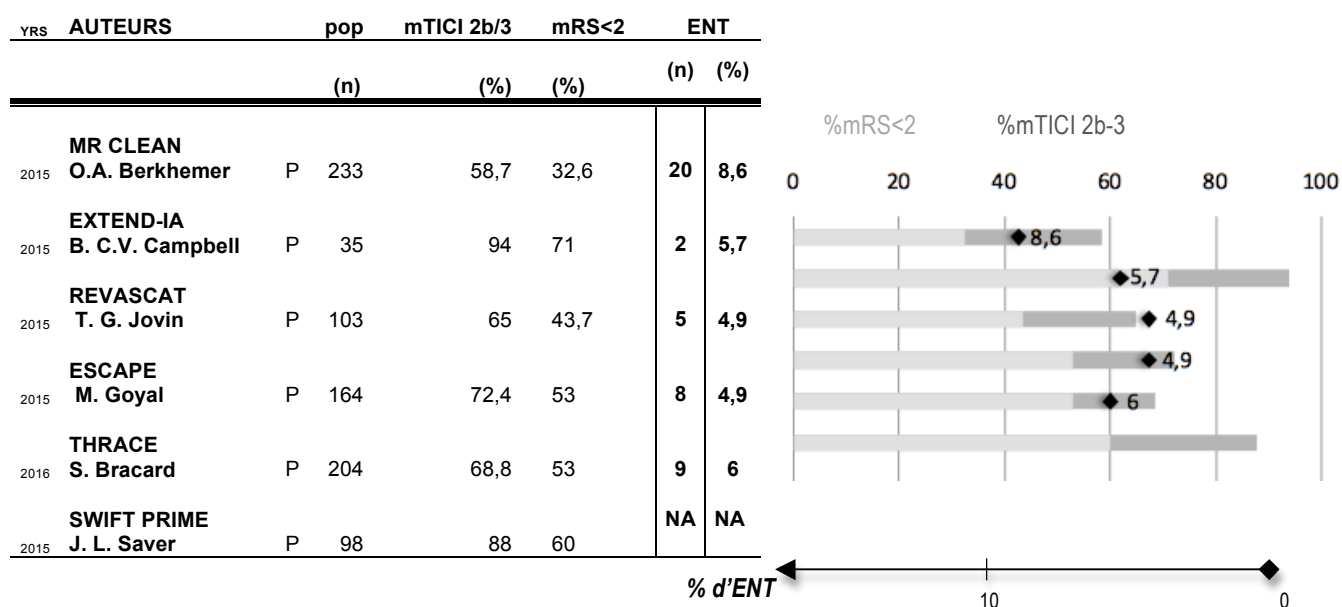


Figure 2 : Bénéfice théorique à pourvoir de la TM corrélié au taux d'ENT :

Revue des principaux essais

Bénéfice théorique à pourvoir entre le succès angiographique défini par un score mTICI 2b-3 et le devenir neurologique favorable défini par un score mRS 0-2. Représentation décroissante des ENT.
 Abréviations : ENT : embolie dans de nouveau territoire ; mTICI=modified Treatment in Cerebral Ischemia; mRS: modified Rankin Scale ; NA : données non accessibles.




Figure 3 : Bénéfice théorique à pouvoir de la TM corrélé au taux d'ENT :

Revue de la littérature

Bénéfice théorique à pouvoir entre le succès angiographique défini par un score mTICI 2b-3 et le devenir neurologique favorable défini par un score mRS 0-2.

Représentation décroissante du taux d'ENT.

Abréviations : ENT : embolie dans de nouveau territoire ; mTICI=modified Treatment in Cerebral Ischemia; mRS: modified Rankin Scale ; NA : données non accessibles.

II. EVALUATION PRONOSTIQUE DE LA SURVENUE PER PROCEDURALE D'UN EMBOLE DANS L'ARTERE CEREBRALE ANTERIEURE AU COURS DE LA THROMBECTOMIE MECANIQUE

2.1 Matériel et Méthodes

2.1.1 Sélection des patients

A partir du recueil prospectif des TM réalisées à la Fondation Rothschild, Paris, de janvier 2012 à décembre 2016, nous avons sélectionné les patients présentant une occlusion artérielle proximale de la circulation antérieure.

Les patients présentant une occlusion de la carotide interne ou de l'artère cérébrale moyenne confirmée angiographiquement et ayant eu un geste de TM intracrânienne, avec au moins un passage de dispositif de recanalisation, étaient éligibles. Il n'y avait pas de limite d'âge, de gravité clinique ou radiologique, ni de délai de prise en charge. En raison du large recrutement de patients sur l'ensemble des UNV de la région parisienne, il n'y a pas de protocole d'imagerie diagnostique établi. Nous avons exclu les patients présentant, sur l'imagerie diagnostique initiale : angioscanner, séquence TOF de l'IRM ou angiographie initiale de l'axe controlatéral, une occlusion concomitante d'une branche de l'ACA (**Figure 4**), une occlusion de la terminaison de la carotide interne sans opacification ou sans image de flux au sein de l'axe cérébral antérieur ipsilatéral (**Figure 5**), et ceux présentant une absence, ou franche hypoplasie, du segment A1 homolatéral.

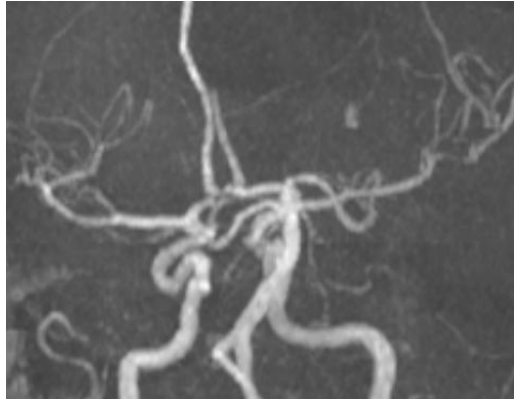


Figure 4 : Occlusion préalable de l'axe cérébral antérieur gauche : patient exclu.

Angio-RM en temps de vol (3D TOF) du polygone de Willis (MIP global) : Occlusion préalable de l'axe cérébral antérieur gauche.

Abréviations: Angio-RM= Angiographie IRM; IRM=imagerie par résonance magnétique, MIP=*Maximum Intensity Projection*, TOF= *Time of Flight*

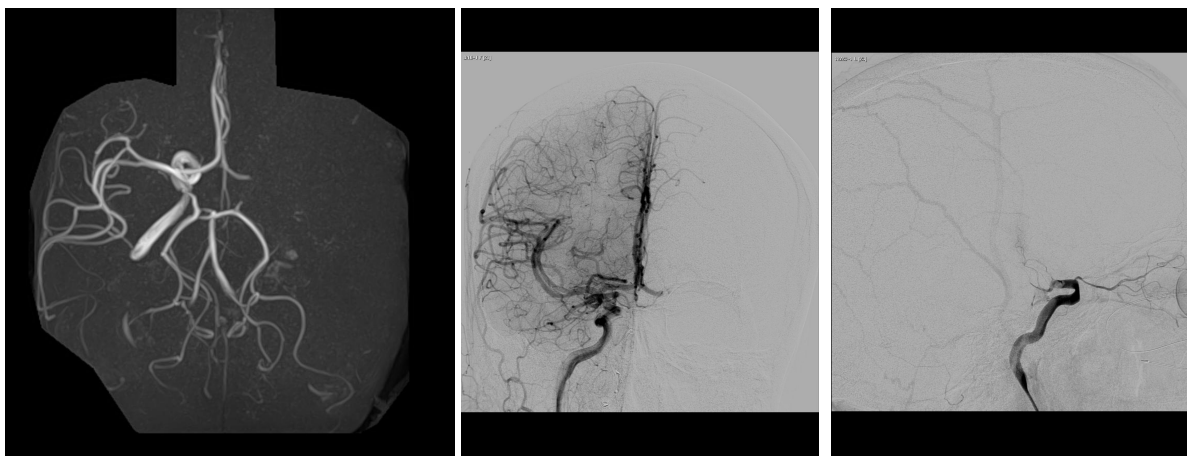


Figure 5 : Occlusion de la terminaison carotidienne en L : patient inclus.

Reconstruction MIP du 3D TOF du polygone de Willis (A) montrant une occlusion de la carotide interne gauche avec perméabilité du segment A1 gauche.

Angiographie cérébrale de l'ACI droite de face (B) montrant la perméabilité du segment A1 et des branches de l'artère cérébrale antérieure gauches, malgré un retard de parenchymographie du territoire de l'ACA gauche.

Angiographie cérébrale de l'ACI gauche de profil (C) confirme l'occlusion de la terminaison de la carotide interne dans son segment pré communicant.

Abréviations: Angio-RM= Angiographie IRM, ACA=artère cérébrale antérieure; ACI=artère carotide interne, IRM=imagerie par résonance magnétique, MIP=*Maximum Intensity Projection*, TOF= *Time of Flight*.

2.1.2 Recueil des données cliniques

Les données cliniques des patients incluant l'âge, le sexe, l'autonomie antérieure évaluée par le mRS, les facteurs de risque vasculaire tel que l'hypertension artérielle, le diabète, la dyslipidémie, le tabagisme actif, les traitements antérieurs par antiagrégants ou anticoagulants, le délai entre le début des symptômes (ou l'heure à laquelle le patient est vu normal pour la dernière fois) et la ponction fémorale, le score de gravité clinique à l'admission évalué avec le *National Institutes of Health Stroke Scale* (NIHSS), ainsi que l'administration de thrombolyse IV ont été recueillis prospectivement. L'étiologie présumée de l'AIC, en accord avec la classification de *Trial of ORG 10172 in Acute Stroke Treatment* (55), est définie comme cardio-embolique, athéromateuse, dissection, ou multiples/autre/inconnue.

Le score ASPECTS ou *Alberta Stroke Program Early Computed Tomography Score* évalue l'étendue de l'AIC selon un barème allant de 0 (ischémie étendue à l'ensemble du territoire sylvien) à 10 (pas d'ischémie) avec 1 point retiré par territoire ischémié, a également été recueilli.

2.1.3 Modalités du traitement endovasculaire

Les patients éligibles à un geste de TM ont reçu une thrombolyse IV (bridging therapy) décidée par le neurologue vasculaire référent, en accord avec les recommandations actuelles et en l'absence de contre-indication.

Les procédures étaient réalisées par au moins un senior de neuro-radiologie interventionnelle dans une des deux salles d'angiographie dédiées sur un système de fluoroscopie soit biplan Philips Allura Xper FD20/10 soit monoplan Philips Allura Xper FD20.

L'intervention était, dans la majorité des cas, réalisée par un abord fémoral 6F et débutait par un bilan angiographique initial des 3 axes à l'aide d'un cathéter 5F, en commençant par les axes de suppléance : carotidien controlatéral et vertébrale gauche, puis par le cathétérisme de l'artère carotide commune ciblée. Il permettait la confirmation de la présence d'une occlusion intracrânienne, l'évaluation préalable du site initial de l'occlusion, de la qualité des collatérales leptoméningées, ainsi que l'appréciation d'éventuelle tortuosités et/ou occlusion extracrânienne associée. Puis après manœuvre d'échange dans la carotide externe, un cathéter porteur était monté dans la carotide commune. Dans la majorité des cas un introducteur long 6F NeuronMax® était utilisé, mais l'opérateur était libre de choisir un cathéter guide ou un cathéter guide à ballon (BGC).

L'opérateur décidait alors de la technique à employer et du dispositif de thrombectomie à utiliser en première intention : soit un premier passage de thrombo-aspiration selon la technique ADAPT, soit l'utilisation d'un SR, soit l'association d'emblée d'un SR et d'une aspiration distale.

La technique ADAPT consiste en une thrombo-aspiration directe en technique de première ligne utilisant un cathéter d'aspiration à large diamètre interne au niveau de leur extrémité distale (mesurant 0.060, 0.064 ou 0.068 *pouces*) que l'on positionne au contact de l'extrémité proximale du thrombus à l'aide d'un microcathéter 27 sur un microguide 14, sans avoir à traverser le thrombus. Puis on retire le microcathéter, on branche le cathéter au système d'aspiration Penumbra®, on avance doucement le cathéter à hauteur de l'extrémité proximale du thrombus et on attend d'observer un ralentissement, jusqu'à l'arrêt total, du flux au sein du tube d'aspiration signant la capture du thrombus. Puis on effectue le retrait minutieux du cathéter jusqu'au cathéter porteur qui est alors non perfusé. La technique ADAPT permet le cas échéant de répéter les manœuvres de thrombo-aspiration ou d'utiliser un SR en complément, jusqu'à obtention d'une reperfusion satisfaisante ou de la décision de l'opérateur d'interrompre la procédure.

La technique de TM utilisant un SR est détaillée dans la littérature (30). Pour résumé, après cathétérisme de l'artère occluse à l'aide d'un microcathéter de 27 sur un microguide 14, traversée du caillot et positionnement en aval du thrombus, on réalise un contrôle angiographique afin d'évaluer le lit vasculaire d'aval et l'absence d'extravasation. Puis le microguide est échangé avec le SR, qui est déployé sous contrôle fluoroscopique, maintenu en place pendant 3 à 5 minutes puis retiré jusqu'au cathéter porteur, sous couvert d'une pression négative réalisée à l'aide de seringue.

En cas d'association avec une aspiration distale, selon la technique Solumbra (35), un cathéter d'aspiration intermédiaire est monté en intracrânien, mis en aspiration continue ou manuelle, après déploiement du *stent* et réceptionne l'unité SR/thrombus lors de leur retrait jusqu'au cathéter porteur.

Dans le cas des occlusions en tandem, la réalisation d'une angioplastie par ballon et/ou mise en place d'un *stent* à l'étage cervical était laissée à la discrétion de l'opérateur. De même, l'administration per procédure d'antiagrégant plaquettaire était possible, notamment en cas de mise en place d'un *stent* cervical.

En cas de survenue d'un ACAE, l'opérateur évaluait la faisabilité et le bénéfice escompté d'une manœuvre de TM « de secours » de l'axe cérébral antérieur à l'aide du même dispositif de revascularisation ou d'un SR si la technique initialement choisie était celle de la thromboaspiration.

Le point de ponction était fermé par un système Femo-Seal® (St Jude Medical, Inc., St Paul, MN, USA).

2.1.4 Evaluation neuroradiologique

Le site de l'occlusion, confirmé angiographiquement, était défini par l'artère siège de l'occlusion la plus proximale : soit cérébral moyen (MCA), soit carotidien interne dans sa portion intracrânienne (ICA), soit carotidien interne dans sa portion extracrânienne dite en tandem. Les localisations en tandem regroupaient aussi bien les occlusions étendues de la carotide interne de leur portion extracrânienne à leur terminaison voire à l'artère cérébrale moyenne, que les occlusions bulbaires focales ou d'un segment de la carotide interne extracrânienne avec une occlusion plus distale termino-carotidienne ou cérébrale moyenne responsable de l'AIC. En accord avec les critères d'exclusion, dans les occlusions termino-carotidiennes, la perméabilité du segment A1 et de l'axe cérébral antérieur était corroborée par les données de l'angiographie préalable de l'axe controlatéral.

Les données relatives à la procédure endovasculaire étaient aussi répertoriées prospectivement : la réalisation d'une anesthésie générale, l'utilisation d'un cathéter guide à ballon (BGC), la réalisation d'une angioplastie carotidienne au ballon et/ou mise en place d'un *stent*, l'administration au cours de la procédure d'héparine, le choix du dispositif de thrombectomie, le nombre de passages et le temps de procédure du point de ponction à la reperfusion.

La technique de TM choisie était collectée pour le premier passage et sur l'ensemble de la procédure : soit aspiration, soit SR, soit association des dispositifs.

L'évaluation de la reperfusion cérébrale au décours de la TM, basée sur le score mTICI ou *modified Treatment in Cerebral Ischemia* (24), était réalisée en fin de procédure par l'opérateur et validée par un second opérateur senior lors du recueil prospectif dans la base de données. Un score 2b ou 3 était considéré comme un succès angiographique.

Après relecture angiographique, la survenue per procédure d'un embolie dans l'ACA, définie par l'interruption d'opacification d'une branche de l'artère cérébrale antérieure visualisée sur

un contrôle angiographique après au moins un passage de dispositif de TM, était systématiquement recueillie.

Leur localisation était rapportée selon la classification anatomique de l'ACA relative à celle du corps calleux comme caractérisée par Lehecka et al (56) et décrite comme touchant le segment A2, le segment A3 péricalleux, la branche calloso-marginale ou des branches distales périphériques. La taille du vaisseau était mesurée angiographiquement. Le nombre de passages, la réalisation d'une angioplastie carotidienne par *stent* et/ou ballon et le stade de reperfusion de l'occlusion initiale au moment de la survenue de l'ACAE avaient également été recueillis. La stratégie employée qui consistait soit à poursuivre les manœuvres portant sur l'occlusion principale, soit à revasculariser le territoire de l'ACA dès la visualisation de cet embole, était recueillie. La réussite de la revascularisation de la branche cérébrale antérieure était définie par la restauration de la perméabilité des branches de l'artère cérébrale antérieure.

2.1.5 Définition des critères d'évaluation du devenir neurologique

Tous les patients ont eu un examen neurologique par un neurologue vasculaire à l'admission et à 24 heures. L'amélioration neurologique précoce était définie par un score NIHSS à 0 ou à 1 à H24, ou par une diminution de plus de 8 points par rapport au NIHSS de l'admission.

Les complications ischémiques et hémorragiques étaient évaluées sur les imageries de contrôles IRM ou scanner réalisées dans les 24-48H selon l'évolution clinique du patient. Les complications hémorragiques étaient classées selon les critères ECASS (57). Un saignement intracrânien symptomatique (sICH) était défini comme une hémorragie associée à une aggravation de 4 points ou plus du score NIHSS ou un décès du patient.

Le devenir clinique était évalué à 3 mois selon la classification mRS. Une entrevue individuelle ou par téléphone avec le patient, ses proches ou le médecin traitant le cas échéant, avait été réalisée par des attachés de recherche clinique expérimentés. L'évolution était considérée comme favorable en cas de score mRS inférieur ou égal à 2. Un devenir neurologique excellent était défini comme égal à 0 ou 1, ou en cas de score identique au score pré AVC. La mortalité était définie comme toute mort survenant dans les trois mois suivant la TM, indépendamment la cause.

Le critère de jugement principal était le taux d'évolution favorable à 3 mois mRS 0-2.

Les critères de jugement secondaires étaient l'évaluation du taux de reperfusion satisfaisante (mTICI 2b/3 à la fin de la procédure), du taux de reperfusion complète (mTICI 3 à la fin de la procédure), du devenir neurologique excellent (mRS 0-1 ou égal à l'état antérieur), de l'amélioration neurologique précoce (NIHSS 0-1 à 24h ou diminué de 8 points en 24h), de la mortalité à 3 mois, ainsi que du taux d'hémorragie et de sICH.

2.1.6 Analyse statistique

Les variables continues ont été exprimées en moyenne et déviation standard (DS) en cas de distribution normale, ou en médiane et intervalle interquartile (IQR) pour les valeurs non continues. Les variables catégorielles ont été exprimées en nombre (pourcentage). La normalité des distributions a été évaluée à l'aide d'histogrammes et du test Shapiro-Wilk. Le taux d'ACAE a été calculé avec un intervalle de confiance (IC) à 95%. Les analyses bivariées des caractéristiques démographiques du patient et de celles du traitement endovasculaire entre les deux groupes (patients avec et sans ACAE) ont été réalisées en utilisant le test Chi-Square (ou le test exact de Fisher lorsque l'effectif était <5) pour les variables qualitatives non ordinales, le test t de Student pour les variables continues gaussiennes et le test U de Mann-Whitney pour les variables catégorielles continues non gaussiennes, le cas échéant.

L'évaluation des facteurs de risque indépendants de l'ACAE a été réalisée à l'aide d'un modèle de régression multivariée en entrant toutes les valeurs présentant une association significative $p < 0.10$.

Les différences entre les deux groupes pour les critères d'évaluation pronostique binaires (devenir neurologique favorable oui/non, excellent devenir neurologique oui/non, reperfusion satisfaisante oui/non, reperfusion complète oui/non, amélioration neurologique précoce oui/non, mortalité à 3 mois oui/non, hémorragie intracrânienne oui/non, hémorragie intracrânienne symptomatique oui/non) ont été exprimés en terme d'Odds ratio (intervalle de confiance à 95%) en utilisant le groupe ACAE comme groupe de référence et le groupe sans ACAE comme groupe témoin.

Les facteurs de risque indépendants répondant au modèle de régression multivariée ont été utilisés pour ajuster les odds ratio (OR) en tenant compte de la taille des effectifs. Avant de développer le modèle de régression multivariée de survie des ACAE, le rejet de l'hypothèse de linéarité a été confirmé pour les facteurs de risque indépendants en calculant les facteurs

d'inflation de variance (VIFs) (58). La validité de l'ajustement a été vérifiée en utilisant le test de Hosmer-Lemeshow et celle de la discrimination en calculant le c-statistics pour l'analyse par pallier (59).

En raison du nombre de données manquantes parmi les scores de devenir neurologique mRS à 3 mois (3%), d'amélioration neurologique immédiate NIHSS à 24H (15.8%) et de complications hémorragiques (8.3%), une analyse de sensibilité a été réalisée en utilisant des imputations multiples (chaines d'équation avec $m=10$ obtenu à l'aide du logiciel de statistique R version 3.03) (60). Les estimations obtenues de ses données imputées ont été combinées en utilisant les lois de Rubin (61).

L'impact de l'ACAE sur les critères d'évaluation pronostique selon le succès de la reperfusion cérébrale a été évalué à l'aide d'un modèle de régression logistique. Les tests statistiques ont été effectués avec un test bilatéral à intervalle de confiance de 95%. Les données ont été analysées à l'aide du logiciel SAS version 9.3 (SAS Institute, Cary, NC).

Une analyse bivariée des critères de revascularisation de secours dans la population des ACAE a été réalisée en utilisant le test Chi-Square (ou le test exact de Fisher lorsque l'effectif était <5) pour les variables qualitatives non ordinales et le test t de Student pour les variables continues gaussiennes. La distribution des embolies selon leur taille et le site de l'occlusion initiale a été présentée sous la forme d'intervalle interquartile. Enfin, l'impact de l'ACAE, avec manœuvre de revascularisation de secours, ou non, sur le devenir neurologique à 3 mois, a été illustré selon le même modèle.

2.1.7 Considérations éthiques

Cette étude a été approuvée par le comité de protection des personnes de la Fondation Ophtalmologique Adolphe de Rothschild. Le comité a écarté la nécessité d'un consentement éclairé des patients pour l'analyse rétrospective de données cliniques, biologiques et radiologiques.

2.2 Résultats

2.2.1 Caractéristiques de la population

Entre janvier 2012 et décembre 2016, 812 patients présentant une occlusion de la circulation antérieure ont eu un traitement endovasculaire à la phase aigüe d'un AIC.

Parmi eux, quatre patients avaient eu une fragmentation spontanée du caillot entre le bilan angiographique initial et la mise en place du porteur dans la carotide cible. Cinq patients avaient bénéficié d'un traitement par thrombolyse in situ sans manœuvre de revascularisation. Quinze patients ont eu une angioplastie extracrânienne isolée. L'occlusion d'une artère intracrânienne confirmée angiographiquement, avec au moins un passage de dispositif de recanalisation, était présente chez 788 patients.

Nous avons exclu 84 patients présentant une occlusion de l'ACA préexistante, incluant des occlusions carotidiennes en T, dont le bilan préalable n'a pas permis de montrer la perméabilité du segment A1 homolatéral. Dans 11 cas, le segment A1 était sévèrement hypoplasique ou absent. Dans 3 cas, il n'a pas été possible d'analyser la circulation antérieure en fin de procédure. Au total, 690 patients ont été inclus dans notre étude (**Figure 6**).

Les caractéristiques des patients et de la procédure sont décrites dans **le tableau 1** pour l'échantillon global de l'étude, puis selon la présence ou l'absence d'ACAE.

L'âge moyen était de 67,1 ans (DS, 15,1); 362 (52,5%) étaient des hommes, le score médian de NIHSS de base était de 17 (IQR, 12 à 21) et le temps médian entre le début des symptômes et l'heure de la ponction était de 250 minutes (IQR, 205 à 305).

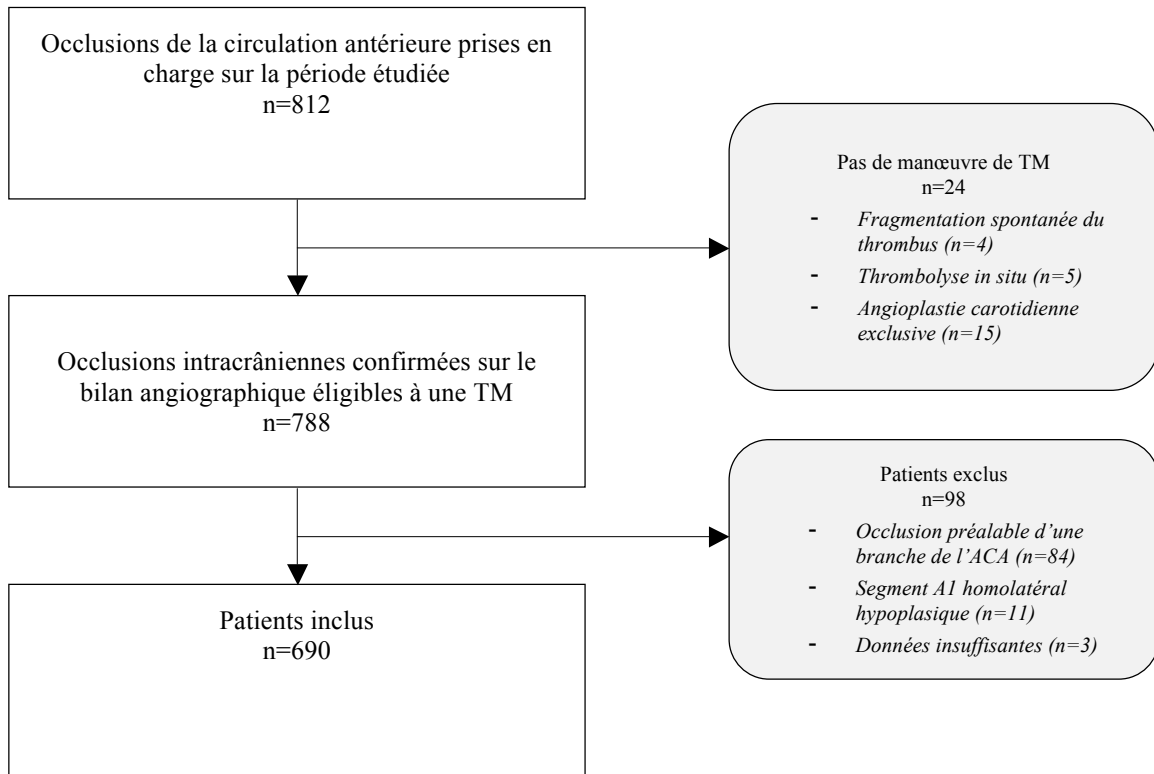


Figure 6 : Diagramme de recrutement.

Abréviations : ACA=Artère cérébrale antérieure, TM=Thrombectomie mécanique.

Tableau 1 : Caractéristiques des patients et de la procédure endovasculaire dans la population globale de l'étude, et selon la présence ou non d'un ACAE.

Caractéristiques	ACAE			P-Value
	Global (n=690)	Non (n=625)	Oui (n=65)	
Age, années, moyenne (DS)	67.5 (15.1)	67.8 (15.1)	65.5 (15.2)	0.24
Hommes	362 (52.5)	327 (52.3)	35 (53.9)	0.81
Antécédents médicaux				
Hypertension Artérielle	397 (57.5)	369 (59.0)	28 (43.1)	0.013
Diabète	131 (19.0)	119 (19.0)	12 (18.5)	0.91
Dyslipidémie	182 (26.4)	162 (25.9)	20 (30.8)	0.40
Tabagisme actif	126 (18.3)	110 (17.6)	16 (24.6)	0.16
Traitement antithrombotique	247 (35.8)	226 (36.2)	21 (32.3)	0.54
Score NIHSS à l'admission	17 (12-21)	17 (11-21)	18 (14-21)	0.060
ASPECTS<7 ¹	225 (33.8)	188 (31.2)	37 (59.7)	<0.0001
Site de l'occlusion initiale				
Occlusion en tandem	155 (22.5)	125 (20.0)	30 (46.2)	<0.0001
Occlusion de l'ACI	85 (12.3)	72 (11.5)	13 (20.0)	
Occlusion de l'ACM	450 (65.2)	428 (63.5)	22 (33.9)	
Etiologie cardio-embolique	357 (51.7)	332 (53.1)	25 (38.5)	0.024
Thrombolyse IV	454 (65.8)	411 (65.8)	43 (66.2)	0.95
Caractéristiques de la procédure endovasculaire				
Anesthésie générale	125 (18.1)	113 (18.1)	12 (18.5)	0.94
Début des symptômes, min ²	250 (205-305)	250 (205-308)	245 (200-290)	0.21
Technique ADAPT	422 (61.2)	380 (60.8)	42 (64.6)	0.41
Dispositif utilisé au cours de la thrombectomie				
Aspiration seule	278 (40.3)	262 (41.9)	16 (24.6)	0.013
Stent retriever seul	141 (20.4)	121 (19.4)	20 (30.8)	
Association des 2	217 (39.3)	242 (38.7)	29 (44.6)	
Nombre de passages				
≤3	455 (65.9)	427 (68.3)	28 (43.1)	0.0001
4-6	167 (24.2)	143 (22.9)	24 (36.9)	
>6	68 (9.9)	55 (8.8)	13 (20.0)	
Cathéter à ballon ³	126 (18.3)	110 (17.7)	16 (24.6)	0.17
Angioplastie adjuvante	115 (16.7)	99 (15.8)	16 (24.6)	0.071
Héparinothérapie per procédure	250 (36.2)	223 (35.7)	27 (41.5)	0.35

¹ 25 valeurs manquantes, ² 7 valeurs manquantes, ³ 2 valeurs manquantes. Valeurs exprimées en nombre (%) ou médiane (IQR) sauf mention contraire. Valeurs de P significatives pour p<0.10. Abréviations: ACAE=embolie dans l'artère cérébrale antérieure, ACI=artère carotide interne, ACM=artère cérébrale moyenne, ADAPT=A Direct Aspiration first Pass Technique, ASPECTS=Alberta Stroke Program Early CT Score, DS=déviatation standard, IQR=intervalle interquartile, IV=intraveineux, NIHSS=National Institutes of Health Stroke Scale, P-Value=valeurs de P.

2.2.2 Incidence des ACAE et facteurs associés à leur survenue.

La fréquence de survenue d'un embolie dans l'ACA dans notre population a été de 9.4% (65/690 ; intervalle de confiance (IC) à 95% [7,2-11,6%]). L'analyse bivariée (**Tableau 1**) a montré que les variables suivantes étaient associées à la survenue d'ACAE : un antécédent d'hypertension artérielle, le score de gravité clinique à l'admission NIHSS, l'ASPECTS <7, le site de l'occlusion initiale avec un taux d'ACAE supérieur dans les occlusions carotidiennes (15.3%) et en tandem (19.3%) que dans les occlusions sylviennes (4.9%), l'étiologie cardio-embolique, le nombre de passages (compris entre [4-6] ou > 6), le choix du dispositif au cours de la thrombectomie et la réalisation d'une angioplastie cervicale au cours de la procédure.

Inversement, l'âge, le tabagisme actif, la prise au long cours d'un traitement anti-thrombotique, ainsi que l'administration d'une thrombolyse IV avant la TM n'étaient pas associés dans le modèle univarié à la survenue d'ACAE. Concernant la procédure endovasculaire, les modalités d'anesthésie générale ou sédation consciente, la technique ADAPT, l'utilisation d'un cathéter à ballon ou encore l'administration d'héparine per procédure, ne semble pas différer d'un groupe à l'autre.

La régression logistique multivariée et l'analyse par pallier ont déterminé que seules les variables suivantes étaient indépendamment associées à la survenue d'ACAE : le site de l'occlusion initiale (occlusion de la terminaison de la carotide interne et en tandem), l'ASPECTS <7, le nombre de passages (> 3) et l'utilisation d'un SR pour unique dispositif de thrombectomie (**Tableau 2**).

Tableau 2 : Analyse multivariée des facteurs liés à la survenue d'un ACAE.

	OR (IC95%) ¹	P-Value ¹
Site de l'occlusion initial		<0.0001 ²
Occlusion de l'ACM	1.00 (ref.)	-
Occlusion en tandem	4.35 (2.31 - 8.17)	<0.0001
Occlusion de l'ACI	4.12 (1.89 - 8.94)	0.0004
ASPECTS <7	2.78 (1.58 - 4.88)	0.0004
Nombre de passages		0.005 ²
≤3	1.00 (ref.)	-
4-6	2.40 (1.20 - 4.78)	0.013
>6	3.62 (1.56 - 8.38)	0.003
Dispositif de TM		0.015 ²
Association des dispositifs	1.00 (ref.)	-
Aspiration seule	1.05 (0.49 - 2.21)	0.90
Stent retriever seul	2.66 (1.26 - 5.58)	0.010

¹ Calculé à partir d'un modèle de régression logistique multivariée basé sur 665 patients tenant compte des données manquantes (hypertension artérielle, score NIHSS à l'admission, ASPECTS<7, site de l'occlusion, étiologie cardio-embolique, nombre de passages, dispositif de TM et réalisation d'une angioplastie adjuvante); La c-statistique pour le modèle final était de 0.78 (IC95% 0.72 à 0.85) et la P-Value pour Hosmer and Lemeshow goodness of fit test était de 0.93.

² Valeurs de p pour l'effet global.

Abréviations: ACAE=embolie dans l'artère cérébrale antérieure, ACI=artère carotide interne, ACM=artère cérébrale moyenne, ADAPT=A Direct Aspiration first Pass Technique, ASPECTS=Alberta Stroke Program Early CT Score, CT=computed tomography, IQR=intervalle interquartile, IC=intervalle de confiance, NIHSS=National Institutes of Health Stroke Scale, OR=odds ratio, P-Value=valeurs de P.

2.2.3 Impact pronostique des ACAE.

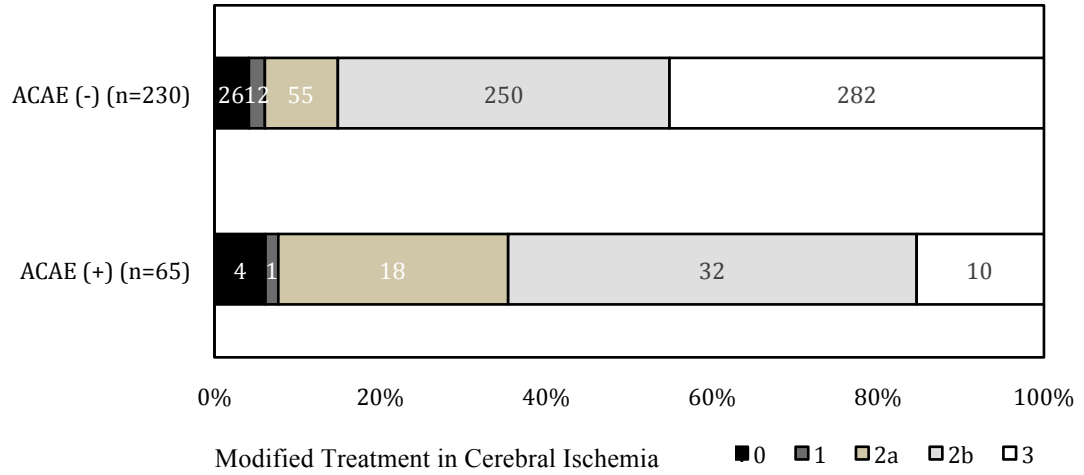
Dans la population globale de l'étude, un devenir neurologique favorable mRS 0-2 a été atteint chez 46,0% (IC95% [42,2-49,8%]) des patients. Les critères d'évaluation secondaires dans la population générale étaient de 83,2% (IC95% [80,4-86,0%]) pour la reperfusion satisfaisante, de 42,3% (IC95% [38,6-46,0%]) pour une reperfusion complète, de 31,8% (IC95% [28,3-35,6%]) pour un excellent devenir neurologique, de 53,9% (IC95% [49,7-58,0%]) pour une amélioration neurologique précoce, de 21,1% (IC95% [18,0-24,2%]) pour la mortalité à 90 jours toutes causes confondues, de 39,5% (IC95% [35,6-43,3%]) pour l'ensemble des complications hémorragiques quelque soit leur grade et de 6,5% (IC95% [4,5-8,4%]) pour les hémorragies symptomatiques.

La distribution des grades de reperfusion en fin de procédure et de devenir fonctionnel à 3 mois diffère selon la survenue d'un ACAE ou non au cours de la procédure (**Figure 7**).

Le taux de devenir neurologique favorable était significativement plus faible chez les patients ayant présenté un ACAE comparativement aux patients indemnes (25,4% contre 48,2%, OR, 0,37; IC95% [0,20-0,66]) (**Tableau 3**). Après ajustement sur les facteurs indépendamment associés à la survenue d'un ACAE, cette différence demeurait significative (OR ajusté, 0,48; IC95% [0,27-0,92]). Des résultats similaires ont été trouvés en prenant en compte les valeurs de mRS manquantes, par imputations multiples (**Tableau 4**).

Concernant les critères d'évaluation secondaires : les taux de reperfusion satisfaisante mTICI 2b-3 et complète mTICI 3, de devenir neurologique excellent et de l'amélioration neurologique précoce ont été plus élevés chez les patients indemnes d'ACAE. A l'opposé, les patients ayant présenté un ACAE présentaient un taux de mortalité à 90 jours et de complications hémorragiques plus importants. À l'exception du devenir neurologique excellent et de l'hémorragie symptomatique, les différences présentées en faveur des patients sans ACAE demeuraient significatives après ajustement sur les facteurs indépendamment associés (**Tableaux 3 et 4**).

A) mTICI



B) mRS

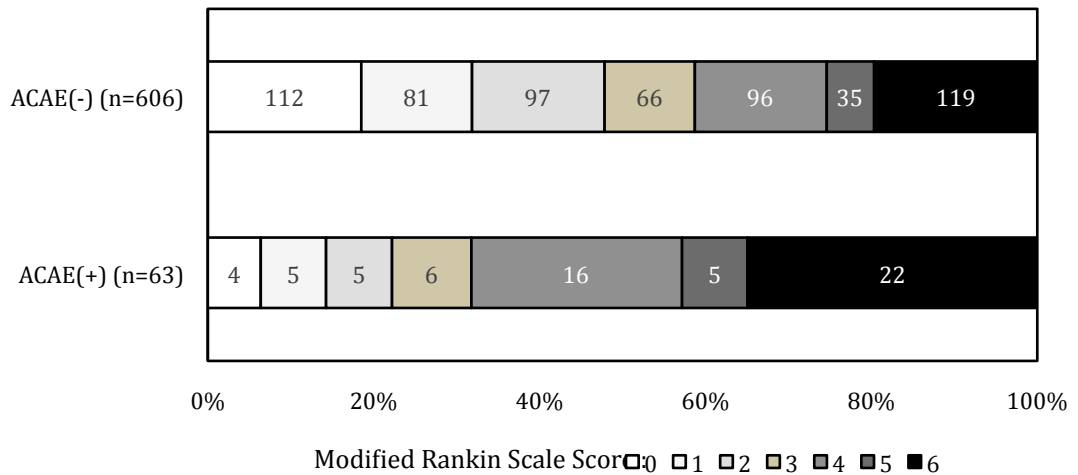


Figure 7 : Distribution des scores de reperfusion (mTICI) et de l'échelle modifiée de Rankin à 90 jours (mRS) selon la survenue d'un ACAE au cours de la procédure.

A) Distribution des scores de reperfusion en fin de procédure (mTICI) en fonction de la survenue d'un ACAE au cours de la procédure.

B) Distribution de l'échelle modifiée de Rankin à 90 jours (mRS) en fonction de la survenue d'un ACAE au cours de la procédure.

Abréviations: ACAE=embolie dans l'artère cérébrale antérieure, mTICI=modified Treatment in Cerebral Ischemia; mRS=modified Rankin Scale.

Tableau 3 : Stade de reperfusion et évolution neurologique selon la survenue ou non d'un ACAE au cours de la procédure.

	ACAE		OR non ajusté		OR ajusté ¹	
	Non (n=625)	Oui (n=65)	(95%CI)	P-Value	(95%CI)	P-Value ¹
Reperfusion satisfaisante (mTICI 2b/3)	532/625 (85.1)	42/65 (64.6)	0.32 (0.18-0.56)	<0.0001	0.53 (0.28-1.00)	0.048
Reperfusion complète (mTICI 3)	282/625 (45.1)	10/65 (15.4)	0.22 (0.11-0.44)	<0.0001	0.27 (0.12-0.56)	0.0006
Devenir neurologique favorable	292/606 (48.2)	16/63 (25.4)	0.37 (0.20-0.66)	0.0006	0.48 (0.25-0.92)	0.027
Excellent devenir neurologique	202/606 (33.3)	11/63 (17.5)	0.42 (0.21-0.83)	0.010	0.61 (0.28-1.31)	0.20
Amélioration neurologique précoce	297/527 (56.4)	16/54 (29.6)	0.33 (0.17-0.60)	0.0002	0.49 (0.25-0.96)	0.038
Mortalité	119/606 (19.6)	22/63 (34.9)	2.20 (1.26-3.83)	0.005	1.93 (1.03-3.61)	0.039
Hémorragies intracrâniennes	212/574 (36.9)	38/59 (64.4)	3.09 (1.76-5.41)	<0.0001	2.45 (1.33-4.47)	0.004
sICH	33/574 (5.8)	8/59 (13.6)	2.57 (1.12-5.86)	0.044	1.84 (0.71-4.75)	0.21

Valeurs exprimées en nombre/total (%) sauf mention contraire.

Devenir neurologique favorable (critère de jugement principal) défini par un score mRS à 90 jours de 0 à 2, ou égal au score mRS antérieur ; l'excellent devenir neurologique est défini par un mRS de 0 à 1, ou égal au score mRS antérieur. L'amélioration neurologique précoce est définie par un score NIHSS 0-1 à 24H ou une diminution de 8 points du score NIHSS à 24H.

¹ ajusté sur l'ASPECTS<7, le site de l'occlusion initiale, le nombre de passages et le dispositif de TM.

Abréviations: ACAE=embolie dans l'artère cérébrale antérieure, ASPECTS=Alberta Stroke Program Early CT Score, CT=computed tomography, IC=intervalle de confiance, mRS=modified Rankin scale, mTICI=modified Treatment in Cerebral Ischemia; NIHSS=National Institutes of Health Stroke Scale, OR=odds ratio, P-Value= valeurs de P, sICH=hémorragie intracrânienne symptomatique ; TM=thrombectomie mécanique.

Tableau 4 : Evolution neurologique selon la survenue ou non d'un ACAE au cours de la procédure, tenant compte des données manquantes par imputations multiples.

	ACAE		OR non ajusté		OR ajusté ¹	
	Non(n=625)	Oui (n=65)	(IC95%)	P-Value	(IC95%)	P-Value ¹
Devenir neurologique favorable	48.5%	25.5%	0.36 (0.20-0.66)	0.0007	0.47 (0.25-0.88)	0.018
Excellent devenir neurologique	33.4%	17.8%	0.43 (0.22-0.85)	0.013	0.62 (0.30-1.27)	0.19
Amélioration neurologique précoce	55.2%	26.7%	0.30 (0.16-0.54)	<0.0001	0.42 (0.22-0.81)	0.009
Mortalité	19.5%	34.5%	2.17 (1.24-3.76)	0.006	2.06 (1.12-3.76)	0.019
Hémorragies intracrâniennes	8.0%	65.4%	3.08 (1.77-5.35)	<0.0001	2.47 (1.37-4.42)	0.002
sICH	6.8%	13.7%	2.17 (0.98-4.77)	0.054	1.68 (0.71-3.96)	0.23

Valeurs exprimées en nombre/total (%) sauf mention contraire.

Devenir neurologique favorable (critère de jugement principal) défini par un score mRS à 90 jours de 0 à 2, ou égal au score mRS antérieur ; l'excellent devenir neurologique est défini par un mRS de 0 à 1, ou égal au score mRS antérieur. L'amélioration neurologique précoce est définie par un score NIHSS 0-1 à 24H ou une diminution de 8 points du score NIHSS à 24H.

¹ ajusté sur l'ASPECTS<7, le site de l'occlusion initiale, le nombre de passages et le dispositif de TM.

Abréviations: ACAE=embolie dans l'artère cérébrale antérieure, ASPECTS=Alberta Stroke Program Early CT Score, CT=computed tomography, IC=intervalle de confiance, mRS=modified Rankin scale, mTICI=modified Treatment in Cerebral Ischemia; NIHSS=National Institutes of Health Stroke Scale, OR=odds ratio, P-Value= valeurs de P, sICH=hémorragie intracrânienne symptomatique ; TM=thrombectomie mécanique.

2.2.4 Impact pronostique des ACAE selon la localisation.

Un devenir neurologique favorable a été atteint chez 46.9 % des patients pris en charge pour une occlusion sylvienne, chez 35.3 % des patients avec une occlusion de la terminaison de la carotide interne et chez 43.2 % des patients avec une occlusion en tandem.

Parmi les patients pris en charge pour une occlusion sylvienne, le devenir neurologique favorable était significativement plus faible si un ACAE était survenu au cours de la procédure (23.8% contre 49.5%, OR, 0,32; IC95% [0,11-0,89]) (**Figure 8**). Une amputation du taux de devenir neurologique favorable est observée de façon similaire chez les patients pris en charge pour une occlusion en tandem ayant présenté un ACAE par rapport aux occlusions en tandem sans ACAE (27.6% contre 48,8%, OR, 0,40; IC95% [0,16-0,97]).

Parmi ceux présentant initialement une occlusion de la terminaison de la carotide interne, il n'existe qu'une tendance à la diminution du taux de devenir neurologique favorable, mais ce résultat n'atteint pas la significativité (p=0.28).

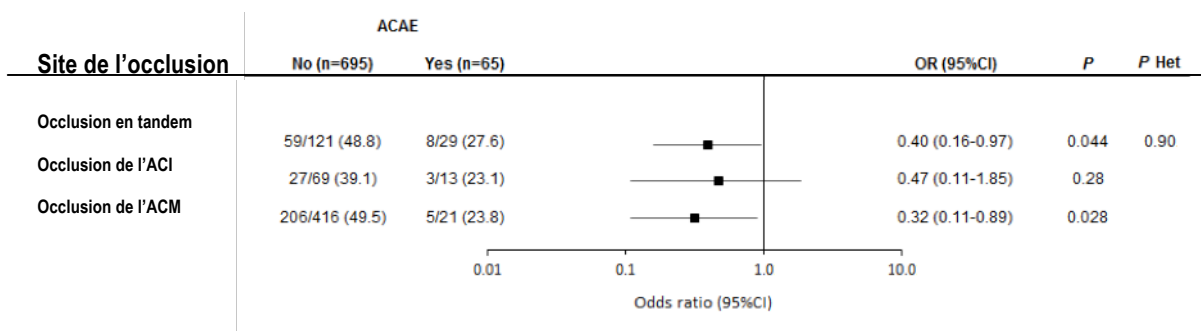


Figure 8 : Impact des ACAE sur le devenir neurologique favorable en fonction du site de l'occlusion initiale.

Devenir neurologique favorable (critère de jugement principal) défini par un score mRS à 90 jours de 0 à 2, ou égal au score mRS antérieur.

P Het = test d'hétérogénéité lié à l'effet de taille des échantillons

Abréviations: ACAE=embolie dans l'artère cérébrale antérieure; ACI=artère carotide interne; ACM=artère cérébrale moyenne; IC=intervalle de confiance; mRS=modified Rankin scale; OR=odds ratio; P-Value= valeurs de P.

2.2.5 ACAE et impact de la reperfusion cérébrale.

Dans la population globale de l'étude, le taux de reperfusion satisfaisante mTICI 2b-3 en fin de procédure était significativement moins élevé dans le groupe ayant présenté un ACAE (64.6%) par rapport aux patients indemnes d'ACAE (85.1%) (OR, 0,32; IC95% [0,18-0,56]) (Tableau 3).

Après stratification sur le succès de la reperfusion, il n'y avait pas de différence significative liée à l'effet de taille des échantillons en fonction de la présence ou non d'ACAE, à l'exception des résultats de l'amélioration neurologique précoce.

Pour chacun des critères d'évaluation du devenir neurologique, l'effet de la reperfusion satisfaisante mTICI 2b-3 était significativement diminué chez les patients ayant présenté un ACAE (Figure 9).

Un échec de reperfusion cérébrale chez les patients ayant présenté un ACAE était associé à une augmentation du risque hémorragique (OR, 6,5; IC95% [1,99-21,17]) (Figure 9).

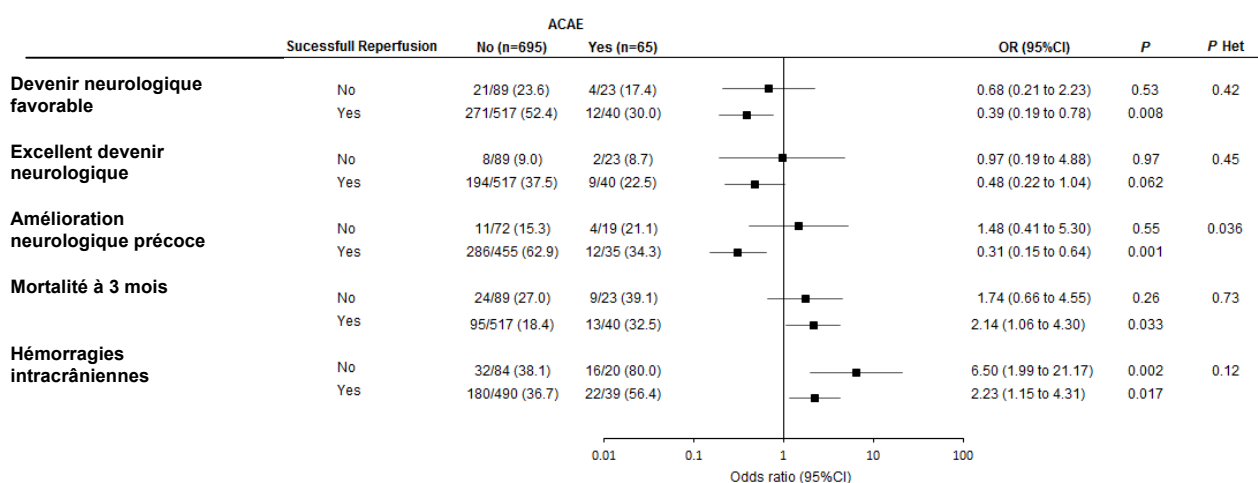


Figure 9 : Impact des ACAE sur l'évolution neurologique en fonction de l'obtention d'une reperfusion satisfaisante en fin de procédure mTICI 2b-3.

Devenir neurologique favorable (critère de jugement principal) défini par un score mRS à 90 jours de 0 à 2, ou égal au score mRS antérieur ; l'excellent devenir neurologique est défini par un mRS de 0 à 1, ou égal au score mRS antérieur. L'amélioration neurologique précoce est définie par un score NIHSS 0-1 à 24H ou une diminution de 8 points du score NIHSS à 24H. Mortalité à 3 mois regroupe les décès de toute cause confondue sur la période des 3 mois après la TM.

P Het = test d'hétérogénéité lié à l'effet de taille des échantillons

Abréviations: ACAE=embolie dans l'artère cérébrale antérieure, IC=intervalle de confiance, mRS=*modified Rankin scale*, mTICI=*modified Treatment in Cerebral Ischemia*; NIHSS=*National Institutes of Health Stroke Scale*, OR=odds ratio, P-Value= valeurs de P, TM=thrombectomie mécanique.

2.3 Prise en charge des ACAE : résultats monocentriques.

2.3.1 Identification des ACAE et critères de revascularisation de secours.

Soixante cinq embolies dans l'ACA survenant au cours de procédure de TM de la circulation antérieure sur la période étudiée ont été identifiés. Leur distribution au sein des branches de l'artère cérébrale antérieure était la suivante : 16 embolies dans le segment A2 (**Figures 10 et 11**), mesurant en moyenne 2.1 mm (entre 1.6-2.7 mm) ; 18 embolies dans le segment A3 branche péricalleuse (**Figures 12 et 13**), mesurant en moyenne 1.8 mm (entre 1.2-2.4 mm) ; 18 embolies dans la branche distale callosomarginale (**Figures 14 et 15**), mesurant en moyenne 1.7 mm (entre 1.3-2.4 mm) ; et 13 embolies au sein des branches distales périphériques (**Figures 16 et 17**), mesurant en moyenne 1.2 mm (entre 0.5-1.7 mm).

Parmi eux, trente et un patients n'ont pas eu de geste de revascularisation de secours de l'ACAE. L'analyse bivariée n'a pas montré de différence entre les patients qui ont ou non eu un geste de revascularisation de l'ACAE (**Tableau 5**) sur les critères démographiques : l'âge, le mRS antérieur, le NIHSS initial, le score ASPECTS, la réalisation d'une thrombolyse IV, le délai depuis le début des symptômes, l'anesthésie générale, ou encore le nombre de passages réalisés et le score mTICI au moment de la survenue de l'ACAE.

Inversement, le site de l'occlusion initiale, la localisation de l'embolie au sein des branches de l'ACAE et la taille de l'ACAE, définie par le diamètre du vaisseau mesuré à la partie proximale de l'ACAE, différaient entre les patients qui ont ou non eu un geste de revascularisation de l'ACAE. La revascularisation de secours était proposée pour une valeur seuil de taille d'ACAE, définie arbitrairement à 1,75 mm, sans considération du site initial de l'occlusion (**Figure 18**). On a aussi observé que les ACAE survenus au cours de TM d'occlusion d'artère sylvienne étaient de plus petite taille que ceux des occlusions de la carotide interne (**Figure 19**).

Le temps des procédures et le succès de reperfusion globale n'étaient pas modifiés, en l'absence de manœuvre supplémentaire sur l'axe cérébral antérieur. En effet, 71% des patients n'ayant pas eu de geste de revascularisation de l'ACAE présentent une reperfusion globale mTICI 2b-3 en fin de procédure, contre 64% des patients ayant eu des manœuvres de secours.

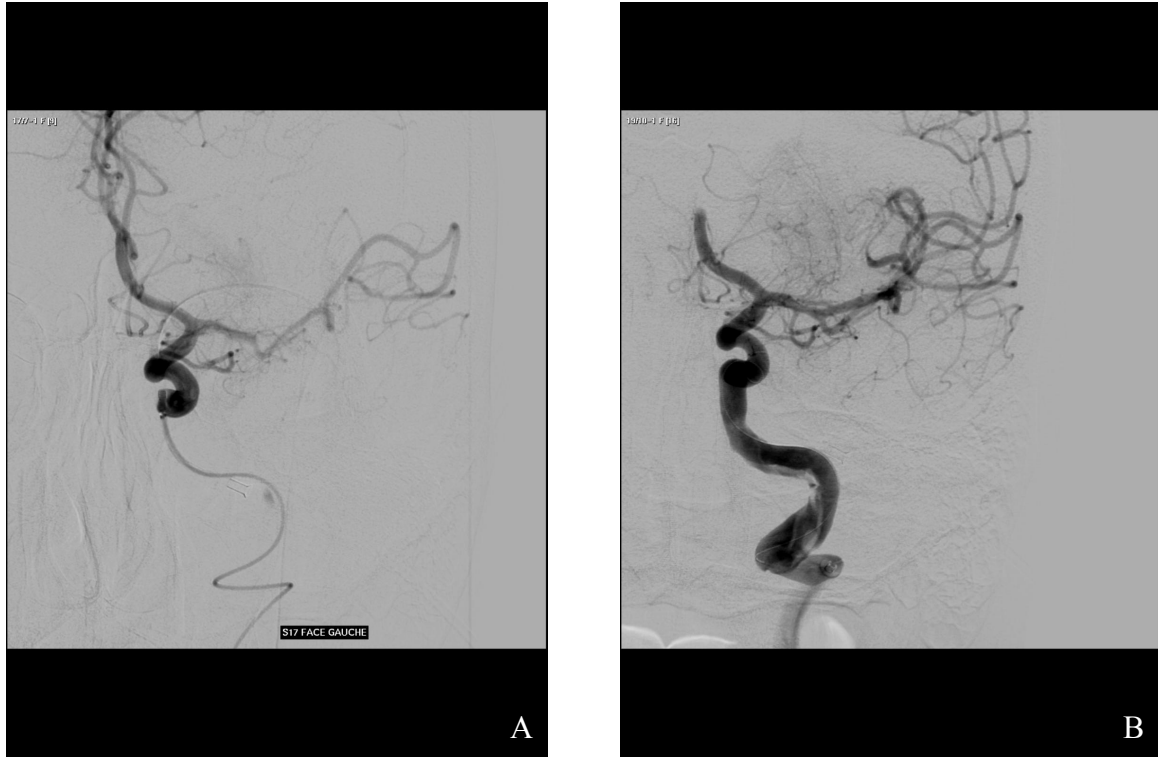


Figure 10 : ACAE du segment A2.

Angiographie cérébrale de l'ACI gauche de face (A) montrant la perméabilité initiale du segment A2. Le site de l'occlusion initiale correspond à une occlusion en tandem associant une sténose sévère de la carotide interne gauche cervicale et une occlusion du segment M2 gauche. L'étiologie est une dissection de la carotide interne gauche sous pétreuse.

Angiographie cérébrale de l'ACI gauche de face (B) après réalisation d'un passage de thrombectomie montrant la survenue d'un ACAE proximal au sein du segment A2. Recanalisation de la branche M2 gauche. Stade de reperfusion satisfaisante au moment de la survenue de l'ACAE mTICI 2b.

Suite et évolution illustrées dans l'Annexe 2.

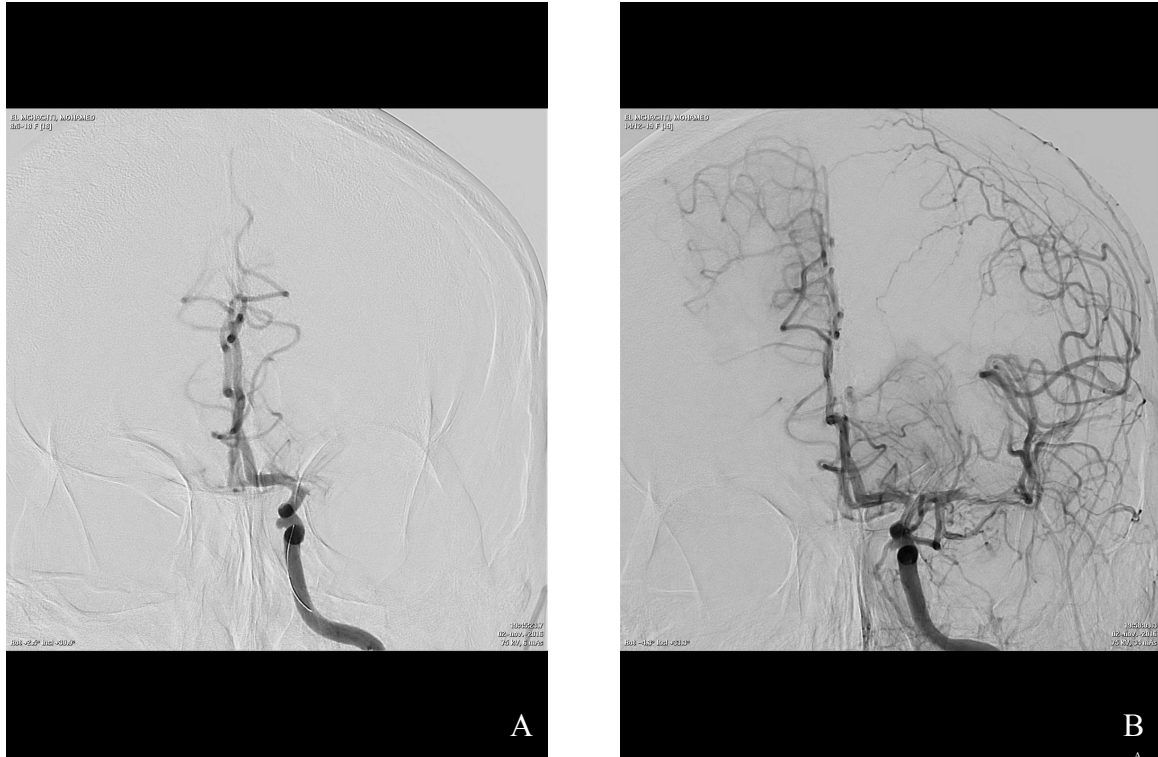


Figure 11 : ACAE du segment A2.

Angiographie cérébrale de l'ACI gauche de face (A) montrant la perméabilité initiale du segment A2. Le site de l'occlusion initiale correspond au segment M1 gauche dans sa portion proximale. Angiographie cérébrale de l'ACI gauche de face (B) après réalisation d'un passage de thrombectomie montrant la survenue d'un ACAE proximal au sein du segment A2. Recanalisation de l'artère sylvienne gauche avec présence d'un thrombus non occlusif au niveau de la bifurcation de M1 gauche. Reperfusion satisfaisante mTICI 2b au moment de la survenue de l'ACAE.

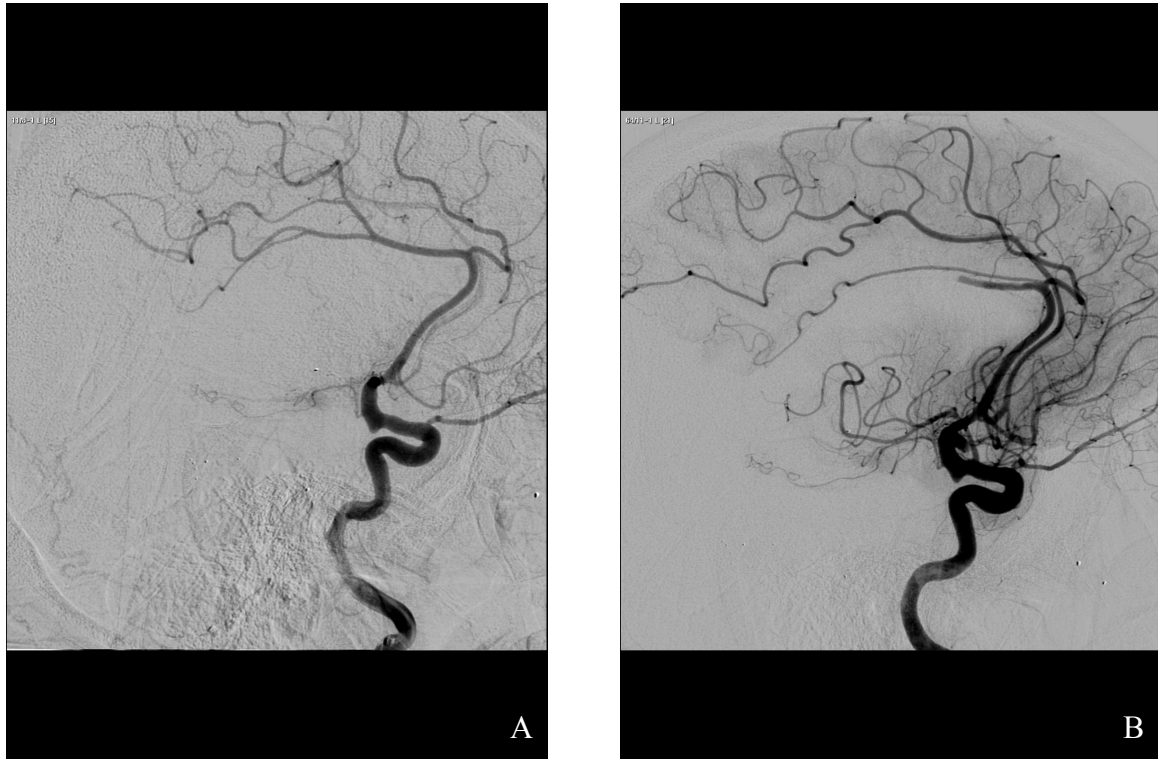


Figure 12 : ACAE du segment A3 branche péricalleuse.

Angiographie cérébrale de l'ACI droite de profil (A) montrant la perméabilité initiale du segment A3 branche péricalleuse. Le site de l'occlusion initiale correspond au segment M1 droite dans sa portion proximale.

Angiographie cérébrale de l'ACI droite de profil (B) après réalisation de passages de thrombectomie montrant la survenue d'un ACAE au sein du segment A3 branche péricalleuse. Perméabilité du segment proximal de M1 droite siège des perforantes et persistance d'un thrombus au niveau de la bifurcation de M1 droite. Stade de reperfusion au moment de la survenue de l'ACAe mTICI 1.

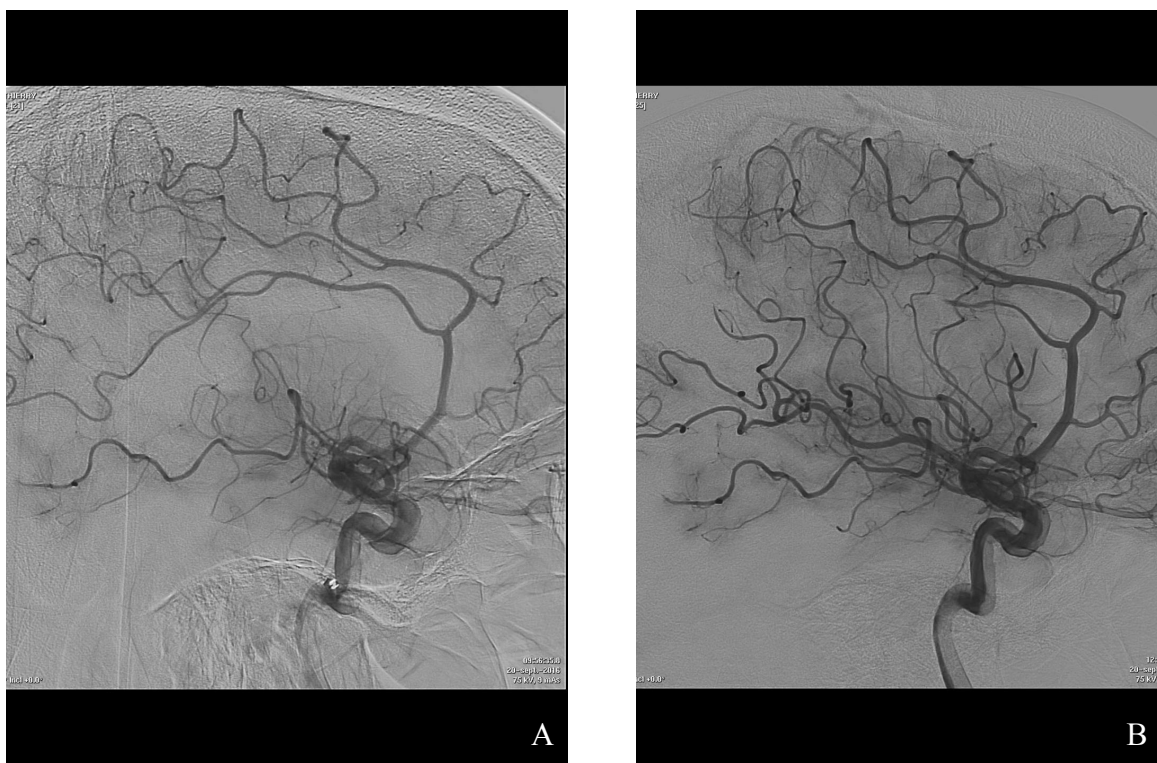


Figure 13 : ACAE du segment A3 branche péricalleuse.

Angiographie cérébrale de l'ACI droite de profil (A) montrant la perméabilité initiale du segment A3 branche péricalleuse. Le site de l'occlusion initiale correspond à la distalité du segment M1 droite.

Angiographie cérébrale de l'ACI droite de profil (B) après réalisation de passages de TM montrant la survenue d'un ACAE au sein du segment A3 branche péricalleuse. Reperfusion partielle du territoire sylvien droite avec présence d'emboles distaux au sein des branches sylviennes. Stade de reperfusion au moment de la survenue de l'ACAE mTICI 2b.

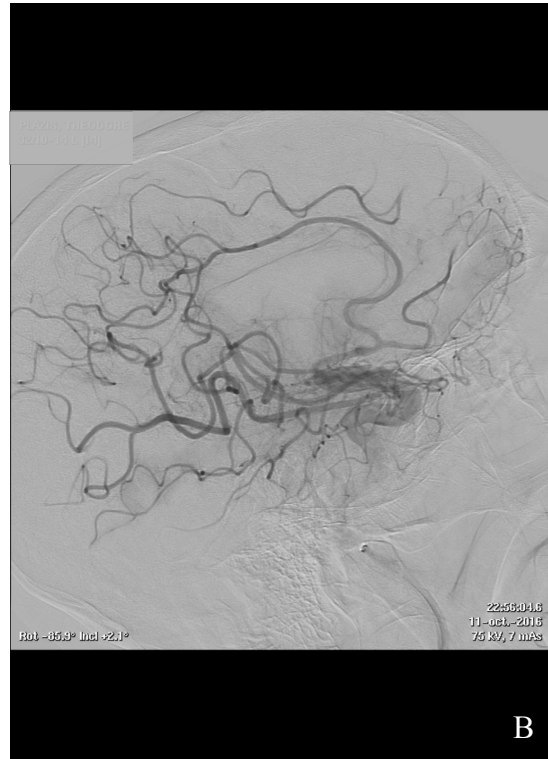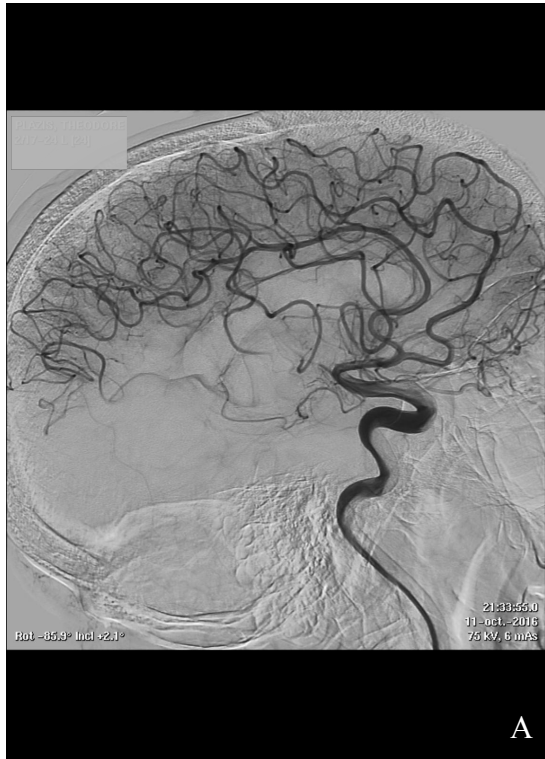


Figure 14 : ACAE dans la branche calloso-marginale.

Angiographie cérébrale de l'ACI gauche de profil (A) montrant la perméabilité initiale de la branche calloso-marginale. Le site de l'occlusion initiale correspond au segment M1 gauche.

Angiographie cérébrale de l'ACI gauche de profil (B) après réalisation de passages de TM montrant la survenue d'un ACAE au sein de la branche calloso-marginale. Reperfusion partielle du territoire sylvien gauche. Stade de reperfusion au moment de la survenue de l'ACAE mTICI 2a.

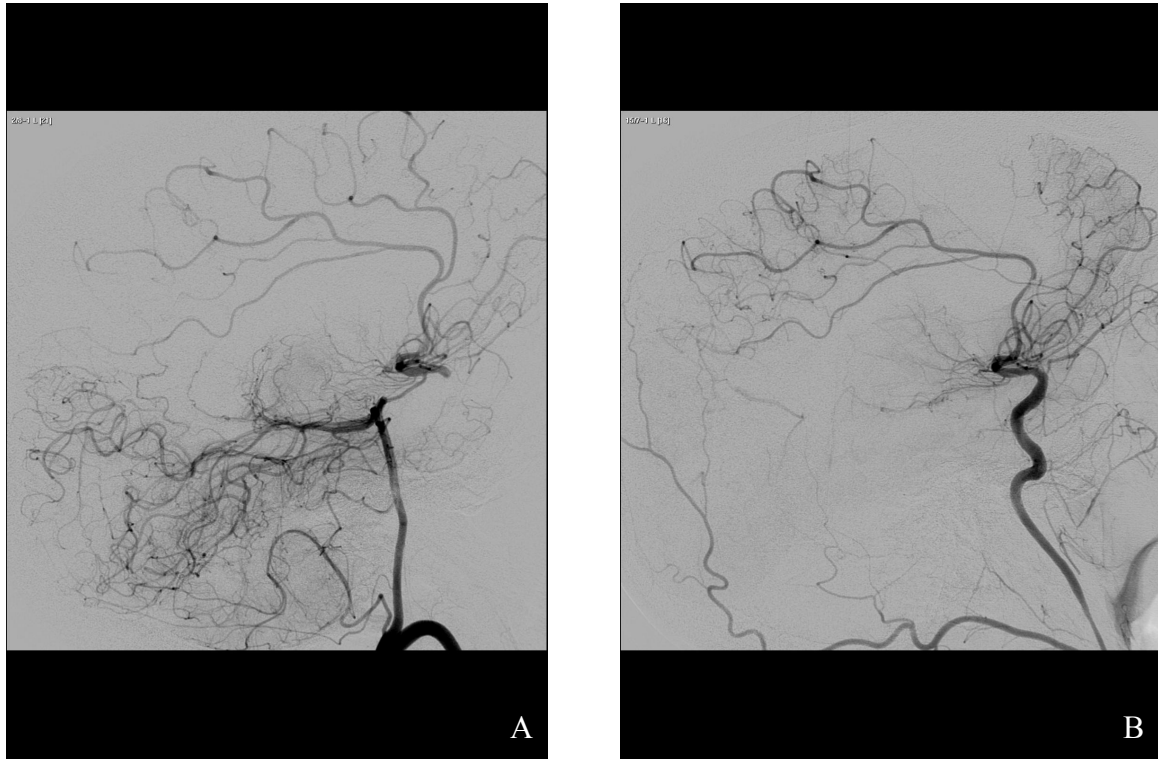


Figure 15 : ACAE dans la branche callosomarginale.

Angiographie cérébrale de l'artère vertébrale gauche de profil (A) montrant la perméabilité initiale de l'artère cérébrale antérieure gauche, alimentée par la communicante postérieure. Le site de l'occlusion initiale correspond à une occlusion en tandem associant une occlusion carotidienne bulbaire à un thrombus en M1. L'étiologie présumée est post-radique.

Angiographie cérébrale de l'ACI gauche de profil (B) après angioplastie carotidienne et un passage de thrombo-aspiration de la terminaison de la carotide interne gauche montrant la survenue d'un ACAE au sein de la branche callosomarginale. Absence de reperfusion du territoire sylvien gauche : score mTICI 1 au moment de la survenue de l'ACAE.

Suite et évolution illustrées dans [l'Annexe 1](#).

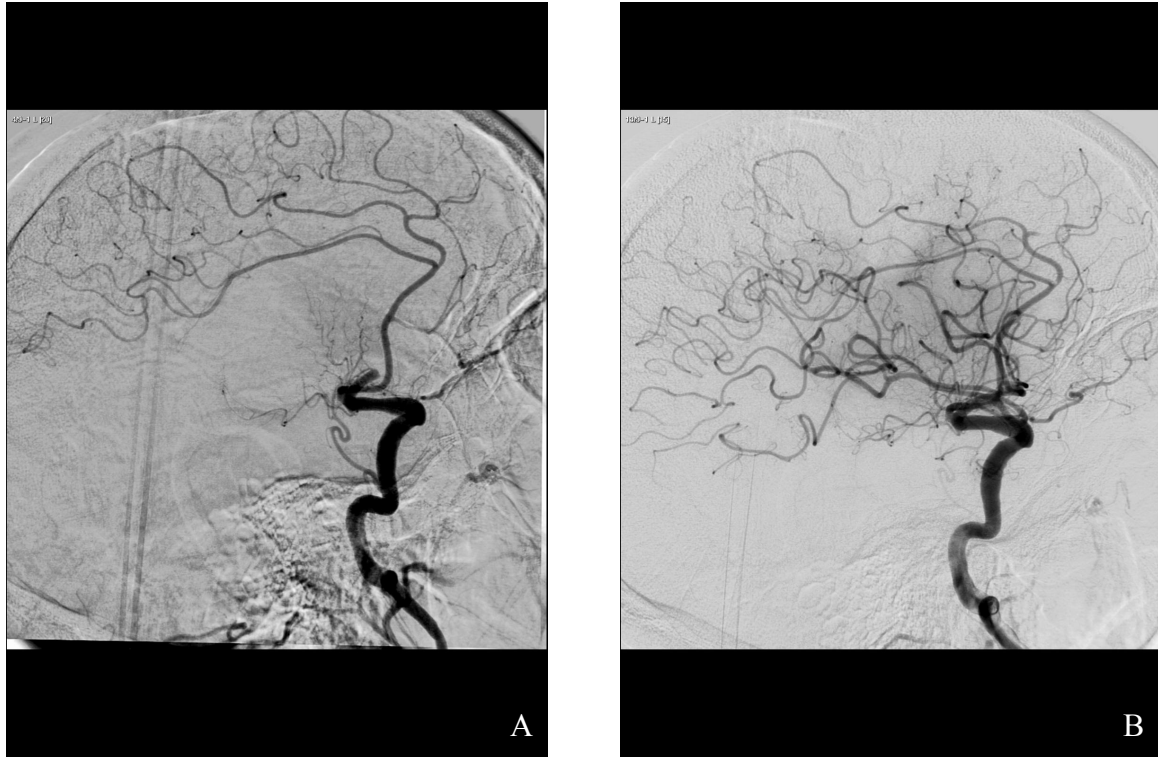


Figure 16 : ACAE dans une branche distale périphérique.

Angiographie cérébrale de l'ACI droite de profil (A) montrant la perméabilité initiale la perméabilité initiale de l'artère cérébrale antérieure droite. Le site de l'occlusion initiale correspond au segment M1 droite dans sa portion proximale.

Angiographie cérébrale de l'ACI droite de profil (B) après réalisation de passages de TM montrant la survenue d'un ACAE au sein de branche distale périphérique. Stade de reperfusion au moment de la survenue de l'ACAe mTICI 2b.

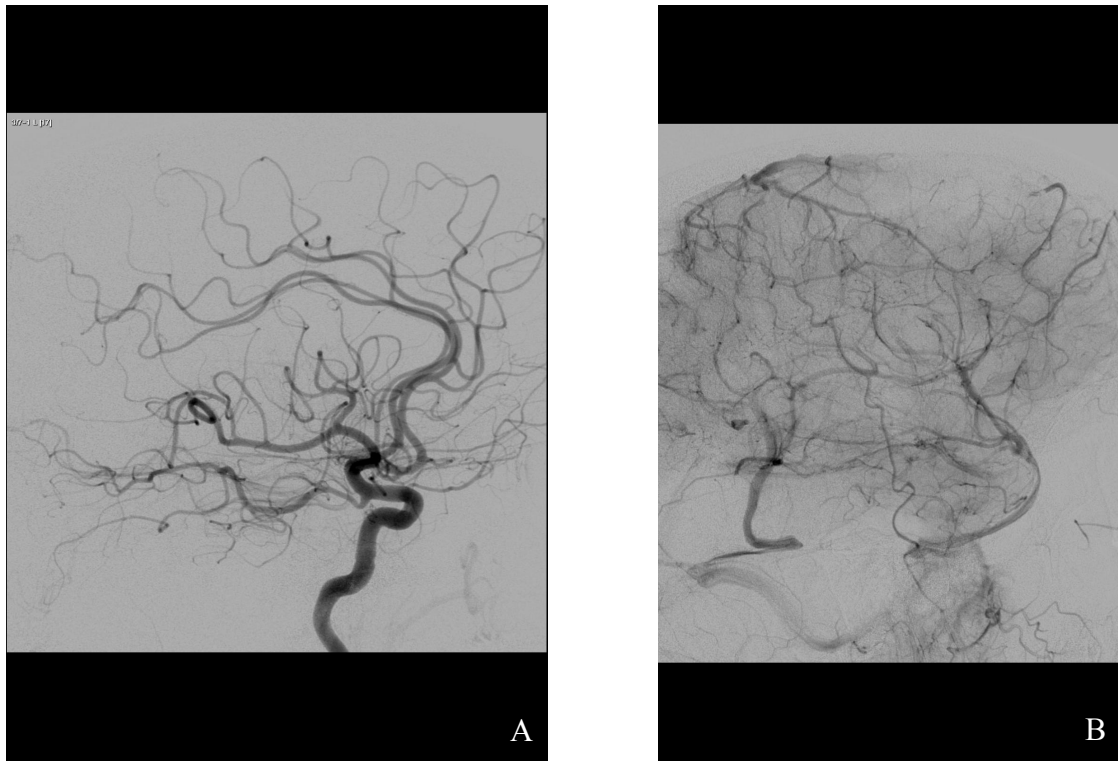


Figure 17 : ACAE dans une branche distale périphérique.

Angiographie cérébrale de l'ACI gauche de profil (A) montrant la perméabilité initiale la perméabilité initiale de l'artère cérébrale antérieure gauche après les premiers passages. Le site de l'occlusion initiale correspond à une occlusion étendue de la terminaison de la carotide interne, d'allure cardio-embolique.

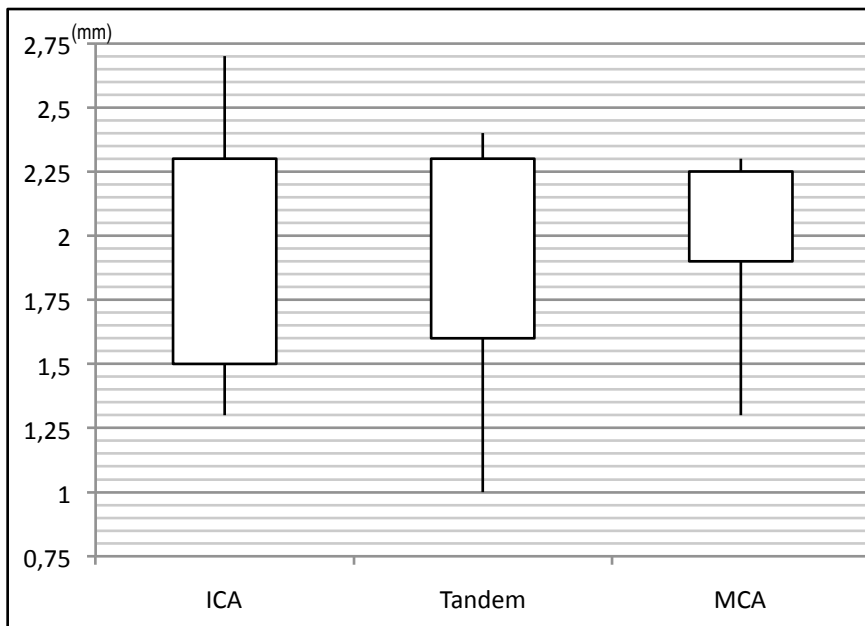
Angiographie cérébrale de l'ACI gauche de profil (B) après réalisation de passages de SR de thrombectomie montrant la survenue d'un ACAE au sein de branche distale périphérique. Stade de reperfusion au moment de la survenue de l'ACAE mTICI 2b-3.

Tableau 5 : Caractéristiques des patients et de la procédure endovasculaire dans la population des ACAE, selon la réalisation d'un geste de TM de secours.

Caractéristiques	Geste de TM de secours pour l'ACAE		P-Value
	Non (n=31)	Oui (n=34)	
Age, années, moyenne (DS)	68 (16.2)	63.1 (14.0)	0.19
Hommes	16 (51)	19 (56)	0.92
mRS antérieur >2	4 (13)	3 (9)	0.70
ASPECTS<7	17 (54.8)	23 (67.6)	0.42
Site de l'occlusion initial			
Occlusion en tandem	13 (42)	17 (50)	0.029
Occlusion de l'ACI	3 (10)	10 (29)	
Occlusion de l'ACM	15 (48)	7 (21)	
Thrombolyse IV	22 (71)	21 (62)	0.60
Anesthésie Générale	4 (13)	8 (24)	0.30
Début des symptômes, min	240 (205-308)	245 (200-290)	0.87
Localisation of ACAE			
A2	3 (10)	13 (38)	0.0005
A3 péricalleuse	6 (19)	12 (35)	
Branche calloso-marginale	10 (32)	8 (24)	
Branche distale périphérique	12 (39)	1 (3)	
Taille de l'ACAE (DS)	1.45 (0.42)	1.95 (0.44)	0.000015
<2 passages avant survenue de l'ACAE	16 (52)	17 (56)	0.97
mTICI 2b-3 au moment de l'ACAE	9 (29)	11 (32)	0.90
Retentissement sur la procédure			
Durée de la procédure, min	92 (53)	94 (49)	0.89
Score mTICI 2b-3 en fin de procédure	22 (71)	20 (58.8)	0.44

Valeurs exprimées en nombre (%) ou en médiane (IQR) sauf mention contraire. Valeurs de P significatives pour $p < 0.05$. Abréviations: ACAE=embolie dans l'artère cérébrale antérieure, ACI=artère carotide interne, ACM=artère cérébrale moyenne, ADAPT=*A Direct Aspiration first Pass Technique*, ASPECTS=*Alberta Stroke Program Early CT Score*, CT=*computed tomography*, IC=intervalle de confiance, mRS=*modified Rankin scale*, IQR=Intervalle interquartile, IV=intraveineux, min=minutes, mTICI=*modified Treatment in Cerebral Ischemia*; OR=odds ratio, P-Value= valeurs de P, TM=thrombectomie mécanique.

A) Patients avec manœuvre de revascularisation de l'ACAE.



B) Patients sans manœuvre de revascularisation de l'ACAE.

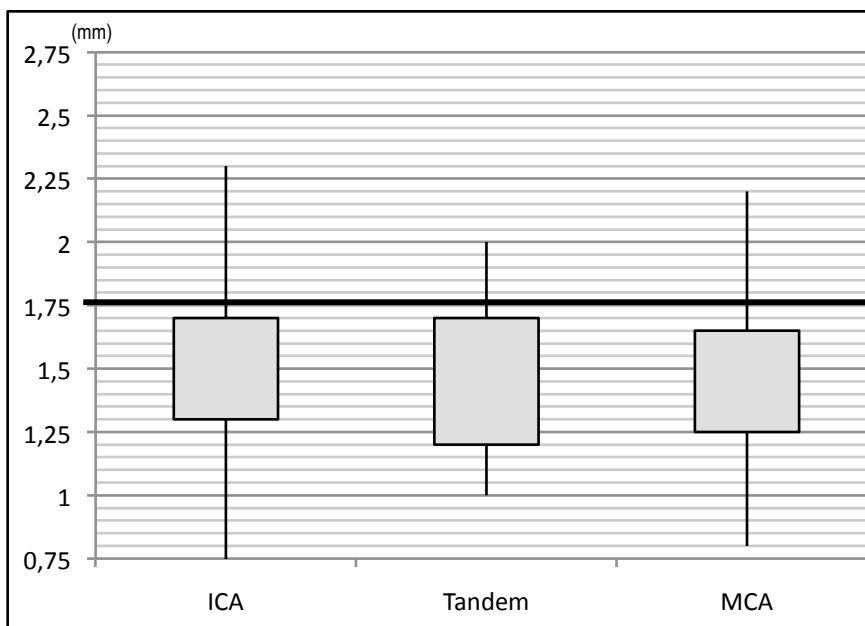


Figure 18 : Distribution de la taille de l'ACAE en fonction du site de l'occlusion initiale et selon la réalisation d'un geste de revascularisation de secours.

(A) Distribution de la taille des embolus selon la localisation du site de l'occlusion initiale chez les patients n'ayant pas eu de manœuvre de revascularisation de secours. Intervalle interquartile correspondant à l'étendue de la distribution après amputation de 25% des tailles les plus petites et de 25% des tailles les plus grandes ; valeurs maximale et minimale.

(B) Distribution de la taille des embolus selon la localisation du site de l'occlusion initiale chez les patients n'ayant pas eu de manœuvre de revascularisation de secours. Intervalle interquartile correspondant à l'étendue de la distribution après amputation de 25% des tailles les plus petites et de 25% des tailles les plus grandes ; valeurs maximale et minimale. Valeur seuil : 1,75 mm.

Abréviations: ACAE=embolie dans l'artère cérébrale antérieure, ACI=artère carotide interne, ACM=artère cérébrale moyenne ; mm=millimètres.

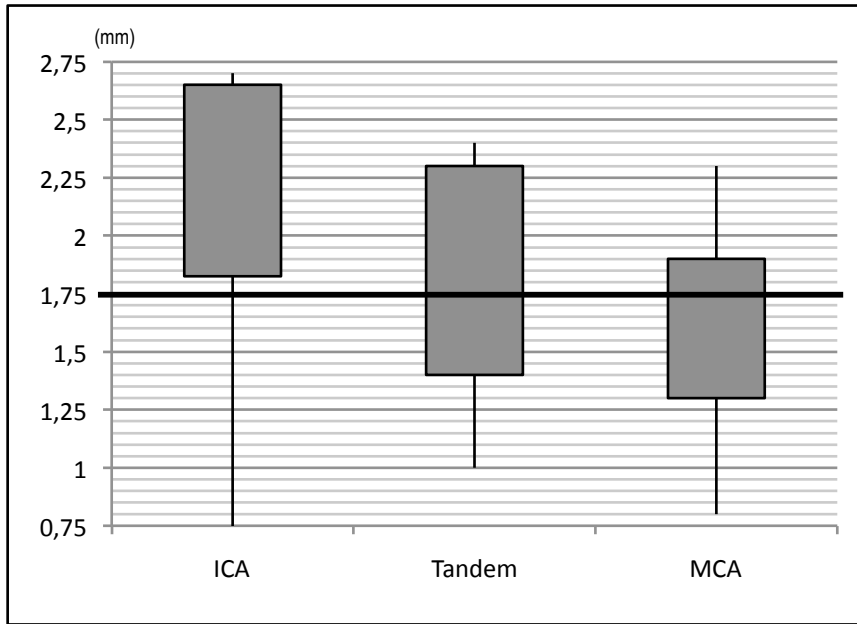


Figure 19 : Distribution de la taille de l'ACAE en fonction du site de l'occlusion initiale.

Distribution de la taille des embolés selon la localisation du site de l'occlusion initiale. Intervalle interquartile correspondant à l'étendue de la distribution après amputation de 25% des tailles les plus petites et de 25% des tailles les plus grandes ; valeurs maximale et minimale. Valeur seuil 1,75 mm.

Abréviations: ACAE=embolus dans l'artère cérébrale antérieure, ACI=artère carotide interne, ACM=artère cérébrale moyenne ; mm=millimètres.

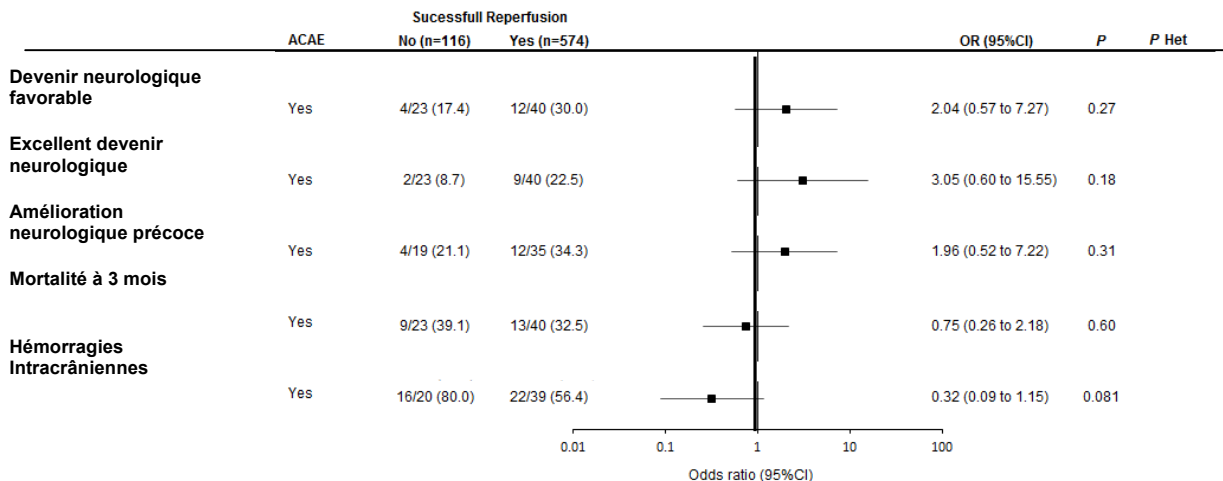


Figure 20 : Impact de l'obtention d'une reperfusion satisfaisante en fin de procédure sur l'évolution neurologique des patients ayant présenté un ACAE.

Devenir neurologique favorable (critère de jugement principal) défini par un score mRS à 90 jours de 0 à 2, ou égal au score mRS antérieur ; l'excellent devenir neurologique est défini par un mRS de 0 à 1, ou égal au score mRS antérieur. L'amélioration neurologique précoce est définie par un score NIHSS 0-1 à 24H ou une diminution de 8 points du score NIHSS à 24H.

Abréviations: ACAE=embolus dans l'artère cérébrale antérieure, IC=intervalle de confiance, mRS=modified Rankin scale, mTICI=modified Treatment in Cerebral Ischemia; NIHSS=National Institutes of Health Stroke Scale, OR=odds ratio, P-Value=valeurs de P.

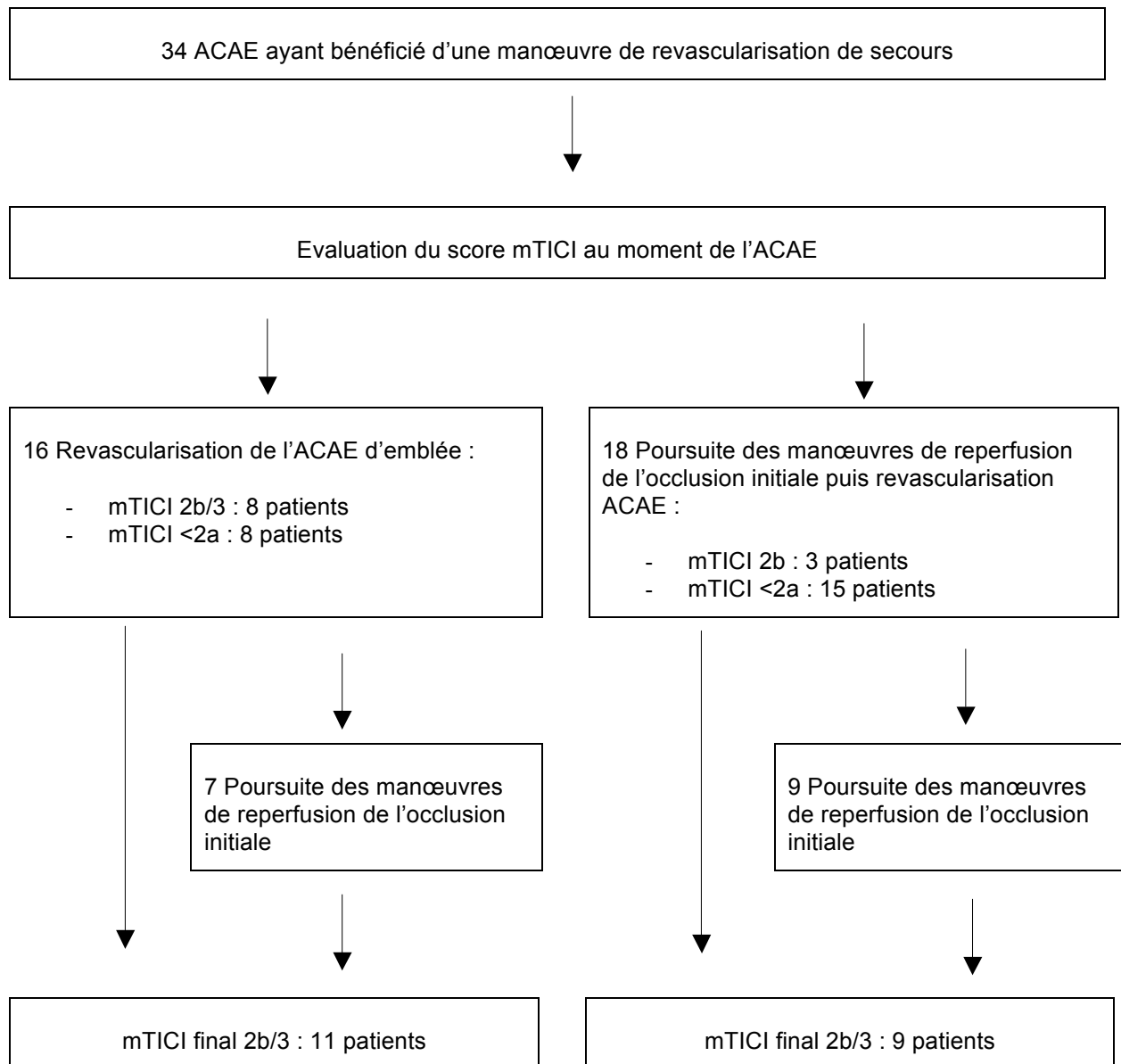


Figure 21 : Schéma de revascularisation de l'ACAE en fonction du stade mTICI.

Abréviations: ACAE=embolie dans l'artère cérébrale antérieure, mTICI=*modified Treatment in Cerebral Ischemia*.

2.3.2 Impact pronostique des ACAE selon revascularisation de secours.

Le taux de devenir neurologique favorable a été significativement plus faible chez les patients ayant présenté un ACAE en comparaison des patients indemnes (25,4% contre 48,2%, OR, 0,37; IC95% [0,20-0,66]) (**Table 3**). Après la survenue d'un ACAE, l'obtention d'une reperfusion globale mTICI 2b-3 en fin de procédure n'améliore pas significativement le devenir neurologique des patients et ne diminue pas significativement les risques de complications hémorragiques ni le risque de décès (**Figure 20**).

Les patients qui n'ont pas eu de revascularisation de secours de l'ACAE présentaient une reperfusion globale mTICI 2b-3 en fin de procédure dans 71% des cas (**Table 5**). Le taux de devenir neurologique favorable était de 23,3% (**Figure 22**). La mortalité à 3 mois et la survenue d'une complication hémorragique étaient respectivement de 20% et de 56,7%.

A l'inverse, 58,8% des patients ayant eu une revascularisation de secours de l'ACAE présentaient une reperfusion satisfaisante mTICI 2b-3 en fin de procédure. Dans 47% des cas, au moins une manœuvre de reperfusion de l'occlusion initiale a été réalisée après la manœuvre de secours (**Figure 21**). Le taux de devenir neurologique favorable a été de 20,6% (**Figure 22**). La mortalité à 3 mois et la survenue d'une complication hémorragique étaient de 48,5% et de 64,7%.

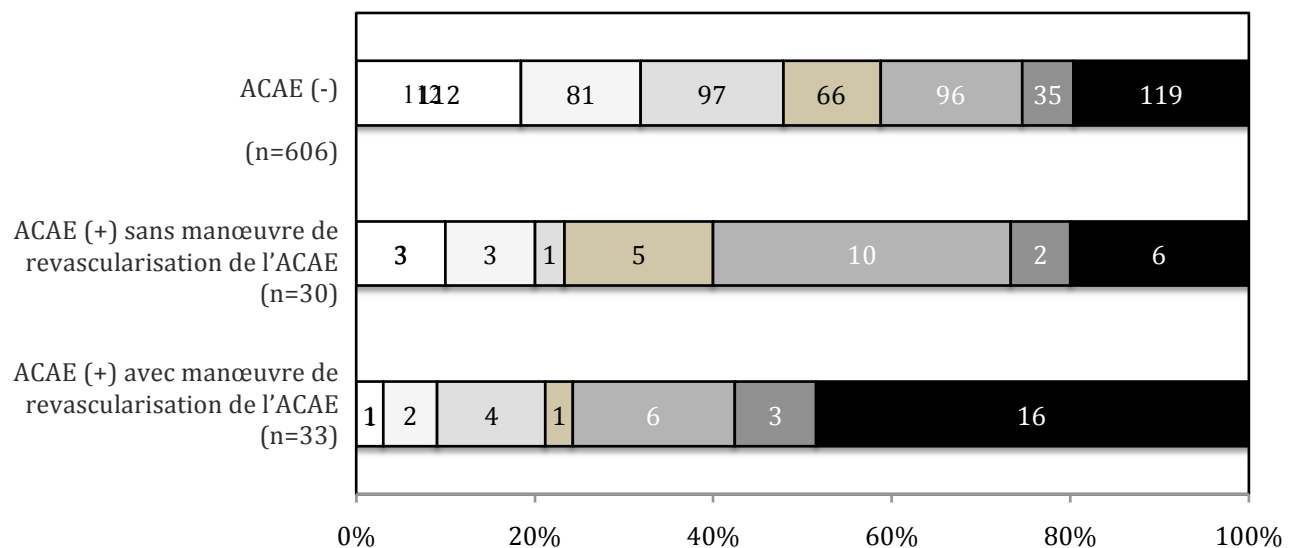


Figure 22 : Distribution de l'échelle modifiée de Rankin à 90 jours (mRS) selon la survenue d'un ACAE et la réalisation d'une manœuvre de revascularisation de secours.

Abréviations: ACAE=embolie dans l'artère cérébrale antérieure, mRS=modified Rankin scale.

III. DISCUSSION

Le but de cette étude était d'étudier l'impact de la survenue d'un embolie dans le territoire de l'ACA lors de la TM. L'ACAE n'est pas une situation rare, se produit chez près de 10% des patients pris en charge dans notre pratique actuelle et est associé à un surcroît de morbi-mortalité.

3.1.1 L'ACAE impacte négativement le handicap et la mortalité

Les données de la littérature varient quant au pronostic neurologique des embolies dans un nouveau territoire. Dans notre population, le devenir neurologique favorable (défini par un mRS 0-2) à 3 mois des patients ayant présenté un ACAE est de 25.4% contre 48.2% dans la population indemne (OR 0.37; IC95% [0.20-0.66] ; p=0.0006). Cette diminution de près de la moitié du bénéfice neurologique à long terme était également rapportée dans une analyse *post hoc* de l'étude *Interventional Management of Stroke* (IMS) III (53) qui malgré un taux de reperfusion satisfaisante mTICI 2b-3 de 76% n'a pas permis de montrer que la thrombolyse IV associée à l'approche endovasculaire améliorait le bénéfice clinique par rapport à la thrombolyse seule. De même, on a observé une augmentation très nette de la mortalité à 3 mois (34.9 % en cas d'ACAE contre 19.6% pour les autres). Ce sont des résultats similaires à ceux présentés par Gascou dans sa revue des complications liées aux procédures de TM par SR (54).

Le bénéfice à court terme est aussi impacté par la survenue d'un ACAE. On observe une diminution de l'amélioration neurologique précoce de 56.4% à 29.6% (OR 0.33; IC95% [0.17-0.60] ; p=0.0002) entre les patients indemnes et ceux ayant présenté un ACAE ; ainsi qu'une augmentation significative des complications hémorragiques de 36.9% à 64.4% (OR 3.09; IC95% [1.76-5.41]; p<0.0001). Nos résultats soulignent l'impact invariable de l'ACAE sur le pronostic neurologique, s'appliquant quelque soit le site de l'occlusion initiale. Les occlusions sylviennes, de meilleur pronostic que celui des occlusions de la carotide interne, voient leur devenir neurologique favorable passer de 49.5% à 23.8% en cas d'ACAE (OR 0.32; IC95% [0.11-0.89]; p=0.028). Une majoration de leur taux de complications hémorragiques (x 2.1) et de mortalité (x2.1) est aussi observée. De façon similaire, l'impact délétère de ces embolies s'applique sur le pronostic des occlusions de la carotide interne en tandem et terminale.

L'un des résultats de notre étude, jamais présenté dans la littérature, est l'impact péjoratif de l'ACAE sur le bénéfice d'une reperfusion réussie mTICI 2b-3. En fin de procédure, l'obtention d'une reperfusion angiographique satisfaisante n'assure un mRS 0-2 que chez 30% des patients

ayant présenté un ACAE, contre 52.4% pour les autres (OR 0.39; IC95% [0.19-0.78]; p=0.008). On observera pour ces patients, des taux de complications hémorragiques et de décès plus importants, respectivement 56.4% vs 36.7% (OR 2.23; IC95% [1.15-4.31]; p=0.017) et 32.5% vs 18.4% (OR 2.14; IC95% [1.05-4.30]; p=0.033). Cette disparité entre l'évolution clinique et le succès angiographique pourrait être expliquée par une dissémination de microthrombi lors de la survenue de l'ACAE, non visualisés sur les imageries actuelles du fait d'une résolution limitée à 20µm. A l'échelle macroscopique, l'association entre la survenue d'un ACAE et un faible score de reperfusion satisfaisante mTICI2b-3 est un élément explicatif du mauvais pronostic. Dans notre population, une reperfusion satisfaisante est obtenue chez 85.1% des patients en l'absence d'ACAE contre 64.6% le cas contraire. La survenue d'un ACAE résulte de la fragmentation, puis de la migration d'une partie du caillot initial, survenant au retrait de ce dernier dans le cas des occlusions sylviennes, et/ou lors de son franchissement par le microcathéter dans les occlusions de la carotide. Cette dissémination n'est pas exclusive aux branches de l'ACA, et peut s'associer à une pluie d'embolies dans le territoire sylvien et au sein de voies collatérales distales. Ces microthrombi sont à l'origine d'un déficit persistant de reperfusion du territoire ischémié, de perturbations de la barrière hémato-encéphalique et d'un risque accru de complications hémorragiques.

3.1.2 Les facteurs associés aux ACAE

L'étude des facteurs liés à la survenue d'un ACAE nous paraît donc essentiel afin d'anticiper, voire de limiter leur survenue. De plus, ils sont des pistes dans la compréhension des reperfusion cérébrales incomplètes. Plusieurs facteurs ont été identifiés : le site de l'occlusion initiale, l'ASPECTS <7, l'utilisation d'un SR seul et le nombre de passages réalisé. Le site de l'occlusion initiale est un facteur indépendant prédictif de la survenue d'ACAE. Nous rapportons un taux plus important d'ACAE dans les occlusions de la carotide interne, en tandem et terminales avec respectivement 19.3% et 15.3%, que dans les occlusions sylviennes 4.8%. Lors de la capture d'un thrombus occluant une branche sylvienne, le risque d'ACAE n'existe que lors des manœuvres de retrait. S'opposant à la définition de fonctionnalité, sur le plan anatomique, l'ACAE dans les occlusions de la carotide interne correspond à la fois à un embolie distal et à un embolie dans un nouveau territoire et survient lors des manœuvres de navigation et de retrait. La survenue d'un embolie dans la prise en charge des occlusions en tandem est un risque constamment évoqué dans la littérature dédiée (62). Pourtant à notre connaissance, il n'y a pas d'article analysant l'impact de ces embolies sur le pronostic de ces patients. Dans les essais récents, les occlusions en tandem représentaient entre 10-30% des patients (1, 3, 4) ce qui est en accord avec notre taux de 22,5 %. Il est à noter que les essais avec les taux de reperfusion mTICI

2b-3 les plus élevés (SWIFT PRIME et EXTEND IA) avaient exclu ces patients. Du fait d'une mauvaise réponse à la thrombolyse IV (63), d'un pronostic neurologique péjoratif (64) et d'un risque accru de complications hémorragiques (65), leur prise en charge à la phase aiguë est un véritable défi pour les neuro-vasculaires et suscite la controverse parmi les neuro-interventionnels. L'approche antérograde (angioplastie carotidienne première puis TM de l'occlusion intracrânienne) diminuerait le risque d'embolisation distale et de réocclusion de l'artère, la restauration d'un flux proximal favoriserait la pression de perfusion et la suppléance collatérale. L'approche rétrograde avec un accès direct à l'occlusion distale pourrait avoir l'avantage de réduire le temps d'ischémie cérébrale (66), mais elle présente un risque de complication traumatique durant la navigation et de ré-embolisation du fait des manœuvres cervicales à risque. Sans tenir compte de l'approche choisie, nous avons observé un taux de 16% d'ACAE dans les occlusions en tandem avec angioplastie, contre 19% en l'absence d'angioplastie. Cela conforte l'idée que des facteurs autres que la technique endovasculaire choisie, sont à prendre en compte.

Le site de l'occlusion initiale dans la survenue d'ACAE amène aussi à discuter la notion de charge thrombotique. Dans les causes cardio- et thrombo-emboliques, la quantité de thrombus ayant migré définit le site de l'occlusion. Ainsi, la charge en caillot dans les occlusions de la terminaison carotidienne est supérieure à celle de l'artère cérébrale moyenne. Un *burden clot score* (BCS) (67) élevé correspond à une faible charge en caillot, à un facteur prédictif de bonne réponse à la thrombolyse et à un devenir neurologique favorable (68). Toutefois, l'impact de cette charge en caillot sur l'efficacité de la TM n'est pas établi, et les analyses *post hoc* des principaux essais divergent quant à la valeur prédictive (69–72) ou non (73–75) du BCS dans le succès de la TM. Récemment, Seker (76) n'a pas rapporté de corrélation entre la taille du thrombus dans les occlusions sylviennes et le succès de la reperfusion cérébrale ou le devenir neurologique à 3 mois. Plus encore, son analyse ne montrait pas de lien entre la longueur du caillot dans les occlusions sylviennes et le taux d'embolies dans un nouveau territoire. La longueur moyenne des thrombi étudiés était de 13.4mm. Ces résultats s'opposent à ceux de l'étude de Soize (77), incluant les occlusions de la carotide interne et en tandem, qui, avec une longueur moyenne de thrombi étudiés de 17.2mm, établissait un lien entre longueur de thrombus et devenir neurologique défavorable après une TM.

Ainsi l'association significative entre ACAE et ASPECTS <7 peut se justifier par la corrélation déjà établie entre le BCS et l'ASPECTS (67, 71, 78, 79). En effet, plus une charge en caillot est importante, plus l'occlusion est proximale, et donc plus le territoire à risque d'infarctissement est grand en théorie, notamment en l'absence de collatérales. De plus, l'occlusion d'un large vaisseau entraîne une stagnation de flux et une tendance à la majoration de la charge en caillot à la phase initiale, le CBS est alors abaissé. Cette majoration sera plus importante au niveau de la

carotide interne qu'au niveau de l'artère sylvienne au vu d'une plus grande stagnation de flux. En effet lors d'une occlusion de l'ACM, le flux sanguin emprunte des voies de sortie et est redirigé vers l'artère cérébrale antérieure ou postérieure. Ce qui n'est pas le cas lors d'une occlusion proximale de la carotide interne, où la colonne de sang stagnante est un facteur prédominant dans la formation de néo-thrombus, plus friable, probablement à risque de dissémination dans les territoires distaux lors des manœuvres endovasculaires.

Il est possible que l'ASPECTS bas soit lié à des modifications hémodynamiques du flux, favorisant la migration d'éventuels embolus dans la circulation antérieure. En effet, un AIC étendu entraîne des redistributions du flux sanguin vers des territoires viables. La pression de perfusion cérébrale est localement effondrée et le débit de l'ACM diminué, même après reperfusion satisfaisante. Les embolus vont alors être emportés dans l'ACA.

3.1.3 Le rôle de la composition du thrombus sur l'ACAE

Des caractéristiques biologiques propres du thrombus interviennent. De manière succincte, on distingue deux types de thrombus répartis : soit en variétés riches en fibrine, soit en variétés riches en globules rouges. Le succès de la thrombolyse IV et la réponse aux manœuvres endovasculaires diffèrent selon le type (80). Les expériences *in vitro* ont montré que les thrombi riches en fibrine (<20% de la teneur en globules rouges, et majoritairement constitués de plaquettes, athérome et débris cellulaires) ont un coefficient de frottement statique significativement plus élevé sur une plaque revêtue de polytétrafluoroéthylène (PTFE) et sur la paroi d'un vaisseau (81). Ils sont donc moins adhérents.

Cette constatation confirme des études récentes qui ont montré des taux de recanalisation plus faibles après thrombolyse et/ou TM des thrombi hypodenses, au scanner sans injection, donc riches en fibrine (82). Les thrombi riches en globules rouges, spontanément hyperdenses (corrélation linéaire entre la densité Hounsfield et la quantité d'hémoglobine) présentent une meilleure réponse aux traitements (83, 84).

Actuellement, l'IRM n'est pas aussi sensible dans la caractérisation de la composition du thrombus, car les séquences de susceptibilité magnétique produisent des images dépendant de phénomènes para-magnétiques mais aussi de la taille du thrombus (85).

A ce jour, seuls les modèles expérimentaux ont étudié la fréquence des embolus distaux selon la nature du caillot. Ju-Yu Chueh (86, 87) a analysé le nombre et la taille des embolus distaux, survenant en fonction de la technique de TM utilisée, et selon la nature dite « dure » ou « molle » du caillot. Les caillots dits durs, sont riches en fibrine, et ceux mous, riches en globule rouge. Il montre que pour les caillots durs, la technique Solumbra est la plus efficace pour limiter le

nombre d'embolés distaux, toute taille confondue. Le risque de micro-embolée distaux >1000µm est majoré par l'utilisation du SR seul sans contrôle proximal du flux ni aspiration distale. Pour les thrombi de taille moyenne 50-1000µm la thrombo-aspiration seule apparaît comme une technique tendant à diminuer le nombre d'embolée distaux, mais de façon non significative. En revanche pour les caillots mous, l'utilisation d'un cathéter à ballon avec SR apparaît comme étant la technique diminuant le risque d'embolée toute taille confondue. Pour ces caillots mous, l'aspiration seule est associée à la survenue de 2 fois plus de micro-embolées <50µm comparativement aux autres techniques utilisation un SR (avec ou sans aspiration distale, avec ou sans contrôle proximal du flux à l'aide d'un cathéter à ballon).

Nous avons essayé d'en schématiser les résultats (**Figure 23**).

Figure 23 : Distributions des tailles d'embolés distaux selon la nature du caillot et la stratégie de thrombectomie mécanique : interprétation des résultats de l'étude in vitro de Chueh and Al (87).

A) Pour les caillots durs, la distribution du nombre de particules était la suivante :

	Emboles proximaux >1000	Emboles intermédiaires 200-1000	Emboles distaux 50-100	Pas d'occlusion visible mais microthrombi
ASPIRATION	0	+	+++	++++
SOLUMBRA	+/-	+	++	+/-
BGC + SR	+	+++	+	+
SR	+++++	++	+	++++

B) Pour les caillots mous, la distribution du nombre de particules était la suivante :

	Emboles proximaux >1000	Emboles intermédiaire 200-1000	Emboles distaux 50-100	Pas d'occlusion visible mais microthrombi
ASPIRATION	++	+	+/-	+++++
SOLUMBRA	+++	++	++	+++
BGC + SR	++++	++++	++	++
SR	++++	++	++++	++

Néanmoins, ce raisonnement théorique présente certaines limites. La principale étant qu'en pratique courante, la nature des thrombi est parfois hétérogène avec des composantes molles et dures au sein du même caillot. Il faudrait alors pouvoir estimer la composante majoritaire des caillots afin d'adapter la stratégie à adopter.

3.1.4 Le rôle joué par la technique de thrombectomie

Sur la durée de notre étude, nous avons comptabilisé 65 ACAE, ce qui est un taux supérieur à celui rapporté dans de nombreuses études. Depuis la parution des résultats de MR CLEAN, estimant à 8.6% son taux d'embole dans de nouveaux territoires, les techniques de TM et nouveaux dispositifs ont basé leur sécurité sur ce seuil. Une diminution du taux d'embolies dans un nouveau territoire a été observée lors de l'association d'un cathéter d'aspiration distale à la technique du SR, passant ainsi à un taux de 5%, contre 11% avec les techniques antérieures (9). Ce résultat est soutenu par de nombreux modèles expérimentaux (88, 89). Cette technique combinée augmente la force de récupération du thrombus et diminue le défi d'éventuelles tortuosités carotidiennes. Dans un modèle *in vitro*, la reperfusion mTICI 2b-3 était significativement plus fréquente avec l'approche combinée SR/aspiration qu'avec un SR seul (88). Dans cette étude, seule la technique SR seule était responsable d'un ENT (3/11 vs 0/11 pour la technique combinée ; $p=0.21$). Dans une étude rétrospective multicentrique (35), l'approche combinée a entraîné un taux de reperfusion de mTICI 2b-3 de 88%, avec une reperfusion complète mTICI 3 dans 44%. Le taux d'ENT présenté était de 4/105 patients soit 3.8%.

La technique ADAPT permet une recanalisation rapide par thrombo-aspiration seule au premier passage, avec un retrait du caillot « en bloc », dans 56%-78% des cas, ce qui réduit théoriquement le risque de fragmentation. En outre, la technique ADAPT est associée à un résultat favorable significativement plus élevé à 3 mois que la technique de Solumbra et à un taux d'hémorragie intracrânienne symptomatique plus faible (90), probablement en raison d'un endommagement endothélial moins important qu'avec l'utilisation systématique d'un SR. Dans la littérature, le taux d'embolies péri-procédurales dans un nouveau territoire n'est pas nul et varie de 0% à 6% dans les études utilisant la technique ADAPT (33, 91–94). Une fois que le thrombus est engagé dans la lumière du cathéter d'aspiration, les forces d'aspiration deviennent nulles et les flux autour du thrombus partiellement enchassé dans le cathéter d'aspiration peuvent entraîner une fragmentation et une embolisation distale lors de son retrait au niveau cervical. Ce mécanisme a été mis en évidence sur des modèles théoriques (87).

La prévention de ces embolies erratiques ne consiste donc pas seulement à la réussite de la capture « en bloc » du thrombus, mais aussi en une stratégie de contrôle du flux. La manière traditionnelle d'obtenir un contrôle proximal du flux lors du déploiement et du retrait du dispositif de TM est l'utilisation d'un cathéter à ballon (BGC) à l'étage cervical. En réduisant la

force d'impaction du flux sur le thrombus, il permet une récupération plus efficace et minimise le risque d'embolies distales par rapport à un cathéter de guide traditionnel (86, 87). Cependant, il convient de reconnaître que l'arrêt du flux total n'est pas possible s'il existe un flux collatéral de l'artère communicante postérieure, expliquant ainsi les embolies distales observés dans les modèles *in vitro*, comprenant cette voie de réentrée du flux (87). Toutefois, dans les études cliniques rétrospectives de TM à l'aide d'un SR, l'utilisation de BGC a été associée à un meilleur taux de reperfusion cérébrale et à un meilleur devenir neurologique au long cours (2, 3, 22, 23, 32, 79, 95, 96).

Les résultats récents de l'essai ASTER (97), qui compare SR associé dans 92% des cas à un BGC à la technique ADAPT, n'a pas montré de supériorité de la thrombo-aspiration en premier passage sur le SR (critère de jugement principal (taux de mTICI 2b-3 en fin de procédure, ADAPT : 85,4% contre SR + BGC 83,1%; $p=0,53$). De même, les taux de reperfusion complète mTICI 3 ont été de 37,5% pour ADAPT contre 38,6% pour le SR + BGC, respectivement ($p=0,82$). Les temps médians de la ponction fémorale à la reperfusion mTICI 2b-3 ont été plus courts pour ADAPT (médiane 31 min contre 44 min), correspondant à un délai court entre le contact thrombus et la reperfusion (médiane 13 min contre 23 min; $p=0,02$). Il n'y a eu pas de différence significative dans le taux d'embolies dans un nouveau territoire (3,1% pour ADAPT contre 2,1% pour le SR + BGC; $p=0,58$). Cependant les devenirs cliniques ont été (non significativement) meilleurs dans le groupe SR-BGC, probablement en raison de micro-embolies distales au sein du territoire initialement affecté. Ce résultat est soutenu par d'autres publications (23, 95).

Enfin, il existe des données émergentes concernant la TM associant le BGC avec le SR combiné à l'aspiration distale, avec des résultats anticipés prometteurs (98, 99). Avec cette technique, les taux de mTICI 2b-3 présentés sont de 98% (taux mTICI 3 de 55%) et le taux d'ACAE est de 2.9% (1/34 TM de la circulation antérieure).

Dans notre étude l'utilisation d'un SR seul est un facteur indépendant de survenue d'un ACAE par rapport aux techniques de thrombo-aspiration seule ou combinées, avec un risque augmenté de 2.6. L'une des limites de ce résultat est la possible utilisation d'un SR dans la technique ADAPT, notamment en thérapie de secours après survenue d'un ACAE, reclassant ainsi ce cas du groupe aspiration au groupe combiné. Toutefois, l'analyse de la technique de premier passage ne met pas en évidence d'association entre la technique ADAPT et la survenue d'un ACAE. De plus, le développement des cathéters d'aspiration a permis dès 2014 de bénéficier d'une multiplicité de taille de cathéter permettant l'aspiration distale de secours au sein de l'ACA, notamment à l'aide de 3Max (100). Dans notre population, 9 TM de secours de l'ACAE ont été réalisées à l'aide d'un cathéter d'aspiration.

3.1.5 La revascularisation de l'ACAE

Au vu de l'impact péjoratif de la survenue d'un ACAE sur le devenir du patient, des études suggérant un rapport bénéfice-risque favorable de la TM dans les occlusions distales (10, 100–104) et de la corrélation établie entre la reperfusion complète et l'amélioration du devenir neurologique (105, 106), les neuro-radiologues interventionnels sont encouragés à réaliser un geste de revascularisation de secours de l'ACAE (10).

Bien qu'aucun des essais contrôlés randomisés n'incluait d'occlusion au delà de M2, nous disposons aujourd'hui de dispositifs SR et cathéter d'aspiration de petit diamètre, visant à la revascularisation de ces artères distales. Le traitement endovasculaire par SR des occlusions M2 connaît un taux de revascularisation élevé, compris entre 73% et 78% selon les études (10, 100–102), avec un profil de complication notamment hémorragique comparable à celui des occlusions proximales (101, 103). Théoriquement, il existe un sur risque d'hémorragie sous-arachnoïdienne et d'ischémie lenticulaire, secondaire au traumatisme des perforantes (10). La thromboaspiration de ces occlusions distales s'avère de même très efficace, avec des taux de revascularisation compris entre 84 % (107) et 100% (100, 108, 109). Le bénéfice neurologique mRS 0-2 rapporté est de l'ordre de 60% (101–103) pour le SR et de 78 à 96% pour les séries de faible effectif présentant l'aspiration dans ces occlusions distales (100, 107, 108). Toutefois, si l'on considère l'histoire naturelle des occlusions distales, le bénéfice de la thrombectomie M2 reste incertain (29, 102) et l'indication d'un geste de revascularisation de ces petites artères doit être dictée par la sévérité des symptômes du patient.

La TM par SR dans les occlusions de l'ACA s'avère de même efficace, avec un taux de revascularisation compris entre 73.3% et 83% (9, 10). Les complications à type de vasospasme, de dissection et de perforation sont similaires à ceux observés dans la TM des occlusions distales M2 (10). Toutefois, le bénéfice clinique escompté est contrasté avec la survenue de complications ischémiques dans un tiers des cas (9, 10).

Savoir identifier les patients pouvant tirer un bénéfice d'un geste de revascularisation supplémentaire dans une artère de plus petit calibre est donc un enjeu majeur. Parmi les 65 patients identifiés, seuls 34 (52%) ont eu un geste de revascularisation de secours. Notre analyse n'a pas mis en évidence de différence significative sur les critères démographiques et liés à la procédure entre les patients ayant eu ou non une manœuvre supplémentaire. Ni l'âge, la thrombolyse IV préalable, l'anesthésie générale ou encore le stade TICI lors de la survenue de l'ACAE n'apparaissent être des facteurs déterminants dans la décision d'un geste de revascularisation de l'ACAE.

Seule la localisation et la taille de l'ACAE, ainsi que le site de l'occlusion initiale diffèrent entre les deux groupes. Un geste de revascularisation de secours est rarement réalisé en dessous d'une taille seuil de l'ACAE, peu importe le site de l'occlusion initiale. Ce diamètre correspond dans nos résultats à celui des branches calloso-marginales et des branches distales périphériques, ce qui paraît en accord avec la démarche de revascularisation mécanique des branches de division proximales. De plus, on a observé que les ACAE issus des occlusions sylviennes étaient de taille plus petite, ce qui renforce l'hypothèse d'une participation du *burden clot* score, parmi les facteurs associés.

Le bénéfice de la revascularisation de l'ACAE n'est pas clair.

Nos résultats suggèrent que les ACAE non revascularisés, plus petits, plus distaux et plus corticaux, n'augmentent pas la mortalité.

Au contraire, nous avons observé un taux de devenir favorable plus faible dans le groupe des ACAE avec manœuvre de revascularisation de secours, avec une augmentation du handicap et de la mortalité. Il semblerait alors que la revascularisation de secours n'ait pas changé l'histoire naturelle de ces embolies erratiques par rapport aux patients sans ACAE.

En l'absence d'ajustement et du fait d'un faible effectif, l'interprétation de ces résultats demande de la prudence. L'évolution défavorable des ACAE avec manœuvre de revascularisation de secours pourrait être le reflet du devenir péjoratif lié à une majorité d'occlusions carotidiennes dans ce groupe ; par opposition aux ACAE sans manœuvre de revascularisation qui compte en proportion égale occlusions sylviennes et carotidiennes.

De plus, on a observé un taux de succès de reperfusion globale en fin de procédure (mTICI 2b-3) moins important pour les patients ACAE avec manœuvre de revascularisation de secours. La dissémination d'embolies dans l'ACA, plus grands et plus proximaux, serait donc associée à la persistance, malgré les manœuvres de TM, d'occlusions artérielles responsables d'une reperfusion globale <50% du territoire cible ; ces résultats suggèrent une fragilité spécifique de certains thrombi que nous ne parvenons pas à éliminer en utilisant les approches actuelles.

3.1.6 Les limites de l'étude

Les limites principales de ce travail sont l'absence de relecture collégiale des angiographies pour l'identification de ces embolies procédurales et de la fonctionnalité des occlusions de la terminaison de la carotide interne. L'application de la définition de la fonctionnalité de l'occlusion de la carotide interne avec opacification préalable de la parenchymographie du territoire cérébral antérieur homolatéral présente certaines limites. Elle aurait entraîné l'exclusion systématique des configurations complexes (110) comprenant l'absence de communicante antérieure ou une hypoplasie du segment A1 controlatéral avec une suppléance leptoméningée majoritairement réalisée par l'artère cérébrale postérieure. De plus, une hémodynamique précaire du patient peut contribuer à l'absence de parenchymographie satisfaisante. On a alors considéré que l'opacification des branches de l'artère cérébrale antérieure et du segment A1 homolatéral, plus que la visualisation de la parenchymographie dans le territoire de l'ACA, attestait du caractère fonctionnel des occlusions carotidiennes.

L'évaluation de la reperfusion cérébrale basée sur le score mTICI (24) était réalisée en fin de procédure par l'opérateur et validée par un second opérateur senior lors du recueil des données. Toutefois, une réactualisation du score de reperfusion satisfaisante est nécessaire avec l'intégration d'un stade TICI 2c (111). En effet, le score 2b correspondant à la reperfusion de plus de 50% du territoire cible ne permet pas de faire la différence entre une reperfusion de 51% et une reperfusion de 95% du territoire avec la présence d'un embolus cortical tout à fait distal. Hors cette dernière présente probablement un devenir neurologique plus proche du TICI 3. Cette limite majeure de la méthodologie actuelle participe probablement à la disparité persistante entre le succès angiographique et le bénéfice clinique escompté.

L'évaluation de la collatéralité n'est pas rapportée dans notre étude. A ce jour, il n'existe pas de *gold standard* et plusieurs échelles peuvent couramment être appliquées : le score de l'American Society of Interventional and Therapeutic Neuroradiology/Society of Interventional Radiology (ASITN/SIR) (112) basée sur l'angiographie conventionnelle, l'ASPECTS score d'évaluation des collatérales (113) (différent de celui utilisé dans l'étude), le score de Christoforidis et al (114, 115) et le score de Miteff et al (116). De même, le BCS n'est pas recueilli en raison de la non disponibilité de la totalité des imageries diagnostiques. Du fait du large recrutement de patients issus de différents centres de la région parisienne, il n'y a pas de protocole d'imagerie diagnostique établi. L'étude des TSA n'étant pas systématique, le nombre d'occlusion en tandem est probablement majoré aux dépens de celui des occlusions de la terminaison de la carotide interne, limite inhérente à l'angiographie 2D. Ce large recrutement en association avec plus de

10 unités neuro-vasculaires et la prise en charge externe de certains patients au décours du geste de TM expliquent l'importance du nombre de données manquantes. De plus, d'autres facteurs liés à l'évolution pendant l'hospitalisation pourraient être impliqués dans le pronostic neurologique à long terme tel que la récurrence d'AIC précoce, la survenue d'infarctus malin et les interventions thérapeutiques associées : données non communiqués par tous les centres. De même, l'évaluation des lésions ischémiques secondairement constituées après un ACAE n'est pas standardisée. Goyal propose une classification fonction de la taille des lésions ischémiques et des manipulations endovasculaires réalisées (devant l'ostium de l'artère en charge du territoire nouvellement ischémié) (117). Toutefois, la modalité par scanner ou IRM de la détection de ces lésions et le caractère plurifocal ou jonctionnel de ces lésions sont des limites de cette évaluation. Quant à l'évaluation du devenir neurologique à 3 mois, le score mRS permet une évaluation standardisée et pertinente de l'invalidité des patients, lors d'une entrevue directe ou par téléphone, à l'aide d'une échelle largement utilisée par les études actuelles. Pourtant plus de la moitié des patients victimes d'AIC, et ce d'autant plus que le territoire frontal est atteint, ayant une excellente récupération fonctionnelle mesurée par l'échelle modifiée de Rankin, présentent des troubles cognitifs (118) et de la personnalité, impactant sur la qualité de vie. L'évaluation du devenir favorable du patient serait probablement moins favorable avec des scores prenant en compte les désordres cognitifs et de l'humeur. Enfin, le caractère rétrospectif inhérent de biais et l'absence de cohorte externe de validation sont des limites bien connues de ce type d'étude.

3.1.7 Perspectives

Au vu de l'impact pronostique de ces embolies, leur survenue, qu'elle soit ou non suivie d'un geste de revascularisation de secours, devrait être notifiée de façon systématique. Ce travail préliminaire pourra être prolongé de différentes façons. Il pourrait être intéressant d'étudier l'impact et la prise en charge des embolies dans de nouveaux territoires, incluant celui de l'artère cérébrale postérieure, dans une cohorte multicentrique.

Enfin, d'autres facteurs associés à ces embolies pourraient être évalués parmi lesquels la collatéralité, la charge en thrombus ou encore ceux liés à la nature même du thrombus avec des analyses histochimiques des thrombi récupérés. Ces facteurs sont des pistes dans la compréhension des reperfusions cérébrales incomplètes et doivent susciter des recherches complémentaires. L'analyse préalable des caractéristiques du thrombus participant au succès de la reperfusion cérébrale est le prochain enjeu de l'imagerie non invasive permettant d'anticiper des situations à risque et d'adapter la technique de recanalisation.

IV. CONCLUSION

Au vu des résultats de ce travail, la survenue d'un ACAE lors de la TM n'est pas une situation rare, se produisant chez près de 10% des patients pris en charge dans notre pratique actuelle et est associée à une mortalité accrue et à un devenir péjoratif.

Le bénéfice de la TM est alors largement amputé, avec une diminution de 50% des chances d'atteindre un devenir favorable à 3 mois, par rapport à un sujet n'ayant pas présenté d'ACAE. De même, les taux de complications hémorragiques et de mortalité sont quasiment doublés. Nos résultats soulignent l'impact invariable de l'ACAE sur le pronostic neurologique, s'appliquant quelque soit le site de l'occlusion initiale. En effet, parmi les patients pris en charge pour une occlusion sylvienne, seuls 24% de ceux ayant présenté un ACAE évolueront vers un devenir fonctionnel favorable à 3 mois, contre 50% des patients du même groupe sans ACAE.

La survenue d'un ACAE grève le pronostic malgré le succès de la reperfusion cérébrale mTICI 2b-3. Pour chacun des critères d'évaluation du devenir neurologique, on observe une diminution significative de l'effet de la reperfusion satisfaisante.

Les occlusions de la carotide interne (en tandem et terminale), un score ASPECTS<7, un nombre de passages élevé et l'utilisation d'un SR seul (par rapport à l'aspiration seule et aux techniques combinées) sont des facteurs indépendamment associés à la survenue d'un ACAE.

Les résultats de ce travail montrent la faisabilité des manœuvres de revascularisation de secours de l'ACA, mais ne parviennent pas à conclure à un potentiel bénéfice de ce geste. Le faible nombre de patients dans ce cas demande de la prudence dans l'interprétation de ces résultats.

Les embolies dans l'ACA sont le reflet d'une fragmentation du thrombus, souvent associés à une reperfusion cérébrale incomplète, suggérant une fragilité spécifique de certains thrombi que nous ne parvenons pas à éliminer en utilisant les approches actuelles. Un défi à relever pour la neuro-radiologie interventionnelle.

V. BIBLIOGRAPHIE

1. Berkhemer OA, Fransen PSS, Beumer D, *et al.* A Randomized Trial of Intraarterial Treatment for Acute Ischemic Stroke. *N. Engl. J. Med.* 2014;372:11–20.
2. Campbell BCV, Mitchell PJ, Kleinig TJ, *et al.* Endovascular Therapy for Ischemic Stroke with Perfusion-Imaging Selection. *N. Engl. J. Med.* 2015;372:1009–1018.
3. Goyal M, Demchuk AM, Menon BK, *et al.* Randomized assessment of rapid endovascular treatment of ischemic stroke. *N. Engl. J. Med.* 2015;372:1019–1030.
4. Jovin TG, Chamorro A, Cobo E, *et al.* Thrombectomy within 8 Hours after Symptom Onset in Ischemic Stroke. *N. Engl. J. Med.* 2015;372:2296–2306.
5. Saver JL, Goyal M, Bonafe A, *et al.* Stent-retriever thrombectomy after intravenous t-PA vs. t-PA alone in stroke. *N. Engl. J. Med.* 2015;372:2285–2295.
6. Bracard S, Ducrocq X, Mas JL, *et al.* Mechanical thrombectomy after intravenous alteplase versus alteplase alone after stroke (THRACE): a randomised controlled trial. *Lancet Neurol.* 2016;15:1138–1147.
7. Jung S, Gilgen M, Slotboom J, *et al.* Factors that determine penumbral tissue loss in acute ischaemic stroke. *Brain J. Neurol.* 2013;136:3554–3560.
8. King S, Khatri P, Carrozella J, *et al.* Anterior cerebral artery emboli in combined intravenous and intra-arterial rtPA treatment of acute ischemic stroke in the IMS I and II trials. *AJNR Am. J. Neuroradiol.* 2007;28:1890–1894.
9. Kurre W, Vorlaender K, Aguilar-Pérez M, *et al.* Frequency and relevance of anterior cerebral artery embolism caused by mechanical thrombectomy of middle cerebral artery occlusion. *AJNR Am. J. Neuroradiol.* 2013;34:1606–1611.
10. Pfaff J, Herweh C, Pham M, *et al.* Mechanical Thrombectomy of Distal Occlusions in the Anterior Cerebral Artery: Recanalization Rates, Periprocedural Complications, and Clinical Outcome. *AJNR Am. J. Neuroradiol.* 2016;37:673–678.
11. Mazur MD, Kilburg C, Park MS, *et al.* Patterns and Clinical Impact of Angiographically Visible Distal Emboli During Thrombectomy With Solitaire for Acute Ischemic Stroke. *Neurosurgery.* 2016;78:242–250.
12. Cognard C, Denier C, Pierot L, *et al.* Thrombectomie et prise en charge de l'accident vasculaire cérébral ischémique : une révolution médicale. *50e Congrès Collège Fr. Pathol. Vasc.* 2016;41:86–87.
13. Bhatia R, Hill MD, Shobha N, *et al.* Low rates of acute recanalization with intravenous recombinant tissue plasminogen activator in ischemic stroke: real-world experience and a call for action. *Stroke.* 2010;41:2254–2258.
14. Riedel CH, Zimmermann P, Jensen-Kondering U, *et al.* The importance of size: successful recanalization by intravenous thrombolysis in acute anterior stroke depends on thrombus length. *Stroke.* 2011;42:1775–1777.
15. Smith WS, Sung G, Saver J, *et al.* Mechanical Thrombectomy for Acute Ischemic Stroke. *Stroke.* 2008;39:1205–1212.
16. Investigators TPPST. The Penumbra Pivotal Stroke Trial. *Stroke.* 2009;40:2761–2768.
17. Broderick JP, Palesch YY, Demchuk AM, *et al.* Endovascular Therapy after Intravenous t-

- PA versus t-PA Alone for Stroke. *N. Engl. J. Med.* 2013;368:893–903.
18. Kidwell CS, Jahan R, Gornbein J, *et al.* A Trial of Imaging Selection and Endovascular Treatment for Ischemic Stroke. *N. Engl. J. Med.* 2013;368:914–923.
 19. Ciccone A, Valvassori L, Nichelatti M, *et al.* Endovascular Treatment for Acute Ischemic Stroke. *N. Engl. J. Med.* 2013;368:904–913.
 20. Campbell BCV, Hill MD, Rubiera M, *et al.* Safety and Efficacy of Solitaire Stent Thrombectomy: Individual Patient Data Meta-Analysis of Randomized Trials. *Stroke.* 2016;47:798–806.
 21. Nogueira RG, Lutsep HL, Gupta R, *et al.* Trevo versus Merci retrievers for thrombectomy revascularisation of large vessel occlusions in acute ischaemic stroke (TREVO 2): a randomised trial. *Lancet Lond. Engl.* 2012;380:1231–1240.
 22. Velasco A, Buerke B, Stracke CP, *et al.* Comparison of a Balloon Guide Catheter and a Non-Balloon Guide Catheter for Mechanical Thrombectomy. *Radiology.* 2016;280:169–176.
 23. Oh J-S, Yoon S-M, Shim J-J, *et al.* Efficacy of Balloon-Guiding Catheter for Mechanical Thrombectomy in Patients with Anterior Circulation Ischemic Stroke. *J. Korean Neurosurg. Soc.* 2017;60:155–164.
 24. Zaidat OO, Yoo AJ, Khatri P, *et al.* Recommendations on angiographic revascularization grading standards for acute ischemic stroke: a consensus statement. *Stroke.* 2013;44:2650–2663.
 25. Yoo AJ, Simonsen CZ, Prabhakaran S, *et al.* Refining angiographic biomarkers of revascularization: improving outcome prediction after intra-arterial therapy. *Stroke.* 2013;44:2509–2512.
 26. Jansen O, Macho JM, Killer-Oberpfalzer M, *et al.* Neurothrombectomy for the treatment of acute ischemic stroke: results from the TREVO study. *Cerebrovasc. Dis. Basel Switz.* 2013;36:218–225.
 27. Saver JL, Jahan R, Levy EI, *et al.* Solitaire flow restoration device versus the Merci Retriever in patients with acute ischaemic stroke (SWIFT): a randomised, parallel-group, non-inferiority trial. *Lancet Lond. Engl.* 2012;380:1241–1249.
 28. Walcott BP, Boehm KM, Stapleton CJ, *et al.* Retrievable stent thrombectomy in the treatment of acute ischemic stroke: Analysis of a revolutionizing treatment technique. *J. Clin. Neurosci. Off. J. Neurosurg. Soc. Australas.* 2013;20:1346–1349.
 29. Goyal M, Menon BK, van Zwam WH, *et al.* Endovascular thrombectomy after large-vessel ischaemic stroke: a meta-analysis of individual patient data from five randomised trials. *Lancet Lond. Engl.* 2016;387:1723–1731.
 30. Broussalis E, Trinka E, Hitzl W, *et al.* Comparison of Stent-Retriever Devices versus the Merci Retriever for Endovascular Treatment of Acute Stroke. *Am. J. Neuroradiol.* 2013;34:366–372.
 31. Yoo AJ, Andersson T. Thrombectomy in Acute Ischemic Stroke: Challenges to Procedural Success. *J. Stroke.* 2017;19:121–130.
 32. Pereira VM, Gralla J, Davalos A, *et al.* Prospective, multicenter, single-arm study of mechanical thrombectomy using Solitaire Flow Restoration in acute ischemic stroke. *Stroke.* 2013;44:2802–2807.
 33. Turk AS, Frei D, Fiorella D, *et al.* ADAPT FAST study: a direct aspiration first pass technique for acute stroke thrombectomy. *J. Neurointerventional Surg.* 2014;6:260–264.
 34. Zaidat OO, Castonguay AC, Gupta R, *et al.* North American Solitaire Stent Retriever Acute Stroke registry: post-marketing revascularization and clinical outcome results. *J. Neurointerventional Surg.* 2014;6:584–588.

35. Humphries W, Hoit D, Doss VT, *et al.* Distal aspiration with retrievable stent assisted thrombectomy for the treatment of acute ischemic stroke. *J. Neurointerventional Surg.* 2015;7:90–94.
36. Darkhabani Z, Nguyen T, Lazzaro MA, *et al.* Complications of endovascular therapy for acute ischemic stroke and proposed management approach. *Neurology.* 2012;79:S192-198.
37. Gill HL, Siracuse JJ, Parrack I-K, *et al.* Complications of the endovascular management of acute ischemic stroke. *Vasc. Health Risk Manag.* 2014;10:675–681.
38. Behme D, Gondecki L, Fiethen S, *et al.* Complications of mechanical thrombectomy for acute ischemic stroke—a retrospective single-center study of 176 consecutive cases. *Neuroradiology.* 2014;56:467–476.
39. Akins PT, Amar AP, Pakbaz RS, *et al.* Complications of endovascular treatment for acute stroke in the SWIFT trial with solitaire and Merci devices. *AJNR Am. J. Neuroradiol.* 2014;35:524–528.
40. Shah VA, Martin CO, Hawkins AM, *et al.* Groin complications in endovascular mechanical thrombectomy for acute ischemic stroke: a 10-year single center experience. *J. NeuroInterventional Surg.* 2016;8:568–570.
41. Kaesmacher J, Maegerlein C, Kaesmacher M, *et al.* Thrombus Migration in the Middle Cerebral Artery: Incidence, Imaging Signs, and Impact on Success of Endovascular Thrombectomy. *J. Am. Heart Assoc.* 2017;15;6(2):e005149.
42. Hong JM, Lee SE, Lee S-J, *et al.* Distinctive patterns on CT angiography characterize acute internal carotid artery occlusion subtypes. *Medicine (Baltimore).* 2017;96(5):e5722.
43. Liebeskind DS, Flint AC, Budzik RF, *et al.* Carotid I's, L's and T's: collaterals shape the outcome of intracranial carotid occlusion in acute ischemic stroke. *J. Neurointerventional Surg.* 2015;7:402–407.
44. Seyman E, Shaim H, Shenhar-Tsarfaty S, *et al.* The collateral circulation determines cortical infarct volume in anterior circulation ischemic stroke. *BMC Neurol.* 2016;16:206.
45. Zhang S, Zhang X, Yan S, *et al.* The velocity of collateral filling predicts recanalization in acute ischemic stroke after intravenous thrombolysis. *Sci. Rep.* 2016;6:27880.
46. Liebeskind DS, Jahan R, Nogueira RG, *et al.* Impact of collaterals on successful revascularization in Solitaire FR with the intention for thrombectomy. *Stroke.* 2014;45:2036–2040.
47. Arboix A, García-Eroles L, Sellarés N, *et al.* Infarction in the territory of the anterior cerebral artery: clinical study of 51 patients. *BMC Neurol.* 2009;9:30.
48. Bogousslavsky J, Regli F. Anterior cerebral artery territory infarction in the Lausanne Stroke Registry. Clinical and etiologic patterns. *Arch. Neurol.* 1990;47:144–150.
49. Kumral E, Bayulkem G, Evyapan D, *et al.* Spectrum of anterior cerebral artery territory infarction: clinical and MRI findings. *Eur. J. Neurol.* 2002;9:615–624.
50. Moulin T, Tatu L, Vuillier F, *et al.* Role of a stroke data bank in evaluating cerebral infarction subtypes: patterns and outcome of 1,776 consecutive patients from the Besançon stroke registry. *Cerebrovasc. Dis. Basel Switz.* 2000;10:261–271.
51. Alonso A, Gass A, Rossmanith C, *et al.* Clinical and MRI patterns of pericallosal artery infarctions: the significance of supplementary motor area lesions. *J. Neurol.* 2012;259:944–951.
52. Walcott BP, Miller JC, Kwon C-S, *et al.* Outcomes in severe middle cerebral artery ischemic stroke. *Neurocrit. Care.* 2014;21:20–26.
53. Tomsick TA, Yeatts SD, Liebeskind DS, *et al.* Endovascular revascularization results in IMS

- III: intracranial ICA and M1 occlusions. *J. Neurointerventional Surg.* 2015;7:795–802.
54. Gascou G, Lobotesis K, Machi P, *et al.* Stent Retrievers in Acute Ischemic Stroke: Complications and Failures during the Perioperative Period. *Am. J. Neuroradiol.* 2014;35:734–740.
55. Adams HP, Bendixen BH, Kappelle LJ, *et al.* Classification of subtype of acute ischemic stroke. Definitions for use in a multicenter clinical trial. TOAST. Trial of Org 10172 in Acute Stroke Treatment. *Stroke.* 1993;24:35–41.
56. Lehecka M, Dashti R, Hernesniemi J, *et al.* Microneurosurgical management of aneurysms at the A2 segment of anterior cerebral artery (proximal pericallosal artery) and its frontobasal branches. *Surg. Neurol.* 2008;70:232–246; discussion 246.
57. von Kummer R, Broderick JP, Campbell BCV, *et al.* The Heidelberg Bleeding Classification. *Stroke.* 2015;46:2981–2986.
58. Allison PD. *Multiple Regression: A Primer.* 1st edition. Thousand Oaks, Calif: Pine Forge Press; 1998.
59. Harrell FE, Lee KL, Mark DB. Multivariable Prognostic Models: Issues in Developing Models, Evaluating Assumptions and Adequacy, and Measuring and Reducing Errors. *Stat. Med.* 1996;15:361–387.
60. van Buuren S, Groothuis-Oudshoorn K. mice: Multivariate Imputation by Chained Equations in R. *J. Stat. Softw. Vol 1 Issue 3 2011.*
61. Rubin DB. *Multiple Imputation for Nonresponse in Surveys.* John Wiley & Sons; 2004.
62. Sivan-Hoffmann R, Gory B, Armoiry X, *et al.* Stent-Retriever Thrombectomy for Acute Anterior Ischemic Stroke with Tandem Occlusion: A Systematic Review and Meta-Analysis. *Eur. Radiol.* 2017;27:247–254.
63. Christou I, Felberg RA, Demchuk AM, *et al.* Intravenous tissue plasminogen activator and flow improvement in acute ischemic stroke patients with internal carotid artery occlusion. *J. Neuroimaging Off. J. Am. Soc. Neuroimaging.* 2002;12:119–123.
64. Kim YS, Garami Z, Mikulik R, *et al.* Early recanalization rates and clinical outcomes in patients with tandem internal carotid artery/middle cerebral artery occlusion and isolated middle cerebral artery occlusion. *Stroke.* 2005;36:869–871.
65. Heck DV, Brown MD. Carotid stenting and intracranial thrombectomy for treatment of acute stroke due to tandem occlusions with aggressive antiplatelet therapy may be associated with a high incidence of intracranial hemorrhage. *J. Neurointerventional Surg.* 2015;7:170–175.
66. Lescher S, Czeppan K, Porto L, *et al.* Acute stroke and obstruction of the extracranial carotid artery combined with intracranial tandem occlusion: results of interventional revascularization. *Cardiovasc. Intervent. Radiol.* 2015;38:304–313.
67. Puetz V, Dzialowski I, Hill MD, *et al.* Intracranial thrombus extent predicts clinical outcome, final infarct size and hemorrhagic transformation in ischemic stroke: the clot burden score. *Int. J. Stroke Off. J. Int. Stroke Soc.* 2008;3:230–236.
68. Legrand L, Naggara O, Turc G, *et al.* Clot burden score on admission T2*-MRI predicts recanalization in acute stroke. *Stroke.* 2013;44:1878–1884.
69. Soize S, Batista AL, Rodriguez Regent C, *et al.* Susceptibility vessel sign on T2* magnetic resonance imaging and recanalization results of mechanical thrombectomy with stent retrievers: a multicentre cohort study. *Eur. J. Neurol.* 2015;22:967–972.
70. Demchuk AM, Goyal M, Yeatts SD, *et al.* Recanalization and clinical outcome of occlusion sites at baseline CT angiography in the Interventional Management of Stroke III trial. *Radiology.* 2014;273:202–210.

71. Mokin M, Levy E, Siddiqui A, *et al.* P-010 Association of Clot Burden Score with Radiographic and Clinical Outcomes Following Solitaire Stent Retriever Thrombectomy: Analysis of the SWIFT PRIME Trial. *J. NeuroInterventional Surg.* 2017;9:929-932.
72. Puetz V, Barlinn K, Bodechtel U, *et al.* Imaging-based selection for revascularization in acute ischemic stroke. *Curr. Opin. Neurol.* 2016;29:20–29.
73. Kaschka IN, Kloska SP, Struffert T, *et al.* Clinical and radiological outcome after mechanical thrombectomy in acute ischemic stroke: What matters? *Neuroradiol. J.* 2016;29:99–105.
74. Weisstanner C, Gratz PP, Schroth G, *et al.* Thrombus imaging in acute stroke: correlation of thrombus length on susceptibility-weighted imaging with endovascular reperfusion success. *Eur. Radiol.* 2014;24:1735–1741.
75. Treurniet KM, Yoo AJ, Berkhemer OA, *et al.* Clot Burden Score on Baseline Computerized Tomographic Angiography and Intra-Arterial Treatment Effect in Acute Ischemic Stroke. *Stroke.* 2016;47:2972–2978.
76. Seker F, Pfaff J, Wolf M, *et al.* Impact of thrombus length on recanalization and clinical outcome following mechanical thrombectomy in acute ischemic stroke. *J. Neurointerventional Surg.* 2016;9:937-939.
77. Soize S, Barbe C, Kadziolka K, *et al.* Predictive factors of outcome and hemorrhage after acute ischemic stroke treated by mechanical thrombectomy with a stent-retriever. *Neuroradiology.* 2013;55:977–987.
78. Sun C-HJ, Connelly K, Nogueira RG, *et al.* ASPECTS decay during inter-facility transfer predicts patient outcomes in endovascular reperfusion for ischemic stroke: a unique assessment of dynamic physiologic change over time. *J. Neurointerventional Surg.* 2015;7:22–26.
79. Liebeskind DS, Jahan R, Nogueira RG, *et al.* Serial Alberta Stroke Program early CT score from baseline to 24 hours in Solitaire Flow Restoration with the Intention for Thrombectomy study: a novel surrogate end point for revascularization in acute stroke. *Stroke.* 2014;45:723–727.
80. Moftakhar P, English JD, Cooke DL, *et al.* Density of thrombus on admission CT predicts revascularization efficacy in large vessel occlusion acute ischemic stroke. *Stroke.* 2013;44:243–245.
81. Gunning GM, McArdle K, Mirza M, *et al.* Clot friction variation with fibrin content; implications for resistance to thrombectomy. *J. NeuroInterventional Surg.* 2017. Epub ahead of print
82. Brinjikji W, Duffy S, Burrows A, *et al.* Correlation of imaging and histopathology of thrombi in acute ischemic stroke with etiology and outcome: a systematic review. *J. Neurointerventional Surg.* 2016;9:529-534.
83. Kirchhof K, Welzel T, Mecke C, *et al.* Differentiation of white, mixed, and red thrombi: value of CT in estimation of the prognosis of thrombolysis phantom study. *Radiology.* 2003;228:126–130.
84. Chueh JY, Wakhloo AK, Hendricks GH, *et al.* Mechanical characterization of thromboemboli in acute ischemic stroke and laboratory embolus analogs. *AJNR Am. J. Neuroradiol.* 2011;32:1237–1244.
85. Kang D-W, Jeong H-G, Kim DY, *et al.* Prediction of Stroke Subtype and Recanalization Using Susceptibility Vessel Sign on Susceptibility-Weighted Magnetic Resonance Imaging. *Stroke.* 2017;48:1554–1559.
86. Chueh J-Y, Kühn AL, Puri AS, *et al.* Reduction in distal emboli with proximal flow control during mechanical thrombectomy: a quantitative in vitro study. *Stroke.* 2013;44:1396–1401.
87. Chueh J-Y, Puri AS, Wakhloo AK, *et al.* Original research: Risk of distal embolization with

- stent retriever thrombectomy and ADAPT. *J. Neurointerventional Surg.* 2016;8:197-202.
88. Mokin M, Ionita CN, Nagesh SVS, *et al.* Primary stentriever versus combined stentriever plus aspiration thrombectomy approaches: in vitro stroke model comparison. *J. Neurointerventional Surg.* 2015;7:453–457.
89. Madjidyar J, Hermes J, Freitag-Wolf S, *et al.* Stent-thrombus interaction and the influence of aspiration on mechanical thrombectomy: evaluation of different stent retrievers in a circulation model. *Neuroradiology.* 2015;57:791–797.
90. Delgado Almandoz JE, Kayan Y, Young ML, *et al.* Comparison of clinical outcomes in patients with acute ischemic strokes treated with mechanical thrombectomy using either Solombra or ADAPT techniques. *J. Neurointerventional Surg.* 2016;8:1123–1128.
91. Lapergue B, Blanc R, Guedin P, *et al.* A Direct Aspiration, First Pass Technique (ADAPT) versus Stent Retrievers for Acute Stroke Therapy: An Observational Comparative Study. *Am. J. Neuroradiol.* 2016;37:1860–1865.
92. Blanc R, Redjem H, Ciccio G, *et al.* Predictors of the Aspiration Component Success of a Direct Aspiration First Pass Technique (ADAPT) for the Endovascular Treatment of Stroke Reperfusion Strategy in Anterior Circulation Acute Stroke. *Stroke.* 2017;48:1588-1593.
93. Kowoll A, Weber A, Mpotsaris A, *et al.* Direct aspiration first pass technique for the treatment of acute ischemic stroke: initial experience at a European stroke center. *J. Neurointerventional Surg.* 2016;8:230–234.
94. Romano DG, Cioni S, Leonini S, *et al.* Manual thromboaspiration technique as a first approach for endovascular stroke treatment: A single-center experience. *Interv. Neuroradiol. J. Peritherapeutic Neuroradiol. Surg. Proced. Relat. Neurosci.* 2016;22:529–534.
95. Nguyen TN, Malisch T, Castonguay AC, *et al.* Balloon guide catheter improves revascularization and clinical outcomes with the Solitaire device: analysis of the North American Solitaire Acute Stroke Registry. *Stroke.* 2014;45:141–145.
96. Dávalos A, Pereira VM, Chapot R, *et al.* Retrospective multicenter study of Solitaire FR for revascularization in the treatment of acute ischemic stroke. *Stroke.* 2012;43:2699–2705.
97. Lapergue B, Labreuche J, Blanc R, *et al.* First-line use of contact aspiration for thrombectomy versus a stent retriever for recanalization in acute cerebral infarction: The randomized ASTER study protocol. *Int. J. Stroke.* 2017. Epub ahead of print
98. Stampfl S, Pfaff J, Herweh C, *et al.* Combined proximal balloon occlusion and distal aspiration: a new approach to prevent distal embolization during neurothrombectomy. *J. Neurointerventional Surg.* 2017;9:346–351.
99. Massari F, Henninger N, Lozano JD, *et al.* ARTS (Aspiration-Retriever Technique for Stroke): Initial clinical experience. *Interv. Neuroradiol. J. Peritherapeutic Neuroradiol. Surg. Proced. Relat. Neurosci.* 2016;22:325–332.
100. Navia P, Larrea J-A, Pardo E, *et al.* Initial experience using the 3MAX cerebral reperfusion catheter in the endovascular treatment of acute ischemic stroke of distal arteries. *J. Neurointerventional Surg.* 2016;8:787–790.
101. Dorn F, Lockau H, Stetefeld H, *et al.* Mechanical Thrombectomy of M2-Occlusion. *J. Stroke Cerebrovasc. Dis. Off. J. Natl. Stroke Assoc.* 2015;24:1465–1470.
102. Chen C-J, Wang C, Buell TJ, *et al.* Endovascular Mechanical Thrombectomy for Acute Middle Cerebral Artery M2 Segment Occlusion: A Systematic Review. *World Neurosurg.* 2017. Epub ahead of print
103. Sarraj A, Sangha N, Hussain MS, *et al.* Endovascular Therapy for Acute Ischemic Stroke With Occlusion of the Middle Cerebral Artery M2 Segment. *JAMA Neurol.* 2016;73:1291–1296.

104. Coutinho JM. Mechanical Thrombectomy for Stroke: How Distal Can We Go? *JAMA Neurol.* 2016;73:1277–1278.
105. Rha J-H, Saver JL. The Impact of Recanalization on Ischemic Stroke Outcome. *Stroke.* 2007;38:967-973.
106. Dargazanli C, Consoli A, Barral M, *et al.* Impact of Modified TICI 3 versus Modified TICI 2b Reperfusion Score to Predict Good Outcome following Endovascular Therapy. *AJNR Am. J. Neuroradiol.* 2017;38:90–96.
107. Park JS, Kwak HS. Manual Aspiration Thrombectomy Using Penumbra Catheter in Patients with Acute M2 Occlusion : A Single-Center Analysis. *J. Korean Neurosurg. Soc.* 2016;59:352–356.
108. Altenbernd J, Kuhnt O, Hennigs S, *et al.* Frontline ADAPT therapy to treat patients with symptomatic M2 and M3 occlusions in acute ischemic stroke: initial experience with the Penumbra ACE and 3MAX reperfusion system. *J. Neurointerventional Surg.* 2017.Epub ahead of print
109. Chartrain AG, Kellner CP, Morey JR, *et al.* Aspiration thrombectomy with off-label distal access catheters in the distal intracranial vasculature. *J. Clin. Neurosci. Off. J. Neurosurg. Soc. Australas.* 2017.Epub ahead of print
110. Lee S-U, Hong JM, Kim SY, *et al.* Differentiating Carotid Terminus Occlusions into Two Distinct Populations Based on Willisian Collateral Status, Differentiating Carotid Terminus Occlusions into Two Distinct Populations Based on Willisian Collateral Status. *J. Stroke J. Stroke.* 2016;18:179–186.
111. Goyal M, Fargen KM, Turk AS, *et al.* 2C or not 2C: defining an improved revascularization grading scale and the need for standardization of angiography outcomes in stroke trials. *J. Neurointerventional Surg.* 2014;6:83–86.
112. Higashida RT, Furlan AJ, Roberts H, *et al.* Trial design and reporting standards for intra-arterial cerebral thrombolysis for acute ischemic stroke. *Stroke.* 2003;34:109-137.
113. Munich SA, Shakir HJ, Snyder KV. Role of CT perfusion in acute stroke management. *Acute Ischemic Stroke.* 2016;58:215–224.
114. Christoforidis GA, Karakasis C, Mohammad Y, *et al.* Predictors of hemorrhage following intra-arterial thrombolysis for acute ischemic stroke: the role of pial collateral formation. *AJNR Am. J. Neuroradiol.* 2009;30:165–170.
115. Christoforidis GA, Mohammad Y, Kehagias D, *et al.* Angiographic assessment of pial collaterals as a prognostic indicator following intra-arterial thrombolysis for acute ischemic stroke. *AJNR Am. J. Neuroradiol.* 2005;26:1789–1797.
116. Miteff F, Levi CR, Bateman GA, *et al.* The independent predictive utility of computed tomography angiographic collateral status in acute ischaemic stroke. *Brain.* 2009;132:2231–2238.
117. Goyal M, Menon BK, Demchuk A, *et al.* Proposed methodology and classification of Infarct in New Territory (INT) after endovascular stroke treatment. *J. NeuroInterventional Surg.* 2017;9:449-450.
118. Kapoor A, Lanctôt KL, Bayley M, *et al.* “Good Outcome” Isn’t Good Enough. *Stroke.* 2017;48:1688-1690.

VI. ANNEXES

Annexe 1 : Cas 1

Contexte : Patient de 56 ans, aux antécédents de cancer du larynx traité par chimiothérapie et radiothérapie, pris en charge pour un AIC sylvien gauche (*NIHSS* 19 à 3H du début des symptômes) avec une occlusion en tandem (carotide bulbaire et segment M1 de l'ACM gauche). Thrombolyse IV en bridging.

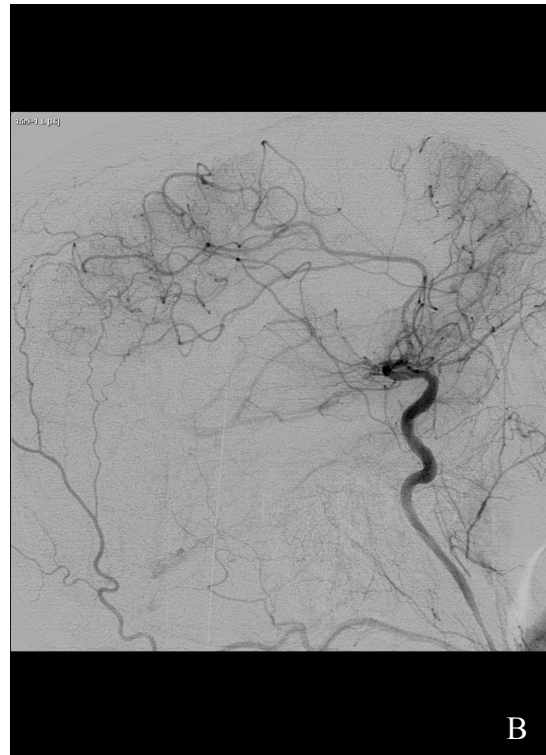
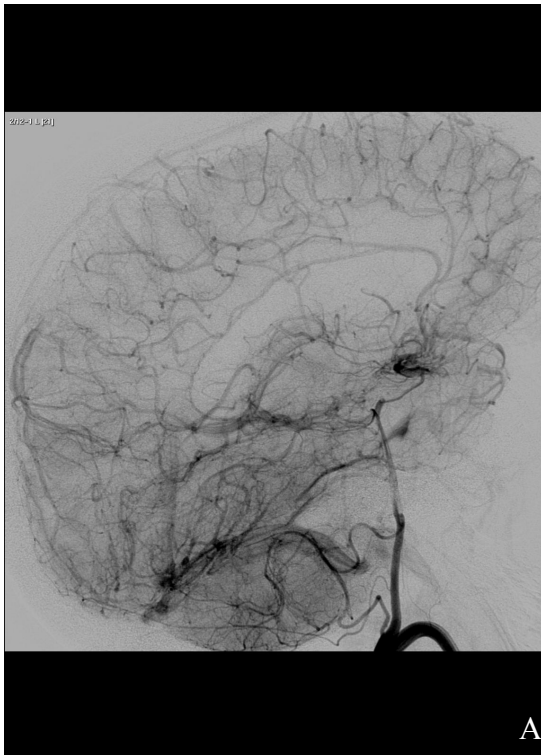
Procédure :

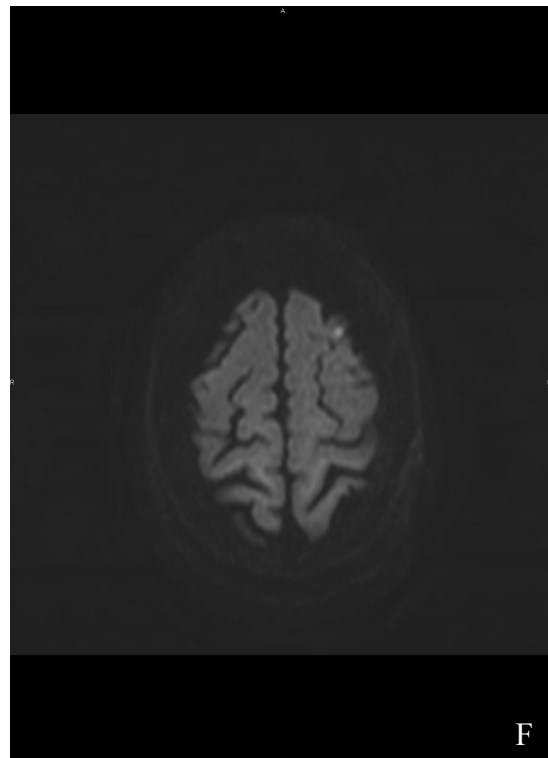
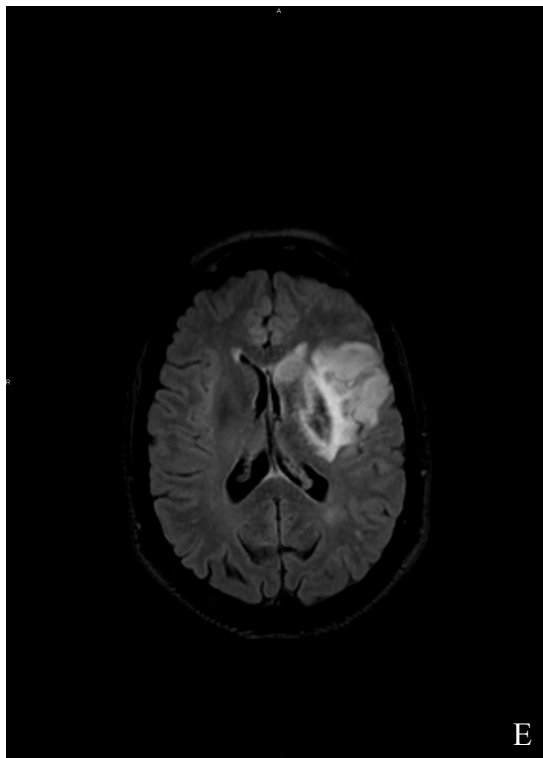
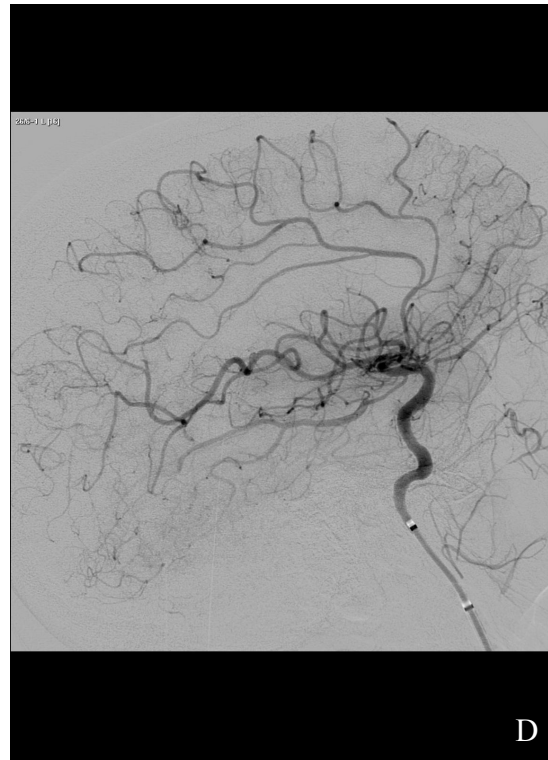
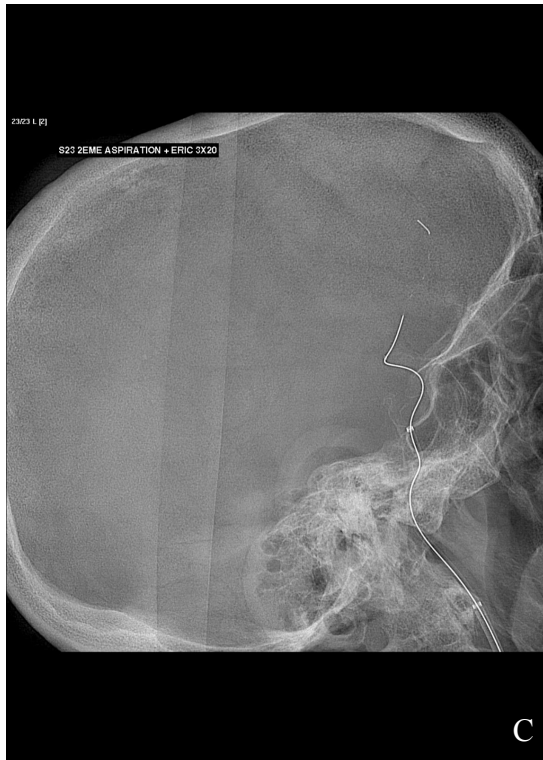- 1) bilan angiographique initial montrant la suppléance leptoméningée satisfaisante issue de l'axe vertébro-basilaire et qui alimente le territoire de l'ACA homolatérale (**A**).
- 2) réalisation d'une angioplastie ballon + *stent* du bulbe carotidien gauche.
- 3) TM de l'occlusion M1 par deux passages de thrombo-aspiration.
- 4) survenue d'un ACAE dans la branche callosomarginale gauche (**B**). Stade de reperfusion au moment de la survenue de l'ACAE mTICI = 1.
- 5) réalisation d'une manœuvre de revascularisation de secours à l'aide d'un SR (**C**), permettant de rétablir un flux dans l'ACA (**D**).
- 6) poursuite d'un passage de TM de l'occlusion initiale permettant d'obtenir une reperfusion globale en fin de procédure mTICI 2b.

Evolution radiologique : L'IRM cérébrale de contrôle réalisée à 24h retrouve une transformation hémorragique PH-1 (**E**), définie par les critères ECASS comme un hématome occupant < 30% de la zone infarctée avec discret effet de masse. Apparition de lésions ischémiques punctiformes corticales jonctionnelles ACA-ACM gauches (**F**).

Evolution clinique : *NIHSS* à 24H : 14.

mRS à 3 mois : 6.





Points importants :

- Du fait d'une mauvaise réponse à la thrombolyse IV, d'un pronostic neurologique péjoratif et d'un risque accru de complications hémorragiques, la prise en charge à la phase aiguë des occlusions en tandem est un véritable défi pour les neuro-vasculaires.
- L'ACAE survient dans environ 19% des TM des occlusions en tandem.
- L'ACAE impacte négativement sur le devenir favorable des occlusions en tandem.
- L'obtention d'une reperfusion globale mTICI 2b-3 en fin de procédure ne diminue pas significativement les risques de complications hémorragiques, ni le risque de décès chez les patients ayant présenté un ACAE.

Annexe 2 : Cas 2

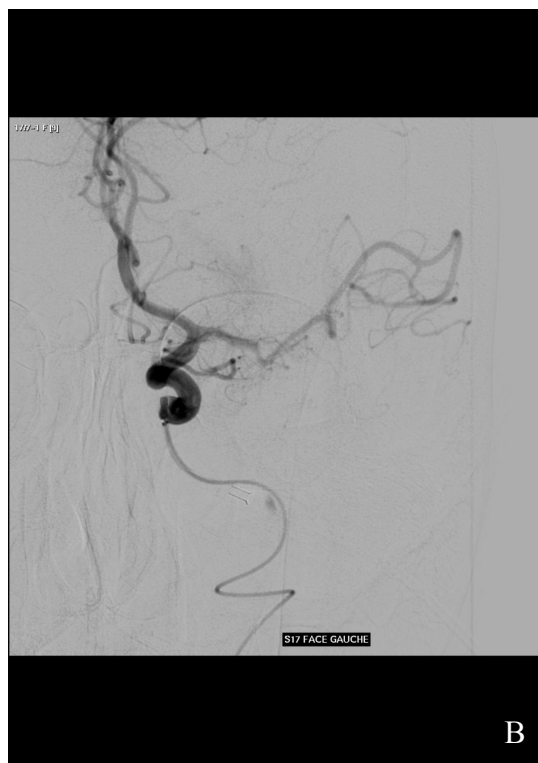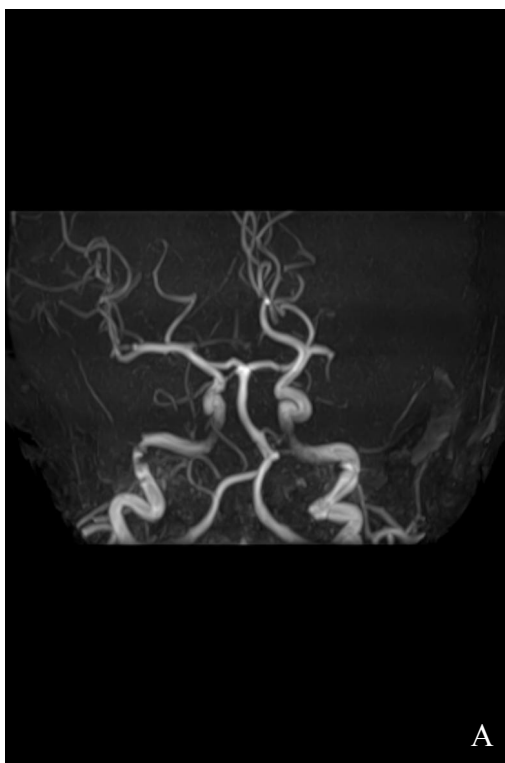
Contexte : Patient de 47 ans, pris en charge pour un AIC sylvien gauche (*NIHSS 10* à 3H30 du début des symptômes) sur occlusion de l'ACM gauche située en M1 sur la séquence TOF de l'IRM (**A**). On notera l'hypoplasie du segment A1 controlatéral. Thrombolyse IV en bridging.

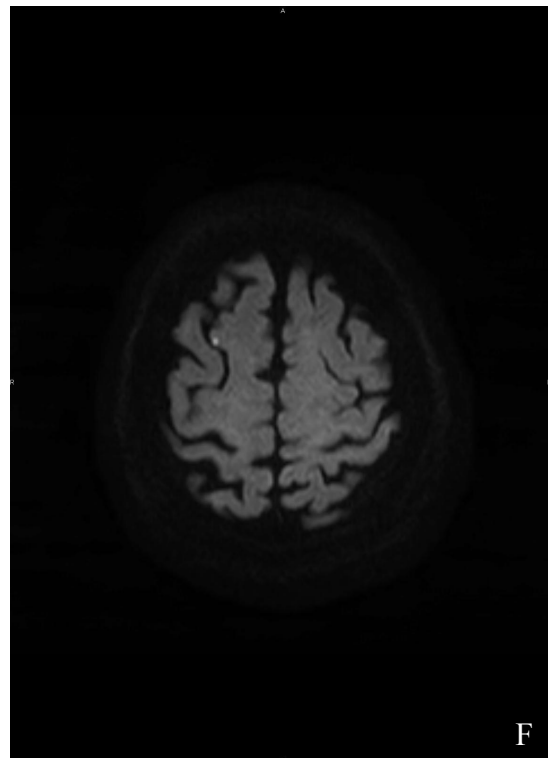
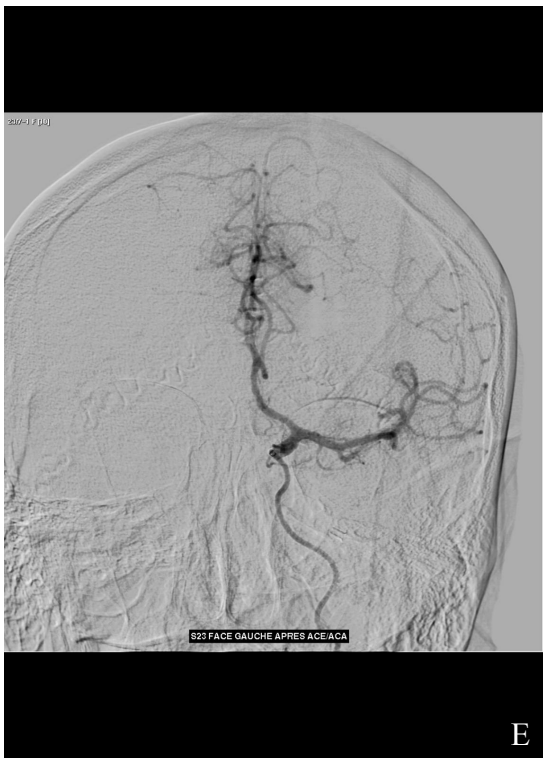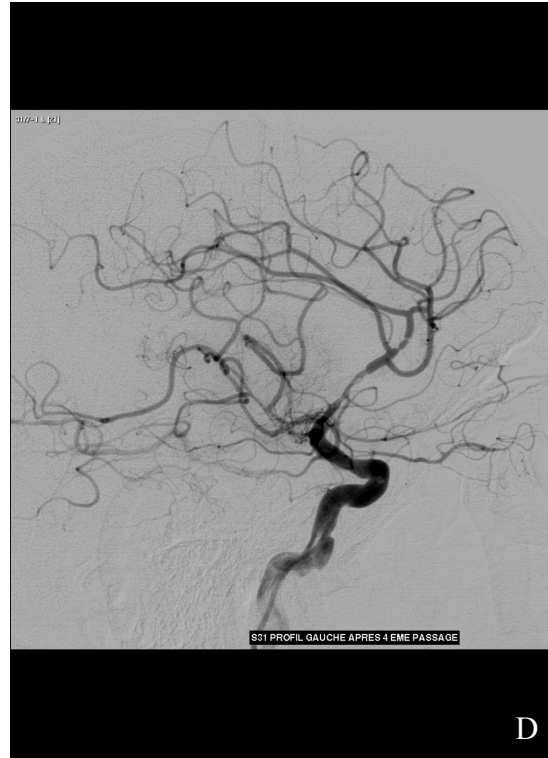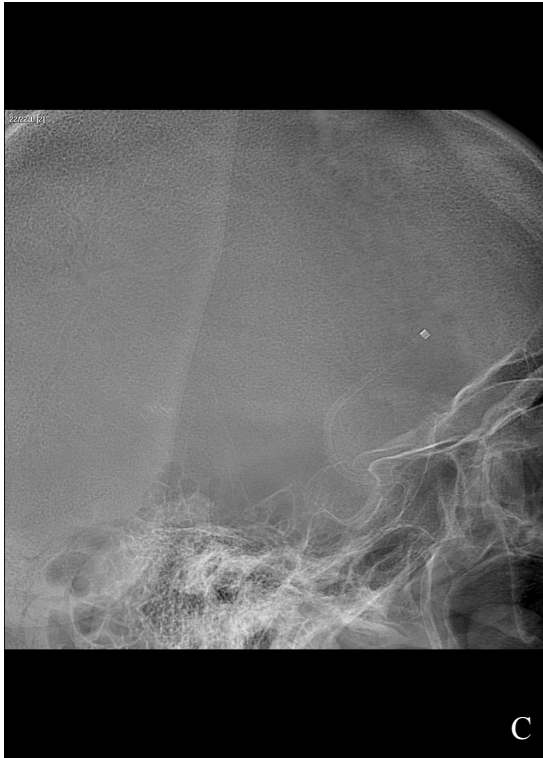Procédure :

- 1) bilan angiographique initial montrant une dissection de la CIG sous pétreuse. Par ailleurs, migration du thrombus en M2 entre l'imagerie diagnostique (**A**) et le bilan angiographique initial (**B**).
- 2) TM de l'occlusion initiale par un passage de thrombo-aspiration
- 3) survenue d'un ACAE dans le segment A2 (voire **Figure 10**).
- 4) réalisation d'une manœuvre de revascularisation de secours à l'aide d'un cathéter d'aspiration (**C**) permettant de rétablir un flux dans l'ACA (**D-E**) avec la survenue d'un vasospasme à la phase initiale (**D**)
- 5) poursuite d'un passage de thrombo-aspiration de l'occlusion initiale pour obtenir une reperfusion globale en fin de procédure mTICI 2b.

Evolution radiologique : L'IRM cérébrale de contrôle réalisée à 24h retrouve une lésion ischémique surajoutée punctiforme corticale jonctionnelle ACA-ACM controlatérale (**F**), du fait de l'hypoplasie du segment A1 droit.

Evolution clinique : NIHSS à 24H : 1.
mRS à 3 mois : 1.





Points importants :

- La migration des thrombus n'est pas un événement rare (A) et (B).
- Intérêt de l'étude préalable du polygone de Willis (A).
- Dans les thrombectomies distales, le SR et l'aspiration peuvent être responsables de complications de type vasospasme (D), perforation et réocclusion.

Annexe 3 : Cas 3

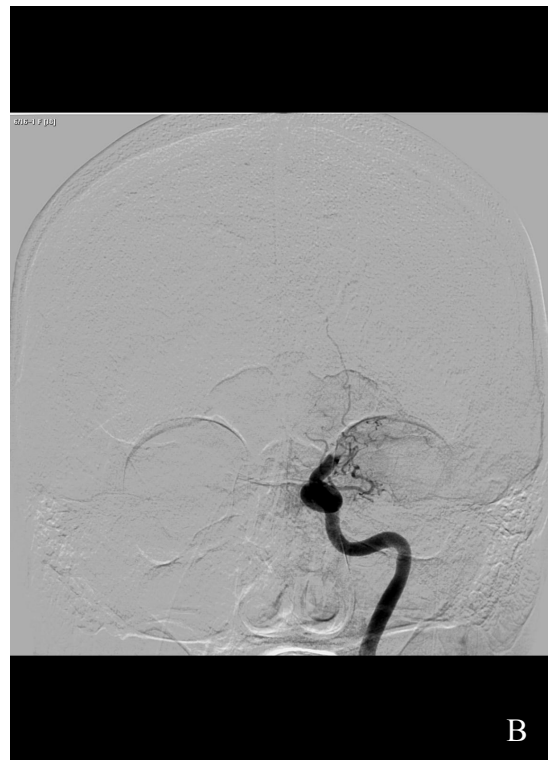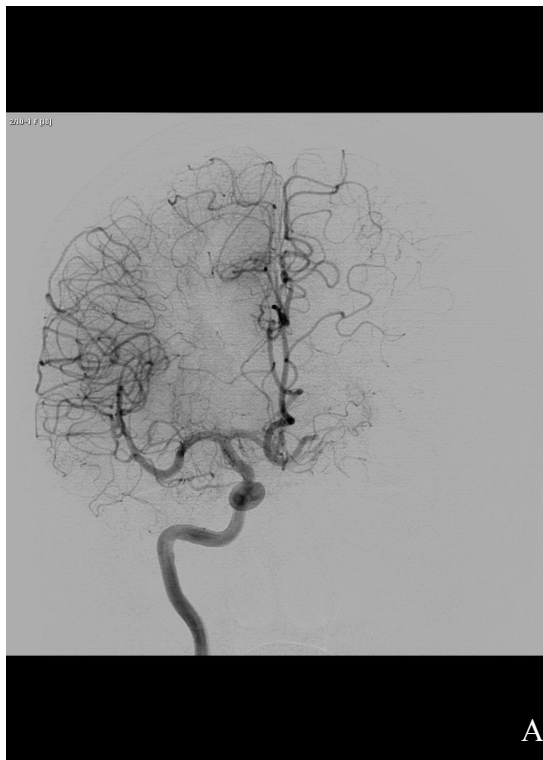Contexte : Patient de 76 ans, aux antécédents de cardiopathie ischémique et valvulaire aortique, pris en charge pour un AIC sylvien gauche (*NIHSS* 21 à 2H du début des symptômes) sur occlusion de la terminaison de la CIG (**B**). Pas de thrombolyse en raison d'une anticoagulation efficace.

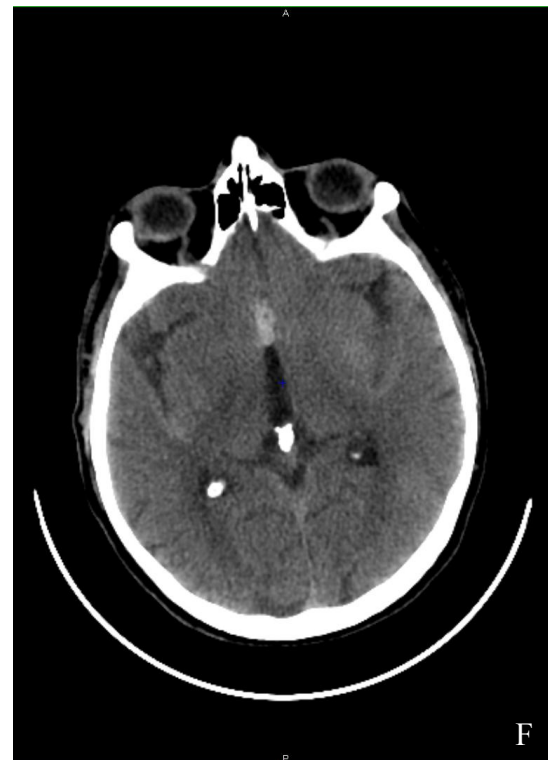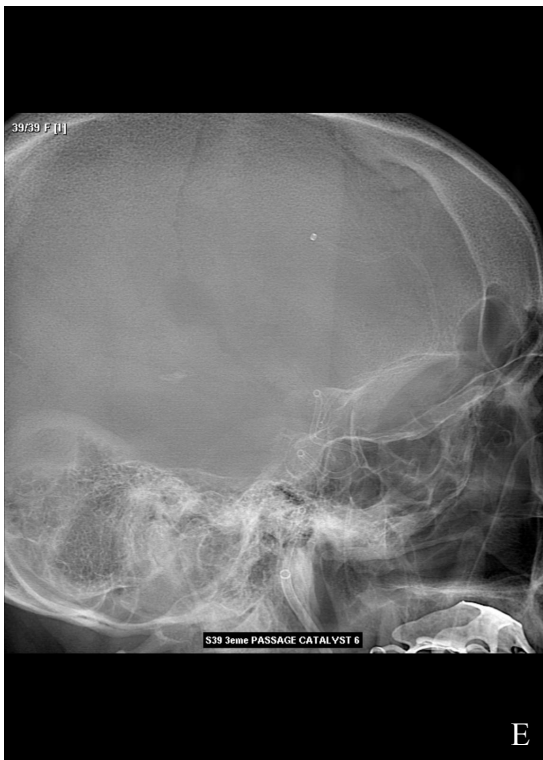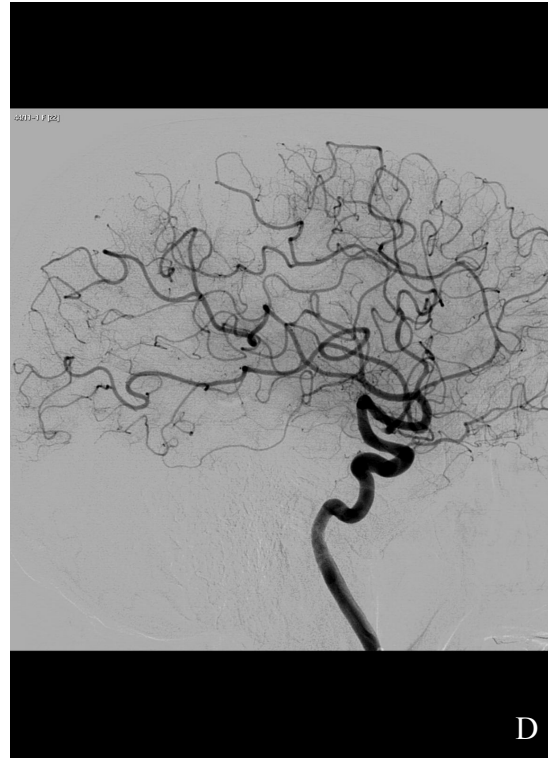
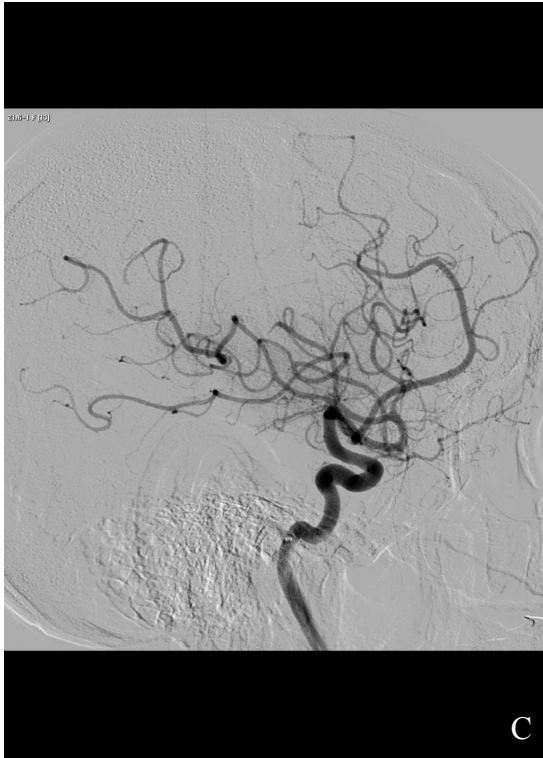Procédure :

- 1) bilan angiographique initial montrant une reprise en charge satisfaisante du territoire de l'ACA homolatérale par la carotide interne droite (**A**).
- 2) TM de l'occlusion initiale par un passage de thrombo-aspiration
- 3) Survenue d'un ACAE dans le segment A3 péri-callosal. Le stade de reperfusion au moment de la survenue de l'ACAE est mTICI 2a (**C**).
- 4) Les contrôles angiographiques avant (**C**) et après (**D**) réalisation d'une thrombo-aspiration de l'ACA (**E**) montre l'efficacité de la manœuvre de revascularisation de secours.
- 5) Poursuite de 2 passages de thrombo-aspiration pour obtenir un score de reperfusion globale en fin de procédure mTICI 2b.

Evolution radiologique : Hémorragie méningée de faible abondance sur le scanner post procédure.

Evolution clinique : aggravation clinique à 24H : coma.
mRS à 3 mois : 6.





Points importants :

- Intérêt de l'évaluation préalable de la collatéralité dans les occlusions carotidiennes.
- L'ACAE survient dans environ 15% des TM des occlusions de la terminaison de l'ACI.
- Dans les thrombectomies distales, le SR et l'aspiration peuvent être responsables de complications de type vasospasme, perforation et réocclusion.
- L'obtention d'une reperfusion globale mTICI 2b-3 en fin de procédure ne diminue pas significativement les risques de complications hémorragiques, ni le risque de décès chez les patients ayant présenté un ACAE.

Annexe 4 : Cas 4

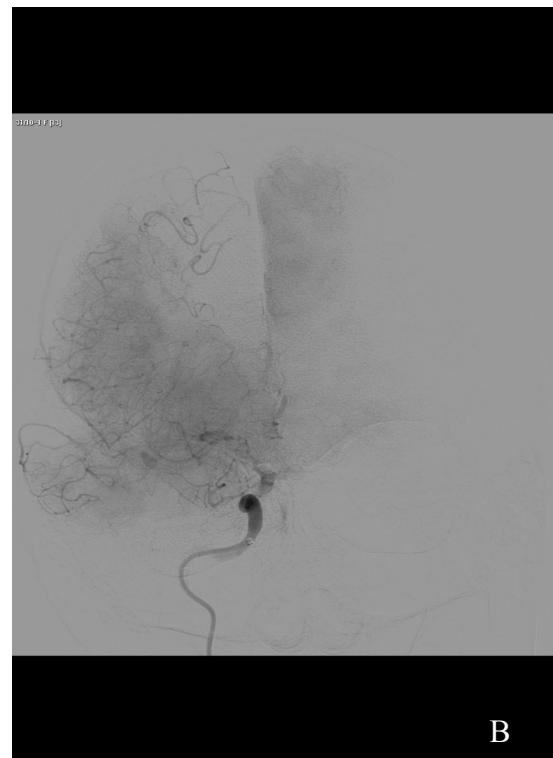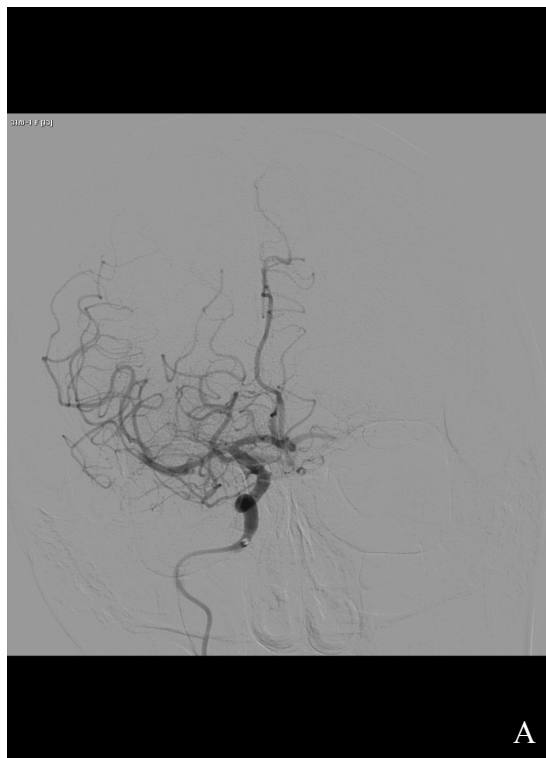Contexte : Patient de 61 ans, pris en charge pour une occlusion de la terminaison de la carotide interne droite (NIHSS 13 à 3h10 du début des symptômes). Non thrombolysé car chirurgie récente.

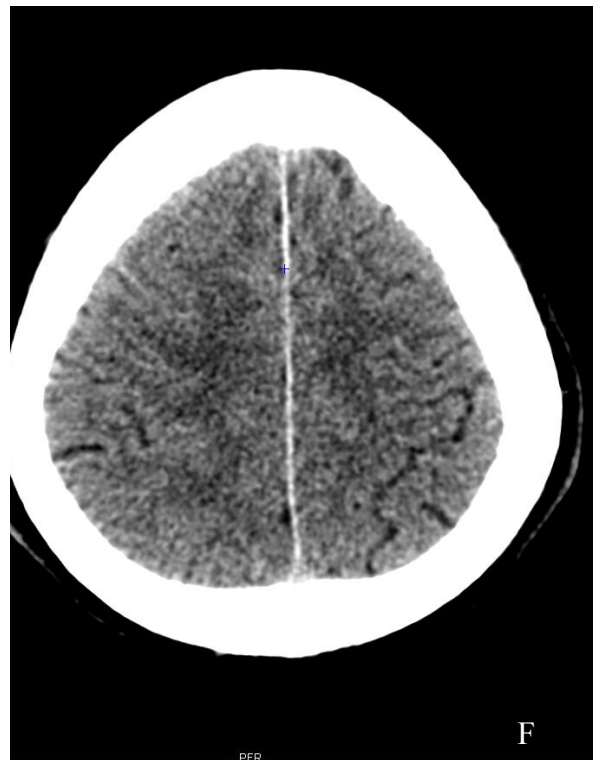
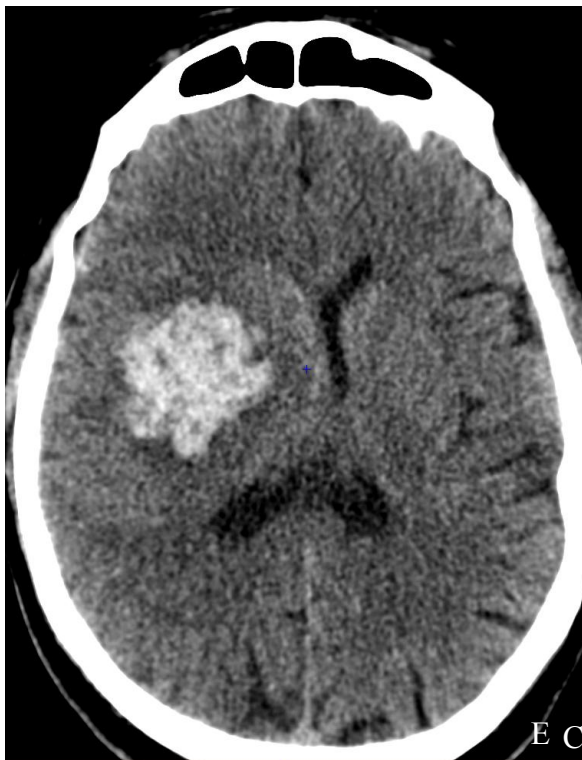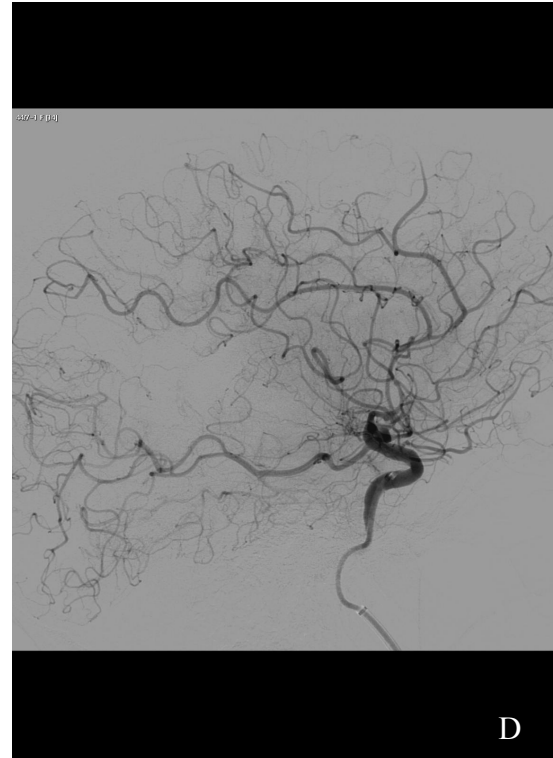
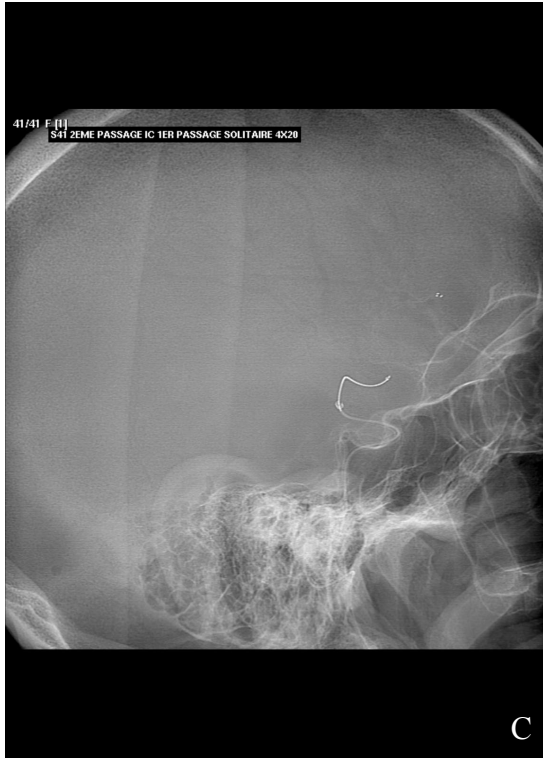
Procédure :

- 1) TM de l'occlusion initiale par un passage de thrombo-aspiration
- 2) Survenue d'un ACAE dans le segment A2 (**A**) responsable d'un important défaut de la parenchymographie du territoire cérébral antérieur droit (**B**). Le score de reperfusion au moment de la survenue de l'ACAE est mTICI 2b.
- 3) Réalisation d'une manœuvre de revascularisation de secours par SR (**C**), rétablissement d'un flux dans l'ACA (**D**).
- 4) Pas de manœuvre supplémentaire devant l'obtention d'un score de reperfusion globale mTICI 2b (**D**).

Evolution radiologique : Sur le scanner de contrôle à 48H, transformation hémorragique PH-2, définie par les critères ECASS comme un hématome occupant > 30% de la zone infarctée accompagné d'un effet de masse significatif. Pas d'extension des lésions ischémiques au territoire frontal droit visible sur le scanner.

Evolution clinique : NIHSS à 24H : 9.
mRS à 3 mois : 4.



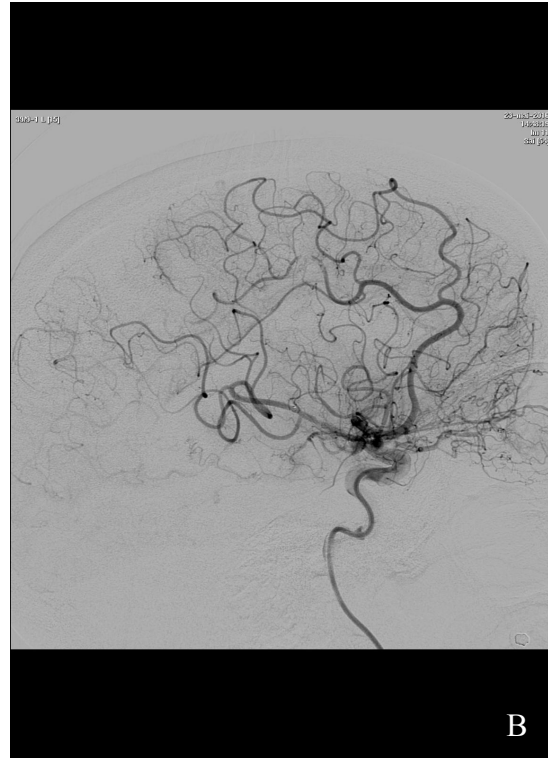
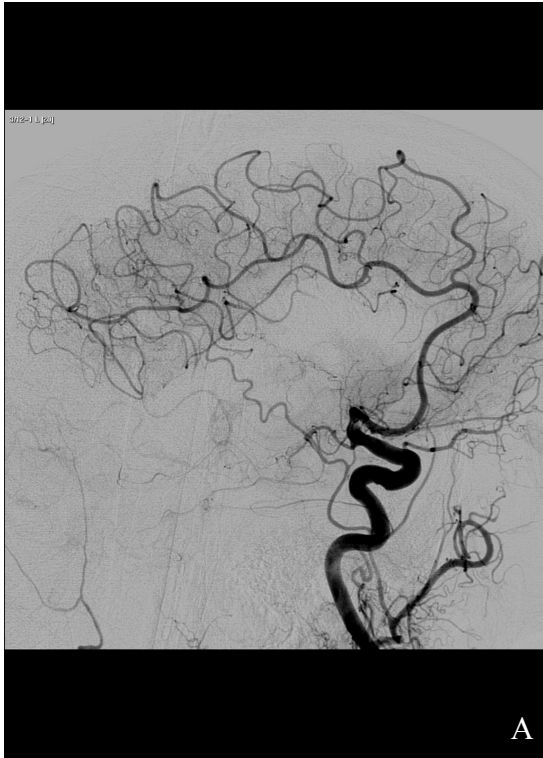

Points importants :

- L'ACAE est directement observé par l'opérateur.
- Le score 2b correspondant à la reperfusion de plus de 50% du territoire cible ne permet pas de faire la différence entre une reperfusion de 51% et quasi complète. Intérêt d'une réactualisation
- Pas de consensus pour l'évaluation des lésions ischémiques dans un nouveau territoire, qui sont probablement sous estimées sur les scanners de contrôle.

Annexe 5 : Cas 5

H 83 ans, occlusion M1, NIHSS 17, 5H13 du début



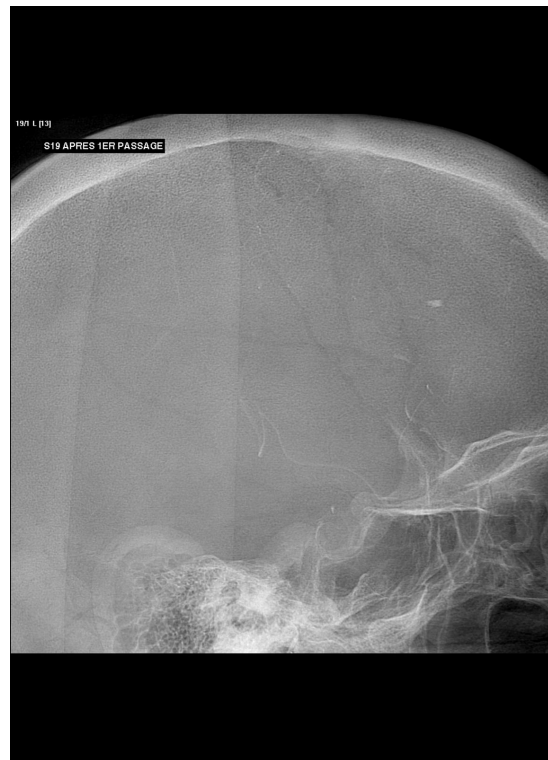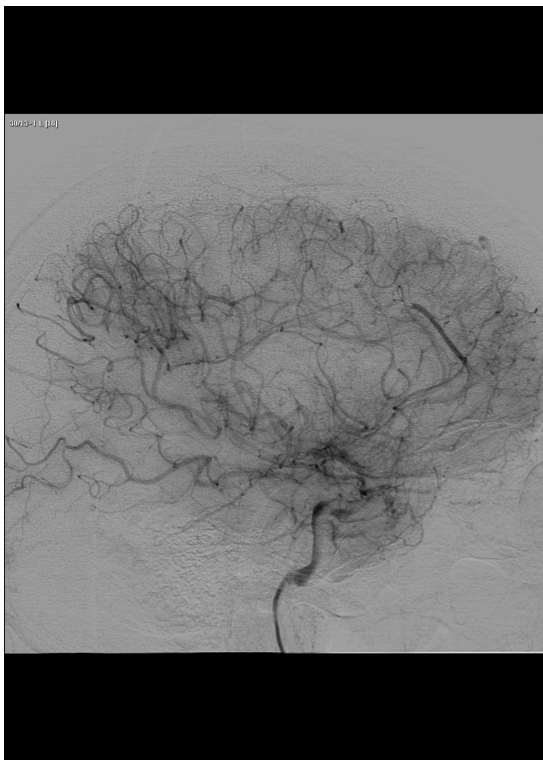
Points importants :

- Les ACAE distaux sont parfois difficiles à identifier.

90-mRS =4

Annexe 6 : Cas 6

F 80 ans, occlusion ACI, NIHSS 19, 4H50 du début



Points importants :

- Parfois moins.

- Leur survenue reste associée à un devenir neurologique défavorable.

90-mRS =6

Annexe 7 : Cas 7

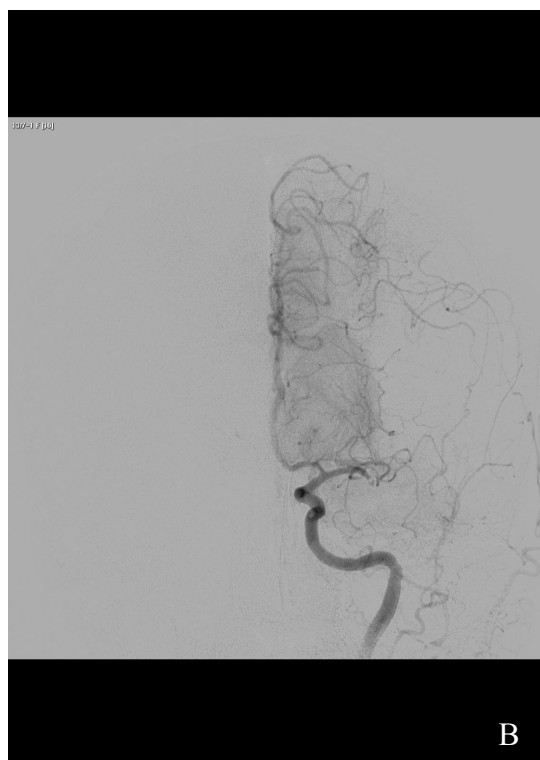
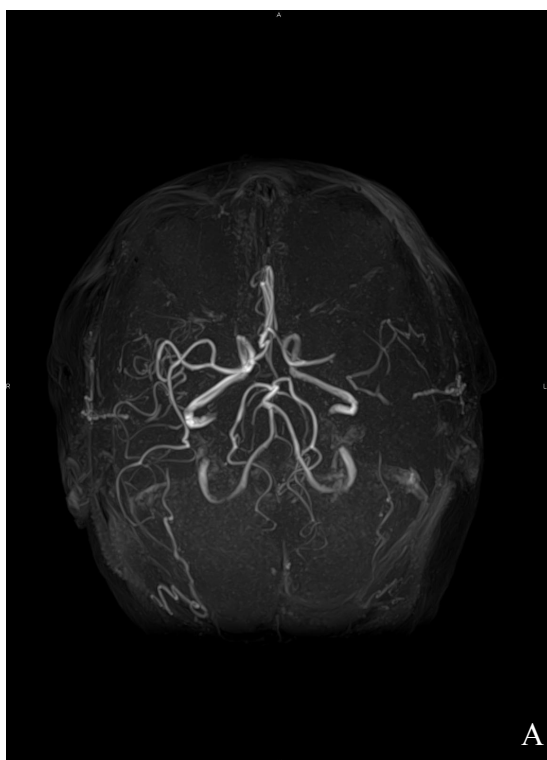
Contexte : Patiente de 57 ans, retrouvée au sol hémiparétique droite et aphasique (*NIHSS 18*, sans horaire de début des symptômes) et adressée pour prise en charge d'un AIC sylvien gauche sur occlusion M1 (**A**). Pas de thrombolyse IV.

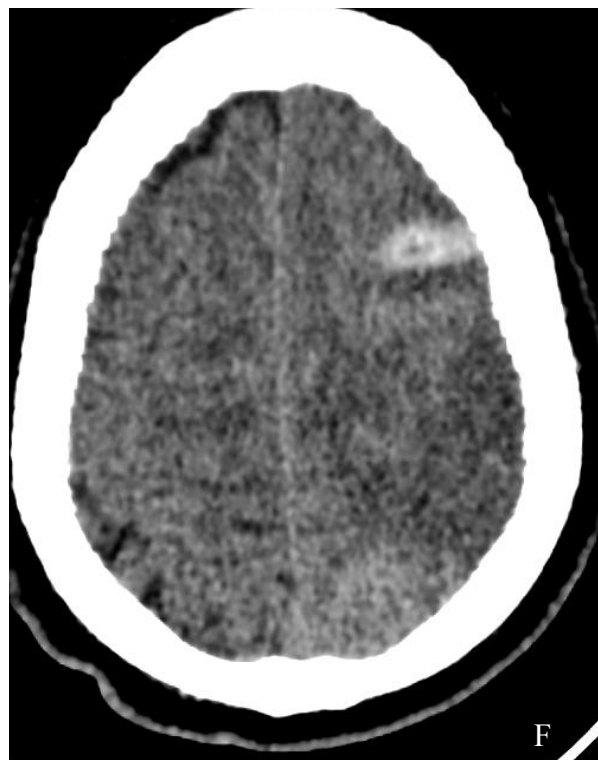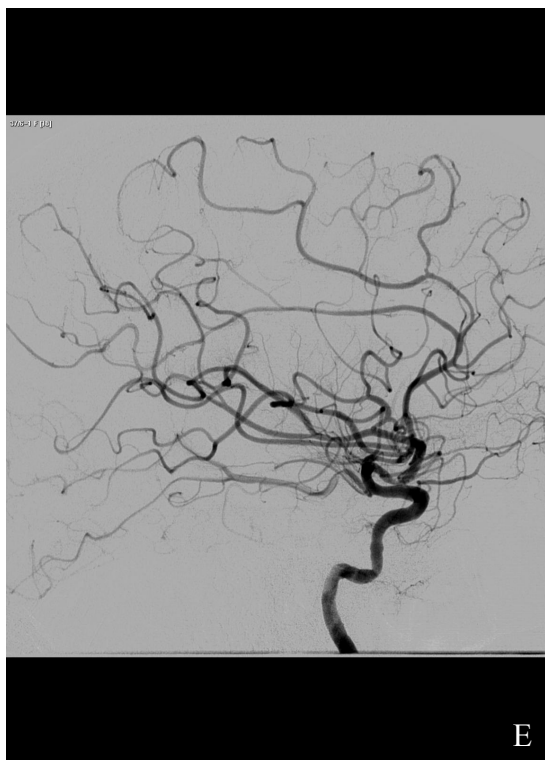
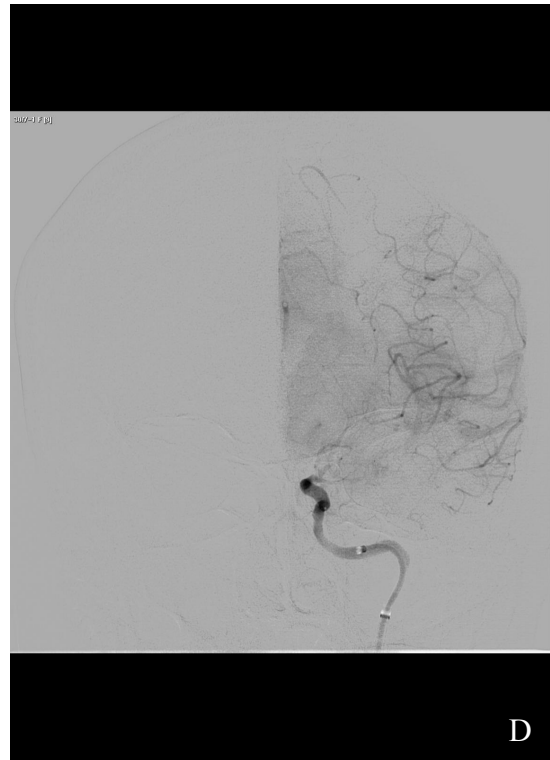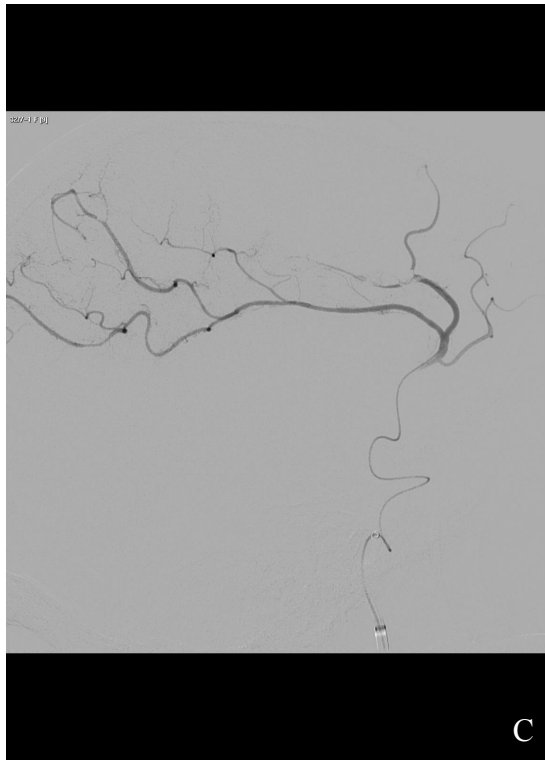
Procédure :

- 1) bilan angiographique initial montrant l'occlusion M1 gauche, ainsi que la perméabilité initiale de l'axe cérébral antérieur gauche avec une parenchymographie complète de son territoire (**B**).
- 2) trois passages de TM à l'aide d'un SR seul.
- 3) survenue d'un défaut de parenchymographie cortical dans le territoire de l'ACA gauche (**D**). Le microcatétérisme sélectif confirme la survenue d'une pluie d'ACAE dans une branche callosomarginale (**C**) avec un stade de reperfusion au moment de la survenue de l'ACAE mTICI 2b.
- 4) réalisation d'une thrombo-aspiration de secours, qui permet le rétablissement d'un flux satisfaisant dans le territoire de l'ACA (**E**).
- 5) pas de manœuvre complémentaire, stade de reperfusion globale en fin de procédure mTICI 2b.

Evolution radiologique : Scanner de contrôle à <24H : signe d'HTIC, hypodensité frontale gauche étendue au territoire de l'ACA et transformation hémorragique sous la forme de pétéchies hémorragiques confluentes sans effet de masse HI-2 (**F**).

Evolution clinique : NIHSS à 24H : 14.
mRS à 3 mois : 3.





Points importants :

- Les occlusions sylviennes sont de meilleur pronostic que celui des occlusions de l'ACI.
- Une majoration des taux de complications hémorragiques (x 2.1) et de mortalité (x2.1) est observée dans les occlusions sylviennes ayant présenté un ACAE.
- L'obtention d'une reperfusion satisfaisante en fin de procédure mTICI 2b-3 ne diminue pas les risques hémorragiques (F), ni le risque de décès chez les patients ayant présenté un ACAE.

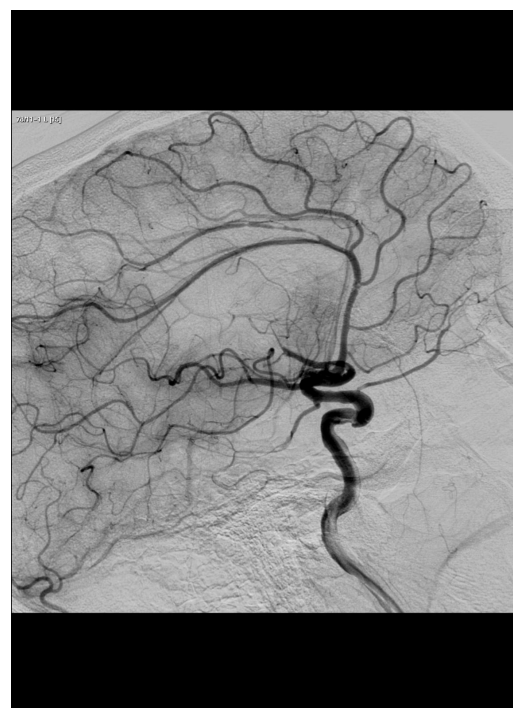
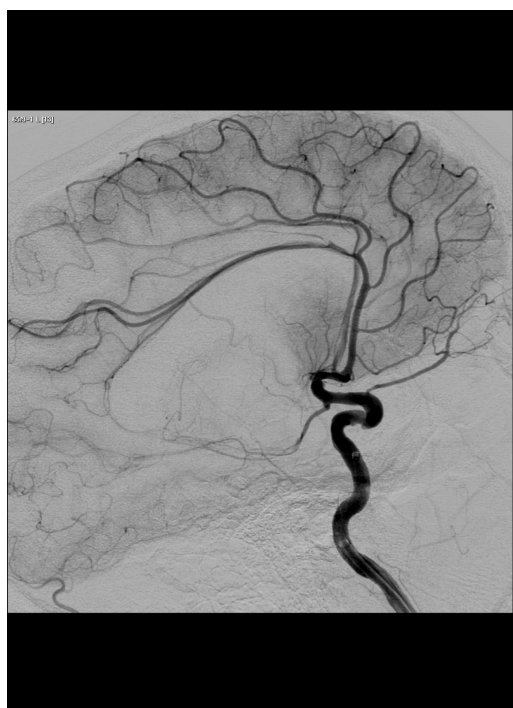
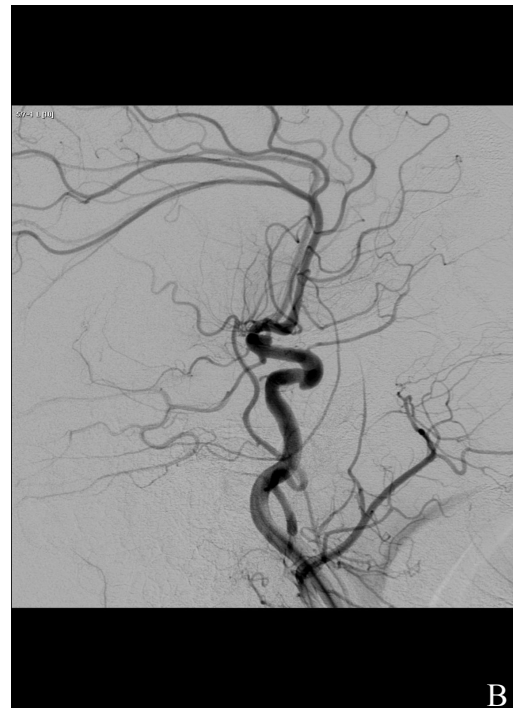
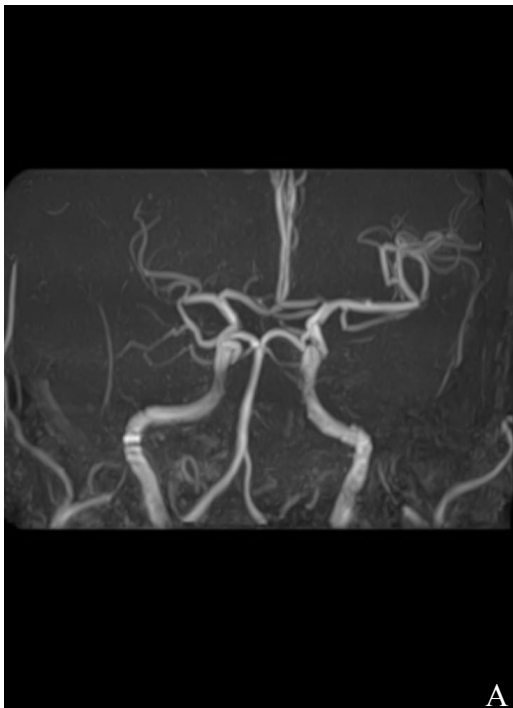
Annexe 8 : Cas 8

Contexte : Patient de 67 ans, pris en charge pour une occlusion M1 droite (A) (NIHSS 12 à 2H55 du début des symptômes). Thrombolyse IV en bridging.

Procédure :

- 1) bilan angiographique initial montrant l'occlusion M1 droite, ainsi que la perméabilité de l'ACA (B).
- 2) réalisation d'un passage de TM par aspiration + SR combiné.
- 3) survenue d'un défaut endoluminal au sein d'une branche distale de l'ACA (C) avec un stade de reperfusion au moment de la survenue de l'ACAe mTICI : 2a.
- 4) poursuivre des manœuvres de recanalisation de l'occlusion initiale sans entreprendre de manœuvre de secours. mTICI global en fin de procédure 2a (D) et recanalisation spontanée de l'ACAe.

Evolution clinique : **dégradation neurologique précoce NIHSS à 24H : 17.**
mRS à 3 mois : 1.



Points importants :

- En cas d'ACAIE, l'amélioration neurologique précoce peut être impactée.
- La survenue d'un ACAIE est significativement liée à une reperfusion incomplète, ce qui impacte aussi le devenir neurologique.
- Les ACAIE au cours de la TM d'occlusion de l'ACM sont plus petits, plus distaux, plus corticaux. Le profil bénéfique risque n'est pas en faveur d'une TM de secours.
- Dans ce cas, la mortalité n'apparaît pas augmentée.

Annexe 9 : Cas 9

Contexte : Patiente de 89 ans, prise en charge pour un AIC avec occlusion de la terminaison de la carotide interne droite (NIHSS 16, à 4H20 de début des symptômes). Thrombolyse IV en bridging.

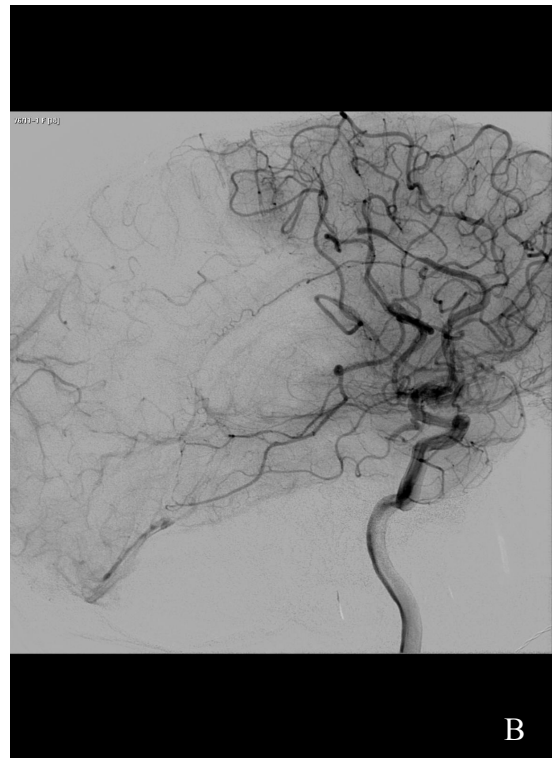
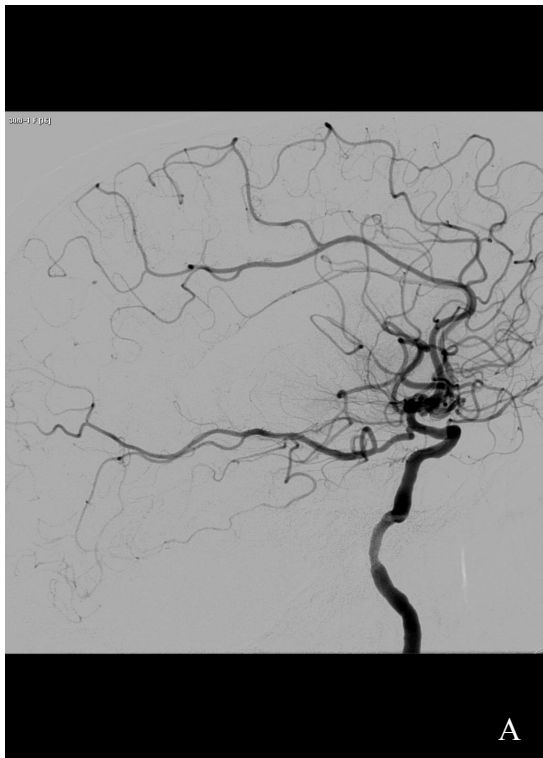
Procédure :

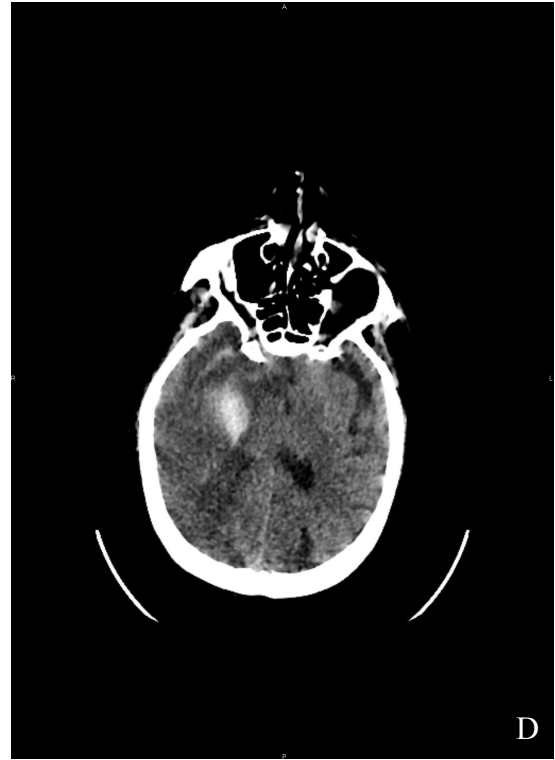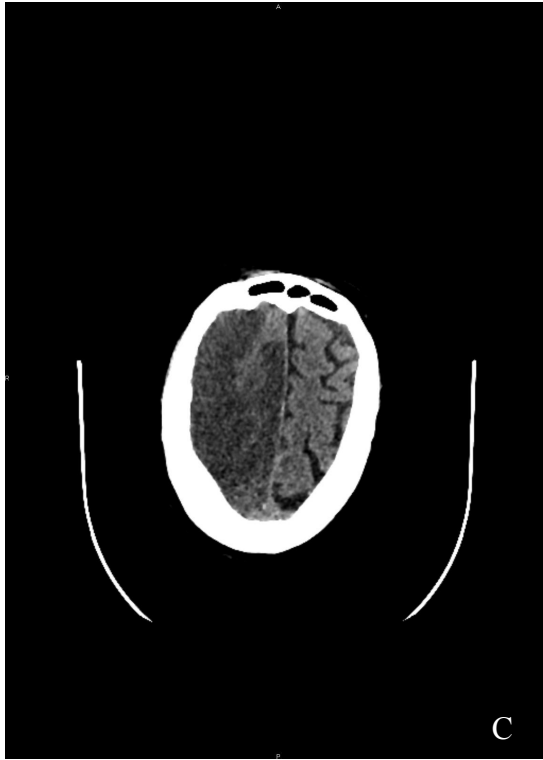- 1) bilan angiographique initial montrant l'occlusion de la terminaison de la carotide interne droite, sans reprise en charge suffisante des circulations postérieure ou antérieure controlatérale.
- 2) trois passages de thrombo-aspiration carotidienne droite et du segment M1.
- 3) **survenue d'un ACAIE** dans la branche distale de l'ACA donnant les branches pariétales internes, **et au niveau de l'artère cérébrale postérieure homolatérale (B)**.
- 4) échec de reperfusion après plusieurs tentatives. Score de reperfusion mTICI =1.

Evolution radiologique : Scanner de contrôle à 24-48H : large extension des lésions ischémiques au territoire cérébral antérieur et transformation hémorragique profonde (F).

Evolution clinique : NIHSS à 24H : 16.

mRS à 3 mois : 5.





Points importants :

- L'ACAE s'accompagne de l'altération du réseau assurant la suppléance leptoméningée du territoire occlus, accélère et majore la zone de pénombre notamment en cas d'occlusion carotidienne et fragilise la barrière hémato-encéphalique.
- Un échec de reperfusion cérébrale chez les patients ayant présenté un ACAE est associé à une augmentation significative du risque hémorragique.
- La dissémination des emboles n'est pas exclusive au territoire de l'ACA et doit être recherchée dans d'autres territoires tel que celui de l'ACP.

Annexe 10 : Cas 10

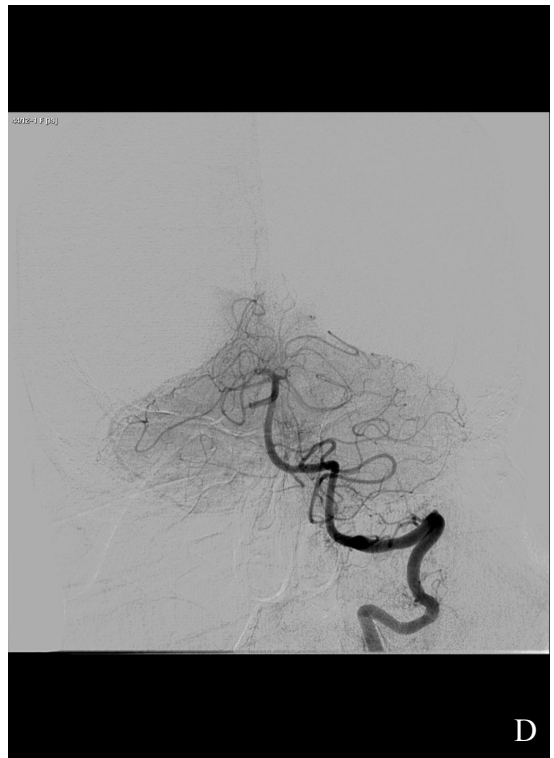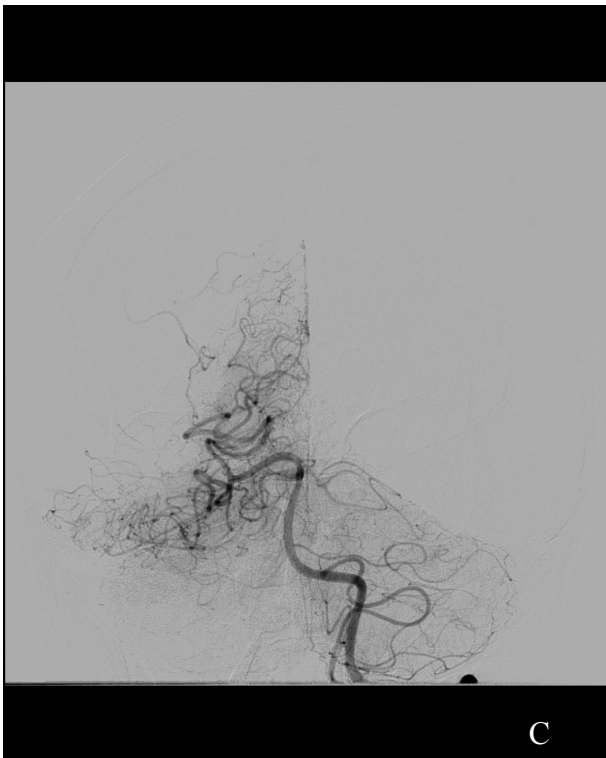
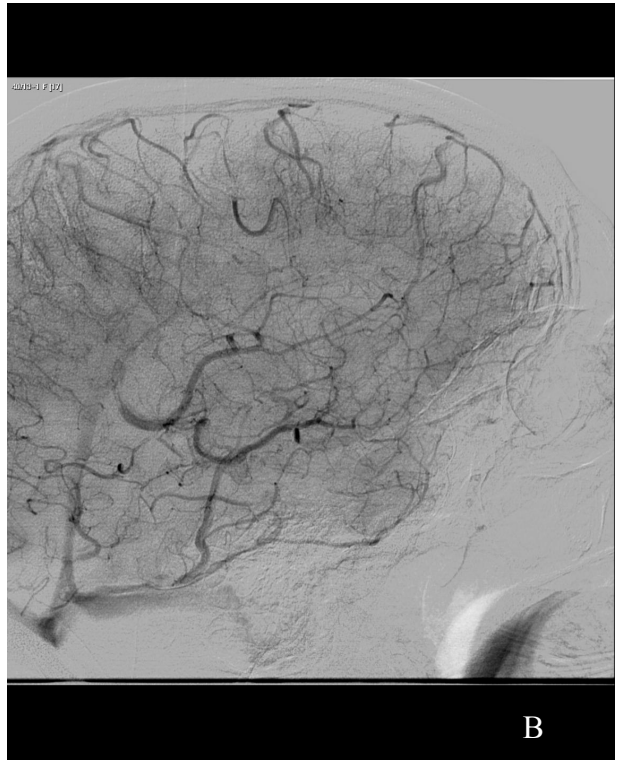
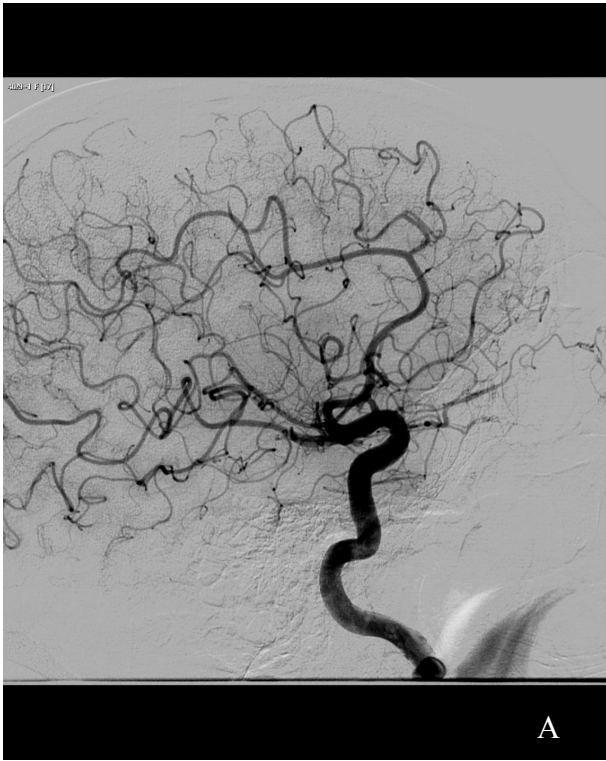Contexte : Patiente de 84 ans, aux antécédents d'AC/FA prise en charge pour un AIC de la terminaison de la carotide interne droite (NIHSS 17 à 2H15 du début des symptômes). Thrombolyse IV en bridging.

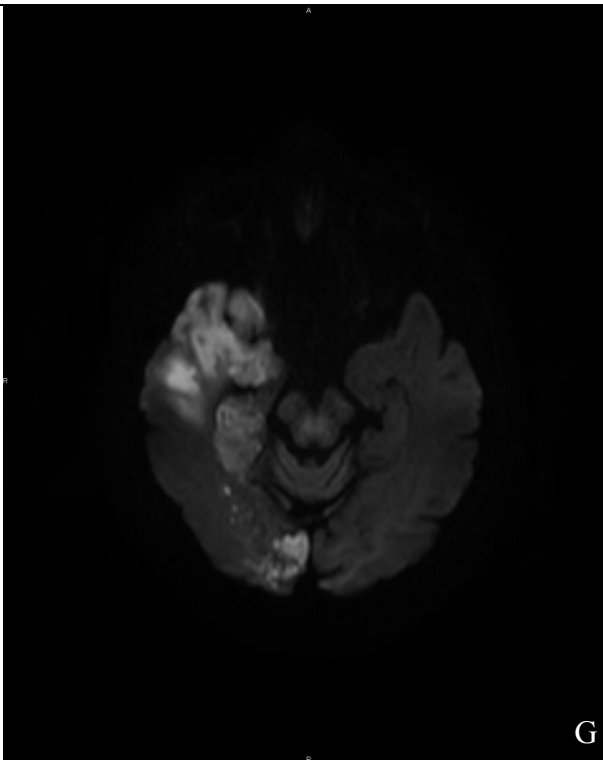
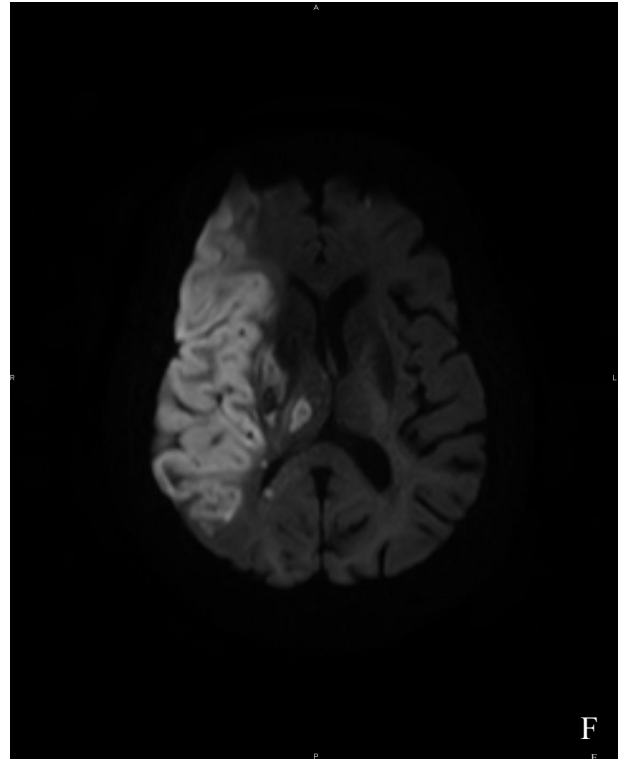
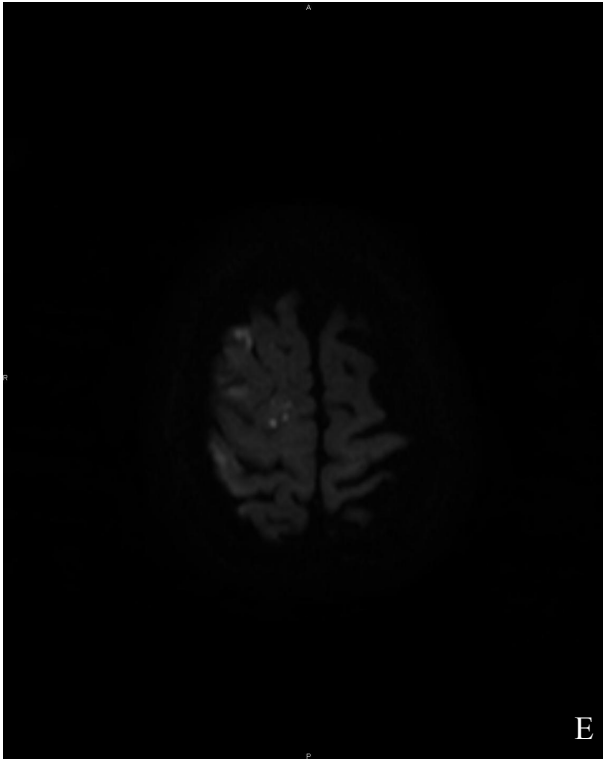
Procédure :

- 1) Réalisation de 9 passages de thrombo-aspiration permettant une reperfusion quasi-complète mTICI 2b-3 du territoire sylvien droit (A).
- 2) Survenue de multiples emboles distaux (B) dans le territoire de l'ACA mais aussi au niveau de P2 droit.
- 3) Le contrôle de l'axe vertébro-basilaire par l'artère vertébrale gauche confirme l'occlusion de l'artère cérébrale postérieure droite (D) par rapport au bilan angiographique initial (C).
- 4) Pas de manœuvre complémentaire, stade de reperfusion globale en fin de procédure mTICI 2b-3 pour le territoire sylvien.

Evolution radiologique : IRM de contrôle à 48H : extension des lésions ischémiques au territoire cérébral antérieur (E) et au territoire vertébro-basilaire avec des lésions ischémiques thalamique droit (F) temporal interne droit et mésencéphalique (G).

Evolution clinique : aggravation initiale NIHSS à 24H : 19.
mRS à 3 mois : 3.





Points importants :

- L'obtention d'une reperfusion satisfaisante en fin de procédure mTICI 2b-3 n'assure un devenir neurologique favorable que chez 30% des patients ayant présenté un ACAE.
- La dissémination des emboles n'est pas exclusive au territoire de l'ACA et doit être recherchée dans d'autres territoires tel que celui de l'ACP.
- Le taux d'embolie dans de nouveaux territoires devrait être systématiquement rapporté dans les études et le devenir neurologique de ces patients détaillé.
- Intérêt d'une classification pronostique des ACAE à développer.

IMPACT PRONOSTIQUE DE LA SURVENUE D'UN EMBOLE DANS L'ARTERE CEREBRALE ANTERIEURE AU COURS DE LA THROMBECTOMIE MECANIQUE.

ABSTRACT

Objectif: Identifier l'incidence, l'impact pronostique et les facteurs associés à la survenue d'un embole dans l'artère cérébrale antérieure (ACAÉ) au cours de la thrombectomie mécanique.

Méthodes: Il s'agit d'une analyse rétrospective de données recueillies prospectivement concernant des patients pris en charge entre janvier 2012 et décembre 2016 pour l'occlusion d'un tronc artériel de la circulation antérieure. L'analyse angiographique des procédures a permis l'identification des ACAÉ. Le critère de jugement principal est le devenir neurologique favorable (score de Rankin modifié de 0 à 2) à 3 mois.

Résultats: Parmi les 690 patients inclus, 65 patients ont présentés un ACAÉ (9.4%; intervalle de confiance (IC) à 95% [7.2-11.6%]). Les occlusions carotidiennes (en tandem et terminales), un score ASPECTS<7, un nombre de passages élevé et l'utilisation d'un stent retriever seul (par rapport à l'aspiration seule et aux techniques combinées) sont des facteurs indépendamment associés à leur survenue. Comparés aux patients indemnes, le bénéfice de la thrombectomie était amoindri, tant sur le devenir neurologique favorable (odds ratio [OR] 0.48; IC95% [0.25-0.92]), la reperfusion satisfaisante mTICI 2b-3 (OR 0.53; IC95% [0.28-1.00]), la reperfusion complète mTICI 3 (OR 0.27; IC95% [0.12-0.56]), que sur l'amélioration neurologique précoce (OR 0.49; IC95% [0.25-0.96]). La survenue d'un ACAÉ était associée à une augmentation de la mortalité (OR 1.93; IC95% [1.03-3.61]) et des complications hémorragiques (OR 2.45; IC95% [1.33-4.47]).

Conclusion: La survenue d'un ACAÉ au cours de la thrombectomie mécanique n'est pas une situation rare et est associée à un pronostic neurologique défavorable.

MOTS CLES Accidents Vasculaires Cérébraux, Embolique, Pronostic, Etudes de Cohorte.

ANTERIOR CEREBRAL ARTERY EMBOLISM DURING THROMBECTOMY INCREASES DISABILITY AND MORTALITY.

ABSTRACT

Objective: To identify the incidence, the clinical outcomes and predictors of anterior cerebral artery emboli (ACAÉ) in previously unaffected territory occurring during mechanical thrombectomy.

Methods: We retrospectively reviewed, in a prospectively collected database, consecutive patients with anterior circulation stroke between January 2012 and December 2016. Angiographic images were analyzed to assess ACAÉ. The primary outcome was the favorable outcome defined as a 3-months *modified Rankin Scale* (mRS) of 0–2.

Results: Among 690 included patients, ACAÉ occurred in 65 patients (9.4%; 95%CI, 7.2 to 11.6%). ICA occlusion (tandem or terminal), ASPECTS<7, increasing number of passes and use of SR alone (compared to distal aspiration alone or combined technique) were found as independent predictors of ACAÉ. Compared to patients without ACAÉ, patients with ACAÉ have a lower efficacy outcome rates, with an adjusted OR (95%CI) of 0.48 (0.25 to 0.92) for favorable outcome, 0.53 (0.28 to 1.00) for successful perfusion, 0.27 (0.12 to 0.56) for complete reperfusion and 0.49 (0.25 to 0.96) for early neurologic improvement. ACAÉ was significantly associated with a higher mortality (adjusted OR, 1.93; 95%CI, 1.03 to 3.61) and intracranial hemorrhage complication (adjusted OR, 2.45; 95%CI, 1.33 to 4.47).

Conclusions: Procedural ACAÉ was not an uncommon condition, which was associated with increased mortality and disability rates.

KEYWORDS : Stroke, Embolism, Prognosis, Cohort studies.

Université Paris Descartes
Faculté de Médecine Paris Descartes
15, rue de l'Ecole de Médecine
75270 Paris cedex 06