



HAL
open science

Numb Chin Syndrome: revue de littérature et étude de cas

Hannane Aïssaoui

► **To cite this version:**

Hannane Aïssaoui. Numb Chin Syndrome: revue de littérature et étude de cas. Sciences du Vivant [q-bio]. 2018. dumas-02476203

HAL Id: dumas-02476203

<https://dumas.ccsd.cnrs.fr/dumas-02476203>

Submitted on 12 Feb 2020

HAL is a multi-disciplinary open access archive for the deposit and dissemination of scientific research documents, whether they are published or not. The documents may come from teaching and research institutions in France or abroad, or from public or private research centers.

L'archive ouverte pluridisciplinaire **HAL**, est destinée au dépôt et à la diffusion de documents scientifiques de niveau recherche, publiés ou non, émanant des établissements d'enseignement et de recherche français ou étrangers, des laboratoires publics ou privés.



Distributed under a Creative Commons Attribution - NonCommercial - NoDerivatives 4.0 International License

UNIVERSITÉ PARIS DIDEROT - PARIS 7

FACULTÉ DE CHIRURGIE DENTAIRE

5, Rue Garancière 75006 PARIS

Année

Thèse N° : 5204

N° attribué par la bibliothèque :2018PA07G003

THÈSE pour le DIPLOME D'ÉTAT DE DOCTEUR

en CHIRURGIE DENTAIRE

présentée et soutenue publiquement le

par **AÏSSAOUI Hannane**

**NUMB CHIN SYNDROME :
REVUE DE LITTÉRATURE ET ÉTUDE DE CAS**

Directeur de thèse : Monsieur le Professeur Yves BOUCHER

JURY

M. le Professeur Yves BOUCHER	Président
Mme la Docteure Anne-Charlotte BAS	Assesseur
M. le Docteur Rufino FELIZARDO	Assesseur
Mme la Professeure Laurence JORDAN	Assesseur
M. le Docteur Jean-Raphaël NEFUSSI	Assesseur
M. le Docteur Steve TOUPENAY	Assesseur
Mme la Docteure Marjorie ZANINI	Assesseur

UNIVERSITÉ PARIS DIDEROT - PARIS 7

FACULTÉ DE CHIRURGIE DENTAIRE

5, Rue Garancière 75006 PARIS

Année

Thèse N° :

N° attribué par la bibliothèque :

THÈSE pour le DIPLOME D'ÉTAT DE DOCTEUR

en CHIRURGIE DENTAIRE

présentée et soutenue publiquement le

par **AÏSSAOUI Hannane**

née le 18 février 1991

**NUMB CHIN SYNDROME :
REVUE DE LITTÉRATURE ET ÉTUDE DE CAS**

Directeur de thèse : Monsieur le Professeur Yves BOUCHER

JURY

M. le Professeur Yves BOUCHER	Président
Mme la Docteure Anne-Charlotte BAS	Assesseur
M. le Docteur Rufino FELIZARDO	Assesseur
Mme la Professeure Laurence JORDAN	Assesseur
M. le Docteur Jean-Raphaël NEFUSSI	Assesseur
M. le Docteur Steve TOUPENAY	Assesseur
Mme la Docteure Marjorie ZANINI	Assesseur

UNIVERSITÉ PARIS DIDEROT – PARIS 7

Présidente de l'Université :

Mme la Professeure Christine CLERICI

Doyenne de l'U.F.R. d'Odontologie :

Mme la Professeure Ariane BERDAL

Directrice Générale des Services :

Madame Pascale SAINT-CYR

JURY

M. le Professeur Yves BOUCHER

Président

Mme la Docteure Anne-Charlotte BAS

Assesseur

M. le Docteur Rufino FELIZARDO

Assesseur

Mme le Professeure Laurence JORDAN

Assesseur

M. le Docteur Jean-Raphaël NEFUSSI

Assesseur

M. le Docteur Steve TOUPENAY

Assesseur

Mme la Docteure Marjorie ZANINI

Assesseur

M. le Professeur Yves BOUCHER

Docteur en Chirurgie Dentaire
Diplôme de Doctorat
Professeur des Universités - Praticien Hospitalier

Pour l'honneur que vous m'avez fait en acceptant la direction de ce travail. J'aimerais vous témoigner ma profonde reconnaissance pour le temps que vous m'avez accordé, pour votre gentillesse et votre grande patience durant la réalisation de mon travail. Je vous exprime mon profond respect.

Mme la Docteure Anne-Charlotte BAS

Docteur en Chirurgie Dentaire
Assistant Hospitalo-Universitaire

Pour l'honneur que vous me faites en acceptant de participer au jury de cette thèse, veuillez recevoir l'expression de toute ma gratitude et de mes sincères remerciements.

M. le Docteur Rufino FELIZARDO

Docteur en Chirurgie Dentaire
Diplôme de Doctorat
Maître de Conférences des Universités - Praticien Hospitalier

Pour l'honneur que vous me faites en acceptant de participer au jury de cette thèse, veuillez recevoir l'expression de toute ma gratitude et de mes sincères remerciements.

Mme la Professeure Laurence JORDAN

Docteur en Chirurgie Dentaire
Diplôme de Doctorat
Professeur des Universités - Praticien Hospitalier

Pour l'honneur que vous me faites en acceptant de participer au jury de cette thèse, veuillez recevoir l'expression de toute ma gratitude et de mes sincères remerciements.

M. le Docteur Jean-Raphaël NEFUSSI

Docteur en Chirurgie Dentaire
Docteur en Sciences Odontologiques
Diplôme d'Etat en Odontologie
Maître de Conférences des Universités
Praticien Hospitalier

Pour l'honneur que vous me faites en acceptant de participer au jury de cette thèse, veuillez recevoir l'expression de toute ma gratitude et de mes sincères remerciements.

M. le Docteur Steve TOUPENAY

Docteur en Chirurgie Dentaire
Maître de Conférences des Universités Associé

Pour l'honneur que vous me faites en acceptant de participer au jury de cette thèse, veuillez recevoir l'expression de toute ma gratitude et de mes sincères remerciements.

Mme la Docteure Marjorie ZANINI

Docteur en Chirurgie Dentaire
Maître de Conférences des Universités
Praticien Hospitalier

Pour l'honneur que vous me faites en acceptant de participer au jury de cette thèse, veuillez recevoir l'expression de toute ma gratitude et de mes sincères remerciements.

SOMMAIRE

INTRODUCTION.....	2
1. ANATOMIE ET PREVALENCE.....	3
1.1. Rappels anatomiques.....	3
1.1.1. Le nerf mandibulaire	3
1.1.2. Relations anatomiques.....	4
1.1.3. Structures nerveuse périphérique et osseuse	6
1.2. Prévalence du « Numb Chin Syndrome »	7
2. MANIFESTATIONS CLINIQUES DU « NUMB CHIN SYNDROME »	8
2.1. Dysfonctionnements sensoriels algiques.....	8
2.2. Description du « Numb Chin Syndrome »	9
3. ÉTIOLOGIES.....	10
3.1. Systémiques.....	11
3.1.1. Malignes	11
3.1.2. Bénignes	14
3.2. Locales.....	17
3.2.1. Infections et kystes odontogènes	17
3.2.2. Ostéomyélite.....	17
3.2.3. Iatrogène post-traumatique.....	18
3.2.4. Dysplasie cémento-osseuse	21
4. TRAITEMENT DU « NUMB CHIN SYNDROME ».....	22
4.1. Traitement commun	22
4.2. Traitement ciblé pour chaque étiologie	23
4.3. Le traitement de la neuropathie	29
5. DIAGNOSTIC ET ARBRE DECISIONNEL.....	29
6. CAS CLINIQUES	35
CONCLUSION.....	48
BIBLIOGRAPHIE	49

INTRODUCTION

Le syndrome du menton engourdi, signe de la houppe mentonnaire, neuropathie mentonnaire ou *numb chin syndrome*, dans la terminologie anglo-saxonne, est un symptôme clinique relativement rare mais important. Il se manifeste par une hypoesthésie ou des paresthésies, ressenties sous formes d'engourdissements dans les territoires innervés par le nerf alvéolaire inférieur et sa branche terminale : le nerf mentonnier. Ces paresthésies s'étendent de la lèvre inférieure au menton, parfois associées à la gencive et aux dents mandibulaires.

Le premier cas de neuropathie mentonnaire a été signalé en 1830 par Charles Bell dans sa monographie : *The Nervous System of the Human Body*. Il rapporte le cas d'une patiente avec un engourdissement de la lèvre inférieure gauche causé par la compression du nerf alvéolaire inférieur par les métastases issues d'une tumeur au sein (Furukawa 1988). C'est Vincent qui fut à l'origine de la dénomination « syndrome de Vincent » après avoir signalé une anesthésie ainsi que des hypoesthésies de la région mentonnaire après lésions mandibulaires (Assaf et al. 2014). Notons que le terme « signe de Vincent » est toujours utilisé aujourd'hui par les chirurgiens pour marquer l'engourdissement labial après une anesthésie loco-régionale au foramen mandibulaire. Roger et Paillas ont identifié en 1937 le lien entre la neuropathie mentonnaire et l'atteinte néoplasique. La dénomination « *Numb chin syndrome* » a été formulée par Calverley et Mohnac en 1963 après une étude de 5 cas de neuropathie associés à un cancer métastatique (Calverlet et Mohnac 1963).

Ce syndrome est le plus souvent, unilatéral, associé à une étiologie locale dentaire mais des conditions systémiques peuvent en être parfois la cause. L'atteinte maligne est considérée comme la seconde cause la plus fréquente après la cause locale dentaire et la neuropathie mentonnaire est un signe d'appel. C'est une manifestation neurologique bien connue et documentée de cancers métastatiques. Ce signe ne doit donc en aucun cas être ignoré, et doit conduire à une recherche des facteurs causaux.

L'objectif de ce travail est de présenter les étiologies possibles, bénignes et malignes ainsi que la physiopathologie. Nous nous appuyerons sur plusieurs cas cliniques personnels ou issus de la littérature. Nous soulignerons notamment la relation entre la neuropathie mentonnaire et la malignité, souvent annonciatrice de la progression maligne et de la rechute.

Nous ferons dans un premier temps un rappel sur l'anatomie mandibulaire, avant de détailler les étiologies de la neuropathie mentonnaire ainsi que sa physiopathologie.

Nous tenterons de proposer une démarche diagnostique, applicable à ce syndrome méconnu. En effet l'absence de données claires et de consensus précis sur la conduite à tenir face à ce type de lésion peut pousser le clinicien à adopter une conduite passive pouvant entraîner une perte de chance pour le patient ; ou même entreprendre des thérapies iatrogènes et/ou inefficaces aggravant le problème. L'identification précoce de la neuropathie mentonnière pourrait permettre une meilleure prise en charge des cas bénins et améliorer les chances de survie des cas malins.

1. Anatomie et prévalence

1.1. Rappels anatomiques

1.1.1. Le nerf mandibulaire

Le nerf mandibulaire (V3) est la 3^{ème} et plus volumineuse des branches du nerf trijumeau (V). Le nerf mandibulaire apparaît au bord inférieur du ganglion trigéminal et sort du crâne par le foramen ovale. Il se divise pour donner plusieurs branches dont le NAI et le nerf lingual.

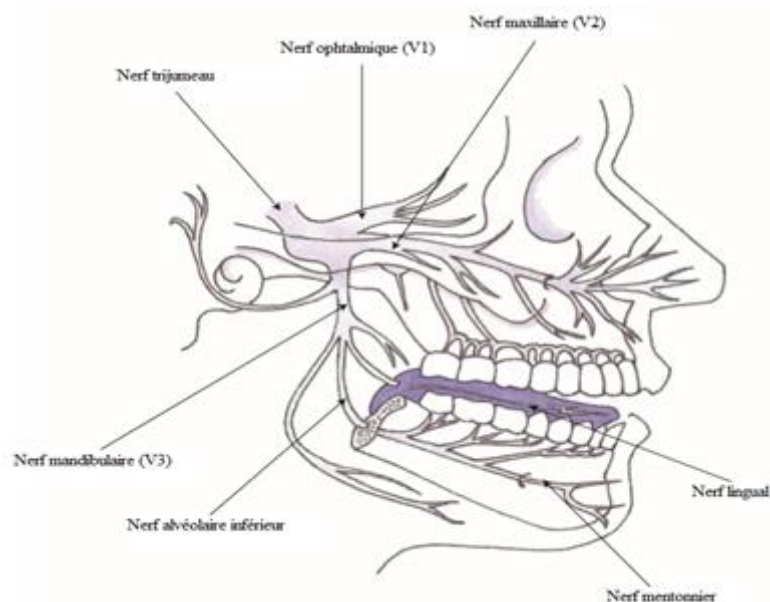


Figure 1: Anatomie du nerf trijumeau (Divya et al. 2010)

Le nerf alvéolaire inférieur (NAI) pénètre la mandibule à travers le foramen mandibulaire, traverse le canal mandibulaire au sein d'un tissu osseux spongieux jusqu'au foramen mentonnier pour donner ses branches terminales : les nerfs mental et incisif.

Le NAI peut adopter plusieurs formes :

- une unique branche peut pénétrer le canal mandibulaire et donner 2 ou 3 branches terminales, avec des branches anastomosées au nerf lingual (figure 2a et 2b) ;
- deux formes distinctes, majeure et mineure, peuvent pénétrer via les foramina principal et accessoires avec une entrée commune ou non, après bifurcation dans la fosse infra-temporale dans 16 % des cas (figure 2c et 2d) (Haas et al. 2016) ;
- ces présentations peuvent être unilatérale ou bilatérale (figure 2c) (Wolf et al. 2016).

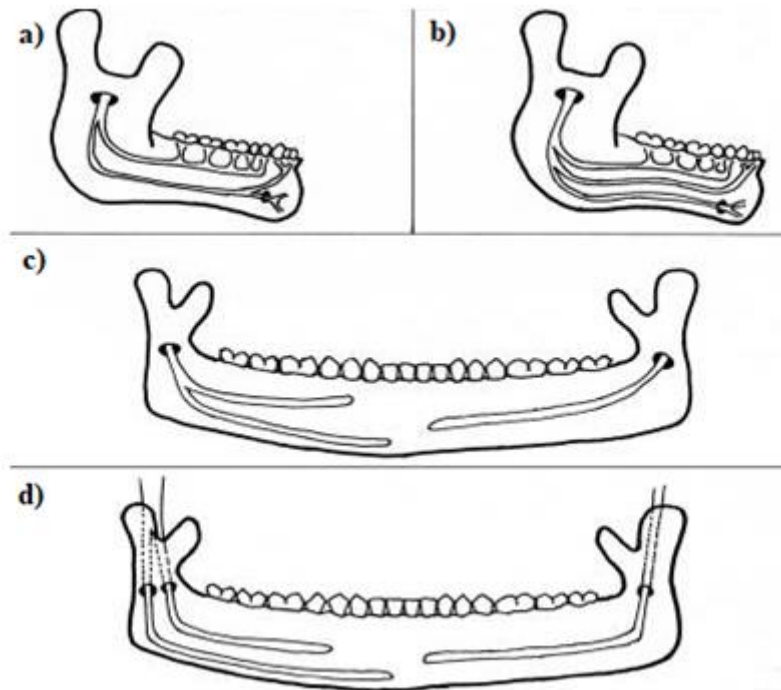


Figure 2: Différents modèles de ramification du NAI (Wolf et al. 2016).

Le nerf mentonnier innerve la muqueuse de la lèvre inférieure et la peau du menton. Il émerge par le canal incisif tandis que le nerf incisif continue son trajet dans le canal incisif ou directement dans l'os spongieux pour innerver les incisives, la canine, la 1^{ère} prémolaire ainsi que la gencive associée (Juodzbaly et al. 2010; Wolf et al. 2016).

1.1.2. Relations anatomiques

♦ Entre le NAI et les apex dentaires mandibulaires

Le NAI et le nerf mentonnier sont les nerfs les plus fréquemment lésés en raison de la proximité nerveuse des apex dentaires mandibulaires (Alves et al. 2014).

Selon Kalladka et al (2008), les lésions secondaires aux traitements iatrogènes sont les étiologies les plus courantes responsables du NCS. En effet, la distance séparant les apex du canal mandibulaire est relativement faible : 1 à 4 mm pour la 1^{ère} molaire et moins d'1 mm pour les 2^{ème} et 3^{ème} molaires (Tilotta Yasukawa et al. 2006). Selon Littner et al (1986), cette distance varie de 3,4 à 5,4 mm pour les 1^{ères} et 2nd molaires.

♦ Position du foramen mentonnier et de la boucle antérieure mentale

Le foramen mental présente de nombreuses variations anatomiques (taille, orientation, forme) (figures 3 et 4). Les différentes études de la position du foramen mentonnier ont montré que celle-ci varie selon l'origine ethnique, l'âge et le sexe. Le foramen est cependant presque toujours retrouvé entre la canine et la 1^{ère} molaire mandibulaire. Des foramina accessoires ont été retrouvés avec une moindre fréquence chez certaines populations Afro-Américaines (5,7%) et Indiennes précolombiennes (9%) (Juodzbaly et al. 2010).

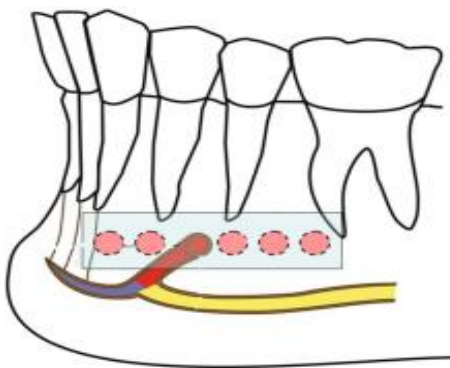


Figure 3: Variations anatomiques de la position du foramen mentonnier (Juodzbaly et al. 2010).

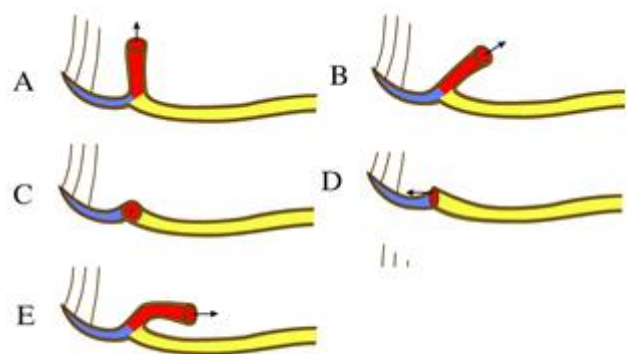


Figure 4: Modèles d'émergence de la boucle mentale (Juodzbaly et al. 2010).

Le NAI peut s'étendre au-delà de son trajet dans le canal mandibulaire pour former une boucle antérieure intra-osseuse appelée « boucle mentonnière antérieure ou *anterior mental loop* ». L'émergence, le trajet ainsi que la longueur de cette boucle sont variables. La détermination de ces paramètres à la radiographie panoramique est peu fiable et un examen 3D est nécessaire pour une étude approfondie (Juodzbaly et al. 2010).

1.1.3. Structures nerveuse périphérique et osseuse

Chaque nerf est constitué par la réunion des fascicules, fascicules formés par l'ensemble des axones. Le périnèvre entoure plusieurs fascicules qui contiennent le cœur des fibres nerveuses ; les axones ; eux même entourés de l'endonèvre. La couche externe appelée épineèvre est composée de tissu conjonctif ainsi que de vaisseaux nutritifs et sanguins (vasa nervorum). Elle protège l'ensemble des fibres nerveuses des agressions compressives ou extensibles (figure 5) (Smith et Lung 2006; Biazar et al. 2010).

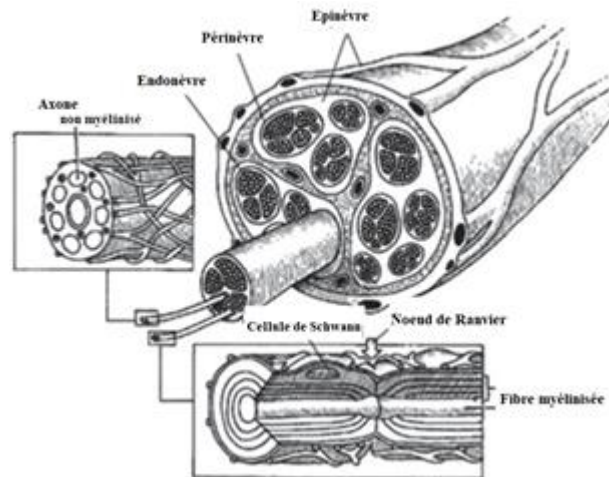


Figure 5: Anatomie nerveuse périphérique (Biazar et al. 2010).

La structure osseuse spongieuse en regard de la région molaire mandibulaire présente de nombreuses vacuoles avec un aspect lâche qui ne protègent que peu le NAI (Tilotta Yasukawa et al. 2006). La présence de ces nombreuses vacuoles osseuses facilite la propagation des produits d'obturation et de médicaments (Alves et al. 2014). En outre, il n'existe pas de réel « canal » mandibulaire composé d'os cortical qui entoure le NAI, ce qui le rend vulnérable aux différentes agressions mécaniques, chimiques ou toxiques (figures 6). En outre avec l'âge, les parois délimitant ces vacuoles se dégradent.

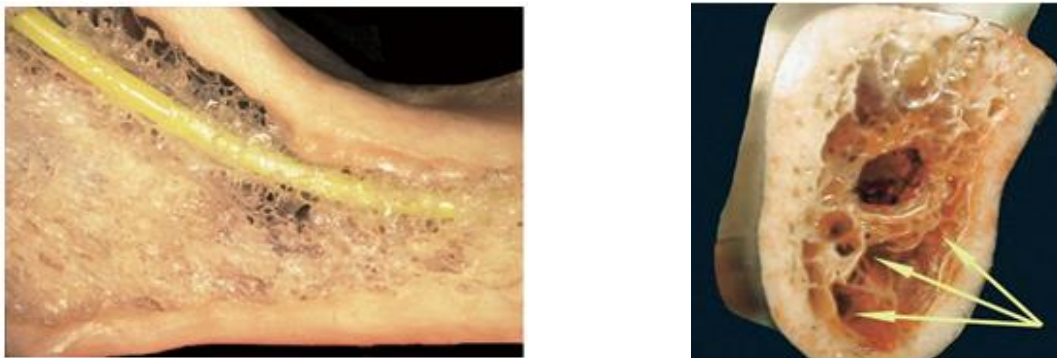


Figure 6: Structure osseuse mandibulaire, a) le canal mandibulaire est représenté par le tube jaune, b) les flèches jaunes montrent les vacuoles osseuses (Tilotta Yasukawa et al. 2006)

1.2.Prévalence du « Numb Chin Syndrome »

L'évaluation de la prévalence de la neuropathie mentonnière (NM) dans la littérature, toutes étiologies confondues, est difficile.

Le nombre de cas signalés suite aux traitements chirurgicaux est faible en raison de la disparition des symptômes, généralement spontanée. Les altérations sensorielles sont la plupart du temps temporaires et la récupération est lente avec une durée s'étendant jusqu'à 12 mois. Elles se manifestent donc par des formes de courte durée. Les patients étant informés des éventuels risques, certains n'expriment pas toujours ces altérations sensorielles et admettent ce genre de sensations comme normales (Robert et al. 2005).

La NM peut passer inaperçue. Certains patients dont l'origine est systémique ne font pas le rapprochement avec la pathologie acquise (cas drépanocytaire, tumoral). Les praticiens n'accordent pas nécessairement de l'importance aux paresthésies qui ne sont pas toujours connues ni recherchées. Ce symptôme peut donc être sous-estimé voire négligé (Lata et Kumar 2010; Chapa 2014).

Il existe peu d'études regroupant l'ensemble des étiologies et les études publiées n'utilisent pas toujours les mêmes mots clés. La littérature concernant la NM associée à un processus néoplasique est très riche, le terme « *Numb Chin Syndrome* » est admis et reconnu. La recherche sur PubMed du « *numb chin* » présente 162 articles. En outre, ce syndrome peut être également qualifié en français de syndrome « *de la lèvre engourdie* » ou « *de la houppe du menton* » ou encore « *mental nerve neuropathy* » dans la littérature anglo-saxonne. L'étude de la NM associée aux pathologies bénignes nécessite d'en préciser l'étiologie responsable : « *implant surgery* », « *endodontic therapy* », « *third molar removal* », « *iatrogenic therapy* » associée aux termes : « *nerve injuries* », « *nerve damage* », « *paresthésia* » ou encore « *anesthesia* ». Ces données étudient une étiologie particulière tandis que la NM en possède une multitude ce qui rend une étude globale complexe.

Certains cas de NM peuvent résulter de lésions traumatiques. Or l'Association Internationale des Céphalées (*International Headache Society IHS*) a proposé en 2013 le terme de « neuropathie trigéminal post-traumatique douloureuse (NTPTD) » pour standardiser la nomenclature. Cette classification n'a pas encore été validée universellement (Benoliel et al. 2014) et regroupe par définition seulement les NTPTD, ce qui exclue les origines systémiques et malignes. Par ailleurs, certains traumatismes ne donnent pas lieu à des douleurs mais à des dysesthésies non douloureuses à type d'engourdissement, picotements ou fourmillements.

2. Manifestations cliniques du « Numb Chin Syndrome »

2.1. Dysfonctionnements sensoriels algiques

Quelle que soit l'étiologie, le NCS se caractérise par différents troubles sensoriels tels que des paresthésies ou dysesthésies.

Les paresthésies se définissent comme des sensations anormales non douloureuses, spontanées ou provoquées, décrites comme des : fourmillements, engourdissements, picotements, piqûres, ou sensations froides.

Les dysesthésies sont des sensations anormales douloureuses, spontanées ou provoquées, elles comprennent l'hyperalgésie et l'allodynie. L'hyperalgésie correspond à une douleur *exagérée* provoquée par un stimulus normalement douloureux tandis que l'allodynie correspond à une douleur *provoquée* par une stimulation normalement non douloureuse (mécanique statique ou dynamique, ou thermique) L'hyperesthésie est une sensibilité accrue à la stimulation et comprend l'allodynie et l'hyperalgésie (Merskey et Bogduk 1994).

Il a été convenu par IASP que les paresthésies soient considérées comme des sensations anormales désagréables non douloureuses à l'inverse des dysesthésies.

Cette définition donne lieu à une certaine controverse, à quel moment peut-on considérer un picotement, une sensation de brûlure ou de décharges électrique comme douloureux ?

Le NCS, par définition, correspond à un engourdissement du menton qui est le symptôme clinique majeur ; d'autres types de dysesthésies sont cependant parfois retrouvées dont des douleurs.

2.2. Description du « Numb Chin Syndrome »

La symptomatologie de la neuropathie mentonnière est essentiellement non douloureuse, les manifestations douloureuses seront associées à la présence d'une inflammation ou de processus destructeurs traumatiques. Le siège des paresthésies est plus ou moins étendu : du menton au vermillon de la lèvre inférieure, et concerne parfois les dents et la muqueuse associées, unilatéralement ou bilatéralement. Les fonctions motrices de la langue et de la lèvre ne sont pas cependant pas altérées (Chapa 2014). L'étendue de la zone altérée varie en fonction de l'atteinte nerveuse mais également du stade de récupération nerveuse après traitement.

La description spontanée des symptômes par les patients est souvent pauvre et confuse, ils ne trouvent pas les bons termes. La sémiologie de la neuropathie mentonnière regroupe des sensations douloureuses ou non, les patients rapportent :

- ⇒ des sensations de fourmillement ou d'engourdissements, parfois douloureux ;
- ⇒ des sensations de brûlures, démangeaisons ou picotements (Penarrocha et al. 2012) ;
- ⇒ des distorsions qualitatives : allodynies mécaniques et thermiques, hyperalgésies ;
- ⇒ une absence de sensibilité intra-buccale et extra-buccale (hypoesthésies) ;
- ⇒ une impression de « dents serrées » ou d'objet entre les dents ;
- ⇒ une accumulation du bol alimentaire du côté altéré ;
- ⇒ des plaies intra ou extra buccales (morsures ou brûlures) ;
- ⇒ postillonner, ressentir un écoulement salivaire constant ou des tremblements.

Certains termes tels que les « décharges électriques », les « brûlures » ou les sensations de « froid douloureux » sont plus évocateurs d'une atteinte neuropathique, bien qu'aucun d'eux ne soit pathognomonique.

Tous ces éléments ne sont pas toujours rapportés conjointement, seule la présence de quelques-uns peut signifier un NCS. En effet, le degré de blessure affecte différemment le nerf générant différents profils sensoriels (Kalladka et al. 2008).

3. Étiologies

Le spectre étiologique rapporté dans la littérature est très riche. Les causes les plus fréquentes de NCS concernent les pathologies dentaires locales comme les infections odontogènes et les traumatismes oraux, suivies des causes malignes considérées comme la seconde cause la plus fréquente, et enfin les conditions systémiques rapportées en moindre fréquence (tableau 1).

<u>Origines bénignes</u>		<u>Origines malignes</u>
<u>Origine loco-régionale</u>	<u>Origine systémique</u>	
Abscès odontogène, Chirurgicales : avulsions, implantaire, orthodontique, esthétique, parodontale, Anesthésie dentaire, Traitement endodontique, Prothèse amovible inadaptée, Tumeurs bénignes, Ostéomyélite, Traumatisme facial, Radiothérapie, Neuropathie trigéminal, Dysplasie osseuse.	Diabète, Drépanocytose, AVC, Maladie de Lyme, Sarcoidose, Sclérose en plaque, Syphilis, Infection post-herpétique, Vascularite post vaccinale, Neuropathie médicamenteuse, Anévrisme, Maladie de Paget, VIH, Hypothyroïdie, Amylose, Atrophie mandibulaire liée à l'âge, Troubles du tissu conjonctif, Artérite temporale, Syndrome Gougerot-Sjören, Exposition produits chimiques.	Sein, Prostate, Poumons, Myélomes, Cancer de la tête et du cou, Thyroïde, Hémopathies malignes, Lymphomes Non Hodgkiniens, Mélanomes, Autres cancers : Estomac, Reins, Cerveau, Tractus gastro-intestinal, Ovaires, etc.

Tableau 1 : Origine des neuropathies mentonnières.

Les origines malignes rapportées dans la colonne de droite correspondent à l'ensemble des sites de tumeurs primaires (hématologiques et des organes solides) responsables de métastases mandibulaires

(Sanchis et al. 2008; Divya et al. 2010; Ryba et al. 2010; Epstein et Sanders 2013; Joel et al. 2013; Assaf et al. 2014; Trescot et al. 2016).

3.1. Systémiques

3.1.1. Malignes

Bien que cette neuropathie soit peu fréquente dans un contexte tumoral, la manifestation du NCS en dehors d'une cause évidente est souvent associée à un processus malin sous-jacent. En effet, les métastases de la cavité buccale ne représentent qu'1% des tumeurs malignes orales (Hirshberg et al. 2014; Aerden et al. 2017). Ce n'est donc pas le principal symptôme à prendre en considération lors du diagnostic mais il peut constituer le premier signe de la malignité, et dans 30% des cas signer une récurrence chez les patients ayant des antécédents de cancers (Zaheer et al. 2013). En outre les patients à antécédents néoplasiques sont prédisposés au développement de tumeurs malignes secondaires (Hirshberg et al. 2014).

La présentation est généralement unilatérale (Aerden et al. 2017) mais peut évoluer avec le contexte tumoral et devenir bilatérale dans 10% des cas (Laurencet et al. 2000; Lata et Kumar 2010). La présentation bilatérale est plus fréquente dans les hémopathies malignes où l'infiltration du SNC par les cellules tumorales est plus aisée et plus rapide que dans les tumeurs malignes solides (Sasaki et al. 2011; Romo et al. 2014; Algahtani et al. 2016).

Deux processus sont à l'origine de la NM : l'atteinte primaire tumorale (tumeur solide ou hématologique) et l'atteinte métastatique d'une tumeur située à distance. La malignité est l'une des causes les plus graves de NCS. Dans 75 % des cas, les métastases de la cavité buccale sont détectées après le diagnostic de la tumeur primaire et ne représentent pas le premier signe de propagation métastatique tumorale (Aerden et al. 2017). En revanche pour 47% des cas, le NCS représente la première manifestation de cancers non diagnostiqués (Ryba et al. 2010). La mandibule est le siège le plus fréquent des lésions métastatiques de la cavité orale (80 %), en particulier les régions molaires et rétro molaires (Hirshberg et al. 2014).

3.1.1.1. Prévalence du NCS associé au à un processus tumoral

Selon l'étude de Galán et Peñarrocha (2008) portant sur 136 cas sélectionnés issus de 16 études différentes, les tumeurs les plus fréquentes responsables du NCS sont issues du sein (40,4%), de lymphomes (20,5%), de la prostate (6,6%), de leucémie (5,1%). En outre, dans 27,7 % des cas, le NCS était le principal signe de la malignité non diagnostiquée et dans 37,7 % un signe de récurrence.

Ces chiffres sont relativement semblables d'une étude à l'autre, selon Lossos et Siegal (1992) les cancers les plus fréquemment responsables de métastases à distance sont chez la femme le cancer du sein, suivi des atteintes rénales et colorectales.

Chez l'homme ce sont les cancers de la prostate (28%) qui sont le plus fréquemment retrouvés suivis des carcinomes pulmonaires (14%) (Evans et al. 2008; Hirshberg et al. 2014). On retrouve d'autres tumeurs en moindre fréquence (voir tableau 1). Globalement, la mandibule peut recevoir des métastases de tous les organes en raison de la contrainte anatomique (voir physiopathologie).

Le NCS semblerait être une manifestation tardive du processus malin associé à une progression de la maladie pour 67% des cas, ou associée à une rechute pour 31% des cas. Le délai moyen d'apparition du NCS associé à une rechute tumorale est de 4 ans après diagnostic initial du cancer du sein, et plus court pour le lymphome avec un délai de 2 ans et demi (Laurencet et al. 2000).

3.1.1.2. Physiopathologie du NCS associé à un processus tumoral

* Métastases mandibulaires

La mandibule est la région faciale la plus sensible aux métastases osseuses (75% des métastases orofaciales) (Assaf et al. 2014) en raison de sa faible circulation sanguine et la présence de la moelle osseuse hématopoïétique. Les vacuoles de nature sinusoïdale ainsi que la moelle osseuse rouge seraient un terrain propice à une thrombose des cellules tumorales (figure 6). De plus, la moelle osseuse est riche en facteur de croissance favorables à la prolifération et à la survie des cellules malignes (Zaheer et al. 2013; Irani 2017). En outre, le trajet sinueux du NAI inciterait les dépôts métastatiques. Par ordre croissant, la région molaire est la plus souvent impliquée (>50%) suivie de la région pré-molaire (38 %) et enfin de la région du ramus et de l'angle mandibulaire (29%) (Hirshberg et al. 2014). L'envahissement osseux par le processus tumoral serait à l'origine d'une compression mécanique nerveuse (Sudha et al. 2015).

* Syndrome paranéoplasique

Les syndromes paranéoplasiques sont des manifestations neurologiques causées par la tumeur de manière indirecte, cette origine reste hypothétique et n'a pas été étudiée (Laurencet et al. 2000).

* Lésions intracrâniennes

Dans de rares cas, les métastases de la base du crâne associées aux paires nerveuses crâniennes, peuvent être à l'origine d'un syndrome ganglionnaire trigéminal. On retrouve alors à l'IRM un élargissement du ganglion trigéminal, soulignant l'utilité et la sensibilité de cette technique d'imagerie, qui permettrait une localisation précise des lésions. L'atteinte peut porter à la fois sur le système nerveux central et périphérique. L'atteinte du SNP serait la conséquence de l'infiltration et compression des nerfs spinaux ou crâniens (Laurencet et al. 2000).

* Ensemencement des leptoméninges

Les métastases envahissent l'espace sous arachnoïdien (par voie hématogène ou le long des nerfs crâniens) et se fixent à la surface du névraxe pour former des nodules, visibles en coupe sagittales par l'IRM. L'essaimage à distance se poursuit via l'écoulement du LCR (Laurencet et al. 2000).

* Infiltration péri-neurale

L'infiltration péri-neurale se retrouve dans les cas de tumeurs touchant directement le NAI. L'absence d'image radiologique ne doit pas exclure la possibilité de lésions métastatiques mandibulaires, l'infiltration microscopique du nerf peut survenir avant que la destruction tumorale ne soit visible cliniquement (Friedrich 2010, Zaheer et al. 2013).

* Origine médicamenteuse

Les lésions induites par la chimiothérapie et la radiothérapie peuvent être à l'origine de lésions du ganglion trigéminal ou d'une ostéonécrose spontanée mandibulaire liée à la prise de biphosphonates, pour pallier la destruction osseuse par les tumeurs métastatiques (Assaf et al. 2014; Yanagisawa et al. 2017).

L'ostéonécrose de la mâchoire liée aux biphosphonates ou *Biphosphonate Related Osteonecrosis of the Jaw* (BRONJ) se définit selon l'AAOMS comme la nécrose et l'exposition de l'os maxillaire durant plus de 8 semaines chez un patient sous biphosphonates (AAOMS 2012). La dénomination a été un peu modifiée depuis 2014 par l'AAOMS, qui a étendu l'ostéonécrose à d'autres médicaments : antirésorbeurs osseux (dénosumab) anti-angiogéniques, responsables eux aussi d'ONM. Elle est désormais définie comme MRONJ (ostéonécrose de la mâchoire liée aux médicaments = *Medication Related Osteonecrosis of the Jaw*) (Favia et al. 2015; Blanchaert 2017).

D'une manière générale, l'incidence de MRONJ suite à l'administration intraveineuse de biphosphonates se situe entre 0,8 % et 12 % (Gupta et al. 2013). Selon une étude de Ruggiero (2014), elle varie en fonction de l'agent utilisé (antirésorbeur ou anti-angiogénique): zolédronate (1 %), dénosumab (0,7 à 1,9 %), bevacizumab (0,2 %).

Les biphosphonates sont particulièrement utilisés pour retarder la progression tumorale dans les cancers du sein et de la prostate, cancers auxquels le NCS est le plus souvent associé (AAOMS 2012). Dans les cas d'une apparition d'un NCS chez un patient traité, on peut se demander si le NCS est une conséquence de la rechute du cancer ou de la prise de biphosphonates.

L'étude rétrospective d'Assaf et al (2014) a rapporté 10 cas de neuropathie mentonnière, avec 80 % des cas associés à un processus malin, incluant 50 % secondaires au traitement anticancéreux par les biphosphonates (Zometa).

3.1.2. Bénignes

3.1.2.1. VIH

Il n'existe pas à ce jour d'étude indiquant le lien entre le NCS induit par le VIH. Les données cliniques actuelles confirment la fréquence élevée des neuropathies périphériques secondaires à l'infection par le VIH et aux traitements anti rétroviraux, telles que la polyneuropathie distale symétrique PNDS et les neuropathies crâniennes. La polyneuropathie distale symétrique retrouvée chez plus d'un tiers des patients séropositifs se manifeste par un engourdissement ainsi que des paresthésies, des sensations de brûlures, de fourmillement, d'aiguilles, habituellement au niveau des membres inférieurs bilatéralement (Robinson et al.2013).

Le tableau symptomatique rapporté dans les PNDS est semblable à celui de la neuropathie mentonnière. D'autres atteintes sont signalées concernant les neuropathies crâniennes, mais aucune étude significative n'a été réalisée à ce jour.

L'engourdissement du menton a été rarement décrit. Un seul cas de NCS rapporté a été la 1^{ère} manifestation de l'infection par le VIH (Benito-Leon et al. 1998). Chez les patients séropositifs, le NCS est le plus souvent secondaire à l'infection, et est le résultat du lymphome impliquant le SNC ou la mandibule (Lata et Kumar 2010).

L'absence de données dans la littérature ne doit pas être considérée comme une l'absence de corrélation entre le NCS et VIH. Cette piste mériterait d'être traitée plus amplement, et ceci par une étude au sein de services spécialisés dans la prise en charge des patients touchés par le VIH.

3.1.2.2. Drépanocytose

La drépanocytose est une maladie génétique caractérisée par la mutation du gène de la β globine, induisant la synthèse d'une hémoglobine anormale S responsable de l'ensemble des manifestations cliniques : anémie, sensibilité aux infections (immunodépression), et crises douloureuses. L'expression et la sévérité de la drépanocytose varient selon les individus et au cours du temps chez une même personne. La découverte clinique a lieu généralement pendant l'enfance.

Nous nous intéressons plus particulièrement aux crises douloureuses dites vaso-occlusives dont les complications sont à l'origine du NCS. Elles sont dues à une moindre irrigation des tissus et se manifestent par des douleurs vives et brutales dans les territoires ischémiques.

Les hématies prennent une forme anormale de faucille les rendant rigides : elles s'agrègent alors et forment des bouchons au niveau des capillaires sanguins à l'origine de lésions irréversibles. Toutes les parties du corps sont susceptibles d'être atteintes, cependant certains organes le sont plus souvent : les os, les membres, les poumons, le cerveau. Les douleurs surviennent surtout dans les os des jambes et des bras mais peuvent également affecter la tête (Catonné et al. 2004).

Le NCS induit par la drépanocytose est une complication rare mais connue depuis 1972. L'obstruction induit une mauvaise irrigation de la mandibule et une souffrance nerveuse du NAI, qui peut durer des mois ou même des années (Mestoudjian et al. 2008).

3.1.2.3. Maladies affectant le système nerveux

L'atteinte neurologique lors de certaines maladies telles que le diabète, la sclérose en plaque, la maladie de Lyme s'inscrit dans une atteinte plus large du système nerveux. Le NCS apparaît comme un symptôme additionnel parmi d'autres lésions neurologiques associées (Wu et al. 2017).

Diabète

La neuropathie diabétique périphérique est une des complications fréquentes du diabète, le plus souvent asymptomatique mais présente chez 90 à 95 % lors des explorations neurophysiologiques poussées et dans 10 % à 20 % lors d'examens sommaires. D'autres types de neuropathies existent chez le patient diabétique dont les neuropathies focales et multifocales qui affectent les nerfs crâniens, qui sont plus sensibles à la pression (Gin et Rigalleau 2008).

Sclérose en plaque

La sclérose en plaques (SEP) est une maladie neurodégénérative inflammatoire causée par une réaction auto immune des cellules du SNC sans étiologie exacte (Murphy et al. 2017). L'atteinte trigéminal due à la SEP est une manifestation connue de la maladie mais encore mal comprise. Le NCS précède le diagnostic de SEP chez 15% des individus atteints (Oestmann et al. 2008). Les lésions démyélinisantes affectant les fibres trigéminales sont potentiellement à l'origine soit d'un NCS ou d'une névralgie trigéminal (Fallata et al. 2017). Un cas de NCS résolu en 5 jours grâce à la prise d'AIS a été rapporté par Assaf et al. (2014). Ceci confirme l'importance de la gestion des processus inflammatoires dans l'apparition du NCS.

3.2.Locales

3.2.1. Infections et kystes odontogènes

Les infections odontogènes du groupe prémolo-molaire ou canines et les kystes péri-apicaux, dentigères ou folliculaires (Ozkan et al. 2008) sont le plus souvent responsables des paresthésies.

Les processus infectieux en développement associés aux processus inflammatoires compriment les fibres nerveuses et peuvent induire des troubles sensoriels (Censi et al. 2016). Certains médiateurs inflammatoires ont une action neurotoxique, tels que l'IL 1, l'oxyde nitrique et le TNF α (facteur de nécrose tumorale). Le lipopolysaccharide est également neurotoxique (Alves et al. 2014). En outre, certains microbes tels que les bactéries Gram négatives, seraient impliquées dans les phénomènes de neuropathies. Il a été émis l'hypothèse que les bactéries pourraient léser le périnèvre, entraînant une altération de la conduction nerveuse et une destruction des fascicules nerveux (Lenarda et al. 2000). En règle générale, les différents tests de vitalité pulpaire associés à l'imagerie (panoramique ou péri-apicale) permettent d'identifier l'origine de l'infection et la traiter.

3.2.2. Ostéomyélite

L'ostéomyélite est une maladie inflammatoire infectieuse osseuse chronique non purulente d'origine inconnue. Elle se caractérise par une absence de séquestration et de fistulisation. Elle est causée par la colonisation bactérienne de la moelle osseuse. L'accumulation d'un exsudat inflammatoire dans la cavité médullaire osseuse et sous le périoste modifie l'apport sanguin de l'os provoquant une ischémie des tissus et un remodelage osseux perturbé.

Les tissus nécrosés favorisent la prolifération bactérienne induisant une cicatrisation incomplète et la progression de l'ostéomyélite. Il existe peu de cas en lien avec le NCS rapportés dans la littérature (Agarwal et al. 2014). Les cas d'ostéomyélite mandibulaire décrits dans la littérature apportent les hypoesthésies comme un des éléments du tableau clinique, mais ce n'est pas le principal symptôme pris en compte (Cas clinique 5).

3.2.3. Iatrogène post-traumatique

De nombreuses études d'incidence des altérations neurosensorielles post-chirurgicales (implantaire, avulsions mandibulaires...) ont été réalisées. Leurs résultats sont relativement semblables. L'avulsion de la 3^{ème} molaire mandibulaire est l'acte qui provoque le plus de paresthésies du NAI, suivies des extractions simples et de la chirurgie implantaire. D'autres étiologies sont rapportées en moindre fréquence : l'avulsion de fragments impactés, l'anesthésie, le traitement endodontique, le traumatisme facial direct (figure 7) (Penarrocha et al. 2012 ; Carles et al. 2015 ; Agbaje et al. 2016).

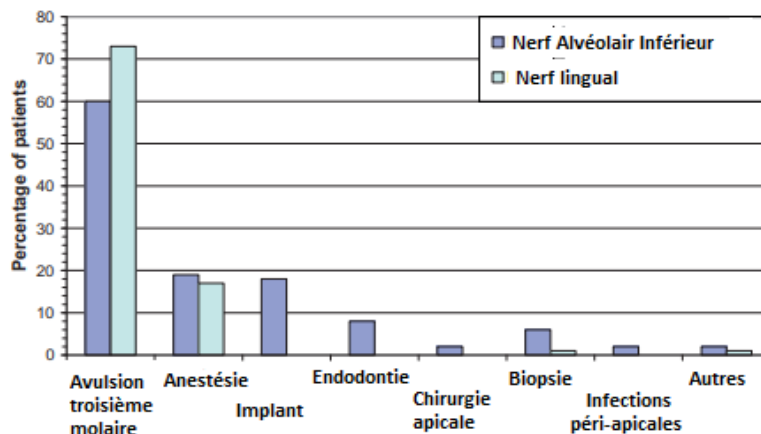


Figure 7 : Origine des lésions post-traumatiques du nerf alvéolaire inférieur et nerf lingual (Renton et Yilmaz 2012)

D'une manière générale, certaines altérations sont communes aux différentes chirurgies. La présence d'une inflammation normale post-chirurgicale à l'origine d'une compression induisant une souffrance nerveuse est assez courante et se résout habituellement après la cicatrisation (Sarikov et Juodzbalys 2014). Lorsque ce phénomène n'est pas contrôlé et persiste, des lésions irréversibles apparaissent.

Les lésions de l'artériole irrigant le nerf peuvent être à l'origine de troubles sensoriels. L'ischémie induit une souffrance nerveuse, l'hémorragie provoque un hématome. L'étirement (ou section) du paquet vasculo-nerveux à sa sortie du foramen mentonnier lors de lambeaux, ou de sa compression par les sutures n'est pas sans conséquences.

Chaque acte étant précédé d'une anesthésie, les lésions peuvent résulter d'un traumatisme direct par contact de l'aiguille, ressenti comme un « choc électrique », d'une compression, ou de la neuro-toxicité des solutions (Mohammadi 2010 ; Penarrocha et al. 2012). L'utilisation de solution à 4 % d'articaine ou de prilocaïne augmenterait le risque d'hypoesthésies en comparaison à la lidocaïne à 2% (Moon et al. 2012).

Il a été rapporté sur 57 % des patients ayant eu un traumatisme après une anesthésie, seulement 1,3 % à 8,6 % ont ressenti ce « choc électrique ». Le patient décrira l'acte effectué comme responsables des paresthésies, le traumatisme lié à l'anesthésie peut être suggéré lorsque les traitements semblent adéquats.

3.2.3.1. Avulsion

La situation des racines par rapport aux structures nerveuses est le facteur de risque le plus important ; les autres facteurs, de moindre importance sont : les conditions opératoires particulières (infection péri-apicale...), le degré de lésion tissulaire opératoire, l'expérience de l'opérateur, l'âge et le sexe du patient (Sarikov et Juodzbaly 2014). La technique opératoire ne semble cependant pas affecter le risque de blessure nerveuse (Coulthard et al. 2014). Les troubles de la sensibilité sont principalement dus aux différents temps opératoires : anesthésie, luxation, révision de l'alvéole, recherche d'apex résiduels.

3.2.3.2. Implant

La persistance des douleurs et la présence de dysesthésies marque une blessure potentielle qui doit être traitée avant son passage à état chronique. L'incidence de lésion du NAI après la chirurgie implantaire varie de 13 % (AlGhamdi 2013) à 40 % (Juodzbaly et al. 2011).

Les lésions nerveuses concernent :

- des lésions directes lors du forage ou lors du vissage de l'implant : intrusion partielle ou totale, brûlure directe ou indirecte par nécrose péri osseuse (figures 8 et 9),
- des lésions indirectes par compression osseuse, hématome ou œdème (figures 8 et 9),
- des lésions retardées par compression osseuse (cicatrisation) ou infection (péri-implantite).

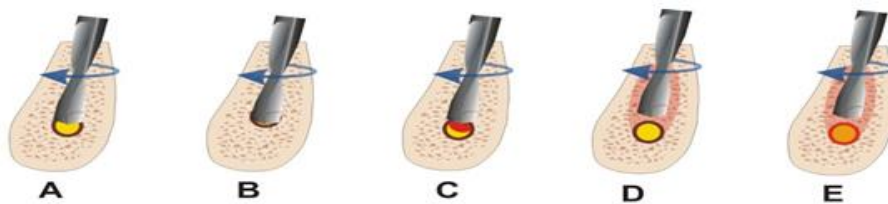


Figure 8 : Lésions directes lors du forage (Juodzbaly et al. 2011).

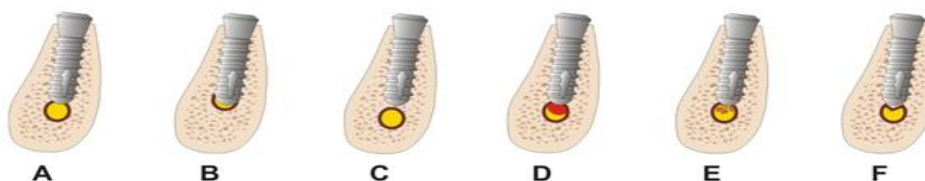


Figure 9 : Lésions lors du vissage (Juodzbaly et al. 2011).

3.2.3.3. Orthognatique

Selon Phillips et al. et Essick et al. 98 % des chirurgies orthognatiques mandibulaires sont responsables de paresthésies transitoires ou définitives, que l'on explique aisément par l'invasivité de l'acte. Seulement 2 % des patients retrouvent une sensation « normale » à 1 semaine. A 6 mois, 81 % des patients décrivent toujours des paresthésies (Phillips et al. 2006; Essick et al. 2007). Sur le long terme, seuls 50 % des patients retrouvent une sensibilité normale (Agbaje et al. 2016). Une étude de 2011 de Phillips et Essick soutient que seuls 5 % des patients souffrent de douleurs neuropathiques à 1 an. Une récupération minimale de la perception tactile ainsi que la diminution de la douleur d'au moins 30 % définiraient le succès du traitement (Essick et al. 2007).

3.2.3.4. Endodontique

Les paresthésies post- traitement radiculaire ont une origine : mécanique, toxique ou thermique.

La sur-instrumentation au-delà de l'apex peut endommager directement le NAI et entraîne une ouverture excessive la constriction apicale, qui à son tour, facilite l'extrusion de produits de préparation, désinfection ou obturation (Mohammadi 2010; Alves et al. 2014).

La présence de matériau d'obturation au-delà du canal peut comprimer les fibres nerveuses. Le dépassement de gutta ne provoquerait que rarement une paresthésie, la gutta aurait tendance à se déformer sans comprimer le nerf ou l'artère ; de surcroît la gutta étant relativement inerte, un contact nerveux ne provoquerait pas de lésion chimique (Mohammadi 2010).

Les solutions utilisées pour la désinfection canalaire et les ciments d'obturation peuvent être neuro-toxiques. L'injection inadéquate d'hypochlorite de sodium au-delà de l'apex provoque des nécroses tissulaires (Mohammadi 2010). Les deux types de ciments de scellement les plus couramment utilisées sont potentiellement iatrogènes. Plusieurs études in vitro démontrent une neurotoxicité de l'eugénol, du paraformaldéhyde et de l'hydroxyde de calcium (Pogrel 2007). Les composants associant l'eugénol et le paraformaldéhyde comme l'endométhasone et le N2 sont les plus toxiques. L'extrusion massive à proximité du NAI serait à l'origine d'une compression mécanique d'une part, et d'autre part d'une neurotoxicité chimique par les agents agressifs comme l'endométhasone induisant une pression supplémentaire (Koseoglu et al. 2006; Scarano et al. 2007, Alves et al. 2014).

Les techniques d'obturations peuvent induire des brûlures notamment celle décrite par Schilder (compaction verticale à chaud). La gutta devient thermoplastique à des températures entre 53,5°C et 57,5°C mais des températures intra-canalaires allant de 50°C à 100°C sont rapportées en conditions cliniques (Blanas et al. 2004; Mohammadi 2010).

L'extrusion éventuelle de débris infectés lors d'une parodontite apicale dans le canal mandibulaire ou le foramen mentonnier pourrait outrepasser le périnèvre protecteur du NAI et ainsi induire une souffrance nerveuse (Morse 1997; Mohammadi 2010). Cela reste cependant hypothétique car aucune étude n'a été réalisée sur ce sujet (Alves et al. 2014).

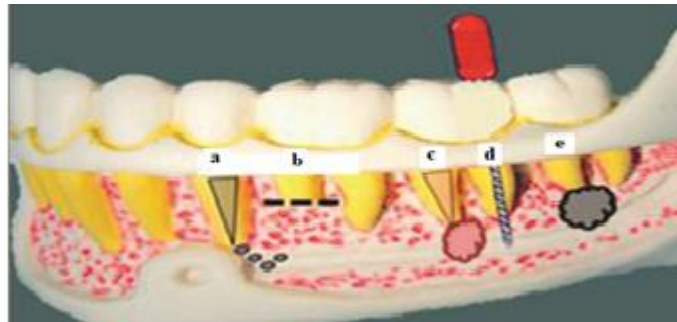


Figure 10 : Schéma illustrant les différentes causes de lésion du NAI iatrogènes d'origine endodontique, a) et c) extrusion, b) chirurgie apicale, d) sur-instrumentation, e) infection péri-apicale (Alves et al. 2014).

L'apparition d'une neuropathie mentonnière permanente après une chirurgie apicale est un événement relativement rare. Le NCS disparaît souvent en quelques semaines avec la régression de l'œdème post-chirurgical à l'origine des paresthésies (Vertommen 2013). La décision du traitement chirurgical ne sera approuvée qu'après évaluation du rapport bénéfique/risque. En cas de proximité nerveuse, cette option thérapeutique doit être soigneusement évaluée.

3.2.4. Dysplasie cémento-osseuse

La dysplasie cémento-osseuse est une affection bénigne à l'origine de lésions des maxillaires. L'os sain est remplacé par un mélange d'un tissu conjonctif fibreux et d'os pathologique. Les lésions sont le plus souvent bilatérales. L'atteinte est le plus souvent asymptomatique et sa découverte fortuite lors d'exams radiologiques de contrôle, d'épisodes infectieux ou douloureux (Cas clinique 7).

4. Traitement du « Numb Chin Syndrome »

4.1. Traitement commun

Le traitement du NCS repose sur l'identification et le traitement de la cause. Bien qu'un NCS lié à une infection odontogène ne soit pas traité de la même manière qu'un NCS lié à processus tumoral ou à l'extrusion massive de ciment, certains traitements sont communs à plusieurs étiologies.

En effet le traumatisme direct et l'inflammation seraient les principales causes de troubles neuro-sensoriels post-opératoires (Kalladka et al.2008). D'une manière générale, le traitement du NCS passe par le contrôle des phénomènes associés aux différentes procédures chirurgicales, dont :

- le processus inflammatoires par les AINS ou AIS ;
- les phénomènes infectieux par la suppression de l'infection via les antibiotiques ;
- les phénomènes hémorragiques ou ischémiques.

Pour les NCS résultant de lésions traumatiques, Kalladka et al (2008) préconisent le traitement précoce dans les 4 mois postopératoires, afin d'éviter la persistance des paresthésies qui marqueraient des lésions permanentes. D'autres auteurs suggèrent un délai inférieur qui paraît plus prudent, 2 mois après une avulsion pour Sarikov et Juodzbaly (2014), 3 mois après un traitement endodontique pour Tilotta Yasukawa et al. (2006). Les avis concernant le délai divergent, une bonne analyse de l'étiologie et les plaintes du patients sont les éléments qui orientent la décision.

Pour permettre de stimuler la phase de cicatrisation, certains auteurs préconisent des molécules telles que le NGF (facteur de croissance des nerfs), la cocarnitine, des vasodilatateurs et l'ozone afin d'oxygéner davantage les tissus (Ozkan et al. 2008; Mohammadi 2010, Censi et al. 2016).

Selon d'autres auteurs, l'administration de vitamine B faciliterait la régénération de la gaine de myéline (Alves et al. 2014), tandis que pour Phillips et Essick (2007) la vitamine B ne devrait administrée qu'aux patients présentant des carences en vitamine B. Ces différentes suggestions restent hypothétiques et n'ont pas fait l'objet d'études à fort niveau de preuve.

Phillips et Essick (2007) ont suggéré que des exercices de rééducation sensorielle, à défaut de guérir l'altération sensorielle suite aux chirurgies orthognatiques, pourraient atténuer l'impression désagréable ressentie par les patients. Les essais cliniques de l'acupuncture n'ont pas démontré de bénéfices avérés et elle n'est pas considérée comme supérieure au placebo (Baeumler et al. 2014).

D'autres traitements existent, que nous ne détaillerons pas, dont l'indication est limitée à certaines circonstances bien précises comme la réparation neurochirurgicale du NAI ou le laser.

4.2. Traitement ciblé pour chaque étiologie

○ Infection odontogène :

Le pronostic des paresthésies résultant d'une infection odontogène est très favorable. Le traitement immédiat de la neuropathie consiste en l'élimination du processus infectieux par le traitement endodontique ou l'extraction si la dent n'est pas conservable, en association avec le contrôle des phénomènes associés : infectieux, inflammatoire, hématome (Mohammadi 2010). La résolution des symptômes est généralement obtenue en quelques jours ou semaines.

○ Avulsion :

La plupart des lésions cicatrisent spontanément au bout de 6 mois, certaines sous 6 à 8 semaines, d'autres jusqu'à 24 mois. Le traitement immédiat reste le contrôle des phénomènes post-chirurgicaux. Au-delà de 2 mois sans évolution de la symptomatologie, Sarikov et Juodzbaly (2014) avancent que le risque déficit permanent augmente, les lésions doivent alors être traitées en amont avant de devenir des neuropathies douloureuses post-traumatiques (moins 2 % des cas).

○ Implant :

Lors d'une lésion directe, la fenêtre temporelle d'intervention thérapeutique est brève et une récupération nerveuse complète est rare à moins que la blessure ne soit mineure. L'intervalle de temps doit être le plus court possible afin d'éviter une atrophie des fibres nerveuses (Juodzbaly et al. 2011).

Si la blessure est majeure, la dépose implantaire immédiate doit être réalisée suivant les 30h pour réparation (Renton et Yilmaz 2012). Cependant, la récupération nerveuse n'est pas toujours intégrale, la cicatrisation peut aboutir à la formation de névromes dont le traitement est chirurgical (Fukuda et al. 2012).

Le rôle bénéfique des AINS ainsi que des corticostéroïdes à doses élevées dans la semaine suivant les blessures a été démontré. Les corticostéroïdes empêcheraient l'apparition de décharges ectopiques et réduiraient l'inflammation et ses conséquences (Juodzbaly et al. 2011).

La distinction entre l'origine implantaire ou la présence d'une péri-implantite doit être déterminée. Le traitement du NCS en raison d'une péri-implantite conduit à la dépose de l'implant, tandis le traitement du NCS lié à la pose adéquate de l'un implant repose sur la surveillance et le traitement pharmacologique, et la dépose ultérieure si aucune amélioration n'est observée.

○ Endodontique :

Nous considérerons les traitements inadéquats visibles radiologiquement (dépassement de gutta/ciment). Les traitements adéquats rejoignent les traitements communs du NCS évoqué précédemment.

La conduite à tenir face à un cas d'extrusion de ciment dans le canal mandibulaire visible à la radiologiquement est assez controversée. Certains auteurs préconisent une attitude attentiste avec un contrôle de la symptomatologie (Carles et al. 2014), tandis que d'autres recommandent une prise en charge immédiate : extraction et/ou décompression nerveuse dans les jours qui suivent et jusqu'à 3 semaines après le traitement initial. Elle permettrait la récupération nerveuse le plus souvent totale et quasi normale dans quelques cas (Koseoglu et al. 2006). Si les symptômes persistent au-delà de 3 mois, l'extraction rapide permettrait de prévenir une lésion neuropathique irréversible (Tilotta Yasukawa et al. 2006). Selon Scarano et al. (2007), la chirurgie de décompression après extrusion de ciment résorbable sans paraformaldéhyde ne devrait être envisagée qu'après 1 mois sans évolution favorable de la symptomatologie.

Pogrel (2007) insiste sur l'adressage immédiat et systématique à une unité de microchirurgie spécialisée. Sur 61 patients présentant des signes cliniques et radiologiques de ciment dans le canal mandibulaire admis dans leur service de chirurgie maxillo-faciale de 1998 à 2005 :

- ⇒ 8 n'ont présenté aucune symptomatologie ;
- ⇒ 42 présentaient une contre-indication : symptômes bénins, risques, lésion tardive ;
- ⇒ 5 ont bénéficié d'une intervention chirurgicale dans les 48 h avec une résolution totale ;
- ⇒ 6 ont été opérés dans les 10 jours à 3 mois, avec une résolution partielle pour 4 patients.

La décompression peut donc fournir des résultats satisfaisants lorsqu'elle est indiquée et à condition qu'elle soit effectuée de manière précoce (Pogrel 2007).

○ Anesthésie :

Le pronostic de guérison spontanée est excellent (Smith et Lung 2006; Mohammadi 2010). Les paresthésies suite à une anesthésie locale se résolvent dans 85 à 94 % des cas sous 8 semaines sans traitement. La prescription de stéroïdes est néanmoins recommandée dans les 10 jours suivant la lésion afin d'améliorer la survie des cellules nerveuses et contrôler les phénomènes inflammatoires (Moon et al. 2012). En cas de persistance des symptômes le traitement des NTPTD doit être entrepris (Smith et Lung 2006).

○ Processus tumoral

Le traitement du NCS comme signe d'une tumeur primaire repose sur une prise en charge du néoplasme primaire. Il est cependant nécessaire de garder à l'esprit que la présence systémique et mandibulaire de métastases signe un stade terminal du cancer (Irani 2017). La prise en charge tumorale est le plus souvent palliative et symptomatique, excluant les traitements curatifs qui sont souvent invasifs et inefficaces. Le traitement comprend la radiothérapie, la chimiothérapie, l'hormonothérapie et parfois la chirurgie (Evans et al. 2008; Hirshberg et al. 2014; Sudha et al. 2015), avec pour objectifs le ralentissement tumoral, le soulagement de la douleur, le contrôle des infections et la prévention des fractures.

La résolution du NCS peut être obtenue grâce à ces traitements (Joel et al. 2013). Le contrôle de la douleur, assimilée à une neuropathie douloureuse, peut être obtenu par l'administration d'antiépileptiques de type gabapentine ou prégabaline. La plupart du temps, les douleurs disparaissent (brûlures, décharges électriques, allodynie mécanique) mais l'hypoesthésie persiste (tableau 2).

Nous discuterons dans un premier temps du pronostic vital tumoral qui influe sur le pronostic de résolution de cette neuropathie.

La survie moyenne après diagnostic du NCS est généralement inférieure à 1 an avec :

- une survie moyenne de 6 à 7 mois lors de métastases mandibulaires (Galan et Penarrocha 2008) ;
- une étendue de 1 à 78 mois (Sanchis et al. 2008) ;
- 70% de mortalité au cours de la 1^{ère} année (Hirshberg et al. 2014; Sudha et al. 2015).

Dans cette optique, le traitement tumoral est privilégié en raison du pronostic vital. La résolution du NCS apparaît comme un symptôme mineur face à la gravité tumorale. Le traitement tumoral n'a pas toujours d'effets sur le NCS (tableau 2). La résolution de la NM est une donnée qui n'apparaît pas toujours dans les études, le décès du patient est souvent indiqué dans les rapports de cas sans mentionner la résolution du NCS. L'accent reste porté sur l'aspect de la découverte du NCS qui a permis le diagnostic tumoral (Wu et al. 2017).

Tableau 2 : Études de la littérature rapportant des cas de NCS en rapport avec un processus tumoral

Auteurs et références	N	Site primaire	Traitement	Résolution du NCS	Survie après diagnostic du NCS
<i>(Horton et al. 1973)</i>	15	Sein n=13 Lymphome NH n=2	NR	NR	2/13 décès dans le mois 5/13 décès entre 1 et 6 mois 4/13 décès entre 6 mois et 2 ans 2/13 vivants après 4 ans de suivi 2/2 décès à un mois
<i>(Harris et Baringer 1991)</i>	2	Prostate Sein	Chir + AE RadioT	Disparition douleurs, hypoesthésie persistantes Résolu	Décès à 6 mois Asymptomatique à 6 mois
<i>(Laurencet et al. 2000)</i>	5	Sein Sein Prostate Prostate Poumons	ChimioT - RadioT - HormonoT ChimioT - RadioT ChimioT - RadioT - HormonoT ChimioT - RadioT - HormonoT- Chir ChimioT	Résolu Résolu NR NR Résolution transitoire puis rémission hypoesthésies	Vivante à 16 mois de suivi Décès à 10 mois Vivant à 5 mois de suivi Décès à 6 semaines Décès à 9 mois
<i>(Biasotto 2008)</i>	4	Sein Sein Sein Sein	ChimioT + AE ChimioT + AE ChimioT + AE ChimioT + AE	NR	Vivante Décès à 1 an Décès à 1 an Décès quelques mois suivants
<i>(Smith et al. 2008)</i>	1	Sein	ChimioT - RadioT - Chir	NR. Développement de métastases pulmonaires les mois suivants	
<i>(Gomes et al. 2009)</i>	1	Lymphome	Palliatif	NR	Décès à 4 mois
<i>(Poulias et al. 2011)</i>	1	Sein	ChimioT - RadioT	Résolu	Vivant
<i>(Oravivattanakul et al. 2013)</i>	1	Sein	RadioT	NR	NR
<i>(Barman et al. 2014)</i>	1	Sein	Palliatif	NR	NR mais supposé
<i>(Viviano et al. 2012)</i>	1	Sein	Diagnostic initial de névralgie erroné, décès le lendemain du diagnostic définitif d'adénocarcinome mammaire		
<i>(Chapa 2014)</i>	1	Sein	Chir	Persistant	Décès à 19 mois
<i>(Sudha et al. 2015)</i>	1	Sein	Palliatif	Diminution douleur, hypoesthésies NR	Décès à 22 mois
<i>(Aerden et al. 2017)</i>	1	Sein	Palliatif	Douleurs -, hypoesthésie persistante	NR mais supposé
<i>(Zaheer et al. 2013)</i>	1	Poumons	ChimioT - RadioT refusées	NR mais supposé résolu avec Gabapentine	Décès à 4 mois et demi
<i>(Ryba et al. 2010)</i>	1	Non identifié	Pas assez de temps		Décès à 5 semaines
<i>(Marinella 1997)</i>	1	Poumons	Palliatif	Douleur traitée palliativement selon souhaits patients	NR mais supposé
<i>(Raja Lakshmi et al. 2014)</i>	1	Poumons	Référent oncologie	NR	Décès à 8 mois

<i>(Joel et al. 2013)</i>	1	Poumons	Palliatif	Résolution	NR mais supposé
<i>(Aksoy et al. 2014)</i>	1	Prostate	Palliatif	NR	Décès à 6 mois
<i>(Burt et al. 1992)</i>	4	Prostate Lymphome H Mélanome Lymphome H	ChimioT - RadioT ChimioT NR ChimioT	NR Résolution NR Résolution	NR Vivant NR Vivant
<i>(Gaver et al. 2002)</i>	1	Prostate	ChimioT	NR	NR
<i>(Evans et al. 2008)</i>	1	Prostate	Palliatif	Douleur et symptômes diminués avec AE et AC	NR
<i>(Cerny et al. 2014)</i>	1	Lymphome de Burkitt	ChimioT - Chir	Résolution	Vivant après 2 ans de suivi
<i>(Kim et al. 2011)</i>	1	Lymphome de Burkitt	ChimioT - Chir	NR	Décès 11 jours après chirurgie
<i>(Shahriar et al. 2012)</i>	1	Lymphome post-transplantation	Palliatif	NR	Décès à 7 jours
<i>(Cetiner et al.)</i>	1	Lymphome de Burkitt	ChimioT- RadioT	NR	Décès à 2 mois
<i>(Sasaki et al. 2011)</i>	1	Lymphome de Burkitt	ChimioT	Diminution douleur, hypoesthésie bilatérale persistante	Vivant
<i>(Fan et al. 2011)</i>	1	Lymphome NH	NR	Engourdissement persistant	NR
<i>(Seixas et al. 2006)</i>	1	Lymphome de Burkitt	ChimioT	Résolution	Vivant à 1 an de suivi
<i>(Gomes et al. 2009)</i>	1	Non identifié	Palliatif	NR	Décès à 4 mois
<i>(Wu et al. 2017)</i>	1	Glande salivaire	ChimioT - Chir	Amélioration partielle à 2 semaines avec AE et AIS	Décès à 1 an
<i>(Baskaran et al. 2006)</i>	1	Lymphome	Palliatif	NR	Décès à 6 semaines
<i>(Riesgo et al. 2015)</i>	1	Estomac	ChimioT	Résolution partielles puis rémission	Décès 85 jours
<i>(Eppley et Snyders 1992)</i>	2	Ovaires Thyroïde	ChimioT Chir - Pharmaco	Résolution après 3 mois Résolution après 6 semaines	NR NR
<i>(Friedrich et al. 2013)</i>	2	Colon	ChimioT- RadioT - Chir	NR	NR
<i>(Friedrich 2010)</i>	1	Médiastin et Foie	ChimioT inefficace - Palliatif	NR	Décès 6 mois
<i>(Algahtani et al. 2016)</i>	2	Lymphome de Burkitt	ChimioT	Résolution progressive pour l'un, complète pour autre	NR
<i>(Lata et Kumar 2010)</i>	1	Lymphome NH	Référent oncologie	NR	NR
<i>(Noriega et al. 2016)</i>	1	Poumons	ChimioT	Diminution douleur, hypoesthésie persistante	Décès 2 mois
Lymphome NH : Lymphome Non Hodgkinien ; NR : Non renseigné ; ChimioT : Chimiothérapie ; RadioT : Radiothérapie ; HormonoT : Hormonothérapie ; Chir : Chirurgie ; AC : anti-cancéreux ; AE : Anti-épileptique ; Pharmaco : Pharmacologique,					

4.3. Le traitement de la neuropathie

A partir du moment où la cause du NCS a été éliminée, il est important de réévaluer et distinguer la présence d'une douleur ou non. Deux types de neuropathies post-traumatiques peuvent exister : la neuropathie douloureuse ou non.

La neuropathie douloureuse post traumatique avec la persistance des dysesthésies, est traitée comme une NTPTD. Ce traitement permet le plus souvent l'atténuation voire la disparition des douleurs. Plusieurs essais avec différentes molécules différentes, antiépileptiques, antidépresseurs ou opioïdes, peuvent être nécessaires avant d'obtenir un résultat satisfaisant (Cappeau 2012; Finnerup et al. 2015, Colloca et al. 2017).

Les hypoesthésies et engourdissements semblent par contre résister à ces traitements. En effet, une amélioration des symptômes est parfois retrouvée mais n'est pas systématique (voir tableau 2 et cas cliniques).

La résolution totale semble être liée :

- au degré de lésion initiale ;
- au type de de lésion tissulaire ;
- à la durée d'exposition aux irritations iatrogènes (mécaniques, chimiques, toxiques) ;
- à une variation interindividuelle (âge, conditions systémiques) (Abarca et al.2006 ; Kalladka et al. 2008).

A l'heure actuelle, le traitement symptomatique de l'engourdissement pur n'existe pas. Des thérapies cognitivo-comportementales peuvent être mises en place pour améliorer la qualité de vie des patients (Renton et Yilmaz 2012).

5. Diagnostic et arbre décisionnel

Il n'existe pas de marqueurs biochimiques ni histologiques déterminant le NCS. Son diagnostic est établi grâce à un interrogatoire approfondi et des examens cliniques. Nous proposerons une illustration de la synthèse de la démarche diagnostique dans la figure 13.

Le cliché panoramique est l'examen radiologique initial pour débiter l'enquête diagnostique (Marinella 1997). Il permet la mise en évidence des lésions avec une proximité nerveuse, les fractures et les tumeurs osseuses maxillaires mais également d'étudier l'historique dentaire.

Le questionnaire DN4 relatif aux douleurs neuropathiques peut être réalisé en première intention, afin d'évaluer la symptomatologie et suivre l'efficacité des traitements. Les circonstances d'apparition du NCS et le mode de début sont les indicateurs principaux pour débiter l'enquête.

⇒ Post-traumatique

L'identification d'un NCS rapporté à la suite d'une intervention récente ou d'un traumatisme nous guidera vers une lésion en rapport avec :

- une avulsion dentaire ;
- un traitement endodontique : adéquat ou non ;
- une chirurgie implantaire : adéquate ou non, ou une péri- implantite ;
- des chirurgies mandibulaires : orthognatiques, parodontales, chirurgie apicale, esthétiques ;
- l'anesthésie ;
- un traumatisme facial.

Dans cette situation, l'identification de la cause est assez aisée, notamment lorsque l'origine de la lésion est « visible » radiologiquement comme : un dépassement de ciment ; un apex oublié, un implant proche des structures nerveuses, etc. On considère que l'apparition immédiate des dysesthésies suite à un acte iatrogène le rend responsable. Dans certaines situations précises, la douleur peut néanmoins apparaître tardivement suite à la lésion initiale, cette intervalle peut varier de quelques jours à quelques mois voire plusieurs années (ostéomyélite, péri-implantite, dysplasie cémento-osseuse).

Dans le cadre d'une chirurgie implantaire, le processus mis en jeu est différent s'il s'agit d'une lésion traumatique lié à chirurgie en elle-même ou s'il s'agit des processus inflammatoires et infectieux autour de l'implant lors d'une péri-implantite. Le degré et le type de lésion nerveuse n'étant pas le même, le traitement et le pronostic de guérison diffèrent.

⇒ Origine spontanée

L'établissement du diagnostic se complique lorsque l'origine est spontanée sans raison apparente ni facteur temporellement particulier, notamment lorsque plusieurs maladies se superposent que les examens se sont pas significatifs.

Parmi les étiologies responsables d'un NCS spontané, certaines sont aisément identifiables :

- une infection odontogène par l'imagerie et les tests de vitalité pulpaire ;
- la présence d'une tumeur bénigne maxillaire, d'une ostéomyélite, d'une dysplasie cémento-osseuse visibles radiologiquement et cliniquement (Pano/CT/TDM).

La difficulté sera de différencier l'atteinte néoplasique des maladies chroniques « bénignes ».

D'une manière générale, les pathologies chroniques sont (généralement) connues des patients. L'objectif sera de faire le lien entre la pathologie et le NCS, d'identifier les mécanismes par lesquels la pathologie peut être responsable du NCS. L'identification peut être complexe lorsque différentes étiologies se superposent (syndrome mixte). Lorsqu'aucun lien n'est retrouvé, en d'autres termes lorsque la pathologie n'est pas définie comme responsable du NCS, la poursuite des investigations est indiquée et l'atteinte tumorale suspectée jusqu'à preuve du contraire.

Dans cette optique, tous les antécédents doivent être déclarés, même ceux que le patient ne considère pas en lien avec les symptômes ressentis : ATCD médicaux, chirurgicaux, oncologiques personnels et familiaux. Le diagnostic d'une pathologie chronique nécessite des examens sanguins de routines tels que l'hémogramme et NFS (anémies et hémoglobinopathies, l'analyse de la glycémie, la recherche virale, le dosage de la protéine C réactive, etc.) (Santucci 2016).

Lorsqu'une pathologie systémique est diagnostiquée (ou connue), l'exploration radiologique mandibulaire de la zone péri-nerveuse et de la base du crane permet d'indiquer l'implication de la maladie dans le NCS. Si un lien de cause à effet est trouvé, le traitement de la maladie sous-jacente est mis en place (Barman et al. 2014; Algahtani et al. 2016). La persistance des symptômes malgré le traitement de la maladie marque une neuropathie permanente.

Dans les cas où les symptômes ne sont pas liés à la pathologie, la poursuite des recherches est effectuée par d'autres examens recherchant un processus tumoral :

- examens sanguins complémentaires : dosage PSA, vitesse de sédimentation (Santucci 2016) ;
- champ de recherche étendu à l'ensemble du corps : TDM, scintigraphie, IRM (Assaf et al. 2014) (Carbone et al. 2014, Algahtani et al. 2016).

Les éléments en faveur d'une atteinte néoplasique regroupent : une altération de l'état général, une adénopathie, une destruction osseuse, le déplacement dentaire (Marinella 1997), des sueurs nocturnes, une perte de poids ou d'appétit, une dyspnée. En outre, l'atteinte néoplasique imite parfois les étiologies bénignes telles que les douleurs dentaires, de l'ATM ou encore la névralgie du trijumeau. Le déchaussement dentaire ainsi que les tuméfactions sont souvent rapportés au niveau du site métastatique mandibulaire (Irani 2017; Narendra et al. 2009).

Ces symptômes ne sont pas toujours présents, plusieurs peuvent coexister. L'atteinte bilatérale présume une atteinte anatomiquement plus haute, maligne ou d'origine médicamenteuse (Epstein et Sanders 2013). D'autres manifestations d'une atteinte intracrânienne telles que des nausées, vomissements et autres altérations nerveuses des paires crâniennes peuvent être associées, dont la diplopie qui est souvent retrouvée (Sasaki et al. 2011).

L'analyse cytologique du LCR ainsi que des biopsies recherchent la présence de cellules tumorales, permettant de confirmer ou d'infirmer le diagnostic lorsque les examens radiologiques et sanguins ne relèvent aucune pathologies. L'exploration chirurgicale peut être indiquée lorsque les examens ne sont pas concluants mais qu'il existe une forte suspicion (Friedrich 2010 ; Barman et al. 2014).

L'examen neurologique (QST) peut apporter des informations complémentaires pour l'aide au diagnostic. Il a été rapporté que les seuils de détection électriques et la chaleur sont significativement et quantitativement élevés chez les patients atteints de malignité avancée, par rapport aux autres étiologies (Khalladka et al. 2008). Le Quantitative Sensory Testing (QST) permet de détecter et mesurer objectivement ces changements, pouvant être un élément supplémentaire pour le diagnostic. Il nécessite néanmoins l'acquisition d'appareils coûteux utilisés davantage pour la recherche que pour une pratique quotidienne. Les tests mécaniques et thermiques plus simples peuvent cependant être appliqués au cabinet en vue d'une exploration préliminaire, avec une reproductibilité et sensibilité moindre.

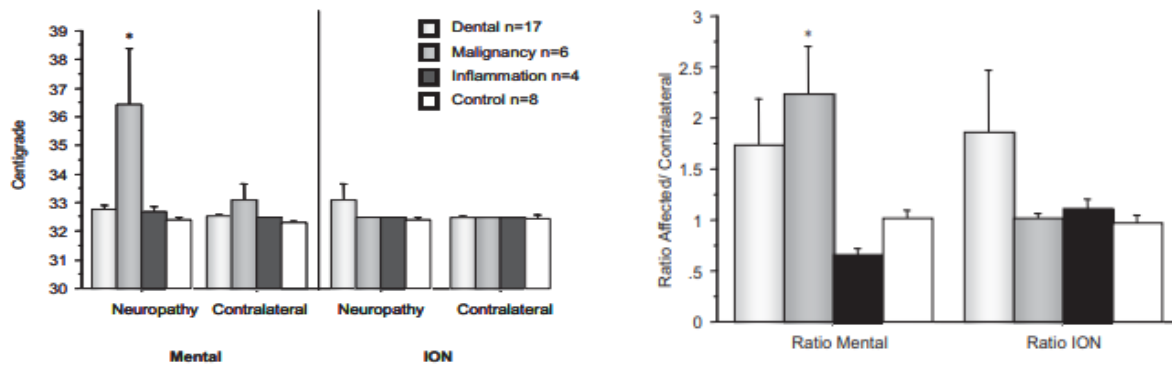


Figure 11 : Seuils de détection thermique (gauche) et électriques (droite) mesurés lors de neuropathies mentonnières (Kalladka et al.2008).

Ces examens présentent certaines limites.

- L'étude de Sasaki, portant sur 22 patients atteints d'un lymphome de Burkitt, révèle que 3 présentaient des analyses sanguines normales lors de l'examen initial ; les cellules malignes n'ont été décelées que lors d'analyses postérieures (Sasaki et al 2011).

- Cinq pour cent des cas de NCS liés à une atteinte tumorale mandibulaire montrent une absence de données visibles à la radiographie panoramique (Friedrich 2010; Wu et al. 2017).

- Fan et al. (2011) ont rapporté un cas de NCS lié à un néoplasme où l'exploration n'a révélé aucune anomalie ni dans le LCR ni par l'imagerie.

- Friedrich (2010) a rapporté le cas d'un patient atteint d'un NCS dont les examens radiologiques n'ont montré aucune lésion. Une chirurgie d'exploration du nerf a exposé une masse tumorale périnerveuse (figure 12). L'analyse histologique des échantillons a montré qu'il s'agissait d'un carcinome bronchique à petites cellules.

L'absence d'image tumorale peut être un indicateur d'une croissance tumorale rapide ou d'un ensemencement microscopique nerveux, tandis qu'une croissance lente serait associée à un élargissement du canal alvéolaire visible radiologiquement. L'enquête diagnostique doit donc être poursuivie et les examens réitérés tant que la cause n'a pas été trouvée (Sasaki et al. 2011).

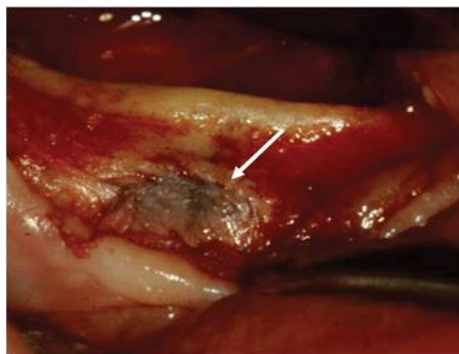


Figure 12: Masse grisâtre envahissante péri-nerveuse et intra-nerveuse exposée durant l'exploration chirurgicale (Friedrich 2010).

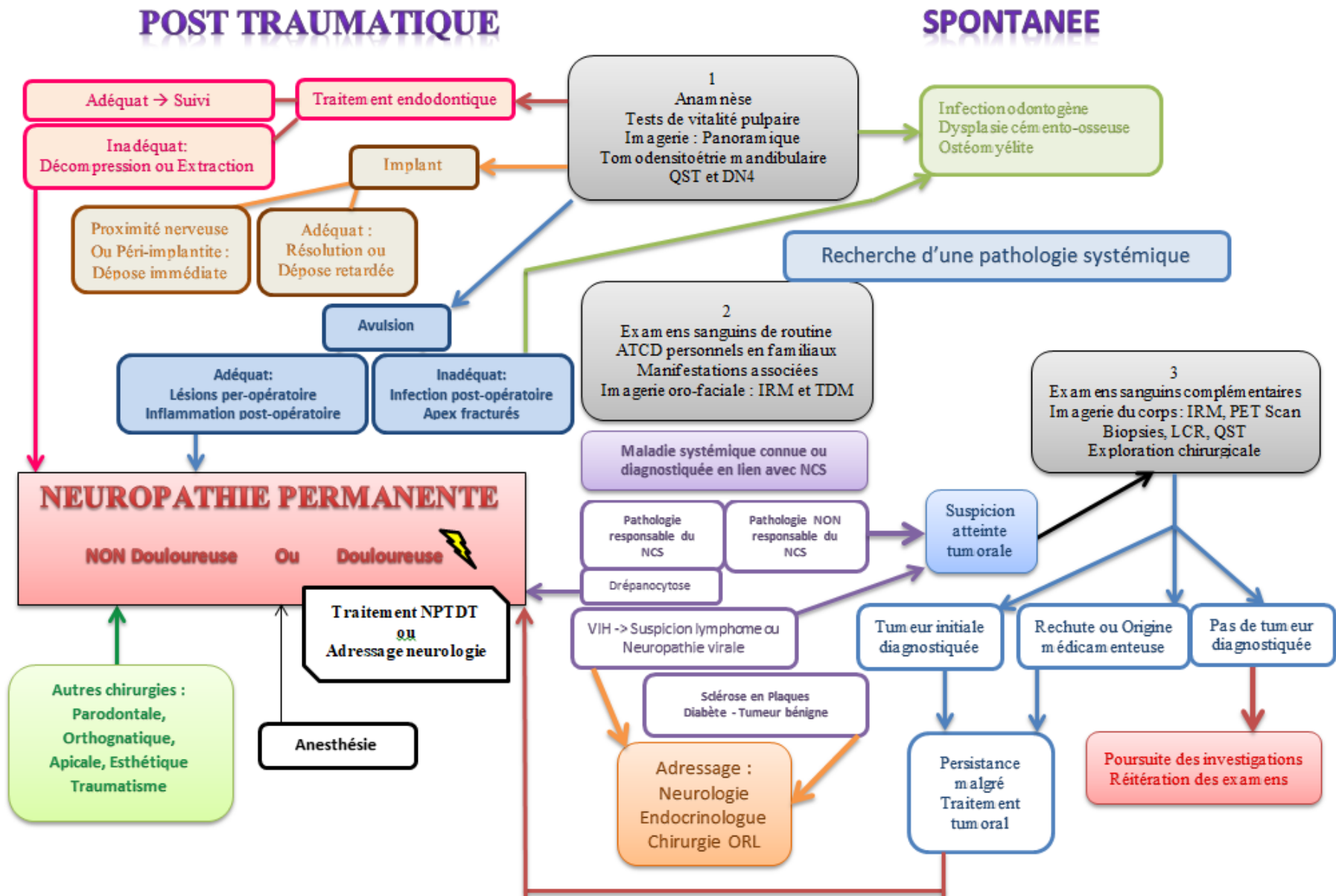


Figure 13 : Proposition d'algorithme pour le diagnostic du NCS

6. CAS CLINIQUES

↳ Cas clinique 1 : Infection odontogène

Une femme âgée de 18 ans s'est présentée aux urgences de la Pitié-Salpêtrière à plusieurs reprises pour une douleur réfractaire aux antalgiques et antibiotiques. La patiente n'a déclaré aucune allergie ni médicaments et s'est plaint de :

- ⇒ douleur du secteur antérieur mandibulaire, provoquée par le contact dentaire ;
- ⇒ sensation de lèvres et de menton gonflés et déformés (figure 13) ;
- ⇒ sensation de dents serrées.

L'examen clinique buccal a montré :

- un œdème mentonnier ;
- une irritation du canal excréteur de la glande sublinguale (figure 14) ;
- une douleur à la percussion de 31 ;
- un score de 2/10 au DN4 associé à un engourdissement et une allodynie mécanique.

Une NFS et des un CBCT ont été prescrit en raison de l'insuffisance de la radiographie panoramique (figure 15).

Le diagnostic différentiel à compris une douleur idiopathique ou la présence d'un lymphome. Dans le présent cas, le facteur étiologique était la compression nerveuse par une infection péri-apicale d'origine endodontique en regard de 31, diagnostiquée au CBCT (figure 16).

La disparition des douleurs a été obtenue en 15 jours après traitement.



Figure 13 : Cartographie de la zone altérée
(photo : Pr Boucher)

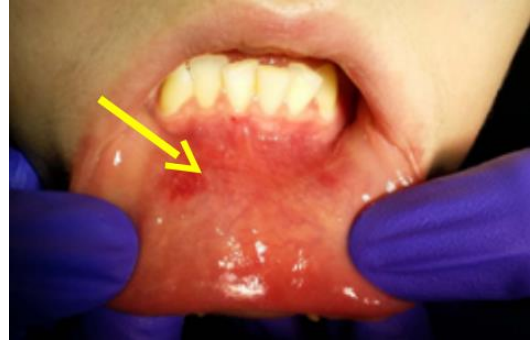

Figure 14 : Lésion du canal excréteur de la glande salivaire (photo : Pr Boucher)

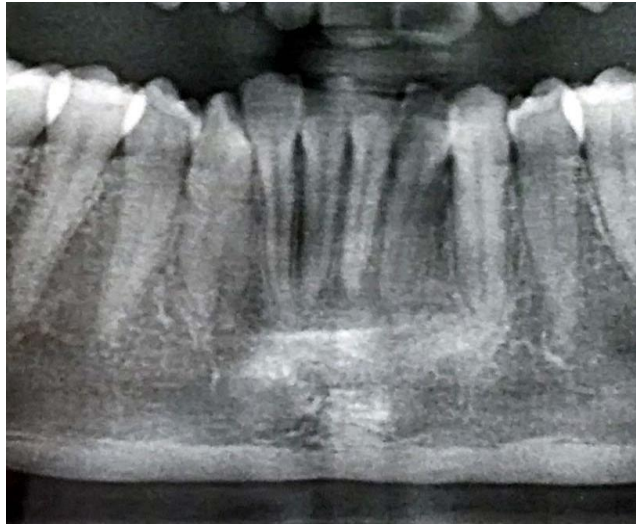


Figure 15 : Aggrandissement panoramique de la zone antérieure mandibulaire (photo : Pr Boucher)

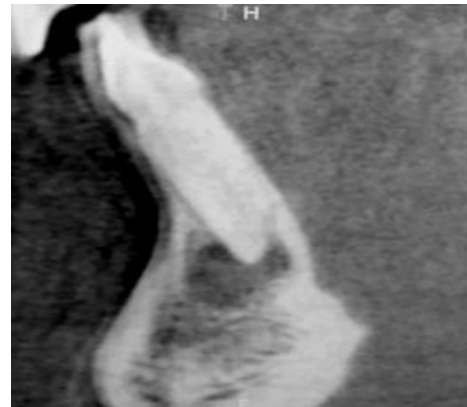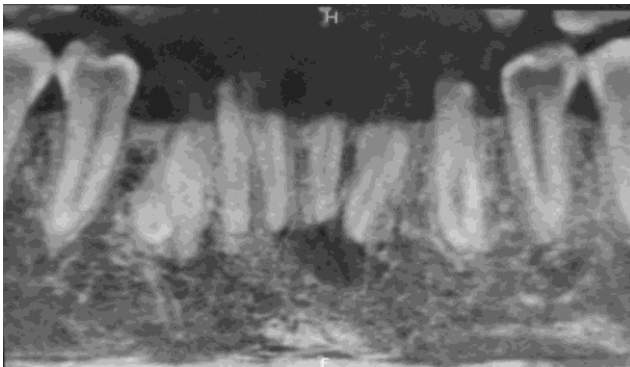

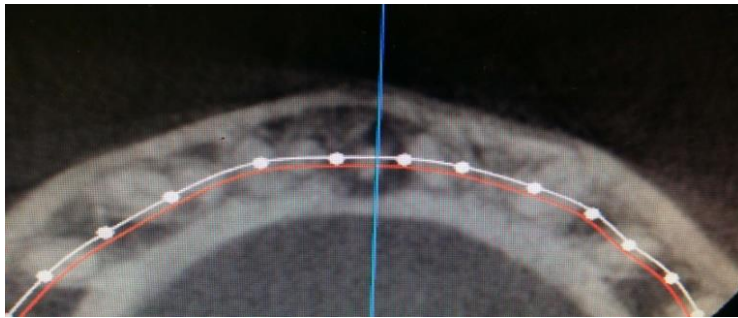
Figure 16 : le CBCT de la région incivo-canine révèle la LIPOE à l'origine de la compression nerveuse (photo : Pr Boucher)

↳ Cas clinique 2 : Avulsion

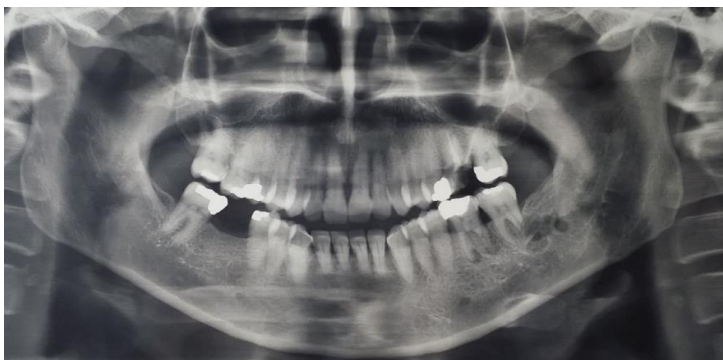
Le 07/09/2016, Madame D. est reçue en consultation par le Pr. Boucher pour des douleurs persistantes après l'extraction de 38 réalisée il y a 4 ans. Les antécédents médicaux signalent les lombalgies liées à l'effort (ménage), une allergie saisonnière depuis 5 ans, des acouphènes occasionnels furtifs, ainsi que des épisodes de vertiges, rares.

L'historique médical révèle en septembre 2012, la mise en évidence d'une dent incluse nécessitant l'extraction chez un chirurgien maxillo-facial, acte à l'origine des douleurs persistantes. La patiente rapporte :

- une douleur permanente du secteur 3 molaire, calmée par le paracétamol (EVA 3/4) ;
- une paresthésie linguale et une allodynie mécanique et thermique ;
- des sensations de déformation et de gonflement (figure 18) ;
- un score DN4 de 5/10 : décharges électriques, fourmillements, picotements et engourdissements.

Une préparation topique (0,1 % de capsaïcine et 2 % de xylocaïne) à appliquer sur la gencive douloureuse 3 fois par jour pendant 3 semaines est prescrite. Les résultats du CBCT révèlent une absence d'infection au niveau site extraction de 38, une absence de LIPOE en regard de 37 mais une infection en regard de 36, adressée pour le traitement endodontique.

En outre, une amélioration de l'allodynie mécanique a été indiquée par la patiente à la suite du traitement topique. La patiente ne se plaignait plus de douleurs (EVA entre 1 et 2) mais d'une gêne (EVA 9). Le traitement est poursuivi ; on constate une amélioration 2 mois plus tard de la gêne (EVA 5). La gabapentine a été prescrite pendant 3 mois, ce qui a conduit à une amélioration globale et une disparition de l'allodynie mécanique et thermique (EVA3). Le traitement AE a bien été toléré par la patiente.



*Figure 17 : Radiographie panoramique octobre 2016
(photo : Pr Boucher)*

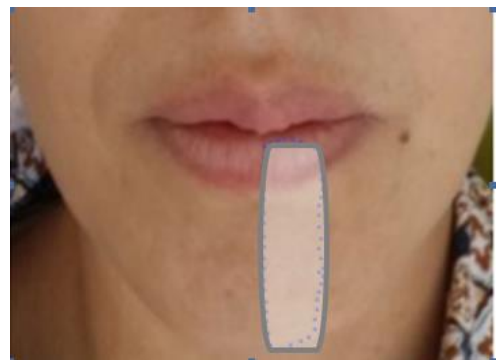

Figure 18: Cartographie de la zone altérée (photo : Pr Boucher)

↳ Cas clinique 3 : Implantaire ou greffe parodontale

Le 27/02/2015, Madame A. s'est présentée au service des urgences de la Pitié-Salpêtrière pour une douleur hémifaciale depuis 2014 localisée au niveau du secteur 3. Les antécédents médicaux de la patiente ont révélé une sarcoïdose articulaire diagnostiquée en 2012 et traitée lors des crises par Biprofenid 800mg 3x/jour. L'histoire médicale de la patiente a révélé :

- ⇒ la pose de 3 implants pour remplacer 46, 35,36 en juillet puis des couronnes 2 mois après ;
- ⇒ des mobilités implantaires du secteur 3 dès septembre 2012, suivies de la perte de l'implant 36 et la dépose de 35 ;
- ⇒ dépose de (46) et une greffe osseuse secteurs 3 et 4 dans la même séance en janvier 2013 ;
- ⇒ la pose de nouveaux implants dans les mêmes sites en juillet 2013, mis en nourrice jusque 2014 mais avec une cicatrisation incomplète selon les dires de la patiente ;
- ⇒ une infection en regard de 3.5 traitée par amoxicilline et acide clavulanique, et la pose de la couronne de 46 qui ont marqué le début des douleurs du secteur 3 en juillet 2014 ;
- ⇒ une greffe gingivale en regard du secteur prémolaire gauche, accentuant les douleurs, et un dévissage de la vis de cicatrisation de (35).

Les dysesthésies rapportées par la patiente ont présenté les caractéristiques suivantes :

- gêne permanente du réveil au coucher sans changement ;
- une EVA 8 lors des crises déclenchées par le contact (allodynie mécanique), un peu calmées par la prise de Diclofénac, Paracétamol-Codéiné et Ibuprofène ;
- des douleurs aggravées par la fonction (parole, mouvements), ne réveillant pas la nuit ;
- un score DN4 de 8 : brûlures, décharges électriques, fourmillements.

Un traitement à base de Prégabaline (200mg/j) a été instauré pour 3 mois que la patiente n'a pas suivi, ainsi qu'une prescription de Dynexan 2% pour faciliter l'hygiène orale (figure 20).

Le contrôle post-opératoire à 1 mois après dépose implantaire a indiqué :

- une douleur immédiate, diminuée par la suite avec un EVA ~ 2-3 ;
- une douleur plutôt inconstante (parfois calmée par le paracétamol ou tramadol) ;
- des sensations plus désagréables que douloureuses ;
- des difficultés et douleurs lors des repas ;
- des fourmillements persistants au niveau de la lèvre.

La patiente a été ré-adressée en raison d'une nécrose gingivale sous les greffons des secteurs 3 et 4.

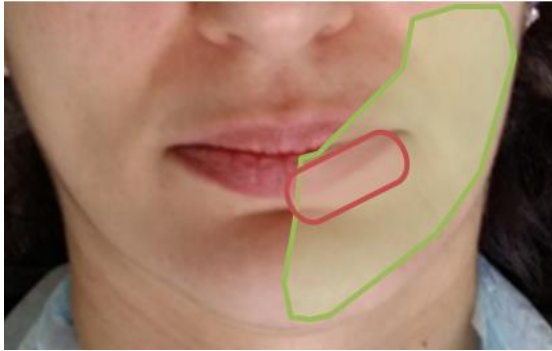

Figure 19: Cartographie : la zone douloureuse est représentée en vert, les dysesthésies en rouge (photo : Pr Boucher)

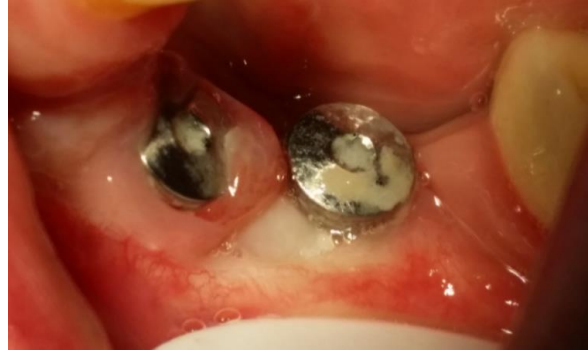

Figure 20 : Photographie intra-buccale, présence de plaque péri-implantaire (photo : Pr Boucher)

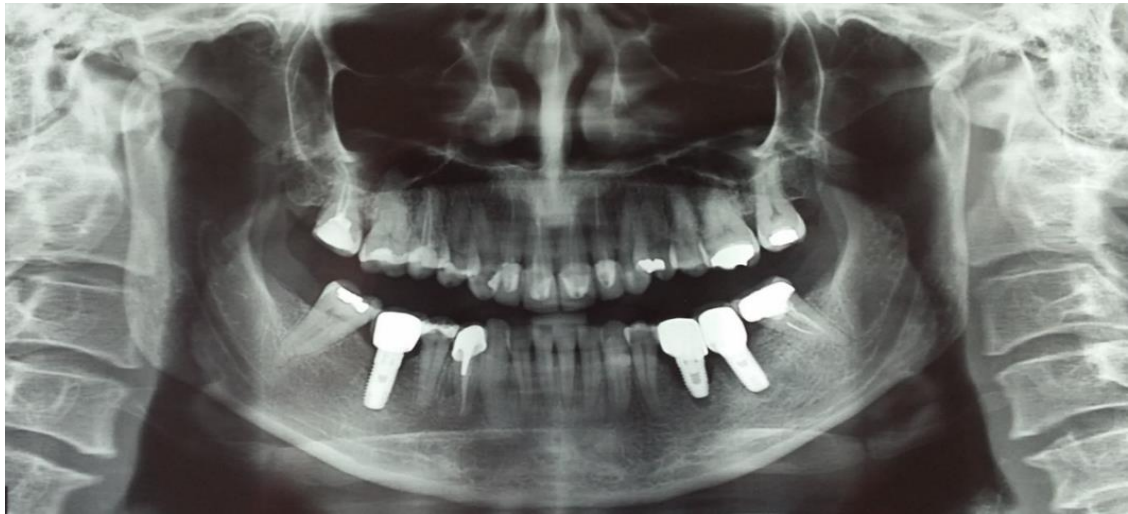

Figure 21 : Radiographie panoramique, radio clarté sous les implants de 35 et 36 (photo : Pr Boucher)

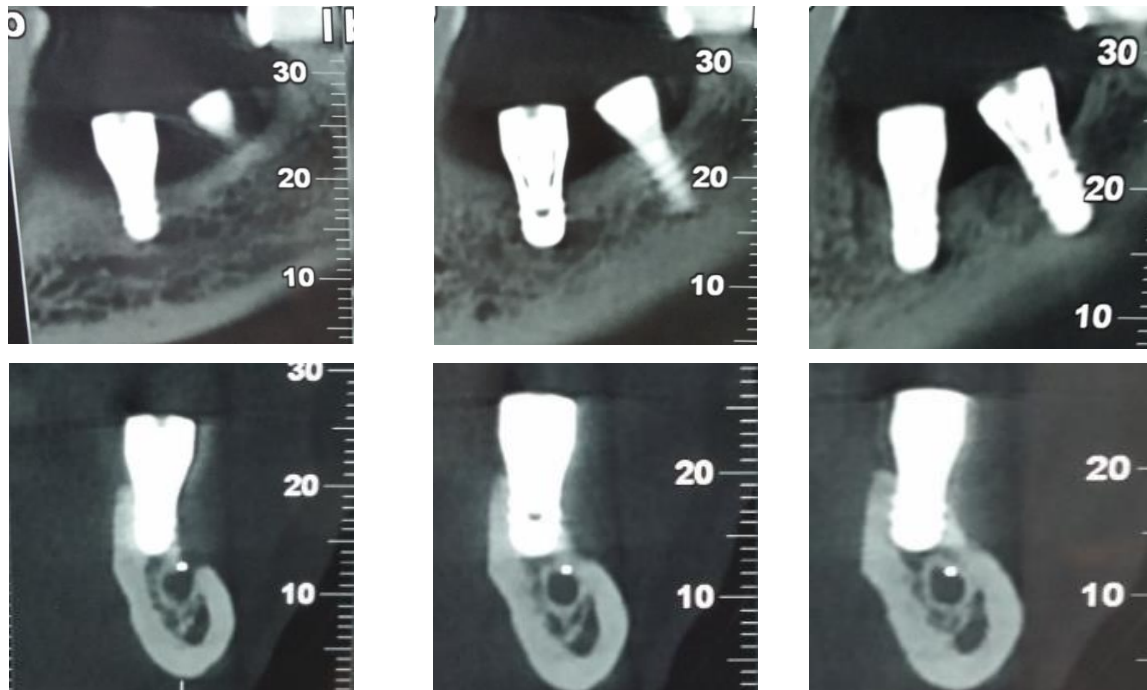


Figure 22 : Coupes coronale et sagittales du CBCT en regard de 35, exposant la proximité nerveuse (photo : Pr Boucher)

En regard du refus de la patiente de prendre l'amytriptiline, le suivi n'a pas pu être réalisé.

Ce cas reste cependant intéressant pour illustrer l'implication des différentes étiologies responsables du NCS. Au vu de l'historique de la symptomatologie les hypothèses diagnostiques regroupent :

- une lésion liée à la proximité nerveuse de l'implant 3.5 (figures 21 et 22) ;
- une lésion liée à l'infection et l'inflammation chronique, présente de 2012 à 2015 ;
- la greffe gingivale du secteur 3.

L'hypothèse la plus probable en regard des éléments rapportés, concerne la lésion infectieuse péri-implantaire de 3.5 liée à la seconde chirurgie, qui a marqué le début des douleurs. Cependant la patiente a décrit une accentuation des douleurs lors de la greffe gingivale dans le même secteur.

On peut supposer que la présence constante des phénomènes inflammatoires et infectieux dans le secteur 3.5, même minimes, à induit des perturbations sensorielles permanentes. Les études ont montré que les lésions dépendent de plusieurs facteurs dont : le site chirurgical, les conditions opératoires particulières (présence d'une infection ou inflammation), la sensibilité du patient. Dans ce cas, on peut supposer que l'atteinte provient d'une réunion de ces éléments, chacun ayant participé soit à l'apparition ou à l'entretien des douleurs.

↳ Cas clinique 4 : Traitement endodontique inadéquat

Le cas d'un NCS d'une femme de 37 ans à la suite d'une extrusion a été rapporté par Alonso-Ezpeleta et al en 2014. La patiente s'est plainte de douleurs et de paresthésies dès le lendemain du traitement endodontique de la 45, persistantes malgré la prise d'ibuprofène pendant 1 semaine.

L'extraction de 45 a été réalisée mais les douleurs et les paresthésies persistantes, la patiente a été adressée à la clinique universitaire dentaire après 2 semaines.

L'examen radiologique post-endodontique a montré la présence périnerveuse d'un matériau radio-opaque, en lien avec extrusion de ciment, (AH plus) en regard de la 45 (figures 25 et 26).

L'examen neurologique a permis d'observer une hypoesthésie limitée à la lèvre inférieure et au menton n'atteignant pas les tissus gingivaux buccaux. Aucune sensibilité thermique ou mécanique n'a été rapportée. Le diagnostic de DNPTT en rapport avec l'extrusion de ciment a été posé.

L'approche chirurgicale ayant été refusée par la patiente, une thérapie pharmacologique a été instaurée :

- Prednisone (AIS): 1mg/kg/jour en 2 fois,
- Prégabaline (AE) : 150 mg/jour en 2 fois.

Une amélioration des douleurs et paresthésies a été observée dès les premiers jours (figures 23 et 24), les AIS ont été arrêtés au bout d'une semaine. La prégabaline a été maintenue 6 semaines après résolution totale des symptômes.

Le ciment AH plus utilisé dans ce cas possède un effet cytotoxique. L'emplacement de l'extrusion, n'atteignant probablement pas la structure interne de la fibre nerveuse et la quantité de ciment extrudé auraient une influence sur le degré d'atteinte nerveuse.

La résolution complète des symptômes, obtenue après 6 semaines de traitement pharmacologique non invasif, suggère qu'une approche non chirurgicale combinant les anti-inflammatoires stéroïdiens et antiépileptiques puisse être une option de traitement acceptable. A l'inverse, l'échec d'un traitement non invasif peut conduire à l'indication d'une chirurgie de décompression, qui n'est pas sans risque et n'offre pas une résolution certaine.

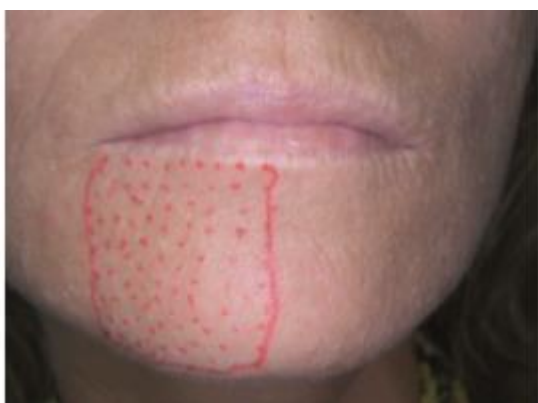

Figure 23 : Cartographie 3 semaines après traitement endodontique de 45 (Alonso-Ezpeleta et al. 2014)

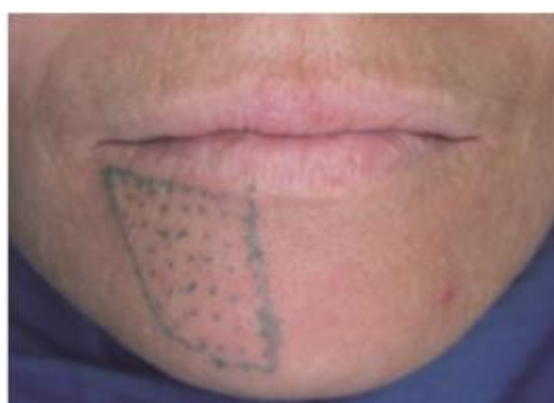


Figure 24 : Cartographie 3 semaines après traitement pharmacologique révélant une diminution de la zone hyperesthésique (Alonso-Ezpeleta et al. 2014).

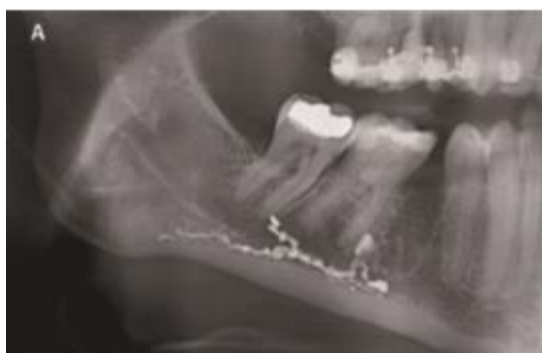

Figure 25 : Radiographie panoramique initiale (après extraction de 45) (Alonso-Ezpeleta et al. 2014)

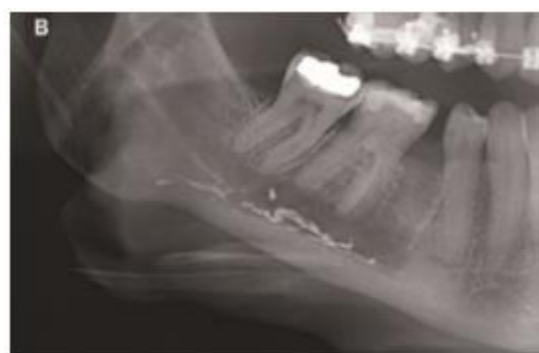

Figure 26 : Radiographie panoramique 3 semaines après traitement pharmacologique, une diminution de la quantité de ciment est observée (Alonso-Ezpeleta et al. 2014).

↳ Cas clinique 5 : Ostéomyélite

Un cas d'ostéomyélite primaire à la mandibule a été rapporté chez une femme de 28 ans. La patiente s'est plaint d'une tuméfaction mandibulaire gauche associée à une douleur et des paresthésies de la lèvre inférieure gauche depuis 1 mois. L'atteinte était asymptomatique depuis 3 ans, jusque l'apparition des paresthésies. La palpation extra-orale a rapporté une tuméfaction ferme et diffuse de la commissure à l'angle mandibulaire gauche. L'examen clinique intra-oral a révélé une absence d'infection ou de carie, et un volume osseux cortical augmenté de la canine à la 2^{ème} molaire. Le CBCT réalisé en regard de la région tuméfiée a révélé une perte partielle de la structure osseuse physiologique ; certaines régions étaient associées à une formation osseuse et d'autres à une sclérose (figures 27 et 28). Les analyses sanguines ont révélé une augmentation de la vitesse de sédimentation. La biopsie a révélé une inflammation chronique, certaines zones de formation osseuse sous-périostées, et une lymphocytose. Le traitement chirurgical de résection osseuse a été indiqué de la 1^{ère} prémolaire gauche jusque la 2nde molaire gauche, associé aux extractions de 36 et 37 (figure 29). Une antibiothérapie et un suivi régulier ont été recommandés. Le suivi post-opératoire à 2 ans n'a révélé aucune récurrence (figure 30) et la disparition totale des symptômes.

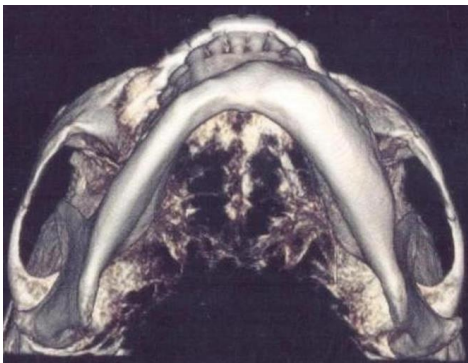

Figure 27 : TDM pré-opératoire montrant l'augmentation osseuse mandibulaire gauche (Agarwal et al. 2014)

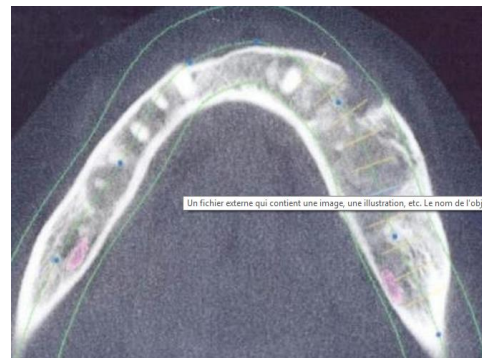


Figure 28 : CBCT pré-opératoire, schéma osseux mixte et l'absence de séquestre osseux (Agarwal et al. 2014)

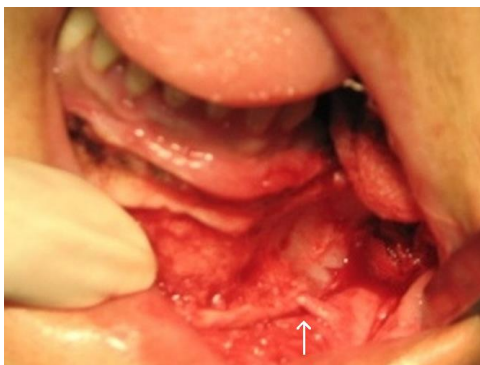


Figure 29 : Photographie per-opératoire montrant la résection osseuse avec préservation du nerf mentonnier (Agarwal et al. 2014)

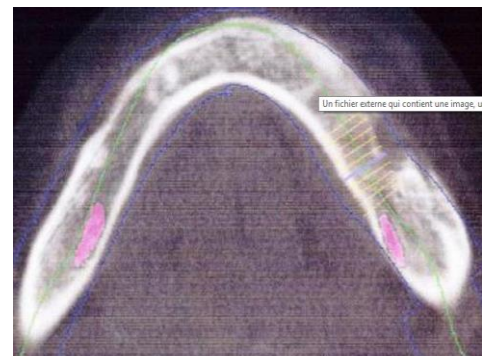


Figure 30 : CBCT de contrôle à 2 ans post-opératoire montrant une régression de la pathologie (Agarwal et al. 2014)

↳ Cas clinique 6 : Drépanocytose

Mme D. âgée de 50 ans, consulte pour une sensation d'engourdissement bilatéral labial.

L'anamnèse révèle une hospitalisation en octobre 2007 suite à une tuméfaction de la lèvre.

La patiente a rapporté :

- se mordiller la lèvre en absence de sensations ;
- des sensations des picotements et de décharges électriques ;
- d'un engourdissement labial ;
- d'une sensation de corps étranger entre deux dents (figure 31) ;
- également une conduite d'évitement avec une mastication unilatérale.

L'examen clinique en janvier 2008 indique :

- une anesthésie sous labiale à la piqûre ;
- une allodynie mécanique tactile et une hypersensibilité thermique ;
- la vitalité des dents mandibulaires.

Le questionnaire DN4 révèle un score de 8 associé à une sensation de froid douloureux, de décharges électriques, fourmillements, picotements, engourdissements et démangeaisons.

Les examens sanguins montrent une numération réticulocytaire de 29 %, synonyme d'une fabrication active de globules rouges en raison de l'anémie. Le compte rendu de l'imagerie indique la présence d'un os dont les trabéculations sont irrégulières, à corrélérer à l'état hématologique.

Aucun élément en faveur de la présence d'un corps étranger au sein de l'hémi mandibule gauche n'a été retrouvé, ni de processus expansif siégeant au niveau de l'os faiblement corticalisé (figures 32 et 33). L'ensemble de la base du crâne présente des caractéristiques d'un os drépanocytaire à faible densité minérale, sans anomalies.

Les dysesthésies ressenties sous forme de paresthésie labio-mentonnière gauche ont une origine drépanocytaire, en réaction possible aux perturbations osseuses drépanocytaires. Le traitement a été celui de la neuropathie douloureuse.

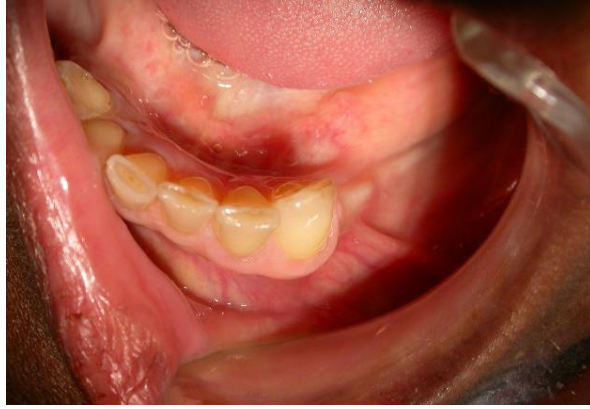

Figure 31 : Photographie endobuccale, absence d'objet entre les dents (photo : Pr Boucher)

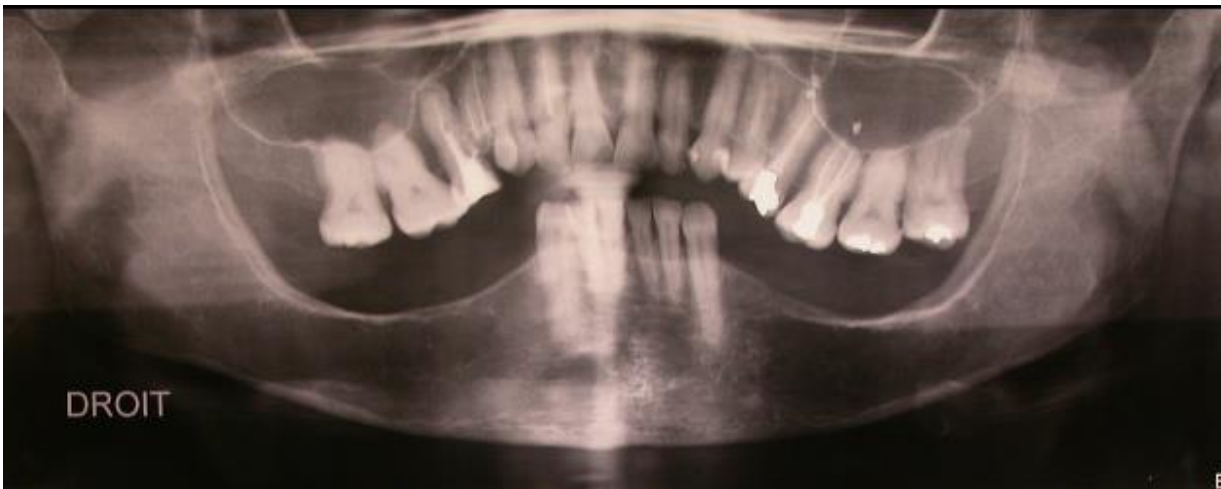


Figure 32 : Radiographie panoramique dentaire (photo Pr Boucher)

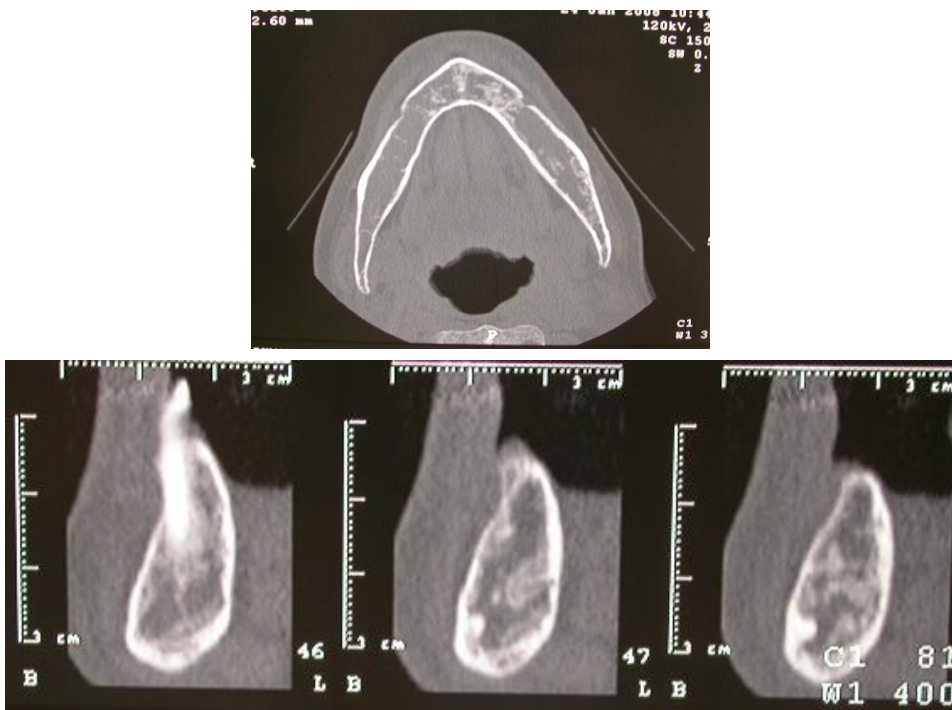


Figure 33 : CBCT exposant la faible densité osseuse liée à l'état drépanocytaire (photo : Pr Boucher)

↳ Cas clinique 7 : Dysplasie cémento-osseuse

Nous rapportons l'unique cas de dysplasie cémento-osseuse (DCO) associée au NCS de la littérature.

Un homme âgé de 45 ans suivi tous les 6 mois pour une DCO, s'est plaint de paresthésies ainsi que de sensations de brûlures et de picotements dans la région labio-mentonnaire droite.

L'examen clinique endobuccal a montré des masses vestibulaires fermes et indolores (figure 34). Les tests de vitalité pulpaire en regard des dents en contact avec l'os pathologique n'ont pas révélé d'anomalies (figure 35).

La résection des lésions osseuses ainsi que les traitements endodontiques des dents en rapport avec les lésions ont permis dans un premier temps la disparition des douleurs, une hypoesthésie était toujours présente (figures 37 et 38).

Au bout de 6 mois, l'hypoesthésie avait presque disparu, le contrôle radiologique a montré une absence de récurrence ainsi qu'une bonne cicatrisation (figure 39) (Melka et al. 2017)

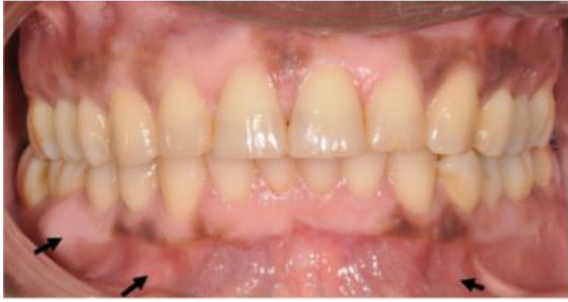

Figure 34: Tuméfaction de l'os buccal mandibulaire (Melka et al. 2017).

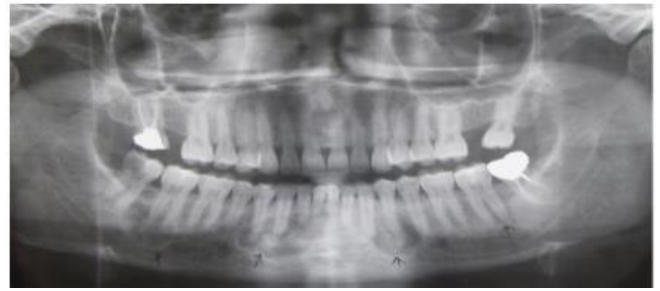

Figure 35 : Radiographie panoramique initiale, lésions osseuses bien définies (Melka et al. 2017)

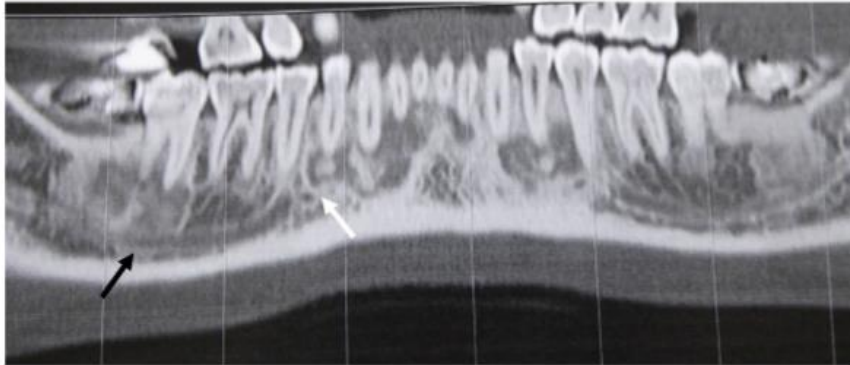


Figure 36 : Coupe coronale issue du CBCT révélant des lésions irrégulières autour des racines de 47 et proches du foramen mentonnier (Melka et al. 2017)

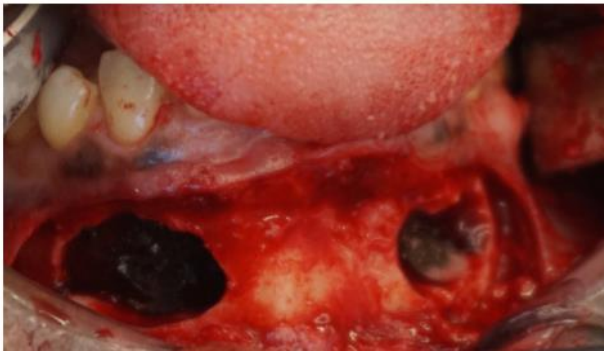

Figure 37 : Photographie per-opératoire de cavités osseuses après résections (Melka et al. 2017)

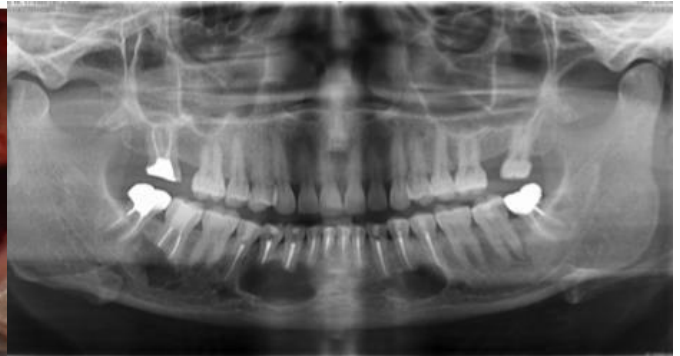


Figure 38 : Radiographie panoramique post-opératoire (Melka et al. 2017).

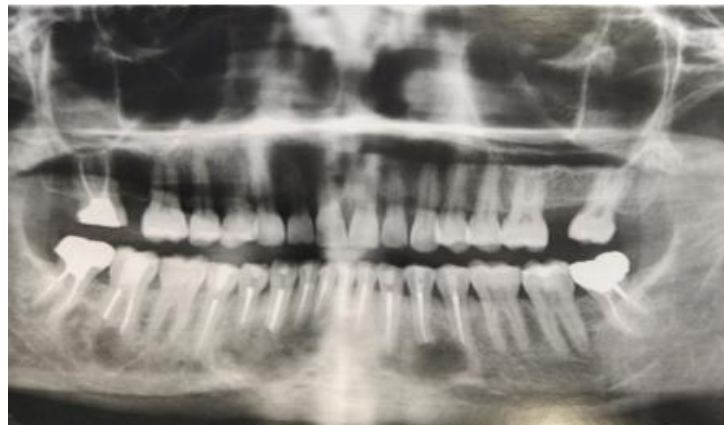

Figure 39: Radiographie panoramique 6 mois postopératoire, cicatrisation progressives des cavités osseuses (Melka et al. 2017)

CONCLUSION

De nombreuses étiologies peuvent être responsables du NCS mais l'origine loco-régionale reste néanmoins la plus fréquente et celle qui présente le meilleur pronostic de résolution, suivie des atteintes néoplasiques et des conditions systémiques bénignes. Le NCS étant davantage la conséquence d'une condition qu'un réel syndrome à part entière dans les premiers stades d'apparition, sa physiopathologie résulte globalement : d'une irritation nerveuse compressive liée aux phénomènes infectieux et inflammatoires, d'une lacération des fibres nerveuses par des thérapies iatrogènes, ou d'un processus tumoral. Il est important pour le clinicien, qui est souvent le premier professionnel de santé à être confronté à ce symptôme apparemment inoffensif d'en reconnaître la signification clinique potentielle.

D'une part, pour exclure ou confirmer la possibilité d'un cancer métastatique en raison du mauvais pronostic vital associé et, d'autre part, afin de proposer un traitement précoce et éviter l'évolution vers une neuropathie permanente. En effet, le potentiel de récupération est lié à l'étendue des lésions initiales mais également à la rapidité de l'élimination des phénomènes irritants.

L'attitude à adopter face à ce tableau clinique dépend donc de l'étiologie. Une lésion avérée et visible radiologiquement nécessite une prise en charge immédiate avec élimination de la cause. Face aux situations où les dysesthésies sont évoquées au niveau d'un secteur marqué par le succès de l'acte et en l'absence de signes radiologiques, les méthodes pharmacologiques peuvent être utilisées en attendant une résolution. Les dysesthésies doivent disparaître dans les jours ou les semaines suivant les traitements, le cas échéant peut suggérer une neuropathie permanente. Dans une phase tardive où les dysesthésies persistent, l'approche pharmacologique est limitée aux neuropathies douloureuses puisqu'il n'existe pas à ce jour de traitement de l'engourdissement, les patients devraient apprendre à vivre avec.

Dans certaines situations, le processus diagnostique peut aboutir à plusieurs hypothèses impossibles à départager, qui peuvent éventuellement être confirmées au cours de l'évolution des examens cliniques. Nous insisterons sur la recommandation immédiate à un spécialiste pour une réévaluation lors d'une absence d'amélioration à la suite d'un traitement qui aurait dû soulager les symptômes. La prise en charge des dysesthésies est impérative, en effet elles peuvent paraître comme des symptômes mineurs mais il semblerait qu'elles soient très mal vécues par les patients, affectant leur vie sociale et affective. Les cas rapportés montrent une « errance » thérapeutique, pour certains de plusieurs années avant que les douleurs ne soient soulagées.

BIBLIOGRAPHIE

- AAOMS. Ostéonécrose de la mâchoire liée au bisphosphonates (BRONJ) [Internet]. 2012. [Consulté le: 18/10/2017]. Disponible sur: <http://crystallakeoralsurgery.com/oral-surgery-huntley-procedures/bronj/>
- Aerden T, Grisar K, Neven P, Hauben E, Politis C. Numb chin syndrome as a sign of mandibular metastasis: A case report. *Int J Surg Case Rep.* 2017;31:68-71.
- Agbaje JO, Van de Castele E, Hiel M, Verbaanderd C, Lambrichts I, Politis C. Neuropathy of Trigeminal Nerve Branches After Oral and Maxillofacial Treatment. *J Maxillofac Oral Surg.* 2016;15(3):321-7.
- Aksoy S, Orhan K, Kursun S, Kolsuz ME, Celikten B. Metastasis of prostate carcinoma in the mandible manifesting as numb chin syndrome. *World J Surg Oncol.* [Internet].2014 [Consulté le:12/10/2017];12:401. Disponible sur: <https://doi.org/10.1186/1477-7819-12-401>.
- Algahtani H, Shirah B, Bassuni W, Adas R. Bilateral Numb Chin Syndrome as the Initial Presentation of Burkitt's Lymphoma/Leukemia: A Report of Two Cases and Review of the Literature. *Case Rep Hematol* [Internet].2016. [Consulté le:12/10/2017]. Disponible sur: <https://www.hindawi.com/journals/crihem/2016/3791045/>.
- AlGhamdi AST. Pain Sensation and Postsurgical Complications in Posterior Mandibular Implant Placement Using Ridge Mapping, Panoramic Radiography, and Infiltration Anesthesia. *ISRN Dent* [Internet].2013.[Consulté le:12/01/2018]. Disponible sur: <https://www.ncbi.nlm.nih.gov/pmc/articles/PMC3673405/>.
- Alonso-Ezpeleta O, Martín PJ, López-López J, Castellanos-Cosano L, Martín-González J, Segura-Egea JJ. Pregabalin in the treatment of inferior alveolar nerve paraesthesia following overfilling of endodontic sealer. *J Clin Exp Dent.* 2014;6(2):e197-202.
- Alves FR, Coutinho MS, Goncalves LS. Endodontic-related facial paresthesia: systematic review. *J Can Dent Assoc* [Internet]. 2014. [Consulté le:16/10/2017];80(e13). Disponible sur: <http://www.jcda.ca/sites/default/files/e13/e13.pdf>.
- Assaf A, Jürgens T, Aw B, Riecke B, M B, Zrnc T, et al. Numb chin syndrome: a rare and often overlooked symptom. *J Orofac Pain.* 2014;28(1):80-90.
- Barman B, Bhattacharya P, Wankhar B, Beyong T. Metastatic Breast Carcinoma Associated with Numb Chin Syndrome. *J Case Rep.* 2014;4(2):520-3.
- Baskaran RK, Krishnamoorthy, Smith M. Numb Chin Syndrome – a reflection of systemic malignancy. *World J Surg Oncol.* [Internet]. 2006. [Consulté le: 12/10/2017];4:52. Disponible sur:<https://doi.org/10.1186/1477-7819-4-52>.
- Benito-Leon J, Simon R, Miera C. Numb chin syndrome as the initial manifestation of HIV infection. *Neurology.* 1998;50:511-2.
- Benoliel R, Heir GM, Eliav E. Neuropathie trigéminalle traumatique douloureuse. *Pain Clin Updat.* [Internet]. 2014.[Consulté le: 15/10/2017];22(4). Disponible sur: http://iasp.files.cms-plus.com/Content/ContentFolders/Publications2/PainClinicalUpdates/Translations/Pain_Clinical_Update_Novembre_2014_French.pdf
- Biasotto M. Numb chin syndrome as the presenting symptom of carcinomatous meningitis. *Ann Oncol.* 2008;19(3):599-601.
- Biazar E, Khorasani M, Montazeri N, Pourshamsian K, Daliri M, T MR, et al. Types of neural guides and using nanotechnology for peripheral nerve reconstruction. *Int J Nanomedicine.* 2010;5:839-52.
- Blanas N, Kienle F, Sandor GKB. Inferior alveolar nerve injury caused by thermoplastic gutta-percha overextension. *J Can Dent Assoc.* 2004;70(6):384-7.

- Blanchaert. Bisphosphonate-Related Osteonecrosis of the Jaw: Background, History of the Procedure, Epidemiology. [Internet]. 2017. [Consulté le:18/10/2017]. Disponible sur: <https://emedicine.medscape.com/article/1447355-overview>
- Bodner L, Bar Ziv J, Reichental E. Trigeminal neuropathy: improved imaging with a dental computed tomography software program. *J Oral Maxillofac Surg.* 1998;56(5):545-8.
- Bodner L, Sion Vardy N, Geffen DB, Nash M. Metastatic tumors to the jaws: a report of eight new cases. *Med Oral Patol Oral Cir Bucal.* 2006;11(2):132-5.
- Burt RK, Sharfman WH, Karp BI, Wilson WH. Mental neuropathy (numb chin syndrome). A harbinger of tumor progression or relapse. *Cancer.* 1992;70(4):877-81.
- Calverley, J.R. and Mohnac, A.M. Syndrome of the numb chin. *Arch Intern Med.* 1963; 112: 819-1
- Cappeau H. L'odontologiste face aux douleurs neuropathiques : un défi diagnostique. [Thèse d'exercice : Chirurgie dentaire]. [Lyon]: Université Claude Bernard Lyon 1; 2012.
- Carbone M, Della Ferrera F, Carbone L, Gatti G, Carozzo M. Numb Chin Syndrome as First Symptom of Diffuse Large B-Cell Lymphoma. *Case Rep Dent* [Internet].2014 [Consulté le:18/10/2017]. Disponible sur: <https://www.ncbi.nlm.nih.gov/pmc/articles/PMC4279430/>
- Carles S, Alpy A, Fenelon M, Duran D. Indications chirurgicales des lésions iatrogènes du nerf infra-alvéolaire et du nerf lingual: revue de la littérature. *Méd Buccale Chir Buccale.* 2014;20(4):233-4.
- Catonné Y, Mukasa MM, Rouvillain JL, Ribeyre D. Manifestations ostéo-articulaires de la drépanocytose. *Maîtrise Orthopédique.* [Internet]. 2004. [Consulté le:02/01/2018];135. Disponible sur:<http://lesouriredeselasse.free.fr/telechargement/MANIFESTATIONS-OSTEO-ARTICULAIRES-DREPANOCYTOSE.pdf>
- Censi R, Vavassori V, Borgonovo AE, Re D. Infection Related Inferior Alveolar Nerve Paresthesia in the Lower Premolar Teeth. *Case Rep Dent.* [Internet].2016. [Consulté le:26/04/2017]:5 Disponible sur: <http://www.ncbi.nlm.nih.gov/pmc/articles/PMC4997022/>
- Cerny J, Devitt K, Yu H, Ramanathan M, Woda B, Nath R. Early relapse of Burkitt lymphoma heralded by a bone marrow necrosis and numb chin syndrome successfully treated with allogeneic stem cell transplantation. *Leuk Res Rep.* 2014;3(2):51-3.
- Cetiner S, Alpaslan C, Gungor N, Kocak U. Tooth Pain and Numb Chin as the Initial Presentation of Systemic Malignancy. *Turk J Med Sci.* 1991;29:719-22.
- Chapa NJ. Numb Chin Syndrome: A Signal of Underlying Concern. *Am Dent Hyg Assoc.* 2014;88(6):348-52.
- Chatzopoulos GS, Wolff LF. Implant failure and history of failed endodontic treatment: A retrospective case-control study. *J Clin Exp Dent.* 2017;9(11):e1322-8.
- Colella G, Giudice A, Falcone U, Siniscalchi G, Guastafierro S. Chin numbness: a symptom that should not be underestimated: a review of 12 cases. *Am J Med Sci.* 2009;337(6):407-10.
- Colloca L, Ludman T, Bouhassira D, Baron R, Dickenson AH, Yarnitsky D, et al. Neuropathic pain. *Nat Rev Dis Primer.* [Internet]. 2017. [Consulté le:02/01/2018];3:17002. Disponible sur: <https://www.ncbi.nlm.nih.gov/pmc/articles/PMC5371025/>.
- Coulthard P, Kushnerev E, Yates JM, Walsh T, Patel N, Bailey E, et al. Interventions for iatrogenic inferior alveolar and lingual nerve injury. In: *Cochrane Database of Systematic Reviews* [Internet]. 2014. Disponible sur: <http://onlinelibrary.wiley.com/doi/10.1002/14651858.CD005293.pub2/abstract>
- Divya KS, Moran NA, Atkin PA. Numb chin syndrome: a case series and discussion. *Br Dent J.* 2010;208(4):157-60.

- Elahi F, Luke W, Elahi F. Intractable Facial Pain and Numb Chin due to Metastatic Esophageal Adenocarcinoma. *Case Rep Oncol*. 2014a;7(3):828-32.
- Elahi F, Manolitsis N, Ranganath YS, Reddy C. Mental nerve neuropathy following dental extraction. *Pain Physician*. 2014b;17(3).
- Elian N, Mitsias M, Eskow R, Jalbout ZN, Cho S., Froum S, et al. Unexpected return of sensation following 4.5 years of paresthesia: case report. *Implant Dent*. 2005;14(4):364-7.
- Eppley BL, Snyders RV. Mental neuropathy as a sign of distant malignancy: report of cases. *J Oral Maxillofac Surg*. 1992;50(10):1117-19.
- Epstein J, Sanders. Traitement de l'engourdissement facial unilatéral. *J Can Dent Assoc [Internet]*. 2013. [Consulté le :16/10/2017];79(d52). Disponible sur: <http://www.jcda.ca/fr/article/d52>
- Essick GK, Phillips C, Turvey TA, Tucker M. Facial Altered Sensation and Sensory Impairment After Orthognathic Surgery. *Int J Oral Maxillofac Surg*. 2007;36(7):577-82.
- Evans RW, Kirby S, Purdy A. Numb chin syndrome. *Headache J Head Face Pain*. 2008;48(10):1520-24.
- Fallata A, Salter A, Tyry T, Cutter GR, Marrie RA. Trigeminal Neuralgia Commonly Precedes the Diagnosis of Multiple Sclerosis. *Int J MS Care*. 2017;19(5):240-6.
- Fan Y, Luka R, Noronha A. Non-Hodgkin lymphoma presenting with numb chin syndrome. *BMJ Case Rep [Internet]*. 2011. [Consulté le:15/10/2017]. Disponible sur: <https://www.ncbi.nlm.nih.gov/pmc/articles/PMC3083008/>
- Favia G, Tempesta A, Limongelli L, Crincoli V, Piattelli A, Maiorano E. Metastatic Breast Cancer in Medication-Related Osteonecrosis Around Mandibular Implants. *Am J Case Rep*. 2015;16:621-6.
- Finnerup N, Attal N, Haroutounian S, McNicol E, Baron R, Dworkin RH, et al. Pharmacotherapy for neuropathic pain in adults: systematic review, meta-analysis and updated NeuPSIG recommendations. *Lancet Neurol*. 2015;14(2):162-73.
- Friedrich RE, Heiland M, Assaf AT, Riecke B. Cone beam computed tomography in the differential diagnosis of mental neuropathy (Numb Chin Syndrome) in metastatic colon cancer. *Anticancer Res*. 2013;33(4):1757-60.
- Friedrich RE. Mental neuropathy (numb chin syndrome) leading to diagnosis of metastatic mediastinal cancer. *Anticancer Res*. 2010;30(5):1819-21.
- Fukuda KI, Ichinohe T, Kaneko Y. Pain Management for Nerve Injury following Dental Implant Surgery at Tokyo Dental College Hospital. *Int J Dent [Internet]*. 2012. [Consulté le:12/10/2017];9. Disponible sur: <https://www.hindawi.com/journals/ijd/2012/209474/>
- Furukawa T. Charles Bell's description of numb chin syndrome. *Neurology*. 1988;38(2):331.
- Galan G, Penarrocha DM. Malignant mental nerve neuropathy: systematic review. [Internet]. 2008. [Consulté le:18/10/2017]. Disponible sur: http://www.medicinaoral.com/pubmed/medoralv13_i10_p616.pdf
- Gaver A, Polliack G, Pilo R, Hertz M, Kitai E. Orofacial pain and numb chin syndrome as the presenting symptoms of a metastatic prostate cancer. *J Postgrad Med*. 2002;48(4):283-4.
- Gin H, Rigalleau V. Dépistage de la neuropathie périphérique : quels outils ? */data/revues/12623636/00280003/250/*. 2008;28(3):250-4.
- Gomes AC, Neto PJ, Sávio E, Neto IC. Metastatic adenocarcinoma involving several bones of the body and the cranio-maxillofacial region: a case report. *J Can Dent Assoc*. 2009;75(3) :211-4.
- Gupta S, Gupta H, Mandhyan D, Srivastava S. Bisphosphonates related osteonecrosis of the jaw. *Natl J Maxillofac Surg*. 2013;4(2):151-8.

- Haas LF, Dutra K, Porporatti A, Mezzomo LA, De Luca Canto G, Flores-Mir C, et al. Anatomical variations of mandibular canal detected by panoramic radiography and CT: a systematic review and meta-analysis. *Dentomaxillofacial Radiol* [Internet]. 2016. [Consulté le: 08/12/2017];45(2). Disponible sur: <https://www.ncbi.nlm.nih.gov/pmc/articles/PMC5308577/>.
- Harris CP, Baringer JR. The numb chin in metastatic cancer. *West J Med*. 1991;155(5):528-31.
- Hirshberg A, Berger R, Allon I, Kaplan I. Metastatic tumors to the jaws and mouth. *Head Neck Pathol*. 2014;8(4):463-74.
- Horton J, Means ED, Cunningham TJ, Olson KB. The numb chin in breast cancer. *J Neurol Neurosurg Psychiatry*. 1973;36(2):211-6.
- Irani S. Metastasis to the Jawbones: A review of 453 cases. *J Int Soc Prev Community Dent*. 2017;7(2):71-81.
- Joel A, Carey RA, Rajadoss J, Chacko RT. Numb chin syndrome as a manifestation of non-small cell lung cancer. *South Asian J Cancer*. [Internet]. 2013. [Consulté le: 08/01/2018];2(4):219. Disponible sur: <https://www.ncbi.nlm.nih.gov/pmc/articles/PMC3889041/>.
- Juodzbaly G, Wang HL, Sabalys G. Anatomy of Mandibular Vital Structures. Part II: Mandibular Incisive Canal, Mental Foramen and Associated Neurovascular Bundles in Relation with Dental Implantology. *J Oral Maxillofac Res* [Internet]. 2010. [Consulté le: 08/01/2018];1(1). Disponible sur: <https://www.ncbi.nlm.nih.gov/pmc/articles/PMC3886037/>.
- Juodzbaly G, Wang HL, Sabalys G. Injury of the Inferior Alveolar Nerve during Implant Placement: a Literature Review. *J Oral Maxillofac Res* [Internet]. 2011[Consulté le: 16/12/2017];2(1). Disponible sur: <https://www.ncbi.nlm.nih.gov/pmc/articles/PMC3886063/>
- Kalladka M, Proter N, Benoliel R, Czerninski R, Eliav E. Mental nerve neuropathy: patient characteristics and neurosensory changes. *Oral Surg Oral Med Oral Pathol Oral Radiol Endod*. 2008;106(3):364-70.
- Khadaghi R, Arami M. "Numb chin" as the first and sole presenting sign of multiple sclerosis. *Arch Iran Med*. 2005;8(1):60-2.
- Kim IK, Lee DH, Cho HY, Seo JH, Park SH, Kim JM. Prostate adenocarcinoma mandibular metastasis associated with numb chin syndrome: a case report. *J Korean Assoc Oral Maxillofac Surg*. 2016;42(5):301-6.
- Kim YI, An JY, Lee KS, Sung HY, Hong YS, Kang WK, et al. Numb Chin Syndrome with Concomitant Painful Ophthalmoplegia Leading to a Diagnosis of Diffuse Large B Cell Lymphoma. *Cancer Res Treat Off J Korean Cancer Assoc*. 2011;43(2):134-8.
- Knowles KI, Jergenson MA, Howard JH. Paresthesia Associated with Endodontic Treatment of Mandibular Premolars. *J Endod*. 2003;29(11):768-70.
- Koseoglu BG, Tanrikulu S, Subay RK, Sencer S. Anesthesia following overfilling of a root canal sealer into the mandibular canal: A case report. *Oral Surg Oral Med Oral Pathol Oral Radiol Endod*. 2006;101(6):803-6.
- Lata J, Kumar P. Numb chin syndrome: A case report and review of the literature. *Indian J Dent Res*. 2010;21(1):135-7.
- Laurencet FM, Anchisi S, Tulen E, Dietrich PY. Mental neuropathy: report of five cases and review of the literature. *Crit Rev Oncol Hematol*. 2000;34(1):71-9.
- Lenarda RD, Cadenaro M, Stacchi C. Paresthesia of the mental nerve induced by periapical infection. *Oral Surg Oral Med Oral Pathol Oral Radiol*. 2000;90(6):746-9.
- Littner MM, Kaffe I, Tamse A, Dicapua P. Relationship between the apices of the lower molars and mandibular canal: a radiographic study. *Oral Surg Oral Med Oral Pathol*. 1986;62(5):595-602.

- Lossos A, Siegal T. Numb chin syndrome in cancer patients Etiology, response to treatment, and prognostic significance. *Neurology*. 1992;42(6):1181.
- Marinella MA. Metastatic large cell lung cancer presenting with numb chin syndrome. *Respir Med*. 1997;91:235-6.
- Masmejean E. Lésion Traumatique des nerfs périphériques [Internet]. 2006. [Consulté le: 01/12/2017]. Disponible sur: <http://www.cofemer.fr/UserFiles/File/Lim10TramNerfs.pdf>.
- Melka AC, Barthélémy I, Cousson PY, Devoize L, Dang NP. Florid osseous dysplasia causing sensory disturbances in the area supplied by the inferior alveolar nerve. *Méd Buccale Chir Buccale*. 2017;23(4):196-9.
- Merskey H, Bogduk N. IASP Taxonomy [Internet]. 1994[Consulté le: 12/11/2017]. Disponible sur: <https://www.iasp-pain.org/Taxonomy?navItemNumber=576#Hypoalgesia>.
- Mestoudjian P, Steichen O, Stankovic K, Lecomte I, Lionnet F. Sickle cell disease, a benign cause of numb chin syndrome. *Am J Med*. 2008;121(10):e1.
- Mohammadi Z. Endodontics-related paresthesia of the mental and inferior alveolar nerves: an updated review. *J Can Dent Assoc [Internet]*. 2010[Consulté le: 16/10/2017];76(a117). Disponible sur: <http://www.jcda.ca/article/a117>.
- Moon S, Lee SJ, Kim E, Lee C. Hypoesthesia after IAN block anesthesia with lidocaine: management of mild to moderate nerve injury. *Restor Dent Endod*. 2012;37(4):232-5.
- Morse DR. Infection-related mental and inferior alveolar nerve paresthesia: Literature review and presentation of two cases. *J Endod*. 1997;23(7):457-60.
- Murphy KL, Bethea JR, Fischer R. Neuropathic Pain in Multiple Sclerosis-Current Therapeutic Intervention and Future Treatment Perspectives.Codon Publications. [Internet]. 2017. [Consulté le: 04/01/2018]. Disponible sur: <http://www.ncbi.nlm.nih.gov/books/NBK470151/>.
- Narendra. Numb chin syndrome as a manifestation of metastatic squamous cell carcinoma of esophagus. *J Can Res Ther*. 2009 ; 5:49-51.
- Noriega E, Sabaté-Llobera A, Benítez A, Martínez GA, Rodríguez-Rubio J, Mora J. Numb chin syndrome as a manifestation of jaw metastasis diagnosed in a bone scan. *Rev Espanola Med Nucl E Imagen Mol*. 2016;35(1):34-7.
- Oestmann A, Achtnichts L, Kappos L, Gass A, Naegelin Y. "Numb chin syndrome": first presenting syndrome of multiple sclerosis?. *Dtsch Med Wochenschr* 1946. 2008;133(3):76-8.
- Oravivattanakul S, Coffey M, Teston L, Rogers LR. « Numb chin syndrome » in a patient with breast cancer. *Neurology*. 2013;80(12):e131.
- Ozkan BT, Celik S, Durmus E. Paresthesia of the mental nerve stem from periapical infection of mandibular canine tooth: a case report. *Oral Surg Oral Med Oral Pathol Oral Radiol Endod*. 2008;105(5):e28-31.
- Penarrocha M, Penarrocha D, Bagan JV, Penarrocha M. Post-traumatic trigeminal neuropathy. A study of 63 cases. *Med Oral Patol Oral Cir Bucal*. 2012;17(2):e297-300.
- Phillips C, Essick G, Zuniga J, Tucker M, Blakey G. Qualitative Descriptors Used by Patients Following Orthognathic Surgery to Portray Altered Sensation. *J Oral Maxillofac Surg Off J Am Assoc Oral Maxillofac Surg*. 2006;64(12):1751-60.
- Phillips C, Essick G. Inferior alveolar nerve injury following orthognathic surgery: a review of assessment issues. *J Oral Rehabil*. 2011;38(7):547-54.
- Pogrel MA. Damage to the inferior alveolar nerve as the result of root canal therapy. *J Am Dent Assoc*. 2007;138(1):65-9.

- Poulias E, Melakopoulos I, Tosios K. Metastatic breast carcinoma in the mandible presenting as a periodontal abscess: a case report. *J Med Case Reports*. [Internet]. 2011. [Consulté le: 09/12/2017];5:265. Disponible sur: <https://www.ncbi.nlm.nih.gov/pmc/articles/PMC3151228/>.
- Rahpeyma A, Khajehahmadi S. Inferior alveolar nerve repositioning and orthognathic surgery. *J Craniofac Surg*. 2014;25(5):e435-8.
- Raja Lakshmi C, Sudhakara Rao M, Bhavana SM, Sathish S. Primary Squamous Cell Carcinoma of Lung Leading to Metastatic Jaw Tumor. *Case Rep Pulmonol* [Internet]. 2014. [Consulté le: 10/12/2017]. Disponible sur: <https://www.ncbi.nlm.nih.gov/pmc/articles/PMC4243604/>.
- Renton T, Yilmaz Z. Managing iatrogenic trigeminal nerve injury: a case series and review of the literature. *Int J Oral Maxillofac Surg*. 2012;41(5):629-37.
- Riesgo VJ, Delado SR, Poveda J, Rammohan K. Numb chin syndrome secondary to leptomeningeal carcinomatosis from gastric adenocarcinoma. *J Gastrointest Oncol*. 2015;6(2):E16-20.
- Robinson-Papp J, Sharma S, Dhadwal N, Simpson DM, Morgello S. Optimizing measures of HIV-associated neuropathy. *Muscle Nerve*. janv 2015;51(1):56-64.
- Roger H, Paillas J. Le signe du mentonnier (parasthésie et anesthésie unilatérale) révélateur d'un processus néoplasique métastatique. *Rev Neurol*. 1937; 2: 751-2.
- Romo CG, Jain P, Cortes JE. Numb chin syndrome by precursor B acute lymphoblastic leukemia. *Am J Hematol*. 2014;89(8):860-1.
- Ruggiero SL, Dodson TB, Fantasia J, Goodday R, Aghaloo T, Mehrotra B, et al. American Association of Oral and Maxillofacial Surgeons Position Paper on Medication-Related Osteonecrosis of the Jaw -2014 Update. *J Oral Maxillofac Surg*. 2014;72(10):1938-56.
- Ryba F, Rice S, Hutchison IL. Numb chin syndrome: an ominous clinical sign. *Br Dent J*. 2010;208(7):283-5.
- Sanchis JM, Bagan JV, Murillo J, Diaz JM, Poveda R, Jimenez Y. Mental neuropathy as a manifestation associated with malignant processes: its significance in relation to patient survival. *J Oral Maxillofac Surg*. 2008;66(5):995-8.
- Santucci M. Déterminants de la pratique du bilan sanguin de routine chez l'adulte sans pathologie chronique connue en médecine générale [Thèse d'exercice : Médecine] [Bordeaux]. Bordeaux; 2016.
- Sarikov R, Juodzbalys G. Inferior Alveolar Nerve Injury after Mandibular Third Molar Extraction: a Literature Review. *J Oral Maxillofac Res*. [Internet]. 2014. [Consulté le: 16/12/2017]; 5(4). Disponible sur: <https://www.ncbi.nlm.nih.gov/pmc/articles/PMC4306319/>.
- Sasaki M, Yamazaki H, Aoki T, Ota Y, Sekiya R, Kaneko A. Bilateral numb chin syndrome leading to a diagnosis of Burkitt's cell acute lymphocytic leukemia: a case report and literature review. *Oral Surg Oral Med Oral Pathol Oral Radiol Endod*. 2011;111(3):e11-6.
- Scarano A, Carlo FD, Quaranta A, Piattelli A. Injury of the inferior alveolar nerve after overfilling of the root canal with endodontic cement: a case report. *Oral Surg Oral Med Oral Pathol Oral Radiol Endod*. 2007;104(1):e56-9.
- Seixas DV, Lobo AL, Farinha NJ, Cavadas L, Campos MM, Ayres Bastos M, et al. Burkitt leukemia with numb chin syndrome and cavernous sinus involvement. *Eur J Paediatr Neurol*. 2006;10(3):145-7.
- Shahriar R, Alexander CT, Quirk CR, Keglovits L, Van Vrancken M. Numb chin syndrome as the initial presentation of posttransplant lymphoproliferative disorder. *Proc Bayl Univ Med Cent*. 2012;25(3):243-5.
- Sierra-Hidalgo F, Pablo-Fernandez E, Correas-Callero E, Villarejo-Galende A. Numb chin syndrome caused by biphosphonates-induced osteonecrosis of the jaw. *Rev Neurol*. 2009;49(4):190-2.

- Smith MH, Lung KE. Nerve injuries after dental injection: a review of the literature. *J Can Dent Assoc.* 2006;72(6):559-64.
- Smith SM, Blackman G, Hopper C. Numb chin syndrome: a nonmetastatic neurological manifestation of malignancy. *Oral Surg Oral Med Oral Pathol Oral Radiol Endod.* 2008;105(3):e53-6.
- Sudha S, Gopinath D, Shameena P, Dhanalakshmi J. Numb chin syndrome associated with metastatic invasive ductal carcinoma of breast. *J Oral Maxillofac Pathol.* 2015;19(2):239-41.
- Tilotta Yasukawa F, Millot S, El Hadioui A, Bravetti P, Gaudy JF. Labiomandibular paresthesia caused by endodontic treatment: an anatomic and clinical study. *Oral Surg Oral Med Oral Pathol Oral Radiol Endod.* 2006;102(4):e47-59.
- Vertommen C. La chirurgie apicale les données acquises de la science. [Thèse d'exercice : Chirurgie dentaire]. [Nancy]: Université de Lorraine; 2013.
- Viviano, Donati, Lorenzini. Carcinome métastatique se présentant comme une névralgie du trijumeau. *J Can Dent Assoc [Internet].* 2012. [Consulté le: 02/12/2017];77(c32). Disponible sur: <http://www.jcda.ca/fr/article/c32>.
- Wolf KT, Brokaw EJ, Bell A, Joy A. Variant Inferior Alveolar Nerves and Implications for Local Anesthesia. *Anesth Prog.* 2016;63(2):84-90.
- Wu L, Zheng Y, Zhou Z, Liu Y, Zhang W, Wu Q. Numb Chin Syndrome Leading to a Diagnosis of Salivary Ductal Adenocarcinoma: A Case Report and Review of the Literature. *Front Neurol [Internet].* 2017. [Consulté le: 12/12/2017];8. Disponible sur: <https://www.ncbi.nlm.nih.gov/pmc/articles/PMC5526228/>.
- Yanagisawa S, Miyauchi E, Ichinose M. Numb Chin Syndrome: An Ominous Sign of Lung Cancer. *J Thorac Oncol.* 2017;12(8):e114-6.
- Zaheer F, Hussain K, RAO J. Unusual presentation of 'numb chin syndrome' as the manifestation of metastatic adenocarcinoma of the lung. *Int J Surg Case Rep.* 2013;4(12) :1097-9.

Les opinions émises dans les dissertations présentées doivent être considérées comme propres à leurs auteurs, sans aucune approbation ni improbation de la Faculté de Chirurgie Dentaire.

AÏSSAOUI Hannane. Numb chin syndrome : revue de littérature et étude de cas. 2018. 56 p. : ill., graph., tabl. Réf. Biblio. : 49-55

Sous la direction de : M. le Professeur Yves BOUCHER

Th : Chir Dent. : Paris 7 : 2018

RESUME en français :

Le syndrome du menton engourdi est une neuropathie caractérisée par des altérations sensorielles ressenties dans la distribution de la 3^{ème} branche du nerf trijumeau. Il se manifeste principalement par des paresthésies à type d'engourdissements ou de fourmillements le la lèvre inférieure et du menton, parfois accompagnées de douleurs. Cette neuropathie a le plus souvent une origine locale, des conditions systémiques bénignes peuvent également en être la cause. Nous avons effectué une revue de la littérature concernant ce sujet, en exposant les différentes étiologies, leur physiopathologie, ainsi que le traitement adapté à chaque pathologie. Le numb chin syndrome étant dans les premiers stades davantage le symptôme d'une condition systémique qu'un réel syndrome à part entière, nous avons exposé la démarche diagnostique et proposé un arbre décisionnel exposant la conduite à tenir devant ces tableaux cliniques. Il importe en effet de faciliter l'identification et le traitement précoce, local ou général, afin d'éviter l'évolution vers une neuropathie permanente.

TITRE en anglais : NUMB CHIN SYNDROME : LITERATURE REVIEW AND CASES REPORTS

DISCIPLINE : Sciences anatomiques (Physiologie)

MOTS-CLES Français :

Syndrome du menton engourdi, neuropathie mentonnaire, anesthésie de la houppe du menton, lésions du nerf trijumeau (FMeSH), paresthésie (FMeSH), hypoesthésie (FMeSH), menton (FMeSH), nerf mandibulaire (FMeSH), neuropathie post-traumatique trigéminale.

MOTS-CLES Anglais :

Numb chin syndrome, mental nerve neuropathy, trigeminal nerve injuries (MeSH), paresthesia (MeSH), hypoesthesia (MeSH), chin (MeSH), mandibular nerve (MeSH), post-traumatic trigeminal neuropathy.
