



**HAL**  
open science

## Du PRF à l'i-PRF, intérêts en implantologie

Ophélie Coquet

► **To cite this version:**

| Ophélie Coquet. Du PRF à l'i-PRF, intérêts en implantologie. Chirurgie. 2019. dumas-02477057

**HAL Id: dumas-02477057**

**<https://dumas.ccsd.cnrs.fr/dumas-02477057>**

Submitted on 13 Feb 2020

**HAL** is a multi-disciplinary open access archive for the deposit and dissemination of scientific research documents, whether they are published or not. The documents may come from teaching and research institutions in France or abroad, or from public or private research centers.

L'archive ouverte pluridisciplinaire **HAL**, est destinée au dépôt et à la diffusion de documents scientifiques de niveau recherche, publiés ou non, émanant des établissements d'enseignement et de recherche français ou étrangers, des laboratoires publics ou privés.



Distributed under a Creative Commons Attribution - NonCommercial - NoDerivatives 4.0 International License

**THESE**

***POUR OBTENIR LE DIPLOME D'ETAT  
DE DOCTEUR EN CHIRURGIE DENTAIRE***

Présentée et publiquement soutenue devant la

Faculté d'Odontologie de Marseille  
(Doyen : Monsieur le Professeur Bruno FOTI)

Aix-Marseille Université  
(Administratrice provisoire : Madame le Professeur Simone BONNAFOUS)

***Du PRF à l'i-PRF, intérêts en implantologie***

Présentée par

**COQUET Ophélie**

Née le 06 novembre 1994

A Marseille

Thèse soutenue le **Vendredi 06 décembre 2019**

Devant le jury composé de

**Président : Professeur RASKIN Anne**

**Assesseurs : Professeur RUQUET Michel**

**Docteur ROCHE-POGGI Philippe**

**Docteur SANTUNIONE Charlotte**

**Invité : Docteur MARGOSSIAN Patrice**



**THESE**

***POUR OBTENIR LE DIPLOME D'ETAT  
DE DOCTEUR EN CHIRURGIE DENTAIRE***

Présentée et publiquement soutenue devant la

Faculté d'Odontologie de Marseille  
(Doyen : Monsieur le Professeur Bruno FOTI)

Aix-Marseille Université  
(Administratrice provisoire : Madame le Professeur Simone BONNAFOUS)

***Du PRF à l'i-PRF, intérêts en implantologie***

Présentée par

**COQUET Ophélie**

Née le 06 novembre 1994

A Marseille

Thèse soutenue le **Vendredi 06 décembre 2019**

Devant le jury composé de

**Président : Professeur RASKIN Anne**

**Assesseurs : Professeur RUQUET Michel**

**Docteur ROCHE-POGGI Philippe**

**Docteur SANTUNIONE Charlotte**

**Invité : Docteur MARGOSSIAN Patrice**



## ADMINISTRATION

*Mise à jour : novembre 2019*

### **DOYENS HONORAIRES**

|            |                                |
|------------|--------------------------------|
| PROFESSEUR | RAYMOND SANGIUOLO <sup>†</sup> |
| PROFESSEUR | HENRY ZATTARA                  |
| PROFESSEUR | ANDRE SALVADORI                |
| PROFESSEUR | JACQUES DEJOU                  |

### **DOYEN ASSESEURS**

|            |               |
|------------|---------------|
| PROFESSEUR | BRUNO FOTI    |
| PROFESSEUR | MICHEL RUQUET |
| PROFESSEUR | ANNE RASKIN   |

### **DIRECTEURS DE DEPARTEMENTS**

FORMATION INITIALE  
RECHERCHE  
FORMATION CONTINUE

|            |                 |
|------------|-----------------|
| PROFESSEUR | MICHEL RUQUET   |
| PROFESSEUR | ANNE RASKIN     |
| PROFESSEUR | FREDERIC BUKIET |

### **CHARGES DE MISSIONS**

RELATIONS INTERNATIONALES  
INTERNAT ET DIPLOMES D'ETUDES SPECIALISEES  
AFFAIRES GENERALES

|            |                       |
|------------|-----------------------|
| PROFESSEUR | HERVE TASSERY         |
| PROFESSEUR | VIRGINIE MONNET-CORTI |
| DOCTEUR    | PATRICK TAVITIAN      |

### **RESPONSABLE DES SERVICES ADMINISTRATIFS ET TECHNIQUES**

|        |             |
|--------|-------------|
| MADAME | KATIA LEONI |
|--------|-------------|

## **LISTE DES ENSEIGNANTS**

### **PROFESSEURS DES UNIVERSITES – PRATICIENS HOSPITALIERS DES CSERD**

BUKIET FREDERIC (58-01)  
DEJOU JACQUES (58-01)  
FOTI BRUNO (56-02)  
MONNET-CORTI VIRGINIE (57-01)  
ORTHLIEB JEAN-DANIEL (58-01)  
RASKIN ANNE (58-01)  
RUQUET MICHEL (58-01)  
TARDIEU CORINNE (56-01)  
TARDIVO DELPHINE (56-02)  
TASSERY HERVE (58-01)

### **PROFESSEURS DES UNIVERSITES**

ABOUT Imad (65)

### **MAITRES DE CONFERENCES DES UNIVERSITES – PRATICIENS HOSPITALIERS DES CSERD**

|                               |                               |
|-------------------------------|-------------------------------|
| ABOUDHARAM GERARD (58-01)     | LAURENT MICHEL (58-01)        |
| BANDON DANIEL (56-01)         | LAURENT PATRICK (57-01)       |
| BELLONI DIDIER (57-01)        | LE GALL MICHEL (56-01)        |
| BOHAR JACQUES (56-01)         | MAILLE GERALD (58-01)         |
| CAMOIN ARIANE (56-01)         | PHILIP-ALLIEZ CAMILLE (56-01) |
| CAMPANA FABRICE (57-01)       | PIGNOLY CHRISTIAN (58-01)     |
| CATHERINE JEAN-HUGUES (57-01) | POMMEL LUDOVIC (58-01)        |
| ERARD-MAGNO ELISABETH (56-01) | PRECKEL BERNARD-ÉRIC (58-01)  |
| GAUBERT JACQUES (56-01)       | RÉ JEAN-PHILIPPE (58-01)      |
| GIRAUD THOMAS (58-01)         | ROCHE-POGGI PHILIPPE (57-01)  |
| GIRAudeau ANNE (58-01)        | STEPHAN GREGORY (58-01)       |
| GUIVARC'H MAUD (58-01)        | TAVITIAN PATRICK (58-01)      |
| JACQUOT BRUNO (58-01)         | TERRER ELODIE (58-01)         |
| LABORDE GILLES (58-01)        | TOSELLO ALAIN (58-01)         |
| LAN ROMAIN (57-01)            |                               |

### **MAITRES DE CONFERENCES ASSOCIES**

BLANCHET ISABELLE (56-01)  
MENSE CHLOE (58-01)

## **ASSISTANTS HOSPITALIERS ET UNIVERSITAIRES**

|                                 |                              |
|---------------------------------|------------------------------|
| AL AZAWI HALA (56-01)           | HAHN-GOLETTI LARISSA (58-01) |
| ANTEZACK ANGELINE (57-01)       | LIOTARD ALICA (58-01)        |
| BACHET-DORISON DAMIENNE (56-01) | MANSUY CHARLOTTE (58-01)     |
| BALLESTER BENOIT (58-01)        | MARTIN WILLIAM (56-01)       |
| BARBERO MAGALI (56-01)          | MATTERA REMI (56-01)         |
| BOYER ALEXANDRA (57-01)         | MELLOUL SEBASTIEN (57-01)    |
| CAMBON ISABELLE (56-01)         | PARFU ANNE (58-01)           |
| CASAZZA ESTELLE (56-01)         | PASCHEL LAURA (58-01)        |
| CASTRO ROMAIN (57-01)           | PILLIOL VIRGINIE (58-01)     |
| DAVID LAURA (56-01)             | REPETTO ANDREA (58-01)       |
| DEVICTOR ALIX (58-01)           | ROMANET YVAN (57-01)         |
| DODDS MELINA (58-01)            | SANTUNIONE CHARLOTTE (58-01) |
| DRAUSSIN THIERRY (56-02)        | SILVESTRI FREDERIC (58-01)   |
| DUMAS CATHY (57-01)             | VINAÏ MICHAEL (56-01)        |
| HADJ-SAID MEDHI (57-01)         |                              |

## **ASSISTANT ASSOCIE DES UNIVERSITES**

LE FOURNIS CHLOE (57-01)

Intitulés des sections CNU :

- 56<sup>ème</sup> section : *Développement, croissance et prévention*
  - 56-01 *Odontologie pédiatrique et orthopédie dento-faciale*
  - 56-02 : *Prévention – Epidémiologie – Economie de la santé – Odontologie légale*
- 57<sup>ème</sup> section : *Chirurgie orale ; Parodontologie ; Biologie Orale*
  - 57-01 : *Chirurgie orale – Parodontologie – Biologie orale*
- 58<sup>ème</sup> section : *Réhabilitation orale*
  - 58-01 : *Dentisterie restauratrice – Endodontie – Prothèses – Fonction-Dysfonction – Imagerie – Biomatériaux*

L'auteur s'engage à respecter les droits des tiers, et notamment les droits de propriété intellectuelle. Dans l'hypothèse où la thèse comporterait des éléments protégés par un droit quelconque, l'auteur doit solliciter les autorisations nécessaires à leur utilisation, leur reproduction et leur représentation auprès du ou des titulaires des droits. L'auteur est responsable du contenu de sa thèse. Il garantit l'Université contre tout recours. Elle ne pourra en aucun cas être tenue responsable de l'atteinte aux droits d'un tiers

**A Madame la Présidente, le Professeur Anne Raskin**

Je vous remercie de l'honneur que vous me faites d'avoir accepté de présider ce jury. Après une année passée à vos côtés, je me rends compte de l'enrichissement que vous m'avez apporté tant au niveau professionnel que personnel. Vous avez participé grandement à la personne que je deviens.

Merci pour tout ce que vous avez fait pour moi durant mes études. Je vous remercie pour votre bienveillance, votre gentillesse et la confiance dont vous avez fait preuve à mon égard. Vous avez toujours été à mon écoute et vous m'avez toujours apporté des conseils et du réconfort quand cela était nécessaire. Et vous continuez de le faire aujourd'hui.

Merci pour tout.

### **A Monsieur le Professeur Ruquet**

Je tenais particulièrement à votre présence en ce jour. C'est un grand jour pour moi et je ne me voyais pas ne pas le partager avec vous. Je vous remercie de faire partie de ce jury.

Je vous remercie pour tout ce que vous avez fait pour moi durant mes études. Vous avez été d'un grand soutien, de bon conseil et d'une grande gentillesse. Depuis le début de ma deuxième année à la fin de ma sixième année vous avez dû me supporter et vous devrez continuer à le faire... Durant ces TP où travail rimait avec amusement, et ces années de clinique stressantes vous avez toujours été là pour m'aider, me redonner le sourire et prendre confiance en moi.

J'aurais aimé continuer à venir vous poser mes questions, vous montrer une empreinte dont je doute...

Merci pour tout ce que vous m'avez appris et apporté au niveau professionnel et personnel.

**A Monsieur le Docteur Philippe Roche-Poggi**

Je vous remercie d'avoir accepté de diriger ce travail.

Je vous remercie pour votre gentillesse, votre rigueur, votre bienveillance, et votre implication. Vous avez été disponible pour m'apporter votre aide et vos conseils avisés. Votre bonne humeur, votre investissement, votre écoute ainsi que votre aide m'ont permis de fournir ce travail. Vous m'avez beaucoup encouragée et épaulée.

Je suis ravie de vous avoir choisi pour me guider dans cette thèse.

**A Madame le Docteur Charlotte Santunione**

Avant tout vous êtes surtout mon amie. Je voulais vous dire merci. Merci pour tout ce que vous avez fait pour moi depuis le début de mes études jusqu'à aujourd'hui. Vous m'avez tellement appris, tant au niveau clinique et théorique, mais aussi dans la vie en général. Depuis tout ce temps, vous avez toujours été là pour moi dans les bons comme dans les mauvais moments, toujours une oreille attentive et de bons conseils. Pour tous les moments que nous avons partagés et que nous partagerons encore longtemps, je voulais vous dire merci.

Pour toutes ces raisons vous deviez faire partie de ce jury. Merci pour tout.

**A Monsieur le Docteur Patrice Margossian :**

Je vous remercie d'avoir accepté de faire partie de ce jury. Tout a commencé au premier jour de mon stage. Je me suis retrouvée dans ce très grand et très beau cabinet, accueillie par des personnes toutes aussi gentilles les unes que les autres. Vous voir opérer pendant ces derniers mois a été une expérience forte et enrichissante. Vous êtes passionné, brillant, et vous aimez partager votre savoir.

Je vous remercie pour tout ce que vous m'avez appris durant ce stage, une façon de réfléchir, d'appréhender les situations et de comprendre les attentes des patients mais aussi de toujours se remettre en question, ne pas rester sur ses acquis, toujours aspirer à mieux pour faire mieux. Et ça toujours avec le sourire.

Merci pour votre gentillesse, votre accueil, votre disponibilité, et votre pédagogie.

Et surtout merci pour tout ce que vous m'avez apporté durant la rédaction de cette thèse, du sujet (inspiré fortement de votre pratique), à votre expérience clinique en passant par votre aide et vos conseils.



# Table des matières

|   |           |
|---|-----------|
| <b>Introduction .....</b>   | <b>1</b>  |
| <b>I. Rappels biologiques et physiologiques du tissu osseux .....</b>                           | <b>2</b>  |
| <b>1. L'os : turn-over et physiopathologie .....</b>  | <b>2</b>  |
| <b>2. Le clou plaquettaire - Fibrinogénèse .....</b>  | <b>3</b>  |
| 2.1. La fibrine .....   | 3         |
| 2.2. L'hémostase .....  | 4         |
| <b>II. Indications et techniques des greffes osseuses en implantologie .....</b>                | <b>6</b>  |
| <b>1. Autogreffe, Allogreffe, Xéno greffe et Matériaux Alloplastiques (17) .....</b>            | <b>7</b>  |
| <b>2. Les différents types de greffes : d'apposition, de comblement et d'interposition.....</b> | <b>8</b>  |
| <b>III. Le Platelet-rich-fibrin (PRF) en pratique proimplantaire .....</b>                      | <b>10</b> |
| <b>1. PRF .....</b>   | <b>10</b> |
| 1.1. Biologie et technique d'obtention du PRF .....   | 11        |
| 1.2. Résultats et intérêts .....  | 16        |
| 1.2.1. Le PRF comme échafaudage pour la cicatrisation .....                                     | 16        |
| 1.2.2. Utilisation du PRF en phase préimplantaire .....   | 17        |
| 1.2.2.1. Maintien du volume osseux après extraction dentaire .....                              | 17        |
| 1.2.2.2. Le sinus lift .....  | 19        |
| 1.2.2.3. La greffe d'apposition .....   | 21        |
| 1.2.3. Utilisation en phase implantaire .....   | 22        |
| 1.2.3.1. Extraction-implantation immédiate : .....  | 22        |
| 1.2.3.2. Gestion de l'esthétique des tissus mous avant la phase implantaire .....               | 24        |
| 1.2.3.3. Après la phase implantaire .....   | 26        |
| 1.3. Limites .....  | 26        |
| <b>2. i-PRF (Injectable- platelet-rich-fibrin) : .....</b>                                      | <b>27</b> |
| 2.1. Composition biologique de l'i-PRF et technique d'obtention de l'i-RP .....                 | 27        |
| 2.2. Résultats et intérêts de l'i-PRF en odontologie .....                                      | 31        |
| <b>3. Les différents concentrés plaquettaires : .....</b>                                       | <b>32</b> |
| <b>4. Notre expérience clinique : .....</b>   | <b>33</b> |
| <b>IV. Discussion.....</b>  | <b>41</b> |
| <b>Conclusion.....</b>  | <b>42</b> |
| <b>Références bibliographiques .....</b>  | <b>l</b>  |

## Introduction

Cela fait maintenant plusieurs décennies que l'implantologie fait partie intégrante de l'arsenal thérapeutique des chirurgiens dentistes. Lors de la perte d'un ou de plusieurs organes dentaires, ou d'une absence congénitale telle que l'agénésie, le remplacement de la dent absente est primordiale que ce soit pour des raisons fonctionnelles ou esthétiques.

La solution implantaire permet le maintien et l'intégrité des tissus adjacents, avec surtout un confort et un rendu esthétique non négligeable pour le patient.

Cependant, la pose d'implant dépend de nombreux critères. Le critère principal pour envisager la pose d'un implant est d'avoir un volume osseux suffisant afin de permettre son intégrité et à sa stabilité.

Lorsque le volume osseux est insuffisant, la pose d'un implant peut être envisagée mais une greffe osseuse sera indispensable préalablement. Plusieurs matériaux de greffes osseuses existent de nos jours : les matériaux de greffes autogènes, de greffes allogènes, de xéno greffes ou encore des matériaux alloplastiques.

De nouvelles techniques de préservation et de reconstruction osseuses se sont développées au cours des dernières années. Il existe de nombreuses voies de recherche actuelle afin d'améliorer les traitements implantaires. L'une d'entre elles implique les concentrés plaquettaires qui sont des dérivés sanguins autologues obtenus par centrifugation de sang total.

Cela fait plusieurs années que ces nouveaux biomatériaux autologues sont apparus. Les premiers concentrés comme le plasma riche en plaquettes (PRP) sont fabriqués à partir du sang centrifugé du patient, auquel est ajouté un anticoagulant (thrombine bovine).

Néanmoins en France, il est interdit de manipuler et de changer la composition chimique du sang. Ainsi un second concentré plaquettaire a été introduit en 2001 par le Dr Choukroun et coll. : Platelet Rich Fibrin (PRF). Cet adjuvant autologue composé d'une matrice de fibrine est facile d'utilisation.

L'utilisation de PRF permet de faciliter la cicatrisation. Le PRF ayant une structure de réseau tridimensionnelle est riche en composants favorables à la réparation tissulaire. Cette membrane de fibrine unique riche en plaquettes et leucocytes contient tous les constituants d'un échantillon de sang propice à la cicatrisation et à l'immunité.

Un nouveau concentré plaquettaire sous forme liquide appelé l'i-PRF (injectable platelet-rich-fibrin), a vu le jour afin de faciliter son utilisation. Il permettrait une cohésion des particules de greffes osseuses (xéno greffes, allogreffes ou autogreffes). Ceci a abouti à de nouvelles techniques comme le sticky bone.

L'objectif de cette thèse est de décrire et de discuter des connaissances actuelles publiées sur les utilisations et les intérêts du PRF et de l'i-PRF dans les traitements proimplantaires.

# I. Rappels biologiques et physiologiques du tissu osseux

L'ensemble des os du corps humain forme le squelette. L'os est un tissu conjonctif hautement spécialisé. Les os du corps humain sont tous constitués de : tissu osseux à 25%, de moelle osseuse à 60%, d'espace conjonctivo-vasculaire représentant 5% et de périoste, d'endoste, et de cartilage articulaire à 10%.

Parmi tous ces composants, deux sont présents majoritairement : le tissu osseux et la moelle hématopoïétique. Les deux sont étroitement liés.

Le tissu osseux doit assurer deux grandes fonctions: mécanique (c'est la résistance aux contraintes physiques qui sont exercées sur l'organisme) et métabolique (il est un réservoir important pour certains acides aminés et est le site principal de stockage de certains éléments comme le calcium, phosphate et sodium)(1).

Il a une organisation tissulaire différente selon sa localisation. Cette organisation répond à des contraintes mécaniques différentes. Cependant, les os sont tous formés par du tissu osseux dont l'organisation élémentaire est similaire. Le tissu osseux est un tissu vascularisé et innervé en constant remaniement, appelé : remodelage osseux.

Les os sont en constant remaniement. Ce remaniement intervient tout au long de la vie et au cours des processus de réparation.

## 1. L'os : turn-over et physiopathologie

Le tissu osseux des maxillaires est un véritable soutien des dents. (1) Il est composé d'éléments cellulaires assurant son modelage et remodelage. Ceci est possible grâce à une balance entre synthèse et dégradation. Cette balance entre ces deux phénomènes varie au cours de la vie. Le tissu osseux est remanié par des phénomènes de résorption et de formation. Le remodelage osseux fait intervenir un ensemble de cellules appelé BMU : Basic Multicellular Unit. Ce concept a été proposé par Frost qui a montré l'intérêt de ce système dans les ostéoporoses. (1)

A l'état physiologique, le remodelage osseux va débiter par une phase de résorption. Les cellules bordantes présentes à la surface du tissu osseux trabéculaire produisent des métalloprotéases qui vont dissoudre le collagène à la surface duquel les cellules bordantes sont déposées, elles se rétractent et mettent à nu les surfaces minéralisées. (1) Cette zone mise à nu, permet aux ostéoclastes de se fixer et de créer alors une zone de résorption en érodant la surface trabéculaire. Au contact du tissu osseux, la membrane plasmique présente de nombreuses ondulations qui constituent une zone de bordure plissée.

Sous la membrane plasmique ondulée se trouve la chambre de résorption. Il va résorber la matrice osseuse minéralisée dans la chambre de résorption. (1)

L'ostéoclaste adhère à la matrice osseuse calcifiée par une zone périphérique où des intégrines membranaires se lient à des protéines matricielles. (1) La matrice ayant deux phases, l'ostéoclaste doit commencer par décalcifier le tissu osseux par la libération de protons (ions  $H^+$ ) afin de dissoudre les cristaux d'hydroxyapatite.

Ensuite ils vont libérer dans la chambre de résorption le contenu de ses lysosomes riches en métalloprotéases. Ces enzymes ont la propriété de dégrader le collagène qui a été décalcifié en amont. Puis l'ostéoclaste se détache de la surface et se déplace par sauts successifs. (1)

Puis des cellules monocluées se déposent à ce niveau. Elles se différencient en ostéoblastes. Ces cellules synthétisent de nombreuses protéines qui assurent la synthèse de matrice osseuse non minéralisée : le tissu ostéoïde. Elles commencent à apposer des premières lamelles de tissu ostéoïde. Ils participent à la minéralisation en produisant des enzymes (phosphatases alcalines) qui permettent le dépôt de cristaux d'hydroxyapatite (phosphate de calcium) et d'assurer la calcification de la matrice. (2)

Au fur et à mesure des ostéoblastes sont emmurés et deviennent des ostéocytes. Lorsque la synthèse se termine les ostéoblastes s'aplatissent et se transforment en cellules bordantes. Différents facteurs, notamment des facteurs de croissance, présents dans le microenvironnement peuvent moduler l'activité des ostéoblastes et des ostéoclastes.

Au niveau des maxillaires, l'os alvéolaire a un rôle capital. En effet la stimulation mécanique physiologique de l'os alvéolaire par l'intermédiaire des fibres de Sharpey (qui ancrent les dents), lors de la mastication et des différentes fonctions est un facteur important de son remodelage et de son maintien. L'os alvéolaire n'est soumis aux contraintes mécaniques que 15-30 minutes par jour. Lors de la perte d'une dent, cet os fragile disparaît progressivement. La résorption osseuse est un processus irréversible, délétère, cumulatif et possède une grande variation entre individus.

La particularité des maxillaires et de la mandibule est que pour l'os alvéolaire, le facteur mécanique dépend de la présence des dents, de leur perte ou de leur extraction ce qui a pour conséquence une disparition lente et progressive. (3)

Schroeder a décrit les étapes de cicatrisation après une extraction. (4)

Il faut savoir qu'immédiatement après une extraction, la perte quantitative tridimensionnelle d'os maxillaire ou mandibulaire débute et ce, tout le long de la vie. (5)

Un caillot se forme immédiatement il est constitué d'un réseau de fibrine qui comble l'alvéole. Au bout de 4 jours des ostéoclastes résorbent la crête alvéolaire. Au septième jour un tissu conjonctif se forme composé de tissu ostéoïde dans certaines zones. Quarante jours après, la hauteur initiale de l'alvéole diminue. Cette résorption varie en fonction des individus.

Lors de la perte des dents il a été montré qu'il y a un remaniement de l'orientation des travées osseuses du fait de la modification des forces exercées. Donc la densité est moins importante au niveau des édentées que des dentées. (1) Ces zones sont soumises aux pressions de la mastication et évoluent différemment avant et après la perte d'une dent.

## **2. Le clou plaquettaire - Fibrinogénèse**

### **2.1. La fibrine**

En premier lieu il est important de rappeler que la fibrine est une molécule clé des concentrés plaquettaires. La fibrine est la forme activée du fibrinogène 3 fabriqué par le foie (molécule plasmatisque soluble). Ce dernier est présent dans le plasma et dans les granules  $\alpha$  des plaquettes sanguines car il joue un rôle déterminant dans l'agrégation des plaquettes entre elles au cours de l'hémostase.

À la fin de toutes ces réactions de coagulation le substrat final obtenu est le fibrinogène. Il sera transformé en fibrine insoluble par l'action de la thrombine et du facteur stabilisant de la fibrine (XIIIa). La thrombine est produite au cours d'une lésion vasculaire par la rencontre de facteurs plasmatisques de la coagulation et des facteurs tissulaires exposés au niveau de cette lésion.

La thrombine va couper le fibrinogène 3 et le transformer en monomère de fibrine. Ces derniers vont être reliés grâce des liens peptidiques par le XIIIa qui est une transglutaminase. La fibrine est une molécule fibrillaire soluble circulant dans le plasma sanguin à une concentration de 2 à 4,5 g /l. (6)

Suite à cette association de monomères entre eux, on obtient la formation de fibrilles de fibrine qui vont s'allonger, s'épaissir et devenir insolubles dans l'eau : c'est la fibrinoformation. Ce qui aboutit à la formation d'une sorte de colle biologique capable de consolider l'amas plaquettaire initial, constituant ainsi une paroi protectrice le long des brèches vasculaires lors de la coagulation. (6)

Enfin, le gel ainsi formé de fibrine, va constituer la première matrice cicatricielle du site lésé. (7)(6)

En résumé, en plus de cette simple fonction de collage elle peut aussi grâce à son mode de polymérisation qui lui confère une structure pontée, former donc un maillage dense, elle est avant tout une matrice très cohérente. Ce qui veut dire que la colonisation du caillot de fibrine se fait facilement par les divers types cellulaires participant à la cicatrisation d'un site lésé. La fibrine est un support naturel de l'immunité. (8) Sous forme de matrice, elle permet de guider la couverture des tissus blessés, ce qui va affecter le métabolisme des cellules épithéliales et des fibroblastes. (8)

La fibrine permet donc la formation d'un clou plaquettaire dense et résistant au cours de l'hémostase.

## 2.2. L'hémostase

L'hémostase est l'ensemble des processus permettant l'arrêt spontané d'un saignement lié à la rupture d'un vaisseau sanguin. (9) Au cours de l'hémostase un caillot sanguin se forme. La formation de ce caillot fait intervenir de nombreux acteurs.

Nous allons commencer par expliquer les biomécanismes de l'hémostase et de la cicatrisation puis décrire leurs composants.

La cicatrisation est l'ensemble des procédés qui ont été mis en place afin de réparer et/ou régénérer une zone qui a été lésée, elle est constituée de quatre étapes clés.

- La première et celle qui nous intéresse est : l'hémostase, c'est lors de cette étape que se forme un caillot sanguin.
- L'inflammation : cette étape représente la phase où sont recrutées les cellules inflammatoires.
- La prolifération cellulaire : cette étape permet la formation de tissus conjonctifs, d'une matrice extracellulaire et la phase de la néo-angiogenèse.
- Le remodelage tissulaire : cette étape est la plus longue où le néotissu se différencie en tissu spécialisé.

L'hémostase naturelle est composée de deux grandes composantes, l'hémostase primaire et la coagulation sanguine. Lors de l'hémostase primaire un clou plaquettaire est formé, puis celui-ci est renforcé par la fibrine lors de la coagulation. Elle survient quand les vaisseaux sont rompus. C'est une étape de défense de l'organisme contre une hémorragie active ou imminente. C'est le sang qui constitue « le tissu hémostatique » d'urgence qui comblera les brèches vasculaires. Afin que ceci soit possible il faut que les réactions des plaquettes sanguines et du plasma soient déclenchées. Les plaquettes sont également appelées thrombocytes.

- L'hémostase primaire :

Elle est constituée de deux étapes : la première vasculaire et la seconde plaquettaire.

Lors d'une rupture vasculaire il se produit une vasoconstriction réflexe. Elle a pour but de diminuer le saignement au niveau de la zone lésée mais aussi de ralentir le flux sanguin. L'écoulement étant ralenti cela permet de regrouper les plaquettes et les éléments circulants qui mettent fin au saignement à ce niveau. Il s'en suit une succession d'étapes aboutissant au clou plaquettaire, qui va débiter par l'adhésion des plaquettes sanguines aux cellules sous-endothéliales et au collagène du tissu conjonctif mis à nu des parois vasculaires et des tissus lésés. En effet au cours d'une lésion vasculaire, ces cellules vont être contractées ou même arrachées et ainsi les fibres de collagène du sous-endothélium vont être exposées, ce qui va provoquer l'adhésion des plaquettes. C'est l'étape la plus rapide de l'hémostase (3 à 5 minutes).

Les plaquettes sécrètent de nombreuses substances et celles-ci vont se lier entre elles. Ce complexe fragile est renforcé par des ponts fibrinaires. Ces différents mécanismes vont permettre de combler la brèche par le clou plaquettaire. Il est le produit final de toutes ses étapes de l'hémostase primaire.

- La coagulation :

Elle renforce le clou plaquettaire en fibrine et aboutit à la formation d'un caillot insoluble. La coagulation comprend deux voies : intrinsèque et extrinsèque. (10)

Au cours de celle-ci une dizaine de molécules plasmatiques de la coagulation vont intervenir.

La lésion vasculaire va dans un premier temps induire l'activation de la coagulation sanguine et des surfaces plaquettaires pro-coagulantes. Il s'en suit la production de thrombine et de fibrinogène et la transformation de ce dernier en fibrine.

Les plaquettes qui se lient entre elles au niveau du site de la lésion forment un agrégat plaquettaire. Ce dernier est donc consolidé par le caillot de fibrine. Il constitue le bouchon hémostatique qui adhèrera à la lésion vasculaire de manière solide et durable.

Il est important que le bouchon hémostatique dure et prévienne toute récurrence d'hémorragie pendant tout le temps de la guérison. Cette guérison tissulaire dure entre 7 à 10 jours voire 2 à 4 semaines pour les muscles et les os. La durabilité de ce bouchon hémostatique dépend de la coagulation et de la fibrine qui en sont les principaux responsables.

La fibrine sert de support activateur permettant de faciliter grandement la réaction fibroblastique de réparation tissulaire: les fibroblastes vont envahir le bouchon fibrineux, adhérer à la fibrine de manière identique aux plaquettes, proliférer et sécréter le collagène et d'autres substances conjonctives.

Une fois que la plaie est guérie, la fibrine a terminé son rôle et l'organisme s'en débarrasse grâce au système fibrinolytique. (7)

Les plaquettes sont indispensables à l'hémostase, elles contiennent des facteurs de croissance importants qui, quand ils sont sécrétés sont responsables de l'augmentation de la mitose cellulaire, de l'augmentation de la production de collagène, du recrutement d'autres cellules sur le site de la lésion, de l'induction vasculaire et de la différenciation cellulaire. Ce sont toutes des étapes très importantes dans la cicatrisation précoce des plaies. Il semble donc intéressant et logique de dire que l'augmentation de la concentration des plaquettes dans une greffe osseuse, et donc l'augmentation de la concentration des facteurs de croissance, peut conduire à une régénération osseuse plus rapide et plus dense.

C'est pourquoi la mise en place d'adjuvants chirurgicaux capable non seulement de prévenir des risques hémorragiques et de réguler l'inflammation et de potentialiser la cicatrisation fait partie des défis de la recherche clinique. (11)

Après avoir vu les rappels biologiques et physiologiques nous présenterons les différentes indications et techniques de greffes osseuses en implantologie.

## II. Indications et techniques des greffes osseuses en implantologie

Lorsque le volume osseux n'est pas suffisant pour procurer une stabilité primaire à l'implant (nécessaire à une bonne ostéointégration), il est envisageable de recréer du volume osseux par l'intermédiaire d'une greffe osseuse.

La perte d'une dent s'accompagne généralement d'une résorption plus ou moins marquée de l'os alvéolaire. Une telle résorption peut donc empêcher d'envisager la pose d'un implant car celui-ci manquerait d'ancrage, de stabilité et donc empêcherait une bonne intégration esthétique d'une prothèse implanto-portée.

Dans ce type de situation, la greffe osseuse est un des moyens les plus fiables de nos jours pour retrouver des conditions anatomiques favorables à la pose d'implants.

En chirurgie pré implantaire l'apport osseux au maxillaire ou à la mandibule poursuit 2 objectifs principaux :

- La réalisation d'un contour osseux ainsi que d'un volume osseux satisfaisants
- La création d'un support mécanique de manière à faciliter la mise en place d'implants dans des conditions permettant leur ostéointégration (12)

Devant une insuffisance des structures osseuses maxillaires et mandibulaires, le recours à des greffes osseuses autogènes ou aux substituts osseux est nécessaire pour rétablir un volume osseux.

Il existe de nombreuses techniques chirurgicales faisant intervenir les greffes osseuses. En général, les greffons sont positionnés soit en comblement (c'est à dire qu'on préserve le volume osseux au niveau d'un site d'extraction dentaire et on augmente la hauteur verticale utilisable au maxillaire par greffe osseuse au niveau du plancher sinusien par exemple), en apposition (augmentation de la hauteur et/ou de l'épaisseur de la crête alvéolaire), ou encore en interposition [Khoury, 2006].

Pour savoir quels matériaux utiliser dans quel cas il est important de bien comprendre la différence entre ostéoconduction, ostéoinduction et ostéogenèse.

L'ostéoconduction : C'est la propriété passive d'un matériau à servir de support sur lequel les cellules de l'hôte vont se développer et apposer du tissu osseux : le matériau va recevoir la repousse osseuse, par invasion vasculaire et cellulaire à partir du tissu receveur à son contact. (13)(14) Un matériau est dit ostéoconducteur quand il agit comme un support passif pour la néoformation osseuse. Il favorise l'apposition d'un néo-os sur ses surfaces, il permet l'invasion du greffon par des bourgeons vasculaires, des cellules mésenchymateuses indifférenciées qui vont produire un tissu ostéoïde. Ce dernier sera ensuite remplacé par de l'os mature. (15)(16)(17)

L'ostéoinduction : C'est la capacité d'induire une différenciation cellulaire pour synthétiser une matrice osseuse minéralisable. C'est une propriété active d'un matériau, qui lui permet de venir stimuler par des protéines, des cellules souches de l'hôte au niveau du site receveur et permettre leur division, différenciation.(18)

L'ostéogenèse : C'est la capacité du greffon de pouvoir former activement, et directement de la matrice osseuse par les cellules osseuses naturelles présentes dans le matériau. Elles vont former de l'os. Seule la greffe autogène permet l'ostéogenèse car les matériaux de substitutions ne contiennent aucune cellule osseuse et la greffe allogène IPE est interdite pour des raisons immunologiques et infectieuses. (18)

Il existe différents types de greffes : la greffe d'apposition, greffe par comblement, ou greffe d'interposition, et différents types de matériaux : autogreffes, allogreffes, xéno-greffes et greffes alloplastiques.

## **1. Autogreffe, Allogreffe, Xéno greffe et Matériaux Alloplastiques (17)**

Une autogreffe est une greffe où le donneur et le receveur sont la même personne. Une greffe osseuse autogène est une autogreffe qui consiste à prélever du tissu osseux et à le greffer sur le même individu. Cette autogreffe représente une technique qui est des plus intéressantes du fait de son potentiel ostéogénique qui n'est retrouvé que dans ce type de greffe.

Cette greffe contient des cellules ostéoinductrices ainsi que des facteurs de croissance qui vont stimuler la prolifération des ostéoblastes et l'apposition osseuse. C'est pour ses propriétés (ostéogenèse, ostéoinduction et ostéoconduction) que la greffe osseuse autogène s'impose de nos jours comme la technique de choix. (19)

En plus de ses propriétés, de sa biocompatibilité, des avantages découlent du fait que les greffes osseuses autogènes présentent généralement une bonne cicatrisation. (20)

Une allogreffe est une greffe prélevée chez un individu et réimplantée chez un autre individu de la même espèce.(17) Les allogreffes sont des tissus d'origine humaine. Les tissus osseux prélevés sont issus d'os longs (généralement des têtes fémorales congelées à -197°C dans de l'azote liquide) provenant de cadavres ou de donneurs vivants (allogreffe fraîche, dans le cadre de la mise en place de prothèses orthopédiques) et subissant un certain nombre de traitements aboutissant à un greffon désinfecté, lyophilisé, décalcifié... (16)(17)(19)

La matrice présente à l'intérieur du greffon sert de trame et contribue à l'effet ostéoconducteur. (16)

Une xéno greffe est une greffe prélevée chez une espèce et réimplantée chez une nouvelle espèce. Généralement le greffon provient d'un prélèvement animal (des bovidés le plus souvent). La xéno greffe déprotéinée limite les risques de contamination. De plus elle montre une réponse immunitaire qui est diminuée. Elle perd en contre partie toute propriété ostéoinductive. (17)(16)

Les xéno greffes n'offrent que des propriétés ostéoconductrices. Elles se comportent comme un substrat minéralisé permettant la migration des cellules vasculaires et ostéogéniques au sein de la structure trabéculaire. Elles n'induisent en aucune façon de néoformation osseuse.(17)

La greffe alloplastique correspond à une greffe de matériaux alloplastiques. Ce sont des matériaux d'origine synthétique, résorbable ou non. Ils ont démontré un intérêt dans l'interception de la résorption postextractionnelle mais aussi dans le renfort des insuffisances osseuses maxillaires et mandibulaires au cours d'études expérimentales et cliniques. Ils doivent être biocompatibles et bioréactifs. Plus précisément ils doivent être capable d'établir des liaisons chimiques avec le tissu osseux sans induire de contamination infectieuse et aucun risque immunologique pour l'hôte.(21) Ces matériaux ont seulement une capacité ostéoconductrice. (16)



## **2. Les différents types de greffes : d'apposition, de comblement et d'interposition**

- Les greffes d'apposition :

Les greffes d'apposition sont selon Maujean et coll. des apports de matériaux sous forme de blocs osseux vissés ou de particules osseuses autogènes, sur un site ayant un déficit osseux. (22)

Parmi les greffes d'apposition de blocs osseux on retrouve les greffes en onlay transversal ou greffe d'apposition latérale, en onlay verticale ou greffe d'apposition verticale et des greffes mixtes ou en selle. Les greffes en onlay sont des reconstructions de crête dans les trois dimensions de l'espace, au niveau des maxillaires et de la mandibule. (23) Elles permettent de recréer des volumes osseux au niveau des défauts osseux verticaux et horizontaux.

Il faut savoir que le choix de la greffe osseuse, en cas de hauteur crestale résiduelle insuffisante, repose sur la hauteur de l'espace interarcade au niveau de la crête édentée. Si elle est très importante signant une résorption crestale apicale, on optera pour une greffe d'apposition (onlay). Dans le cas contraire si la hauteur est normale, au maxillaire c'est la pneumatisation excessive du sinus qui engendre une crête de faible épaisseur, donc on choisira une greffe d'interposition intra-sinusienne (inlay). (22)

Les greffes d'apposition d'os particulaire consistent à prélever un bloc osseux et à le réduire en particules très fines. Le greffon est constitué d'os spongieux et cortical. Ce type de greffe permettrait d'obtenir un agrandissement de la surface donnée et d'aboutir par la suite à une meilleure régénération osseuse. (24) Son utilisation est limitée entre autre par le fait que ce type de greffe manque de stabilité juste après leur mise en place excepté si le nombre de parois du défaut est traité ou que l'on utilise des barrières artificielles. (Donc réservé aux greffes aux défauts constitués de 2 ou 3 parois) (25)(24)(26)

L'utilisation de membranes, pourrait résoudre partiellement le problème de stabilité mais elles engendrent des inconvénients comme le risque d'infection (membrane non résorbable) et résorption de la greffe (membrane résorbable) (25)

- Les greffes de comblement :

Premièrement il existe des greffes de comblement des secteurs sous sinusiens maxillaires. Après une avulsion dentaire au regard des sinus maxillaires, une perte de hauteur osseuse crestale alvéolaire est observée. Il existe deux techniques consistant à combler les secteurs sous sinusiens maxillaire: une par abord latéral (qui est appelé aussi sinus lift) et l'autre par abord crestal. (27)

Développé par Summers en 1994, l'abord crestal est une technique peu invasive, indiquée en cas de SA 3 : lorsque la hauteur d'os résiduel est de 5 à 8 mm. Elle est réalisée à l'aide d'ostéotomes qui conservent, dilatent et condensent l'os alvéolaire. De plus ils permettent sans échauffement, d'augmenter sa largeur et sa hauteur. Développé en 1974, la technique par abord latéral consiste à soulever une membrane sinusienne sans la déchirer. L'espace créé sera comblé par du biomatériau. Cette technique est envisagée en cas de SA3 et SA4 (SA4 : hauteur d'os inférieure à 5mm), c'est à dire dans le cas où la hauteur d'os est inférieure 8mm. Elle consiste à faire une fenêtre latérale, puis à décoller la membrane de Schneider (membrane sinusienne) et à remplir l'espace créé, après avoir vérifié l'intégrité de la membrane.

En second, nous allons parler des greffes de comblement alvéolaire. L'os alvéolaire subit un phénomène de résorption accélérée après le troisième mois après l'extraction. La technologie de conservation de la crête alvéolaire est nait pour sauver plus d'os après l'extraction de la dent. (28)

Cette technique consiste à combler après l'extraction (et curetage), l'alvéole par un matériau de substitut osseux.

Cette technique conserve la continuité osseuse et permet de limiter la résorption dans les sens transversaux et horizontaux. (27) Il faut que l'alvéole soit indemne de foyer infectieux étendu ou de phénomènes infectieux en phase aigüe pour envisager un comblement alvéolaire en post-extractionnel.

De plus la vascularisation du fond de l'alvéole et des parois latérales osseuses doit être présente. Si un de ses critères n'est pas respecté, le comblement alvéolaire devra être différé. (27) L'alvéole est irriguée par du sérum physiologique puis le biomatériau est condensé sur toutes les parois de l'alvéole pour éviter une migration apicale des tissus mous.

Un troisième type de comblement existe : le comblement kystique. Un kyste est une lésion intra-osseuse d'origine odontogénique ou non. Ils possèdent une paroi externe conjonctive et une paroi interne épithéliale. Leur contenu peut-être liquide, solide ou semi-solide. Ils ont une forme de géode. Une pression est exercée sur les parois osseuses qui couplée avec des biomolécules engendre une résorption osseuse. L'énucléation kystique peut-être associé à un comblement par des substituts osseux s'il est insuffisant à lui seul pour éliminer la lésion intra-osseuse.

- Les greffes osseuses d'interposition (technique sandwich) :

Cette technique de greffe osseuse s'applique au maxillaire et à la mandibule. Elle permet de compenser des défauts osseux. Ces défauts peuvent être transversaux ou bien verticaux.

Une ostéotomie est réalisée pour créer un espace entre deux volumes osseux pédiculés et un greffon osseux y est interposé. Ce greffon osseux peut être de l'os ou substitut osseux particulaire. Cette technique a d'abord été décrite en 1976 par Schettler.

Au fur et à mesure des années, des modifications de cette technique ont vu le jour par plusieurs auteurs comme Stoeling et coll. en 1986, Vanassche et coll. en 1988, et Haers et coll. en 1991.

Ils ont utilisé un arc en forme de huit avec des blocs osseux interposés pour permettre de stabiliser la greffe. Ces auteurs sont tous cités dans l'article de Marchetti. (29)

Une étude a été menée par Marchetti et coll. en utilisant ce procédé dans les secteurs postérieurs mandibulaires. Elle a été réalisée chez 6 patients, ayant en commun la résorption des mandibules dans les secteurs postérieurs. Tous ont été traités par la technique d'ostéotomie en sandwich avec une interposition d'os ou substituts osseux qui ont été prélevés au niveau de la crête iliaque. (29) Les résultats de cette étude montrent que sur les 21 implants posés aucun échec n'a été enregistré. Les greffons d'os iliaque étaient stables dans le temps avec une résorption minimale, ce qui témoigne de leur bonne incorporation. (29)

Cette étude permet de penser que la greffe osseuse d'interposition dans les secteurs postérieurs mandibulaires pourrait être une alternative aux autres techniques chirurgicales. (29)

Après avoir vu les différentes techniques de greffes osseuses, nous allons parler d'un matériau de greffe osseuse, qui est un biomatériau « de fibrine riche en plaquettes ».

### III. Le Platelet-rich-fibrin (PRF) en pratique proimplantaire

#### 1. PRF

Aujourd'hui la recherche biomédicale essaie de mettre au point des adjuvants capables de réguler l'inflammation et de potentialiser la cicatrisation pour faciliter et ainsi aider les chirurgiens à maîtriser le risque hémorragique pendant leurs interventions.

Dans notre arsenal thérapeutique, nous disposons de plusieurs adjuvants permettant d'améliorer la cicatrisation des tissus et de contrôler le risque hémorragique :

- les éponges collagéniques
- la cellulose oxydée
- les colles cyanoacrylates
- les colles de fibrine

Ces techniques naturelles sont basées sur la molécule de base de la coagulation : la fibrine. (30)

La recherche de protocole permettant de favoriser la cicatrisation et l'hémostase est un problème récurrent dans la discipline chirurgicale. (31)

Le traitement des secteurs édentés par des prothèses implanto-portées dans la prise en charge des patients est depuis quelques années incontournable. Les techniques se développent et s'améliorent, mais certaines conditions sont toujours indispensables afin d'avoir un traitement idéal et des limites sont toujours existantes. Parmi les limites on retrouve par exemple un volume osseux insuffisant pour une pose d'implant de manière stable et pérenne.

De ce fait des techniques de préservations et de reconstructions osseuses se sont développées au cours des dernières années. Il existe de nombreuses voies de recherche actuelle afin d'améliorer les traitements implantaire. L'une d'entre elle implique les concentrés plaquettaires qui sont des dérivés sanguins autologues obtenus par centrifugation de sang total.

La première génération de ces adjuvants est appelée concentrated platelet-rich plasma (cPRP). (31)

Les différents cPRP furent testés dans différentes situations cliniques, surtout en chirurgie orale et maxillo-faciale.

En 2001 le Dr Choukroun décrit un concentré plaquettaire de seconde génération nommé PRF pour platelet-rich-fibrin.(32) Cette seconde génération de concentrés plaquettaires, PRF offre les applications les plus efficaces. (31)

Le Dr Choukroun et coll. ont modifié la technique de préparation du PRP pour respecter la réglementation française de l'utilisation des produits sanguins. (32) En effet ce dernier utilise un anticoagulant (citrates-phosphate-dextrose) pour prévenir la coagulation du sang.

Il existe donc plusieurs adjuvants riche en fibrine, avec des procédés de préparation différentes : PRP (plasma riche en plaquettes), le PRF (plasma riche en fibrine) et l'IPRF (plasma riche en fibrine injectable). En 2015 le Dr Choukroun crée un nouveau protocole de préparation avec le A-PRF (Advanced-platelet-Rich-Fibrin), et A-PRF+ en 2016. Les adjuvants riches en fibrine sont différents du fait de leurs protocoles d'obtention qui sont différents.

### 1.1. Biologie et technique d'obtention du PRF

En 2005 le Dr Dohan (31) définit les concentrés plaquettaires comme des « médicaments sanguins destinés au traitement et à la prévention des risques hémorragiques dus à des thrombopénies sévères observées chez des patients atteints de leucémies aigües ou d'aplasies médullaires ».

Le PRF ici décrit est le L-PRF (leukocyte and platelet-rich-fibrin) : fibrine riche en plaquettes et leucocytes.


Le protocole d'obtention du PRF est simple et se déroule en deux étapes. La première consiste à un prélèvement sanguin qui est effectué sur le patient. La seconde, qui est réalisée directement après le prélèvement, est la centrifugation. Celle-ci s'effectue sans aucun traitement. Elle ne nécessite ni anticoagulant, ni thrombine bovine (ou autre agent gélifiant).

Il s'agit seulement de sang qui est centrifugé, sans aucun ajout (d'additif type anticoagulant) , ce qui lui permet d'esquiver toutes les restrictions des lois françaises liées à la réimplantation de ce qui pourrait être considéré comme un dérivé de produit sanguin. (6)

L'origine autologue du PRF implique une utilisation rapide car l'absence d'anticoagulants entraîne un début de coagulation presque directement au contact du tube en verre. (33)

Depuis la loi bioéthique du 7 août 2004 et la circulaire de la Direction générale de la santé en 2006, il est autorisé d'effectuer le procédé chirurgical en cabinet libéral, à condition que le chirurgien dentiste soit formé au prélèvement sanguin et à l'utilisation du PRF. (1)

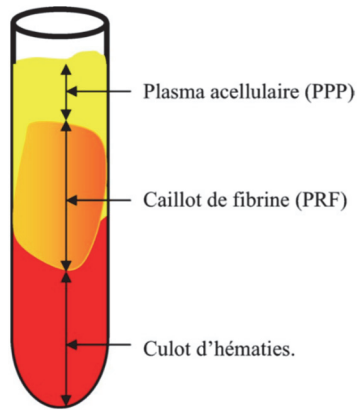
Le PRF est un concentré plaquettaire de deuxième génération. Son protocole nécessite une centrifugation unique. Le prélèvement de sang veineux est effectué sur le patient est collecté dans plusieurs tubes de 10 ml sans ajout d'anticoagulant. Ces tubes sont ensuite centrifugés à 3000 tours/minute pendant 10 minutes.(6)



**Figure 1 :** Centrifugeuse PC02® de Process (photo de gauche) et huit tubes centrifugés simultanément produisant huit caillots de fibrine PRF.

*Source : Dohan et coll. (31)*

On obtient trois étages, après centrifugation. Le culot d'hématies est au fond du tube. La couche supérieure est constituée d'un plasma acellulaire et entre ces deux on a le caillot de PRF.



**Figure 2 : Composition du tube après centrifugation (6)**

*D'après Dohan S, and coll.*


Le fibrinogène est d'abord concentré dans la partie haute du tube, la thrombine circulante va ensuite le transformer en fibrine, comme on l'a vu précédemment : c'est le phénomène de polymérisation. Ce phénomène permet d'obtenir un réseau tridimensionnel de fibrine. (34)

La partie supérieure du caillot de PRF contient une zone libre de cellules, imbibée de glycosaminoglycanes (héparine et acide hyaluronique). Ils ont une grande affinité pour les cytokines plaquettaires, et permettent de guider la migration cellulaire et les phénomènes de cicatrisation. (35) La partie inférieure du caillot est une accumulation de plaquettes. (31)

Les plaquettes sont des cellules qui ont montré un rôle très important dans la régulation de l'hémostase par la formation de caillots vasculaires et de fibrine. (36)

Elles sont activées au contact des parois du tube et initient les réactions de la coagulation. Les facteurs de croissance qui sont libérés, sont piégés dans les mailles du réseau de fibrine en cours de formation. (37) Les facteurs de croissance sont contenus dans les cellules sanguines.

Quand ces facteurs de croissance sont mis en contact avec de la matrice osseuse, elle favorise la différenciation des cellules mésenchymateuses indifférenciées en cellules types ostéoblastes. (ostéoinduction). (38)



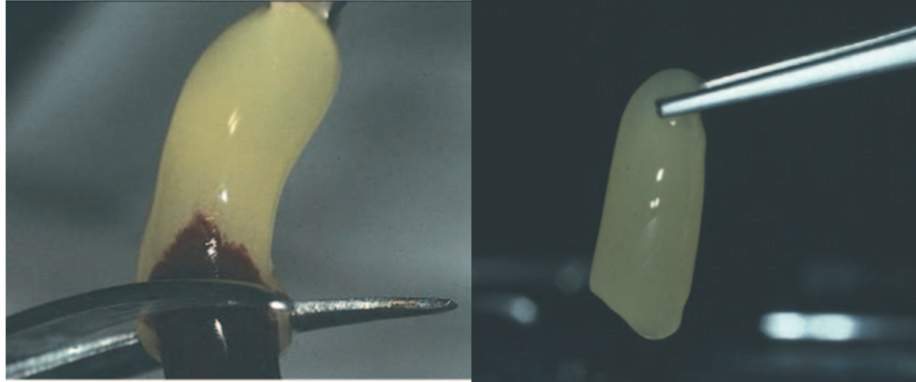
**Figure 3 : le PRF correspond à la zone solide se trouvant entre le culot d'hématies (rouge) et le plasma acellulaire.(31)**

*Source : Dohan et coll. (31)*

Au final le protocole d'obtention du PRF permet de recueillir un caillot PRF, qui est un caillot de fibrine chargé de sérum plasmatique et enrichi en plaquettes. (6)

Le caillot de PRF obtenu au cours de la centrifugation est très différent du caillot obtenu au cours de l'hémostase. Le caillot sanguin concentre 5% de plaquettes alors que le caillot de PRF lui ne va en concentrer 95%.

Ce dernier va être extrait du tube de prélèvement. Afin de récupérer le PRF il suffira de le séparer, grâce à une paire de ciseaux, des hématies.



**Figure 4 : PRF après élimination des hématies adhérentes (31)**

*Source : Dohan et coll.(31)*

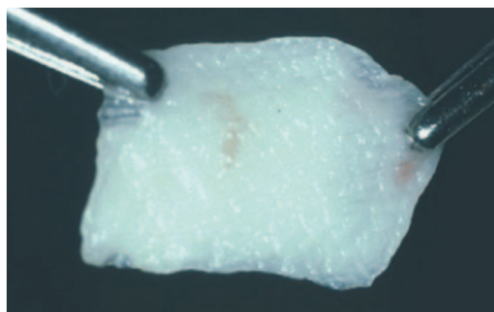
On obtient un caillot de fibrine riche en cytokines, facteurs de croissance et cellules médullaires de l'immunité et de l'inflammation. Ce magma obtenu peut être utilisé soit intact soit sous forme de membrane après compression, soit sous forme de « plugs ».

Une mise en forme sera nécessaire pour l'utiliser en clinique plus facilement. Un protocole de préparation a été normalisé en 2012. Le PRF était généralement comprimé entre deux compresses stériles pour s'adapter au site d'implantation.

Une étude a donc été réalisée par Kobayashi et coll. (39) Au cours de cette étude il a été démontré que la préservation du maillage en 3D de fibrine, du contenu plasmatique et des plaquettes était plus intacte dans la membrane de PRF préparée par compresseur (C-PRF) que lorsqu'elles sont comprimés par des compresses stériles. (39)

On place donc le PRF dans des cassettes en inox spécialement dédiées à ça. Ainsi grâce à une compression adaptée, une conservation optimale de facteurs de croissance serait permise et stimulerait significativement la prolifération cellulaire et la néovascularisation. (39)

Et en chassant les fluides piégés dans cette trame de fibrine, on obtiendra une membrane très résistante à base de fibrine pontée. (6)



**Figure 5 : Après compression, le PRF devient une membrane souple et solide directement utilisable.(31)**

*Source : Dohan et coll.(31)*

De par son mode de polymérisation qui lui confère une structure pontée et qui est capable de former un maillage dense, elle est une matrice très cohérente. Cela signifie que la colonisation du caillot de fibrine se fait facilement par les divers types de cellules qui participent à la cicatrisation d'une plaie. (31)

Le PRF est constitué d'une matrice de fibrine qui a incorporé une grande quantité de cytokines d'origine plaquettaires, et leucocytaires. Elles sont sécrétées au cours de la centrifugation. (40)

Les plaquettes sont les premières cellules qui vont se présenter sur un site lésé. Ses principaux rôles sont d'éviter l'hémorragie et de débiter le processus de cicatrisation. Une étude qui induisait une thrombocytopenie chez des souris (utilisation d'un sérum antiplaquettaire sous forme d'injections), a démontré que les plaquettes ne sont pas des cellules indispensables à la fermeture des plaies. Les souris dépourvues de plaquettes ne montraient pas de retard de cicatrisation. Chaque cellule joue un rôle particulier, et différent selon les phases de cicatrisation. Et la fermeture d'une plaie s'effectue par les leucocytes. (41)

Après l'extravasation des neutrophiles sur la blessure, ces derniers sont capturés dans le réseau de fibrine. C'est ensemble qu'ils vont migrer vers le site lésé avec d'autres neutrophiles qui sont recrutés dans les vaisseaux sanguins adjacents afin de permettre de lutter contre l'invasion par des pathogènes et contre l'infection grâce à la formation d'une barrière dense.

Leur rôle principal est la production des cytokines inflammatoires et de facteurs de croissance.

Lorsque la lésion tissulaire débute, dès le premier jour ces cellules constituent la moitié des cellules présentes sur le site.

Ensuite il va y avoir un envahissement du site par les monocytes/macrophages par chimiotactisme. Ils jouent un rôle très important dans la cicatrisation du site lésé.

Les macrophages sont aussi une source de cytokine pro-inflammatoire, ils vont amplifier la réponse immunitaire et permettre la stimulation de la prolifération des fibroblastes.

Les macrophages vont sécréter de la collagénase. Cette dernière stimule le processus de nettoyage de la plaie, le facteur de croissance transformant TGF qui stimule les kératinocytes, et le facteur de croissance PDGF que l'on pensait spécifique des plaquettes.

Ces cellules vont sécréter également de l'interleukine-1 qui est le facteur de croissance des fibroblastes. L'interleukine-1 permet d'améliorer l'angiogenèse et de stimuler la production de collagène par les fibroblastes.

Les macrophages et les granulocytes initient la production de facteur d'activation des plaquettes ce qui permet de stimuler la perméabilité des vaisseaux sanguins et leur expansion, ainsi que la sécrétion et libération de cytokines et d'enzymes protéolytiques qui participent à la fibrinolyse.

Ces dernières agissent sur les cellules endothéliales en stimulant l'adhésion des lymphocytes et des neutrophiles et leur migration à l'extérieur du vaisseau. Pour finir les lymphocytes sécrètent des facteurs de croissance et participent au remodelage tissulaire durant les dernières phases de cicatrisation. (42)

Pour mieux comprendre et analyser la composition ainsi que la structure du PRF de manière détaillée, une étude in vitro a été réalisée :

En 2010 Dohan et coll. publient cette étude. Une comparaison de la composition du PRF, sous forme de caillot et membrane est comparée à la composition du sang. (34)

Ils ont effectué 11 prélèvements par patient sur 10 hommes qui étaient âgés de 50 à 55 ans. Pour tous les patients, 1 tube a servi de contrôle et des anticoagulants y ont été ajoutés. Les 10 autres tubes ont servi à obtenir du PRF. D'autres critères étaient évalués, notamment l'influence du matériel, du type de préparation du PRF sur sa qualité.

Pour cela ils ont varié le type de tubes utilisés, et la méthode de récupération de l'exsudat de PRF. (Deux méthodes : une douce où le caillot était laissé dans une cupule pour libérer progressivement son exsudat ou forcée par une cuillère en métal).

Le comptage hématologique se faisait sur le groupe contrôle et la base résiduelle récupérée du groupe test. (constituée du PPP + culots d'hématies + exsudat) : par analogie ils en ont déduit la composition du PRF.

Ils constatent que le matériau du tube et la méthode de préparation n'influencent pas la composition du PRF de manière significative. Dans la base résiduelle, les leucocytes sont deux fois moins importants que ceux contenus dans le sang non coagulé. Et les plaquettes étaient quasiment absentes de la base résiduelle.

**Ils concluent que la moitié des leucocytes et que la quasi totalité des plaquettes du sang sont piégés dans le caillot de PRF.**

Les leucocytes, associés aux plaquettes et neutrophiles, sont les principaux acteurs de la cicatrisation des plaies tissulaires. Ils permettent de renforcer l'angiogenèse : la formation de nouveaux vaisseaux sanguins, ce qui aboutit ensuite à une néoformation osseuse et tissulaire. (43)

Pour mieux comprendre l'effet biologique du PRF, il faut comprendre que la cicatrisation est divisée en 3 phénomènes: angiogenèse, immunité et couverture épithéliale.

Ils sont les clés de la guérison et de la maturation des tissus mous.

L'angiogenèse est la formation de nouveaux vaisseaux sanguins à l'intérieur de la plaie. Celle-ci nécessite une matrice extracellulaire pour permettre : la migration, la division et le changement de phénotype des cellules endothéliales. Il a été démontré que la structure de fibrine est directement impliquée dans le phénomène d'angiogenèse. Cette propriété d'angiogenèse de la matrice de fibrine provient de son organisation tridimensionnelle et de l'action simultanée des cytokines qui sont piégées dans les mailles. En outre, des facteurs solubles d'angiogenèse tels que le facteur de croissance fibroblastique basique (FGFb), le facteur de croissance endothélial vasculaire (VEGF), l'angiopoïétine et le facteur de croissance dérivé des plaquettes (PDGF) sont piégés dans le gel de fibrine. (8)

Le PRF sert de « filet » aux cellules souches, surtout quand une angiogenèse accélérée se développe dans la membrane de fibrine. C'est extrêmement intéressant dans le cas de larges défauts osseux. En effet, la cicatrisation nécessite l'accumulation de cellules souches médullaires et leur conversion vers le phénotype des ostéoblastes.

Les cytokines sont des peptides de petites tailles dont la fonction principale est la communication intercellulaire. (44)

En 2004 Dohan et coll. concluent que des cytokines restent piégées dans le PRF à partir d'une simple donnée: Ils ne trouvent pas de différences significatives entre les concentrations des cytokines dans le plasma acellulaire et celle de l'exsudat du PRF. Ces concentrations sont inférieures à celle du sang coagulé donc les cytokines sont piégées dans le PRF. (45)

Dans une étude in vitro effectuée en 2008, le Dr Dohan démontre la présence de cytokines dans le PRF. (37)

Une autre étude ayant été publiée en 2018 par Dohan et coll (46) prouve la présence de facteurs de croissance dans la matrice de PRF qui sont majoritairement : VEGF, PDGF, TGFβ et BMP- 2.



Le VEGF: Facteur de croissance vasculaire, il est présent dans les phénomènes d'angiogenèse. Il stimule les étapes de croissances des cellules endothéliales : prolifération, migration, spécialisation et enfin leur survie.

Le TGFβ (Transforming Growth Factor Beta) : est le facteur de croissance le plus abondant de l'os humain. Il a rôle important dans la réparation tissulaire. C'est à dire qu'il est impliqué dans la différenciation mais aussi dans le contrôle de la croissance tissulaire. Il synthétise le collagène de type I et la fibronectine. Il va contrôler l'ostéogenèse et jouer un rôle primordial dans le processus d'ossification et de réparation osseuse.

Le PDGF (Platelet-Derived Growth Factor): permet d'activer la mitose cellulaire et plus particulièrement celle des ostéoblastes qui sont présents sur le site greffé. Des expériences sur les animaux ont permis de prouver que ce facteur engendrait une accélération de la croissance osseuse péri-implantaire lorsqu'il était appliqué dans les alvéoles.

Le BMP-2 (Bone Morphogenetic Proteins 2): est une protéine ostéo-inductrice qui agit sur la multiplication cellulaires et plus particulièrement celle des ostéoblastes au sein de la matrice osseuse déminéralisée, au cours de la différenciation cellulaire. Elle va directement différencier les cellules mésenchymateuses en ostéoblastes.

Toutes ces considérations fondamentales, nous montrent que ce biomatériau naturel à base de fibrine, PRF, est propice au développement d'une micro-vascularisation et il est capable de guider la migration des cellules épithéliales vers sa surface. (8) Le PRF sous forme de membrane va jouer un rôle de protection des plaies ouvertes et d'accélérer la cicatrisation. Le PRF contient aussi des leucocytes. Celui-ci permet de favoriser leur migration. Son utilisation semble avoir un intérêt dans le cas de plaies infectées. (8)

## 1.2. Résultats et intérêts

Pour Dohan et coll., le PRF a été inventé pour répondre à une problématique de prédictibilité et d'optimisation de la réponse cellulaire au cours du processus de cicatrisation en allant jusqu'à mimer « une matrice cicatricielle *ad integrum* ». (6)

Une particularité du PRF provient de son mode de polymérisation. L'absence de manipulation du sang témoigne du fait que le caillot de fibrine va se former naturellement et que donc la polymérisation sera physiologique. (31)

Plusieurs intérêts ont vu le jour depuis la création du PRF. Le principal atout du PRF est d'accélérer la cicatrisation des tissus (mous et durs). Du fait de l'utilisation du PRF sous forme de membrane après « expression de tout le sérum » qui était dans le caillot, va permettre de protéger les sites opératoires, et permettre la cicatrisation en plans superposés : donc principalement celle des tissus mous. (31)

### 1.2.1. Le PRF comme échafaudage pour la cicatrisation

La membrane de PRF se présente comme un échafaudage idéal pour permettre la migration des cellules au cours de la cicatrisation. Comme on l'a vu, elle est riche en fibrine, en plaquettes, en globules blancs, en facteurs de croissance, en cytokines plaquettaires et en d'autres composants propices à la réparation tissulaire.

Une étude a été réalisée par Li et coll (47) en 2013, au cours de laquelle une hypothèse a été émise. Le PRF pourrait fournir un matériau d'échafaudage pour la régénération du parodonte. Cette étude va nous permettre de déterminer la faculté du PRF à favoriser la prolifération et la migration des cellules grâce à son rôle d'échafaudage.

Pendant 7 jours maximum, les progéniteurs parodontaux ont été cultivés dans trois milieux de culture différents : le PRF, le plasma pauvre en plaquettes ou DMEM seul. Au cours de cette étude, des fibroblastes, des progéniteurs de follicule dentaires, et des ostéoblastes provenant d'os alvéolaires ont pu être quantifiés. Les auteurs ont calculé leur taux de prolifération. Les résultats permettent de démontrer que le PRF a entraîné des taux de prolifération plus élevés que ceux obtenus dans le milieu DMEM seul ou le plasma pauvre en plaquettes.

Une autre étude réalisée par Dohan et coll. (48) permet d'analyser les effets du PRF sur la cicatrisation du tissu osseux.

Cette étude *in vitro*, a pour but d'analyser les effets du PRF sur des BMSC (bone mesenchymal stem cells), qui sont cellules souches osseuses mésenchymateuses humaines.

Ces dernières ont été récoltées dans la cavité orale. Lors de cette étude, les BMSC des cultures primaires ont été cultivées avec ou sans membrane PRF. Après 7 jours elles ont été retirées.

Les résultats obtenus permettent de prouver que le PRF a engendré une stimulation significative ( $p < 0,01$ ) de deux phénomènes : la prolifération et la différenciation de ces BMSC durant l'expérience.

Le nombre de BMSC en culture, en présence de 1 ou 2 membranes de PRF était significativement ( $p < 0,01$ ) plus élevée que les cultures témoins tout le long de l'expérience, dans n'importe quelles conditions. De plus, les cultures où il y avait deux membranes de PRF, ont subi une stimulation significativement plus élevée qu'avec celles qui ne contenaient qu'une membrane, au moins jusqu'au 14ème jour ( $p < 0,01$ ).

Donc le PRF peut stimuler significativement la prolifération et la différenciation des BMSC *in vitro*, de façon dose-dépendante.

### 1.2.2. Utilisation du PRF en phase préimplantaire

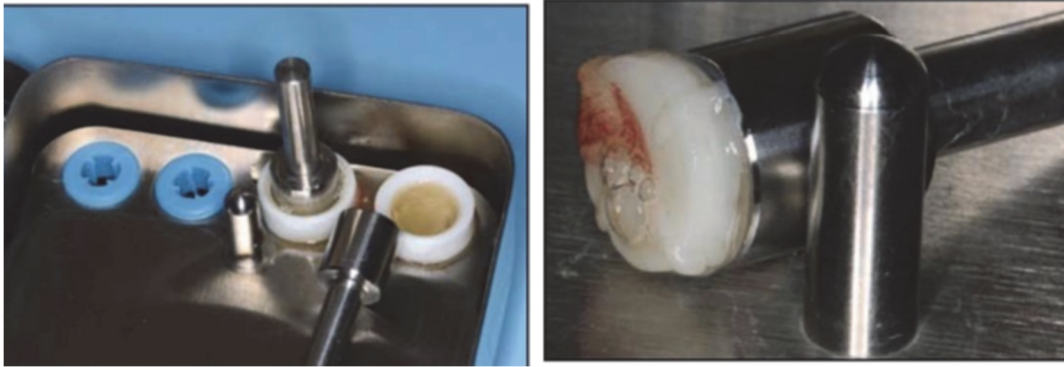
Un des intérêts en chirurgie préimplantaire provient du fait que le PRF possède une structure de réseau tridimensionnelle, qui est flexible et durable. Cette matrice est riche en composants favorables à la réparation tissulaire. Le caillot de PRF est un concentré de plaquettes et de leucocytes. C'est un concentré immunitaire et plaquettaire. Cette membrane de fibrine unique contient tous les constituants d'un échantillon de sang propice à la cicatrisation et à l'immunité. (8)

L'utilisation du PRF au cours d'interventions chirurgicales permet de faciliter le contrôle opératoire du site chirurgical et permet l'accélération de l'intégration, et du remodelage du biomatériau greffé. (31)

#### 1.2.2.1. Maintien du volume osseux après extraction dentaire

Une quantité d'os satisfaisante est nécessaire pour la réhabilitation prothétique. Comme vu précédemment un comblement alvéolaire peut avoir lieu directement après une extraction dentaire. Le PRF a une structure de réseau tridimensionnelle. Cette matrice de fibrine riche en plaquettes, facteurs de croissance, peut favoriser la cicatrisation et accélérer la régénération osseuse. (49)

Grâce à ses caractéristiques tant structurelles que biologiques, le PRF est sûr, efficace et plus économique en étant utilisé comme un matériau de comblement pour préserver les sites alvéolaires. Pour cela, le PRF préparé sera placé dans les alvéoles, après curetage. Le caillot de PRF obtenu après prélèvement sanguin et centrifugation sera placé dans la PRF-Box mais au niveau des petits cylindres afin de créer des plugs. Ils sont ensuite compressés grâce à un piston métallique. L'objectif des traitements de régénération osseuse guidée (ROG) est d'apporter un biomatériau qui favoriserait la régénération osseuse pour limiter la résorption, et donc maintenir le volume osseux.



**Figure 6 : Mise en place des caillots de PRF dans les cylindres et compression par un piston mécanique et préparation de plug (50)**

*Source : Toffler et coll.(50)*

Le comblement alvéolaire avec du PRF présente quelques avantages. Certains auteurs comme Hauser et coll. montrent que l'apport de PRF dans une alvéole d'extraction diminue les modifications dimensionnelles de la crête alvéolaire par rapport à la cicatrisation naturelle. (51)

Les effets du PRF sur la régénération osseuse vont être influencés par la technique chirurgicale. Par exemple lors d'une extraction complexe, un lambeau muco-périosté va diminuer l'apport de sang et va inhiber les effets du PRF. Donc le PRF permet de préserver la crête alvéolaire dans un plan de traitement implantaire lors de chirurgies atraumatiques.

Une étude prospective a été réalisée par Jeyaraj et coll. (49) en ayant pour but d'évaluer les différences de cicatrisation des tissus mous et les différences de régénération osseuse au niveau des alvéoles d'extraction des dents de sagesse mandibulaires, avec ou sans incorporation de PRF dans les sites lésés chirurgicalement.

Cette étude a duré 1 an et a inclus 60 patients. Ces patients ont été scindés en deux groupes de 30, au hasard. Le groupe 1 était le groupe test, tandis que le groupe 2 était le groupe témoin.

Le groupe 1 était composé de patients qui ont reçu du PRF autologue dans une alvéole d'extraction directement après l'avulsion chirurgicale de la dent de sagesse mandibulaire incluse. Le site était ensuite refermé par une suture du lambeau mucopériosté. Dans le groupe 2, les lambeaux mucopériostés étaient fermés chez les patients sans ajouter de PRF dans l'alvéole d'extraction.

Les résultats statistiques ont montré que l'utilisation de PRF dans les alvéoles d'extraction des dents de sagesse mandibulaires incluses, étaient plus bénéfiques chez les patients du groupe 1 : ils avaient une récupération postopératoire plus rapide cliniquement et une morbidité diminuée.

Ce groupe 1 a eu moins de complications post-opératoires que le groupe 2. Ces complications comprenaient la douleur, le gonflement, le trismus et la poche parodontale par rapport à la deuxième molaire adjacente. De plus une meilleure régénération osseuse est obtenue plus rapidement, avec une bonne qualité osseuse en terme de densité osseuse et de trabéculations de la cavité d'extraction évaluée par radiographie dans les 8 semaines.

Les patients du groupe 2, ont subi une avulsion chirurgicale sans ajout du PRF. Ils avaient une fréquence plus élevée de complications postopératoires comprenant les mêmes que précédemment, douleur, gonflement, trismus et poches parodontales plus profondes par rapport à la deuxième molaire adjacente. Le remplissage osseux des cavités d'extraction au bout de 8<sup>ème</sup> semaines était relevé radiologiquement. Celui-ci est inférieur à celui du groupe 1 (en termes de densité osseuse et trabéculations).

#### 1.2.2.2. Le sinus lift.

La technique d'élévation sinusienne par voie latérale avec une greffe osseuse autogène est le gold standard pour permettre la régénération et la reconstruction du volume osseux dans les secteurs maxillaires postérieurs qui sont atrophiés.

Pour cette chirurgie, plusieurs biomatériaux ont été utilisés, mais le matériau doit remplir certaines caractéristiques pour être utilisé dans l'élévation du plancher sinusal. Il doit en priorité permettre la stabilité tridimensionnelle du caillot sanguin, permettre l'ostéoconduction, maintenir mécaniquement la membrane de Schneider, éviter la ré-expansion du sinus, accélérer la vitesse et la qualité de l'os régénéré.

Le PRF est un matériau de greffe osseuse d'origine autologue. De part sa consistance gélatineuse qui favorise la stabilité du caillot et du greffon et de son origine autologue qui évite le risque de transmission de maladie, Choukroun et coll. ont obtenu des résultats encourageant quant à la régénération osseuse au cours d'un sinus lift. Le PRF constitue une membrane autologue qui permet d'éviter l'utilisation d'une membrane de collagène, diminuant ainsi le risque d'exposition possible de la cavité buccale, risque de contamination bactérienne du greffon et donc une mauvaise cicatrisation.(52)

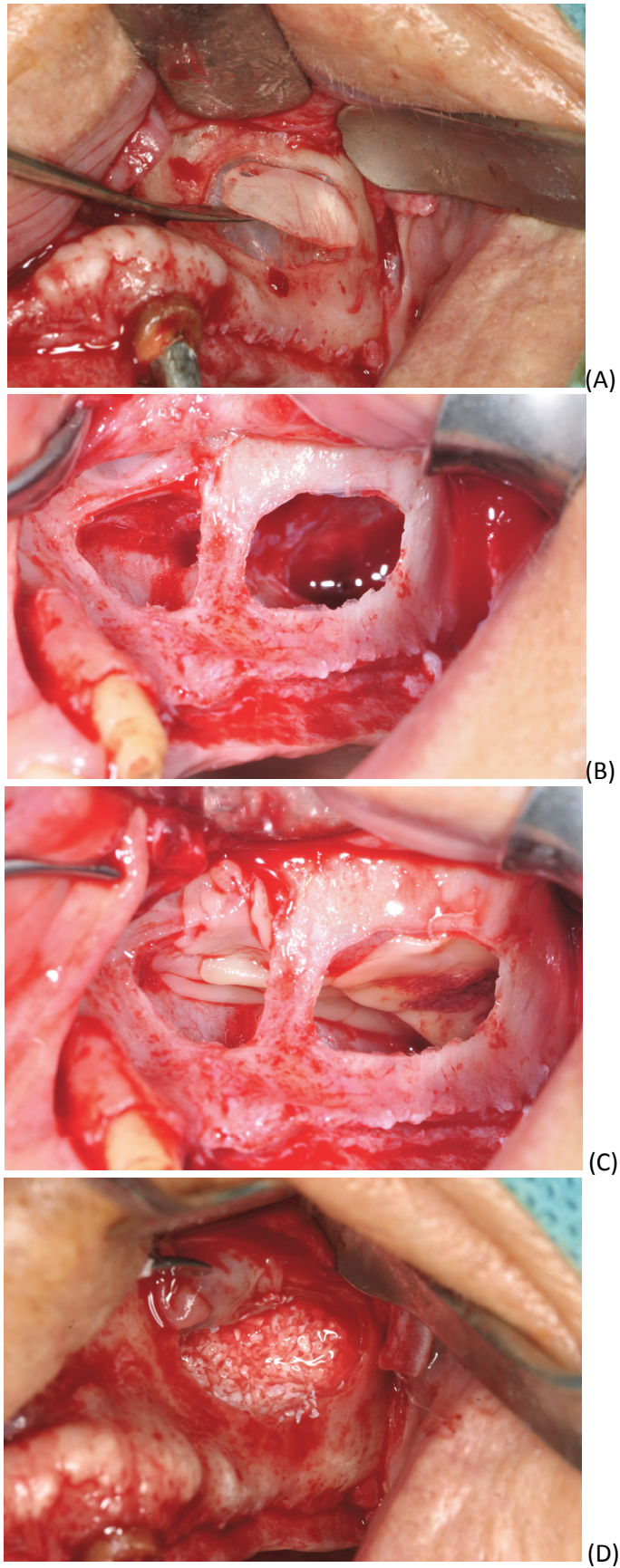
Lors d'un sinus lift, le matériau utilisé n'est pas le même en fonction des praticiens. Certains utilisent seulement de l'os bovin déprotéinisé (comme du Bio oss<sup>®</sup>), tandis que d'autres vont le mélanger aux membranes de PRF.

Afin de mieux comprendre qu'elles sont les différences entre l'utilisation de PRF + Bio oss et du Bio oss seul lors d'un sinus lift par voie latérale, une étude prospective a été réalisée par Tatullo and coll. (53)

Elle va permettre de comprendre les modifications histologiques et cliniques. Au cours de cette étude, les patients étaient divisés en deux groupes. Un groupe eu comme matériau de greffes osseuses du Bio oss uniquement. L'autre groupe eu du PRF associé au Bio oss. Deux membranes de PRF étaient placées sous la membrane sinusienne et le reste du PRF était mélangé au Bio oss. Puis deux membranes aplaties ont été positionnées pour fermer la fenêtre d'accès au site. Les résultats obtenus ne montrent pas de différences significatives.

Les avantages du PRF + Bio oss sont le temps de cicatrisation globale est réduit et une prévention des risques de perforation de la membrane sinusienne en y apposant une membrane de PRF. Lorsque que le PRF et le Bio oss sont mélangés, un liant entre les particules osseuses se crée ce qui permet une manipulation plus aisée du matériau Une stabilité primaire optimale des implants est obtenue à partir du 106<sup>ème</sup> jour.

Le résultat final est proche du groupe témoin, mais l'utilisation des membranes PRF en contact avec les membranes sinusales permet un maintien mécanique de celles-ci. Les membranes de PRF qui recouvrent le Bio oss empêchent les particules de se déplacer.



**Figure 7 : Sinus lift : élévation d'un volet osseux (A), donnant un accès visuel à la membrane sinusienne (B), avec apposition de membrane de PRF au niveau de la membrane sinusienne(C). Puis mise en as place de matériaux de greffe osseuse (Xéno greffe+ PRF) (D)**

*Source : Courtoisie : Dr Margossian P.*

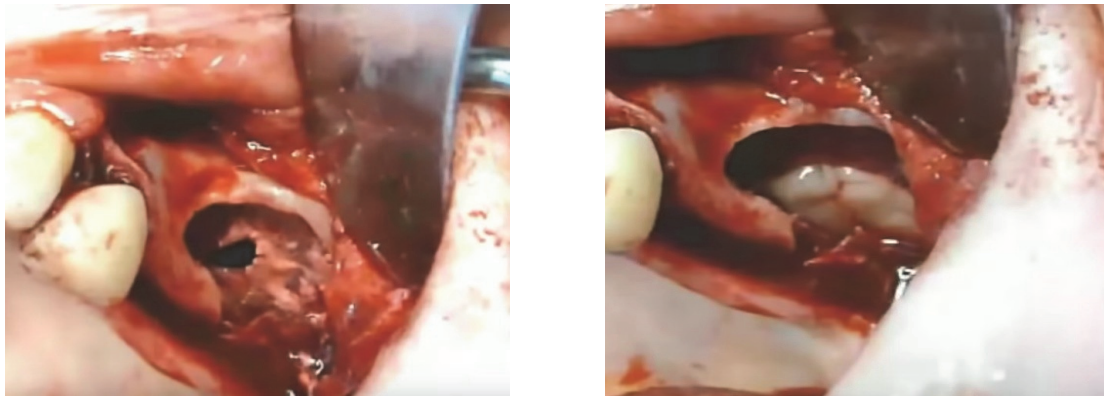

Selon Seban, (2008) le PRF, en combinaison avec un greffon osseux, a montré cliniquement une activation de la cicatrisation. Cette activation provient de l'effet des cytokines contenues dans le PRF. Mélanger le PRF et un matériau de greffe osseux broyé, améliore sa stabilisation dans les comblements sous sinusiers car la fibrine joue un rôle adhésif : formation d'un caillot fibrineux compact. (27)

La membrane de PRF peut être utilisée en cas de perforation de la membrane de Schneider. La membrane de PRF va être positionnée et fixée par des sutures, ce qui va permettre de retrouver une étanchéité mécaniquement et de poursuivre la chirurgie. En effet au cours de la respiration la membrane sinusienne se gonfle, grâce à cette étanchéité retrouvée, on va voir à nouveau ce gonflement de la membrane sinusienne. La régénération de la membrane se fera naturellement par la suite.

Les membranes de PRF peuvent être utilisées pour colmater une éventuelle perforation de la membrane sinusienne au cours du décollement de celle-ci dans le cas de greffes de comblement de sinus.

Enfin, on peut aussi les découper en petits morceaux et les additionner au greffon osseux pour améliorer la vitesse de prise et surtout la qualité du greffon osseux mis en place. (38)



**Figure 8 : Mise en place d'une membrane de PRF au niveau d'une perforation per-opératoire de la membrane sinusienne(54)**

*Source : Auteur, Sanghani et coll.*

#### 1.2.2.3. La greffe d'apposition

Comme vu précédemment, les greffes d'appositions peuvent être effectuées en bloc ou en particules. Lors de greffe d'apposition en bloc, le but est de corriger les défauts osseux de la crête alvéolaire.

Le greffon est de l'os cortico-spongieux. Le PRF pourrait-il avoir un intérêt dans ce type de greffe ?

La membrane de PRF est riche en fibrine, et facteurs de croissance. Cette membrane ne peut à elle seule être un matériau de greffe osseuse visant à augmenter le volume osseux.

C'est un adjuvant pour cette greffe. Le PRF représente tout de même un atout mécanique et biologique.

Nous allons étudier l'intérêt que pourrait avoir le PRF dans ce type de chirurgie.

Une étude a été réalisée par Kökdere (55) dans le but d'évaluer l'efficacité du PRF seul ou associé à une greffe autogène dans la cicatrisation osseuse.

La conclusion de cette étude, est que le groupe où il y a eu l'association de PRF et de matériau de greffe autogène et le groupe de PRF uniquement, ont la plus grande quantité de cellules régénératrices osseuses, les ostéoblastes, et la plus petite quantité de cellules résorbant l'os : ostéoclastes.

L'utilisation de PRF au cours des greffes osseuses présente divers avantages. Le premier est que le PRF permet de faciliter la cicatrisation précoce de l'os. Du fait de la quantité des ostéoblastes et des ostéoclastes dans les groupes où le PRF est présent, on peut donc dire que la formation d'os survient précocement dans ces groupes.

Le deuxième est que le PRF joue un rôle mécanique dans la stabilité des matériaux greffés. Le PRF lie les particules du greffon ensemble.

Le troisième est que la structure tridimensionnelle du PRF joue un rôle d'échafaudage pour la cicatrisation. En effet il facilite la migration des cellules, la vascularisation ainsi que la survie du matériau de greffe. Le PRF permet de fournir des zones adaptées pour la formation de néo-os.

Le dernier avantage est que les cytokines plaquettaires (PDGF, TGF- $\beta$ ) sont sécrétées. Cette libération progressive s'effectue à mesure que la matrice de fibrine se résorbe. Cela permet de créer un processus continu de cicatrisation.

Enfin, la présence de leucocytes et de cytokines dans le réseau de fibrine pourrait avoir un rôle important dans l'autorégulation des phénomènes inflammatoires et infectieux au sein du matériel greffé.

Cette membrane de PRF joue un rôle important. Il semblerait qu'elle favorise l'intégration, la maturation et le remodelage osseux en accélérant ces phénomènes, et en augmentant la densité de la greffe osseuse. Elle a un rôle de protection postopératoire significative du site.

### 1.2.3. Utilisation en phase implantaire

#### 1.2.3.1. Extraction-implantation immédiate :

Cette technique vu le jour en 1976 par une publication de Hemkew. Mais de nombreuses années furent nécessaires pour valider ce concept d'extraction-implantation immédiate. L'implantation immédiate post-extractionnelle (IIPE), fait appel à la cicatrisation post-extractionnelle, et à l'ostéointégration des implants. (52)

Généralement, les praticiens opèrent en deux temps : le premier est l'extraction, et le second est la phase d'implantation. Ces deux étapes sont séparées de quelques mois équivalant au temps nécessaire pour la cicatrisation osseuse. Le but de cette technique est de diminuer le temps d'attente de cicatrisation, et d'améliorer le protocole du traitement implantaire. (52)

L'extraction dentaire engendre des phénomènes de résorption osseuse alvéolaire. La nouvelle crête osseuse n'aura jamais ni la hauteur ni la largeur de la région adjacente.

Lorsque l'implantation s'effectue directement après l'extraction, l'os se résorberait moins du fait de sa sollicitation. Le risque de perforation et de déhiscence vestibulaire sont diminués car la mise en place immédiate de l'implant limite la résorption osseuse et l'apparition de concavités. (52)

Cette technique présente plusieurs avantages comme :

- La durée totale du traitement est diminuée
- Le processus de cicatrisation est activé directement après l'extraction, et donc pendant la pose d'implant (grâce aux facteurs de croissance et cellules de réparation tissulaire)
- Une diminution de la résorption osseuse post-extractionnelle est obtenue
- Le remplacement immédiat de la dent absente trouve un intérêt psychologique pour le patient

Cependant plusieurs limites apparaissent pour l'IIPE : Ce sont des contre-indications absolues à l'utilisation de l'IIPE (52) :

- Si la quantité d'os résiduel est insuffisante et n'engendrerait pas une stabilité de l'implant
- Présence de fenestration, déhiscence osseuse, et absence de paroi vestibulaire
- Infection du site : Sur ce sujet les avis divergent. Selon certains auteurs, si l'infection est chronique, un implant peut être positionné si un curetage correct de l'alvéole d'extraction est réalisé et si les soins en pré et en post-opératoire sont bien contrôlés. Le PRF pourrait avoir un rôle intéressant dans ce cas car il pourrait permettre de traiter les cas où il y a infection.
- Extraction difficile, traumatique.

Certains auteurs ont pensé que le PRF pourrait aider à repousser les limites de cette méthode. (52)

Le PRF présenterait plusieurs avantages de part sa composition et sa structure (membrane riche en fibrine, facteurs de croissances, plaquettes, leucocytes), son utilisation qui est facile, son absence de manipulation sanguines. Le PRF est donc intéressant :

Par son intérêt biologique : en effet grâce aux facteurs de croissances que le PRF contient, la cicatrisation serait accélérée. Ainsi la cicatrisation osseuse et le processus d'ostéointégration seraient plus rapides, il va de même pour l'angiogenèse et la cicatrisation gingivale.

Ensuite, par son intérêt mécanique : la structure en membrane du PRF permet de stabiliser et de protéger le greffon osseux. Elle permet d'éviter la chirurgie mucogingivale de recouvrement et la traction du lambeau. Le PRF permet aussi grâce aux fragments de fibrine de lier les particules osseuses et d'avoir un greffon compact. (52)

Un autre avantage de l'IPE réside dans la gestion esthétique des tissus mous. L'esthétique repose à la fois sur les dents mais aussi sur un parodonte sain.

L'un des objectifs le plus difficile de la parodontie dans le domaine de régénération, et reconstruction est lorsque la papille interdentaire est perdue. Elle constitue l'un des problèmes les plus difficiles et les moins prévisibles. Quand un patient a des antécédents de maladie parodontale, dans la majorité des cas les embrasures gingivales sont ouvertes, ce qu'on appelle plus couramment les « triangles noirs ».

Les papilles gingivales voient leur présence dépendre de celle de l'os interdentaire. Le problème est tant esthétique, que fonctionnel car les débris alimentaires sont retenus et peuvent nuire à la santé parodontale. (56)

Ce concept, permettrait d'utiliser l'implant comme support pour la reconstruction tridimensionnelle de l'os. Cette technique favorise la maturation de l'os péri-implantaire et des tissus mous autour de la couronne. Ceci permet d'obtenir un profil d'émergence ce qui la restauration prothétique plus esthétique.

La pose de l'implant immédiatement après l'extraction favorise la cicatrisation des tissus mous. (57)  
La couronne provisoire va permettre de guider la cicatrisation des tissus mous. Elle va permettre de bien positionner le collet et les papilles interdentaires.

Cette technique a de bons résultats, mais elle dépend de la qualité du tissu gingival. Les auteurs préconisent lorsque le tissu gingival est faible ou endommagé qui engendrerait des déhiscences et donc la contamination de la greffe, d'effectuer une greffe de tissu conjonctif. Cette greffe permettrait d'éviter ce problème.

Dans ce cas l'utilisation du PRF sous forme de membrane, présente l'avantage d'être facile à utiliser grâce sa consistance élastique. Elle agit comme une barrière biologique, et un support provisoire pour la régénération des tissus gingivaux. Grâce à leur texture et leurs propriétés hémostatiques et de cicatrisation, les membranes de PRF, permettent d'utiliser une approche microchirurgicale et d'éviter d'inciser ou de suturer ce qui confère une cicatrisation optimale des tissus.

Cette barrière gingivale joue un rôle important, car un lien direct a été prouvé entre la présence de gencive attachée autour du col de l'implant et la survie de l'implant : 2mm de gencive doivent être présents. (58)

Le PRF pourrait-il jouer un rôle pour palier ce problème dans le cas où les dents ont été extraites, et que l'os s'est résorbé ?



### 1.2.3.2. Gestion de l'esthétique des tissus mous avant la phase implantaire

On sait qu'après une extraction dentaire, des phénomènes de résorptions osseuses apparaissent. Il s'en suit une diminution de la hauteur de la crête osseuse et donc de la gencive attachée. Un aménagement des tissus mous sera nécessaire avant la pose d'implant. Par exemple, si la hauteur de gencive vestibulaire (libre et mobile) est trop proche du col de l'implant, les lèvres vont entraîner par des mouvements de tractions, une contamination bactérienne. C'est pourquoi les greffes gingivales sont importantes en préimplantaire car elles permettent d'augmenter le volume en tissu kératinisé et donc augmenter le volume de gencive attachée.

Quel rôle pourrait avoir le PRF lors d'une greffe gingivale ?

Des études récentes combinent le PRF avec une greffe gingivale libre (GGL). Cette dernière est une procédure utilisée pour augmenter le tissu kératinisé autour des dents et des sites édentés pour les futurs implants. La GGL concerne le tissu épithélial et conjonctif.

Le PRF est une membrane de fibrine riche en facteurs de croissance. Ils favorisent l'angiogenèse, ce qui accélère la cicatrisation des plaies.

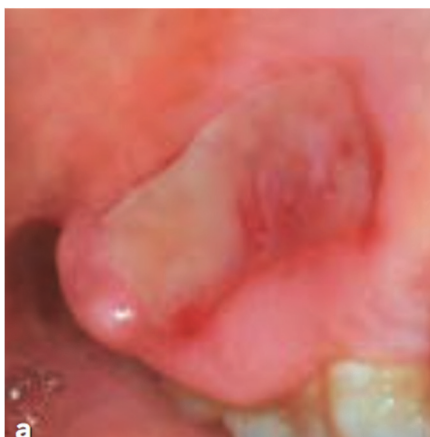Une étude de cas a été réalisée dont le but était de corriger le défaut des tissus mous après une extraction. Et d'améliorer la cicatrisation de la GGL grâce au PRF au niveau de l'alvéole d'extraction des première molaire maxillaire droites pour restaurer le tissu kératinisé et préparer le site à la greffe osseuse, suivi par la pose d'implant. (59)

Durant cette étude le prélèvement palatin a été recouvert par une membrane de PRF. Au niveau du site receveur, le sommet de la GGL est recouvert par du PRF stabilisé par un adhésif cyanoacrylate et des sutures. Ensuite, la greffe osseuse a été effectuée deux mois après la greffe gingivale, et la pose de l'implant a été effectuée quelques mois après.

La conclusion de cette étude est que le PRF accélérerait la cicatrisation de la GGL. C'est un adjuvant efficace à ce type de chirurgie. Au niveau du site donneur, il recouvre la plaie palatine. Or cette zone est très douloureuse en post-opératoire ; du fait de la présence du PRF, la cicatrisation étant plus rapide la douleur s'en voit diminuée. Au niveau du site receveur, la prolifération des fibroblastes et du collagène par la libération des facteurs de croissance permet d'accélérer le temps de cicatrisation. Elle favorise l'angiogenèse autour de la zone, empêche la migration de cellules indésirables vers le site de la plaie.

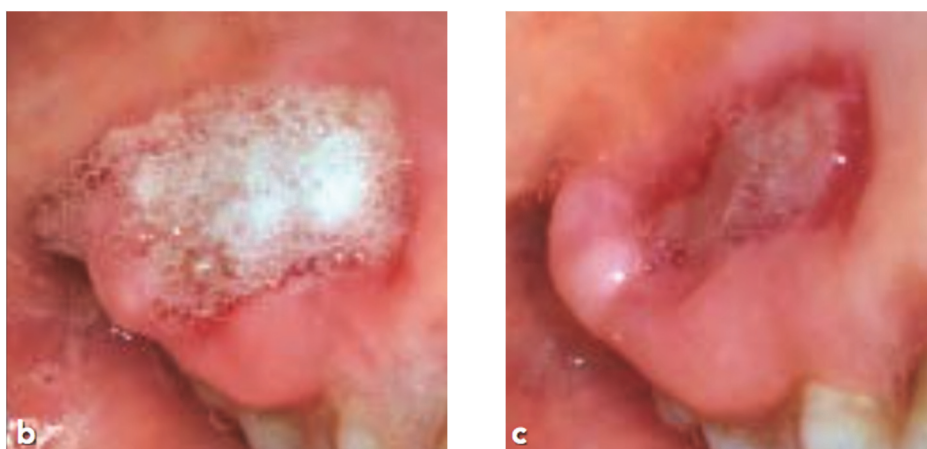En chirurgie plastique, des études ont démontré que l'utilisation des concentrés plaquettaires permet une cicatrisation plus rapide et mieux coordonnées.(60)

Une autre étude en 2017 par Ozcan et coll. a trouvé des différences statistiquement significatives pour tous les paramètres en faveur du groupe PRF ( $P = 0,0001$ ). Les paramètres analysés étaient : le saignement, la douleur, l'épithélialisation, les habitudes alimentaires et les scores de sensation à différents moments. Le PRF peut apporter des avantages significatifs pour les paramètres de cicatrisation de la plaie et l'évolution postopératoire des patients après le prélèvement du greffon palatin. (61)



**Figure 9 :** Evaluation post-opératoire de l'épithélialisation avec le PRF.

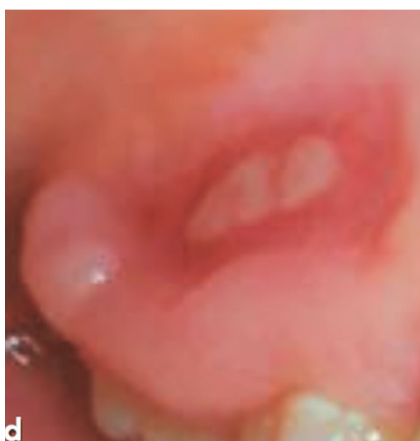Source : Ozcan et coll. (61)



**Figure 10 :** Photos de la plaie ouverture à 5 (b) et 7 (c) jours post-opératoires. Irrigation avec H<sub>2</sub>O<sub>2</sub> à 3%, Observation de la formation des bulles.

Source : Ozcan et coll. (61)

On peut voir que la différence dans la formation de bulles entre le jours 5 et 7, montre la rapidité de l'épithélialisation.



**Figure 11 :** Photo prise au 14<sup>ème</sup> jour, avec une absence de bulles malgré l'irrigation avec H<sub>2</sub>O<sub>2</sub>. L'épithélialisation est complète.

Source : Ozcan et coll.(61)

### 1.2.3.3. Après la phase implantaire

Après la première année de la pose de l'implant un remodelage osseux initial autour des implants se produit. (62) Pour réduire ce remodelage osseux diverses approches ont été proposées comme celle modifiant les tissus mous péri implantaires. Il a été démontré que l'amincissement de l'épaisseur des tissus péri-implantaires, entraînerait une modification de l'os crestal.

Une étude réalisée par Henh et coll. (57), montre que le PRF ne permet pas d'augmenter l'épaisseur de tissus. Cet adjuvant est utile pour augmenter l'épaisseur des tissus mous péri-implantaires s'il est associé à une greffe de tissus conjonctif ou épithélio-conjonctif.

De nos jours, le PRF a montré beaucoup d'utilité dans les traitements pro-implantaires. Mais celui-ci reste controversé. Nous allons donc voir les limites du PRF.

### 1.3. Limites

Une des grandes particularités du PRF réside dans l'absence d'anticoagulant, elle devrait déclencher l'activation massive de toutes les plaquettes et ainsi relarguer toutes les cytokines qu'elles contiennent. Il est probable que ces molécules soient en parti piégées dans les mailles de fibrine du PRF, aucun dosage comparatif n'est encore venu étayer cette théorie. Cette théorie étant à la base du PRF. (35)

En effet des études ont montré en 2008 et 2018 la présence de facteurs de croissance dans la matrice de PRF. (37)(46)

Malgré cela, la SFPIO(63), réfute les conclusion des études et depuis 2011 elle considère que les résultats obtenus ne permettent pas de montrer significativement qu'il persiste des cytokines fixées au réseau de fibrine du PRF.

La réussite de cette technique repose entièrement sur le fait que le prélèvement et le transfert vers la centrifugeuse doivent être rapides. Sans anticoagulant, le sang qui a été prélevé va commencer à coaguler dès qu'il va entrer en contact avec le verre du tube. Mais, il faut au moins quelques minutes de centrifugation pour concentrer le fibrinogène dans la zone médiane et supérieure du tube.

C'est la seule solution pour avoir un caillot de fibrine qui soit chargé de sérum et de plaquettes et utilisable cliniquement.

Si le temps mis pour prélever le sang et démarrer la centrifugation est trop long, c'est l'échec assuré, la fibrine polymérise de façon diffuse dans le tube. On va obtenir seulement un amas flasque et sans consistance de sang vaguement centrifugé. (31)

L'utilisation du PRF, ne peut pas être systématisé dans de nombreuses situations chirurgicales car les volumes de PRF qui peuvent être produit sont limités. Étant donné que ce biomatériau est autologue dans sa totalité, il est issu du sang du patient, donc on ne peut en obtenir qu'une quantité limitée. On ne peut pas envisager une banque de PRF provenant de patients donateurs, car chaque PRF est marqué par son organisme d'origine (cellules immunitaires, molécules plasmatiques angiogéniques). C'est pourquoi la qualité intrinsèque de cette matrice de fibrine naturelle, la rend spécifique à un individu propre. (31)

Malgré l'engouement que les concentrés plaquettaires procurent, peu d'études fiables s'y rapportent. Il a été démontré que les concentrés plaquettaires riches en facteurs de croissance amélioreraient la cicatrisation tissulaire mais seulement dans les cas cliniques.(64) Même si cliniquement leurs vertus ont été mises en évidence, il convient de mener des études cliniques selon des protocoles rationalisés et surtout reproductibles, pour permettre de valider les utilisations simples, et d'agrandir les champs d'applications de celui-ci. (45)

Le PRF est considéré comme un gel de fibrine enrichi en sérum. C'est une matrice chargée en éléments nutritifs, qui permet une colonisation cellulaire efficace. (31)

Le fait que le PRF soit sous forme de gel, présente un inconvénient clinique. Du fait de sa consistance massive de caillot, le PRF ne peut pas être utilisé comme une colle, mais plutôt comme un liant biologique. (31)

Cet adjuvant ne peut être substitué par un matériau de greffes osseuses car il ne permet pas d'augmenter le volume osseux à lui seul.

Le PRF ayant une texture de gel présente un inconvénient, certains auteurs voulaient une utilisation plus facile et ont créé pour palier à ça : l'i-PRF.

## **2. i-PRF (Injectable- platelet-rich-fibrin) :**

En 2014 (65) le Dr Choukroun développe de nouvelles techniques de concentré plaquettaire de seconde génération et va proposer de nouveaux protocoles de préparation : l'i-PRF. Cette technique de préparation respecte la réglementation française quant à l'utilisation des produits sanguins.

Le Dr Joseph Choukroun et son équipe ont développé l'i-PRF, dans le but de fournir aux cliniciens un concentré plaquettaire sous une nouvelle forme : liquide. Ceci permettrait une utilisation facile, seule ou combinée à divers biomatériaux lors des greffes osseuses notamment.

Il voulait créer un concentré plaquettaire aussi efficace que le PRP, mais en évitant l'ajout d'anticoagulant qui ne respecte pas la réglementation française.

Il s'agit d'une nouvelle forme de PRF, une forme injectable. Le temps de centrifugation mais aussi les forces sont les deux paramètres modifiés. En effet ils vont influencer la structure tridimensionnelle et la répartition des composants de ces concentrés plaquettaires. Il faut noter que le mode d'extraction du tube est lui aussi différent.

Cette nouvelle formulation peut être utilisée pour diverses procédures, notamment dans le mélange avec des greffes osseuses afin de former une greffe osseuse en fibrine stable afin d'améliorer la manipulation après une courte période (une à deux minutes), ce qui améliore la stabilité de la greffe.

Ceci tire pleinement parti du concept de centrifugation à basse vitesse et améliore en outre la cicatrisation des plaies lorsqu'il est combiné à des biomatériaux osseux. (33)


### **2.1. Composition biologique de l'i-PRF et technique d'obtention de l'i-PRF**

Le protocole de fabrication de l'i-PRF est constitué de deux étapes. La première étape consiste à effectuer un prélèvement sanguin. La seconde étape est une centrifugation directe à une vitesse plus lente que celles précédemment vues pour le PRF. Celle-ci s'effectue sans aucun traitement ni ajout d'anticoagulant.

Le sang veineux est collecté dans des tubes de 10 mL, suivi par la centrifugation, elle dure 3 minutes à une vitesse de 700tr/min et le liquide doit être utilisé dans les 15 minutes, c'est à dire avant la formation du caillot de fibrine. (66)

Les tubes qui servent à la centrifugation ne contiennent aucun verre. La vitesse et la durée de centrifugation sont diminuées. Grâce à tous ses paramètres on obtient un PRF fluide appelé i-PRF. (64)

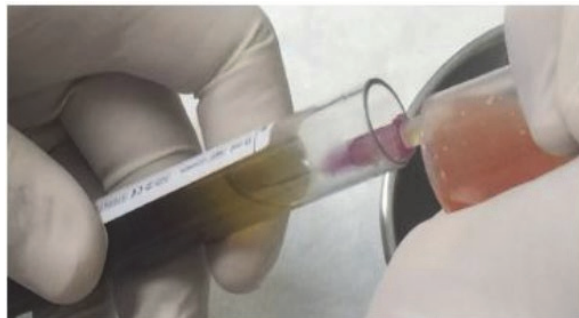Il faut noter qu'au début, bien qu'il soit en phase liquide, les résultats macroscopiques démontrent que l'i-PRF initie un processus de polymérisation de la fibrine en acquérant une phase de gel au cours du temps. (64)



**Figure 12 :** Obtention du i-PRF après centrifugation.

Source : Mourão et coll. (65)

Après centrifugation, l'i-PRF se présente comme un liquide jaune. Le mode d'extraction est différent, l'i-PRF est prélevé grâce à une seringue. Il faut être très prudent lors de l'ouverture des tubes. Il ne faut pas avoir d'homogénéisation du matériau, l'i-PRF serait mélangé et ne pourrait pas être prélevé. L'i-PRF (de couleur jaune) va être prélevé au plus près de la zone rouge, qui est elle constituée des autres cellules sanguines (hématies...), sans prélever celle-ci.



**Figure 13 :** Collection du i-PRF grâce à une seringue.

Source : Mourão et coll. (65)

Une étude a permis de comprendre l'influence des différentes fractions de l'i-PRF sur les propriétés physique et biologiques. Cette étude a été réalisée en 2017 par Agrawal et coll (67).

La partie en i-PRF jaune a été recueillie dans la zone jaune supérieure tandis que la partie en i-PRF rouge a été recueillie dans les zones jaunes et rouges au niveau du buffy coat.

Il en résulte que les propriétés viscoélastiques étaient significativement plus élevées dans le i-PRF jaune que dans le i-PRF rouge. Plus de composants cellulaires ont été observé dans l'i-PRF rouge que dans l'i-PRF jaune. Le réseau de fibrine de l'i-PRF jaune présentait une densité supérieure à celle de l'i-PRF rouge. Il n'y avait pas de différence statistiquement significative entre la concentration de VEGF et de TGF- $\beta$ 1 dans les deux i-PRF.

Cependant, aux jours 7 et 14, les concentrations de PDGF étaient significativement plus élevées dans le groupe i-PRF rouge que dans le groupe jaune.

En conclusion, ces résultats ont montré que l'i-PRF rouge présentait de meilleures propriétés biologiques car il libère des facteurs de croissance. Alors que l'i-PRF jaune présentait de meilleures propriétés physiques (viscoélastiques). C'est pourquoi lorsqu'on prélève l'i-PRF avec une seringue, on doit être au plus proche de la zone rouge.

Ce concentré plaquettaire de seconde génération est un matériau autologue de fibrine, riche en plaquettes, leucocytes et facteurs de croissance.

Une étude a été réalisée en 2018, par Varela et coll. afin d'évaluer le contenu de l'i-PRF (64). L'objectif de cette étude était d'évaluer le contenu de l'i-PRF, en cellules sanguines, les aspects morphologiques, l'expression génique du collagène de type 1 et la libération de facteurs de croissance. L'hypothèse de cette étude était que l'i-PRF possède un taux plus élevé de plaquettes, de leucocytes et de facteurs de croissance dans son réseau de fibrine par rapport au caillot sanguin. (64)

Des échantillons de sang ont été prélevés sur 15 volontaires de sexe masculin, en bonne santé, avec un âge compris entre 25 et 38 ans, pour préparer des échantillons de i-PRF.

Le groupe témoin est constitué par le sang périphérique. Les échantillons sont des caillots sanguins et d'i-PRF qui ont été cultivés pendant 10 jours.

Le surnageant des échantillons a été recueilli directement après la centrifugation.

Il a été analysé pour quantifier, grâce au dosage immunologique ELISA, des facteurs de croissance : PDGF et VEGF à différents moments donnés, à 1, 8, 24, 72 et 240 h.

La microscopie électronique à balayage (MEB) a été utilisée pour analyser le réseau de fibrine et la répartition des plaquettes et des leucocytes dans cette structure.

Les échantillons ont été caractérisés biologiquement par des analyses immunohistochimique et histologiques pour l'Interleukine-10 (IL-10), l'ostéocalcine et le TGF- $\beta$ . La méthode de la réaction en chaîne de la transcriptase polymérase inverse (RT-PCR) a été utilisée pour évaluer l'expression génique du collagène de type I.

Les résultats obtenus sont les suivants : la concentration de plaquettes et de leucocytes était plus élevée dans le i-PRF que dans le sang périphérique ( $p < 0,05$ ). La libération de VEGF était plus élevée dans les échantillons de caillots sanguins que dans celle de i-PRF ( $p < 0,001$ ). L'immunohistochimie a montré une régulation positive du TGF- $\beta$ , de l'IL-10 et de l'ostéocalcine dans le groupe i-PRF. La RT-PCR a montré une expression accrue du gène du collagène de type I dans le i-PRF ( $p < 0,05$ ).

Une agglomération de plaquettes était regroupée dans certaines régions, tandis qu'un réseau de fibrine était perceptible dans tout l'échantillon d'i-PRF. Les résultats histologiques ont montré une répartition uniforme des leucocytes et des plaquettes dans les échantillons de test.

Une autre étude réalisée par Wang et coll. arrive à la même finalité. (68). L'i-PRF induit une migration fibroblastique significativement plus élevée, et une synthèse de collagène de type 1 plus élevée, que dans le PRP.

On peut en conclure que l'i-PRF devient une bonne approche pour la cicatrisation des tissus mous, du fait de la formation d'un réseau tridimensionnel de fibrine avec des plaquettes, des leucocytes, du collagène de type I, de l'ostéocalcine et des facteurs de croissance. (64)

La caractérisation morphologique, cellulaire et protéique du i-PRF permet de mieux comprendre les effets cliniques et d'améliorer les recommandations cliniques pour plusieurs applications médicales. Cette étude a permis de définir de manière reproductible les aspects cellulaires et morphologiques de l'i-PRF.

En fait, l'i-PRF forme un gel de fibrine qui sert de support pour la cicatrisation des plaies. La matrice de fibrine tridimensionnelle joue un rôle clé dans la réparation des tissus, plus précisément elle a un rôle d'échafaudage pour l'agglomération de cellules adhérentes au site de cicatrisation des tissus.

Le fait que l'i-PRF utilise des vitesses de centrifugation plus basse et pendant une durée plus courte permet de s'apercevoir qu'il y a une plus grande quantité de cellules régénératives avec des concentrations en facteurs de croissance plus élevées par rapport à d'autres PRF qui utilisent des vitesses plus élevées de centrifugation.

Il a donc été démontré que le temps et la vitesse de centrifugation influencent la libération des facteurs de croissance par les caillots de fibrine et l'activité des fibroblastes.

De plus une étude a montré que l'i-PRF a une efficacité supérieure par rapport au PRP. Cette étude réalisée par Miron et coll. compare la sécrétion de facteurs de croissance pendant 10 jours entre le PRP et l'i-PRF. (69)

Cette étude comprend 8 échantillons de donneurs. Le plastique de culture tissulaire est utilisé comme témoin. Ils ont étudié la biocompatibilité des fibroblastes (essai vivant/mort) et la migration cellulaire à 24h, alors que la prolifération cellulaire a été étudiée à 1,3 et 5 jours et l'expression de PGDF, TGF- $\beta$  et collagène1, à 3 et 7 jours.

Les résultats obtenus prouvent qu'il y a une libération plus tôt et plus élevée des facteurs de croissance pour le PRP, alors que l'i-PRF avait des taux significativement plus élevés de libération totale à plus long terme de PGDF-A, PDGF-AB, EGF et IGF-1 après 10 jours.

L'i-PRF initiait une migration et une expression de collagène1 à 3 et 7 jours significativement plus élevées que le PRP, alors que le PRP lui avait une prolifération cellulaire significativement plus élevée. Malgré ces résultats les deux avaient une migration, prolifération de fibroblastes et une biocompatibilité élevées par rapport au témoin.

L'i-PRF démontre dans cette étude qu'il est capable de libérer des facteurs de croissance en concentrations plus élevées, d'induire aussi une plus grande migration cellulaire et plus précisément celle des fibroblastes, et aussi l'expression de PDGF, de TGF- $\beta$  et de collagène1. (69) Cette étude démontre qu'une formulation puissante de concentrés plaquettaires liquide peut être obtenue sans ajout d'anticoagulant.

En 2017, une autre étude réalisée par Wang et coll. a confirmé le rôle de l'i-PRF dans la migration cellulaire. (70) L'objectif de cette étude était d'analyser le comportement des ostéoblastes avec l'i-PRF en comparaison au PRP. Pour cela, des ostéoblastes primaires humains ont été cultivés avec du i-PRF et du PRP, et ont été comparés au plastique de culture tissulaire témoin.

Plusieurs tests ont été étudiés : le test vivant/mort, celui de migration et enfin un test d'adhésion/prolifération.

Les résultats montrent que le PRP a engendré une augmentation significative de la migration des ostéoblastes. En effet elle était deux fois plus élevée. L'i-PRF lui induisait une migration des ostéoblastes significativement plus élevée de 3 fois par rapport au plastique de culture tissulaire témoin.

Aucune différence significative n'a été observée concernant l'adhésion cellulaire, mais l'i-PRF a engendré une prolifération cellulaire significativement plus élevée à 3 et 5 jours par rapport au PRP. Une augmentation significative d'ostéocalcine dans le groupe de l'i-PRF a été observée par rapport au PRP.

En conclusion, les résultats de l'étude sont en faveur de l'utilisation du facteur i-PRF naturellement formulé par rapport au PRP classique avec anticoagulants. Des recherches supplémentaires sur le rôle de la fibrine et des leucocytes contenus dans l'i-PRF sont donc nécessaires pour mieux comprendre le rôle de l'i-PRF dans la cicatrisation des plaies tissulaires. (70)

Ce concept de vitesse réduite favorise une augmentation de la libération de facteur de croissance par les caillots de PRF, ce qui peut directement influencer la régénération tissulaire en augmentant la migration, la prolifération et la prolifération cellulaires. (66)

L'i-PRF est un gel de fibrine riche en plaquettes, en leucocytes, et en facteurs de croissance. Il permet d'induire une migration cellulaire significativement plus élevée.

Des études futures vont permettre de valider d'avantage l'utilisation de l'i-PRF en tant qu'agent bioactif avec la capacité de stimuler la régénération des tissus.

Au cours des xéno greffes, l'i-PRF peut être mélangé avec des granules d'os bovin ou porcin pour donner ce qu'on appelle le « sticky bone ». Après quelques minutes, le mélange devient une substance gélatineuse. Celle-ci est facilement maniable. Elle trouve une utilité dans le cadre de chirurgies pré-implantaires, implantaires et possède plusieurs indications que nous étudierons dans la partie suivante.

## 2.2. Résultats et intérêts de l'i-PRF en odontologie

Comme il est autogène, il réduit les risques d'effets indésirables du matériel implanté, en particulier le risque d'infection, comme avec d'autres types de greffe, ce qui le qualifie d'option viable dans les procédures de régénération (65)

La possibilité de liaison de l'i-PRF avec des biomatériaux pour la greffe osseuse crée une alternative au PRP en tant qu'agrégat plaquettaire pour la régénération osseuse.

Une étude a été réalisée en 2017 Chenchev et al. (71), dans le but d'évaluer si l'utilisation d'i-PRF associé à d'autres matériaux de greffes osseuses pouvait être bénéfique dans l'augmentation de la crête alvéolaire antérieure de l'arcade maxillaire supérieure.

Au cours de cette étude un nouveau procédé appelé l'A-PRF : Advanced-Platelet-Rich-Fibrin a été mis au point en 2015 par le Dr Choukroun. C'est ce qu'on appelle le Low Speed Concept. Ce concentré plaquettaire sera décrit dans la partie C.

Lors de cette étude l'i-PRF est associé à l'A-PRF et d'autres matériaux de greffes osseuses.

Cette étude a été menée sur un patient de 18 ans avec une expulsion d'une 11 et une fracture partielle de la crête alvéolaire. Pour cela une greffe osseuse a été réalisée. Celle-ci est très efficace quand elle est effectuée dans un environnement qui possède un apport sanguin suffisant. Ce dernier dépend de la fermeture de la plaie et de l'état de l'os adjacent.

Un lien biologique entre les différentes parties du matériau de greffe osseuse est obtenu lorsque celui-ci est mélangé avec les protéines A-PRF et i-PRF. Le PRF facilite l'angiogenèse, l'engagement des cellules souches et la migration des cellules ostéogènes dans la partie centrale de la greffe.

Selon Toffler M et coll. (50) l'utilisation de la membrane de PRF dans les procédures d'augmentation est bénéfique pour une meilleure fermeture de la plaie et une récupération plus rapide des tissus mous. D'autres auteurs ont conclu que l'utilisation de PRF réduisait la douleur et la tuméfaction post-opératoires et minimisait le phénomène d'infection. (72)

Yilmaz D et coll. (73) pensent que l'utilisation de PRF en association avec du tricalcium phosphate  $\beta$  ( $\beta$ -TCP) pourrait accélérer la formation de néo-os et que cette combinaison constitue une bonne alternative à l'utilisation indépendante de  $\beta$ -TCP.

Les résultats cliniques de ce cas montrent que l'ajout de PRF et de i-PRF aux matériaux de greffe osseuse améliore leurs propriétés. Le mélange de matériel de greffe osseuse avec des morceaux de PRF et son infiltration avec i-PRF conduisent à la libération de facteurs de croissance à l'intérieur de la lésion, ce qui facilite la migration des cellules ostéoformatrices et attire les cellules souches en circulation vers la plaie.

L'ajout de PRF à la greffe osseuse diminue le volume de matériel de greffe osseuse requis et améliore ses qualités de manipulation. L'utilisation de l'i-PRF accélère la cicatrisation des tissus durs et mous, et l'utilisation d'une membrane de PRF au lieu d'une autre membrane barrière réduit le coût de la procédure.



La technique présentée dans un article de Mourão et coll. (65) permet l'incorporation de la greffe sans l'utilisation d'anticoagulants ou d'autres additifs, formant ainsi un "steak pour la greffe osseuse" bien agglutiné. (65)

En fait, l'i-PRF forme un gel de fibrine qui sert de support pour la cicatrisation des plaies. La matrice de fibrine tridimensionnelle joue un rôle clé dans la réparation des tissus, plus précisément elle a un rôle d'échafaudage pour l'agglomération de cellules adhérentes au site de cicatrisation des tissus.

#### Sticky-bone :

La faible vitesse de centrifugation de l'i-PRF permet au fibrinogène liquide humain contenu dans le i-PRF d'être lentement converti en fibrine ce qui lui permet de servir de liant autologue de fibrine. (64)

Il s'agit d'une technique de greffe, dont le but est de mélanger de l'i-PRF, avec des granules de xéno greffe pour avoir un matériau agglutiné et ferme. Grâce à cette technique et l'utilisation de l'i-PRF, la cohésion des particules est améliorée.

Les cliniciens ont récemment utilisé cette technique pour favoriser l'agglomération ou l'enrobage de biomatériaux afin d'améliorer la cicatrisation des plaies (64)

Après la centrifugation, l'i-PRF est extrait du tube, grâce à une seringue et est mélangé aux particules de xéno greffe. La polymérisation dure environ 5 à 10 minutes. Le produit obtenu grâce à la polymérisation forme un seul et même ensemble. Ce produit va être positionné sur le site opératoire.

*(source : conférence SYFAC, Dr Simonpieri)*

Ceci permet d'avoir une manipulation plus facile, et de maintenir les matériaux de greffe. Il emprisonne les leucocytes et facteurs de croissance par le réseau de fibrine et évite la croissance des tissus mous.(67)

Après la centrifugation, l'i-PRF initie un processus de polymérisation de la fibrine en acquérant une phase de gel au cours du temps, l'i-PRF va se lier et s'agglutiner aux granules de xéno greffes.

Le sticky-bone va permettre de stabiliser la greffe osseuse dans le défaut osseux, et va donc accélérer la cicatrisation des tissus et diminuer la perte d'os durant la période de cicatrisation. (67)

L'i-PRF est un concentré plaquettaire riche en fibrine, plaquettes, et facteurs de croissance. À part quelques articles cliniques réalisés, aucune étude randomisée, pertinente n'a vu le jour. Ce manque de données scientifiques, significatives ne permet pas de confirmer le sentiment clinique des praticiens à son égard, ni de montrer son intérêt par rapport à sa non-utilisation.

D'autres concentrés plaquettaires existent de nos jours.

### **3. Les différents concentrés plaquettaires :**

#### **- PRP :**

Ce concentré plaquettaire est le premier qui a vu le jour. Créé en 1997, il connaît un véritable essor en 1998 grâce à un article de Marx et coll. (74)

Cette technique autologue mise en place en 1997 par Whitman, consiste à prélever du sang à un patient. Les tubes de prélèvements contiennent un anticoagulant afin de contrôler l'activation des plaquettes et empêcher que la coagulation se déclenche immédiatement. Ce tube est centrifugé deux fois, à deux vitesses de rotation différentes. Ce concentré plaquettaire est mélangé à de la thrombine bovine et chlorure de calcium, ce qui déclenche la coagulation de manière amplifiée. La gélification va se produire rapidement. On obtient un c-PRP appelé couramment « PRP ».

Le PRP possède quelques inconvénients dont la durée de centrifugation qui est longue et onéreuse. La fibrine se présente sous forme de réseau désordonné. Les facteurs de croissance contenus dans ce réseau sont libérés le premier jour seulement. (75)

Le plasma riche en plaquettes (PRP) a été utilisé en dentisterie régénérative en tant que concentré supra-physiologique de facteurs de croissance autologues capables de stimuler la régénération tissulaire. Malgré cela, des inquiétudes ont été exprimées concernant l'utilisation d'anticoagulants, des agents connus pour inhiber la cicatrisation des plaies.(69) (70)

Contrairement au reste de l'Europe, la manipulation de produits dérivés du sang est interdite en France.

Pour palier à ce problème le Dr Choukroun et son équipe ont mis au point le PRF

Depuis sa création, le PRF a connu de nombreuses variantes comme le L-PRF, i-PRF qui ont été détaillés précédemment, le A-PRF, le A-PRF+, et le S-PRF

- A-PRF :

Appelé Advanced PRF, ce nouveau procédé voit son protocole modifié. Le tube, la vitesse de centrifugation, ainsi que le temps de centrifugation sont modifiés. C'est ce qu'on appelle le Low Speed Concept (LSC). Mis au point en 2015, le Dr Choukroun et son équipe ont voulu créer un concentré plaquettaire capable de capter plus de monocytes, pour le rendre actif dans la stimulation des greffes osseuses. De plus ils voulaient que la transformation en macrophages soit plus rapide.

Le protocole de préparation de ce nouveau PRF, comporte deux étapes : le prélèvement sanguin, et directement suivi par la centrifugation à 1500 tours par minute, pendant 14 minutes. (66)

Des études montrent qu'une modification de la vitesse et du temps de centrifugation avec le concept de Low speed centrifugation favorisent la libération de facteurs de croissance par les membranes de PRF.

L'A-PRF pourrait influencer la régénération osseuse ainsi que celle des tissus mous, de par la présence plus élevée de monocytes / macrophages et d'une plus grande libération de facteurs de croissance.

Cependant aucune étude randomisée ne permet de prouver son efficacité.

- S-PRF :

Ce nouveau procédé a été créé en 2019. Appelé « super-PRF », il a pour but de ralentir la coagulation du caillot de fibrine. Pour cela les tubes de centrifugation ont subi des modifications de leur composition. Ces tubes sont sans additifs. Ce sont des nouveaux tubes de i-PRF.

Le temps de centrifugation ainsi que la vitesse de rotation sont modifiés. Contrairement aux anciens tubes de i-PRF, le S-PRF ne nécessite que deux tubes et permet d'obtenir plus de surnageant.

Cette nouvelle technique est utile pour le sticky bone, car elle permet au praticien de centrifuger les tubes de A-PRF et de S-PRF en même temps. En effet le S-PRF permettant de ralentir la coagulation du caillot de fibrine, elle permet d'effectuer une seule centrifugation avec les tubes de A-PRF et de S-PRF et d'éviter que le caillot de fibrine des S-PRF ne coagule durant l'utilisation des membranes de A-PRF.

Cependant aucune étude randomisée ne permet de prouver son efficacité.

#### **4. Notre expérience clinique :**

Ce cas a été réalisé par le Dr Patrice Margossian.

Un patient se présente en consultation pour des douleurs au niveau des incisives mandibulaires et une mobilité au niveau de la 41.

On peut voir lors de l'examen endobuccal, que le patient présente une couronne en place de 31 qui est plus volumineuse et plus longue que les incisives mandibulaires adjacentes. En effet les collets des incisives mandibulaires ne sont pas alignés. La présence d'une suppuration est notée au niveau de l'espace interdentaire entre 31-41.

On voit une inflammation gingivale au niveau du collet de 31. Le patient présente un parodonte fin et de nombreuses récessions gingivales.

La situation du frein labial inférieur favorise les récessions gingivales au niveau de 31-41 du fait de sa proximité avec le bord le plus apical de la récession. Les tensions exercées par le frein labial favorise les récessions gingivales et l'accumulation de plaque bactérienne engendrant une inflammation.

Les dimensions de la couronne prothétique de la 31 ainsi que la situation de l'implant et de son col, laissent supposer qu'il manquait de l'os et de la gencive avant la pose de l'implant. Ceci étant confirmé par l'examen radiologique.

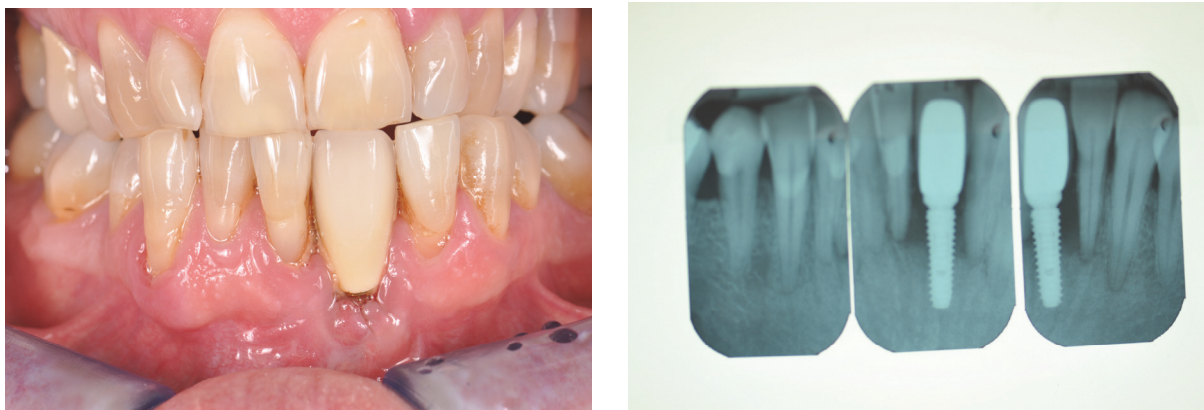
Lors de l'examen radiologique, on peut voir que le col de l'implant est plus apical que le collet des dents adjacentes. L'implant est mis à nu, il n'est plus entouré d'os au niveau de son col. Il en va de même pour la dent n°31, qui n'est plus entourée d'os et qui possède une récession gingivale.

Celle-ci possède une mobilité de type IV (mouvement axial de plus d'un millimètre, visible à l'œil nu).

Le patient présente donc une péri implantite. La péri implantite est un processus inflammatoire qui atteint les tissus durs ou mous péri-implantaire. C'est un défaut d'ostéointégration de l'implant.

Elle cause une perte osseuse progressive au-delà du remodelage biologique normal.

La péri-implantite se caractérise donc par une perte du support osseux supérieure ou égale à 3mm accompagné de saignement au sondage et/ou une suppuration.



**Figure 14 :** Photo endobuccale en OIM (A), et radiographies rétro-alvéolaires (B) d'un patient se présentant en consultation avec une péri-implantite.

*Source : Courtoisie : Dr Margossian P.*

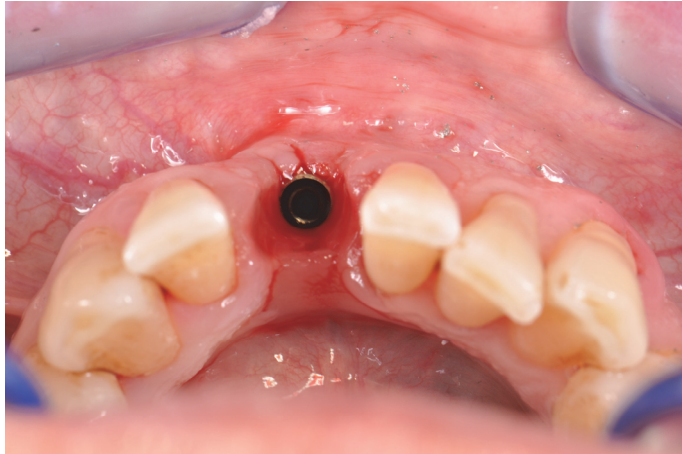Le traitement repose sur la dépose de l'implant et l'avulsion de la 41 dans un premier temps.

Suite à la cicatrisation osseuse, une régénération osseuse guidée (ROG) sera réalisée, dans un deuxième temps.

Dans un troisième temps, aura lieu la pose des deux implants qui sera effectuée en deux temps chirurgical.

Enfin le deuxième temps chirurgical implantaire (appelé plus couramment « phase2 ») ainsi qu'une chirurgie mucogingivale seront réalisées (consiste à effectuer une freinectomie ainsi qu'une greffe gingivale libre).

La première étape a donc commencé par la dépose de la couronne implantaire en place de 31, puis dépose de l'implant et l'avulsion de la 41. Un provisoire a été réalisé.

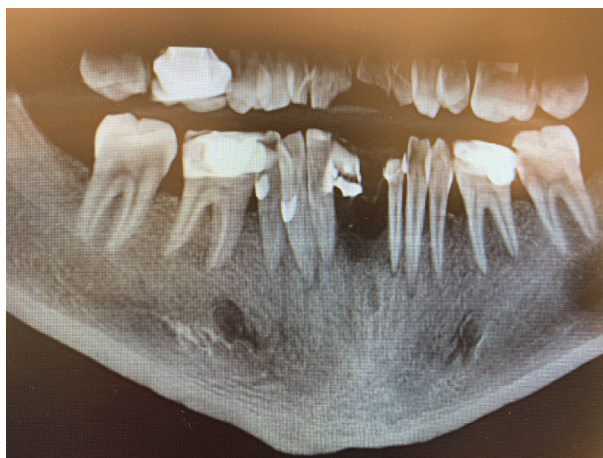

**Figure 15 :** Photo endobuccale des incisives mandibulaires, en vue occlusale, après dépose de la couronne implanto-portée de la 31.  
*Source : Courtoisie : Dr Margossian P.*

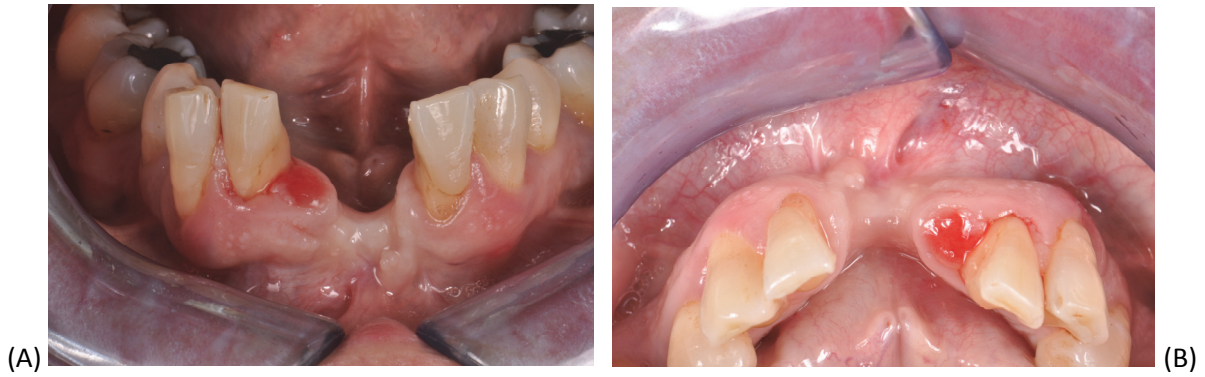


**Figure 16 :** Vue de l'implant après sa dépose.  
*Source : Courtoisie : Dr Margossian P.*

Voici la situation 4 mois après l'avulsion de la 41 et la dépose de l'implant en 31.



**Figure 17 :** Scanner préopératoire : Coupe panoramique de la situation 4 mois après l'avulsion de la 41 et dépose de l'implant en position de 31.  
*Source : Courtoisie : Dr Margossian P.*

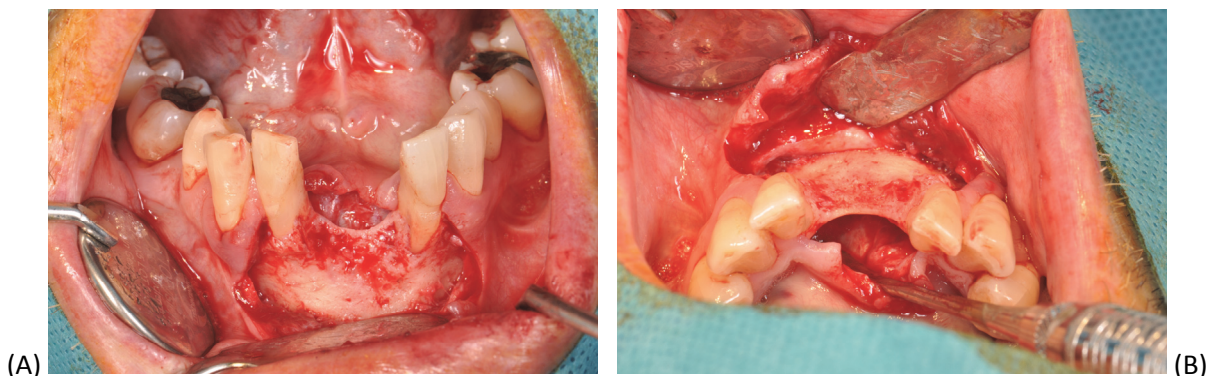


**Figure 18** : Situation 7 mois après l'avulsion de la 41, et la dépose de l'implant en 31, en vue vestibulaire (A) et occlusale (B).

Source : Courtoisie : Dr Margossian P.

Avant de réaliser la greffe osseuse il faut attendre la cicatrisation osseuse. On peut voir que 7 mois après, la gencive a cicatrisé. On peut visualiser l'importance du défaut osseux tant au niveau vertical qu'horizontal. La gencive semble être inflammée en mésial de la 42 (en place de 41), ceci s'explique par la compression causée par le provisoire.

Après avoir anesthésié, un lambeau est réalisé permettant de visualiser le défaut osseux.



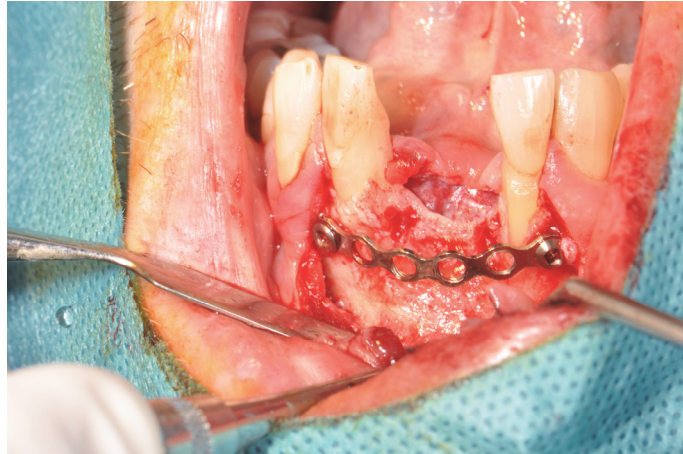**Figure 19** : Visualisation du défaut osseux en vue vestibulaire (A) et occlusale (B).

Source : Courtoisie : Dr Margossian P.

La technique de greffe osseuse choisie est ici une ROG (Régénération osseuse guidée). Pour cela une armature est positionnée en vestibulaire du niveau osseux et est fixée par des vis. Elle s'étend de la paroi distale de la 32 à la paroi distale de la 42.

Elle va permettre de maintenir et de stabiliser le matériau de greffe osseuse. Le matériau de greffe osseuse est interposé entre l'armature et le défaut osseux. Cet ensemble va être recouvert par une membrane collagénique. Ceci va permettre de stimuler la croissance osseuse, et de le protéger mécaniquement de la pression du recouvrement des tissus mous et de protéger le volume osseux augmenté de la résorption. (76)





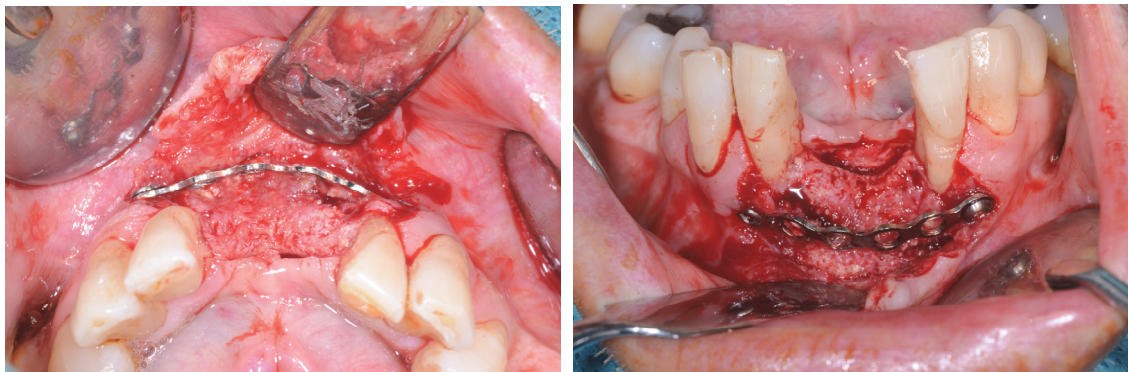
**Figure 20 : Mise en place d'une armature non résorbable.**

*Source : Courtoisie : Dr Margossian P.*

Le matériau de greffe osseuse va permettre d'effectuer le comblement du défaut. Le greffon est constitué d'un mélange de Bio-oss®, de particules d'os autogènes (prélevé au niveau du secteur 4 grâce à un scraper), et d'i-PRF. Un sticky-bone est donc réalisé.

L'i-PRF va permettre une meilleure cohésion des particules, une utilisation et maniabilité plus facile du greffon osseux. Le tout est recouvert par une membrane collagénique résorbable (Bio-Gide®). Le lambeau est ensuite refermé par des points de sutures.

Suite à cette chirurgie, 5 mois se sont écoulés. À cette étape du traitement, l'armature et les vis sont déposées. On observe une augmentation du volume osseux tant au niveau vertical que horizontal.



**(A) (B)**

**Figure 21 : Vues du site greffé, 5 mois après la réalisation de la greffe osseuse, avec formation de néo-os et persistance de l'armature non résorbable.**

**(A) : vue occlusale / (B) : vue vestibulaire**

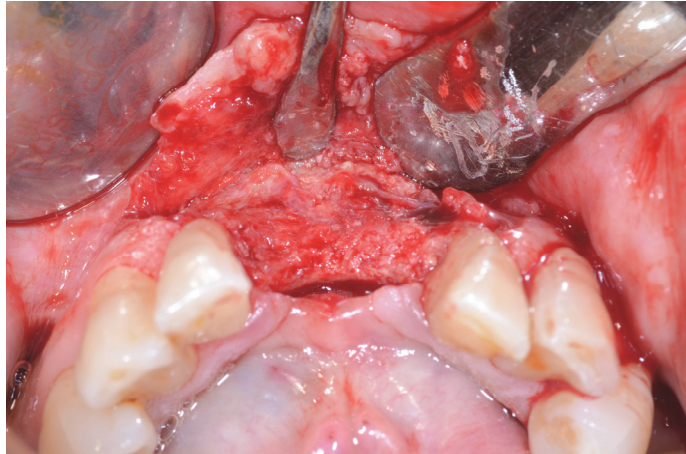
*Source : Courtoisie : Dr Margossian P.*

Cette nouvelle situation est favorable à la pose d'implants de manière pérenne, fonctionnelle et esthétique. Le niveau osseux étant plus élevé cela permet d'avoir un alignement des collets des dents résiduelles avec le col des implants et donc des couronnes implanto-portées. Il permettra aussi d'avoir des dimensions des couronnes implanto-portées cohérentes et une intégration esthétique dans le sourire.

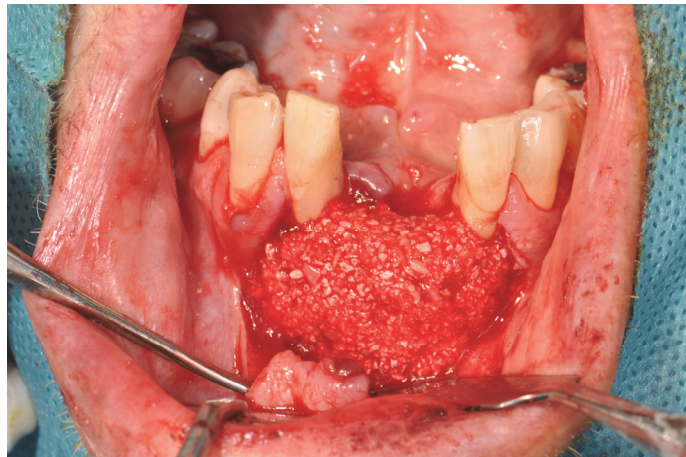
Les implants seront mieux ostéointégrés du fait d'une épaisseur osseuse plus importante, apportant une meilleure stabilité.

Cependant, la dépose de la barre et des vis entraîne toujours la perte de tissu.

Ainsi une seconde greffe osseuse a donc été réalisée en utilisant la technique de sticky-bone. Les implants seront donc enfouis dans l'os ce qui obligera à réaliser une phase II, et à reporter la mise en charge des implants avec des provisoires transvisés.

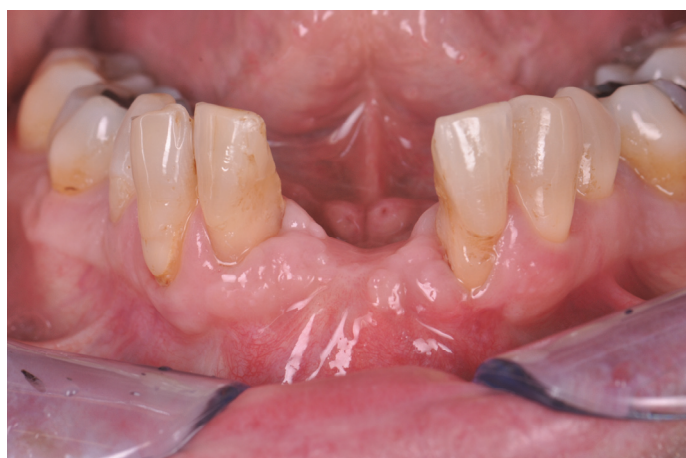

**Figure 22 :** Vue occlusale du site greffé après dépose de l'armature.  
*Source : Courtoisie : Dr Margossian P.*



**Figure 23:** Mise en place du deuxième greffon osseux après la pose des implants, utilisation de la technique du sticky-bone.  
*Source : Courtoisie : Dr Margossian P.*

La dernière étape chirurgicale consiste à effectuer une phase II, celle-ci a eu lieu 5 mois après la pose des implants.



**Figure 24 :** Vue vestibulaire du site de greffe osseuse après 5 mois de cicatrisation.  
*Source : Courtoisie : Dr Margossian P.*

On peut voir qu'à ce moment là du traitement le niveau gingival est plus élevé qu'au départ, mais qu'il manque de la gencive alvéolaire. Ceci est aggravé par l'insertion du frein labial inférieur seulement quelques millimètres en dessous dans la muqueuse alvéolaire. C'est un problème car à cause des mouvements labiaux le frein va créer une tension sur le site de greffe est risque de recréer une récession gingivale.

Donc cette étape consiste à réaliser une phase II. Elle est suivie par la pose de pilier prothétique Multi-Unit Abutment (MUA) de diamètre 4. Puis des capuchons MUA sont mis au niveau des piliers prothétiques. Ensuite une freinectomie et une greffe gingivale libre sont réalisées afin d'augmenter la largeur de gencive alvéolaire, kératinisée, ce qui va permettre une meilleure adaptation et rendu esthétique de la prothèse implanto-portée.

Le lambeau réalisé en lingual va être suturé au greffon (prélevé au palais) qui sera lui même suturé au périoste.

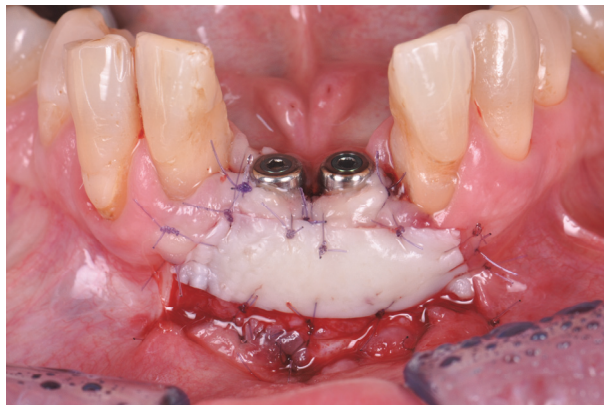Cette greffe gingivale libre est réalisée pour des raisons esthétiques et fonctionnelles.

Le fait d'augmenter la largeur de gencive alvéolaire, va permettre de donner la forme souhaitée (grâce à des piliers prothétiques) et de donner un profil d'émergence à la gencive alvéolaire afin d'améliorer l'intégration de la future couronne.

Elle permet d'approfondir le vestibule et d'éviter les tensions causées par le frein labial qui pourrait causer une inflammation des tissus péri-implantaires.

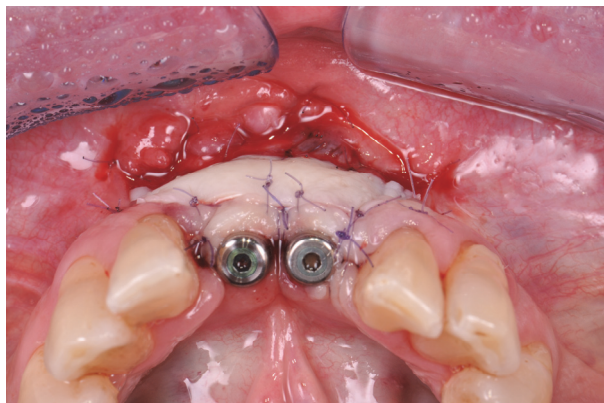
Ce bandeau de gencive alvéolaire est très important car il permet de créer une protection et une résistance contre la perte osseuse péri-implantaire.

Ensuite les capuchons MUA sont déposés pour laisser place à des provisoires transvissés.



**Figure 25 :** Vue vestibulaire du site greffé, après la phase II, la freinectomie et une greffe gingivale libre.

*Source : Courtoisie : Dr Margossian P.*



**Figure 26 :** Vue occlusale du site greffé, après la phase II, la freinectomie et une greffe gingivale libre.

*Source : Courtoisie : Dr Margossian P.*



Ce cas permet d'illustrer l'utilisation de l'i-PRF en implantologie et plus précisément en chirurgie préimplantaire.

L'i-PRF a été mélangé aux granules de xéno greffes et autogènes afin d'obtenir un matériau de greffe osseuse qui soit stable, et facile à utiliser. La cohésion des particules a été possible grâce à l'i-PRF qui débute la polymérisation de la fibrine en acquérant une phase de gel au cours du temps.

En fait, l'i-PRF forme un gel de fibrine qui sert de support pour la cicatrisation des plaies.

La matrice de fibrine tridimensionnelle joue un rôle clé dans la réparation des tissus, plus précisément elle a un rôle d'échafaudage pour l'agglomération de cellules adhérentes au site de cicatrisation des tissus. (64)

Malgré son utilisation qui augmente significativement auprès des praticiens, et le sentiment clinique des praticiens qui l'utilisent aucune étude randomisée ne permet d'en confirmer l'intérêt.

C'est pourquoi nous allons mettre en relation toutes les données actuelles vu précédemment avec les conclusions d'un praticien qui utilise le PRF depuis plus de 10 ans.

## IV. Discussion

Après l'illustration de ce cas clinique, nous avons pris l'avis du praticien qui l'a effectué. Ce dernier a une pratique paro-implantaire exclusive. Il utilise le PRF depuis plus de 10 ans. Sa principale motivation au départ était d'utiliser le PRF pour améliorer la cicatrisation, comme cela était présenté.

Au cours de toutes ces années d'utilisation, il en a conclu que le PRF ne permettait pas d'accélérer la vitesse de cicatrisation, ni d'en diminuer le temps. Il ne permet pas d'obtenir une ostéointégration plus rapide des implants. De plus le PRF n'améliorait pas la diminution de péri-implantite et de cratérisation. Le PRF disparaît au bout de 3 jours ce qui limite son utilisation. Les suites opératoires (douleur, œdème, saignement) ne sont pas diminuées grâce à l'utilisation du PRF.

Un des intérêts de l'i-PRF réside dans la cohésion des particules qui permet une manipulation plus simple. Ceci est son principal intérêt et il utilise l'i-PRF pour obtenir un magma facile à utiliser et manipuler (stickybone). L'i-PRF joue un rôle de « durcisseur » biologique. Lorsqu'il est mélangé à des particules de xéno greffes, il permet d'obtenir un magma de matériau facile à manipuler. Cela permet de durcir cet ensemble, et d'éviter que les particules ne diffusent. Le PRF créé de manière aléatoire, inconstante plus de volume osseux qu'une greffe osseuse qui ne contient pas de PRF, mais cela dépend du nombre de parois.

Le PRF à l'état de membrane est utilisé au cours des perforations de la membrane sinusienne. En effet elle remplace une membrane collagénique résorbable. Les résultats après apposition d'une membrane de PRF ou membrane collagénique après une perforation de la membrane sinusienne sont similaires. Le PRF est utilisé pour doubler la membrane sinusienne. Ceci permet d'avoir un rapport qualité, bénéfique/prix favorable. En effet l'un des intérêts de son utilisation est aussi économique, car au vu du nombre de chirurgie réalisée par jour l'utilisation du PRF en cas de perforation de membrane sinusienne mais aussi lors de greffes osseuses, ou simplement mise au contact de la membrane sinusienne non perforée afin de contenir le greffon, permet d'effectuer une économie non négligeable.

Cependant un praticien, n'ayant pas une pratique implantaire exclusive et effectuant une chirurgie par semaine ou par mois, ne semblerait pas trouver d'avantage économique. De plus une formation est nécessaire pour pouvoir effectuer un prélèvement sanguin ou alors il faut faire appeler quelqu'un dans la capacité de le faire, ce qui engendre des frais. Pour pouvoir effectuer un traitement par PRF il faut être au minimum 2 personnes, lors du prélèvement sanguin, mais surtout après la centrifugation il faut une personne en non stérile pour permettre l'ouverture des tubes et permettre au chirurgien d'extraire le PRF ou l'i-PRF

Le prix de la centrifugeuse, des tubes, et du matériel nécessaires pour le prélèvement sanguin, la compression, extraction, des PRF s'élève à 2604€ au départ.

Ensuite les tubes d'A-PRF (50 tubes), et de S-PRF (24 tubes) valent 198€, et les préleveurs sanguins 70€ pour 24 préleveurs alors qu'une membrane Bio Guide<sup>®</sup> résorbable de 30x40mm vaut 149€.

Donc la rentabilité dépendra du nombre de chirurgies effectuées.

De plus dans ses recommandations de 2011, la SFPIO ne recommande pas l'utilisation du PRF.

Malgré toutes les études apportées et effectuées sur le PRF et l'i-PRF aucune étude randomisée n'a été effectuée et permis de montrer des résultats significatifs. Ce manque de publications et d'études randomisées n'empêche pas son essor.

En effet de plus en plus de praticiens utilisent cette technique. Ils ont des propriétés biologiques intéressantes, facilitant la cicatrisation des plaies et améliore les chirurgies implantaire. Ces concentrés plaquettaires sont faciles à fabriquer. Ils permettent une utilisation facile des matériaux de greffes osseuses grâce à la cohésion des particules de greffes osseuses.

Le PRF et l'i-PRF (durcisseur biologique) jouent un rôle d'échafaudage pour la cicatrisation des tissus dur et mou, mais ne peuvent être se suffire à eux seuls car ce sont des matériaux résorbables.

L'i-PRF et le PRF sont des concentrés plaquettaires qui ont des intérêts cliniques, même s'ils n'ont pas été prouvés scientifiquement.

## Conclusion

Le but de cette thèse est de résumer les connaissances et données actuelles concernant l'i-PRF et le PRF et d'en connaître les intérêts en implantologie.

Le PRF a été introduit en 2001 par Choukroun et al. De nombreuses études permettent de nos jours de connaître sa composition et ses intérêts. Grâce à un prélèvement sanguin et une centrifugation unique, on obtient soit une membrane soit un liquide injectable qui sont biocompatibles. L'absence d'ajout d'anticoagulant permet d'éviter tout risque de transmission de maladie, contrairement au PRP. Ce concentré plaquettaire riche en fibrine joue un rôle d'échafaudage pour la cicatrisation des tissus. De plus il peut également influencer positivement la préservation alvéolaire. Cet adjuvant à la chirurgie implantaire montre un véritable intérêt au cours des sinus lift.

Il existe plusieurs formes de PRF qui sont en constante évolution : L-PRF, l'A-PRF, l'i-PRF et le S-PRF. Ceci permet de développer de nouvelles techniques chirurgicales comme le sticky bone dont l'intérêt repose sur la forme liquide de l'i-PRF qui permet d'obtenir une cohésion des particules de greffes osseuses non négligeable. En effet l'ensemble obtenu permet une manipulation du greffon osseux plus simple.

Le PRF est un outil intéressant qui montre des intérêts en implantologie, ainsi qu'en parodontologie. Son efficacité a aussi été démontrée en médecine esthétique, chirurgie orthopédique ou encore dermatologie. En chirurgie plastique, des études ont démontré que l'utilisation des concentrés plaquettaires permet une cicatrisation plus rapide et mieux coordonnée.

De nos jours peu d'articles ont montré un réel intérêt scientifique à l'i-PRF et au PRF. Malgré des articles cliniques, aucune étude randomisée n'a été mise au point, et ne permet de montrer son intérêt de manière significative par rapport à sa non-utilisation. De plus ce matériau étant résorbable il ne peut être utilisé seul.

Ce matériau mériterait que des études randomisées, avec des méthodes ainsi que des protocoles standardisés soient mis en place. Un suivi à plus long terme permettrait d'étudier au mieux le potentiel régénérateur de cette source autologue riche en facteurs de croissance.

Des preuves scientifiques permettraient de faire disparaître le scepticisme des praticiens et de faire en sorte que le PRF devienne un outil utile et quotidien des chirurgies modernes.

## Bibliographie :

1. Audran M, Guillaume B, Chappard D. Tissu osseux et biomatériaux en chirurgie dentaire. QI;
2. Glimcher M. Mechanism of calcification: Role of collagen fibrils and collagen-phosphoprotein complexes in vitro and in vivo. *Anat Rec.* juin 1989;224(2).
3. Morii H, Takaishi Y. Muscular power of masticatory muscles and mandibular osteoporosis. *Clin Calcium.* mars 2006;16(2):264- 8.
4. Schroeder HE. Biopathologies des structures orales. Vol. 1. CDP 1987; 216 p.
5. Sennerby L, Carlsson G, Bergman B, Warfvinge J. Mandibular bone resorption in patients treated with tissue-integrated prostheses and in complete-denture wearers. *Acta Odontol Scand.* 1988;46(3):135- 40.
6. Dohan S, Choukroun J, Dohan A, Donsimoni J., Gabrieleff D, Fioretti F, et al. Platelet Rich Fibrin (PRF) : un nouveau biomatériau de cicatrisation. *Implantodontie.* avr 2004;13(2):87- 97.
7. Jobin F. L'hémostase. Maloine. 1995. 496 p.
8. Choukroun J, Diss A, Simonpieri A, Girard M-O, Schoeffler C, Dohan SL, et al. Platelet-rich fibrin (PRF): A second-generation platelet concentrate. Part IV: Clinical effects on tissue healing. 2006;101(3):5.
9. Boneu B, Cazenave J-P. Introduction à l'étude de l'hémostase et de la thrombose. 2ème édition. Boehringer Ingelheim; 1997.
10. De Revel T, Doghmi K. Physiologie de l'hémostase. In: Chirurgie orale et maxillo-faciale. Elsevier Masson; 2003. (Encycl Méd Chir).
11. Freymiller E, Aghaloo T. Platelet-rich-plasma: ready or not? *J Oral Maxillofac Surg.* 2004;62(4):484- 8.
12. Gross J. Bone grafting materials for dental applications: a practical guide. :1.
13. Hench L. Bioactive materials: The potential for tissue regeneration. *J Biomed Mater Res.* sept 1998;41(4):511- 8.
14. Hench L. Bioactive ceramics. *Ann N Y Acad Sci.* 523(1):54- 71.
15. Sebbag P, Missika P. Les matériaux de comblement: classification et propriétés. *Implant.* 1995;1(3):217- 33.
16. Colombier M-L, Lesclous P, Tulasne J-F. La cicatrisation des greffes osseuses. *Rev Stomatol Chir Maxillofac.* juin 2005;106(3):157- 65.
17. Princ G, Piral T, Gaudy J-F, Henriot E. Chirurgie osseuse préimplantaire. 2ème. 2013. 138 p. (Mémento).
18. Khoury F. Greffe osseuse en implantologie. *Quintessence International;* 2011. 519 p.
19. Mattout P, Mattout C. Les thérapeutiques parodontales et implantaire. *Quintessence International;* 2003. 496 p.
20. Deboise A, Seban A, Bourkhors A. Avantages des greffes osseuses autogènes avant la placement d'implants. 2003;24:17- 26.
21. Lemeland A. Greffes osseuses autogènes d'apposition en bloc par prélèvement d'origine intrabuccale : technique chirurgicale. 2005.


22. Maujean E, Struillou X. Traitement implantaire du maxillaire postérieur : revue de la littérature. *Rev Odontostomatol.* 2003;33:201- 27.
23. Solyome E, Armand S. Les reconstructions osseuses en implantologie. Techniques de greffes en inlay et onlay. *Implantologie.* 2008;6(2):49- 64.
24. Khoury F, Antoun H, Missika P. Bone augmentation in oral implantology. *Quintessence International;* 2006. 448 p.
25. Khoury F, Khoury C. Les greffes osseuse mandibulaires en bloc: instrumentation, techniques de prélèvement et usage chirurgical. *J Parodontol Implamol Orale.* 2006;25(1):15- 34.
26. Marchetti C, Trasarti S, Corinaldesi G, Felice P. Greffe osseuse intrabuccale post traumatique dans les zones esthétiques : étude de cas. *Parod Dent Restaur.* 2007;27(6):547- 54.
27. Seban A. Greffes osseuses et implants. *Masson;* 2008. 272 p.
28. Browaeys H, Bouvry P, De Bruyn H. A literature review on biomaterials in sinus augmentation procedures. *Clin Implant Dent Relat Res.* 2007;9(3):166- 77.
29. Marchetti C, Trasarti S, Corinaldesi G, Felice P. Interpositional Bone Grafts in the Posterior Mandibular Region: A Report On Six Patients. *Int Jounal Periodontics Restor Dent.* 2007;27(6):546- 55.
30. Dohan DM, Choukroun J, Diss A, Dohan SL, Dohan AJJ, Mouhyi J, et al. Platelet-rich fibrin (PRF): A second-generation platelet concentrate. Part I: Technological concepts and evolution. *Oral Surg Oral Med Oral Pathol Oral Radiol Endodontology.* mars 2006;101(3):e37- 44.
31. Dohan,S, Dohan, A, Choukroun, J, Diss, A, Simonpieri, A, Girar,M-O, et al. De l'usage des concentrés plaquettaires autologues en application topique. *EMC-Odontologie.* juin 2005;1:141- 80.
32. Choukroun J, Adda F, Schoeffler C, Vervelle A. Une opportunité en paro-implantologie: le PRF. *Impland.* 2001;(41):55- 62.
33. Miron RJ, Bishara M, Choukroun J. Basics of Platelet-Rich Fibrin Therapy. :8.
34. Dohan Ehrenfest D, Del Corso M, Diss A, Mouhyi J, Charrier J. Three-dimensional architecture and cell composition of a Choukroun's platelet-rich fibrin clot and membrane. *J Periodontol.* avr 2010;81(4):546- 55.
35. Dohan S, Choukroun J, Dohan A, Donsimoni J., Gabrieleff D, Fioretti F, et al. Plateler irch Fibrin (PRF): un nouveau biomatériau de cicatrisation. Biotechnologies et fibrine, plaquettes et cytokines, aspects immunitaires, implications thérapeutiques. 1ère partie: biotechnologies et fibrine. *Implantodontie.* 2004;13(2):87- 97.
36. Guo S, DIPietro L. Factors affecting wound healing. *J Dent Res.* 2010;89:219- 29.
37. Dohan Ehrenfest D, de Peppo G, Doglioli P, Sammartino G. Slow release of growth factors and thrombospondin-1 in Choukroun's platelet- rich fibrin (PRF): a gold standard to achieve for all surgical platelet concentrates technologies. *Growth Factors.* févr 2009;27(1):63- 9.
38. Zerah A. Apport du PRF dans les greffes osseuses: à propos de cas de greffes pariétales. *Implantologie.* 2004;2(1):5- 20.

39. Kobayashi M, Kawase T, Horimizu M, Okuda K, Wolff L, Yoshie H. A proposed protocol for the standardized preparation of PRF membranes for clinical use. *Biologicals*. 2012;40(5):323- 9.
40. Dohan S, Choukroun J, Dohan A, Donsimoni J, Gabrieleff D, Fioretti F. Platelet-rich fibrin (PRF): A new healing biomaterial. Part II: platelets and cytokines. *Implantologie*. 2004;13:99- 108.
41. Szpaderska A, Egozi E, Gamelli R, DiPietro L. The effect of thrombocytopenia on dermal wound healing. *J Invest Dermatol*. 2003;120(6):1130- 7.
42. Gordon J, Ley S, Melamed MD, English L, Hughes-Jones N. Immortalized B lymphocytes produce B-cell growth factor. *Nature*. 12 juill 1984;310(5973): 145- 7.
43. Miron R, Fujioka-Kobayashi M, Bishara M. Platelet-rich fibrin and soft tissue wound healing: a systematic review. *Tissue Eng Part B Rev*. oct 2016;
44. Dohan DM, Choukroun J, Diss A, MD, DDS, Dohan SL, et al. Platelet-Rich Fibrin (PRF): A second generation platelet concentrate. Part II: Platelet-related biologic features. *Oral Med Oral Pathol Oral Radiol Endod*. 2006;101:E45-50.
45. Dohan S, Dohan A, Choukroun J, Diss A, Simonpieri A, Girard M-O, et al. De l'usage des concentrés plaquettaires autologues en application topique. *EMC - Odontol*. juin 2005;1(2):141- 80.
46. Dohan Ehrenfest D, Pinto N, Pereda A, Jiménez P, Corso M, Kang B, et al. The impact of the centrifuge characteristics and centrifugation protocols on the cells, growth factors, and fibrin architecture of a leukocyte- and platelet-rich fibrin (L-PRF) clot and membrane. *Platelets*. mars 2018;29(2):171- 84.
47. Li Q, Pan S, Dangaria SJ, Gopinathan G, Kolokythas A, Chu S, et al. Platelet-Rich Fibrin Promotes Periodontal Regeneration and Enhances Alveolar Bone Augmentation. *Biomed Rest Int*. 2013;
48. Dohan Ehrenfest D, Doglioli P, de Peppo G, Del Corso M, Charrier J. Choukroun's platelet-rich fibrin stimulates in vitro proliferation and differentiation of human oral bone mesenchymal stem cell in a dose- dependant way. *Arch Oral Biol*. mars 2010;55(3):185- 94.
49. Jeyarai P, Chakranarayan A. Soft Tissue Healing and Bony Regeneration of Impacted Mandibular Third Molar Extraction Sockets, Following Postoperative Incorporation of Platelet- rich Fibrin. *Ann Maxillofac Surg*. juin 2018;8(1):10- 8.
50. Toffler M, Toscano N, Holtzclaw D, Corso MD, Ehrenfest DD. Introducing Choukroun's Platelet Rich Fibrin (PRF) to the Reconstructive Surgery Milieu. :12.
51. Hauser F, Gaydarov N, Badoud I, Vazquez L, Bernard J, Ammann P. Clinical and histological evaluation of postextraction platelet-rich fibrin socket filling: a prospective randomized controlled study. *Implant Dent*. juin 2013;22(3):295- 303.
52. Simonpieri A, Choukroun J, Girard M-O, Ouaknine T, Dohan D. Implantation immédiate poste-extractionnelle (IPE): l'intérêt du PRF®. *Implantodontie*. juill 2004;13(3):177- 89.

53. Tatullo M, Marrelli M, Cassetta M, Pacifici A, Stefanelli L, Scacco S, et al. Platelet Rich Fibrin (P.R.F.) in reconstructive surgery of atrophied maxillary bones: clinical and histological evaluations. *Int J Med SCI.* nov 2012;9(10):872 - 80.
54. Sanghani N, Apine A, B, M, S, K R, M, S, N. CONQUERING THE "DREADED" BLACK TRIANGLES: A CASE SERIES. *J Evol Med Dntal Sci.* 3(17):4636- 42.
55. Kökdere N, Baykul T, Findik Y. The use of platelet-rich fibrin (PRF) and PRF-mixed particulated autogenous bone graft in the treatment of bone defects: An experimental and histomorphometrical study. *Dent Res J Isfahan.* oct 2015;12(5):418- 24.
56. Berglundh T, Lindhe J, Ericsson I, Marinello C, Lilienberg B, Thomsen P. The soft tissue barrier at implants and teeth. *Clin Oral Implants Res.* juin 1991;2(2):81- 90.
57. Hehn J, Striegel M, Schlee M. The effect of PRF (platelet-rich fibrin) inserted with a split-flap technique on soft tissue thickening and initial marginal bone loss around implants: results of a randomized, controlled clinical trial. *Int J Implant Dent.* déc 2006;2(1):13.
58. Padial-Molina M, Suarez F, Rios H, Galindo-Moreno P, Wang H-L. Guidelines for the diagnosis and treatment of peri-implant diseases. *Int J Periodontics Restor Dent.* déc 2014;34(6):e102-111.
59. Ibraheem W. Effect of Platelet-rich Fibrin and free Gingival Graft in the treatment of Soft Tissue Defect preceding Implant Placement. *J Contemp Dent Pr.* juill 2018;19(7):895- 9.
60. Man, D, Plosker H, Winland-Brown JE. The use of autologous platelet-rich plasma (Platelet Gel) and autologous platelet-poor plasma (Fibrin Glue) in cosmetic surgery. *Plastic and reconstructive surgery.* janv 2001;107.
61. Ozcan M, DDS, PhD, Alkaya B, Keceli S, Seydaoglu G. Effects of Platelet-Rich Fibrin on Palatal Wound Healing After Free Gingival Graft Harvesting: A Comparative Randomized Controlled Clinical Trial. *Int J Periodontics Restor Dent.* 2017;37:e270-278.
62. Simonpieri A, Del Corso M, Vervelle A, Dohan Ehrenfest D. Current knowledge and perspectives for the use of platelet-rich plasma (PRP) and platelet-rich fibrin (PRF) in oral and maxillofacial surgery part 2: Bone graft, implant and reconstructive surgery. *Curr Pharm Biotechnol.* juill 2017;13(7):1231 - 56.
63. Nisand D. POSITION DE LA SFPIO SUR LE PRF. 1 mars 2011;
64. Varela H, C M Souza J, Maribondo do Nascimento R, Fernandes de Araújo Júnior R, Vasconcelos R, Cavalcante R, et al. Injectable platelet rich fibrin: cell content, morphological, and protein characterization. *Clin Oral Investig.* juill 2018;23(3):1309.
65. Mourão C, Valiense H, Rodrigues melo E, et al. Obtention of injectable platelets rich-fibrin (i-PRF) and its polymerization with bone graft: technical note. *RevCol Bras Cir.* 2015;42(6).
66. Fujioka-Kobayashi M, Miron RJ, Hernandez M, Kandalam U, Zhang Y, Choukroun J. Optimized Platelet-Rich Fibrin With the Low-Speed Concept: Growth Factor Release, Biocompatibility, and Cellular Response. *J Periodontol.* janv 2017;88(1):112- 21.

67. Agrawal AA. Evolution, current status and advances in application of platelet cocentrate in periodontics and implantology. *World J Clin Cases.* mai 2017;5(5):159- 71.
68. Wang X, Zhang Y, Choukroun J, Ghanaati S, Miron R. Behavior of Gingival Fibroblasts on Titanium Implant Surfaces in Combination with either Injectable-PRF or PRP. *Int J Mol Sci.* 4 févr 2017;18(2):331.
69. Miron RJ, Fujioka-Kobayashi M, Hernandez M, Kandalam U, Zhang Y, Ghanaati S, et al. Injectable platelet rich fibrin (i-PRF): opportunities in regenerative dentistry? *Clin Oral Investig.* nov 2017;21(8):2619- 27.
70. Wang X, Zhang Y, Choukroun J, Ghanaati S, Miron RJ. Effects of an injectable platelet-rich fibrin on osteoblast behavior and bone tissue formation in comparison to platelet-rich plasma. *Platelets.* 2 janv 2018;29(1):48- 55.
71. Chenchev IL, Ivanova VV, Neychev DZ, Cholakova RB. Application of Platelet-Rich Fibrin and Injectable Platelet-Rich Fibrin in Combination of Bone Substitute Material for Alveolar Ridge Augmentation - a Case Report. *Folia Med (Plovdiv).* 1 sept 2017;59(3):362- 6.
72. Pacifici A, Carbone D, Soda G. Guided bone regeneration procedure with platelet-rich fibrin (PRF) membranes in resolution of a severe maxillary bone defect: report of case. *Senses Sci.* 2015;2(1):64- 70.
73. Yilmaz D, Dogan N, Ozkan A. Effect of platelet rich fibrin and beta tricalcium phosphate on bone healing. A histological study in pigs. *Acta Cir Bras.* 29:59- 65.
74. Marx R, Carlson E, Eichstaedt R, Schimmele S, Strauss J, Georgeff K. Platelet-rich plasma: growth factor enhancement for bone grafts. *Oral Surg Oral Med Oral Pathol Oral Radiol Endodontology.* 1998;85(6):638- 46.
75. Kobayashi E, Flückiger L, Fujioka-Kobayashi M, Sawada K, Sculean A, Schaller B, et al. Comparative release of growth factors from PRP, PRF, and advanced-PRF. *Clin Oral Investig.* déc 2016;20(9):2353- 60.
76. Antoun H, Karouni M, Sojod B. La régénération osseuse guidée: résultats, limites et perspectives. *AOS J.* 261:11- 21.





## SERMENT MEDICAL

En présence des Maîtres de cette Faculté, de mes chers condisciples, devant l'effigie d'HIPPOCRATE.

Je promets et je jure, d'être fidèle aux lois de l'honneur et de la probité dans l'exercice de la Médecine Dentaire.

Je donnerai mes soins à l'indigent et n'exigerai jamais un salaire au-dessus de mon travail, je ne participerai à aucun partage clandestin d'honoraires.

Je ne me laisserai pas influencer par la soif du gain ou la recherche de la gloire.

Admis dans l'intérieur des maisons, mes yeux ne verront pas ce qui s'y passe, ma langue taira les secrets qui me seront confiés et mon état ne servira pas à corrompre les mœurs ni à favoriser le crime.

Je ne permettrai pas que des considérations de religion, de nation, de race, de parti ou de classe sociale viennent s'interposer entre mon devoir et mon patient.

Même sous la menace, je n'admettrai pas de faire usage de mes connaissances médicales contre les lois de l'humanité.

J'informerai mes patients des décisions envisagées, de leurs raisons et de leurs conséquences. Je ne tromperai jamais leur confiance et n'exploiterai pas le pouvoir hérité des connaissances pour forcer les consciences.

Je préserverai l'indépendance nécessaire à l'accomplissement de ma mission. Je n'entreprendrai rien qui dépasse mes compétences. Je les entretiendrai et les perfectionnerai pour assurer au mieux les services qui me seront demandés.

Respectueux et reconnaissant envers mes Maîtres, je rendrai à leurs enfants l'instruction que j'ai reçue de leur père.

Que les hommes m'accordent leur estime si je suis fidèle à mes promesses.

Que je sois déshonoré et méprisé de mes confrères si j'y manque.



**COQUET Ophélie** – Du PRF à l'i-PRF, intérêts en implantologie.

Th. : Chir. dent. : Marseille : Aix-Marseille Université : 2019

Rubrique de classement : Implantologie

Résumé :

Le PRF : Platelet-rich fibrin a été mis au point en 2001 par le Dr Choukroun dans le but d'accélérer la cicatrisation en pratique implantaire. Ce concentré plaquettaire possède des vertus cliniques intéressantes. En revanche son efficacité reste encore controversée.

Le but de ce travail est d'exposer les utilisations possibles du L-PRF et de l'i-PRF dans les traitements pro-implantaires, leurs intérêts biologiques, et leurs limites.

Après des rappels sur le tissu osseux, l'hémostase et la fibrinogénèse, la deuxième partie décrit les différentes indications de greffes osseuses. La troisième partie présente le PRF en pratique pro-implantaire avec le L-PRF et l'i-PRF. Après avoir décrit leurs techniques d'obtention et les aspects biologiques de chacun, la dernière partie traite de leurs différentes utilisations, résultats et limites. Ce travail se termine par des illustrations tirées notre expérience clinique.

Mots clés :

Concentré plaquettaire

Fibrine riche en plaquettes et leucocytes

Fibrine riche en plaquettes injectable

Cicatrisation

Facteurs de croissance

**COQUET Ophélie** – From PRF to i-PRF, interest in implantology

Abstract:

The PRF : platelet-rich fibrin, was developed in 2001 by Dr Choukroun, in order to accelerate the bone healing. This platelet concentrate has interesting clinical vertues. On the other hand, its effectiveness remains controversial.

The purpose of this work is to expose the potential uses of L-PRF and i-PRF in pro-implants treatments, their biological interests and their limitations.

After remaining the bone tissue, hemostasis and fibrin, the second part presents the different indications of bone grafting. The third part presents the PRF in pro-implant practice with L-PRF and i-PRF. After describing their techniques of obtaining technique and each biological aspects, the last part deals with their different uses, results and limits. This work ends with illustrations from our clinical experience.

MeSH:

Platelet concentrate

Leukocytes and platelet rich fibrin

Injectable platelet rich fibrin

Healing

Growth Factors

Adresse de l'auteur :

760 route de saint canadet

13100 AIX EN PCE