



HAL
open science

Les lésions endo-parodontales : intérêts de la nouvelle classification internationale des maladies et conditions parodontales de 2017 : proposition de fiches cliniques

Élodie Manière

► To cite this version:

Élodie Manière. Les lésions endo-parodontales : intérêts de la nouvelle classification internationale des maladies et conditions parodontales de 2017 : proposition de fiches cliniques. Médecine humaine et pathologie. 2019. dumas-02480183

HAL Id: dumas-02480183

<https://dumas.ccsd.cnrs.fr/dumas-02480183>

Submitted on 15 Feb 2020

HAL is a multi-disciplinary open access archive for the deposit and dissemination of scientific research documents, whether they are published or not. The documents may come from teaching and research institutions in France or abroad, or from public or private research centers.

L'archive ouverte pluridisciplinaire **HAL**, est destinée au dépôt et à la diffusion de documents scientifiques de niveau recherche, publiés ou non, émanant des établissements d'enseignement et de recherche français ou étrangers, des laboratoires publics ou privés.

LES LÉSIONS ENDO-PARODONTALES : INTERETS DE LA
NOUVELLE CLASSIFICATION INTERNATIONALE DES MALADIES
ET CONDITIONS PARODONTALES DE 2017.
PROPOSITION DE FICHES CLINIQUES

Année 2019

Thèse n°42-57-19-39

THÈSE

Présentée et publiquement soutenue devant
la Faculté de Chirurgie Dentaire de Nice
Le 24 octobre 2019 Par

Madame Elodie MANIERE

Né(e) le 05/12/1986 à Rennes
Pour obtenir le grade de :

DOCTEUR EN CHIRURGIE DENTAIRE (Diplôme d'État)

Examineurs :

Monsieur le Professeur Etienne MEDIONI
Madame le Docteur Sophie-Myriam DRIDI
Madame le Professeur Nathalie BRULAT
Madame le Docteur Clara JOSEPH

Président du jury
Directeur de thèse
Assesseur
Assesseur

CORPS ENSEIGNANT

56^{ème} section : DEVELOPPEMENT, CROISSANCE ET PREVENTION

Sous-section 01 : ODONTOLOGIE PEDIATRIQUE ET ORTHOPEDIE DENTO-FACIALE

Professeur des Universités : Mme MANIERE-EZVAN Armelle

Professeur des Universités : Mme MULLER-BOLLA Michèle

Maître de Conférences des Universités : Mme JOSEPH Clara

Assistant Hospitalier Universitaire : Mme AIEM Elody

Assistant Hospitalier Universitaire : Mme MASUCCI Caterina

Assistante Associée-Praticien Associé : Mme OUEISS Arlette

Sous-section 02 : PREVENTION, EPIDEMIOLOGIE, ECONOMIE DE LA SANTE, ODONTOLOGIE LEGALE

Professeur des Universités : Mme LUPI Laurence

Assistant Hospitalier Universitaire : Mme BORSA Leslie

Assistant Hospitalier Universitaire : Mme MERIGO Elisabetta

57^{ème} section : CHIRURGIE ORALE ; PARODONTOLOGIE ; BIOLOGIE ORALE

Sous-section 01 : CHIRURGIE ORALE ; PARODONTOLOGIE ; BIOLOGIE ORALE

Professeur des Universités : Mme PRECHEUR-SABLAYROLLES Isabelle

Maître de Conférences des Universités : M. COCHAI Patrice

Maître de Conférences des Universités : Mme DRIDI Sophie Myriam

Maître de Conférences des Universités : Mme RAYBAUD Hélène

Maître de Conférences des Universités : Mme VINCENT-BUGNAS Séverine

Maître de Conférences des Universités : Mme VOHA Christine

Assistant Hospitalier Universitaire : M. BORIE Gwenaël

Assistant Hospitalier Universitaire : M. CHARBIT Mathieu

Assistant Hospitalier Universitaire : Mme FISTES Elene-Maria

58^{ème} section : REHABILITATION ORALE

Sous-section 01 : DENTISTERIE RESTAURATRICE, ENDODONTIE, PROTHESES, FONCTION-DYSFONCTION, IMAGERIE, BIOMATERIAUX

Professeur des Universités : Mme BERTRAND Marie-France

Professeur des Universités : M. BOLLA Marc

Professeur des Universités : Mme LASSAUZAY Claire

Professeur des Universités : M. MAHLER Patrick

Professeur des Universités : M. MEDIONI Etienne

Professeur Emérite : M. ROCCA Jean-Paul

Maître de Conférences des Universités : M. ALLARD Yves

Maître de Conférences des Universités : Mme BRULAT-BOUCHARD Nathalie

Maître de Conférences des Universités : M. CEINOS Romain

Maître de Conférences des Universités : Mme EHRMANN Elodie

Maître de Conférences des Universités : M. LAPLANCHE Olivier

Maître de Conférences des Universités : M. LEFORESTIER Eric

Maître de Conférences des Universités : Mme POUYSSEGUR-ROUGIER Valérie

Assistant Hospitalier Universitaire : Mme ABID Sarah

Assistant Hospitalier Universitaire : Mme AZAN Cindy

Assistant Hospitalier Universitaire : Mme DEMARTY Laure

Assistant Hospitalier Universitaire : Mr LAMBERT Gary

Assistant Hospitalier Universitaire : M. MORKOWSKI-GEMMI Thomas

Assistant Hospitalier Universitaire : M. PARNOT Maximilien

Assistant Hospitalier Universitaire : Mme PETITTI-MASSIERA Marine

Assistant Hospitalier Universitaire : Mme SOSTHE Anne-Laure

Remerciements

A Monsieur le professeur Etienne MEDIONI

Professeur des Universités – Praticien Hospitalier

Docteur en chirurgie dentaire

Docteur en Sciences Odontologiques, HDR

Je vous remercie chaleureusement de m'avoir fait l'honneur d'accepter la présidence de mon jury. Merci pour votre aide précieuse dans ce travail, et d'une manière plus générale, merci à vous pour votre enseignement et vos conseils tout au long de ma formation. Veuillez recevoir à travers ce travail l'expression de mon profond respect.

A Madame le professeur Nathalie BRULAT-BOUCHARD

Professeur des Universités – Praticien Hospitalier

Docteur en chirurgie dentaire

Docteur de l'Université de Nice, HDR

Merci à vous qui m'avez orientée vers ce travail de thèse. Je garde de très bons souvenirs de nos échanges tout au long de ma formation, notamment en tant qu'aide opératoire au CHU, mais également à l'occasion du CNEOC qui s'est déroulé à Nice !! A travers ce travail, veuillez recevoir l'expression de ma gratitude.

A Madame le docteur Myriam Sophie DRIDI

Maitre de Conférences des Universités – Praticien Hospitalier

Docteur en chirurgie dentaire

Docteur de l'Université Paris Descartes

Je vous remercie énormément d'avoir dirigé cette thèse. Cela a été un réel plaisir de travailler avec vous sur ce sujet, et j'ai beaucoup appris grâce à vous. Merci également pour votre accompagnement au cours des dernières années de ma formation. Veuillez recevoir, à travers ce travail, l'expression de ma profonde reconnaissance.

A Madame le docteur Clara JOSEPH

Maitre de Conférences des Universités – Praticien Hospitalier

Docteur en chirurgie dentaire

Docteur de l'Université de Nice

Je vous remercie beaucoup pour tout ce que vous m'avez appris, pour votre bonne humeur, vos fous rires à l'hôpital, qui m'ont fait particulièrement apprécier les vacances d'odontologie pédiatrique. Vous avez accepté de faire partie de mon jury de thèse et je vous en suis très reconnaissante. A travers ce travail, veuillez recevoir l'expression de ma gratitude.

Table des matières

Introduction	1
1. L'endodonte et le parodonte	2
1.1 <u>Rappels embryologiques</u>	2
1.2 <u>Définition et histologie de l'endodonte</u>	3
1.3 <u>Définition et histologie du parodonte</u>	4
1.4 <u>Voies de communication entre endodonte et parodonte</u>	9
1.4. 1 Voies physiologiques	9
1.4. 2 Voies non physiologiques	16
1.5 <u>Les lésions endo-parodontales</u>	20
1.5. 1 Définition et aspects cliniques	20
1.5. 2 Etiologie	21
1.5.2.1 Microbiologie de l'endodonte.....	22
1.5.2.2 Microbiologie du parodonte	25
1.5.2.3 Microbiologie des lésions endo-parodontales	25
1.5.2.4 Autres facteurs étiologiques	25
1.5.2.5 Facteurs favorisants	26
2. Classification des lésions endo-parodontales	27
2.1 <u>Classifications antérieures à 2017</u>	27
2.1.1 Classification de Simon, Glick et Franck (1972)	27
2.1.2 Classification de Weine (1972)	27
2.1.3 Classification de Hiatt (1977)	28
2.1.4 Classification de Guldener et Langeland (1982).....	28
2.1.5 Classification de Torabinejad and Trope (1996)	28
2.1.6 Classification d'Armitage et coll. (1999)	29
2.1.7 Classification de Gulabivala et Darbar (2004)	29
2.2 <u>Classification issue de la classification internationale des maladies parodontales</u>	30
2.2.1 Le premier niveau de réflexion : existe-t-il ou pas une perte de l'intégrité radiculaire ?	31
2.2.2 Le deuxième niveau de réflexion : existe-t-il un contexte global de parodontite induite par la plaque ?	31
2.2.3 Troisième niveau de réflexion : quelle est l'étendue de la composante parodontale de la lésion endo-parodontale ?	32
2.2.4 Avantages/inconvénients de cette nouvelle classification	32

3. Thérapeutiques : proposition de fiches cliniques	33
3.1 Lésion endo-parodontale avec perte de l'intégrité radiculaire associée à une fracture/fêlure	34
3.2 Lésion endo-parodontale avec perte de l'intégrité radiculaire associée à une perforation radiculaire ou camérale	37
3.3 Lésion endo-parodontale avec perte de l'intégrité radiculaire associée à une résorption externe	40
3.4 Lésion endo-parodontale sans perte de l'intégrité radiculaire chez un patient atteint de parodontite	42
3.5 Lésion endo-parodontale sans perte de l'intégrité radiculaire chez un patient non atteint de parodontite	44
Conclusion	46
Références bibliographiques	47

Liste des figures

Figure 1: Germe dentaire au stade de la cloche.	2
Figure 2: Couche périphérique de la pulpe sortie de la période embryonnaire.....	2
Figure 3: Parodonte profond et parodonte superficiel	2
Figure 4: Le parodonte superficiel.....	2
Figure 5: Os alvéolaire. Section transversale avec dents insérées dans leur alvéole.	2
Figure 6: Structure de l'os alvéolaire.....	7
Figure 7: Ligament parodontal. Fibres collagènes parallèles séparées par des espaces où circulent les vaisseaux.....	7
Figure 8: Cément acellulaire au contact du ligament parodontal.....	8
Figure 9: Cément cellulaire. Logettes renfermant des cémentocytes.....	8
Figure 10 : Les différentes voies de communication physiologique.....	9
Figure 11 : Classification du système canalaire de Weine.....	10
Figure 12: Classification de Vertucci.....	10
Figure 13: Positionnement du FA par rapport à l'AA.....	11
Figure 14: Canal accessoire.....	12
Figure 15: Les différentes ramifications canalaire.....	13
Figure 16 : Lésion endo-parodontale avec atteinte de la furcation.....	14
Figure 17 : Surface dentinaire avec canalicules dentinaires.....	15
Figure 18 : 21 présentant une lésion endo-parodontale avec présence d'un sillon vestibulaire.....	16
Figure 19: Cliché radiographique de la 21 avec cone de gutta-percha dans la fistule.....	17
Figure 21 : Fracture radiculaire.....	18
Figure 22 : Fracture verticale sur une 37 pilier de bridge	18
Figure 23 : Résorption interne sur une 24.....	19
Figure 24: Sondage de la lésion.....	20
Figure 25: Radiographie lésion endo-parodontale sur une 46.....	21
Figure 26 : Les complexes bactériens.....	22
Figure 27 : Les différentes bactéries impliquées dans les infections primaires endodontiques.....	23
Figure 28: Etiologie des lésions endo-parodontales.....	26

Figure 29: Etendues possibles d'une LEP Grade 3.....	31
Figure 30: Vue clinique d'une fracture corono-radiculaire sur 24.....	34
Figure 31 : Mise en évidence de la fracture par exploration chirurgicale.....	34
Figure 32 : 36 présentant une lésion endo-parodontale, avec suspicion de fêlure.....	35
Figure 33 : Traitement canalaire et parodontal non chirurgical de la dent.....	35
Figure 34 : Contrôle de l'évolution de la lésion : poche résiduelle, nouveau traitement parodontal non chirurgical.....	35
Figure 35 : Persistance de la lésion.....	35
Figure 31 : Lésion endo-parodontale associée à une perforation radiculaire.....	39
Figure 32 : Après retraitement endodontique.....	39
Figure 38 : Après obturation de la perforation à 1 mois.....	39
Figure 39 : Radiographie de la 37 après 2 ans post opératoires.....	39
Figure 40 : 34 présentant une lésion endo-parodontale associée à une résorption externe....	41
Figure 41 : Examen 3D cone beam mettant en évidence la résorption externe et la perte d'os en lingual.....	41
Figure 42 : Lésion endo-parodontale sur une 46 sans perte de l'intégrité radiculaire chez un patient atteint de parodontite.....	43
Figure 43 : Guérison de la lésion endo-parodontale sur 46 après retraitement canalaire et traitement parodontal non chirurgical et chirurgical.....	43
Figure 44 : Vue clinique d'une 43 présentant une mobilité importante.....	45
Figure 45 : Radio retro alvéolaire de la 43 et confirmation du diagnostic de lésion endo-parodontale.....	45
Figure 46 : Vue clinique à 18 mois.....	45
Figure 47: Vue radiologique à 18 mois.....	45

Liste des tableaux

Tableau 1: Distance entre la constriction apicale et le foramen apical (mm).....	11
Tableau 2: Distance entre la constriction apicale et l'apex anatomique (mm).....	12
Tableau 3 : Prévalence des canaux accessoires selon différents auteurs.....	13
Tableau 4 : Prévalence des canaux accessoires.....	13
Tableau 5 : Prévalence des canaux à la furcation.....	14
Tableau 6 : Composition de la flore endodontique par culture.....	23
Tableau 7 : Composition de la flore endocanalaire selon la pathologie péri-apicale.....	23
Tableau 8 : classification des lésions endo-parodontales.....	30

Introduction

Les lésions endo-parodontales ont la particularité de concerner deux entités biologiques distinctes, l'endodonte et le parodonte. Mais ces deux entités sont en réalité intimement liées sur le plan anatomohistologique, tant et si bien qu'elles définissent un véritable « continuum endo-parodontal » (1).

De nombreuses voies de communication participent à ce continuum. Indispensables à la survie de l'ensemble, elles peuvent néanmoins favoriser la propagation d'un processus inflammatoire et/ou infectieux d'un compartiment à l'autre.

Lorsque les destructions tissulaires sont mixtes, endodontiques et parodontales, le diagnostic des pathologies causales peut s'avérer difficile. Depuis les années 1970, plusieurs classifications ont été élaborées afin de faciliter au quotidien les démarches diagnostiques et thérapeutiques. Toutefois, nombreuses sont celles qui présentent des limites les rendant difficiles d'utilisation voire superflues.

En 2017, sous l'égide de l'Académie Américaine de Parodontologie et de la Fédération Européenne de Parodontologie, les experts internationaux proposent une nouvelle classification internationale des lésions endo-parodontales dans le cadre plus actuel de celle des maladies parodontales et péri implantaires.

L'objectif principal de notre manuscrit est d'évaluer la pertinence clinique de cette nouvelle façon de classer les lésions endo-parodontales (LEP).

Un premier chapitre est destiné aux données essentielles qui permettent de comprendre la complexité des LEP : caractéristiques structurales, ultra structurales et étiopathogénie de ces lésions.

Un deuxième chapitre est dédié dans sa première partie à l'analyse critique des nombreuses classifications disponibles avant 2017, et dans sa deuxième partie à celle de la nouvelle classification.

Le dernier chapitre est consacré à la présentation de fiches cliniques élaborées à partir de cette classification dans un but pédagogique.

1. L'endodonte et le parodonte

1.1 Rappels embryologiques

Les dents se forment à partir d'un bourgeon dentaire individuel qui a une double origine : la lame dentaire, formation dérivée de l'épithélium buccal, et le mésenchyme provenant des crêtes neurales et qui avoisine ces dernières (2).

Ces cellules ectomésenchymateuses prolifèrent pour former le follicule dentaire ainsi que la papille dentaire, respectivement les précurseurs de la pulpe et du parodonte.

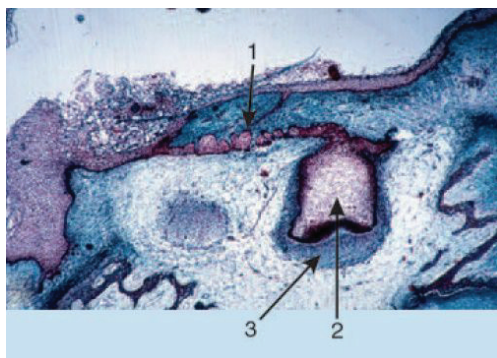


Figure 3: Germe dentaire au stade de la cloche.
1/ Lamé dentaire 2/ Organe de l'émail 3/ Condensation
mésenchymateuse. (EMC M. Goldberg)

L'endodonte et le parodonte ont donc une origine embryologique ectomésenchymateuse commune qui explique la persistance de multiples connections anatomiques entre ces deux structures durant toute la vie de la dent.

La taille du foramen apical décroît au fur et à mesure que la gaine épithéliale d'Hertwig prolifère puis se stabilise et se transforme en une voie de communication essentielle pour la nutrition et l'innervation de la pulpe.

Tandis que la racine se développe, d'autres canaux accessoires ou latéraux se forment en parallèle et complètent les relations endo-parodontales.

On comprend dès lors les liens étroits qui persistent entre l'endodonte et le parodonte et de ce fait, la possibilité de contamination de l'une vers l'autre entité (3).

1.2 Définition et histologie de l'endodonte

L'endodonte correspond à la partie « interne » de la dent composée de la chambre pulpaire et des canaux radiculaires au sein desquels se loge la pulpe. Ce tissu dentaire se retrouve ainsi entourée d'une cavité aux parois rigides communiquant avec l'extérieur essentiellement par un petit orifice situé à l'apex de la racine dentaire. L'estimation de la pression pulpaire varie, selon les études, entre 6 et 10 mm Hg, ce qui représente l'une des pressions les plus élevées de l'organisme (3).

La pulpe est un tissu conjonctif lâche richement vascularisé et innervé. Elle est constituée d'une région périphérique et d'une région centrale.

- Sa région périphérique comprend 3 couches.
- **La couche odontoblastique.** Les odontoblastes sont des cellules très différenciées situées à la périphérie de la pulpe (3). Leurs corps cellulaires se logent à la surface de la pulpe dentaire tandis que leurs prolongements remplissent les canalicules dentinaires. Cette interface cellulaire entre le tissu pulpaire et la dentine minéralisée joue un rôle majeur de barrière protectrice. Confrontés à une agression bactérienne ou mécanique, les odontoblastes produisent de la dentine réactionnelle qui protègent efficacement la pulpe dentaire (4).
- **Une couche acellulaire dite de Weil,** d'environ 40 μm d'épaisseur et dépourvue de cellules, qui est principalement constituée de capillaires et de fibres nerveuses.
- **Une couche de cellules sous-odontoblastiques** (ou couche de Höhl) qui contient majoritairement des fibroblastes mais également des cellules provenant des pré-odontoblastes. Ces cellules ont la capacité de se transformer en odontoblastes de remplacement afin d'assurer la formation de la dentine réparatrice si les odontoblastes sécréteurs sont détruits par un processus pathologique. La différenciation de ces cellules s'effectue par conséquent au fur et à mesure des besoins pulpaires. Par ailleurs, la couche de Höhl contient des cellules immunitaires (5).

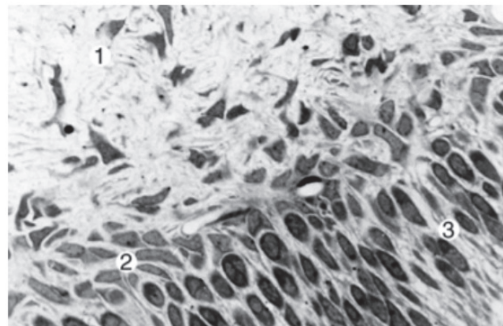


Figure 4: Couche périphérique de la pulpe sortie de la période embryonnaire. 1/ Pulpe 2/ Couche de Höhl 3/ Odontoblastes. (EMC M. Goldberg)

- La région centrale est constituée par le parenchyme pulpaire proprement dit composé d'éléments cellulaires et matriciels.
- **La matrice extracellulaire** formée de collagène, fibronectine et glycosaminoglycanes (6) joue un rôle essentiel du fait de ses propriétés viscoélastiques qui varient avec le temps et les processus physiopathologiques. En effet, ses propriétés lui permettent de s'adapter aux variations de pression qui surviennent notamment lors des processus inflammatoires. C'est une des raisons qui explique pourquoi la plupart des inflammations pulpaires sont cliniquement asymptomatiques (3). Avec le temps la composante cellulaire tend à diminuer en faveur de la composante fibreuse (5).
- **Les fibroblastes pulpaires** forment la majorité du pool cellulaire et sont responsables de la formation et du renouvellement de la matrice extracellulaire (3).
- **Les cellules immunitaires** résidentes, nettement moins nombreuses (mastocytes, macrophages) participent à la surveillance immunitaire constante (3).

- **Des cellules souches de la pulpe** sont également présentes au sein de la pulpe dentaire. Leur présence offre de nouvelles perspectives thérapeutiques notamment pour le traitement des dents nécrosées (3).

La pulpe est vascularisée par des vaisseaux sanguins qui pénètrent par le foramen apical, sous la forme d'une ou deux artérioles principales dont le diamètre est de l'ordre de 40 μm . Ces artérioles principales traversent la zone centrale de la pulpe radulaire et se ramifient ultérieurement en artérioles secondaires de diamètre plus réduit (de l'ordre de 30 μm) (6). Quelques vaisseaux accessoires pénètrent la dent par des ouvertures secondaires latérales ; leur trajectoire est ascendante en direction de la chambre pulpaire.

En ce qui concerne l'innervation, celle-ci est assurée par des fibres myélinisées et non myélinisées. Les fibres myélinisées sont des fibres sensibles A-delta appartenant au nerf trijumeau. Plus nombreuses à la périphérie de la pulpe, elles perdent leur gaine de myéline et rejoignent la région subodontoblastique où elles forment le plexus nerveux. De cette région partent quelques cylindraxes nus qui passent au travers des odontoblastes et pénètrent dans les tubules dentinaires pour cheminer le long du processus odontoblastique pendant un court trajet (100 à 150 microns). Les fibres A-delta sont en relation avec une douleur aiguë, pénétrante, douleur qui disparaît avec l'arrêt du stimulus.

Les fibres non myélinisées du groupe C comprennent des fibres orthosympathiques ainsi que les fibres sensibles. Les fibres orthosympathiques accompagnent généralement les artérioles et remplissent le rôle de régulateurs du flux sanguin. Les fibres sensibles sont en fait des fibres du groupe C liées à la douleur spontanée, intense, irradiante (5).

1.3 Définition et histologie du parodonte

Le parodonte est constitué des tissus de soutien de la dent. Il comprend le parodonte superficiel : la gencive et le parodonte profond : l'os alvéolaire, le ligament alvéolo-dentaire, ou desmodonte, et le cément (figure 3) (7).

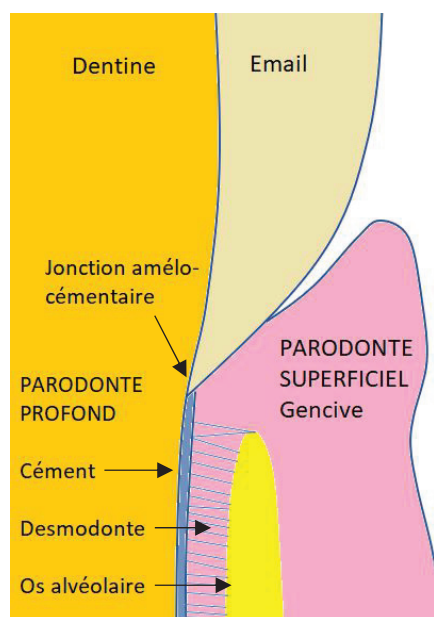


Figure 5: Parodonte profond et parodonte superficiel

• *Le parodonte superficiel :*

La gencive constitue le parodonte superficiel formé par la gencive papillaire, marginale, et la gencive attachée.

- A : Gencive marginale
- B : Gencive attachée
- C : Ligne muco gingivale
- D : Muqueuse alvéolaire
- E : Papille interdentaire

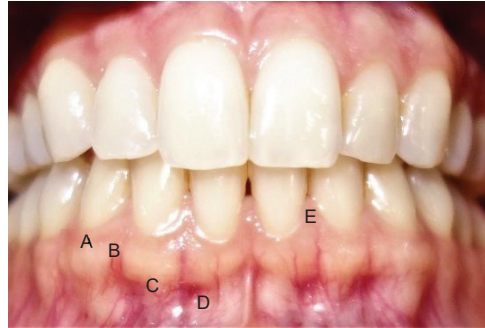


Figure 6: Le parodonte superficiel

La gencive papillaire forme la papille gingivale ; elle occupe l'embrasure entre 2 dents.

Le sulcus, c'est-à-dire le sillon gingivo-dentaire constitue l'espace virtuel entre la gencive et la dent, plus précisément entre l'émail et la partie interne de l'épithélium gingival (7) (8). Un sulcus dit sain aura une profondeur de 0,5 à 3 mm. Sa profondeur se mesure classiquement au moyen d'une sonde parodontale graduée.

Lorsque cette profondeur dépasse 3mm, l'espace entre la dent et la gencive est considéré comme pathologique ; on ne parle plus de sulcus mais de poches gingivales ou parodontales en cas de perte d'attache.

La gencive marginale (ou libre) n'est pas attachée mécaniquement à la dent : le sillon gingivo-dentaire vient s'interposer entre elle et la dent.

La gencive est constituée d'une composante épithéliale et d'une composante conjonctive. L'épithélium gingival comprend 3 zones :

- L'épithélium buccal situé à l'extérieur : il s'agit d'un épithélium pavimenteux, stratifié, kératinisé qui présente des digitations épithéliales dans le chorion gingival. Il comprend quatre couches : la couche basale, épineuse, granuleuse et la couche kératinisée
- L'épithélium sulculaire : il fait face à la dent. Il s'agit d'un épithélium pavimenteux, stratifié non kératinisé.
- L'épithélium jonctionnel : il adhère à la dent et l'entoure au niveau de son collet.

Le tissu conjonctif gingival est le tissu prédominant de la gencive. Il est composé de fibres de collagènes, de fibroblastes, de cellules de défenses résidentes et de passage (monocytes, macrophages, leucocytes, lymphocytes T et B, mastocytes), de vaisseaux et de nerfs contenu dans la matrice extracellulaire.

La muqueuse gingivale est une muqueuse masticatoire. Sa couche de kératine de l'épithélium buccal et ses papilles conjonctives hautes et fines sont des caractéristiques répondant parfaitement aux exigences fonctionnelles (5).

- *Le parodonte profond :*

Le parodonte profond est composé de l'os alvéolaire, du ligament alvéolo-dentaire et du cément.

- L'os alvéolaire est une association fonctionnelle et biologique de plusieurs tissus. Il est composé de tissus osseux, durs, et de tissus mous, tels que la moelle osseuse, les espaces conjonctivo-vasculaires et les enveloppes cellulaires (périoste, endoste). On distingue alors l'os compact, dense et l'os spongieux plus lâche. L'os compact est essentiellement composé de tissus osseux, il est très peu vascularisé et très peu cellularisé. A l'inverse, au niveau de l'os spongieux, le tissu osseux n'est plus prépondérant, il est très vascularisé et très cellularisé.

Quelle que soit la structure dans laquelle il se trouve, le tissu osseux est toujours constitué d'une matrice minéralisée ou substance intercellulaire, et de cellules, les ostéocytes. La substance intercellulaire comprend une fraction organique, qui représente 25% du poids sec du tissu osseux, qui est constituée principalement de collagène de type I organisé en fibres, et une fraction inorganique ou minérale composée de cristaux d'hydroxyapatite qui représente 70% du poids sec du tissu osseux.

Structurellement parlant, l'alvéole comprend une corticale externe, une paroi alvéolaire, de l'os spongieux et des surfaces cellulaires.

La corticale externe : elle est formée d'os compact et forme une coque externe rigide résistante à la déformation. Elle comprend une face vestibulaire et une face linguale ou palatine, lesquelles sont reliées par une corticale marginale en coronaire. Ce type d'os est dit lamellaire haversien, c'est-à-dire qu'il se compose de lamelles de collagène complètement minéralisées organisées autour d'un canal vasculaire formant des ostéons. Chaque ostéon, ou système de Havers, comprend 10 à 15 lamelles. Les ostéocytes peuvent se situer soit dans l'épaisseur des lamelles, soit être disposés entre deux lamelles, leur grand axe étant parallèle à celui de l'ostéon. Les canalicules contenant les prolongements cytoplasmiques des ostéocytes s'ouvrent dans le canal vasculaire.

La paroi alvéolaire est un os spécifique dit fasciculé qui a plusieurs particularités :

- il est constitué par des fibres de collagènes extrinsèques (faisceaux du ligament alvéolo-dentaire qui en s'insérant dans l'os prennent le nom de fibres de Sharpey) participant à l'ancrage de la dent et des fibres intrinsèques qui forment la trame constitutive du tissu osseux, élaborée par les ostéoblastes.
- il est très vascularisé
- il présente une grande diversité dans sa structure histologique, selon les sites observés et les importants remaniements structuraux qu'ils subissent
- il présente une surface ligamentaire, tapissée par des cellules ostéoprogénitrices et des ostéoblastes interposés entre les faisceaux de fibres. Ces cellules assurent les remaniements structuraux physiologiques complexes que subit cette surface osseuse.

L'os spongieux est plus vascularisé et cellulaire que l'os cortical. Les lamelles forment des travées ou trabécules contenant des vaisseaux et la moelle. Il a un rôle surtout métabolique.

Les surfaces du tissu osseux sont bordées par des enveloppes cellulaires distinctes anatomiquement et fonctionnellement. En plus de la surface ligamentaire de l'alvéole, on distingue le périoste, l'endoste et la surface haversienne de la face interne des ostéons. Le périoste, richement vascularisé, recouvre la corticale externe. Il comprend une couche interne constituée de cellules ostéoprogénitrices, et une couche externe fibreuse. L'endoste tapisse les trabécules du tissu osseux spongieux. Il est riche en cellules ostéoprogénitrices ainsi qu'en cellules osseuses (ostéoblastes et ostéoclastes). La surface haversienne de la face interne des ostéons est constituée des mêmes cellules.

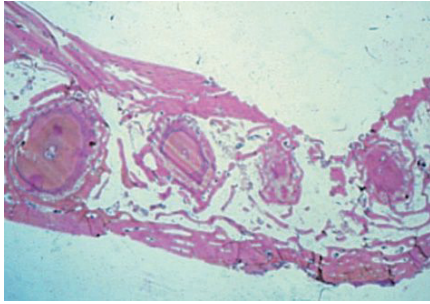


Figure 7: Os alvéolaire. Section transversale avec dents insérées dans leur alvéole. (EMC M.-M. Auriol. 2000)

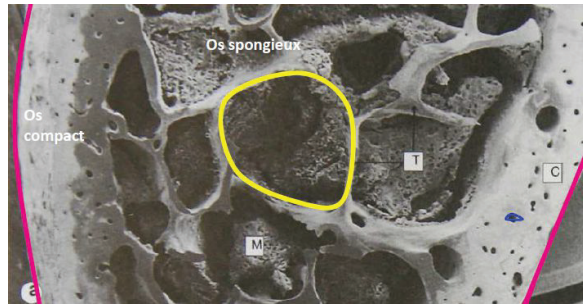


Figure 6 : Structure de l'os alvéolaire. En rose : le périoste, en jaune : l'endoste, en bleu : surface Haversienne. (Stevens A, Lowe J; Histologie. Ed Pradel. 1992)

L'os parodontal possède une importante capacité de remodelage, notamment grâce aux ostéoblastes et aux ostéoclastes (9).

- Le ligament alvéolo-dentaire relie l'os alvéolaire au ciment qui recouvre la dentine radiculaire (7) ; il assure la stabilité de la dent. Il s'agit d'un tissu conjonctif constitué en majeure partie par des faisceaux de fibres de collagène de type I dont la portion insérée dans les racines forme les fibres de Sharpey. Ce tissu est également richement vascularisé et cellularisé. Les fibroblastes majoritaires y côtoient de nombreuses cellules mésenchymateuses et des cellules immunitaires résidentes. Etant donné sa constitution particulière, le ligament alvéolo-dentaire constitue avec le ciment et la paroi alvéolaire l'appareil d'ancrage de la dent. Par ailleurs, il assure une fonction de soutien des tissus gingivaux, une fonction de défense permanente et des fonctions réparatrices et régénératrices grâce à son pool cellulaire (5).

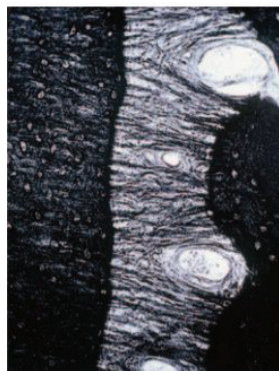


Figure 7 : Ligament parodontal. Fibres collagènes parallèles séparées par des espaces où circulent les vaisseaux. (EMC. M.-M. Auriol. 2000)

- Le ciment représente un des trois éléments de l'appareil d'ancrage de la dent. Pourtant indissociable de cette dernière, il fait néanmoins parti intégrante du parodonte en raison de son origine embryologique (1). Il s'agit d'un tissu conjonctif minéralisé, avasculaire et dépourvu d'innervation. Néanmoins, il possède une capacité d'adaptation remarquable face à des exigences fonctionnelles particulières telles que la migration ou le déplacement orthodontique. Il a également la capacité de combler des lacunes pathologiques de résorption avec un ciment dit d'apposition. Entre la jonction amélocémentaire et l'apex radiculaire se succèdent deux types de ciment : le ciment acellulaire et le ciment cellulaire. Ces types de ciments se différencient non seulement par la présence ou non

de cellules mais aussi par des caractéristiques structurales illustrées par les relations du tissu avec le ligament alvéolo-dentaire.

Le ciment acellulaire est formé par les cémentoblastes au cours du développement de la dent. Il s'agit d'un processus long qui permet aux cellules de ne pas être emprisonnées dans leur sécrétion.

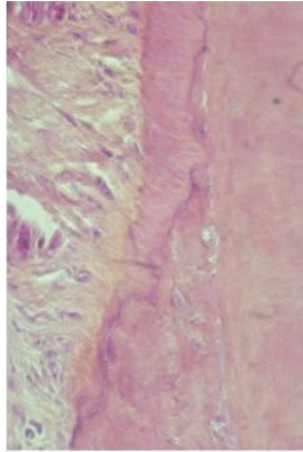


Figure 8 : Ciment acellulaire au contact du ligament parodontal. (EMC. M.-M. Auriol. 2000)

La formation du ciment cellulaire a lieu dans un second temps lorsque la dent fait son éruption dans la cavité buccale. Ce processus plus rapide ne permet pas aux cémentoblastes de s'éloigner de leur production, lesquels se transforment en cémentocyte (5).

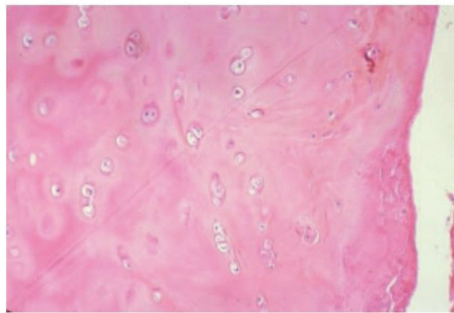


Figure 9 : Ciment cellulaire. Logettes renfermant des cémentocytes. (EMC. M.-M. Auriol. 2000)

1.4 Voies de communication entre l'endodonte et le parodonte

Pendant toute la vie de l'organe dentaire, l'endodonte et le parodonte communiquent en permanence via des voies de communications physiologiques et non physiologiques.

1.4.1 *Voies physiologiques*

Etant donné l'origine ectomésenchymateuse commune de la pulpe et du parodonte, il existe une continuité conjonctive et vasculaire entre ces deux structures. Ces voies de communications dites physiologiques impliquent des effets réciproques des pathologies et des thérapeutiques (1). Elles comprennent le foramen apical, les canaux accessoires du 1/3 apical et la zone de furcation, les canalicules dentaires et les aberrations canalaires.

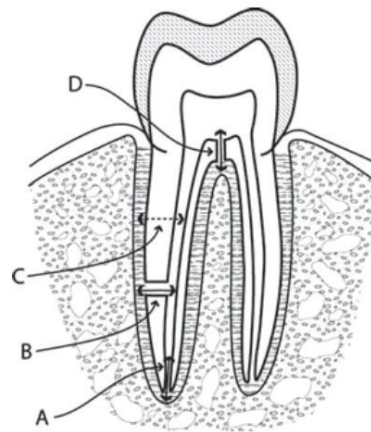


Figure 10 : Les différentes voies de communication physiologique : A/ Foramen apical B/ Canal accessoire dans le tiers apical C/ Canalicule dentinaire D/ Canal accessoire à la zone de furcation (PV Abbott, J Castro Salgado, 2009)

○ **Le foramen apical :**

Il s'agit de l'orifice principal de sortie du canal vers le parodonte. Il constitue la principale voie de communication. Son diamètre est d'environ 20/100 de millimètres. Il permet le passage des vaisseaux sanguins et des fibres nerveuses du parodonte vers l'endodonte. Malheureusement, il représente également une voie de passage à haut potentiel pour les bactéries. Ainsi, lors d'une inflammation pulpaire ou d'une nécrose pulpaire, il n'est pas rare d'observer une propagation de l'inflammation aux tissus péri apicaux, accompagnée d'une résorption osseuse et/ou radiculaire (10).

Jansson et al. ont évalué dans une étude de 1995 que la perte d'os des dents présentant une lésion péri apicale est d'environ 0,19 mm/an, contre 0,06 mm/an pour les dents ne présentant pas de lésion péri apicales ou dont sa taille diminue (11).

De même, il est fréquent d'observer la formation d'une fistule permettant le drainage de la lésion via le parodonte (10).

En revanche, une propagation de l'infection du parodonte à l'endodonte par l'intermédiaire de ce foramen fait toujours débat dans la littérature. Tagger & Smukler ont procédé en 1977 à des amputations radiculaires sur des molaires sévèrement atteintes de parodontites et ont étudié l'état d'inflammation de la pulpe de ces racines : aucune des pulpes étudiées dans les racines amputées ne montrait de signes d'inflammation. Haskelle et al. ont également étudié

en 1980 les pulpes de molaires maxillaires extraites à cause d'une atteinte parodontale sévère et n'ont trouvé aucune ou très peu de cellules inflammatoires (11).

La position et le nombre de foramina apicaux sont extrêmement variables et peuvent plus ou moins favoriser l'apparition de lésions endo-parodontales. Le risque augmente en effet avec le nombre de canaux péri apicaux et de sorties apicales.

Plusieurs classifications du système canalaire ont été élaboré (12).

→ La classification de Weine (1969) différencie 4 types :

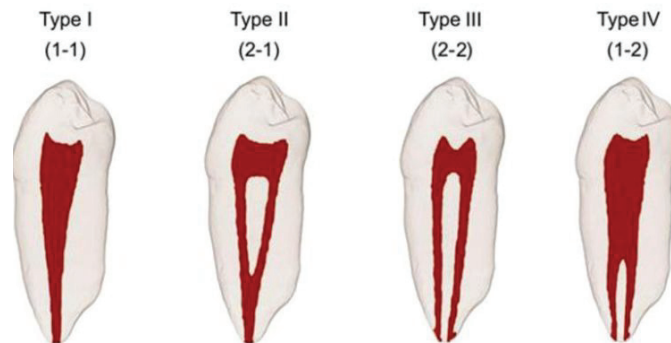


Figure 11 : Classification du système canalaire de Weine

Type I : Un seul canal, de la chambre pulpaire jusqu'à l'apex

Type II : Deux canaux quittent la chambre pulpaire, se rejoignent et forment un seul et unique canal à l'apex

Type III : Deux canaux distincts de la chambre pulpaire jusqu'à l'apex

Type IV : Un seul canal quitte la chambre pulpaire, se divise et forme deux canaux distincts à l'apex

→ Classification de Vertucci (1974) en distingue 4 de plus :

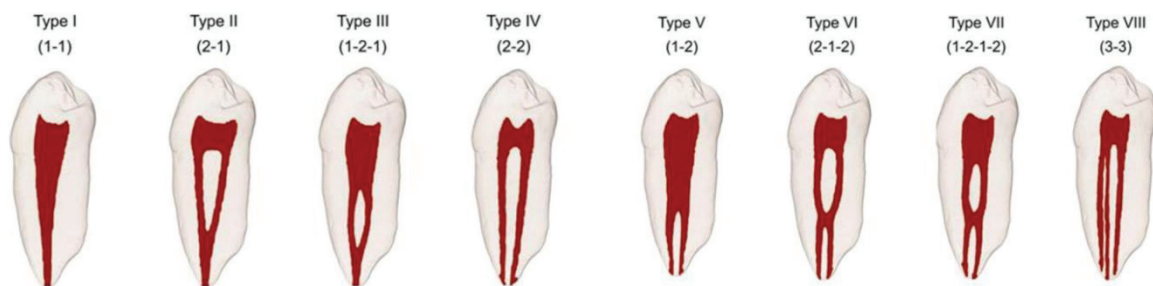


Figure 12 : Classification de Vertucci

Type I : Un seul canal, de la chambre pulpaire jusqu'à l'apex

Type II : Deux canaux quittent la chambre pulpaire, se rejoignent et forment un seul et unique canal à l'apex

Type III : Un seul canal quitte la chambre pulpaire, se sépare en deux canaux distincts qui finalement se rejoignent pour ne former qu'un seul canal à l'apex

Type IV : Deux canaux distincts de la chambre pulpaire jusqu'à l'apex

Type V : Un seul canal quitte la chambre pulpaire, se divise et forme deux canaux distincts à l'apex

Type VI : Deux canaux distincts quittent la chambre pulpaire, se rejoignent pour former un seul canal puis se redivisent à nouveau en deux canaux distincts à l'apex

Type VII : Un seul canal quitte la chambre pulpaire, se divise en deux canaux qui se rejoignent pour finalement se diviser à nouveau à l'apex

Type VIII : Trois canaux distincts, de la chambre pulpaire jusqu'à l'apex

Bien que les auteurs précédents aient élaboré ces classifications, dans le but d'appréhender de manière plus sereine les traitements canaux, il est utile de rappeler que chaque dent est un organe unique présentant des variations individuelles anatomiques parfois complexes.

Le positionnement du foramen apical est également très variable. En 2018, *Mousavi et Al.* ont réalisé une étude descriptive sur le positionnement du foramen apical sur des incisives et des molaires. Ils ont mesuré les distances entre la constriction apicale (CA), le foramen apical (FA) et l'apex anatomique (AA). Les résultats sont les suivants : la distance entre la CA et le FA et entre la CA et l'apex anatomique est significativement plus importante pour les incisives. Ainsi, les incisives présentent plus souvent un FA situé plus coronairement que l'apex anatomique. De ce fait, le risque d'une communication entre une poche parodontale et une lésion apicale d'origine endodontique est augmenté (figure 13).

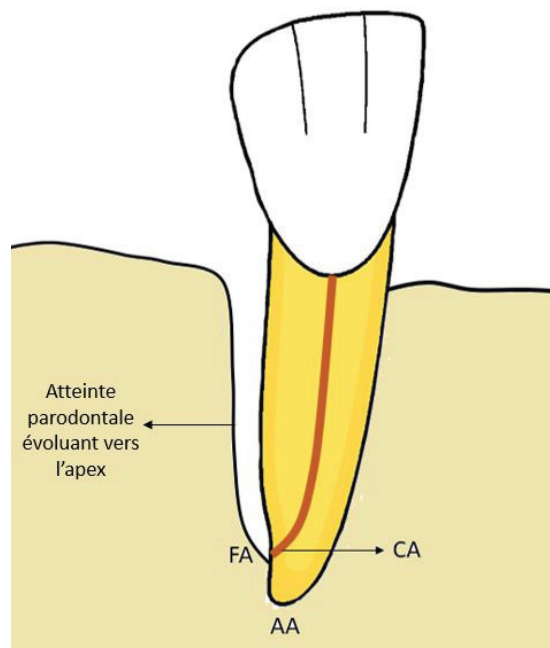


Figure 13 : Positionnement du FA par rapport à l'AA

Tooth type	Average	Standard deviation	P
Incisor	0.847	0.330	0.035
Molar	0.709	0.278	

Tableau 1: Distance entre la constriction apicale et le foramen apical (mm), (Mousavi et Al. 2018)

Tooth type	Average	Standard deviation	P
Incisor	1.123	0.369	0.172
Molar	1.010	0.384	

Tableau 2: Distance entre la constriction apicale et l'apex anatomique (mm)
(Mousavi et Al. 2018)

Les distances mesurées lors de cette étude montrent bien une variation importante dans le positionnement du foramen apical ; souvent ce dernier ne se situe pas à l'apex anatomique (13).

○ **Les canaux accessoires :**

Lors de la formation de la racine, certaines irrégularités peuvent se produire, induisant la formation de défauts au sein desquels la dentinogénèse ne se produit pas. Il en résulte alors l'apparition de canaux accessoires (14).

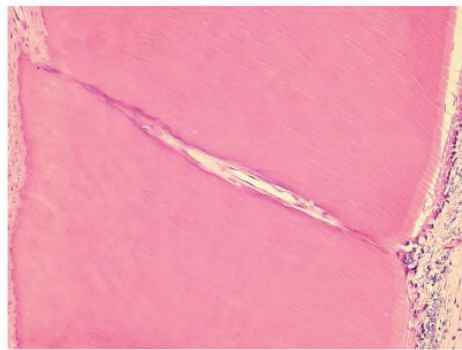


Figure 14 : Canal accessoire (coloration H&E, x100, Zuza and Al. 2006)

La classification de De Deus établie en 1975 permet de différencier les canaux accessoires des ramifications du canal principal, qui peuvent être latérales ou secondaires :

- ➔ canal principal : il se prolonge le long de la racine dès l'entrée canalaire et jusqu'au foramen apical
- ➔ canal latéral : il émane du canal principal mettant en communication l'endodonte et le desmodonte au niveau des deux tiers coronaires de la racine. Son axe est le plus souvent perpendiculaire à l'axe de la dent
- ➔ canal secondaire : Il naît à partir du canal principal au niveau du tiers apical, son axe est plutôt oblique par rapport au canal principal
- ➔ canal accessoire : c'est une ramification d'un canal secondaire

A : Canal accessoire
 B : Canal secondaire
 C et D : Canaux latéraux

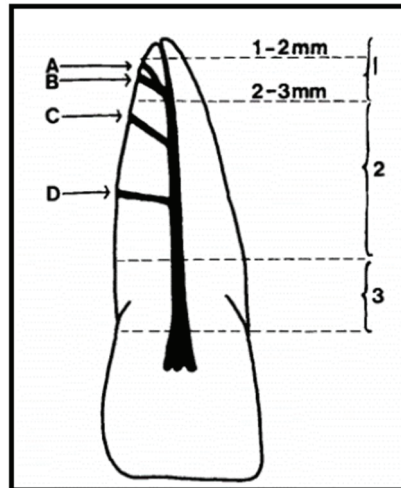


Figure 15 : Les différentes ramifications canalaire (De Deus, 1975)

Par ailleurs, de nombreux auteurs se sont intéressés à la prévalence des canaux accessoires pour tous les types de dents :

Auteurs	Nombre de dents étudiées	Pourcentage avec canal accessoire
Rubach et Mitchell (1975)	74	45,0
Lowman <i>et al.</i> (1973)	46	59,0
Vertucci et Williams 1974)	100	46,0
Kirkham (1975)	100	23,0
Vertucci et Gegauff (1979)	400	49,0
Total et moyenne	720	44,4

Tableau 3 : Prévalence des canaux accessoires selon différents auteurs (Gulabivala et Darbar, 2004)

Les études réalisées dans les années 1970 montrent que près de la moitié des dents examinées possède ce type de canal.

Accessory Canals	N Teeth	Percentage
Presence	37	92.5
Absence	3	7.5
Total	40	100.0

Tableau 4 : Prévalence des canaux accessoires (Zuga and Al., 2006)

Pour autant ce chiffre serait sous-estimé puisqu'en 2006, l'étude de Zuga et al. (15) révèle une prévalence nettement plus importante puisque les canaux accessoires sont présents pour la totalité des dents de leur échantillon. Même si ce dernier est plus faible par rapport aux autres études précédemment citées, les techniques utilisées par l'équipe de Zuga pour détecter les canaux sont plus performantes, ce qui permet en partie d'expliquer leurs résultats.

- **L'espace inter-radiculaire :**

La furcation des molaires comprend de nombreux canaux accessoires. Selon plusieurs auteurs, ces canaux accessoires seraient retrouvés dans 23 à plus de 70% des molaires (16) (14).

Le tableau 5 présente la prévalence des canaux au niveau de la zone de furcation. Bien que relativement anciennes, les études sélectionnées montrent une même tendance : une majorité des molaires présentent des canaux au niveau de la zone de furcation.

La zone de furcation des molaires représente donc une voie de communication très importante entre l'endodonte et le parodonte.

Incidence of Furcation Canals

Investigators	Techniques	Incidence
Rubach and Mitchell (1965) ⁶⁵	Sectioned teeth	45%
Lowman et al. (1973) ⁵²	Dissecting microscope	Maxillary molars 59%
		Mandibular molars 55%
Burch and Hulen (1974) ¹³	Radiopaque dye	Accessory furcal canals 76%
Vertucci and Williams (1974) ⁸¹	Hematoxylin dye	46%
Kirkham (1975) ⁴³	Radiopaque dye	23%
Gutmann (1978) ³³	Safranin dye	Maxillary molars 28.4%
		Mandibular molars 27.4%

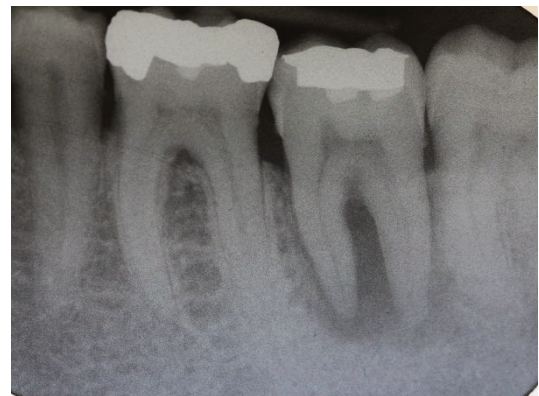

Figure 16 : Lésion endo-parodontale avec atteinte de la furcation (Dr S.M. Dridi)

Tableau 5 : Prévalence des canaux à la furcation (Cohen et Hargreaves, 2011)

- **Les canalicules dentinaires :**

En plus du foramen apical et des canaux accessoires, il a été suggéré que les canalicules dentinaires présenteraient une voie de communication endo-parodontale supplémentaire.

En effet, la dentine est caractérisée par une structure canaliculaire qui lui confère sa perméabilité et son aptitude à répondre aux stimuli externes physico-chimiques, thermiques et tactiles (17).

Ces canalicules dentinaires contiennent le prolongement de l'odontoblaste et un fluide dentinaire d'origine pulpaire. Ils traversent toute l'épaisseur de la dentine et sont obturés au niveau parodontal par le cément (14).

Ils ont un diamètre de 1 à 2 µm et une longueur de 2,5 à 3,5 mm dans la partie coronaire.

Chaque canalicule est bordé par un manchon de dentine canaliculaire, structure minéralisée résultant de la sécrétion de composants matriciels par le prolongement odontoblastique dans la lumière du canalicule.

Entre les troncs des canalicules, se trouve la dentine intercanaliculaire, moins minéralisée et résultant directement de la minéralisation de la prédentine. Au sein de celle-ci, les ramifications secondaires des prolongements donnent naissance à des branches latérales secondaires traversant la dentine intercanaliculaire et créant un réseau canaliculaire latéral permettant les échanges.

Le nombre de canalicules dépend de la zone dentinaire considérée et varie de 8 000 U/mm² à la jonction ciment – dentine à 58 000 U/mm² à l’apex (18).

Au niveau du tiers dentinaire médian, ce nombre avoisine les 30 000 U/mm² (17).




Figure 17 : Surface dentinaire avec canalicules dentinaires (Kunam et Al., 2016)

Ces canalicules peuvent être exposées de façon accidentelle au niveau parodontal par un traumatisme, une lésion carieuse, la perte d’une restauration, une pathologie (apparition d’une poche parodontale ou d’une maladie parodontale) ou un acte iatrogène (lors de surfaçages répétés par exemple).

Dès lors, ils deviennent une voie de communication privilégiée pour les bactéries et leurs sous-produits métaboliques, qui ont alors accès à un véritable réseau au sein de la dent.

○ **Aberrations canalaire ou anomalies de développement :**

Le développement de la dent est un processus biologique complexe régulé par une série d’interactions épithélio-mésenchymateuses. Des perturbations dans ces interactions peuvent altérer l’odontogénèse et provoquer un développement anormal. Selon le stade de développement de la dent où elles interviennent, ces anomalies peuvent concerner le nombre de racines ou canaux, leur taille et/ou leur forme.

Les anomalies incluent le plus souvent les dilacérations dentaires, un taurodontisme, une dysplasie dentinaire type I, des sillons palato-gingival, une racine « en C », des Dens invaginatus ou encore une fusion radiculaire. Certaines de ces anomalies sont susceptibles d’entraîner des communications entre l’endodonte et le parodonte (19).

En conclusion, chaque dent comprend de nombreuses voies de communication physiologiques entre sa partie interne, la pulpe, et sa partie externe, le parodonte.

Ces voies évoluent avec le temps. Avec l'âge, le foramen apical voit son diamètre diminuer notamment à cause de l'apposition de cément secondaire. Le nombre de canaux accessoires diminue également, et la dentine radulaire devient moins perméable à cause de la formation de dentine sclérotique. A terme, les canalicules dentinaires s'obturent, notamment dans le tiers apical.

Toutes ces données expliquent pourquoi une dent jeune est plus susceptible aux propagations pathologiques entre l'endodonte et le parodonte, inflammatoires et infectieuses, qu'une dent d'un sujet âgé (20).

Par ailleurs, il est important de ne jamais omettre l'existence des ramifications accessoires qui accentuent les liens étroits entre l'endodonte et le parodonte.

En effet, lorsqu'un patient est atteint d'une maladie parodontale, le développement d'une poche parodontale peut provoquer l'exposition d'un canal secondaire, latéral ou accessoire et favoriser ainsi la diffusion des micro-organismes et de leurs sous-produits métaboliques vers la pulpe (14).

De même, les furcations des molaires doivent être considérées comme des zones à risque en raison des nombreuses voies de communications endo-parodontale qui existent à leurs niveaux.

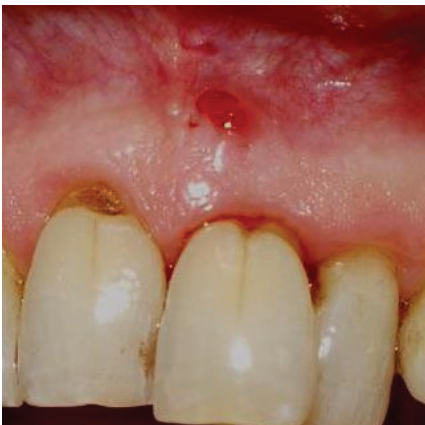

Figure 18 : 21 présentant une lésion endo-parodontale avec présence d'un sillon vestibulaire (Dr S.M. Dridi)

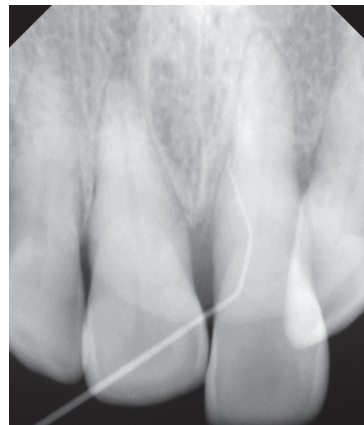

Figure 19 : Cliché radiographique de la 21 avec cône de gutta-percha dans la fistule (Dr S.M. Dridi)

1.4.1 Voies non physiologiques

L'apparition de voies de communication non physiologiques entre l'endodonte et le parodonte ont pour origine un événement traumatique ou iatrogène.

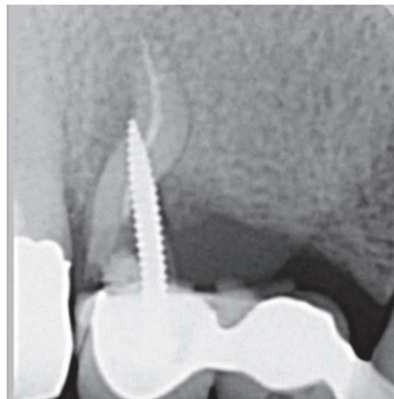
Dans les deux cas, cela peut conduire à une perforation, fêlure, fracture et / ou résorption radulaire.

- **Perforation radiculaire :**

Une perforation radiculaire peut survenir lors d'un traitement endodontique ou lors de la préparation pour ancrage radiculaire. Cet acte iatrogène entraîne alors une communication entre le système canalaire et le ligament parodontal.

Le pronostic de ces lésions est extrêmement variable, et dépend de leur ancienneté, taille, localisation et accessibilité qui rend possible leur prise en charge. Lorsque ce type de lésion se situe au milieu de la racine ou à son tier apical, les chances de guérison augmentent (14).

Aujourd'hui, l'utilisation des silicates tricalciques, tel que le Mineral Trioxide Aggregate (ProRoot MTA) ou les biocéramiques permet de gérer efficacement ces lésions lorsqu'elles sont mineures.



*Figure 20 : Perforation radiculaire.
(Pr JD Orthlieb)*

- **Fêlure ou fracture radiculaire.**

Les fractures ou fêlures radiculaires peuvent survenir lors d'un traumatisme tel qu'un choc, un traumatisme occlusal, ou encore une parafonction tel que le bruxisme.

Elles peuvent également survenir à la suite d'un acte iatrogène, lors de la dépose ou lors de la réalisation d'une reconstitution corono radiculaire coulée, ou encore être liée à la surpression engendrée par la technique d'obturation par condensation.

Des fractures horizontales et des fractures verticales peuvent être observées. Les fractures horizontales apparaissent généralement à la suite d'un traumatisme, tandis que les fractures verticales peuvent être la conséquence d'un acte iatrogène.

Il est également possible d'observer des fractures induites par une résorption radiculaire.

Cliniquement, ce type de lésion se traduit par un sondage profond et ponctuel, relatant une perte d'os en regard de la fracture. Le signe fonctionnel évocateur est une douleur à la mastication.

Radiographiquement, il est difficile de les observer avec un cliché conventionnel. Un cone beam computed tomography (CBCT) est souvent nécessaire pour l'établissement du diagnostic de certitude (21).

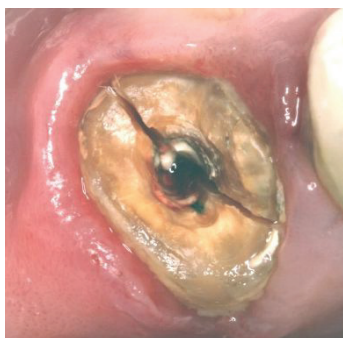

Figure 21 : Fracture radiculaire.
(Pr JD Orthlieb)

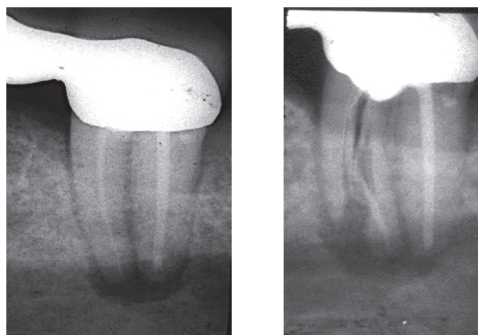


Figure 22 : Fracture verticale sur une 37
pilier de bridge, visible avec un cliché
mésio excentré (Pr E. Medioni)

Le pronostic des dents fracturées est mauvais, et l'avulsion représente malheureusement l'alternative thérapeutique la plus probable.

Avant que l'extraction ne soit effectuée, la fêlure ou fracture représente un passage privilégié pour les micro-organismes de l'endodonte vers le parodonte et vice versa, augmentant à court terme les risques de développer une lésion endo-parodontale.

o **Résorption radiculaire**

Une résorption radiculaire peut être externe ou interne.

▪ Externe :

Une résorption radiculaire externe peut affecter les dents vivantes et dévitalisées plus susceptibles aux résorptions du fait de l'absence de la pulpe comme moyen de défense.

Ce processus pathologique génère une perte du cément, de la dentine et de l'os, bien souvent irréversible, conséquence d'une activité cémentoclastique, odontoblastique et / ou ostéoclastique.

Il s'agit d'une réaction inflammatoire pouvant provoquer l'apparition d'une communication entre l'endodonte et le parodonte.

L'étiologie des résorptions externes est multifactorielle : trauma (luxation, réimplantation), inflammation péri apicale ou parodontale, traitement orthodontique, chirurgie dento-alvéolaire, traitement parodontal, trauma occlusal, malocclusion, malformation de la racine.

Pour qu'une résorption radiculaire externe apparaisse, deux facteurs doivent être associés : une lésion et une stimulation de l'activité clastique (22).

Les résorptions externes peuvent être classifiées de la manière suivante :

- Résorption de surface : il s'agit d'une résorption radiculaire discrète, superficielle et limitée, qui va concerner la couche profonde du ligament et le cément. Ce sont des lésions réversibles qui peuvent se réparer spontanément par apposition cémentaire.
- Résorption inflammatoire : Ces résorptions sont les plus fréquemment rencontrées et peuvent concerner n'importe quelle zone de la racine. Elles se présentent sous forme d'une excavation du cément et de la dentine, due à la destruction de la barrière de protection du cément. Il se met alors en place une inflammation parodontale chronique. Ce type de résorption peut être transitoire, si la dent est traitée, ou devenir évolutive.

- Résorption de remplacement et ankylose dento-alvéolaire : dans ces cas de résorptions, la racine résorbée est remplacée par de l'os (23).

En ce qui concerne la création d'une voie de communication entre l'endodonte et le parodonte, nous retiendrons de cette classification des résorptions externes la résorption inflammatoire. En effet, les deux autres types de résorptions externes impliquent une réparation ou le remplacement du tissu dentaire par un tissu osseux, ce qui empêchera alors la formation d'une communication entre l'endodonte et le parodonte.

Le traitement de ces résorptions consiste en la suppression de la cause (notamment dans les cas de résorptions dues à un traitement orthodontique), et / ou le curetage du tissu de granulation et l'obturation du défaut, ainsi qu'un traitement endodontique selon les situations cliniques (24).

- Interne :

Une résorption radiculaire interne, encore appelée résorption intra-canalair, est un phénomène pathologique qui résulte d'une dystrophie de la pulpe amenant à une destruction des tissus durs de la dent. Elles se rencontrent le plus souvent au tiers médian du canal, plus rarement dans la zone apicale.

C'est un phénomène relativement rare, sa prévalence est d'environ 2%, et peut affecter n'importe quelle dent, mais avec une prédilection pour les incisives.

Les résorptions internes peuvent être transitoires, souvent observées à la suite d'un choc ou après un traitement orthodontique ou parodontal. Dans ce cas, on observe au niveau de la zone lésée une destruction des odontoblastes et une minéralisation de la pré dentine. La zone atteinte va « se réparer », les cellules pulpaires de relais vont sécréter une nouvelle matrice dentinaire.

Les résorptions internes peuvent également être évolutives lorsqu'elles sont stimulées, notamment par une invasion microbienne à travers les tubuli dentinaires vers le site de nécrose, puis progression vers la pulpe vitale.

Les résorptions internes se divisent en deux groupes :

- Résorptions de remplacement : la dentine est remplacée par un tissu dur type ostéo dentine
- Résorptions inflammatoires : on observe une résorption régulière de la dentine sans minéralisation de remplacement. L'espace est envahi par un tissu de granulation, qui entretient alors le phénomène de résorption (23).

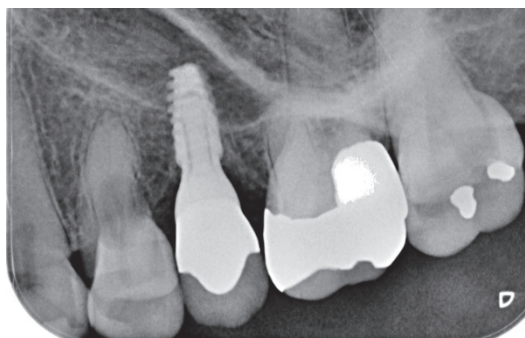


Figure 23 : Résorption interne sur une 24

De même que pour les résorptions externes, nous retiendrons que les résorptions inflammatoires peuvent représenter une étiologie possible d'une lésion endo-parodontale.

- **Lésion carieuse radiculaire :**

Le développement d'une lésion carieuse au niveau de la racine peut entraîner l'apparition d'une communication entre l'endodonte et le parodonte, notamment si cette lésion carieuse atteint le canal radiculaire (20).

Pour conclure, les communications non physiologiques ne sont pas rares ! Leur détection précoce est primordiale afin de limiter les destructions tissulaires irréversibles.

1.5 Les lésions endo-parodontales

1.5.1 Définition et aspects cliniques

Une lésion « endo-parodontale » correspond à une **communication pathologique** entre la pulpe et les tissus parodontaux d'une seule et même dent provoquant une destruction de ses systèmes d'attache et d'ancrage. Elle se manifeste de manière aiguë ou chronique et implique une nécrose de la dent septique ou aseptique avec apparition d'une lésion inflammatoire d'origine endodontique (LIPOE), associée à une lésion parodontale d'origine bactérienne (25). Cette infection croisée entre l'endodonte d'une part et le parodonte d'autre part se réalise via une voie de communication qui détermine le mode de propagation de l'infection. Une infection d'origine parodontale produit une destruction de l'os de la couronne vers l'apex de la dent tandis qu'une infection d'origine endodontique entraîne une destruction de l'os de l'apex vers la couronne (26).

La forme aiguë survient lorsqu'une lésion endo-parodontale fait suite à un trauma ou un acte iatrogène entraînant une fracture ou perforation ; la manifestation clinique la plus commune est l'apparition d'un abcès accompagné d'une forte douleur. La forme chronique apparaît chez un patient atteint d'une parodontite induite par la plaque dentaire et présentant une nécrose pulpaire sur la dent concernée, la lésion endo-parodontale évolue à bas bruit sans signes cliniques évidents (25).

Le diagnostic de ces lésions impose les examens suivants :

- anamnèse et historique bucco-dentaire du patient : recherche d'antécédents de lésions endodontiques et/ou parodontales notamment
- évaluation des symptômes : douleur, gêne fonctionnelle, doléance esthétique
- évaluation de l'état général
- évaluation du parodonte : couleur, texture, présence d'écoulement, présence d'un saignement et/ou d'une fistule. Sondage parodontal à l'aide d'une sonde parodontale graduée à bout mousse (il conviendra de réaliser un sondage de tout le quadrant concerné afin de comparer la sévérité de l'atteinte)

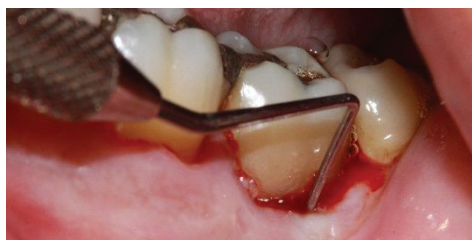

Figure 24 : Sondage d'une LEP (Dr S.M. Dridi)

- examen dentaire clinique : visuel, recherche de fêlure / fracture avec ou sans aides optiques, test de sensibilité pulpaire, contrôle de l'occlusion
- examen radiologique : radiologie rétro alvéolaire et CBCT le cas échéant (27)

A l'issu de ces examens, le clinicien peut interpréter les éléments diagnostiques les uns avec les autres et déterminer s'il s'agit ou non d'une lésion endo-parodontale.

Les signes cliniques et symptômes les plus souvent rencontrés dans le cas d'une lésion endo-parodontale sont la présence d'une poche parodontale profonde, proche ou atteignant l'apex et d'une réponse faible ou négative au test de vitalité pulpaire. Les autres signes cliniques que l'on peut rencontrer sont, par ordre de prévalence :

- une résorption osseuse à l'apex ou au niveau de la furcation
- une douleur spontanée ou à la palpation ou percussion
- une suppuration purulente
- une mobilité dentaire
- une inflammation de la muqueuse sinusienne
- une altération de la coloration de la couronne ou de la gencive (25)

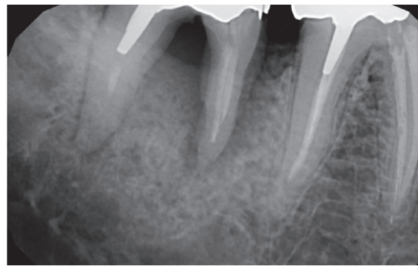


Figure 25 : Radiographie lésion endo-parodontale sur une 46

1.5.2 Etiologie

Une lésion impliquant l'endodonte et le parodonte a pour origine soit une lésion primaire endodontique, soit une lésion primaire parodontale, soit deux lésions, endodontique et parodontale, qui se sont développées sur la même dent de manière indépendante. Quelle que soit l'origine anatomique de cette lésion, elle est d'origine bactérienne et fait intervenir une flore microbienne complexe (16).

La cavité buccale dénombre environ 1200 espèces bactériennes différentes. Mais seules quelques-unes sont capables de survivre au sein des écosystèmes dentaires et possèdent la capacité d'altérer l'endodonte et / ou le parodonte.

Socransky et al. en 1998 ont défini les espèces bactériennes les plus fréquemment retrouvées dans la plaque dentaire, lesquelles s'organisent sous forme de complexes en fonction des collaborations qu'elles entretiennent les unes avec les autres.

Un code couleur est attribué à chaque complexe en fonction de leur degré de virulence. Le couleur pourpre a été attribuée aux bactéries les moins virulentes et la couleur rouge, aux bactéries les plus virulentes.

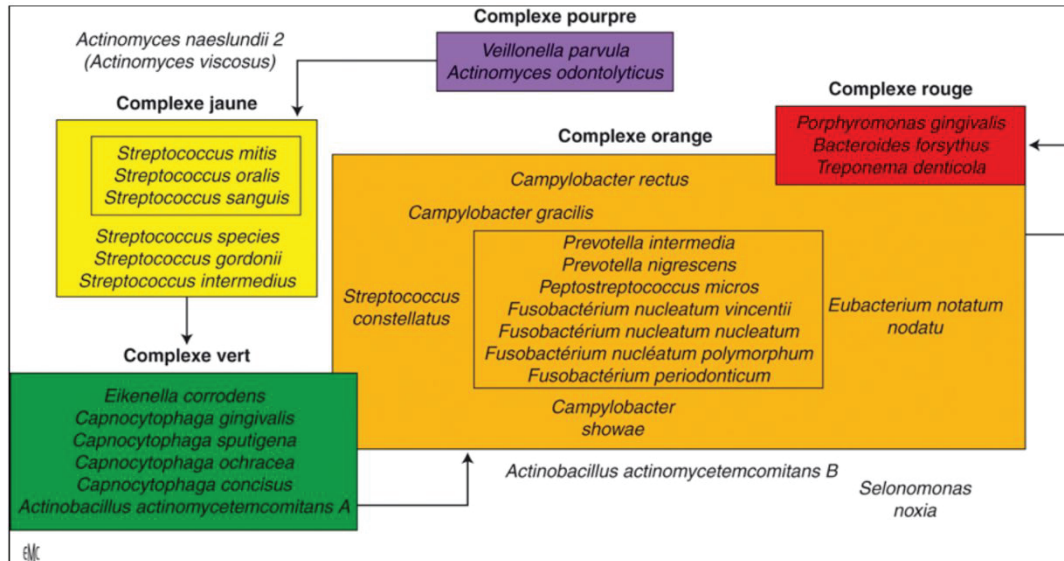


Figure 26 : Les complexes bactériens (Socransky t coll., 1998)

Que les LEP soient d’origine endodontique ou parodontale, les études montrent des variations mineures dans leur étiologie bactérienne.

1.5.2.1 Microbiologie de l’endodonte

Une lésion infectieuse d’origine endodontique peut résulter de deux processus, soit d’une nécrose septique de la pulpe par pénétration bactérienne dans l’endodonte, soit d’une infection secondaire d’une pulpe nécrosée. Dans ce cas, la pulpe se nécrose puis les bactéries colonisent l’endodonte dépourvu de systèmes de défense.

L’écologie particulière de l’endodonte permet de limiter le nombre d’espèces bactériennes qui peuvent s’y développer.

Selon l’état actuel des recherches, les espèces les plus fréquemment rencontrées sont :

- les coques : streptocoques, peptostreptocoques, Veillonella
- les bacilles : Fusobacterium, Actinomyces, Prevotella, Porphyromonas

	Genres anaérobies	Genres facultatifs
Bacilles à Gram négatif	<i>Porphyromonas</i> <i>Prevotella</i> <i>Fusobacterium</i> <i>Campylobacter</i> <i>Treponema</i> <i>Wolinella</i>	<i>Capnocytophaga</i> <i>Eikenella</i>
Bacilles à Gram positif	<i>Actinomyces</i> <i>Arachnia propionica</i> <i>Eubacterium</i> <i>Propionibacterium</i> <i>Pseudoramibacte</i>	<i>Corynebacterium</i> <i>Lactobacillus</i>
Cocci à Gram négatif	<i>Veillonella</i>	<i>Neisseria</i>
Cocci à Gram positif	<i>Peptostreptococcus</i>	<i>Streptococcus</i> <i>Enterococcus</i>

Tableau 6 : Composition de la flore endodontique par culture (Perez et Al. 2012)

En 2012, Perez et al. ont étudié la composition de la flore endodontique par culture et ont pu montrer que de nombreuses espèces bactériennes appartiennent aux complexes rouges et oranges de Socransky, les deux complexes les plus virulents (3).

La composition de la flore bactérienne de l'endodonte a également été étudiée en fonction de la pathologie péri apicale par Siquiera et al. en 2002. La technique d'identification utilisée était la PCR par approche ciblée :

Infections initiales		Infections secondaires ou persistantes	Infections extraradiculaires
Lésion chronique périradulaire	Abcès périapical aigu		
<i>Bacteroides</i>	<i>Porphyromonas</i>	<i>Enterococcus</i>	<i>Actinomyces</i>
<i>Treponema</i>	<i>Treponema</i>	<i>Actinomyces</i>	<i>Propionibacterium</i>
<i>Prevotella</i>	<i>Fusobacterium</i>	<i>Streptococcus</i>	
<i>Porphyromonas</i>	<i>Bacteroides</i>	<i>Candida</i>	
<i>Fusobacterium</i>	<i>Prevotella</i>	<i>Propionibacterium</i>	
<i>Peptostreptococcus</i>	<i>Streptococcus</i>	<i>Staphylococcus</i>	
<i>Streptococcus</i>	<i>Peptostreptococcus</i>	<i>Pseudomonas</i>	
<i>Eubacterium</i>			
<i>Actinomyces</i>			
<i>Campylobacter</i>			

Tableau 7 : Composition de la flore endocanalaire selon la pathologie péri-apicale (Siquiera, 2002)

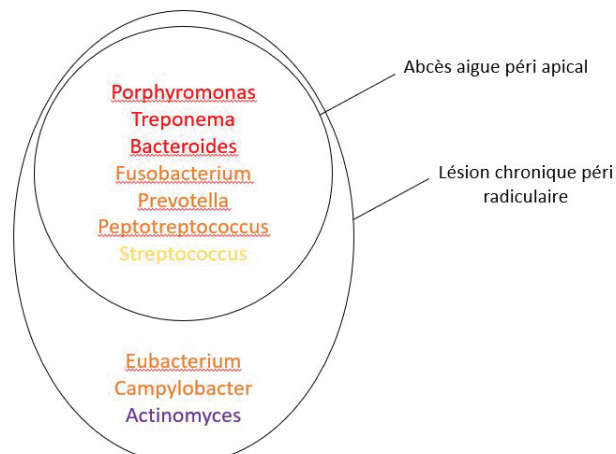


Figure 27 : Les différentes bactéries impliquées dans les infections primaires endodontiques

Cette étude fait ressortir le caractère virulent des bactéries impliquées dans les infections primaires d'origine endodontique. En effet, un abcès aigue péri apical est engendré majoritairement par des bactéries des complexes rouge et orange. Une lésion chronique péri-radriculaire est engendrée par les mêmes bactéries, auxquelles s'ajoutent d'autres espèces des complexes orange et pourpre.

A noter que *Fusobacterium nucleatum*, bacille anaérobie fusiforme à gram- appartenant au complexe orange, est l'espèce la plus fréquemment rencontrée dans les infections endodontiques primaires. Dans une étude de 2019, Ganesh et al. ont détecté la présence de ce micro-organisme dans le canal de 48% des dents de leur échantillon initial présentant des lésions péri apicales. Ce germe présente plusieurs facteurs de virulence. Il peut aisément survivre et se multiplier dans le réseau canalaire entre deux séances de traitement canalaire. Il peut également augmenter la virulence de certains micro-organismes extrêmement virulents tel que *Enterococcus faecalis* sur lequel il peut se fixer (28).

L'environnement anaérobie particulier de l'organe dentaire représente donc un écosystème particulièrement favorable au développement de bactéries des complexes les plus virulents de Socransky.

En revanche, la flore retrouvée dans les cas d'infections secondaires ou persistantes appartient essentiellement aux complexes jaune et violet, considérés comme moins virulents que les complexes rouge et orange (3).

Selon Siquiera et al. (2002), une infection est qualifiée de secondaire quand elle est causée par des micro-organismes qui n'étaient pas présents dans l'infection initiale et qui ont pénétré au sein du système canalaire soit au cours du traitement initial, soit entre les séances thérapeutiques ou après la fin du traitement endodontique. Une infection est qualifiée de persistante quand elle est causée par des micro-organismes appartenant à une infection primaire ou secondaire mais qui résistent aux procédures anti-bactériennes et aux manœuvres thérapeutiques et peuvent survivre à des périodes de privation nutritionnelle. Ces espèces incluent notamment *Enterococcus faecalis*, *Actinomyces* et *Streptococcus*.(3)

En 2019, Zarga et al. ont identifié les différents micro-organismes présents dans les cas d'infections endodontiques persistantes ou secondaires, par la technique de PCR avec une approche à large spectre et identification des gènes ARNr 16S. Selon leurs résultats, *Enterococcus faecalis* est le micro-organisme dominant (63% de leur échantillon) par rapport à *Dialister invisus* (53%), *Streptococcus* (50%) et *Treponema Denticola* (40%). Ce profil microbien diffère de celui mis en évidence par Siquiera et al. (2002), mais les deux études s'accordent sur un point, la présence majoritaire d'*Enterococcus faecalis* et des *Streptococcus* (29).

Par ailleurs, des espèces de *Candida* peuvent être mises en évidence dans les canaux des pulpes infectées. Sen et al. en 1995 ont retrouvé par exemple du *Candida albicans* dans 11,36% de leur échantillon de pulpes étudiées. Or ce germe est capable d'entretenir des relations synergiques avec les bactéries parodontopathogènes, ce qui explique que Siquiera et al. en 2002 puissent détecter ce type de champignon dans les cas d'infections secondaires ou persistantes de l'endodonte.

De même, *Aspergillus* a également été détecté dans des canaux de dents à pulpe nécrosée associée à des lésions péri-apicales.

En plus des bactéries et des champignons, les virus peuvent aussi enrichir la flore endodontique pathogène, tels que le cytomégalovirus (CMV) et le virus Epstein Barr (EBV). Ils seraient notamment présents dans les cas de lésions péri- apicales symptomatiques (3).

1.5.2.2 Microbiologie du parodonte

Plusieurs bactéries ont été identifiées comme étant pathogènes pour le parodonte. Si la présence de ces bactéries est une condition indispensable au développement d'une maladie parodontale, elle n'est pas suffisante. En effet, c'est la réponse inflammatoire de l'hôte qui détermine l'expression clinique et l'évolution de la pathologie.

En 1977, Socransky a défini le concept de bactérie parodontopathogène en fonction de 5 critères ; ainsi une bactérie est impliquée dans la destruction des tissus parodontaux si :

- elle est présente en grande quantité dans un site atteint par la maladie
- elle entraîne une réponse immunitaire de l'hôte
- elle produit des facteurs de virulence
- elle induit des lésions chez une autre espèce animale
- son élimination va de pair avec une amélioration de l'état clinique

Les infections parodontales sont mixtes, c'est-à-dire qu'elles sont produites par différents types bactériens qui collaborent pour former des biofilms parfaitement structurés.

On retrouve principalement *P. gingivalis*, *T. denticola* et *B. forsythia*, des bactéries du complexe rouge et donc à forte virulence (30).

Selon des études, *P. gingivalis* a été détecté dans 36,8% des sujets sains et 87,1% des patients atteints de parodontites. Ainsi, *P. gingivalis* a un pouvoir pathogène qui évolue selon l'environnement buccal de chaque sujet (31).

1.5.2.3 Microbiologie des lésions endo-parodontales

Même si la microbiologie des lésions endo-parodontales reflète la microbiologie de l'endodonte et la microbiologie du parodonte infecté, il est impossible d'établir un profil unique, spécifique des lésions endo-parodontales (32).

Toutefois, dans ce type de lésions, on retrouve des espèces bactériennes communes à l'endodonte et au parodonte et qui appartiennent essentiellement aux complexes rouge et orange.

Ces bactéries sont les suivantes :

- *P. gingivalis*
- *B. forsythia*
- *T. denticola*
- Ainsi que les bactéries du genre *Fusobacterium* et *Prevotella*

1.5.2.4 Autres facteurs étiologiques

➤ Agents extrinsèques :

Il n'est pas rare de retrouver des corps étrangers lors d'une inflammation des tissus péri radiculaires. Bien que les atteintes endodontiques et parodontales soient liées à la présence de micro-organismes, certains traitements peuvent échouer à cause de la présence de substances étrangères *in situ*. On peut retrouver notamment des chips de ciment ou de dentine, de l'amalgame, du matériau d'obturation canalaire, des fibres de cellulose provenant des pointes de papier ou encore des fils de rétraction gingival. La présence de ces différentes

substances a pu être corrélée avec celle de cellules géantes multinucléées observées au microscope optique au voisinage de ces corps étrangers. Le traitement de ces lésions endo-parodontales impose alors l'exérèse mécanique ou chirurgicale de ces substances (18).

➤ Agents intrinsèques :

Des cristaux de cholestérol sont fréquemment identifiés dans les cas de parodontites apicales. Il a été suggéré que l'accumulation de cristaux de cholestérol au niveau des tissus péri-apicaux enflammés était une cause d'échec des traitements endodontiques. Or, les cellules de défenses telles que les macrophages et les cellules géantes ne sont pas assez efficaces pour détruire complètement les cristaux.

En plus du cholestérol, d'autres agents sont également retrouvés comme les corps de Russel, qui sont de petites accumulations de substances éosinophiles situées dans ou près des cellules plasmiques et d'autres cellules lymphoïdes. Plusieurs études ont révélé la présence de ces corps dans environ 80% des parodontites apicales. Toutefois, leur mécanisme de production et leur rôle exact dans l'inflammation pulpaire ne sont toujours pas élucidés (18).

1.5.2.5 Facteurs favorisants :

Un traitement endodontique insuffisant est considéré comme un facteur de risque de réinfection canalaire souvent associé à l'apparition d'une inflammation péri radiculaire et pouvant conduire à un échec thérapeutique.

Une restauration coronaire non étanche est un deuxième facteur de risque souvent évoqué. Il est d'ailleurs déterminant puisqu'une restauration coronaire inadaptée même associée à un traitement canalaire satisfaisant, est à l'origine d'un taux d'échec supérieur par rapport à une situation de restauration coronaire étanche et associée à un traitement canalaire insuffisant (18).

Conclusion.

Les voies de communication décrites précédemment ainsi que la présence d'une flore bactérienne pathogène commune à l'origine des lésions endodontiques et parodontales expliquent parfaitement la possibilité de contaminations croisées entre l'endodonte et le parodonte.

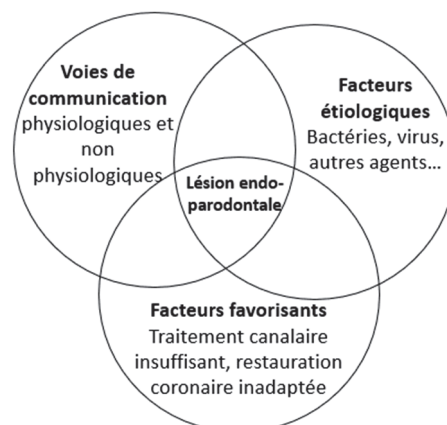


Figure 28 : Etiologie des lésions endo-parodontales

2. Classification des lésions endo-parodontales

2.1 Classifications antérieures à 2017

L'objectif princeps d'une classification est de catégoriser la majorité des situations cliniques dites pathologiques, en groupes hiérarchisés et homogènes suivant des déterminants majeurs au travers d'un langage explicite.

Pour un clinicien, cette classification doit faciliter au quotidien les démarches diagnostiques et thérapeutiques. C'est sous cet angle que nous avons analysé les nombreuses classifications des lésions endo-parodontales qui ont été proposées depuis ces dernières décennies. Chacune d'entre-elles se base sur un aspect spécifique de la LEP : il existe ainsi des classifications axées sur le diagnostic, le pronostic, le traitement ou les relations pathologiques qu'entretiennent la dent avec son parodonte (33).

2.1.1.1 Classification de Simon, Glick et Franck (1972)

Cette classification est une des premières à avoir été établie en 1972. Elle est basée sur l'origine de la lésion (7) (33), endodontique à partir d'une racine ou parodontale à partir d'une poche parodontale :

- Lésions endodontiques pures
- Lésions endodontiques primaires avec atteinte parodontale secondaire
- Lésions parodontales pures
- Lésions parodontales primaires avec atteinte endodontique secondaire
- Lésions associées
- Lésions combinées : lésions endo-parodontales vraies

Les auteurs justifient leur approche en raison du pronostic différent des lésions ; celui des lésions d'origine parodontale est généralement moins favorable que celui des lésions d'origine endodontique.

Néanmoins, cette classification présente deux limites majeures. La recherche de la source primaire de l'infection est cliniquement difficile voire impossible lorsque l'anamnèse ne peut pas être précisée, ce qui est fréquemment le cas étant donné l'évolution à bas bruit des lésions endo-parodontales qui présentent généralement un stade avancé lors du diagnostic (25).

D'un point de vue thérapeutique, elle manque de pertinence car le traitement des lésions endo-parodontales suit le même protocole quelle que soit l'origine primaire des lésions.

2.1.1.2 Classification de Weine (1972) (34)

Weine a également proposé en 1972 une classification des lésions endo-parodontales en se basant sur leur étiologie ; l'auteur distingue 4 classes :

- Classe I : dent dont les symptômes cliniques et radiologiques simulent une maladie parodontale mais dont l'étiologie est en fait une inflammation et/ou une nécrose pulpaire
- Classe II : dent qui présente en même temps une maladie parodontale et une maladie pulpaire ou péri-apicale
- Classe III : dent atteinte de maladie parodontale, mais absence de maladie pulpaire ou nécessité d'un traitement endodontique en vue d'une amputation radiculaire
- Classe IV : dent avec des signes cliniques et radiologiques qui simulent une maladie pulpaire ou péri-apicale alors qu'il s'agit d'une maladie parodontale

A l'image de la précédente, cette classification est difficilement applicable en clinique ; à travers elle, l'auteur pointe toutefois la difficulté du diagnostic différentiel. Il est le premier à introduire la notion d'existence éventuelle d'une maladie parodontale associée, laquelle reflète la diversité et la complexité des formes cliniques des LEP. Pour autant cette classification est confuse. Quel est l'intérêt de préciser que les symptômes ne sont pas forcément spécifiques d'une pathologie ? Pour les classes II, aucune précision n'est formulée sur l'état soit séparé soit associé des lésions endodontiques et parodontales.

2.1.1.3 *Classification de Hiatt (1977) (34,35)*

En 1977, Hiatt propose une classification qui introduit, en plus de l'origine étiologique des lésions endo-parodontales y compris iatrogène, la durée d'évolution et la chronologie des processus pathologiques.

- Lésion pulpaire avec atteinte parodontale secondaire de courte durée
- Lésion pulpaire avec atteinte parodontale secondaire de longue durée
- Lésion parodontale de courte durée avec lésion pulpaire secondaire
- Lésion parodontale de longue durée avec lésion pulpaire secondaire
- Lésion parodontale traitée par hémisection
- Fracture corono-radulaire complète ou incomplète
- Lésion pulpaire évoluant en lésion parodontale après traitement
- Lésion parodontale évoluant en lésion pulpaire après traitement.

Le seul avantage de cette classification est de soulever encore une fois la difficulté du diagnostic différentiel ainsi que l'éventualité d'une fracture radulaire. La prise en compte de la durée d'évolution des lésions endo-parodontales est subjective et ne facilite ni l'approche diagnostique ni l'orientation thérapeutique.

2.1.1.4 *Classification de Guldener et Langeland (1982) (33)*

En 1982, Guldener et Langeland ont établi une classification basée sur les relations pathologiques entre l'endodonte et le parodonte :

- Lésion endo-parodontale
- Lésion paro-endodontique
- Lésion combinée

Cette classification a le mérite d'être simple mais elle n'apporte aucun bénéfice par rapport aux précédentes. L'implication clinique ne diffère pas que la lésion soit initialement endodontique puis parodontale ou l'inverse, ou qu'elle soit combinée ! La distinction clinique entre les deux premières catégories de lésions et les lésions combinées reste à déterminer.

2.1.1.5 *Classification de Torabinejad et Trope (1996) (34)*

En 1996, la classification de Torabinejad et Trope améliore la classification précédente en distinguant le caractère combiné ou séparé des lésions endo-parodontales. L'avantage de cette classification réside dans cette notion qui permet d'ajuster le diagnostic et d'orienter la prise de décision thérapeutique. En revanche, les deux dernières catégories la rendent confuse car elles ne peuvent être différenciées des deux catégories intermédiaires !

Lésion d'origine endodontique
Lésion d'origine parodontale
Lésion endo-paro combinée
Lésions endodontique et parodontale séparées
Lésions avec communication
Lésions sans communication

2.1.1.6 *Classification d'Armitage et coll. (1999) (36)*

En 1999 l'Académie Américaine de Parodontologie intègre, dans la classification des maladies parodontales, les lésions endo-parodontales combinées dans une catégorie spécifique « Parodontites associées à une pathologie endodontique ». Même si les auteurs reconnaissent que l'origine primaire de ces lésions puisse être endodontique ou parodontale, ils réfutent l'idée de considérer ce critère étiologique anatomique comme déterminant. En revanche, ils ne proposent pas d'alternative de classement. Ainsi, l'utilisation d'une seule et unique rubrique sans autre précision, n'est pas assez discriminant pour aider efficacement le praticien dans sa prise de décision.

2.1.1.7 *Classification de Gulabivala et Darbar (2004) : (37)*

En 2004, Gulabivala et Darbar établissent une classification réduite et simplifiée, à l'instar de la classification de Guldener et Langeland (1982), ce qui a le mérite de faciliter la démarche diagnostique. Pour les auteurs, le traitement doit être établi uniquement en fonction du type de lésions. Ainsi l'application de cette classification semble aisée au premier abord ; toutefois elle ne différencie pas les principaux cas de figures des lésions endo-parodontales combinées rendant obscure la démarche diagnostique pour ces dernières.

Classe I : lésion d'origine endodontique

Classe II : lésion d'origine parodontale

Classe III : lésion endo-parodontale combinée

Conclusion

Depuis les années 1970 jusqu'à l'année 2004, les classifications des lésions endo-parodontales sont essentiellement axées sur l'origine anatomique primaire dentaire et/ou parodontale de l'infection, ce qui en soi peut être considéré comme leur principale limite. Effectivement, dans la majorité des situations cliniques, le praticien n'est pas en mesure de préciser l'historique précis de la dent concernée par ce type de pathologie. De plus, ces lésions peuvent être aiguës ou chroniques et se manifestent généralement lorsque la destruction tissulaire est à un stade avancé.

Par ailleurs, en termes de thérapeutique, l'origine primaire des lésions endo-parodontales importe peu. Dans tous les cas, le traitement endodontique doit systématiquement être effectué avant le traitement parodontal. Par conséquent aucune classification précédemment citée n'a pu faire l'unanimité étant donné leur manque de pertinence clinique.

2.2 Classification issue de la classification internationale des maladies parodontales de 2017

En novembre 2017, l'American Academy of Periodontology (AAP) et l'European Federation of Periodontology (EFP) ont élaboré une nouvelle classification des maladies parodontales incluant un chapitre entièrement dédié aux lésions endo-parodontales combinées.

Selon les experts à l'origine de ce travail, la classification des « vraies » lésions endo-parodontales (par définition combinées) doit permettre non seulement de faciliter le diagnostic, mais également de préciser le pronostic et d'orienter la thérapeutique. Par conséquent de leur point de vu, il n'est pas pertinent d'utiliser comme critère principal de jugement l'origine primaire de l'infection. En revanche pour les auteurs, il convient de considérer non seulement l'importance des dégâts tissulaires engendrés par l'infection, au niveau de la dent et de son parodonte, mais également les conditions parodontales de la denture.

Ainsi, les experts proposent trois niveaux de réflexion. Le premier concerne la perte ou non de l'intégrité radiculaire ; le deuxième est axé sur la présence ou non d'un contexte global de parodontite induite par la plaque dentaire et la troisième porte sur la sévérité de la composante parodontale de la lésion endo-parodontale.

Lésions endo-parodontales avec perte de l'intégrité radiculaire	Fracture ou fêlure Perforation radiculaire ou camérale Résorption radiculaire externe	
Lésions endo-parodontales sans perte de l'intégrité radiculaire	Lésions endo-parodontales chez les patients atteints de parodontites	Grade 1 - Poche parodontale étroite et profonde sur 1 surface dentaire Grade 2 - Poche parodontale large et profonde sur 1 surface dentaire Grade 3 - Poche parodontale profonde sur plus d'une surface dentaire
	Lésions endo-parodontales chez les patients non atteints de parodontites	Grade 1 - Poche parodontale étroite et profonde sur 1 surface dentaire Grade 2 - Poche parodontale large et profonde sur 1 surface dentaire Grade 3 - Poche parodontale profonde sur plus d'une surface dentaire

Tableau 8 : classification des lésions endo-parodontales (38)

2.2.1 Premier niveau de réflexion : existe-t-il ou pas une perte de l'intégrité radiculaire ?

Dans la classification de 2017, les lésions endo-parodontales associées à une perte de l'intégrité radiculaire constituent une catégorie à part entière, dénommée aussi « lésions endo-parodontales associées à un trauma ou un facteur iatrogène ». En effet, pour les auteurs, la perte de l'intégrité radiculaire est une notion essentielle, péjorative, qui oriente d'emblée le plan de traitement. Le pronostic est mauvais et l'extraction est souvent la seule alternative, sauf exceptions. Plusieurs étiologies peuvent générer naturellement une lésion endo-parodontale combinée : une fracture, fêlure, perforation radiculaire ou camérale et/ou une résorption externe. Concernant les fractures, elles peuvent être corono-radiculaires simples (pas d'atteinte pulpaire) ou complexes (avec atteinte pulpaire), ou seulement radiculaires.

Notons que la résorption interne, purement inflammatoire, n'a pas été intégrée dans cette catégorie car ce type de résorption ne peut pas générer de lésion endo-parodontale.

2.2.2 Deuxième niveau de réflexion : existe-t-il ou pas un contexte global de parodontite induite par la plaque

Ce deuxième niveau de réflexion intervient uniquement lorsque la dent est intègre car il permet de préciser le pronostic, moins favorable en présence d'une parodontite, et impose une chronologie thérapeutique précise : traitement endodontique, traitement parodontal global non chirurgical, réévaluation puis chirurgie parodontale éventuelle pour corriger la composante parodontale persistante de la lésion endo-parodontale. Le traitement de la parodontite est impératif au risque de ne pas pouvoir obtenir de cicatrisation durable de la LEP en raison des translocations bactériennes inévitables d'une poche parodontale à une autre. Par ailleurs, plus la parodontite est sévère (type III et IV) plus le pronostic est mauvais et plus le traitement est complexe car pluridisciplinaire.

Lorsque l'intégrité radiculaire est perdue, le contexte parodontal global n'influence pas la prise de décision laquelle est seulement dictée par l'importance de la perte des tissus dentaires.

2.2.3 Troisième niveau de réflexion : quelle est l'étendue de la composante parodontale de la lésion endo-parodontale ?

Lorsque la racine est intègre, la sévérité de la perte parodontale détermine en grande partie le pronostic de la dent concernée par la lésion endo-parodontale et oriente également le traitement parodontal local.

Trois grades sont distingués :

- Grade 1 : poche parodontale étroite (sondage ponctuel) et profonde (sondage ≥ 5 mm) sur une face de la dent.
- Grade 2 : poche parodontale large et profonde ; le sondage est ≥ 5 mm sur plus d'un point de contrôle sur la face de la dent.
- Grade 3 : poche parodontale profonde sur plus d'une face de la dent. Plus la lésion est étendue, plus la perte osseuse est importante et plus le pronostic s'assombrit.

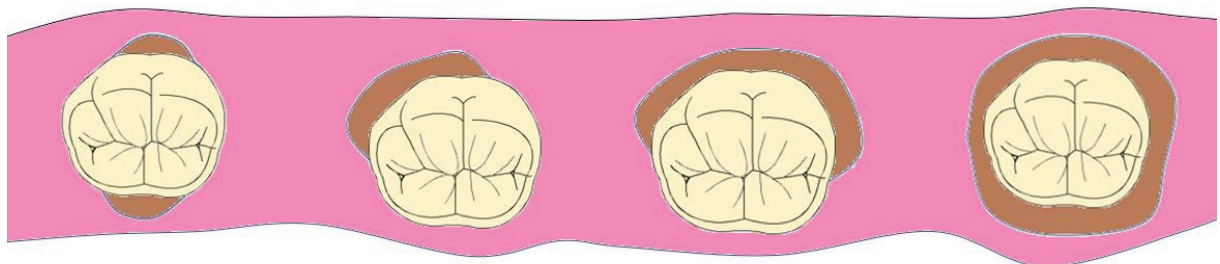


Figure 29 : Etendues possibles d'une LEP Grade 3

Dans le premier cas de figure la LEP s'étend du côté opposé, dans le dernier cas elle circonscrit la racine.

Pour les stades 2 et 3, la chirurgie parodontale est souvent indiquée après le traitement endodontique. En dehors d'un contexte global de parodontite, elle ne peut être envisagée que trois mois après la prise en charge de la nécrose dentaire.

2.2.4 Avantages/inconvénients de cette nouvelle classification

Les LEP sont par définition des destructions tissulaires complexes imposant une approche pluridisciplinaire. La classification internationale de 2017 rend compte de cette particularité ; elle peut donc être utilisée par tous les odontologistes quelle que soit leur spécialité.

Ainsi, les trois niveaux de réflexion proposés facilitent l'analyse clinique des deux composantes dentaires affectées, l'endodonte et le parodonte, en mettant en valeur les principaux critères de diagnostic. En cela, ils représentent une avancée dans la manière de classer les lésions endo-parodontales. Pour les auteurs, la première donnée est de poser le diagnostic de lésion endo-parodontale uniquement si la lésion parodontale communique avec la lésion endodontique. Lorsque ces deux lésions sont distinctes, les processus pathologiques ne s'influencent pas et les traitements peuvent être effectués sans ordre hiérarchique particulier.

Par ailleurs, la valeur intrinsèque de la dent est le premier élément déterminant pour envisager sa conservation.

Si la dent est conservable, la sévérité de la destruction des tissus parodontaux pèse ensuite dans le choix thérapeutique qui dépend du pronostic global de la denture et de celui de la dent atteinte de LEP. L'état parodontal de la denture est une donnée essentielle ; en cas de parodontite, la prise en charge de la LEP ne peut se concevoir en dehors de la stabilisation de cette dernière. A terme, une fois cette étape assurée, la sévérité de la composante parodontale résiduelle de la LEP peut être analysée avec précision pour choisir au mieux le traitement parodontal local.

Toutefois, cette nouvelle classification internationale présente des limites car plusieurs éléments n'ont pas été considérés tels que :

- le type de dent : le diagnostic et la prise en charge des LEP au niveau des molaires s'avère souvent plus difficile qu'au niveau des dents monoradiculées en raison de l'existence des furcations
- la mobilité (notamment axiale) et la valeur intrinsèque de la dent lorsque la racine est intègre.

C'est pourquoi nous nous proposons d'établir des fiches cliniques à des fins pédagogiques, en suivant la logique de la nouvelle classification internationale des lésions endo-parodontales proposée par les experts de l'Association Américaine de Parodontologie et en prenant en compte les deux éléments précédents.

3. Thérapeutiques : proposition de fiches cliniques

Dans un souci didactique, nous avons établi cinq fiches correspondant aux cinq situations cliniques de LEP les plus fréquemment rencontrées. Nous les avons ensuite organisées en distinguant six chapitres :

- les signes cliniques
- les signes radiologiques
- les examens complémentaires
- le diagnostic positif
- le diagnostic différentiel
- la thérapeutique ou conduite à tenir.

Dans ces fiches cliniques, nous ne considérons que les lésions endo-parodontales par définition combinées. Si une dent présente une lésion endodontique d'une part et une lésion parodontale d'autre part, chaque lésion sera traitée indépendamment l'une de l'autre.

De plus, il est important de garder à l'esprit que si une dent vivante présente une poche parodontale qui atteint son apex, un traitement endodontique préventif peut être indiqué car le risque de contamination de l'endodonte et avec lui l'apparition d'une lésion endo-parodontale est majeur.

Enfin, notons qu'en cas de suspicion de nécrose partielle (situation qui concerne les pluriradiculées), la thérapeutique doit débiter par le traitement parodontal non chirurgical ; la vitalité pulpaire devra ensuite être à nouveau évaluée lors de la première réévaluation après 3 mois. Si la comparaison des tests laisse suspecter une souffrance pulpaire ou confirment la nécrose, le traitement endodontique devra être effectué.

Signes cliniques



Douleur spontanée et / ou provoquée par le relâchement à la morsure
Détection visuelle de la fracture / fêlure avec ou sans aides optiques
Test vitalité pulpaire négatif
Test de transillumination positif pour les fractures / fêlures corono-radiculaires verticales
Sondage ponctuel et profond (perte tissulaire le long de la fracture / fêlure depuis la partie coronaire)
+/- Mobilité
+/- Douleur à la percussion



Signes radiologiques (cliché retro alvéolaire)

Epaississement ligamentaire au regard de la lésion radiculaire
Ou image radioclaire latéroradiculaire
Ou image en doigt de gant (pour les fractures verticales) : réaliser une radiographie mésio excentrée



Examens complémentaires

Cone beam
Exploration chirurgicale par lambeau d'exploration avec décollement *a minima*



Diagnostic positif

Fracture corono-radiculaire ou radiculaire verticale ou oblique
Fracture radiculaire horizontale (exceptionnelle dans le cadre des lésions endo parodontales)
Fêlure corono-radiculaire



Diagnostic différentiel

Lésion carieuse
Perforation radiculaire
Absès apical aigu
Absès parodontal avec ou sans fistule
Kystes inflammatoires (latéral, résiduel, essentiel)



Thérapeutique

Fracture corono-radulaire ou radulaire verticale ou oblique

La dent est-elle conservable ?

Oui

Oui

Non

Dent monoradiculée et possibilité de restauration prothétique

- Retrait du fragment corono-radulaire fracturé
- Traitement ou retraitement canalaire
- Traitement parodontal non chirurgical
- Elongation coronaire si atteinte de l'attache épithélio-conjonctive supra crestale +/- chirurgie parodontale à visée régénérative*
- Restauration avec ancrage

Dent pluriradiculée avec possibilité d'amputation radulaire et restauration prothétique

- Retrait du fragment corono-radulaire fracturé
- Traitement ou retraitement canalaire
- Traitement parodontal non chirurgical
- Amputation radulaire +/- élongation coronaire si atteinte de l'attache épithélio-conjonctive supra crestale +/- chirurgie parodontale à visée régénérative *
- Restauration avec ancrage

Amputation radulaire et/ou restauration prothétique impossible

- Avulsion

* pas de mobilité latérale > à 1mm et de mobilité axiale

Remarque : Le pronostic des dents fracturées est défavorable, surtout pour les dents pluriradiculées. La conservation se discute au cas par cas et ne représente pas la majorité des indications.

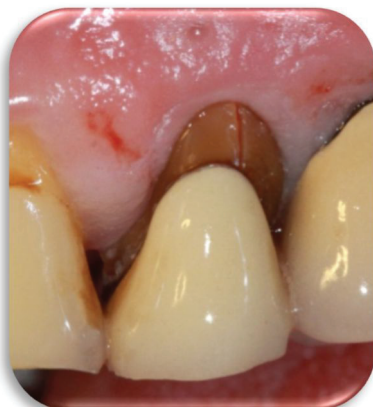

Figure 30 : Vue clinique d'une fracture corono-radulaire sur 24 (Dr S.M. Dridi)

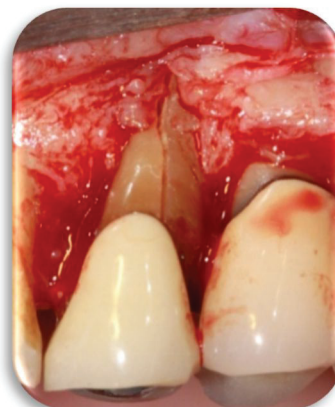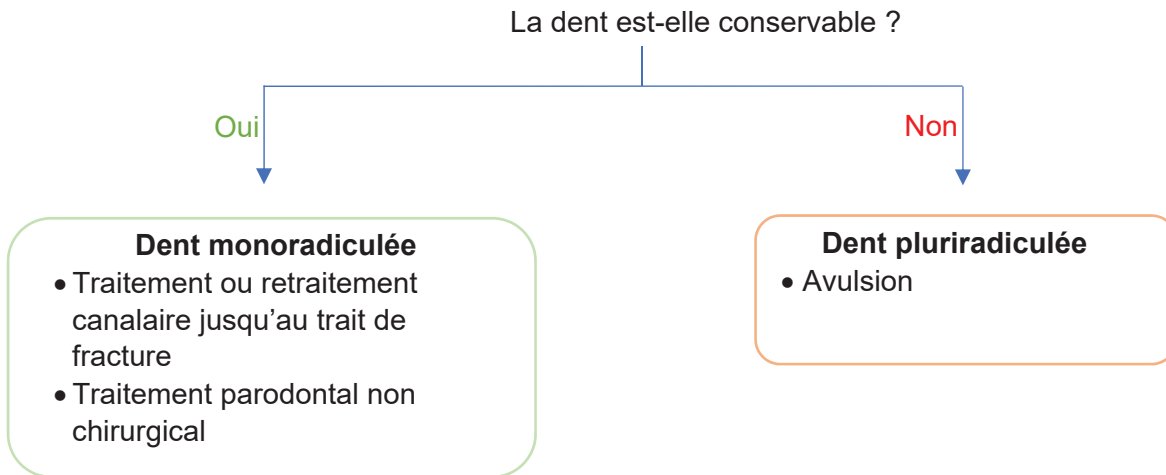


Figure 31 : Mise en évidence de la fracture par exploration chirurgicale (Dr S.M. Dridi)

Exemple d'une 24 présentant à l'examen clinique une fracture corono-radulaire verticale. L'exploration chirurgicale met en évidence l'étendue de la fracture ainsi que l'atteinte du parodonte sur cette dent. Dans ce cas, la restauration prothétique ne sera pas possible après retrait du fragment, l'avulsion est alors la seule alternative.

Fracture radiculaire horizontale

Lorsque le trait de fracture se situe au niveau d'une poche résiduelle, dans ce cas, la contamination endo-parodontale est possible.



Remarque : Le pronostic est majoritairement défavorable.

Fêlure corono-radiculaire

Le pronostic est généralement défavorable dans les cas de fêlure associée à une lésion endo-parodontale. L'**avulsion** est bien souvent la seule thérapeutique envisageable.

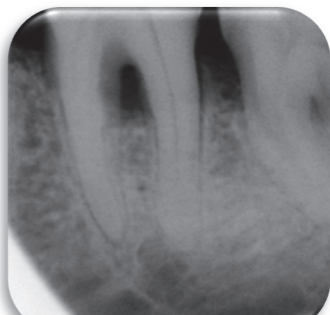


Figure 32 : 36 présentant une lésion endo-parodontale, avec suspicion de fêlure (Dr S.M. Dridi)

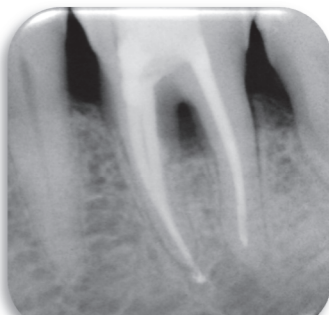


Figure 33 : Traitement canalaire et parodontal non chirurgical de la dent

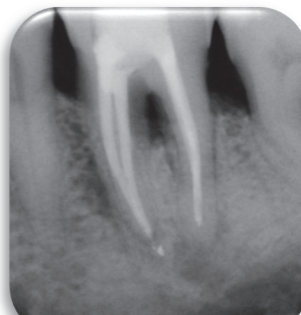


Figure 34 : Contrôle de l'évolution de la lésion : poche résiduelle, nouveau traitement parodontal non chirurgical

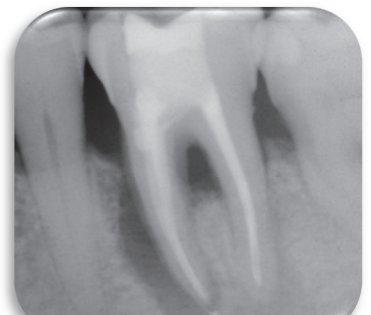


Figure 35 : Persistance de la lésion

Exemple d'une 36 présentant une lésion endo-parodontale avec suspicion de fêlure (non mise en évidence cliniquement). Le traitement canalaire et le traitement parodontal non chirurgical ont été effectués. La lésion a cependant continué d'évoluer. La dent a finalement été extraite. Malgré la mise en œuvre d'un traitement pluridisciplinaire, la lésion n'a pas pu être intégralement traitée, notamment à cause de la persistance de bactéries et autres produits de dégradation dans la fêlure inaccessible au praticien.

Les fêlures sont des lésions difficiles à détecter et encore plus difficile à traiter.

Signes cliniques



Douleur provoquée par l'introduction d'une lime dans la perforation
Saignement spontané per opératoire
Détection visuelle de la perforation avec ou sans aides optiques
Sondage ponctuel et profond
Absès, fistule
+/- Douleur à la percussion

Signes radiologiques (cliché retro alvéolaire)



Visualisation de la perforation sur radiographie (ancrage radiculaire dans la perforation ou radio avec lime dans la lésion)
Epaissement ligamentaire en regard de la lésion radiculaire
Ou image radioclaire latéroradiculaire ou à la furcation

Examens complémentaires



Cone beam

Diagnostic positif



Perforation radiculaire
Perforation camérale

Diagnostic différentiel



Fracture corono-radiculaire ou radiculaire
Absès apical aigu
Absès parodontal avec ou sans fistule
Kystes inflammatoires (latéral, résiduel, essentiel)



Thérapeutique

La dent est-elle conservable ?

Oui

Oui

Non

Dent monoradiculée ou pluriradiculée avec possibilité d'obturation de la perforation

- Dépose de la restauration prothétique le cas échéant
- Traitement ou retraitement canalaire
- Obturation de la perforation**
- Traitement parodontal non chirurgical
- +/- chirurgie parodontale à visée régénératrice*
- + /- restauration prothétique

Dent pluriradiculée sans possibilité d'obturation de la perforation mais avec possibilité d'amputation radiculaire

- Dépose de la restauration prothétique le cas échéant
- Traitement ou retraitement canalaire
- Traitement parodontal non chirurgical
- Amputation radiculaire +/- chirurgie parodontale à visée régénératrice*
- +/- restauration avec ancrage radiculaire

Dent monoradiculée sans possibilité d'obturation de la perforation Dent pluriradiculée amputation radiculaire et/ou restauration prothétique impossible

* pas de mobilité latérale > à 1mm et de mobilité axiale

** Le traitement des perforations camérales dépend de la localisation de la perforation et de son ancienneté :

1. Perforations situées au niveau du 1/3 coronaire :

- sus-crestales (parois de la chambre pulpaire) : obturation CVI avec polissage sous lambeau
- sous crestales : si ancienne, désinfection au CaOH₂ puis obturation au ciments biocéramiques
- du plancher pour les multiradiculées : si ancienne, désinfection au CaOH₂ puis obturation au ciments biocéramiques.

Le TE ou le RTE est réalisé après, en s'assurant du repérage des entrées canalaire (pour éviter leur obstruction lors de l'obturation) en général on ne fait pas de traitement parodontal au niveau de la furcation.

2. Perforation au niveau du 1/3 moyen et apical (déviation de trajectoire, faux canal) :

- si ancienne (perforation antérieure à sa découverte), fistule ou exsudat purulent, désinfection au CaOH₂ pendant 1 semaine
- repérer et préparer le vrai canal, le mettre en forme et si possible l'obturer (gutta chaude, System B) avant de traiter le faux canal. Considérer la perforation comme un canal : mise en forme avec création d'une butée apicale, irrigation abondante NaOCl, obturation single cone avec ciment biocéramique (bioroot ou endosequence)
- si impossibilité de repérer le vrai canal (butée à l'entrée d'une courbure, minéralisation, instrument fracturé), préparer et obturer le faux canal, et prévoir un traitement endo par voie chirurgicale si le canal est accessible. On réséquera l'apex jusqu'au niveau de la perforation, préparation a retro et obturation a retro.

L'étiologie des lésions parodontales associées aux perforations radiculaires étant d'origine endodontique mais iatrogène, il n'y a pas lieu de réaliser de traitement parodontal chirurgical, sauf exception.

Le cas clinique ci-après concerne une perforation au niveau du tiers moyen de la racine distale d'une 37. A l'examen clinique, on note un sondage en vestibulaire de 16 mm ainsi qu'une voussure vestibulaire importante. Il a tout d'abord été réalisé le retraitement endodontique, puis le traitement parodontal avec obturation de la perforation (à 1 mois) et éviction du kyste qui s'était alors formé. Enfin, une membrane a été disposé, sans comblement osseux. Le résultat à 2 ans montre une guérison satisfaisante.

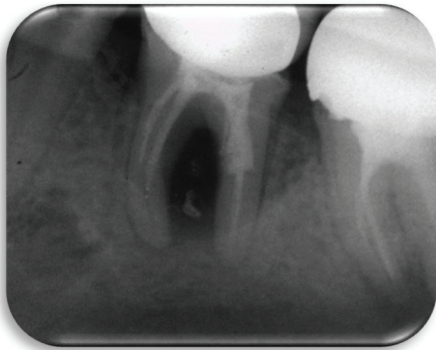

Figure 38 : Lésion endo-parodontale associée à une perforation radiculaire (Pr E. Medioni)

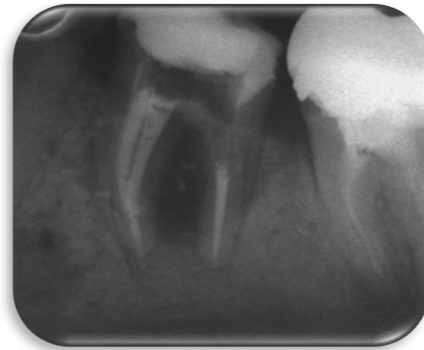


Figure 39 : Après retraitement endodontique (Pr E. Medioni)

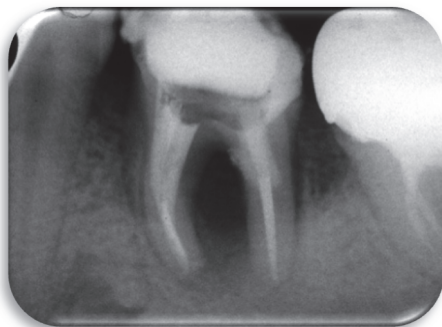


Figure 38 : Après obturation de la perforation à 1 mois (Pr E. Medioni)

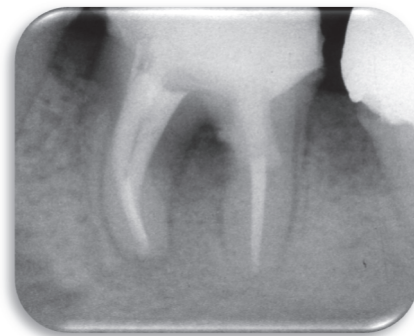

Figure 39 : Radiographie de la 37 après 2 ans post opératoires (Pr E. Medioni)

Signes cliniques



Tests vitalité pulpaire négatifs (faux positifs possibles pour les pluriradiculées)

Sondage ponctuel et profond

+/- Douleur spontanée, continue, diffuse, lancinante

+/- Douleur à la percussion

+/- Mobilité

Les résorptions externes associées à des lésions endo-parodontales sont le plus souvent asymptomatiques, leur découverte est fortuite et souvent à un stade avancé



Signes radiologiques (cliché retro alvéolaire)

Image radioclaire atteignant la racine

Et / ou image radioclaire latéroradiculaire



Examens complémentaires

Cone beam

Exploration chirurgicale



Diagnostic positif

Résorption radiculaire externe



Diagnostic différentiel

Résorption radiculaire interne

Lésion carieuse

Kystes inflammatoires (latéral, résiduel, essentiel)



Thérapeutique

La dent est-elle conservable ?

Oui

Oui

Non

Dent monoradiculée ou pluriradiculée avec possibilité d'obturation de la résorption

- Traitement ou retraitement canalaire
- Exérèse du tissu de granulation et obturation chirurgicale de la lésion
- Traitement parodontal chirurgical +/- chirurgie parodontale à visée régénérative

Dent pluriradiculée sans possibilité d'obturation de la résorption mais avec possibilité d'amputation radiculaire

- Traitement ou retraitement canalaire
- Traitement parodontal non chirurgical
- Amputation radiculaire +/- chirurgie parodontale à visée régénérative*

Dent sans possibilité d'obturation de la résorption ou, amputation radiculaire et/ou restauration prothétique impossible

- Avulsion

*pas de mobilité latérale > à 1mm et de mobilité axiale

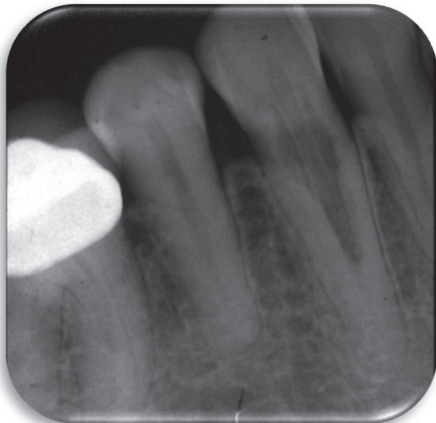


Figure 40 : 34 présentant une lésion endo-parodontale associée à une résorption externe (Pr E. Medioni)

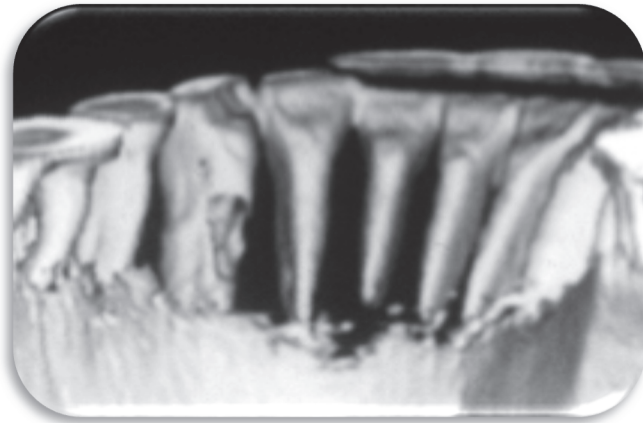


Figure 41 : Examen 3D cone beam mettant en évidence la résorption externe et la perte d'os en lingual (Pr E. Medioni)

Le cas clinique présenté ci-dessus concerne une lésion endo-parodontale associée à une résorption externe sur une 34. Le cone beam a permis de mettre en évidence la perte d'os importante au niveau de la résorption. La lésion n'a pas été traitée et la dent a été extraite.

Signes cliniques



Tests vitalité pulpaire négatifs (faux positifs possibles pour les pluriradiculées)
Sondage profond sur plus d'une dent
+/- Douleur spontanée
+/- Douleur à la percussion
+/- Mobilité

Signes radiologiques (bilan retro-alvéolaire)



Cliché retro alvéolaire de la dent concernée :
Image radioclaire latéroradiculaire ou à la furcation

Examens complémentaires



Cone beam

Diagnostic positif



Lésion endo-parodontale chez un patient atteint de parodontite
Grade 1 : Poche parodontale étroite et profonde sur 1 surface dentaire
Grade 2 : Poche parodontale large et profonde sur 1 surface dentaire
Grade 3 : Poche parodontale profonde sur plus d'une surface dentaire

Diagnostic différentiel



Lésion endo-parodontale chez un patient non atteint de parodontite
Abscess parodontal avec ou sans fistule
Abscess apical aigu
Kystes inflammatoires (latéral, résiduel, essentiel)



Thérapeutique

La dent est-elle conservable ?

Oui

Non

Grade 1, 2 et 3 jusqu'à 2 faces de la dent atteintes

- Traitement parodontal initial global
- Traitement ou retraitement canalaire de la dent concernée
- Réévaluation locale +/- traitement parodontal chirurgical à visée régénérative*
- Réévaluation globale

Grade 3 : plus de 2 faces de la dent atteintes

- Avulsion

* pas de mobilité axiale

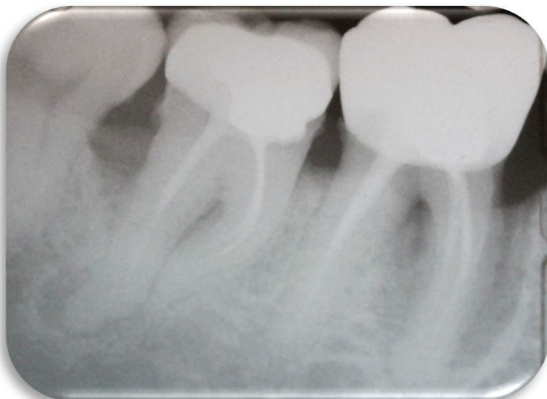


Figure 42 : Lésion endo-parodontale sur une 46 sans perte de l'intégrité radiculaire chez un patient atteint de parodontite (Dr S.M. Dridi)

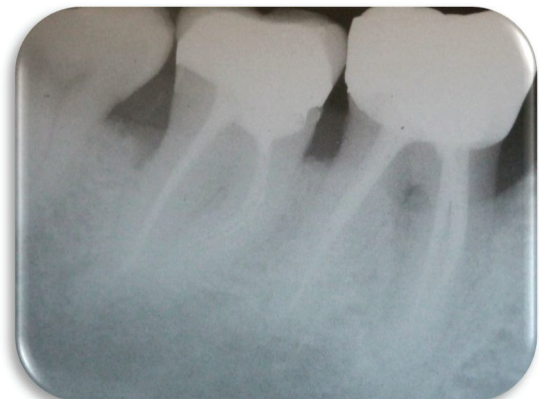

Figure 43 : Guérison de la lésion endo-parodontale sur 46 après retraitement canalaire et traitement parodontal non chirurgical et chirurgical (Dr S.M. Dridi)

Le cas clinique ci-dessus concerne une lésion endo-parodontale sur une 46 couronnée. Notons que la 47 présente une lésion inflammatoire péri radiculaire d'origine endodontique (LIPOE) ainsi qu'une lésion parodontale en distal et en intrer-radulaire. Cependant, ces deux lésions sont distinctes et ne communiquent pas ; elle ne rentrent donc pas dans la catégorie des lésions endo-parodontales. La 47 a néanmoins été traitée en même temps que la 46.

Pour la 46, il a été réalisé un retraitement endodontique, ainsi qu'un traitement parodontal non chirurgical et chirurgical. La réévaluation a permis de constater une guérison de la lésion endo-parodontale de 46.

Signes cliniques



Tests vitalité pulpaire négatifs (faux positifs possibles pour les pluriradiculées)
Sondage profond sur une dent
+/- Douleur spontanée
+/- Douleur à la percussion
+/- Mobilité



Signes radiologiques (cliché retro-alvéolaire)

Cliché retro alvéolaire de la dent concernée :
Image radioclaire latéroradiculaire ou à la furcation
Ou image radioclaire en doigt de gant autour de la racine



Examens complémentaires

Cone beam



Diagnostic positif

Lésion endo-parodontale chez un patient non atteint de parodontite
Grade 1 : Poche parodontale étroite et profonde sur 1 surface dentaire
Grade 2 : Poche parodontale large et profonde sur 1 surface dentaire
Grade 3 : Poche parodontale profonde sur plus d'une surface dentaire



Diagnostic différentiel

Lésion endo-parodontale chez un patient atteint de parodontite
Abscess parodontal avec ou sans fistule
Abscess apical aigu
Kystes inflammatoires (latéral, résiduel, essentiel)



Thérapeutique

La dent est-elle conservable ?

Oui

Non

Grade 1, 2 et 3 jusqu'à 2 faces de la dent atteintes

- Traitement ou retraitement canalaire
- Traitement parodontal non chirurgical
- Réévaluation et +/- traitement parodontal chirurgical à visée régénératrice*

Grade 3 : plus de 2 faces de la dent atteintes

- Avulsion

* pas de mobilité axiale

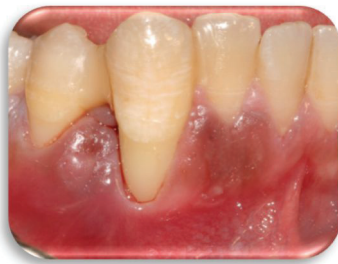

Figure 44 : Vue clinique d'une 43 présentant une mobilité importante (Dr S.M. Dridi)

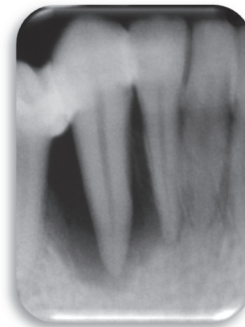


Figure 45 : Radio retro alvéolaire de la 43 et confirmation du diagnostic de lésion endo-parodontale (Dr S. M. Dridi)

Le cas clinique présenté ci-dessus concerne un patient non atteint de maladie parodontale. La 43 présente une lésion endo-parodontale de grade 3. Il a été réalisé le traitement canalaire de cette dent puis le traitement parodontal, non chirurgical et chirurgical (lambeau déplacé latéralement) afin de combler les lésions intra-osseuses et créer une bande de gencive attachée au niveau de cette dent. On peut noter sur les photos post opératoires une réparation parodontale satisfaisante, avec un gain d'os et de gencive attachée.

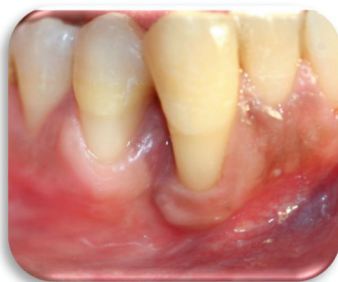

Figure 46 : Vue clinique à 18 mois (Dr S.M. Dridi)

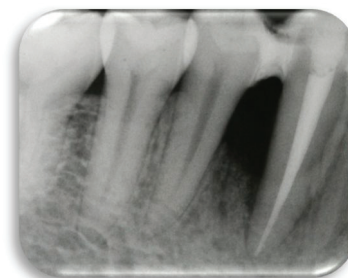


Figure 47 : Vue radiologique à 18 mois (Dr S.M. Dridi)

Conclusion

Une classification a pour objectif de faciliter l'établissement d'un diagnostic précis et d'orienter le praticien vers la thérapeutique adéquate. Par définition, elle est réductrice donc toujours critiquable jusqu'à l'établissement de la prochaine.

La classification des lésions endo-parodontales a toujours engendré depuis de nombreuses années débats et discussions au sein de la profession dentaire.

Concernant ces lésions, les classifications établies jusqu'en 2016 nous imposaient de définir l'origine primaire de la lésion : endodontique ou parodontale. Or, il est complexe voire impossible dans certains cas de préciser cette origine. De plus *in fine*, la thérapeutique est la même.

La classification internationale proposée par l'AAP et la FEP fait abstraction de cette dernière notion et présente deux avantages majeurs :

- le premier est de considérer la valeur intrinsèque de la dent
- le deuxième est de prendre en compte le contexte parodontal du patient.

Toutefois, cette classification présente des limites comme de ne pas préciser le type de dent mono ou pluriradiculé, élément clinique pourtant déterminant dans l'orientation thérapeutique.

Le deuxième inconvénient est qu'elle n'a pas été validée par les experts internationaux d'endodontie.

C'est la raison pour laquelle, nous avons essayé d'établir des fiches cliniques à partir de cette dernière classification, conjointement avec les enseignants de parodontologie et d'endodontie, afin de respecter l'approche pluridisciplinaire qu'impose la prise en charge des LEP.

Références bibliographiques

1. Ouchène Y, Collignon A, Bouter D. Lésions endoparodontales : approche thérapeutique. *J Parodontol D'Implantologie Orale*. 2013;32(3):197-209.
2. Racadot J, Weill R. *Histologie dentaire: structure et développement de l'organe dentaire*. Julien Prélat; 1966. 222 p.
3. Simon S, Machtou P, Pertot W-J, Perez F. *Endodontie*. CdP. 2012. 508 p.
4. Yumoto H, Hirao K, Hosokawa Y, Kuramoto H, Takegawa D, Nakanishi T, et al. The roles of odontoblasts in dental pulp innate immunity. *Jpn Dent Sci Rev*. août 2018;54(3):105-17.
5. Fonzi L, Garberoglio R, Zerosi C. *Anatomie microscopique de la dent et du parodonte*. PICCIN. 1994.
6. Goldberg M. *Manuel d'histologie et de biologie buccale*. Masson. 1989. 138 p.
7. Tenenbaum H, Bercy P. *Parodontologie, du diagnostic à la pratique*. De Boeck Supérieur. 1997. 290 p.
8. Lamure J. *Rappels sur le parodonte*. 2015.
9. Dridi S-M. *Histologie du parodonte sain chez l'adulte*. 2018.
10. Schacher B, Hauelsen H, Ratka-Krüger P. The chicken or the egg? Periodontal-endodontic lesions. *PERIO*. 2007;15-21.
11. Harrington GW, Steiner DR, Ammons WF. The periodontal–endodontic controversy. *Periodontol 2000*. 2002;30:123-30.
12. Ahmed H, Versiani M, De Deus G, Dummer PMH. New system for classifying root and root canal morphology. *International Endodontic Journal*; 2016.
13. Mousavi SA, Farhad A, Shahnasari S, Basiri A, Kolaheidouzan E. Comparative evaluation of apical constriction position in incisor and molar teeth: An in vitro study. *Eur J Dent*. juin 2018;12(2):237-41.
14. Cohen S, Hargreaves KM. *Pathways of the pulp, tenth edition*. Mosby Elsevier. 2011. 1079 p.
15. Zuzá EP, Toledo BEC, Hetem S, Spolidório LC, Mendes AJD, Rosetti EP. Prevalence of different types of accessory canals in the furcation area of third molars. *J Periodontol*. oct 2006;77(10):1755-61.
16. Zehnder M, Gold SI, Hasselgren G. Pathologic interactions in pulpal and periodontal tissues. *J Clin Periodontol*. août 2002;29(8):663-71.
17. Colon P, Lasfargues JJ. *Odontologie conservatrice et restauratrice: Tome 1: Une approche médicale globale*. CdP. 2009. (JPIO).
18. Rotstein I, Simon JHS. Diagnosis, prognosis and decision-making in the treatment of combined periodontal-endodontic lesions. *Periodontol 2000*. 2004;34:165-203.

19. Ahmed HMA, Dummer PMH. A new system for classifying tooth, root and canal anomalies. *Int Endod J.* avr 2018;51(4):389-404.
20. Hany Mohamed AA. Different perspectives in understanding the pulp and periodontal intercommunications with a new proposed classification for endo-perio lesions. *ENDO.* 2012;87-104.
21. Nikbin A, Dalili Kajan Z, Taramsari M, Khosravifard N. Effect of object position in the field of view and application of a metal artifact reduction algorithm on the detection of vertical root fractures on cone-beam computed tomography scans: An in vitro study. *Imaging Sci Dent.* déc 2018;48(4):245-54.
22. Bartok R, Văideanu T, Dimitriu B, Vârlan C, Suciu I, Podoleanu D. External radicular resorption: Selected cases and review of the literature. *J Med Life.* 12 juin 2012;5(2):145-8.
23. Sauveur G, Mesbah M. Résorptions pathologiques des dents permanentes évoluées. *EM Consulte.* 2003;
24. Mehra N, Yadav M, Kaushik M, Roshni R. Clinical Management of Root Resorption: A Report of Three Cases. *Cureus.* 27 août 2018;10(8):e3215.
25. Herrera D, Retamal-Valdes B, Alonso B, Feres M. Acute periodontal lesions (periodontal abscesses and necrotizing periodontal diseases) and endo-periodontal lesions. *J Periodontol.* juin 2018;89 Suppl 1:S85-102.
26. Aksel H, Serper A. A case series associated with different kinds of endo-perio lesions. *J Clin Exp Dent.* 1 févr 2014;6(1):e91-5.
27. Bonte E. Les lésions endo-parodontales. *Prof Assist Dent.* 2016;(Mars-avril 2016):22-6.
28. Ganesh A, Veronica AK, Ashok R, Varadan P, Deivanayagam K. Quantification of *Fusobacterium nucleatum* at Depths of Root Dentinal Tubules in the Tooth Using Real-time Polymerase Chain Reaction: An In Vitro Study. *Cureus.* 21 mai 2019;11(5):e4711.
29. Zargar N, Marashi MA, Ashraf H, Hakopian R, Beigi P. Identification of microorganisms in persistent/secondary endodontic infections with respect to clinical and radiographic findings: bacterial culture and molecular detection. *Iran J Microbiol.* avr 2019;11(2):120-8.
30. Pierrard L, Braux J, Chatté F, Jourdain M-L, Svoboda J-M. Etiopathogénie des maladies parodontales. *EM Consulte.* 2015;
31. ABREU MGL, KAWAMOTO D, MAYER MPA, PASCOAL VDB, CAIAFFA KS, ZUZA EP, et al. Frequency of *Porphyromonas gingivalis* fimA in smokers and nonsmokers after periodontal therapy. *J Appl Oral Sci [Internet].* 11 avr 2019 [cité 18 juin 2019];27. Disponible sur: <https://www.ncbi.nlm.nih.gov/pmc/articles/PMC6459229/>
32. Tokunaga C, Monguilhott Crozeta B, Schmitt Bonato M, Serrato Coelho B, Baratto-Filho F, Sens Fagundes Tomazinho F. Microbiological aspects of endoperiodontal lesion. *RSBO.* déc 2012;
33. Tsesis I, Nemkovsky CE, Nissan J, Rosen E. *Endodontic-periodontal Lesions: Evidence-based Multidisciplinary Clinical Management.* Springer. 2019.
34. Al-Fouzan KS. A new classification of endodontic-periodontal lesions. *Int J Dent.* 2014;2014:919173.

35. Rangé H. Les relations complexes entre parodonte et endodonte. Rev Odontostomatol (Paris). 2007;36:161-78.
36. Wiebe C, Putnins E. The Periodontal Disease Classification System of the American Academy of Periodontology — An Update.
37. Bouter D, Ouchène Y, Dianath H. Le diagnostic des lésions endo-parodontales. Endo Trib Édition Fr. sept 2011;
38. Papapanou PN, Sanz M, Buduneli N, Dietrich T, Feres M, Fine DH, et al. Periodontitis: Consensus report of workgroup 2 of the 2017 World Workshop on the Classification of Periodontal and Peri-Implant Diseases and Conditions. J Periodontol. juin 2018;89 Suppl 1:S173-82.

Serment d'Hippocrate

En présence des Maîtres de cette Faculté, de mes chers condisciples, devant l'effigie d'Hippocrate,

Je promets et je jure, au nom de l'Être Suprême, d'être fidèle aux lois de l'Honneur et de la probité dans l'exercice de La Médecine Dentaire.

Je donnerai mes soins gratuits à l'indigent et n'exigerai jamais un salaire au-dessus de mon travail, je ne participerai à aucun partage clandestin d'honoraires.

Admis dans l'intérieur des maisons, mes yeux ne verront pas ce qui se passe, ma langue taira les secrets qui me seront confiés et mon état ne servira pas à corrompre les mœurs ni à favoriser le crime.

Je ne permettrai pas que des considérations de religion, de nation, de race, de parti ou de classe sociale viennent s'interposer entre mon Devoir et mon patient.

Je garderai le respect absolu de la vie humaine dès sa conception.

Même sous la menace, je n'admettrai pas de faire usage de mes connaissances médicales contre les lois de l'Humanité.

Respectueux et reconnaissant envers les Maîtres, je rendrai à leurs enfants l'instruction que j'ai reçue de leurs pères.

Que les hommes m'accordent leur estime si je suis fidèle à mes promesses,

Que je sois couvert d'opprobre et méprisé de mes confrères si j'y manque.



Faculté de Chirurgie dentaire
Odontologie

Approbation – Improbation

Les opinions émises par les dissertations présentées, doivent être considérées comme propres à leurs auteurs, sans aucune approbation ou improbation de la Faculté de Chirurgie dentaire (1).

Lu et approuvé,

Vu,
Nice, le

Le Président du jury,

Le Doyen de la Faculté de
Chirurgie Dentaire de l'UNS

Professeur

Professeur Laurence LUPI

(1) Les exemplaires destinés à la bibliothèque doivent être obligatoirement signés par le Doyen et par le Président du Jury.

Elodie MANIERE

**LES LESIONS ENDO-PARODONTALES : INTERETS DE LA
NOUVELLE CLASSIFICATION INTERNATIONALE DES MALADIES
ET CONDITIONS PARODONTALES DE 2017. PROPOSITION DE
FICHES CLINIQUES**

Thèse : Chirurgie Dentaire, Nice, 2019, n°42-57-19-39

Directeur de thèse : **Docteur Sophie Myriam DRIDI**

Mots-clés : Lésion endo-parodontale, classification internationale des maladies parodontales, fiches cliniques

Résumé :

En 2017, les experts de l'Académie Américaine de Parodontologie et de la Fédération Européenne de Parodontologie ont établi une nouvelle classification des maladies et conditions parodontales. Ayant déjà fait l'objet de nombreuses propositions de classifications, les lésions endo-parodontales (LEP) ont été intégrées par le groupe de travail dans un chapitre à part étant donné leurs particularités.

L'objectif principal de notre manuscrit est de présenter le concept de cette nouvelle approche par rapport aux anciennes classifications.

Après avoir évalué les principaux avantages et inconvénients de celle-ci, des fiches cliniques ont été réalisées afin de proposer aux étudiants et praticiens un guide clinique à visées diagnostique et thérapeutique.

La classification internationale de 2017 présente une avancée intéressante concernant le diagnostic et la prise en charge des lésions endo-parodontales. Toutefois pour ces lésions, elle aurait mérité d'être élaborée en accord avec les sociétés internationales d'endodontie ce qui aurait permis d'instituer les étapes thérapeutiques bi-disciplinaires.