



HAL
open science

Les contentions : indications, matériaux et effets indésirables. Rédaction de fiches cliniques

Léna David

► **To cite this version:**

Léna David. Les contentions : indications, matériaux et effets indésirables. Rédaction de fiches cliniques. Médecine humaine et pathologie. 2019. dumas-02480185

HAL Id: dumas-02480185

<https://dumas.ccsd.cnrs.fr/dumas-02480185>

Submitted on 15 Feb 2020

HAL is a multi-disciplinary open access archive for the deposit and dissemination of scientific research documents, whether they are published or not. The documents may come from teaching and research institutions in France or abroad, or from public or private research centers.

L'archive ouverte pluridisciplinaire **HAL**, est destinée au dépôt et à la diffusion de documents scientifiques de niveau recherche, publiés ou non, émanant des établissements d'enseignement et de recherche français ou étrangers, des laboratoires publics ou privés.

UNIVERSITÉ NICE-SOPHIA ANTIPOLIS
FACULTÉ DE CHIRURGIE DENTAIRE
24 Avenue des Diables Bleus, 06357 Nice Cedex 04

LES CONTENTIONS : INDICATIONS, MATERIAUX ET EFFETS
INDESIRABLES. REDACTION DE FICHES CLINIQUES.

Année 2019

Thèse n°42-57-19-40

THÈSE

Présentée et publiquement soutenue devant
la Faculté de Chirurgie Dentaire de Nice
Le 18 Novembre 2019 Par

Madame Léna David

Née le 24 Novembre 1994 à Haguenau
Pour obtenir le grade de :

DOCTEUR EN CHIRURGIE DENTAIRE (Diplôme d'État)

Examineurs :

Madame le Professeur

A. MANIERE-EZVAN

Présidente du jury

Madame le Docteur

S M. DRIDI

Assesseur

Madame le Docteur

A. OUEISS

Assesseur

Madame le Docteur

C. MASUCCI

Directrice de thèse

Monsieur le Docteur

R. CEINOS

Membre invité

CORPS ENSEIGNANT

56^{ème} section : DEVELOPPEMENT, CROISSANCE ET PREVENTION

Sous-section 01 : ODONTOLOGIE PEDIATRIQUE ET ORTHOPEDIE DENTO-FACIALE

Professeur des Universités : Mme MANIERE-EZVAN Armelle
Professeur des Universités : Mme MULLER-BOLLA Michèle
Maître de Conférences des Universités : Mme JOSEPH Clara
Maître de Conférences des Universités : Mme OUEISS Arlette
Assistant Hospitalier Universitaire : Mme AIEM TORT-ALVAREZ Elody
Assistant Hospitalier Universitaire : Mme MASUCCI Caterina
Assistant Hospitalier Universitaire : Mr CAMIA Julien

Sous-section 02 : PREVENTION, EPIDEMIOLOGIE, ECONOMIE DE LA SANTE, ODONTOLOGIE LEGALE

Professeur des Universités : Mme LUPI Laurence
Maître de Conférences des Universités : Mme BORSA Leslie
Assistant Hospitalier Universitaire : Mme MERIGO Elisabetta
Assistant Hospitalier Universitaire : Mme FRENDO Marie

57^{ème} section : CHIRURGIE ORALE ; PARODONTOLOGIE ; BIOLOGIE ORALE

Sous-section 01 : CHIRURGIE ORALE ; PARODONTOLOGIE ; BIOLOGIE ORALE

Professeur des Universités : Mme PRECHEUR-SABLAYROLLES Isabelle
Maître de Conférences des Universités : M. COCHAIS Patrice
Maître de Conférences des Universités : Mme DRIDI Sophie Myriam
Maître de Conférences des Universités : Mme RAYBAUD Hélène
Maître de Conférences des Universités : Mr BENHAMOU Yordan
Maître de Conférences des Universités : Mme VINCENT-BUGNAS Séverine
Maître de Conférences des Universités : Mme VOHA Christine
Assistant Hospitalier Universitaire : M. BORIE Gwenaël
Assistant Hospitalier Universitaire : M. CHARBIT Mathieu
Assistant Hospitalier Universitaire : Mme FISTES Elene-Maria

58^{ème} section : REHABILITATION ORALE

Sous-section 01 : DENTISTERIE RESTAURATRICE, ENDODONTIE, PROTHESES, FONCTION-DYSFONCTION, IMAGERIE, BIOMATERIAUX

Professeur des Universités : Mme BERTRAND Marie-France
Professeur des Universités : M. BOLLA Marc
Professeur des Universités : Mme LASSAUZAY Claire
Professeur des Universités : M. MAHLER Patrick
Professeur des Universités : M. MEDIONI Etienne
Professeur des Universités : Mme BRULAT-BOUCHARD Nathalie
Professeur des Universités Emérite : M. ROCCA Jean-Paul
Maître de Conférences des Universités : M. ALLARD Yves
Maître de Conférences des Universités : M. CEINOS Romain
Maître de Conférences des Universités : Mme EHRMANN Elodie
Maître de Conférences des Universités : M. LAPLANCHE Olivier
Maître de Conférences des Universités : M. LEFORESTIER Eric
Maître de Conférences des Universités : Mme POUYSSEGUR-ROUGIER Valérie
Assistant Hospitalier Universitaire : Mme ABID Sarah
Assistant Hospitalier Universitaire : Mme AZAN Cindy
Assistant Hospitalier Universitaire : Mme DEMARTY Laure
Assistant Hospitalier Universitaire : Mme BECQUART Mathilde
Assistant Hospitalier Universitaire : Mr LAMBERT Gary
Assistant Hospitalier Universitaire : M. PARNOT Maximilien
Assistant Hospitalier Universitaire : Mr LONJON Jean-Baptiste

Remerciements

A Madame le Professeur Armelle Maniere-Ezvan

Docteur en Chirurgie Dentaire, Professeur des Universités, Praticien Hospitalier

Je vous remercie de votre intérêt pour ce travail et d'avoir accepté de présider ce jury. Vous êtes une enseignante passionnée qui a su m'intéresser à l'orthodontie, pour cela je vous en remercie.

Vous trouverez ici le témoignage de ma reconnaissance et mon respect.

A Madame le Docteur Sophie Myriam Dridi

Docteur en Chirurgie Dentaire, Maître de Conférences des Universités, Praticien Hospitalier

Je vous remercie d'avoir accepté de siéger dans ce jury de thèse. J'ai eu l'occasion de vous voir travailler en clinique et j'ai pu me rendre compte à quel point vous étiez passionnée et comme vous preniez plaisir à transmettre votre savoir.

Vous trouverez ici mes sentiments respectueux.

A Madame le Docteur Arlette Oueiss

Docteur en Chirurgie Dentaire, Maître de Conférences des Universités Associée, Praticien Hospitalier

Je vous remercie d'avoir accepté avec enthousiasme de faire partie de ce jury. Vous avez su susciter mon intérêt pour l'orthodontie et me montrer son importance en omnipratique.

Merci pour votre joie de vivre et votre dévouement aux étudiants, merci également pour votre aide dans la rédaction de cette thèse.

Vous trouverez ici l'expression de ma reconnaissance.

A Madame le Docteur Caterina Masucci

Docteur en Chirurgie Dentaire, Assistante Hospitalier Universitaire

Je vous remercie d'avoir accepté de diriger cette thèse et d'avoir réussi à trouver un sujet qui me correspondait. Merci pour votre douceur en clinique et votre envie de transmettre vos connaissances.

Vous trouverez ici l'expression de ma gratitude.

A Monsieur le Docteur Romain Ceinos

Docteur en Chirurgie Dentaire, Maître de Conférences des Universités, Praticien Hospitalier

Je vous remercie d'avoir accepté de faire partie de ce jury, je ne pouvais imaginer qu'il en soit autrement. Je vous remercie pour le temps passer en clinique ensemble, pour votre pédagogie, votre envie de transmettre et cette passion qui vous anime. Je souhaite que vous les gardiez toujours, j'espère que ce travail vous plaira.

Vous trouverez ici l'expression de ma reconnaissance et mon profond respect.

Table des matières

1. Introduction	6
2. Indications cliniques des contentions	8
2.1. En orthodontie	8
2.1.1. Intérêts des contentions en orthodontie	8
2.1.2. Choix de la contention en fonction de l'arcade	9
2.1.3. Les techniques de collage influencent-elles sur les propriétés des contentions ?	14
2.2. En parodontologie	16
2.2.1. Intérêts de la contention en parodontologie	16
2.2.2. Impératifs devant être respectés	19
2.2.3. La méthode directe	20
2.2.4. La méthode indirecte	24
2.3. En traumatologie	30
2.3.1. Intérêts et impératifs des contentions en traumatologie	30
2.3.2. Les différents types de contentions utilisées	32
2.3.3. Durée de port	36
2.3.4. Protocole de mise en place	37
3. Les contentions	39
3.1. La plaque de Hawley	39
3.1.1. Les propriétés	39
3.1.2. La fabrication	42
3.2. La gouttière thermoformée	43
3.2.1. Indications cliniques	43
3.2.2. Utilisation en clinique	45
3.3. Invisalign Vivera	45
3.3.1. Indications cliniques	45
3.3.2. Avantages par rapport aux gouttières thermoformées classiques.....	46
3.4. Le fil en acier inoxydable	47
3.4.1. Indications cliniques	47
3.4.2. Propriétés mécaniques	48
3.5. Le fil multibrins	49
3.5.1. Les propriétés du fil	49
3.5.2. Le collage	51
3.6. La contention composite renforcée en fibres	55
3.6.1. Les particularités des contentions fibrées	55

3.6.2. Les propriétés chimiques et mécaniques	57
3.6.3. Le collage	58
3.7. La chaînette Ortho-Flextech	60
3.7.1. Présentation de la contention	60
3.7.2. Propriétés mécaniques	61
3.8. Memotain	62
3.8.1. Présentation de la contention	62
3.8.2. La fabrication grâce à la CFAO	64
3.8.3. Le collage	66
4. Les effets indésirables des contentions	69
4.1. Le syndrome du fil	69
4.1.1. Définition	69
4.1.2. Conséquences parodontales	72
4.1.3. Conduite à tenir	74
4.2. Problèmes pouvant survenir avec les contentions collées	76
4.2.1. Décollement de la contention	76
4.2.2. Fracture de la contention	78
4.2.3. Desserrement des brins de la contention	79
4.3. Les problèmes parodontaux et d'hygiène	80
4.3.1. Chez les patients porteurs de contentions collées	80
4.3.2. Chez les patients porteurs de contentions amovibles	83
4.4. Problématique des contentions amovibles	85
4.4.1. La plaque de Hawley	85
4.4.2. La gouttière thermoformée	85
5. Conclusion	88
6. Bibliographie.....	89
7. Table des figures	98
8. Fiches récapitulatives	103

1. Introduction

Les mouvements dentaires post-traitement orthodontique ne sont pas prévisibles chez les individus, mais certains facteurs entraînant des mobilités non voulues des dents ont pu être identifiés : on retrouve en particulier les tissus gingivaux, le ligament parodontal, les facteurs occlusaux et les pressions des tissus mous. (1)

En effet, après le traitement orthodontique, le desmodonte et les fibres gingivales se remodelent pour correspondre à la nouvelle position dentaire, la majorité des fibres mettent 3 à 4 mois à se réorganiser tandis que les fibres dentogingivales et interdentaires peuvent mettre jusqu'à 8 mois pour se réorganiser complètement à la nouvelle position dentaire. (2)

De plus, les dents sont comprises dans une zone de balance entre d'un côté la langue et d'un autre les lèvres ; il s'agit d'une zone neutre, mais plus les dents bougent et s'écartent de cette zone et plus elles sont instables. (3) La façon dont les dents occlusent à la fin du traitement affecte leur stabilité et représente un facteur important car, si le calage est mauvais, les dents migreront de façon à trouver des contacts occlusaux.

La position des incisives maxillaires et mandibulaires est un important facteur du traitement orthodontique et elle agit sur la position des lèvres et donc l'aspect esthétique du visage : une inclinaison trop importante peut entraîner un manque d'os alvéolaire et donc une déhiscence osseuse ainsi qu'une récession gingivale. (4) Il apparaît donc comme impératif de préserver la position choisie.

Les mouvements dentaires sont normaux et se font tout au long de la vie de l'individu, ce sont des mouvements physiologiques. Il faut donc prévenir les patients du possible risque de changement de leur occlusion au fil du temps. Un des moyens possibles pour essayer d'éviter ces mouvements physiologiques ou tout du moins de les diminuer est de porter une contention au long terme. (1)

Cette contention doit être mise immédiatement après le débagueage (5) et elle permet la stabilisation des dents lors de la réorganisation musculaire, occlusale et parodontale. Elle doit être choisie dès le début du traitement orthodontique, car c'est elle qui va permettre d'assurer la stabilité des résultats obtenus. Elle ne doit pas être mise en place si des parafunctions sont encore présentes, cela pourrait compromettre l'alignement dentaire.

Il existe deux types de contentions, la contention collée et la contention amovible. Le choix de la contention idéale pour le patient prend en compte plusieurs facteurs : il faut connaître la motivation du patient, en particulier quand il porte une contention amovible, car s'il ne la porte pas, des récidives apparaîtront. Il est important de connaître les disponibilités du patient afin de pouvoir assurer un suivi de la contention et d'être à même de détecter des complications ou des récidives.

La demande esthétique du patient doit être un critère décisionnel important lors du choix du type de contention : en effet, si le patient souhaite garder l'alignement dentaire obtenu sur le long terme, le choix se portera sur une contention collée, plus efficace pour le maintien de l'alignement dentaire car elle permet d'éviter les rotations des incisives et assure le maintien de la distance intercanines. (6)

Le contrôle des décollements et la possibilité de réintervention doivent être envisagés lors du choix du type de fil si le choix se porte sur une contention collée. Le coût mais également le temps au fauteuil pour le collage n'est pas à négliger non plus.

L'orthodontiste et le praticien doivent connaître les différentes contentions, les fils utilisés pour la contention collée mais surtout leurs propriétés mécaniques et biologiques, (7-8) leurs indications en fonction de la situation clinique mais également les effets indésirables pouvant survenir.

Ce travail a pour objet d'étudier les différents types de contentions existantes et de déterminer leurs applications cliniques idéales en veillant à minimiser les effets indésirables.

Dans une première partie, les contentions seront séparées selon leur champ d'utilisation en orthodontie, en parodontologie et en traumatologie.

Dans une seconde partie, seront étudiées les différentes contentions ainsi que leurs propriétés, leurs procédés de fabrication et de collage.

Et dans la dernière partie, les effets indésirables de ces contentions seront mis en lumière grâce à l'étude de cas cliniques et d'études comparatives.

2. Indications cliniques des contentions

2.1. En orthodontie

2.1.1. Intérêt des contentions en orthodontie

Les contentions orthodontiques sont utilisées afin de maintenir l'alignement dentaire obtenu après le traitement orthodontique. Elles sont mises en place le jour où le patient est débarrassé afin d'éviter les mouvements dentaires pouvant survenir seulement deux heures après le retrait de l'appareil.

Elles sont pensées dès le début du traitement afin de répondre aux exigences esthétiques du patient, et sont adaptées en fonction des habitudes alimentaires et d'hygiène du patient, de ses disponibilités afin qu'il puisse venir aux rendez-vous de contrôle.

Elles sont nécessaires car les mouvements post-traitement orthodontique ne sont pas prévisibles, même si certains facteurs ont été identifiés. On peut citer les tissus mous, le ligament parodontal, la croissance et le vieillissement physiologique, les facteurs occlusaux et neuromusculaires. (1)

Des irrégularités, c'est-à-dire des mouvements dentaires non voulus, peuvent survenir de façon inattendue et sans cause perceptible. Lors du traitement orthodontique, la correction des malocclusions ne garantit pas qu'elles ne récidiveront pas une fois le traitement achevé, et cela malgré la présence d'une contention.

Néanmoins, le port d'une contention au long terme semble être le moyen le plus efficace de maintenir un bon alignement dentaire, à condition que le patient soit sérieux et assidu pour ses rendez-vous de contrôle car les contentions peuvent entraîner des effets indésirables. (9 - 11)

En effet, selon l'étude menée par Lyotard et al. en 2010, il apparaît comme nécessaire de mettre en place une contention afin de maintenir l'alignement dentaire et de garder une occlusion fonctionnelle. (12)

Dans cette étude, 30 patients ont été recrutés et ont eu leur fil orthodontique enlevé tout en laissant les brackets en bouche. Des empreintes ont été prises le jour même (T1) et 4 semaines plus tard (T2) afin de vérifier l'absence de mouvement.

En fonction de ces empreintes, 13 patients ont été débarrassés (groupe I) car leur occlusion a été jugée satisfaisante et les 17 autres ont eu un traitement orthodontique supplémentaire (groupe II).

Sur ces empreintes, six mesures ont été comparées entre T1 et T2 :

- L'encombrement maxillaire (différence entre l'espace disponible et l'espace nécessaire)
- L'encombrement mandibulaire
- Le recouvrement
- Le surplomb
- La largeur inter-canine
- La largeur inter-molaire

Pour le groupe I, pas de différence statistiquement significative entre T1 et T2. Cependant, ce n'est pas la même chose pour le groupe II, on note une différence significative entre T1 et T2. Il y a une détérioration significative au niveau de l'encombrement mandibulaire, du recouvrement, du surplomb, de l'alignement dentaire (présence de rotations) et des contacts proximaux.

Outcome	Group I (T ₂ -T ₁) n = 13		Group II (T ₂ -T ₁) n = 17		Group I vs Group II
	Mean ± SD	P-Value	Mean ± SD	P-Value	P-Value
Maxillary crowding	0.28 ± 0.9	.3	0.34 ± 1.3	.3	.9
Mandibular crowding	-0.1 ± 0.7	.6	-0.63 ± 1.0	.02**	.1
Overbite	0.04 ± 0.7	.9	0.29 ± 0.5	.04**	.2
Overjet	-0.1 ± 0.7	.6	0.56 ± 0.7	.004**	.09
Mandibular intercanine width	-0.3 ± 0.6	.09	0.18 ± 0.6	.2	.03**
Mandibular intermolar width	-0.1 ± 0.6	.6	-0.26 ± 1.1	.3	.6

** Statistically significant at $P \leq .05$. SD indicates standard deviation.

Tableau 1 Comparaison des différences moyennes pour les valeurs mesurées au sein et entre les deux groupes à T1 et T2 (12)

La largeur inter-canine a été une des mesures qui a le moins évolué entre T1 et T2, ce qui est surprenant et contredit d'autres études. (13, 14) Cela peut être dû à une faible période d'observation ainsi qu'à un faible échantillon de patients.

Cependant, les résultats de cette étude sont à prendre avec précaution car le type de traitement orthodontique n'a pas absolument pas été pris en compte lors de la collecte des résultats et de leur analyse. (12)

Malgré tout, cette étude montre l'importance de la contention afin d'assurer la pérennité du traitement orthodontique et ses résultats.

Ainsi, la contention doit permettre la stabilité dentaire pendant la réorganisation des fibres gingivales et dentaires après débagueage, elle doit assurer le maintien d'une occlusion stable. (15) Elle doit autoriser les mouvements physiologiques des dents afin d'éviter l'ankylose tout en les maintenant dans la position choisie et idéale.

2.1.2. Choix de la contention en fonction de l'arcade

La contention idéale n'existe pas, elle doit être pensée et adaptée en fonction du patient et de son mode de vie. Elle doit pouvoir être contrôlée par le praticien afin de vérifier l'absence d'effet indésirable car ce n'est pas un acte sans risque.

Le choix peut se porter sur une contention amovible ou sur une contention fixe qui sera collée sur les surfaces linguales ou palatines des dents du patient.

Les deux types de contentions présentent des avantages et des inconvénients qu'il convient de mettre en balance en fonction du patient qui la recevra.

- **Au maxillaire**

En raison de sa difficulté de mise en place à cause de l'occlusion du patient et des risques de prématurités occlusales, une contention collée maxillaire n'est pas recommandée. En effet, cette dernière risque d'induire des effets indésirables conduisant à la version d'une ou plusieurs dents antérieures. Le fil peut également se casser ou bien se décoller, conduisant à une gêne pour le patient et s'il ne s'en aperçoit pas, à l'apparition d'effets indésirables.

Il a été prouvé que les contentions collées maxillaires présentaient un taux d'échec plus

important que les contentions collées mandibulaires, 23 à 58% d'échec au maxillaire contre 5 à 37% d'échec à la mandibule. (16, 17)

De plus, les dents maxillaires sont normalement maintenues dans leur position obtenue après traitement orthodontique grâce à leurs contacts avec les dents mandibulaires. Cependant, si ces contacts ne sont pas parfaits, des mouvements peuvent alors apparaître.

Ainsi, si une contention doit être envisagée au maxillaire, il est préférable d'opter pour une contention amovible qui présente moins d'effets indésirables.

Le choix se fait donc entre deux contentions : la plaque de Hawley ou la gouttière thermoformée. Il est fonction de l'expérience du praticien ainsi que de son lieu de formation et d'exercice. (18) Elles sont principalement portées au maxillaire car jugées trop encombrantes pour être portées à la mandibule et elles sont moins efficaces pour maintenir l'alignement des incisives et canines mandibulaires.

La plaque de Hawley permet de maintenir la dimension transversale et assure la liberté de mouvements verticaux des dents si ces dernières ont besoin d'égresser pour s'adapter à la nouvelle occlusion. Elle est facile à réaliser et les réparations sont possibles. (19, 20) **Figure 1.**

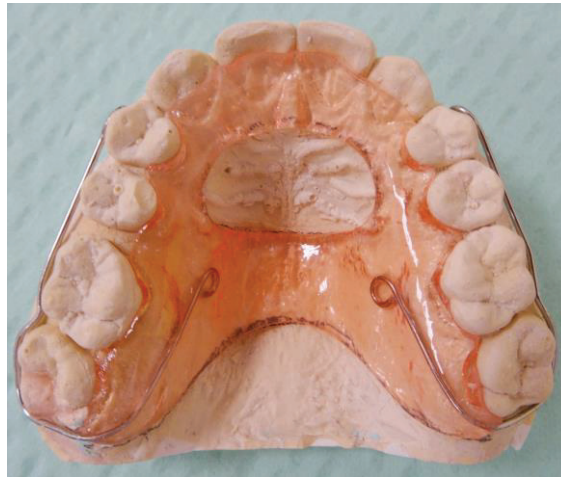

Figure 1 Plaque de Hawley maxillaire

La gouttière thermoformée est souvent préférée par les patients car elle est considérée comme plus esthétique et elle est moins encombrante en particulier à la mandibule. Elle autorise un contrôle des mouvements méso-distaux des dents tout en évitant les égressions et les rotations. (19) **Figure 2.**

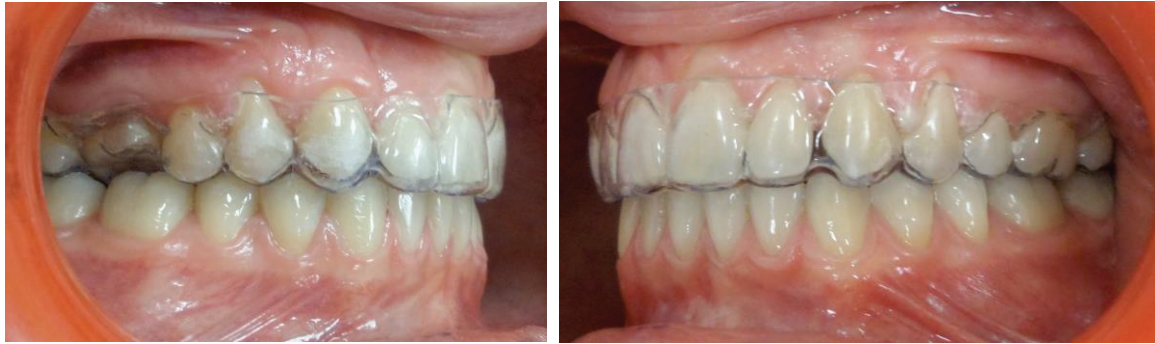

Figure 2 Gouttière thermoplastique maxillaire

Néanmoins, elle n'est pas assez rigide pour contrôler la dimension transversale et ne permet pas les mouvements verticaux. Elle n'est pas réparable, en cas de fracture, elle devra être remplacée ce qui laisse le patient sans contention pendant un certain temps.

Cependant, elle reste très majoritairement préférée par les orthodontistes français comme l'a montré une étude menée par Delavierre et al. en 2018. (21) La gouttière thermoformée est utilisée par 62% des orthodontistes, seule (35%) ou en association avec un fil de contention collé (27%), contre 19% pour la plaque de Hawley qui tend donc à être délaissée.

Toutefois, les résultats de cette étude sont à prendre avec précaution car sur les 1363 orthodontistes français ayant reçu le questionnaire, seuls 379 ont répondu, soit seulement 28%.

La contention amovible est également indiquée quand le patient a des difficultés à maintenir une bonne hygiène orale car cette dernière est amovible et peut donc être retirée lors du brossage et de l'alimentation. De plus, elle ne permet pas l'accumulation de plaque et de tartre et ne cause pas d'inflammation des tissus mous. (11)

Elle nécessite une bonne compliance du patient car ce dernier doit la porter selon les instructions reçus par l'orthodontiste qui lui a remis, il ne doit pas la perdre ou la casser. Cependant, avec ce type de contention, le patient ne risque pas de présenter de graves effets indésirables comme un syndrome du fil pouvant entraîner une déhiscence osseuse par exemple.

Le risque avec ce type de contention est qu'elle ne parvienne pas à maintenir de façon satisfaisante les résultats obtenus à la suite du traitement orthodontique, en particulier au niveau de l'alignement des dents antérieures (22) En effet, que ce soit la plaque de Hawley ou la gouttière thermoformée, elles ne sont pas suffisamment précises pour contrôler les mouvements de chaque dent et sont considérées comme encombrantes par les patients.

- **A la mandibule**

Les dents mandibulaires sont comprises dans une zone de balance entre la langue et les lèvres, il s'agit d'une zone neutre mais plus les dents bougent et s'écartent de cette zone et plus elles sont instables. (3) Ainsi, afin de maintenir l'alignement obtenu grâce au traitement orthodontique, une contention est obligatoirement mise en place. Il convient alors de choisir entre contention collée ou amovible.

Les contentions collées sont préférées aux contentions amovibles car elles sont considérées comme plus esthétiques et moins encombrantes. Elles ne nécessitent pas de compliance du patient car il n'a pas à se soucier de devoir la porter ou non car elles sont collées.

Selon l'étude de Johal et al., elles permettent un meilleur maintien de l'alignement dentaire. En effet, au bout de 4 ans, la différence au niveau de l'irrégularité du secteur incisivo-canin mandibulaire entre les patients porteurs de contention amovible et collée est significatif. (22) Les patients portant une contention collée présentent 1,6 mm d'irrégularité en moins que les patients porteurs d'une gouttière thermoformée. Par-contre, il n'y a pas eu de différence au niveau de la distance inter-canine et inter-molaire et de la longueur de l'arcade.

Néanmoins, le patient doit avoir une bonne hygiène orale car elles peuvent favoriser l'accumulation de plaque et de tartre car lorsqu'elles sont collées au niveau des faces linguales des dents antérieures mandibulaires, elles sont en rapport direct avec la glande salivaire sub-linguale. Cependant, il n'a pas été prouvé qu'elles entraînaient des problèmes parodontaux malgré la présence de plaque et de tartre.

Par-contre, en cas de collage non passif ou de forces inadaptées au niveau de la contention, un syndrome du fil peut apparaître mais la contention peut également se décoller ou se rompre. Il est donc indispensable d'avoir un suivi régulier et pour cela le patient doit être informé et impliqué dans son traitement. (11)

La contention multibrins présente de bonnes propriétés mécaniques grâce à un bon retour élastique qui permet au fil de se déformer légèrement sans que cela ne soit permanent ou ne dépasse les limites du matériau. (7) **Figure 3.**

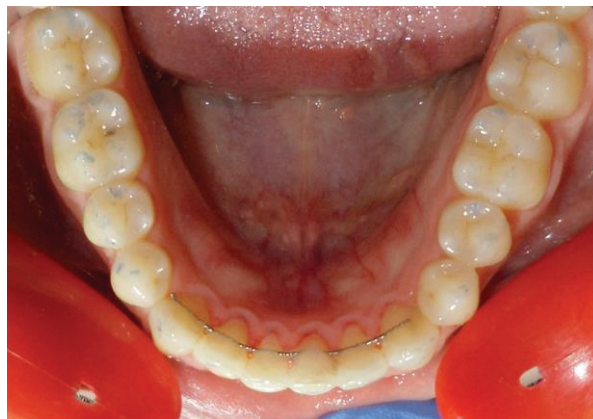

Figure 3 Contention multibrins collée sur le secteur incisivo-canin mandibulaire

Le fil multibrins présente également des propriétés légèrement élastiques donc il ne casse pas et permet d'assurer la mobilité physiologique des dents. (23)

Les contentions fibrées sont très esthétiques et présentent de bonnes propriétés mécaniques, mais, malheureusement, elles sont très rigides et ne permettent pas aux dents d'avoir une mobilité physiologique. Il n'est donc pas recommandé de les utiliser en contention orthodontique. (24) **Figure 4.**

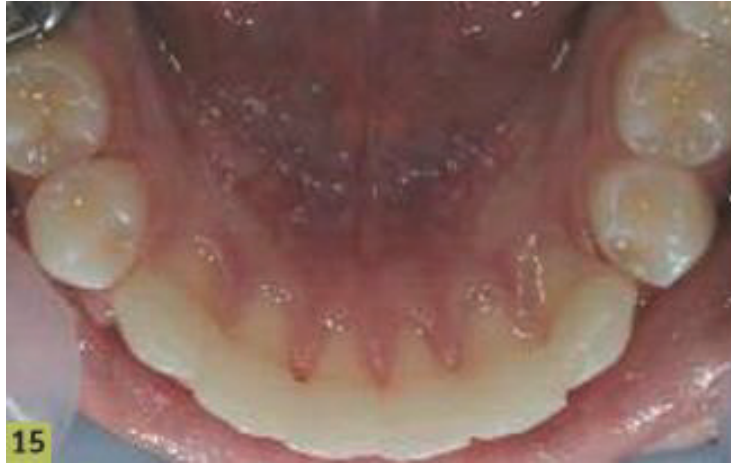

Figure 4 Contention FRC collée sur le bloc-incisivo canin mandibulaire (24)

La chaînette Ortho-Flextech, grâce à ses bonnes propriétés mécaniques, est très utilisée par les orthodontistes français : 24% l'utilisent à la mandibule (21). Elle est constituée de maillons qui permettent d'absorber les contraintes subies par les dents dans les trois sens de l'espace, cela confère ainsi une résistance accrue à la contention. Elle est donc moins sensible aux risques de fractures ou de décollement.

De plus, elle s'adapte parfaitement aux surfaces linguales des dents car elle repose à plat contre celles-ci et est donc très confortable pour le patient.

Cependant, depuis 2012, est apparu un nouveau type de contention collée, la contention Memotain. (25, 26) **Figure 5.**

Elle présente des propriétés intéressantes car elle est fabriquée grâce à la CFAO, sa conception est réalisée après avoir pris des empreintes et son positionnement peut être simulé afin que le praticien soit sûr de l'absence d'interférence occlusale, ce qui n'est pas possible avec les autres types de contention.

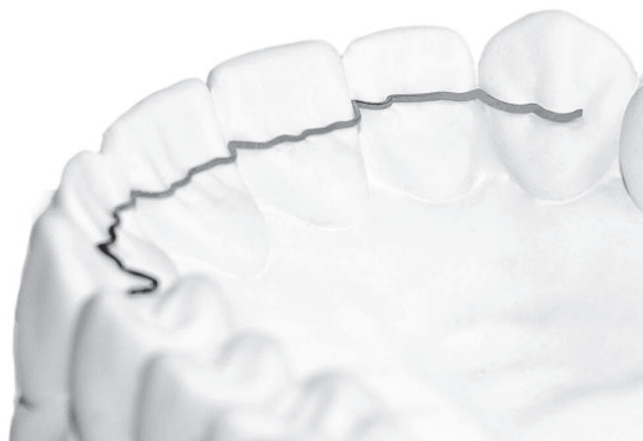

Figure 5 Contention Memotain maxillaire sur modèle en plâtre (27)

Cette contention est donc particulièrement intéressante pour assurer l'alignement dentaire au maxillaire et également dans le cas d'anatomie dentaire particulière comme des cingulums proéminents qui peuvent entraver le collage de la contention.

Le choix de la contention doit donc prendre en compte l'arcade sur laquelle elle sera utilisée, la situation avant traitement, les propriétés des matériaux, le temps de survie de la contention, les effets indésirables prévisibles ou non, le coût, la complexité de la mise en place ainsi que les attentes du patient.

2.1.3. Les techniques de collage influencent-elles sur les propriétés des contentions ?

Le collage de la contention collée peut être réalisé de deux façons. Par méthode directe, c'est-à-dire sans étape laboratoire, le fil est plié sur un modèle en plâtre ou en bouche et il est ensuite collé. Par méthode indirecte, c'est-à-dire qu'elle comprend une étape de laboratoire, le fil est plié sur un modèle en plâtre et des incréments de résine composite sont mis en place sans être photopolymérisé, une clé de repositionnement en silicone est réalisée afin de faciliter le collage.

Il n'a pas été prouvé la supériorité d'une des deux méthodes, cependant, Egli et al. ont mené une étude pendant deux ans qui avait pour but de comparer le nombre d'échec entre les deux méthodes ainsi que la survenue d'effets indésirables. (28)

Une contention multibrins a été mise en place chez 60 patients : 30 ont été collées par méthode directe et 30 autres par méthode indirecte.

Les patients ont été suivis sur une période de deux ans, des empreintes ont été prises le jour de la pose de la contention (T0), à 6 mois (T1), à 1 an (T2) et une analyse céphalométrique a été réalisée deux ans après la pose de la contention (T3).

Les distances inter-canine et inter-prémolaire ainsi que l'observation des changements d'alignement au niveau des dents antérieures mandibulaires ont été étudiées. Un taux d'échec de 40% a été relevé : 43% d'échec pour le collage par méthode indirecte et 37% d'échec pour la méthode directe, cependant, ces pourcentages ne sont pas statistiquement significatifs.

Table L. Failures after the 2-year follow-up in the direct and indirect bonding groups

	<i>Patients (n)</i>	<i>Failures (n)</i>	<i>%</i>
Direct bonding	30	11	37
Indirect bonding	30	13	43
Total	60	24	40
<i>P value (chi-square test)</i>		0.59	

Tableau 2 Taux d'échec des contentions après deux ans dans la méthode directe et indirecte (28)

Les distances inter-canine et inter-prémolaire ont diminué pour les deux méthodes de collage sans que cela ne soit significatif. Une modification de l'alignement des dents antérieures

mandibulaires a été observée chez 5 patients ayant eu leur contention collée par méthode directe mais cela n'a pas été jugé significatif. Il ne semble pas y avoir de différence entre les deux méthodes de collage au niveau de la survenue des échecs (décollement de la contention). Néanmoins, plus de changements ont été observés chez les patients ayant eu la méthode directe.

Une étude avec plus de patients et un plus long suivi serait nécessaire afin de pouvoir conclure sur la supériorité d'une des deux méthodes de collage.

De plus, dans cette étude, pour la méthode directe, le fil est plié sur le modèle en plâtre alors que généralement, le fil est plié directement en bouche. Il est donc possible de se demander si ce facteur n'est pas responsable des différences jugées non significatives par cette étude.

Les dents sur lesquelles sont collées la contention ont également un rôle important. En effet, la contention peut être collée uniquement sur les canines ou sur toutes les dents antérieures (de canine à canine).

La contention collée uniquement sur les canines est efficace pour maintenir la distance inter-canine mais elle n'empêche pas les rotations individuelles des incisives car elles ne sont pas comprises dans la contention, le fil passe sur leurs faces linguales mais n'y est pas attaché. (29) **Figure 6.**

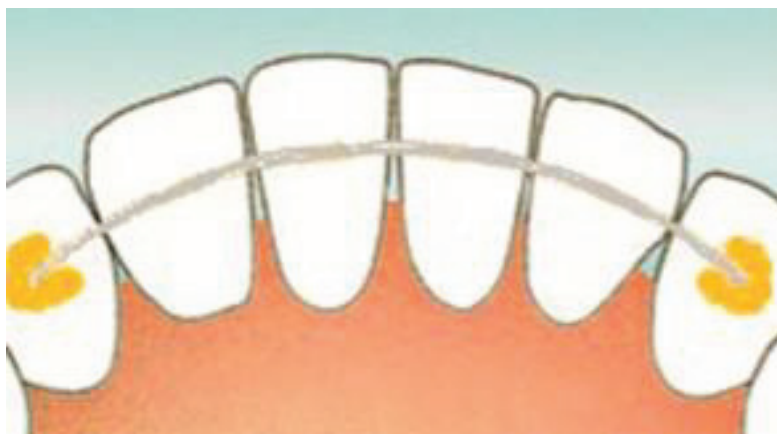

Figure 6 Contention collée uniquement sur les canines mandibulaires (30)

D'ailleurs, cette technique de collage n'est utilisée qu'avec le fil en acier inoxydable à section ronde ou rectangulaire, mais elle tend à disparaître car elle ne permet pas le maintien de l'alignement des dents antérieures et les patients souhaitent garder un sourire harmonieux le plus longtemps possible.

Le collage sur toutes les dents antérieures est choisi afin de maintenir l'alignement dentaire quand le traitement orthodontique a permis de fermer des diastèmes antérieurs, de corriger les rotations des incisives, de remettre sur l'arcade des canines incluses. (31) **Figure 7.**

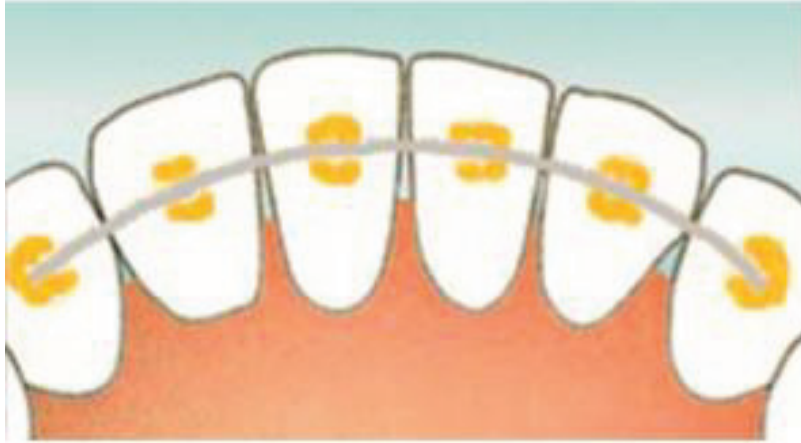


Figure 7 Contention collée sur toutes les dents antérieures mandibulaires (30)

La contention collée sur toutes les dents antérieures est choisie quand le patient et le clinicien ont besoin de maintenir les résultats obtenus après le traitement orthodontique ; il s'agit de la technique de collage la plus fiable et c'est celle qui a fait ses preuves, en tout cas à la mandibule.

Au maxillaire, il arrive que la contention ne soit collée que sur deux ou quatre incisives ou sur toutes les dents antérieures, cela dépend de l'occlusion du patient et donc du risque de perte ou de déformation de la contention.

La contention maxillaire présente un taux d'échec plus important qu'à la mandibule, une contention sur deux au maxillaire échoue contre une contention sur cinq à la mandibule. (25)

Il est donc possible pour le clinicien de jouer sur les techniques de collage de la contention afin d'assurer sa pérennité. Néanmoins, le choix du nombre de dents incluses dans la contention ne dépend pas seulement de l'occlusion du patient mais également du traitement orthodontique qu'il a eu.

2.2. En parodontologie

2.2.1. Intérêts de la contention en parodontologie

La maladie parodontale ou parodontite, est une maladie inflammatoire d'origine bactérienne caractérisée par la destruction progressive des tissus de soutien de la dent avec une perte d'attache et une alvéolyse conduisant à l'apparition de poches parodontales ou de récessions. (32) Elle peut être chronique ou agressive.

Afin d'en connaître la progression et la gravité, un charting parodontal est réalisé : il permet de connaître la profondeur des poches parodontales, de mesurer les récessions, les saignements gingivaux lors du sondage ainsi que l'indice de plaque et les mobilités dentaires. (33) **Figure 8.**

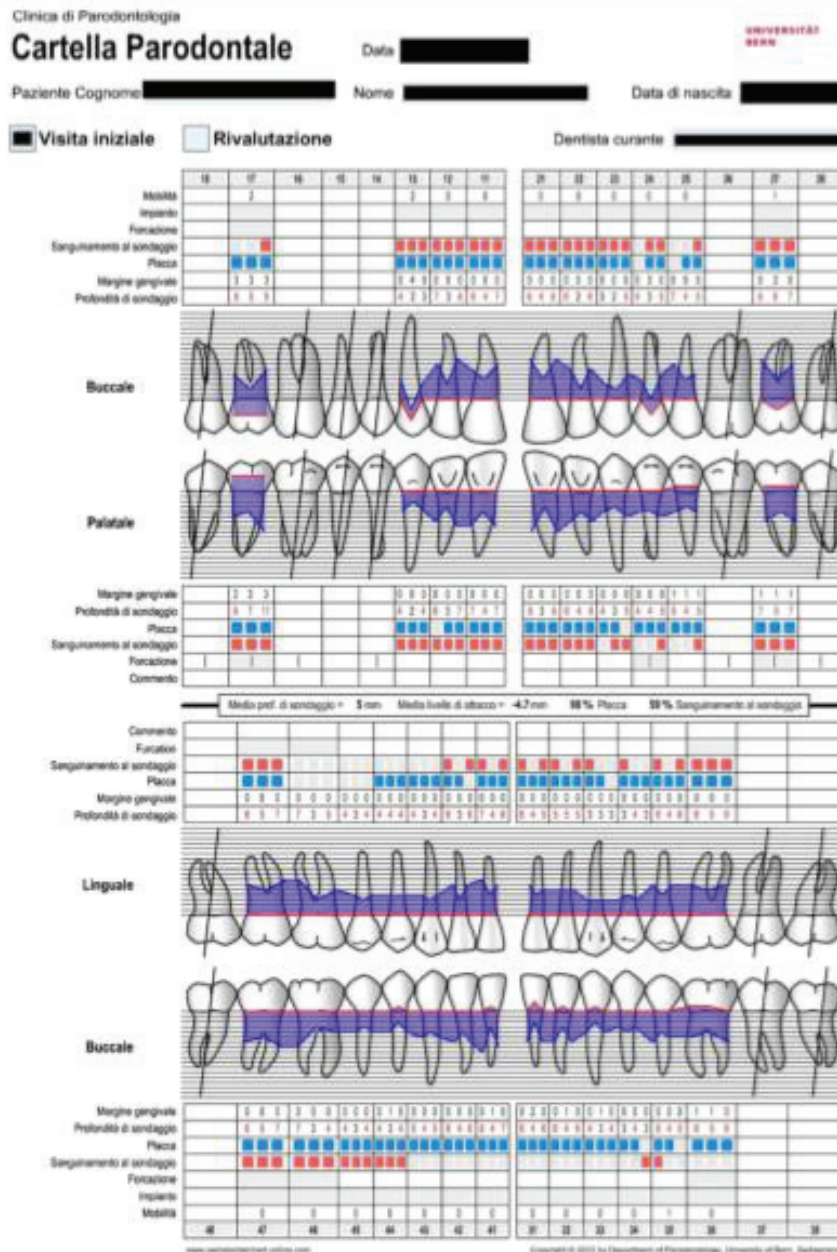


Figure 8 Exemple de charting parodontal chez un patient atteint d'une parodontite chronique sévère (33)

Cet examen sera complété par un bilan rétro-alvéolaire complet afin de permettre d'évaluer radiographiquement la perte osseuse. **Figure 9.**

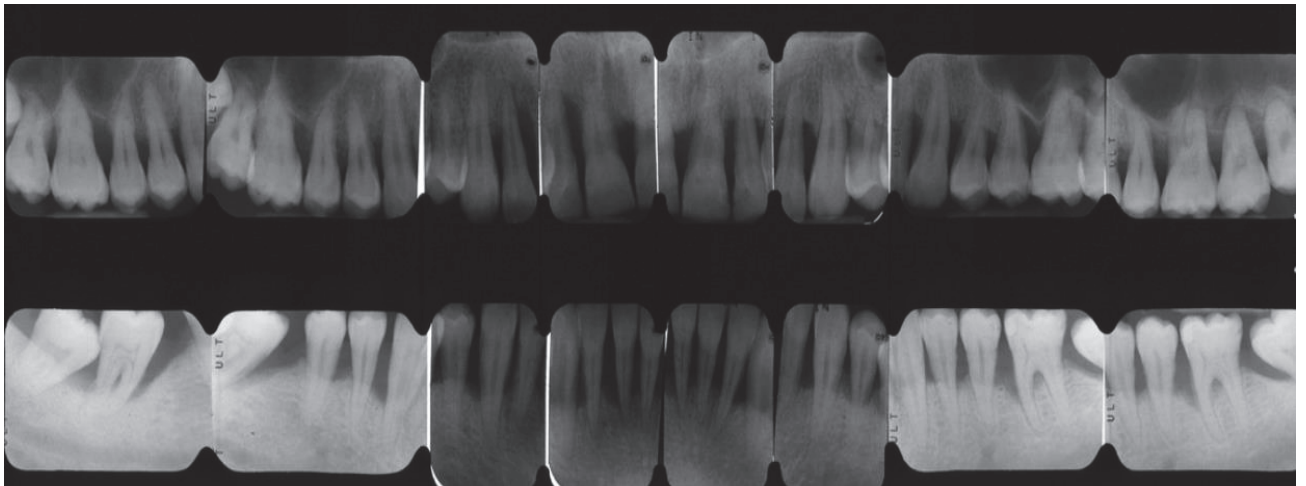


Figure 9 Bilan rétroalvéolaire d'un patient atteint d'une parodontite chronique globalement sévère
(33)

La mobilité dentaire est donc induite par une perte d'attache des tissus durs et mous au niveau des dents atteintes par la maladie parodontale. Cette mobilité accrue affecte la fonction masticatoire, la phonation, la déglutition, l'esthétique et le confort du patient. (34)

L'augmentation de la mobilité dentaire est due à une perte de substance des tissus soutenant les dents, qui peut être liée à des facteurs étiologiques tel que la parodontite ou des facteurs occlusaux inadéquats comme un traumatisme occlusal.

La mobilité peut être décrite comme l'amplitude de déplacement de la dent sur l'arcade dans un plan horizontal ou frontal ou les deux, elle est évaluée par l'indice de Mühlemann (35) :

- 0 : ankylose
- 1 : mobilité physiologique perceptible entre deux doigts
- 2 : mobilité transversale visible à l'œil nu, inférieure à 1 mm
- 3 : mobilité transversale visible à l'œil nu, supérieure à 1mm
- 4 : mobilité axiale

Le traumatisme occlusal peut être décrit comme un traumatisme dû à des forces fonctionnelles ou parafunctionnelles causant des dommages au niveau parodontal car dépassant ses capacités d'adaptation et de réparation. (36)

Il est d'ailleurs possible de séparer les traumatismes occlusaux en deux catégories :

- Traumatisme occlusal primaire : lorsque les forces occlusales dépassent la capacité d'adaptation des dents saines, il en résulte un traumatisme (37).
Cela entraîne un élargissement du desmodonte sans migration apicale de l'attache épithéliale ni perte osseuse.
- Traumatisme occlusal secondaire : les forces occlusales s'exercent sur un parodonte déjà affaibli par une maladie parodontale (37).

Pour choisir le traitement le plus adapté, il est nécessaire de comprendre les causes des mobilités dentaires. (34)

Si le desmodonte s'est élargi à la suite d'un traumatisme occlusal, le réglage de l'occlusion visant à supprimer les prématurités occlusales est suffisant pour réduire voire supprimer les mobilités.

Si la mobilité dentaire est due à un élargissement du ligament parodontal en raison d'une maladie parodontale et/ou d'un traumatisme occlusal, une réduction des contacts occlusaux peut être suffisante.

Si cela ne n'est pas suffisant, une attelle devra être mise en place afin de réduire la mobilité dentaire et de permettre au patient de retrouver une mastication fonctionnelle et de rétablir l'esthétique. Mais elle ne doit pas être mise en premier lieu sans que le clinicien ait cherché à comprendre et à gérer les causes des mobilités dentaires, sinon, elle restera inefficace. Elle doit être considérée comme une aide et non comme une thérapeutique indiquée dès lors qu'une mobilité dentaire est observée.

La contention se doit de créer un environnement favorable à la réparation et à la cicatrisation parodontale. Les forces occlusales doivent être réparties sur les dents prises dans cette contention, et leurs voisines et transmises axialement. (19) Elle prolonge ainsi la durée de vie des dents mobiles, confère une stabilité pour la réparation du parodonte et améliore le confort, la fonction et l'esthétique.

Lors de la réalisation de l'attelle parodontale, la gravité de la maladie parodontale doit être prise en compte. Elle est déterminée par l'ampleur de la perte osseuse par radiographie et/ou de la mobilité dentaire mesurée. La contention permet donc de mieux répartir les forces, elle facilite l'hygiène dentaire car les dents mobiles sont stabilisées, elle permet de limiter les traumatismes qui sollicitent les tissus de soutien et qui compromettent la cicatrisation.

Elle est indiquée dans différents cas (19, 34) :

- Risque d'aggravation de la mobilité dentaire
- Risque d'aggravation de la mobilité après une thérapeutique parodontale (surfaçage ou chirurgie)
- Risque d'aggravation de la mobilité malgré la stabilisation de la maladie parodontale, à cause d'un parodonte très affaibli
- En cas d'interférence de la ou les dents mobiles lors de la mastication
- Quand cela affecte le confort du patient

Les contentions parodontales se doivent d'être fixes, le plus souvent lingual mais il est possible de les retrouver sur les faces vestibulaires des dents. La contention sera choisie selon la sévérité de la perte d'attache et de la perte osseuse, du degré de mobilité dentaire et du nombre de dents intégrées dans la contention ainsi que de l'occlusion.

2.2.2. Impératifs devant être respectés

La contention parodontale est mise en place pour guider la cicatrisation parodontale et permettre au patient d'améliorer sa phonation, mastication, sourire ...

Elle répond donc à plusieurs obligations cliniques (38) :

- Elle doit être facile à réaliser et ne pas nécessiter de préparation dentaire trop mutilante
- Elle doit être stable dans le temps, efficace cliniquement et réparable si cela est nécessaire
- Elle doit permettre une bonne hygiène orale
- Elle ne doit pas être irritante
- Elle doit permettre un confort masticatoire

- Elle doit inclure un nombre suffisant de dents dans la contention tout en évitant une contention trop étendue (augmente le risque de décollement)
- Elle doit être la plus esthétique possible
- Elle doit pouvoir permettre la réalisation des techniques parodontales (chirurgicale ou non)
- Quand une dent est mobile, elle doit être soutenue par deux dents non mobiles
- Elle doit pouvoir remplacer une dent manquante à plus ou moins long terme

La contention répond à des impératifs biologiques et mécaniques afin d'assurer une efficacité maximale :

- Elle doit contrôler les forces parafunctionnelles, de récédive, de mastication et les forces latérales qui entraînent une modification néfaste du parodonte
- Elle doit stabiliser les dents mobiles pour rétablir le bien-être physique et mental du patient
- Elle doit stabiliser les dents lors des thérapeutiques parodontales, en particulier régénératives (39)
- Elle doit contrôler les traumatismes occlusaux

Cependant, la contention sera contre-indiquée quand le patient présente une mauvaise hygiène : s'il n'est pas capable d'assurer le contrôle de plaque sans contention, il ne doit pas recevoir de contention car cette dernière favorise l'accumulation de plaque et de tartre, même chez un patient ayant une bonne hygiène. Elle est également déconseillée quand le patient présente un risque carieux individuel (RCI) élevé, un émail de mauvaise qualité ou des restaurations trop importantes sur les dents devant faire parties de la contention. (38)

De même, la contention ne doit pas être mise en place si la stabilisation de la maladie parodontale et la stabilité occlusale ne peuvent être assurées. (40) Un mauvais alignement dentaire compromet la mise en place de l'attelle parodontale selon la contention choisie, le collage risque de ne pas être passif et des forces résiduelles peuvent s'accumuler à l'intérieur du fil et compromettre l'efficacité de la contention.

La présence de diastèmes importants peut compromettre l'esthétique. (34)

De plus, si le nombre de dents non mobiles est insuffisant, la contention ne pourra être mise en place car les dents mobiles ne pourront être stabilisées de façon satisfaisante.

2.2.3. La méthode directe

La méthode directe ne nécessite pas d'étape laboratoire et présente plusieurs avantages. En effet, la contention est facile à réaliser, rapide car une seule séance est nécessaire et elle est peu onéreuse.

Cependant, sa longévité est moindre par rapport à la technique indirecte. Sa fabrication est fonction de la mobilité résiduelle des dents à contenir dans la contention, des morphologies coronaires, du nombre de dents, de l'occlusion et de la santé parodontale. (38)

Plusieurs matériaux peuvent être utilisés, parmi les plus connus on trouve la contention composite renforcée en fibres (fibres de polyéthylène, de verre, de kevlar ...) ainsi que la contention métallique.

L'utilisation de la méthode directe permet une plus grande économie tissulaire que la méthode indirecte qui nécessite une préparation amélaire des faces palatines ou linguales. Le collage des dents les unes aux autres à l'aide d'une résine composite est à bannir car l'ensemble est trop rigide, peu durable et soumis aux fractures.

- **La contention fibrée**

La contention fibrée reste la plus appréciée grâce à son esthétisme, sa durabilité, sa biocompatibilité et sa résistance à la rupture. De plus, elle permet au matériau composite d'augmenter son module d'élasticité et les forces d'impact et de flexion. Elle est qualifiée de contention extracoronaire. (38) **Figure 10.** Elle peut être réalisée facilement, malgré les malpositions dentaires, et est moins encombrante que la contention métallique. (34)

Dans la littérature, la contention Ribbond, en fibres de polyéthylène, est très citée pour jouer le rôle de contention parodontale. Elle présente une bonne résistance clinique grâce à l'imprégnation des fibres dans la résine composite et permet donc une bonne longévité. (30)

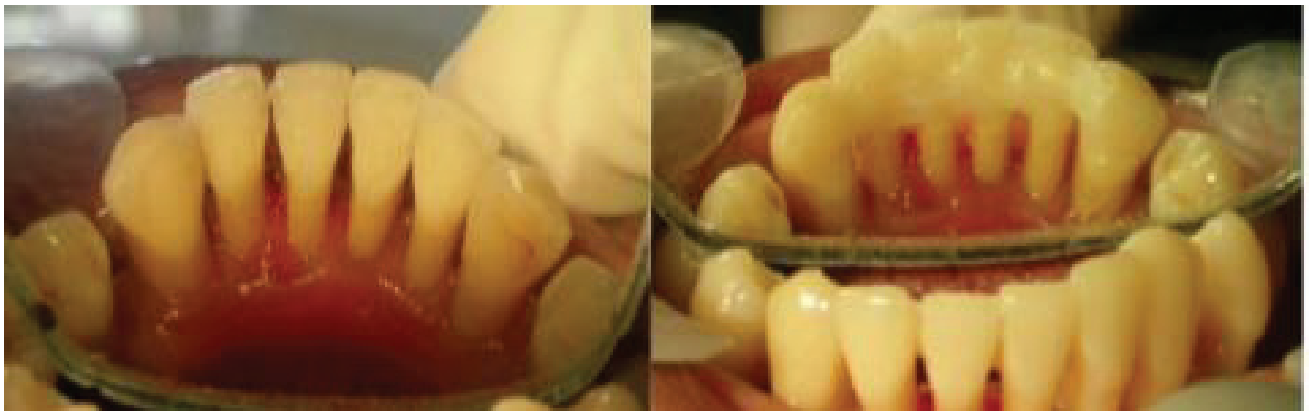

Figure 10 Contention Ribbond collée au niveau des dents mandibulaires (34)

Elle ne nécessite pas de préparation des surfaces dentaires ou légère si l'occlusion ne permet pas le collage tel quel, et est facilement réparable en cas de fracture de l'attelle.

Il est possible d'inclure une dent non conservable dans la contention FRC, la dent est souvent trop mobile ce qui fait qu'elle ne peut être stabilisée malgré la contention. (34, 41) **Figure 11.**

Pour cela, une fois la dent extraite, il faut réaliser une décoronation, c'est-à-dire supprimer la partie radiculaire de la dent et arrondir la couronne de façon à ne pas blesser la gencive et pour que cela soit harmonieux au niveau de l'intégration gingivale. La dent peut alors être intégrée dans la contention FRC qui sera collée aux dents adjacentes, il s'agit d'une solution provisoire mais pouvant rendre un grand service au patient que ce soit au niveau de l'esthétique ou de la fonction.

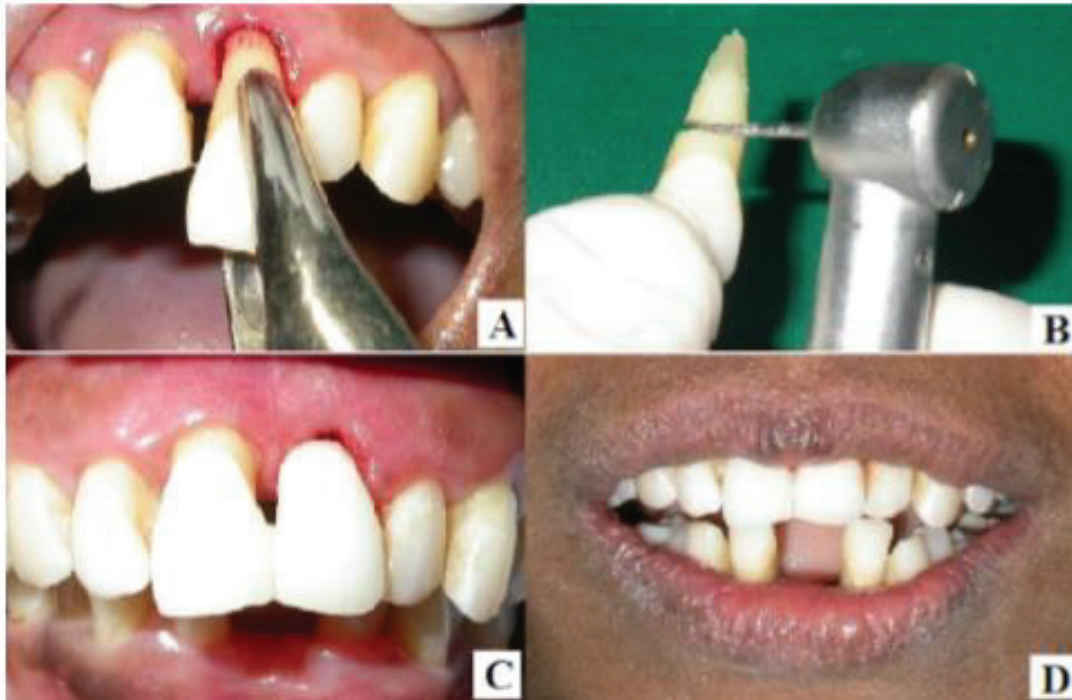


Figure 11 Contention fibrée avec inclusion d'une dent naturelle extraite (34)

A. Avulsion de la 21

B. Décoronation de la 21, la racine est retirée et la couronne arrondie au niveau de la jonction amélo-cémentaire

C. Collage de 21 à la 11 grâce à la contention fibrée

D. Sourire du patient après l'intervention

Dans l'étude menée par Sekhar et al. en 2011, deux contentions parodontales ont été évaluées : la contention fibrée et la contention métallique, par rapport à un groupe témoin sans contention. Tous les patients présentaient une parodontite chronique. (42) 10 contentions métalliques ont été collées ainsi que 10 contentions fibrées, le groupe témoin était constitué de 10 patients, ainsi 30 patients ont été suivis sur une période de 12 semaines.

Les paramètres étudiés lors de cette étude ont été le degré de mobilité, l'indice de plaque ainsi que les avantages et inconvénients des contentions métalliques et fibrées comme attelle parodontale.

Au bout de 12 semaines, la mobilité dentaire a été réduite de 36,11% dans le groupe des patients porteurs de la contention métallique et de 35,42% pour les patients porteurs de l'attelle Ribbond. Dans le groupe témoin, la réduction de la mobilité n'était que de 28,47%

Il n'y a pas de différence statistiquement significative pour l'indice de plaque entre les groupes des contentions et le groupe témoin, il n'est donc pas possible de conclure sur le fait que porter une contention entraîne une plus grande concentration de plaque.

Au cours des 12 semaines d'étude, 9 fractures partielles de la contention métallique ont été observées contre 2 dans le groupe Ribbond.

Cette étude permet de conclure sur le fait que les contentions parodontales permettent de réduire la mobilité et n'entraînent pas une plus grande accumulation de plaque. L'étude permet également de comprendre que les contentions Ribbond sont mieux tolérées par les patients. La contention Ribbond semble donc être la contention parodontale la plus adaptée, elle présente de

très bonnes propriétés : elle est biocompatible, esthétique, confortable pour le patient, durable, résistante aux fractures et facilement réparable si besoin.

- **La contention métallique**

Il s'agit d'une technique très utilisée en orthodontie afin d'assurer la pérennité du traitement orthodontique, mais elle peut également être utilisée afin de réaliser une contention parodontale.

Le fil peut être multibrins ou en acier inoxydable à section ronde ou rectangulaire, le collage se fait selon le même protocole qu'une contention orthodontique. Ces fils permettent de conserver une certaine mobilité physiologique tout en stabilisant les dents parodontalement compromises de manière efficace. (38) **Figure 12.** Le fil peut être façonné directement en bouche ou sur des modèles en plâtre préalablement réalisés, cela constitue un gain de temps au fauteuil.

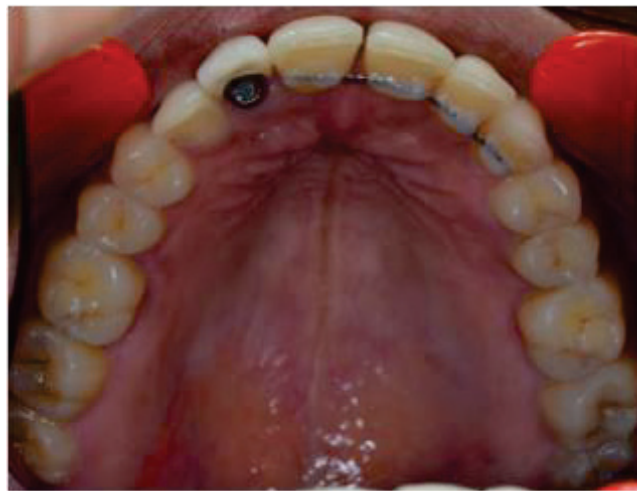

Figure 12 Contention métallique collée sur les dents antérieures maxillaires afin de servir d'attelle parodontale (Dr SM Dridi)

- **La grille d'Ellman**

Il s'agit d'une technique extracoronaire présentant un bon recul clinique (43), une grille métallique est collée sur les surfaces linguales ou palatines des dents grâce à une résine composite. (38) Elle est indiquée dans les cas de parodonte affaibli avec des mobilités dentaires, elle permet d'augmenter l'efficacité des techniques parodontales chirurgicales ou non.

La grille est en acier très mince et souple, elle est d'abord coupée à la longueur voulue en fonction du nombre de dents devant être incluses dans la contention. (43) **Figure 13.**




Figure 13 Grille d'Ellman formée et découpée au niveau des embrasures de canine à canine (38)

La grille est pliée pour épouser au mieux les surfaces dentaires, elle devra se situer à 1 mm en deçà du bord libre, ensuite, le rebord cervical est découpé pour dégager les embrasures tout en suivant les bombés cingulaires. (38)

Son collage reste classique et similaire aux contentions orthodontiques, la grille peut toutefois être stabilisée à l'aide de fil de soie. Du composite fluide lie la grille aux dents et cette dernière est ensuite recouverte par un composite de restauration de manière à ne pas être blessante pour le patient. **Figure 14.**

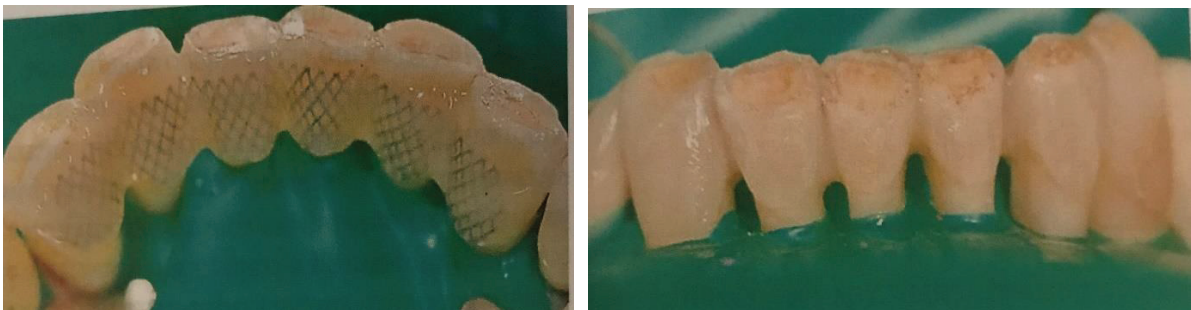


Figure 14 Grille d'Ellman collée sur les dents mandibulaires (38)

Les contacts occlusaux doivent être parfaitement réglés.

2.2.4. La méthode indirecte

Les contentions parodontales par méthode indirecte sont fabriquées par le laboratoire et nécessitent que le praticien réalise une préparation amélaire des surfaces linguales ou palatines. Ce sont des contentions qualifiées de permanentes. (38) Une empreinte est nécessaire afin que le prothésiste puisse réaliser la contention qui sera collée lors de la deuxième séance par le clinicien.

Elles sont plus précises que les contentions par méthode directe car réalisées par le prothésiste. Elles répondent également aux impératifs d'esthétisme, de longévité clinique, elles peuvent également remplacer des dents manquantes en les incluant dans la contention.

On retrouve les attelles coulées et les attelles fibrées.

- **Attelle coulée collée**

Il s'agit d'une structure métallique, d'épaisseur de 5 à 7/10 mm, qui est collée aux surfaces linguales ou palatines des dents, elle peut remplacer une à plusieurs dents manquantes selon leur localisation. Elle est qualifiée de contention permanente. (44, 45)

Avant, les préparations dentaires n'étaient pas indiquées mais il s'avère qu'elles augmentent la longévité de la contention.

Cette attelle nécessite une analyse minutieuse des rapports inter et intra-arcade, les moulages sont très utiles et permettent, en complément d'autres examens, de choisir le nombre de dents devant être incluses dans la contention, le type de préparation ainsi que l'emplacement d'éventuel tenon dentinaire. (38)

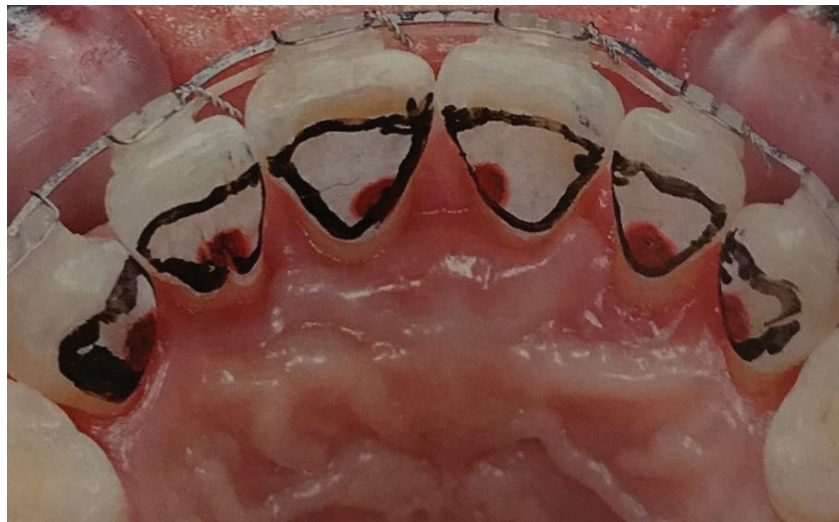

Figure 15 Tracé des préparations pour la contention coulée sur les faces palatines des dents antérieures au feutre et marquage des points d'occlusion (38)

Il est possible de tracer sur les dents, les futures préparations et de marquer les contacts occlusaux à l'aide de papier articulé afin de faciliter le fraisage. **Figure 15**. Le patient est ensuite anesthésié et les préparations amélaire sont réalisées (44, 46, 47) **Figure 16** :

- Une rainure horizontale ou poutre incisale à 2 mm du bord libre pour que le métal ne soit pas visible
- Deux rainures proximales
- D'éventuelles retouches cingulaires pour aménager un espace suffisant pour le métal si nécessaire
- Le logement nécessaire pour le tenon dentinaire, 0,7 mm de diamètre pour 1,5 à 2 mm de profondeur. Le parallélisme des tenons est très important afin de permettre l'insertion de la contention

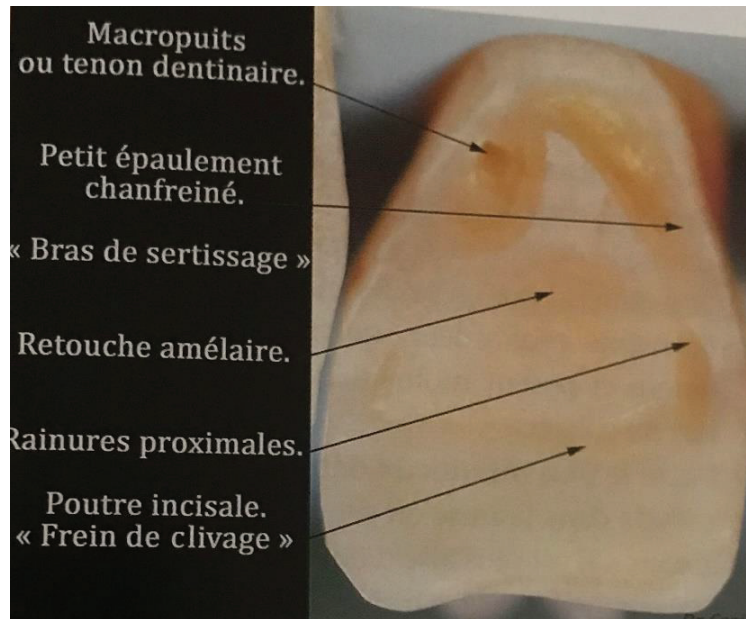


Figure 16 Schéma de préparation pour ailette de contention coulée (38)

Une empreinte des préparations est alors prise avec mise en place des futurs tenons dentinaires, à l'aide de silicones light et lourd pour une bonne précision. L'empreinte de l'antagoniste est également prise, un alginate est suffisant car l'empreinte n'a pas besoin d'être aussi précise. (38)

Pour éviter les sensibilités dentaires le temps que le prothésiste réalise la contention, les préparations peuvent recevoir un ciment à base d'hydroxyde de calcium type Dycal ou un Cavit.

Lors de la deuxième séance, les dents sont nettoyées et la contention est essayée, si l'occlusion en statique et dynamique est jugée satisfaisante, le collage peut être réalisé. **Figure 17.**

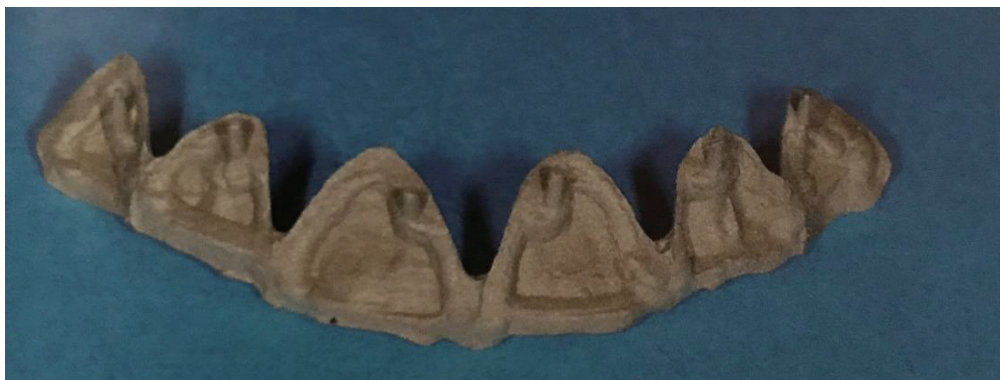

Figure 17 Intrados de la contention coulée collée (38)

La digue est mise en place, l'intrados de la contention est sablé à 50 μm et les surfaces dentaires sont traitées à l'acide orthophosphorique à 37% puis rincées et séchées. L'adhésif est ensuite mis en place, séché et photopolymérisé.

La colle choisie est une résine de collage 4-META, le Super-Bond, elle présente de très bonnes valeurs d'adhésion et de très bonnes propriétés mécaniques et biologiques. (48) La colle est

impactée dans l'intrados de l'attelle qui est mise sur les surfaces dentaires, les excès sont supprimés, l'ensemble est poli et les contacts occlusaux sont vérifiés. **Figure 18.**

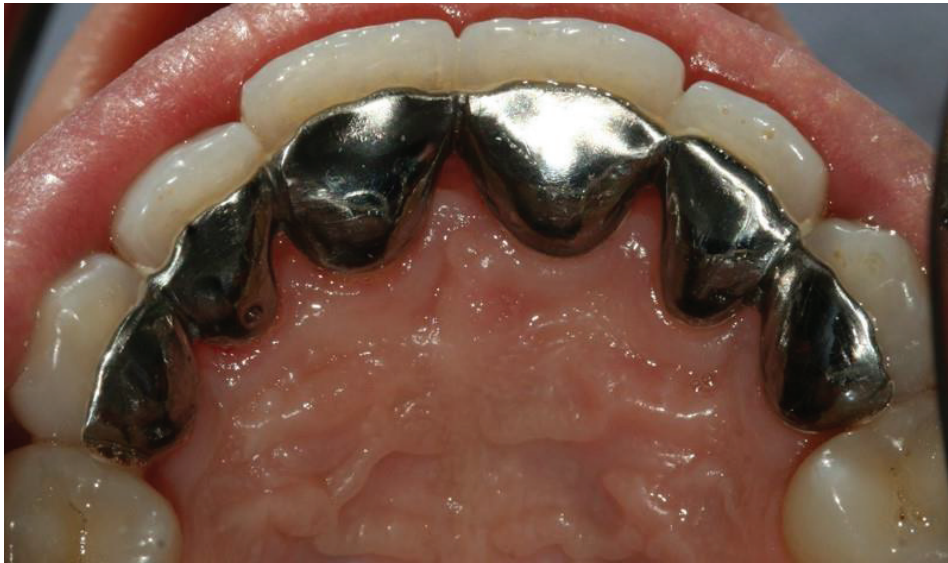

Figure 18 Contention coulée collée sur les faces palatines des dents maxillaires (Dr SM Dridi)

Avantages	Inconvénients
- Longévité clinique	- Préparations dentaires nécessaires
- Précision	- Coût
- Peu encombrante	- Difficile
- Confortable (état de surface lisse)	- Long
	- Difficultés à réintervenir

Tableau 3 Avantages et inconvénients de l'attelle coulée collée (38)

La contention peut inclure une dent manquante qui sera solidarisée au métal, les étapes de réalisation et de collage sont alors les mêmes. **Figure 19.**

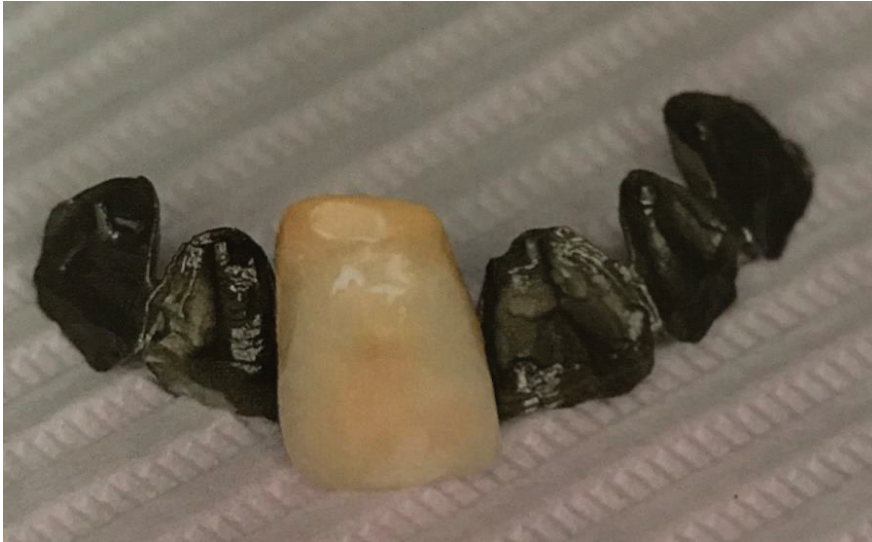

Figure 19 Contention coulée collée avec 11 en intermédiaire (38)

- **Attelle en composite fibrée**

Elle est plus résistante que par méthode directe grâce à l'incorporation des fibres dans la résine composite. (49) Cette technique est plus facilement contrôlable au laboratoire, de plus, la rétraction de polymérisation est moindre car la contention est collée dans un second temps. (38) **Figure 20.**

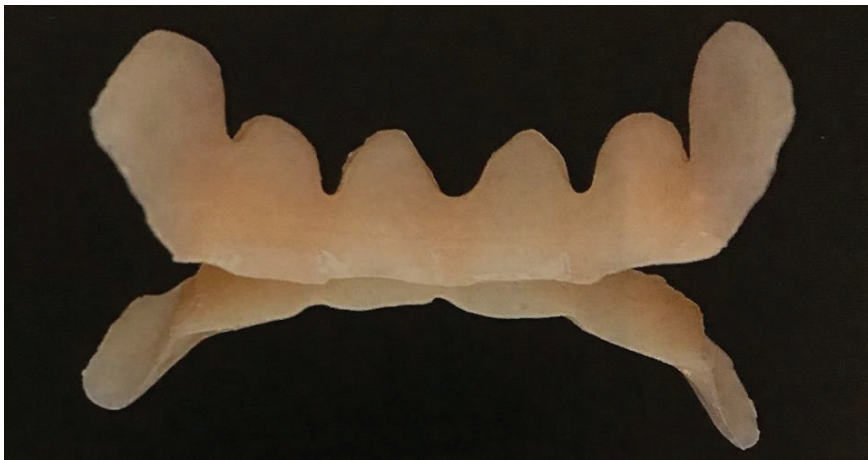

Figure 20 Intrados de la contention fibrée réalisée par méthode indirecte (38)

Les préparations dentaires sont réduites sauf si l'occlusion ne le permet pas, dans ce cas, les préparations sont réalisées à minima. L'empreinte est prise de la même manière que pour la contention coulée collée et les surfaces dentaires sont protégées.

Lors de la deuxième séance, la contention est essayée puis collée sous digue. Les surfaces dentaires sont mordancées puis rincées et séchées. L'adhésif est mis en place, séché et photopolymérisé. Une résine de collage MDP (Panavia) est utilisée pour coller l'attelle aux dents. L'occlusion est vérifiée et le polissage est réalisé. **Figure 21. Figure 22.**

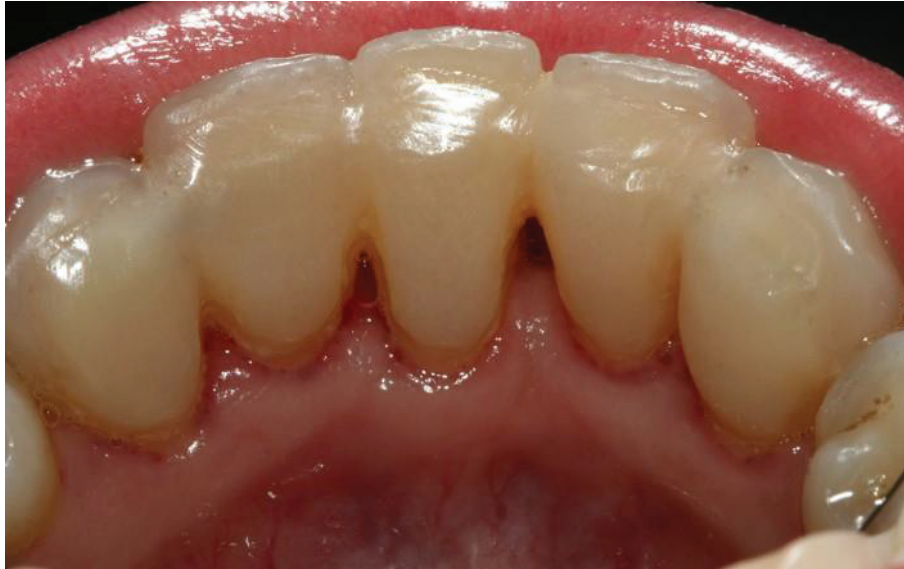

Figure 21 Contention fibrée collée sur les faces linguales des dents mandibulaires (Dr SM Dridi)

Avantages	Inconvénients
- Qualité mécanique	- Besoin de préparation
- Esthétique	- Coût plus important
- Précision car réalisée au laboratoire	- Difficulté technique
- Absence de métal (allergie)	- Long
	- Difficultés à réintervenir

Tableau 4 Avantages et inconvénients de l'attelle fibrée (38)

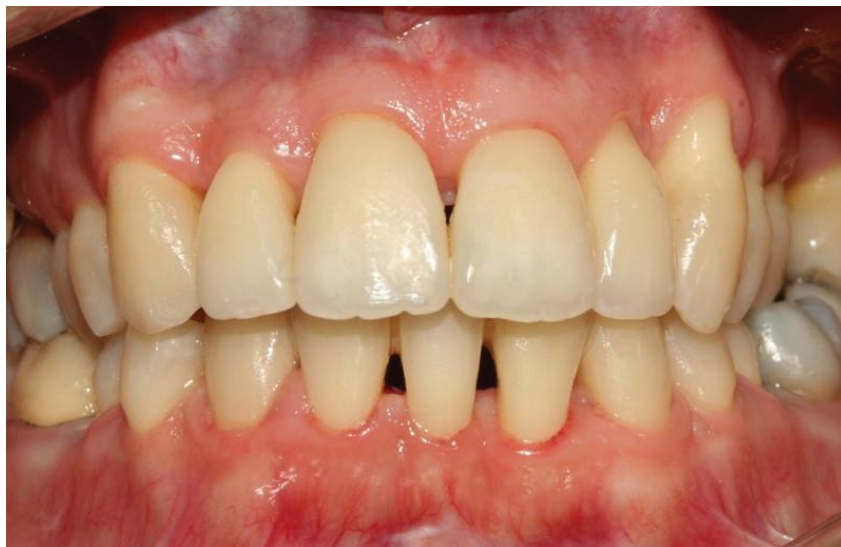

Figure 22 Arcades en occlusion avec les contentions collées à la mandibule et au maxillaire (Dr SM Dridi)

Comme pour la contention coulée collée, il est possible d'inclure une dent au niveau de la contention fibrée. Cela peut être réalisé de façon provisoire ou définitive, l'intermédiaire sera alors en céramique.

Dans l'étude menée par Li et al. en 2016, les contentions FRC ont été étudiées afin de combler un édentement antérieur chez des patients présentant un support parodontal affaibli, l'intermédiaire n'est pas en céramique mais en résine. (50) L'étude a suivi pendant 4 ans 39 patients ayant un édentement de 1 à 3 dents. Au terme des 4 ans de port, une diminution de la hauteur osseuse au niveau des dents adjacentes à l'édentement a été observée chez 21,7% des sujets. Mais une augmentation du niveau osseux a été mesurée chez 78,3% de sujets.

Il semble donc que la contention avec intermédiaire permette le maintien si ce n'est une augmentation légère du support osseux. Cependant, l'intermédiaire en résine présente un faible niveau esthétique et un polissage difficile.

Il serait intéressant qu'une nouvelle étude soit réalisée avec un intermédiaire en céramique, car la contention FRC a un taux de survie de 85,6% lorsqu'elle est utilisée pour remplacer une dent manquante, l'intermédiaire se doit donc d'avoir une bonne longévité clinique.

2.3. En traumatologie

2.3.1. Intérêts et impératifs des contentions en traumatologie

La pose d'attelle de contention est recommandée dans le cas d'un repositionnement d'une ou de plusieurs dents. Elle doit restaurer la position anatomique des dents traumatisées et assurer leur stabilisation pour permettre la cicatrisation des tissus de soutien et du paquet vasculo-nerveux. (51) Elle est définie comme un appareil permettant de soutenir, protéger ou immobiliser les dents qui ont été expulsées, réimplantées, fracturées. (52)

Elle doit prendre en compte la sévérité du traumatisme subit par le patient, le stade d'édification radiculaire dans le cas de dent permanente immature ou la rhizolyse quand il s'agit de dent temporaire. Les matériaux doivent donc être adaptés en conséquence et le temps de port de la contention sera dépendant du traumatisme. L'absence de contention, lorsque celle-ci est nécessaire, retarde la cicatrisation ou peut la compromettre. En effet, le risque de traumatisme supplémentaire augmente et les dents restent instables, le contexte n'est alors pas propice à la cicatrisation. (53)

Elle doit limiter les risques de complications pulpaires comme la nécrose ainsi que les complications parodontales comme les résorptions radiculaires ou l'ankylose. (54) Il s'agira toujours d'une contention fixe, c'est-à-dire collée, elle doit être facile à réaliser au fauteuil, ne pas nécessiter d'étapes laboratoires, pouvoir être facilement réparée si besoin et peu onéreuse.

Une attelle se doit de répondre à certains impératifs (52, 55) :

- Elle doit permettre le ré-attachement du ligament parodontal et prévenir le risque de traumatisme supplémentaire ou d'ingestion d'une dent mobile
- Elle doit pouvoir être facilement appliquée et enlevée sans traumatisme supplémentaire ni dommage sur les dents et les tissus mous environnants
- Elle doit être facilement réparable
- Elle doit permettre de stabiliser la ou les dents blessées dans la bonne position et les maintenir pendant toute la période de la contention

- Elle doit permettre aux dents d'avoir une mobilité physiologique afin d'aider à la guérison du ligament parodontal, pour minimiser le risque d'ankylose
- Elle ne doit pas irriter les tissus mous
- Elle doit permettre la réalisation des tests de sensibilités pulpaires et la réalisation d'une cavité d'accès endodontique
- Elle doit permettre au patient de pouvoir maintenir son hygiène orale
- Elle ne doit pas créer d'interférences occlusales
- Si possible, elle doit être esthétique
- Elle se doit d'être confortable pour le patient

Le plus souvent, en traumatologie, les attelles utilisées doivent être souple pour permettre un mouvement fonctionnel. (54) Les attelles semi-rigides sont réservées aux cas de fractures alvéolaires ou radiculaires où les dents sont complètement immobilisées par la contention pour permettre la cicatrisation osseuse. (56) A la suite d'études, l'Association internationale de traumatologie dentaire (IADT) recommande des attelles souples plutôt que rigides et elles doivent être portées sur une faible durée. Cela permet de réduire le risque de résorption radiculaire ou d'ankylose. (57)

La longueur de la contention, la surface de collage et le diamètre et l'épaisseur du fil sont les facteurs influençant sur la rigidité de l'ensemble. (19, 58) Plus le point de collage est important et plus la rigidité de la contention augmente et plus le risque d'endommager l'émail lors de la dépose est important. Il semble que le collage des attelles avec du composite flow donne les résultats les plus satisfaisants. (59) Plus l'attelle est longue et plus elle devient rigide, ce qui est nocif et contre-productif car elle perd son utilité. Cependant, elle ne doit pas non plus concernée seulement les dents traumatisées sinon la stabilisation dans le sens horizontal est perdue.

Le nombre de dents à inclure dans l'attelle doit être égal à la ou les dents blessées et elle doit être stabilisée par au moins une dent de chaque côté.

Etre	<ul style="list-style-type: none"> - Passive - Biocompatible - De rigidité adaptée à la situation parodontale - De longévité optimale en fonction de son objectif principal - Facilement réparable - Stable (garder ses propriétés tout au long du suivi thérapeutique)
Permettre	<ul style="list-style-type: none"> - Le maintien de la dent mobile dans sa bonne position - La réalisation d'une hygiène bucco-dentaire efficace - Le confort du patient (mastication, esthétique pour les contentions de longue durée..)
Inclure	<ul style="list-style-type: none"> - Suffisamment de dent en fonction : <ul style="list-style-type: none"> • la sévérité de la destruction parodontale • du degré de mobilité des dents adjacentes - La localisation des dents sur l'arcade
Contrôler	<ul style="list-style-type: none"> - La direction des forces de mastication et de récidive dans l'axe des dents contenues, lesquelles doivent être protégées des forces latérales. <ul style="list-style-type: none"> • forces de récidive (tous facteurs confondus) = forces faibles mais continues • forces de mastication = forces intenses mais intermittentes
Eviter	<ul style="list-style-type: none"> - Tout traumatisme des tissus environnants - Toute interférence avec l'occlusion ou les fonctions orofaciales - D'être trop étendue (néfaste en traumatologie) ou inutilement longue (décollement)

Tableau 5 Cahier des charges d'une contention idéale en traumatologie (19)

2.3.2. Les différents types de contentions utilisées

Il existe différents types de contentions, les classiques qui ont fait leur preuve comme les fils métalliques, les contentions fibrées ou celle en titane qui présente un design spécifique. D'autres existent également mais ont un faible niveau de preuve ou sont trop rigides.

- **Fil métallique et collage à la résine composite**

Ce sont ceux qui sont le plus couramment mis en place en clinique. Il s'agit d'attelles souples lorsque le diamètre du fil métallique n'est pas supérieur à 0,3–0,4 mm. Les plus utilisées sont les fils orthodontiques en nickel-chrome grâce à leurs bonnes propriétés mécaniques et biologiques. On retrouve les fils ronds 0,18, les carrés 16 x 16 ou encore les fils Dentaflex 0,45 mm. (19)

Ils sont collés à l'aide d'une résine composite sur les faces vestibulaires des dents choisies, ces attelles donnent les résultats cliniques les plus satisfaisants. (19, 60) **Figure 23.**

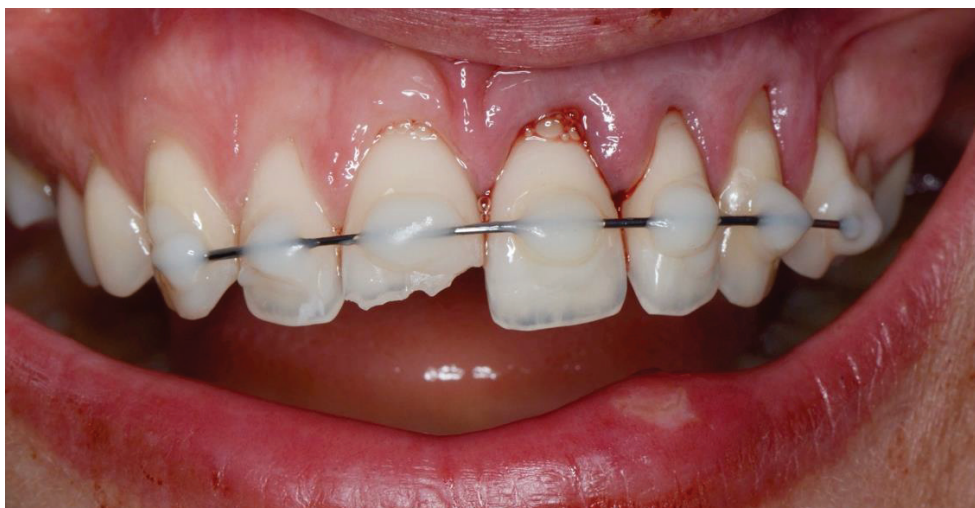

Figure 23 Contention métallique sur 13, 12, 11, 21, 22, 23, 24 (19)

- **Attelles fibrées**

Les attelles composites renforcées en fibres utilisent des fibres de verre ou de polyéthylène et sont entourées par une matrice qui peut être une résine non chargée telle que Optibond™ FL (Kerr, USA) ou une résine composite. (19, 52) L'utilisation des contentions fibrées s'expliquent par leur absence de mémoire de forme, ce qui permet une facilité d'adaptation aux surfaces dentaires et une adhérence chimique grâce à la résine composite. (30)

Le type de fibres, leur architecture à l'intérieur de la contention, leur orientation de façon unidirectionnelle ou multidirectionnelle et leur imprégnation ou non pour maximiser l'adhésion influent sur les propriétés de la contention. Il est donc important de connaître parfaitement les propriétés de ces attelles afin de choisir une contention adaptée à la situation clinique. (19)

Elles sont très esthétiques car elles ne compromettent pas la translucidité des dents et sont de la même couleur ou presque que ces dernières. Il s'agit d'un critère important pour le patient, notamment s'il doit la porter plusieurs semaines en particulier sur les faces vestibulaires des dents.

- **Attelle en titane**

Il s'agit d'une attelle souple en titane de 0,2 mm d'épaisseur et de 2,8 mm de largeur (Medartis AG). Elle présente une structure maillée en losange qui est collée à la dent grâce à une résine composite fluide. L'inconvénient de ce type d'attelle est son coût relativement élevé. (52, 61) **Figure 24.**

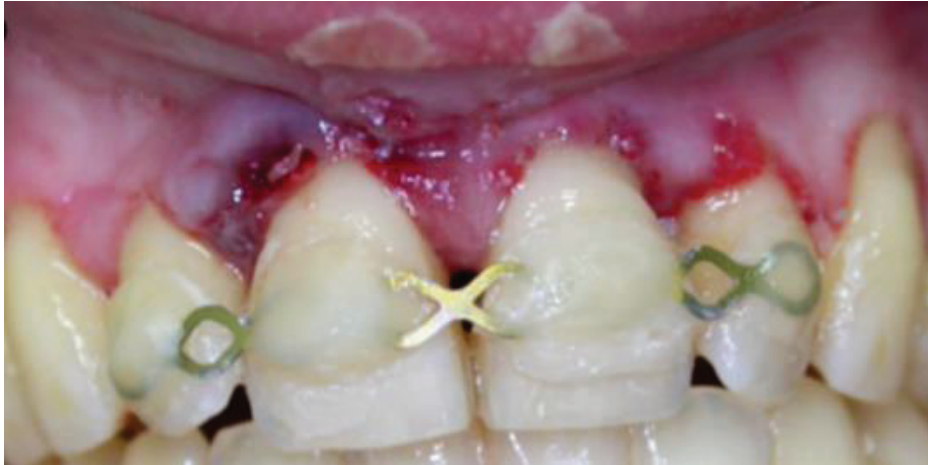

Figure 24 Attelle de traumatologie en titane sur 12, 11, 21, 22 (52)

- **Fil de pêche et résine composite**

Une alternative au fil de contention métallique est le fil de pêche collé avec une résine composite. Une alternative intéressante à l'Hôpital St Vincent de Sydney consiste à utiliser du nylon pour tondeuse à ailettes acheté dans une quincaillerie, et à l'attacher aux dents avec une résine composite colorée (52) **Figure 25**.

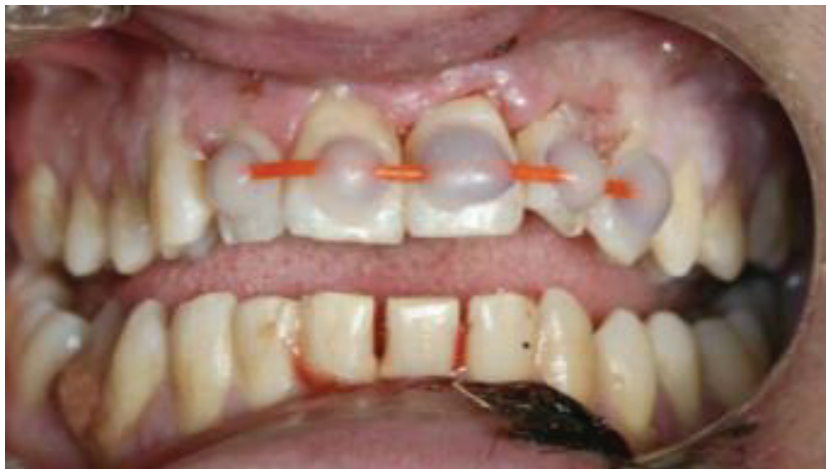

Figure 25 Fil de pêche collé sur les dents antérieures à l'aide d'une résine composite colorée (52)

- **Fil orthodontique et brackets**

Cette attelle est très utilisée par les pédodontistes australiens, elle comporte des brackets orthodontiques collées aux dents avec un ciment orthodontique à base de résine et reliées à un fil souple de 0,014 NiTi léger. **Figure 26**. Cela permet aux dents qui ont été intrusées ou qui n'ont pas pu être repositionnées correctement de modifier ultérieurement leurs relations occlusales. (61) Il faut toutefois veiller à ce que les forces orthodontiques ne développent pas de stress qui perturbe la phase de guérison d'une dent blessée.

Cependant, ce type d'attelle a été jugé irritant pour les lèvres par rapport aux attelles composites et métalliques. De plus, il semble qu'elle provoque un effet de torque néfaste pour la cicatrisation des tissus parodontaux. (62) Elles pourraient être à l'origine de nécroses pulpaire et d'oblitérations canalaire, elles ne sont donc pas recommandées par l'IADT dans la prise en charge d'un traumatisme.

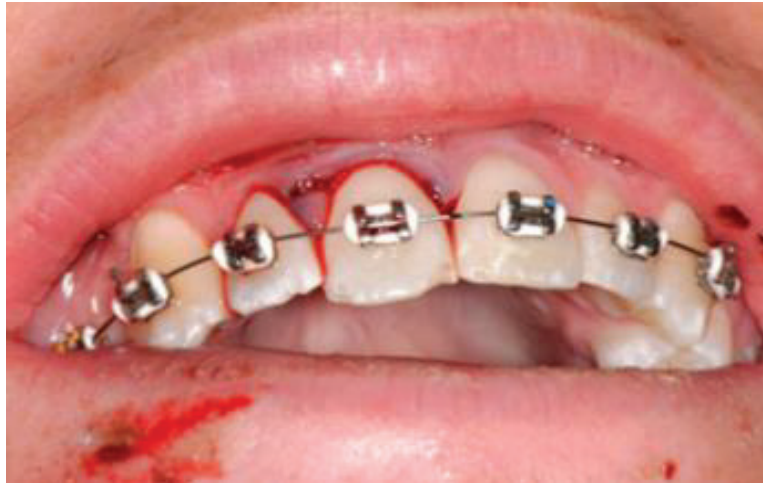

Figure 26 Contention avec fil orthodontique et brackets sur les dents maxillaires (52)

- **Attelles à ligature métallique**

Les attelles à ligature métallique sont parfois utilisées par les chirurgiens-dentistes quand il y a un manque de matériau dans les cabinets. Ces attelles sont très rigides et nocives pour les tissus gingivaux, ce qui peut entraîner une inflammation gingivale et donc entraîner le retrait de la contention. (52)

De plus, elles ne remplissent pas le cahier des charges attendu lors de la mise en place d'une contention orthodontique donc elles sont à bannir. **Figure 27.**

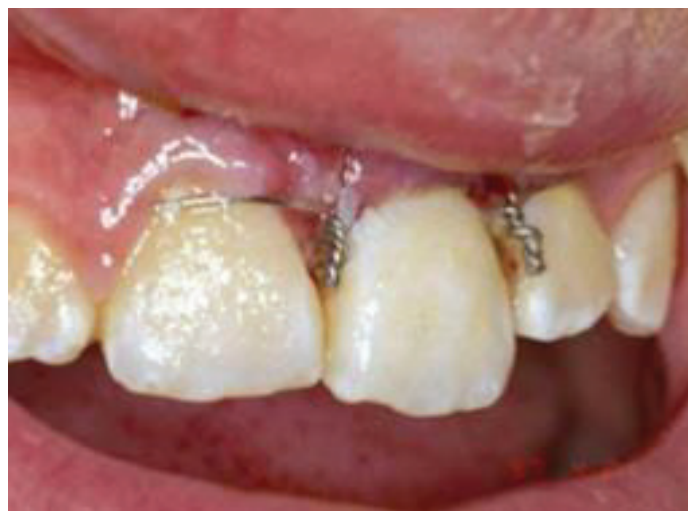

Figure 27 Ligatures métalliques mises en contention maxillaire (52)

- **Attelles composites**

La résine composite, utilisée comme matériau de restauration par les chirurgiens-dentistes, peut être appliquée sur les surfaces des dents afin de les stabiliser à la suite d'un traumatisme. **Figure 28.**

Cependant, il s'agit d'une attelle rigide, elle n'est donc pas recommandée par l'IADT, de plus, quand les dents sont reliées au niveau des faces proximales, la contention serait plus sujette au risque de fracture et elle compromet l'hygiène du patient. (63)

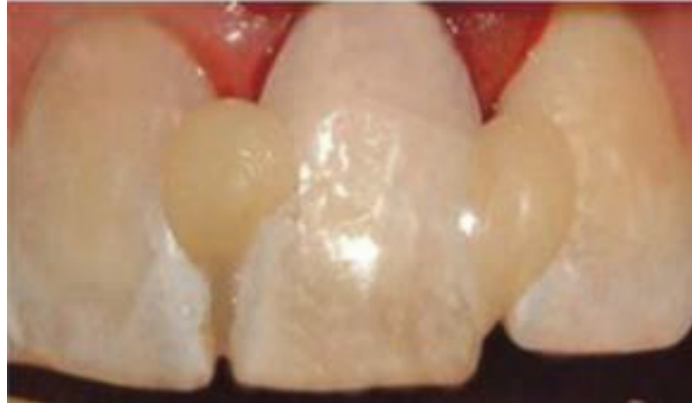

Figure 28 Attelle composite entre 12, 11 et 21 (34)

2.3.3. La durée de port

La durée de port de l'attelle de contention n'est pas dépendante du matériau choisi pour réaliser l'attelle ou du temps entre le traumatisme et sa mise en place.

Elle ne dépend que du type de traumatisme subi par le patient **Figure 29**, ils se décomposent en plusieurs catégories, selon la classification d'Andreasen (64) :

- La subluxation : traumatisme léger du parodonte provoquant une faible mobilité de la dent, sans déplacement de celle-ci
- L'extrusion : déplacement partiel de la dent hors de son alvéole, en direction axiale
- La luxation latérale : la dent est déplacée en position palatine ou linguale ou en direction labiale
- L'intrusion : la dent est immobile, déplacée axialement dans l'os alvéolaire
- La fracture radiculaire (au niveau du tiers coronaire, moyen ou apical) : fracture intéressant le cément, la dentine et la pulpe
- L'avulsion : déplacement total de la dent hors de son alvéole
- La fracture alvéolaire : la fracture intéresse l'os alvéolaire et peut s'étendre à l'os basal adjacent, un bloc de dent est déplacé et mobile

La durée de port doit être la plus courte possible afin d'éviter l'ankylose et les résorptions radiculaires inflammatoires ou de remplacement. (19)

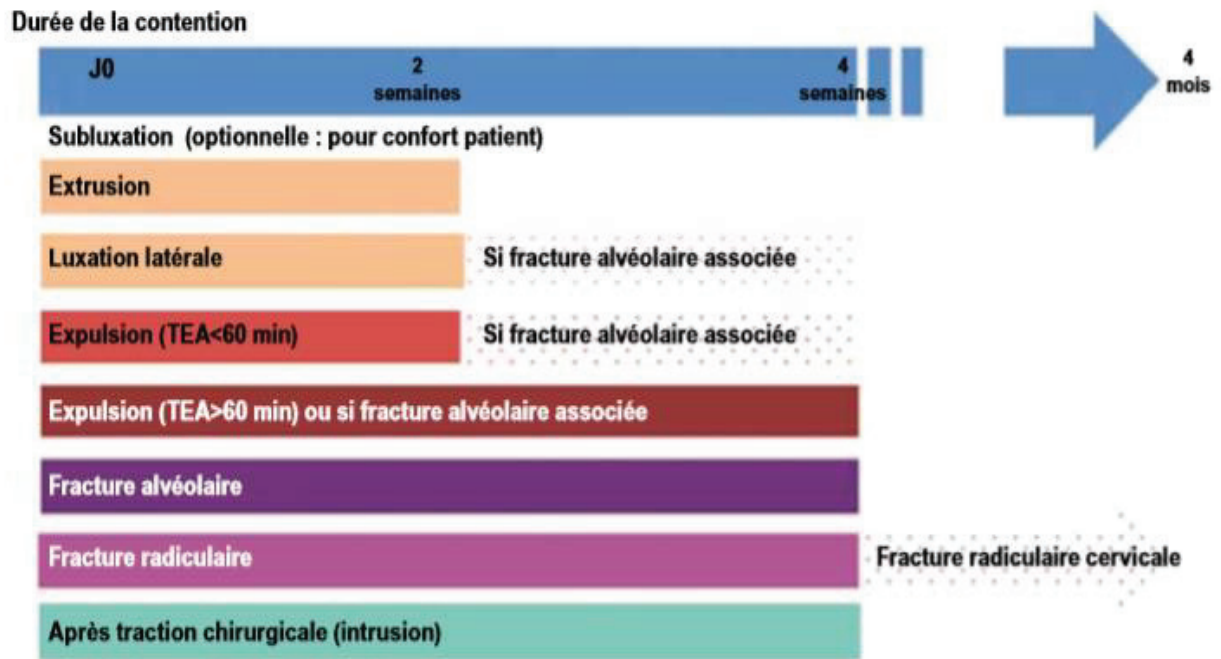


Figure 29 Frise chronologique illustrant le temps de port des contentions en traumatologie (19)

Pour la subluxation la contention n'est pas obligatoire, elle est souvent mise pour le confort du patient.

L'extrusion, la luxation latérale et l'expulsion ne nécessitent que deux semaines de contention sauf si une fracture alvéolaire est associée, dans ce cas, deux semaines de contention supplémentaires seront nécessaires.

En cas de fracture alvéolaire ou radiculaire, la durée de port sera de 4 semaines, sauf s'il s'agit d'une fracture radiculaire au niveau du tiers coronaire, dans ce cas, la contention sera laissée pendant 4 mois afin de stabiliser au mieux le fragment coronaire.

2.3.4. Protocole de mise en place

Dans ce cas clinique, la 21 et la 22 ont subi une extrusion et une luxation et la 11 une subluxation associée à une fracture amélo-dentinaire sans exposition pulpaire. (19) **Figure 30.**

Une fois le diagnostic posé, il apparaît nécessaire de mettre en place une contention afin de repositionner 21 et 22 pour favoriser leur cicatrisation. Une contention en nickel-chrome est choisie, elle présente une section ronde de 0,18. Il est important de vérifier que lorsque les dents sont repositionnées, elles ne gênent pas l'occlusion du patient et ne l'empêche pas de fermer la bouche.

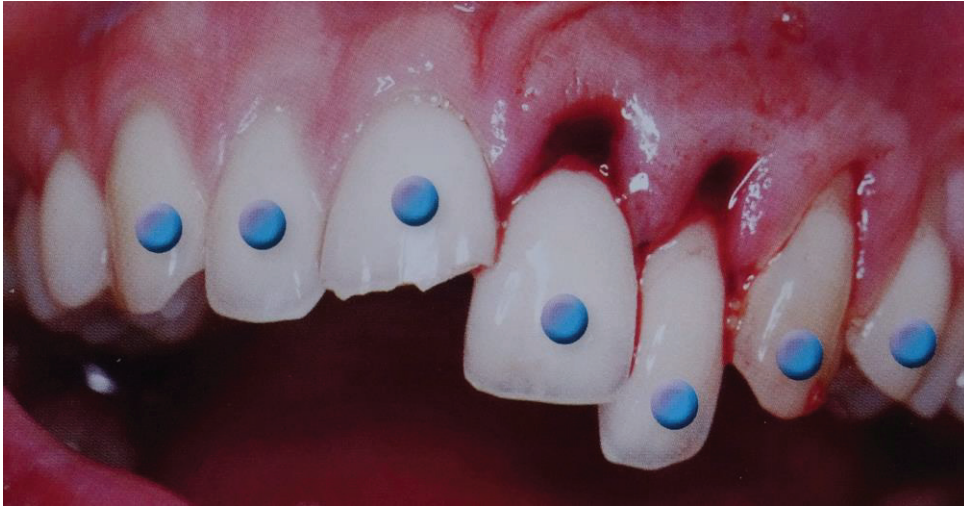

Figure 30 Traumatisme dentaire concernant 11, 21 et 22 (19)

Le protocole est le suivant :

- Anesthésie si besoin
- Découpage du fil à la longueur souhaitée, à cause de l'importance du traumatisme, deux dents de part et d'autre des dents traumatisées sont incluses dans la contention.
Le fil doit être en contact avec les surfaces dentaires sans exercer de forces mécaniques, il doit stabiliser les dents tout en permettant une mobilité physiologique
- Les surfaces dentaires sont nettoyées et mordancées puis rincées et séchées
- L'adhésif peut alors être mis en place, séché et photopolymérisé
- La contention est collée avec des petits incréments de résine composite en commençant d'abord par les dents aux extrémités de façon à stabiliser la contention.
Les dents traumatisées sont collées les dernières et sont maintenues doucement en place à l'aide des doigts du praticien lors de la photopolymérisation **Figure 31**.
- Une radiographie de contrôle est utile afin de vérifier que les dents ont été correctement repositionnées dans leur alvéole
- Des conseils d'hygiène et alimentaires sont fournis au patient et le certificat médical initial (CMI) est rédigé
- Le patient sera revu 2 semaines après pour dépose de la contention car il n'y a pas de fracture alvéolaire associée et les tests de sensibilités pulpaire devront être réalisés afin de suivre la vitalité pulpaire. Le traitement endodontique pourra être réalisé même si la contention est présente. Une phase d'hydroxyde de calcium sera nécessaire afin de minimiser le risque de résorption.

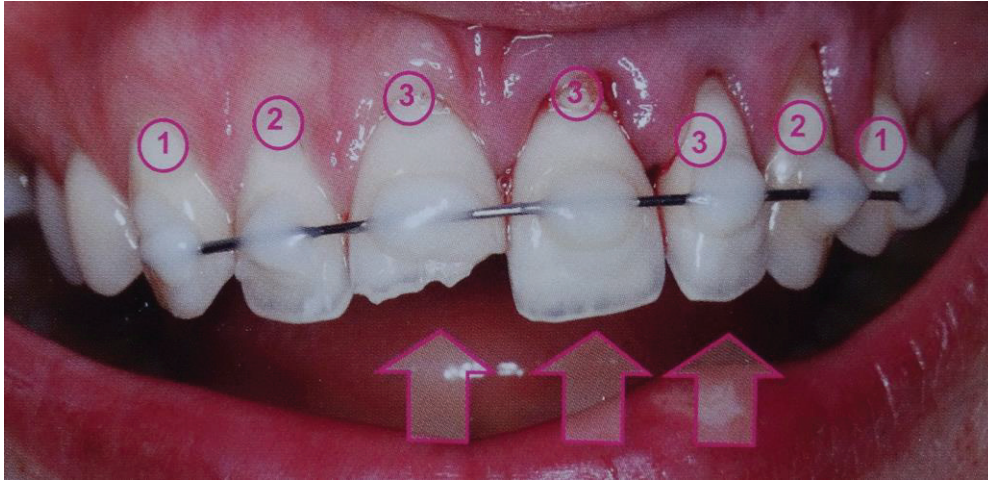


Figure 31 Contention en nickel chrome mise en place sur 13, 12, 11, 21, 22, 23 et 24 afin de favoriser la cicatrisation (19)

- ① *Ordre de collage de la contention.*
- ↑ *Dents repositionnées à leur place d'origine et maintenues pendant le collage.*

3. Les contentions

3.1. La plaque de Hawley

3.1.1. Les propriétés

La plaque de Hawley est un dispositif amovible permettant de stabiliser les dents ; elle a d'abord été mise au point par le Dr R. D. Mc Bride et consistait en une plaque de caoutchouc avec de lourdes barres en métal passant entre les deuxièmes prémolaires et les premières molaires. (65) Elle a ensuite été modifiée par le Dr Hawley, en 1919, qui pensait que la contention amovible devait répondre à quatre impératifs.

Elle doit permettre le maintien de l'expansion et la forme de l'arcade, elle doit empêcher les dents qui étaient en rotation avant le traitement orthodontique de retourner dans leur position initiale. Cela est possible grâce à l'adaptation étroite de la plaque aux surfaces palatines des dents et également au fil vestibulaire. En effet, si une dent commence une rotation le fil sera pressé plus fort et la dent retournera dans sa position initiale. (66) Elle doit permettre aussi le maintien de la relation mésio-distale et le recouvrement doit être suffisant.

Elle se compose d'une plaque en résine, de deux crochets de Adams et d'un fil vestibulaire. Quand elle se situe au maxillaire, la plaque doit recouvrir tout le palais dur et faire environ 2mm d'épaisseur en diminuant vers l'arrière, elle peut être échancrée en arrière pour plus de confort pour

le patient. Elle doit dégager la région rétro-incisive afin de permettre les corrections nécessaires, elle s'étend à mi-hauteur des couronnes cliniques. (67) **Figure 32.**

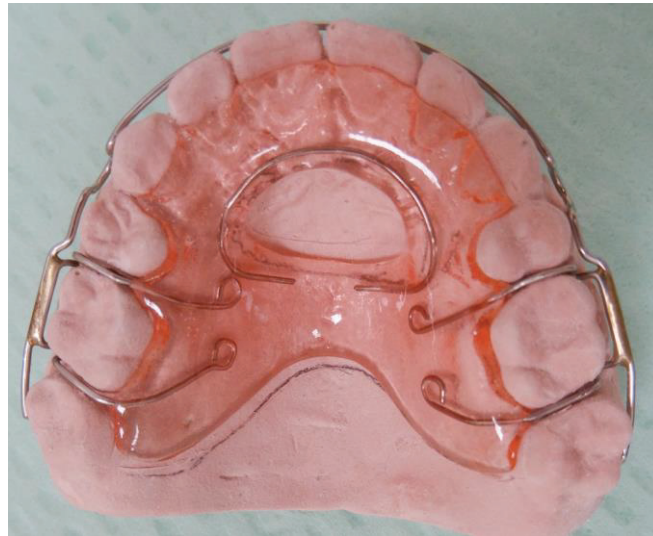


Figure 32 Plaque de Hawley maxillaire

A la mandibule, elle est plus épaisse qu'au maxillaire, afin d'être plus solide un fil en acier peut être incorporé dans la résine, et est en forme de fer à cheval.

Les crochets de Adams sont les plus utilisés en orthodontie, ils sont réalisés en acier inoxydable de 0,7 mm. Ils se composent de deux appuis vestibulaires reliés par une barre et deux appuis linguaux ou palatins. Ils sont le plus souvent placés sur les 1ères molaires mais ils peuvent être retrouvés sur les prémolaires. Leur réalisation est délicate mais ils sont robustes, ils permettent une rétention puissante et sont peu encombrants. **Figure 33.**

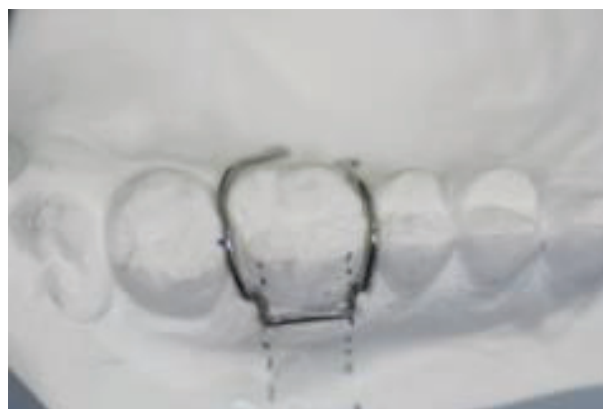

Figure 33 Crochet de Adams sur modèle en plâtre maxillaire (67)

Le fil vestibulaire est en acier inoxydable de 0,6 mm, il est l'élément actif de la contention. Il comporte au niveau des canines ou des premières prémolaires une boucle de compensation en forme de U qui permet de l'activer quand cela est nécessaire. **Figure 34.**

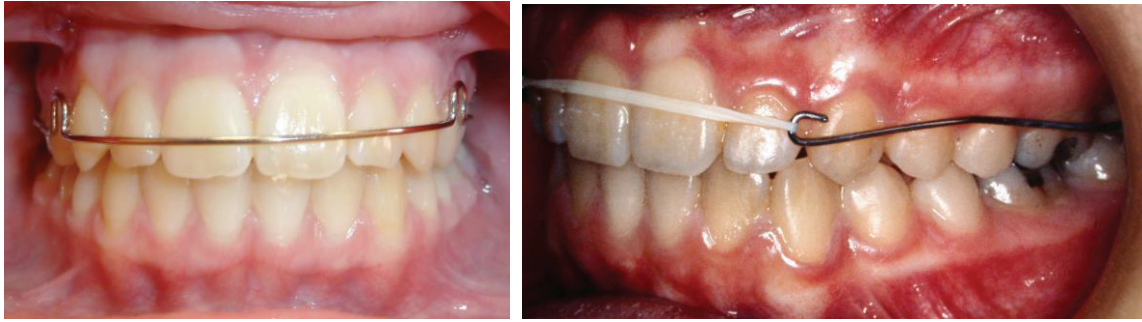


Figure 34 Bandeau vestibulaire ou élastique en vestibulaire sur crochets

Un vérin médian peut être ajoutée quand une expansion transversale est nécessaire. C'est un dispositif qui reste passif mais qui peut effectuer des mouvements simples comme la correction d'un diastème médian et la correction d'une occlusion inversée. **Figure 35.**

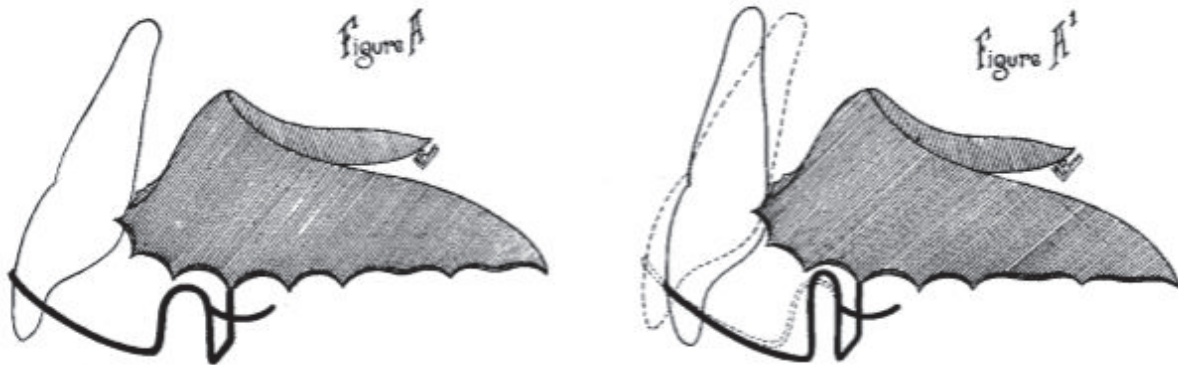


Figure 35 Resserrement de la boucle de compensation amenant les incisives dans une position plus palatine (66)

Avantages	Inconvénients
- Maintien de l'expansion transversale du maxillaire	- Le crochet de Adams peut être mal toléré
- Peut être activée grâce à des boucles de compensation	- Contention amovible donc risque d'arrêt prématuré de la contention
- Permet aux dents de s'adapter verticalement à la nouvelle occlusion	- Plus onéreuse qu'une contention collée
- Réalisation simple et retouche possible	- Résultats moins esthétiques et n'empêche pas les rotations des dents antérieures

Tableau 6 Avantages et inconvénients de la plaque de Hawley (66)

Elle est portée de façon nocturne lorsqu'elle est utilisée comme dispositif de contention. Cependant, si elle sert activement, pour corriger un diastème par exemple, elle est portée entre 12 et 15 heures par le patient, plus elle est mise et plus le problème sera rapidement corrigé. (66)

Elle ne présente pas d'effet indésirable au niveau des tissus durs et mous. Cependant, malgré ces qualités, elle présente des défauts qui font qu'elle est délaissée pour les contentions collées, en effet, ces dernières sont plus efficaces pour empêcher les rotations des dents antérieures et garder les dents alignées. La plaque de Hawley peut également être remplacée par la gouttière thermoformée qui est jugée plus confortable et esthétique par les patients.

3.1.2. La fabrication

La fabrication de la plaque de Hawley nécessite l'obtention d'un modèle en plâtre afin que le prothésiste puisse la fabriquer. (67) Idéalement, il doit être en plâtre dur, la plaque est alors dessinée dessus à l'aide d'un crayon gris afin de savoir où placer ses limites, cela permet également de dessiner la forme que désire l'orthodontiste et de positionner les différents accessoires tel que les crochets. **Figure 36.**

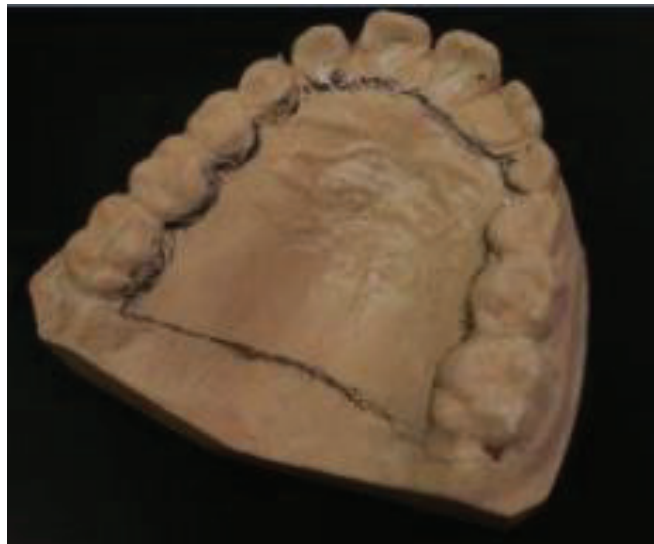

Figure 36 Tracé de la future plaque de Hawley sur modèle maxillaire (67)

Les papilles inter-dentaires seront grattées sur le modèle en plâtre afin de maximiser la rétention des crochets. Les crochets de Adams et le fil vestibulaire sont façonnés grâce à un fil d'acier inoxydable. C'est une étape délicate car le fil vestibulaire est l'élément actif de la contention qui elle est passive. **Figure 37.**




Figure 37 Façonnage des crochets de Adams par le prothésiste (67)

La queue rétentive ne doit pas être oubliée car elle sera noyée dans la résine afin d'être incorporée à la plaque, elle doit être à au moins 1 mm du modèle en plâtre.

Le modèle en plâtre est alors recouvert d'une couche d'isolant sur toute la surface où la plaque sera mise en place, les accessoires sont alors posés sur le modèle et enrobés sur leurs extrémités actives de cire fondue afin d'éviter la pénétration de résine à ces endroits.

La base en résine acrylique est alors confectionnée, elle peut être faite selon deux procédés. Le premier est réalisé à l'aide d'une maquette en cire, la base est sculptée grâce à de la cire. Puis la résine est mise en moufle et cuite. Cette technique permet l'obtention d'une résine dense, dure et non poreuse avec une couleur stable dans le temps. Cependant, cette technique présente comme inconvénient d'être très chronophage.

La seconde technique utilise de la résine autopolymérisable, elle se met directement sur le modèle en plâtre qui a préalablement été recouvert d'isolant. Le modèle est saupoudré de poudre polymère et ensuite rapidement imbibé de gouttes de liquide monomère. La résine est alors cuite dans de l'eau tiède à 30-37°C dans un récipient de type cocotte polyclave. La polymérisation se fait en 15 à 20 minutes sous une pression d'air comprimé de 2,2 kg/cm². La résine est ensuite dégrossie à la fraise et polie. Ce procédé est plus rapide que le premier et présente comme avantage majeur de permettre des modifications et des réparations, c'est celui qui est le plus utilisé en orthodontie.

3.2. La gouttière thermoformée

3.2.1. Indications cliniques

La gouttière est fabriquée à partir d'une plaque acrylique transparente. Elle est réalisée sous vide ou sous pression sur un modèle en plâtre de l'arcade du patient pris juste avant le débaguage. (68)

Figure 38.

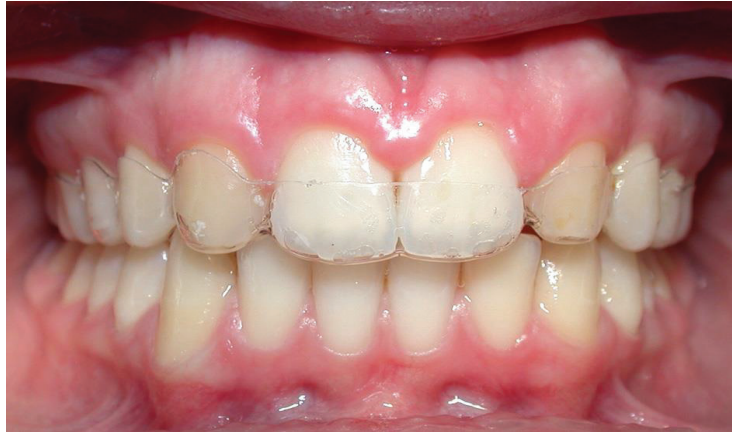

Figure 38 Gouttière thermoformée maxillaire

Le praticien peut fabriquer la contention directement à son cabinet. Les empreintes sont prises juste avant le débaguage donc la gouttière fige les dents du patient dans la position obtenue par le traitement orthodontique. Il est donc important que l'occlusion du patient soit parfaite car des corrections ne seront ensuite plus possibles.

Les gouttières sont très esthétiques donc idéales en contention en long terme, en particulier chez les patients ayant une agénésie des incisives latérales maxillaires. Le pontique de bridge peut être noyé dans le plastique et la contention est portée jusqu'à ce que le patient soit prêt à recevoir des implants.

La durabilité et la capacité de réglage de la gouttière dépend de l'épaisseur et du type de plastique utilisé. La gouttière permet d'empêcher les mouvements mésio-distaux des dents ainsi que les mouvements de rotations ou d'égression. (19)

Avantages	Inconvénients
- Esthétique	- La durée de vie moyenne est de 24 mois
- Port sur le long terme possible et même pendant la journée	- Mouvements verticaux impossibles donc peut empêcher les processus d'adaptation de l'occlusion
- N'est pas gênante pour parler	- Port patient dépendant
- Transition facile pour les patients ayant un traitement par gouttières	- Ne maintient pas le sens transversal
- Fabrication facile par le clinicien	- Si le patient ne l'enlève pas au moment de manger, risque carieux important
- Ne favorise pas l'accumulation de plaque et de tartre	

Tableau 7 Avantages et inconvénients de la gouttière thermoformée

3.2.2. Utilisation en clinique

La gouttière est principalement utilisée au maxillaire à cause de la difficulté à coller un fil de contention. (1) En effet, l'occlusion et les prématurités occlusales sont difficiles à gérer afin que le fil reste passif et qu'il ne soit pas décollé par les dents mandibulaires. Si la gouttière n'est pas portée, les dents récidiveront à la position d'avant traitement orthodontique.

Elle est plus efficace que la plaque de Hawley pour maintenir l'alignement des dents antérieures mandibulaires au cours des 6 premiers mois (69). Elle est d'ailleurs préférée à la plaque de Hawley grâce à son confort, sa facilité de fabrication, son ajustement, son rapport coût-efficacité et son faible taux d'échec. (70)

Cette capacité à maintenir les dents alignées est identique malgré le type de port de la gouttière. En effet, il n'y a pas de changement significatif au cours des 6 à 12 premiers mois, que le port soit nocturne ou continu. (71)

3.3. Invisalign Vivera

3.3.1. Indications cliniques

Elle peut être proposée aux patients ayant eu un traitement orthodontique avec Invisalign ou à l'aide de brackets. (72) Elle est fabriquée en utilisant la même technologie que pour les aligneurs Invisalign, l'imagerie numérique en trois dimensions. Le modèle est numérisé et la contention est réalisée à l'aide d'une technologie de fabrication perfectionnée utilisant une thermoformeuse.

La contention peut être fabriquée à partir d'une étape de ClinCheck existante, d'une nouvelle empreinte ou d'un scan intra-oral. Grâce à cela, la contention est solide et offre une adaptation extrêmement précise aux dents du patient tout en étant très confortable.

Elle est adaptée au débagueage du patient et à la remise de la contention dans la même séance de façon à minimiser le risque de récurrence des mouvements dentaires. Elle offre l'avantage de pouvoir être complémentaire avec la contention collée. En effet, la limite de la gouttière en lingual ou palatin peut s'arrêter au-dessus de la contention collée afin de ne pas la recouvrir ou la gouttière peut complètement recouvrir la contention linguale. **Figures 39 et 40.**

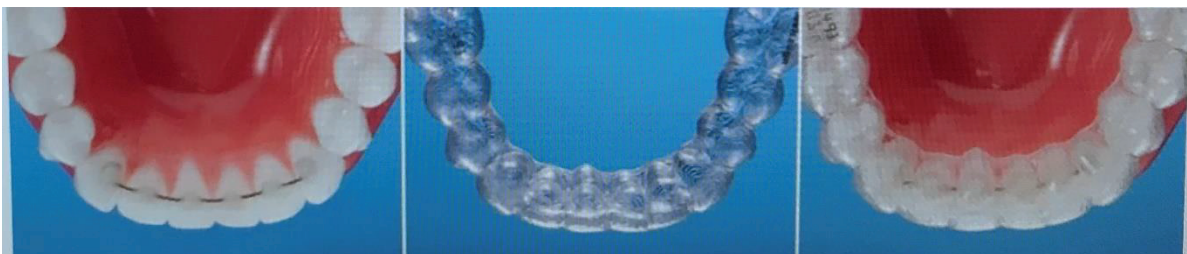

Figure 39 Contention Invisalign Vivera recouvrant la contention collée mandibulaire (72)

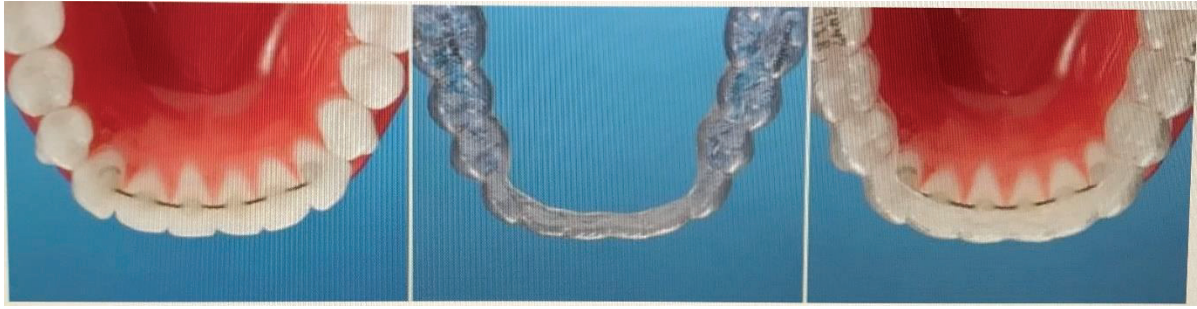


Figure 40 Contention Invisalign Vivera s'arrêtant juste au-dessus de la contention collée mandibulaire (72)

Ces contentions sont ainsi compatibles avec les fils collés mais également avec les pontiques de bridge collé ou de bridge conventionnel. Elle offre une solution esthétique car la gouttière est transparente et se fond parfaitement sur les dents.

Elle peut assurer une solution esthétique provisoire en remplaçant des dents absentes, une dent en résine du commerce peut être incorporée à l'intérieur de la gouttière afin de maintenir l'espace prothétique mais aussi d'aménager les tissus mous pour la pose d'un futur implant avec sa couronne ou la mise en place d'un Cantilever. Cela offre une solution transitoire esthétique au patient et permet en même temps d'assurer la contention de toute l'arcade.

3.3.2. Avantages par rapport aux gouttières thermoformées classiques

Cette contention offre comme autre avantage d'être solide, jusqu'à 30% de plus que les contentions thermoformées classiques selon des études. (72)

Elle est fournie par lot de trois au patient afin que le dentiste ou l'orthodontiste puisse dire au patient de la remplacer quand elle commence à se déformer. Des tests en laboratoire ont prouvé qu'après deux mois d'utilisation diurne simulés, la contention thermoplastique commence à se déformer.

Elle permet de compenser les récidives mineures (0,25 mm par dent), quand les dents du patient commencent à reprendre leur position initiale d'avant traitement orthodontique, la contention Invisalign Vivera peut les replacer dans leur position post-traitement orthodontique. Et cela grâce à sa grande solidité.

Grâce à son amovibilité, elle permet d'assurer une meilleure hygiène buccale pour le patient car celui-ci peut plus facilement se brosser les dents et passer le fil dentaire qu'avec une contention collée. De plus, elle ne permet pas l'accumulation de plaque ou de tartre au niveau de la région incisivo-canine mandibulaire. La gouttière est facilement nettoyable avec une brosse à dent et du dentifrice. Cependant, l'amovibilité peut également être un défaut car le port est patient-dépendant et la gouttière peut être perdue.

La contention Invisalign Vivera présente moins de taux d'échec que la contention collée mais elle prévient de façon moins efficace les risques de récurrence de malpositions dentaires. (73)

Avantages	Contentions Vivera	Autres contentions transparentes formées sous vide	Contentions fils & acrylique amovibles	Fixes (fils collés en lingual)
Confortables	V	V	X	X
Facilite l'hygiène	V	V	X	X
Denture des patients sur le fichier pour des futures commandes de contentions	V	X	X	X
Fabriquées à l'étape ClinCheck	X	X	X	X
Fabriquées à l'étape de nouvelles empreintes PVS ou scanner intra-oral	V	V	V	X
Compatibles avec les pontiques	V	V	V	X
Compatibles avec les fils collés	V	X	X	N/A

Tableau 8 Comparaison de la contention Invisalign Vivera avec d'autres types de contentions (72)

3.4. Le fil en acier inoxydable

3.4.1. Indications cliniques

Les fils en acier inoxydable sont peu utilisés désormais en orthodontie dans le cadre des contentions, mais ils ont été utilisés comme contention de 1^{ère} génération. En effet, ils peuvent présenter des contraintes résiduelles après une flexion ce qui affectent considérablement leurs propriétés élastiques. (7) Un traitement thermique peut être utilisé pour soulager les contraintes subit par le fil après une flexion, cela contribue à améliorer les propriétés élastiques du fil.

Désormais, ils sont principalement retrouvés en traumatologie dentaire afin de maintenir les dents luxées, expulsées, impactées dans leur position initiale et de permettre la cicatrisation des tissus durs et mous. (19)

Ils peuvent être de section ronde ou rectangulaire ainsi que de différents diamètres, ce qui leur confèrent différentes indications cliniques, fonction de leurs propriétés. **Figure 41.** Quand ils sont utilisés pour réaliser une contention orthodontique, ils sont généralement collés uniquement sur les canines ce qui permet de maintenir la largeur inter-canine mais cela n'empêche pas les rotations individuelles des dents.

Ce fil était indiqué par Zachrisson, quand il y avait eu un traitement antérieur ayant réduit l'encombrement ou la rotation des incisives, lorsqu'une modification de la largeur intercanine inférieure était prévue, après vestibulo-version des incisives mandibulaires pendant le traitement actif, après un traitement sans extraction dans les cas légèrement encombrés ou encore après qu'il y ait eu une correction d'une supraclusion profonde. (31) Désormais, le fil multibrin lui est préféré pour ses meilleures propriétés mécaniques et biologiques ainsi que pour sa rugosité de surface qui permet un meilleur collage.

3.4.2. Propriétés mécaniques

Les fils en acier inoxydable présentent une plage de valeurs importante pour le module d'élasticité et la limite d'élasticité. (74) Une réduction de la taille du fil entraîne une moins bonne rétention aux surfaces dentaires et peut alors entraîner une perte de contrôle lors du mouvement des dents. (75)

Ils présentent une bonne rigidité ce qui les rend plus résistants à la déformation et à la torsion qu'ils peuvent subir en milieu intra-oral ainsi qu'une bonne résistance à la corrosion malgré le fait que les joints de soudure puissent se corroder dans la cavité buccale.

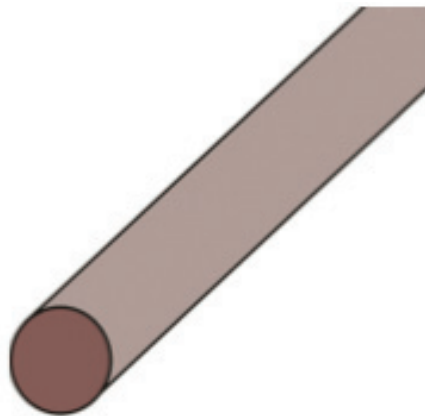


Figure 41 Fil en acier inoxydable de section ronde (30)

Lors d'expériences cliniques, Kapila et al. ont mis en évidence que les fils en acier inoxydable avaient de faibles niveaux de friction au niveau de l'interface fil-support, ce qui tend à démontrer qu'ils offrent une résistance inférieure aux mouvements des dents par rapport à d'autres alliages. (7)

Malgré cela, ils présentent une bonne aptitude au formage, une biocompatibilité avec le milieu intra-oral ainsi qu'une stabilité environnementale qui comprend la résistance à la corrosion et la tolérance des tissus durs et mous au fil, mais aussi le maintien des propriétés du fil pendant une longue période après sa fabrication. De plus leur résilience, c'est-à-dire le travail nécessaire pour déplacer les dents est satisfaisante et ils sont peu chers.

Avantages	Inconvénients
- Bon recul clinique	- Ne permet pas de contrôler les rotations des incisives et canines
- Bonnes propriétés mécaniques	- Plus utilisé en orthodontie
- Faible coût de revient	

Tableau 9 Avantages et inconvénients du fil en acier inoxydable

3.5. Le fil multibrins

3.5.1. Les propriétés du fil

Le fil multibrins peut être utilisé en contention linguale ou palatine, il est non invasif car ne nécessite pas de préparation des surfaces dentaires et peut être retiré si le patient le désire. Il a été introduit par le Dr Zachrisson afin de pallier aux inconvénients du fil en acier inoxydable qui était utilisé comme contention orthodontique, en étant collé uniquement sur les canines. (76)

Le fil multibrins est fabriqué à partir d'acier inoxydable et est composé de brins enroulés les uns sur les autres pour réaliser une section transversale ronde ou rectangulaire. Le nombre de brins peut varier, de même que la section et la longueur du fil. (23) **Figures 42 et 43.**



Figure 42 Fil multibrins avec 6 brins de section ronde (23)

La section peut aller de 0,032 pouces à 0,0195 pouces, selon Zachrisson le fil multibrins recommandé est celui de 0,0215 pouces avec 5 brins. En effet, il présente moins de risque de fracture et de relâchement que les fils plus minces ou à que ceux à 3 brins de même section. (77)




Figure 43 Fil multibrins avec 8 brins de section rectangulaire (23)

La réduction des ruptures par fatigue du fil est probablement liée à la flexibilité accrue de 5 plus petits brins ayant la même section que 3 brins de plus grande section. (77)

La plupart des fils multibrins présentent un retour élastique similaire aux fils en Nitinol mais un plus grand retour élastique que les fils en acier inoxydable massif ou que ceux en bêta-titane. Le retour élastique est lié au rapport entre la limite d'élasticité et le module d'élasticité du matériau, cela permet de mesurer à quel point un fil peut être déformé sans que cela soit permanent ni en dépassant les limites du matériau. (7)

De plus, contrairement aux fils en acier inoxydable, les propriétés du fil multibrins restent relativement indépendantes de la taille du fil. Grâce à ses propriétés légèrement élastiques, le fil multibrins ne casse pas et assure la mobilité physiologique des dents et donc la stimulation du ligament parodontal (75). De plus, il présente une faible rigidité et une grande résilience qui lui permet de stocker de l'énergie et de la dissiper sous forme de faibles forces sur une longue période, la contention peut alors rester passive. (7) **Figure 44.**

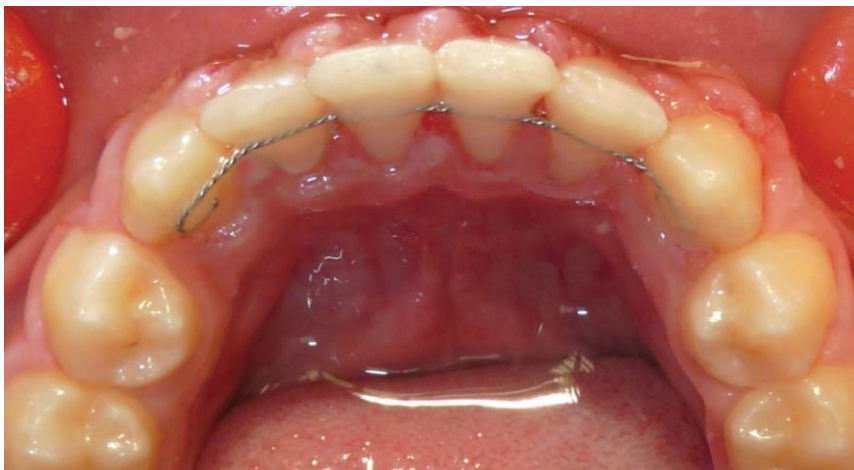

Figure 44 Fil multibrins 0,0195 pouces de section ronde collée sur l'arcade mandibulaire

Le fil multibrins présente donc de bonnes propriétés mécaniques permettant aux dents une mobilité physiologique et assurant ainsi une stabilité du fil sur le long terme.

Les fils multibrins sont exempts de phénomène galvanique car ils ne sont pas en contact direct avec d'autres alliages métalliques. Mais, leur utilisation sur le long terme en milieu intra-oral a posé la question d'une possible altération de leurs propriétés mécaniques et la libération ionique qui peut déclencher un processus de corrosion, quand elle est associée aux contraintes de forces cherchant à engendrer des mouvements dentaires et aux forces masticatoires. (78) En effet, les contraintes ioniques et les contraintes exercées sur la contention pourraient affecter les propriétés mécaniques du fil par décomposition de l'alliage et propagation de fissures.

Les fils multibrins ont une rugosité de surface et une zone de contact favorable avec la résine composite ce qui offre la possibilité de faire un bon collage et donc une bonne rétention de la contention aux surfaces amélaire. Des tests de force d'arrachement ont montré que les caractéristiques du fil peuvent influencer sur l'interface composite-fil : un fil avec un large diamètre et bonne surface de contact au niveau des dents nécessite plus de force pour le détacher de la surface amélaire. (79)

La contention multibrins est considérée comme le gold standard des contentions grâce à son haut taux de succès et son absence d'effets négatifs sur le parodonte. Cependant, elle présente comme inconvénient d'être peu esthétique et de ne pas être utilisable chez les patients présentant une allergie au nickel.

Avantages	Inconvénients
- Fiabilité prouvée	- Nombreux types de fils
- Bonnes propriétés mécaniques	- Brins peuvent se desserrer
- Permet la mobilité physiologique des dents	- Twist effect (syndrome du fil)
- Exempt de phénomène galvanique	- Rupture possible à l'interface fil/composite ou dent/composite
- Rugosité de surface permettant un collage efficace	

Tableau 10 Avantages et inconvénients de la contention multibrins

3.5.2. Le collage

Le fil peut être collé de façon directe ou indirecte, une étape de laboratoire est nécessaire car le prothésiste réalise la contention sur modèle et fait ensuite une clé de repositionnement afin d'assurer une meilleure passivité lors de la mise en place du fil.

- **La technique directe**

La technique directe consiste d'abord en un nettoyage des surfaces dentaires afin d'éliminer la présence de plaque et de tartre pour maximiser le collage. (80) Les dents sont ensuite protégées de la contamination salivaire à l'aide de rouleaux en coton ou grâce à la digue qui assure une meilleure

étanchéité. Elles sont alors mordancées à l'acide orthophosphorique à 37% sur une faible surface, pendant 30 secondes puis rincées abondamment et séchées.

La longueur du fil est mesurée puis celui-ci est découpé. Il est le plus souvent collé de canine à canine, l'adhésif est alors mis en place et photopolymérisé. Des plots de composite sont d'abord placés sur les canines, le fil est positionné puis recouvert à nouveau de composite qui est photopolymérisé, il peut être tenu par les doigts du clinicien mais également par des élastiques ou des ligatures. **Figure 45.** En collant d'abord le fil sur les canines, la stabilité est ainsi assurée et le fil n'a plus besoin d'être tenu.

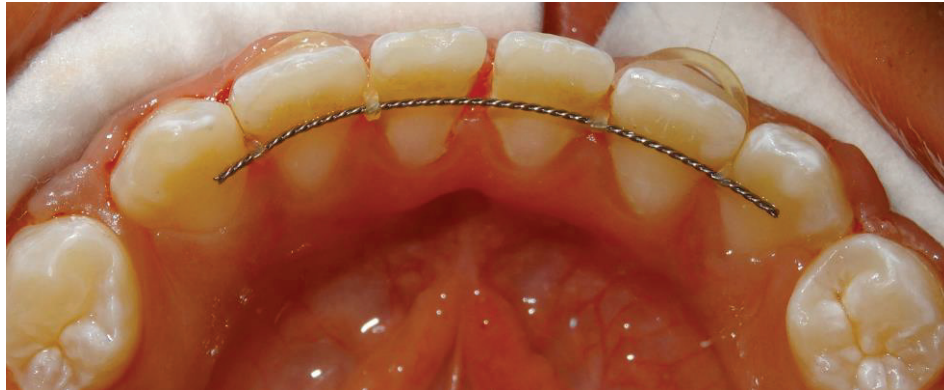

Figure 45 Contention multibrins maintenue par des élastiques pour faciliter le collage

Le composite est alors mis en place sur les incisives et photopolymérisé. La digue peut être déposée si elle a été posée, les contacts occlusaux sont contrôlés à l'aide de papier articulé pour vérifier l'absence d'interférence occlusale afin d'éviter un décollement précoce. **Figure 46.**

Les excès éventuels sont éliminés à la fraise bague rouge, il ne doit pas y avoir de composite au niveau des espaces inter-proximaux pour éviter une irritation gingivale et permettre une bonne hygiène orale.

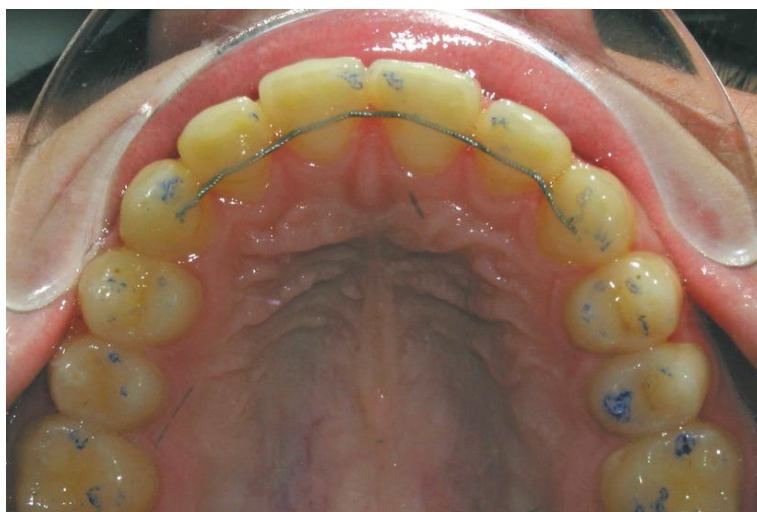

Figure 46 Contention multibrins collée de manière directe sur les incisives maxillaires

- **La technique indirecte**

La technique indirecte nécessite une étape de laboratoire pour permettre la réalisation de la contention sur un modèle de travail, la contention est réalisée en deux temps. Le passage par cette étape laboratoire semble inévitable pour le praticien si celui-ci souhaite assurer une passivité du fil, en effet, quand ce dernier est façonné en bouche, des imperfections peuvent s'ajouter de même que des couples de forces qui peuvent par la suite entraîner des mouvements dentaires non désirés. (31)

Cette technique permet donc un collage plus passif et une mise en forme plus adaptée, le temps de travail en bouche est ainsi diminué même si le temps de travail global est augmenté et donc le coût également. (80) Afin d'obtenir le modèle de travail nécessaire au prothésiste, une empreinte alginate des dents du patient est prise, de préférence avant débaguage, puis coulée en plâtre.

Le fil est alors découpé et façonné sur le modèle, des plots de composite sont mis en place sur les surfaces linguales ou palatines sans être photopolymérisé, un isolant peut ou non être mis sur le modèle en plâtre. Une gouttière de repositionnement est ensuite réalisée, elle consiste en un silicone transparent impacté sur les dents antérieures afin que le praticien puisse photopolymériser le composite à travers le silicone. **Figure 47.**

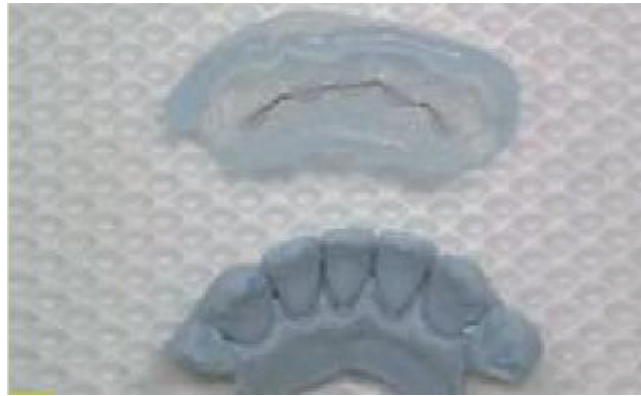

Figure 47 Gouttière de repositionnement avec fil à l'intérieur (80)

Elle est conçue à l'aide d'un matériau en silicone transparent, mis en forme par modelage digital à l'aide d'un gel radiologique. Après la réaction de prise, la gouttière peut être déposée, le fil est alors à l'intérieur. Le milieu inter-incisif est marqué au bistouri afin que le clinicien sache où la positionner.

Le collage est réalisé de la même façon que pour la technique directe, les surfaces linguales sont mordancées puis rincées et séchées. L'adhésif est mis en place sur les surfaces dentaires et sur les plots en composite présents sur le fil à l'intérieur de la gouttière. L'adhésif n'est photopolymérisé que sur les dents. La gouttière en silicone est alors insérée délicatement en bouche et les plots de composite sont photopolymérisés. **Figure 48.**

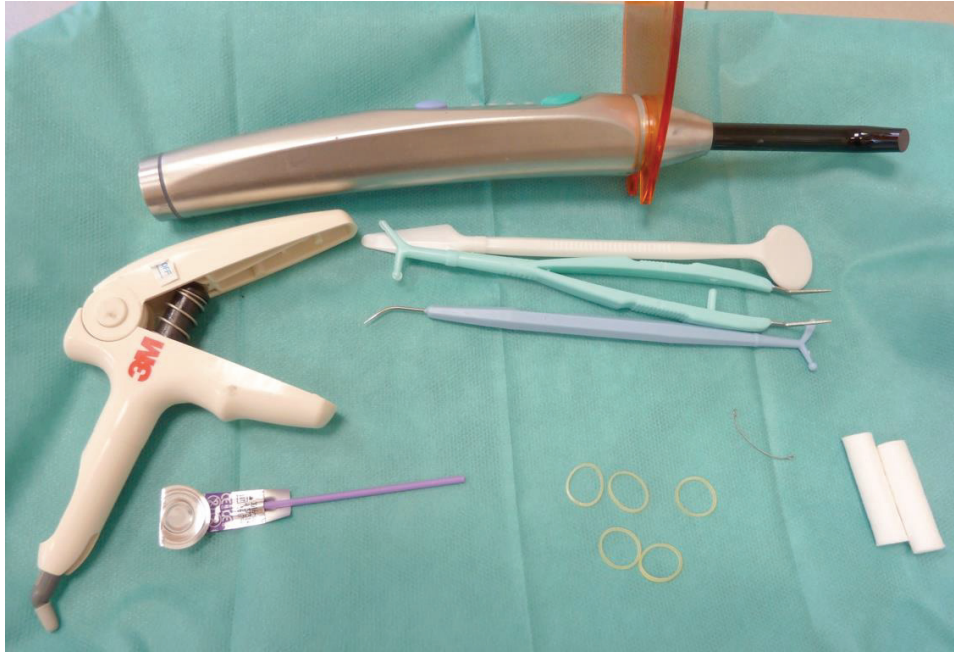


Figure 48 Matériel nécessaire pour le collage de la contention

La gouttière est désinsérée et une photopolymérisation supplémentaire est réalisée afin d'assurer un temps de prise suffisant pour que la résine composite acquiert toutes ses propriétés. Les excès sont éliminés et un polissage méticuleux est effectué, l'occlusion est ensuite contrôlée. **Figure 49.**

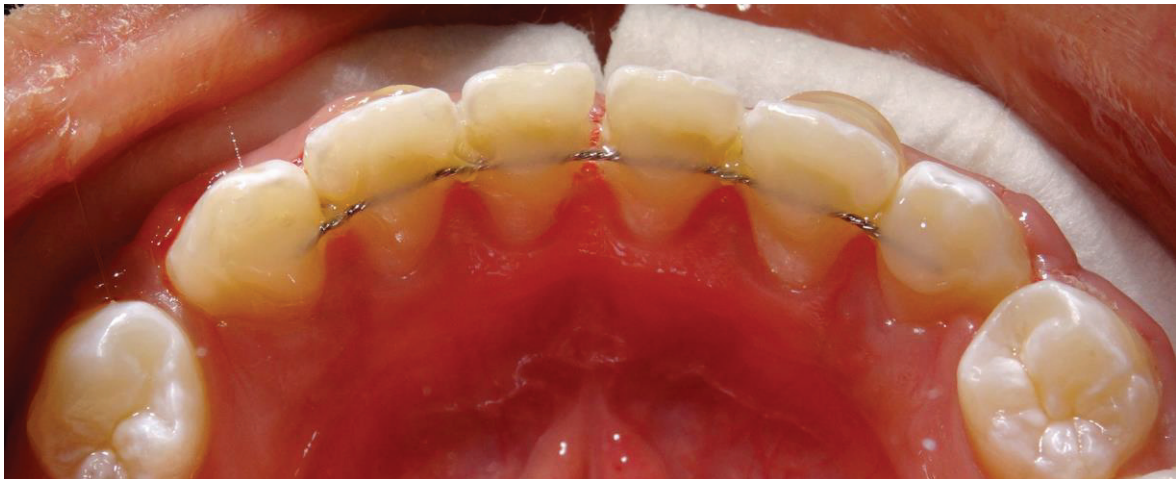

Figure 49 Contention collée par méthode indirecte

3.6. La contention composite renforcée en fibres

3.6.1. Les particularités des contentions fibrées

La contention composite renforcée en fibres ou FRC est composée de fibres entourées d'une matrice. Il peut s'agir de fibres de carbone, de polyaramide, de polyéthylène ou encore de verre. Ces fibres sont mouillées, orientées et entourées par la matrice. (81)

Le polyéthylène fait partie des fibres de renforcement les plus utilisées dans les contentions fibrées grâce à ses bonnes propriétés mécaniques et biologiques. Il s'agit d'une fibre de haut poids moléculaire qui n'a pratiquement aucune mémoire de forme, elle ne peut donc pas revenir à sa forme d'origine. **Figure 50.**

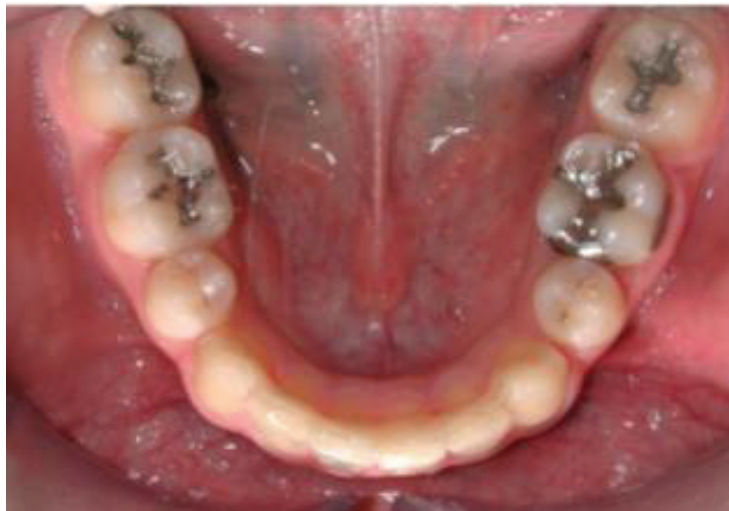

Figure 50 Contention Ribbond avec fibres de polyéthylène (30)

Cette absence de mémoire de forme permet une adaptation précise aux surfaces linguales des dents. Les fibres de polyéthylène sont translucides et presque incolores, ce qui permet de bons résultats esthétiques, même au niveau des zones visibles lors du sourire.

Les fibres de verre sont les fibres les plus souvent utilisées en dentisterie et en particulier les fibres de verre E. **Figure 51.** Il existe d'autres types de fibres de verre (verre A, verre E-CR, verre C, verre R) présentant des caractéristiques chimiques légèrement différentes. Les fibres de verre E ont des propriétés mécaniques comparables aux fibres en carbone/graphite. Mais, les fibres de verre E sont moins chères et beaucoup moins fragiles lorsqu'elles sont utilisées dans des composites. (82)

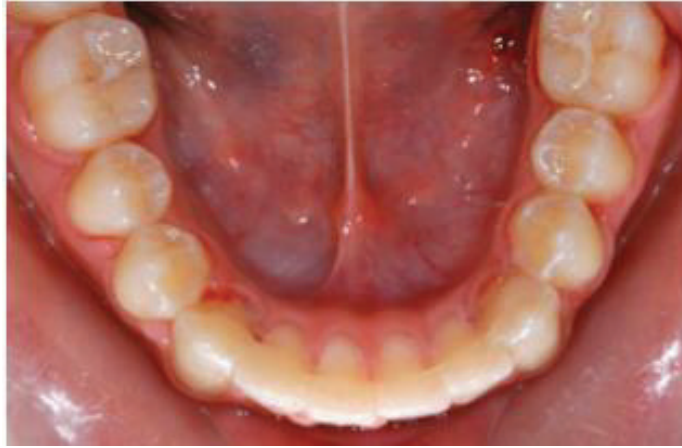

Figure 51 Contention avec fibres de verre (30)

Les contentions FRC sont moins flexibles que les fils en acier inoxydable ou que les fils multibrins utilisés en orthodontie et peuvent parfois se rompre car elles sont trop rigides. Cependant, les fibres jouent un rôle très important dans la capacité du composite à résister aux charges extérieures en arrêtant, en ralentissant ou en augmentant la résistance à la propagation d'une possible fissure.

Il s'agit d'une contention esthétique car elle se fonde parfaitement sur les surfaces dentaires et est de la même couleur que ces dernières, elle n'affecte donc pas la translucidité (83). Les patients en sont très satisfaits et la préfèrent aux contentions métalliques classiques. (24)

Elle est plus rigide que les contentions métalliques et ne présente pas de mémoire de forme comme la contention Memotain. A cause de cette rigidité, elle permet moins de mouvements physiologiques des dents et est donc plus susceptible d'entraîner une ankylose dentaire dans les cas extrêmes. (84)

Malgré cela, elle est malléable ce qui permet une prise en main facile pour le praticien et s'adapte facilement aux surfaces linguales des dents mais, les espaces inter-proximaux sont difficilement atteignables pour l'hygiène ce qui peut provoquer une inflammation gingivale. De plus, s'il y a un manque de résine, des fibres non collées peuvent se dilacérer et créer une inflammation gingivale ou linguale pour le patient. Cette technique est donc très opérateur dépendant : elle est simple quand la technique est acquise mais nécessite un temps d'apprentissage certain ainsi qu'un entraînement important. (80) Sa durée de mise en place est plus longue que les contentions métalliques et est plus onéreuse.

Elle ne nécessite pas de préparation coronaire, elle est non invasive pour les tissus durs et mous et peut être déposée si cela est nécessaire, elle est facilement réparable en cas de décollement partiel ou total. Elle est intéressante dans le cas où le patient présente une allergie au nickel et quand il doit subir un examen par résonance magnétique car elle n'entraîne pas d'artefact. (85)

Elle présente également de bonnes propriétés biologiques et biomécaniques ainsi qu'une haute biocompatibilité avec le milieu intra-oral. Sa longévité clinique est très acceptable et la rupture complète de la contention est rare.

Le principal échec de cette contention est le décollement à l'interface contention/composite à cause d'une mauvaise adhésion lors du collage ou à cause de contacts occlusaux trop prononcés qui ont entraîné une usure du composite.

Dans l'étude menée par Farronato et al. en 2014, le taux de survie des contentions FRC est de 81,7% sur une période de 5 ans. La survie était plus importante pour les contentions collées à la mandibule (86,3%) que pour celles collées au maxillaire (65,6%). (86)

Avantages	Inconvénients
- Esthétique	- Très rigide donc peut entraver les mouvements naturels des dents
- Bien pour les patients ayant une allergie au Nickel	- Plus longue et difficile à coller
- Permet les examens par résonance magnétique	- Plus chère
- Peut-être collée par technique directe ou indirecte	- Rend l'hygiène difficile car les espaces inter-proximaux sont difficilement atteignables

Tableau 11 Avantages et inconvénients de la contention fibrée

3.6.2. Les propriétés chimiques et mécaniques

Les propriétés des contentions FRC sont influencées par l'architecture des fibres, c'est-à-dire leur positionnement dans l'espace, en effet, elles influent sur l'absorption des forces, la résistance à la flexion et sur leur manipulation ; cela permet d'éviter le déchirement des fibres (87) Les propriétés sont également dépendantes du type de fibre dont est composée la contention, de la quantité de fibres présentes et également de leur imprégnation par la résine présente dans la matrice. (30)

Les fibres tissées sont plus facilement manipulables dans les cas de malpositions dentaires importantes telles que les rotations ou l'encombrement antérieur, tandis que les fibres unidirectionnelles ont une meilleure résistance à la flexion, ce qui est important si elles doivent subir des contraintes importantes. Certaines fibres de polyéthylène possèdent un tressage particulier qui leur confère une anisotropie, c'est-à-dire l'aptitude à se comporter différemment en fonction des tensions imposées, cela permet une meilleure absorption des contraintes. Les fibres ont une aptitude au collage grâce aux traitements chimiques qu'elles ont subi et qui augmentent leur adhésivité. (88) La grande variété de fibres possibles dans ces contentions permet aux chercheurs de modifier le module d'élasticité et d'ajuster les propriétés mécaniques en fonction de l'utilisation que souhaite en faire le clinicien afin qu'elle s'adapte au mieux à la situation clinique.

La matrice polymère détermine également différentes propriétés mécaniques de la contention. Le polyéthylène téréphtalate glycol et le poly 1,4-cyclohexylène diméthylène téréphtalate glycol utilisés comme matrice polymère et renforcés de fibres de verre continues S-2, conditionnent la résistance à la flexion et le module de la contention. (89) Selon Ohtonen et al. en modifiant la composition de la matrice polymère, les niveaux de force et de rigidité des contentions FRC sont ajustables. (90)

La possibilité de combiner différentes matrices polymères avec différentes fibres en fonction des besoins biomécaniques permet de couvrir une grande variété de situations cliniques et donc d'adapter au mieux la contention au patient. La matrice la plus utilisée est à base de méthacrylates monofonctionnels. La combinaison de différents matériaux et de différents pourcentages de composants peuvent modifier les propriétés mécaniques de la contention fibrée.

Un autre facteur important influant sur les propriétés mécaniques des FRC est la sorption de l'eau sur la matrice de résine et sur les micro-lacunes de la structure des FRC. Selon Sobouti et al. si l'imprégnation des fibres par la résine n'est pas complète, les forces capillaires peuvent laisser l'eau pénétrer dans les vides non polymérisés et altérer les caractéristiques mécaniques de la contention FRC. (91) Une imprégnation inadéquate de la résine avec formation de microgaps peut avoir lieu lors du traitement manuel des fibres par les orthodontistes et les assistants dentaires. Par conséquent, les contentions FRC avec imprégnation de fibres par le fabricant sont recommandées.

Grâce à la combinaison des fibres et de la matrice polymère, les contentions FRC présentent donc une résistance élevée, un module de poids élevé, une haute résistance à la fatigue et une tolérance aux dommages causés par cette dernière. De plus, comme elle est complètement exempte de métal, elle est non susceptible à la corrosion par le milieu intra-oral. Elle est translucide quand elle est collée sur les dents. Souvent, quand une contention métallique est collée, les dents semblent plus opaques. L'absence de métal permet également de la rendre biocompatible et d'éliminer les risques allergiques mais permet aussi de pouvoir passer des examens radiologiques avec résonance magnétique sans devoir la déposer. (85)

Elle a également une excellente force de liaison aux surfaces dentaires et est facilement réparable, elle casse rarement, l'échec le plus imputable est le décollement le plus souvent partiel.

3.6.3. Le collage

Le collage de la contention peut être fait en technique directe, c'est-à-dire directement au fauteuil, sans intervention d'un prothésiste ou en technique indirecte, une étape laboratoire est alors nécessaire car la contention est fabriquée par le prothésiste sur modèle.

- **La technique directe**

Il faut isoler la cavité buccale à l'aide de rouleaux salivaires ou mettre en place la digue pour assurer une absence complète de salive et une plus grande facilité de travail. (80) Les surfaces linguales sont ensuite nettoyées, détartrées si besoin et polies afin d'éliminer la plaque dentaire. Elles sont ensuite rincées et séchées et la longueur nécessaire pour la contention est mesurée à l'aide d'un patron. Elle est ensuite découpée à l'aide de ciseaux particuliers pour ne pas provoquer de déchirement des fibres.

Les fibres de la contention sont alors imprégnées avec l'adhésif pendant que les surfaces linguales sont mordancées puis rincées et séchées. La contention imprégnée doit être protégée de la lumière afin d'éviter une polymérisation précoce.

L'adhésif est alors mis en place légèrement séché puis photopolymérisé. La résine composite est alors impactée, la contention est placée délicatement afin d'épouser parfaitement les surfaces linguales, près du bord incisif des dents pour réduire le risque de relâchement de la contention, et photopolymérisée.

Les fibres doivent être entièrement recouvertes de composite et peuvent ensuite subir une polymérisation. Selon Brauchli et al. les contentions FRC doivent toujours être entièrement recouvertes de composite, les fabricants suggèrent souvent d'utiliser des composites fluides pour les recouvrir. (92)

Le champ opératoire est enlevé et l'occlusion est vérifiée et retouchée si nécessaire afin d'éviter les interférences occlusales.

- **La technique indirecte**

La technique indirecte est utilisée pour les attelles en Ribbond ou en Kevlar. Les attelles en Kevlar sont similaires aux contentions Ribbond, mais leurs fibres absorbent plus l'humidité.

Une empreinte alginate est nécessaire afin d'obtenir un modèle positif de la bouche du patient pour que le prothésiste puisse réaliser la contention. Idéalement l'empreinte sera prise avant le débagueage, si cela est impossible, le patient devra porter une contention amovible afin d'éviter d'éventuels mouvements dentaires.

Grâce à l'empreinte, un modèle en silicone est obtenu, la longueur nécessaire est mesurée avec un patron et l'attelle est ensuite découpée. Des gouttes de composite sont déposées sur les dents qui recevront la contention, sur le modèle en silicone, et de l'adhésif est appliqué sur les fibres de Kevlar ou Ribbond selon la contention. **Figure 52.**

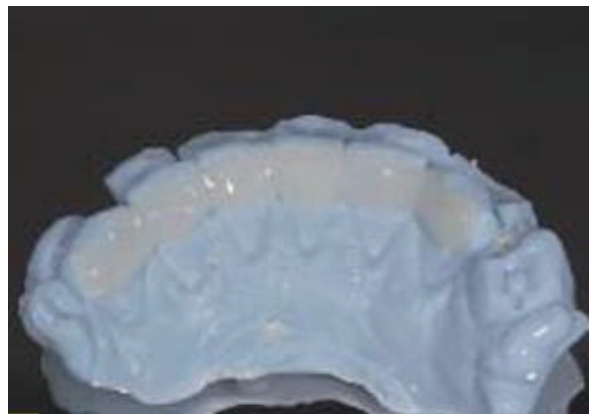


Figure 52 Application de l'attelle sur le modèle en silicone (80)

Les fibres sont ensuite modelées afin d'épouser parfaitement le contour des dents et du composite flow est mis en place pour recouvrir complètement les fibres. La contention est alors photopolymérisée, les excès sont éliminés puis la contention est polie, avant d'être retirée du modèle et de subir un dernier polissage. **Figure 53.**

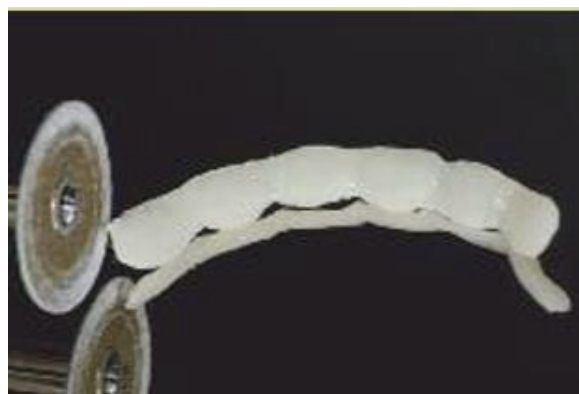

Figure 53 Elimination des excès à la fraise (80)

Le collage de la contention en bouche utilise le même protocole que pour la technique directe. **Figure 54.**

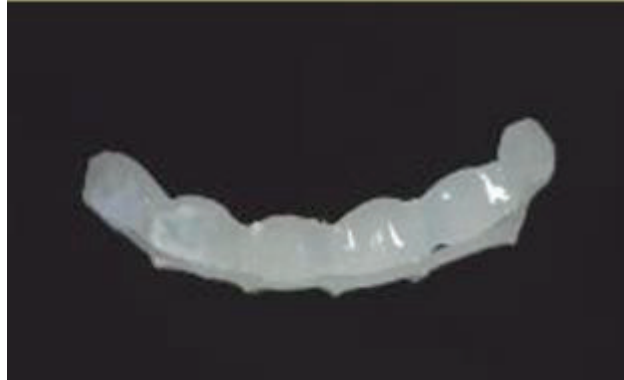

Figure 54 Intrados de la contention après finition (80)

3.7. La chaînette Ortho Flextech

3.7.1. Présentation de la contention

La chaînette Ortho Flextech® est utilisée en contention linguale dans le but de maintenir l'alignement dentaire après le traitement orthodontique. (93) **Figure 55.**



Figure 55 Chaînette Ortho Flextech (93)

Elle est en acier inoxydable mais contient également du nickel, ce qui lui confère de bonnes propriétés mécaniques et biologiques. Elle peut également être composée d'alliage en or, ce qui modifie ses propriétés mécaniques. (94, 95)

Cette chaînette est constituée de maillons qui permettent d'absorber les contraintes subies par les dents dans les trois sens de l'espace, cela confère ainsi une résistance accrue à la contention. Elle s'adapte parfaitement aux surfaces linguales des dents car elle repose à plat contre celles-ci. **Figure 56.** Cela assure donc un confort accru au patient qui ne la sentira presque pas.

De plus, elle n'a pas besoin d'être pliée ainsi le risque de rendre la contention active lors du collage est moindre. Le collage s'en trouve d'ailleurs facilité et par conséquent le temps au fauteuil est diminué.

Cette chaînette permet donc de stabiliser les corrections orthodontiques obtenues, de prévenir les encombrements dentaires et de diminuer les risques d'effets indésirables pouvant survenir avec les autres fils. En raison de la « liaison flexible », les risques de décollement ou de fracture de la contention sont moindres car la contention est en mesure d'absorber les chocs reçus.

Avantages	Inconvénients
- Bonnes propriétés mécaniques et biologiques	- Peu de recul clinique
- Confortable	
- Collage facile	

Tableau 12 Avantages et inconvénients de la chaînette Ortho-Flextech

3.7.2. Propriétés mécaniques

Dans l'étude menée par Sifakakis et al. en 2015, la chaînette Ortho-Flextech, qui était en or, a été comparée à 3 autres fils en acier inoxydable de différentes sections. Le but était de mesurer la force maximale, la force résiduelle et l'intensité du moment lors de la mise en place d'une charge sur une canine in vitro. (94) La chaînette Ortho-Flextech est celle qui a présenté les plus petites valeurs, elle semble donc posséder une meilleure résistance à la tension et à la torsion. Il y a par conséquent moins de risque d'apparition de mouvements indésirables avec une chaînette orthodontique qu'avec un fil torsadé car elle ne peut pas devenir active lors du collage.

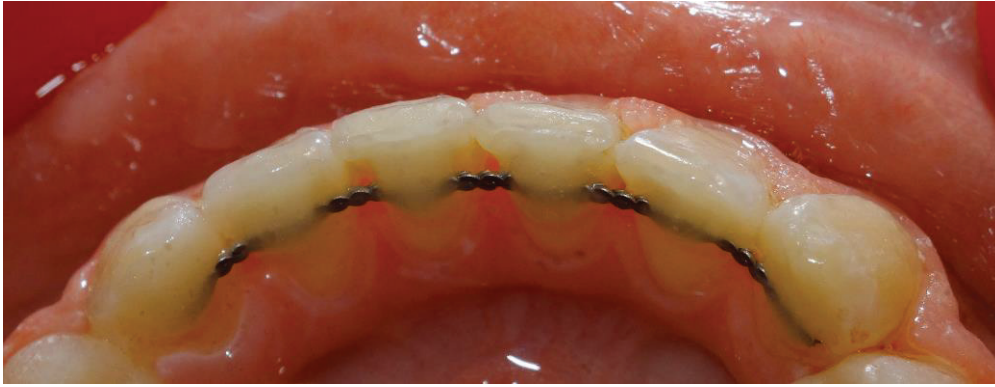

Figure 56 Chaînette Ortho-Flextech collée sur les dents antérieures mandibulaires

Dans l'étude conduite par Aldrees et al., la chaînette Ortho-Flextech a été comparée au fil Penta-One qui est en acier inoxydable. Le but était de comparer la force de liaison des deux contentions en utilisant trois résines composites différentes afin d'identifier la combinaison offrant la plus forte liaison. (95)

Les résultats de l'étude ont montré que la meilleure combinaison était le fil Penta-One avec le composite Transbond. Il a également été révélé que lorsqu'Ortho-Flextech et la résine Transbond étaient associées, un taux de rupture important de la chaînette était retrouvé. L'étude avait aussi pour intérêt de révéler le dispositif de contention le plus facile à manipuler. Il s'agit de la chaînette Ortho-Flextech associé au composite Transbond mais le taux de rupture des deux combinés était important donc l'information n'est pas pertinente.

Cependant, les anneaux de la chaînette permettent une grande flexibilité de l'ensemble et une bonne adaptation aux surfaces linguales des dents ce qui ne rend pas nécessaire l'intervention du laboratoire. Le collage se fait donc en technique directe uniquement. La taille de la chaînette et sa surface assurent la rétention mécanique de la résine composite autour du fil, ce qui permet ainsi un collage stable avec une faible épaisseur de résine. Il s'agit d'une information utile car lorsque l'épaisseur de résine composite augmente, la rigidité de la contention augmente également et donc le risque de fracture ou de décollement.

Il serait intéressant de réaliser d'autres études avec le dispositif Ortho-Flextech en acier inoxydable car dans cette étude, la chaînette était en alliage d'or. Le fait que l'alliage ne soit pas le même, peut modifier les propriétés de la contention.

3.8. Memotain

3.8.1. Présentation de la contention

La contention Memotain a été mise au point par un orthodontiste allemand, le Docteur Pascal Schumacher en 2012. (25) Le nom Memotain est la contraction de memory et retenir, qui signifie en français mémoire et contention.

Il s'agit d'une contention en nickel-titane usinée à partir d'un bloc de Nitinol, la conception et la fabrication de cette contention se font grâce à la CFAO (Conception et Fabrication Assistées par

Ordinateur). Cette contention est pensée pour s'adapter parfaitement aux surfaces linguales ou palatines des dents d'un patient. **Figure 57.**

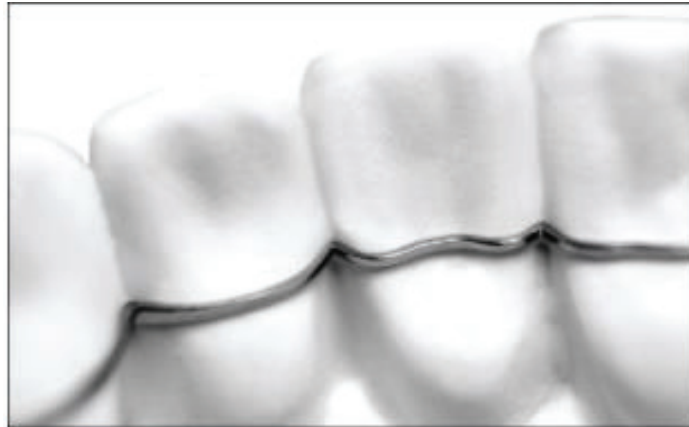

Figure 57 La contention Memotain sur modèle en plâtre (25)

L'intérêt du fil Memotain se trouve dans sa fabrication personnalisée grâce à la CFAO, à partir de l'empreinte dentaire du patient. Une seule empreinte est nécessaire si la contention est destinée à l'arcade mandibulaire. Mais si elle doit se trouver au maxillaire, deux empreintes seront nécessaires, ainsi qu'un mordue, afin d'éviter les interférences occlusales. Idéalement, l'empreinte sera réalisée avant le débagueage du patient mais cela est impossible si les brackets sont situées sur les faces linguales.

Cette fabrication personnalisée permet ainsi de réduire la taille du fil en fonction des points de contacts inter-dentaires. Cela permet d'assurer une meilleure hygiène dentaire et de permettre d'éviter l'apparition de lésions carieuses, de parodontopathies et de réduire l'accumulation de tartre à la surface du fil. (96)

Le fil est plus fin et plus précis, ce qui assure un meilleur contrôle du positionnement et également un plus grand confort pour le patient. Cependant, le fil reste malgré tout très résistant. Sa finesse permet une plus grande discrétion pour le patient qui ne le sentira presque pas et est peu visible pour l'entourage du patient quand celui-ci parle ou sourit.

La contention Memotain présente l'avantage de ne pas avoir besoin d'être pliée car le fil une fois livré est prêt à être collé. Cela permet d'éviter l'accumulation de contraintes dans le fil et donc d'éviter qu'il devienne actif avec le temps et entraîne des mouvements dentaires non désirés.

Elle est indiquée après le traitement orthodontique afin de maintenir l'alignement dentaire et ainsi prévenir tout risque de récurrence des malocclusions, elle permet la prévention de l'encombrement tertiaire, elle peut être utilisée pour stabiliser un traitement parodontal mais aussi après un traumatisme. Cependant, son plus grand intérêt se trouve en orthodontie. Elle peut être utilisée en contention maxillaire ou mandibulaire, de canine à canine ou de prémolaire à prémolaire selon l'indication.

Le fil Memotain est idéal au maxillaire dans des situations occlusales complexes. En particulier lorsque l'anatomie des cingulums et des crêtes marginales est anfractueuse, quand il y a des malpositions résiduelles ou des contacts occlusaux serrés. (25)

Memotain a été inventé afin de pallier aux effets indésirables des autres contentions collées : l'accumulation de plaque dentaire et de tartre, la difficulté à maintenir l'hygiène dentaire car le

passage du fil est difficile voire impossible s'il y a présence de résine composite au niveau des espaces inter-dentaires. Memotain permet d'éviter l'encombrement dentaire, les déplacements dentaires dû à un fil actif, un décollement du fil des surfaces dentaires (partiel ou total), l'introduction de couple de force non désiré, des interférences occlusales lorsque la contention est située au maxillaire ou encore une irritation linguale. (96)

Avantages	Inconvénients
- Très bonne adaptation grâce à l'intimité de l'interface dent/contention	- Délai de fabrication
- Le fil est passif, faible probabilité de distorsion	- Coût
- Positionnement très précis	- Recul sur l'utilisation du Nitinol pour les contentions ?
- Confort pour le praticien et le patient	- Design très décollété, entraîne une fragilité du fil ?
- Ne retient pas la plaque dentaire	
- Maintien de la mobilité physiologique des dents	
- Respect des contacts occlusaux	

Tableau 13 Avantages et inconvénients de la contention Memotain (96)

3.8.2. La fabrication grâce à la CFAO

Le Nitinol est d'ordinaire peu utilisé en contention conventionnelle car il possède une mémoire de forme, ce qui le rend difficile à plier. Or, Memotain n'est pas plié, il est découpé grâce au laser directement dans le bloc de Nitinol et présente immédiatement la forme adéquate.

La fabrication de Memotain diffère du fil SureSmile, qui est un fil de cuivre nickel-titane plié par un robot puis chauffé de façon intense pendant quelques secondes pour créer une déformation plastique. (25)

Afin de réaliser la contention Memotain, une empreinte précise des dents du patient doit être réalisée, elle peut être effectuée avec des silicones ou de l'alginate, qui est cependant moins précis, ou avec une caméra optique au format STL. Idéalement, l'empreinte est prise avant le débagueage, si ce n'est pas le cas, le patient doit porter une contention amovible le temps que Memotain soit fabriqué. (26) Le modèle est ensuite numérisé, s'il s'agit d'un modèle en plâtre, cela permet d'avoir les arcades du patient et de pouvoir travailler dessus. **Figure 58.**

L'intérêt majeur de la 3D est qu'elle permet de visualiser le positionnement de la contention par rapport aux tissus mous et aux contacts occlusaux dans la bouche du patient, la planification en devient aisée. Ensuite, la conception est assistée par ordinateur (CAO), Memotain est placé sur les modèles en trois dimensions, pour choisir le positionnement idéal. Memotain épouse parfaitement les surfaces linguales et les embrasures en veillant à ne pas créer d'interférences occlusales. Les zones défavorables comme les grandes crêtes marginales ou les formes dentaires atypiques, au maxillaire, sont utilisées comme zones de rétention pour la contention.

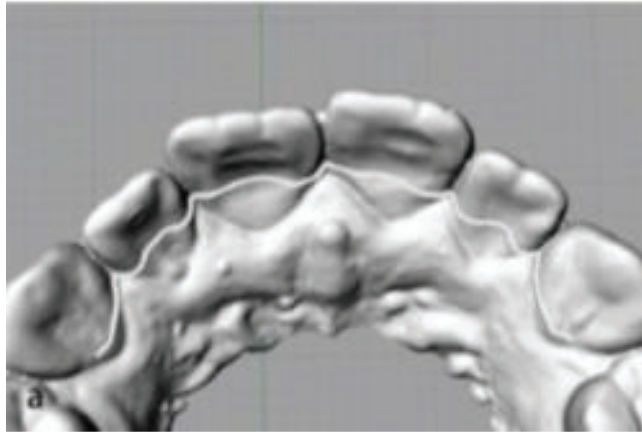


Figure 58 Vue occlusale du positionnement de Memotain sur l'arcade maxillaire en 3D (26)

Les deux arcades sont mises en occlusion virtuellement afin de vérifier l'absence d'interférences occlusales pour éviter un éventuel décollement ou déformation de la contention. **Figure 59.**

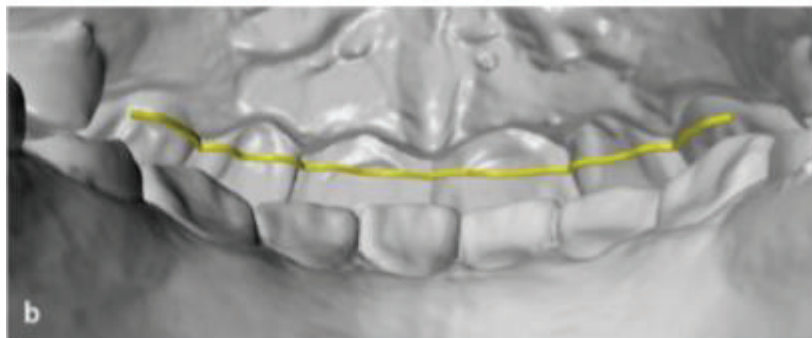


Figure 59 Arcades en occlusion pour vérifier l'absence de contacts occlusaux sur la contention (26)

Une fois la position enregistrée, le fil peut être fabriqué, toujours en utilisant l'ordinateur (FAO). Memotain est usiné à l'aide d'un laser de haute précision, piloté par l'ordinateur, dans un bloc de Nitinol. Le fil obtenu est un fil de section rectangulaire de 0,016 x 0,016 pouces. Le fil est ensuite électropoli pour donner une surface lisse et confortable pour le patient mais également pour acquérir des propriétés antibactériennes et permettre une bonne résistance à la corrosion. (97) Il est plongé dans un bain chargé d'ions pour nettoyer l'alliage de métaux, le fil est ainsi éclairci, nettoyé, lissé, poli, les coins rectangulaires du fil sont également légèrement arrondis.

L'utilisation du Nitinol permet à la contention d'avoir un faible module d'élasticité mais également des propriétés super-élastiques qui permettent le maintien de la mobilité physiologique des dents. De plus, Memotain a une haute résistance à la casse grâce à la découpe laser.

Le design du fil permet sa rétention aux dents en utilisant les zones de contre-dépouilles, empêchant ainsi les mouvements de la contention. Le risque de déformation est également faible, grâce aux propriétés mécaniques du fil mais aussi à son positionnement sur modèles numérisés.

3.8.3. Le collage

Le collage est toujours réalisé de manière indirecte. La contention est livrée par le fabricant sur un modèle en résine avec une clé de positionnement en silicone pour assurer le placement de la contention comme décidé sur l'ordinateur. (96) **Figure 60.**



Figure 60 Contention Memotain sur modèle en résine avec clé de repositionnement en silicone (96)

Il faut d'abord vérifier que la contention et la clé de repositionnement soient bien adaptées au modèle, ensuite, l'insertion de la clé en bouche est contrôlée. Si l'adaptation n'est pas comme sur le modèle, l'alignement des dents a pu changer depuis la prise de l'empreinte, il faut donc prendre une nouvelle empreinte. Si la contention et la clé sont adaptées, les surfaces dentaires sont nettoyées à l'aide d'une pâte à polir. Elle est ensuite rincée abondamment et les surfaces dentaires sont isolées grâce à des cotons salivaires et des Dri-Angle (triangles absorbants se mettant à l'intérieur des joues) ou à l'aide d'une digue et de crampons. **Figure 61.**

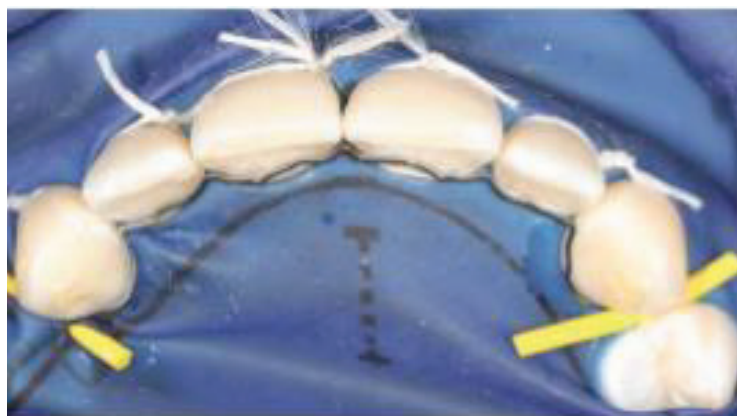


Figure 61 Mise en place du champ opératoire au maxillaire (96)

Il faut ensuite mordancer les dents sur lesquelles les extrémités du fil seront collées, le plus souvent les canines, grâce à l'acide orthophosphorique à 37% pendant 30 secondes. Il est ensuite rincé et les dents sont séchées. **Figure 62.**

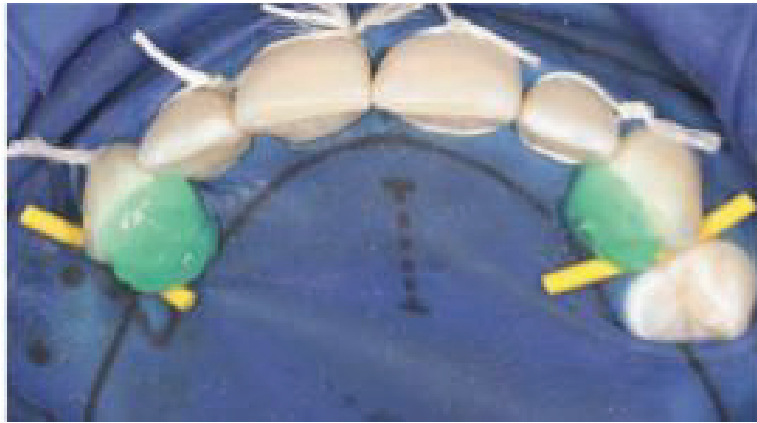


Figure 62 Mordantage des canines à l'acide orthophosphorique à 37% (96)

L'adhésif est ensuite mis en place à l'aide d'une micro-brush et est photopolymérisé. **Figure 63.**

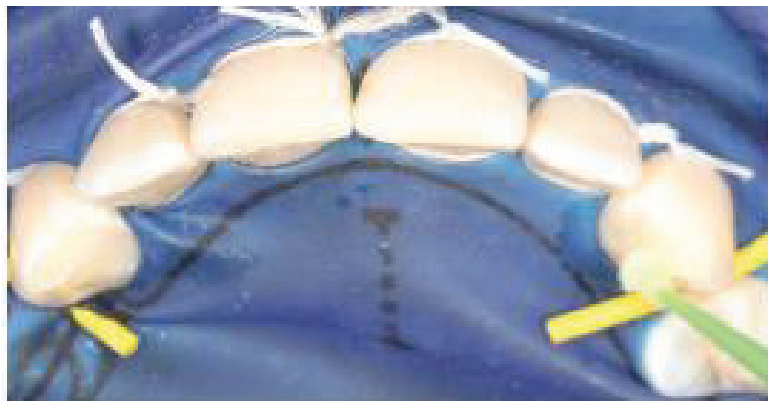


Figure 63 Mise en place de l'adhésif avec la micro-brush sur les canines (96)

La clé de positionnement est placée en bouche ainsi que la contention. La résine composite est impactée sur le fil et modelée pour le recouvrir complètement. Le composite est photopolymérisé et la clé peut être enlevée car la contention est maintenue sur les dents aux extrémités. **Figure 64.**




Figure 64 Clé de repositionnement et mise en place de la résine composite sur les canines (96)

Les autres dents sont alors mordancées puis rincées et séchées, l'adhésif est appliqué et photopolymérisé. La résine composite est impactée en veillant à ne pas en mettre au niveau des espaces inter-proximaux, elle est photopolymérisée pendant 20 secondes sur chaque dent. La couche morte est supprimée grâce à un film de glycérine qui est également polymérisé, le champ opératoire est déposé et les contacts occlusaux sont vérifiés à l'aide de papier articulé. Les éventuelles interférences sont éliminées.

La contention Memotain est alors parfaitement collée aux surfaces dentaires. **Figure 65.**

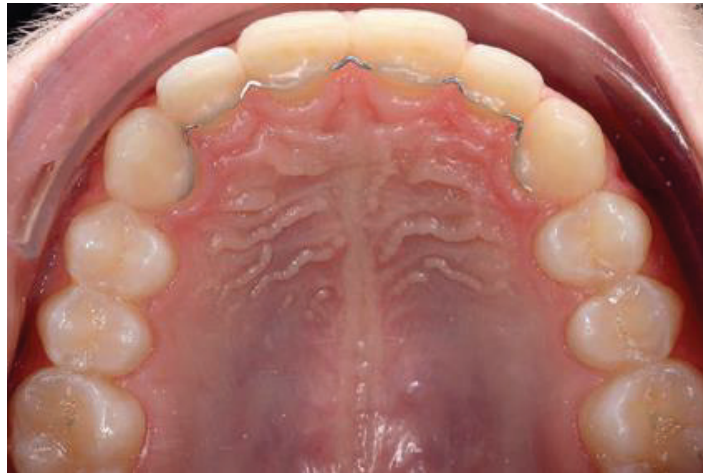

Figure 65 Contention Memotain collée au maxillaire (96)

L'étude menée par Wol et al. en 2015, a montré que le positionnement intra-oral de la contention était en étroite relation avec les positions planifiées par le fabricant. Les écarts de positions étaient nettement inférieurs à 0,5mm ; ils étaient très petits dans les plans horizontal et sagittal et modérément plus grands dans le plan vertical. (26)

Ces mesures ont été réalisées grâce aux comparaisons des modèles 3D initiaux sur lesquels le placement de la contention a été décidé par rapport aux empreintes après collage de la contention, qui ont été scannées.

4. Les effets indésirables des contentions

4.1. Le syndrome du fil

4.1.1. Définition

Le syndrome du fil a été partiellement décrit par Katsaros et al. comme une « sévère complication » ou une « complication inattendue du fil de contention ». (98) Ce terme comprend les mouvements indésirables d'une ou plusieurs dents comprises dans une contention collée. Il peut également être appelé Twist effect ou X effect.

Il est à différencier des récurrences qui sont dues aux mouvements physiologiques des dents, qui cherchent à reprendre leur positionnement pré-traitement orthodontique. Le syndrome du fil correspond à des mouvements non voulus et iatrogènes des dents, les malpositions observées ne correspondent pas à celles d'avant traitement, ce sont de nouvelles malpositions. **Figure 66.**

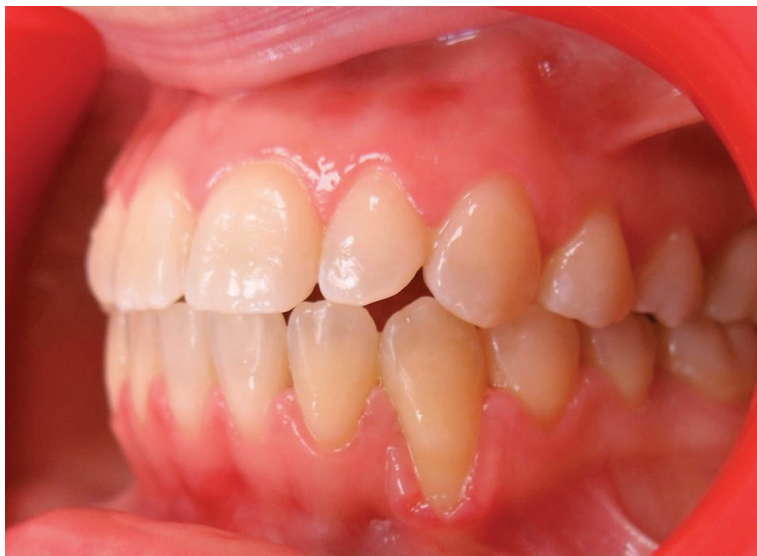

Figure 66 Twist effect affectant la 33 qui présentent une version corono-vestibulaire et une exposition partielle de la racine

Il peut se produire avec tous les types de fils et toutes les méthodes de collage, qu'elles soient directes ou indirectes. Néanmoins, il est majoritairement observé avec les fils torsadés de 3 ou 6 brins selon Roussarie et al. (99) Les causes de ces mouvements indésirables ne sont pas totalement connues mais cela peut être lié à la fabrication du fil multibrins, produit grâce à la torsion de plusieurs brins. Cette torsion peut générer des forces à l'intérieur du fil et donc compromettre l'alignement des dents.

Le fil peut être adapté aux surfaces linguales par pliage avant le collage, en faisant attention à ce qu'il reste passif. La passivité est essentielle car l'accumulation de stress résiduel dans le fil peut ensuite rejaillir sur les dents et entraîner des irrégularités dans leur alignement. Une passivité

absolue est difficile à obtenir avec le fil multibrin car sa flexibilité peut entraîner une distorsion à cause des forces masticatoires. La distorsion du fil de contention est la principale cause des mouvements dentaires. Le fil peut devenir actif à la suite de sa mise en place à l'aide d'un instrument inadapté ou quand des forces occlusales modifient sa position selon Shaughnessy et al. (100)

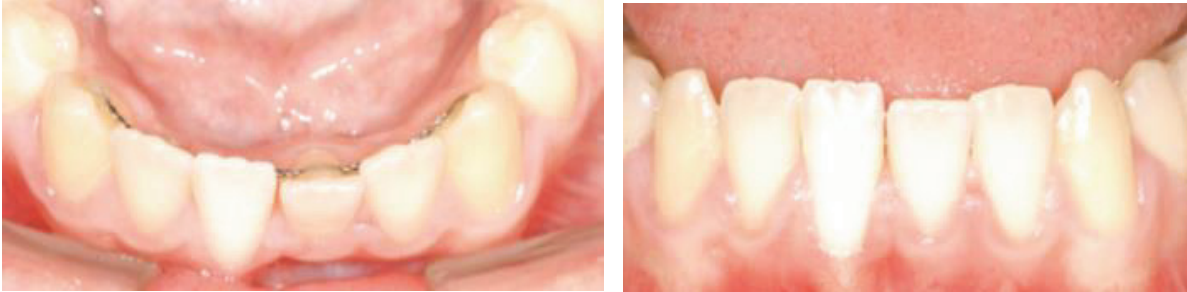

Figure 67 Version corono-vestibulaire de 31 et 41 sans version des canines, deux ans après la mise en place de la contention (98)

Pour prévenir les mouvements dentaires non voulus, il faut que la fabrication du fil soit réalisée avec soin, que sa mise en place soit consciencieuse et passive et qu'une surveillance accrue soit assurée, notamment lors des deux premières années.

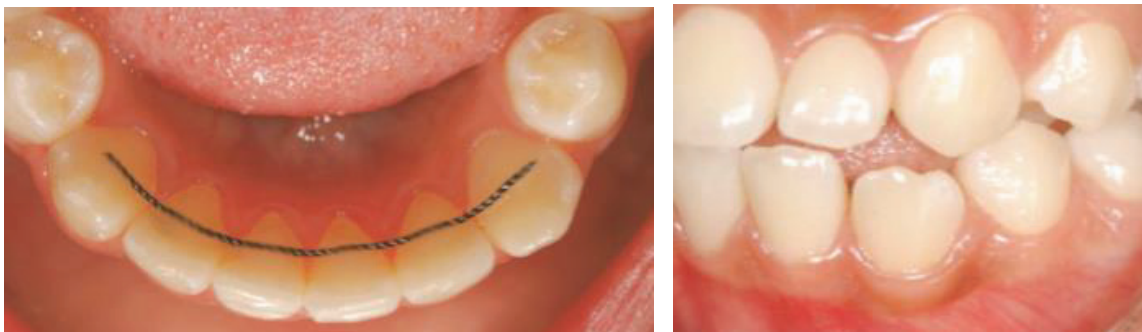

Figure 68 Version corono-vestibulaire et radiculo-linguale de la 33, un an après mise en place de la contention (98)

Lorsqu'un syndrome du fil est observé chez un patient, le fil est intact, il n'est pas cassé ou décollé mais il induit néanmoins des mouvements indésirables des dents. **Figure 67**. Il est moins observé au maxillaire qu'à la mandibule car les contentions maxillaires sont plus difficiles à mettre en place à cause des interférences occlusales.

Il se manifeste cliniquement par une version excessive des canines, version toujours inversée quand les deux canines sont touchées, et une différence de torque entre les incisives. (99) **Figures 68 et 69**.

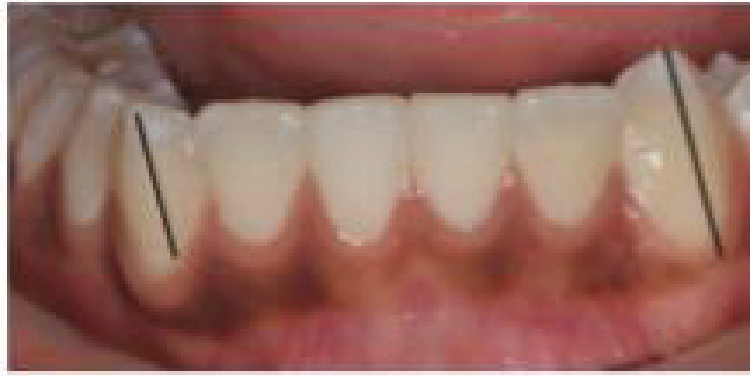

Figure 69 Version de la 43 en direction corono-vestibulaire et de la 33 en direction corono-linguale (99)

Chez certains patients, lorsque les différences de torque sont marquées ou que la canine a subi une version très importante, les incisives s'inclinent du côté de cette canine, et cela entraîne un non-alignement des milieux inter-incisifs maxillaire et mandibulaire. **Figure 70.**

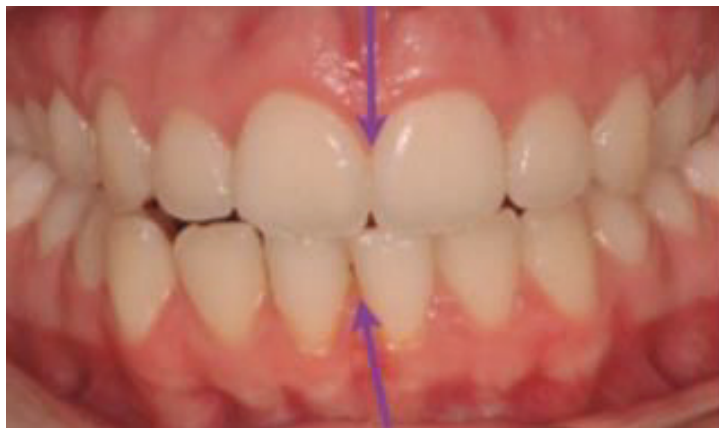

Figure 70 Non-alignement des milieux inter-incisifs maxillaire et mandibulaire suite à la version disto-coronaire du bloc incisivo-canin à droite (99)

Au maxillaire, on note des réouvertures d'espace, des inclinaisons et également des rotations. Cependant, si parfois les rotations des dents passent inaperçues à la mandibule, ce n'est pas le cas au maxillaire car cela affecte directement le sourire du patient. **Figure 71.**

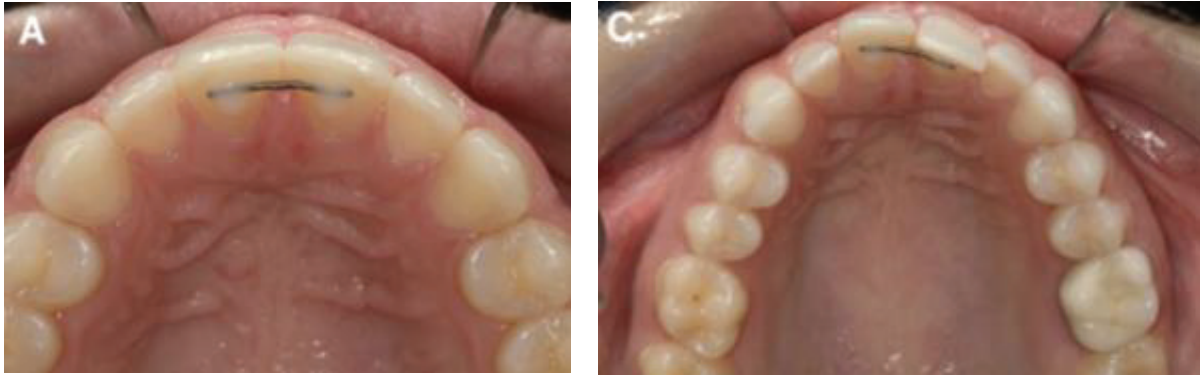

Figure 71 Mouvements des incisives centrales à cause d'une contention A. Contention multibrins collée sur les incisives centrales maxillaires le jour de la pose B. 8 ans plus tard, version corono-palatine de la 21 (100)

Le patient est donc amené à consulter plus rapidement et le X effect peut être détecté précocement et ainsi éviter des complications parodontales.

4.1.2. Conséquences parodontales

Les mouvements des dents à la suite d'un Twist effect entraînent des versions importantes pouvant conduire à de graves problèmes parodontaux s'ils ne sont pas pris en charge rapidement.

Des récessions parodontales peuvent être observées en vestibulaire mais également en lingual ou palatin. (99) **Figure 72.**

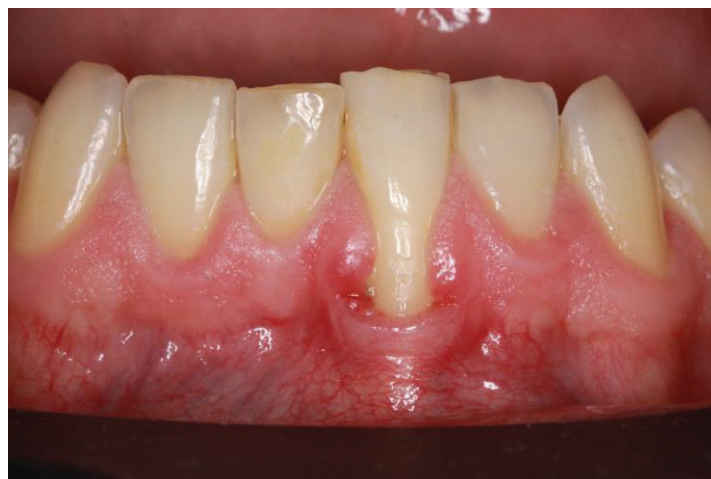

Figure 72 Récession gingivale sur la 31 à la suite d'un syndrome du fil (Dr SM Dridi)

Chez un patient présentant un biotype parodontal de type 4 de Maynard et Wilson, parodonte et os réduit, les mouvements de torque subis par les dents peuvent conduire à un amincissement de la corticale osseuse, à des dénudations radiculaires voire dans les cas extrêmes à une dent complètement hors de la corticale. Mais cela peut également se produire chez les patients

présentant un parodonte épais si le syndrome du fil n'est pas dépisté rapidement et que le patient ne se préoccupe pas des mouvements subis par ses dents.

Des déhiscences osseuses ou des fenestrations peuvent être observées de façon approfondie grâce à l'imagerie par tomographie volumique à faisceau conique (CBCT Cone Beam Computed Tomography), cela permet de mettre en évidence le positionnement de la racine par rapport à la corticale et d'apprécier le niveau osseux restant. (101) **Figure 73**. Cependant, si ces complications restent rares, elles entraînent un retraitement chez près de 50% des patients. (10)

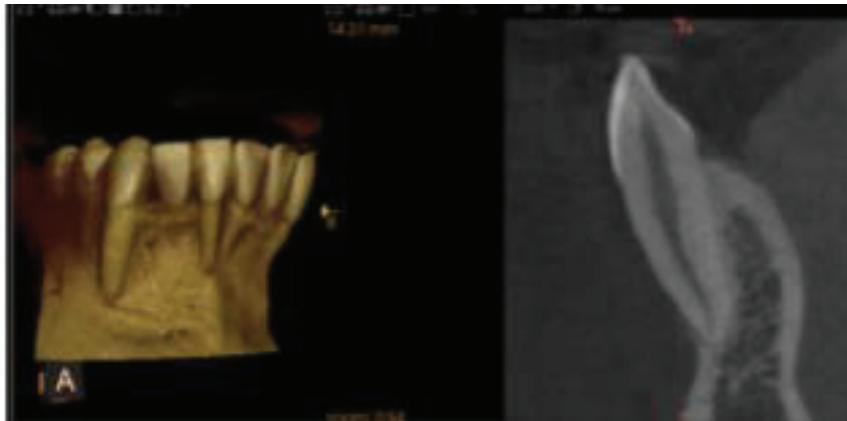


Figure 73 Cone Beam montrant la fenestration de la 43 (100)

Dans les cas où la racine est hors de la corticale, la dent peut se nécroser et devra donc subir un traitement endodontique. (9) La dent doit être replacée au mieux à l'intérieur de l'os si cela est possible, ainsi la situation sera optimale pour permettre une greffe conjonctive ou épithélio-conjonctive. **Figure 74**.

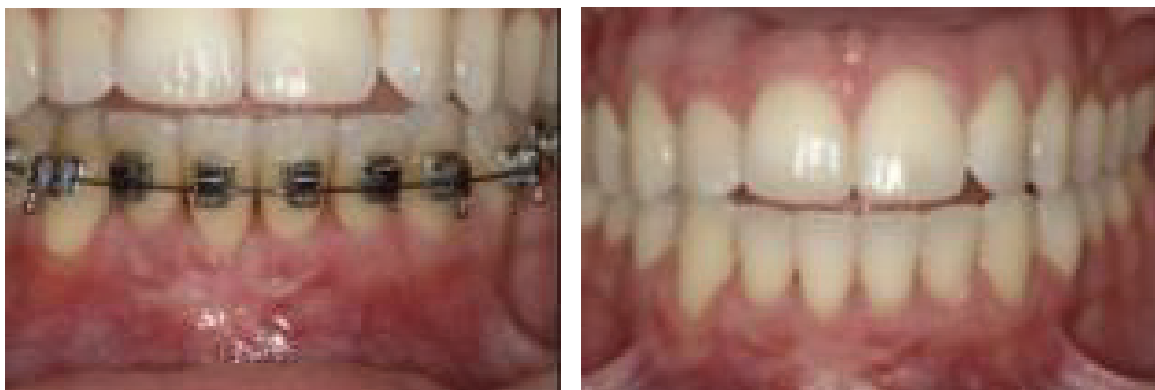

Figure 74 Résultat après cicatrisation suite à la chirurgie parodontale et une fois les brackets enlevées (100)

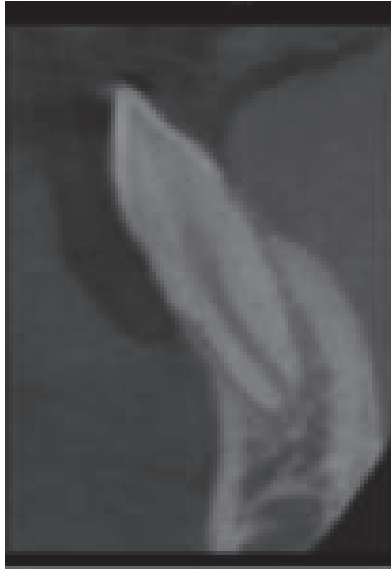


Figure 75 Cone Beam montrant le repositionnement de la 43 dans la corticale osseuse et la formation d'os ainsi qu'une légère résorption apicale (100)

4.1.3. Conduite à tenir

Lorsqu'un syndrome du fil est détecté, la contention doit être déposée au plus vite, selon Roussarie, le patient ressentira alors un soulagement immédiat dû à la perte de tension sur ses dents. (99) **Figure 76.** Dans certains cas, quand les malpositions sont trop importantes, il est préconisé de déposer la contention et d'attendre entre six mois et un an avant de reprendre le traitement.

Le fait de laisser un temps de pause entre la dépose de la contention et la reprise du traitement peut permettre une correction partielle ou totale en fonction des cas. La réintervention devient alors plus efficace et rapide pour l'orthodontiste et éventuellement le parodontiste si une greffe conjonctive ou épithélio-conjonctive est nécessaire. **Figure 77.**

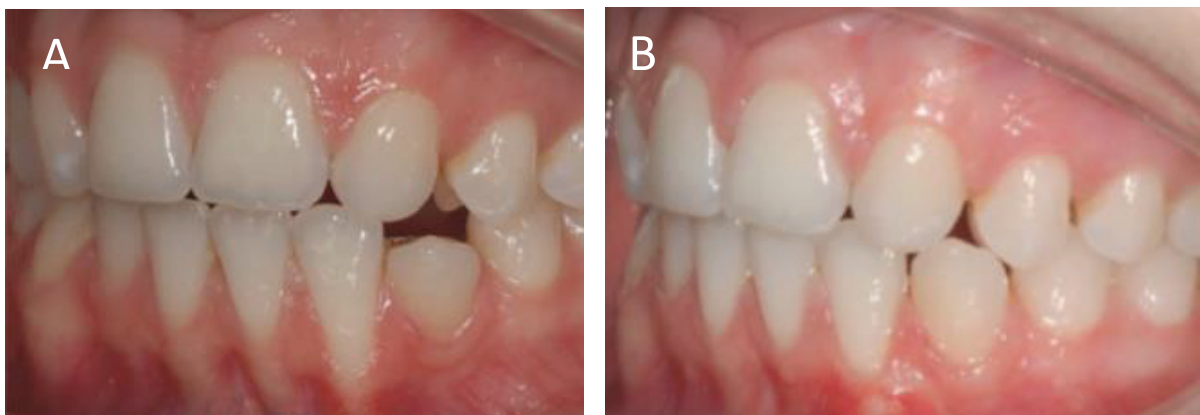


Figure 76 Syndrome du fil à la mandibule A. Découverte d'un syndrome du fil affectant la 33 B. Correction partielle spontanée un an après la dépose de la contention (99)

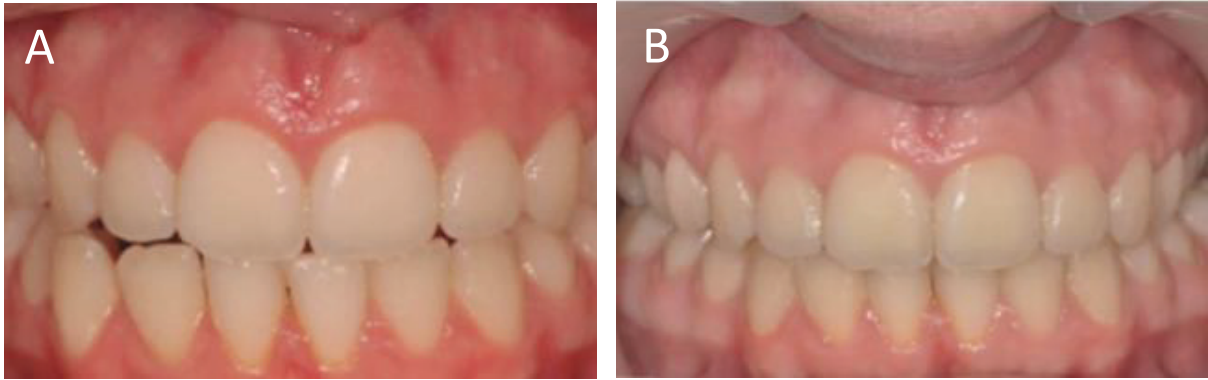

Figure 77 Syndrome du fil à la mandibule A. Syndrome du fil affectant le bloc incisivo-canin qui se déplace en avant et sur la droite avec déviation du milieu inter-incisif mandibulaire B. Correction spontanée totale, 3 mois après dépose de la contention (99)

En plus de la dépose de la contention, le positionnement de la langue au repos doit être vérifié ainsi que la déglutition et l'absence de parafunctions comme l'onychophagie qui peuvent compromettre le succès du retraitement. (102) Une réduction amélaire inter-proximale (stripping) peut être envisagée si les dents sont trop serrées afin de permettre un repositionnement plus rapide et durable. Si le repositionnement n'est pas suffisant après dépose de la contention, le traitement orthodontique sera repris.

Il peut être effectué à l'aide d'une solution orthodontique fixe comme les brackets qui sont mises en place sur les faces vestibulaires ou linguales des dents selon la demande esthétique du patient. (103) **Figure 78.** Les brackets sont la solution la plus efficace afin de replacer correctement les dents mais elles présentent un risque élevé de résorption des racines et peuvent être douloureuses et encombrantes pour les patients.

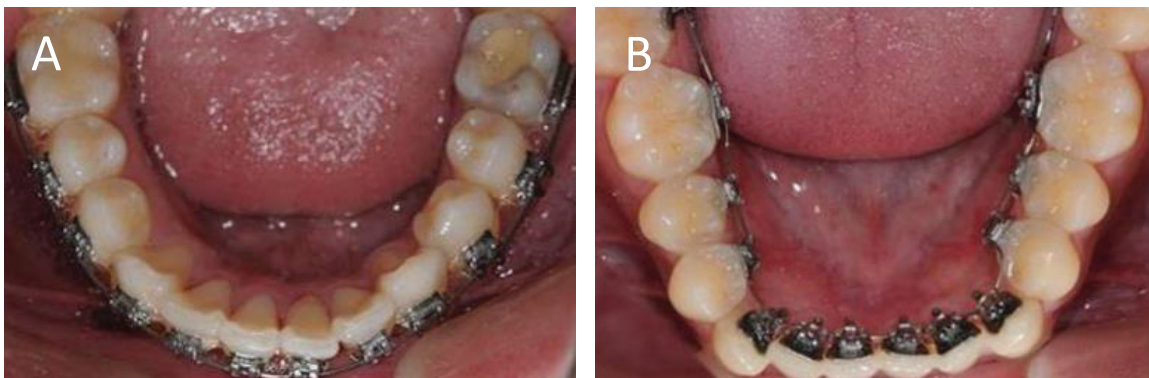


Figure 78 Correction du syndrome du fil par reprise du traitement orthodontique A. Brackets collées sur les faces vestibulaires B. Brackets collées sur les faces linguales (103)

La solution amovible est également réalisable, la plaque de Hawley avec des composants actifs peut être envisagée grâce à des élastomères à ressort qui permettent le repositionnement des dents. Le fil vestibulaire est façonné de façon à pouvoir entraîner un mouvement vestibulaire ou lingual grâce à l'activation des boucles de compensation, cela permet aux incisives de retrouver leur place et facilite leur alignement. **Figure 79.**

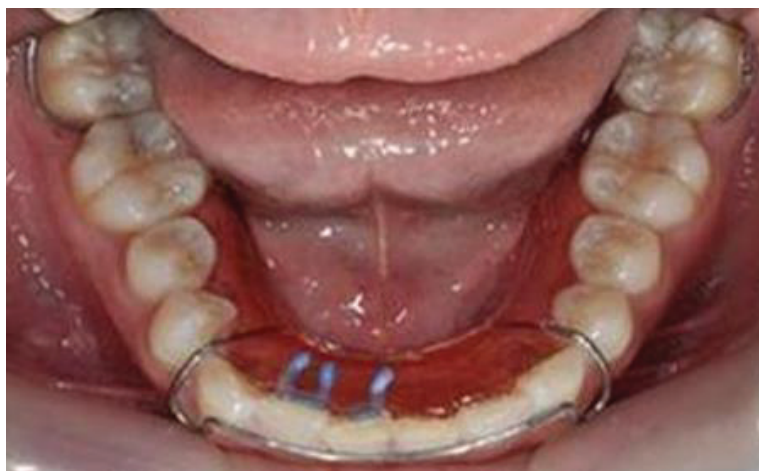

Figure 79 Plaque de Hawley mandibulaire avec élastiques (103)

Les gouttières Invisalign et Clearstep sont à citer aussi lorsque les mouvements désirés ne sont pas trop importants. Elles ont l'avantage d'être faciles à enlever pour que le patient puisse manger et se brosser les dents, elles sont confortables et peu visibles.

Quand les dents sont correctement replacées, une contention devra être à nouveau mise en place, elle devra être choisie en accord avec le patient et en fonction de la situation clinique.

4.2. Problèmes pouvant survenir avec les contentions collées

4.2.1. Décollement de la contention

Les contentions collées sur les faces palatines ou linguales sont très utilisées dans les cas d'instabilités des dents antérieures. (104)

Les dents doivent pouvoir bouger individuellement même si elles sont reliées, la contention ne doit pas être trop rigide car sinon elle entraîne des ruptures de liaison entre les dents et la contention ou entre la contention et la résine composite. Les dents doivent pouvoir être mobiles afin de résister aux forces masticatoires et occlusales. (77)

Plus le nombre de dents comprises dans la contention est important et plus leur mobilité diminue, il faut donc veiller à ne pas inclure un nombre trop important de dents dans la contention. (105, 106) **Figure 80.**

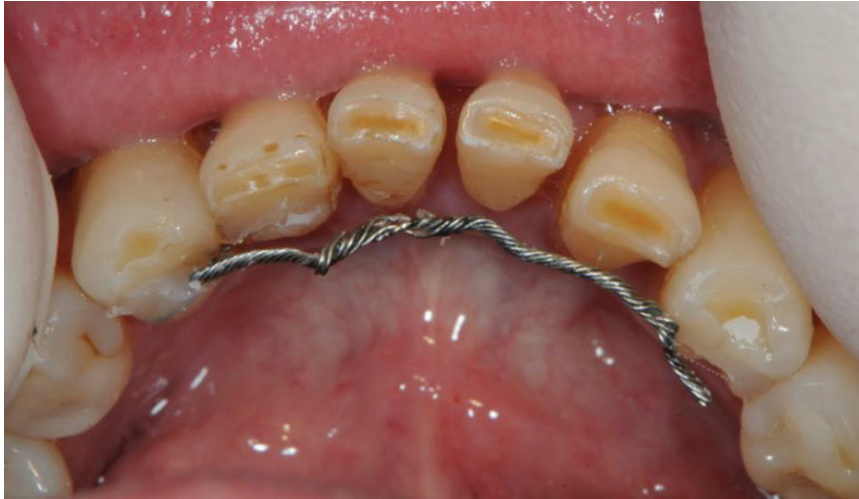

Figure 80 Décollement d'une contention linguale au niveau des incisives et de la canine gauche (107)

Les résines composites utilisées pour coller la contention ont un rôle très important dans les cas de décollement des contentions. En effet, le cahier des charges est complet : les résines composites doivent être relativement dures, inélastiques, avec une résistance à l'abrasion élevée et une forte liaison aux tissus amélaire. (108)

La résistance à l'abrasion est déterminante car c'est grâce à elle que la contention reste collée à la résine composite, si elle est insuffisante, elle sera la cause des décollements des contentions. Elles doivent également avoir un taux de conservation optimal et un retrait minimal lors de la photopolymérisation afin d'éviter les micro-craques et de minimiser les monomères résiduels qui sont responsables de l'échec de la liaison et peuvent aussi entraîner des effets biologiques néfastes car ils présentent des caractéristiques allergiques, cytotoxiques, mutagènes et oestrogéniques.

De plus, comme les résines composites sont en contact avec le milieu intra-oral, elles doivent également posséder des propriétés chimiques et physiques. Les micro-craques peuvent apparaître au niveau de la résine composite et sont responsables d'une perte d'étanchéité entre la surface dentaire et le composite. Ils sont le résultat d'erreurs techniques comme l'élimination incomplète des dépôts dentaires, la contamination lors du collage par l'humidité ou la salive, le retrait de la résine lors de la photopolymérisation.

L'étude de Taner et Aksu réalisée en 2011, avait pour but d'étudier les échecs des contentions collées en fonction de la méthode de collage directe ou indirecte sur une durée de suivi de 6 mois. (109) Les échecs comprenaient aussi bien les décollements que les fractures du fil, il est difficile de différencier les deux dans la littérature. Le taux d'échec trouvé au bout de 6 mois était de 46,9 % avec le collage en méthode directe et 29,4% avec la méthode indirecte. Le total d'échec a été de 37,9%.

Les taux d'échecs des deux méthodes de collage ne présentent pas de différence statistiquement significative car $P > 0,05$.

Il semble difficile de conclure sur les résultats de l'étude vu la faible durée de suivi des patients et le trop faible échantillon, mais les échecs semblent fréquents.

4.2.2. Fracture de la contention

La rupture des contentions collées se produit à l'interface fil/résine composite ou adhésif/émail, ou à cause d'une fracture de stress du fil, mais les causes restent encore mal connues. Cependant dans la littérature on retrouve certaines hypothèses. Selon Bearn et al. en 1997, la résistance à l'abrasion et à l'usure diminue à cause des forces masticatoires et du brossage, ce qui peut être à l'origine d'une fracture du fil. (110) Cela peut également être dû à une épaisseur de composite insuffisante (111) ou selon Foek et al. être lié à l'épaisseur du fil et à la tension entre le fil et les surfaces dentaires. (112)

La fracture du fil reste la cause d'échec la moins retrouvée en clinique, elle est surtout rapportée en mésial des canines, probablement à cause d'un traumatisme occlusal. La fracture du fil est principalement constatée quand le fil utilisé pour la contention est de faible diamètre et mou. (108) **Figure 81.** Cette fracture peut causer des mouvements dentaires indésirables et de sévères problèmes fonctionnels et esthétiques.

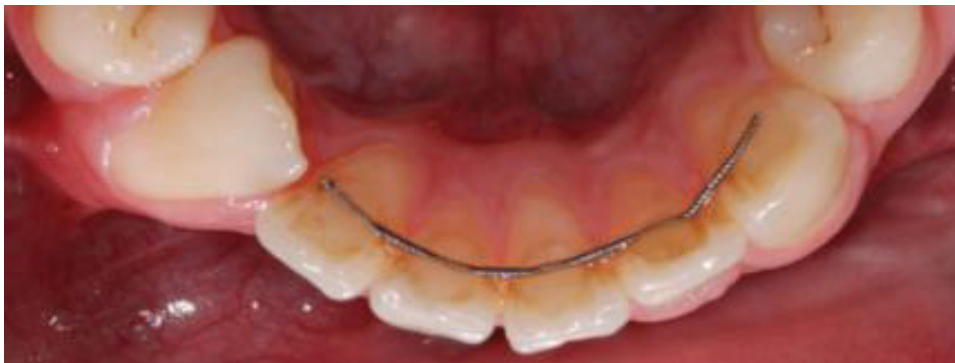

Figure 81 Fracture de la contention multibrins entre la 42 et la 43 ayant entraîné un mouvement de torque corono-linguale de la 43 (101)

D'après l'étude conduite par Zinelis, les contraintes ioniques et les contraintes exercées sur la contention n'entraîne pas de décomposition de l'alliage ni la propagation de fissures pouvant mener à une fracture du fil. (78) **Figure 82.**

L'étude a été menée en comparant deux fils de 0,022 pouces à 7 brins : le Lingual Retainer Wire (LRW) et le Tru-Chrome (TCH). 40 fils TCH et 40 LRW ont été collés chez 80 patients, 37 contentions TCH et 37 contentions LRW ont ensuite été récupérées et comparées à des contentions des mêmes marques mais non utilisées, grâce à un stéréomicroscope. Après différents tests, il a été admis que la durée de vie du fil LRW est de 7,4 ans et celle du fil TCH est de 8,4 ans, il n'y a pas de différence significative. De plus, aucune différence statistiquement significative n'a été trouvée entre les fils placés en bouche et ceux qui n'ont jamais été utilisés.

L'étude conduite par Annousaki et al. en 2017, cherchait à montrer que les caractéristiques des fils choisis pour les contentions influent sur leur résistance à la fracture. (79) Des contentions FRC et des contentions multibrins, de 0,0175 pouces et de 0,0215 pouces à 3 brins, ont été comparées grâce à un test de résistance à la traction.

Les deux fils multibrins ont un plus fort module d'élasticité et une résistance à la traction beaucoup plus élevée que la contention FRC, ils se déforment moins après la fracture.

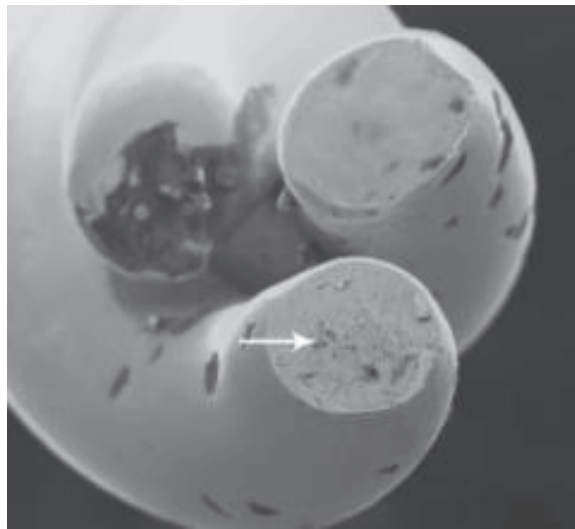


Figure 82 Surface de fracture des fils WC215 et WC175 (grossissement x250) (79)

Le taux d'échec des contentions FRC est de 88% contre 49% pour les contentions multibrins d'après cette étude qui semble prouver un plus grand risque de fracture des contentions FRC à cause de leur grande rigidité. **Figure 83.**

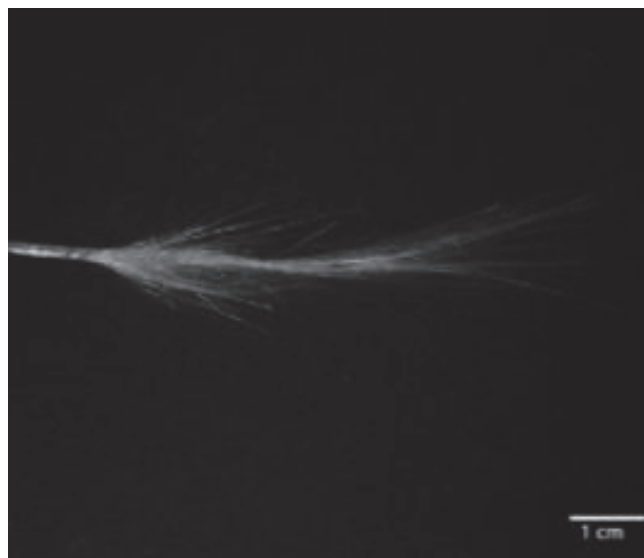


Figure 83 Rupture évidente des fibres de la contention FRC après le test de traction (79)

4.2.3. Desserrement des brins de la contention

Le desserrement des brins d'une contention s'observe principalement avec la contention multibrins, à 3 brins ; cela peut provoquer des effets indésirables et des complications. Le fil à trois

brins a plus tendance à se défaire ou à provoquer un déplacement de la contention. (77, 113) **Figure 84.**



Figure 84 Contention à 3 brins (23)

C'est plus rare avec le fil à 5 brins si ce dernier est soigneusement plié et collé de manière passive.

Ce phénomène n'est pas observable avec les contentions FRC car les fibres de la contention sont comprises dans du composite, l'arrachement des fibres ne se produit que si la contention est mal découpée lors de sa mise en place. (6)

4.3. Les problèmes parodontaux et hygiène

4.3.1. Chez les patients porteurs de contentions collées

La présence des contentions collées semble provoquer une accumulation de plaque et de tartre mais également de nourriture car l'hygiène peut être difficile. Il est suggéré que les contentions collées peuvent perturber la santé parodontale des patients. (73) Chez les patients porteurs de contentions collées, l'hygiène doit être extrêmement rigoureuse car le collage favorise l'adhésion de la plaque et du tartre. Le passage du fil dentaire semble compliqué donc l'accès aux surfaces interdentaires reste difficile. Cependant, bien qu'elles ne facilitent pas l'hygiène et qu'elles puissent compromettre la santé parodontale, il n'a pas été prouvé qu'elles augmentent de façon significative l'incidence des lésions carieuses ou des maladies parodontales.

Cependant, Booth et al. (114) ont trouvé que lorsque la contention était collée uniquement sur les canines, la santé parodontale était meilleure qu'avec une contention collée sur toutes les dents antérieures mais plus de mouvements des incisives ont été observés.

Les contentions FRC sont collées sur toutes les dents antérieures et occupent une grande partie des surfaces linguales des dents, les espaces inter-proximaux sont difficilement atteignables pour l'hygiène intra-orale et une inflammation gingivale peut alors être observée. De plus, s'il y a un manque de résine composite au niveau de la contention, les fibres non collées peuvent se dilacérer et irriter la gencive provoquant alors une inflammation.

D'après l'étude menée par Wheeler et al. en 2017, (115) l'analyse du liquide crévulaire gingival (GCF) permet de savoir s'il y a une inflammation gingivale, il est préféré à la salive qui est trop générale. Il a été collecté chez des patients porteurs d'une contention collée sur les six dents antérieures et chez les patients ayant une plaque de Hawley ; il est recueilli à l'aide d'un papier strip au niveau du sulcus gingival, c'est une procédure non invasive. **Figure 85.**

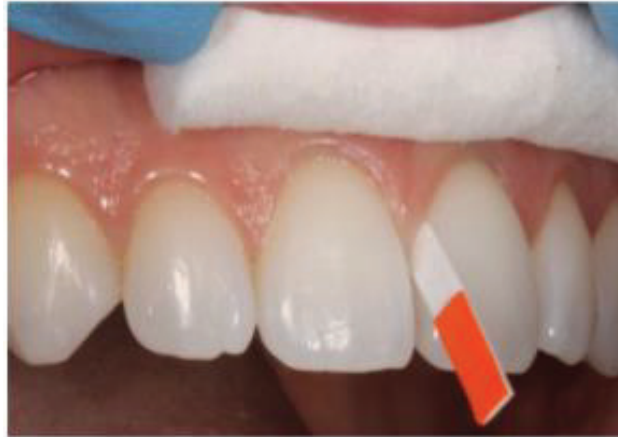

Figure 85 Recueil du liquide crévulaire gingival au niveau du sulcus à l'aide d'un papier strip (115)

Les marqueurs présents dans le GCF ont ensuite été comparés entre les deux groupes, il s'avère que le biomarqueur matrice métallo-protéinase 9 (MMP-9) a été détecté à une forte concentration au niveau incisivo-canin chez les patients avec beaucoup de plaque au niveau de leur contention collée. Ce marqueur est responsable de la dégradation de la matrice extra-cellulaire, il est généré par les cytokines pré-inflammatoires, il a été corrélé avec la gingivite, les problèmes de saignement et la perte d'attache.

L'étude menée par Rody Jr et al. en 2016 étudiait également les biomarqueurs présents dans le liquide crévulaire gingival chez les patients porteurs de contenctions collées et amovibles, afin de les relier à d'éventuels problèmes parodontaux. (116)

Les sujets ont été divisés en 3 groupes de 12 personnes en fonction de leur contention :

- Groupe 1 : fil lisse de section ronde collé uniquement sur les canines
- Groupe 2 : fil de section ronde collé sur les 6 dents antérieures
- Groupe 3 : contention amovible portée uniquement la nuit

Des mesures ont été réalisées à 6 endroits pour chaque dent et il y a eu des mesures de la profondeur des poches parodontales et des récessions gingivales. Le saignement au sondage (BOP) a également été évalué ainsi que la gingivite et la présence de plaque de façon dichotomique (0 absent, 1 présent). Le liquide crévulaire gingival a été prélevé chez tous les patients au niveau de la 41.

Après analyse des résultats, il a été démontré que l'accumulation de plaque et la présence d'une gingivite était plus importante dans le groupe 2.

Lors de l'analyse du liquide crévulaire gingival, un taux plus important de récepteur activateur du facteur nucléaire du ligand kappa-B (RANK-L) a été trouvé chez les deux groupes porteurs d'une contention collée. **Figure 86.**




Figure 86 Boîte à moustaches affichant la concentration de RANK-L présente dans le liquide crévulaire gingival relevé au niveau de la 41 (116)

De plus, la concentration de MMP-9 était plus importante dans le groupe 2 par rapport au groupe 1. **Figure 87.**

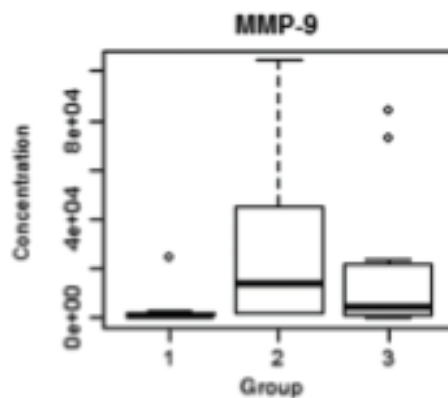


Figure 87 Boîte à moustaches affichant la concentration de MMP-9 présente dans le liquide crévulaire gingival au niveau de la 41 (116)

La concentration des biomarqueurs a également été comparée aux indices relevés en clinique, il y a une corrélation statistiquement significative entre le niveau de RANK-L et l'âge du patient. Mais il n'y a pas de rapport entre le niveau de RANK-L et la profondeur de sondage, par contre, il y a corrélation entre la concentration de MMP-9 et la quantité de plaque.

Les résultats de cette étude suggèrent donc qu'il existe un lien entre la présence et le type de contention collée et la santé parodontale des patients. Il semble donc y avoir plus d'effets négatifs pour les patients porteurs de contentions collées sur les six dents antérieures même si cela n'affecte pas le saignement au sondage ni la profondeur des poches.

Les patients porteurs d'une contention collée sur toutes les dents antérieures présentent plus de plaque et un risque accru de gingivite par rapport aux autres contentions, même si d'autres études sont nécessaires. (115, 116)

4.3.2. Chez les patients porteurs de contentions amovibles

Les contentions amovibles semblent promouvoir une meilleure santé parodontale que les contentions collées car elles ne compromettent pas l'hygiène buccale. En effet, comme leur nom l'indique, elles sont amovibles ce qui signifie qu'elles sont enlevées lors du brossage, lors de l'alimentation. De plus, elles ne sont pas portées en continu sauf cas exceptionnel.

L'étude menée par Littlewood et al. en 2012 a comparé l'effet des gouttières thermoformées par rapport aux contentions collées au niveau de la santé parodontale des patients après 12 mois de port. (117) 30 patients ont eu une contention collée et 30 patients ont eu une contention amovible. Des mesures ont été relevées sur les 4 faces des dents et les indices utilisés sont :

- L'indice de tartre : présence de tartre au niveau supra-gingival et infra-gingival (118)
- L'indice gingival de Loë et Silness : après que les dents et les gencives aient été nettoyées, elles sont observées. L'observateur a recherché la présence de signes inflammatoires comme la couleur, le piqueté, l'œdème, la présence d'un exsudat gingival et l'ulcération (119)
- L'indice de plaque : utilisation d'un colorateur de plaque (119)

Les mesures ont été prises à T0 (le jour du débaguage), à T1 (3 mois après le débaguage), à T2 (6 mois après le débaguage) et à T3 (12 mois après le débaguage). (117)

Concernant l'indice de plaque, à 3 mois, 6 mois et 12 mois il est noté plus important chez les patients porteurs d'une contention collée, en particulier au niveau de la région incisivo-canine de façon significative. **Figure 88.**

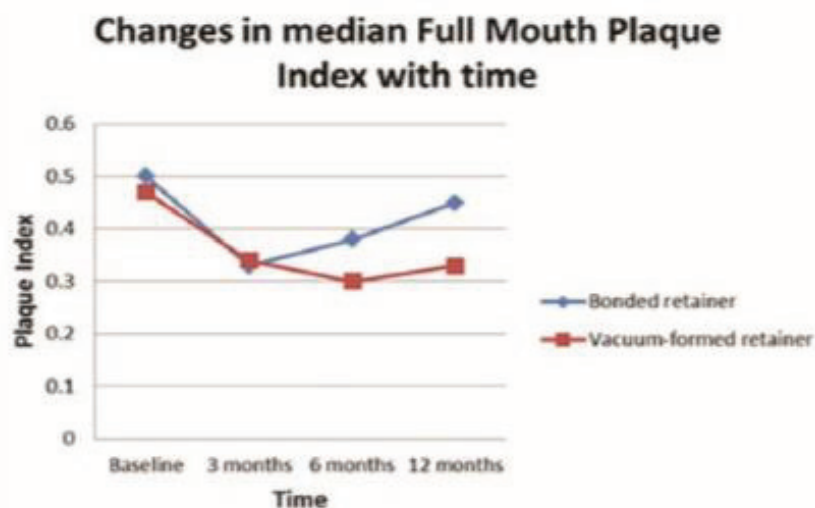


Figure 88 Changement de l'indice de plaque pour les deux groupes en fonction du temps sur toute la bouche (117)

Pour l'indice gingival, les différences entre les deux types de contentions ne permettent pas de trouver des résultats statistiquement significatifs, cependant, la santé gingivale est moins bonne

avec les contentions collées à la mandibule au bout de 3 mois et au bout de 6 mois au maxillaire. **Figure 89.**

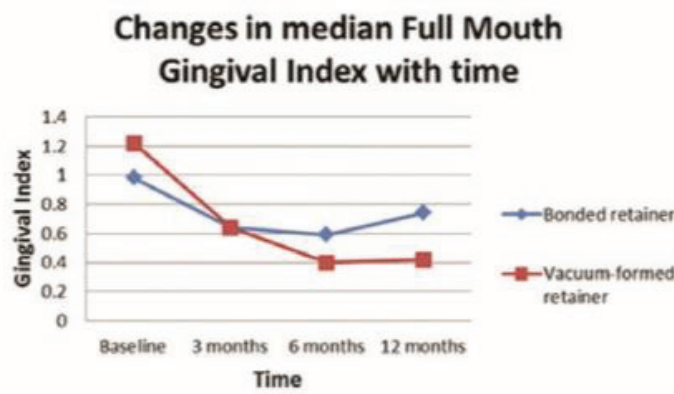


Figure 89 Changement de l'indice gingival au cours du temps pour les deux groupes au niveau de toute la bouche (117)

L'indice de tartre quant à lui, a augmenté dans la région incisivo-canine, à 3 mois par rapport à T0 dans les deux groupes même s'il était plus élevé chez les patients porteurs de contentions collées, la différence n'était pas statistiquement significative. **Figure 90.**

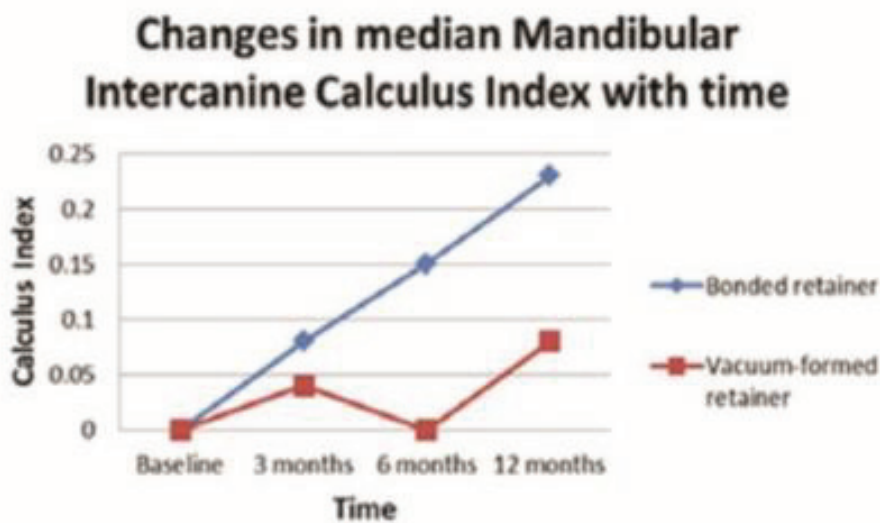


Figure 90 Changement de l'indice de tartre au niveau de la région incisivo-canine mandibulaire chez les deux groupes (117)

Après 12 mois d'observation des patients porteurs de contentions collées et amovibles maxillaire et mandibulaire, cette étude permet de conclure qu'il y a moins de plaque, de tartre et d'inflammation gingivale avec la gouttière thermoformée.

Des études avec plus de patients et un temps de suivi plus important seraient intéressantes pour pouvoir conclure sur l'incidence de l'accumulation de plaque et de tartre chez les patients porteurs de contentions collées au niveau parodontal.

4.4. Problématique des contentions amovibles

4.4.1. La plaque de Hawley

En 2007, une étude dirigée par Rowland et al. avait pour but de comparer la plaque de Hawley à la gouttière thermoformée en terme d'efficacité et de satisfaction du patient sur une période de six mois. (69, 120) Les patients ont été divisés en deux groupes par tirage au sort : plaque de Hawley contre gouttière thermoformée. Après 6 mois de port des contentions (selon les instructions données par les opérateurs), des empreintes alginales ont été prises afin de les comparer aux empreintes prises après le débagueage pour vérifier la stabilité du traitement.

Les indices mesurés ont été la largeur inter-canine, la largeur inter-molaire, le recouvrement, le surplomb, la profondeur de l'arcade et l'indice d'irrégularité de Little pour vérifier l'absence de mouvements des incisives mandibulaires.

Aucune différence statistiquement significative n'a été relevée entre les deux types de contentions en terme de rotation des dents. Cependant, l'irrégularité des incisives mandibulaires était plus importante chez les patients porteurs de la plaque de Hawley.

Il a été rapporté que la plaque de Hawley causait plus d'embarras pour parler et était considérée comme moins esthétique par les patients mais cela n'a pas influencé de façon significative sur le port des contentions.

Cependant, il y a eu plus de rapport de fracture de la contention chez les patients porteurs de la plaque de Hawley ($P < 0,001$). Aussi, un nombre plus important de patients portant la plaque de Hawley sont venus à des rendez-vous supplémentaires à cause de la cassure de leur contention, de leur perte, de l'inconfort.

D'après cette étude, il semble que la plaque de Hawley soit moins à même de maintenir l'alignement dentaire sur le long terme et que la contention soit considérée comme gênante et non esthétique par les patients. Ceci peut expliquer que ces derniers ne la portent pas régulièrement et qu'il y ait plus de rechute du traitement orthodontique qu'avec la gouttière thermoformée. De plus, il semble que la plaque de Hawley ait plus de risque de fracture que la gouttière thermoformée ; des études sur une plus longue durée semblent nécessaires afin de confirmer les données observées.

4.4.2. La gouttière thermoplastique

L'étude menée par Littlewood et al. en 2012 avait pour but de comparer les contentions collées et les gouttières thermoformées, au maxillaire et à la mandibule, sur une durée de 12 mois. (73) 30 patients ont reçu une contention collée au maxillaire et à la mandibule et 30 patients ont reçu des gouttières thermoformées au maxillaire et à la mandibule grâce à un tirage au sort.

La contention a été collée de façon indirecte grâce à une clé en silicone de positionnement et les gouttières thermoformées ont été fabriquées grâce à la machine Essix, elles recouvrent toutes les faces occlusales des dents ayant fait leur complète éruption et s'arrête à la face distale de la dernière molaire.

Les gouttières ne devaient être portées que la nuit mais sans interruption. Des instructions d'hygiène orale ont été données à tous les patients.

Les paramètres étudiés lors de cette étude ont été :

- La stabilité du traitement : elle a été évaluée grâce à des moulages pris tous les trois mois, en mesurant l'indice d'irrégularité de Little.

Il y a plus de changement à la mandibule chez les patients porteurs de gouttières de façon statistiquement significative à 3 et 12 mois après débaguage, et pas de différence au maxillaire.

- La durée de survie des contentions : elle s'arrête lorsque le premier échec apparaît (décollement, fracture, perte ...)

Il n'y a pas de différence statistiquement significative entre les deux types de contentions au maxillaire.

Par-contre, à la mandibule, le taux de survie est plus élevé pour la gouttière, 80% contre 50%. La durée de survie est de 324,9 jours pour la gouttière contre 239,3 jours pour la contention collée. **Figure 91.**

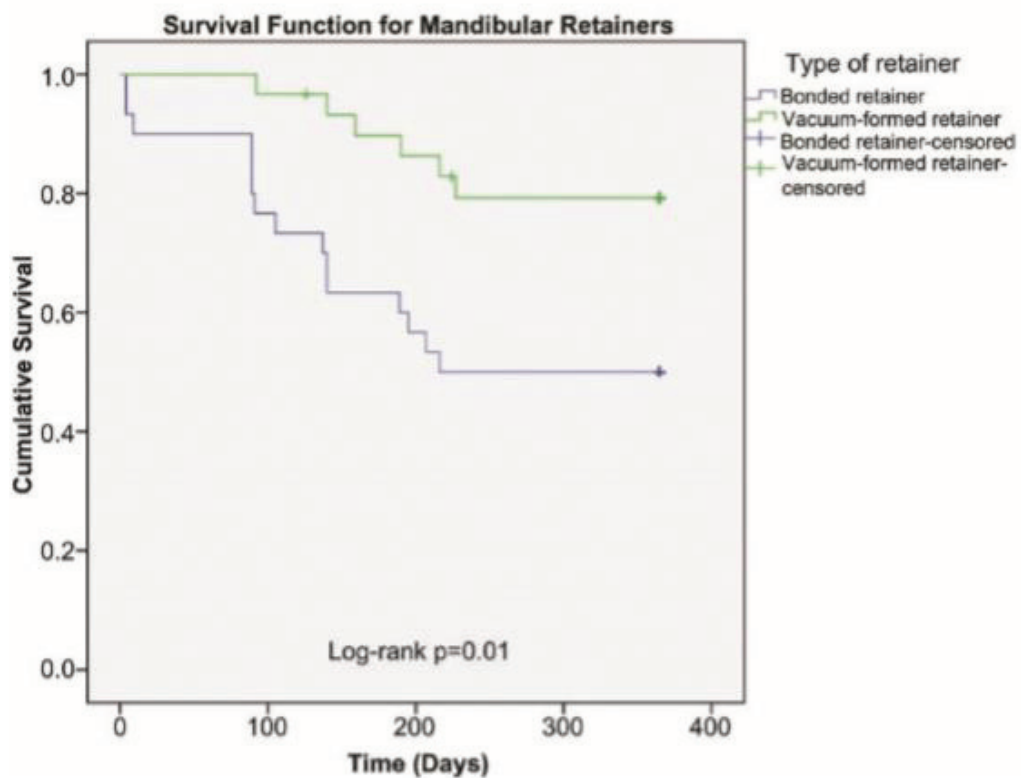


Figure 91 Diagramme de survie cumulative de Kaplan-Meier et valeurs de log-rank P pendant 12 mois de suivi des contentions à la mandibule (73)

- La satisfaction du patient : déterminée grâce à un questionnaire remis aux patients. Les patients ont rapporté plus d'inconfort et de difficulté d'expression avec les gouttières mais ont trouvé qu'elles étaient plus faciles à nettoyer que les contentions collées. (120)

Cette étude n'a montré aucun changement au niveau de l'arcade maxillaire au niveau de la stabilité du traitement ou du temps de survie, par-contre, à la mandibule, la gouttière ne permet pas de maintenir l'alignement dentaire de façon satisfaisante. (73)

Cependant, les gouttières ont la particularité d'être amovible donc le patient peut choisir de la porter ou non, d'ailleurs dans l'étude, seulement 33% des patients ont affirmé la porter tous les soirs comme indiqué. Ces données sont similaires à celles rapportées par Sawhney et al. sur la variabilité de la compliance des patients. (121)

De plus, si le patient décide de la garder lorsqu'il consomme des boissons sucrées, le risque cariogénique est très augmenté et le risque d'apparition de lésions carieuses augmente. (122) **Figure 92.**

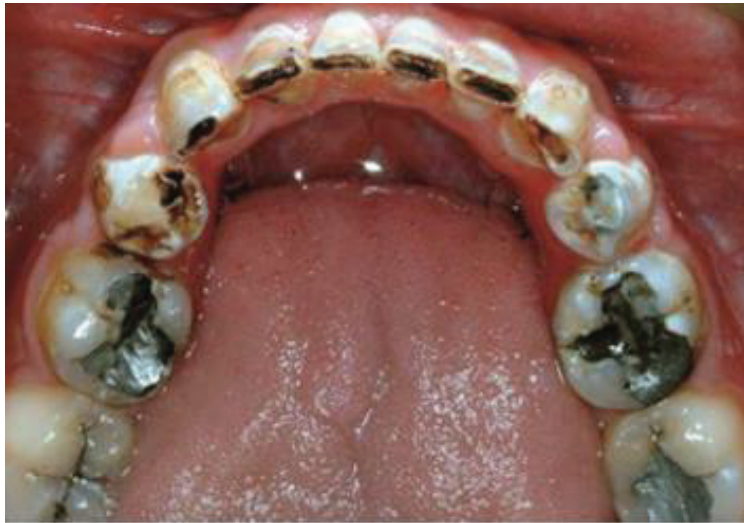

Figure 92 Dommages considérables au niveau des dents mandibulaires chez un patient consommateur de boissons à haut risque cariogénique lorsqu'il porte sa gouttière thermoformée (122)

5. Conclusion

Les contentions sont indispensables pour assurer le maintien des résultats obtenus à la suite du traitement orthodontique et de nombreux auteurs pensent que la meilleure solution afin de conserver l'alignement dentaire est de la porter au long terme, voir à vie.

Elles peuvent être divisées en deux catégories : les contentions amovibles et les contentions fixes, ces dernières sont collées aux surfaces linguales ou palatines des dents. Dans la catégorie des contentions amovibles, on retrouve principalement la plaque de Hawley et la gouttière thermoformée et plus particulièrement la gouttière de contention réalisée par Invisalign, Invisalign Viverra.

Les contentions collées quant à elles, diffèrent selon le fil choisi. Au départ, le fil en acier inoxydable à section ronde ou rectangulaire était particulièrement utilisé grâce à ses bonnes propriétés mécaniques, il était collé uniquement sur les faces linguales des canines.

Puis, il a été progressivement remplacé par le fil multibrins qui présentait de meilleures propriétés mécaniques permettant aux dents une mobilité physiologique indispensable et garantissant un meilleur maintien de l'alignement dentaire. De plus, sa rugosité de surface permettait un meilleur collage, sur toutes les dents antérieures.

La contention composite renforcée en fibres, la chaînette Ortho-Flextech et la contention Memotain sont apparues plus tard. La contention fibrée, bien que présentant de bonnes propriétés esthétiques et biologiques, a été jugée trop rigide pour être utilisée en orthodontie.

Cependant, avec l'avènement du numérique et l'amélioration de la Conception et Fabrication Assistées par Ordinateur (CFAO), la contention Memotain semble désormais être la contention de choix parmi les orthodontistes. Cette dernière est fabriquée directement sur les empreintes numériques ou numérisées du patient et est donc parfaitement adaptée à ses surfaces dentaires, même le collage au maxillaire ne semble plus poser de problème, bien que des études au long terme soient nécessaires pour le confirmer.

Cependant, malgré les progrès techniques, il reste difficile d'appréhender les échecs et les rechutes prévisibles ou non. La contention peut rester indemne pendant des années mais provoquer des mouvements dentaires non voulus plus ou moins graves et difficiles à corriger. Malgré la présence de contention, des mouvements physiologiques peuvent également survenir et la contention peut elle aussi subir des dégâts comme des décollements, des fractures ou des desserrements de brins. De même, elle peut entraîner des effets indésirables au niveau des tissus durs et mous et entraver l'hygiène.

La contention doit donc être pensée dès le début du traitement d'orthodontie et être en accord avec les souhaits du patient car il doit en comprendre l'importance et les potentiels effets indésirables pouvant survenir.

Pour le praticien, il est indispensable de connaître les propriétés mécaniques, biologiques, esthétiques des contentions afin de pouvoir les utiliser dans d'autres domaines que l'orthodontie, comme la traumatologie ou la parodontologie qui présentent des impératifs différents et qui nécessitent donc des contentions adaptées à leurs besoins.

6. Bibliographie

1. Littlewood S. J. Evidence-based retention: Where are we now? (2017) *Semin Orthod* ; 23:229–236
2. Reitan K. Clinical and histologic observations on tooth movement during and after orthodontic treatment (1967) *American Journal of Orthodontics* ; 53:721-745
3. Proffit WR. Equilibrium theory revisited : factors influencing position of the teeth (1978) *Angle Orthod* ; 48:175–186
4. Tepedino M, Franchi L, Fabbro O, Chimenti C. Post-orthodontic lower incisor inclination and gingival recession – a systematic review (2018) *Progress in Orthodontics* ; 19:17
5. Littlewood S J, Millett D T, Doubleday B, Bearn DR, Worthington HV. Retention procedures for stabilizing tooth position after treatment with orthodontic braces (Review) (2006). Cochrane Database of Systematic Reviews, Issue 1. Art. No.: CD002283 DOI:10.1002/14651858.CD002283. pub3
6. Tacken M P, Cosyn, J, De Wilde P, Aerts, J, Govaerts E, Vannet B V. Glass fiber-reinforced versus multi- stranded bonded orthodontic retainers : a 2 year prospective multi-centre study (2010) *Eur. J. Orthod* ; 32:117-123
7. Kapila S, Sachdeva R. Mechanical properties and clinical applications of orthodontic wires (1989) *Am J Orthod Dentofac Orthop* ; 96:100-109
8. Baysal A, Uysal T, Gul N, Alan M B, Ramoglu S U. Comparison of three different orthodontic wires for bonded lingual retainer fabrication (2012) *Korean J Orthod* ; 42:39-46
9. Farret M M, Farret M M B, Da Luz Vieira G, Assaf J H, De Lima E M S. Orthodontic treatment of a mandibular incisor fenestration resulting from a broken retainer (2015) *Am J Orthod Dentofacial Orthop* ; 148:332-337
10. Kucera J, Marek I. Unexpected complications associated with mandibular fixed retainers : a retrospective study (2016) *Am J Orthod Dentofacial Orthop* ; 149:202-211
11. Littlewood S J, Kandasamy S, Huang G. Retention and relapse in clinical practice (2017) *Australian Dental Journal* ; 62 :(1 Suppl):51-54
12. Lyotard N, Hans M, Nelson S, Valiathan M. Short-term postorthodontic changes in the absence of retention (2010) *Angle Orthod* ; 80:1045-1050
13. Burke S P, Silveira A M, Goldsmith L J, Yancey J M, Van Stewart A, Scarfe W C. A meta-analysis of mandibular intercanine width in treatment and postretention (1998) *Angle Orthod* ; 68:53-60

14. Housley J A, Nanda R S, Currier G F, McCune D E. Stability of transverse expansion in the mandibular arch (2003) *Am J Orthod Dentofacial Orthop* ; 124:288-293
15. Rossouw P E, Malloy Jr R W. The need for retention – An important consideration (2017) *Semin Orthod* ; 23:109-122
16. Schneider E, Ruf S. Upper bonded retainer, survival and failure rates (2011) *The Angle Orthodontist* Vol.81 No.6 1050-1056
17. Lumsden K W, Saidler G, McColl J H ; Breakage incidence with direct-bonded lingual retainers (1999) *Br J Orthod* ; 26 :191-194
18. Padmos J A D, Fudalej P S, Renkema A M. Epidemiologic study of orthodontic retention procedures (2018) *Am J Orthod Dentofacial Orthop* ; 153:496-504
19. Joseph C, Dridi S M, Courson F. La contention dans tous les cas ... (2015) *Réalités cliniques* 26(2):165-175
20. Chabre C. Recidive et contention (2010) EMC [28-660-V-10] - Doi : 10.1016/S0000-0000(08)53384-5
21. Delavierre A, Siebert T, Lefebvre F, Bolender Y. Pratique des orthodontistes en matière de contention en France (2019) *L'orthodontiste n°1* ; 44-45
22. Al-Moghrabi D, Johal A, O'Rourke N, Donos N, Pandis N, Gonzales-Marin C, Fleming P S. Effects of fixed vs removable orthodontic retainers on stability and periodontal health : 4-year follow-up of a randomized controlled trial (2018) *Am J Orthod Dentofacial Orthop* ; 154:167-174
23. Green J I J. Dental materials : the multi-stranded wire retainer (2015) *BDJ Team* 15054 DOI: 10.1038/bdjteam.2015.54
24. Scribante A, Sfondrini M F, Broggin S, D'Allocco M, Gandini P. Efficacy of esthetic retainers : clinical comparison between multistranded wires and direct-bond glass fiber-reinforced composite splints (2011) *International Journal of Dentistry* doi:10.1155/2011/548356
25. Kravitz N D, Grauer D, Schumacher P, Jo Y M. Memotain : A CAD/CAM nickel-titanium lingual retainer (2017) *Am J Orthod Dentofacial Orthop* ; 151:812-815
26. Wolf M, Schumacher P, Jäger F, Wego J, Fritz U, Korbmacher-Steiner H, Jäger A, Schauseil M. Novel lingual retainer created using CAD/CAM technology. Evaluation of its positioning accuracy (2015) *J Orofac Orthop* ; 76:164-174
27. <https://www.ormco.fr/img/brochure-memotain-medecin-762-6424.pdf>
28. Egli F, Bovali E, Kiliaridis S, Cornelis M A. Indirect vs direct bonding of mandibular fixed retainers in orthodontic patients : Comparison of retainer failures and posttreatment

- stability. A 2-year follow-up of a single-center randomized controlled trial (2017) *Am J Orthod Dentofacial Orthop* ; 151:15-27
29. Labunet A V, Badea M. in vivo orthodontic retainer survival – A review (2015) *Clujul Medical* Vol.88 No 3:298-303
 30. Scribante A, Sfondrini M F. Orthodontic retainers (2017) *Clinical guide to principles of fiber-reinforced composites in dentistry* 187-202
 31. Bearn D R. Bonded orthodontic retainers : a review (1995) *Orthod Dentofac Orthop* ; 108:207-213
 32. Armitage G C. Development of a classification system for periodontal diseases and conditions (1999) *Ann Periodontol* ; 4:1-6
 33. Cafiero C, Matarasso S. Predictive, preventive, personalised and participatory periodontology : « the 5Ps age » has already started (2013) *The EPMA Journal* 4:16
 34. Kathariya R, Devanoorkar A, Golani R, Bansal N, Vallakalta V, Bhat M Y S. To splint or not to splint : The current status of periodontal splinting (2016) *Journal of the International Academy of Periodontology* 18/2:45-56
 35. Mühlemann H R. Measurement of dental mobility as a diagnostic and pronostic aid in periodontology (1954) *J Periodontol* ; 4:110-119
 36. Gher M E. Non-surgical pocket therapy : dental occlusion (1996) *Annals of Periodontology* ; 1:567-558
 37. Carranza F A, Newman M G. Clinical Periodontology (1996) 8th ed. Philadelphia : WB Saunders ; 10:314-315
 38. Cazier S, Danan M. Les contentions, protocoles cliniques directs et indirects (2010) *Guide clinique*
 39. Ferencz J. Splinting (1987) *Dental Clinics of North America* ; 313:383-393
 40. Nyman S R and Lang N P. Tooth mobility and the biologic rationale for splinting teeth (1994) *Periodontology 2000* ; 4:15-22
 41. Baydas B, Denizoğlu S. An application of a split purposeful resin-bonded fixed partial denture after orthodontic treatment : A case report (2006) *Journal of Contemporary Dental Practice* ; 7:141-149.
 42. Sekhar L C, Koganti V P, Shankar B R, Gopinath A. A comparative study of temporary splints : Bonded polyethylene fiber reinforcement Ribbon and stainless steel wire + composite resin splint in the treatment of chronic periodontitis (2011) *The Journal of Contemporary Dental Practice* ; 12(5):343-349

43. Rosenberg S. A new method for stabilization of periodontally involved teeth (1980) *J Periodontol* ; 51:469-473
44. Danan M, Brion M, Fontanel F. Parodontites sévères et orthodontie (2004) *Ed CdP, collection JPIO*
45. Sayato Y, Yuasa Y, Abe Y, Akagawa Y. Finite element and weibull analysis to estimate failure risk in resin-bonded retainers (1995) *Int J Prosth* ; 8:73-78
46. Brabant A, Andreassen C H. Mobilité dentaire et contention parodontale (1996) *Parodontologie : du diagnostic à la pratique* ; 239-255
47. Samama Y, Bouniol C, Ollier J. Facteurs influençant les formes de contour des ancrages collés (1985) *Cah Prothese* ; 52:69-90
48. Creugers N H J, Snoek P A, Van T'Hof M A, Kayser A F. Clinical performance of resin bonded bridges : a 5-years prospective study (part III) (1990) *J Oral Rehabil* ; 17:179-186
49. Samama Y. Fixed bonded prosthodontics : a 10-year follow-up report. Part I. Analytical overview (1995) *Int J Periodontics Restorative Dent* ; 15:424-435
50. Li J, Jiang T, Lv P, Fang X, Xiao Z, Jia L. Four-year clinical evaluation of GFRC-RBFPDs as periodontal splints to replace lost anterior teeth (2016) *Int J Prosthodont* ; 29:522-527
51. Oikarinen K S. Splinting of traumatized teeth (2007) In: Andreasen JO, Andreasen FM, Andersson L, eds. *Textbook and Color Atlas of Traumatic Injuries to the Teeth. 4th edn. Copenhagen: Blackwell Publishing* 842–851
52. Kahler B, Hu J Y, Marriot-Smith C S, Heithersay G S. Splinting of teeth following trauma : a review and a new splinting recommendation (2016) *Australian Dental Journal* ; 61(1 Suppl)59-73
53. Hinckfuss S E, Messer L B. Splinting duration and periodontal outcomes for replanted avulsed teeth : a systemic review (2009) *Dent Traumatol* ; 25(2):150-157
54. Andersson L, Lindskog S, Blomlöf L, Hedström K G, Hammarström L. Effect of masticatory stimulation on dentoalveolar ankylosis after experimental tooth replantation (1985) *Endod Dent Traumatol* ; 1:13-16
55. Andreasen J O. Traumatic injuries of the teeth (1972) *Copenhagen : Munksgaard* ; 154
56. Oikarinen K, Andreasen J O, Andreasen F M. Rigidity of various fixation methods used as dental splints (1992) *Endod Dent Traumatol* ; 8(3):113-119
57. www.iadt-dentaltrauma.org
58. Jaramillo D E, Bakland L K. Trauma Kits for the dental office (2009) *Dent Clin N Am* 751-760

59. Franz F, Potapov S, Petschelt A, Berthold C. Influence of adhesive point dimension and splint type on splint rigidity evaluation by the dynamic Periotest method (2013) *Dent Traumatol* ; 29(3):203-211
60. Oikarinen K. Comparison of the flexibility of various splinting methods for tooth fixation (1988) *Int J Oral Maxillofac Surg* ; 17:125-127
61. Von Arx T, Filippi A, Buser D. Splinting of traumatized teeth with a new device : TTS (titanium trauma splint) (2001) *Dent Traumatol* ; 17:180-218
62. Andreasen J O, Bakland L K, Andreasen F M. Traumatic intrusion of permanent teeth. Part 3. A clinical study of the effect of treatment variables such as treatment delay, method of repositioning, type of splint, length of splinting and antibiotics on 140 teeth (2006) *Dent Traumatol* ; 22(2):99-111
63. Berthold C, Thaler A, Petschelt A. Rigidity of commonly used dental trauma splints (2009) *Dent Traumatol* ; 25(3):248-255
64. Andreasen J O, Andreasen F M. Textbook and Color Atlas of Traumatic Injuries to the Teeth (1994) Fourth edition
65. Hutchinson D. The Hawley removable retainer (1930) *Clinical presented at the Thirtieth Annual Meeting of the American Society of Orthodontists St Louis Mo, April 21-24*
66. Hawley C A. A removable retainer (1919) *The international Journal of Orthodontia and Oral Surgery* Vol. V No. 6
67. <https://prezi.com/upmijk7lzn10/la-plaque-de-hawley>
68. Halabi E. Retainers : A comparative guide (2016) *The journal : winter 2016* ; 14-17
69. Rowland H, Hichens L, Williams A, Hills D, Killingback N, Ewings P, Clark S, Ireland A J, Sandy J R. The effectiveness of Hawley and vacuum-formed retainers : A single-center randomized controlled trial (2007) *Am J Orthod Dentofacial Orthop* ; 132:730-737
70. Bondemark L, Holm A K, Hansen K, Axelsson S, Mohlin B, Brattstrom V, Paulin G, Pietila T. Long-term stability of orthodontic treatment and patient satisfaction : a systematic review (2007) *The Angle Orthodontist* ; 77, 181–191
71. Gill D S, Naini F B, Jones A, Tredwin C J. Part-time versus full-time retainer wear following fixed appliance therapy : a randomized prospective controlled trial (2007) *World Journal of Orthodontics* ; 32:300–306
72. <http://learn.invisalign.com/retention/description>
73. Forde K, Storey M, Littlewood S J, Scott P, Luther F, Kang J. Bonded versus vacuum-formed retainers : a randomized controlled trial. Part 1 : stability, retainer survival, and patient

satisfaction outcomes after 12 months (2017) *European Journal of Orthodontics* 1-12
doi:10.1093/ejo/cjx058

74. Arnold D T, Dalstra M, Verna C. Torque resistance of different stainless steel wires commonly used for fixed retainers in orthodontics (2016) *Journal of Orthodontics* 1-9
75. Becker A, Goultschin J. The multistrand retainer and splint (1984) *Am J Orthod* Vol 85 Num 6:470-474
76. Zachrisson BU. The bonded lingual retainer and multiple spacing of anterior teeth (1983) *J Clin Orthod* ; 17:838-844
77. Zachrisson BU. Multistranded wire bonded retainers : from start to success (2015) *Am J Orthod Dentofacial Orthop* ; 148:724-727
78. Zinelis S, Pandis N, Al Jabbari Y S, Eliades G, Eliades T. Does long-term intraoral service affect the mechanical properties and elemental composition of multistranded wires of lingual fixed retainers ? (2017) *European Journal of Orthodontics* 1-6
79. Annousaki O, Zinelis S, Eliades G, Eliades T. Comparative analysis of the mechanical properties of fiber and stainless steel multistranded wires used for lingual fixed retention (2017) *Dental Materials* 2901 <http://dx.doi.org/10.1016/j.dental.2017.01.006>
80. Guez C, Philip-Alliez C. Contentions orthodontiques : revue de synthèse et protocoles cliniques (2011) *Rev Odont Stomat* ; 40:261-279
81. Vallittu P K. Flexural properties of acrylic resin polymers reinforced with unidirectional and woven glass fibers (1999) *The Journal of Prosthetic Dentistry* vol.81,no.3:318–326
82. Meiers J C, Duncan J P, Freilich M A, Goldberg A J. Preimpregnated, fiber reinforced prostheses Part II. Direct applications : splints and fixed partial dentures (1998) *Quintessence. Int.* 29, 761-768
83. Sfondrini M F, Fraticelli D, Castellazzi L, Scribante A, Gandini P. Clinical evaluation of bond failures and survival between mandibular canine-to-canine retainers made of flexible spiral wire and fiber-reinforced composite (2014) *J Clin Exp Dent* ; 6(2):145-149
84. Sfondrini M F, Gandini P, Tessera P, Vallittu P K, Lassila L, Scribante A. Bending properties of fiber-reinforced composites retainers bonded with spot-composite coverage (2017) *BioMed Research International* <https://doi.org/10.1155/2017/8469090>
85. Jahanbin A, Abtahi M, Heravi F, Hoseini M, Shafee H. Analysis of different positions of fiber-reinforced composite retainers versus multistrand wire retainers using the finite element method (2014) *International Journal of Biomaterials* <http://dx.doi.org/10.1155/2014/581029>
86. Farronato D, Briguglio R, Mangano F, Azzl L, Grossi G B, Briguglio F. Survival of post-treatment canine-to-canine lingual retainers with fiber-reinforced composite resin : a retrospective study (2014) *Annali di Stomatologia* ; V(3):81-86

87. Alavi S, Mamavi T. Evaluation of load-deflection properties of fiber-reinforced composites and its comparison with stainless steel wires (2014) *Dent Res J* 11(2):234-239
88. Koubi G, Abouardham G. Contention provisoire mandibulaire : intérêt de Biosplint, à propos d'un cas clinique (2000) *Inform Dent* ;1:11-19
89. Goldberg A J, Burstone C J. The use of continuous fiber reinforcement in dentistry (1992) *Dent. Mater* ; 8:197-202
90. Ohtonen J, Vallittu P K, Lassila L. Effect of monomer composition of polymer matrix on flexural properties of glass fibre-reinforced orthodontic archwire (2013) *Eur. J. Orthod* ; 35:110-114
91. Sobouti F, Rakhshan V, Saravi M G, Zamanian A, Shariati M. Two-year survival analysis of twisted wire fixed retainer versus spiral wire and fiber-reinforced composite retainers : a preliminary explorative single-blind randomized clinical trial (2016) *Korean J. Orthod* ; 46:104-110
92. Brauchli L, Pintus S, Steineck M, Lüthy H, Wichelhaus A. Shear modulus of 5 flowable composites to the EverStick Ortho fiber-reinforced composite retainer : an in-vitro study (2009) *Am J Orthod Dentofacial Orthop* ; 135:54-58
93. <https://www.dentaltix.com/fr/reliance/ortho-flextech-fil-de-retenue-orthodontie-75cm#descripcion>
94. Sifakakis I, Eliades T, Bourauel C. residual stress analysis of fixed retainer wires after in vitro loading : can mastication-induced stresses produce an unfavorable effect ? (2015) *Eng Biomed Tech* ; 60(6):617-622
95. Aldrees A M, Al-Mutairi T K, Hakami Z W, Al-Malki M M. Bonded orthodontic retainers : a comparison of initial bond strength of different wire-and-composite combinations (2010) *J Orofac Orthop* ; 71(4):290-299
96. Medio M, Martin C, Pourrat F. L'apport de la CFAO dans la réalisation des contentions orthodontiques collées (2017) *Rev Orthop Dento Faciale* ; 51:309-317
97. Möhlhenrich S C, Jäger F, Jäger A, Schumacher P, Wolf M, Fritz U, Bourauel. Biomechanical properties of CAD/CAM-individualized nickel-titanium lingual retainers : an in vitro study (2018) *J Orofac Orthop* <https://doi.org/10.1007/s00056-018-0144-2>
98. Katsaros C, Livas C, Renkema AM. Unexpected complications of bonded mandibular lingual retainers (2007) *Am J Orthod Dentofacial Orthop* ; 132:838-841
99. Roussarie F, Douady G. Effet indésirable des fils de contentions collés : le « syndrome du fil » : 1^{ère} partie (2015) *Rev Orthop Dento Faciale* ; 49:411-426

100. Shaughnessy T G, Proffit W R, Samara S A. Inadvertent tooth movement with fixed lingual retainers (2016) *Am J Orthod Dentofacial Orthop* ; 149:277-286
101. Pazera P, Fudalej P, Katsaros C. Severe complication of a bonded mandibular lingual retainer (2012) *Am J Orthod Dentofacial Orthop* ; 142:406-409
102. Straub W. Malfunction of the tongue. Part I : The abnormal swallowing habit : its cause, effects, and results in relation to orthodontic treatment and speech therapy (1960) *Am J Orthodont* ; 46:404-424
103. Yu Y, Sun J, Lai W, Wu T, Koshy S, Shi Z. Interventions for managing relapse of the lower front teeth after orthodontic treatment (Review) (2014) Cochrane Database of Systematic Reviews, Issue 9. Art. No.: CD008734
DOI:10.1002/14651858.CD008734.pub2
104. Renkema A M, Renkema A, Bronkhorst, Katsaros C. Long-term effectiveness of canine-to-canine bonded flexible spiral wire lingual retainers (2011) *Am J Orthod Dentofac Orthop* ; 139:614-621
105. Schwarze J, Bourauel C, Drescher D. The mobility of the anterior teeth after the direct bonding of lingual retainers. A comparison of in-vitro and in-vivo measurements (1995) *Fortschr Kiefererthop* ; 56:25-33
106. Watted N, Wieber M, Teuscher T, Schmitz N. Comparison of incisor mobility after insertion of canine-to-canine lingual retainers bonded to two or to six teeth (2001) *J Orofac Orthop* ; 62:387-396
107. <https://www.eugenol.com/>
108. Kloukos D, Sifakakis I, Eliades T, Brantley W. Bonding of fixed lingual retainers in orthodontics (2017) *Orthodontic Applications of Biomaterials* ; 15:241-252
109. Taner T, Aksu M. A prospective clinical evaluation of mandibular lingual retainer survival (2012) *Eur J Orthod* ; 34:470-474
110. Bearn D R, Mc Cabe J F, Gordon P H, Aird J C. Bonded orthodontic retainers : the wire composite interface (1997) *Am J Orthod Dentofac Orthop* ; 111:67-74.
111. Vogel M, Deasy, M. Tooth mobility : etiology and rationale of therapy (1977) *N. Y. State. Dent. J.* ; 43:159-161
112. Foek D L, Ozcan M, Krebs E, Sandham A. Adhesive properties of bonded orthodontic retainers to enamel : stainless steel wire vs fiber-reinforced composites (2009) *J Adhes Dent* ; 11(5):381-390
113. Zachrisson B U, Büyükyılmaz T. Bonded retainers. In : Graber L W, Vanarsdall R L, Vig K W, editors. Orthodontics : current principles and techniques (2012) *5th ed. Philadelphia : Elsevier Mosby* ; 756-784

114. Booth F A, Edelman J M, Proffit W R. Twenty-year follow-up of patients with permanently bonded mandibular canine-to-canine retainers (2008) *Am J Orthod. Dentofacial Orthop* ; 133: 70-76
115. Wellington J R Jr, Wheeler T T. Retention management decisions : a review of current evidence and emerging trends (2017) *Semin Orthod* ; 23:221-228
116. Rody Jr W J, Elmaraghy S, McNeight A M, Chamberlain C A, Antal D, Dolce C, Wheeler T T, McGorray S P, Shaddox I M. Effects of different orthodontic retention protocols on the periodontal health of mandibular incisors (2016) *Orthod Craniofac Res*
<https://doi.org/10.1111/ocr.12129>
117. Storey M, Forde K, Littlewood S J, Scott P, Luther F, Kang J. Bonded versus vacuum-formed retainers : a randomized controlled trial. Part 2 : periodontal health outcomes after 12 months (2017) *European Journal of Orthodontics* 1-10
118. Greene J C, Vermillion J R. The simplified oral hygiene index (1964) *Journal of the American Dental Association* (1939) ; 68:7–13
119. Löe H. The gingival index, the plaque index and the retention index systems (1967) *Journal of Periodontology* 38, Suppl:610–Suppl:616
120. Hichens L, Rowland H, Williams A, Hollinghurst S, Ewings P, Clark S, Ireland A, Sandy J. Cost-effectiveness and patient satisfaction : Hawley and vacuum-formed retainers (2007) *European Journal of Orthodontics* ; 29:372-378
121. Sawhney B. Orthodontic retainers : a survey of patient compliance and satisfaction (2013) Electronic Thesis and Dissertation Repository, The University of Western Ontario, Citeseer
122. Johnston C D, Littlewood S J. Retention in orthodontics (2014) *British Dental Journal* ; 218:119-122

7. Table des figures

Figure 1 Plaque de Hawley maxillaire	10
Figure 2 Gouttière thermoplastique maxillaire	11
Figure 3 Contention multibrins collée sur le secteur incisivo-canin mandibulaire	12
Figure 4 Contention FRC collée sur le bloc-incisivo canin mandibulaire (24)	13
Figure 5 Contention Memotain maxillaire sur modèle en plâtre (27)	13
Figure 6 Contention collée uniquement sur les canines mandibulaires (30)	15
Figure 7 Contention collée sur toutes les dents antérieures mandibulaires (30)	16
Figure 8 Exemple de charting parodontal chez un patient atteint d'une parodontite chronique sévère (33)	17
Figure 9 Bilan rétroalvéolaire d'un patient atteint d'une parodontite chronique globalement sévère (33)	18
Figure 10 Contention Ribbond collée au niveau des dents mandibulaires (34)	21
Figure 11 Contention fibrée avec inclusion d'une dent naturelle extraite (34) A. Avulsion de la 21 B. Décoronation de la 21, la racine est retirée et la couronne arrondie au niveau de la jonction amélocémentaire C. Collage de 21 à la 11 grâce à la contention fibrée D. Sourire du patient après l'intervention	22
Figure 12 Contention métallique collée sur les dents antérieures maxillaires afin de servir d'attelle parodontale (Dr SM Dridi)	23
Figure 13 Grille d'Ellman formée et découpée au niveau des embrasures de canine à canine (38)	24
Figure 14 Grille d'Ellman collée sur les dents mandibulaires (38)	24
Figure 15 Tracé des préparations pour la contention coulée sur les faces palatines des dents antérieures au feutre et marquage des points d'occlusion (38)	25
Figure 16 Schéma de préparation pour ailette de contention coulée (38)	26
Figure 17 Intrados de la contention coulée collée (38)	26
Figure 18 Contention coulée collée sur les faces palatines des dents maxillaires (Dr SM Dridi)	27
Figure 19 Contention coulée collée avec 11 en intermédiaire (38)	28
Figure 20 Intrados de la contention fibrée réalisée par méthode indirecte (38)	28
Figure 21 Contention fibrée collée sur les faces linguales des dents mandibulaires (Dr SM Dridi) ...	29
Figure 22 Arcades en occlusion avec les contentions collées à la mandibule et au maxillaire (Dr SM Dridi)	29
Figure 23 Contention métallique sur 13, 12, 11, 21, 22, 23, 24 (19)	33

Figure 24 Attelle de traumatologie en titane sur 12, 11, 21, 22 (52)	34
Figure 25 Fil de pêche collé sur les dents antérieures à l'aide d'une résine composite colorée (52)	34
Figure 26 Contention avec fil orthodontique et brackets sur les dents maxillaires (52)	35
Figure 27 Ligatures métalliques mises en contention maxillaire (52)	35
Figure 28 Attelle composite entre 12, 11 et 21 (34)	36
Figure 29 Frise chronologique illustrant le temps de port des contentions en traumatologie (19) ..	37
Figure 30 Traumatisme dentaire concernant 11, 21 et 22 (19)	38
Figure 31 Contention en nickel chrome mise en place sur 13, 12, 11, 21, 22, 23 et 24 afin de favoriser la cicatrisation (19)	39
Figure 32 Plaque de Hawley maxillaire	40
Figure 33 Crochet de Adams sur modèle en plâtre maxillaire (67)	40
Figure 34 Bandeau vestibulaire ou élastique en vestibulaire sur crochets	41
Figure 35 Resserrement de la boucle de compensation amenant les incisives dans une position plus palatine (66)	41
Figure 36 Tracé de la future plaque de Hawley sur modèle maxillaire (67)	42
Figure 37 Façonnage des crochets de Adams par le prothésiste (67)	43
Figure 38 Gouttière thermoformée maxillaire	44
Figure 39 Contention Invisalign Vivera recouvrant la contention collée mandibulaire (72)	45
Figure 40 Contention Invisalign Vivera s'arrêtant juste au-dessus de la contention collée mandibulaire (72)	46
Figure 41 Fil en acier inoxydable de section ronde (30)	48
Figure 42 Fil multibrins avec 6 brins de section ronde (23)	49
Figure 43 Fil multibrins avec 8 brins de section rectangulaire (23)	50
Figure 44 Fil multibrins 0,0195 pouces de section ronde collée sur l'arcade mandibulaire	50
Figure 45 Contention multibrins maintenue par des élastiques pour faciliter le collage	52
Figure 46 Contention multibrins collée de manière directe sur les incisives maxillaires	52
Figure 47 Gouttière de repositionnement avec fil à l'intérieur (80)	53
Figure 48 Matériel nécessaire pour le collage de la contention	54
Figure 49 Contention collée par méthode indirecte	54
Figure 50 Contention Ribbond avec fibres de polyéthylène (30)	55
Figure 51 Contention avec fibres de verre (30)	56

Figure 52 Application de l'attelle sur le modèle en silicone (80)	59
Figure 53 Elimination des excès à la fraise (80)	59
Figure 54 Intrados de la contention après finition (80)	60
Figure 55 Chaînette Ortho Flextech (93)	60
Figure 56 Chaînette Ortho-Flextech collée sur les dents antérieures mandibulaires	62
Figure 57 La contention Memotain sur modèle en plâtre (25)	63
Figure 58 Vue occlusale du positionnement de Memotain sur l'arcade maxillaire en 3D (26)	65
Figure 59 Arcades en occlusion pour vérifier l'absence de contacts occlusaux sur la contention (26)	65
Figure 60 Contention Memotain sur modèle en résine avec clé de repositionnement en silicone (96)	66
Figure 61 Mise en place du champ opératoire au maxillaire (96)	66
Figure 62 Mordançage des canines à l'acide orthophosphorique à 37% (96)	67
Figure 63 Mise en place de l'adhésif avec la micro-brush sur les canines (96)	67
Figure 64 Clé de repositionnement et mise en place de la résine composite sur les canines (96)	68
Figure 65 Contention Memotain collée au maxillaire (96)	68
Figure 66 Twist effect affectant la 33 qui présentent une version corono-vestibulaire et une exposition partielle de la racine	69
Figure 67 Version corono-vestibulaire de 31 et 41 sans version des canines, deux ans après la mise en place de la contention (98)	70
Figure 68 Version corono-vestibulaire et radiculo-linguale de la 33, un an après mise en place de la contention (98)	70
Figure 69 Version de la 43 en direction corono-vestibulaire et de la 33 en direction corono-linguale (99)	71
Figure 70 Non-alignement des milieux inter-incisifs maxillaire et mandibulaire suite à la version disto-coronaire du bloc incisivo-canin à droite (99)	71
Figure 71 Mouvements des incisives centrales à cause d'une contention A. Contention multibrins collée sur les incisives centrales maxillaires le jour de la pose B. 8 ans plus tard, version corono-palatine de la 21 (100)	72
Figure 72 Récession gingivale sur la 31 à la suite d'un syndrome du fil (Dr SM Dridi)	72
Figure 73 Cone Beam montrant la fenestration de la 43 (100)	73
Figure 74 Résultat après cicatrisation suite à la chirurgie parodontale et une fois les brackets enlevés (100)	73
Figure 75 Cone Beam montrant le repositionnement de la 43 dans la corticale osseuse et la formation d'os ainsi qu'une légère résorption apicale (100)	74

Figure 76 Syndrome du fil à la mandibule A. Découverte d'un syndrome du fil affectant la 33 B. Correction partielle spontanée un an après la dépose de la contention (99)	74
Figure 77 Syndrome du fil à la mandibule A. Syndrome du fil affectant le bloc incisivo-canin qui se déplace en avant et sur la droite avec déviation du milieu inter-incisif mandibulaire B. Correction spontanée totale, 3 mois après dépose de la contention (99)	75
Figure 78 Correction du syndrome du fil par reprise du traitement orthodontique A. Brackets collées sur les faces vestibulaires B. Brackets collées sur les faces linguales (103)	75
Figure 79 Plaque de Hawley mandibulaire avec élastiques (103)	76
Figure 80 Décollement d'une contention linguale au niveau des incisives et de la canine gauche (107)	77
Figure 81 Fracture de la contention multibrins entre la 42 et la 43 ayant entraîné un mouvement de torque corono-linguale de la 43 (101)	78
Figure 82 Surface de fracture des fils WC215 et WC175 (grossissement x250) (79)	79
Figure 83 Rupture évidente des fibres de la contention FRC après le test de traction (79)	79
Figure 84 Contention à 3 brins (23)	80
Figure 85 Recueil du liquide créviculaire gingival au niveau du sulcus à l'aide d'un papier strip (115)	81
Figure 86 Boîte à moustaches affichant la concentration de RANK-L présente dans le liquide créviculaire gingival relevé au niveau de la 41 (116)	82
Figure 87 Boîte à moustaches affichant la concentration de MMP-9 présente dans le liquide créviculaire gingival au niveau de la 41 (116)	82
Figure 88 Changement de l'indice de plaque pour les deux groupes en fonction du temps sur toute la bouche (117)	83
Figure 89 Changement de l'indice gingival au cours du temps pour les deux groupes au niveau de toute la bouche (117)	84
Figure 90 Changement de l'indice de tartre au niveau de la région incisivo-canine mandibulaire chez les deux groupes (117)	84
Figure 91 Diagramme de survie cumulative de Kaplan-Meier et valeurs de log-rank P pendant 12 mois de suivi des contentions à la mandibule (73)	86
Figure 92 Dommages considérables au niveau des dents mandibulaires chez un patient consommateur de boissons à haut risque cariogénique lorsqu'il porte sa gouttière thermoformée (122)	87

Tableau 1 Comparaison des différences moyennes pour les valeurs mesurées au sein et entre les deux groupes à T1 et T2 (12)	9
Tableau 2 Taux d'échec des contentions après deux ans dans la méthode directe et indirecte (28)	14
Tableau 3 Avantages et inconvénients de l'attelle coulée collée (38)	27
Tableau 4 Avantages et inconvénients de l'attelle fibrée (38)	29
Tableau 5 Cahier des charges d'une contention idéale en traumatologie (19)	32
Tableau 6 Avantages et inconvénients de la plaque de Hawley (66)	41
Tableau 7 Avantages et inconvénients de la gouttière thermoformée	44
Tableau 8 Comparaison de la contention Invisalign Vivera avec d'autres types de contentions (72)	47
Tableau 9 Avantages et inconvénients du fil en acier inoxydable	49
Tableau 10 Avantages et inconvénients de la contention multibrins	51
Tableau 11 Avantages et inconvénients de la contention fibrée	57
Tableau 12 Avantages et inconvénients de la chaînette Ortho-Flextech	61
Tableau 13 Avantages et inconvénients de la contention Memotain (96)	64

Fiche récapitulative des indications des contentions en clinique

• En orthodontie






Les contentions orthodontiques sont utilisées afin de **maintenir l'alignement dentaire** obtenu après le traitement orthodontique. Elles sont mises en place le jour où le patient est débarrassé afin d'éviter les mouvements dentaires pouvant survenir seulement **deux heures après** le retrait de l'appareil.


Elles sont pensées **dès le début du traitement** afin de répondre aux exigences esthétiques du patient, et sont adaptées en fonction des habitudes alimentaires et d'hygiène du patient, de ses disponibilités afin qu'il puisse venir aux rendez-vous de contrôle ...

Elles sont nécessaires car les **mouvements post-traitement orthodontique ne sont pas prévisibles**, même si certains facteurs ont été identifiés.

La contention idéale n'existe pas, elle doit être **pensée et adaptée en fonction du patient** et de son **mode de vie**. Elle doit pouvoir être contrôlée par le praticien afin de vérifier l'absence d'effet indésirable car ce n'est pas un acte sans risque.

Contentions au maxillaire	Contentions à la mandibule
<ul style="list-style-type: none"> - Contention collée difficile à mettre en place donc si nécessaire, privilégier une contention amovible - Taux d'échec plus important avec les contentions collées (23 à 58% d'échec au maxillaire contre 5 à 37% à la mandibule) 	<ul style="list-style-type: none"> - Dents antérieures très instables car comprises dans une zone de balance entre la langue et les lèvres - Contention collée plus efficace afin de maintenir l'alignement dentaire - Contention amovible évitée dans la mesure du possible car jugée trop encombrante par le patient et pas suffisamment précise pour garantir la pérennité des résultats
<ul style="list-style-type: none"> - Contention maxillaire nécessaire si occlusion du patient jugée insuffisante pour maintenir l'alignement des dents maxillaires (supraclusion par exemple) 	<ul style="list-style-type: none"> - Contention collée plus esthétique - Taux d'irrégularité au niveau du secteur incisivo-canin mandibulaire inférieur de 1,6mm avec une contention collée par rapport à une gouttière thermoformée
<ul style="list-style-type: none"> - Plaque de Hawley : maintien la dimension transversale et assure la liberté des mouvements verticaux - Réparation facile 	<ul style="list-style-type: none"> - Contention multibrins : retour élastique permettant d'assurer la mobilité physiologique des dents - Propriétés élastiques permettant d'éviter la rupture de la contention - Plus soumis au syndrome du fil que les autres contentions

	
<ul style="list-style-type: none"> - Gouttière thermoformée : préférée par les patients car considérées comme plus esthétique et moins encombrante - Contrôle les mouvements mésio-distaux et évite les mouvements d'égressions et les rotations - Très utilisée par la majorité des orthodontistes français, seule ou en association avec un fil de contention collé 	<ul style="list-style-type: none"> - Contention fibrée : très esthétique et bonnes propriétés mécaniques - Trop rigide donc empêche les mouvements dentaires physiologiques - N'est pas conseillée en orthodontie 
	<ul style="list-style-type: none"> - Chaînette Ortho-Flextech : bonnes propriétés mécaniques - Très utilisée par les orthodontistes français - Confortable 
	<ul style="list-style-type: none"> - Memotain : contention fabriquée grâce à la CFAO - Positionnement personnalisé selon l'occlusion du patient, les facteurs normalement défavorables sont utilisés afin de maximiser la stabilité du collage

	
<ul style="list-style-type: none"> - Peu d'effets indésirables avec les contentions amovibles 	<ul style="list-style-type: none"> - Accumulation plus importante de plaque et de tartre - Plus de risque d'effets indésirables graves (syndrome du fil, fracture du fil, décollement ...)

- **En parodontologie**





La contention est utilisée afin de **réduire la mobilité dentaire** et de permettre au patient de retrouver une **mastication fonctionnelle et de rétablir l'esthétique**. Mais avant de la mettre en place, la **maladie parodontale doit être stabilisée**.

Elle est utilisée pour créer un **environnement favorable à la réparation et à la cicatrisation parodontale**. Elle est indiquée dans les cas d'aggravation de la mobilité dentaire suite à la thérapeutique parodontale ou malgré la stabilisation de la maladie parodontale, en cas d'interférence des dents mobiles lors de la mastication, quand la mobilité affecte le confort du patient.

Elle est **fixe**, le plus souvent en lingual ou palatin mais il est possible de la retrouver en vestibulaire. Elle est choisie en fonction de la **sévérité de la perte d'attache et de la perte osseuse**, du **degré de mobilité dentaire** et du **nombre de dents** intégrées dans la contention ainsi que de l'**occlusion** du patient.

Indications	Contre-indications
<ul style="list-style-type: none"> - Facile à réaliser et pas trop mutilante 	<ul style="list-style-type: none"> - Mauvaise hygiène
<ul style="list-style-type: none"> - Permettre l'hygiène orale 	<ul style="list-style-type: none"> - Quand risque carieux individuel élevé
<ul style="list-style-type: none"> - Stable, confortable et facilement réparable 	<ul style="list-style-type: none"> - Email de mauvaise qualité
<ul style="list-style-type: none"> - Inclure un nombre de dents suffisant 	<ul style="list-style-type: none"> - Restaurations trop importantes sur les dents devant recevoir la contention
<ul style="list-style-type: none"> - Etre esthétique 	<ul style="list-style-type: none"> - Si la maladie parodontale n'est pas stabilisée
<ul style="list-style-type: none"> - Permettre la réalisation de techniques parodontales (chirurgicale ou non) 	
<ul style="list-style-type: none"> - Pouvoir remplacer une ou plusieurs dents absentes sur le long terme 	

Elle peut être réalisée par deux techniques : la **méthode directe et indirecte**.

Méthode directe		Méthode indirecte	
Contention fibrée	Contention métallique	Grille d'Ellman	Contention coulée collée
Contention fibrée	Contention métallique	Grille d'Ellman	Contention fibrée
 <ul style="list-style-type: none"> - Biocompatible, esthétique, durable et résistante 	 <ul style="list-style-type: none"> - Bonnes propriétés mécaniques, légèrement élastique, permet une mobilité physiologique des dents 	 <ul style="list-style-type: none"> - Bon recul clinique - Grille en acier mince et très souple - Pliée pour épouser les surfaces dentaires 	 <ul style="list-style-type: none"> - Structure métallique de 0,5 à 0,7 mm - Qualifiée de contention permanente - Précise, peu encombrante, confortable
<ul style="list-style-type: none"> - Ne nécessite pas de préparations des surfaces dentaires ou légères si l'occlusion ne le permet pas 	<ul style="list-style-type: none"> - Ne nécessite pas de préparations des surfaces dentaires 	<ul style="list-style-type: none"> - Pas de préparations dentaires 	<ul style="list-style-type: none"> - Préparations réduites sauf si l'occlusion ne le permet pas - Si préparations, idem à celle de la contention coulée collée
<ul style="list-style-type: none"> - Possible d'inclure une dent non conservable dans la contention 	<ul style="list-style-type: none"> - Le fil peut être façonné en bouche ou sur un modèle en plâtre 	<ul style="list-style-type: none"> - Collée 1 mm en deçà du bord libre - Doit être complètement recouverte de composite pour ne pas être blessante 	<ul style="list-style-type: none"> - Empreinte prise pour le laboratoire - Collage au Super-Bond sous digue - Possible d'inclure une dent manquante dans la contention
			<ul style="list-style-type: none"> - Empreinte prise pour le laboratoire - Collage sous digue au Panavia - Possible d'inclure une dent dans la contention

- **En traumatologie**

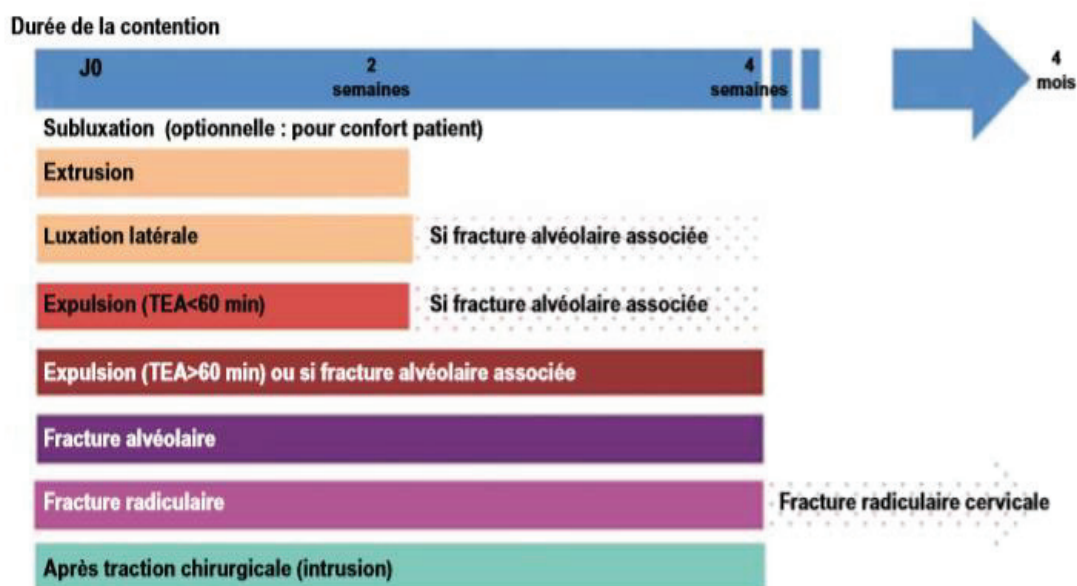
Recommandée dans le cas d'un **repositionnement d'une ou plusieurs dents**, elle doit **restaurer la position anatomique des dents traumatisées** et assurer leur **stabilisation** afin de permettre la **cicatrisation des tissus de soutien et du paquet vasculo-nerveux**.

Les attelles utilisées doivent être **souples** pour permettre un mouvement fonctionnel. Les attelles **semi-rigides sont réservées aux cas de fractures alvéolaires ou de radiculaires** où les dents sont complètement immobilisées par la contention pour permettre la cicatrisation osseuse.

Une attelle se doit de répondre à certains impératifs :

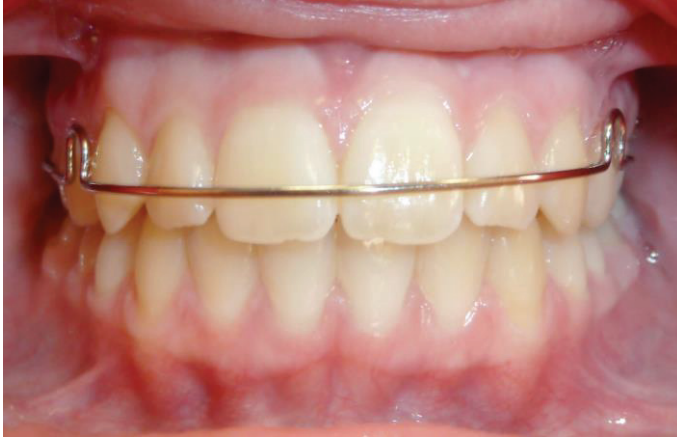- Elle doit permettre le **ré-attachement du ligament parodontal** et prévenir le risque de traumatisme supplémentaire ou d'ingestion d'une dent mobile
- Elle doit pouvoir être **facilement appliquée et enlevée** sans traumatisme supplémentaire ni dommage sur les dents et les tissus mous environnants
- Elle doit être **facilement réparable**
- Elle doit permettre de **stabiliser la ou les dents blessées dans la bonne position** et les maintenir pendant toute la période de la contention
- Elle doit permettre aux dents d'avoir une **mobilité physiologique** afin d'aider à la guérison du ligament parodontal, pour minimiser le risque d'ankylose
- Elle ne doit **pas irriter les tissus mous**
- Elle doit permettre la **réalisation des tests de sensibilités pulpaire**s et la **réalisation d'une cavité d'accès endodontique**
- Elle doit permettre au patient de pouvoir **maintenir son hygiène orale**
- Elle ne doit **pas créer d'interférences occlusales**
- Si possible, elle doit être **esthétique**
- Elle se doit d'être **confortable** pour le patient

La plus efficace reste le **fil métallique en acier inoxydable collé avec une résine composite**. La durée de port est **fonction du traumatisme**.



Fiche récapitulative plaque de Hawley

- **Composition**



Elle se compose d'une **plaque base en résine** pouvant être ajourée au niveau du palais, de **crochets d'Adams** et d'un **fil vestibulaire**.

Les crochets de Adams et le fil vestibulaire sont façonnés grâce à un fil d'**acier inoxydable**.

La plaque en résine peut être fabriquée à l'aide d'une maquette en cire qui permettra ensuite la cuisson de la résine ou grâce à une résine autopolymérisable.

- **Propriétés**

La plaque en résine fait 2 mm d'épaisseur au maxillaire, à la mandibule, elle est plus épaisse afin d'être plus résistante. Elle permet le **maintien de l'expansion transversale** du maxillaire.

Le fil vestibulaire est également en acier inoxydable de 0,6mm, il s'agit de **l'élément actif de la contention**. Il présente au niveau des canines ou des 1ères prémolaires une boucle d'activation en U.

Il peut effectuer des mouvements simples comme la correction d'un diastème médian ou d'une occlusion inversée.

- **Indications cliniques**

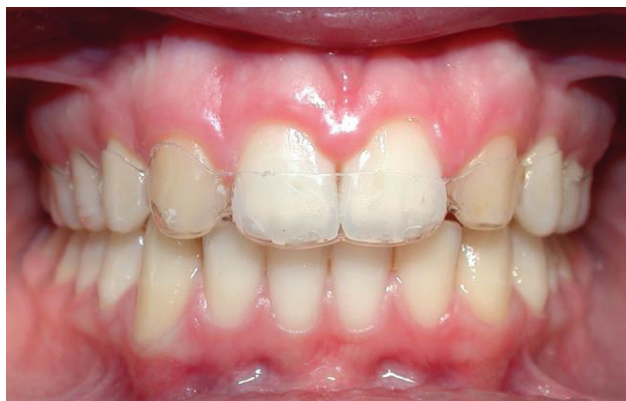Il s'agit d'un **dispositif amovible** permettant la stabilisation des dents, il doit permettre le maintien de l'expansion et de la forme de l'arcade et doit empêcher les dents qui étaient en rotation de retourner dans leur position initiale.

La plaque de Hawley se porte entre **12 et 15 heures par jour** pendant 6 mois, en dehors des repas. Le port est **nocturne**.

Elle ne permet pas d'assurer le maintien de l'alignement des dents antérieures mandibulaires. Elle est considérée comme **plus encombrante** que la gouttière thermoformée et comme étant **moins esthétique**. Elle n'est d'ailleurs pas recommandée à la mandibule.

Fiche récapitulative gouttière thermoformée

- **Fabrication**



Elle est fabriquée à partir d'une **plaque acrylique transparente**. Elle est réalisée **sous vide ou sous pression** sur un modèle en plâtre de l'arcade du patient pris avant le débague.

Il est possible d'inclure dans la gouttière un pontique de bridge chez les patients ayant une agénésie des incisives latérales par exemple.

- **Propriétés**

Elle permet d'empêcher les **mouvements mésio-distaux** des dents ainsi que les mouvements de **rotations** ou **d'égressions**. Néanmoins, elle ne garantit pas le maintien de la dimension transversale.

Elle est très **esthétique** et est facilement acceptée par les patients car **peu gênante**. De plus, elle ne favorise pas l'accumulation de plaque ou de tartre.

Cependant, son **port est patient dépendant** donc elle peut ne pas être portée et laisser apparaître des mouvements dentaires non voulus.

- **Indications cliniques**

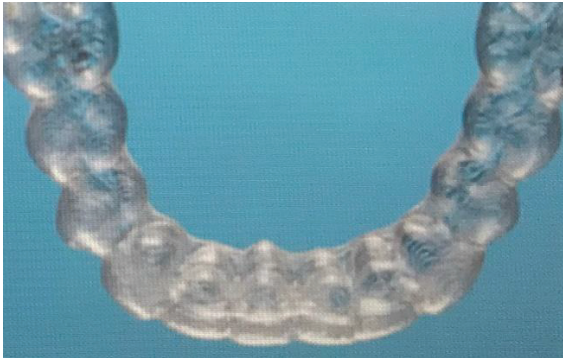La gouttière est principalement **utilisée au maxillaire** à cause de la difficulté à coller un fil de contention. Néanmoins, elle peut tout de même être réalisée si le patient est porteur d'une contention collée.

Elle n'est pas toujours indiquée au maxillaire, si l'occlusion du patient est jugée satisfaisante, elle ne sera pas nécessaire car les dents maxillaires seront stabilisées par leurs contacts avec les dents mandibulaires. Cependant, si un **fort encombrement maxillaire** est constaté ou si les dents maxillaires étaient en **rotation** avant le traitement orthodontique, la gouttière est indiquée.

La gouttière maxillaire ne doit pas être associée avec une gouttière mandibulaire. En effet, si deux gouttières sont portées ensemble, le patient n'est plus calé et risque d'adopter une mauvaise posture mandibulaire et donc une mauvaise occlusion.

Fiche récapitulative Invisalign Vivera

• Fabrication



Elle peut être proposée aux patients ayant eu un traitement Invisalign ou un traitement classique par brackets.

Elle est fabriquée grâce à **l'imagerie 3D** : le modèle est numérisé puis la gouttière est fabriquée grâce à une technologie perfectionnée utilisant une **thermoformeuse**.

Elle est remise au patient directement après le débaguage afin de minimiser le risque de récurrence.

Elle peut être **associée à une contention collée** :

- La gouttière peut recouvrir la contention collée
- La gouttière peut s'arrêter juste au-dessus de la contention collée

Elle est également compatible avec les **pontiques de bridge collé** ou de **bridge conventionnel**.

• Propriétés

Elle est jusqu'à **30% plus solide** que les gouttières thermoformées classiques et offre une **adaptation extrêmement précise** aux dents du patient tout en étant très **confortable**. Elle est très **esthétique**.

Elle peut **compenser les récurrences mineures** (jusqu'à 0,25mm par dent), en effet, quand les dents du patient commencent à retourner à leur position d'origine, elle les replace dans la position obtenue après le traitement orthodontique.

Elle est **amovible** donc elle permet d'assurer une meilleure hygiène pour le patient et elle ne favorise pas l'accumulation de plaque et de tartre inter-dentaire.

Son amovibilité est également un défaut car son **port est patient dépendant** et elle peut être perdue ou ne pas être portée correctement par le patient.

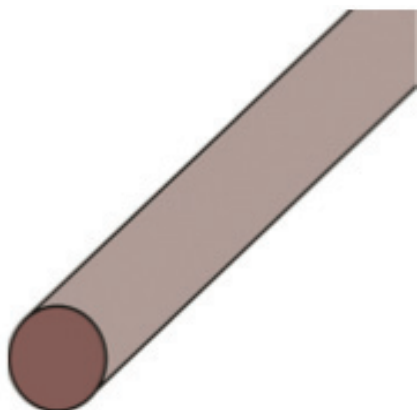
• Indications cliniques

Elle prévient de façon moins efficace les mouvements dentaires à la mandibule par rapport aux contentions collées, mais il n'y a pas de différence significative au niveau du maxillaire.

De la même manière que les gouttières thermoformées, elle fait partie des **contentions de choix au maxillaire** à cause de la difficulté à coller un fil de contention et du risque de mouvements dentaires à cause de l'occlusion du patient sur le fil.

Fiche récapitulative contention en acier inoxydable

- **Le fil**



Il est de **section ronde ou rectangulaire**, il peut avoir différents diamètres.

Il présente une **bonne rigidité** ce qui le rend plus **résistant à la déformation et à la torsion** qu'il peut subir en milieu intra-oral ainsi qu'une bonne **résistance à la corrosion**.

Il peut présenter des contraintes résiduelles après une flexion ce qui affectent considérablement ses propriétés élastiques.

Le fil en acier inoxydable a un faible niveau de friction au niveau de l'interface fil-support, ce qui tend à démontrer qu'il offre une résistance inférieure aux mouvements des dents par rapport à d'autres alliages.

Une réduction de la taille du fil entraîne une moins bonne rétention aux surfaces dentaires et peut alors entraîner une perte de contrôle lors du mouvement des dents.

Il présente une bonne **aptitude au formage**, une **biocompatibilité** avec le milieu intra-oral ainsi qu'une **stabilité environnementale**.

- **Indications cliniques**

Il est principalement utilisé en **traumatologie dentaire** afin de maintenir les dents luxées, expulsées, impactées dans la position initiale et de mettre la **cicatrisation des tissus durs et mous**.

Les contentions les plus utilisées en traumatologie sont les fils orthodontiques en nickel-chrome grâce à leurs bonnes propriétés mécaniques et biologiques. Cela permet de réduire le risque de résorption radiculaire et d'ankylose.

Il peut aussi être utilisée en **parodontie** afin d'assurer le maintien des dents pour permettre la **cicatrisation parodontale et réduire la mobilité dentaire**.

Sa souplesse permet les **mouvements physiologiques** des dents, mais empêche également de maintenir l'alignement dentaire en orthodontie, c'est d'ailleurs pour cette raison qu'il n'est plus utilisé en orthodontie.

Fiche récapitulative contention multibrins

- **Composition**



Il est en **acier inoxydable** et est composé de brins enroulés les uns sur les autres pour réaliser **une section transversale ronde ou rectangulaire**. Le **nombre de brins peut varier**, de même que la **section** et la **longueur du fil**.

La section peut aller de 0,032 pouces à 0,0195 pouces, selon Zachrisson le fil multibrins recommandé est celui de **0,0215 pouces à 5 brins**.

- **Propriétés**

Il présente un **retour élastique** similaire aux fils en Nitinol mais un plus grand retour élastique que les fils en acier inoxydable massif.

Grâce à ses **propriétés légèrement élastiques**, le fil multibrins ne casse pas et assure la **mobilité physiologique des dents** et donc la **stimulation du ligament parodontal**. De plus, il présente une **faible rigidité** et une **grande résilience** qui lui permet de stocker de l'énergie et de la dissiper sous forme de faibles forces sur une longue période, la contention peut alors rester passive.

Il offre une **rugosité de surface** et une zone de contact favorable avec l'adhésif ce qui permet un bon collage et donc une **bonne rétention** de la contention aux surfaces amélares.

- **Indications cliniques**

Il est utilisé en **orthodontie** afin de stabiliser les dents pour permettre la **réorganisation des fibres desmodontales** à la nouvelle position obtenue grâce au traitement orthodontique. Il peut être **collé de manière directe** sans étape laboratoire ou de **manière indirecte**. Dans ce cas, le laboratoire façonne le fil sur un modèle et réalise une clé de repositionnement en silicone, cela permet d'assurer un collage passif.

- **Effets indésirables**

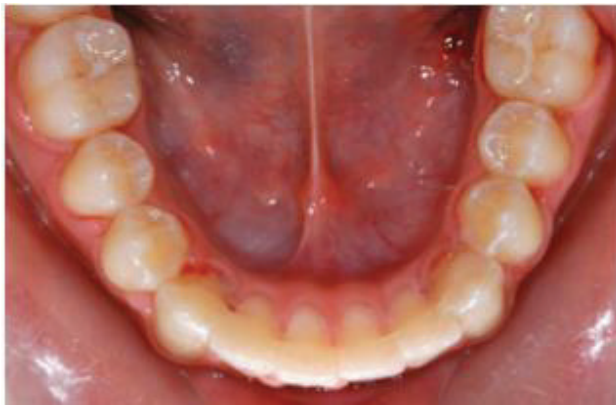Syndrome du fil	Desserrement des brins	Problèmes parodontaux
- Majoritaire avec les fils de 3 à 6 brins	- En particulier avec les fils à 3 brins	- Accumulation de plaque et de tartre
- Torsion des brins peut générer des forces dans le fil et risque de déplacement dentaire accompagné de problèmes parodontaux	- Provoque un déplacement de la contention et des mouvements dentaires non voulus	- Risque accru de gingivite mais pas de conséquences parodontales graves prouvées

Fiche récapitulative contention fibrée

- **Composition**

Elle est composée de **fibres entourées d'une matrice**. Il peut s'agir de fibres de carbone, de polyaramide, de polyéthylène ou encore de verre. Ces fibres sont mouillées, orientées et entourées par la matrice.

- **Propriétés**



Les propriétés sont **dépendantes du type de fibre** dont elle est composée, de la **quantité de fibres** présentes et aussi de leur **imprégnation par la résine** présente dans la matrice. L'**orientation des fibres** dans la matrice compte également.

Les fibres présentes dans la contention n'ont **aucune mémoire de forme**, ainsi elles ne peuvent revenir à leur position d'origine, ce qui permet une adaptation précise aux surfaces dentaires. La contention est **très rigide** et peut parfois se rompre.

Cette rigidité permet moins de mouvements physiologiques des dents et est donc plus susceptible d'entraîner une ankylose dentaire dans les cas extrêmes.

Elle présente une **résistance élevée**, un **module de poids élevé**, une **haute résistance à la fatigue** et une tolérance aux dommages causés par cette dernière. C'est une **contention esthétique** car elle se fonde sur les surfaces dentaires, elle n'affecte donc pas la translucidité.

Le principal échec de cette contention est le **décollement à l'interface contention/composite** à cause d'une mauvaise adhésion lors du collage ou à cause de contacts occlusaux trop prononcés qui ont entraîné une usure du composite.

- **Indications cliniques**

Elle n'est **pas utilisée en orthodontie** à cause de sa trop grande rigidité, il en est de même en traumatologie. On la retrouve par-contre en **parodontie pour stabiliser les dents mobiles**.

Technique directe	Technique indirecte
- Moins définitive	- Plus résistante grâce à l'incorporation de fibres
- Réalisée directement au fauteuil	- Réalisée en laboratoire
- Pas de préparation nécessaire	- Besoin de préparations amélaire
- Possible d'inclure provisoirement une dent dans la contention	- Possible d'inclure une dent manquante dans la contention

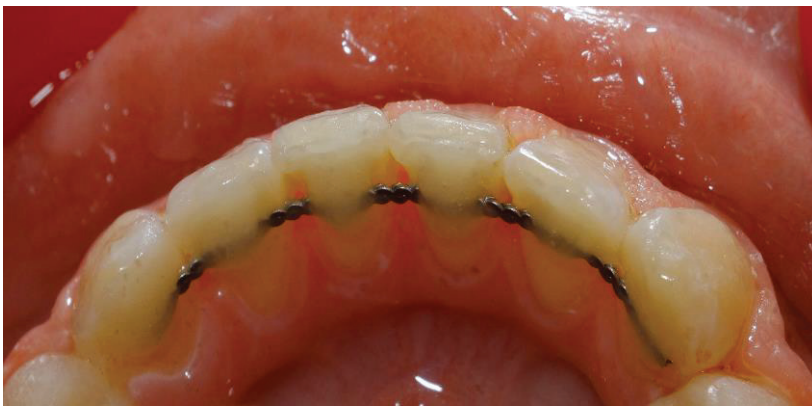Fiche récapitulative Ortho-Flextech®

- **Composition**

La chaînette est en **acier inoxydable** mais contient également du **nickel**, ce qui lui confère de bonnes propriétés mécaniques et biologiques.

Elle peut également être composée **d'alliages d'or**.

- **Propriétés**



Cette chaînette est constituée de **maillons** qui permettent d'absorber les contraintes subies par les dents dans les trois sens de l'espace, cela confère ainsi une résistance accrue à la contention. Elle s'adapte parfaitement aux surfaces linguales des dents car elle repose à plat contre celles-ci. Cela assure donc un **confort accru** au patient qui ne la sentira presque pas.

Elle présente une très bonne **résistance à la tension** et à la **torsion**, le risque d'apparition de mouvements indésirables est donc beaucoup plus faible qu'avec le fil multibrins.

- **Indications cliniques**

La chaînette Ortho-Flextech® est utilisée en **contention linguale** dans le but de maintenir l'alignement dentaire après le traitement orthodontique.

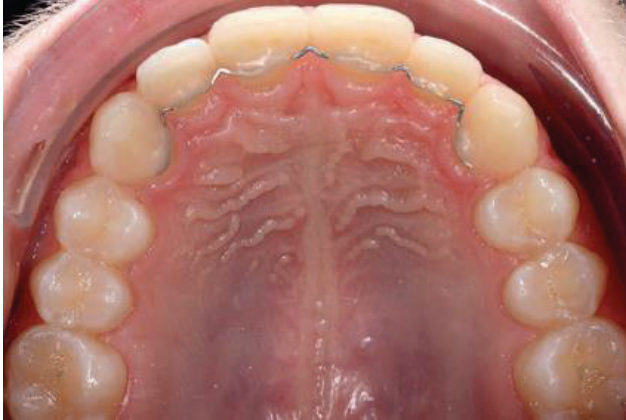Elle n'a **pas besoin d'être pliée** donc le risque de rendre la contention active lors du collage est moindre. Le collage s'en trouve d'ailleurs facilité et par conséquent le temps au fauteuil est diminué.

Cette chaînette permet de stabiliser les corrections orthodontiques obtenues, de prévenir les rechutes des dents en rotation et de diminuer les risques d'effets indésirables pouvant survenir avec les autres fils.

En raison de la « **liaison flexible** », les risques de décollement ou de fracture de la contention sont moindres car la contention est en mesure d'**absorber les chocs reçus**.

Fiche récapitulative Memotain

- **Fabrication**



Elle a été mise au point par le **Dr Schumacher** en 2012 afin de pallier aux inconvénients des contentions collées.

Il s'agit d'une contention en **nickel-titane** usinée à partir d'un bloc de Nitinol, elle est conçue et fabriquée grâce à la **CFAO**. Une empreinte numérique ou classique est prise et le fil est ensuite positionné sur le modèle numérique en trois dimensions à la position choisie afin de coïncider avec l'occlusion et qu'il ne soit pas gênant pour le patient.

Le fil est **découpé au laser** dans le bloc de Nitinol, il est ensuite **électropoli** afin d'acquérir des propriétés antibactériennes et une résistance à la corrosion.

- **Propriétés**

Elle est fabriquée pour un patient particulier, elle s'adapte parfaitement à ses surfaces dentaires et permet un **positionnement facile**. La taille du fil est réduite au niveau des points de contacts proximaux et facilite donc l'hygiène du patient.

Quand le fil est livré, il est plié sur le modèle en plâtre, cela permet d'éviter l'accumulation de contrainte dans le fil et donc d'éviter qu'il devienne actif.

Le Nitinol permet à la contention d'avoir un **faible module d'élasticité** et des **propriétés élastiques** permettant la mobilité physiologique des dents. La découpe laser permet une **haute résistance** contre les fractures.

- **Indications cliniques**

Grâce à sa bonne adaptation aux surfaces dentaires, c'est une contention de choix en **orthodontie** afin de maintenir l'alignement dentaire tout en permettant la **mobilité physiologique des dents**.

Le collage est réalisé de **manière indirecte**, la contention est livrée sur un modèle avec une clé de positionnement. Une fois la cavité buccale isolée, le collage est réalisé de manière classique, en commençant d'abord par les dents aux extrémités afin de la stabiliser puis les autres dents peuvent être collées.

Fiche récapitulative sur les effets indésirables des contentions

A) Le syndrome du fil

- **Définition**

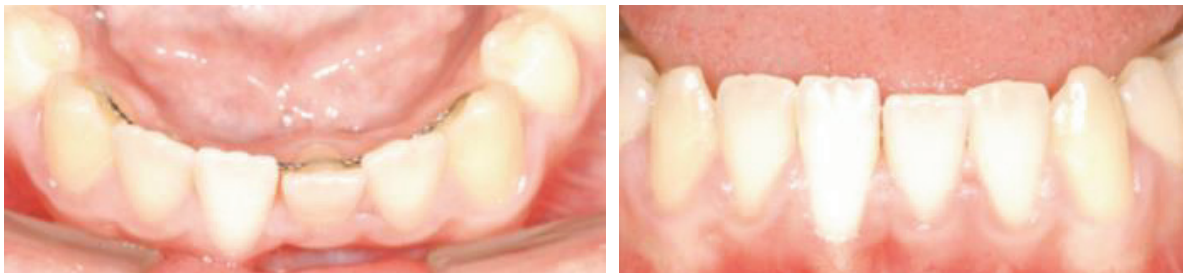Il correspond à des **mouvements non voulus et iatrogènes** des dents, les malpositions observées ne correspondent pas à celles d'avant traitement, ce sont de **nouvelles malpositions**. Il peut se produire avec tous les types de fils et toutes les méthodes de collage, qu'elle soit directe ou indirecte.

Néanmoins, il est majoritairement observé avec les **fils torsadés de 3 ou 6 brins** selon Roussarie et al.

Les causes de ces mouvements indésirables ne sont pas totalement connues mais on peut supposer que cela est due à la fabrication du fil multibrins qui est produit grâce à la torsion de plusieurs brins.

- **Manifestations cliniques**

Il se manifeste par une **version excessive des canines**, version toujours inversée quand les deux canines sont touchées, et une **différence de torque entre les incisives**.



Chez certains patients, lorsque les différences de torque sont marquées ou que la canine a subi une version très importante, les incisives s'inclinent du côté de cette canine, et cela entraîne un **non-alignement des milieux inter-incisifs**.

Les mouvements entraînent des versions importantes pouvant conduire à de **graves problèmes parodontaux** s'ils ne sont pas pris en charge rapidement. Des **récessions parodontales** peuvent être observées en vestibulaire mais également en lingual ou palatin.

Les mouvements de torque subis par les dents peuvent conduire à un **amincissement de la corticale osseuse**, à des **dénudations radicaires** voire dans les cas extrêmes à une **dent hors de la corticale**.

- **Conduite à tenir**

Quand un syndrome du fil est détecté, la contention doit être **déposée au plus vite**, selon Roussarie, le patient ressentira alors un soulagement immédiat dû à la perte de tension sur ses dents.

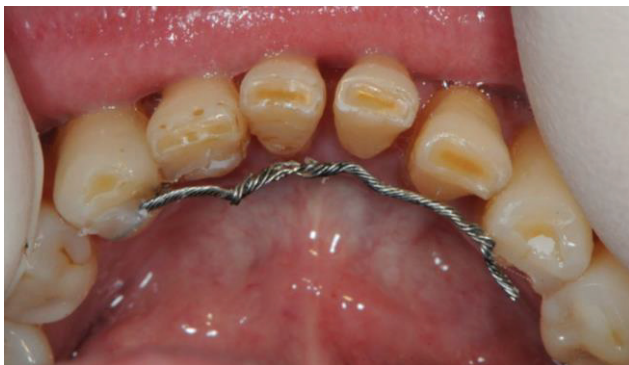Dans certains cas, quand les malpositions sont trop importantes, il est préconisé de déposer la contention et d'**attendre entre six mois et un an** avant de reprendre le traitement.

En plus de la dépose de la contention, le **positionnement de la langue au repos** doit être vérifié ainsi que la **déglutition** et l'**absence de parafunctions** qui peuvent compromettre le succès du retraitement.

Une **réduction amélaire inter-proximale** (stripping) peut être envisagée si les dents sont trop serrées afin de permettre un repositionnement plus rapide et durable.

B) Problématique des contentions collées

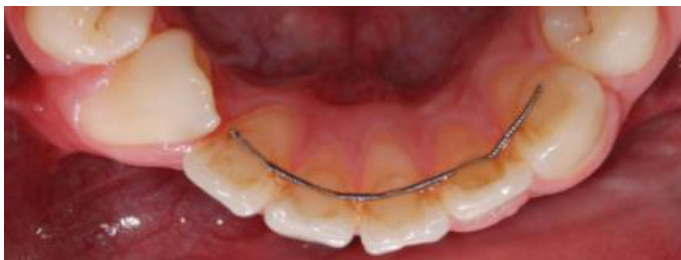- **Décollement**



Les dents doivent pouvoir **bouger individuellement** même si elles sont reliées, la contention ne doit **pas être trop rigide** car sinon elle entraîne des ruptures de liaison entre les dents et la contention ou entre la contention et la résine composite. Les dents doivent pouvoir être mobiles afin de résister aux forces masticatoires et occlusales.

Plus le nombre de dents comprises dans la contention est important et plus leur mobilité diminue, il faut donc veiller à ne pas inclure un nombre trop important de dents dans la contention.

- **Fracture**



La rupture des contentions collées se produit à l'interface fil/résine composite ou adhésif/émail, ou à cause d'une fracture de stress du fil, mais les causes restent encore mal connues.

La fracture du fil reste la cause d'échec la moins retrouvée en clinique, elle est surtout rapportée en

mésial des canines, probablement à cause d'un **traumatisme occlusal**. La fracture du fil est principalement constatée quand le fil utilisé pour la contention est de **faible diamètre et mou**.

- **Desserrement des brins de la contention**



Le desserrement des brins d'une contention s'observe principalement avec la **contention multibrins à 3 brins**, cela peut provoquer des effets indésirables et des complications. Le fil à trois brins a plus tendance à se **défaire** ou à **provoquer un déplacement** de la contention.

- **Problèmes parodontaux**

Les contentions collées semblent provoquer une **accumulation de plaque et de tartre** mais également de nourriture car l'hygiène peut être difficile. Il est suggéré qu'elles peuvent perturber la santé parodontale des patients.

Les contentions FRC sont collées sur toutes les dents antérieures et occupent une grande partie des surfaces linguales des dents, les **espaces inter-proximaux sont difficilement atteignables** pour l'hygiène intra-orale et une **inflammation gingivale** peut alors être observée. De plus, s'il y a un manque de résine composite au niveau de la contention, les fibres non collées peuvent se dilacérer et irriter la gencive provoquant alors une inflammation.

C) Problématique des contentions amovibles

- **Problèmes parodontaux**

Elles permettent une **meilleure santé parodontale** que les contentions collées car ne favorisent pas l'accumulation de plaque et de tartre, en particulier au niveau de la région incisivo-canine mandibulaire. Il y a une moins grande présence de plaque, de tartre et d'inflammation gingivale.

- **Maintien de l'alignement dentaire**

Elles permettent un **moins bon contrôle de l'alignement** des dents antérieures mandibulaires que les contentions collées.

- **Gêne**

Elles sont jugées plus **encombrantes** et **embarrassantes** que les contentions collées, les patients rapportent une **gêne pour parler**.

- **Port patient dépendant**

Ce facteur peut expliquer les **rechutes plus importantes** qu'avec une contention collée à la mandibule. Cependant, au maxillaire, les différences ne sont pas statistiquement significatives

Si le patient garde sa gouttière pour manger ou boire des boissons sucrées, le **risque cariogénique** est très augmenté.

Approbation – Improbation

Les opinions émises par les dissertations présentées, doivent être considérées comme propres à leurs auteurs, sans aucune approbation ou improbation de la Faculté de Chirurgie dentaire (1).

Lu et approuvé,

Vu,

Nice, le

Le Président du jury,

Le Doyen de la Faculté de
Chirurgie Dentaire de l'UNS

Professeur

Professeur Laurence LUPI

(1) Les exemplaires destinés à la bibliothèque doivent être obligatoirement signés par le Doyen et par le Président du Jury.

Serment d'Hippocrate

En présence des Maîtres de cette Faculté, de mes chers condisciples, devant l'effigie d'Hippocrate,

Je promets et je jure, au nom de l'Être Suprême, d'être fidèle aux lois de l'Honneur et de la probité dans l'exercice de La Médecine Dentaire.

Je donnerai mes soins gratuits à l'indigent et n'exigerai jamais un salaire au-dessus de mon travail, je ne participerai à aucun partage clandestin d'honoraires.

Admis dans l'intérieur des maisons, mes yeux ne verront pas ce qui se passe, ma langue taira les secrets qui me seront confiés et mon état ne servira pas à corrompre les mœurs ni à favoriser le crime.

Je ne permettrai pas que des considérations de religion, de nation, de race, de parti ou de classe sociale viennent s'interposer entre mon Devoir et mon patient.

Je garderai le respect absolu de la vie humaine dès sa conception.

Même sous la menace, je n'admettrai pas de faire usage de mes connaissances médicales contre les lois de l'Humanité.

Respectueux et reconnaissant envers les Maîtres, je rendrai à leurs enfants l'instruction que j'ai reçue de leurs pères.

Que les hommes m'accordent leur estime si je suis fidèle à mes promesses,

Que je sois couvert d'opprobre et méprisé de mes confrères si j'y manque.

Léna DAVID

LES CONTENTIONS : INDICATIONS, MATERIAUX ET EFFETS INDESIRABLES. REDACTION DE FICHES CLINIQUES.

Thèse : Chirurgie Dentaire, Nice, 2019, n°42-57-19-40

Directeur de thèse : **Dr MASUCCI Caterina**

Mots-clés : Contentions orthodontiques collées, attelles, contentions amovibles, fils, effets indésirables

Résumé :

Les contentions sont utilisées dans plusieurs domaines de la dentisterie, notamment en orthodontie, en parodontologie mais également en traumatologie. Les matériaux diffèrent selon les indications, les patients et doivent être adaptés à la situation clinique.

En orthodontie, il existe deux types de contentions : les contentions amovibles et les contentions collées. Il revient au clinicien de choisir la contention la plus adaptée au patient et au traitement orthodontique qui a été mis en place afin d'assurer la stabilité de l'alignement dentaire lors de la réorganisation des fibres desmodontales et gingivales.

La mise en place d'une contention n'est pas un acte sans risque et des effets indésirables peuvent survenir. On retrouve le Twist effect qui apparaît sans décollement ni fracture du fil et qui peut être associé à des manifestations parodontales. Les décollements, fractures ou desserremments des brins de la contention sont également observables ainsi que des problèmes parodontaux et d'hygiène.

L'objectif de ce travail de thèse est la réalisation de fiches cliniques afin de fournir au praticien un outil lui permettant d'être à même de choisir la contention la plus appropriée. Il pourra comparer les propriétés de chaque contention, les techniques de collage et leurs effets indésirables pour faire un choix adapté au patient et à la situation clinique.