



HAL
open science

Proposition d'algorithme thérapeutique des imperfections dyschromiques amélares

Loana Baccino

► **To cite this version:**

Loana Baccino. Proposition d'algorithme thérapeutique des imperfections dyschromiques amélares. Médecine humaine et pathologie. 2019. dumas-02480196

HAL Id: dumas-02480196

<https://dumas.ccsd.cnrs.fr/dumas-02480196>

Submitted on 15 Feb 2020

HAL is a multi-disciplinary open access archive for the deposit and dissemination of scientific research documents, whether they are published or not. The documents may come from teaching and research institutions in France or abroad, or from public or private research centers.

L'archive ouverte pluridisciplinaire **HAL**, est destinée au dépôt et à la diffusion de documents scientifiques de niveau recherche, publiés ou non, émanant des établissements d'enseignement et de recherche français ou étrangers, des laboratoires publics ou privés.

UNIVERSITÉ NICE-SOPHIA ANTIPOLIS
FACULTÉ DE CHIRURGIE DENTAIRE
5, rue du 22ième BCA, 06000 Nice.

PROPOSITION D'ALGORITHME THERAPEUTIQUE DES IMPERFECTIONS DYSCHROMIQUES AMELAIRES

Année 2019

Thèse n° 42-57-19-41

THÈSE

Présentée et publiquement soutenue devant
la Faculté de Chirurgie Dentaire de Nice
Le 5 décembre 2019 par

Madame Loana BACCINO
Née le 31 Août 1993 à Papeete

Pour obtenir le grade de :

DOCTEUR EN CHIRURGIE DENTAIRE (Diplôme d'État)

Examineurs :

Madame le Professeur
Monsieur le Docteur
Madame le Professeur
Madame le Docteur

L. LUPI
R. CEINOS
M-F. BERTRAND
L. DEMARTY

Présidente du jury
Assesseur
Assesseur
Assesseur

CORPS ENSEIGNANT

56^{ème} section : DEVELOPPEMENT, CROISSANCE ET PREVENTION

Sous-section 01 : ODONTOLOGIE PEDIATRIQUE ET ORTHOPEDIE DENTO-FACIALE

Professeur des Universités : Mme MANIERE-EZVAN Armelle
Professeur des Universités : Mme MULLER-BOLLA Michèle
Maître de Conférences des Universités : Mme JOSEPH Clara
Maître de Conférences des Universités : Mme QUEISS Arlette
Assistant Hospitalier Universitaire : Mme AIEM TORT-ALVAREZ Elody
Assistant Hospitalier Universitaire : Mme MASUCCI Caterina
Assistant Hospitalier Universitaire : Mr CAMIA Julien

Sous-section 02 : PREVENTION, EPIDEMIOLOGIE, ECONOMIE DE LA SANTE, ODONTOLOGIE LEGALE

Professeur des Universités : Mme LUPI Laurence
Maître de Conférences des Universités : Mme BORSA Leslie
Assistant Hospitalier Universitaire : Mme MERIGO Elisabetta
Assistant Hospitalier Universitaire : Mme FRENDO Marie

57^{ème} section : CHIRURGIE ORALE ; PARODONTOLOGIE ; BIOLOGIE ORALE

Sous-section 01 : CHIRURGIE ORALE ; PARODONTOLOGIE ; BIOLOGIE ORALE

Professeur des Universités : Mme PRECHEUR-SABLAYROLLES Isabelle
Maître de Conférences des Universités : M. COCHAIS Patrice
Maître de Conférences des Universités : Mme DRIDI Sophie Myriam
Maître de Conférences des Universités : Mme RAYBAUD Hélène
Maître de Conférences des Universités : Mr BENHAMOU Yordan
Maître de Conférences des Universités : Mme VINCENT-BUGNAS Séverine
Maître de Conférences des Universités : Mme VOHA Christine
Assistant Hospitalier Universitaire : M. BORIE Gwenaël
Assistant Hospitalier Universitaire : M. CHARBIT Mathieu
Assistant Hospitalier Universitaire : Mme FISTES Elene-Maria

58^{ème} section : REHABILITATION ORALE

Sous-section 01 : DENTISTERIE RESTAURATRICE, ENDODONTIE, PROTHESES, FONCTION-DYSFONCTION, IMAGERIE, BIOMATERIAUX

Professeur des Universités : Mme BERTRAND Marie-France
Professeur des Universités : M. BOLLA Marc
Professeur des Universités : Mme LASSAUZAY Claire
Professeur des Universités : M. MAHLER Patrick
Professeur des Universités : M. MEDIONI Etienne
Professeur des Universités : Mme BRULAT-BOUCHARD Nathalie
Professeur des Universités Emérite : M. ROCCA Jean-Paul
Maître de Conférences des Universités : M. ALLARD Yves
Maître de Conférences des Universités : M. CEINOS Romain
Maître de Conférences des Universités : Mme EHRMANN Elodie
Maître de Conférences des Universités : M. LAPLANCHE Olivier
Maître de Conférences des Universités : M. LEFORESTIER Eric
Maître de Conférences des Universités : Mme POUYSSEGUR-ROUGIER Valérie
Assistant Hospitalier Universitaire : Mme ABID Sarah
Assistant Hospitalier Universitaire : Mme AZAN Cindy
Assistant Hospitalier Universitaire : Mme DEMARTY Laure
Assistant Hospitalier Universitaire : Mme BECQUART Mathilde
Assistant Hospitalier Universitaire : Mr LAMBERT Gary
Assistant Hospitalier Universitaire : M. PARNOT Maximilien
Assistant Hospitalier Universitaire : Mr LONJON Jean-Baptiste
Assistant Hospitalier Universitaire : Mr LAMBERT Gary

1. INTRODUCTION

Les trois motifs de consultation principaux étant à l'origine d'une consultation du patient au sein du cabinet dentaire sont :

- ◆ Esthétique
- ◆ Fonctionnel
- ◆ Douloureux

Si le premier peut être considéré moins important concernant l'état de santé général d'un individu, il occupe pour autant une place de plus en plus importante au sein de la société actuelle. Cette évolution sociétale va impacter notre pratique au sein de nos cabinets dentaires. En effet, la notion d'esthétique ayant toujours été signe de bonne santé, elle est de nos jours directement (voire excessivement), liée à une intégration sociale optimale. Un sourire inesthétique ou disharmonieux, peut être à l'origine de complexes et de stigmatisations d'autrui. Sur le plan individuel, il peut affaiblir la confiance en soi et empêcher une personne de sourire pleinement. Ainsi, si l'apparence esthétique d'une personne n'influe en rien sur le bon fonctionnement de son organisme, il influe sur son état de santé psychologique et moral, par le biais de ses relations sociales et professionnelles.

Les avancées techniques au sein de nos cabinets (en termes de méthodologies opératoires et de biomatériaux) ont évolué de pair avec les doléances de nos patients. La dentisterie essentiellement « réparatrice » autrefois pratiquée, fait place actuellement à une demande de plus en plus forte en matière d'esthétique. Les thérapeutiques ont donc désormais pour objectifs d'une part d'assurer le rétablissement/maintien bio-fonctionnel de l'organe dentaire, mais aussi de refléter un ensemble de critères esthétiques. L'évolution constante des techniques de restauration, des biomatériaux et la demande grandissante chez nos patients, nous impose en tant que professionnels de santé de mettre à jour nos connaissances et nos compétences pratiques afin d'offrir des thérapeutiques en adéquation avec les données actuelles de la science.

Nous aborderons au sein de ce travail de thèse les différents traitements à minima permettant de supprimer ou camoufler les anomalies dyschromiques amélaire disgracieuses, lorsqu'elles sont situées sur les dents antérieures. Les anomalies touchant les tissus dentinaires seront volontairement écartées de ce travail de thèse.

Les techniques décrites respectent toutes le principe de l'économie tissulaire afin d'avoir un délabrement peu important au niveau des tissus dentaires.

Nous répondrons également à certaines questions concernant la durabilité de ces traitements dans le temps :

- Les résines utilisées sont-elles étanches durablement, ne se dégradent-elles pas avec le temps ?
- Représentent-elles un traitement provisoire nécessitant tôt ou tard le passage à « l'échelon supérieur » du gradient thérapeutique ?
- Ne créent-elles pas une interface potentiellement défectueuse pouvant être à l'origine d'une infiltration bactérienne voire d'une lésion carieuse ?
- Les colorations secondaires sont-elles des désagréments inévitables à long terme ?

2. LA COULEUR DENTAIRE

Une portion non-négligeable de notre population accorde une grande importance à « l'invisibilité » de nos traitements. « L'illusion du naturel » devient un objectif thérapeutique, aussi bien pour les patients que pour les praticiens.

La détermination de la couleur dentaire par le praticien est l'une des étapes clés d'une réhabilitation esthétique optimale. Parfois sous-estimée, cette phase du traitement en est souvent réduite, par facilité ou manque de connaissances, uniquement à la palette de couleurs faisant référence au teintier VITA classical (ex : A1, A2 et A3). Cependant, pour un rendu au plus proche du naturel, et une intégration esthétique optimale de nos restaurations, des paramètres supplémentaires doivent impérativement être pris en compte.

Les techniques restauratrices que nous développerons plus tard possèdent tout ce que nous recherchons en termes d'esthétique, fonction, biomimétisme, intégration, étanchéité, durabilité, facilité et ergonomie. Afin de les maîtriser parfaitement et d'en comprendre le fonctionnement, il est nécessaire de prendre en compte les phénomènes physiques (ondulatoire et corpusculaire) de la couleur, sans toutefois négliger son aspect physiologique et environnemental [1]. Un praticien entraîné doit être capable d'appréhender ces différents paramètres afin de proposer à son patient la couleur la plus pertinente possible.

2.1 La couleur, d'où provient-elle ?

2.1.1 La synthèse de la couleur.

En 1676, Isaac Newton, illustre le principe de diffraction de la lumière au travers d'un prisme. Le spectre de la lumière solaire blanche est polychromatique. Il est composé de six couleurs spectrales qui sont, dans l'ordre : le **Rouge**, l'**Orange**, le **Jaune**, le **Vert**, le **Bleu**, l'**Indigo** et le **Violet**. Chaque couleur correspond à une longueur d'onde qui lui est propre. Le domaine du spectre visible par l'œil humain s'étend de 380nm (violet) à 760nm (rouge), ce qui représente une infime partie du spectre (Fig.1) [2]. Ainsi, la couleur est la perception par l'œil humain d'une ou plusieurs fréquences d'ondes lumineuses.[3]

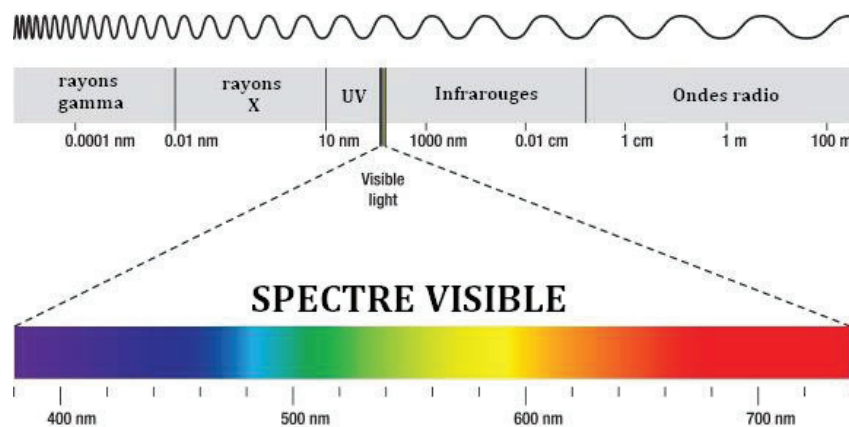


Figure 1 : Le spectre électromagnétique.

Lorsque la lumière blanche éclaire un objet, certaines longueurs d'ondes seront absorbées, et seules les autres seront réfléchies. Ce phénomène est à l'origine de la couleur telle que nous la percevons. Les longueurs d'ondes du domaine visible réfléchies seront interprétées par nos cellules rétinienne photoréceptrices afin de transmettre l'information colorimétrique au cerveau.

Théorisation de la couleur : la synthèse additive et soustractive

► **La synthèse additive** : La couleur est créée par addition de lumières.

Ainsi, la synthèse de lumière par le soleil correspond au modèle de synthèse additive : La lumière blanche qu'il projette est le fruit de l'addition de toutes les couleurs du spectre de la lumière solaire. Ces couleurs, de longueurs d'ondes différentes, seront plus ou moins absorbées par l'objet situé sur leur trajectoire (Fig.3) [2].

Les trois couleurs primaires additives sont : le **Rouge**, le **Vert** et le **Bleu**. Ce sont les trois couleurs qui ne peuvent être produites par un mélange de couleur. Toutes les autres couleurs du spectre peuvent être obtenues par un mélange de ces trois couleurs.

Les trois couleurs secondaires sont : le **Cyan**, le **Magenta** et le **Jaune**. Si nous éclairons un fond noir (donc totalement dépourvu de lumière) avec trois faisceaux lumineux de couleurs primaires ou de couleurs secondaires en proportions égales, nous obtenons au centre une lumière blanche (Fig.2 et 3) [2]. Plus on ajoute de couleurs, plus la couleur résultante est claire.

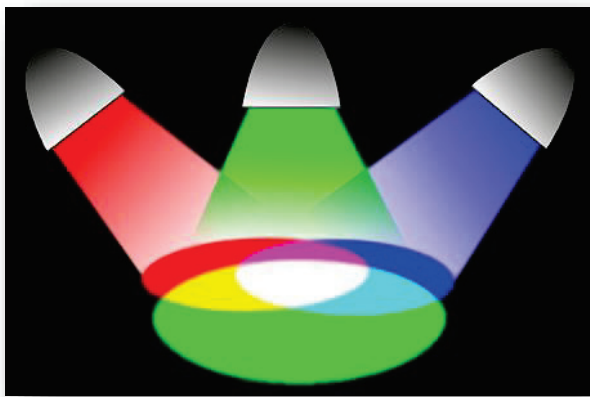


Figure 2 : La synthèse additive.

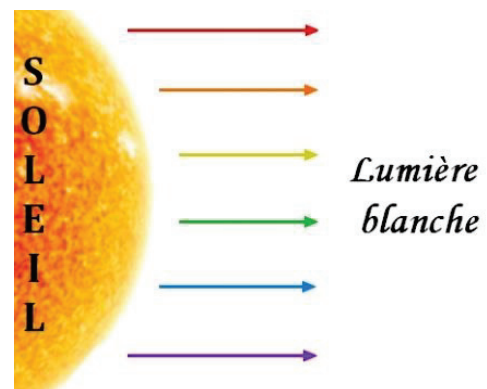


Figure 3 : La lumière blanche solaire.

Ce mode de synthèse est propre aux objets émetteurs de lumière : soleil, télévision, lampe, scialytique, etc. Qu'elle soit naturelle ou artificielle, la lumière devra être réfléchi de la même manière par la dent restaurée que par la dent naturelle, afin d'obtenir cette illusion du naturel tant recherchée.

Outre les notions d'épaisseur et d'opacité du matériau de restauration (qui ont une importance fondamentale), il est nécessaire de porter une attention particulière à la couleur employée. Le mélange de pigments colorés (oxydes métalliques, pigments naturels ou synthétiques), au sein des résines et céramiques dentaires, répond au modèle de synthèse soustractive décrit ci-dessous [2].

► **La synthèse soustractive** : La couleur est créée par soustraction de lumières.

La composition moléculaire de la dent interagit avec le rayon lumineux. Une partie du rayonnement incident est alors absorbée, soustrayant la(les) longueur(s) d'onde(s) correspondante(s) du spectre polychromatique [2]. Il en résulte une réflexion des longueurs d'ondes résiduelles qui n'ont pas été absorbées, et dont la résultante, perçue par l'œil et interprétée par le cerveau, correspondra à la couleur telle que nous la voyons.

Les trois couleurs primaires soustractives sont le **Cyan**, le **Magenta** et le **Jaune**.
Les trois couleurs secondaires sont : le **Rouge**, le **Vert** et le **Bleu** [2].

Si nous venons apposer les trois couleurs primaires ou bien les trois couleurs secondaires en proportions égales (par exemple sous forme de peinture) sur un fond blanc (qui initialement réfléchit donc l'entièreté de la lumière qu'il reçoit), la couleur résultante du mélange sera du **Noir** par absorption totale du spectre colorimétrique (Fig.4).

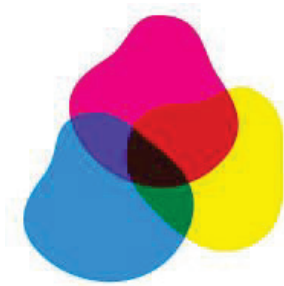


Figure 4 : La synthèse soustractive.

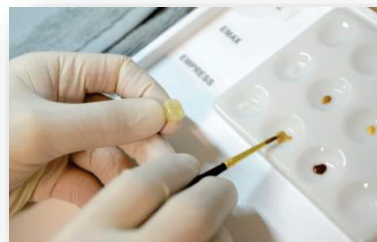


Figure 5 : Le maquillage de la céramique en laboratoire.

Nous pouvons donc en conclure que :

- ✓ Lorsque l'objet réfléchit toutes les longueurs d'ondes du spectre lumineux, celui-ci nous apparaît blanc.
- ✓ Lorsque l'objet réfléchit toutes les longueurs d'ondes du spectre lumineux sauf la longueur d'onde correspondant par exemple à la couleur jaune (qu'il absorbe), l'objet nous apparaît Jaune.
- ✓ Plus il y a de pigment coloré, ou plus le matériau est opaque/épais, plus le rayonnement lumineux va être absorbé et non réfléchi, et plus l'objet éclairé paraîtra sombre.

La couleur d'un objet répond donc au principe de synthèse soustractive : En soustrayant des longueurs d'ondes au spectre initial, l'objet éclairé en prend la couleur par absorption. Ce mode de synthèse correspond à tout ce qui nécessite un ajout de couleur : la peinture, les impressions papier, etc. En chirurgie dentaire plus particulièrement, elle trouve son importance dans le maquillage des prothèses au laboratoire et dans la stratification des masses incrémentales des résines composites (Fig.5).

2.1.2 Notre perception de la couleur.

Il existe 2 types de cellules photoréceptrices rétiniennes à l'origine de la transmission de l'image au cerveau : Les cellules « **cônes** » et les cellules « **bâtonnets** » (Fig.6). Chaque type de cellule possède une fonction qui lui est propre dont la défaillance peut mener à des troubles de la vision tels que le daltonisme, l'achromatopsie, la photophobie ou encore le nystagmus.

Les cellules « bâtonnets », disposées en périphérie de la rétine, sont au nombre de 100 millions par œil en moyenne. Il n'existe qu'un type de cellules en bâtonnets, dont l'unique objectif est de réceptionner la luminosité de l'objet ou de l'environnement. Elles ne sont donc pas responsables de la vision trichromatique (rouge, vert, bleu), et transmettent une information en nuances de gris. Elles définissent ainsi la vision scotopique, c'est à dire nocturne, où seules les différences de luminosité sont perceptibles et où la perception des couleurs est abolie. Attention cependant aux trop fortes intensités lumineuses, qu'elles ne supportent pas. [1]

Ce sont les cellules « cônes » qui sont responsables de la perception colorée. Elles établissent la vision photopique, c'est-à-dire diurne, en nous donnant les informations de teinte et de saturation. Elles sont concentrées essentiellement au niveau de la Fovéa (partie centrale de la Macula, dans l'axe de la pupille), et sont beaucoup moins nombreuses que les bâtonnets : on en retrouve 6 millions par œil. [4] Il existe 3 types de cônes :

- Cônes B (bleu) : Cyanolabes.
- Cônes V (vert) : Chlorolabes.
- Cônes R (rouge) : Erythrolabes.

Ces trois couleurs nous rappellent les trois couleurs primaires de la synthèse additive. En effet, en 1853, le mathématicien Hermann Grassmann énonce la loi suivante : « Toute sensation colorée peut être reproduite par un mélange additif de trois couleurs primaires convenablement choisies ». C'est le système de trivariance visuelle de l'œil humain [4].

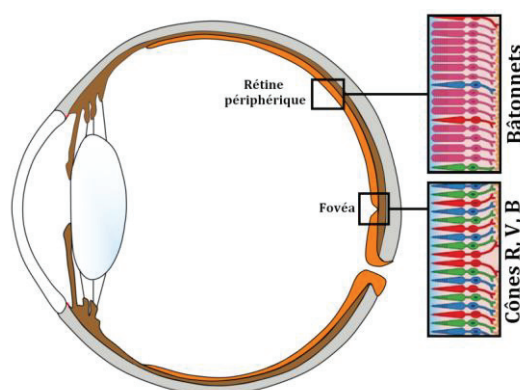


Figure 6 : Anatomie simplifiée de l'œil et de la rétine.

La perception d'une couleur dépend donc d'un système à trois variantes :

- La lumière utilisée et son origine.
- La couleur réelle de l'objet, sa pigmentation.
- L'interprétation de la couleur par le chirurgien-dentiste, le patient, ou le prothésiste.

2.2 Paramètres intrinsèques de la couleur dentaire

2.2.1 Paramètres généraux

2.2.1.1 Analyse trichromatique de la couleur

Le cylindre de Munsell

Le système colorimétrique est pour la première fois décrit par le scientifique et artiste peintre Albert Henry Munsell en 1905, comme un cylindre regroupant les trois principales dimensions de la couleur [5], [7] (Fig.7) :

- La luminosité : définie par l'axe vertical du cylindre, également appelé « noyau des gris »
- La saturation : définie par le rayon du cylindre
- La teinte : définie par la périphérie du cylindre

Cet atlas définit physiquement toute couleur, chacune d'entre elles correspondant à un triplet de coordonnées : C'est la trivariance de la couleur [2]. Ainsi, lorsque nous parlons de la « prise de teinte » au cours de notre exercice, nous utilisons un terme inapproprié car restrictif à un seul des trois paramètres généraux. Il est en réalité plus juste de parler de « relevé de la couleur » afin de prendre en considération la trivariance de cette dernière [6].

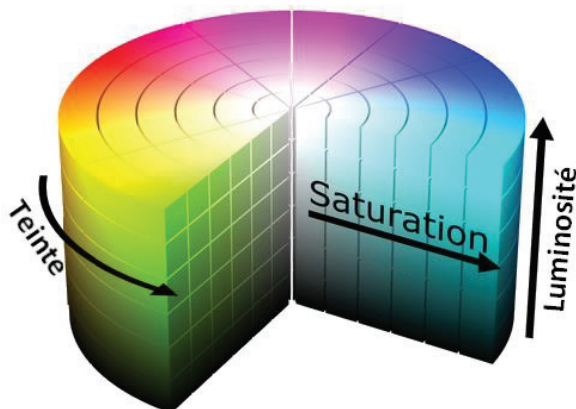


Figure 7 : Cylindre des couleurs de Munsell.

D'autres espaces colorimétriques ont par la suite été décrits, dont le système CIEL*a*b*.

Le système CIEL*a*b*

Créé en 1976 par la Commission Internationale de l'Eclairage (CIE), il représente une des évolutions du système de Munsell. Assez proche dans sa configuration de ce dernier, la sphère chromatique CIELAB est définie par 3 axes principaux [7] :

- Axe L : Axe de Luminosité, il va de 0 (noir) à 100 (blanc).
- Axe [-a* ; +a*] : Axe Rouge – Vert.
- Axe [-b* ; +b*] : Axe Jaune – Bleu (Fig.35).

Au sein de cette sphère chromatique (Fig.8) se trouve la « banane chromatique » (Fig.9), forme rhomboïde représentant l'espace occupé par les dents naturelles. Elle se trouve entre l'axe $+a^*$ et $+b^*$, nous confirmant ainsi la tonalité chromatique à dominance jaune-orangée des dents naturelles. Sa position, proche de l'axe vertical et plutôt haut placée, confirme l'importance de la luminosité et la faible saturation des dents. Son orientation quant à elle nous informe que plus une dent est lumineuse, moins elle est saturée. Et au contraire, plus une dent est sombre, plus celle-ci est saturée. [7]

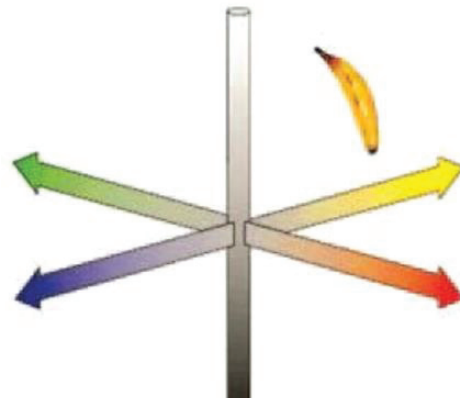
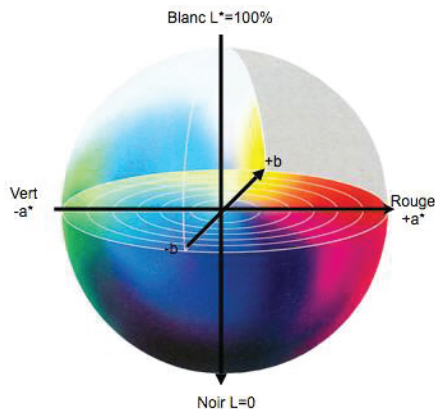


Figure 8 : Sphère chromatique, système CIE $L^*a^*b^*$. Figure 9 : La banane chromatique des dents naturelles.

2.2.1.2 Luminosité

La luminosité est la quantité de lumière réfléchiée par un objet, c'est-à-dire sa contenance en nuances de gris (Fig.10) [1], [3], [4], [6]. Elle est représentée par l'axe des abscisses sur le cylindre de Munsell. La couleur qui réfléchit le plus la lumière étant le blanc, celle qui ne la réfléchit pas (absorption totale), le noir. La luminosité est le paramètre le plus important à prendre en compte lors du choix de la couleur d'une dent, et est souvent négligée au profit de la teinte et de la saturation [2]. Le patient et le praticien se focaliseront à tort et quasiment exclusivement sur la teinte plutôt jaune, grise ou marron d'une dent. Pourtant, un défaut ou un excès de luminosité, peut considérablement faire barrage à l'intégration esthétique de la restauration. Ce phénomène est dû, comme vu précédemment, à une bien plus forte proportion dans l'œil humain de cellules « bâtonnets » (réceptrices de lumière), que de cellules « cônes » (réceptrices de teinte et saturation). Il y a vingt fois plus de bâtonnets que de cônes dans l'œil, ce qui en fait un véritable récepteur de lumière [4]. Il est donc important de garder à l'esprit que l'œil humain est extrêmement plus sensible à une variation de luminosité qu'à une variation de teinte ou de saturation.

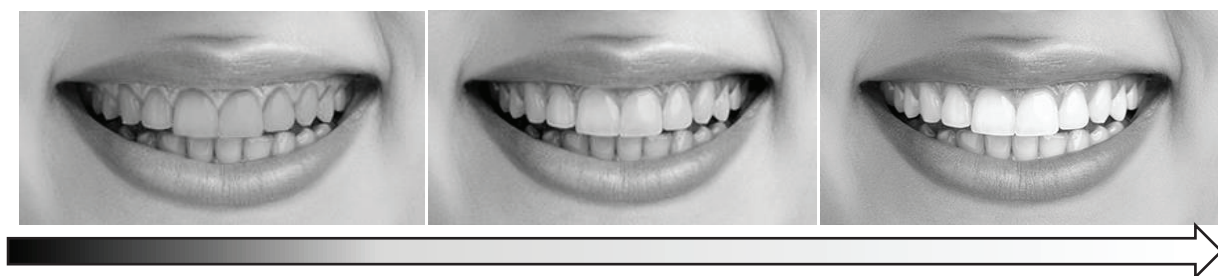


Figure 10 : Illustration d'un sourire avec une variation croissante de luminosité.

Quelle est l'importance de la luminosité dans relevé de la couleur dentaire ?

Le choix de la bonne luminosité permettra une intégration esthétique lors de tous les éclairages, ce qui revêt une importance capitale au quotidien. En effet, l'individu concerné évoluera au cours de sa journée sous des éclairages de natures variables (éclairage naturel ou artificiel), et d'intensités différentes (ex : lever de soleil, soleil à son apogée, coucher de soleil, ciel nuageux, nuit, lumière faible ou lumière forte, etc.)

Comment enregistrer la correcte luminosité ?

Afin d'étudier un paramètre isolé de la couleur, il est nécessaire de supprimer les autres afin de ne pas se laisser influencer dans son choix. Ainsi, la luminosité est plus facilement étudiable en supprimant la teinte et la saturation, c'est-à-dire sur image en noir et blanc. Idéalement, il est pertinent de conforter son choix de luminosité en associant le nuancier du teintier accolé à la dent dont la couleur doit être enregistrée et de réaliser un cliché photographique en noir & blanc. Il est d'autre part préférable, pour avoir une appréciation plus fine de la luminosité, de limiter l'intensité de l'ambiance lumineuse environnante. De ce fait, les bâtonnets rétiens seront davantage stimulés, plus sensibles à la luminosité, et le résultat ne sera pas biaisé par une stimulation excessive des cellules cônes [1], [2]. Il est judicieux de cligner des yeux afin de privilégier davantage la mise en fonction des bâtonnets rétiens [5]. Il est également nécessaire d'avoir un éclairage composé de l'ensemble des longueurs d'ondes du spectre visible de type « lumière du jour », afin que la dent les réfléchisse correctement [1].

Afin d'éviter les « mauvaises surprises », il est préférable de faire varier la position du patient face à la source lumineuse. Cela permet d'éviter les erreurs de métamérisme (Fig.11) : Phénomène physique durant lequel l'objet semble avoir une couleur différente selon l'éclairage utilisé. Pour ce faire, sélectionner la luminosité en redressant le fauteuil et placer le patient face à la lumière du jour. Cela nous permet d'éloigner le patient de la source lumineuse et d'avoir une appréciation fine de la luminosité de la dent, sans que nos cellules bâtonnets ne soient trop rapidement saturées. Pour sélectionner la teinte et la saturation, rallonger le patient face à la source lumineuse [1].

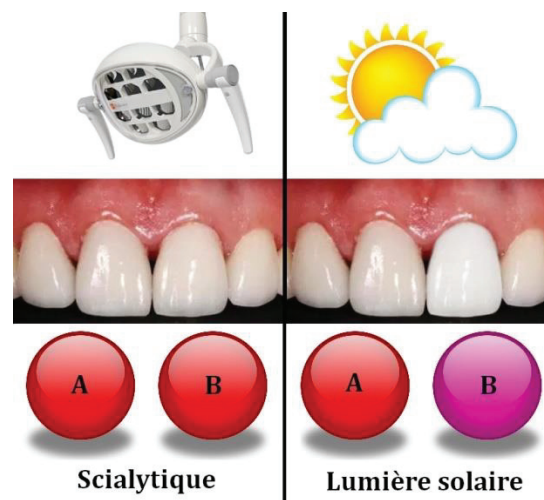

Figure 11 : Illustration d'un métamérisme.

Pourquoi la lumière du scialytique ne convient-elle pas pour le relevé de la couleur dentaire ?

Un choix de teinte sous lumière scialytique sera biaisé par la trop forte intensité lumineuse de l'éclairage (2000 lux) et sa température trop basse (4000 à 5000 Kelvins). Afin d'être au plus proche de la couleur réelle de la dent, notre éclairage doit se rapprocher de la lumière solaire (Fig.12) [1].

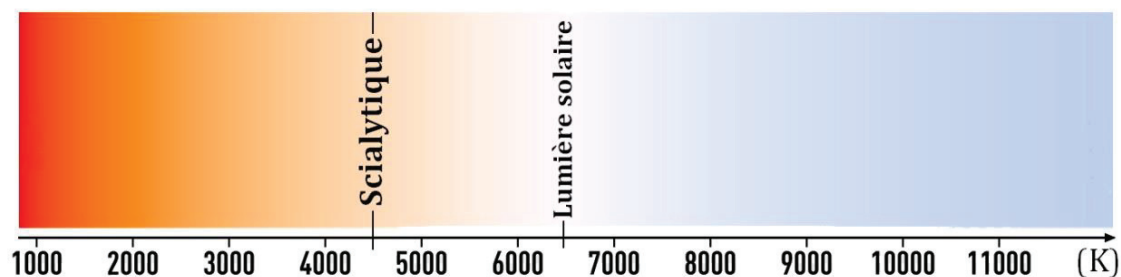


Figure 12 : Couleur de rayonnement perçue en fonction de la température en Kelvins.

2.2.1.3 Saturation

La saturation correspond à la quantité de pigment pur contenue dans la couleur [2], [5], [6]. Elle ne définit pas la couleur en elle-même, mais son intensité, sa pureté, indépendamment du paramètre de luminosité [1]. Sur le cylindre de Munsell elle est représentée par l'axe horizontal : plus nous nous éloignons de l'axe vertical principal, plus la couleur est saturée. En augmentant, elle amplifie la teinte initiale et la rend plus dense (Fig.13). Lorsqu'elle est de 100%, la couleur est très vive. Lorsqu'elle tombe à 0%, nous obtenons une image en niveaux de gris [3], [4]. La saturation représente le 2^{ème} facteur de succès lors du relevé d'une couleur [5].

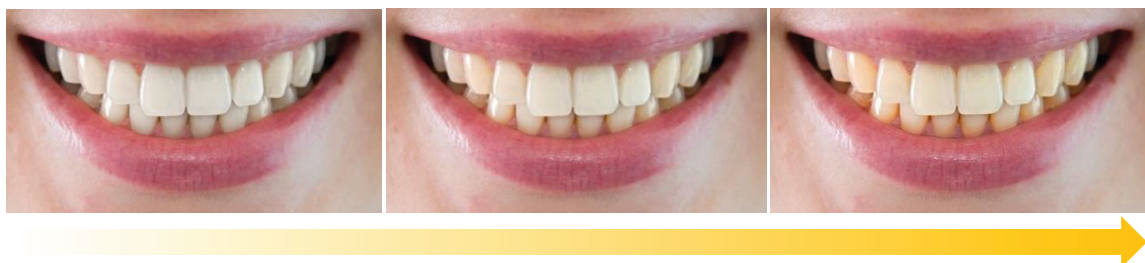


Figure 13 : Illustration d'un sourire avec une variation croissante de saturation.

2.2.1.4 Teinte

Également appelée tonalité chromatique, la teinte représente la famille de couleur en elle-même. Les teintes sont réparties tout autour de l'axe vertical du cylindre de Munsell. A chaque teinte pure correspond une longueur d'onde [1], [3], [4], [6]. Si la luminosité est le paramètre le plus important et le plus remarqué lors de sa variation, la teinte elle, est moins importante. [2]

En effet, en odontologie le panel de teintes nous concernant est assez restreint. La teinte de la dent sera principalement régie par la dentine, ce qui implique que notre domaine

de teinte se situera essentiellement dans les tons jaunes-oranges (Fig.14). Elle peut varier en fonction de l'épaisseur de la dentine et de l'émail (ainsi que sa translucidité), la vitalité pulpaire, la formation de dentine tertiaire, etc.

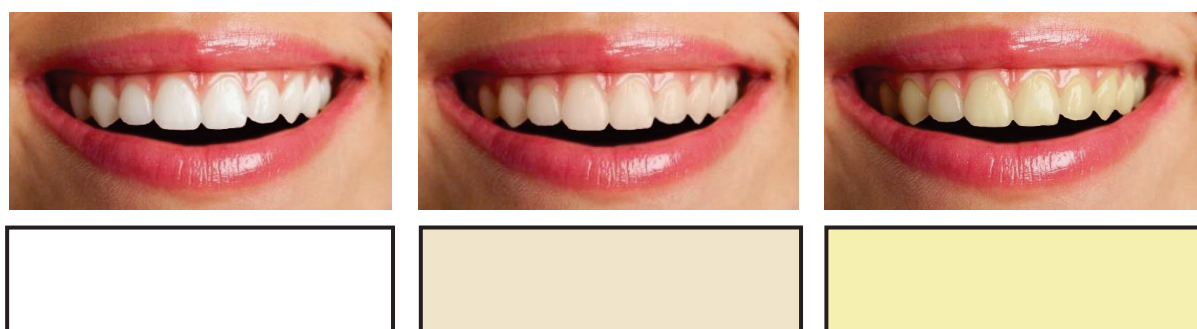
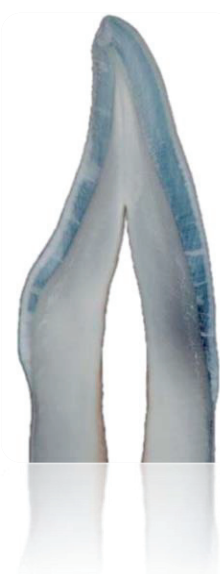

Figure 14 : Illustration d'un sourire avec une variation de teinte.

La couleur de la dent naturelle se caractérise donc par une teinte jaune-orangé plus ou moins désaturée, ainsi qu'une luminosité plus ou moins élevée. [2]

2.2.1.5 Rôle(s) des différents tissus au sein de la couleur



*Figure 15 :
Coupe de
l'organe dentaire.*

C'est la stratification des tissus dentaires qui donne à la dent sa couleur unique et complexe à reproduire. La dentine est responsable des paramètres de teinte, de saturation et de fluorescence [5]. Cependant en ce qui concerne l'absorption/réflexion/déviations de la lumière, c'est le tissu amélaire qui reste le plus déterminant, même si la dentine a également son rôle à jouer. Il est responsable des effets de dégradés, d'opalescence, de transparence, des caractérisations colorées présentes à la surface de la dent, de la micro-géographie amélaire etc. [5]. C'est donc la morphologie et la composition de ces deux tissus (et l'entité fonctionnelle qui les unit à la JAD), très différentes d'un individu à un autre, et au cours de la vie d'un même individu, qui régiront la couleur de la dent (Fig.15). L'épaisseur de la dentine, ainsi que la densité et l'épaisseur des tubuli dentinaires qui la constituent, permettront une absorption/réflexion plus ou moins importante de lumière. L'émail qui la recouvre, de par sa translucidité variée, modulera cette transmission lumineuse jusqu'à la dentine. L'émail est principalement responsable du paramètre de luminosité. La dentine quant à elle est responsable de la base chromatique que sont les paramètres de saturation et de teinte.

Ce phénomène varie donc d'un individu à un autre, ainsi qu'avec l'âge. Au fil des années plusieurs phénomènes de modification des tissus dentaires peuvent avoir lieu : Apposition de dentine secondaire ou tertiaire, rétraction pulpaire, nécrose ou hémorragie pulpaire, etc. Ces changements pulpaires et dentinaires, additionnés aux variations de forme (notamment dues à l'usure) et de constitution amélaire, mènent à une modification de la couleur dentaire chez une même personne au cours de sa vie (Fig.16).

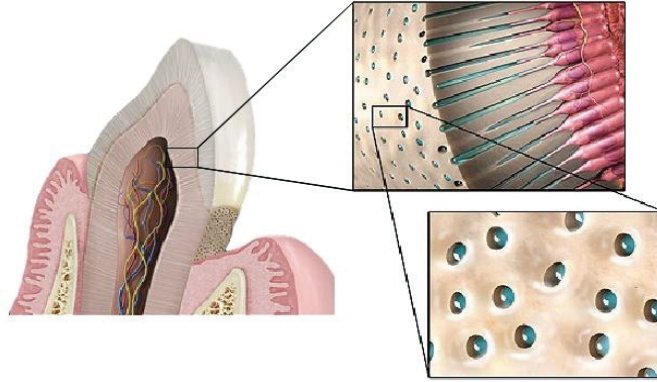


Figure 16 : Les tissus dentaires (émail, dentine, tissu pulpaire) vont subir des remaniements au fil du temps par des mécanismes de maturation, de défense et d'usure.

2.2.2 Paramètres spécifiques

L'analyse trichromatique de la dent ne permet pas à elle seule de définir la couleur [5]. La dent dispose de formes creuses ou bombées pouvant impliquer une déviation du faisceau lumineux, de tissus durs aux caractéristiques physiques très différentes, de défauts de minéralisation, d'épaisseurs tissulaires variantes, etc. Les effets d'absorption et de réflexion de la lumière vont être ici modifiés par la transmission amélaire de cette même lumière, en fonction de la translucidité, épaisseur, composition de l'émail. Il est donc nécessaire de prendre en compte certains facteurs spécifiques à la dent afin d'en maîtriser complètement la colorimétrie. Seule la compréhension de l'ensemble de ces caractères colorimétriques secondaires nous permet d'établir une réelle cartographie dentaire allant au-delà des seules coordonnées trichromatiques [5].

2.2.2.1 Stratification

La dentine donne à la dent sa teinte. La saturation de celle-ci dépendra entre autres de son épaisseur. Ainsi, plus le noyau dentinaire est épais et l'émail fin, plus la teinte sera saturée. C'est la raison pour laquelle les collets sont fréquemment plus saturés que les cuspidés : L'émail y est plus fin, et l'épaisseur de dentine plus importante (Fig.17). A l'inverse, les bords libres constitués majoritairement d'émail (particulièrement en région incisivo-canine) paraissent très désaturés voire translucides chez les patients jeunes. [2], [4]

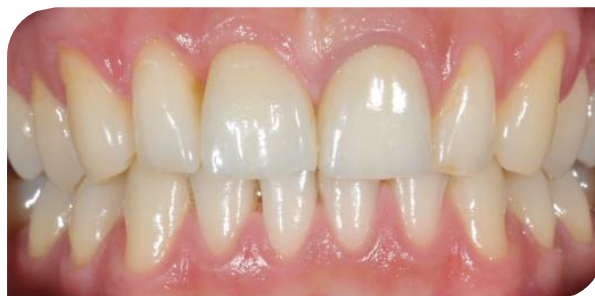

Figure 17 : La stratification des tissus et son influence sur la couleur dentaire. Les collets sont plus saturés que les bords libres.

2.2.2.2 Translucidité

Elle est déterminée par la capacité de la lumière à traverser totalement ou partiellement les tissus [6]. L'émail est le tissu dentaire le plus translucide : Sa translucidité est de 70% tandis que celle de la dentine est de 40% [1], [5]. Plus la lumière est transmise à la dentine par l'émail, plus la dent paraîtra translucide et moins lumineuse [2], [4]. C'est la raison pour laquelle le bord libre, souvent dénué de dentine et uniquement formé d'émail, paraît plus translucide que le reste de la dent. Le collet quant à lui présente une forte épaisseur de dentine avec une fine couche d'émail, c'est l'endroit le moins translucide de la couronne dentaire. Il est donc de rigueur de choisir le degré de saturation et la teinte de la dentine en se référant au tiers cervical ou médian de la dent [1].

Yamamoto propose en 1992 une classification des trois types de translucidité (Fig.18) [4], [5] :

- ☞ Type A : Translucidité localisée sur l'ensemble de la face vestibulaire.
- ☞ Type B : translucidité localisée dans la région incisale, en bandes.
- ☞ Type C : translucidité localisée dans les régions incisale et proximale.

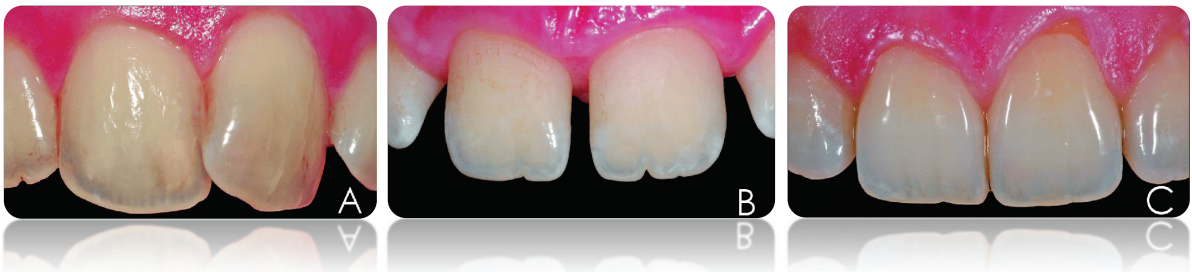

Figure 18 : Classification des trois types de translucidité (Yamamoto 1992).

Ce paramètre varie d'un sujet à l'autre, en fonction de l'âge et en fonction de la dent (dent antérieure ou plus postérieure). En effet, certaines dents jeunes composées d'un émail très translucide laisseront apparaître au niveau du bord libre un liseré moins opaque, plus transparent que le reste de l'organe dentaire. Au fil des années, l'émail va subir différentes agressions : Abrasion, attrition, abfraction, érosion peuvent survenir de façon physiologique ou de façon plus pathologique chez les patients atteints de dysfonctions masticatoires ou de bruxisme. La conséquence de cette usure va être une diminution (voire une disparition) du bord libre translucide, avec ou sans égression compensatrice, en fonction de son origine (Fig. 19). La partie cervicale plus saturée sera donc proportionnellement plus importante (par rapport à l'entièreté de la dent), que la partie moins saturée. De même, l'émail vestibulaire affiné accompagné d'une apposition de dentine tertiaire plus foncée au cours de la vie, donnera à la dentine sous-jacente plus d'importance et provoquera une altération de la translucidité de la dent âgée [1].

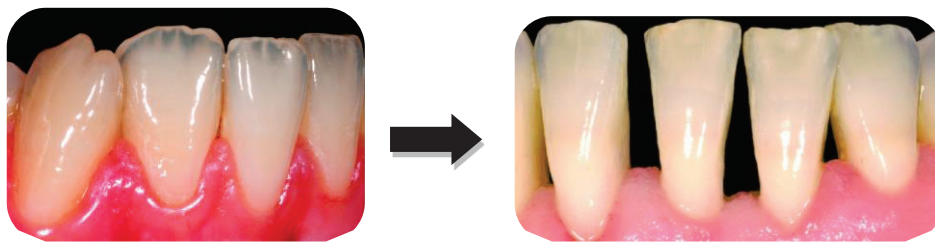

Figure 19 : Différence de translucidité des bords libres des incisives mandibulaires.

La connaissance de ce paramètre se révèle fondamentale par exemple lors de la restauration d'une dent antérieure par stratification. Il sera alors nécessaire de tenir compte de l'épaisseur variable de l'émail au cours de l'âge afin d'adapter l'épaisseur ainsi que la saturation de nos composites « émail » et « dentine » lors de la restauration. Ainsi, les dents jeunes étant plus blanches et lumineuses devront être restaurées avec une couche « émail » plus épaisse, moins translucide, et une couche « dentine » peu saturée. A l'inverse, la restauration d'une dent plus âgée implique l'apposition d'une couche « émail » plus fine et translucide, ainsi qu'une couche « dentine » plus saturée (Fig.20). [7]

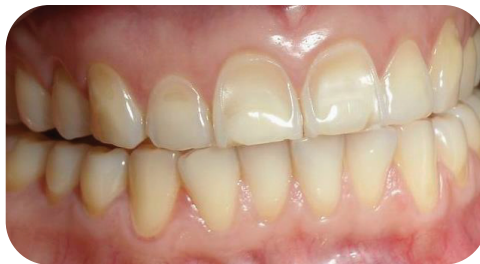

Figure 20 : Conséquences de l'érosion/abrasion des tissus sur la couleur dentaire.

2.2.2.3 Effet nacré

C'est l'effet retrouvé sur les surfaces opaques de forte brillance. Légèrement métallique et comparable à la nacre, il se manifeste essentiellement chez les patients jeunes. [2]

2.2.2.4 Opalescence

C'est la capacité de l'émail à réfléchir la lumière en produisant un effet bleuté, ou bien à la transmettre en produisant un effet rouge-orangé. Ce phénomène est dû à la très petite taille des cristaux d'hydroxyapatite (0,15 à 0,05 μm) présents au sein de la couche amélaire, rappelant la structure cristalline des molécules de dioxyde de silicium de l'opale [2], [4], [5], [6]. Ainsi, la dent éclairée aura un aspect bleuté de face en raison de la réflexion des rayons, et un aspect orangé de l'autre côté en raison de leur transmission (Fig.21). [1]

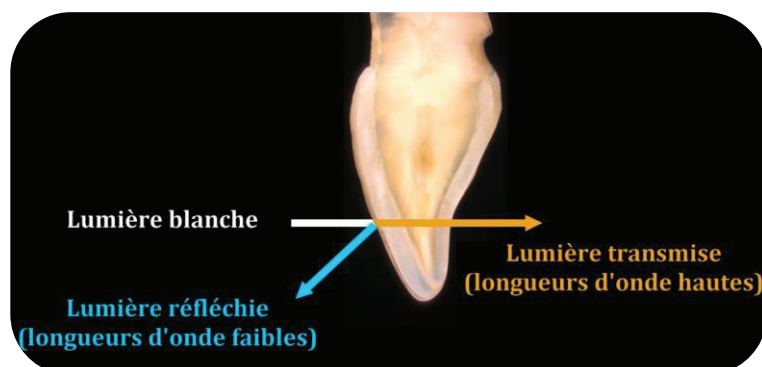


Figure 21 : Conséquences de la transmission et de la réflexion lumineuse sur l'effet d'opalescence.

2.2.2.5 Fluorescence

La fluorescence se définit comme le phénomène physique provenant des fluorophores. Cette espèce chimique est capable, après une excitation lumineuse ultraviolette (UV, non visible), de réémettre cette lumière avec une longueur d'onde plus courte blanc-bleuté visible [2], [5]. La lumière solaire étant riche en UV, une forte luminosité mettra en avant les propriétés fluorescentes des dents. Le tissu responsable de cette fluorescence est la dentine. L'aspect blanc-bleuté qu'elle renvoie sous éclairage ultraviolet aura tendance à s'estomper avec le temps en raison de la minéralisation progressive de celle-ci avec l'âge [4]. Il est donc nécessaire que les matériaux de restauration utilisés sur les dents antérieures possèdent cette même capacité fluorescente, sous peine de paraître plus foncés, ceci toujours dans un souci de biomimétisme et d'invisibilité (Fig.22) [1], [8].

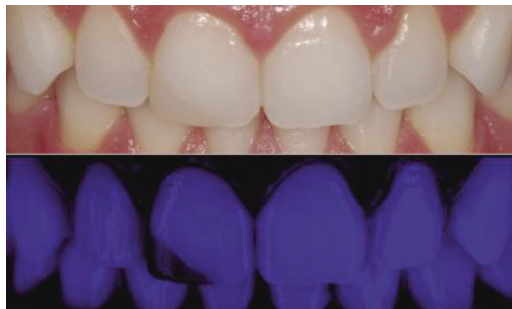

Figure 22 : Propriétés fluorescentes différentes entre la dent naturelle et la restauration composite de l'angle de la 11.

2.2.2.6 La micro-géographie

Elle représente la structure de surface de la dent. Cette structure irrégulière, retrouvée particulièrement chez les patients jeunes en raison de la faible usure des dents, est à reproduire impérativement lors des restaurations afin de garder les mêmes propriétés optiques d'absorption et de réflexion de la lumière que la dent naturelle [2]. En effet, pour une même couleur dentaire, la perception colorée s'avérera différente en fonction de la micro-géographie rencontrée. Les périchématis ainsi que les stries verticales dévient le faisceau lumineux et apportent un effet de brillance même lorsque la dent est sèche, grâce au phénomène de réflexion diffuse. Cette caractéristique superficielle a tendance à disparaître au cours de la vie en raison de l'usure abrasive et érosive. Cela entraîne un lissage de la surface amélaire et une diminution de la réflexion diffuse au profit d'une réflexion spéculaire (Fig.23, 24) [5].

Ce phénomène est dû aux trois types de réflexion lumineuse rencontrés en fonction de la surface [9] :

- **Réflexion spéculaire** : Elle s'observe sur des surfaces principalement lisses. Une partie du rayon incident est réfléchi, et le reste du faisceau lumineux est transmis à la matière. Cela donne à la dent un aspect moins lumineux. Le rayon réfléchi, unique, a une trajectoire linéaire suivant le même angle que le rayon incident par rapport au point d'incidence. Ce type de réflexion est essentiellement observé sur des dents usées, âgées, ou dénuées de micro-géographie. La dent prend un aspect moins brillant (fig.23) [5].

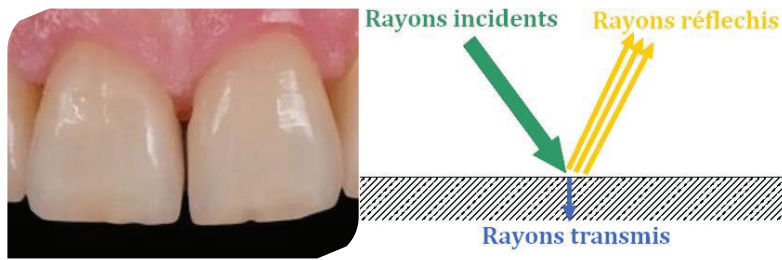


Figure 23 : La réflexion spéculaire.

- **Réflexion diffuse** : Elle s'observe sur des surfaces plus rugueuses et irrégulières. Ce n'est alors pas un, mais plusieurs rayons qui sont réfléchis, dans plusieurs directions différentes (en « halo »). Cette réflexion met en évidence la micro-géographie de la dent et la rend plus lumineuse. Ce phénomène s'observe le plus souvent sur les dents jeunes, dotées de périkématies, de fossettes, et autres structures micro-géographiques (fig.24) [5].

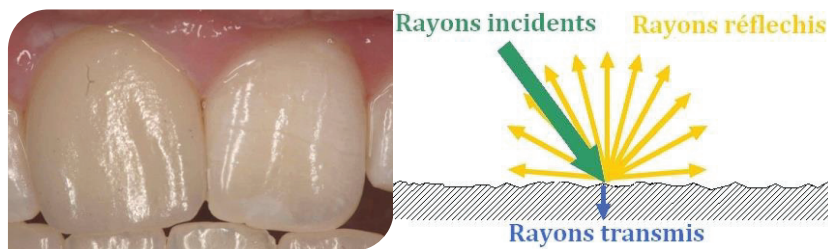


Figure 24 : La réflexion diffuse.

- **Réflexion totale** : Tout le rayonnement incident est réfléchi, l'objet apparaît opaque (fig.25).

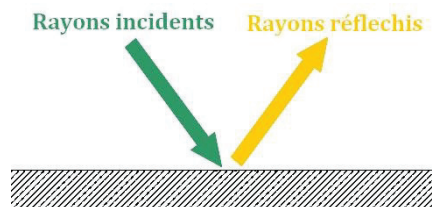


Figure 25 : La réflexion totale.

En raison de l'usure abrasive, attritive et érosive des dents au cours de la vie, une personne âgée affichera une surface amélaire plus lisse, opaque, mate et carrée qu'une personne plus jeune (fig.26).

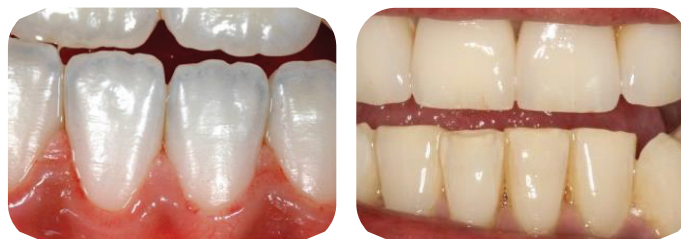

Figure 26 : Etat de surface des incisives d'un patient jeune et d'un patient plus âgé.

2.2.2.7 Caractérisations

Enfin, l'unicité de chaque dent va dépendre d'un dernier facteur : Leur caractérisation colorimétrique, déterminée par des taches blanches marron ou jaunes, des sillons plus ou moins infiltrés ou colorés, des fissures (infiltrées ou non), des effets nuageux ou laiteux, etc. (Fig.27) [5].

Ces caractérisations peuvent être :

- ↳ **Innées** (Hypominéralisation molaires incisives MIH).
- ↳ **Acquises** (traumatisme, taches d'hyper-fluorose, caries débutantes ou « white spots », infiltration profonde de chromophores au sein des irrégularités de surface).

Elles sont importantes à prendre en compte lors de la restauration d'une dent antérieure dans un souci d'intégration. Dans ce cas, il est nécessaire de les cartographier à l'aide d'une « charte chromatique » afin de pouvoir se guider au cours des étapes de stratification de la restauration (en faisant notamment usage si nécessaire de masses effets et de modificateurs de couleur = maquillants). Cependant certains patients souhaitent s'en débarrasser. N'étant pas un défaut en soi, elles peuvent gêner les personnes en quête d'un sourire idéalisé.

L'élimination des caractérisations colorimétriques contenues au sein de l'émail peut se faire par plusieurs techniques à minima, sans délabrement excessif des tissus sains environnants. L'ensemble de ces méthodes vont être abordées au sein de ce travail de thèse.

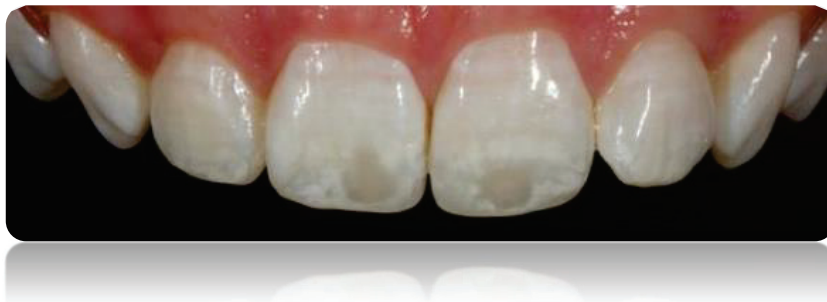

Figure 27 : Incisives centrales présentant une anomalie dyschromique amélaire (Fluorose).

2.3 Paramètres extrinsèques de la couleur dentaire

La perception et l'interprétation par notre cerveau de la couleur dépend d'un ensemble de paramètres :

- ☞ La couleur des structures anatomiques autour de la dent (gencives, lèvres, téguments).
- ☞ L'épaisseur des lèvres (des lèvres pulpeuses peuvent générer de l'ombre).
- ☞ L'environnement lumineux (lumière naturelle solaire ou artificielle).
- ☞ La décoration environnante (couleur des murs, couleur des vêtements de l'équipe soignante, disposition du fauteuil par rapport à la source lumineuse et par rapport aux fenêtres, etc.)
- ☞ Vêtements et accessoires portés par le patient le jour du relevé de la couleur [6].

2.3.1 Environnement parodontal et péri Buccal

La dent n'existe pas sans son parodonte et son environnement buccal. Le sourire ne peut être traité indépendamment des structures qui l'entourent, ce qui amène parfois le patient ainsi que le praticien à entreprendre un certain nombre de compromis. Une même couleur, définie par ses coordonnées trichromatiques, prendra différents aspects en fonction de la couleur, de la forme, de la taille de ce qui l'entoure [2].

Johannes Itten, peintre et enseignant suisse, définit dans son livre « L'art de la couleur » paru en 1988, sept contrastes de couleur : Contraste de la couleur en soi, contraste clair-obscur, contraste chaud-froid, contraste des complémentaires, contraste simultanée, contraste de qualité, contraste de quantité [10]. Ces contrastes sont capables de faire varier notre perception colorée en fonction de la composition du milieu environnant.

Contraste de la couleur en soi : Ce sont les différentes couleurs visibles, celles que l'on apprend au cours de l'enfance. Il nous permet de différencier les couleurs. Sur le visage, ce contraste est défini par la couleur des cheveux, de la peau, des yeux, des lèvres, de la gencive, etc.

Contraste clair-obscur : C'est le contraste qui permet de mettre en valeur la composante claire ou sombre d'un objet. Pour mettre en valeur la luminosité d'un objet, il suffit de le placer au sein d'un environnement plus sombre.

C'est la raison pour laquelle les patients atteints de gingivite, noirs de peau, ou à gencive foncée, semblent avoir des dents plus blanches que les autres patients. C'est également le principe d'action de certains dentifrices « blanchissants », dont la réelle action est de faire rougir la gencive pour donner aux dents un aspect plus clair.

Contraste chaud-froid : Lorsqu'une couleur chaude est placée à côté d'une couleur froide, cela met leur opposition colorimétrique en valeur.

Contraste des complémentaires : Une couleur est renforcée lorsqu'elle est placée au centre de sa couleur complémentaire. Ainsi chez la femme, la couleur du rouge à lèvres peut renforcer ou diminuer la composante jaunâtre des dents.

Contraste simultanée : Une même couleur n'aura pas le même aspect en fonction de son environnement. Une même couleur paraîtra plus ou moins lumineuse, plus ou moins saturée, en fonction de l'environnement buccal du patient (lèvres, gencives, peau, etc.).

Contraste de qualité : Désigne le degré de pureté de la couleur. Par la variation de la luminosité et de la saturation, nous donnons plus ou moins de profondeur et de relief à un objet monochrome. D'où l'importance de la stratification des différents composites lors d'une restauration antérieure.

Contraste de quantité : Il concerne les contrastes « beaucoup-peu » et « grand-petit ». Un défaut sera d'autant plus visible si tout le reste de la cavité buccale est intact et homogène.

Enfin, afin d'avoir une appréciation juste de la couleur des dents, il est nécessaire de les observer en milieu humide. Asséché, l'organe dentaire se déshydrate et devient blanc crayeux. Les reliefs et les reflets s'effacent.

2.3.2 Environnement externe

L'environnement extra-buccal joue également un rôle majeur dans la perception colorée. La couleur des murs, ainsi que la nature de la lumière incidente ont un impact sur la perception colorée. Les murs doivent être de couleur neutre (gris clair, blanc ou beige) afin de ne pas interférer notre perception visuelle [1]. Le/la patient(e) ne doit pas porter de rouge à lèvres ou de foulard de couleur vive, pour des raisons de contraste que nous avons vu précédemment.

2.4 Le relevé de la couleur

C'est à ce moment-là du processus de soins que toutes les notions précédemment abordées prennent leur importance. Il faut tenir compte des paramètres généraux et spécifiques afin d'effectuer un relevé colorimétrique juste, et cartographier les différentes variations de couleur de la(les) dent(s).

Il peut s'effectuer de trois façons [5] :

- **Visuellement**, à l'aide d'un teintier.
- **Visuellement assisté**, à l'aide d'une caméra intra-buccale.
- **Instrumentalement**, à l'aide d'un spectrophotomètre ou d'un colorimètre.

2.4.1 Choix visuel

Chaque teintier possède son mode d'emploi spécifique délivré par le fabricant (Fig.28, 29, 30). De façon générale, le relevé de couleur s'effectue dans un environnement neutre, avec une exposition solaire indirecte (éviter si possible la lumière artificielle qui est trop intense avec une température lumineuse trop basse) [5]. La cartographie détaillée permet de situer les différentes couleurs présentes au sein d'une même dent, et de mettre en évidence les caractérisations. Pour une plus grande précision, elle peut s'accompagner d'une photographie.

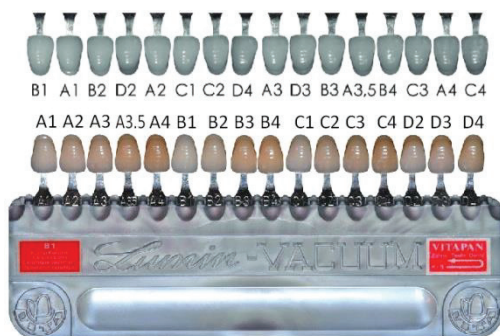

Figure 28 : Teintier Vita Lumin Vacuum®, teintes de luminosité décroissante.




Figure 29 : Teintier Chromascop® de Ivoclar-vivadent.



Figure 30 : Teintier Vita 3D Master®, teintes de luminosité décroissante.

Il est cependant nécessaire de préciser que ces teintiers reposent uniquement sur les capacités visuelles du chirurgien-dentiste qui les utilise ainsi que sur l'environnement et la luminosité ambiante choisie. Ils représentent donc, malgré un certain nombre d'améliorations, plusieurs sources de biais. Entre autres, le dépistage des anomalies visuelles chez le praticien dentiste est quasiment inexistant. Certains souffrent de daltonisme ou d'autres pathologies bénignes altérant la vision colorée. Pour pallier à la subjectivité du choix de la couleur même chez les dentistes aux capacités visuelles normales, des nouvelles technologies permettent une assistance numérique, pour un choix plus objectif [5].

2.4.2 Choix visuel assisté par caméra intra-buccale Sopro 717

Ce protocole ne se passe pas complètement des capacités visuelles de l'utilisateur puisque c'est bien ce dernier qui va devoir, par comparaison avec le teintier souhaité, faire le relevé de la couleur. Cependant, le processus est facilité par un enregistrement et un agrandissement sur moniteur de la dent concernée (Fig.31).




Figure 31 : Caméra intra-buccale à éclairage LED Sopro 717®.

2.4.3 Choix instrumental

Le relevé colorimétrique est ici objectif. La couleur est indiquée par l'appareillage numérique et n'est plus soumis aux biais de vision. Il existe plusieurs systèmes capables de déterminer numériquement la couleur : Les colorimètres, les spectrophotomètres (Fig.32), et plus récemment les procédés d'enregistrement par scanners intra-oraux. Le choix de la couleur est rapide et plus précis. Certains outils permettent une cartographie détaillée sur ordinateur des différentes parties de la dent, en fonction des référentiels VITA ou des trois paramètres généraux de luminosité, saturation et teinte ou $L^*a^*b^*$ [5].



Figure 32 : Easyshade V (VITA).

La littérature démontre une supériorité du teintier Vita 3D Master® eu égard aux autres outils visuels subjectifs. La caméra intra-buccale Sopro717® semble être une plus-value dans le relevé de la couleur [11]. Les outils numériques objectifs (principalement les spectrophotomètres) restent la méthodologie la plus fiable et la plus reproductible. Néanmoins les scanners intra-oraux offrent de nos jours une alternative intéressante à l'utilisation d'un spectrophotomètre [4].

2.5 L'intérêt de la photographie

« Deux dimensions matérialisent une photo, trois pour ce qu'elle montre, quatre pour ce qu'elle inspire » [12].

La photographie numérique s'avère être une aide tout à fait précieuse pour l'amélioration de notre pratique. Elle présente plusieurs avantages non négligeables, en permettant notamment de fixer en image la situation initiale de nos patients (pour mieux l'étudier et en constater l'évolution au cours du traitement). C'est un outil de communication permettant non seulement la discussion avec le patient et nos confrères, mais aussi l'étude de la couleur et des particularités géographiques dentaires. Dans la pratique d'une dentisterie esthétique, il est intéressant d'apprendre à la manipuler afin de mieux analyser les caractéristiques optiques des dents (invisibles à l'œil nu) et d'améliorer la qualité de nos traitements restaurateurs à la quête du naturel [13]. Cependant elle est à manipuler avec précaution car n'aura aucune valeur si les conditions relatives à la qualité de la photographie ne sont pas respectées. Les photographies pré-opératoires, per-opératoires et post-opératoires doivent être réalisées dans le même environnement, dans les mêmes conditions de luminosité et de cadrage. Une teinte témoin doit être sélectionnée et doit figurer sur la photographie. Il est également recommandé d'enregistrer la couleur en début de séance, afin d'avoir une dent sèche dénuée de film salivaire mais non déshydratée par la privation de salive au cours du traitement. Enfin, une attention particulière doit être portée aux patientes, qui ne doivent surtout pas porter de rouge à lèvres lors de la prise de photo pour des raisons de contrastes [12].

Comme lors de l'analyse esthétique de la couleur, le facteur prédominant pour une photographie réussie est le paramètre de la gestion de la lumière. Différents systèmes de flash, permettent son ajustement afin d'obtenir le réglage optimal (Fig.33).

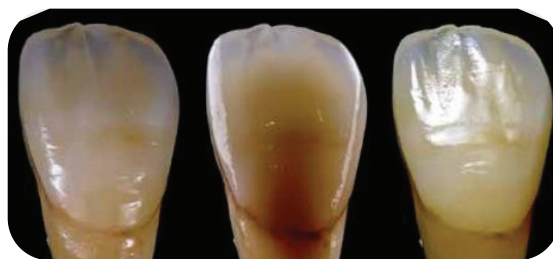

Figure 33 : Photographie d'une même dent, avec une variation de luminosité.

2.5.1 La photographie cross-polarisée

En jouant avec l'ombre et la direction de la lumière, le praticien pourra mettre en évidence la micro-géographie dentaire à reproduire. Cependant, une deuxième technique d'étude photographique consiste à canaliser l'orientation lumineuse : Il s'agit de la photographie en lumière polarisée croisée [12]. Le principe est le suivant : la lumière du flash, comme toute lumière émise, est une onde électromagnétique capable d'osciller selon plusieurs orientations. Elle fait ainsi partie des ondes vectorielles polarisables. Les filtres polarisants ont pour but de bloquer une certaine orientation d'ondulation. Ainsi, en polarisation verticale, les ondes électromagnétiques verticales sont inhibées et seules les ondes horizontales atteignent l'objet, changeant le reflet perçu à sa surface. Lors de la polarisation croisée, deux filtres polarisants sont utilisés et placés perpendiculairement, de sorte à ce que les ondes verticales et horizontales soient toutes deux polarisées. Ainsi, aucun reflet (ou bien très faible) n'est observé. Il n'y a plus de zone de brillance, la dent photographiée paraît mate. L'utilisation d'un système de lumière croisée-polarisée trouve de nombreuses indications en odontologie. En supprimant les effets de brillance, nous obtenons une meilleure cartographie des tissus amélo-dentaires (Fig.34) [12].

Il est donc intéressant, afin de constituer un dossier esthétique patient complet, de réaliser ces deux types de photographie.

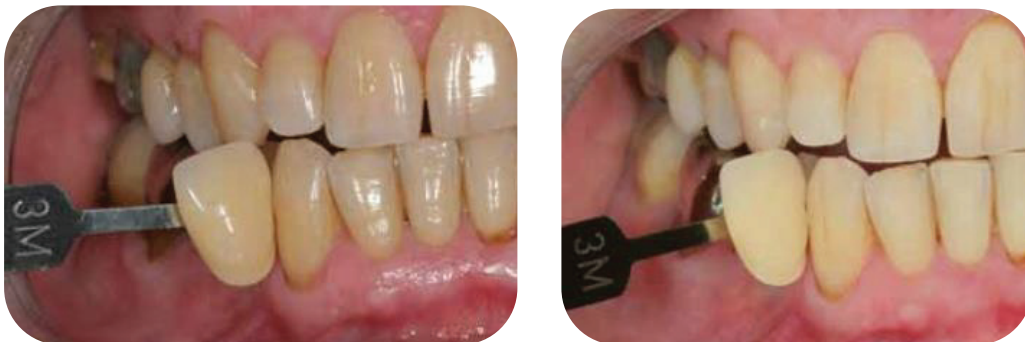

Figure 34 : Illustration d'un relevé de couleur en lumière polarisée (à droite) et non polarisée (à gauche).

2.5.2 La charte de gris neutre

Une méthode intéressante de relevé de la couleur utilise la photographie cross-polarisée ainsi qu'une charte de gris neutre afin de déterminer avec exactitude les coordonnées L^*a^*b d'une dent [14], [15]. Le but est de supprimer les nombreux biais inhérents au relevé visuel à l'aide d'un teintier classique : l'interprétation subjective du chirurgien-dentiste, les biais de luminosité, les biais de contraste, les paramètres propres à chaque dispositif photographique, etc. [14]. De ce fait, une étude précise de la situation colorimétrique pré- et post-opératoire est ainsi permise. Cette méthodologie autorise une communication optimisée avec le laboratoire et une intégration esthétique du traitement maximisée [14].

Principe d'action :

Introduire au sein de la photographie un objet achromatique neutre, c'est-à-dire composé d'autant de rouge, que de bleu, que de vert. Une charte de gris neutre (Fig.35) nous permet de calibrer les paramètres d'exposition et de balance des blancs, à l'aide d'un logiciel tel que Lightroom® ou Adobe Photoshop®. Nous obtenons alors une photographie intra-buccale exempte de biais de luminosité et de caméra, nous permettant un relevé de couleur exact défini dans le système CIEL*a*b, en différents points de la dent. Le relevé des couleurs se fait à l'aide d'un logiciel tel que Classic Color Meter® [14], [15].

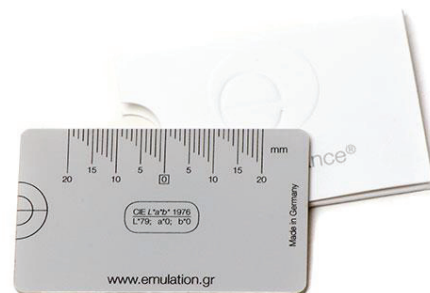

Figure 35. La charte de gris neutre développée par Hein S.

Positionnement de la charte de gris neutre (Fig.36) :

Le réticule est positionné au niveau du milieu inter-incisif. Il permet un alignement horizontal et vertical de la charte et une prise de photo centrée. Les coordonnées L*a*b (L*79, a*0, b*0) figurent sur la charte afin d'être introduites dans Lightroom® lors du calibrage.

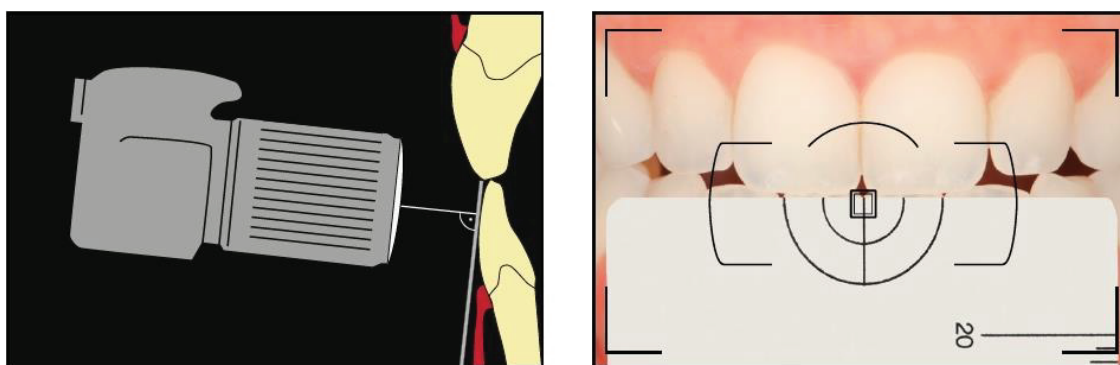


Figure 36: Positionnement de la charte de gris neutre et du dispositif photographique.

Calibrage dans Lightroom® et relevé dans Classic Color Meter® :

Une fois la photographie importée dans Lightroom®, la balance des blancs est ajustée en sélectionnant avec la pipette une des quatre zones présentes au sein du réticule. Nous réglons ensuite l'exposition en introduisant la donnée L*79 (écrite sur la charte), dans l'espace dédié à cet effet. Notre photographie intra-buccale est alors prête à servir pour le relevé des couleurs, qui s'effectuera sur un logiciel tel que Classic Color Meter® (Fig.37). Ce dernier permet de définir chaque point de la dent à l'aide des coordonnées L*a*b.

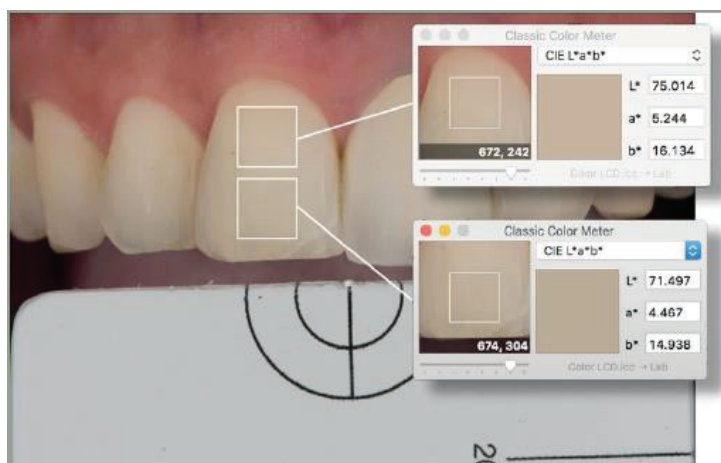


Figure 37 : Détermination des coordonnées $L^*a^*b^*$ à différents endroits, par le logiciel Classic Color Meter®.





3. LES IMPERFECTIONS DYSCHROMIQUES AMÉLAIRES

Nous allons maintenant nous intéresser aux anomalies de couleur situées au niveau de l'émail, les dyschromies amélares. Ces anomalies peuvent être qualitatives (atteinte de la structure de l'émail, variation de son aspect visuel colorimétrique), ou quantitatives (hypoplasie) [16]. Tout changement modifiant les capacités de réflexion/transmission de la lumière des tissus dentaires et donc leurs caractéristiques optiques, conduira à une altération de leur couleur originale [17]. Les notions de couleur vues précédemment nous aident grandement à comprendre l'impact de ces défauts sur l'apparence de la dent.

Les anomalies sont classées en fonction de leur aspect intrinsèque ou extrinsèque, et de leur nature acquise ou non acquise. En fonction de la nature et de l'ampleur du défaut, nous finirons par décrire l'ensemble des techniques dont nous disposons pour les supprimer/estomper/masquer, de la façon la plus respectueuse et économe pour les tissus atteints et environnants.

3.1 Classification des anomalies dyschromiques

3.1.1 Tableaux récapitulatifs des dyschromies dentaires

Les anomalies de développement	
<i>Les anomalies héréditaires</i>	
L' amélogénèse imparfaite	<p>Qu'elle soit isolée ou bien associée à un syndrome, l'amélogénèse imparfaite est une anomalie génétique. Plusieurs gènes peuvent en être responsables. L'émail atteint présente des anomalies de structure et d'apparence, en raison d'une altération de son développement. Toutes les dents temporaires ou permanentes peuvent être touchées.</p> <p>Nous distinguons 3 types d'amélogénèse imparfaite (A.I.) [18] :</p> <p>Hypoplasique (Fig 38) : Déterminée par un défaut quantitatif d'émail, et non qualitatif. Hypominéralisée (Fig 39) : Déterminée par un défaut qualitatif d'émail, et non quantitatif. Hypomature (Fig.40) : Déterminée par un défaut qualitatif d'émail, et non quantitatif.</p> <div style="display: flex; justify-content: space-around;"></div> <div style="display: flex; justify-content: space-around;"><p><i>Figure 38 : A.I. Hypoplasique</i></p><p><i>Figure 39 : A.I. Hypominéralisée.</i></p><p><i>Figure 40 : A.I. Hypomature.</i></p></div>
La dentinogénèse imparfaite	 <p>Elle affecte toutes les dentures, de manière indépendante [19]. Les dents atteintes sont généralement de couleur ambrée, translucides, globuleuses et très usées (Fig.41) [19].</p> <p><i>Figure 41 : Dentinogénèse imparfaite.</i></p>

Les troubles métaboliques [17], [20], [21]

Alcaptonurie	Métabolisme incomplet de la tyrosine et de la phénylalanine. Coloration brune des dents.
Hyperbilirubinémie congénitale	Surproduction de bilirubine entraînant le dépôt de pigments biliaires sur les tissus dentaires minéralisés. Coloration pourpre ou brune des dents.
Porphyrie erythropoïétique congénitale	Augmentation anormale de la production de porphyrines, qui s'accumulent au niveau des dents. Coloration rouge/brune des dents.
Epidermolyse bulleuse	Elle se manifeste au niveau des dents par une corrosion exacerbée de l'émail et l'apparition d'une coloration jaune/brune. Ce phénomène est sûrement dû à la formation de bulles au niveau de la couche améloblastique.
Rachitisme Vitamine D-dépendant	Carence en Vitamine D causant des troubles de la formation de la matrice de l'émail et une augmentation de la corrosion de celui-ci. Coloration jaune/brune des dents.
Syndrome d'Ehlers-Danlos	Cette pathologie atteint le collagène du tissu conjonctif et engendre une hypoplasie amélaire ainsi qu'une irrégularité de la jonction amélodentinaire. Coloration brune ou pourpre des dents.
Pseudo-hypoparathyroïdisme	L'insuffisance de création d'hormone parathyroïdienne (PTH) mène à une insuffisance de production de calcium. Cela engendre une hypoplasie dentaire ainsi qu'un défaut de formation de l'émail. Coloration jaune/brune des dents.
Syndrome d'Hypominéralisation Molaires-Incisives (MIH)	Pathologie non héréditaire dont l'étiologie est pour l'heure imprécise. L'émail des dents atteintes est hypominéralisé, et présente des taches blanches, jaunes ou brunes. Ce défaut peut toucher les incisives ou molaires permanentes, de façon symétrique ou non.

Les anomalies intrinsèques [17], [21]

La Fluorose	Apport excessif de Fluor entraînant une discoloration amélaire en forme de macules ou taches opaques.
L'exposition médicamenteuse aux tétracyclines	L'ingestion de cet antibiotique au cours de l'odontogenèse (et plus particulièrement au cours de la phase de minéralisation) peut être à l'origine d'une coloration de toutes les dents de l'enfant. Coloration jaunâtre ou brun-gris des dents.
Le traumatisme dentaire	Traumatisme sur une dent temporaire affectant le germe sous-jacent. Cela entraîne une discoloration blanche.
La résorption interne	Généralement à la suite d'un traumatisme important, des résorptions internes peuvent apparaître et ne provoquer aucun symptôme jusqu'à leur découverte fortuite ou bien à la suite d'une plainte esthétique de la part du patient. Coloration rougeâtre ou « Pink spot ».
L'infection localisée de la dent lactéale	Foyer infectieux pouvant atteindre le germe de la dent permanente sous-jacente et perturber l'amélogénèse de ce dernier à l'endroit de l'impact.
Les maladies infectieuses systémiques (Rubéole, cytomegalovirus, rougeole, varicelle, scarlatine).	Contrairement aux infections localisées, qui n'atteignent que la dent permanente sous-jacente à la dent lactéale infectée, celles-ci auront un impact sur tous les germes en formation au moment de la contraction de la maladie.
Coloration iatrogène aux matériaux dentaires	Les colorations à l'amalgame ou à l'eugénol peuvent rendre la dentine adjacente plus foncée, entraînant une coloration grise de la dent qui devient alors réfractaire aux traitements par blanchiment.

Les anomalies extrinsèques [17], [21]

La dent, en contact permanent avec le tissu sanguin (par le biais de la pulpe) et avec la cavité buccale (par le biais de la salive), sera au cœur de nombreux échanges. La perméabilité relative de l'émail, en rapport avec sa composition cristalline et ses défauts de surface (innés ou acquis), est un des facteurs principaux de formation des anomalies dyschromiques. En effet, les chromatophores (pigments colorés retrouvés dans les aliments et boissons que nous consommons) vont créer des liaisons chimiques complexes avec la partie organique du tissu dentaire avec lequel ils sont mis en contact. Ainsi, ils peuvent se fixer au niveau des groupes hydroxyles, aminés ou au niveau des ions calcium présents à la surface des puits, fissures, et de la zone interprismatique de l'émail. Les complexes moléculaires formés sont de stabilité plus ou moins variable et modifient les qualités optiques de la surface amélaire. Ces colorations sont acquises et causées par les agents externes. Elles n'affectent que la surface amélaire, et sont généralement réversibles.

Les colorations extrinsèques sont le fruit d'un ou plusieurs facteurs :

- Une consommation excessive d'aliments et boissons riches en chromatophores.
- Une hygiène bucco-dentaire insuffisante ou inappropriée.
- Une utilisation excessive de certains bains de bouche chargés en Chlorhexidine.
- Une hyposalivie (= flux salivaire insuffisant).
- La présence en bouche de bactéries fluorescentes ou champignons.
- Une exposition prolongée aux métaux.

La classification de Nathoo (1997) permet de répertorier ces défauts en fonction de la liaison chimique de l'agent coloré à la surface amélaire :

CLASSIFICATION DE NATHOO (1997)

Type N1 <i>Coloration dentaire directe</i>	Un agent chromogène adhère à la surface de la dent et induit la coloration. La couleur du chromogène ne change pas, et est identique à celle de la coloration.
Type N2 <i>Coloration dentaire directe</i>	Un agent chromogène adhère à la surface de la dent et change de couleur. La couleur du chromogène change après sa fixation à la surface, et est identique à celle de la coloration.
Type N3 <i>Coloration dentaire indirecte</i>	Un agent pré-chromogène ou non-chromogène adhère à la surface de la dent et subit une réaction chimique induisant la coloration.

3.1.2 Les anomalies responsables de taches amélares

Nous allons maintenant nous concentrer sur quatre anomalies responsables de dyschromies intrinsèques purement amélares. Il est impératif de discerner ces quatre pathologies afin de poser un diagnostic correct et d'envisager le traitement mini-invasif le plus adapté. L'étiologie de la lésion va jouer notamment sur sa localisation, sa forme et sa profondeur. Les taches de fluorose, les white spots, les hypominéralisations traumatiques et les MIH ne peuvent être soumises exactement à la même stratégie thérapeutique. Une erreur de diagnostic nous mènera inévitablement à un échec esthétique et opératoire.

3.1.2.1 La Fluorose

Cette pathologie est la résultante d'un apport excessif chronique de Fluor au cours du développement de la dent, plus particulièrement lors de l'amélogénèse [22]. Ce surplus d'apport peut être dû à l'ingestion préventive de comprimés fluorés, d'eau fluorée, ou autres aliments fluorés. Le Fluor crée ainsi un dysfonctionnement améloblastique au cours de la sécrétion et de la maturation de l'émail, entraînant la formation de calcifications défectueuses de la matrice amélaire des dents atteintes. Toutes les dentures peuvent être touchées par ce phénomène [17], [21]. Les conséquences sont multiples : Premièrement, sur le plan microscopique, nous observons une hyperminéralisation amélaire. Deuxièmement, au niveau esthétique, les dents atteintes peuvent présenter des discolorations amélares en forme de macules ou taches opaques, ainsi qu'une porosité de surface pouvant prendre différents aspects. Une coloration brune extrinsèque peut également se déposer à la surface de l'émail altéré [17]. La sévérité de la fluorose dépend de l'âge auquel le patient a été exposé, de la durée d'exposition, et de la dose de fluor ingérée. C'est entre 2 et 8 ans, lors de la phase pré-éruptive (phase de formation et maturation de l'organe dentaire), qu'une consommation excessive de Fluor aura le plus d'impact [23].

L'indice de Dean, créé en 1934 par Henry Trendley Dean et modifié par ce dernier en 1942, permet une classification précise des défauts dus à la fluorose [24] :

<i>Absence de fluorose</i>	Email normal.
<i>Suspicion de fluorose</i>	Lésions douteuses se présentant sous forme de lignes fines, taches irrégulières blanches et opaques au niveau du tiers incisal des incisives maxillaires, ou opacités blanches cuspidiennes prémolaires.
<i>Très faible fluorose</i>	Aires blanches opaques disposées de manière irrégulière à la surface vestibulaire ou linguale des dents atteintes. Les taches occupent moins d'un quart de la surface dentaire (Fig.42).

Faible fluorose

Les aires blanches opaques occupent plus de la moitié de la surface atteinte. Les dents postérieures présentent une usure attritive et des taches marron sont parfois visibles sur les dents antérieures (Fig.43).

Fluorose modérée

Atteinte de toutes les surfaces dentaires. Les surfaces attritives sont importantes et les faces vestibulaires présentent des petits puits. Des taches brunes peuvent être observées (Fig.44).

Fluorose sévère

La forme de la dent peut être affectée. Les puits sont profonds et confluent, donnant un aspect corrodé à la dent. Les colorations peuvent être brunes ou noires, et sont étendues (Fig.45).

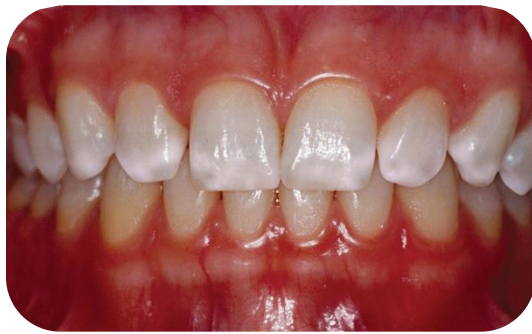

Figure 42 : Fluorose de niveau 1 (très légère).

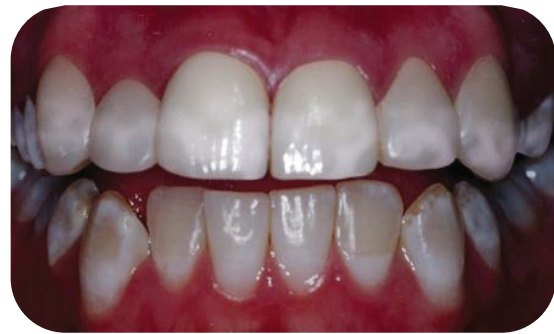

Figure 43 : Fluorose de niveau 2 (légère).

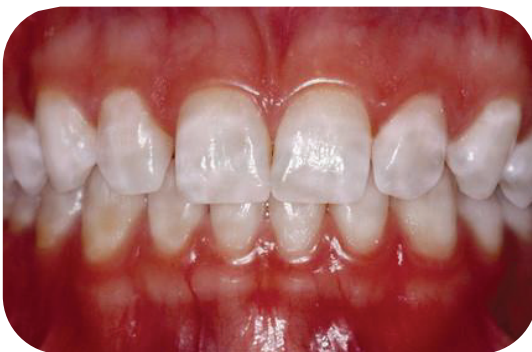

Figure 44 : Fluorose de niveau 3 (modérée).

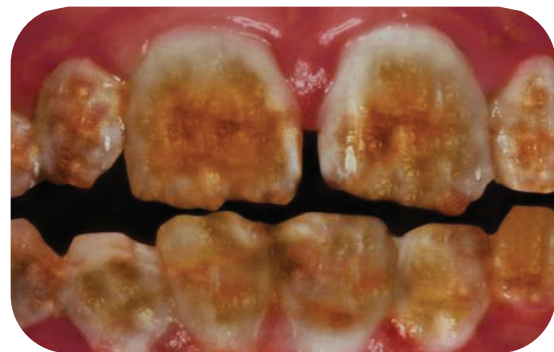

Figure 45 : Fluorose de niveau 4 (sévère).

Configuration de la dyschromie amélaire :

L'anomalie dyschromique due à une fluorose se situe dans le tiers externe de l'émail. Toute la face vestibulaire de la dent peut être atteinte. La tache constituée d'émail hypominéralisé forme des angles obtus avec l'émail sain environnant (Fig.47), ce qui facilite l'accès au traitement.

3.1.2.2 Les lésions carieuses initiales (ou « White Spots »)

Avant même de devenir cavitaire et d'engendrer une quelconque douleur, la lésion carieuse débutante peut modifier les propriétés optiques de l'émail. Cette lésion (également qualifiée de « leucome pré-carieux » ou « White spot ») résulte d'une attaque acide continue et localisée en un certain point de la dent, engendrant une déminéralisation progressive de l'émail qui la recouvre (Fig.46) [17], [22]. L'hygiène bucco-dentaire insuffisante au niveau notamment des collets ou autour des brackets orthodontiques, est un facteur déterminant de leur apparition. En effet, l'attaque acide répétée provoque une déminéralisation de la couche amélaire et une augmentation de sa porosité, perturbant ainsi le phénomène de réfraction lumineuse au sein des prismes d'émail. Il en résulte des taches blanches d'aspect givré à la surface de l'émail lors des stades débutants, puis un aspect grisé qui se renforce de plus en plus en fonction de la progression de la lésion. Les chromogènes alimentaires peuvent renforcer ce processus de coloration en se fixant à la lésion pour la colorer davantage [17]. Leur dépistage se fait visuellement, car aucune douleur n'est associée à ces lésions.

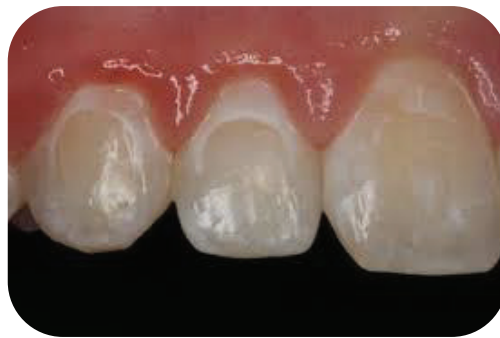

Figure 46 : Déminéralisation amélaire d'origine carieuse suite à un traitement orthodontique.

La prévention est indispensable afin d'éviter l'apparition de ces lésions carieuses initiales. Souvent présentes lors de la dépose des brackets, ces déminéralisations peuvent être un résultat indésirable iatrogène d'un traitement orthodontique. Afin de prévenir leur apparition, il peut être intéressant de précéder le collage du bracket d'un primer fluoré, ou de le coller avec un adhésif fluoré. Plusieurs études démontrent qu'il n'y a pas de différence significative en ce qui concerne la force de liaison entre le bracket et la surface amélaire, que celui-ci soit collé avec un adhésif fluoré ou non [25]. Dans le cas où la prévention est inefficace ou insuffisante, un diagnostic précoce permet une prise en charge atraumatique grâce à l'application de fluorures ayant pour but de reminéraliser la surface amélaire sans la dégrader, et ainsi préserver l'intégrité de la dent [25]. Une prise en charge tardive aura de nombreuses conséquences néfastes parmi lesquelles : l'apparition de douleurs, l'augmentation de la mutilation lors du traitement, la fragilisation de la dent à plus ou moins long terme, l'augmentation du risque de réinfiltration du traitement, et l'augmentation du risque de coloration du traitement.

Le système ICDAS, basé sur l'observation clinique de la surface dentaire, classe les lésions carieuses par ordre croissant de sévérité :

Classification ICDAS		
0		Surface dentaire saine.
1	<i>w : white</i> <i>b : brown</i>	Premier changement visuel de l'émail, après séchage de la surface dentaire.
2	<i>w : white</i> <i>b : brown</i>	Changement visuel distinct de l'émail, sans séchage nécessaire.
3		Rupture localisée de l'émail sans exposition dentinaire. La dentine ne forme pas d'ombre sous-jacente.
4		La dentine forme une ombre sous l'émail, avec ou sans cavitation.
5		Cavité distincte avec exposition dentinaire.
6		Cavité distincte et étendue avec exposition dentinaire large.

Seuls les premiers stades font partie de la catégorie des white spots.

Configuration de la dyschromie amélaire :

Les leucomes pré-cariieux sont localisés généralement dans le tiers cervical des dents ou autour des brackets orthodontiques. Ils sont d'aspect blanc, opaque et crayeux, en forme de plages de tailles et formes variables. Ils forment, tout comme les taches de fluorose, des angles obtus avec l'émail sain environnant.

3.1.2.3 Les hypominéralisations traumatiques

Suivant le stade de maturation du germe, les conséquences d'un traumatisme dentaire ou d'une infection localisée peuvent être une anomalie de forme (si le germe est en cours de formation), ou bien une hypominéralisation (si le germe est au stade de minéralisation) [22], [26]. La dent permanente en formation peut alors présenter une hypominéralisation traumatique, c'est-à-dire une discoloration blanche suite à l'altération de la formation des tissus composant la dent (Fig.50). Tous les types de traumatismes affectant les tissus mous peuvent être à l'origine d'une hypominéralisation traumatique : Concussion, subluxation, luxation, intrusion, etc. Les traumatismes n'atteignant que les tissus durs (ex : fracture amélaire ou amélo-dentinaire), ne peuvent à eux seuls être responsables d'une hypominéralisation. En revanche, la possible nécrose de la dent en question et l'infection péri-apicale inhérente à cette nécrose peuvent léser le germe sous-jacent [23].

La classification d'Andreasen permet de classer les hypominéralisations traumatiques en fonction de leur état de surface et de leur couleur [23] :

Classification d'Andreasen [23]	
Stade 1	Décoloration blanche ou jaune-brune de l'émail sur le premier tiers incisal.
Stade 2	Décoloration blanche ou jaune-brune de l'émail avec présence de défauts détectables cliniquement à la surface de l'émail.
Stade 3	Décoloration blanche ou jaune-brune de l'émail avec hypoplasie circulaire de l'émail.
Stade 4	Colorations brunes dues au saignement péri-apical à la suite du traumatisme.

Configuration de la dyschromie amélaire :

L'hypominéralisation traumatique s'exprime fréquemment par l'apparition de taches de tailles variables, blanches ou colorées. Souvent asymétrique et isolée, cette lésion présente quelques particularités en comparaison avec les anomalies dyschromiques propres aux fluoroses et aux white spots [17]. Toujours située dans le tiers externe de l'émail, elle se démarque des autres anomalies dyschromiques par la formation d'angles aigus avec l'émail sain environnant (Fig 47). La non-prise en compte de ces contre-dépouilles sous l'émail sain peut aisément mener à un échec opératoire.

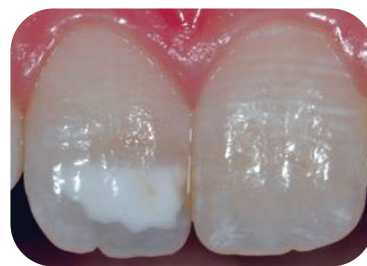

Figure 47 : Dent n°11 atteinte d'une hypominéralisation traumatique.

3.1.2.4 Les MIH (Hypominéralisations Molaire-incisive)

Les MIH (« Molar Incisor hypomineralization ») sont issues d'une pathologie non héréditaire dont l'étiologie est pour l'heure imprécise. Elles correspondent à un défaut qualitatif de l'émail pouvant se compliquer de défauts quantitatifs en raison de la fragilité de l'émail pathologique [16], [23]. Le coefficient de dureté de ce dernier est diminué [27]. Il est hypominéralisé, poreux, et doté de taches blanches, jaunes ou brunes bien délimitées (Fig.48-49). Cette hypominéralisation d'intensité variable peut toucher une à quatre des premières molaires permanentes ainsi que les incisives permanentes (de façon symétrique ou non) [16], [23]. La lésion débute à la jonction amélo-dentinaire et est de taille variable. Toute l'épaisseur de l'émail peut être atteinte [27].

Si cette anomalie a été décrite comme étant un syndrome idiopathique, plusieurs hypothèses ont été formulées. Il semblerait que cette pathologie découle de problèmes systémiques ayant fait leur apparition entre la naissance et l'âge de 4 ans (période de minéralisation des couronnes dentaires). Les améloblastes étant très sensibles au manque

d'oxygène, les phénomènes engendrant cette déficience peuvent être (entre autres) à l'origine d'une susceptibilité accrue à la maladie.

L'origine semble donc être multifactorielle [28] :

- *Prise d'antibiotiques.*
- *Certains syndromes.*
- *Accouchement prématuré.*
- *Hypoxie à la naissance.*
- *Présence dans le lait maternel ou exposition accrue aux dérivés de la dioxine.*
- *Épisodes infectieux et fiévreux répétés (diphtérie, rougeole, scarlatine, oreillons).*
- *Problèmes respiratoires (bronchites récidivantes, asthme bronchial).*
- *Déficit de minéralisation (Hypoparathyroïdisme, malabsorption, malnutrition, hypovitaminose D)*

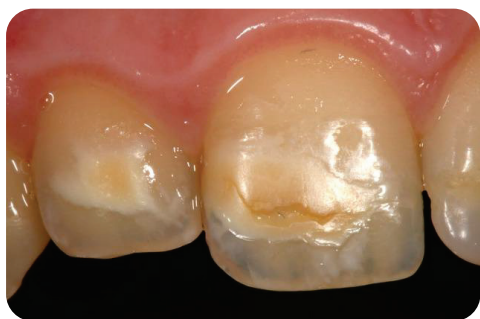

Figure 48 : MIH sur 11 et 12.

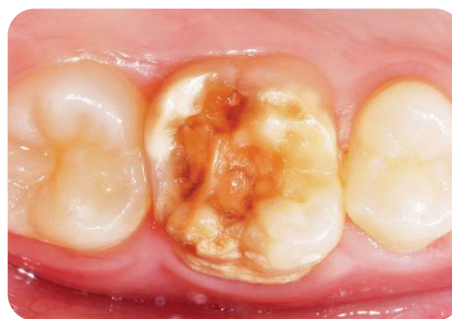

Figure 49 : MIH sur 46.

Configuration de la dyschromie amélaire :

Les lésions de MIH sont bien délimitées, symétriques ou non, blanches ou colorées. Elles sont situées sur la moitié incisale des incisives et occlusale des premières molaires permanentes. Sur le plan histologique, la MIH se démarque des autres lésions par sa position dans l'épaisseur de l'émail : Débutant à la jonction amélo-dentinaire, elle peut être entièrement recouverte d'émail sain, rendant son traitement plus complexe et délabrant.

3.2 Diagnostic différentiel

Il n'est pas aisé de différencier ces lésions cliniquement, surtout lorsque l'interrogatoire médical ne révèle pas d'anomalie concernant la consommation de fluor, l'éventualité d'une chute durant la petite enfance, l'exposition à certains médicaments, etc. Parfois l'examen clinique seul devra nous conduire à un diagnostic correct afin de proposer le traitement le plus adapté, corrélé au niveau de profondeur de la lésion (Fig.50).

3.2.1 Diagnostic clinique

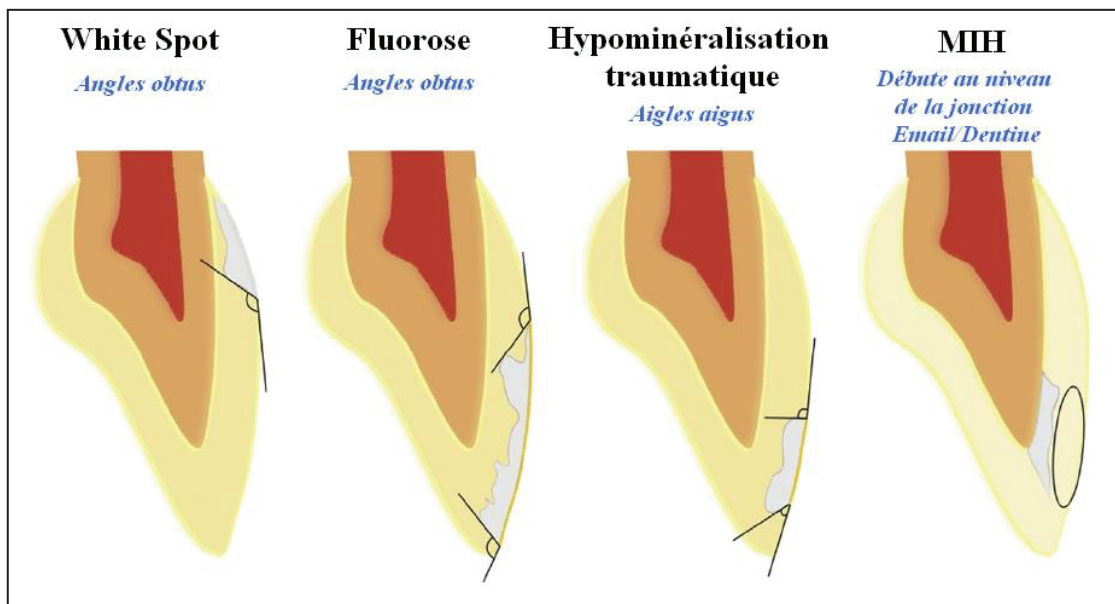


Figure 50 : Configuration des différents défauts amélaire.

DIAGNOSTIC		
	ANAMNESE	EXAMEN CLINIQUE
FLUOROSE	<p><i>Consommation de Fluor durant la grossesse.</i></p> <p><i>Consommation excessive de fluor avant l'âge de 8 ans.</i></p>	<ul style="list-style-type: none"> ◆ Atteinte symétrique. ◆ Macules, taches opaques, porosités amélaire diffuse (en forme de nuage). ◆ Atteinte horizontale. ◆ Peut occuper le bord libre, le tiers inférieur, la moitié coronaire ou toute la surface vestibulaire suivant la sévérité. ◆ Débute à la surface de l'émail.

<p>WHITE SPOT</p>	<p><i>Consommation d'aliments et boissons sucrées ou acides.</i> <i>Hygiène bucco-dentaire insuffisante.</i></p>	<ul style="list-style-type: none"> ◆ Plages d'émail hypominéralisé, d'aspect blanc opaque et crayeux. ◆ Contours diffus avec une possible rupture localisée de l'émail. ◆ Surtout dans le tiers cervical des dents ou autour des brackets orthodontiques.
<p>HYPOMINERALISATION TRAUMATIQUE</p>	<p><i>Traumatisme sur une dent temporaire.</i></p>	<ul style="list-style-type: none"> ◆ Atteinte asymétrique. ◆ Possible analogie avec la dent antagoniste. ◆ Tache blanche ou colorée. ◆ Située dans le tiers externe de l'émail et le tiers incisal de la dent.
<p>MIH</p>	<p><i>Syndrome systémique.</i> <i>Trouble respiratoire.</i> <i>Hypoxie à la naissance.</i> <i>Naissance prématurée.</i> <i>Exposition à la dioxine.</i> <i>Déficit alimentaire.</i> <i>Trouble de la minéralisation.</i> <i>Episodes infectieux répétés.</i></p>	<ul style="list-style-type: none"> ◆ Atteinte symétrique ou non. ◆ Age idéal examen : 8 ans (4 premières molaires et incisives permanentes en bouche). ◆ Au moins 1 première molaire permanente touchée +/- incisives permanentes. ◆ Défauts bien délimités, taches blanches, jaunes ou brunes dans la moitié occlusale ou incisale. ◆ Débute à la jonction amélo-dentinaire.

3.2.2 La transluminescence, un outil indispensable

L'examen clinique ainsi que l'anamnèse nous permettent de déterminer, avec une certaine exactitude, l'étiologie de la lésion. Mais sa morphologie (profondeur, étendue, épaisseur) est difficile à appréhender à l'œil nu. La transluminescence devient alors un outil diagnostique indispensable pour choisir et mener à bien notre traitement. Le système FOTI (Fiber Optic Transillumination), émet un faisceau lumineux coaxial qui traverse l'intégralité des tissus dentaires [29]. C'est la différence de propriétés optiques entre l'émail sain et l'émail hypominéralisé qui permet de visualiser la tache amélaire et de la cartographier en trois dimensions [30]. En effet, l'émail sain laisse passer la lumière tandis que l'émail hypominéralisé l'absorbe, créant ainsi une ombre visible par l'examineur. C'est la topographie de cette ombre, couplée au diagnostic clinique, qui va nous renseigner sur la forme, profondeur, étendue et épaisseur de l'anomalie [30].

Lésion superficielle	Fine	<ul style="list-style-type: none"> ▪ Lésion de faible opacité. ▪ Limites diffuses (Fig.51).
	Épaisse	<ul style="list-style-type: none"> ▪ Lésion de forte opacité, homogène. ▪ Limites nettes (Fig.52).
Lésion mixte		<ul style="list-style-type: none"> ▪ Lésion avec différents niveaux d'opacité, hétérogène. ▪ Les limites semblent nettes par endroits, floues par d'autres (Fig.53).
Lésion profonde		<ul style="list-style-type: none"> ▪ Lésion homogène. ▪ Limites floues (Fig.54).

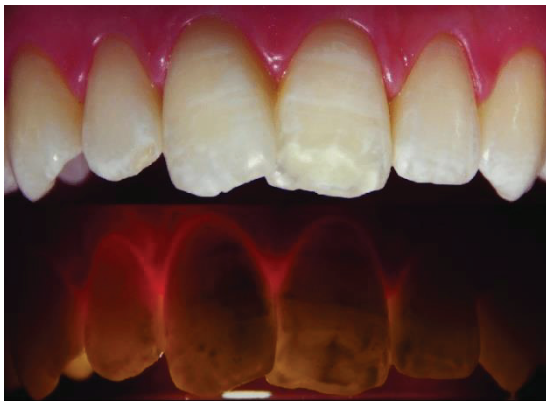

Figure 51 : Transluminescence sur dents présentant des lésions superficielles fines.

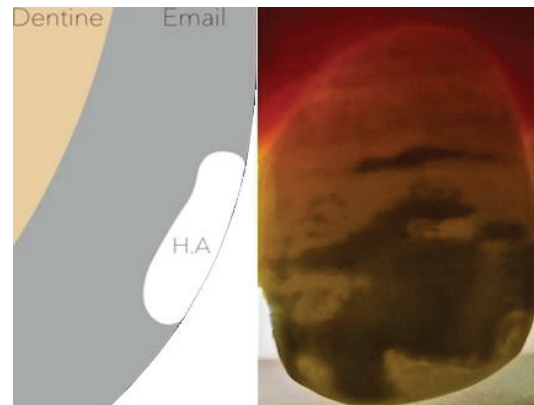


Figure 52 : Transluminescence sur dent présentant une lésion superficielle épaisse.

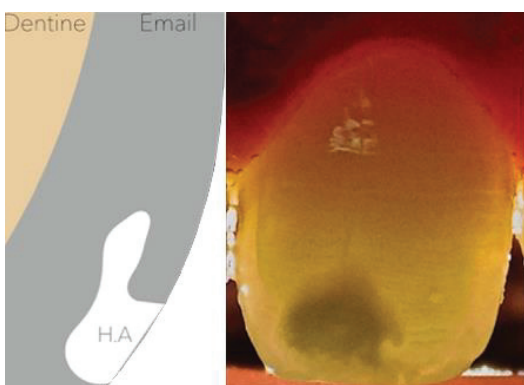


Figure 53 : Transluminescence sur dent présentant une lésion mixte.

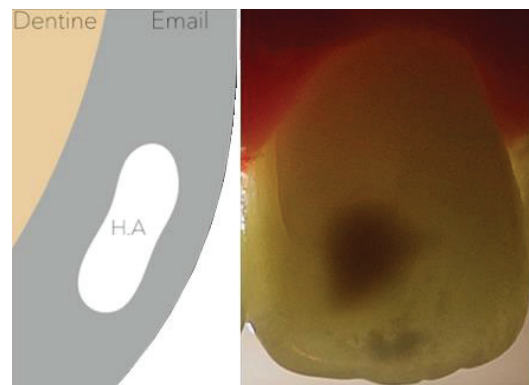


Figure 54: Transluminescence sur dent présentant une lésion profonde.

Le degré d'opacité est directement proportionnel au degré d'hypominéralisation [30].

3.2.3 La notion de « plafond » de la lésion

Nous avons exposé la morphologie propre à chaque lésion en fonction de son étiologie. Or, seules les lésions qui entrent en contact direct avec le traitement y sont réceptives. Ainsi, les lésions profondes ou mixtes (recouvertes entièrement ou partiellement d'émail sain), vont compromettre le traitement par méthode ultra-conservatrice (érosion-infiltration). C'est la raison pour laquelle il est impératif de situer puis d'atteindre le « plafond » d'une lésion. Les lésions en contre-dépouille telles que les **hypominéralisations traumatiques**, les lésions enfouies telles que les **MIH**, ainsi que certaines **fluoroses sévères**, devront bénéficier d'une étape clinique supplémentaire d'exposition de leur plafond [31]–[33]. Ces lésions mixtes/profondes, doivent devenir superficielles et être exemptes de contre-dépouilles. Pour ce faire, le sablage et la méga-abrasion sont efficaces pour retirer l'émail sain sus-jacent.

Afin de situer le plafond d'une lésion, nous disposons de plusieurs outils diagnostics :

- **L'examen visuel** : Les lésions profondes et recouvertes d'émail sain apparaissent souvent plus jaunes lors de l'examen clinique [30].
- **La transluminescence** : L'opacité de la lésion, son homogénéité et la netteté de ses limites nous indiquent les zones en contre-dépouille.
- **Grattage au bistouri de la surface amélaire (« Blade Checking »)** : Lorsque l'on gratte au bistouri un émail hypominéralisé, des copeaux se détachent en raison de sa forte friabilité. En revanche, lorsque l'émail est sain, la lame glisse sur la surface sans créer de copeaux. Dans ce cas, nous en déduisons que le plafond de la lésion n'a pas été atteint et qu'un sablage ou une méga-abrasion sont nécessaires [34].

Notre principe d'économie tissulaire en est alors affecté, mais cela reste bien moins mutilant qu'une restauration directe conventionnelle, ou prothétique par facette/couronne. Car même en soustrayant une faible quantité d'émail sain pour accéder au plafond de la lésion, nous restons dans la couche amélaire sans mutiler la couche dentinaire sous-jacente [32]. Des contrôles à l'aide de la transluminescence sont réalisés régulièrement lors de l'opération pour être certain que tout l'émail sain sus-jacent à l'émail hypominéralisé a été retiré avant d'engager la suite du traitement.

4. TRAITEMENT DES ANOMALIES DYSCHROMIQUES AMELAIRES

4.1 Doléances du patient et principe d'économie tissulaire

« La bonne couleur est celle qui contente l'œil. » [12]

La difficulté de la prise en charge des lésions bénignes réside dans l'approche holistique de chaque situation [17]. Il ne faut pas se concentrer uniquement sur la/les dent(s) atteinte(s) lors d'une prise en charge globale, mais bien sur le patient dans son entièreté (en tenant compte de ses aspects psychologiques et émotionnels). En effet, en tant que professionnels de santé, nous avons été conditionnés à traiter les affections que nous estimons « pathologiques ». Cependant, le caractère inoffensif de certaines lésions nous mène à prendre en compte le ressenti du patient : Ressent-il une gêne fonctionnelle, sensitive, esthétique ?

Le principe de « mutilation minimale » nous guidera tout au long de notre pratique. Il signifie que nous devons toujours faire attention à la quantité de tissu remise en état ou bien remplacée, afin que celle-ci soit toujours la moins importante possible [17]. Le but est de rendre possible et aisée toute réintervention ultérieure [23]. La plupart du temps, cette définition est associée aux techniques de restauration adhésives. Pourtant, même si nous ne le développerons pas au sein de ce manuscrit, il est important d'appliquer le principe de mutilation minimale dans toutes les disciplines de la médecine dentaire, y compris en chirurgie et en implantologie. Cependant, le nom donné à ce principe laisse sous-entendre que le traitement est mutilant. Doit-on en conclure que l'abstention thérapeutique est le meilleur traitement des anomalies bénignes puisque nullement traumatisant ?

Afin d'appliquer le meilleur traitement tout en respectant ce principe de mutilation minimale, il est nécessaire d'établir tout d'abord un diagnostic juste, précis et précoce de la lésion [17]. Pour ce faire, le chirurgien-dentiste doit être capable de déterminer la nature d'une lésion, son étiologie, sa profondeur, sa gravité, et la possible évolution de la pathologie dentaire. Le tout, afin de la traiter dans les meilleures conditions possibles pour les tissus atteints et environnants. Dans notre cas, nous devons être certains que seule la couche amélaire est atteinte, d'où l'importance de la connaissance des différentes caractéristiques lésionnelles précédemment décrites. Enfin, grâce à nos connaissances mais aussi à l'écoute attentive des motifs de consultation de nos patients, nous devons être en mesure de proposer des alternatives thérapeutiques satisfaisantes à court, moyen et surtout long terme. Car en effet, gardons à l'esprit qu'une abstention thérapeutique actuelle peut mener à une restauration future plus importante dans certains cas. C'est grâce à la synthèse des différentes caractéristiques de la lésion, des traitements, des patients, que nous devons exposer et expliquer à ces derniers les techniques envisageables, leurs enjeux, le rapport bénéfice/risque, la possible évolution de la restauration au fil du temps, sans cependant les pousser au sur-traitement.

4.2 La notion de gradient thérapeutique

En fonction de la nature de l'imperfection, de sa taille, de sa couleur, différents traitements peuvent s'appliquer. Nous allons nous intéresser prochainement aux différentes techniques disponibles pour atténuer voire supprimer les anomalies dyschromiques amélaire. Notre choix devra se faire bien évidemment après un examen clinique et radiographique précis afin de déceler et restaurer toute lésion carieuse ou d'usure. Le traitement esthétique ne doit être réalisé qu'en dernier lieu, une fois les foyers infectieux éliminés. Un détartrage/polissage rigoureux de la bouche entière devra également être réalisé au préalable afin d'éliminer les agents chromogènes extrinsèques susceptibles de perturber le diagnostic ou le traitement. Enfin, nous devons prendre le temps de discuter avec le patient concernant ses motivations et ses attentes. « La demande esthétique est-elle justifiée ? », « Puis-je proposer un traitement qui apportera une réelle amélioration du défaut ? », « Quels en sont les risques ? », « Vais-je pouvoir supprimer totalement le défaut ? », « Le terrain me permet-il d'avoir des résultats durables ? » sont autant de questions que nous devons nous poser avant même de commencer un traitement, aussi minimalement invasif soit-il. En effet, rares sont les patients aux conditions cliniques idéales, et nous devons rester alertes concernant les patients aux demandes trop « illusoires », que nul traitement ne pourra contenter. Une fois toutes ces étapes validées, il est judicieux de choisir le traitement le plus adapté et le plus bas situé sur l'échelle du gradient thérapeutique, pour être le plus minimalement invasif possible et permettre une réintervention aisée si nécessaire par la suite (Fig.55).

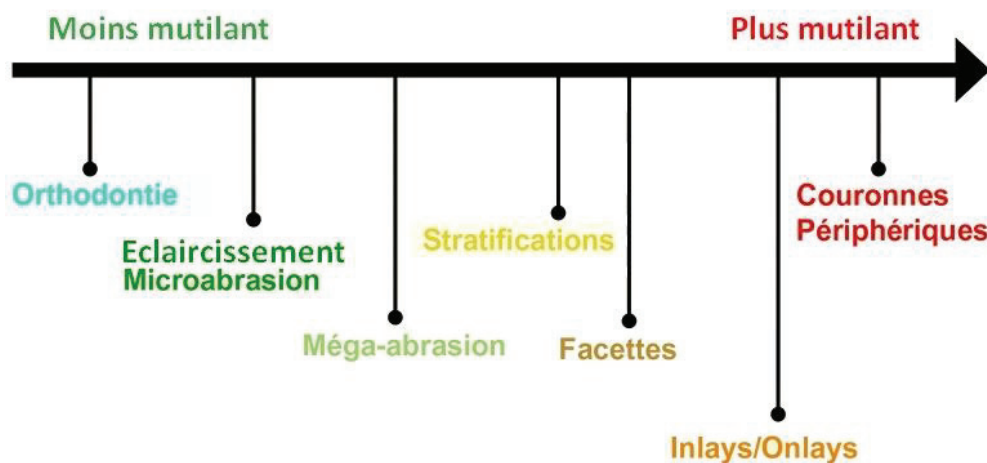


Figure 55 : Le gradient thérapeutique selon Tirlet et Attal, 2009.

Plusieurs facteurs sont à prendre en compte :

- × **Le terrain du patient** : Parodonte sain, parodontite, sensibilités dentaires, dents dévitalisées, etc.
- × **La motivation** : Est-elle rationnelle ? Sera-t-il éternellement insatisfait ? Sa situation bucco-dentaire nous semble-elle déjà répondre aux principes esthétiques que nous connaissons ?
- × **Les habitudes de vies et d'hygiène** : Fumeur, consommateur de thé ou de café, brossage biquotidien, etc.
- × **La faisabilité du traitement** : La situation clinique nous permet-elle de réaliser un traitement esthétique et durable ? Les limites de nos traitements sont importantes à connaître, afin de prévenir les échecs.

Si après synthèse de toutes ces informations l'abstention thérapeutique n'est pas retenue, il est alors primordial de choisir la technique dotée du meilleur rapport efficacité maximale / délabrement minimal, afin de prévenir le cercle vicieux d'une pratique trop destructrice [17]. Les traitements que nous allons décrire dans les prochaines parties, sont classés par ordre de mutilation croissante par souci de clarté.

4.3 Les traitements proposés

4.3.1 Les produits de reminéralisation amélaire

Plusieurs molécules ont été mises sur le marché afin d'engendrer une reminéralisation amélaire. Ces traitements, bien que des moins invasifs, ne sont toutefois pas efficaces sur toutes les taches blanches, en fonction de l'étiologie de ces dernières. En effet, le traitement par reminéralisation ne s'avère être actif que sur les lésions carieuses débutantes (« White Spots ») ou sur les lésions sensibles des MIH [23]. Deux molécules se démarquent particulièrement des autres, en raison de leur efficacité : Le **Fluor** et la **Caséine-Phosphate de Calcium Amorphe (CPP-ACP)**.

Le Fluor

L'émail étant un tissu acellulaire d'origine épithéliale (et le tissu le plus dur de l'organisme), il ne possède aucune capacité de régénération autre que sa reminéralisation au contact de la salive ou des molécules telles que le Fluor [18], [28]. Retrouvé dans de nombreux produits d'hygiène bucco-dentaire, le Fluor présente une triple-action [35] :

🦷 **Limitation de la prolifération bactérienne** : En se fixant sur l'Enolase (Enzyme de la glycolyse) et la pompe à proton présentes à l'intérieur des cellules bactériennes, les ions Fluorures inhibent leur prolifération. Leur pénétration à l'intérieur des cellules est favorisée par le pH acide.

🦷 **Limitation de la déminéralisation** : A forte concentration et à pH neutre, les ions Fluorures ont la possibilité de précipiter avec les ions Calcium afin de former des monocristaux de Fluorure de Calcium (CaF_2). Ces monocristaux, formant une couche à la surface de l'émail, des muqueuses et de la plaque dentaire, constituent une réserve d'ions Fluorure et calcium qui, à pH acide, se dissocient.

🦷 **Agent de reminéralisation** : Les ions phosphate et Calcium présents dans la salive se fixent à l'émail déminéralisé afin d'engendrer une reminéralisation. Les ions Fluorures présents dans la cavité buccale peuvent alors se fixer à l'hydroxyapatite exposée afin de créer une couche d'hydroxyapatite fluorée, plus résistante à l'attaque acide.

Le Fluor est retrouvé sous plusieurs formes galéniques, à utilisation personnelle ou professionnelle [23], [35], [36] :

- **Vernis Fluorés** (usage professionnel uniquement).
- **Gel fluoré**
- **Dentifrices Fluorés** : En libre-service en dessous de 1500 ppm, et sous ordonnance au-delà de 1500 ppm.
- **Bains de bouche Fluorés** : En libre-service.
- **Eau fluorée et sel fluoré** : Dans certains pays, l'eau du robinet est fluorée dans un but de prévention. Ce n'est pas le cas en France pour des raisons de santé publique. Nous pouvons cependant retrouver du Fluor dans certaines eaux minérales du commerce telles que Vichy-Célestin et Saint-Yorre.
- **Chewing-gums** (usage personnel).
- **Comprimés fluorés** : A ne prescrire qu'après avoir réalisé un bilan des apports fluorés journaliers.

Doses quotidiennes maximales de Fluor :

6 mois - 3 ans : 0,25 mg/jour.

3 ans - 6 ans : 0,5 mg/jour.

6 ans - 9 ans : 1 mg/jour.

9 ans - 18 ans : 2-3 mg/jour.

Femme adulte : 3 mg/jour.

Homme adulte : 4 mg/jour.

La Caséine-Phosphate de Calcium Amorphe (CPP-ACP)

La caséine, macro-protéine retrouvée majoritairement dans le lait, joue le rôle de vecteur des ions Fluor, Phosphate et Calcium. Ainsi, le phosphopeptide de Caséine (CPP), fixe à sa surface des ions Phosphate et Calcium pour créer un complexe CPP-ACP. A ce complexe peuvent s'ajouter des ions fluorures afin de compléter la formule, et ainsi créer de l'ACFP. De la même manière que les monocristaux de CaF_2 , cette macromolécule se fixe à la surface de l'émail, des muqueuses et de la plaque dentaire pour constituer une réserve d'ions Calcium, Phosphate et Fluor. Lors d'une baisse de pH, le même mécanisme que celui précédemment décrit se produit : Les ions Calcium et Phosphate se fixent à la surface de l'émail déminéralisé, puis viennent s'ajouter les ions fluorures pour induire une reminéralisation par formation d'hydroxyapatite Fluorée.

La CPP-ACP est retrouvée sous 2 formes galéniques :

- **Chewing-gums sans sucre.**
- **Pâte/gel pour application locale.**

4.3.2 L'éclaircissement dentaire

Bien souvent, le traitement des anomalies dyschromiques amélaire commence par un traitement par éclaircissement dentaire externe. Même s'il existe certaines tables de prédictibilité pour anticiper la couleur susceptible d'être obtenue post-éclaircissement, l'efficacité de ce traitement reste plutôt aléatoire et patient-dépendante. De plus, il est assez délicat et peu pratiqué de réaliser un calcul prévisionnel de la couleur que prendront les dents à éclaircir, post-traitement. Ainsi, d'un sujet à l'autre, les résultats peuvent varier. Le but de l'éclaircissement externe (ou éclaircissement des dents pulpées), est de gagner en luminosité.

Qu'il soit réalisé au fauteuil ou en ambulatoire, l'éclaircissement dentaire externe repose sur l'action du Peroxyde d'Hydrogène (H_2O_2), plus connu sous le nom « d'eau oxygénée ». La molécule d' H_2O_2 peut subir deux types de réaction chimique lors de l'éclaircissement [23] :

- ◆ Une **photodissociation**, lorsque la réaction est déclenchée par la lumière (c'est le cas des éclaircissements réalisés au fauteuil).
- ◆ Une **dissociation anionique**, déclenchée par l'augmentation de température, les activateurs chimiques, le pH basique ou la lumière (lors des éclaircissements ambulatoires).

Lors de cette lyse de la molécule de peroxyde d'hydrogène, nous assistons à la formation de molécules fortement oxydantes et de faible poids moléculaire capables d'infiltrer la matrice de l'émail et de cheminer jusqu'à la dentine. Sur leur chemin, ces molécules vont s'attaquer aux chromophores en les oxydant, c'est-à-dire en cassant les doubles liaisons responsables de l'absorption de la lumière et donc de l'aspect plus sombre de la dent. Ainsi, le

Peroxyde d'Hydrogène agit essentiellement sur la partie organique des tissus amélaire et dentinaire [23]. Un éclaircissement aura pour finalité principalement une opacification de l'émail, une augmentation de la luminosité et une diminution de la saturation.

Le Peroxyde d'Hydrogène peut se trouver sous plusieurs formes : Soit sous la forme dès le départ de Peroxyde d'Hydrogène, soit sous la forme de Peroxyde de Carbamide (Il est alors bien moins concentré que le premier). Cependant, peu importe le produit initial de l'éclaircissement, le résultat de la dissociation restera la libération de molécules de Peroxyde d'Hydrogène (à différentes concentrations), principe actif du traitement.

Néanmoins, l'Agence Nationale de Sécurité du Médicament et des produits de santé (ANSM) interdit depuis le 9 Juillet 2013 la mise sur le marché des produits dont la concentration finale en Peroxyde d'Hydrogène est supérieure à 6%. C'est la raison pour laquelle les traitements à base de solution concentrée à 22% voire 35% sont désormais interdits. Ainsi, seules les solutions de Peroxyde d'Hydrogène inférieures à 6% ou les solutions de Peroxyde de Carbamide inférieures 16% sont autorisées dans le cadre d'un éclaircissement externe, qu'il soit réalisé au fauteuil ou en ambulatoire. La raison de cette réglementation est la trop forte libération de radicaux libres carcinogènes et toxiques lors d'une concentration d' H_2O_2 excessive, ainsi que le dépassement de la dose maximale tolérée par le corps humain [23].

4.3.2.1 L'Eclaircissement dentaire externe généralisé, au fauteuil

Autrefois pratiqué avec une solution de Peroxyde de Carbamide ou de Peroxyde d'Hydrogène hautement concentrée (entre 22% et 35%), l'éclaircissement était certes rapide et réalisé dans la séance, mais pouvait être à l'origine de sensibilités dentaires importantes. Depuis la mise en vigueur en 2013 de l'interdiction d'utiliser des solutions d'une concentration en H_2O_2 supérieure à 6%, d'autres produits ont été mis sur le marché tel qu'Opalescence Office 6%[®] permettant un éclaircissement efficace et moins traumatique. Cependant, le temps conséquent passé au fauteuil ainsi que la moindre efficacité sur le long terme par rapport à la technique ambulatoire, ne rendent plus cette technique opératoire particulièrement intéressante lorsqu'elle est utilisée seule.

4.3.2.2 L'Eclaircissement dentaire externe ambulatoire

Si différentes méthodes opératoires ont existé ou existent encore, la plus pratiquée reste l'éclaircissement externe ambulatoire par gouttière(s) thermoformée(s). Ce protocole est à ce jour le plus respectueux pour les tissus, et le plus efficace sur le long terme. Grâce à l'application d'un gel de Peroxyde de Carbamide d'une concentration égale à 8%, 10% ou 16%, l'éclaircissement est progressif. Ainsi le patient devra, par le biais de gouttières thermoformées, appliquer quotidiennement et pour une durée inversement proportionnelle à la concentration, le gel contenant le principe actif. Un contrôle clinique est effectué toutes les semaines durant 2, 3, ou 4 semaines suivant l'avancée de l'opération et suivant le résultat souhaité. Durant ces contrôles cliniques, il est impératif de vérifier l'absence de sensibilités dentaires ou gingivales (le cas échéant, suspendre le traitement quelques jours), et d'effectuer un relevé de couleur afin d'établir un comparatif avec la situation initiale.

Contre-indications [23] :

Absolue :

- × **L'âge du patient** : Selon la loi l'éclaircissement dentaire doit s'effectuer sur une personne âgée de plus de dix-huit ans.

Relatives :

- ~ **Femme enceinte ou allaitante.**
- ~ **Présence de lésions carieuses, muqueuses, ou foyers infectieux bucco-dentaires.**
- ~ **Présence d'usures, fêlures ou fractures dentaires.**
- ~ **Gingivite ou parodontite non stabilisée.**
- ~ **Présence de sensibilités dentaires avant traitement.**

Le cas de la nécrose aseptique avec calcification complète du canal, absence de lésion péri-apicale et de symptomatologie :

Un traumatisme sur une dent permanente peut avoir plusieurs conséquences : Une hémorragie pulpaire peut être à l'origine de l'accumulation d'hémoglobine ou autres molécules chargées d'hématine ferreuse à l'intérieur des canalicules dentinaires. La vitalité de la dent est conservée, mais une coloration brune peut être observée. Cette dernière peut alors être traitée par éclaircissement dentaire externe. Cependant, dans le cas d'un traumatisme plus important ou répété, une nécrose aseptique (c'est-à-dire sans entrée de micro-organisme d'origine bactérienne) peut se produire au niveau de la dent traumatisée. La pulpe nécrosée est petit à petit remplacée par de la dentine tertiaire (preuve d'un potentiel de cicatrisation dentino-pulpaire), jusqu'à oblitération complète du conduit canalaire. Souvent asymptomatique au départ, cette lésion peut entraîner à un stade avancé un changement de couleur de la dent, qui apparaît alors plus grise [17], [21]. En l'absence de traitement endodontique et en présence d'une oblitération complète du canal nous empêchant de réaliser ce dernier, un éclaircissement externe ambulatoire peut être réalisé afin de rétablir la luminosité de la dent concernée. De la même façon qu'un éclaircissement externe de l'arcade complète, une gouttière thermoformée est réalisée. Une application plus longue et plus ciblée sur la dent traumatisée est souvent nécessaire, afin de « rattraper » la couleur des autres dents. Une concentration plus élevée de Peroxyde de Carbamide peut également être utilisée sur la dent traumatisée, tandis que les autres dents bénéficieront d'un traitement moins concentré. Une fois le résultat satisfaisant, le protocole de traitement des taches se déroule de la même façon que sur des dents saines : Soit la diminution du contraste entre la tache et l'émail sain est suffisante, dans ce cas le traitement s'arrête là. Soit l'anomalie dyschromique est toujours visible et nécessite l'utilisation d'une seconde technique parmi celles décrites ci-dessous, afin de la dissimuler plus efficacement.

Notion de prédictibilité.

La littérature démontre que l'éclaircissement dentaire a une efficacité :

- Importante sur la variation de teinte Jaune - Bleu (représentée par l'axe b* du système CIEL*a*b*).
- Moyenne sur la luminosité (représentée par l'axe L*).
- Faible sur la variation de teinte Rouge - Vert (représenté par l'axe a*).

Un éclaircissement dentaire n'aura donc que peu d'impact sur la composante rouge/verte d'une dent naturelle aux tendances rougeâtres. Pour une dent peu lumineuse et aux tendances grises, l'éclaircissement sera plutôt efficace, mais il faudra prévenir le patient que cela ne va pas changer radicalement la teinte de ses dents. Ce sont en effet les dents aux tendances jaunâtres qui présenteront la plus grande différence d'aspect pré- et post-éclaircissement.

Vita Classical				
Prebleaching Shade	Postbleaching			Confid. Value
	Shade 1	Shade 2	Shade 3	
C4	C3 (0.71)	C4 (0.29)		7.98
A4	C3 (0.77)	C4 (0.22)		5.35
C3	C1 (0.52)	B1 (0.23)	A1 (0.09)	7.10
B4	C2 (0.34)	A3 (0.28)	D4 (0.18)	6.87
A3.5	D3 (0.57)	C2 (0.12)	A2 (0.10)	4.72
B3	C2 (0.47)	D4 (0.15)	A3 (0.15)	6.62
A3	B2 (0.78)	A2 (0.19)		7.34
D3	B1 (1.00)			6.33
D4	B1 (0.72)	A1 (0.24)		5.84
C2	A2 (0.55)	B2 (0.38)		5.05
A2	A1 (0.65)	B1 (0.31)		4.18
B2	A1 (0.79)	B1 (0.21)		5.20

Un tableau récapitulatif des résultats attendus en fonction des couleurs initiales fut réalisé suite à une étude (Fig.56). Ces valeurs ne sont effectives que dans le cas d'un éclaircissement au Peroxyde de Carbamide 20%, lors d'un port de 2h par jour pendant 14 jours, et avec pour teintier de référence le teintier Vita Lumin Vacuum® [37].

Figure 56 : Correspondance des teintes initiales et attendues.

Le cas des dents dévitalisées :

L'éclaircissement externe est inefficace sur une dent non vitale. Afin de conserver l'harmonie du sourire, il sera alors nécessaire de réaliser un éclaircissement interne. Pour cela il est impératif que la dent en question soit exempte de lésion péri-apicale, et que son traitement endodontique réponde aux données actuelles de la science. Le produit d'éclaircissement recommandé est encore une fois le Peroxyde de Carbamide, à une concentration comprise entre 10 et 35%.

4.3.2.3 Protocole opératoire de l'éclaircissement dentaire externe.

1^{ère} séance :

- 1) Examen clinique et radiographique, les foyers infectieux et lésions carieuses doivent être traités avant le début du traitement. Le patient doit être prévenu que les dents dévitalisées, couronnées, ainsi que les restaurations en résine ne seront pas réceptives au traitement.
- 2) Détartrage/polissage et motivation à l'hygiène si nécessaire.

2^{ème} séance (cumulable éventuellement avec la 1^{ère}) :

- 3) Photographie pré-opératoire, et empreintes de travail à l'alginat pour la confection des gouttières thermoformées.
- 4) Coulée des modèles et réalisation des réservoirs vestibulaires de première molaire à première molaire, puis confection des gouttières thermoformées.

3^{ème} séance :

- 5) Remise de la gouttière thermoformée maxillaire et des seringues chargées au patient, explications et conseils opératoires.

Durant ce traitement, c'est le patient qui devra charger sa gouttière quotidiennement avec le produit d'éclaircissement, et éliminer les excès pour ne pas léser la gencive. Lors de l'apparition de sensibilités dentaires et/ou gingivales, un arrêt temporaire d'un jour ou deux est conseillé avant de reprendre le traitement. Pour des raisons de confort et de comparaison, il est judicieux de commencer par éclaircir les dents maxillaires avant d'entamer le traitement des dents mandibulaires. Une comparaison entre les deux arcades pourra de ce fait être réalisée et le patient n'en sera que plus à l'aise, n'ayant pas à porter les deux gouttières en même temps [28].

4^{ème} séance :

- 6) Une semaine après remise de la gouttière, premier contrôle clinique : relevé de la couleur avec photographie, examen des dents et des gencives, recueil des doléances. Des contrôles similaires sont réalisés toutes les semaines sur toute la durée du traitement (entre 2 et 4 semaines en l'absence de dyschromie médicamenteuse sévère de type tétracycline).

Dernière séance :

- 7) Photographies post-opératoires et relevé de couleur final.

Il arrive que seul l'éclaircissement externe suffise à atténuer le contraste entre la tache blanche et l'émail sain d'un même organe dentaire. Si le patient se contente de cette baisse de visibilité de la lésion, alors le traitement est terminé. Si cependant la lésion est toujours visible et que le patient souhaite davantage d'invisibilité, alors il est nécessaire d'envisager de pratiquer l'une des techniques décrites ci-dessous. Le cas des taches brunes sera également traité plus tard.

4.3.3 L'air-abrasion de surface

L'air-abrasion, contrairement à la micro-abrasion qui sera décrite ultérieurement, a une action purement physique. En projetant des particules accompagnées d'un peu d'eau sous haute pression, cette technique présente plusieurs avantages ainsi que plusieurs indications. Le choix de la nature et de la taille des particules en question se fera en fonction de la situation et du type de tache ou lésion à éliminer.

La première indication (et la moins invasive) de cette technique est l'élimination prophylactique des taches extrinsèques situées à la surface des dents. Pratiquée en complément du détartrage, l'air-abrasion se montre très efficace en ce qui concerne les dyschromies de type alimentaire ou tabagique. Des particules de faible poids seront nécessaires afin de ne pas léser l'émail sain sous-jacent et environnant. L'énergie cinétique provoquée par la vitesse des particules et transmise à la surface dentaire permet un décollement des taches et autres débris extrinsèques.

La seconde indication de l'air-abrasion concerne les anomalies dyschromiques superficielles de l'émail ainsi que les lésions carieuses peu profondes. A l'aide de particules plus lourdes, l'air-abrasion permet une élimination sélective de l'émail pathologique, tout en préservant l'intégrité tissulaire des zones périphériques et sous-lésionnelles non atteintes. Utilisé à bon escient, ce traitement très conservateur évite l'inconfort et le délabrement engendrés par un instrument mécanique. En effet, l'absence du frottement de la fraise sur la surface dentaire évite non seulement la production de chaleur, mais aussi les vibrations de l'os et la sensibilité éventuelle qui peut y être associée. Attention cependant au manque de visibilité des résultats (à l'échelle microscopique) et au manque de « feed-back », pouvant mener à une utilisation excessive et donc à une altération de l'émail sain [38]. Nulle anesthésie n'est généralement nécessaire pour pratiquer l'air-abrasion, ce qui diminue le stress ressenti par le patient (qui de plus, n'est pas soumis au bruit aigu d'une fraise).

Une étude *in vitro*, réalisée en 2015 au « King's College Dental Institute » de Londres, vise à comparer 3 poudres abrasives : La poudre d'Alumine, le Bicarbonate de Sodium et le verre bioactif. Il en découle qu'il n'existe pas de différence significative concernant le taux d'abrasion des différentes poudres, par rapport au groupe contrôle ($p > 0,05$). Une différence significative est observée après cycle pH pour les dents abrasées à l'Alumine, par rapport au groupe contrôle ($p = 0,007$ donc $< 0,05$). Ainsi l'Alumine a tendance à créer un dépôt à la surface de la dent, augmentant sa susceptibilité à l'attaque acide. Les autres groupes ne présentent pas de différence d'épaisseur significative, nous démontrant ainsi l'invasivité minimale des poudres de Verre Bioactif et de Bicarbonate de Sodium.

Propriétés des poudres utilisées [38] :

- **Verre Bioactif** : Bioactif, biocompatible, antibactérien, potentiel reminéralisant, réducteur des hypersensibilités dentinaires, très sélectif pour les surfaces amélaire faiblement atteintes (ce qui peut prolonger le temps de travail).
- **Bicarbonate de Sodium** : Moins efficace que le Verre Bioactif, et augmente les sensibilités dentinaires.
- **Alumine** : Poudre inerte et hautement abrasive, elle n'a pas de bénéfice sur la surface dentaire avec laquelle elle entre en contact.

Que pouvons-nous en conclure concernant leur utilisation clinique ?

- L'Alumine ne doit pas être utilisée pour le retrait des taches à but purement prophylactique, car trop abrasive [38]. L'emploi des particules d'Alumine peut alors être réservé à l'éviction de défauts amélaire superficiels lors d'un protocole d'érosion/infiltration.
- Seules les poudres de Verre Bioactif et de Bicarbonate de Sodium peuvent être employées pour le retrait des taches extrinsèques, modérément toutefois pour ne pas léser l'émail sain [38].
- Le praticien doit inciter son patient à ne pas consommer d'aliments/boissons acides dans les heures suivant le traitement. Un vernis fluoré peut être appliqué sur les dents traitées afin d'engager une reminéralisation, en particulier chez les patients souffrant d'hypersensibilités dentinaires [38].

4.3.4 L'érosion-infiltration

4.3.4.1 Érosion infiltration des taches blanches : Le système ICON®

Développé par la société DMG (Dental Milestones Guaranteed), le système ICON® incarne une réelle révolution de la dentisterie minimalement invasive. Au départ utilisé pour le traitement des lésions carieuses proximales débutantes (en particulier dans le secteur postérieur), son indication s'est aujourd'hui étendue aux anomalies dyschromiques du secteur antérieur [39]. Son protocole opératoire simple, peu invasif et très efficace, lui a permis de gagner en popularité auprès des praticiens et de leurs patients.

Le principe d'action du traitement ICON® est le suivant :
Rétablir au sein de l'anomalie dyschromique un indice de réfraction semblable à celui de l'émail sain [39].

En effet, l'émail sain est constitué de 96% de cristaux d'hydroxyapatite et de 4% de matière organique. Il est alors caractérisé de corps « homogène » (car constitué quasi-intégralement d'une phase cristalline). Cette phase cristalline possède un indice de réfraction de la lumière de 1,62. Le tissu amélaire possède donc un indice de réfraction lumineuse de 1,62 ($n[\text{émail sain}] = n[\text{hydroxyapatite}] = 1,62$). La présence d'une anomalie dyschromique blanchâtre signifie que l'émail est localement hypominéralisé. C'est-à-dire qu'il a une phase cristalline fortement diminuée, au profit de la phase organique qui se loge dans les microporosités créées par le défaut de cristaux. Les proportions entre la phase cristalline et organique n'étant plus les mêmes, on parle alors de corps « hétérogène » [26], [23]. L'air et l'eau présents au sein des microporosités possédant des indices de réfraction inférieurs à celui de l'émail sain ($n[\text{eau}] = 1,33$ et $n[\text{air}] = 1,00$), le faisceau lumineux est dévié lorsqu'il traverse la tache et nous percevons alors une différence de couleur [40]. D'ailleurs, le défaut est d'autant plus visible lorsque la dent est asséchée car toute l'eau est chassée des microporosités et il y a alors une plus grande différence entre l'indice de réfraction de l'émail sain et celui de l'air. La résine ICON® est dotée d'un coefficient de réfraction de 1,52, c'est à dire très proche de celui de l'émail sain [23]. Donc en supprimant l'anomalie amélaire et en la remplaçant par un matériau possédant un coefficient de réfraction adéquat, nous arrivons à rendre invisible à l'œil nu le défaut précédemment diagnostiqué.

Néanmoins, afin d'augmenter les chances de réussite du traitement ICON® ainsi que sa facilité d'application, il est recommandé de réaliser au préalable (en l'absence de contre-indication) un éclaircissement dentaire externe [41]. En effet, comme précédemment déclaré, le traitement par éclaircissement va permettre de réduire le contraste entre l'anomalie dyschromique et l'émail sain. Plusieurs études dont celle de Gugnani et al. réalisée en 2017 comparent des traitements avec et sans éclaircissement dentaire au préalable [42]. De meilleurs résultats sont obtenus lorsque l'érosion-infiltration est précédée d'un éclaircissement dentaire. L'avantage de ce procédé est double : D'une part, cela permet de diminuer la visibilité de la tache, dont la couleur blanche est alors plus proche de celle de l'émail sain éclairci. Si le patient s'en contente, l'érosion-infiltration n'est pas nécessaire et le traitement est moins invasif. D'autre part, si le traitement par éclaircissement n'est pas suffisant et qu'il est nécessaire d'appliquer un protocole d'érosion-infiltration, la mutilation sera moindre et le résultat esthétique final n'en sera qu'amélioré. L'étude de Gugnani et al. expose une différence esthétique significative ($p < 0,001$) entre un éclaircissement réalisé seul ou bien suivi d'une érosion-infiltration, en ce qui concerne la disparition des anomalies dyschromiques amélaire. Les résultats sont sans appel en faveur d'un traitement global combinant les deux techniques [35].

Diverses études démontrent l'efficacité de l'érosion infiltration dans la restauration des anomalies dyschromiques amélaire. L'une d'elles, réalisée en 2018 à l'Université de Sapienza (Rome, Italie), étudie la restauration à l'aide du système ICON® de 76 dents atteintes de différents défauts amélaire : caries débutantes, MIH, défaut de développement amélaire ou hypominéralisation traumatique. La résine ICON® s'est révélée être une excellente alternative aux traitements fluorés ou à base de CPP-ACP [39], [43]. Une seconde étude compare justement ces trois traitements : L'application de Fluor, l'application de CPP-ACP, et l'érosion-infiltration. Les résultats démontrent une plus grande efficacité du traitement ICON® par rapport aux deux autres traitements (Fig.57) [40].

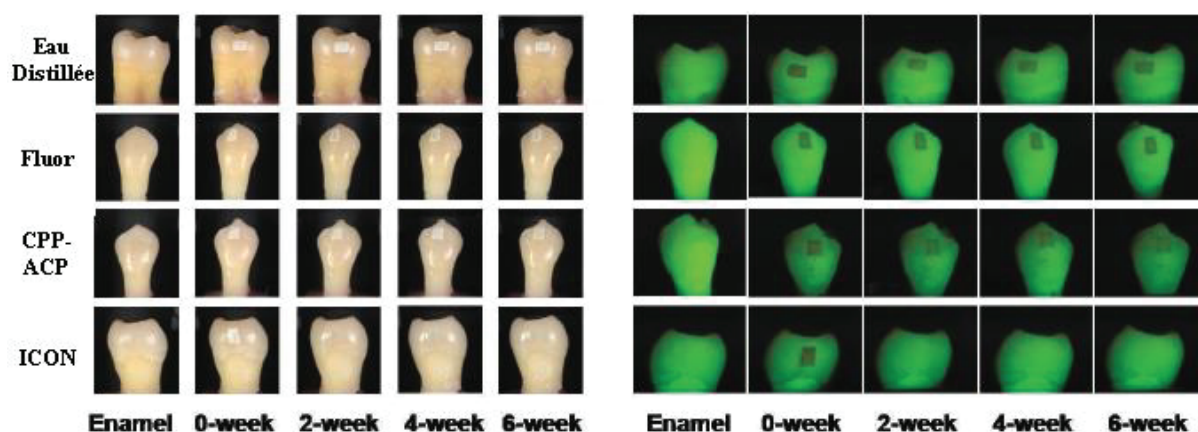


Figure 57 : Illustration de l'efficacité des traitements in vitro à base d'eau distillée, fluor, CPP-ACP et ICON® sur la restauration d'hypominéralisation amélaire.

Ainsi, même si les traitements par application de Fluor ou CPP-ACP s'avèrent efficaces, le traitement par érosion-infiltration se démarque nettement en ce qui concerne la résultante visuelle finale de la lésion traitée. Il n'y a pas de différence significative d'efficacité entre un traitement par CPP-ACP et un brossage biquotidien au moyen d'un dentifrice fluoré, sur une période de 4 semaines [44].

4.3.4.2 Protocole opératoire de la suppression d'une tache blanche amélaire par érosion-infiltration à la résine ICON® [36]– [41]

Préalable obligatoire : Un examen clinique et radiographique doit être réalisé, les foyers infectieux et lésions carieuses doivent être traités avant le début du traitement. Un détartrage/polissage ainsi qu'une motivation à l'hygiène seront effectués si nécessaire.

Préalable facultatif : Réalisation d'un éclaircissement dentaire externe (cf. « 4.3.2.3 Protocole opératoire de l'éclaircissement dentaire externe. »).

- 1) Photographies pré-opératoires avant et après pose du champ opératoire. Des photographies en lumière polarisée peuvent être utiles.
- 2) Pose du champ opératoire dans les meilleures conditions d'étanchéité, idéalement de canine à canine pour le traitement d'une dent antérieure. Chaque dent traitée doit préférentiellement bénéficier d'une ligature afin d'optimiser l'étanchéité et la visibilité opératoire. L'intérêt de cette dernière est double :
 - ↳ Protéger les dents traitées de la salive qui, mise au contact des surfaces dentaire, les contamine et empêche l'action des produits utilisés [23]. Par interposition, elle peut diminuer voire empêcher le collage des composants résineux.
 - ↳ Empêcher les produits possiblement nocifs pour les tissus mous de rentrer en contact avec ces derniers ou la salive [23]. De plus, le goût désagréable des agents utilisés ne pourra incommoder le patient durant le traitement.

Les dents saines doivent dans l'idéal être protégées, si possible à l'aide d'une bande de téflon [23].

- 3) Élimination du biofilm dentaire à l'aide d'une brosse prophylactique et de pâte à polir. Le but est de nettoyer l'émail afin de le mettre à nu et de permettre une mise en contact directe de l'acide chlorhydrique avec celui-ci lors de la prochaine étape.
- 4) Application de l'ICON Etch® (Acide Chlorhydrique à 15%). Le produit de mordantage est activé à l'aide de l'embout brush prévu à cet effet ou bien d'une micro-brush si la tache est d'une taille inférieure à celle de l'embout fourni par ICON®. La durée d'application de l'Acide Chlorhydrique et de frottement est de 120 secondes.
- 5) Rinçage pendant 30 secondes et séchage.
- 6) Application de l'ICON Dry® (Ethanol à 99%) à l'aide de l'embout seringue fourni. Laisser agir 30 secondes. L'Ethanol permet de déshydrater la surface amélaire et d'avoir un aperçu du résultat final. Si après 30 secondes d'application d'Ethanol la lésion est toujours visible, c'est qu'il est nécessaire de renouveler les étapes 4), 5) et 6) (Mordantage, rinçage, séchage, Ethanol). Répéter ce cycle jusqu'à disparition complète de l'anomalie dyschromique lors de l'application de l'ICON Dry®.

Que faire si la tache est toujours visible après plusieurs cycles ?

Si l'anomalie est toujours visible après avoir réalisé plusieurs fois ces trois dernières étapes, c'est que l'atteinte est profonde. Il est alors envisageable d'utiliser une technique d'Air-abrasion (à l'oxyde d'Alumine préférentiellement [23]) ou macro-abrasion afin d'accélérer son élimination. Cette étape permet d'éliminer entre 100 et 200 microns d'émail, il ne faut donc pas y aller de manière trop généreuse afin de ne pas être iatrogène [23]. Une fois le résultat prédictif à l'Ethanol satisfaisant et l'infiltration réalisée, il sera nécessaire de compenser l'épaisseur d'émail perdue à l'aide d'une résine composite classique, d'une couleur adéquate.

- 7) Séchage de la surface dentaire afin d'évaporer l'Ethanol résiduel.
- 8) Infiltration à l'ICON Infiltrant® à l'aide de l'embout applicateur fourni. Laisser agir la résine d'infiltration durant 3 minutes complètes avant de photopolymériser pendant 40 secondes. La résine d'infiltration s'invagine dans les microporosités créées par le mordantage et séchées grâce à l'Ethanol et au spray d'air, afin de rétablir l'indice de réfraction de l'émail sain. Pour un résultat optimal, veiller à ce qu'aucune source lumineuse ne vienne entraîner une photopolymérisation précoce de la résine durant les 3 minutes d'application.
- 9) Deuxième infiltration à l'ICON Infiltrant® afin de combler toutes les microporosités résiduelles. Cette fois-ci, le temps d'action est de 1 minute avant une nouvelle photopolymérisation de 40 secondes.

Il est important d'éliminer les excès avant chaque polymérisation pour que la résine d'adhère pas aux dents adjacentes :

- Soit à l'aide de matrices transparentes placées de part et d'autre de la dent à traiter,
- Soit à l'aide de bandes de téflon placées au préalable sur les dents adjacentes,
- Soit à l'aide d'un bout de fil dentaire qui sera passé au niveau des espaces interproximaux juste avant la polymérisation.

10) *Etape facultative* : Si l'anomalie est profonde, et que la perte de substance associée aux moyens mis en œuvre pour atteindre le plafond de la lésion est conséquente (défaut lacunaire). Il convient alors de réaliser après l'infiltration une restauration composite de surface à l'aide d'une résine composite. Si tel est le cas, la résine d'infiltration peut potentiellement servir de surface adhésive [31]. Il est cependant préférable (pour des valeurs d'adhésion maximales) de réactiver la surface et de procéder à un protocole de collage classique faisant appel à un système adhésif.

11) Afin de faire polymériser la couche de surface à l'abri de l'oxygène contenu dans l'air, il est préférable d'appliquer une couche de glycérine et de renouveler la photopolymérisation durant 20 secondes. Attention cependant à ne pas apposer de glycérine entre la résine d'infiltration et celle de restauration, de ne pas amoindrir les propriétés d'adhésion. La polymérisation sous glycérine s'effectue en fin de soin, juste avant le polissage [31].

- 12) Réalisation des finitions : A l'aide de fraises de granulométrie décroissante, de disques à polir, de cupules en silicone, de pâte à polir, etc. L'étape de finition est primordiale. Elle conditionne le rendu esthétique immédiat et au long terme, en permettant un meilleur vieillissement de la résine et la diminution des porosités de surfaces susceptibles d'accrocher les différentes microparticules.
- 13) Photographies post-opératoires : le jour de la restauration, puis à 1 semaine. Cela permet de comparer les clichés pré-opératoires et post-opératoires, et de montrer au patient l'évolution de sa situation buccale. Une photographie en lumière polarisée permet encore une fois d'éliminer les reflets et d'avoir une représentation plus objective de la surface amélaire. Si les dents paraissent plus blanches et que la résine d'infiltration est un peu visible, il convient de rassurer le patient en lui expliquant que la dent, qui a été isolée de son milieu salivaire pendant le traitement, est déshydratée et retrouvera sa couleur d'origine dans les heures qui suivent.

4.3.4.3 Erosion infiltration des taches brunes (type Fluorose)

En ce qui concerne les taches brunes visibles chez certains patients atteints notamment de fluorose, le protocole de restauration peut comporter certaines variations. L'âge du patient en question a ici toute son importance. Le protocole ICON® reste inchangé dans le cas d'un patient adulte en fin de croissance, n'allant pas/plus bénéficier d'un traitement orthodontique, et dont la croissance radiculaire est terminée (dent mature). Néanmoins, le souci esthétique se pose aussi fréquemment (de plus en plus) chez les patients plus jeunes dont l'éruption dentaire et l'édification radiculaire sont incomplètes, et dont les dents immatures présentent une large chambre pulpaire. Un complexe esthétique d'origine dentaire peut se mettre en place et affecter la psychologie de l'enfant atteint. Un protocole d'éclaircissement des taches brunes peut alors être mis en place, en attendant une restauration plus complète à l'âge adulte, si le jeune patient le désire. Les taches blanches, elles, seront éliminées après traitement orthodontique (si celui-ci est mis en place), ou du moins en fin de croissance et après maturation de toutes les dents.

Protocole d'éclaircissement externe des taches brunâtres de type fluorose [50]–[53] :

Préalable obligatoire : Un examen clinique et radiographique doit être réalisé, les foyers infectieux et lésions carieuses doivent être traités avant le début du traitement. Un détartrage/polissage ainsi qu'une motivation à l'hygiène seront effectués si nécessaire.

- 1) Photographies pré-opératoires (Fig.58) avant et après pose du champ opératoire. Des photographies en lumière polarisée peuvent être utiles si le reflet est important.
- 2) Pose du champ opératoire dans les meilleures conditions d'étanchéité. Chaque dent traitée doit bénéficier d'une ligature afin d'optimiser l'étanchéité de la digue. Les dents saines doivent dans l'idéal être protégées, si possible à l'aide d'une bande de téflon [23].
- 3) Élimination du biofilm dentaire à l'aide d'une brosse prophylactique et de pâte à polir.

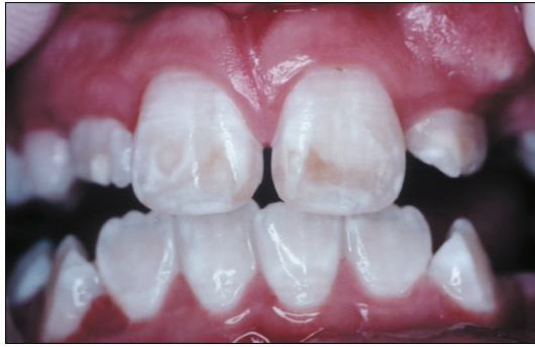

Figure 58 : Photographie pré-opératoire intra-buccale des dents 11 et 21 atteintes de fluorose.

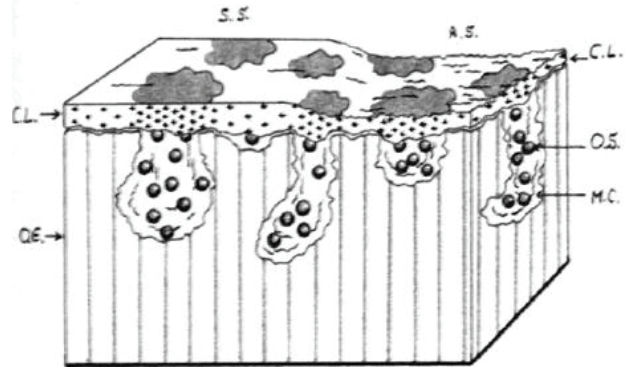


Figure 59 : Schéma de la surface dentaire atteinte de fluorose (OE = Outermost Enamel, OS = Organic Stains, RS = Rough Surface, SS = Smooth Surface, CL = Calcified layers, MC = Microcavities).

- 4) Mordançage à l'Acide Orthophosphorique à 37% durant 60 secondes, puis rinçage et séchage. Le mordançage a pour but de supprimer la couche superficielle organique qui recouvre l'émail afin de permettre une meilleure pénétration de l'Hypochlorite de Sodium (et donc d'augmenter son efficacité thérapeutique).
- 5) Application d'Hypochlorite de Sodium (NaOCl) à 5% à l'aide d'un coton tige sur l'entièreté de la surface vestibulaire de la/les dent(s) à traiter (Fig.58-62). Cet agent possède deux grandes propriétés : Il est antimicrobien et permet de dissoudre les matières organiques (notamment les agents chromogènes) [51]. L'application doit être répétée à chaque fois que le produit s'évapore, sur une durée de 5 à 10 minutes. Si au bout de 10 minutes la tache s'est peu éclaircie, voire pas du tout, un second mordançage à l'Acide Orthophosphorique peut être nécessaire afin d'améliorer la pénétration de l'Hypochlorite de Sodium.

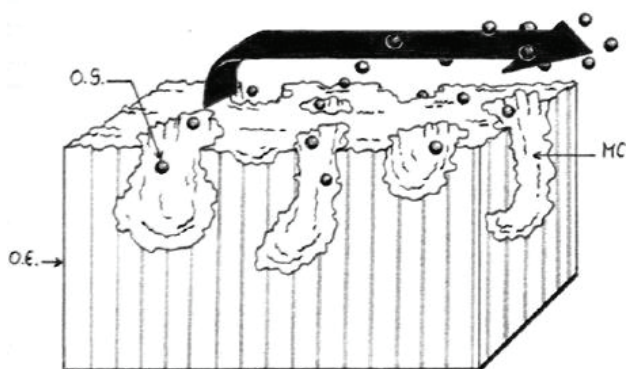


Figure 60 : Action de l'Hypochlorite de Sodium au sein des microcavités amélaire contenant les agents chromogènes (OE = Outermost Enamel, OS = Organic Stains, MC = Microcavities).

Une fois dépourvue de ses agents chromogènes protéiniques, la tache initialement brune prend un aspect blanc. Le résultat ne correspond pas à un masquage idéal mais permet une apparence plus acceptable. La tache ayant perdu son caractère brunâtre, la surface dentaire peut être traitée par érosion-infiltration.

- 6) Rinçage et séchage de l'entièreté de la surface vestibulaire, puis renouvellement du mordantage si nécessaire. Rinçage et séchage.
- 7) Une fois la tache brune « blanchie », procéder à un protocole d'érosion-infiltration.

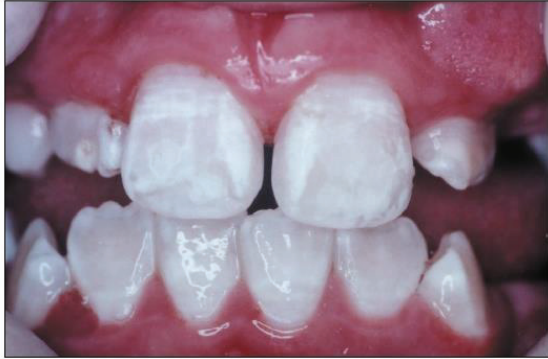

Figure 61 : Photographie post-opératoire intra-buccale des dents 11 et 21 atteintes de fluorose.

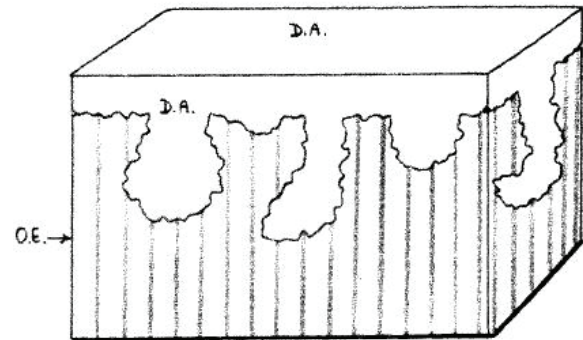


Figure 62 : Résultat après infiltration d'un adhésif dentaire ou d'une résine à fort pouvoir pénétrant à l'intérieur des microcavités dépourvues des agents chromogène (OE = Outermost Enamel, DA = Dental Adhesive).

4.3.4.4 Erosion-infiltration superficielle VS. Erosion-infiltration profonde

Les lésions de type **white spot**, **fluorose légère**, **hypominéralisation traumatique superficielle**, pourront être traitées comme vu précédemment, par érosion-infiltration superficielle [31], [32]. Cela veut dire que le traitement par érosion ne nécessite pas l'éviction d'une partie des tissus amélaire sains afin d'accéder au plafond de la lésion, que ce soit par sablage ou par fraisage. Les lésions telles que les **MIH**, les **hypominéralisations traumatiques sévères**, ainsi que certaines **fluoroses sévères**, seront sujettes à une infiltration profonde et nécessiteront une étape d'exposition du plafond de la lésion, comme vu précédemment.

Le cas particulier des hypominéralisations traumatiques [23], [26] :

Contrairement aux autres anomalies dyschromiques amélaire s, les hypominéralisations traumatiques peuvent être en contre-dépouille sous l'émail sain, au niveau de leur pourtour. C'est-à-dire que l'angle formé entre la tache et l'émail sain environnant est aigu (Fig.63), en opposition aux angles obtus présents au sein des affections de type White Spot ou Fluorose. Ainsi, la partie de la lésion cachée sous l'émail non atteint peut facilement être « oubliée » lors de la restauration par érosion infiltration car protégée de l'action de l'ICON Etch®. La conséquence d'un traitement sans élimination de cet émail hypominéralisé sous-jacent à l'émail sain est la persistance en fin de traitement d'un halo blanchâtre en périphérie de la lésion éliminée (Fig.64). Il correspond aux zones de contre-dépouille dont l'indice de réfraction n'a pas été rétabli. Afin d'éviter ce problème qui met en péril l'efficacité du traitement et son rendu esthétique, il est intéressant d'utiliser en complément de l'érosion une technique d'air-abrasion ou de macro-abrasion à l'aide d'une fraise de granulométrie fine.

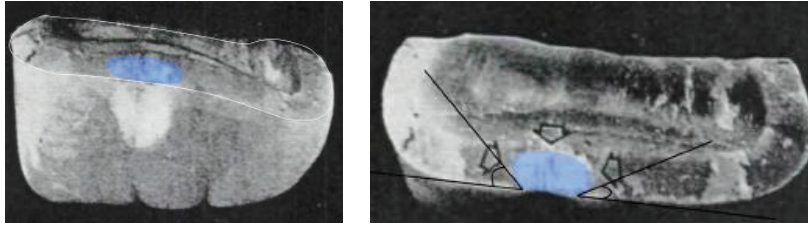


Figure 63 : Coupe transversale d'une dent n°21 présentant une hypominéralisation traumatique. Les bords de la tache sont en contre-dépouille sous l'émail sain.

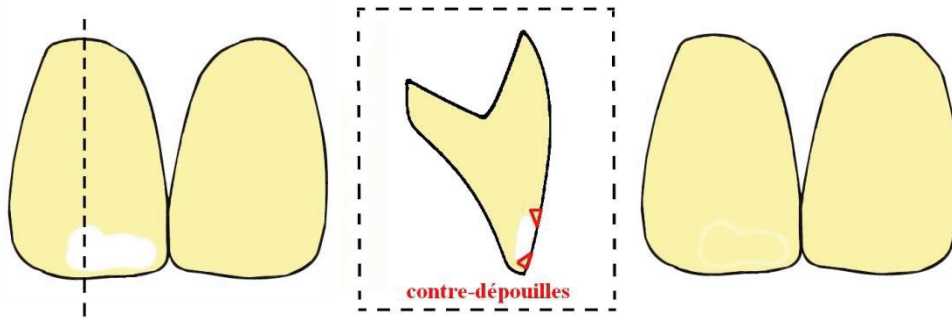


Figure 64 : Restauration d'une hypominéralisation traumatique sur dent n° 11 à l'aide du système ICON® sans élimination des contre-dépouilles. Un halo blanchâtre persiste.

Le cas particulier des MIH :

Contrairement aux autres atteintes qui débutent au niveau de la partie externe de l'émail, l'Hypominéralisation Molaires-Incives débute à la jonction Email-Dentine. Cela veut dire que l'émail hypominéralisé est enfoui sous l'émail sain, rendant son traitement plus complexe et délabrant que celui des autres affections. Le défaut ne pouvant être atteint par érosion, il est nécessaire de pratiquer un sablage ou une micro-/méga-abrasion [23], [26]. Si cela semble aller à l'encontre du principe d'économie tissulaire, gardons à l'esprit que ce traitement reste bien plus conservateur qu'une restauration par stratification ou élément prothétique.

Attention : Il est nécessaire de « rester prudent » sur la quantité d'émail retirée :

- **Si la totalité de l'émail est retirée** (émail sain + émail hypominéralisé), le collage se fait alors sur la dentine. Or le collage dentinaire est moins efficace que le collage amélaire en raison d'un vieillissement prématuré du joint de collage. En effet, les Métalloprotéinases Matricielles (MMPs) dentinaires, enzymes endogènes, détruisent les protéines et notamment les fibres de collagène présentes au sein de la couche hybride. Une détérioration du joint de collage est alors observée, rendant le traitement sujet aux réinfiltrations bactériennes [26]. C'est la raison pour laquelle il n'est pas recommandé d'atteindre la jonction Email-Dentine (JAD), et de ne pas s'en approcher à plus de 500µm [54]. Cette mesure étant impossible à apprécier en clinique, il est nécessaire de progresser de manière prudente, jusqu'à obtention d'un résultat satisfaisant au passage de l'alcool sur la lésion, même si le rendu n'est pas parfait. Nous pourrions alors par le biais d'un masquage via une composite post-infiltration, restaurer l'esthétique de la dent.

- **Si une épaisseur résiduelle d'émail est laissée en place au niveau de la JAD**, le collage se fait sur un émail hypominéralisé, altéré. Il est alors nécessaire tout d'abord de précéder le collage d'une déprotéinisation de l'émail à l'hypochlorite de sodium. Ensuite, afin d'améliorer l'efficacité du traitement, une stratification composite devra être réalisée en regard de la lésion suite à l'infiltration, pour masquer l'aspect blanc et se rapprocher d'une couleur dentaire normale [26].

4.3.4.5 L'émail infiltré est-il défavorable au collage ?

Une étude réalisée en 2017 à l'université de Kufa Iraq démontre une meilleure adhésion des brackets orthodontiques sur les dents présentant un émail infiltré à la résine ICON® que sur un émail sain [55]. Ce phénomène peut s'expliquer par la présence en surface d'une dent infiltrée à la résine, d'une couche de TEGDMA (Triethylene Glycol Dimethacrylate) permettant une meilleure liaison au monomère adhésif utilisé par la suite. Néanmoins, l'adhésion s'avère être encore plus efficace lors de l'utilisation d'un adhésif SAM (3M®)[55].

D'autres études, telles que celle-ci réalisée plus tôt en 2013 au Royal Dental Hospital of Melbourne, comparent la force d'adhésion d'un même adhésif sur différents supports amélaire [56]. Les résultats démontrent une adhésion moindre sur un émail hypominéralisé que sur un émail sain. Ce défaut de collage est certainement dû à sa forte porosité cristalline, la rétention de matières organiques au sein des espaces inter-cristallins plus ouverts, la plus faible formation de micro-tags de résine, et la plus forte proportion de protéines à l'interface diminuant l'efficacité du collage [56]. Ces protéines forment une barrière chimique et mécanique empêchant une adhésion optimale. Une solution efficace pour palier à ce problème est alors de traiter l'émail hypominéralisé à l'hypochlorite de Sodium afin de déprotéiner la surface amélaire, puis de l'infiltrer à la résine ICON® [56].

La résine d'infiltration ICON® possède des propriétés de mouillabilité augmentées comparée à une autre résine composite ou à un adhésif. Elle sera donc plus encline à former des micro-tags résineux au sein de l'émail hypominéralisé afin d'augmenter la surface d'adhésion micromécanique [56]. Ainsi, lorsqu'un collage doit être effectué sur un émail hypominéralisé, il peut être judicieux de réaliser en amont du collage un protocole d'érosion-infiltration afin d'augmenter la force d'adhésion de la résine [56], [57].

4.3.4.6 La question du vieillissement

Concernant l'infiltration superficielle, les résultats des différentes études semblent contradictoires. Selon J.P. Attal et al., un émail infiltré et bien poli est résistant aux colorations. Il existe même une certaine amélioration esthétique avec le temps en raison de l'absorption d'eau (n'ayant pas été chassée par l'éthanol) par la résine d'infiltration, diminuant ainsi la limitation entre les 2 interfaces optiques et rendant l'émail plus translucide [31]. D'autres études *in vivo* comparant l'adhésif ICON® à d'autres adhésifs dentaires, montrent à l'inverse que la résine d'infiltration est celle qui se colore le plus sur le long terme, en raison de sa forte teneur en TEGDMA hydrophile (Triethylene Glycol Dimethacrylate) [58], [59]. Or, ce TEGDMA est le composant qui confère à la résine d'infiltration son grand pouvoir pénétrant, qui est son principal atout. Un autre facteur de coloration est la présence en surface de la résine d'infiltration, d'une couche à polymérisation inégale en raison de son contact avec l'oxygène. En l'absence d'un polissage minutieux, cette couche superficielle peut être rétentive d'agents

chromogènes [58]. D'où l'importance du polissage lors d'une restauration quelle qu'elle soit. Néanmoins, ces études *in vivo* (réalisées en immergeant des échantillons d'émail restaurés dans des solutions fortement chromogènes telles que du café ou du vin), ne prennent pas en compte le facteur salivaire et l'hygiène bucco-dentaire [58]. Or ces deux facteurs ont toute leur importance en ce qui concerne le vieillissement et la coloration des restaurations composites, en limitant la fixation des agents chromogènes et en luttant contre l'attaque bactérienne.

Enfin, même s'il nous manque quelques années d'expérience concernant le vieillissement des résines d'infiltration, nous pouvons considérer qu'avec une maintenance adéquate et une consommation normale d'aliments chromogènes, leur stabilité dans le temps est satisfaisante.

En ce qui concerne l'infiltration profonde, l'émail infiltré est recouvert de résine composite. Le vieillissement n'est alors conditionné que par le vieillissement du joint d'adhésion entre la résine d'infiltration et la résine de restauration [31].

4.3.5 La micro-abrasion

4.3.5.1 Principe d'action

En combinant l'action érosive d'un acide et l'action abrasive de microparticules, la micro-abrasion permet l'éviction de défauts superficiels amélaire sans nécessité d'infiltration ou restauration par la suite [23]. Plus invasive que la technique d'érosion-infiltration car bien moins sélective au niveau de l'émail à traiter, cette thérapie est à utiliser avec modération et il est nécessaire d'en connaître les limites afin de ne pas devenir iatrogène. L'acide utilisé peut être de l'**acide chlorhydrique, phosphorique, nitrique, citrique**, etc. L'action mécanique peut être engendrée par des particules d'**alumine, carbure de silicium, pierre-ponce**, etc. [23].

Cette technique opératoire a pour principe de retirer une fine pellicule d'émail afin de faire disparaître les anomalies superficielles. La profondeur de la lésion étant difficile à apprécier avant le traitement, il est important de prévenir le patient que le traitement est susceptible d'être insuffisant, et que la dent peut éventuellement nécessiter une restauration composite par la suite. Cependant, plusieurs séances peuvent être réalisées avant de juger l'efficacité du traitement. Les dents étant isolées de la salive par un champ opératoire et donc sujettes à une déshydratation au cours du traitement, il est possible d'observer une amélioration du résultat plusieurs jours après le traitement. Ceci est dû entre autres au pouvoir reminéralisant de cette dernière et à la réhydratation des organes dentaires [60]. C'est la raison pour laquelle il peut être judicieux de réaliser plusieurs « petites » séances (afin de nous en tenir au principe de mutilation minimale), et d'évaluer petit à petit le résultat. De plus, cela diminue le risque d'apparition de sensibilités post-opératoires. Une étude réalisée en 2017 à l'université de Piracicaba au Brésil, teste différentes combinaisons d'acides et de particules afin d'étudier la micro-dureté amélaire post-opératoire. La combinaison Acide chlorhydrique + Silicium fragilise moins l'émail et permet une meilleure reminéralisation post-opératoire par la salive, que la combinaison Acide phosphorique + Pierre-ponce ($p < 0,005$) [61], [62]. Si la micro-dureté amélaire se trouve affectée suite à la micro-abrasion peu importants les produits sélectionnés, plusieurs études prouvent que la salive permet un retour à la dureté initiale de l'émail [61], [63], [64].

Cependant, une fois le traitement réalisé, il est possible que la dent paraisse plus saturée qu'avant. Ceci est dû au fait qu'en affinant la couche amélaire vestibulaire, la dentine sous-jacente se fait plus visible. Si tel est le cas, et que le patient souhaite un résultat plus lumineux, il est possible de réaliser à posteriori un éclaircissement dentaire externe, en suivant le protocole précédemment décrit [50], [65].

4.3.5.2 Indications/contre-indications

Indications

- ☞ **Colorations externes profondes et tenaces** (Tabac) [66].
- ☞ **White Spots** : Plusieurs études démontrent l'efficacité de la technique sur les White Spots tels que ceux que l'on retrouve après dépose des brackets orthodontiques [67]. La taille des lésions diminue en moyenne de 83% suite à la micro-abrasion et la fluorescence de la dent est nettement augmentée [68].
- ☞ **Amélogénèse imparfaite légère** [69].
- ☞ **Fluorose légère à modérée** [70].
- ☞ **Hypominéralisation traumatique superficielle** [71].

Contre-indications

Absolues :

- × **Anomalies dentinaires** : dentinogénèse imparfaite, tétracyclines [65].

Relatives :

- ~ **Défauts amélaire profonds** [66].
- ~ **L'âge du patient** n'est pas une contre-indication absolue [65]. Le traitement par micro-abrasion étant minimalement invasif, il n'est pas dangereux. Il est cependant recommandé d'attendre l'âge adulte et la fin d'un éventuel traitement orthodontique avant de réaliser une micro-abrasion, en raison d'une meilleure efficacité du traitement et de l'isolation par digue sur des dents en position définitive.
- ~ **Position labiale haute** [65] : Les dents antérieures étant bien plus exposées à l'air que lors d'une position labiale normale, elles sont sujettes à une forte déshydratation. Les anomalies de couleur sont alors plus visibles et l'effet reminéralisant de la salive est moins présent. Ceci n'est pas une contre-indication opératoire en soi, mais le traitement sera moins efficace.

4.3.5.3 Protocole opératoire de la suppression d'une tache blanche amélaire par Micro-abrasion [48], [65], [71]–[73].

Préalable obligatoire : Un examen clinique et radiographique doit être réalisé, les foyers infectieux et lésions carieuses doivent être traités avant le début du traitement. Un détartrage/polissage ainsi qu'une motivation à l'hygiène seront effectués si nécessaire.

- 1) Photographies pré-opératoires avant et après pose du champ opératoire. Des photographies en lumière polarisée peuvent être utiles si le reflet est important.
- 2) Pose du champ opératoire dans les meilleures conditions d'étanchéité. Chaque dent traitée doit bénéficier d'une ligature afin d'optimiser l'étanchéité de la digue. Les dents saines doivent dans l'idéal être protégées, si possible à l'aide d'une bande de téflon [23].
- 3) Elimination du biofilm dentaire à l'aide d'une brosse prophylactique et de pâte à polir.
- 4) Application de l'agent de micro-abrasion et activation rotative à faible vitesse, à l'aide d'une cupule en silicone montée sur contre-angle réducteur (1:10). La vitesse de rotation conseillée est comprise entre 300 et 500 tours/min [71]. Chaque cycle de micro-abrasion dure environ 10 secondes.
- 5) Rinçage abondant et évaluation visuelle du rendu.
- 6) Nouveau cycle si nécessaire. Il ne faut pas dépasser 5 cycles afin de ne pas enlever une trop grande quantité d'émail [71]. Mieux vaut faire une seconde intervention (après observation du résultat suite à la reminéralisation), plutôt qu'une abrasion excessive.

La quantité d'émail retirée dépend du temps d'application, de la pression exercée avec la cupule, et du nombre de répétitions. Chaque application retire en moyenne 12µm d'émail [69], [71]. Il est conseillé de ne pas dépasser 10 secondes d'application pour chaque série, entrecoupées d'un rinçage. Une série de 10 applications retire en moyenne 25% de l'épaisseur amélaire vestibulaire [69]. Le non-respect du protocole et une utilisation abusive de la micro-abrasion (en particulier au niveau cervical, où l'épaisseur d'émail est plus faible qu'en incisal), peut entraîner l'apparition d'hypersensibilités [71]. Une dégradation amélaire trop importante peut également nuire au rendu esthétique par l'augmentation de la saturation de la dent.

- 7) Rinçage abondant et application d'un gel à base de fluorure de sodium à 1% durant 4 minutes [71]. D'autres agents reminéralisants peuvent être appliqués, notamment sous forme de gel à l'aide de gouttières.

4.3.6 La méga/macro abrasion

La macro-abrasion consiste en l'éviction d'un défaut amélaire à l'aide d'une fraise à grains fins montée sur turbine. La vitesse de rotation de la fraise doit être élevée (contrairement à la technique par micro-abrasion). Il est indispensable d'effectuer la macro-abrasion sous irrigation, afin d'empêcher la déshydratation de la dent traitée pouvant entraîner l'apparition de zones blanches supplémentaires (qu'il est inutile de supprimer) [74]. Cela permettra également à l'émail de ne pas surchauffer au passage de la fraise. Les fraises utilisées sont longues et fines, en carbure de tungstène à 12 lames, ou diamantées bague rouge (Fig. 65) [75].



Figure 65 : Fraises carbure de tungstène multi-lames et fine diamantée bague rouge.

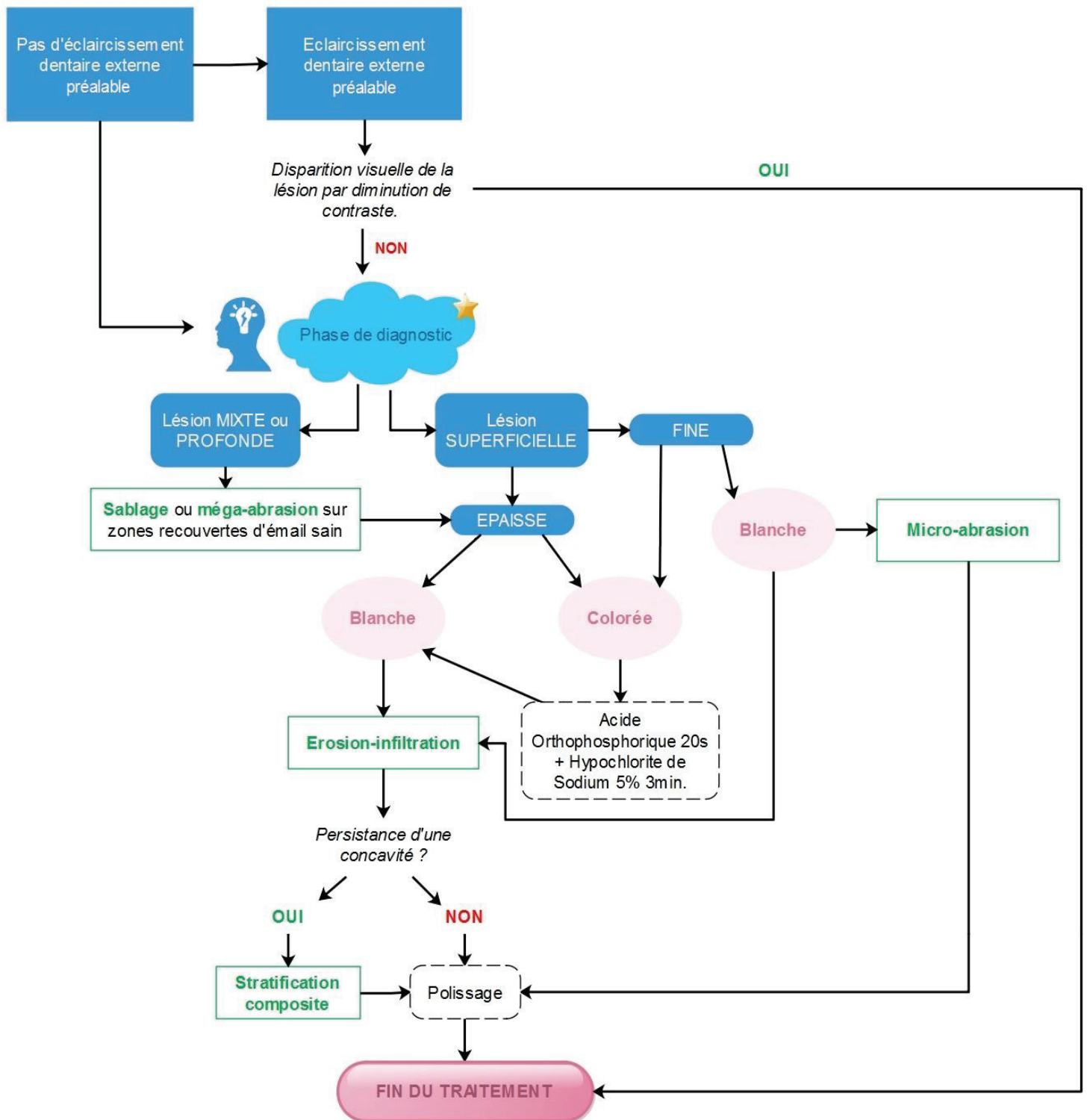
L'éviction amélaire est réalisée de manière homogène et contrôlée sur l'entièreté de la surface vestibulaire de la dent à traiter afin de ne pas engendrer l'apparition de puits. Cela en fait, tout comme pour la micro-abrasion, un mode opératoire non sélectif de l'émail hypominéralisé. La pression doit rester faible et intermittente afin d'éviter l'échauffement des tissus et le délabrement abusif [76]. Une fois les taches minutieusement retirées, un polissage à l'aide de fraises 30 lames, diamantées bague jaune, disques à polir et pointes de polissage en caoutchouc, permet de retrouver un état de surface amélaire de rugosité semblable à celle de départ [67]. Si la micro-abrasion reste plus recommandée pour les défauts superficiels que la macro-abrasion en raison de sa moindre agressivité, une intervention mixte de micro/macro-abrasion peut être réalisée. La majorité de l'émail atteint est alors retirée à l'aide d'une fraise à grains fins, puis une micro-abrasion vient terminer l'intervention. Cela permet de finir avec une technique plus conservatrice et une éviction tissulaire plus contrôlée [77, p.], [78]–[80].

MICRO-ABRASION	vs	MACRO-ABRASION
Eviction plus contrôlée et plus lente du tissu dentaire		Eviction plus rapide mais moins contrôlée
Nécessité de posséder le matériel adéquat (pâte de micro-abrasion et cupule)		Pas de matériel spécifique nécessaire
Nécessité de poser la digue		Pas de nécessité de poser la digue
Eviction amélaire non sélective		
Ne convient pas aux atteintes profondes de plus de 0,3mm [23]		
Ne convient pas aux patients dotés d'une fine épaisseur amélaire ou d'hypersensibilités [23]		

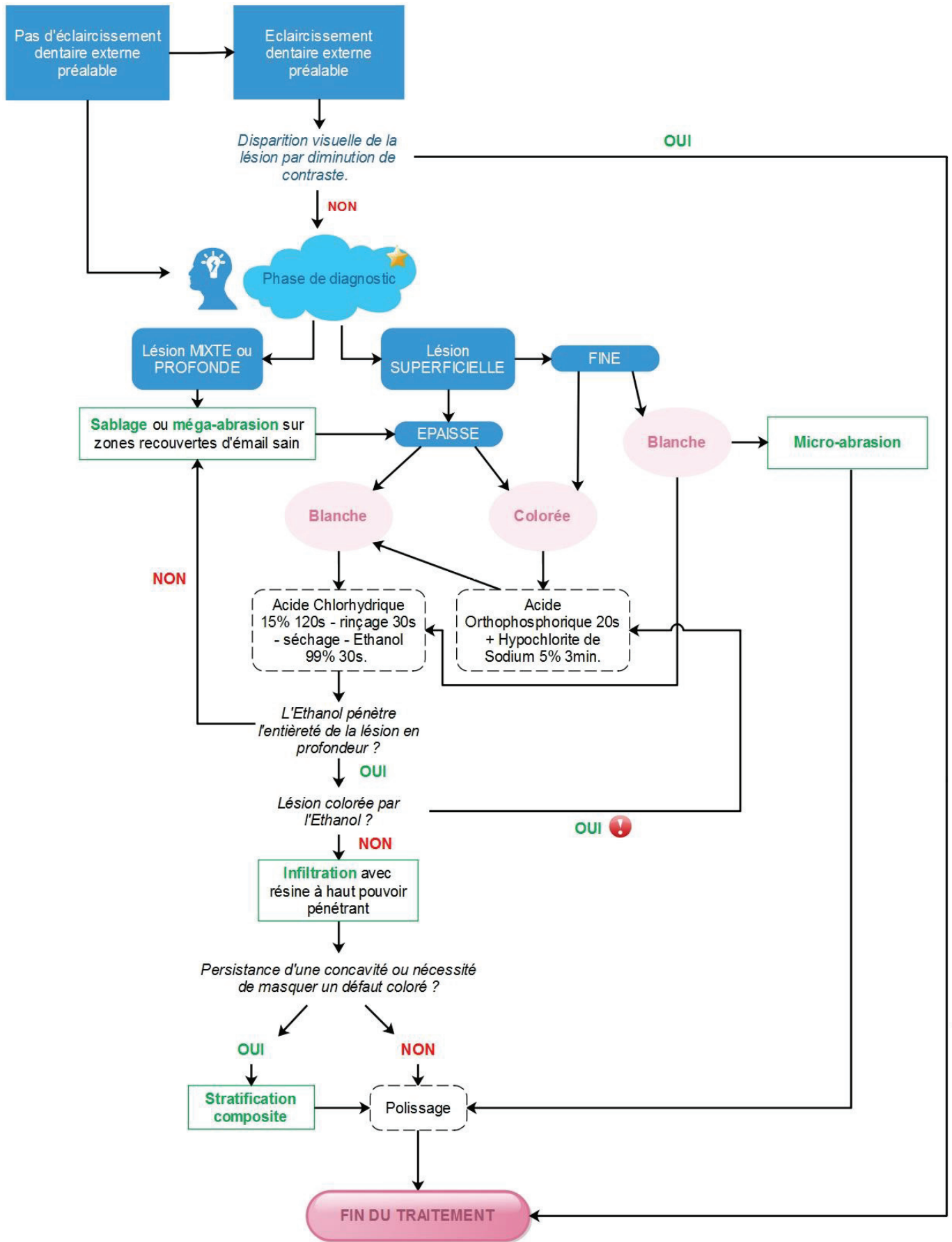
De la même manière que la micro-abrasion, la réduction de l'épaisseur amélaire favorise la visibilité de la dentine sous-jacente et peut donc entraîner une augmentation de la saturation de la dent. Un éclaircissement dentaire externe post-opératoire peut être réalisé afin de rééquilibrer la teinte de la dent et de minimiser davantage la visibilité des éventuelles discolorations résiduelles [74]–[76]. Si toutefois des sensibilités apparaissent ou bien si l'épaisseur d'émail retirée est trop importante, il peut être nécessaire de restaurer la perte de substance par la réalisation d'une stratification composite [81].

Enfin, pour engager la reminéralisation et diminuer la probabilité d'apparition de sensibilités post-opératoires, l'application de CPP-ACP ou de Fluor est fortement recommandée [72].

5. ALGORITHME THERAPEUTIQUE DES IMPERFECTIONS DYSCHROMIQUES AMELAIRES - ARBRES DECISIONNELS



Proposition d'algorithme thérapeutique simplifié des anomalies dyschromiques amélares (D'après les travaux du Dr. ATTAL Jean-Pierre).



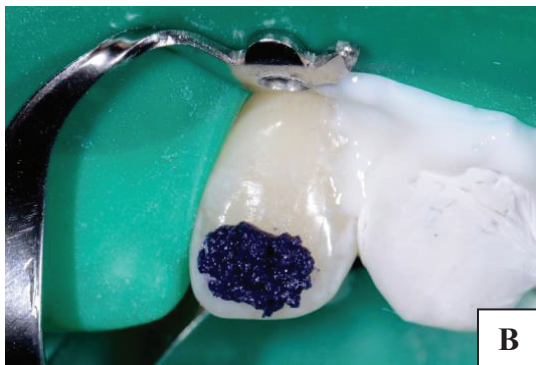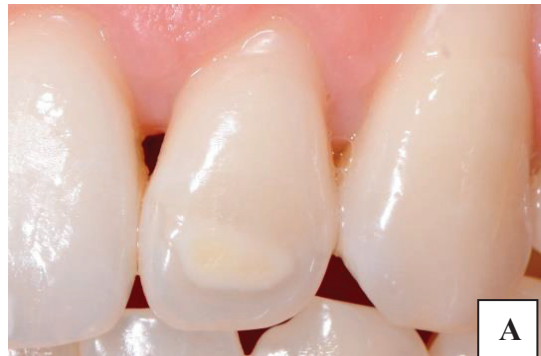Proposition d'algorithme thérapeutique détaillé des anomalies dyschromiques amélares (D'après les travaux du Dr. ATTAL Jean-Pierre).

★ Phase de diagnostic = Anamnèse, examen clinique, transluminescence et test au bistouri.

! Si après 2 cycles d'acide orthophosphorique + Hypochlorite de sodium la lésion apparaît toujours colorée lors de l'application de l'Ethanol, il est alors nécessaire d'infiltrer la lésion puis de masquer la coloration à l'aide d'une résine composite de stratification.

6. PRÉSENTATION D'UN CAS CLINIQUE

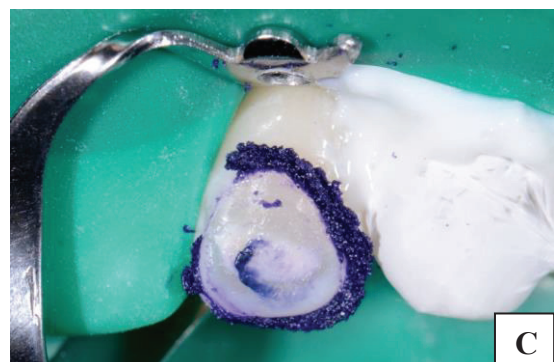1. Ce jeune patient souhaite supprimer ses anomalies dyschromiques amélares. Le motif de consultation est purement esthétique. Plusieurs taches sont visibles, certaines blanches et d'autres brunes. L'anamnèse et l'examen clinique (atteinte symétrique) nous permettent de poser le diagnostic d'hypominéralisation par fluorose. La tache brune présente sur la 22 (Fig. A) étant la plus importante et la plus visible, nous la traitons en premier. Les autres taches seront traitées ultérieurement suivant le même protocole clinique.

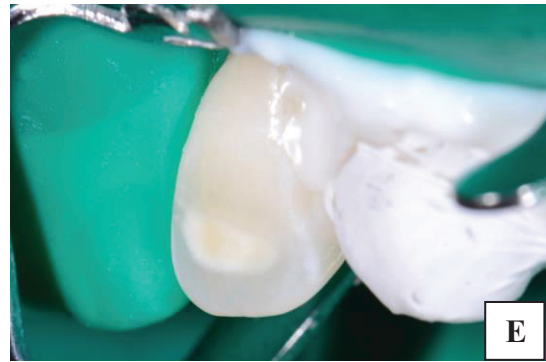
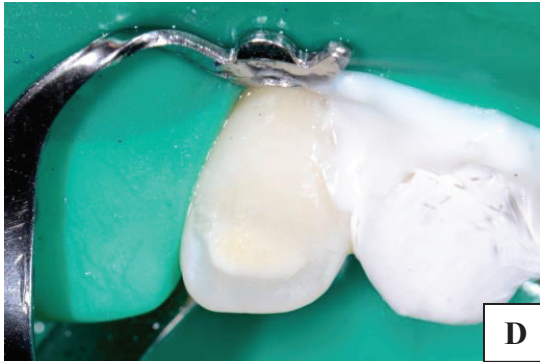
2. Mise en place d'une digue caoutchoutée (Hygenic) clampée en « Split-Dam » en raison de la présence d'une contention orthodontique collée de 13 à 23. Pour parfaire l'étanchéité, une digue liquide est apposée au niveau des collets. La dent 21 est protégée par la digue caoutchoutée tandis que la 23 est enrobée d'une bande de téflon (Fig. B). L'examen clinique révèle la présence d'une fine pellicule d'émail sain sus-jacente à l'émail hypominéralisé. Afin d'exposer le « plafond » de la lésion et ainsi

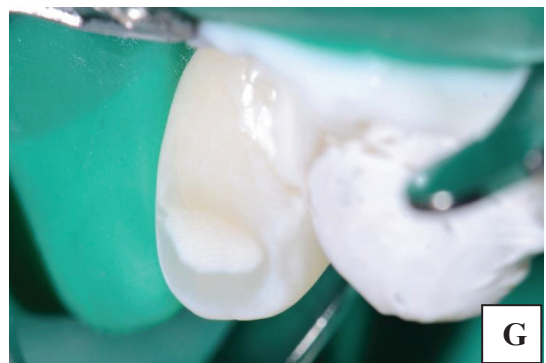
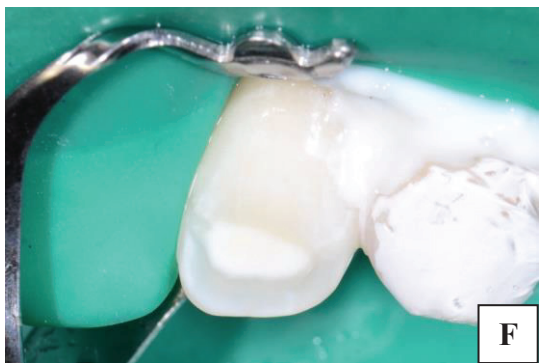garantir l'efficacité du traitement, une micro-abrasion est réalisée. Pour ce faire, nous employons le kit Opalustre® d'Ultradent, composé d'une pâte visqueuse d'acide chlorhydrique à 6,6 % contenant des micro-particules de carbure de silicium.

3. Le mélange est activé à l'aide d'une cupule en silicone montée sur contre-angle réducteur (Fig. C). La dent est ensuite rincée et séchée, afin d'évaluer la nécessité d'un nouveau cycle. Dans ce cas, deux cycles de micro-abrasion sont nécessaires pour exposer le plafond de la lésion.

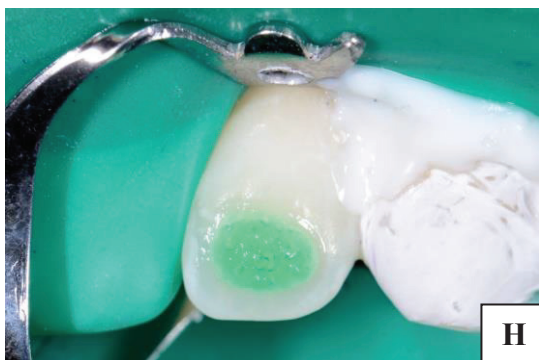



4. Mise en évidence du plafond de la lésion (Fig. D et E). L'émail sain recouvrant l'émail hypominéralisé a été éliminé et la lésion est désormais accessible pour la suite du traitement.

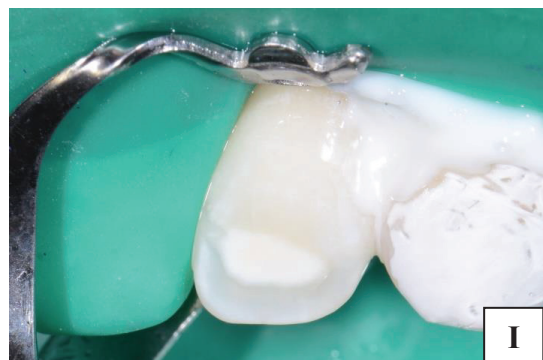

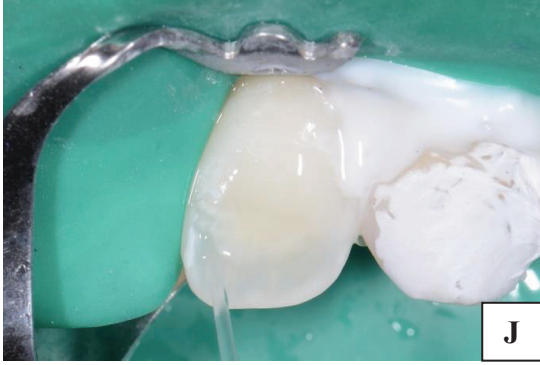
5. Application d'une solution d'hypochlorite de Sodium (NaOCl) sur l'émail hypominéralisé à l'aide d'une brosette afin de déprotéiner la tache. L'application est renouvelée à chaque évaporation du produit, sur une période de 5 à 10 minutes. Débarrassée de ses agents chromogènes, l'anomalie dyschromique brune est blanchie et prête pour le protocole d'érosion-infiltration (Fig. F et G).



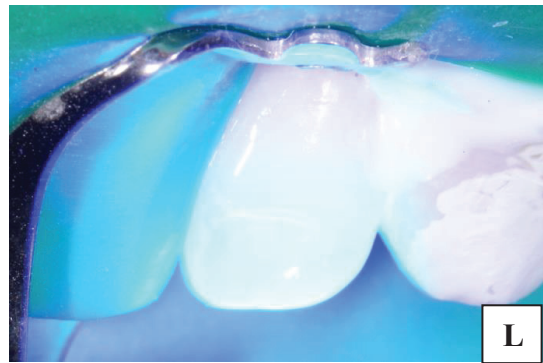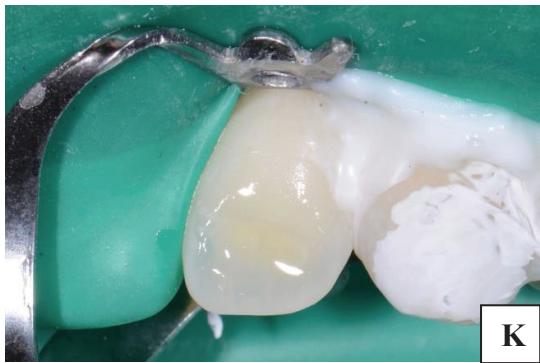6. Mordançage par application de l'ICON Etch® (Acide Chlorhydrique 15%), à l'aide de l'embout brush prévu à cet effet (Fig. H). La surface amélaire est frottée pendant deux minutes.

7. Rinçage pendant 30 secondes et séchage léger de la surface amélaire (Fig. I).

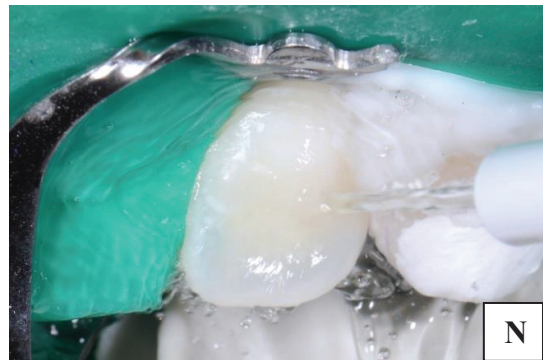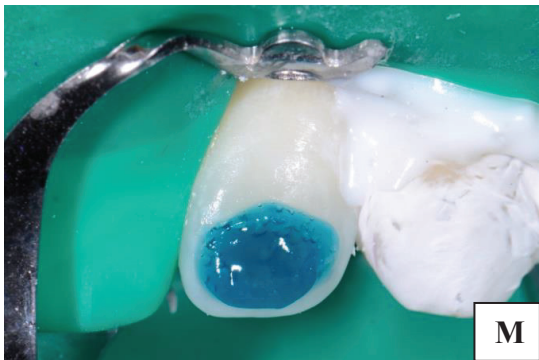




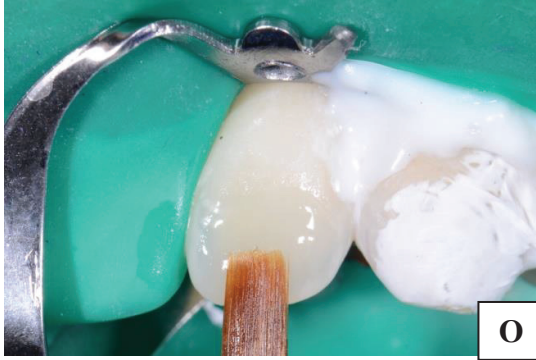8. Application de l'ICON Dry® (Ethanol à 99%) à l'aide de l'embout seringue prévu à cet effet (Fig. J). Laisser agir 30 secondes. Si la tache amélaire est toujours visible à la fin du temps d'action de l'ICON Dry®, réaliser un cycle supplémentaire de mordantage/rinçage /séchage/Ethanol (retour à l'étape 6.). Pour réaliser ce cas, deux cycles furent nécessaires.



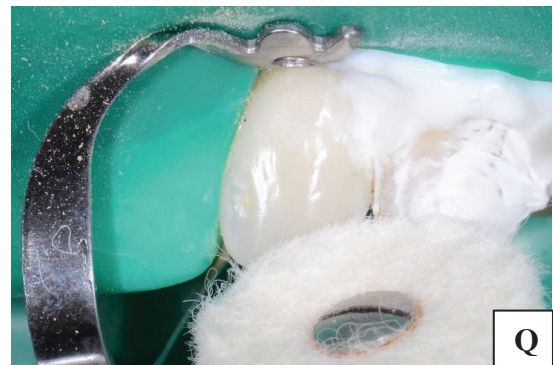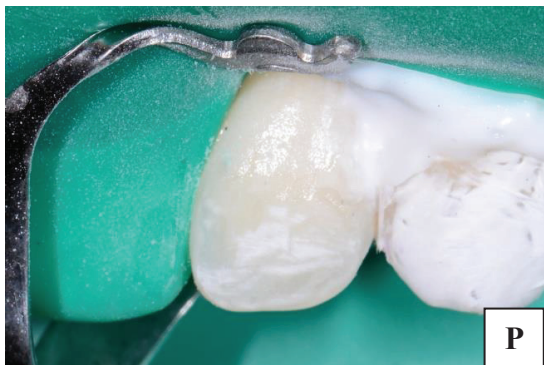9. Infiltration à l'ICON Infiltrant® pendant 3 minutes (Fig. K). Veiller à ce qu'aucune source lumineuse ne vienne initier une polymérisation précoce de la résine. A l'issue de ces 3 minutes, photopolymériser durant 40 secondes (Fig. L).



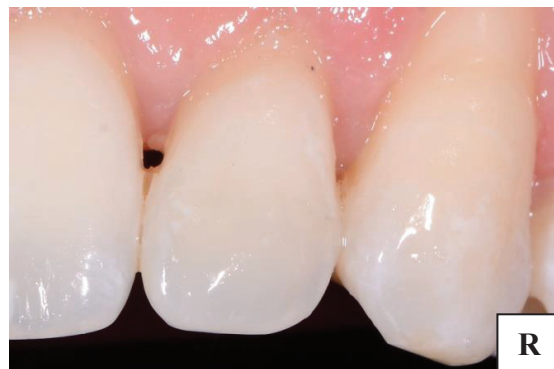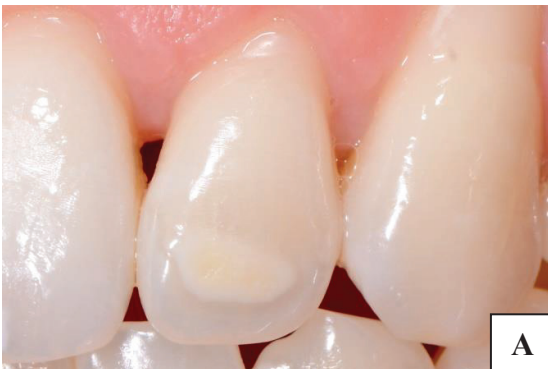10. Après infiltration il est nécessaire de combler la lacune amélaire engendrée par la suppression de cette lésion profonde. Une réactivation est alors réalisée par le biais d'un mordantage à l'acide orthophosphorique durant 30 secondes (Fig. M). Rinçage et élimination des excès d'eau sans assécher la surface amélaire, par séchage doux (Fig. N).



11. Application d'un adhésif (Fig. O), photopolymérisation puis application d'une résine composite. Dans ce cas, l'anomalie dyschromique a été neutralisée et il n'est donc pas nécessaire d'appliquer une résine composite opaque. Une résine de masse amélaire a été employée.



12. Restitution de la micro-géographie, polissage et brillantage de la restauration (Fig. P et Q).



13. Résultat final (Fig. R).

7. CONCLUSION.

Nous avons démontré au cours de ce manuscrit, qu'il existe à ce jour plusieurs méthodes opératoires permettant le traitement des anomalies dyschromiques amélaire blanches ou colorées. En ce sens, nous nous sommes particulièrement intéressés aux lésions amélaire de type MIH, Fluorose, hypominéralisation traumatique et white spot. L'avènement des techniques adhésives nous donne accès à un éventail de possibilités thérapeutiques peu délabrantes et durables à plus ou moins long terme, nous permettant de traiter ces lésions. Les techniques opératoires telles que l'éclaircissement dentaire, l'érosion-infiltration, la micro-/méga-abrasion, l'air-abrasion, sont autant de thérapeutiques ultra-conservatrices présentant les meilleurs rapports efficacité/délabrement. Le principe de « mutilation minimale » est respecté et l'esthétique est restaurée. Il est vrai que certaines nouveautés manquent encore de recul clinique en ce qui concerne le vieillissement. Néanmoins les nombreuses études cliniques réalisées *in vitro* et *in vivo* admettent un taux de réussite élevé à court et moyen terme. De plus, le faible délabrement engendré par ces traitements permet une éventuelle réintervention ultérieure plus aisée, comparée à la reprise d'une restauration plus imposante. Il est alors bien plus intéressant, pour le patient et pour le praticien, de respecter le gradient thérapeutique qui nous est offert.

Ainsi, la connaissance des caractéristiques de chaque lésion semble être indispensable afin de choisir le traitement adapté. Il est impératif de poser le bon diagnostic et de déterminer avec exactitude l'étiologie de la lésion : un diagnostic incorrect peut aisément conduire à l'échec thérapeutique. Afin de mener à bien cette démarche, nous disposons de plusieurs outils pour nous épauler lors de l'examen clinique et nous orienter correctement vers le bon diagnostic. La transluminescence et le "blade checking" viennent notamment compléter l'examen visuel lors des phases de diagnostic et de traitement pour des résultats thérapeutiques plus fiables et reproductibles.

Enfin, les arbres décisionnels proposés au sein de ce manuscrit (issus des travaux du Dr. ATTAL Jean-Pierre) ont pour vocation de guider le praticien dans sa démarche thérapeutique face aux dyschromies amélaire. Néanmoins un praticien averti gardera à l'esprit que chaque situation clinique est différente. En travaillant sur du vivant, nous acceptons que chaque patient possède son terrain psychologique, pathologique, ainsi que des attentes et des doléances qui lui sont propres. L'hygiène, la demande esthétique, le rapport bénéfice/risque, le vieillissement, sont autant de paramètres à prendre en compte et à évaluer au cours des premières consultations.

TABLE DES ILLUSTRATIONS

FIGURE 1 : LE SPECTRE ELECTROMAGNETIQUE.....	2
<i>REALISEE PAR MES SOINS A L'AIDE DE : HTTP://PIONFRANCE.FR/FR/ARTICLE/?CATID=33.</i>	
FIGURE 2 : LA SYNTHESE ADDITIVE.....	3
<i>https://www.normaprint.fr/blog/syntheses-de-la-couleur-n5.</i>	
FIGURE 3 : LA LUMIERE BLANCHE SOLAIRE.	3
<i>REALISEE PAR MES SOINS A L'AIDE DE : HTTPS://WWW.SCIENCESETAVENIR.FR/ESPACE/SYSTEME-SOLAIRE/POURQUOI-FAIT-IL-PLUS CHAUD-DANS-L- ATMOSPHERE-DU-SOLEIL-QU-A-SA-SURFACE_101715 (CONSULTE LE 08/01/19).</i>	
FIGURE 4 : LA SYNTHESE SOUSTRACTIVE.....	4
<i>HTTP://WWW.PROFIL-COULEUR.COM/LC/006B-SYNTHESE-SOUSTRACTIVE.PHP</i>	
FIGURE 5 : LE MAQUILLAGE DE LA CERAMIQUE EN LABORATOIRE.....	4
<i>HTTP://WWW.DR-GILBERT-JEAN-CHRISTOPHE.CHIRURGIENS-DENTISTES.FR/SOINS-ET-PROTHESES.HTML (CONSULTE LE 09/01/19).</i>	
FIGURE 6 : ANATOMIE SIMPLIFIEE DE L'ŒIL ET DE LA RETINE.	5
<i>REALISEE PAR MES SOINS A L'AIDE DE : HTTPS://WWW.GLAUCOMES.FR/.</i>	
FIGURE 7 : CYLINDRE DES COULEURS DE MUNSELL	6
<i>HTTPS://CS.WIKIPEDIA.ORG/WIKI/SOUBOR:HSV_COLOR_SOLID_CYLINDER.PNG.</i>	
FIGURE 8 : SPHERE CHROMATIQUE, SYSTEME CIE L*A*B	7
<i>« RELEVÉ DE LA COULEUR AU CABINET DENTAIRE : CONNAISSANCES ET MOYENS D'OPTIMISATION ACTUELS. »</i>	
FIGURE 9 : LA BANANE CHROMATIQUE DES DENTS NATURELLES	7
<i>« RELEVÉ DE LA COULEUR AU CABINET DENTAIRE : CONNAISSANCES ET MOYENS D'OPTIMISATION ACTUELS. »</i>	
FIGURE 10 : ILLUSTRATION D'UN SOURIRE AVEC UNE VARIATION CROISSANTE DE LUMINOSITE.	7
<i>REALISEE PAR MES SOINS A L'AIDE DE : HTTPS://LESTYLEFOU.RU/SANT-ET-BIEN-TRE/1486-10-REMDES-EFFICACES-DOMICILE-POUR-LES-DENTS-JAUNES.HTML (CONSULTE LE 10/01/19).</i>	
FIGURE 11 : ILLUSTRATION D'UN METAMERISME.....	8
<i>REALISEE PAR MES SOINS A L'AIDE DE : HTTPS://DEGREK.COM/METAMERISME-D65-OFFRE-ADF/</i>	
FIGURE 12 : COULEUR DE RAYONNEMENT PERÇU EN FONCTION DE LA TEMPERATURE EN KELVINS.	9
<i>REALISEE PAR MES SOINS A L'AIDE DE : HTTPS://FR.WIKIPEDIA.ORG/WIKI/TEMP%C3%A9RATURE_DE_COULEUR</i>	
FIGURE 13 : ILLUSTRATION D'UN SOURIRE AVEC UNE VARIATION CROISSANTE DE SATURATION.....	9
<i>HTTP://WWW.FEMMEZINE.FR/BEAUTE/SOINS-VISAGE/DENTS-JAUNES-COMMENT-BLANCHIR-ET-RETROUVER-BEAU-SOURIRE.HTML</i>	

FIGURE 14 : ILLUSTRATION D'UN SOURIRE AVEC UNE VARIATION DE TEINTE.	10
REALISEE PAR MES SOINS A L'AIDE DE : HTTPS://NOTICIAS.CANALRCN.COM/BIENESTAR-SALUD/UNA-SONRISA-PERFECTA-SI-POSIBLE	
FIGURE 15 : COUPE DE L'ORGANE DENTAIRE.	10
R. H. SUNDFELD, D. SUNDFELD-NETO, L. S. MACHADO, L. M. FRANCO, T. C. FAGUNDES, ET A. L. F. BRISO, « MICROABRASION IN TOOTH ENAMEL DISCOLORATION DEFECTS: THREE CASES WITH LONG-TERM FOLLOW-UPS », JOURNAL OF APPLIED ORAL SCIENCE, VOL. 22, N° 4, P. 347 -354, JUILL. 2014	
FIGURE 16 : LES TISSUS DENTAIRE (EMAIL, DENTINE, TISSU PULPAIRE) VONT SUBIR DES REMANIEMENTS AU FIL DU TEMPS PAR DES MECANISMES DE MATURATION, DE DEFENSE ET D'USURE.	11
https://www.myfamilydentist.com/if-you-have-a-sensitive-tooth-or-sensitive-teeth-give-us-a-call/	
FIGURE 17 : LA STRATIFICATION DES TISSUS ET SON INFLUENCE SUR LA COULEUR DENTAIRE. LES COLLETS SONT PLUS SATURES QUE LES BORDS LIBRES.	11
HTTPS://WWW.ORTHOLEVIS.COM/REALISATIONS-ORTHODONTIE/	
FIGURE 18 : CLASSIFICATION DES TROIS TYPES DE TRANSLUCIDITE (YAMAMOTO 1992).	12
E. D'INCAU, J. PIA, ET J. PIVET, COULEUR ET CHOIX DE LA TEINTE EN ODONTOLOGIE, ESTHETIQUE EN ODONTOLOGIE. CDP, 2014	
FIGURE 19 : DIFFERENCE DE TRANSLUCIDITE DES BORDS LIBRES DES INCISIVES MANDIBULAIRES	12
http://dents.mayorplitka.ru/dents-deviennent-transparentes/	
FIGURE 20 : CONSEQUENCE DE L'EROSION/ABRASION DES TISSUS SUR LA COULEUR DENTAIRE.	13
https://www.researchgate.net/figure/Lampe-declairage-normalise-5-500-K-Smile-Lite-a-de-Smile-Line-Il-est-possible-de-lui_fig20_282253110	
FIGURE 21 : CONSEQUENCES DE LA TRANSMISSION ET DE LA REFLEXION LUMINEUSE SUR L'EFFET D'OPALESCENCE.	13
https://www.slideshare.net/isabel965/color-en-protesis-fija-neyra-i-59959906	
FIGURE 22 : PROPRIETES FLUORESCENTES DIFFERENTES ENTRE LA DENT NATURELLE ET LA RESTAURATION COMPOSITE DE L'ANGLE DE LA 11.	14
https://revistas.ucr.ac.cr/index.php/Odontos/article/view/24493/24694	
FIGURE 23 : LA REFLEXION SPECULAIRE	15
REALISEE PAR MES SOINS A L'AIDE DE : HTTPS://WWW.EUGENOL.COM/SUJETS/388573-ENTRAINEMENT-PHOTOS-POUR-UN-NUL?PAGE=15 HTTPS://CLINIQUEDESCHUTES.COM/NOUVEAU-TRAITEMENT-CONSERVATEUR-INNOVATEUR/	
FIGURE 24 : LA REFLEXION DIFFUSE.	15
REALISEE PAR MES SOINS A L'AIDE DE : HTTPS://WWW.EUGENOL.COM/SUJETS/388573-ENTRAINEMENT-PHOTOS-POUR-UN-NUL?PAGE=15 HTTPS://CLINIQUEDESCHUTES.COM/NOUVEAU-TRAITEMENT-CONSERVATEUR-INNOVATEUR/	

FIGURE 25 : LA REFLEXION TOTALE.	15
<i>REALISEE PAR MES SOINS.</i>	
FIGURE 26 : SURFACE AU NIVEAU DES INCISIVES D'UN PATIENT JEUNE ET D'UN PATIENT PLUS AGE.	15
<i>https://dr-philippe-chpindel.chirurgiens-dentistes.fr/les-cas-cliniques/les-facettes-en-ceramique/</i>	
FIGURE 27 : INCISIVES CENTRALES PRESENTANT UNE ANOMALIE DYSCHROMIQUE AMELAIRE (FLUOROSE).	16
<i>HTTPS://CLINIQUEDESCHUTES.COM/NOUVEAU-TRAITEMENT-CONSERVATEUR-INNOVATEUR/</i>	
FIGURE 28 : TEINTIER VITA LUMIN VACUUM® , TEINTES DE LUMINOSITE DECROISSANTE.	18
<i>REALISEE PAR MES SOINS A L'AIDE DE : HTTPS://WWW.RESEARCHGATE.NET/FIGURE/TEINTIER-VITA-LUMIN-VACCUM-A-ANCIEN-VITA-CLASSICAL-A-COMPRENANT-16-ECHANTILLONS_fig15_282253110</i>	
FIGURE 29 : TEINTIER CHROMASCOP® DE IVOCLAR-VIVADENT.	18
<i>https://www.dentonet.ch/fr/ivoclar_chromascop_teintier_529479/artid!64620/</i>	
FIGURE 30 : TEINTIER VITA 3D MASTER® , TEINTES DE LUMINOSITE DECROISSANTE.	19
<i>HTTPS://WWW.VITA-ZAHNFABRIK.COM/FR/VITA-TOOTHGUIDE-3D-MASTER-26231,27568.HTML</i>	
FIGURE 31 : CAMÉRA INTRA-BUCCALE À ÉCLAIRAGE LED SOPRO 717®.	19
<i>https://www.lefildentaire.com/articles/clinique/esthetique/le-releve-de-la-couleur-queles-sont-les-evolutions-instrumentales/</i>	
FIGURE 32 : EASYSHADE V (VITA).	19
<i>HTTPS://WWW.VITA-ZAHNFABRIK.COM/PDB_GG2G50G200_FR,27568,95502.HTML</i>	
FIGURE 33 : PHOTOGRAPHIE D'UNE MEME DENT, AVEC UNE VARIATION DE LUMINOSITE.	20
<i>H. MARECHAL, La photographie dentaire. ESPACE ID, 2015.</i>	
FIGURE 34 : ILLUSTRATION D'UN RELEVÉ DE COULEUR EN LUMIERE POLARISEE (A DROITE) ET NON POLARISEE (A GAUCHE).	21
<i>H. MARECHAL, La photographie dentaire. ESPACE ID, 2015.</i>	
FIGURE 35. LA CHARTE DE GRIS NEUTRE DEVELOPPEE PAR HEIN S.	22
<i>HTTPS://WWW.PHOTOMED.NET/WHITE_BALANCE.HTM</i>	
FIGURE 36: POSITIONNEMENT DE LA CHARTE DE GRIS NEUTRE ET DU DISPOSITIF PHOTOGRAPHIQUE.	22
<i>HTTPS://WWW.PHOTOMED.NET/WHITE_BALANCE.HTM</i>	
FIGURE 37 : DETERMINATION DES COORDONNEES L*A*B A DIFFERENTS ENDROITS, PAR LE LOGICIEL CLASSIC COLOR METER®.	23
<i>HTTPS://WWW.PHOTOMED.NET/WHITE_BALANCE.HTM</i>	
FIGURE 38 : A.I. HYPOPLASIQUE	24
<i>https://www.eugenol.com/sujets/405272-que-faire</i>	

FIGURE 39 : A.I HYPOMINERALISEE.....	24
<i>https://www.dentalespace.com/praticien/formationcontinue/presentation-dun-cas-clinique-danomalies-de-structure-amelaire-diagnostic-differentiel-importance-de-prophylaxie/#</i>	
FIGURE 40 : A.I HYPOMATURE.	24
<i>http://www.editionsmdp.fr/actualites/actualites/actualites-professionnelles/170317-amelogenese-imparfaite-traitement-pluridisciplinaire.html</i>	
FIGURE 41 : DENTINOGENESE IMPARFAITE.	24
<i>HTTPS://WWW.IDWEBLOGS.COM/ODONTOLOGIE-PEDIATRIQUE/DENTINOGENESE-TITRE-SOPHIE-MARECHAL/</i>	
FIGURE 42 : FLUOROSE DE NIVEAU 1 (TRES LEGERE).....	29
<i>https://monde.ccdmd.qc.ca/ressource/?id=57375&demande=desc</i>	
FIGURE 43 : FLUOROSE DE NIVEAU 2 (LEGERE).	29
<i>https://monde.ccdmd.qc.ca/ressource/?id=57374&demande=desc</i>	
FIGURE 44 : FLUOROSE DE NIVEAU 3 (MODEREE).	29
<i>https://monde.ccdmd.qc.ca/ressource/?id=57373&demande=desc</i>	
FIGURE 45 : FLUOROSE DE NIVEAU 4 (SEVERE).	29
<i>https://monde.ccdmd.qc.ca/ressource/?id=57372&demande=desc</i>	
FIGURE 46 : DEMINERALISATION AMELAIRE D'ORIGINE CARIEUSE SUITE A UN TRAITEMENT ORTHODONTIQUE. 30	
<i>« LESIONS PULPAIRES ET AMELAIRES INDUITES PAR TRAITEMENT ORTHODONTIQUE: PREVENTION, DIAGNOSTIC ET PRISE EN CHARGE », thèse du Dr. COUELLE Guillaume (Lyon 2016).</i>	
FIGURE 47 : DENT N°11 ATTEINTE D'UNE HYPOMINERALISATION TRAUMATIQUE.	32
<i>HTTPS://DR-GAYRAUD-BENOIT.CHIRURGIENS-DENTISTES.FR/CONTENT/LESTH%C3%A9TIQUE</i>	
FIGURE 48 : MIH SUR 11 ET 12.	33
<i>https://www.eugenol.com/sujets/396408-mih-encore-et-toujours</i>	
FIGURE 49 : MIH SUR 46.	33
<i>https://www.information-dentaire.fr/actualites/decoder-les-mih/</i>	
FIGURE 50 : CONFIGURATION DES DIFFERENTS DEFAUTS AMELAIRES.	34
<i>M. DENIS, A. ATLAN, E. VENNAT, G. TIRLET, ET J.-P. ATTAL, « WHITE DEFECTS ON ENAMEL: DIAGNOSIS AND ANATOMOPATHOLOGY: TWO ESSENTIAL FACTORS FOR PROPER TREATMENT (PART 1) », INTERNATIONAL ORTHODONTICS, VOL. 11, N° 2, P. 139 -165, JUIN 2013.</i>	
FIGURE 51 : TRANSLUMINESCENCE SUR DENTS PRESENTANT DES LESIONS SUPERFICIELLES FINES.	36
<i>https://www.researchgate.net/figure/Visual-examination-after-the-erosion-and-infiltration-procedure-shows-near-complete_fig9_321397932</i>	

FIGURE 52 : TRANSLUMINESCENCE SUR DENT PRESENTANT UNE LESION SUPERFICIELLE EPAISSE. 36
<https://www.lefildentaire.com/articles/clinique/esthetique/demarche-diagnostique-therapeutique-gestion-taches-blanches-de-lemail/>

FIGURE 53 : TRANSLUMINESCENCE SUR DENT PRESENTANT UNE LESION MIXTE. 36
<https://www.lefildentaire.com/articles/clinique/esthetique/demarche-diagnostique-therapeutique-gestion-taches-blanches-de-lemail/>

FIGURE 54: TRANSLUMINESCENCE SUR DENT PRESENTANT UNE LESION PROFONDE. 36
<https://www.lefildentaire.com/articles/clinique/esthetique/demarche-diagnostique-therapeutique-gestion-taches-blanches-de-lemail/>

FIGURE 55 : LE GRADIENT THERAPEUTIQUE SELON TIRLET ET ATTAL, 2009..... 39
« Le gradient thérapeutique, un concept médical pour les traitements esthétiques », L'INFORMATION DENTAIRE n° 41/42 - 25 novembre 2009.

FIGURE 56 : CORRESPONDANCE DES TEINTES INITIALES ET ATTENDUES. 45
L. J. HERRERA ET AL., « PREDICTION OF COLOR CHANGE AFTER TOOTH BLEACHING USING FUZZY LOGIC FOR VITA CLASSICAL SHADES IDENTIFICATION », APPLIED OPTICS, VOL. 49, N° 3, P. 422, JANV. 2010.

FIGURE 57 : ILLUSTRATION DE L'EFFICACITE DES TRAITEMENTS IN VITRO A BASE D'EAU DISTILLEE, FLUOR, CPP-ACP ET ICON SUR LA RESTAURATION D'HYPOMINERALISATION AMELAIRES. 49
H. Yuan, J. Li, L. Chen, L. Cheng, R. D. Cannon, et L. Mei, « Esthetic comparison of white-spot lesion treatment modalities using spectrometry and fluorescence », The Angle Orthodontist, vol. 84, n° 2, p. 343 -349, mars 2014.

FIGURE 58 : PHOTOGRAPHIE PRE-OPERATOIRE INTRA-BUCCALE DES DENTS 11 ET 21 ATTEINTES DE FLUOROSE. 53
J. T. WRIGHT, « THE ETCH-BLEACH-SEAL TECHNIQUE FOR MANAGING STAINED ENAMEL DEFECTS IN YOUNG PERMANENT INCISORS », PEDIATRIC DENTISTRY, P. 4, 2002.

FIGURE 59 : SCHÉMA DE LA SURFACE DENTAIRE ATTEINTE DE FLUOROSE (OE = OUTERMOST ENAMEL, OS = ORGANIC STAINS, RS = ROUGH SURFACE, SS = SMOOTH SURFACE, CL = CALCIFIED LAYERS, MC = MICROCAVITIES). 53
M. S. Belkhir et N. Douki, « A new concept for removal of dental fluorosis stains », Journal of Endodontics, vol. 17, n° 6, p. 288 -292, juin 1991.

FIGURE 60 : ACTION DE L'HYPOCHLORITE DE SODIUM AU SEIN DES MICROCAVITES AMELAIRES CONTENANT LES AGENTS CHROMOGENES (OE = OUTERMOST ENAMEL, OS = ORGANIC STAINS, MC = MICROCAVITIES). 53
M. S. Belkhir et N. Douki, « A new concept for removal of dental fluorosis stains », Journal of Endodontics, vol. 17, n° 6, p. 288 -292, juin 1991.

FIGURE 61 : PHOTOGRAPHIE POST-OPERATOIRE INTRA-BUCCALE DES DENTS 11 ET 21 ATTEINTES DE FLUOROSE. 54
J. T. WRIGHT, « THE ETCH-BLEACH-SEAL TECHNIQUE FOR MANAGING STAINED ENAMEL DEFECTS IN YOUNG PERMANENT INCISORS », PEDIATRIC DENTISTRY, P. 4, 2002.

FIGURE 62 : RESULTAT APRES INFILTRATION D'UN ADHESIF DENTAIRE OU D'UNE RESINE A FORT POUVOIR PENETRANT A L'INTERIEUR DES MICROCAVITES DEPOURVUES DES AGENTS CHROMOGENE (OE = OUTERMOST ENAMEL, DA = DENTAL ADHESIVE). 54

M. S. Belkhir et N. Douki, « A new concept for removal of dental fluorosis stains », Journal of Endodontics, vol. 17, n° 6, p. 288 -292, juin 1991.

FIGURE 63 : COUPE TRANSVERSALE D'UNE DENT N°21 PRESENTANT UNE HYPOMINERALISATION TRAUMATIQUE. LES BORDS DE LA TACHE SONT EN CONTRE-DEPOUILLE SOUS L'EMAIL SAIN. 55

M. DENIS, A. ATLAN, E. VENNAT, G. TIRLET, ET J.-P. ATTAL, « WHITE DEFECTS ON ENAMEL: DIAGNOSIS AND ANATOMOPATHOLOGY: TWO ESSENTIAL FACTORS FOR PROPER TREATMENT (PART 1) », INTERNATIONAL ORTHODONTICS, VOL. 11, N° 2, P. 139 -165, JUIN 2013.

FIGURE 64 : RESTAURATION D'UNE HYPOMINERALISATION TRAUMATIQUE SUR DENT N° 11 A L'AIDE DU SYSTEME ICON® SANS ELIMINATION DES CONTRE-DEPOUILLES. UN HALO BLANCHATRE PERSISTE..... 55

REALISEE PAR MES SOINS.

FIGURE 65 : FRAISES CARBURE DE TUNGSTENE MULTI-LAMES ET FINE DIAMANTEE BAGUE ROUGE. 60

<https://www.ab-dental.com/fraise-fine-pointue-longue-a8859l-bague-rouge-pour-finition-serie-speciale-gold-acurata.html>.

<https://www.net32.com/ec/alpen-fg-7404-12-flute-egg-shaped-d-82616>

PROPOSITION D'ALGORITHME THERAPEUTIQUE SIMPLIFIE DES ANOMALIES DYSCHROMIQUES AMELAIRES (D'APRES LES TRAVAUX DU DR. ATTAL JEAN-PIERRE)..... 61

REALISE PAR MES SOINS.

PROPOSITION D'ALGORITHME THERAPEUTIQUE DETAILLE DES ANOMALIES DYSCHROMIQUES AMELAIRES (D'APRES LES TRAVAUX DU DR. ATTAL JEAN-PIERRE)..... 62

REALISE PAR MES SOINS.

CAS CLINIQUE 63-66

Réalisé et illustré par le Dr. CEINOS Romain.

Mis en page par BACCINO Loana

BIBLIOGRAPHIE.

- [1] « Le choix de la teinte ... vers un protocole rationnel », *L'information dentaire*, vol. 14, n° 4, p. 379-392, 2003.
- [2] J.-F. LASSERRE, « Les sept dimensions de la couleur des dents naturelles », *Clinic*, vol. 28, p. 417, juill. 2007.
- [3] G. PICARD et J.-F. LASSERRE, « Couleurs & vision : les dyschromatopsies », *Le fil dentaire*, vol. Clinic Focus, n° 37, p. 28, nov. 2008.
- [4] E. D'INCAU, J. PIA, et J. PIVET, *Couleur et choix de la teinte en odontologie*, Esthétique en odontologie. CdP, 2014.
- [5] J. F. Lasserre, I. S. Pop, et E. d'Incau, « La couleur en odontologie », *les cahiers de prothèse*, n° 135, p. 1, 2006.
- [6] J. BROUILLET et J. PARIS, « Le relevé de couleur : techniques avancées, partie I. », *L'information dentaire*, n° 32, p. 1929-1933, sept. 2005.
- [7] « Relevé de la couleur au cabinet dentaire : connaissances et moyens d'optimisation actuels. » .
- [8] Pr. Irina, K. Lutskaya, Dr Natalia V. Novak, et Valery P. Kavetsky, « Fluorescence de la substance dentaire dure et des matériaux d'obturation. », *Cosmetic Dentistry*, n° 4, 2012.
- [9] P. Le Pocreau et F. Bodic, *Lumière et dent: peut-on mimer le naturel ?* France, 2015.
- [10] J. Itten, *Art de la couleur: approche subjective et description objective de l'art*. Dessain et Tolra, 2004.
- [11] I.-S. POP-CIUTRILA, J.-F. LASSERRE, et E. D'INCAU, « Détermination de la couleur à l'aide de la caméra Sopro 717® - Cahiers de Prothèse n° 135 du 01/09/2006 », *Les cahiers de prothèse*, n° 135, p. 10, sept. 2006.
- [12] H. MARECHAL, *La photographie dentaire*. ESPACE ID, 2015.
- [13] F. Rey Duro, « La photographie dentaire numérique », *DT Study Club*, n° 3, 2015.
- [14] S. Hein, J. Tapia, et P. Bazos, « eLABor_aid: a new approach to digital shade management », *CLINICAL RESEARCH*, p. 17, 2017.
- [15] S. Hein et M. Zangl, « The use of a standardized gray reference card in dental photography to correct the effects of five commonly used diffusers on the color of 40 extracted human teeth », *CLINICAL RESEARCH*, p. 15.
- [16] J. Sellem, R. Orlu, et E. Dursun, « Dyschromies colorées du secteur antérieur: étiopathogénie et prise en charge », *Actualités Odonto-Stomatologiques*, n° 269, p. 36-41, 2014.
- [17] A. Banerjee et B. J. Millar, Éd., *Dentisterie esthétique - Traitements mini-invasifs*. Edinburgh ; New York: Elsevier, 2015.
- [18] A. Bloch-Zupan, « Les amélogenèses imparfaites », vol. 31, p. 5, 2010.
- [19] « Dentinogénèse imparfaite.pdf » .
- [20] « hypoparathyroïdisme » .
- [21] A.-J. Faucher *et al.*, *Les dyschromies dentaires - De l'éclaircissement ... aux facettes céramiques.*, CdP. Paris, France: Cahiers de prothèses éditions, 2001.
- [22] M. Denis, A. Atlan, et J. P. Attal, « Erosion/infiltration : Un nouveau traitement des taches blanches », p. 6.
- [23] C. Marcoux et M. Clément, *Les dyschromies dentaires: Un diagnostic précis pour un traitement esthétique réussi*. CDP, 2019.
- [24] « Données actuelles sur la fluorose dentaire » .
- [25] S. E. Bishara et A. W. Ostby, « White Spot Lesions: Formation, Prevention, and Treatment », *Seminars in Orthodontics*, vol. 14, n° 3, p. 174-182, sept. 2008.

- [26] M. Denis, A. Atlan, E. Vennat, G. Tirlet, et J.-P. Attal, « White defects on enamel: Diagnosis and anatomopathology: Two essential factors for proper treatment (part 1) », *International Orthodontics*, vol. 11, n° 2, p. 139-165, juin 2013.
- [27] P. Behin, H. Boutigny, et T. Colard, « La prise en charge des lésions blanches de l'émail dans le secteur antérieur chez l'adulte : Du diagnostic à la thérapeutique. »
- [28] P. Behin, H. Boutigny, et T. Colard, « Défauts superficiels de l'émail dans le secteur antérieur : Options thérapeutiques. », LILLE 2, 2016.
- [29] T. Y. Kobayashi *et al.*, « Dental enamel defect diagnosis through different technology-based devices », *Int Dent J*, vol. 68, n° 3, p. 138-143, juin 2018.
- [30] D. F. Chtioui, « White Spot Lesions (Part I): A New Topographic Classification (WSTC) », *Oral Pathology*, p. 7, 2017.
- [31] J.-P. Attal, A. Atlan, M. Denis, E. Vennat, et G. Tirlet, « White spots on enamel: Treatment protocol by superficial or deep infiltration (part 2) », *International Orthodontics*, vol. 12, n° 1, p. 1-31, mars 2014.
- [32] M. Denis, E. Vennat, A. Atlan, G. Tirlet, et J.-P. Attal, « L'infiltration en profondeur, un nouveau concept - partie I », p. 6, 2014.
- [33] M. Denis, A. Atlan, E. Vennat, G. Tirlet, et J.-P. Attal, « L'infiltration en profondeur, un nouveau concept - Partie II », p. 6, 2014.
- [34] J.-P. Attal, « Blog de Jean-Pierre ATTAL », <http://jeanpierreattal.blogspot.com/2019/08/message-n-24.html>. .
- [35] F. ROUSSEAU, « Le point sur les composés pour la reminéralisation de l'émail et de la dentine. », PARIS DESCARTES, 2017.
- [36] « Le fluor et la prévention des caries - EurekaSanté par VIDAL », *EurekaSanté*. [En ligne]. Disponible sur: <https://eurekasante.vidal.fr/maladies/bouche-dents/carie.html>. [Consulté le: 11-juill-2019].
- [37] L. J. Herrera *et al.*, « Prediction of color change after tooth bleaching using fuzzy logic for Vita Classical shades identification », *Applied Optics*, vol. 49, n° 3, p. 422, janv. 2010.
- [38] O. Johnson King, H. Milly, V. Boyes, R. Austin, F. Festy, et A. Banerjee, « The effect of air-abrasion on the susceptibility of sound enamel to acid challenge », *Journal of Dentistry*, vol. 46, p. 36-41, mars 2016.
- [39] M. Mazur *et al.*, « Objective and subjective aesthetic performance of icon® treatment for enamel hypomineralization lesions in young adolescents: A retrospective single center study », *Journal of Dentistry*, vol. 68, p. 104-108, janv. 2018.
- [40] H. Yuan, J. Li, L. Chen, L. Cheng, R. D. Cannon, et L. Mei, « Esthetic comparison of white-spot lesion treatment modalities using spectrometry and fluorescence », *The Angle Orthodontist*, vol. 84, n° 2, p. 343-349, mars 2014.
- [41] L. Greenwall, « White lesion eradication using resin infiltration », vol. 3, n° 4, p. 6.
- [42] N. Gugnani, I. K. Pandit, M. Gupta, S. Gugnani, S. Soni, et V. Goyal, « Comparative evaluation of esthetic changes in nonpitted fluorosis stains when treated with resin infiltration, in-office bleaching, and combination therapies », *Journal of Esthetic and Restorative Dentistry*, vol. 29, n° 5, p. 317-324, sept. 2017.
- [43] C. Torres, P. Rosa, N. Ferreira, et A. B. Borges, « Effect of Caries Infiltration Technique and Fluoride Therapy on Microhardness of Enamel Carious Lesions », *Operative Dentistry*, vol. 37, n° 4, p. 363-369, juill. 2012.
- [44] A. B. P. Paula *et al.*, « Therapies for White Spot Lesions—A Systematic Review », *Journal of Evidence Based Dental Practice*, vol. 17, n° 1, p. 23-38, mars 2017.
- [45] « DMG - Protocole ICON vestibulaire ». [En ligne]. Disponible sur: <http://fr.dmg-dental.com/produits/infiltration-des-carie/icon/applications/>. [Consulté le: 01-août-2019].

- [46] G. Tirlet, « Infiltration, a new therapy for masking enamel white spots: a 19-month follow-up case series », vol. 8, n° 2, p. 12, 2013.
- [47] S. Hilda, G. Maroun, D. Sarah, et H. Elie, « White spot lesions : resin infiltration technique. », *IAJD*, vol. 8, p. 6.
- [48] S. Ardu et N. Benbachir, « Minimally invasive treatment of white spot enamel lesions », *QUINTESSENCE INTERNATIONAL*, vol. 38, n° 8, p. 5, 2007.
- [49] N. Gugnani, I. Pandit, M. Gupta, et R. Josan, « Caries infiltration of noncavitated white spot lesions: A novel approach for immediate esthetic improvement », *Contemporary Clinical Dentistry*, vol. 3, n° 6, p. 199, 2012.
- [50] J. T. Wright, « The etch-bleach-seal technique for managing stained enamel defects in young permanent incisors », *Pediatric Dentistry*, p. 4, 2002.
- [51] A. C. Flores, H. F. Reyes, A. G. Moscoso, J. P. Castanedo Cázares, et A. de Pozos Guillén, « Clinical Efficacy of 5% Sodium Hypochlorite for Removal of Stains Caused by Dental Fluorosis », *Journal of Clinical Pediatric Dentistry*, vol. 33, n° 3, p. 187-192, avr. 2009.
- [52] N. Penumatsa et R. Sharanasha, « Bleaching of fluorosis stains using sodium hypochlorite », *Journal of Pharmacy and Bioallied Sciences*, vol. 7, n° 6, p. 766, 2015.
- [53] M. S. Belkhir et N. Douki, « A new concept for removal of dental fluorosis stains », *Journal of Endodontics*, vol. 17, n° 6, p. 288-292, juin 1991.
- [54] J.-P. Attal, A. Atlan, M. Denis, E. Vennat, et G. Tirlet, « L'infiltration en profondeur, un nouveau concept - Partie III », p. 5, 2014.
- [55] A. M. Y. AL-Mayali, « Effect of Icon and Bond Type on Shear Bond Strength: An In vitro Study », p. 9, 2017.
- [56] P. L. Chay, D. J. Manton, et J. E. A. Palamara, « The effect of resin infiltration and oxidative pre-treatment on microshear bond strength of resin composite to hypomineralised enamel », *International Journal of Paediatric Dentistry*, vol. 24, n° 4, p. 252-267, juill. 2014.
- [57] A. Wiegand, B. Stawarczyk, M. Kolakovic, C. H. F. Hämmerle, T. Attin, et P. R. Schmidlin, « Adhesive performance of a caries infiltrant on sound and demineralised enamel », *Journal of Dentistry*, vol. 39, n° 2, p. 117-121, févr. 2011.
- [58] A. Borges, T. Caneppele, M. Luz, C. Pucci, et C. Torres, « Color Stability of Resin Used for Caries Infiltration After Exposure to Different Staining Solutions », *Operative Dentistry*, p. 131202052700002, déc. 2013.
- [59] S.-Y. Bak, Y.-J. Kim, et H.-K. Hyun, « Color change of white spot lesions after resin infiltration », *Color Research & Application*, vol. 39, n° 5, p. 506-510, oct. 2014.
- [60] D. G. Pontes, K. M. L. Correa, et F. Cohen-Carneiro, « Re-establishing Esthetics of Fluorosis-Stained Teeth Using Enamel Microabrasion and Dental Bleaching Techniques », p. 9.
- [61] N. I. P. Pini, D. A. N. L. Lima, R. H. Sundfeld, G. M. B. Ambrosano, F. H. B. Aguiar, et J. R. Lovadino, « Tooth enamel properties and morphology after microabrasion: an in situ study », *Journal of Investigative and Clinical Dentistry*, vol. 8, n° 2, p. e12212, mai 2017.
- [62] N. I. P. Pini, D. A. N. L. Lima, R. H. Sundfeld, G. M. B. Ambrosano, F. H. B. Aguiar, et J. R. Lovadino, « In situ assessment of the saliva effect on enamel morphology after microabrasion technique », *Brazilian Journal of Oral Sciences*, vol. 13, n° 3, p. 187-192, sept. 2014.
- [63] L. M. Franco, L. S. Machado, F. M. Salomão, P. H. Dos Santos, A. L. F. Briso, et R. H. Sundfeld, « Surface effects after a combination of dental bleaching and enamel microabrasion: An in vitro and in situ study », *Dental Materials Journal*, vol. 35, n° 1, p. 13-20, 2016.

- [64] C. E. D. S. Bertoldo *et al.*, « Physiochemical properties of enamel after microabrasion technique. », *Journal of Research in Dentistry*, vol. 2, n° 2, p. 176, mai 2014.
- [65] R. H. Sundfeld, D. Sundfeld-Neto, L. S. Machado, L. M. Franco, T. C. Fagundes, et A. L. F. Briso, « Microabrasion in tooth enamel discoloration defects: three cases with long-term follow-ups », *Journal of Applied Oral Science*, vol. 22, n° 4, p. 347-354, juill. 2014.
- [66] T. Rouach et A. Miara, « La micro-abrasion contrôlée. », p. 4, 2008.
- [67] T. C. Murphy, D. R. Willmot, et H. D. Rodd, « Management of postorthodontic demineralized white lesions with microabrasion: A quantitative assessment », *American Journal of Orthodontics and Dentofacial Orthopedics*, vol. 131, n° 1, p. 27-33, janv. 2007.
- [68] B. T. Pliska, G. A. Warner, D. Tantbiroj, et B. E. Larson, « Treatment of white spot lesions with ACP paste and microabrasion », *The Angle Orthodontist*, vol. 82, n° 5, p. 765-769, sept. 2012.
- [69] L. F.-V. Dds, J. F. G.-R. Dds, et R. R.-G. Dds, « The Microabrasion Technique with Acrylic Bur. Case Report », p. 8.
- [70] S. Sinha, K. K. S. Vorse, H. Noorani, S. P. Kumaraswamy, S. Varma, et H. Surappaneni, « Microabrasion using 18% hydro- chloric acid and 37% phosphoric acid in various degrees of fluorosis – an in vivo comparision », *CLINICAL RESEARCH*, vol. 8, n° 3, p. 13, 2013.
- [71] R. SERFATY et M. MINOUX, « Micro abrasion amelaire technique et précautions », *Le fil dentaire*, n° 81, mars 2013.
- [72] M. F. Romero, C. S. Babb, J. Delash, et W. W. Brackett, « Minimally invasive esthetic improvement in a patient with dental fluorosis by using microabrasion and bleaching: A clinical report », *The Journal of Prosthetic Dentistry*, vol. 120, n° 3, p. 323-326, sept. 2018.
- [73] K. O. Vieira, F. C. P. Garcia, G. M. C. Nolasco, C. C. Gonzaga, P. M. Roseira, et F. D. Teixeira, « Microabrasion and composite resin for re-establishing smile esthetics: a case report », p. 6.
- [74] K. Bodden, « Treatment of endemic fluorosis and tetracycline staining with macroabrasion and nightguard vital bleaching: A case report », p. 6.
- [75] S. Yadav, H. Yadav, et S. Arora, « Removal Of Intrinsic Stains From Vital Teeth By A Combination Therapy – Case Reports », *Indian Journal of Dental Sciences.*, vol. 5, n° 1, p. 4, 2013.
- [76] T. M. Roberson, H. O. Heymann, E. J. Swift, et C. M. Sturdevant, Éd., *Sturdevant's art & science of operative dentistry*, 4. ed. St. Louis: Mosby, 2002.
- [77] A. H. E. Strassler, A. Griffin, et M. Maggio, « Management of Fluorosis Using Macro- and Microabrasion », p. 13.
- [78] Y. Wang, Y. Sa, S. Liang, et T. Jiang, « Minimally Invasive Treatment for Esthetic Management of Severe Dental Fluorosis: A Case Report », *Operative Dentistry*, vol. 38, n° 4, p. 358-362, juin 2013.
- [79] S. Ardu, « Mega-abrasion: Case History Report on Management of a Fluorosis-Affected Patient », *The International Journal of Prosthodontics*, vol. 30, n° 4, p. 394-395, juill. 2017.
- [80] S. Ardu, N. Benbachir, M. Stavridakis, D. Dietschi, I. Krejci, et A. Feilzer, « A combined chemo-mechanical approach for aesthetic management of superficial enamel defects », *British Dental Journal*, vol. 206, n° 4, p. 205-208, févr. 2009.
- [81] P. Monteiro, « Macroabrasion, an alternative for anterior deep white spots », p. 13.

Serment d'Hippocrate

En présence des Maîtres de cette Faculté, de mes chers condisciples, devant l'effigie d'Hippocrate,

Je promets et je jure, au nom de l'Être Suprême, d'être fidèle aux lois de l'Honneur et de la probité dans l'exercice de La Médecine Dentaire.

Je donnerai mes soins gratuits à l'indigent et n'exigerai jamais un salaire au-dessus de mon travail, je ne participerai à aucun partage clandestin d'honoraires.

Admis dans l'intérieur des maisons, mes yeux ne verront pas ce qui se passe, ma langue taira les secrets qui me seront confiés et mon état ne servira pas à corrompre les mœurs ni à favoriser le crime.

Je ne permettrai pas que des considérations de religion, de nation, de race, de parti ou de classe sociale viennent s'interposer entre mon Devoir et mon patient.

Je garderai le respect absolu de la vie humaine dès sa conception.

Même sous la menace, je n'admettrai pas de faire usage de mes connaissances médicales contre les lois de l'Humanité.

Respectueux et reconnaissant envers les Maîtres, je rendrai à leurs enfants l'instruction que j'ai reçue de leurs pères.

Que les hommes m'accordent leur estime si je suis fidèle à mes promesses,

Que je sois couvert d'opprobre et méprisé de mes confrères si j'y manque.

Approbation – Improbation

Les opinions émises par les dissertations présentées, doivent être considérées comme propres à leurs auteurs, sans aucune approbation ou improbation de la Faculté de Chirurgie dentaire (1).

Lu et approuvé,

Vu,
Nice, le

Le Président du jury,

Le Doyen de la Faculté de
Chirurgie Dentaire de l'UNS

Professeur

Professeur Laurence LUPI

(1) Les exemplaires destinés à la bibliothèque doivent être obligatoirement signés par le Doyen et par le Président du Jury.

Loana BACCINO

PROPOSITION D'ALGORITHME THERAPEUTIQUE DES IMPERFECTIONS DYSCHROMIQUES AMELAIRES

Thèse : Chirurgie Dentaire, Nice, 2019, n° 42-57-19-41.

Directeur de thèse : **CEINOS Romain.**

Mots-clés : MIH, White Spot, Hypominéralisation traumatique, Fluorose, dyschromie amélaire, gradient thérapeutique, thérapeutique conservatrice, éclaircissement, micro-abrasion, méga-abrasion, air-abrasion, érosion-infiltration.

Résumé :

La notion d'esthétique ayant toujours été signe de bonne santé, elle est de nos jours directement liée à une intégration sociale optimale. Un sourire inesthétique ou disharmonieux, peut être à l'origine de complexes et de stigmatisations d'autrui. La dentisterie essentiellement « réparatrice » autrefois pratiquée, fait place actuellement à une demande de plus en plus forte en matière d'esthétique. Les avancées techniques au sein de nos cabinets (en termes de méthodologies opératoires et de biomatériaux), ont évolué de pair avec les doléances de nos patients. Ainsi, en tant que professionnels de santé, il est essentiel de mettre à jour nos connaissances et nos compétences pratiques afin d'offrir des thérapeutiques en adéquation avec les données actuelles de la science. Nous aborderons au sein de ce travail de thèse les différents traitements à minima permettant de supprimer ou camoufler les anomalies dyschromiques amélares disgracieuses, lorsqu'elles sont situées sur les dents antérieures. Nous nous intéresserons particulièrement aux lésions amélares de type MIH, Fluorose, hypominéralisation traumatique et white spot. Leurs caractéristiques spécifiques seront développées et illustrées afin de guider le praticien vers la meilleure solution thérapeutique. Les techniques opératoires ultra-conservatrices telles que l'éclaircissement dentaire, l'érosion-infiltration, la micro-/méga-abrasion, l'air-abrasion, présentent les meilleurs rapports efficacité/délabrement. Elles permettent de supprimer ces anomalies dyschromiques amélares, tout en maintenant un biomimétisme optimal. Les illustrations, le cas clinique et les arbres décisionnels proposés au sein de ce manuscrit ont pour vocation de guider le praticien dans sa démarche thérapeutique face aux dyschromies amélares.