



**HAL**  
open science

# Les implants en zircone, une réelle alternative aux implants en titane ?

Lilian Cossart

► **To cite this version:**

Lilian Cossart. Les implants en zircone, une réelle alternative aux implants en titane?. Médecine humaine et pathologie. 2019. dumas-02480229

**HAL Id: dumas-02480229**

**<https://dumas.ccsd.cnrs.fr/dumas-02480229>**

Submitted on 15 Feb 2020

**HAL** is a multi-disciplinary open access archive for the deposit and dissemination of scientific research documents, whether they are published or not. The documents may come from teaching and research institutions in France or abroad, or from public or private research centers.

L'archive ouverte pluridisciplinaire **HAL**, est destinée au dépôt et à la diffusion de documents scientifiques de niveau recherche, publiés ou non, émanant des établissements d'enseignement et de recherche français ou étrangers, des laboratoires publics ou privés.

# LES IMPLANTS EN ZIRCON, UNE REELLE ALTERNATIVE AUX IMPLANTS EN TITANE ?

Année 2019

Thèse n° 42-57-19-42

## THÈSE

Présentée et publiquement soutenue devant  
la Faculté de Chirurgie Dentaire de Nice

Le 22 Novembre 2019

Par

**Monsieur Lilian COSSART**

Né le 21 Septembre 1994 à La Seyne-sur-Mer

Pour obtenir le grade de :

**DOCTEUR EN CHIRURGIE DENTAIRE (Diplôme d'État)**

---

Examineurs :

Monsieur le Professeur  
Monsieur le Docteur  
Monsieur le Docteur  
Monsieur le Docteur  
Monsieur le Docteur

Marc BOLLA  
Yves ALLARD  
Éric LEFORESTIER  
Mathieu CHARBIT  
François Molé

Président du jury  
Assesseur  
Assesseur  
Directeur de thèse  
Membre Invité

---

## CORPS ENSEIGNANT

### 56<sup>ème</sup> section : DEVELOPPEMENT, CROISSANCE ET PREVENTION

#### **Sous-section 01 : ODONTOLOGIE PEDIATRIQUE ET ORTHOPEDIE DENTO-FACIALE**

Professeur des Universités : Mme MANIERE-EZVAN Armelle

Professeur des Universités : Mme MULLER-BOLLA Michèle

Maître de Conférences des Universités : Mme JOSEPH Clara

Assistant Hospitalier Universitaire : Mme AIEM Elody

Assistant Hospitalier Universitaire : Mme MASUCCI Caterina

Assistante Associée-Praticien Associé : Mme OUEISS Arlette

#### **Sous-section 02 : PREVENTION, EPIDEMIOLOGIE, ECONOMIE DE LA SANTE, ODONTOLOGIE LEGALE**

Professeur des Universités : Mme LUPI Laurence

Assistant Hospitalier Universitaire : Mme BORSA Leslie

Assistant Hospitalier Universitaire : Mme MERIGO Elisabetta

### 57<sup>ème</sup> section : CHIRURGIE ORALE ; PARODONTOLOGIE ; BIOLOGIE ORALE

#### **Sous-section 01 : CHIRURGIE ORALE ; PARODONTOLOGIE ; BIOLOGIE ORALE**

Professeur des Universités : Mme PRECHEUR-SABLAYROLLES Isabelle

Maître de Conférences des Universités : M. COCHAIS Patrice

Maître de Conférences des Universités : Mme DRIDI Sophie Myriam

Maître de Conférences des Universités : Mme RAYBAUD Hélène

Maître de Conférences des Universités : Mme VINCENT-BUGNAS Séverine

Maître de Conférences des Universités : Mme VOHA Christine

Assistant Hospitalier Universitaire : M. BORIE Gwenaël

Assistant Hospitalier Universitaire : M. CHARBIT Mathieu

Assistant Hospitalier Universitaire : Mme FISTES Elene-Maria

### 58<sup>ème</sup> section : REHABILITATION ORALE

#### **Sous-section 01 : DENTISTERIE RESTAURATRICE, ENDODONTIE, PROTHESES, FONCTION-DYSFONCTION, IMAGERIE, BIOMATERIAUX**

Professeur des Universités : Mme BERTRAND Marie-France

Professeur des Universités : M. BOLLA Marc

Professeur des Universités : Mme LASSAUZAY Claire

Professeur des Universités : M. MAHLER Patrick

Professeur des Universités : M. MEDIONI Etienne

Professeur Emérite : M. ROCCA Jean-Paul

Maître de Conférences des Universités : M. ALLARD Yves

Maître de Conférences des Universités : Mme BRULAT-BOUCHARD Nathalie

Maître de Conférences des Universités : M. CEINOS Romain

Maître de Conférences des Universités : Mme EHRMANN Elodie

Maître de Conférences des Universités : M. LAPLANCHE Olivier

Maître de Conférences des Universités : M. LEFORESTIER Eric

Maître de Conférences des Universités : Mme POUYSSEGUR-ROUGIER Valérie

Assistant Hospitalier Universitaire : Mme ABID Sarah

Assistant Hospitalier Universitaire : Mme AZAN Cindy

Assistant Hospitalier Universitaire : Mme DEMARTY Laure

Assistant Hospitalier Universitaire : Mr LAMBERT Gary

Assistant Hospitalier Universitaire : M. MORKOWSKI-GEMMI Thomas

Assistant Hospitalier Universitaire : M. PARNOT Maximilien

Assistant Hospitalier Universitaire : Mme PETITTI-MASSIERA Marine

Assistant Hospitalier Universitaire : Mme SOSTHE Anne-Laure

## REMERCIEMENTS

**A Monsieur le Professeur Marc BOLLA**

**Docteur en chirurgie dentaire**

**Professeur des universités – Praticien Hospitalier**

*Je vous remercie infiniment d'avoir accepté sans hésitations la présidence de ce jury, mon choix était une évidence et je vous prie de croire que c'est pour moi un réel honneur.*

*Je garderais à jamais ce souvenir d'un professeur en biomatériaux qui lorsque l'on est en 3<sup>ème</sup> année est impressionnant mais qui en réalité transmet sans filets et avec bienveillance son savoir, merci d'avoir répondu à toutes mes interrogations en clinique et de m'avoir même accompagné au fauteuil lorsque je soignais mon grand frère.*

*Travailler à vos côtés lors de mes vacations d'urgence fut extrêmement formateur car vous avez su à la fois me guider et m'apprendre l'art dentaire en me poussant parfois dans mes retranchements mais toujours avec bienveillance et dans un désir d'excellence pour ses étudiants.*

*Veillez trouver dans cet écrit l'expression de ma plus grande estime*



## REMERCIEMENTS

**A Monsieur le Docteur Yves ALLARD**

**Docteur en Chirurgie Dentaire**

**Maître de conférences des universités – Praticien Hospitalier**

*Tout d'abord je tiens à vous remercier d'avoir accepté de siéger dans mon jury de thèse, c'était pour moi une évidence, une fierté, et c'est un réel honneur que vous me faites*

*Je ne saurais que vous remercier de la bienveillance presque paternelle dont vous avez fait preuve à mon égard tout au long de ces années, merci pour votre bonne humeur et vos blagues toujours bien placées qui démontrent qu'un enseignement de qualité peut rimer avec une bonne ambiance.*

*Merci d'avoir su nous enseigner la prothèse fixée en nous expliquant souvent les rudiments de l'exercice libéral qui me servent grandement aujourd'hui. A chaque fois que saisis ma turbine en vue réaliser une PCP j'ai vos conseils qui me reviennent et me guident.*

*Je me souviendrais toujours de nos bousculades amicales dans les couloirs de St Roch, de vos boutades déroutantes et vos mots fléchés dans le bureau médical, je garderais surtout en mémoire votre bienveillance et votre gentillesse.*

*Pour tout cela je vous remercie encore infiniment et vous prie de trouver dans ce travail l'expression de ma plus profonde reconnaissance.*

## REMERCIEMENTS

**A Monsieur le Docteur Éric LEFORESTIER**

**Docteur en Chirurgie Dentaire**

**Maître de Conférences des Universités – Praticien Hospitalier et pratique privée**

*Je tiens à vous remercier premièrement pour la qualité des enseignements que vous nous avez apporté et de la patience dont vous faites preuve à notre égard dans cette discipline pas toujours facile à comprendre et appréhender, c'est par la suite et encore aujourd'hui que je comprends l'intérêt primordial de la compréhension des biomatériaux notamment dans le cadre de mon sujet de thèse, c'est donc pour moi un réel honneur et une fierté de vous compter parmi les membres de mon jury, merci d'avoir accepté d'y siéger sans la moindre hésitation et merci de vous être rendu disponible.*

*J'ai particulièrement apprécié au cours de ces années votre oreille attentive et vos conseils en clinique, conseils que vous avez à de nombreuses reprises accompagnés d'articles et écrits au sujet de techniques novatrices qui m'ont fait comprendre que vous vouliez m'accompagner vers une compréhension personnelle des choses dans un souci d'amélioration de mes compétences.*

*Je vous remercie de la rigueur et des connaissances que vous m'avez transmis et j'espère que vous les retrouverez dans cet écrit en signe de ma reconnaissance.*

## REMERCIEMENTS

**A Monsieur le Docteur Mathieu CHARBIT**

**Docteur en Chirurgie Dentaire**

**Assistant hospitalier Universitaire**

*Je ne sais comment vous remercier d'avoir accepté la lourde responsabilité de diriger cette thèse, c'était pour moi une évidence car vous avez toujours été présents au centre de soin pour m'épauler et j'ai trouvé en vous un réel ami, quelle stupéfaction et soulagement j'ai ressenti quant à l'annonce du sujet vous m'aviez dit être extrêmement intéressés.*

*Merci d'avoir pris le temps répondre à mes questions le soir tard ou pendant vos journées de cabinet, merci d'avoir travaillé sans relâche dans la recherche d'articles récents et intéressants, et merci pour l'occasion inespérée que j'ai eu de vous assister vous et votre père dans la pose d'un implant en zircone m'ayant permis d'avoir une très belle iconographie.*

*Merci de m'avoir toujours encouragé et aidé à aller plus loin dans la rédaction de cette thèse*

*Par ce travail j'espère vous rendre fier et vous démontrer à nouveau mon estime.*

## REMERCIEMENTS

**A Monsieur le Docteur François MOLE**

**Docteur en Chirurgie Dentaire**

**Exercice Libéral - Exclusif en Implantologie**

*Je vous remercie premièrement pour cette merveilleuse année passée à vos côtés lors des chirurgies et de tous ces conseils et discussions ouvertes que nous avons pu avoir au sujet de l'implantologie, vos conseils et votre désir de m'apprendre ont créés en moi une réelle passion pour cette discipline*

*J'ai été ravi de pouvoir converser avec vous à de nombreuses reprises au sujet des implants en zircone et je vous remercie de l'intérêt que vous y avez porté au point de bien vouloir en poser et d'aller jusqu'à proposer ce sujet lors d'une conférence à venir.*

*Vous êtes pour moi un réel mentor et un exemple en dentisterie et je vous suis extrêmement reconnaissant d'être présent dans mon jury en tant que membre invité.*

*J'espère de tout cœur continuer à apprendre de vous et je vous remercie pour votre fidèle amitié.*

# TABLE DES MATIERES

<b>1</b>	<b>INTRODUCTION .....</b>	<b>10</b>
<b>2</b>	<b>LE BIOMATERIAU ZIRCONE .....</b>	<b>11</b>
2.1	HISTORIQUE DES IMPLANTS EN CERAMIQUES.....	11
2.2	GENERALITES ET PROPRIETES DE LA ZIRCONE .....	12
2.2.1	<i>Définitions.....</i>	12
2.2.2	<i>Constitution .....</i>	13
2.2.2.1	Les Différentes phases.....	13
2.2.2.2	Stabilisation de la zircono.....	14
2.2.3	<i>Propriétés Mécaniques de l'Y-ZTP.....</i>	15
2.2.3.1	La Résistance .....	15
2.2.3.2	Module d'élasticité.....	16
2.2.3.3	La Ténacité.....	16
2.2.4	<i>Propriétés Physiques.....</i>	17
2.2.4.1	Vieillessement .....	17
2.2.4.2	La Corrosion.....	19
2.2.4.3	Conductivité Thermique .....	19
2.2.4.4	Conductivité Électrique .....	20
2.2.5	<i>État de surface d'implants en Y-ZTP .....</i>	20
2.2.6	<i>Forme de l'implant.....</i>	21
2.2.6.1	Morphologie Macroscopique .....	21
2.2.6.2	Filetage .....	22
2.2.6.3	Différence entre implants zircono monobloc et implants en deux parties .....	23
2.3	FRACTURES .....	24
2.3.1	<i>Tests de Fracture .....</i>	24
2.3.2	<i>Recherche des causes de Fracture .....</i>	24
<b>3</b>	<b>BIOLOGIE ET IMMUNOLOGIE .....</b>	<b>26</b>
3.1	BIOCOMPATIBILITE .....	26
3.1.1	<i>Définition .....</i>	26
3.1.2	<i>Réponses cellulaires.....</i>	26
3.1.3	<i>Test de Biocompatibilité .....</i>	26
3.2	IMMUNOLOGIE .....	27
3.2.1	<i>Réponse inflammatoire .....</i>	27
3.2.2	<i>Colonisation bactérienne.....</i>	28
3.2.3	<i>Allergie au Titane.....</i>	29

3.3	LES PERI-IMPLANTITES .....	30
<b>4</b>	<b>OSTEOINTEGRATION.....</b>	<b>32</b>
4.1	DEFINITION ET TECHNIQUES D’EVALUATION .....	32
4.2	OSTEOINTEGRATION D’IMPLANTS EN Y-ZTP .....	32
4.2.1	<i>Comparaison d’ostéointégration avec implants en titane.....</i>	<i>32</i>
4.2.2	<i>Impact de l’état de surface sur le BIC .....</i>	<i>35</i>
4.2.3	<i>Impact de l’état de surface sur la résistance à la poussée et sur le couple de dévissage .....</i>	<i>36</i>
4.3	SURVIE D’IMPLANT EN ZIRCON .....	37
<b>5</b>	<b>INTEGRATION MUQUEUSE.....</b>	<b>40</b>
5.1	RAPPELS HISTOLOGIQUES.....	40
5.1.1	<i>Le complexe dento-gingival .....</i>	<i>40</i>
5.1.2	<i>L’espace biologique d’implants en Titane.....</i>	<i>41</i>
5.1.3	<i>Organisation des fibres de collagène.....</i>	<i>42</i>
5.2	INTEGRATION TISSULAIRE : ZIRCONES VS TITANE.....	43
5.2.1	<i>Qualité tissulaire.....</i>	<i>43</i>
5.2.2	<i>Quantité de Tissus .....</i>	<i>44</i>
5.2.3	<i>L’Intégration Esthétique .....</i>	<i>44</i>
5.2.3.1	<i>La Coloration Gingivale.....</i>	<i>44</i>
5.2.3.2	<i>La papille inter-dentaire .....</i>	<i>45</i>
5.2.3.3	<i>Indices Cliniques .....</i>	<i>46</i>
5.2.3.4	<i>Choix du pilier prothétique.....</i>	<i>48</i>
5.3	DISCUSSION SUR L’ASPECT ESTHETIQUE .....	48
<b>6</b>	<b>ILLUSTRATION CLINIQUE DE LA POSE D’UN IMPLANT ZIRCON .....</b>	<b>49</b>
6.1	DESCRIPTION DU PATIENT .....	49
6.2	SITUATION PRE-OPERATOIRE.....	49
6.2.1	<i>Clinique.....</i>	<i>49</i>
6.2.2	<i>Radiographique .....</i>	<i>51</i>
6.3	PHASE CHIRURGICALE .....	52
6.4	SITUATION POST-OPERATOIRE .....	56
6.4.1	<i>Dépose de fils et contrôle de la cicatrisation à une semaine .....</i>	<i>56</i>
<b>7</b>	<b>DISCUSSION .....</b>	<b>58</b>
<b>8</b>	<b>CONCLUSION .....</b>	<b>60</b>
<b>9</b>	<b>BIBLIOGRAPHIE.....</b>	<b>61</b>
<b>10</b>	<b>TABLE DES TABLEAUX .....</b>	<b>67</b>
<b>11</b>	<b>TABLE DES FIGURES .....</b>	<b>68</b>

## 1 Introduction

Depuis une cinquantaine d'années, il est admis grâce aux travaux de Brånemark et son équipe (en 1969) qu'une apposition osseuse se fait sur le titane inséré dans un os sain.

L'ostéointégration étant en constante amélioration grâce au développement par les fabricants des états de surfaces des implants en titane ou en alliages de titane, ceux-ci sont devenus un standard.

Mais aujourd'hui les demandes et les attentes des patients ont beaucoup évoluées, outre l'ostéointégration, les résultats esthétiques notamment en secteur antérieur sont devenus plus importants, les éléments prothétiques et les tissus mous péri-implantaires sont donc deux impératifs à considérer de façon synergique.

L'intérêt porté à la zircone en implantologie découle du fait que celle-ci est déjà un matériau de choix en prothèse par sa biocompatibilité ainsi que par ses propriétés mécanique et optiques, de plus nous faisons face à des patients de plus en plus demandeurs de restaurations sans métal.

L'implant en zircone est-il alors une réelle alternative aux implants en titane ? Les propriétés mécaniques et physiques qui incombent au domaine de l'implantologie sont-elles respectées par ce nouveau matériau ? Nous nous efforcerons de répondre à cette question en développant les aspects suivants : la nature et les propriétés mécaniques et physique de la zircone, l'ostéointégration, l'intégration tissulaire et la mise en œuvre chirurgicale iconographiée au travers d'un cas clinique.

## 2 Le Biomatériau Zircon

### 2.1 Historique des Implants en céramiques

Nous savons aujourd'hui que le matériau de choix pour les implants dentaires est le titane de type IV ou V. Mais qu'en est-il alors des implants en céramique ?

Du fait de la demande esthétique grandissante de nos patients, les céramiques ont été proposées comme une alternative au titane. Celles-ci présentent en effet un aspect esthétique proche de celui de la dent (aussi bien de la racine que de la couronne). Elles possèdent également des propriétés remarquables comme :

- Une Biocompatibilité exceptionnelle
- L'Absence de corrosion en milieu humide
- Pas de réactions allergiques humaines ou animales connues à ce jour
- Pour certaines d'entre-elles des propriétés mécaniques élevées

Elles font déjà l'objet de nombreuses applications en dentisterie :

- Brackets orthodontiques
- Couronnes
- Stratification sur chape d'autre nature
- Tenons radiculaires
- ...

De plus nous faisons face à des patients de plus en plus demandeur de restaurations sans métal

Les implants dentaires en céramique posés dans les années 60 étaient en oxyde d'alumine ( $Al_2O_3$ ) sous sa forme poly ou mono cristalline, le Dentiste Prof. Sami Sandhaus fut l'un des premiers à les utiliser notamment le « CBS » (cristalline bone screw), un implant qu'il avait lui-même développé et produit, quelques années plus tard il présentait le « CERASAND ® » (1)(2)

Depuis, de nombreux fabricants proposent dans leur gamme ce type de matériau :

- « TUBINGRN IMPLANT ® » au milieu des années 1970



- « BIONIT IMPLANT SYSTEM ® » en Allemagne de l'est en 1984
- « CERAMIC ANCHOR IMPLANT ® » au milieu des années 1980

Dans le même temps, la firme Kyocera propose un implant en saphir qui est un oxyde d'alumine simple cristal : le « BIOCERAM IMPLANT »

Bien que ces implants permettent une bonne ostéointégration et une bonne intégration tissulaire, en raison d'un haut coefficient de dureté et d'un haut module d'élasticité de l'alumine, ils restent fragiles et de très nombreux cas de fractures sont mentionnés dans la littérature. Peu à peu, ces produits sont retirés du marché. (3)

Actuellement le matériau de choix pour les implants en céramique est la Zircon stabilisée à l'Yttrium Y-ZTP

## 2.2 Généralités et propriétés de la Zircon

### 2.2.1 Définitions

Le Nom que l'on donne au métal Zirconium vient de l'arabe Zargon (couleur dorée) qui est l'association de deux termes Persans « Zar » (doré) et « Gun » (Couleur) (4)

Le Zirconium est un métal de transition qui occupe la case n°40 du tableau périodique des éléments de Mendeleïev

## Tableau périodique des éléments

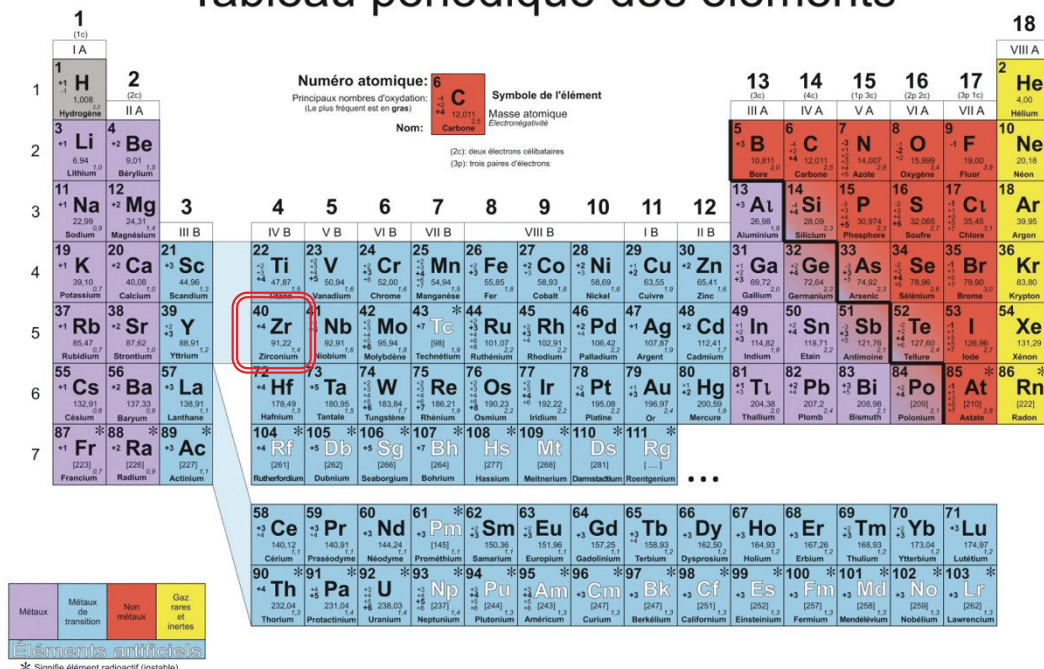


Figure 1 : Tableau Périodique des Éléments de Mendeleïev

« La Zircon » est le nom que l'on donne au dioxyde de Zirconium de formule chimique  $ZrO_2$ , elle fut découverte à Berlin par le chimiste Martin Heinrich Klaproth en 1789 et était le produit final d'une réaction de chauffage de gemmes, elle fut isolée en 1824 par un chimiste suisse nommé Jöns Jacob Berzelius. (5)

La zircon est une céramique ne possédant pas de phase vitreuse, elle est dite polycristalline, c'est pour cela qu'elle est beaucoup plus résistante que les autres types de céramique et que l'on développe son utilisation en implantologie, elle est de plus non résorbable et bio-inerte.

### 2.2.2 Constitution

Pour son usage en dentisterie, la zircon est utilisée dans une forme moléculaire modifiée.

La céramique dioxyde de zirconium possède la formule chimique suivante :  $ZrO_2$ , sous cette forme le zircon perd ses propriétés de métal (métal de transition selon le tableau périodique des éléments) car il ne respecte plus l'arrangement d'une maille métallique mais il est arrangé dans une maille inorganique cristalline très stable.

#### 2.2.2.1 Les Différentes phases

Ce cristal polymorphique peut se trouver sous trois formes cristallographiques différentes :

- ⇒ La forme cubique
- ⇒ La forme Tétraogonale
- ⇒ La forme Monoclinique (Fig.2)

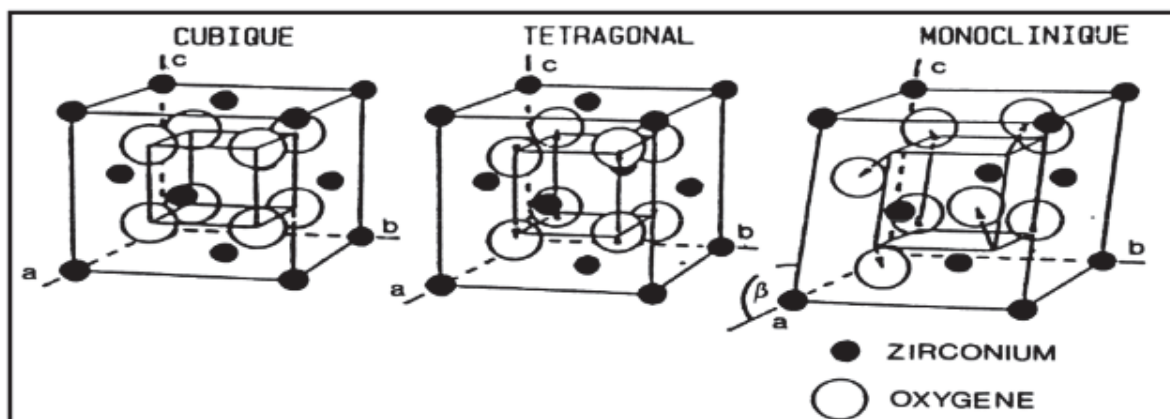
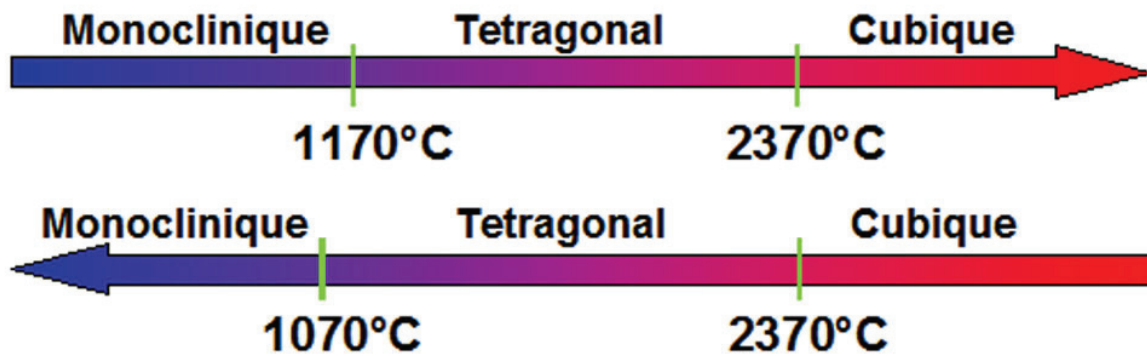


Figure 2 : Représentation des mailles élémentaires des phases de  $ZrO_2$ . (6)

La forme Monoclinique prédomine à température ambiante et demeure stable jusqu'à 1170°C, au-delà de cette température elle devient tétragonale et au-dessus de 2370°C elle passe en phase cubique et reste stable jusqu'à 2380°C où elle atteint son point de fusion.



**Figure 3 - Transformations allotropiques des cristaux de ZrO<sub>2</sub> au cours du réchauffement et du refroidissement.**

Une chose importante à considérer est que lors de la montée en température le passage de la phase Monoclinique (M) à la phase Tétragonale (T) se fait aux alentours des 1170°C alors qu'au cours du refroidissement le passage de la phase T à la phase M se fait environ 100°C en dessous (soit 1070°C).

Le changement de structure cristalline s'accompagne d'une expansion volumique de 3 à 4%, le stress généré par cette expansion provoque des micro-fractures après Frittage (entre 1500 et 1700°C) et se solde par une fracture du matériau à température ambiante.

#### 2.2.2.2 Stabilisation de la zirconne

Afin d'éviter cette fragilité du matériau et d'en augmenter les propriétés mécaniques, des additifs sont ajoutés à la poudre avant frittage afin de limiter la propagation des fractures et aussi afin de stabiliser la zirconne à température ambiante dans une phase Tétragonale .

Plusieurs oxydes permettent de stabiliser la Zirconie :

- L'Oxyde de Magnésium (MgO)
- L'Oxyde de Calcium (CaO)
- L'Oxyde d'Yttrium ( $Y_2O_3$ )

De nombreuses configurations ont été testées.

Un assemblage de ces trois oxydes permet d'obtenir une zirconie partiellement stabilisée (PSZ : partially stabilised Zirconia) mais elle possède une structure multiphasique moins résistante qu'une Zirconie uniquement stabilisée à l'Yttrium.

La zirconie stabilisée à l'Yttrium Y-ZTP ( $ZrO_2-Y_2O_3$ ) est obtenue par adjonction de 2 à 3 % molaire d'oxyde d'Yttrium ( $Y_2O_3$ ) permettant d'obtenir une maille exclusivement Tétraгонаle et d'inhiber la transformation de phase à température ambiante (4).

Dans cette configuration après frittage et redescende à température ambiante, nous obtenons une zirconie constituée à 100% de grains fins tétraгонаux et métastables. (6)

L'Y-ZTP est la zirconie la plus utilisée aujourd'hui pour la confection d'implant en céramique.

### 2.2.3 Propriétés Mécaniques de l'Y-ZTP

#### 2.2.3.1 La Résistance

La Zirconie Y-ZTP, comme de nombreuses céramiques, possède une meilleure résistance à la compression ou flexion qu'à la traction (7).

Sa résistance à la compression ainsi qu'à la flexion est estimée à 1200 MPa ce qui la place devant son concurrent le titane qui possède une résistance de 400 MPa.

Rappelons que l'émail possède une résistance à la compression de 384 MPa et la dentine 297Mpa (8).

Une étude menée par Silva et Coll. en 2011 ne démontre aucune différence quant à l'énergie nécessaire à la fracture d'un implant en titane et celle nécessaire à la fracture d'un implant

en Y-ZTP, ces implants étant préalablement placés dans des blocs de mousse simulant la densité et la résistance de l'os humain.

### 2.2.3.2 Module d'élasticité

Le Module d'élasticité correspond au module d'Young E exprimé en GPa

Nature du matériau considéré	Module d'élasticité en GPa
Email	84
Dentine	18
<b>Y-ZTP</b>	<b>220</b>
Alumine	400
Titane	120

**Tableau 1 – Comparaison des Modules d'élasticité de l'Y-ZTP et de différents matériaux et tissus (8)**

L'Y-ZTP possède un modulé d'Young E très élevé entraînant une forte rigidité de ce matériau. (Tableau 1)

Elle aura donc tendance à se rompre plutôt qu'à subir une déformation plastique tel que le titane, on appelle cela une rupture « fragile » et non « ductile ». Une fois la valeur limite du module d'élasticité dépassée, le matériau se rompt franchement plutôt que de se déformer, c'est une caractéristique commune à toutes les céramiques.

### 2.2.3.3 La Ténacité

Nous avons vu précédemment les changements de phases de la zircone et sa stabilisation par l'Yttrium, la ténacité est en lien avec ce phénomène

En effet Garvie et Coll. ont démontré en 1975 que le matériau s'oppose à la propagation de fissures par la transformation de grains tétraonaux en grains monocliniques localisé sur les berges de la fissure, cette relaxation entraîne une expansion volumique de l'ordre de 3 à 4% venant comprimer les berges de la fissure et limitant ainsi sa propagation (Fig. 4).

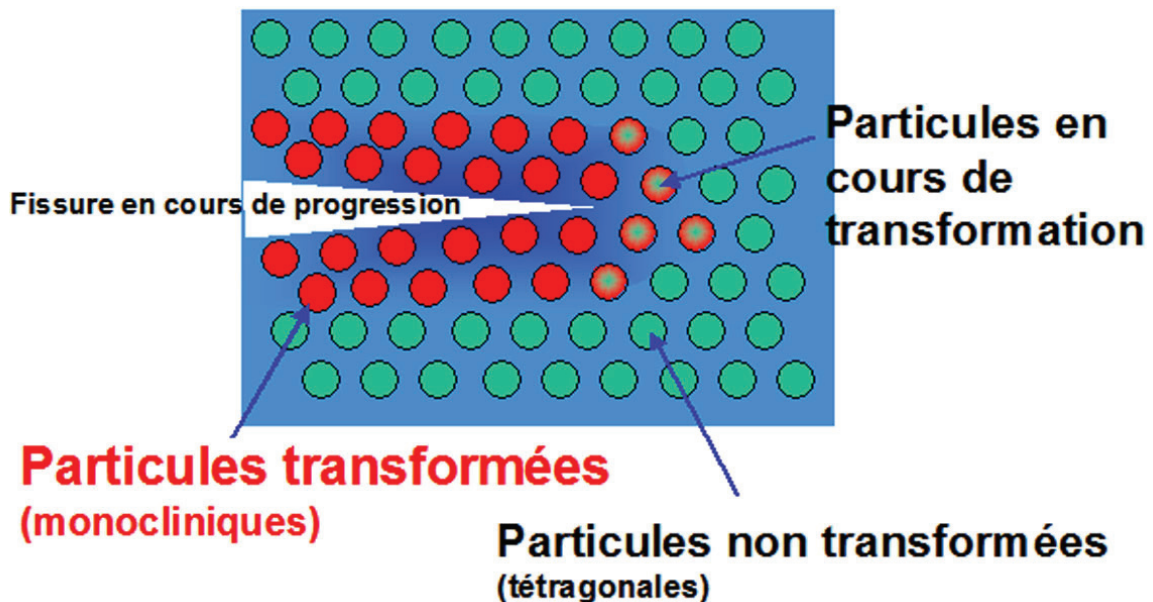


Figure 4 – Mécanisme d'opposition à la propagation de fissures au sein de l'Y-ZTP (9)

Nous obtenons donc une ténacité comprise entre 6 et 10 MPa.m<sup>1/2</sup>


## 2.2.4 Propriétés Physiques

### 2.2.4.1 Vieillissement

Le vieillissement de l'Y-ZTP résulte en un passage lent de la phase Tétraonale à la phase Monoclinique lorsqu'elle se trouve en milieu hydrique, c'est la Dégradation à basse Température (LTD).

Donc cette transformation dite « martensique » lutte contre la propagation des fissures mais est aussi responsable du vieillissement de la zircone. (Fig.5)





**Figure 5 – (a) Cliché en MEB d’une surface de zircone dentaire présentant des signes initiaux de LTD, transformation partielle des grains (index blanc) et processus de fissuration à la périphérie de grains (index noir). (b) Représentation schématique de l’évolution de la LTD, grains rayés partiellement transformés (3)**

Actuellement les études se contredisent quant au réel impact de l’occlusion, la température buccale ou encore la présence de salive sur le vieillissement accéléré de la zircone (7)(10)

Certaines étapes de retouches ou de polissage de cette céramique accélèrent le phénomène de vieillissement, mais ces étapes ne concernent pas l’implant en général car il est

recommandé de ne jamais retoucher un implant qu'il soit monobloc ou non, cela concerne principalement les couronnes.

Les étapes de fabrication des Implants en Zircone peuvent aussi impacter le vieillissement prématuré de l'Y-ZTP :

- Formulation de la poudre
- Compaction de la poudre
- Frittage 1400-1500°C
- HIP (Hot Isostatic Pressing) qui est un pressage gazeux sous très hautes pressions et température visant à diminuer la porosité
- Blanchiment
- Usinage par machine-outil fraiseuse et CAD-CAM
- Nettoyage
- Contrôle qualité
- Conditionnement
- Stérilisation

#### 2.2.4.2 La Corrosion

La zircone à l'inverse du titane subira une hydrolyse beaucoup plus lente comme nous avons pu le voir précédemment et donc une corrosion beaucoup plus lente.

A l'inverse, le titane dès son premier contact avec l'oxygène forme une couche d'oxyde de 3 à 4 mm d'épaisseur.

#### 2.2.4.3 Conductivité Thermique

Nous constatons une très faible conductivité thermique à température ambiante de la zircone.

Bien que la conductivité thermique du titane soit très faible, elle reste supérieure à celle de la zircone car c'est un métal.



Matériau	Conductivité thermique en $W.m^{-1}.K^{-1}$ à 20°C
Email	2,2
Dentine	1,4
Titane	22
Zircone Y-ZTP	1,9

**Tableau 2 – Conductivités de différents éléments et matériaux utilisés en dentisterie (11)**

Nous pouvons constater au travers de ces valeurs que la conductivité thermique de la zircone est très proche de celle d'éléments naturels tel que l'email et la dentine. (Tableau 2)

#### 2.2.4.4 Conductivité Électrique

A l'inverse du titane, la zircone est neutre électriquement à température ambiante (elle pourra être conductrice mais à de très hautes températures ( $T > 1000^{\circ}C$ )).

Ce qui implique donc qu'elle ne peut pas du tout subir de réactions d'oxydo-réduction et est donc plus pérenne dans le temps que la zircone.

Nous avons vu précédemment que son vieillissement ne réside que dans son hydrolyse très lente, alors que le titane de son côté est un conducteur et pourra donc subir ces réactions d'oxydo-réduction avec relargages d'ions et possible impact sur la pérennité du support osseux et qualité des tissus gingivaux environnants.

Nous verrons par la suite que certains symptômes peuvent apparaître avec des implants en titane sur des patients électro-hypersensibles.

#### 2.2.5 État de surface d'implants en Y-ZTP

L'état de surface de l'implant va jouer un rôle primordial dans l'ostéointégration (12) mais aussi sur son comportement mécanique, dans le cadre d'implants en céramique les

fabricants font appel à une ingénierie céramique de grande précision.

La zircone subira dans un premier temps une mise en forme par soustraction à l'aide de machine-outil fraiseuse, nous aurons ensuite une étape de sablage effectuée généralement à l'alumine gros grains (250 $\mu$ ) puis une étape de mordantage acide.

L'étude de Gahlert et coll. montre que l'amélioration « sablage + mordantage » fournit les meilleurs résultats d'ostéointégration proches des valeurs obtenues avec celles du titane (dans cette étude, étaient mesurés les couples de dévissage d'implants après 8 et 12 semaines sut tête de porc). (13)

C'est donc bien l'état de surface qui va influencer la qualité de l'ostéointégration de notre implant.

## 2.2.6 Forme de l'implant

### 2.2.6.1 Morphologie Macroscopique

Les contraintes occlusales appliquées sur l'implant vont se concentrer principalement dans la zone située entre les spires de celui-ci. (13) C'est pour cela aussi que les implants en zircone ne peuvent pas avoir la même forme macroscopique que les implants titane du fait que ce matériau est beaucoup plus cassant et ne supporterait pas de fortes concentrations de stress ou contraintes causées par des insuffisances géométriques.

La forme de nos implants a été repensée.

Un implant subit une contrainte mécanique importante au cours de deux grands processus :

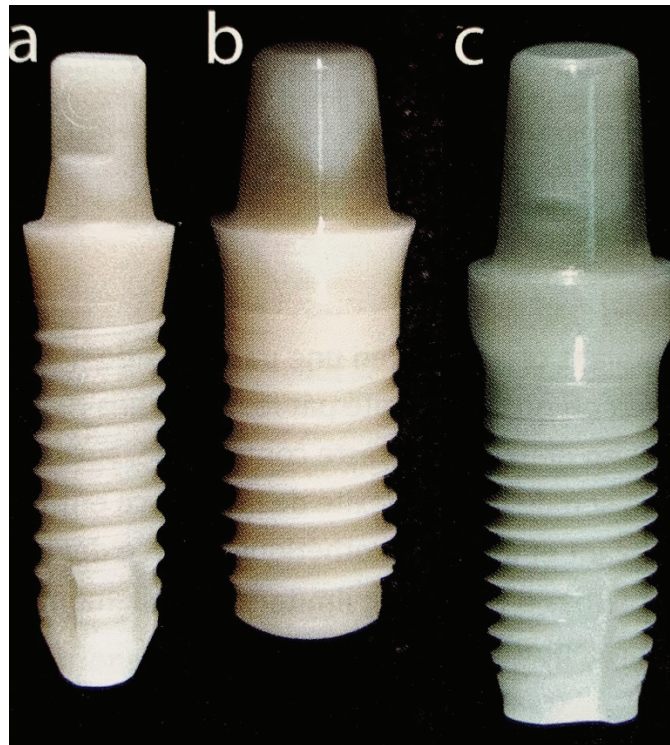
- Son insertion
- La mastication

Des simulations numériques ont permis de faire en sorte de transformer les contraintes de traction délétères en contraintes de flexion et/ou compression mieux supportées (14).

Les travaux de Himmova et coll. et de El-anwar et El-zawhary montrent que l'implant zircone devait avoir un diamètre suffisant, la valeur clé est de 4mm, bien que la longueur de l'implant soit aussi primordiale et que nous savons que plus l'implant est long plus on pourra

diminuer le diamètre, il est admis que descendre en dessous de 4mm pour le diamètre d'un implant zircone c'est s'exposer à un risque d'échec par fracture. (13)(15)(16)

La conicité de l'implant joue aussi un rôle important dans la répartition des contraintes, c'est la raison pour laquelle, la majorité des implants zircone présentent une conicité plus ou moins importante (17).



**Figure 6 – trois différents implants monoblocs en Zircone, a. l'Axis monobloc d'Axis BioDental b. le PURE Ceramic de Straumann c. le Zirkolith Z5m de Z-Systems**

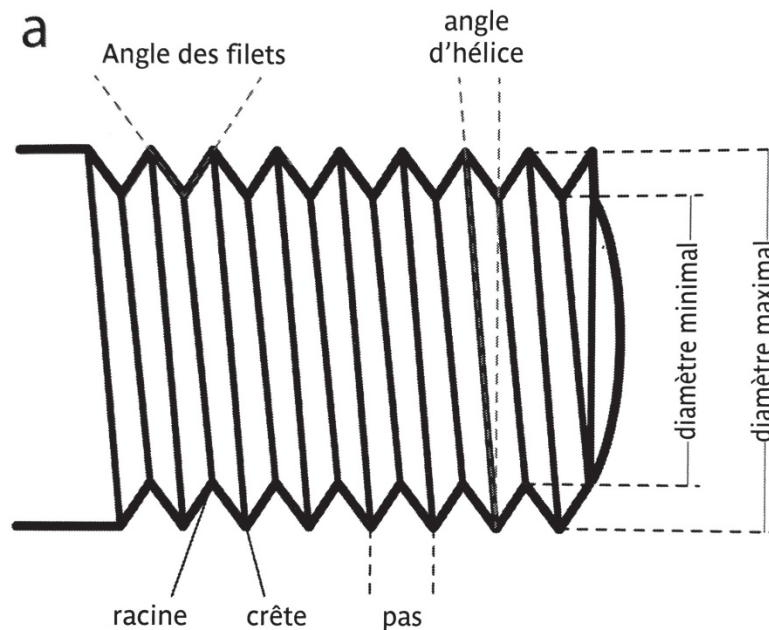
Nous verrons à plusieurs reprises qu'il existe des implants monobloc et des implants en deux parties.

Jusqu'aujourd'hui, seuls les implants monoblocs sont validés cliniquement par les praticiens, le développement industriel des implants en 2 parties fait qu'ils sont de plus en plus utilisés.

#### 2.2.6.2 Filetage

Un implant comporte un filetage externe et un filetage interne s'il est en deux parties. Le filetage interne sert uniquement à connecter le pilier sur l'implant.

Le filetage externe fait quant à lui partie de la morphologie de l'implant et c'est celui-ci qui va subir des contraintes de rotation lors de l'insertion de l'implant et des contraintes de flexion et compression au cours de la mastication.



**Figure 7 – Schéma représentant les principales caractéristiques d'un filetage (3)**

Il a été démontré que pour un implant en titane une forme en « V » du filetage est préférable avec des crêtes prononcées, mais dans le cas de l'implant en zircone le profil idéal est plutôt arrondi avec des spires de profondeur réduite et d'angles modérés (17)(18).

### 2.2.6.3 Différence entre implants zircone monobloc et implants en deux parties

De prime abord, la différence majeure que l'on a entre un implant monobloc et un implant en deux parties c'est la contrainte de poser l'implant exactement dans le même axe que l'axe souhaitée pour le pilier et que celui-ci soit intégré au couloir prothétique de façon précise

L'autre grosse différence dans le cadre des implants en zircone c'est que l'implant en deux parties sera moins résistant que l'implant monobloc.

Une étude de Ressentit et al. en 2014 ainsi qu'une étude de Nishihara et al. en 2019 démontrent toutes les deux lors de tests précliniques que l'implant monobloc est plus résistant que l'implant en deux parties (même titane). (19) (20)

## 2.3 Fractures

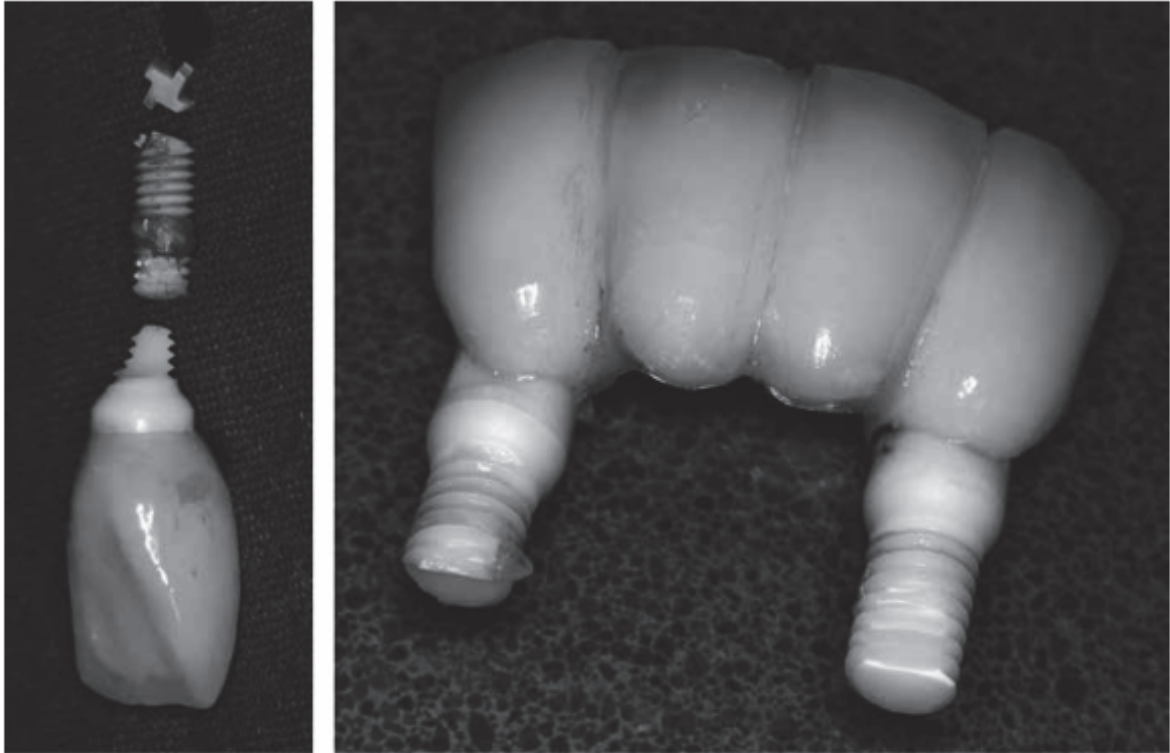
### 2.3.1 Tests de Fracture

Il existe plusieurs études qui ont eu pour but d'évaluer la résistance à la fracture des implants en zircone, cette fracture étant redoutée par de nombreux praticiens .

Dans ces tests, les implants sont en général insérés dans des blocs de résine et inclinés de 120 à 135° par rapport aux forces exercées afin de mimer le comportement masticatoire du secteur incisivo-canin. Andreiotelli et Kohal concluent en 2009 que les résistances à la fracture sont tout à fait acceptables en comparaison aux forces masticatoires exercés (21), Rosentritt et al. en 2014 se focalisent exclusivement sur les risques de fractures dans le secteur antérieur, leur étude les mènent à conclure que nous avons une « résistance à la fracture acceptable voir satisfaisante pour une application clinique antérieure », et ce indépendamment du type de matériaux (titane ou zircone) et des connections (monobloc, deux parties) utilisés. (19)

### 2.3.2 Recherche des causes de Fracture

Dans une étude menée par Gahlert et coll. en 2011, nous observons un taux de fracture de 10% sur une période de suivi de 36,75 mois ce qui paraît démesuré, mais en réalité ils révèlent que 92% des implants fracturés étaient des implants de « diamètre réduit » c'est à dire inférieur ou égal à 3,75mm de diamètre donc ils ne recommandent pas l'utilisation de ce type d'implants, de plus il supposent que les fractures sur ce type d'implants proviennent sûrement de la géométrie qui n'a cessé d'évoluer depuis. (13) (fig.8)



**Figure 8 – Illustration d’implants fracturés, à gauche un implant unitaire et à droite deux implants supportant un bridge 4 dents – tirée de l’article de Gahlert et coll en 2011 (13)**

Le traitement de surfaces de ces implants peut aussi avoir une influence sur le risque de fracture, Kohal et al. suggèrent d’ailleurs en 2010 de ne pas sabler la partie intéressant le col de l’implant afin d’y réduire les concentrations de stress. Il est également montré qu’une augmentation des charges du matériau, au niveau du col, pourrait réduire le risque de fracture. (22)

## 3 Biologie et Immunologie

### 3.1 Biocompatibilité

#### 3.1.1 Définition

La biocompatibilité est définie comme « la capacité d'un biomatériau à remplir une fonction spécifique avec une réponse appropriée de l'hôte. »

Lorsque l'on parle de réponse appropriée de l'hôte, il faut considérer que ce biomatériau ne doit pas induire de réaction cytotoxique, immunitaire, allergique ou inflammatoire et dans le cadre de l'implantologie ce biomatériau doit aussi pouvoir induire une réponse cellulaire en l'occurrence une ostéogénèse pour à terme obtenir l'ostéointégration de l'implant.

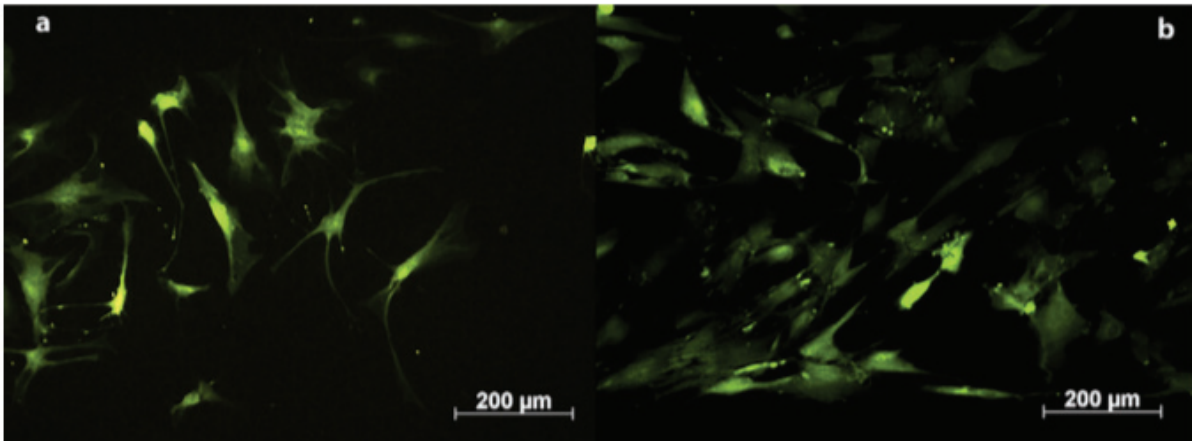
#### 3.1.2 Réponses cellulaires

Une étude menée par Depprich et al. en 2008 démontre que le pourcentage de prolifération cellulaire est significativement plus élevé dans le cas d'implants en zircone que dans le cas d'implants en titane, bien que cette même étude démontre que la force d'adhésion des ostéoblastes (cellules primaires) est nettement plus élevée pour les implants en titane. Les deux matériaux ne diffèrent pas en ce qui concerne la synthèse de protéines et l'apparence structurelle des ostéoblastes, ce qui implique que bien que l'adhésion cellulaire soit inférieure à la surface de la zircone, les ostéoblastes ne perdent pas pour autant leur capacité d'accroche et de synthèse. (23) (24)

#### 3.1.3 Test de Biocompatibilité

En 2012, Möller et Al. ont fait des tests de biocompatibilité en parallèle de tests d'ostéointégration, à travers ces tests ils démontrent (sur ostéoblastes humains) que la zircone est biocompatible au même titre que le titane.

En effet, nous pouvons constater qu'il n'existe pas de différence significative entre titane et zircone et que ces deux biomatériaux n'induisent pas de cytotoxicité (25) (fig. 9)



**Figure 9 – ostéoblastes humains vus au microscope à fluorescence après incubation pendant 10 min dans un éluant d’implant titane (a) et implant zircone (b) (25)**

La couleur verte (FDA) des cellules indique qu’elles sont vivantes, l’absence de couleur rouge indique l’absence de cellules mortes.

L’immunohistochimie nous a révélé que les ostéoblastes en présence de zircone ont la capacité de continuer à produire du collagène, de la fibronectine et de l’ostéocalcine, ces 3 protéines sont essentielles à l’ostéointégration et au remodelage osseux constant.

## 3.2 Immunologie

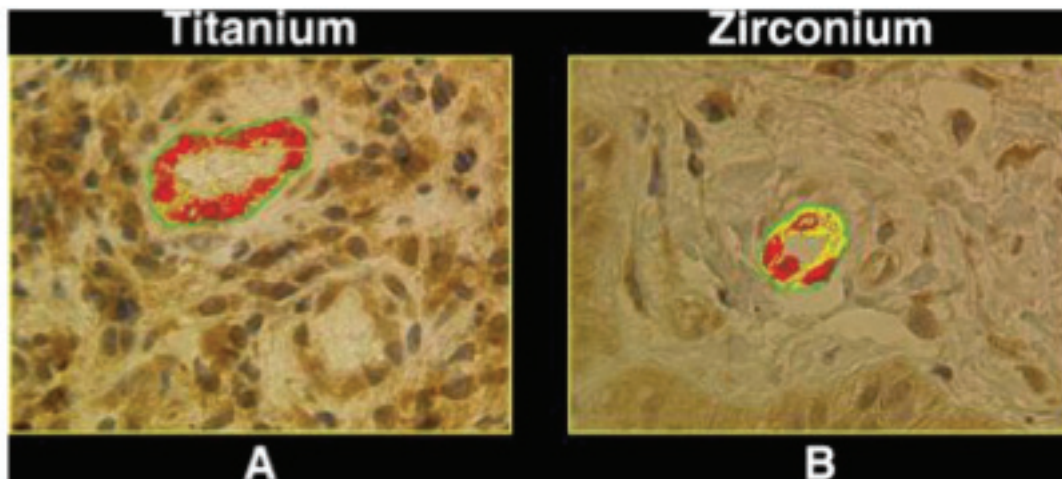
### 3.2.1 Réponse inflammatoire

Sterner et son équipe démontrent en 2004 que la zircone à l’inverse du titane ou de l’alumine ne provoque aucune réponse inflammatoire de l’hôte. Le TNF- $\alpha$  est une cytokine pro-inflammatoire sécrétée par les macrophages actifs présents sur le site de contact avec un agent pathogène. Si l’on s’intéresse à l’excrétion de TNF- $\alpha$  par les macrophages en contact de différents matériaux, nous pouvons constater que par rapport à un témoin le titane provoque une réponse inflammatoire 17 fois supérieure et l’alumine 4 fois supérieure alors que la zircone ne provoque aucune réponse inflammatoire et ne déclenche pas la sécrétion de TNF- $\alpha$  par les macrophages.

En 2006 Degidi et al. étudient la réponse inflammatoire autour de piliers de cicatrisation en zircone comparativement aux vis piliers de cicatrisation en titane ; ils constatent que l’infiltrat inflammatoire était beaucoup plus présent et plus étendu autour du titane et



qu'une expression beaucoup plus prononcée de VEGF se faisait, VEGF étant le facteur de croissance vasculaire endothéliale, son expression est le reflet d'un processus inflammatoire. (Fig. 10)



**Figure 10 – (A) Cellules vasculaires endothéliales montrant une forte expression de VEGF (rouge) autour des piliers de cicatrisation en titane (B) Cellules vasculaires endothéliales montrant une faible expression de VEGF (Jaune) autour des piliers de cicatrisation en zircon, vu au microscope optique (x40) Source : Degidi et al.**

### 3.2.2 Colonisation bactérienne

Considérant la plaque dentaire, le titane induit une colonisation bactérienne plus importante que la zircone aussi bien en terme d'épaisseur de couche bactérienne qu'en terme de nombre d'espèces bactériennes présentes, c'est ce que nous démontre une étude du Roehling et al. en 2017, cette étude a été réalisée in vitro dans des conditions anaérobies. (26)

Cette étude de 2017 vient confirmer les résultats d'une étude in vitro menée en 2014 par Sanchez et al., cette même étude montre que l'épaisseur de biofilm bactérien est significativement moins importante au contact de la zircone en comparaison au titane (27)(Tableau 3) à 12, 48 et 72 heures après mise en culture.

<b>Table 2 – Observed changes in biofilm vitality and thickness.</b>									
Biofilm sample	12 h (n=9)			48 h (n=9)			72 h (n=9)		
	Ha surface	Tn surface	Zn surface	Ha surface	Tn surface	Zn surface	Ha surface	Tn surface	Zn surface
Thickness (µm)									
Mean	11.6	10.2	7.4	21.2	16.1	8.9	24.8	23.2	11.5
Standard deviation	3.8	2.5	1.8	1.9	3.2	2.8	2.4	7.5	5.6
Vitality (%)									
Mean	87.2	85.6	83.7	93.9	88.5	88.2	73.8	83.7	79.9
Standard deviation	8.5	7.4	8.5	4.0	7.1	6.4	21.3	11.1	12.1

Ha, hydroxyapatite; Tn, titanium; Zn, zirconium.

**Tableau 3 – Tableau de comparaison d'épaisseur de Biofilm buccal après 12, 48 et 72 heures de mise en culture d'hydroxyapatite, de titane et de zircone, tableau tiré de l'étude de Sanchez et al. (27)**

Nous constatons que la zircone présente, à chaque prélèvements pour différents temps T données, une épaisseur de biofilm deux fois moins épaisse que celle observée sur la titane.

Des études in vivo menées par Nascimento et al. ou encore par Scarano et al. nous montrent des résultats équivalents à savoir une couche de biofilm supérieure sur le titane comparativement à la zircone (28) (29) mais aussi une quantité d'espèce supérieure sur le titane ; cependant ces études in vivo peuvent selon les auteurs être soumises à un biais conséquent : les patients ne présentent in vivo pas les même flores buccales.

### 3.2.3 Allergie au Titane

Il existe très peu d'études au sujet de l'allergie au titane et ses oxydes.

En 2007 Sicilia et al. se penchent sur le sujet et déterminent qu'il peut exister deux types d'allergies : les allergies de type I et les allergies de type IV, l'étude est menée sur 1500 patients sur une période de 2 ans en Espagne et nous démontre une prévalence d'allergie au titane de 0,6% ce qui est certes faible mais non négligeable, cette allergie au titane pourrait provoquer des réaction cutanéomuqueuses plus ou moins étendues ou mener à un échec thérapeutique par perte de l'implant sur péri-implantite.

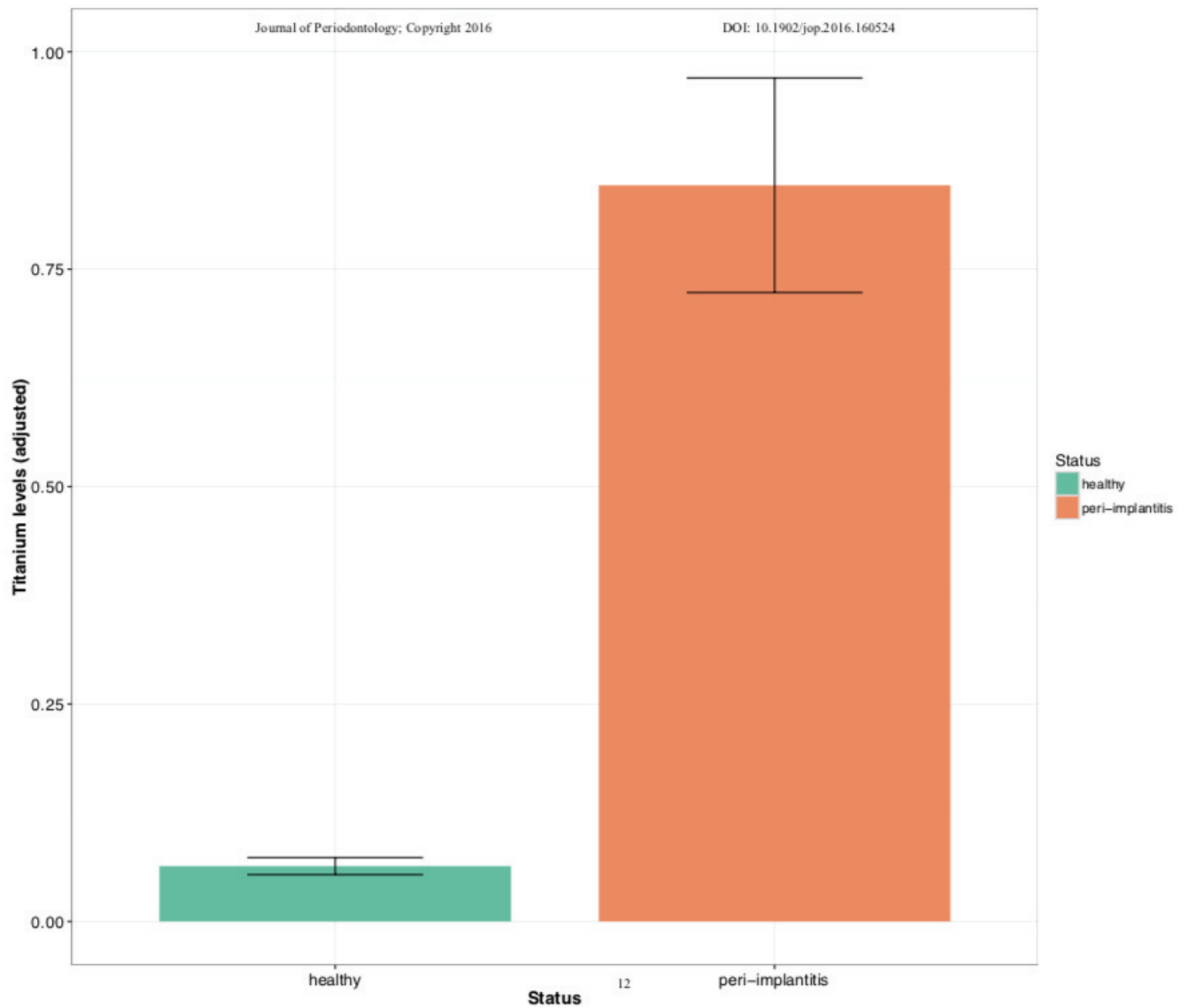
La prévalence étant faible, l'auteur propose d'effectuer des tests d'allergie aux patients qui présentent une réaction directement en post-opératoire.

### 3.3 Les péri-implantites

Actuellement, en ce qui concerne les implants en zircone, aucun cas de péri-implantite n'a été décrit, les échecs sont expliqués par une mobilité inexplicée, précoce ou tardive, sans la moindre présence de signe inflammatoire ou infectieux.

Cette lacune scientifique ne nous permet pas de déduire si oui ou non l'implant zircone peut être sujet à la péri-implantite, toujours est-il que les implants en titane se démarquent par un taux important de péri-implantite qui ne cesse d'augmenter.

De très récentes études menées par Safioti et al. en 2016 et Fretwurst et al. en 2017 sur implants en titane ont permis de découvrir que des taux considérablement plus élevés de titane dissous ont été détectés dans la plaque sous-muqueuse des implants présentant une péri-implantite par rapport aux implants sains, ce qui pourrait indiquer une association entre la dissolution du titane et la péri-implantite (30)(31) (Fig.11). Les auteurs concluent en s'interrogeant sur les causes et produits de corrosion qui nous amènent à cette dissolution du titane. Cette considération nous permet encore une fois de voir que l'implant en zircone se démarque de l'implant en titane par le fait qu'il ne se corrode pas en milieu buccal. De plus, il ne conduit pas à un relargage d'ions ou particules pouvant se retrouver dans les tissus péri-implantaires.



**Figure 11 – Diagramme Boite montrant les taux de titane retrouvés dans les tissus péri-implantaires d’implants en titane sains (vert) et implants en titane présentant une péri-implantite (orange) – tiré de l’étude de Safiotti et al. en 2016 (30)**

## 4 Ostéointégration

En implantologie, l'ostéointégration est un critère de succès déterminant, elle est influencée par différents facteurs tels que les matériaux utilisés et leurs propriétés biologiques mais aussi par la réponse de l'hôte à ce dispositif médical.

### 4.1 Définition et techniques d'évaluation

Par définition l'ostéointégration est le « contact structuro-fonctionnel entre l'os vivant et la surface de l'implant porteur » (Brånemark 1985).

Il existe différentes façons de l'évaluer :

- Le BIC (Bone Implant Contact) : c'est le pourcentage d'os en contact avec l'implant, celui-ci est évalué par histo-morphométrie (32) ;
- La mesure du couple de desserrage d'un implant ostéointégré à différentes périodes post-pose : c'est la force nécessaire (exprimée en  $N.cm^{-1}$ ) qu'il faut apporter pour dévisser l'implant ;
- Les tests de poussée ;
- L'ISQ : Implant Stability Quotient : celui-ci mesure le niveau de stabilité et d'ostéointégration de l'implant sur une échelle de 1 à 100. Les valeurs doivent être supérieures à 60.

### 4.2 Ostéointégration d'implants en Y-ZTP

#### 4.2.1 Comparaison d'ostéointégration avec implants en titane

L'apposition osseuse se fait sur la zircone de la même manière que le titane.

Le Dr Janner et Coll. en 2018 montrent qu'un remodelage osseux au contact de l'implant se fait avec distinction d'os ancien (OB) et os nouveau (NB) (Fig. 12) (33).

Cette apposition osseuse se fait en l'absence de cellules pluri-nucléées au contact de la zircone et donc tout le processus se porte vers une ostéogénèse autour de l'implant et non une ostéolyse.

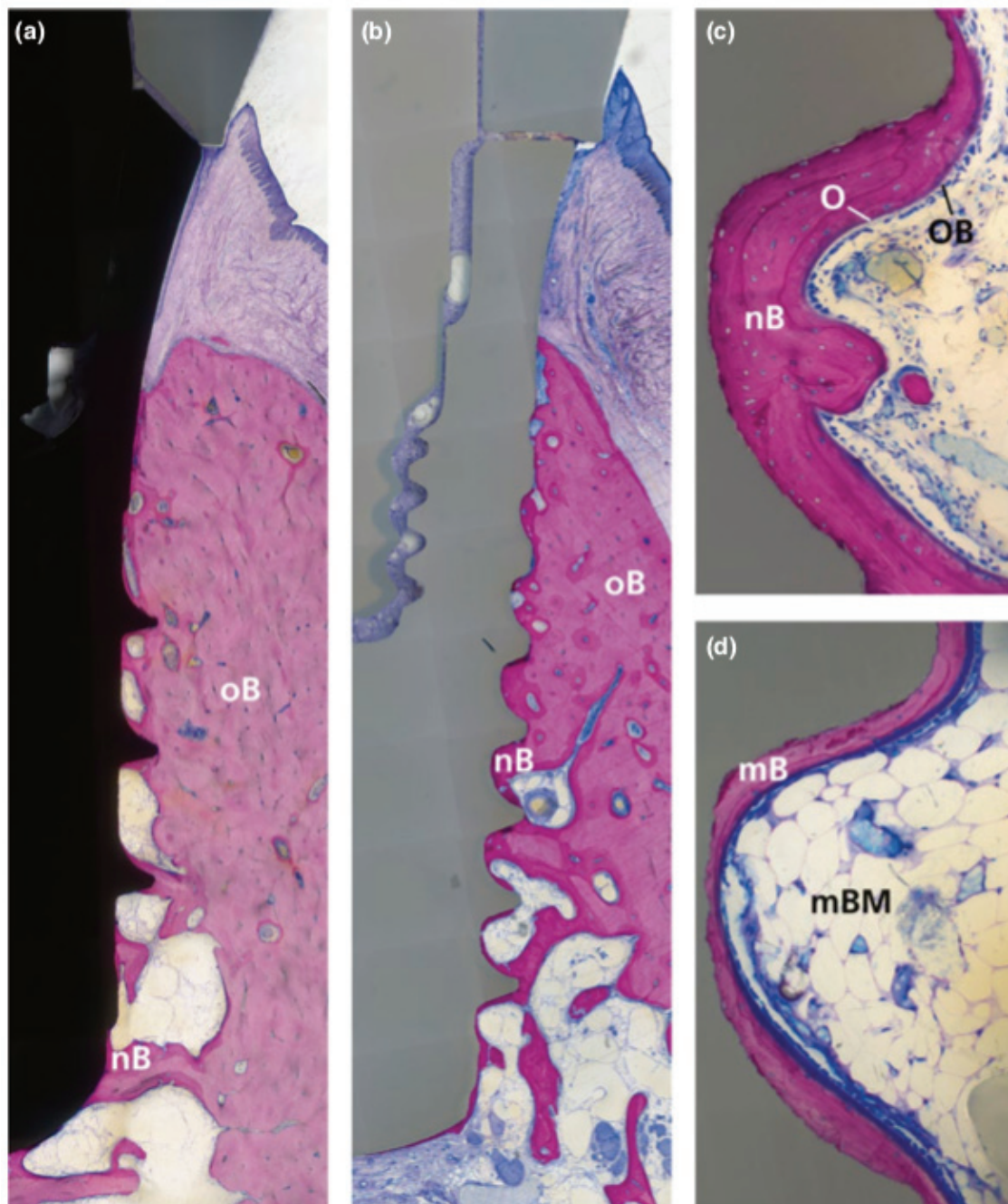


Figure 12 – Ostéointégration d'un implant titane (a) et d'un implant en zircone (b) après 6 semaines de cicatrisation et 4 semaines sous charge (mandibule canine), os ancien (oB) et os nouveau (nB) sont bien visibles sur ces coupes, (c) fort grossissement : absence de cellules géantes plurinucléées à la surface de l'implant (nB) couche épaisse d'os nouveau (O) Ostéoïde et (OB) ostéoblastes : synonyme de remodelage et apposition osseuse (d) fort grossissement après 16 semaines : (mB) os mature et (mBM) moelle osseuse indiquent une maturation complète après 16 semaines sous charge (clichés tirés de l'étude de Janner et Coll. 2018 (34) )

De nombreuses études précliniques sur animaux (Lapin, chien, cochon, mouton, singe) existent et permettent d'obtenir des résultats satisfaisants en fonction des différents implants en zircone avec les variables suivantes :

- Diamètre
- Longueur
- Formes
- Type de traitement de surface (usinage simple, sablage, mordantage acide, traitement au laser, traitement au plasma, micro-striage ...)
- Sites d'implantation : genou, tête de fémur, tibia, maxillaire, mandibule ..
- Différents états de charge de l'implant
- Différentes périodes d'observation (allant de 1 a 56 semaines pour certaines études)

Ces études étant nombreuses les BIC d'études précliniques ont pu être analysées au travers de revues systématiques de la littérature (35)(36)(37)(38) dont une très récente de Mai 2019 réalisée par le Dr Roehling S. et al. (39)

La revue de la littérature de Roehling et al (26) constate qu'il n'existe pas de différence statistiquement significative d'ostéointégration entre implants micro rugueux zircone et implants micro-rugueux titane après analyse chez toutes les espèces animales, cette similarité dans l'ostéointégration est aussi vraie que l'implant soit chargé ou non chargé. (36)(39)

La majorité des valeurs de BIC obtenues étaient situées entre 50 et 75% ce qui est comparable aux implants titanés, certaines études récentes concluent même que les valeurs de BIC d'implants en zircone sont supérieures à celles du titane. (37)

Il n'existe pas de différence significative entre implant zircone et implant titane pour les tests de résistance à la poussée et pour les couples de dévissage.




#### 4.2.2 Impact de l'état de surface sur le BIC

L'état de surface des implants en zircone que nous avons eu l'occasion de voir précédemment présente une influence majeure sur la qualité d'ostéointégration de ceux-ci .

En effet, il a été démontré que les surfaces micro-rugueuses présentent des valeurs de BIC supérieures aux surfaces usinées (40).

C'est pour cela qu'il existe de nombreux procédés de modifications de surface d'implants :

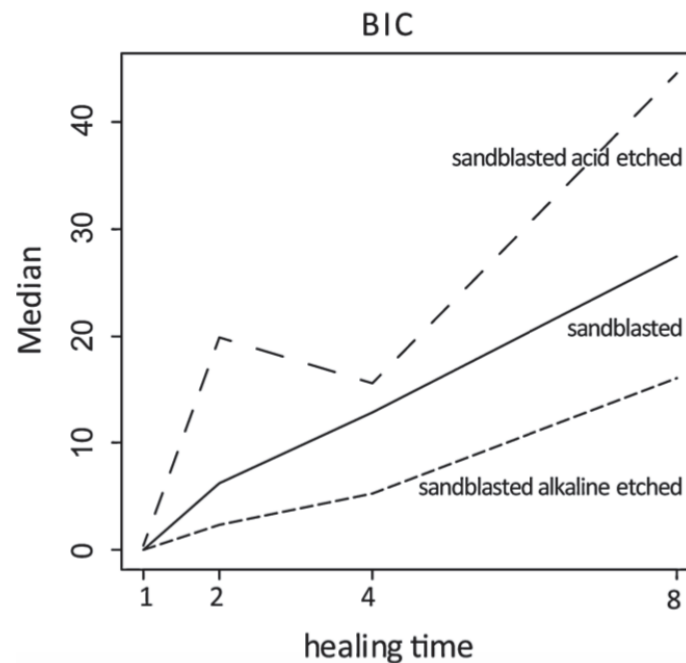
- Sablage
- Mordançage
- Traitement laser
- Traitement plasma
- Revêtement de surface
- Micro-striage
- Anodisation



**Figure 13 – Illustrations de l'état de surface d'implants en zircone sablés (A) sablés et mordancés par solution alcaline (B) sablés et mordancés l'acide (C) vu au microscope électronique à balayage fort grossissement (Saulacic et al. (41))**



Une étude réalisée par le Dr Saulacic et son équipe en 2014 démontre que nous obtenons une valeur de BIC supérieure pour les implants en zircone sablés et mordancés à l'acide par rapport aux implants seulement sablés ou sablés et mordancés à l'aide d'une solution alcaline, cette étude a été réalisée sur des mâchoires de cochons miniatures. (41) (fig. 14)



**Figure 14 – comparaison des valeurs de BIC pour implants en zircone sablés (sanblasted), sablés et mordancés à l'acide (sanblasted and alkalin etch) et sablés et mordancés à la solution alcaline (sanblasted and alkalin etch) de 1 à 8 semaines après pose de l'implant zircone dans mâchoires de cochons miniatures. (41)**

#### 4.2.3 Impact de l'état de surface sur la résistance à la poussée et sur le couple de dévissage

Les implants à surface micro-rugueuse et modifiés sont plus performants que les implants à surface usinée, que ce soit pour les tests de résistance à la poussée ou les tests inhérents au couple de dévissage (35).

### 4.3 Survie d'implant en zircone

De nombreuses études s'intéressent au succès et à la survie d'implants en zircone, car il existe encore chez les praticiens une appréhension sur la solidité de ce matériau étant donné qu'il est assimilé à une céramique.

Une méta-analyse menée par Roehling et al. en 2018 (42) regroupe et analyse les performances cliniques d'implants en zircone sur une période allant de 2004 à 2017, sont étudiés :

- La survie de l'implant
- La perte osseuse marginale péri-implantaire
- Les complications techniques (fracture du pilier, fracture de la prothèse supra-implantaire, chips de céramique, perte de la prothèse)
- Les complications biologiques (pertes osseuses supérieures à 2mm, suintement, fistule, mucosite, péri-implantite)
- Et les résultats esthétiques


Les échecs sont regroupés en 3 catégories :

- Les échecs précoces : l'implant est perdu avant sa mise en charge prothétique
- Les échecs tardifs : l'implant est perdu après sa mise en charge prothétique
- La fracture de l'implant : l'implant est fracturé après sa mise en charge prothétique

Roehling et al. concluent après cette analyse que les implants déjà commercialisés sur le marché présentent un taux de survie allant de 93,3% à 100% et les nouveaux prototypes d'implants zircone présentent un taux de survie allant de 71,2% à 100%. (Tableau 4)

**TABLE 3** Clinical studies investigating implant survival. Impl: Implants; Ti: Titanium; YTZP: yttria-stabilized zirconia; ATZ: alumina-toughened zirconia; NR: not reported

Author/year	Impl. (n)	Material	Follow-up after placement (months)	Drop Outs Implants (n)	Early failures (n)	Late failures (n)	Fractures (n)	Survival rate (%)	Mean MBL (mm)
Hollander et al. (2016)	106	YTZP	14.25	-	0	0	0	100	NR
Roehling et al. (2016)	161	YTZP	71.28	-	14	4	18	77.3	0.97 ± 0.07
Cionca et al. (2015)	49	ATZ	19.32	2	1	5	0	87.3	≤1
Mellinghoff et al. (2015)	51	YTZP	29.08	0	0	0	0	100	0.63 ± 0.94
Payer et al. (2015)	16	YTZP	30	0	0	1	0	93.3	1.38 ± 0.86
	15	Ti	30	0	0	0	0	100	1.27 ± 0.43
Osman et al. (2014)	73	YTZP	16	7	12	6	3	71.2	0.42 ± 0.4
	56	Ti	16	27	2	8	0	82.1	0.18 ± 0.47
Kohal et al. (2013)	56	YTZP	12	0	1	0	0	98.2	1.95 ± 1.71
Kohal et al. (2012)	66	YTZP	12	1	3	0	0	95.4	1.31 ± 1.49
Cannizzaro et al. (2010);	20	YTZP	12	0	3	0	0	85	0.9 ± 0.48
	20	YTZP	12	0	2	0	0	90	0.72 ± 0.59
Becker et al. (2017)	52	YTZP	24	4	0	2	0	95.8	NR
Kriha et al. (2017)	66	YTZP	15	0	0	0	0	100	NR
	16	YTZP	15	0	0	0	0	100	NR
Gahlert et al. (2016)	44	YTZP	12	2	1	0	0	97.6	1.02 ± 0.9
Jung et al. (2016)	71	YTZP	16	3	1	0	0	98.6	0.78 ± 0.79
Grassi et al. (2015)	16	YTZP	61.2	1	1	0	0	93.3	1.29 ± 0.25
	16	YTZP	61.2	0	0	0	0	100	1.17 ± 0.33
Spies, Balmer, et al. (2015)	53	ATZ	36	1	3	0	0	94.2	0.79 ± 0.67
Brull et al. (2014)	121	YTZP	18.4	-	1	1	1	96.5	0.13 ± 0.6
Borgonovo, Censi, et al., 2013	35	YTZP	48	7	0	0	0	100	1.63
Payer et al. (2013)	20	YTZP	24	0	1	0	0	95	1.29 ± 1

Yellow background: NCA zirconia implants. White background: CA zirconia implants. 

#### Tableau 4 – Tableau issu de la méta-analyse de Roehling et al. en 2018 montrant les taux de survie d’implants en zircone commercialisés (blanc) et implants en zircone prototypes (jaune)

Nous pouvons constater que ces valeurs sont cohérentes avec les valeurs retrouvées dans la littérature concernant les taux de survie d’implants en titane qui oscillent entre 94,6% et 100%.

Il n’y a donc pas de différence significative entre implants en zircone et implants en titane au sujet du taux de survie, en revanche il n’est pas encore possible de statuer sur la supériorité de l’un d’entre eux étant donné l’hétérogénéité des résultats obtenus.

Il est en revanche intéressant d’étudier plus précisément la nature des prothèses supra-implantaires, en effet un implant ne subit pas les mêmes contraintes lorsqu’il supporte une couronne unitaire que lorsqu’il va être l’un des piliers d’une prothèse complète.

C'est dans cette situation bien précise que Osman et al. en 2014 (43) conseillent de limiter l'utilisation d'implants en zircone comme support de prothèse complète que dans les situations où le patient présente une allergie au titane ou lorsque celui-ci désire réellement une réhabilitation sans métal, en effet dans leur étude, seuls des implants en zircone ont subi des fractures et ceux-ci présentent des pertes osseuses marginales péri-implantaires plus élevés que les implants en titane. Osman et coll. semblent dire en 2014 que le design et le diamètre utilisés d'implants en zircone pourraient ne pas convenir pour ce genre d'utilisation.

## 5 Intégration Muqueuse

L'ostéointégration et la stabilisation de l'implant occupent une place prépondérante dans les critères de succès clinique en implantologie orale mais nous savons que la demande des patients a fortement évolué au cours des dernières années et que les résultats esthétiques sont devenus prépondérants à leurs yeux.

Il est donc aujourd'hui primordial d'avoir pour second objectif d'obtenir des tissus mous péri-implantaires sains présentant une hauteur et une épaisseur suffisantes ainsi qu'un dessin proche de celui de la dent (festonné), surtout dans les zones antérieures.

Comme le démontre dans ses études le Dr. Berglundh, le tissu gingival péri-implantaire agit également comme une barrière biologique aux infiltrations bactériennes au même titre que les tissus dento-gingivaux protègent les racines naturelles des dents. (44)

### 5.1 Rappels Histologiques

#### 5.1.1 Le complexe dento-gingival

La dent naturelle est entourée de tissus épithéliaux et conjonctifs constituant l'espace biologique avec l'os.

Nous avons :

- Un épithélium kératinisé au niveau de la gencive attachée et des muqueuses buccales.
- Un épithélium non kératinisé au niveau du sulcus de la dent, cet épithélium d'aspect lisse fait directement face à la dent.
- Un épithélium de jonction composé de plusieurs couches, celui-ci est adhérent à la dent par sa membrane basale recouvert d'hémidesmosomes, c'est cet épithélium de jonction qui permet le rôle de barrière biologique de par son adhérence à la dent.
- Le tissu conjonctif constitué en grande partie de fibres de collagène permettant une attache sur la dent jouant le lien entre l'épithélium de jonction et le cément.

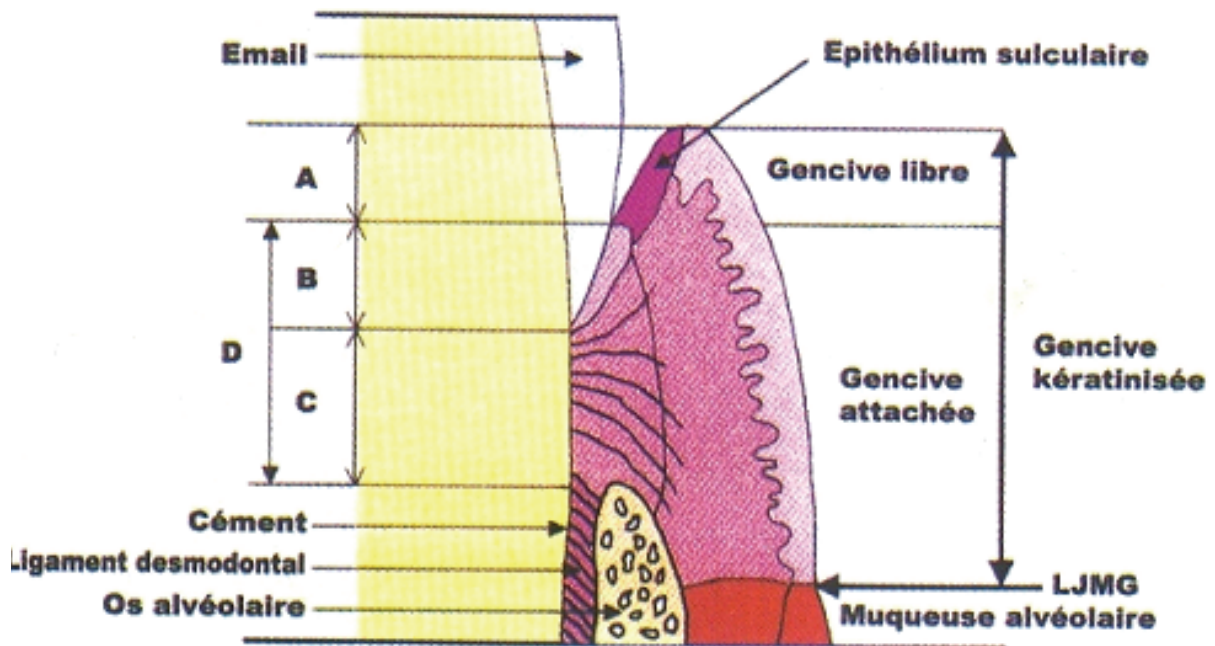


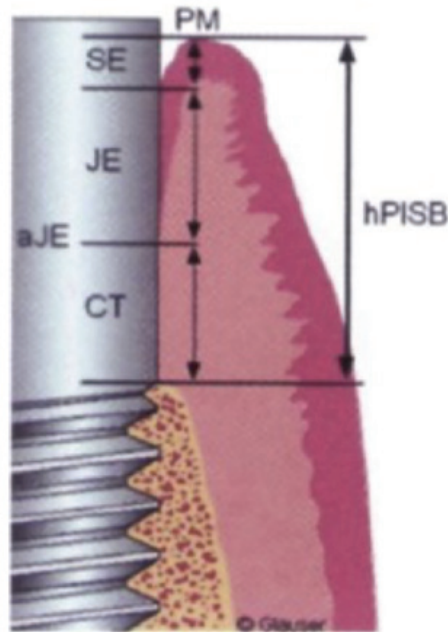
Figure 15 – Schéma du complexe dento-gingival (45)

Cet ensemble constitue l'espace biologique de la dent mais quand est-il de l'attache au niveau des implants en zircone ? (46)

### 5.1.2 L'espace biologique d'implants en Titane

Nous savons depuis les études de Berglundh et coll. en 1991 sur des chiens et celles de Cochran et coll. en 1997 que nous retrouvons autour d'implants en titane insérés dans un os sain, un espace biologique semblable à celui du complexe dento-gingival.

Nous savons aussi que cette intégration va débiter dès la première semaine après insertion de l'implant et que les dimensions verticales de l'épithélium fonctionnel vont se modifier jusqu'à 12 semaines post-implantaire (47) mais qu'en fin de compte l'espace biologique d'implants en titane sera très proche de celui de la dent naturelle (Fig. 16).



**Figure 16 – Le Complexe implanto-muqueux (48) avec L'épithélium sulculaire (SE), l'épithélium de Jonction (JE) et l'attache Conjonctive (CT)**

Berglundh et coll. montrent que la muqueuse péri-implantaire est plus longue que la muqueuse du complexe dento-gingivale, avec respectivement 3,17mm de hauteur pour le complexe dento-gingivale et 3,8 mm pour la muqueuse péri-implantaire. L'épithélium de jonction est plus long en péri-implantaire car son origine est histologiquement différente, l'épithélium de jonction de la dent provient de l'épithélium adamantin alors que celui de l'implant provient de la muqueuse buccale directement après remodelage.

### 5.1.3 Organisation des fibres de collagène

Nous avons vu précédemment que les fibres de collagène s'insèrent sur la dent par le biais d'hémidesmosomes, et que celles-ci vont s'orienter perpendiculairement au grand axe de la racine alors que dans la muqueuse péri-implantaire ces fibres s'insèrent sur la crête alvéolaire et s'orientent parallèlement au grand axe de l'implant (49) (50).

Nous observons tout de même une zone proche du collet de la dent et proche du col de l'implant où les fibres de collagène s'organisent de façon circulaire .

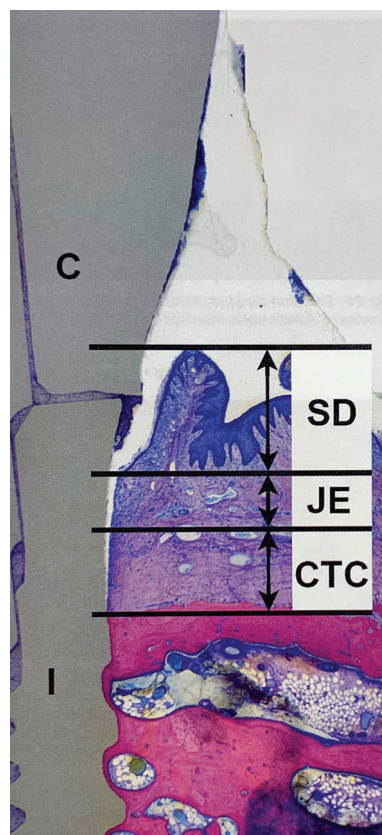
Il est intéressant de noter que quantitativement la muqueuse péri-implantaire présente un ratio supérieur de fibres de collagène aux dépens des fibroblastes par rapport au complexe dento-gingival.

## 5.2 Intégration Tissulaire : Zircones vs Titane

A ce jour, nous disposons d'études expérimentales qui permettent de juger l'intégration muqueuse d'implants en zircone en comparaison aux implants en titane en étudiant à la fois la qualité et la quantité des tissus mous. (42)(51)(52)

### 5.2.1 Qualité tissulaire

Concernant la qualité, nous pouvons constater qu'autour d'un implant en zircone, nous aurons une muqueuse du même type que celle entourant la dent, à savoir : un épithélium kératinisé, un épithélium non kératinisé au niveau du sulcus, et un épithélium jonctionnel fin en contact avec la surface implantaire (37) (Fig. 17).





**Figure 17 – Espace Biologique d’un implant dentaire en zircone en 2 parties, Épithélium sulculaire (SD), Épithélium de Jonction (JE), Attache conjonctive (CTC), Implant (I), Couronne constituée de zircone (C) section méthacrylate de méthyle non décalcifiée, meulée, polie et colorée au Giemsa (éosine) - (49)**

Il n’existe pas de différence significative entre implant zircone et implant titane concernant l’orientation des fibres de collagène, celles-ci sont parallèles à la surface de l’implant dans les deux situations (54) (54) bien que sur les implants en zircone elles ont tendances à légèrement s’incliner en direction de l’implant.

### 5.2.2 Quantité de Tissus

L’implant en zircone obtiendra une quantité de tissus équivalente à celle d’implants en Titane, Thoma et al. le démontrent sur le chien dans une étude expérimentale menée en 2015, cette étude interprète des données à 6 mois post-implantaire pour des implants monobloc et en deux parties mis en charge. Liñares et al. le démontrent également dans une étude expérimentale menée en 2016 sur mini cochons.

Ces deux études concluent qu’il n’existe aucune différence significative entre l’implant zircone et l’implant titane lorsque nous comparons la hauteur et l’épaisseur de tissus obtenus dans la globalité ; en revanche Liñares et al. trouvent une hauteur d’épithélium sulculaire significativement plus courte pour les implants en zircone et ils constatent de plus une densité de fibre collagénique supérieure autour d’implants en zircone.

### 5.2.3 L’Intégration Esthétique

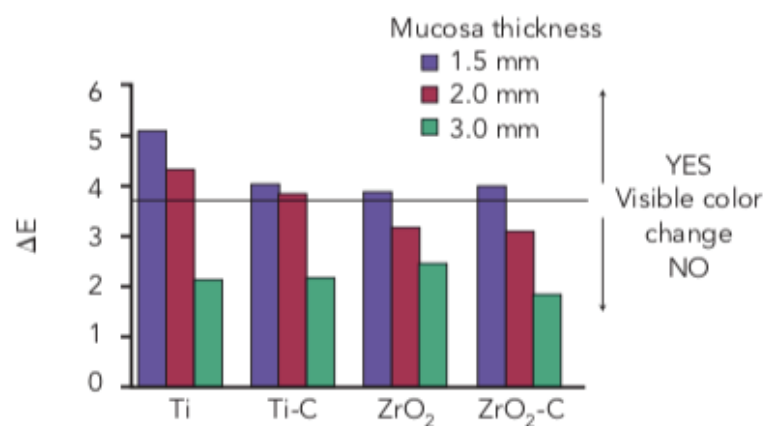
#### 5.2.3.1 La Coloration Gingivale

A l’heure actuelle, il n’existe que très peu d’études qui parlent d’esthétique pure concernant les implants en zircone. Il existe cependant des études portant sur les piliers en zircone comparés aux piliers en titane et nous pouvons transposer ces résultats aux implants lorsque ceux-ci sont placés en bone-level (monobloc ou two-piece bone level) et que donc le col implantaire est sous la gencive.

Une étude menée par Payer et coll. en 2013 et une autre en 2015 considèrent le PES (Pink Esthetic Score) en comparant des implants zircone (one-piece ou two-piece) surmontés de couronne céramique et implants titane surmontés de couronne céramo-métallique.

Le PES est significativement plus élevé dans le cas d'implants zircone que dans celui d'implants titane.

Une autre étude de Jung et al. De 2007 étudie par spectrophotométrie l'impact visuel de la zircone et du titane par transparence sous la gencive de mini-cochons pour des épaisseurs de gencive variables (1.5 , 2 et 3 mm) (55), (Fig. 18)



**Figure 18 – Diagramme représentant la variation de couleur gingivale ( $\Delta E$ ) en fonction du matériau utilisé. (54)**

L'étude conclue donc que la zircone n'induit pas de variation de couleur visible par l'œil humain, qu'importe l'épaisseur de gencive la recouvrant (en réalité une variation de couleur est observé très légèrement pour une gencive de 1,5 mm d'épaisseur mais celle-ci étant naturelle elle est considérée comme non visible) alors que le Titane induit une variation de couleur visible par l'œil lorsque l'épaisseur de gencive est inférieure ou égale à 2mm.

### 5.2.3.2 La papille inter-dentaire

Nous avons vu précédemment que les implants en zircone possédaient une intégration tissulaire qualitative similaire aux implants titane, il en est de même cliniquement pour la morphologie papillaire, Spies et coll. en 2015 dans leur étude concluent qu'avec le temps

après la pose de la couronne sur implants la papille évolue positivement et vient coloniser l'espace inter-dentaire.

Kniha et coll. rapportent dans leur étude rétrospective de 2016 qu'un des principes primordial à respecter pour obtenir un beau remplissage papillaire est : la distance entre la crête alvéolaire de la dent adjacente et le point le plus bas de l'aire de contact proximal de la couronne doit être inférieure à 5mm, dans cette configuration la papille sera présente dans 100% des cas alors qu'elle ne le sera que de 67% des cas si la valeur est supérieure ou égale à 10mm sans pour autant avoir de déficits visibles de cette papille. (56)

### 5.2.3.3 Indices Cliniques

Cliniquement il nous est possible d'étudier la santé gingivale autour d'implants par des mesures de différents indices identiques à ceux que l'on mesure pour évaluer la santé parodontale d'un individu :

- Indice de plaque : 0 = pas de plaque visible ; 1 = plaque mise en évidence par le passage d'une sonde ; 2 = plaque visible à l'œil nu ; 3 = plaque abondante
- Indice gingival : évalué selon la couleur de la gencive (Loe et Silness)
- Saignement au sondage (BOP) : présence ou absence de saignement à l'insertion de la sonde parodontale dans l'espace biologique
- Profondeur de poche : mesurée du sommet de la gencive libre au fond du sulcus en 3 points (lingual, mésio-vestibulaire et disto-vestibulaire), celle-ci sera en général associée à la mesure de la hauteur de récession (distance entre le sommet de la gencive péri-implantaire et le col de l'implant)

Dans la même étude qui nous a permis d'observer une orientation identique des fibres de collagène, Tetè et al. vont mesurer les trois paramètres suivants : indice gingival, profondeur de poche et récession.

Ils concluront qu'il n'existe pas de différence significative entre implant en zircone et implant en titane et que les valeurs relevées sont proches des valeurs standards synonymes de bonne santé gingivale. (Tableau 5)

Type D'implants	Nombre	Indice Gingival	Profondeur de poche	Récession Gingivale	Histologie
Zircone	19	0 - 1	2 ± 0.2 mm	Légère récession  Absence d'inflammation visible	Absence de marqueurs inflammatoires remarquables
Titane	9	0 - 1	2.2 ± 0.2mm	Légère récession  Absence d'inflammation visible	Absence de marqueurs inflammatoires remarquables

**Tableau 5 – Comparaison d'indices parodontales d'implants zircone et titane – tiré et traduit de l'étude de Tetè et al. en 2008 (54)**

Tetè et al. supposent que la profondeur de poche légèrement inférieure dans le cas d'implants en zircone serait en lien avec une réponse inflammatoire moindre de ceux-ci, ce que nous avons pu observer précédemment.

Dans l'étude préclinique de Liñares et al. en 2016, nous pouvons observer qu'il n'existe pas de différence significative entre les implants en titane et les implants en zircone lorsque nous considérons les indices suivant : saignement au sondage, profondeur de poche, récession gingivale et indice de plaque modifié et ces indices sont eux aussi similaires aux standards de bonne santé gingivale. Cependant cette étude nous montre que l'épithélium sulculaire est plus court dans le cas d'implants en  $ZrO_2$  que dans le cas d'implants en titane et que l'organisation des fibres de collagène est plus complexe autour d'implants en zircone comme évoqué précédemment. (57)

#### 5.2.3.4 Choix du pilier prothétique

Le choix du pilier prothétique va lui aussi pouvoir influencer l'esthétique des tissus mous environnant.

Les auteurs sont tout de même en accord pour dire que lorsqu'un praticien choisira un implant en zircone il pose un pilier lui aussi en zircone et une couronne exempte de chape métallique donc la muqueuse péri-implantaire sera moins sujette aux colorations.

### 5.3 Discussion sur l'aspect esthétique

Les données actuelles de la science ne permettent pas de dire qu'il existe une différence significative entre les implants zircone et les implants titane lorsque nous considérons l'aspect esthétique. En effet les seules situations où l'on rapporte une amélioration c'est lorsque nous faisons face à des récessions gingivales sur implants tissue-level en lien avec un traumatisme muqueux ou une maladie parodontale par exemple

Cette situation à elle seule ne permet pas de dire que les implants en zircone permettent d'améliorer l'esthétique des tissus péri-implantaires.

De plus, certains auteurs extrapolent en disant qu'une couronne exempte de Chape métallique posée sur un implant en titane serait bien plus esthétique qu'une couronne céramo-métallique posée sur un implant zircone sur le long terme.

Les résultats esthétiques vont plutôt dépendre de la considération des tissus mous en amont de la pose de nos implants. En effet une quantité de gencive attachée suffisante, un placement correct de notre implant dans le couloir prothétique et le respect de certaines distance (citées précédemment) par rapport aux dents adjacentes seront les garants d'une intégration esthétique réussie.

## 6 Illustration Clinique de la pose d'un implant Zircone

### 6.1 Description du patient

Le patient de 55 ans a été adressé au cabinet des Dr CHARBIT afin de restaurer un édentement secteur 3 au niveau de la 36, cette dent a été extraite suite à une fracture.

Le patient, ne présente sur le plan médical :

- Aucun risque hémorragique
- Aucun risque infectieux
- Un terrain allergique atopique (graminées et poils animaux domestiques)

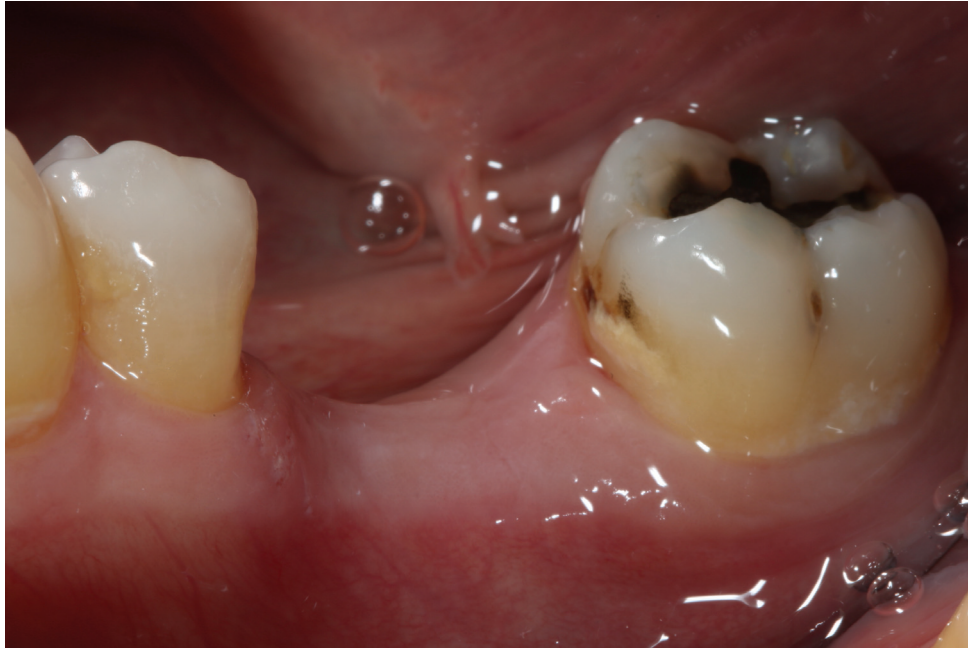Le patient n'a jamais subi d'interventions chirurgicales lourdes, il n'a pas de maladies transmissibles et n'a jamais eu de cancer ayant menés à des rayonnements ou traitements par chimiothérapie.

Le patient est désormais demandeur de restaurations sans métal, d'origine allemande il a entendu parler à plusieurs reprises d'implants en zircone. Il ne souhaite aucun implant en métal, se pose donc l'indication d'un implant zircone, il est à noter cependant qu'il présente au niveau de la cavité buccale quelques restaurations à l'amalgame persistantes.

### 6.2 Situation pré-opératoire

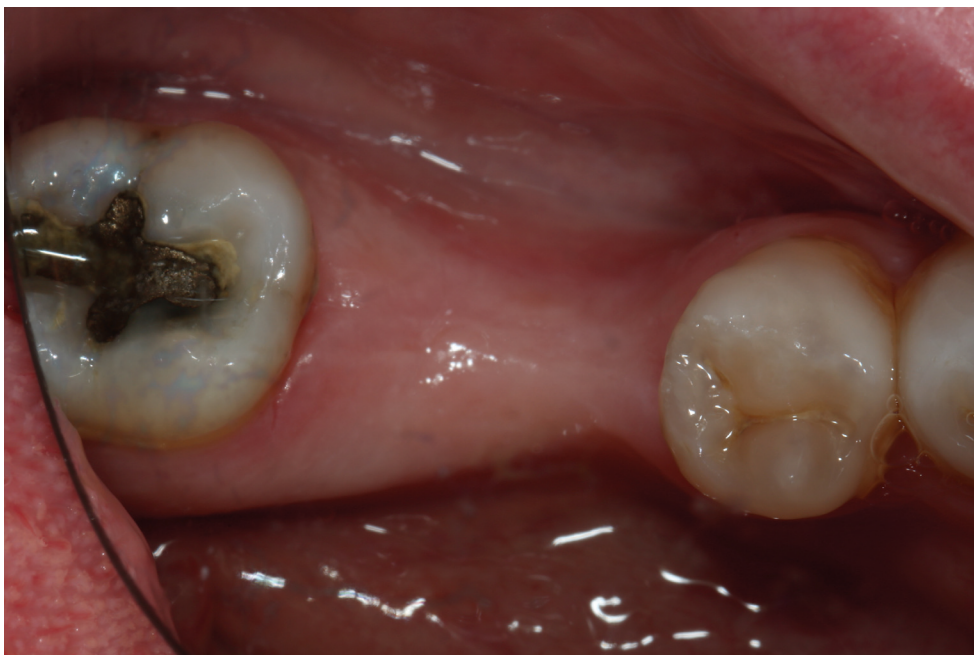#### 6.2.1 Clinique

Le patient présente un édentement encastré au niveau de la 36, nous constatons une épaisseur de tissus kératinisés favorable à la pose d'un implant et nous observons cliniquement un volume osseux qui semble correct bien que légèrement réduit au niveau crestal et vestibulaire. (Fig. 19 et 20)



**Figure 19 – Vue vestibulaire édentement encastré 36**

La distance inter-dentaire (mesurée au niveau des points de contact des dents adjacentes) est de 12 mm, la muqueuse semble saine et épaisse.

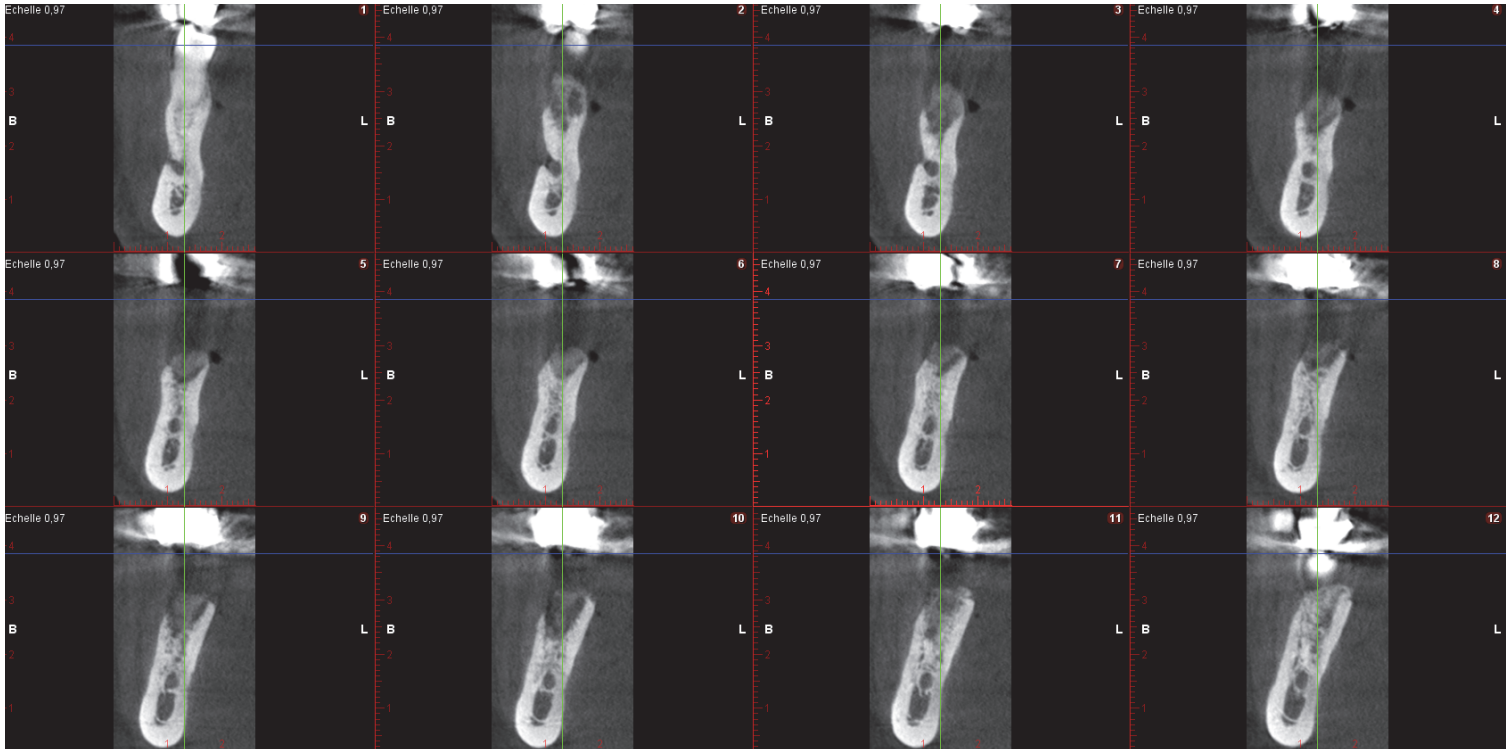

**Figure 20 – Vue Occlusale édentement encastré 36**

Sur cette vue nous observons un amincissement de la crête osseuse aussi bien en vestibulaire qu'en lingual, nous remarquons aussi la présence d'un amalgame en occlusal de la 37.

## 6.2.2 Radiographique

Une Tomodensitométrie volumique à faisceau conique (CBCT) a été réalisée à deux semaines post-extraction de la 36. (Fig. 21)



**Figure 21 – Coupes coronales espacées de 1mm de la région édenté en 36**

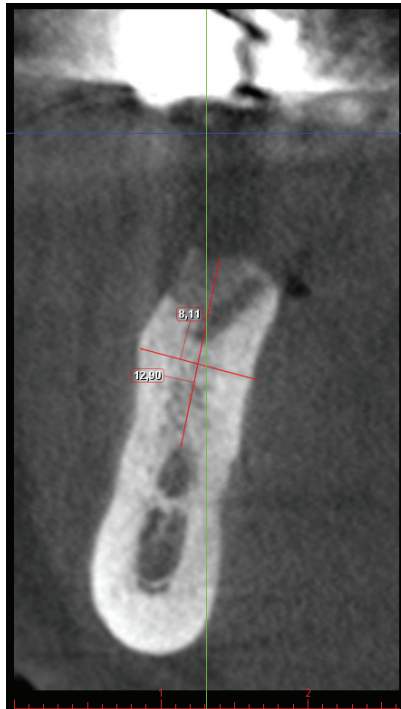
Nous pouvons observer sur le CBCT une distance inter-dentaire de 11mm entre 35 et 37 et nous pouvons nous assurer de la position du nerf alvéolaire inférieur.

Après mesure (Fig. 22) nous avons :

- Une distance de 12,9 mm séparant la crête osseuse du nerf alvéolaire inférieur
- Une épaisseur osseuse vestibulo-linguale de 8,1mm

Ces données nous ont permis de déterminer qu'un implant zircone Straumman Pure Ceramic en deux parties type tissue level avec un diamètre de 4,1mm et de longueur 8mm est le mieux adapté pour le remplacement de cette 36, il possède une plate-forme de 4,8mm de diamètre et un col lisse d'une haute de 1,8mm.






**Figure 22 – Mesure des volumes osseux et distance entre la crête alvéolaire et le nerf alvéolaire inférieur sur CBCT**

### 6.3 Phase chirurgicale

Nous réalisons une incision intra sulculaire de 37 et 35 et une incision crestale au contact osseux au niveau de la 36, un lambeau de pleine épaisseur est élevé ainsi qu'un débridement du tissu granuleux post-extractionnel et nous commençons le forage et alésage selon les préconisations du fabricant :

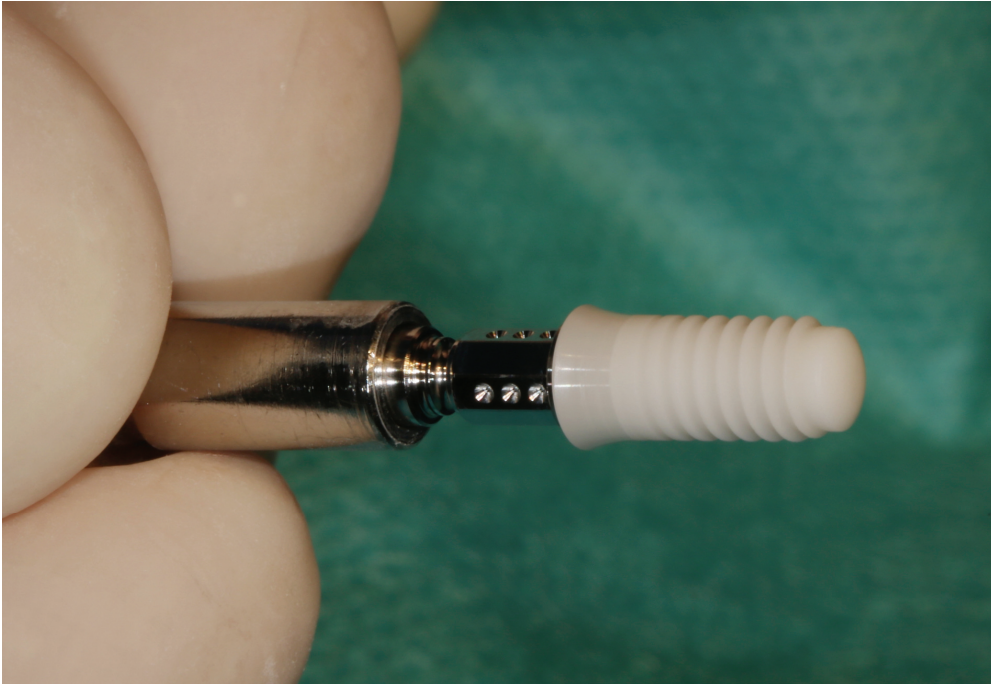
- Fraise boule pointeuse diamètre 1,4 mm puis 2,3 mm pour marquage précis du site de forage
- Foret pilote diamètre 2,2 mm jusqu'à profondeur 6mm et vérification de l'axe avec une jauge
- Foret de 2,2mm jusqu'à profondeur finale : 8mm
- Foret pilote 2,8mm jusqu'à profondeur finale et jaugeage (axe et profondeur)
- Foret hélicoïdal PRO 3,5mm de diamètre à profondeur finale puis jaugeage
- Fraise profilée Bone Level jusqu'à la profondeur d'insertion pour préparer le site implantaire afin d'éviter toute contrainte cervicale pendant l'insertion de l'implant.
- Fraise Profilée Tissue Level au niveau coronaire

- Taraudage Complet (jusqu'à profondeur d'insertion)
- Ouverture de l'emballage de l'implant
- Ouverture du porte implant
- Clipsage du porte implant sur la pièce de transfert (Fig. 23)
- Attache de la pièce de transfert à l'implant
- Retrait de l'implant du porte implant par rotation antihoraire
- Insertion de l'implant en 36 (15 tr/min max et Torque maximum de 35Ncm) (Fig.25)
- Retrait du porte implant et de la pièce de transfert par traction verticale
- Pose de la coiffe de cicatrisation en ZrO<sub>2</sub>/Ti de 2mm de hauteur (Fig. 26)
- Suture au fil Gore-tex 4-0 (Fig. 27)

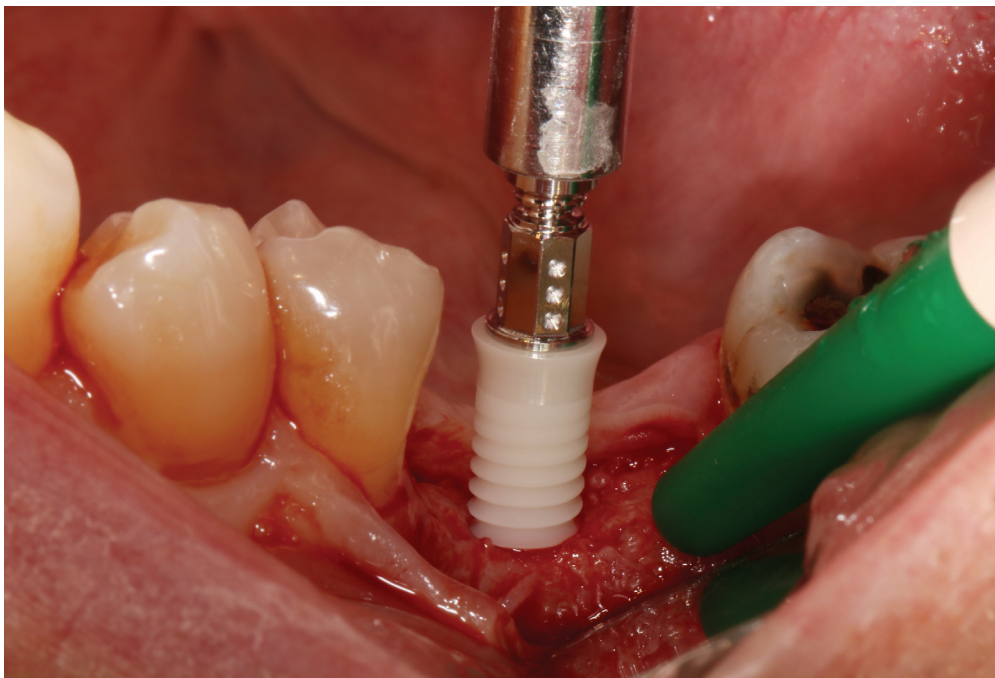


**Figure 23 – Implant en Zircone Straumann Pure Ceramic avant et après montage de la pièce de transfert en acier inoxydable de grade médical puis montage du porte implant.**

Le porte-implant stérile est fourni avec une pièce de transfert en acier inoxydable de grade médical, cette pièce de transfert palie au fait que les porte-implants classique présentent des formes anguleuses que nous ne retrouvons pas sur les implants en zircone. Il est donc nécessaire de monter la pièce de transfert sur le porte-implant avant d'insérer celle-ci dans le fût implantaire.

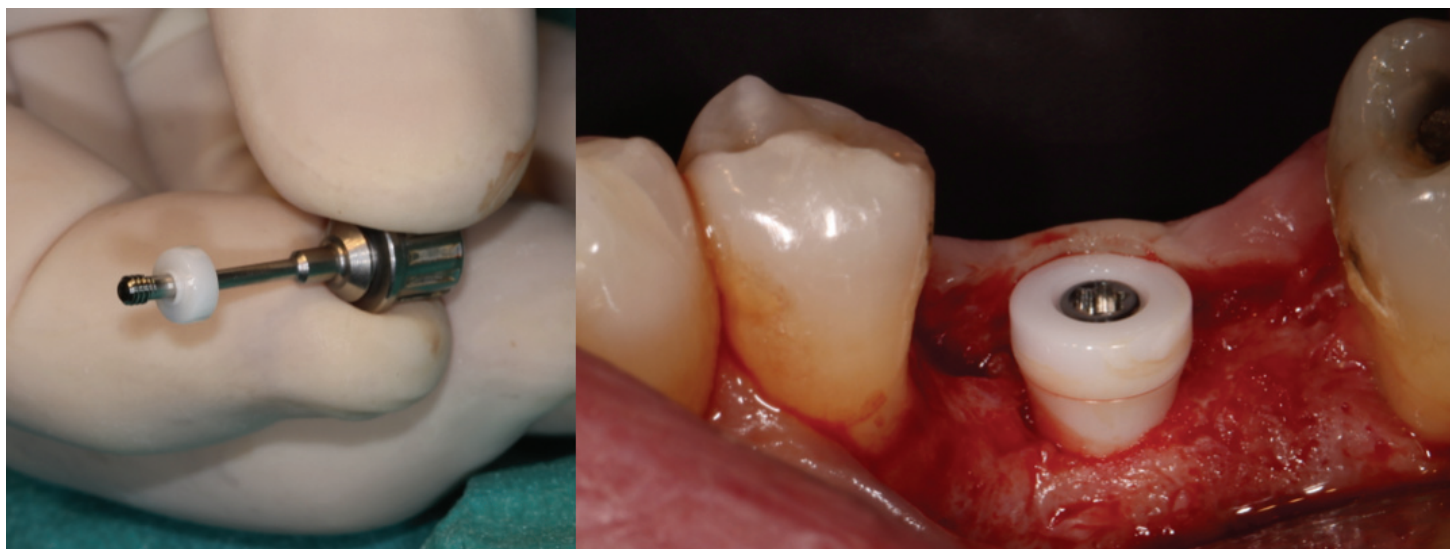

**Figure 24 – Implant monté sur le porte implant type clé dynamométrique à l'aide du transfert en acier inoxydable**



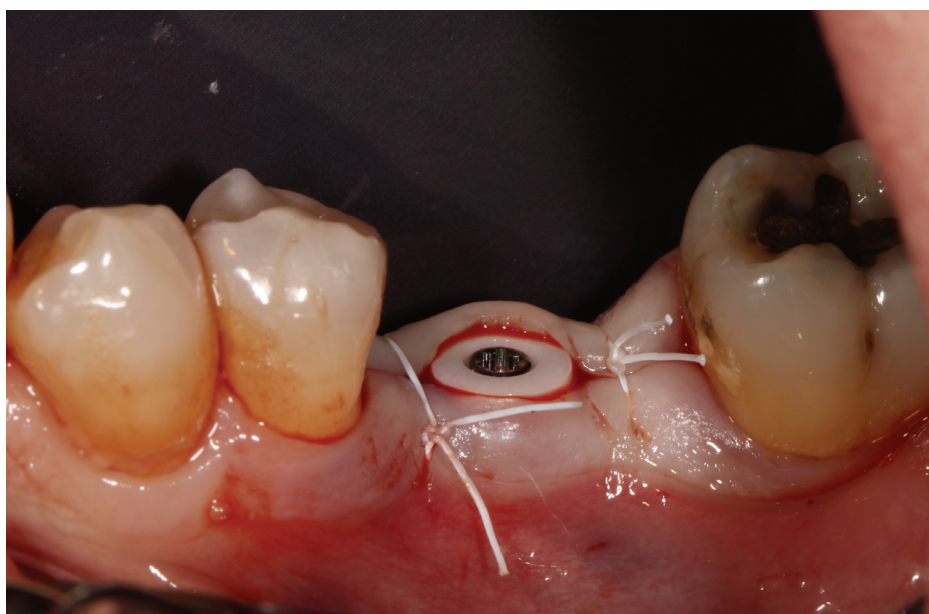
**Figure 25 – insertion de l'implant en 36 manuellement, torque max : 35Ncm**

L'implant est descendu jusqu'à ce que le col lisse de 1,8mm affleure la crête osseuse, le porte implant et le transfert sont ensuite désinsérés après contrôle final de l'axe et la coiffe de cicatrisation est placée.



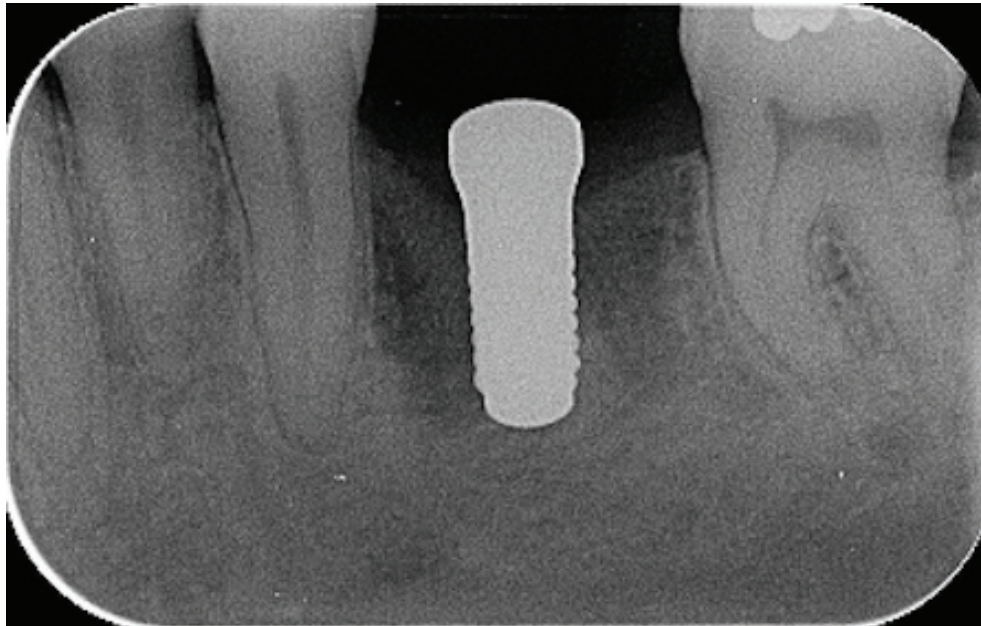
**Figure 26 – Pose de la coiffe cicatrisation en  $ZrO_2/Ti$**

Il est intéressant de noter que le pilier de cicatrisation est lui aussi en zircone car nous avons vu précédemment que ce matériau permet d'obtenir un réseau plus dense de fibres de collagène et mieux organisé en comparaison au titane.



**Figure 27 – Suture des lambeaux par fil type Gore-tex 4-0**





**Figure 28 – Radio de contrôle post-opératoire**

Nous pouvons observer un axe vestibulo-distal correct et le respect des distances inter-dentaire ainsi que le respect de la distance par rapport au nerf alvéolaire inférieur.

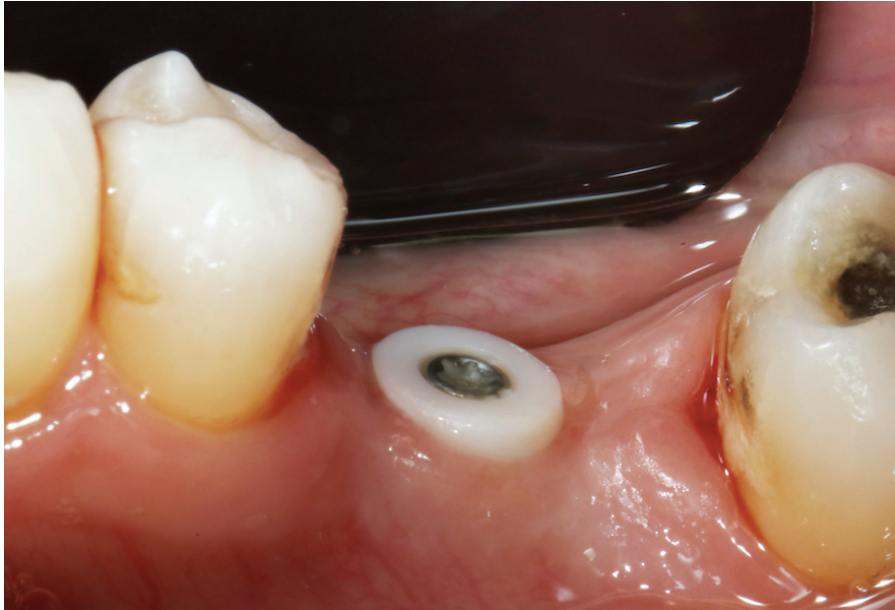#### 6.4 Situation post-opératoire

##### 6.4.1 Dépose de fils et contrôle de la cicatrisation à une semaine

A une semaine post-opératoire nous déposons les fils de sutures Gore-Tex 4-0 et nous contrôlons la cicatrisation des muqueuses.

Le patient ne se plaint d'aucune douleur ni hématome post-opératoire.

La Cicatrisation muqueuse semble correcte et la gencive non inflammatoire (Fig. 29)



**Figure 29 – Dépose des fils Gore-tex 4-0 et contrôle de la cicatrisation à J+7**

## 7 Discussion

Les implants en zircone peuvent constituer une véritable alternative aux implants en titane de grade IV ou V car ils présentent une tolérance accrue aux forces masticatoires, le module d'élasticité et la résistance mécanique à la flexion que nous avons précédemment décrits sont compatibles avec les contraintes occlusales observés chez l'homme. Bien que la dégradation à basse température contribue au vieillissement de la zircone. Nous avons pu constater que ces implants possèdent une résistance toute particulière à la propagation des fissures par transformation de leur structure (passage de la phase tétragonale vers la phase Monoclinique)

Les études précliniques démontrent une biocompatibilité remarquable de la zircone par le fait qu'elle n'induit pas de réaction inflammatoire et que les bactéries de la plaque dentaire ont une affinité réduite pour la zircone par rapport au titane, de plus la zircone ne se corrode pas et ne relargue pas de produits potentiellement générateur de péri-implantite à l'inverse du titane.

Les études précliniques nous ont aussi relaté le fait que l'ostéointégration des implants en zircone semble similaire aux implants en titane avec des valeurs de BIC ne présentant aucune différence significative, nous avons en outre pu constater que ces valeurs dépendent en très grande partie de l'état de surface des implants et que celui-ci est beaucoup plus difficile à appréhender sur la zircone. En revanche il est important de noter que toutes ces études ont été réalisées sur des animaux ou in vitro ce qui ne nous permet donc pas d'extrapoler de façon parfaitement fiable à l'homme, il est donc nécessaire de vérifier ces résultats en poursuivant par des études cliniques contrôlés et randomisés sur l'homme.

La Zircone permet d'obtenir des tissus mou péri-implantaires plus matures car très denses en fibres de collagène et elle ne génère pas de colorations inesthétiques des muqueuses même si celles-ci sont fines.

Aujourd'hui nombreuses sont les marques à proposer dans leur gamme un ou plusieurs implants en zircone bien qu'il soit difficile de statuer de façon fiable sur les performances au long terme de ceux-ci.

Certains auteurs sont en accord pour limiter l'utilisation de ces implants aux rares cas d'allergies au titane ou intolérances élevée aux métaux alors que d'autres ne jurent que par la zircone. En revanche il est admis que pour le moment dans l'état actuel de nos connaissances, il est préférable de ne pas utiliser d'implants en zircone en tant que support de prothèses amovibles bien que certaines marques en proposent.

On pourrait donc synthétiser les indications d'utilisation d'implants en zircone de la façon suivante :

- Patient présentant une allergie ou hypersensibilité au titane
- Patient sensible au poly-métallisme
- Réhabilitation prothétique fixe et non amovible
- Patient demandeur de restaurations sans métal
- Réhabilitation esthétique antérieur en présence d'un parodonte fin ou de récessions gingivales

Les contre-indications sont les mêmes que pour les implants en titane, à savoir contre-indications chirurgicales en lien avec une ou plusieurs pathologies, volume osseux insuffisants et/ou manque de tissus mous kératinisés

Petit à petit nous avons vu apparaître les implants zircone en deux parties permettant ainsi de légers rattrapages d'axes par piliers angulés que ne permettaient pas de faire les implants monobloc, en revanche nous n'avons actuellement aucunes études cliniques randomisés et contrôlés sur l'homme qui permettent de généraliser l'utilisation de ces implants en deux parties et de prédire le succès thérapeutique au long terme, de plus certaines marques revendiquent le fait de n'utiliser que de la zircone et vont jusqu'à proposer des vis de fixation en zircone, il serait intéressant de se pencher sur la résistance de celles-ci aux long terme. De plus, il convient de préciser que si l'indication retenue pour la pose d'implant en zircone est d'ordre esthétique, cela implique un enfouissement de la structure implantaire et impose donc une reconstruction prothétique vissée (pour éviter toute fusée de ciment) et par voie de conséquence, l'utilisation d'implant en deux parties.

Tous ces éléments nous mènent à penser que la zircone présente un avenir très prometteur en implantologie mais que des études sont encore nécessaires tant sur l'état de surface que



sur la composition afin de pouvoir proposer à nos patients des solutions thérapeutiques fiables.

## 8 Conclusion

Les implants en Zirconie représentent une véritable alternative aux implants en titane.

Par ses propriétés biologiques et mécaniques la zirconie permet de répondre aux impératifs de l'implantologie orale et elle permet en plus de répondre aux attentes des patients de plus en plus demandeurs de réhabilitations sans métal. Elle permet de plus de s'abstenir des risques d'allergies au titane ou d'hypersensibilité au poly-métallisme

Les propriétés esthétiques des implants en zirconie constituent une évolution intéressante notamment lorsque l'on considère les réhabilitations en secteur esthétique antérieur.

En revanche, le manque actuel de données scientifiques fiables applicables à l'homme, notamment face à la résistance aux contraintes occlusales postérieures, nous pousse à porter nos espoirs sur les recherches en cours visant à améliorer les procédés de fabrication (tel que par exemple la modification des agents de stabilisation influençant directement la dégradation à basse température) et de gestion des états de surface de ces implants.

## 9 BIBLIOGRAPHIE

1. Catrina W. Intérêt croissant pour les implants dentaires en oxyde de zirconium. :14.
2. Andreiotelli M, Wenz HJ, Kohal R-J. Are ceramic implants a viable alternative to titanium implants? A systematic literature review. *Clin Oral Implants Res.* sept 2009;20:32-47.
3. S. scherrer S, F. cesar P, Lohbauer ulrich, belli renan. La zircone comme biomatériau en implantologie orale. *Forum Implantol.* 2018;14 N°1/2018:6-14.
4. Piconi C, Maccauro G. Zirconia as a ceramic biomaterial. *Biomaterials.* janv 1999;20(1):1-25.
5. Reinhardt B, Beikler T. Dental Implants. In: *Advanced Ceramics for Dentistry* [Internet]. Elsevier; 2014 [cité 30 avr 2019]. p. 51-75. Disponible sur: <https://linkinghub.elsevier.com/retrieve/pii/B9780123946195000043>
6. Christel P, Meunier A, Heller M, Torre JP, Peille CN. Mechanical properties and short-termin vivo evaluation of yttrium-oxide-partially-stabilized zirconia. *J Biomed Mater Res.* janv 1989;23(1):45-61.
7. Kohal RJ, Wolkewitz M, Tsakona A. The effects of cyclic loading and preparation on the fracture strength of zirconium-dioxide implants: an in vitro investigation: Stability of zirconia implants. *Clin Oral Implants Res.* août 2011;22(8):808-14.
8. Pr. M. BOLLA, Pr. P. COLON, Dr. E. LEFORESTIER. Cahier des charges des matériaux de restauration utilisés en technique directe Société Francophone des Biomateriaux Dentaires (SFBD).
9. [http://campus.cerimes.fr/odontologie/enseignement/chap17/site/html/3\\_4.html](http://campus.cerimes.fr/odontologie/enseignement/chap17/site/html/3_4.html).
10. De Souza GM, Zykus A, Ghahnavyeh RR, Lawrence SK, Bahr DF. Effect of accelerated aging on dental zirconia-based materials. *J Mech Behav Biomed Mater.* janv 2017;65:256-63.
11. conductivité thermique des différents matériaux d'obturation de la dent [Internet]. Disponible sur: <http://campus.cerimes.fr/odontologie/enseignement/chap5/site/html/2.html>
12. Rupp F, Liang L, Geis-Gerstorfer J, Scheideler L, Hüttig F. Surface characteristics of

dental implants: A review. *Dent Mater.* janv 2018;34(1):40-57.

13. Gahlert M, Burtscher D, Grunert I, Kniha H, Steinhauser E. Failure analysis of fractured dental zirconia implants: Failure analysis of fractured dental zirconia implants. *Clin Oral Implants Res.* mars 2012;23(3):287-93.

14. David E. Clark (Editor), Diane C. Folz (Editor), Thomas D. McGee (Editor). *An Introduction to Ceramic Engineering Design.* 2002.

15. Himmlová L, Dostálová T, Kácovský A, Konvičková S. Influence of implant length and diameter on stress distribution: A finite element analysis. *J Prosthet Dent.* janv 2004;91(1):20-5.

16. El-Anwar MI, El-Zawahry MM. A three dimensional finite element study on dental implant design. *J Genet Eng Biotechnol.* 2011;9(1):77-82.

17. Osman RB, Ma S, Duncan W, De Silva RK, Siddiqi A, Swain MV. Fractured zirconia implants and related implant designs: scanning electron microscopy analysis. *Clin Oral Implants Res.* mai 2013;24(5):592-7.

18. Geng JP, Ma QS, Xu W, Tan KBC, Liu GR. Finite element analysis of four thread-form configurations in a stepped screw implant. *J Oral Rehabil.* mars 2004;31(3):233-9.

19. Rosentritt M, Hagemann A, Hahnel S, Behr M, Preis V. In vitro performance of zirconia and titanium implant/abutment systems for anterior application. *J Dent.* août 2014;42(8):1019-26.

20. Nishihara H, Haro Adanez M, Att W. Current status of zirconia implants in dentistry: preclinical tests. *J Prosthodont Res.* janv 2019;63(1):1-14.

21. Andreiotelli M, Kohal R-J. Fracture Strength of Zirconia Implants after Artificial Aging. *Clin Implant Dent Relat Res.* juin 2009;11(2):158-66.

22. Kohal R-J, Wolkewitz M, Mueller C. Alumina-reinforced zirconia implants: survival rate and fracture strength in a masticatory simulation trial: Alumina-reinforced zirconia implants. *Clin Oral Implants Res.* déc 2010;21(12):1345-52.

23. Depprich R, Ommerborn M, Zipprich H, Naujoks C, Handschel J, Wiesmann H-P, et al. Behavior of osteoblastic cells cultured on titanium and structured zirconia surfaces. *Head Face Med [Internet].* déc 2008 [cité 19 sept 2019];4(1). Disponible sur: <http://head-face->

24. Kohal RJ, Bächle M, Att W, Chaar S, Altmann B, Renz A, et al. Osteoblast and bone tissue response to surface modified zirconia and titanium implant materials. *Dent Mater.* juill 2013;29(7):763-76.
25. Möller B, Terheyden H, Açil Y, Purcz NM, Hertrampf K, Tabakov A, et al. A comparison of biocompatibility and osseointegration of ceramic and titanium implants: an in vivo and in vitro study. *Int J Oral Maxillofac Surg.* mai 2012;41(5):638-45.
26. Roehling S, Astasov-Frauenhoffer M, Hauser-Gerspach I, Braissant O, Woelfler H, Waltimo T, et al. In Vitro Biofilm Formation on Titanium and Zirconia Implant Surfaces. *J Periodontol.* mars 2017;88(3):298-307.
27. Sánchez MC, Llama-Palacios A, Fernández E, Figuero E, Marín MJ, León R, et al. An in vitro biofilm model associated to dental implants: Structural and quantitative analysis of in vitro biofilm formation on different dental implant surfaces. *Dent Mater.* oct 2014;30(10):1161-71.
28. Scarano A, Piattelli M, Caputi S, Favero GA, Piattelli A. Bacterial Adhesion on Commercially Pure Titanium and Zirconium Oxide Disks: An In Vivo Human Study. *J Periodontol.* févr 2004;75(2):292-6.
29. Nascimento C do, Pita MS, Fernandes FHNC, Pedrazzi V, de Albuquerque Junior RF, Ribeiro RF. Bacterial adhesion on the titanium and zirconia abutment surfaces. *Clin Oral Implants Res.* mars 2014;25(3):337-43.
30. Safioti LM, Kotsakis GA, Pozhitkov AE, Chung WO, Daubert DM. Increased Levels of Dissolved Titanium Are Associated With Peri-Implantitis – A Cross-Sectional Study. *J Periodontol.* mai 2017;88(5):436-42.
31. Fretwurst T, Nelson K, Tarnow DP, Wang H-L, Giannobile WV. Is Metal Particle Release Associated with Peri-implant Bone Destruction? An Emerging Concept. *J Dent Res.* mars 2018;97(3):259-65.
32. Bosshardt DD, Chappuis V, Buser D. Osseointegration of titanium, titanium alloy and zirconia dental implants: current knowledge and open questions. *Periodontol* 2000. févr 2017;73(1):22-40.

33. Janner et al. - 2018 - Bone response to functionally loaded, two-piece zirconia implants: A preclinical histometric study. *Clin Oral Implants Res.* mars 2018;29(3):277-89.
34. Janner SFM, Gahlert M, Bosshardt DD, Roehling S, Milz S, Higginbottom F, et al. Bone response to functionally loaded, two-piece zirconia implants: A preclinical histometric study. *Clin Oral Implants Res.* mars 2018;29(3):277-89.
35. Pieralli S, Kohal RJ, Jung RE, Vach K, Spies BC. Clinical Outcomes of Zirconia Dental Implants: A Systematic Review. *J Dent Res.* janv 2017;96(1):38-46.
36. Manzano G, Herrero LR, Montero J. Comparison of Clinical Performance of Zirconia Implants and Titanium Implants in Animal Models: A Systematic Review. *Int J Oral Maxillofac Implants.* 2014;29(2):311-20.
37. Hafezeqoran A, Koodaryan R. Effect of Zirconia Dental Implant Surfaces on Bone Integration: A Systematic Review and Meta-Analysis. *BioMed Res Int.* 2017;2017:1-12.
38. Sivaraman K, Chopra A, Narayan AI, Balakrishnan D. Is zirconia a viable alternative to titanium for oral implant? A critical review. *J Prosthodont Res.* avr 2018;62(2):121-33.
39. Roehling S, Schlegel KA, Woelfler H, Gahlert M. Zirconia compared to titanium dental implants in preclinical studies—A systematic review and meta-analysis. *Clin Oral Implants Res.* mai 2019;30(5):365-95.
40. Sennerby L, Dasmah A, Larsson B, Iverhed M. Bone Tissue Responses to Surface-Modified Zirconia Implants: A Histomorphometric and Removal Torque Study in the Rabbit. *Clin Implant Dent Relat Res.* juin 2005;7(s1):s13-20.
41. Saulacic N, Erdösi R, Bosshardt DD, Gruber R, Buser D. Acid and Alkaline Etching of Sandblasted Zirconia Implants: A Histomorphometric Study in Miniature Pigs: Osseointegration of Zirconia Implants. *Clin Implant Dent Relat Res.* juin 2014;16(3):313-22.
42. Roehling S, Schlegel KA, Woelfler H, Gahlert M. Performance and outcome of zirconia dental implants in clinical studies: A meta-analysis. *Clin Oral Implants Res.* oct 2018;29(S16):135-53.
43. Osman RB, Swain MV, Atieh M, Ma S, Duncan W. Ceramic implants (Y-TZP): are they a viable alternative to titanium implants for the support of overdentures? A randomized clinical trial. *Clin Oral Implants Res.* déc 2014;25(12):1366-77.
44. T. Berglundh, J. Lindhe, I. Ericsson, C.P. Marinello, B. Liljenberg, P. Thomsen. The

Soft tissue barrier at implants and teeth. 1991;

45. schéma du complexe dento gingival.

[http://www.medespace.fr/Facultes\\_Medicales\\_Virtuelles/wp-content/uploads/2012/02/attache.png](http://www.medespace.fr/Facultes_Medicales_Virtuelles/wp-content/uploads/2012/02/attache.png);

46. Sterner T, et al. Effects of clinically relevant alumina ceramic, zirconia ceramic and titanium particles of different sizes and concentrations on TNF-alpha release in a human macrophage cell line. *Biomed Tech Berl.* 2004;

47. Berglundh T, Abrahamsson I, Welander M, Lang NP, Lindhe J. Morphogenesis of the peri-implant mucosa: an experimental study in dogs. *Clin Oral Implants Res.* févr 2007;18(1):1-8.

48. Implant–Tissue Interface Biology [Internet]. Pocket Dentistry [Internet]; 2016. Disponible sur: <http://pocketdentistry.com/2-implant-tissue-interface-biology/>

49. Stefan Roehling, David Cochran. Intégration muqueuse des implants en Zirconie. *Forum Implantol.* 2018;14 / N°1/2018:34.

50. Tomasi C, Tessarolo F, Caola I, Wennström J, Nollo G, Berglundh T. Morphogenesis of peri-implant mucosa revisited: an experimental study in humans. *Clin Oral Implants Res.* sept 2014;25(9):997-1003.

51. Oliva J, Oliva X, Oliva JD. Five-year Success Rate of 831 Consecutively Placed Zirconia Dental Implants in Humans: A Comparison of Three Different Rough Surfaces. 2009;9.

52. Nair SJ, Reddy R. ZIRCONIA DENTAL IMPLANTS: AN OVERVIEW. :11.

53. Igarashi K, Nakahara K, Haga-Tsujimura M, Kobayashi E, Watanabe F. Hard and soft tissue responses to three different implant materials in a dog model. *Dent Mater J.* 2015;34(5):692-701.

54. Tetè S, Mastrangelo F, Bianchi A, Zizzari V, Scarano A. Collagen Fiber Orientation Around Machined Titanium and Zirconia Dental Implant Necks: An Animal Study. 2008;8.

55. Ronald E. Jung; Christoph H. F. Hämmerle; Thomas Attin; Patrick Schmidlin. In Vitro Color Changes of Soft Tissues Caused by Restorative Materials. *Int J Periodontics Restorative Dent.*

56. Kniha K, Gahlert M, Hicklin S, Brägger U, Kniha H, Milz S. Evaluation of Hard and Soft Tissue Dimensions Around Zirconium Oxide Implant-Supported Crowns: A 1-Year Retrospective Study. *J Periodontol.* mai 2016;87(5):511-8.
57. Liñares A, Grize L, Muñoz F, Pippenger BE, Dard M, Domken O, et al. Histological assessment of hard and soft tissues surrounding a novel ceramic implant: a pilot study in the minipig. *J Clin Periodontol.* juin 2016;43(6):538-46.
58. Donnet C. Caractérisation physico-chimique de céramiques thermomécaniques traitées par implantation ionique. Thèse UCBL; 1990.
59. Degidi M, Artese L, Scarano A, Perrotti V, Gehrke P, Piattelli A. Inflammatory Infiltrate, Microvessel Density, Nitric Oxide Synthase Expression, Vascular Endothelial Growth Factor Expression, and Proliferative Activity in Peri-Implant Soft Tissues Around Titanium and Zirconium Oxide Healing Caps. *J Periodontol.* janv 2006;77(1):73-80.

## 10 TABLE DES TABLEAUX

<b>Tableau 1</b> - Comparaison des Modules d'élasticité de l'Y-ZTP et de différents matériaux et tissus (8) .....	<b>16</b>
<b>Tableau 2</b> - Conductivités de différents éléments et matériaux utilisés en dentisterie (11)...	<b>20</b>
<b>Tableau 3</b> - Tableau de comparaison d'épaisseur de Biofilm buccal après 12, 48 et 72 heures de mise en culture d'hydroxyapatite, de titane et de zircone, tableau tiré de l'étude de Sanchez et al. (27) .....	<b>29</b>
<b>Tableau 4</b> - Tableau issu de la méta-analyse de Roehling et al. en 2018 montrant les taux de survie d'implants en zircone commercialisés (blanc) et implants en zircone prototype (jaune) .....	<b>38</b>
<b>Tableau 5</b> - Comparaison d'indices parodontales d'implants zircone et titane – tiré et traduit de l'étude de Tetè et al. en 2008 (54) .....	<b>47</b>



## 11 TABLE DES FIGURES

<b>Figure 1</b> - Tableau Périodique des Éléments de Mendeleïev .....	<b>12</b>
<b>Figure 2</b> - Représentation des mailles élémentaires des phases de ZrO <sub>2</sub> . (58) .....	<b>13</b>
<b>Figure 3</b> - transformations allotropiques des cristaux de ZrO <sub>2</sub> au cours du réchauffement et du refroidissement .....	<b>14</b>
<b>Figure 4</b> - Mécanique d'opposition à la propagation de fissures au sein de l'Y-ZTP (9) .....	<b>17</b>
<b>Figure 5</b> - (a) cliché en MEB d'une surface de zircone dentaire présentant des signes initiaux de LTD, transformation partielle des grains (index blanc) et processus de fissuration à la périphérie de grains (index noir). (b) Représentation schématique de l'évolution de la LTD, grand rayés partiellement transformés (3) .....	<b>18</b>
<b>Figure 6</b> - trois différents implants monoblocs en Zircone, a. l'Axis monobloc d'Axis BioDental b. le PURE Ceramic de Straumann c. le Zirkolith Z5m de Z-Systems .....	<b>22</b>
<b>Figure 7</b> - Schéma représentant les principales caractéristiques d'un filetage .....	<b>23</b>
<b>Figure 8</b> - Illustration d'implants fracturés, à gauche un implant unitaire et à droite deux implants supportant un bridge 4 dents – tiré de l'article de Gahlert et coll en 2011 (13) ....	<b>25</b>
<b>Figure 9</b> - ostéoblastes humains vu au microscope à fluorescence après incubation pendant 10 min dans un éluant d'implant titane (a) et implant zircone (b) (25) .....	<b>27</b>
<b>Figure 10</b> - (A) cellules vasculaires endothéliales montrant une forte expression de VEGF (rouge) autour des piliers de cicatrisation en titane (B) cellules vasculaires endothéliales montrant une faible expression de VEGF (Jaune) autour des piliers de cicatrisation en zircone, vue au microscope optique (x40) Source : Degidi et al. (59) .....	<b>28</b>
<b>Figure 11</b> - Diagramme Boite montrant les taux de titane retrouvés dans les tissus péri-implantaire d'implants en titane sains (vert) et implants en titane présentant une péri-implantite (orange) – tiré de l'étude de Safioti et al. en 2016 (30) .....	<b>31</b>
<b>Figure 12</b> - Ostéointégration d'un implant titane (a) et d'un implant en zircone (b) après 6 semaines de cicatrisation et 4 semaines sous charge (mandibule canine), os ancien (ob) et os nouveau (nb) sont bien visibles sur ces coupes, (c) fort grossissement : absence de cellules géantes plurinucléées à la surface de l'implant (nB) couche épaisse d'os nouveau (O) Ostéoïde et (OB) ostéoblastes : synonyme de remodelage et apposition osseuse (d) fort grossissement après 16 semaine : (mB) os mature et (mBM) moelle osseuse indiquent une maturation complète après 16 semaines sous charge (cliché tirés de l'étude de Janner et Coll. 2018 (34) ) .....	<b>33</b>
<b>Figure 13</b> - Illustrations de l'état de surface d'implants en zircone sablés (A) sablés et mordancés par solution alcaline (B) sablés et mordancés l'acide (C) vu au microscope électronique à balayage fort grossissement (Saulacic et al. (41)) .....	<b>35</b>

<b>Figure 14</b> - comparaison des valeurs de BIC pour implants en zircone sablés (sanblasted), sablés et mordancés à l'acide (sanblasted and alkin etch) et sablés et mordancés à la solution alcaline (sanblasted and alkin etch) de 1 à 8 semaines après pose de l'implant zircone dans mâchoire de cochons miniatures. (41) .....	<b>36</b>
<b>Figure 15</b> - Schéma du complexe dento-gingival (45) .....	<b>41</b>
<b>Figure 16</b> - le Complexe implanto-muqueux (48) avec L'épithélium sulculaire (SE), l'épithélium de Jonction (JE) et l'attache Conjonctive (CT) .....	<b>42</b>
<b>Figure 17</b> - Espace Biologique d'un implant dentaire en zircone en 2 parties, Épithélium sulculaire (SD), Épithélium de Jonction (JE), attache conjonctive (CTC), Implant (I), couronne constituée de zircone (C) section méthacrylate de méthyle non décalcifiée, meulée, polie et colorée au Giemsa (éosine) - (49) .....	<b>43</b>
<b>Figure 18</b> - diagramme représentant la variation de couleur gingivale ( $\Delta E$ ) en fonction du matériau utilisée (54) .....	<b>45</b>
<b>Figure 19</b> - Vue vestibulaire édentement encastré 36 .....	<b>50</b>
<b>Figure 20</b> - Vue occlusale édentement encastré 36 .....	<b>50</b>
<b>Figure 21</b> - Coupes coronales espacées de 1mm de la région édenté en 36 .....	<b>51</b>
<b>Figure 22</b> - Mesure des volumes osseux et distance entre la crête alvéolaire et le nerf alvéolaire inférieur sur CBCT .....	<b>52</b>
<b>Figure 23</b> - Implant en Zircone Straumman Pure Ceramic avant et après montage de la pièce de transfert en acier inoxydable de grade médical puis montage du porte implant. ....	<b>53</b>
<b>Figure 24</b> - Implant monté sur le porte implant type clé dynamométrique à l'aide du transfert en acier inoxydable .....	<b>54</b>
<b>Figure 25</b> - insertion de l'implant en 36 manuellement, torque max : 35Ncm .....	<b>54</b>
<b>Figure 26</b> - Pose de la coiffe cicatrisation en $ZrO_2/Ti$ .....	<b>55</b>
<b>Figure 27</b> - Suture des lambeaux par fil type Gore-tex 4-0 .....	<b>55</b>
<b>Figure 28</b> - Radio de contrôle post-opératoire .....	<b>56</b>
<b>Figure 29</b> - Dépose des fils Gore-tex 4-0 et contrôle de la cicatrisation à J+7 .....	<b>57</b>

## *Serment d'Hippocrate*

*En présence des Maîtres de cette Faculté, de mes chers condisciples, devant l'effigie d'Hippocrate,*

*Je promets et je jure, au nom de l'Être Suprême, d'être fidèle aux lois de l'Honneur et de la probité dans l'exercice de La Médecine Dentaire.*

*Je donnerai mes soins gratuits à l'indigent et n'exigerai jamais un salaire au-dessus de mon travail, je ne participerai à aucun partage clandestin d'honoraires.*

*Admis dans l'intérieur des maisons, mes yeux ne verront pas ce qui se passe, ma langue taira les secrets qui me seront confiés et mon état ne servira pas à corrompre les mœurs ni à favoriser le crime.*

*Je ne permettrai pas que des considérations de religion, de nation, de race, de parti ou de classe sociale viennent s'interposer entre mon Devoir et mon patient.*

*Je garderai le respect absolu de la vie humaine dès sa conception.*

*Même sous la menace, je n'admettrai pas de faire usage de mes connaissances médicales contre les lois de l'Humanité.*

*Respectueux et reconnaissant envers les Maîtres, je rendrai à leurs enfants l'instruction que j'ai reçue de leurs pères.*

*Que les hommes m'accordent leur estime si je suis fidèle à mes promesses,*

*Que je sois couvert d'opprobre et méprisé de mes confrères si j'y manque.*

## Approbation – Improbation

Les opinions émises par les dissertations présentées, doivent être considérées comme propres à leurs auteurs, sans aucune approbation ou improbation de la Faculté de Chirurgie dentaire (1).

Lu et approuvé,

Vu,  
Nice, le

Le Président du jury,

Le Doyen de la Faculté de  
Chirurgie Dentaire de l'UNS

Professeur

Professeur Laurence LUPI

(1) Les exemplaires destinés à la bibliothèque doivent être obligatoirement signés par le Doyen et par le Président du Jury.

**Lilian COSSART**

# LES IMPLANTS EN ZIRCON, UNE REELLE ALTERNATIVE AUX IMPLANTS EN TITANE ?

**Thèse** : Chirurgie Dentaire, Nice, 2019, Thèse n° 42-57-19-42

**Directeur de thèse** : **Dr Mathieu CHARBIT**

**Mots-clés** : Implants Dentaires, Zircon, Ostéointégration, Biocompatibilité

## **Résumé**:

La zircone, depuis des années, suscite un vif engouement en dentisterie. c'est un biomatériau hautement résistant présentant des qualités esthétiques et biologiques très intéressantes. De plus, nous faisons face aujourd'hui à des patients de plus en plus demandeurs de restaurations « metal-free » et les attentes esthétiques vont grandissantes. Ce qui nous pousse à nous intéresser à la zircone en tant que biomatériau pour l'implantologie notamment pour l'implant lui-même.

Malgré les nombreuses indications de la zircone, ce matériau est redouté par certains praticiens en implantologie par peur de fracture.

Cette thèse a pour objectif de déterminer si les implants en zircone sont une réelle alternative aux implants en titane en faisant, dans un premier temps, un rappel sur ce qu'est le biomatériau zircone et quelles en sont ses propriétés physiques et mécaniques. Dans un second temps seront abordés la biocompatibilité, les qualités d'ostéointégration et d'intégration muqueuses sans oublier de parler des résultats esthétiques. Une dernière partie illustrera les phases chirurgicales de la pose d'un implant zircone à travers l'iconographie d'un cas clinique.

Ce projet permet de prendre conscience que la zircone peut être utilisée en implantologie, et que les indications qui, pour le moment, paraissent restreintes vont évoluer avec l'ingénierie industrielle déployée en vue d'améliorer les propriétés mécanique et physiques déjà correctes de celles-ci. Ces améliorations permettront ainsi de profiter pleinement des propriétés esthétiques remarquables et de la biocompatibilité exceptionnelle de la zircone.