



HAL
open science

Proposition d'un protocole de traitement de l'édenté complet par mise en charge immédiate de la prothèse d'usage : à propos d'une série de cas

Ève Naman

► To cite this version:

Ève Naman. Proposition d'un protocole de traitement de l'édenté complet par mise en charge immédiate de la prothèse d'usage : à propos d'une série de cas. Médecine humaine et pathologie. 2019. dumas-02480232

HAL Id: dumas-02480232

<https://dumas.ccsd.cnrs.fr/dumas-02480232v1>

Submitted on 15 Feb 2020

HAL is a multi-disciplinary open access archive for the deposit and dissemination of scientific research documents, whether they are published or not. The documents may come from teaching and research institutions in France or abroad, or from public or private research centers.

L'archive ouverte pluridisciplinaire **HAL**, est destinée au dépôt et à la diffusion de documents scientifiques de niveau recherche, publiés ou non, émanant des établissements d'enseignement et de recherche français ou étrangers, des laboratoires publics ou privés.

UNIVERSITÉ NICE-SOPHIA ANTIPOLIS
FACULTÉ DE CHIRURGIE DENTAIRE
24 Avenue des Diabls Bleus, 06357 Nice Cedex 04

PROPOSITION D'UN PROTOCOLE DE TRAITEMENT DE
L'EDENTE COMPLET PAR MISE EN CHARGE IMMEDIATE DE LA
PROTHESE D'USAGE : A PROPOS D'UNE SERIE DE CAS.

Année 2019

Thèse n° 42-57-19-43

THÈSE

Présentée et publiquement soutenue devant
la Faculté de Chirurgie Dentaire de Nice
Le 22 Novembre 2019 Par

Madame Eve NAMAN

Né(e) le 23 02 1995 à Cannes
Pour obtenir le grade de :

DOCTEUR EN CHIRURGIE DENTAIRE (Diplôme d'État)

Examineurs :

Madame le Professeur Laurence LUPI
Monsieur le Docteur Gwenaël Borie
Monsieur le Docteur Yves Allard
Madame le Docteur Séverine VINCENT-BUGNAS
Madame le Docteur Valérie POUYSSEGUR

Président du jury
Directeur de thèse
Assesseur
Assesseur
Membre invité

[Tapez ici]

CORPS ENSEIGNANT

56^{ème} section : DEVELOPPEMENT, CROISSANCE ET PREVENTION

Sous-section 01 : ODONTOLOGIE PEDIATRIQUE ET ORTHOPEDIE DENTO-FACIALE

Professeur des Universités : Mme MANIERE-EZVAN Armelle

Professeur des Universités : Mme MULLER-BOLLA Michèle

Maître de Conférences des Universités : Mme JOSEPH Clara

Assistant Hospitalier Universitaire : Mme AIEM Elody

Assistant Hospitalier Universitaire : Mme MASUCCI Caterina

Assistante Associée-Praticien Associé : Mme OUEISS Arlette

Sous-section 02 : PREVENTION, EPIDEMIOLOGIE, ECONOMIE DE LA SANTE, ODONTOLOGIE LEGALE

Professeur des Universités : Mme LUPI Laurence

Assistant Hospitalier Universitaire : Mme BORSA Leslie

Assistant Hospitalier Universitaire : Mme MERIGO Elisabetta

57^{ème} section : CHIRURGIE ORALE ; PARODONTOLOGIE ; BIOLOGIE ORALE

Sous-section 01 : CHIRURGIE ORALE ; PARODONTOLOGIE ; BIOLOGIE ORALE

Professeur des Universités : Mme PRECHEUR-SABLAYROLLES Isabelle

Maître de Conférences des Universités : M. COCHAIS Patrice

Maître de Conférences des Universités : Mme DRIDI Sophie Myriam

Maître de Conférences des Universités : Mme RAYBAUD Hélène

Maître de Conférences des Universités : Mme VINCENT-BUGNAS Séverine

Maître de Conférences des Universités : Mme VOHA Christine

Assistant Hospitalier Universitaire : M. BORIE Gwenaël

Assistant Hospitalier Universitaire : M. CHARBIT Mathieu

Assistant Hospitalier Universitaire : Mme FISTES Elene-Maria

58^{ème} section : REHABILITATION ORALE

Sous-section 01 : DENTISTERIE RESTAURATRICE, ENDODONTIE, PROTHESES, FONCTION-DYSFONCTION, IMAGERIE, BIOMATERIAUX

Professeur des Universités : Mme BERTRAND Marie-France

Professeur des Universités : M. BOLLA Marc

Professeur des Universités : Mme LASSAUZAY Claire

Professeur des Universités : M. MAHLER Patrick

Professeur des Universités : M. MEDIONI Etienne

Professeur Emérite : M. ROCCA Jean-Paul

Maître de Conférences des Universités : M. ALLARD Yves

Maître de Conférences des Universités : Mme BRULAT-BOUCHARD Nathalie

Maître de Conférences des Universités : M. CEINOS Romain

Maître de Conférences des Universités : Mme EHRMANN Elodie

Maître de Conférences des Universités : M. LAPLANCHE Olivier

Maître de Conférences des Universités : M. LEFORESTIER Eric

Maître de Conférences des Universités : Mme POUYSSEGUR-ROUGIER Valérie

Assistant Hospitalier Universitaire : Mme ABID Sarah

Assistant Hospitalier Universitaire : Mme AZAN Cindy

Assistant Hospitalier Universitaire : Mme DEMARTY Laure

Assistant Hospitalier Universitaire : Mr LAMBERT Gary

Assistant Hospitalier Universitaire : M. MORKOWSKI-GEMMI Thomas

Assistant Hospitalier Universitaire : M. PARNOT Maximilien

Assistant Hospitalier Universitaire : Mme PETITTI-MASSIERA Marine

Assistant Hospitalier Universitaire : Mme SOSTHE Anne-Laure

REMERCIEMENTS

À Madame le Professeur Lupi-Pegurier Laurence

Directrice de l'UFR Odontologie

Docteur de l'université de Nice Sophia-Antipolis Professeur des Universités- Praticien Hospitalier Sous-section 56.02 Prévention, épidémiologie, économie de la santé, odontologie légale

Chère Professeur Lupi, je vous remercie de tout mon cœur d'avoir accepté la présidence du jury. Il était pour moi évident que vous soyez là ce soir, comme vous l'avez été durant toutes mes études. Votre gentillesse, votre sourire, votre écoute mais surtout votre bienveillance fait de votre faculté, une deuxième maison pour ses étudiants.

Je voulais également vous remercier pour tous ces moments à l'hôpital, lorsqu'on se croisait dans un couloir, où un simple bonjour de votre part pouvait ensoleiller une journée et la rendre bien plus agréable.

Veillez trouver ici le témoignage de ma sincère reconnaissance et de mon profond respect

A Monsieur le Docteur Gwenaël Borie

Docteur en chirurgie dentaire

Assistant Hospitalier Universitaire

Sous-section 57.01 Chirurgie Orale, Parodontologie, Biologie Orale - Discipline Parodontologie

Cher Docteur Borie, Je crois qu'il n'y aura pas assez de mots pour vous évoquer toute la reconnaissance, et tout le respect que j'ai pour vous. C'est à vous que je dois ce travail, mon parcours, mon internat, et bien plus. Merci pour tout ce que vous m'avez appris, transmis et grâce à vous j'ai pu grandir autant sur le plan professionnel que personnel. Merci pour tout. Veillez trouver dans ce travail le témoignage de ma grande admiration et de mon amitié la plus sincère.

A Monsieur le Docteur Yves Allard

Docteur en Chirurgie Dentaire

Maître de Conférences des universités – Praticien Hospitalier

Sous-section 58.01 Réhabilitation Orale - Discipline Prothèse

Cher Docteur Allard, je vous remercie d'avoir accepté de siéger dans ce jury. Pour moi, il était impensable de ne pas vous le proposer. Vous avez rythmé mes journées à l'hôpital, par votre humour, votre répartie et votre gentillesse sans égale. Nos échanges à l'hôpital resteront toujours des plus piquants que le bureau médical n'est jamais connu mais également des plus bienveillants

Votre présence me tenait particulièrement à cœur

Veillez trouver ici le témoignage de ma sincère gratitude et de ma profonde considération

A Madame le Docteur Séverine Vincent-Bugnas

Docteur en chirurgie dentaire

Maître de Conférences des universités – Praticien Hospitalier

Sous-section 57.01 Chirurgie Orale, Parodontologie, Biologie Orale - Discipline Parodontologie

Chère Docteur Vincent-Bugnas, je vous remercie d'avoir accepté de siéger dans ce jury. C'est un plaisir de travailler avec vous et je vous remercie pour toutes les opportunités que vous m'avez offertes. Vous m'avez donné envie de rester à Nice pour mon internat, et cela restera le meilleur choix de toute ma vie. Vous m'avez accepté dans votre équipe, dans la famille de la paro et vous m'avez toujours encouragé à me dépasser. Vous avez rythmé mon internat par votre dynamisme, votre rigueur, votre rire et votre gentillesse.

Veillez trouver ici l'expression de mes sincères remerciements et de mon profond respect

À Madame le Docteur Pouyssegur Valérie

Docteur en Chirurgie Dentaire

Maître de Conférences des universités – Praticien Hospitalier

Sous-section 58.01 Réhabilitation Orale - Discipline Prothèse

Chère Docteur Pouyssegur, quelle joie de pouvoir vous compter parmi les membres de ce jury. De ma deuxième année de dentaire à mes années d'internat, vous m'avez accompagnée, écoutée, réconfortée, et motivée. Sans vous, ces années n'auraient pas été si belles. Merci de m'avoir donnée une autre vision de ce métier, une vision tellement plus humaine. Merci de m'avoir fait grandir, de m'avoir appris à prendre du recul, et de m'avoir rendue meilleure par vos conseils, votre bienveillance et votre générosité sans limite.

Veillez trouver ici l'expression de ma reconnaissance et de mon profond respect

1	INTRODUCTION	1
2	IMPLANTOLOGIE ORALE ET OBSTACLES ANATOMIQUES	2
2.1	L'OS MANDIBULAIRE	2
2.1.1	<i>Le canal alvéolaire inférieur</i>	2
2.1.2	<i>Le foramen mentonnier</i>	2
2.1.3	<i>Le nerf incisif</i>	3
	<i>C'est une des branches terminales du nerf alvéolaire inférieur, il chemine en avant du foramen mentonnier dans le canal incisif. Le nerf incisif alimente l'innervation des dents antérieurs.</i>	3
2.2	L'OS MAXILLAIRE	3
2.2.1	<i>Le sinus maxillaire</i>	3
3	EDENTEMENT ET RESORPTION ALVEOLAIRE	3
3.1	L'EDENTEMENT TOTAL	3
3.1.1	<i>Épidémiologie de l'edentement</i>	3
3.1.2	<i>Étiologies de l'edentement</i>	4
3.2	RESORPTION ET PROCESSUS ANATOMIQUE	6
3.2.1	<i>Modification de structures osseuses</i>	6
3.2.2	<i>Classification de la resorption</i>	7
4	SOLUTIONS THERAPEUTIQUES DE L'EDENTEMENT TOTAL	10
4.1	LA PROTHESE AMOVIBLE COMPLETE CONVENTIONNELLE (PAC)	10
4.2	LA PROTHÈSE ADJOINTE COMPLÈTE SUPRA IMPLANTAIRE (PACSI)	11
4.3	LA PROTHESE IMPLANTO PORTEE	12
4.3.1	<i>La prothèse implanto-portée</i>	12
4.3.2	<i>Le concept "All-on-Four "</i>	14
5	ANALYSE DE LA LITTERATURE : ALL-ON-FOUR ET MISE EN CHARGE IMMEDIATE	17
5.1	LE ALL-ON-FOUR	18
5.2	LES IMPLANTS ANGULES VS. LES IMPLANTS DROITS	23
5.3	LA MISE EN CHARGE IMMEDIATE	25
5.4	LE COMPORTEMENT BIOMECANNIQUE	30
6	PROTOCOLE	36
6.1	CALENDRIER THERAPEUTIQUE DES DIFFERENTS TRAITEMENTS IMPLANTAIRES	36
6.2	MISE EN PLACE DU PROTOCOLE	38
6.3	ÉTAPES CLINIQUES ET LABORATOIRES DU PROTOCOLE	38
6.4	CAS CLINIQUES REALISES AU SEIN DU CHU DE NICE	46
6.4.1	<i>Cas n°1</i>	46
6.4.2	<i>Cas n°2</i>	52
6.4.3	<i>Cas n°3</i>	55
6.4.4	<i>Cas n°4</i>	60
6.5	RESULTATS	64
6.6	DISCUSSION	64
7	CONCLUSION	65
8	TABLE DES FIGURES	67
9	TABLE DES TABLEAUX & GRAPHIQUES	68
10	BIBLIOGRAPHIE	69

1 Introduction

L'édentement complet influe sur la qualité de vie des patients et représente un véritable handicap psycho-social au quotidien. L'arsenal thérapeutique à disposition du chirurgien-dentiste a peu évolué ces dernières années et reste limité avec des solutions amovibles, semi amovibles ou fixes. Il doit donc être optimisé afin d'assurer avec rigueur la prise en charge d'un patient édenté.

Dans le cas des réhabilitations fixes sur implants, deux inconvénients majeurs subsistent :

- Un traitement qui peut s'inscrire dans la durée et qui peut nécessiter dans certaines situations plusieurs interventions chirurgicales
- Un coût financier non négligeable qui augmente avec le recours à d'éventuelles greffes osseuses et des provisoires de première et seconde génération.

Face à la demande grandissante des patients souhaitant une diminution du temps de traitement et des inconforts que celui-ci entraîne, notre travail a consisté à proposer une nouvelle alternative thérapeutique. Nous avons mis en place au sein du CHU de Nice, un nouveau protocole clinique intitulé « **Proposition d'un protocole de traitement de l'édenté complet par mise en charge immédiate de la prothèse d'usage** ». Il avait pour objectif un retour plus rapide à la vie sociale et professionnelle, une diminution des risques de complications postopératoires, du nombre d'interventions chirurgicales et du coût de traitement.

Pour élaborer ce protocole, nous nous sommes basés sur différents travaux validés dans la littérature : le All-on-four, l'utilisation d'implant angulés et le concept de mise en charge.

Nous allons dans un premier temps, décrire l'édentement complet et ses conséquences anatomiques. Puis exposer et comparer les différentes solutions thérapeutiques proposées de manière conventionnelle à un patient édenté.

Et enfin, nous introduirons notre protocole appuyé sur l'analyse de la littérature, que nous illustrerons à l'aide plusieurs cas réalisés au sein du CHU de Nice.

2 Implantologie orale et obstacles anatomiques

Pour le chirurgien-dentiste, la connaissance des diverses structures et obstacles anatomiques est indispensable pour mener à bien toute chirurgie implantaire et pré-implantaire, et éviter tous risques et complications. Dans la première partie, seront présentés les différents éléments anatomiques mandibulaires et maxillaires liés à l'implantologie clinique et susceptibles d'entraîner diverses complications.

2.1 L'os mandibulaire

2.1.1 Le canal alvéolaire inférieur

Ce canal part du foramen mandibulaire (branche montante) pour arriver au foramen mentonnier (branche horizontale) en cheminant sous les apex des molaires (1)
Le canal alvéolaire inférieur est l'obstacle le plus redouté en implantologie en raison du caractère invalidant des complications liées à une lésion du nerf alvéolaire inférieur. C'est la raison pour laquelle une distance de sécurité de 2 mm au-dessus du canal mandibulaire est introduite. Si l'effraction est constatée, le positionnement de l'implant doit être immédiatement corrigé ou même retiré (2)

En règle générale, le canal s'arrête et donne naissance aux nerfs mentonnier et incisifs dans la région prémolaire (3)

2.1.2 Le foramen mentonnier

Le nerf alvéolaire inférieur émerge de ce foramen et va se diviser en trois branches afin d'innervier la peau située dans cette région ainsi que la lèvre inférieure, le menton, les muqueuses et la gencive depuis la seconde prémolaire.

Sa position anatomique varie horizontalement et verticalement. Lors d'une chirurgie implantaire située au niveau de ce foramen, il est important de prendre en compte une éventuelle boucle Antérieure (« anterior loop ») qui se décrit par un passage inférieur et antérieur du NAI par rapport au foramen (4).

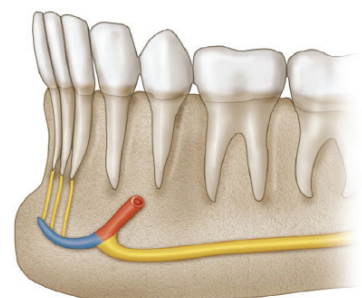


Figure 1 : Illustration du Nerf Alvéolaire inférieur

Il est donc conseillé lors d'une implantation dans la zone antérieure au foramen de réaliser un lambeau avec une incision verticale au niveau mésial de la canine, et de mettre en évidence l'émergence du nerf alvéolaire.

2.1.3 Le nerf incisif

C'est une des branches terminales du nerf alvéolaire inférieur, il chemine en avant du foramen mentonnier dans le canal incisif. Le nerf incisif alimente l'innervation des dents antérieures.

L'os maxillaire

2.2.1 Le sinus maxillaire

La configuration interne des sinus est très variable. Le sinus peut être lisse et régulier ou présenter des cloisons plus ou moins importantes pouvant aboutir à une séparation de la cavité sinusienne en deux ou plusieurs cavités ; ce sont des septums (fentes Underwood).(5)

Ces septums «cloisonnent» le sinus et compliquent le décollement de la membrane. Il est un obstacle anatomique majeur du maxillaire et restreint les choix thérapeutiques. Une effraction du sinus maxillaire au travers de la membrane de Schneider peut entraîner différentes complications (réaction inflammatoire, douleur aigue, sinusite, hémosinus ou fistules ou communications buccaux-sinusiennes)

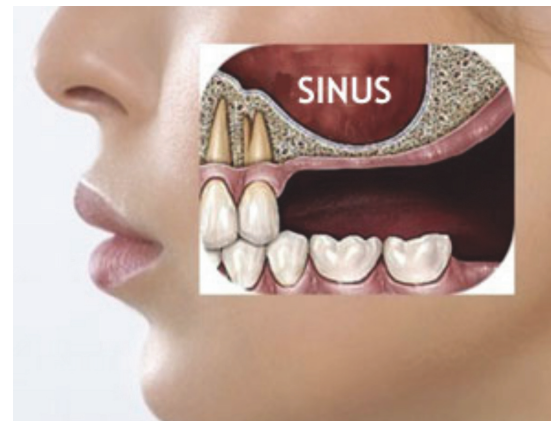


Figure 2 : Illustration du sinus, en zone postérieure résorbée

3 Edentement et résorption alvéolaire

3.1 L'édentement total

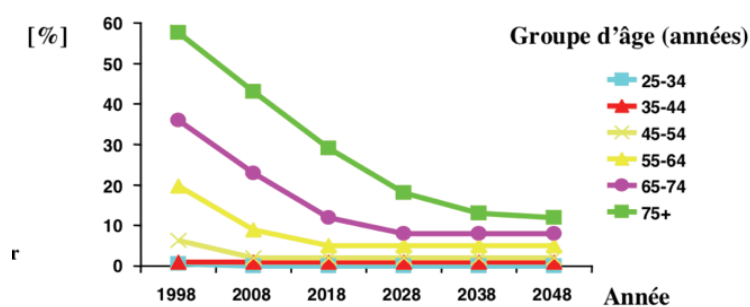
3.1.1 Épidémiologie de l'édentement

"The next decade will see the end of removable prosthesis and fixed bridge-works". C'est du moins ce qu'affirmait GILLET en 1915. (6) A l'heure actuelle, si l'on constate effectivement une constante diminution de la proportion de patients édentés, la prédiction de GILLET est loin d'être avérée. La prévalence de personnes édentées a diminué dans les pays industrialisés au cours des trente dernières années, et cela pour toutes les tranches d'âge. (7) L'évolution démographique montrant une augmentation constante de l'espérance de vie, force est de constater également une augmentation des cas d'édentés totaux et ce malgré la prévention et des soins conservateurs de plus en plus performants. L'Organisation Mondiale de la Santé (OMS) prévoit 30 % d'édentés totaux dans le monde en 2030.

La fréquence de l'édentement devrait diminuer dans les années à venir, grâce à la prophylaxie dentaire, à l'efficacité des traitements mais également par un changement dans l'attitude des patients à l'égard de nos soins.

Cependant, les données actuelles révèlent un comportement peu assidu des personnes âgées aux contrôles dentaires réguliers. Beaucoup d'entre elles ne consulteraient leur praticien qu'en cas d'urgence, ce qui pourrait expliquer la nécessité des extractions dentaires comme seule thérapeutique possible.

L'édentement total reste donc une réalité clinique, qui n'est pas prête de disparaître.(8)



Graphique 1 : Estimation de la prévalence de l'édentement complet dans le futur (8)

3.1.2 Étiologies de l'édentement

-Les lésions carieuses : D'après Richards, les caries sont la principale raison des extractions dentaires. Son étude menée au Pays de Galle, sur un échantillon de la population en 2005 a relevé que 59% des dents étaient extraites pour cause de carie. (9)

-Les parodontopathies: Selon Füre en 2003 et Richards en 2005, la maladie parodontale représente la deuxième raison des extractions dentaires, 30%, mais cette tendance semble s'inverser chez les sujets entre 40 et 60 ans chez qui la maladie parodontale devient plus fréquente, ainsi que le nombre d'extractions qui y sont liées (10)

-Les causes endodontiques : traitements iatrogènes

-Les traumatismes dentaires: Dans de nombreuses situations, l'extraction dentaire est indiquée suite à un traumatisme dentaire surtout dans les cas suivant : fractures radiculaire, luxations-expulsions.(11)

-Causes prothétiques : Une dent doit être extraite si son maintien sur l'arcade ne peut être inclus dans le plan de traitement. La valeur prothétique d'une dent s'évalue selon des critères intrinsèques et extrinsèques qui déterminent sa pertinence prothétique (12)

Outre les causes locales et thérapeutiques, l'état général du patient et ses pathologies, imposent souvent au chirurgien-dentiste l'indication d'extraire. Ces raisons d'ordre générale, sont les suivantes :

-Le diabète : Les parodontopathies sont considérées comme la 6ème complication du diabète. De nombreuses études cliniques ont montré la relation bi-directionnelle entre maladie parodontale et diabète l'équilibre glycémique. (13)

-Les cancers des voies aéro-digestives supérieures : Doivent être extraites avant de commencer l'irradiation : les dents délabrées, les dents présentant des foyers infectieux apicaux ou parodontaux de mauvais pronostic ; les dents qui ultérieurement vont s'avérer inutilisables d'un point de vue prothétique, ; les dents en désinclusion avec antécédents de périodontarite. (14)

-l'endocardite infectieuse : Le rôle du chirurgien-dentiste est de dépister les foyers infectieux patents et potentiels de la bouche et de les éradiquer, généralement en pratiquant l'avulsion des dents condamnées.

3.2 Résorption et processus anatomique

3.2.1 Modification de structures osseuses

L'os alvéolaire est l'os qui entoure les dents et les maintient sur l'arcade. Son existence et le maintien de son intégrité sont étroitement liés à la présence des dents sur l'arcade. Un perpétuel remaniement(15) régit sa présence et son volume au cours de la vie, par une séquence de phases : Activation-Résorption-Inversion-Formation (16). La perte d'une dent induit un manque de stimulation qui nuit inévitablement à l'équilibre osseux, et une diminution du volume de crête.

Ces phénomènes nous intéressent car le volume osseux conditionne le positionnement des implants et influe sur leur stabilité. En effet l'implantologie repose sur le principe de l'ostéo-intégration définie comme étant « une jonction anatomique et fonctionnelle directe entre l'os vivant remanié et la surface de l'implant mis en charge » (Brånemark et coll., 1985). C'est en ce sens que la résorption doit être limitée au maximum pour assurer le maintien d'un volume d'os suffisant à la pose d'un implant de taille et de largeur satisfaisante pour assurer le succès et la pérennité de la reconstruction.

Atwood, Carlsson et Tallgren (17)(18) qualifient cette résorption de chronique, progressive et irréversible. C'est au cours de la première année et principalement les trois premiers mois qu'elle intervient.

- 21% de la résorption est établie à 3 mois.

- 36% à 6 mois.

- 44% à 12 mois.

Au maxillaire la perte de hauteur de la crête est évaluée à 3mm en moyenne sur une période de 25 ans, tandis qu'à la mandibule elle peut aller jusqu'à 10 mm. La moyenne est de 0,1mm par an au maxillaire et de 0,4mm à la mandibule.(15)

Une étude plus récente (SCHROPP L. et al., 2003) constate que la crête alvéolaire perd 50% de sa largeur coronaire initiale après 12 mois (dont les 2/3 après 3 mois) (19)

Cependant il existe une grande variabilité selon les individus et de nombreux facteurs entrent en jeu :

- L'état de santé général du patient
- Des facteurs hormonaux
- Des facteurs nutritionnels
- La présence d'une activité physique ou non.

Les facteurs locaux interviennent lors de la première phase de cicatrisation tandis que les facteurs généraux agissent à long terme

Au maxillaire, lors d'un édentement complet, la crête se rapproche de l'épine nasale antérieure et du plancher des fosses nasales. L'épaisseur osseuse diminue entre le plancher sinusien et la crête. Le relief tubérositaire se modifie. La pneumatisation physiologique des sinus conduit à la descente de la paroi inférieure de ces derniers. Au maxillaire, La diminution du volume osseux disponible se fait donc dans les deux sens verticaux, par la résorption osseuse due à la perte des dents mais aussi par la translation verticale du plancher du sinus.

À la mandibule, dans le secteur antérieur, la saillie mentonnière s'accroît du fait de la disparition de l'os alvéolaire. Latéralement, le trou mentonnier est de plus en plus proche de la crête, il peut même se situer sur celle-ci. Dans le secteur postérieur, la résorption est limitée par la ligne oblique externe et la ligne mylo-hyoïdienne. Très souvent, le relief de la crête s'inverse pour former une gouttière.

3.2.2 Classification de la résorption

Les processus de résorption et les tableaux cliniques sont très variables en raison de leur forme et de leur étendue.

Plusieurs classifications ont été proposées au fil des années, dans le but de faciliter la comparaison entre les différents cas.

Pour Atwood, il distingue quatre degrés de résorption (17)

- Classe I : crête peu résorbée, favorable.
- Classe II : crête moyennement résorbée.
- Classe III : crête très résorbée sur le plan vertical et horizontal : hypoplasie vestibulo-linguale des tables osseuses, crête en lame de couteau.
- Classe IV : crête concave, négative : effondrement vertical total et définitif de l'os alvéolaire et d'une partie de l'os basal.

La classification de Cawood (20) est la plus utilisée pour définir la quantité d'os résiduel. Elle distingue six situations préimplantaires:

- Classe I : stade de la crête dentée pré-extractionnelle. Les corticales sont épaisses et fondues avec la lamina dura.
- Classe II : Stade de la crête post-extractionnelle. La dent est extraite et les bords osseux sont saillants, l'alvéole se comble peu à peu d'os trabéculaire.
- Classe III : La crête osseuse résiduelle s'arrondit, présentant une bonne hauteur et une bonne largeur.
- Classe IV : La crête osseuse prend un aspect en lame de couteau du fait de la diminution de son diamètre vestibulo-lingual. Diminution de la largeur mais bonne hauteur.
- Classe V : crête plate présentant une hauteur et une largeur insuffisante
- Classe VI : stade extrême de la résorption osseuse. La crête est concave avec perte de substance au niveau de l'os basal.

Cette classification est à adapter au site en question :

- en région symphysaire, la perte osseuse est surtout vestibulaire et horizontale ;
- en arrière des trous mentonniers, la perte osseuse est plutôt verticale ;
- au prémaxillaire, la perte osseuse est surtout horizontale et vestibulaire ;
- au maxillaire postérieur, la perte osseuse est surtout horizontale aux dépens du versant palatin.

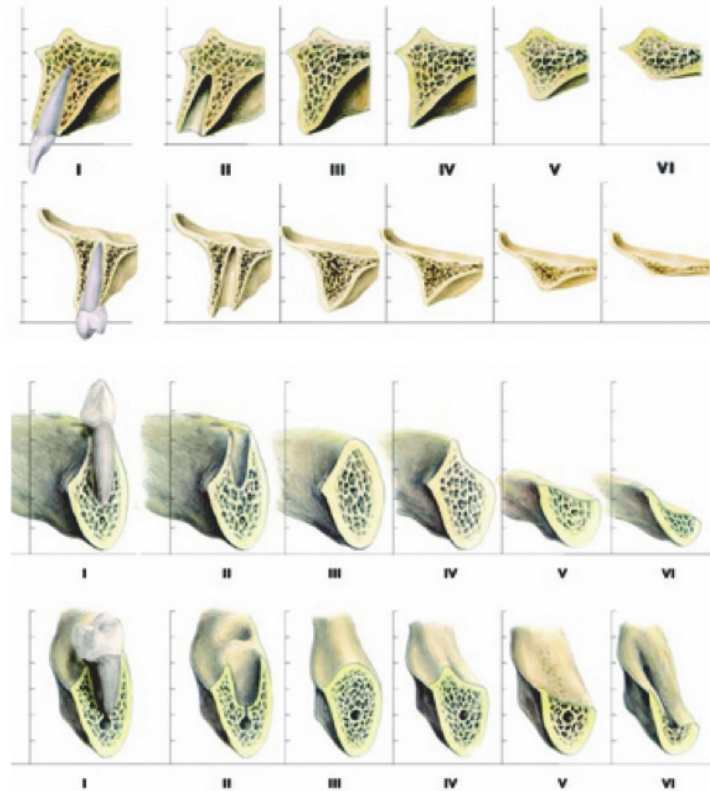


Figure 3 : La classification de Cawood

D'un point de vue morphologique, le maxillaire se résorbe vers le haut et l'intérieur pour devenir progressivement plus petit en raison de la direction et de l'inclinaison des racines des dents et du processus alvéolaire. L'inverse est vrai pour la mandibule, qui s'incline vers l'extérieur et s'élargit progressivement.

Ainsi, au maxillaire, on observe essentiellement une résorption dans le sens vertical, associée à une résorption vestibulaire : résorption centripète

En Revanche, elle est centrifuge à la mandibule, l'os alvéolaire sera ainsi plus apical et vestibulaire. Cela va conduire, lors de résorptions avancées à un décalage important des bases osseuses et les relations inter-maxillaires peuvent s'en retrouver inversées. Les patients totalement édentés présentent donc un profil caractéristique, en « coup de hache » provoqué par une protrusion mandibulaire, accentuée par la perte de calage postérieure.

Ainsi lors d'une réhabilitation, le praticien cherchera à rééquilibrer le décalage des bases osseuse. En augmentant la hauteur de l'étage inférieur de la face et en rétablissant une

dimension Verticale D'occlusion adéquate, un rapport inter arcade physiologique pourra être retrouvé. L'augmentation de la DVO permettra de retrouver des relations inter maxillaires plus physiologiques et diminuera la Classe III (21)

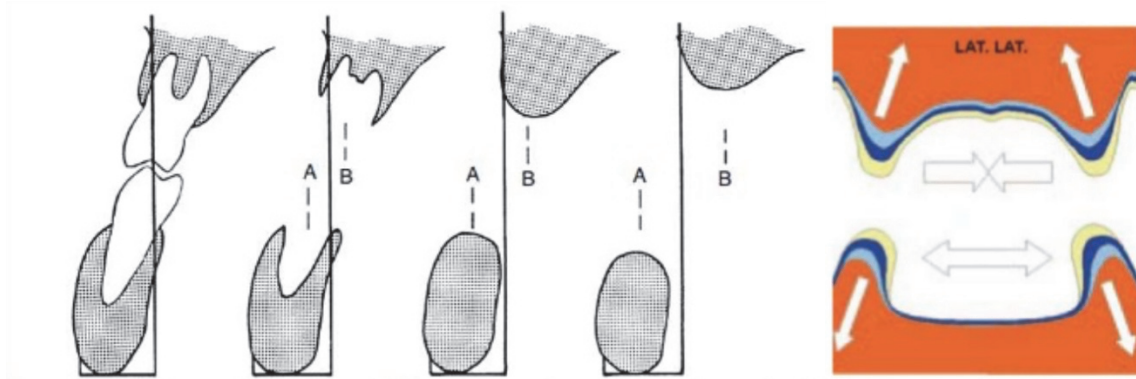


Figure 4 : Résorption centrifuge à la mandibule et centripète au maxillaire

4 Solutions thérapeutiques de l'édentement total

Chez un patient édenté ou en voie d'édentement, trois solutions thérapeutiques sont désormais envisageables :

- La prothèse adjointe complète conventionnelle,
- La prothèse amovible supra-implantaire, appelée PACSI,
- La prothèse fixée implanto-portée.

4.1 La prothèse amovible complète conventionnelle (PAC)

La PAC est une prothèse amovible dont les dents prothétiques sont fixées sur une base résine qui, à son tour, repose directement sur la gencive. Elle ne tient en bouche que par un phénomène de succion et de ventouse et doit être retirée pour être nettoyée quotidiennement.

<u>Avantages:</u>	<u>Inconvénients:</u>
<ul style="list-style-type: none"> - traitement simple et évolutif, - peut ne pas nécessiter d'intervention chirurgicale - faible coût - peut être mise en place lorsque la pose d'implants et/ou les chirurgies pré-implantaires sont contre-indiquées. 	<ul style="list-style-type: none"> - rétention et stabilisation souvent insuffisantes - peu de maîtrise de la résorption des crêtes - moindre efficacité fonctionnelle et efficacité masticatoire - impact psychologique négatif - pas de sollicitation de l'os alvéolaire entraînant une résorption osseuse, - doit être retirée après chaque repas pour être nettoyée - rebasages fréquents

Tableau 2 : Avantages et inconvénients de la PAC

Dans le cas de patients édentés, il est à noter que la réalisation préalable d'une prothèse amovible conventionnelle est incontournable avant de débiter une thérapeutique de prothèse complète sur implant. Elle prend alors la dénomination de projet prothétique et aidera à déterminer et à valider l'espace prothétique, le concept occluso-prothétique mais également à élaborer les différents guides destinés à la mise en place des implants.(22) Cette dernière pourra, de plus, être transformée en prothèse de transition lors de la mise en charge immédiate.

4.2 La prothèse adjointe complète supra implantaire (PACSI)

La PACSI est une prothèse amovible ostéo-muco-implanto portée. Sa rétention et sa stabilisation sont réparties entre la prothèse et les implants. La sustentation est, quant à elle, assurée par la surface d'appui ostéo-muqueuse. Cette prothèse trouve l'essentiel de son indication chez les patients qui souhaitent améliorer la stabilité et la rétention de leur prothèse amovible complète. Elle peut être réalisée sur deux, quatre ou six implants solidarisés ou non en fonction de l'indication clinique. (23)

Avantages	Inconvénients
<ul style="list-style-type: none"> - un bon soutien esthétique grâce à la fausse gencive qui compense l'effet de la résorption - Possibilité d'être posée lorsque la quantité d'os est insuffisante pour envisager un traitement fixe, - Elle peut nécessiter uniquement la mise en place de 2 implants à la mandibule ou 4 au maxillaire, - Coût moindre. 	<ul style="list-style-type: none"> - elle reste amovible et doit donc être retirée et nettoyée par le patient, - la maintenance est contraignante en terme de temps et de coût, - elle favorise l'installation d'une flore anaérobie responsable de l'apparition d'un taux de péri-implantite supérieur à la prothèse fixée (24) - la stabilisation de la prothèse par les implants symphysaires reporte une partie des contraintes occlusales de la mastication sur le secteur antérieur, - possibilité de fonte des crêtes postérieures avec perte de la muqueuse attachée et/ou fracture des implants, du système d'attache, de la prothèse, - rebasages fréquents.

Tableau 3 : Avantages et inconvénients de la PACSI

4.3 La prothèse implanto portée

4.3.1 La prothèse implanto-portée

Le bridge implanto-porté est une prothèse définitive fixe avec ou sans fausse gencive, sur des implants posés au préalable. (24)

Avantages :	Inconvénients
<ul style="list-style-type: none"> - prothèse stable et rétentive - rétablissement optimal des capacités masticatoires, - encombrement moins important, - prothèse transvissée démontable - longévité de la prothèse. - excellent confort pour le patient, 	<ul style="list-style-type: none"> - doit adapter sa conception (présence de fausse gencive ou pas) au niveau osseux dans le sens vertical, - coût initial important, - Gestion réfléchie de l'esthétique et du soutien des lèvres - la gestion des rapports inter-arcades est indispensable à étudier

Tableau 4 : Avantages et inconvénients de la prothèse implanto-portée

Dans les cas où il y a présence de fausse gencive, cette dernière permet :

- de compenser la perte osseuse et de masquer la transition prothèse/gencive
- de rattraper un décalage inter-arcade trop important,
- de faciliter la gestion de l'esthétique : L'alignement des collets, les fausses papilles sont dictées par la prothèse
- les éventuels rebasages sont plus faciles à réaliser.

Une augmentation osseuse peut être nécessaire pour apporter un support osseux suffisant aux implants standard (++) secteur postérieur). Ces chirurgies augmentent les risques de morbidité et de complications, le coût et les délais pour terminer le traitement (43)

En 2011, DADA, DAAS et MALO (25) réalisent des études comparatives entre PAC, PACSI et prothèses fixées. Ainsi, si 4 implants sont à mettre en place, ils préconisent de réaliser une prothèse fixée

Solution prothétique	Avantages - Indications	Inconvénients
PAC	<ul style="list-style-type: none"> - traitement simple et réversible - faible coût - crête favorable permettant de garantir sustentation et rétention - contre-indication absolue à la chirurgie 	<ul style="list-style-type: none"> - impact psychologique du patient - peu de maîtrise de la résorption osseuse des crêtes - moindre efficacité masticatoire
PACIR	<ul style="list-style-type: none"> - améliore la stabilité et la rétention de la PAC - hygiène et entretien plus aisés qu'une prothèse fixée 	<ul style="list-style-type: none"> - maintenance contraignante en temps et coût pour le patient et le praticien - développement d'une flore anaérobie générant plus de péri-implantite que dans les traitements par prothèses fixés
Prothèse fixe implanto-portée	<ul style="list-style-type: none"> - prothèse stable et rétentive - encombrement moins important - impact psychologique positif - réhabilitation optimale des capacités masticatoires 	<ul style="list-style-type: none"> - entretien et hygiène exigeant - coût initial très important

Tableau 5 : Tableau comparatif des différentes solutions prothétiques

4.3.2 Le concept "All-on-Four"

Le concept du All On Four repose sur la mise en place implants dans la partie antérieure des arcades édentées complètes pour soutenir une prothèse provisoire, fixée, et mise en charge immédiatement (26)

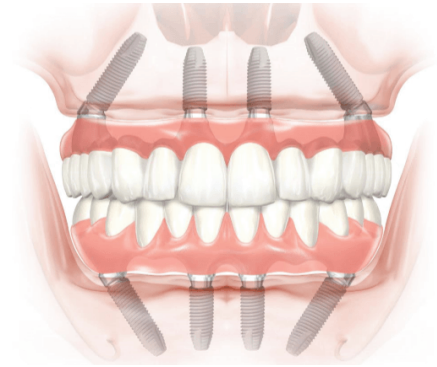


Figure 5 : Illustration All on Four

Paulo Maló, à l'initiative de ce concept, établit un protocole pour la mise en charge immédiate de prothèses complètes transvissées provisoires sur quatre implants (deux antérieurs droits et deux postérieurs inclinés à 30°- 45°), afin de diminuer le temps de traitement global, d'éviter les aménagements chirurgicaux et de limiter le coût de la réhabilitation. (26)

Cependant la réalisation de ce type de prothèse implique un certain nombre de conditions :

- absence de para fonctions,
- capacité d'obtenir une bonne stabilité primaire,
- crête osseuse d'au moins 5mm de large et 8mm de haut entre les deux trous mentonniers lors d'une réhabilitation mandibulaire (27)

L'IMPACT DES DIFFERENTES REHABILITATIONS PROTHETIQUES SUR LA QUALITE DE VIE

Face à ses différentes solutions prothétiques, Nous avons cherché à étudier leur réel impact sur la qualité de vie. D'après la littérature, voici ce que nous avons relevé :

Plusieurs études ont comparé la qualité de vie (QDV) entre les patients porteurs de prothèses amovibles complètes conventionnelles et ceux avec des prothèses retenues par implants Les résultats sont similaires dans la majorité des études. Voici un tableau qui synthétise les différents impacts de le PAC et de la PACIR, relevés au cours des études suivantes(28)(29)(30).

Critère	Satisfaction globale	QDV	Confort	Stabilité	Satisfaction esthétique	Satisfaction phonétique	État Psychologique	Force masticatoire	État nutritionnel
PAC		=	=		=	=	=		=
PACIR	+++	=	=	+++	=	=	=	+++	=

Tableau 6 : Influence de la PAC et PACIR sur la Qualité de Vie

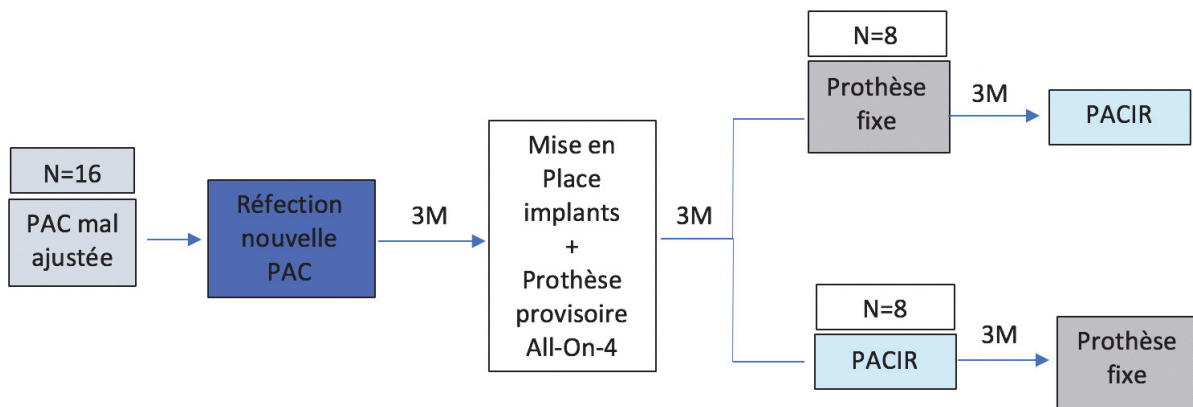
Dans l'étude de Geckili (28), deux groupes de 50 patients ont été interrogés : Les scores de force masticatoire et de satisfaction des patients avec PACIR étaient significativement plus élevés ($p < 0,05$). Cependant, aucune différence statistiquement significative n'a été observée entre les scores de qualité de vie).

Dans celle de Assunção (29), sur un total de 34 patients divisés en deux groupes: Il n'y avait pas de différences significatives en ce qui concerne le confort, l'esthétique, la satisfaction globale phonétique, sociale et psychologique ($p > 0,05$).

En comparant la stabilité des prothèses mandibulaires, le groupe avec la PACIR présentait les meilleurs résultats ($p < 0,05$). Mais la qualité de vie et les niveaux de satisfaction étaient similaires pour les deux groupes.

Dans la revue systématique de Boven (30), il est rapporté que traiter les patients avec une PACIR améliore leur satisfaction, leur efficacité de mastication et leur force de morsure maximale. Cependant, l'effet sur la qualité de vie est incertain et il n'y a aucun effet sur l'état nutritionnel.

Nous nous sommes donc penchés, par la suite sur la comparaison de la Qualité entre les prothèses amovibles et les prothèses fixes. Une étude est ressortie : Moustafa Abdou ELSyad (31) y compare la satisfaction du patient et la qualité de vie liée à la santé bucco-dentaire (QDV) les PAC, les PACIR et les prothèses fixes «All-on-4». Seize patients complètement édentés avec des prothèses mandibulaires mal ajustées ont reçu une nouvelle prothèse amovible conventionnelle mandibulaire. Le schéma ci-dessous, illustre le déroulement de l'étude



Graphique 7 : Matériel et méthode de l'étude de Moustafa Abdou ELSyad (31)

Les patients ont reçu pour instruction de porter les différentes prothèses pendant 3 mois afin de développer un contrôle neuromusculaire adéquat, puis les critères ont été mesurés : La satisfaction des patients l'aide d'une échelle visuelle analogique (EVA) et La QDV à l'aide du OHIP-14.

-La **prothèse conventionnelle** a montré une satisfaction nettement inférieure par rapport aux deux autres prothèses ($p < 0,00025$).

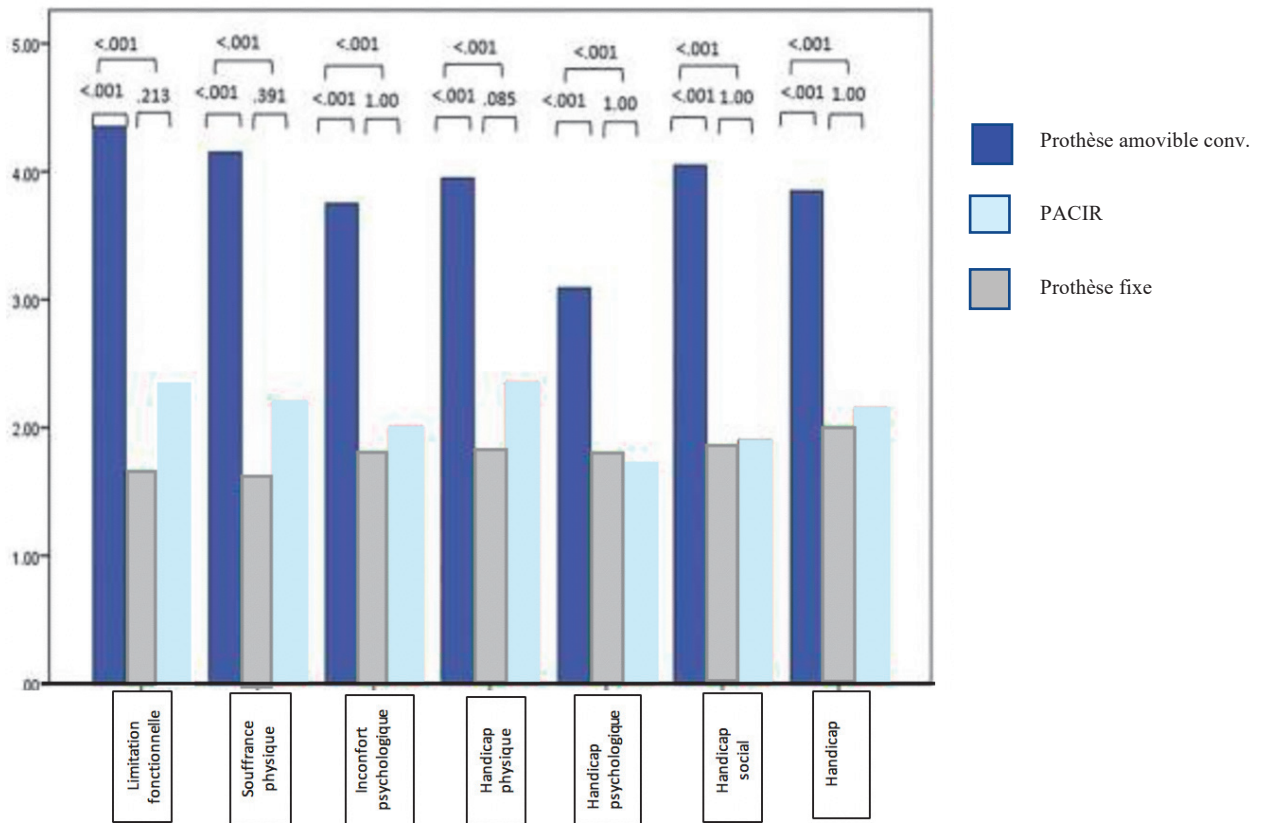
-La **PACIR** a enregistré des scores significativement supérieurs à ceux de prothèse fixe concernant la satisfaction générale, le confort, la facilité de nettoyage et de manipulation ($p < 0,00008$).

-Les réhabilitations implantaires (**PF** ou **PACIR**) permettent d'obtenir un taux de satisfaction et une QDV nettement supérieurs par rapport à la **PAC**.

-Aucune différence significative dans la QDV entre la **prothèse fixe** et la **PACIR** n'a été observée. Cette dernière a toutefois révélé une plus grande satisfaction quant à la facilité de nettoyage et de manipulation par rapport à la **prothèse fixe**.

-La **prothèse fixe** a noté une plus grande satisfaction à l'égard de la rétention, de la stabilité et de la mastication que la **PACIR**.

Graphique 8 : Influence des réhabilitations prothétiques sur la Qualité de vie selon l'étude de Moustafa Abdou ELSyad (31)



Ainsi il est donc mis en évidence dans la littérature existante **une différence statistiquement significative dans les scores de qualité de vie** entre une prothèse amovible conventionnelle et une prothèse amovible soutenue par des implants.

De plus les réhabilitations fixes sur implants montre **une plus grande satisfaction du patient** grâce à une augmentation du **pouvoir masticatoire, du confort et de la stabilité.**

5 Analyse de la littérature : all-on-four et mise en charge immédiate

Notre sujet qui a pour intitulé : « Proposition d'un protocole de traitement de l'édenté complet par mise en charge immédiate de la prothèse d'usage : à propos d'une série de cas. » se base sur différentes pratiques : Le All-on-Four, l'utilisation d'implants angulés, et la mise en charge immédiate. Nous avons étudié la littérature existante sur ces sujets pour connaître l'état de l'art et vérifier leur validité afin de pouvoir en justifier l'utilisation dans notre protocole.

5.1 Le All-On-Four

Le principe du concept All-on-Four consiste à utiliser quatre implants dans la partie antérieure des arcades édentées complètes pour soutenir une prothèse provisoire, fixée et mise en charge immédiatement. Les deux implants les plus antérieurs sont placés axialement, tandis que les deux implants postérieurs sont placés en angle distal afin de minimiser la longueur du porte-à-faux et de permettre l'application de prothèses jusqu'à 12 dents.

En 2003, Maló et al. décrivent pour la première fois ce concept du All-on-Four,,; cependant, Brånemark avait déjà développé des approches similaires avec la mise en place d'une prothèse fixée sur 4 implants (26) (32)

L'indication principale du All-On-4 est une arcade atrophique avec ou sans dent conservables chez les patients ASA I ou II. Ce protocole semble indiqué pour les classes IV, V et VI de Cawood & Howell.

La procédure nécessite des dimensions minimales du processus alvéolaire maxillaire entre les parois mésiales des sinus maxillaires et entre les foramens mentonniers à la mandibule, afin de permettre la mise en place des quatre implants (33)

A la mandibule, les articles et les études cliniques sur All-on-Four sont nombreux et montrent des résultats très satisfaisants avec un recul important.

Au maxillaire, le manque de résultats « evidence-based » laisse de nombreux praticiens encore septiques face à cette solution thérapeutique maxillaire.

Nous nous sommes donc penchés sur la littérature existante au sujet du concept du All-On-Four maxillaire et mandibulaire et voici ce qu'il en ressort ;

Depuis 2003, P. Malò, a cherché à démontrer l'efficacité du All-on-Four sur des mandibules atrophiées puis sur des maxillaires. Voici un tableau récapitulatif des ses études :

Études	Arcade	Nombre patients	Suivi	Succès implantaire	Succès prothétique
Malò P- Rangert B, Nobre M.- 2003 (34)	Mand	44 patients 176 implants	3 ans	96,7%	100%
Malò P- Nobre M- Rangert B - 2005 (26)	Max	32 patients 128 implants	1	97,6%	NR
Malò P, Nobre M, Petersson U.- 2006 (35)	44 max 9 mand	46 patients 189 Implants	1	98,9%	NR
Malò P, Nobre M, Lopes A.- 2007 (36)	8 max 5 mand	23 patients	1	97.8%	NR
Malo P, de Araújo Nobre M- 2011 (37)	Mand	245 patients 980 implants	10 ans	94,8%	99,2%
Malò P, Nobre M, Lopes A.- 2011(38)	61 max 93 mand	221 patients 995 implants	5 ans	95,8 %	98,6 %
Malo P, de Araújo Nobre M- 2012 (39)	Max	242 patients 968 implants	5 ans	98%	100%
Malo P ;Lopes A- 2017 (40)	Max Mand	111 patients 532 implants	7 ans	94.5%	97.8%

Tableau 9 : Résultats des différentes études de P. Malò

Au total, à la mandibule : Malò a posé 4488 implants chez 1122 patients ; 56 implants ont été perdus. Avec un suivi de 10 ans, le taux de succès pour les implants est de 98,75 %, et le taux de succès prothétique est de 99,50 %.

Au maxillaire : Malò a posé 4056 implants chez 1014 patients ; 64 implants ont été perdus. Avec un suivi de 8ans, le taux de succès pour les implants est de 98,42 %, et le taux de succès prothétique est de 99,70 %.

D'après les nombreuses études menées par P.Malò sur ce sujet, il n'a pas mis en évidence de différence significative sur le succès des réhabilitations par All-On Four au maxillaire et à la mandibule.

Pour limiter les biais, nous avons analysé des études d'autres auteurs, sur l'efficacité implantaire et prothétique des réhabilitations par All-On-Four au maxillaire et à la mandibule

Études	Nombre Patients	Suivi	Nombre implants	Succès implantaire	Succès prothétique
Hinze 2010 - (41)	37	5 ans	Max	96,6%	100%
			Mand	98,7%	100%
Babbush- 2011 (42)	165	165	272 max	99,3%	100%
			436 mand	100%	100%
Roberto Crespi 2012 (43)	36	3 ans	96 max	98,96%	100%
			80 mand	97,5%	100%
Patzelt SB -2014 (44)	NR	NR	2 000 max	99,0 %	99,9%
			2 804 max		

Tableau 10 : Résultats des différentes études sur le All-On-Four

- En 2010, Hinze (41) a évalué dans un essai clinique prospectif le taux de succès de réhabilitations complètes fixes sur quatre implants, avec mise en charge immédiate : aucune différence significative n'a été trouvée dans les taux de succès pour les All on Four maxillaires par rapport aux All-on-four mandibulaires.

- En 2011, Babbush(42) a évalué la réussite des traitements par All-On-Four au maxillaire et à la mandibule : Le taux de survie cumulé global des traitements était de 99,5% à un an sans différence significative entre les maxillaires et les mandibules.

- En 2014, Patzelt (44), dans sa revue systématique, montre aucune différence statistiquement significative dans les résultats cliniques du All on Four entre les arcades maxillaires par rapport aux mandibules.

Selon Patzel, le All-on Four semble être un concept efficace, avec une morbidité moins élevée et une qualité de vie accrue du patient.

L'utilisation de quatre implants au maxillaire a été encouragée par les analyses in vivo démontrant qu'une répartition favorable des charges pour les prothèses complètes peuvent être obtenue avec quatre implants, à condition qu'ils soient placés comme des « pierres angulaires »: deux en antérieur et deux en postérieur. (45)

Les analyses biomécaniques indiquent que les implants les plus antérieurs et postérieurs prenant en charge une reconstruction absorbent la plus grande partie des charges, quel que soit le nombre d'implants intermédiaires (46)

En effet pour une distance donnée entre l'implant antérieur et postérieur, la charge supportée par l'implant le plus distal est pratiquement indépendante du nombre total d'implants supportant la restauration.

En 2017, Polido, dans sa méta analyse de 93 articles, a évalué le lien entre le succès des réhabilitations fixes et le nombre d'implants utilisés pour soutenir des prothèses fixes complètes, au maxillaire et à la mandibule.

Au cours de sa méta analyse sur 47 études au maxillaire- 10 678 implants, sur un suivi médian de 8 ans (1 à 15 ans) et à la mandibule, 65 articles pour un total de 12,697 implants avec un suivi médian de 5,5 ans (intervalle de 1 à 10 ans) il expose les conclusions suivantes :

Nombre implants	4		Moins de 5		Plus de 5		6
	Max	Mand	Max	Mand	Max	Mand	
Arcade	Max	Mand	Max	Mand	Max	Mand	Max
Succès implantaire	97%	98%	97%	97%	95%	95%	95%
Succès prothétique	99%	99%	98%	99%	98,5%	98%	98,5%
Recul (année)	5,5	5,5	5,5	5,5	8	8	8
Nombre d'article	22	41	26	58	24	14	20

Tableau 11 : Résultats de l'étude de Polido

Les données analysées dans les articles suggèrent que l'utilisation de moins de cinq implants pour la rééducation du maxillaire ou de la mandibule édentés avec une prothèse fixe monobloc a des taux de survie implantaires et prothétiques similaires à ceux observés avec cinq implants ou plus par arcade, sans différence statistiquement significative ($p > 0,005$, IC 95%), avec un suivi médian de 8 ans allant de 1 à 15 ans.

Cette revue de la littérature expose également un fait évident : l'utilisation d'un nombre croissant d'implants impliquent aussi une augmentation des complications, d'un point de vue statistique (47)

A partir de ces différentes études, nous avons pu déterminer des taux de succès approximatifs pour les réhabilitations par All-on-Four maxillaires et mandibulaires. Les résultats sont reportés donc le tableau ci-dessous.

	Maxillaire	Mandibule	Conclusion
Taux de succès implantaire des ALL – on- 4	97,91%	98,36%	PAS DE DIFFERENCE SIGNIFICATIVE
Taux de succès prothétique des ALL – on- 4	99,8%	99,8%	PAS DE DIFFERENCE SIGNIFICATIVE

Tableau 12 : Taux de succès approximatifs pour les réhabilitations par All-on-Four maxillaires et mandibulaires

Ces hauts pourcentages nous permettent de soutenir l’hypothèse selon laquelle les **réhabilitations prothétiques maxillaires et mandibulaires via le concept All-on-4 sont possible, avec des taux de succès similaires entre elles et également comparées d’autres protocoles de réhabilitation plus conventionnels.**

Le concept All-on-Four se présente donc au maxillaire et à la mandibule, comme un **traitement valide et une alternative thérapeutique intéressante et fiable à long terme.**

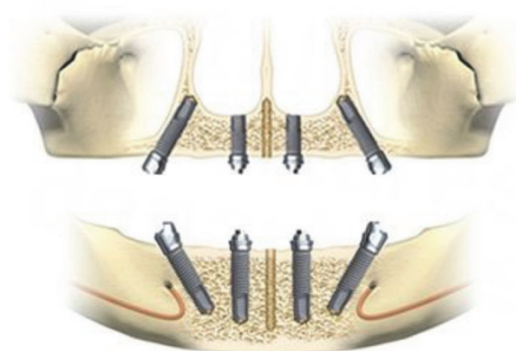


Figure 6 : Disposition des implants selon le protocole du All-On-Four

5.2 Les implants angulés Vs. Les implants droits

La présence du sinus maxillaire, du nerf alvéolaire inférieur sont des obstacles rencontrés chez des patients édentés avec une résorption avancée.

Ainsi, la mise en place d'implants dans une arcade atrophiée aboutit à différentes solutions thérapeutiques :

- une combinaison d'implants courts placés parallèlement dans les zones postérieures exposées à des forces élevées,

- à une greffe osseuse postérieure préalable à l'implantation.

Cependant Widmark et al (48) ont constaté que les implants placés dans l'os natif avaient un taux de réussite supérieur à celui des implants placés dans de l'os greffé. Au bout d'un an, le taux de réussite des implants implantés dans les maxillaires greffés était de 82%, contrairement aux implants dans l'os natif qui présentaient un taux de réussite de 96%.

D'un point de vue théorique, l'utilisation d'implants inclinés dans l'os résiduel permet :

1. La mise en place d'implants plus longs, ce qui augmente le degré de surface de contact implant-os ainsi que la stabilité primaire de l'implant.
2. L'élimination des cantilevers dans la prothèse et une meilleure répartition des charges avec une distance inter-implants plus importante.
3. Une diminution des morbidités en plaçant les implants dans l'os résiduel permettant d'éviter toutes procédures de soulèvement des sinus ou de greffe osseuse.
4. L'obtention d'un ancrage tri-cortical, c'est-à-dire que l'implant est ancré dans l'os cortical de la crête alvéolaire, dans l'os cortical du plancher nasal et dans la corticale de la voûte palatine antérieure

(49)

Plusieurs études ont été menées, depuis plusieurs années, sur le comportement, la pérennité et la validité des implants angulés dans un traitement implantaire, face à des volumes osseux limités.

L'étude de la littérature, nous a permis de faire un bilan des données cliniques existantes sur les implants angulés versus les implants axiaux.

En 2010, Une revue systématique est publiée par Massimo Del Fabbro, à partir de dix articles sélectionnés (7prospectives à et 3 rétrospectives) et qui a pour but d'évaluer le taux de survie des implants droits et inclinés supportant des réhabilitations fixes avec mise en charge immédiate, après 1 an de recul. (50)

Alccayhuaman, 2018, dans sa revue systématique, a mesuré les taux d'échec implantaire, la perte osseuse marginale et les complications biologiques ou techniques des réhabilitations avec des implants inclinés et droits après au moins trois ans de recul. Au total, 17 études non randomisées (huit prospectives / neuf rétrospectives) ont été incluses. (51)

Wei-Shao Lin en 2018, dans sa revue systématique, a voulu déterminer les performances cliniques des implants angulés par rapport aux implants axiaux. Un total de 42 articles ont été sélectionnés pour être inclus dans la revue systématique. (52)

Revue systématique	Nombre implants	Recul	Succès implantaires axiaux/inclinés	Succès prothétiques axiaux/incliné	Perte osseuse marginale (mm) axiaux/incliné	Différence statistique axiaux/inclinés
Del Fabbro-2010 (50)	Axiaux :1026	>1 ans	=	= (100%)	A= 0,7± 0,4	Pas de différence
	Inclinés : 966				I= 0,7± 0,5	
Alccayhuaman, 2018 (51)	75681	>3ans	A= 97,5%	=	=	Pas de différence
			I =96,4%			
Wei-Shao Lin en 2018 (52)	4170	3 ans	A=100%	= (100%)	1,08± 0,43	Pas de différence
			I=96,59%		1,11 ± 0,34	
			Succès implantaires similaires Axiaux/inclinés	Succès prothétiques similaires Axiaux/inclinés	Perte osseuse marginale similaire Axiaux/inclinés	PAS DE DIFFERENCE STATISTIQUEMENT SIGNIFICATIVE AXIAUX/INCLINES

Tableau 13 : Résultats des différentes études les implants angulés/axiaux

D'après les revues systématiques étudiées, aucune différence statistiquement significative n'a été observée dans la perte osseuse marginale entre implants inclinés avec une valeur moyenne de 0,89± 0,40 pour les implants axiaux et 0,9 ± 0,43 pour les angulés

Cependant dans l'étude de Calandriello et Tomatis (53), on retrouve des valeurs de perte osseuse plus faibles pour les implants inclinés que pour les implants droits. Les auteurs ont suggéré que cela pouvait être lié à la position du col de l'implant par rapport à la crête osseuse: le col était en position supracrestale en mésiale, alors qu'en position distale, il était positionné sous la crête, ce qui permettait d'obtenir une étanchéité plus favorable des tissus mous. Calandriello dans cette même étude a montré qu'il n'existait aucune différence statistique dans la stabilité primaire n'a été trouvée entre les implants axiaux et inclinés.

En conclusion, les présentes revues systématiques ont démontré que **l'inclinaison des implants n'avait aucun effet sur la perte osseuse péri-implantaire ni sur la survie de l'implant et de la prothèse.**

Le concept des implants inclinés est aujourd'hui très bien documenté et **leur utilisation est aussi sûre et fiable que celle des implants droits.**

5.3 La mise en charge immédiate

Dans un premier temps, seuls les protocoles classiques en deux temps chirurgicaux avec la mise en nourrice des implants, étaient reconnus comme reproductibles et fiables. L'idée de réduire les délais d'attente traditionnellement requis a été émise par de nombreux praticiens, tout en respectant les principes de l'ostéointégration développés par le Pr. Brånemark. (54)

Esposito et ses collaborateurs ont récemment publié, en 2013, dans une revue systématique de la Cochrane, une mise à jour des différents temps de chargement des implants dentaires, et l'ont basée sur les définitions suivantes (55)

- La mise en charge immédiate a été définie comme des implants fonctionnels **dans la semaine qui a suivi leur mise en place.** Aucune distinction n'a été faite entre les charges occlusales et non occlusales.
- La mise en place précoce correspond à la mise en fonction des implants **entre 1 semaine et 2 mois après la pose.**
- La charge conventionnelle a été définie comme la mise en fonction **des implants après 2 mois.**

Les protocoles de mise en charge immédiate sont soumis à **deux impératifs** distincts(56):

- Le premier d'ordre **biologique** : il vise à obtenir l'ostéointégration des implants en dépit des contraintes exercées durant la phase de cicatrisation, tout en maintenant une réponse esthétique des tissus mous.

- Le second d'ordre **logistique**, il s'agit de mener consécutivement les phases chirurgicales et prothétiques, dans les meilleurs délais.

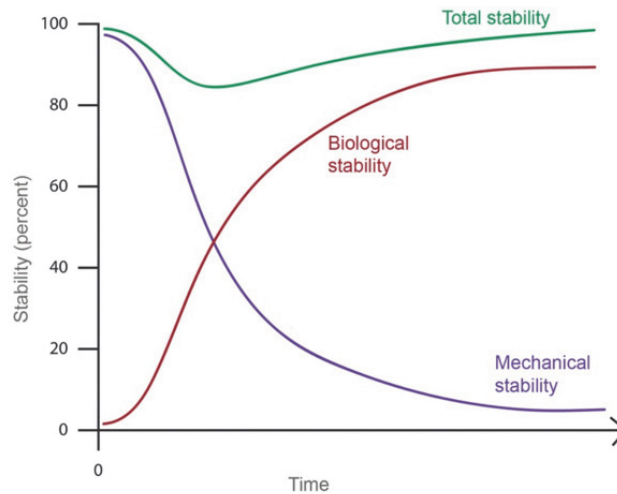
En effet, hormis l'aspect biologique, la différence la plus caractéristique entre les protocoles de mise en charge immédiate et ceux de mise en charge précoce ou conventionnelle réside dans la proximité immédiate des étapes chirurgicales et prothétiques.

	Mise en charge immédiate	Mise en charge précoce	Mise en charge conventionnelle	Mise en charge différée	Précisions
Consensus de Barcelone 2002	< 24 heures	> 24 heures < 3-6 mois	3-6 mois	> 3-6 mois	Mise en charge sans occlusion : pas de contact de la restauration en occlusion centrée
Consensus ITI 2003	< 48 heures	> 48 heures < 3 mois	3-6 mois	> 3-6 mois	Restauration immédiate : mise en charge immédiate sans contact occlusal
Association européenne d'ostéointégration 2006	< 72 heures		> 3 mois (mandibule) > 6 mois (maxillaire)	> 3-6 mois	Restauration immédiate ou mise en charge immédiate non fonctionnelle, définie comme une restauration dans les 72 heures sans contact occlusal
Revue systématique de Cochran 2007	< 1 semaine	> 1 semaine < 2 mois	> 2 mois		Mise en charge immédiate avec ou sans contact occlusal

Tableau 14 : Évolution des définitions de mise en charge

La stabilité primaire est en donc un paramètre fondamental pour une mise en charge immédiate. C'est la phase d'ancrage mécanique de l'implant dans le site préparé ; c'est un phénomène mécanique. Il est le plus élevé juste après la pose de l'implant, en raison de la compression mécanique de l'implant sur les murs osseux, et il diminue avec le temps.

La stabilité secondaire est caractérisée par la formation progressive d'une cohésion biologique entre le tissu osseux et l'implant. La stabilité secondaire est absente au moment de la pose de l'implant et augmente avec le temps, obtenue par une néo-apposition au contact direct de l'implant (57)



Graphique 15 : Évolution de la stabilité implantaire en fonction du temps

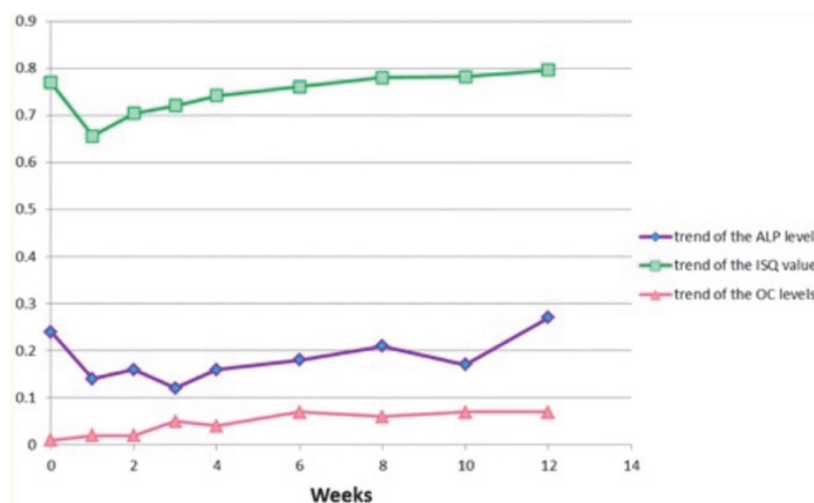
Au vue de l'évolution des délais de mises en charge, nous nous sommes demandé pourquoi il était possible de réaliser une mise en charge jusqu'à 1 semaine et pas au dela.

Dans l'étude de C. Tirachaimongkol, la corrélation entre la stabilité des implants dentaires et les marqueurs de la formation osseuse est évaluée pendant la période de cicatrisation. Les différents paramètres évalués sont

- ISQ : Le quotient de stabilité primaire est une échelle de mesure utilisée avec la méthode de l'analyse de la fréquence de résonance afin de déterminer la stabilité d'un implant. Les valeurs généralement retrouvées se situent entre 55 et 85 ISQ. Des valeurs inférieures à 50 sont la preuve d'un implant peu stable
- ALP : La phosphatase alcaline, est connue pour être impliquée dans la calcification osseuse
- OC : L'ostéocalcine est la protéine non collagène la plus abondante de la matrice osseuse

Il a été mis en évidence que la valeur ISQ la plus basse d'implant, était retrouvée la première semaine avec une valeur de 51,5, et que la valeur la plus haute était 84 la dixième semaine. Parallèlement à la variation de l'ISQ, il a été rapporté une diminution de l'ALP durant la 1ere semaine avant un regain à partir de la deuxième.

Ainsi il est donc possible d'étendre la mise en charge immédiate à une 1 semaine sans mettre en péril l'ostéo intégration des implants, car durant cette période, Il est encore possible de jouer sur l'élasticité osseuse et la stabilité mécanique. (58)



Graphique 16 : Évolution des taux de ALP, ISQ, OC en fonction du temps

Selon des études récentes les implants, mise en charge immédiatement avec des prothèses complètes fixes, obtiennent des taux de réussite très élevés après plusieurs années de suivi, à la fois pour les maxillaires et les mandibules (59). La mise en charge immédiate des mandibules édentées est bien documentée, contrairement au maxillaire où les articles sont moins nombreux.

Dans la revue de la littérature de Peñarrocha-Oltra (60), une étude comparative a été menée entre les réhabilitation complètes implantaire avec mise charge immédiate et celles avec mise en charge conventionnelle. Voici un tableau récapitulatif des différentes études analysées dans cette revue ainsi que les critères évalués

Études	Nombre implants	Recul	Taux de succès implantaire	Taux de succès prothétique	Perte osseuse peri implantaires (mm)
Ostman et al. 2005(61)	MCI :123	1 an	MCI :99,2%	NR	MCI : 0,8
	MC : 120		MC : 100%	NR	MC : 0,9
Balshi et al. 2005(62)	MCI : 522	3 ans	98,4%	100%	NR
Degidi et al. 2008(63)	MCI : 388	5 ans	98,4%	NR	NR
Tealdo et al. 2011(64)	MCI : 163	6 ans	93,9%	100%	MCI : 1,1 ± 0,9
	MC : 97		95,9%	100%	MC : 1,8 ± 1,1

Tableau 17 : Résultats des études sur les différents protocoles de mise en charge

Ces différentes études ont mis en évidence l'absence de différence statistiquement significative des taux de survie implantaire, prothétiques et des pertes osseuses peri-implantaires pour les protocoles de mise en charge immédiate et conventionnelle. Toutes les études examinées ont convenu que la stabilité initiale de l'implant était la condition essentielle du succès de la mise en charge immédiate

Dans une autre de ses études, Degidi a mis en évidence une formation osseuse plus importante à l'interface de l'implant osseux dans le groupe de MCI (65). Ils ont également conclu que la mise en charge immédiate pouvait induire un remodelage osseux ; de faibles mouvements peuvent stimuler de façon positive la différenciation osseuse à l'interface os-implant(66)(67).

Dans sa revue systématique et méta-analyse, Papaspyridakos (68) analyse sur 62 études les effets de la mise en charge immédiate des implants avec des prothèses fixes par rapport à la mise en charge précoce et conventionnelle en fonction de la survie, des échecs et des complications implantaire et prothétique au maxillaire et à la mandibule Pour le maxillaire édenté, les taux de survie implantaire et prothétique sont :

	MEC immédiate	MEC précoce	MEC conventionnelle	Différence statistique du succès des MEC
Recul	1 à 10 ans	1 à 3 ans	2 à 15 ans	
Maxillaire	90,43% à 100%	94,7% à 100%	94,95% à 100%,	Aucune différence
Mandibule	90 à 100%	98,51% à 100%,	96,47% à 100%	Aucune différence

Tableau 18 : Résultats de la méta analyse de Papaspyridakos (68)

Ainsi, aucune différence statistique n'a été identifiée entre la charge immédiate et la charge précoce ou conventionnelle et leur effet sur la survie de l'implant au maxillaire ou à la mandibule.

On retrouvera des résultats semblables dans la revue systématique de Kostas Zygiannis, ou la perte osseuse est également évaluée : Les modifications de la perte osseuse autour des implants avec mise en charge immédiate étaient similaires aux données publiées pour les implants mis en charge de manière conventionnelle (<1,5 mm). (69)

Ainsi d'après les différentes études et revues de la littérature, **la mise en charge immédiatement** avec des prothèses complètes fixes sur implants **au maxillaire et à la mandibule**, semblent être un **protocole fiable, reproductible**, avec des **taux de survie sur le long terme similaires aux protocoles avec mise en charge conventionnelle**

5.4 Le comportement biomécanique

L'analyse de la littérature sur les implants inclinés et le All-On-Four, nous a rapporté que l'inclinaison postérieure de l'implant distal de chaque côté de la mandibule et du maxillaire peut réduire la longueur du porte-à-faux et, par conséquent, améliorer la répartition des charges.

Il est rapporté dans les études de Clelland, que l'obstacle à l'utilisation d'implant incliné est la création d'un important bras de levier qui induirait une résorption sur l'os (70)(71). De nombreux auteurs comme Zampelis(72), Tsutomu Sugiura(73), Friberg (74) ont mis en évidence, que les implants inclinés transmettent généralement plus de contraintes à l'os environnant que les implants axiaux.

Cependant, des analyses expérimentales, numériques et cliniques diminuent l'importance de ce phénomène ; il apparaît que si l'implant incliné est réuni à d'autres implants, les contraintes seront partagées. La rigidité de la prothèse réduira la flexion des implants ainsi que le phénomène de bras de levier. Ainsi l'utilisation d'implants inclinés dans une prothèse fixe à arcade complète permet de réduire le porte-à-faux distal et diminue le stress osseux péri-implantaire (72)(74)

Dans le cas d'une arcade résorbée, pour une prothèse identique, l'utilisation distal d'un implant droit entrainerait une augmentation de la longueur de l'extension, ce qui augmenterait de manière significative les contraintes. Tandis que l'utilisation d'un implant angulés distal réduit la longueur du porte-à-faux et améliore la répartition des charges.

Comme le montre ces schémas, fournis par le docteur Maló : Dans des reconstitutions sur 4 implants, pour une même force de 50N exercée au niveau du bras de levier, la position inclinée des implants distaux permet de diminuer la force ressentie de 40N par rapport à des implants distaux droits. (144N contre 104N).

D'une force ressentie multipliée par 2,8 pour les implants axiaux, cette dernière n'est plus multipliée que par 1,9 pour les implants angulés. (38)

Cette illustration montre également qu'un 5ème implant ne change pas significativement la répartition des forces.

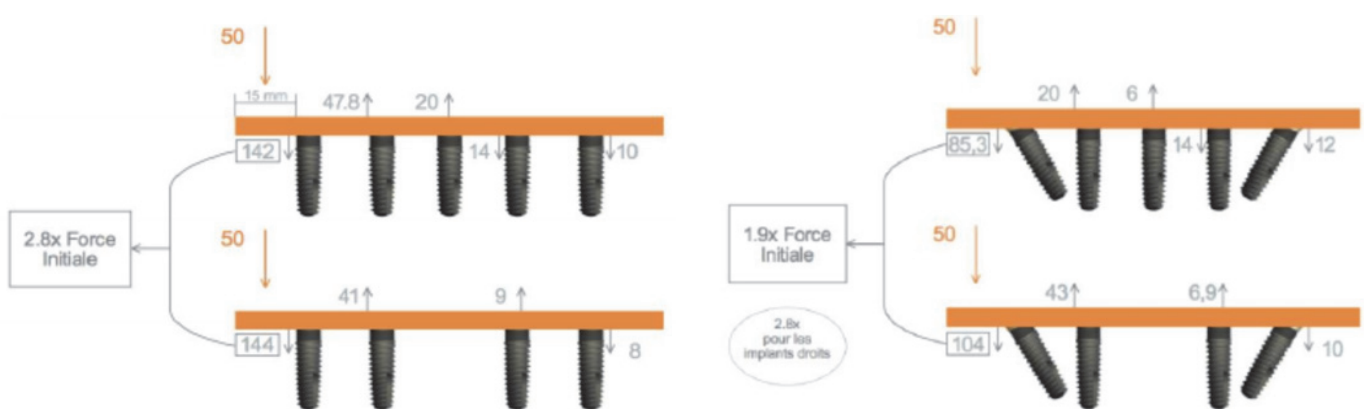


Figure 7 : Analyse biomécanique de différents schémas implantaire selon Maló (38)

En 2011, Giovanni Fazi, (75) a évalué en fonction de différentes configurations implantaire la distribution des contraintes au niveau osseux, implantaire et prothétique via une modélisation tridimensionnelle d' une mandibule édentée.

Plusieurs modèles ont été testées variant le nombre d'implants (trois à cinq) et leur angulation (droits ou angulés distalement de 17° ou 34°). Une prothèse rigide a été conçue, avec des porte-à-faux postérieurs de 20 mm. Une charge de 200 N a été appliquée sur la partie distale de la prothèse. Les contraintes ont été mesurées au niveau de l'implant, de la prothèse et de l'os.

Configuration	Interface implant-os	Os cortical	Os spongieux
5 implants	61	105	122
4 implants	64	108	119
All on Four (17°)	62	73	98
All on Four (34°)	53	88	76
3 implants	70	95	124

Tableau 19 : Contraintes maximales (MPa) mesurées au niveau de l'os selon les configurations d'implants

- La configuration a 3 implants est celle qui a engendré le plus de contraintes sur les implants et dans l'os.
- Les configurations avec 4/5 implants axiaux avec des prothèses mandibulaires fixées, ont entraîné une répartition similaire du stress dans l'os, la structure et les implants.
- Les configurations avec les implants distaux angulés ont permis une distribution plus favorable des contraintes à tous les niveaux que les implants droits.
- Une distribution type «All-on-Four» avec les implants distaux inclinés à 34 degrés a permis une réduction favorable des contraintes sur l'os, la structure et les implants

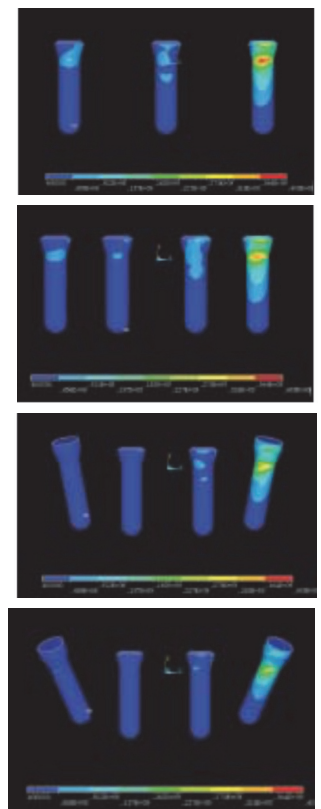


Figure 8 : Vue linguale des contraintes générées au niveau de l'implant selon 4 configurations d'implants

Il y a encore quelques années la mise en charge immédiate des implants était considérée comme un facteur compromettant le processus d'intégration osseuse. Aujourd'hui on sait que la mise en charge immédiate est un protocole fiable et reproductible.

L'absence d'ostéointégration des implants n'est pas due à leur mise en charge immédiate, mais plutôt à l'intensité des micromouvements transmis à l'interface os-implant auxquels ils sont soumis pendant leur cicatrisation.

-Pour Cameron et coll. (76), un micromouvement de 200 μm au niveau l'interface os-implant conduirait à une interposition fibreuse.

-Selon Brunki (77), un micromouvement $>100 \mu\text{m}$ provoquerait une réponse fibreuse

-Pour Jaffin et Berman (78) un mouvement $\leq 28 \mu\text{m}$, n'aurait pas d'effet sur l'ostéointégration, alors qu'un mouvement $\geq 150\mu\text{m}$ entraînerait automatiquement une apposition fibreuse autour de l'implant.

-Selon Szmukler-Moncler et coll., (79) les micromouvements entre 50 μm -150 μm seraient bien tolérés et ne perturberaient pas l'ostéo-intégration des implants.

L'amplitude des micro-mouvements est dépendante de la stabilité initiale des implants après leur pose.

En moyenne **les micromouvements $\leq 150 \mu\text{m}$ seraient bien tolérés** et ne perturberaient pas l'ostéo-intégration

La prothèse, mise en charge immédiatement, aura **un rôle de contention** entre les implants afin de **limiter leur potentiel de mobilité et leurs micromouvements** générés par les contraintes

Dans l'ensemble, les études concordent sur le fait qu'une stabilité primaire est essentielle pour la prise en charge immédiate, et la réussite d'un traitement All-on-Four. Tous les auteurs s'accordent pour dire que le torque d'insertion pour la stabilité des implants doit être important, au moins supérieur ou égal à 35 Ncm pour une mise en charge immédiate (80). Neugebauer et ses collaborateurs ont montré qu'un couple d'insertion $> 35 \text{ Ncm}$

entraînait une augmentation de la surface implant/os par rapport aux implants d'un couple d'insertion < 35 Ncm.(81)

La prothèse permet également de pérenniser cette stabilité, lorsque les implants sont connectés les uns aux autres de façon rigide par le biais d'une prothèse fixe, leur potentiel mobilité étant diminué et les micromouvements générés par les contraintes ne dépassant le seuil de tolérance.(82)

La prothèse doit donc répondre à un certain cahier des charges. Elle doit être conçue pour que la charge occlusale soit répartie de manière homogène sur l'ensemble de l'arcade en statique et en dynamique afin de supprimer toutes forces déstabilisatrices(83).

Les auteurs insistent, pour les mises en charge immédiate, sur la nécessité de maintenir la prothèse en place pendant une période de cicatrisation de 3 à 4 mois où le processus de remodelage osseux est dans sa phase critique(84)(85).

Pour une mise en charge immédiate, le torque des implants doit être important : supérieur ou égal à 35 Ncm

La prothèse sur pilotis est une solution intermédiaire entre la prothèse fixée complète implanto-portée et la prothèse amovible supra-implantaire. Elle tente de concilier les avantages de confort d'une prothèse fixée aux avantages esthétiques d'une prothèse amovible (soutien de la lèvre, compensation d'une perte osseuse...). Elle est indiquée lorsque la résorption osseuse est importante, surtout dans les secteurs postérieurs. Des implants sont alors posés dans le secteur antérieur dénué d'obstacle anatomique.

La prothèse tente donc de venir rattraper cette localisation antérieure des implants sur l'arcade avec une extension prothétique pour augmenter le nombre de dents postérieures (86)

Cependant la longueur de l'extension apparaît souvent comme une cause d'échec prothétique et implantaire en provoquant un bras de levier trop important sur les implants. Ainsi la longueur de l'extension doit être raisonnable. Pour la standardiser, différentes études ont été menées.

Les études in vitro menées par Eskitascioglu(87), Ogawa(88), Mc Cartney(89), Shackleton(90), estiment que la longueur de l'extension mandibulaire ne doit pas dépasser 20mm.

Les études in vivo menées par Tarnow et coll. (91), Brunski et coll. (92) Colomina et coll, Randow et coll. (93) démontrent qu'une extension jusqu'à 14mm est cliniquement acceptable à la mandibule et ne doit pas excéder 10mm au maxillaire..

TAKAYAMA introduit en 1990 la corrélation entre « l'AP-Spread » ou portée antéro-postérieure est la longueur possible des extensions distales. La portée antéro-postérieure est définie comme la distance entre l'implant le plus mésial et le plus distal.(94) De cette étude va émerger la règle des extensions distales. Elle préconise de ne pas dépasser une longueur maximum de 1,5 fois la portée antéro-postérieure.

Il est à noter que la valeur de ce coefficient multiplicateur varie dans la littérature de 1,5 à 2,5 en fonction de la répartition des implants sur l'arcade, eux-mêmes tributaires de la forme de l'arcade, de l'os disponible et des obstacles anatomiques

En pratique, selon Davarpanah et coll. 2007, (95) la longueur de l'extension est souvent calculée en fonction de la répartition des implants sur l'arcade. Plus la distance entre l'implant le plus antérieur et le plus postérieur est grande, plus l'extension peut-être longue. Elle correspond à la distance antéro-postérieure séparant les lignes parallèles tracées à travers le milieu de l'implant le plus antérieur et l'implant le plus postérieur multiplié par 1,5

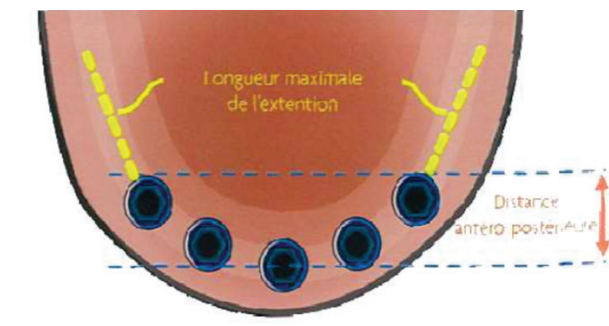


Figure 9 : Calcul de la longueur maximale de l'extension selon Davarpanah

Il n'y a pas de consensus commun scientifiquement établi concernant la longueur l'extension : **environ 1,5 fois la distance antéro-postérieure entre les implants**

Les extensions maxillaires devraient être plus courtes que les extensions mandibulaires.

Il faut toujours garder en tête la nécessité de pouvoir accéder en-dessous pour la **maintena de l'hygiène.**

6 Protocole

6.1 Calendrier thérapeutique des différents traitements implantaires

Voici une frise temporelle des traitements qui sont proposés à ce jour au CHU de Nice.

Les deux premières flèches illustrent les réhabilitations conventionnelles, qui restent les solutions thérapeutiques de choix pour un patient totalement edenté.

- La première flèche illustre temporellement, la prise en charge d'un patient avec un volume osseux satisfaisant pour une réhabilitation implantaire. Si des avulsions doivent être réalisées, les dents peuvent être extraites le jour même de la pose implantaire ou quelques semaines avant (4-6 semaines). Une fois les implants posés, la prothèse d'usage ne peut être réalisée qu'à partir de 8 semaines de cicatrisation osseuse, bien que dans la pratique courante, un délai approximatif de 3 mois est respecté après la mise en place des implants. (57)

- La deuxième flèche illustre les cas où le patient présente un volume osseux insuffisant, ne permettant pas la pose de l'implant sans aménagement au préalable. Lorsqu'une greffe osseuse doit être réalisée, un délai d'environ 3 à 6 mois est nécessaire pour obtenir une cicatrisation osseuse optimale permettant de la pose d'implant. Cette période de cicatrisation variera en fonction du type de défaut à corriger, du biomatériau utilisé. Une fois les implants mis en place, les étapes pour la réalisation de la prothèse d'usage, ne débuteront qu'après 3 mois post-implantation, afin d'obtenir une ostéo-intégration optimale.

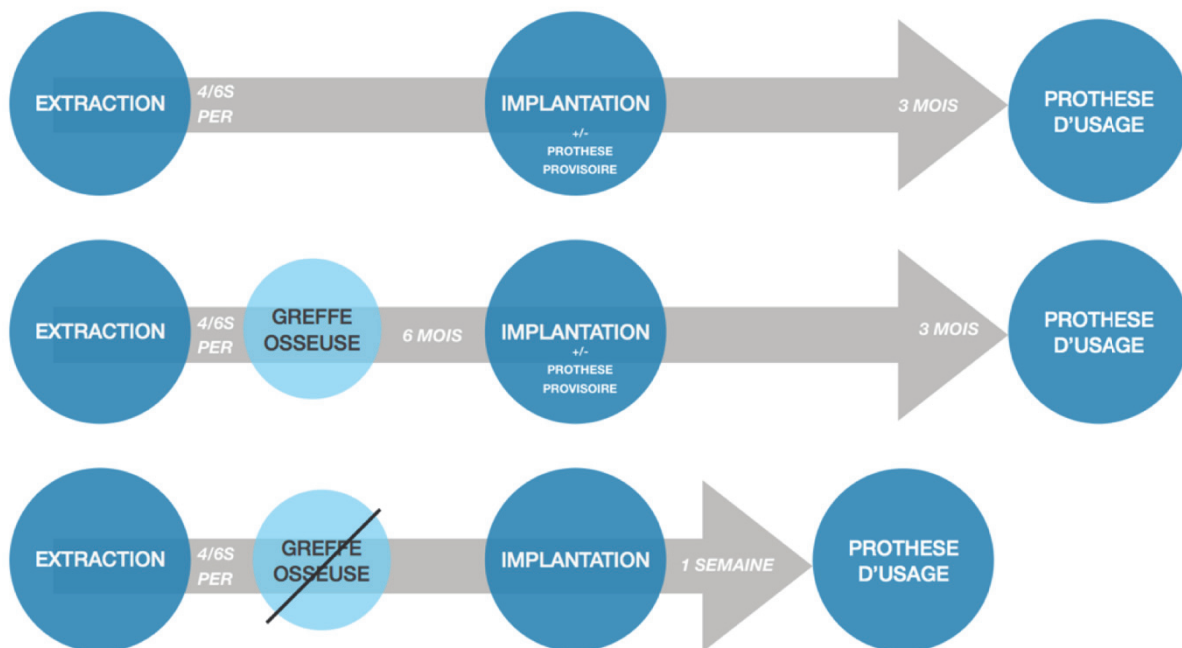
Le patient pourra dans les 2^{es} cas, porter une prothèse provisoire, avec mise en charge immédiate si la stabilité primaire est obtenue, ou plus tardivement, en mise en charge précoce ou conventionnelle, pour préparer l'environnement muco-gingival.

- La dernière flèche représente les délais chirurgicaux et prothétiques du protocole.

Ce protocole permet d'éviter toute greffe pré-implantaire, alors même que le volume osseux est insuffisant. Ainsi, le concept du All-On-Four permettra de placer les implants dans une arcade resorbée.

La prothèse d'usage réalisée, sera mise en bouche 1 semaine post implantation, jouant sur l'élasticité osseuse, sans passer par un prothèse provisoire.

Ce protocole permet donc de réduire le temps de traitement, le nombre d'interventions chirurgicales et prothétiques et un coût de traitement diminué en évitant toute greffe et toute prothèse provisoire.



Graphique 20 : Chronologie des différents traitements implantaire

6.2 Mise en place du protocole

Le protocole mis en place a été établi selon la structure IMRAD.

Nous avons donc, dans un premier temps, établi l'objectif principal qui était : Proposer un protocole de traitement de l'édenté complet par mise en charge immédiate de la prothèse d'usage au sein du CHU de Nice

Une fois l'objectif clairement défini, le « Material & methods » a été développé.

Le groupe de patient à être sélectionné dans cette étude devait répondre aux critères d'inclusion suivants :

- Patient édenté complet ou à édenter au maxillaire ou à la mandibule désirant une restauration fixe
- Patient ASA 1 ou 2
- Patient non-fumeur
- Patient compliant et sérieux
- Patient avec bonne hygiène bucco-dentaire

Afin de pouvoir poursuivre le protocole chez chaque patient, une étude préopératoire était nécessaire pour déterminer la faisabilité de ce dernier :

- un examen CBCT avec guide radiologique
- des moulages d'étude
- un enregistrement des RIM avec un arc facial.
- la validation de la DVO permettant la réalisation par le laboratoire d'une plaque d'occlusion, nécessaire pour les étapes prothétiques

6.3 Etapes cliniques et laboratoires du protocole

Voici un tableau récapitulatif des différentes étapes du protocole qui sera illustré par quelques cas cliniques réalisés au CHU de Nice.

CLINIQUE	LABORATOIRE
Doléance patient + analyse édentement +prothèses	
Empreinte Primaire + Arc Facial +Photo	Montage ASA + Fabrication guide radio
Analyse CBCT avec guide radiologie Présentation du plan de traitement + Devis	Réalisation maquette occlusion
Pose implants + Empreinte implants + enregistrement RIM (J0)	Réalisation d'un montage de dents
Essayage de(s) maquette - validation esthétique et fonction (J2)	Coulée barre + Polymérisation
Mise en place de la prothèse sur pilotis + amovible Equilibration occlusale	
Contrôle cicatrisation + retrait fils + contrôle occlusale	

Tableau 21 : Étapes cliniques et laboratoires du protocole

1^{ère} séance :

Cette séance est dédiée à la prise de contact avec le patient. Il est important de mettre en évidence le motif de consultation du patient et d'écouter ses différentes doléances qui se résument souvent à une volonté de réhabilitation fixe sur implants.

Le questionnaire médical est réalisé dans un premier temps pour déterminer l'existence d'éventuelles contre- indications d'ordre général à l'implantologie. La décision de poser des implants doit prendre en considération l'état général, ainsi que l'hygiène et les habitudes de vie du patient.

Durant cet entretien, il est important d'arriver à déterminer l'étiologie de son édentement ce qui nous donnera des informations importantes quant à son mode de vie, son hygiène bucco-dentaire et son historique dentaire. Une analyse de la littérature a montré que le risque de perdre un implant est plus important si la perte des dents était d'origine parodontale plutôt

que carieuse ou traumatique. Dans ce dernier cas, le risque d'infection péri-implantaire est plus élevé même chez les patients complètement édentés(96)(97). (98)

L'analyse et l'évaluation des prothèses existantes est une étape primordiale. Ces dernières sont riches en informations pour comprendre les différentes doléances du patient et permettre une meilleure communication avec le patient.

Si la prothèse existante ne répond pas aux cahiers des charges esthétiques et fonctionnels, le praticien devra débiter son traitement par la confection d'une nouvelle prothèse jusqu'à l'étape du montage des dents. Il devra élaborer un montage de dents sur une base en résine qu'il pourra exploiter quelle que soit la décision prothétique finale retenue.

Il sera indispensable d'évaluer l'arcade antagoniste et les courbes d'occlusions. Si l'arcade antagoniste ou les prothèses doivent être retouchées ou modifiées, il est indispensable d'en informer le patient en amont. Il faut lui expliquer l'importance d'obtenir un schéma occlusal optimal pour la bonne répartition des forces et la réussite du traitement. La prothèse existante ou le nouveau montage de dent servira alors de base pour le futur projet prothétique.

2^{ème} séance:

Des photographies exo-buccale (sourire) et endo-buccale sont prises afin de pouvoir réaliser une étude esthétique du cas et proposer la meilleure solution thérapeutique. Lors de la deuxième séance, le praticien prend des empreintes à l'alginate pour obtenir des modèles d'études, puis les Relations Inter-Maxillaires sont enregistrées au moyen d'un arc facial.

L'analyse des modèles et des photographies représente une phase essentielle de l'établissement du plan de traitement.

La DVO existante sera évaluée selon la règle de *Willis* qui se réfère à une égalité entre la distance de l'angle externe de l'œil à la fente labiale et la distance entre le point sous-nasal et

le gnathion ; Si la DVO n'est pas satisfaisante, il faudra la redéfinir pour la suite des étapes prothétiques.

Au laboratoire, une fois les modèles montés sur l'articulateur en Relation centrée, un guide radiographique est réalisé à partir des prothèses existantes ou du nouveau montage des dents

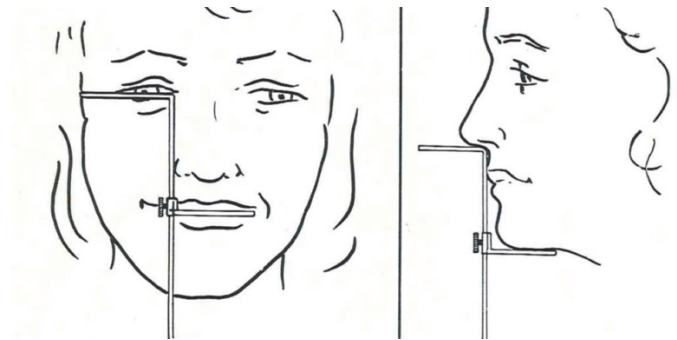


Figure 10 :Illustration de l'indice de Willis

Un assainissement parodontal est réalisé lors de ce 2^{ème} RDV et un enseignement à l'hygiène est fait auprès du patient.

3^{ème} séance :

Le guide radiographique a été au préalable donné au patient afin qu'il puisse passer son examens radiologique 3D avec. Le guide radiologique est indispensable pour procéder à une bonne planification ; il a pour objectif de visualiser l'emplacement souhaitable des implants en fonction du couloir prothétique.

Lors de la 3eme séance, le praticien va donc étudier les images du ConeBeam. Il va confronter les aspirations du patient aux réalités anatomiques et aux possibilités thérapeutiques. C'est sur la base de ces informations que le plan de traitement final sera adopté. Le praticien explique donc au patient, les différentes solutions thérapeutiques amovibles et fixes et leur devis avec les avantages et les inconvénients :

- Prothèse amovible complète
- Prothese amovible implanto retenue
- Prothèse fixe sur implants :
 - 8 implants au maxillaire avec bridge implanto-porté ou 6 implants au maxillaire avec

pilotis avec si nécessité greffe osseuse

6 implants à la mandibule avec bridge implanto-porté ou 4 implants mandibulaire avec pilotis et greffe si nécessaire.

- Protocole : 4 implants maxillaire ou mandibulaire avec mise en charge immédiate de la prothèse d'usage.

Il s'agit, au terme de cette étape, d'obtenir la meilleure solution possible entre les désirs du patient, et les limites anatomiques, médicales et prothétiques.

Si le patient choisit la solution du protocole, il doit signer le consentement éclairé. La planification implantaire est validée avec 4 implants placés selon le postulat du All-on 4 de Paulo Malo et les pièces implantaires et prothétiques sont commandés. En parallèle, une plaque d'occlusion est réalisée par le laboratoire. Cette Plaque d'occlusion est nécessaire pour faciliter les étapes prothétiques réalisées le jour de la chirurgie. Cette plaque doit répondre aux critères suivants :

- Appuis sur les deux arcades pour conserver la DVO
- Indentée sur l'arcade opposée en résine dure
- Repositionnable
- Aménagement de l'espace entre la future arcade implantée et la plaque pour mise en place du silicone d'occlusion (Futar®)

4^{ème} séance : Jour de la chirurgie

Avant de commencer la chirurgie, la teinte de la future prothèse est enregistrée en se basant sur l'arcade antagoniste.

Les étapes chirurgicales sont les suivantes :

- Anesthésie de l'arcade à implanter.
- Dans le cas où le patient présente encore des dents à extraire, les avulsions seront réalisées en premier, le moins traumatique possible. Les irrégularités de la crête alvéolaire seront supprimées avec la pince gouge et un nettoyage mécanique et chimique des alvéoles sera réalisé (Betadine®)

- Le site étant préparé, les implants seront posés avec un guide d'angulation, droits en antérieurs et angulés en postérieurs.



Figure 11 : Illustration de l'utilisation du guide d'angulation lors de la chirurgie

- puis les piliers seront vissés sur les implants.
- Un comblement osseux au niveau des alvéoles sera effectué dans les cas où des extractions ont été réalisées.
- Les sutures sont réalisées en points simples le long de la crête avec du fil non résorbable en nycril (Prolène®)

Une fois les étapes chirurgicales terminées, débute la phase prothétique :

- Une Empreinte en double mélange des piliers est réalisée en technique Pick up. La mise en place d'un système de solidarisation entre les transferts d'empreinte (avec du fil et de matériaux d'enregistrement occlusale) est indispensable pour diminuer tout risque de déplacement à la désinsertion de l'empreinte.
- Des capuchons de cicatrisation des piliers sont placés pour soutenir les tissus mous péri-implantaires durant le temps de fabrication de la prothèse d'usage.
- Les Relations intermaxillaires sont enregistrés avec la plaque d'occlusion placée en bouche et un matériau d'enregistrement (Futar®)

Une fois les étapes prothétiques finies, une ordonnance est délivrée au patient avec les conseils post opératoires, et un RDV lui est donné 2 jours après.

L'ordonnance est la suivante :

- Amoxicilline : 1g, 1 comprimé matin et soir pendant 7 jours (sauf si allergies)
- Prednisolone : 20mg, Prendre 1mg/kg/jour le matin, pendant 4 jours
- Paracétamol :1g ; 1 comprimé matin midi et soir, pendant 4 jours si douleurs

5^{ème} séance : Deux jours après la chirurgie

Un montage de dent antérieur a été réalisé par le laboratoire avec un bourrelet de cire en postérieur sur une base en résine.

La maquette est essayée en bouche, un essayage esthétique des dents antérieures est réalisé. Les Relations intermaxillaires et Dimension verticale d'occlusion sont contrôlées et reprises si nécessaire.

Le concept occlusal retenu pour ce protocole est celui de l'occlusion Totalemment équilibré (OTE). Le principe est de réaliser des contacts simultanés lors des mouvements d'excursions pour une répartition uniforme des forces sur l'ensemble de l'arcades. En Occlusion de Relation Centrée (ORC), le calage est assuré par une répartition des contacts sur l'ensemble des dents, et avec des contacts antérieurs légers.

En propulsion, les dents antérieures viennent en contact associées à des contacts postérieurs équilibrants (trépied de Devin). Lors de la diduction, il faut des contacts travaillants équilibrés, du côté opposé, par des contacts non travaillants.

6^{ème} séance : J+7 après la chirurgie

Le praticien contrôle la cicatrisation de la gencive et retire les fils. La prothèse, livrée par le laboratoire, est mise en place avec l'antagoniste si sa réfection était nécessaire. Des radiographies sont réalisées au niveau des implants pour vérifier l'enfoncement de la prothèse et la bonne adaptation de la barre sur les implants. L'occlusion est également évaluée avec du papier d'occlusion en statique et en dynamique, pour contrôler la répartition homogène des contacts sur l'ensemble de l'arcade. Il est indispensable avant de libérer le patient de contrôler avec lui de la possibilité d'une bonne hygiène et d'un espace disponible pour le passage des Brossettes. Il sera rappeler au patient la nécessité d'avoir une alimentation molle, pendant la phase de cicatrisation des 3 mois.

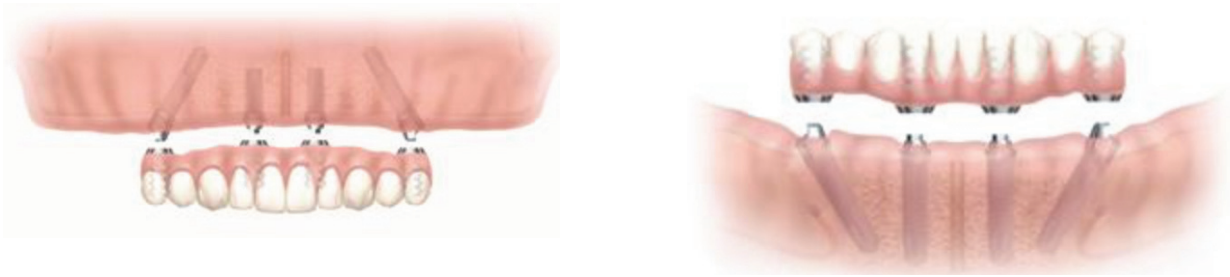

Figure 12 : Illustration de la mise en place de la prothèse d'usage

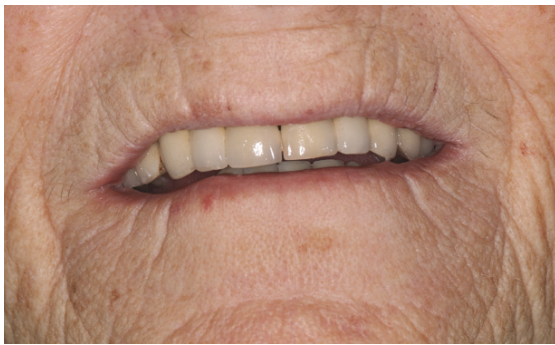7^{ème} séance et autres :

Les premiers suivis seront hebdomadaire le 1^{er} mois, puis une fois par mois. Au cours de ces RDV, il faudra contrôler l'hygiène du patient, et l'occlusion. Si nécessaire, il faudra ajuster de l'occlusion afin d'éviter toutes forces déstabilisatrices qui pourraient mettre en péril l'ostéointégration des implants

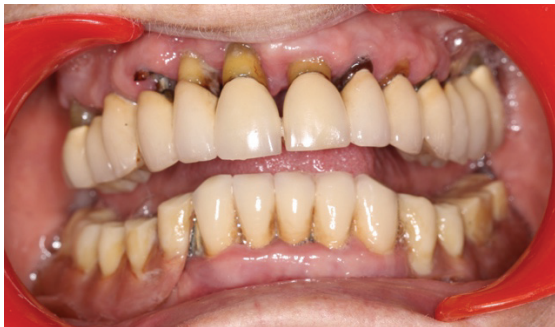6.4 Cas cliniques réalisés au sein du CHU de NICE

6.4.1 Cas n°1

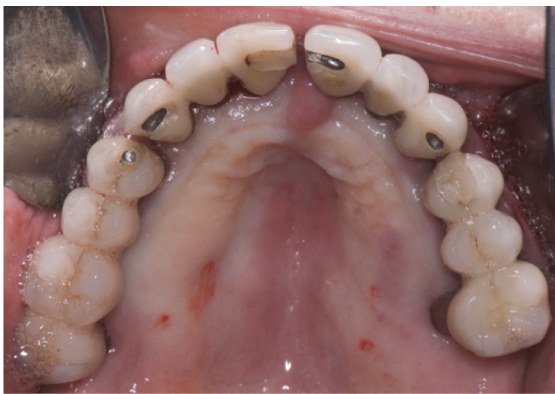- Situation initiale



Madame F, 71 ans, se présente au CHU avec une volonté de réhabiliter son arcade maxillaire pour des raisons esthétiques et fonctionnelles avec une solution fixe. Aucun problème de santé, ni de traitement médicamenteux en cours n'est rapporté par la patiente. Cette dernière présente une bonne hygiène Buccodentaire



Au maxillaire, la patiente présente un bridge dento-porté céramo-métallique de 16 à 27, de mobilité 3 selon la classification MUHELLMANN et de nombreuses récessions gingivales



A la mandibule, la patiente porte une prothèse amovible postérieure pour compenser son édentement postérieur bilatéral (Classe 1 de Kennedy)

A l'examen occlusal, il est mis en évidence, l'absence de courbe d'occlusion physiologique, et la nécessité de rétablir une occlusion fonctionnelle et la courbe de Spee. Il est donc exposé à la patiente, la nécessiter de confectionner un nouvel appareil mandibulaire en parallèle de la réhabilitation du maxillaire. En effet pour pérenniser le traitement, la réhabilitation doit s'intégrer dans un contexte occlusale favorable

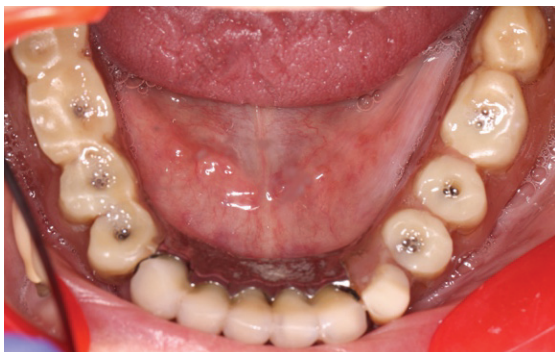

Figure 13 : Photographies de la situation initiale du Cas 1

- Analyse et planification CBCT

Après avoir réalisés des empreintes à l'alginat et un montage directeur, les radiographies sont analysées pour déterminer les différentes solutions thérapeutiques fixes / implantaires. Au Scanner, il est mis en évidence, la faible hauteur sous sinusienne, ne permettant pas la mise en place des implants droits sans greffe osseuse.

Le maxillaire présente une résorption osseuse avancée généralisée. Différentes solutions thérapeutiques sont proposées à la patiente, cette dernière retient la solution fixe sur 4 implants, avec mise en charge immédiate de la prothèse d'usage

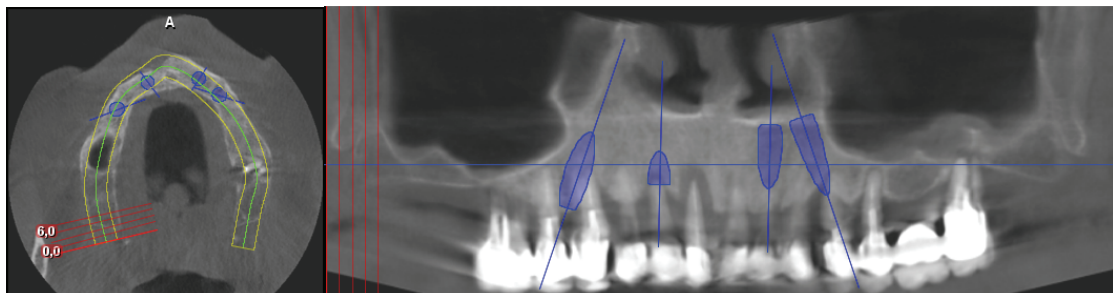


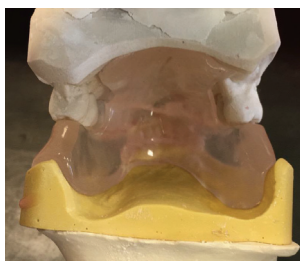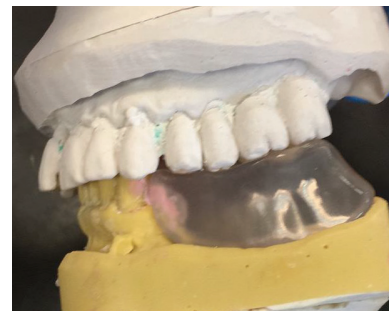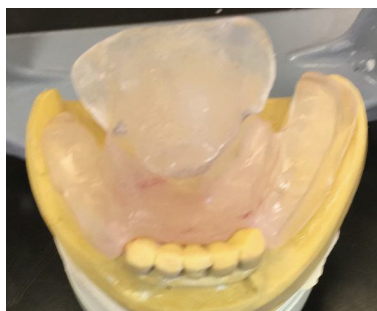Figure 14 : Coupe du CBCT du Cas 1

- Réalisation de la plaque d'occlusion

Avec les modèles montés sur articulateur et le montage directeur réalisé, la Dimension verticale d'Occlusion (DVO) est validée.

Une plaque d'occlusion est donc réalisée par le laboratoire en se basant sur la DVO validée.

Cette Plaque d'occlusion doit donc respectée les critères suivants :



Appuis sur les deux arcades pour conserver la DVO
Indentée sur l'arcade opposée en résine dure
Repositionnable
Aménagement de l'espace entre la future arcade implantée et la plaque pour mise en place du silicone d'occlusion (Futar®)



Figure 15 : Plaque d'occlusion

- Jour de la chirurgie – étapes prothétiques.

Un Lambeau de pleine épaisseur est réalisé de 16 à 27 et les dents maxillaires sont extraites en totalité

Une régularisation des crêtes est réalisée à l'aide de pince gouge et de râpe à os.

Le site est nettoyé mécaniquement et chimiquement (Bétadine®) pour pouvoir poser les implants.

Pour faciliter la pose des implants un guide d'angulation est positionné sur le maxillaire.

Après avoir repéré la paroi antérieure des sinus, les 4 implants sont posés, droits en antérieur, et angulés en postérieur et les alvéoles sont comblées avec de l'os autogène préalablement recueillis lors de la régularisation de crête.

Les piliers sont donc mis en place sur les implants, droits en antérieurs et piliers angulés en postérieurs afin d'en rattraper l'axe. Les angulations de pilier ont été choisies pour compenser la divergence entre les implants antérieurs et postérieurs et pour localiser les trous d'accès des vis prothétiques de manière occlusale ou linguale.

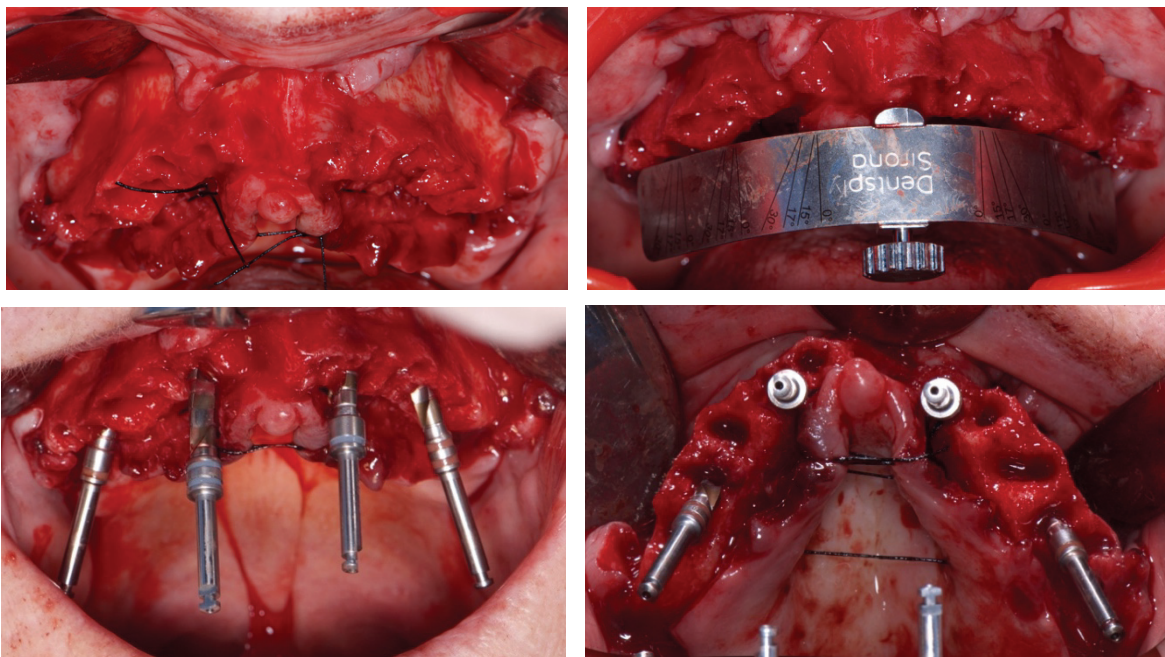


Figure 16 : Photographies endo-buccales pendant la pose des implants du Cas 1

Les sutures sont réalisées avec du fil non résorbable en points simples.

Les étapes chirurgicales terminées, commencent alors les étapes prothétiques.

Une empreinte est réalisée avec des transfert de piliers multi unit, avec une technique double

mélange, par silicone d'addition et des porte empreinte du commerce, en ciel ouvert. Un système de solidarisation est mise en place entre les transferts d'empreinte avec du fil et du matériaux rigide (Luxabite), pour minimiser le risque de déformations lors de l'empreinte

Les relations intermaxillaires (RIM) sont enregistrées, une fois les piliers recouverts de capuchons de protections.

La plaque d'occlusion, préparée en amont par le prothésiste, est mise en bouche et le patient en fermant sur la plaque, retrouve en Relation centrée, sa dimension verticale d'occlusion, validée aux séances précédentes.

Entre la plaque et l'arcade implantée, un silicone d'occlusion est inséré. Les indices de Willis, sont marqués sur le silicone d'occlusion afin de faciliter le travail du prothésiste et de lui transférer le maximum d'informations.

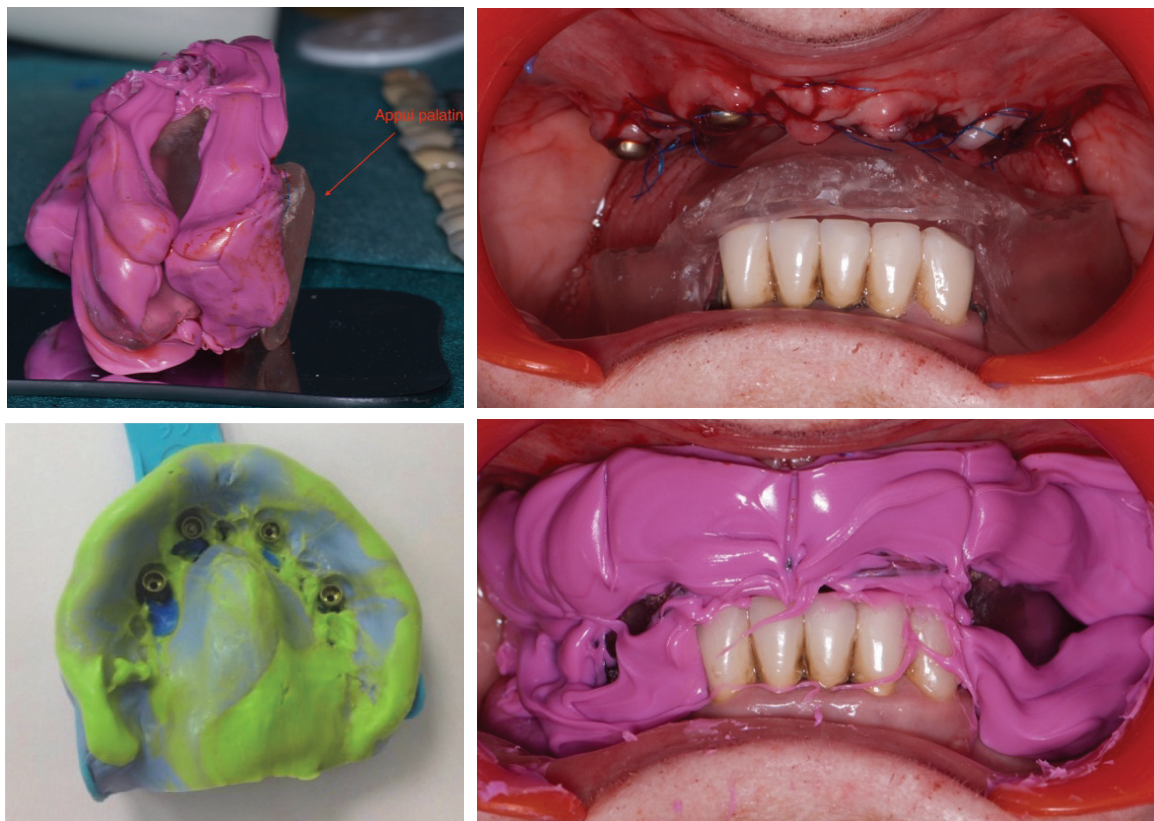


Figure 17 : Étapes prothétiques du Cas 1, empreinte et enregistrement de l'occlusion

- Un essai : J+2 de l'opération.

Le laboratoire livre une base en résine avec le secteur antérieur monté et des bourrelets en cire au niveau postérieur. Un essai esthétique est réalisé : la teinte, la forme et le positionnement des dents doivent être validés. On vérifie également la nouvelle DVO grave à l'indice de Willis.

Dans le cas échéant, ou l'occlusion est mauvaise, ou le rapport bi maxillaire n'est pas bon, les RIM doivent être réenregistrées grâce aux bourrelets postérieurs, et les modifications marquées sur les dents montées, comme par exemple une déviation du milieu inter incisif.

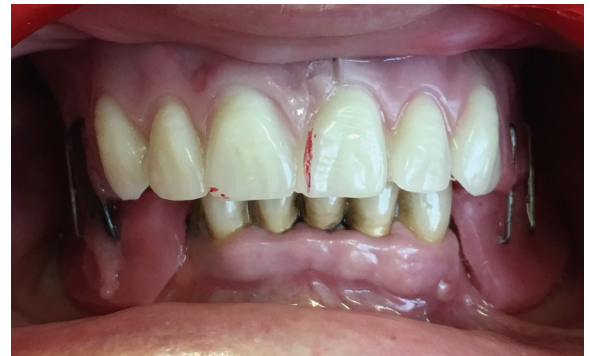
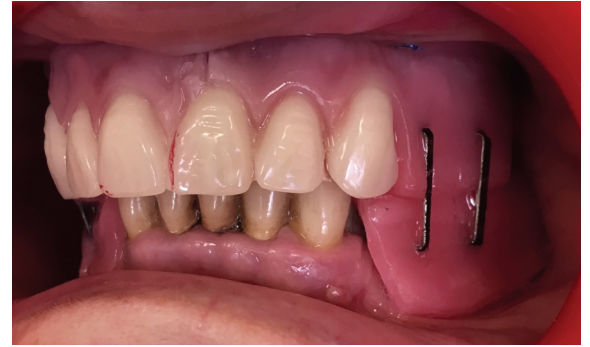
Figure 18 : Photographies de l'essai esthétique antérieur du Cas 1

- Étapes laboratoires : confection de la prothèse

La prothèse a été réalisée par le laboratoire, il s'agit donc de prothèse avec armature passive coulée en Cr-Co classique avec des dents en résine.

La connexion aux implants à l'aide d'embases en titane collées sur la barre coulée afin de rattraper l'imprécision/déformation due à la coulée et d'avoir une connectique usinée par le fabricant Prothèse

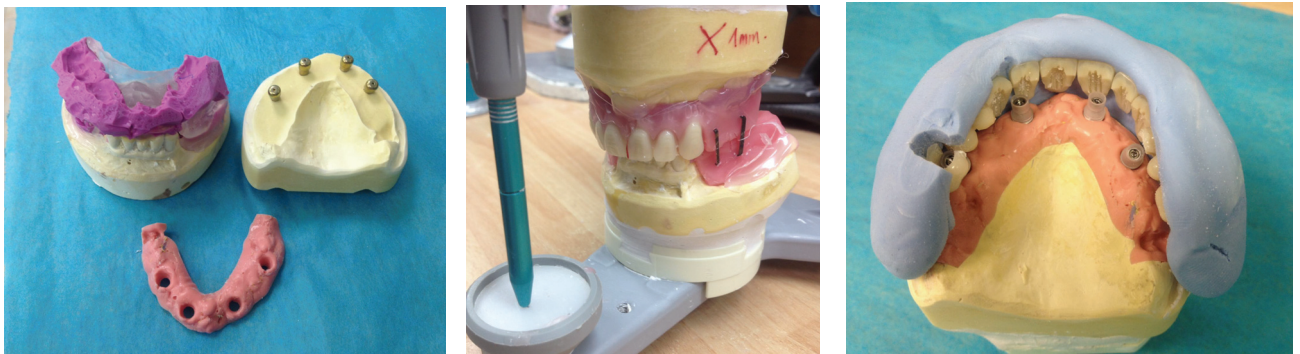

Figure 19 : Étapes laboratoires de la confection de la prothèse

La prothèse finalisée est livrée. La cicatrisation est contrôlée et les fils retirés. La prothèse est donc mise en charge sur les implants au maxillaire. A la mandibule une prothèse amovible partielle provisoire a été confectionnée afin de recréer une courbe d'occlusion fonctionnelle, afin d'éviter de mettre en péril la stabilité de la prothèse maxillaire et la survie des implants.

Des radiographies sont réalisées au niveau des implants pour vérifier l'enfoncement de la prothèse et la bonne adaptation de la barre sur les implants

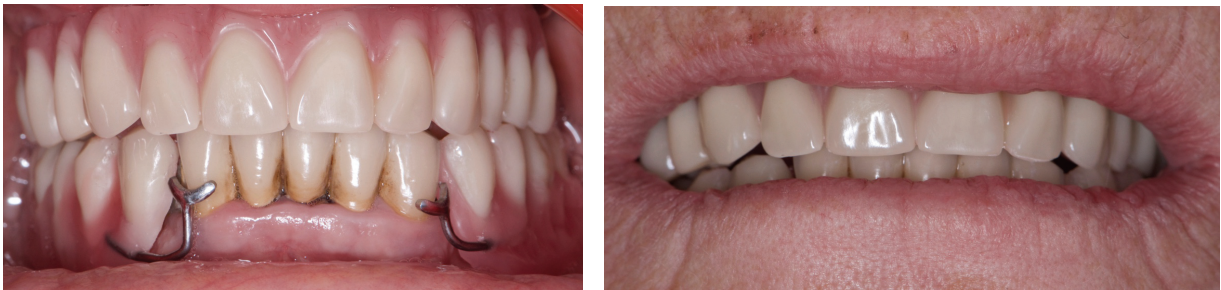

Figure 20 : Vue frontale lors de la pose de la prothèse

L'occlusion en statique et en dynamique, est validée grâce à du papier d'occlusion.

L'occlusion bilatéralement équilibrée est le concept occlusal choisi dans ce protocole afin de supprimer toutes forces occlusales déstabilisatrices qui pourraient mettre en péril la réhabilitation.

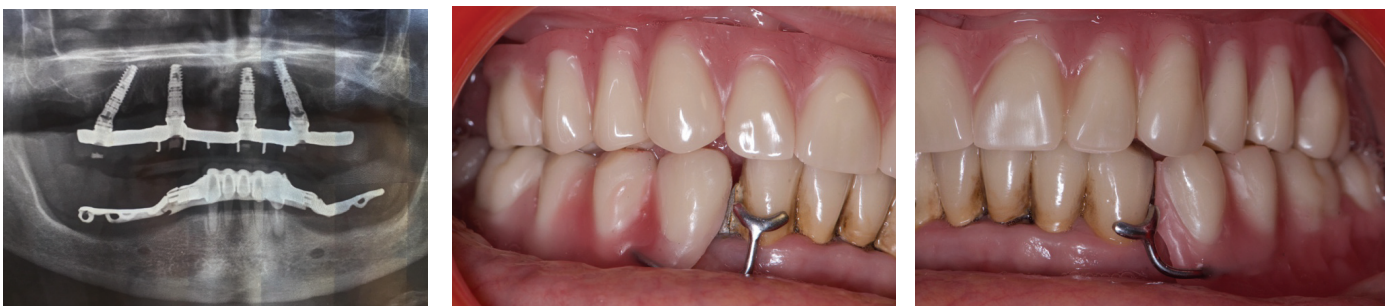

Figure 21 : Photographies endo-buccales latérales lors de la pose de la prothèse, et radiographie panoramique

- Contrôle et maintenance

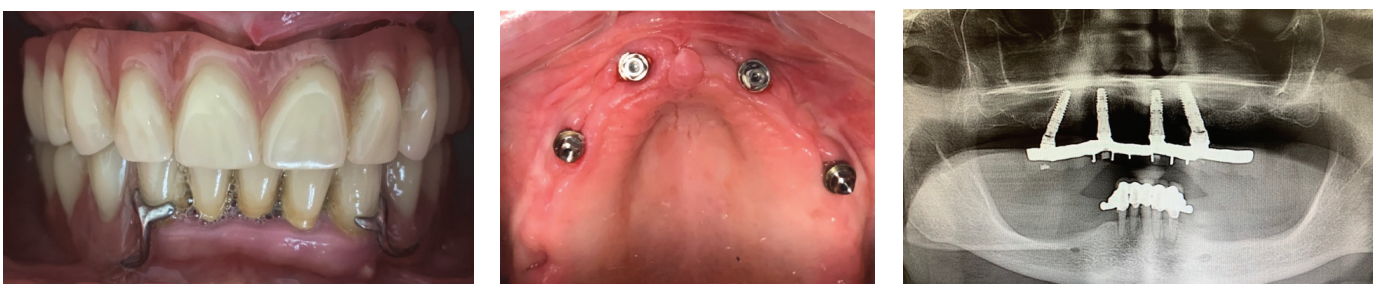

Figure 22 : Photographies endo-buccales lors d'un RDV de contrôle, et radiographie panoramique de contrôle

Le mois qui suit la pose de la prothèse, le patient vient en RDV hebdomadaire afin de contrôler l'occlusion et l'hygiène.

Puis les RDV de contrôle sont pris tous les mois pendant 6 mois puis tous les 6 mois par la suite. La maintenance et le suivi sont primordiaux dans ce protocole afin d'éviter les forces déstabilisatrices qui pourraient mettre en péril l'ostéointégration des implants, et de supprimer les facteurs qui pourraient mettre en péril ce traitement

6.4.2 Cas n°2

- Situation initiale

Monsieur M, 62ans, se présente au CHU avec une volonté de réhabiliter le maxillaire de manière fixe pour des raisons de confort. Il n'accepte pas le caractère amovible de prothèse maxillaire.

Aucun problème de santé, ni de traitement médicamenteux en cours. La patient présente une bonne hygiène Buccodentaire

Au maxillaire, le patient présente une arcade édentée, réhabilitée par une prothèse amovible complète.

A la mandibule, le patient présente un édentement antérieur de 32 a 42 compensé par une prothèse amovible partielle et des réhabilitations fixes dento portées au niveau postérieures.

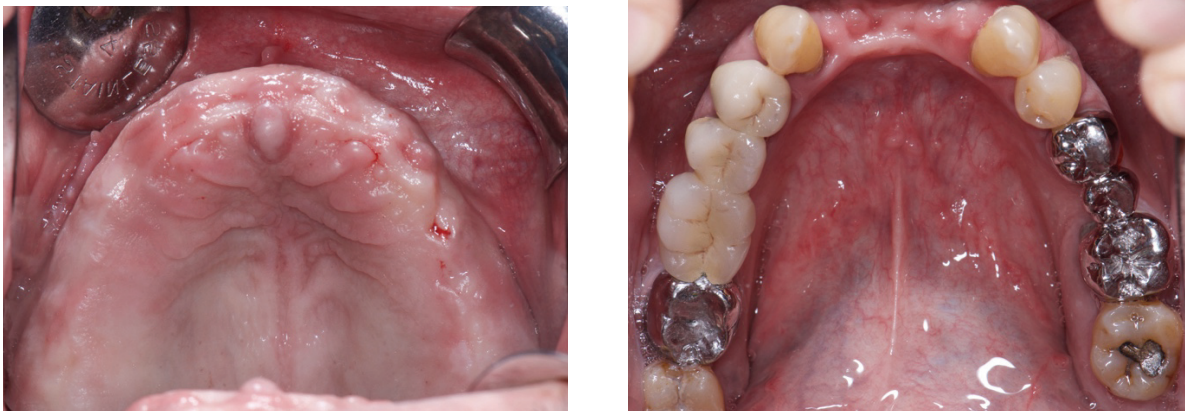

Figure 23 : Photographies endo-buccales de la situation initiale du Cas 2

- Analyse et planification CBCT

Après avoir réalisés des empreintes à l'alginat et un montage directeur, le CBCT est réalisé avec un guide radiologique à partir de la prothèse maxillaire validée esthétiquement et fonctionnellement

Il est mis en évidence une faible hauteur sous sinusienne, ne permettant pas la mise en place d'implants droits sans greffe osseuse. Le maxillaire présente une résorption osseuse avancée généralisée.

A la mandibule, une prise en charge pluri disciplinaire sera à prévoir pour éliminer les foyers infectieux et les lésions dentaires et parodontales.

Différentes solutions thérapeutiques sont proposées au patient, ce dernier retient la solution fixe sur 4 implants, avec mise en charge immédiate de la prothèse d'usage

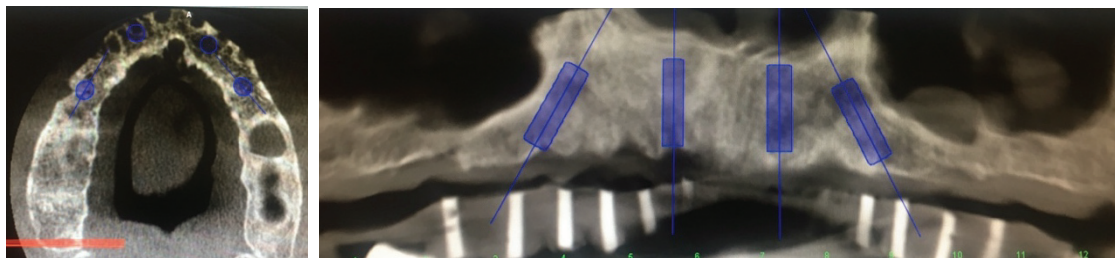


Figure 24 : Coupe du CBCT du Cas 2

- Jour de la chirurgie et empreinte – RIM

Un Lambeau de pleine épaisseur est réalisé le long de la crête maxillaire.

Pour faciliter la pose des implants un guide d'angulation est positionné sur le maxillaire.

Une fois les 4 implants posés, droits en antérieur, et angulés en postérieur, les piliers sont donc mis en place, des piliers droits en antérieurs et des piliers angulés en postérieurs afin d'en rattraper l'axe. Les sutures sont réalisées avec du fil non résorbable en points simples

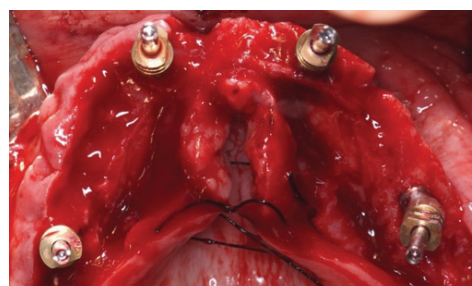
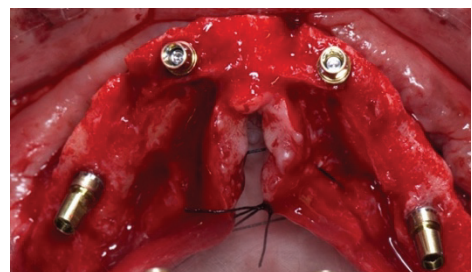
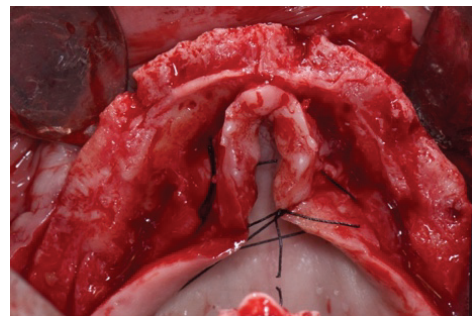
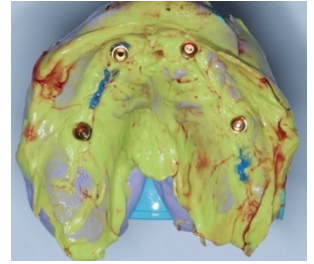
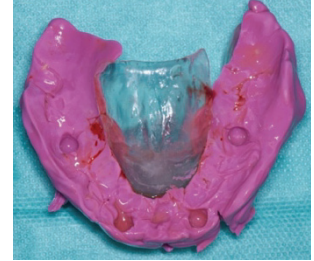
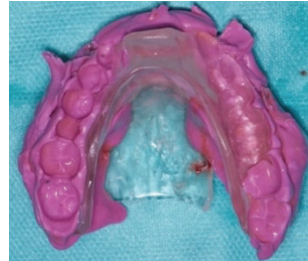

Figure 25 : Photographies de l'arcade maxillaire pendant la pose des implants du Cas 2

Une empreinte est réalisée avec des transfert de piliers multi unit, avec une technique double mélange, par silicone d'addition et des portes empreinte du commerce.



La plaque occlusale au préalable préparée par le prothésiste est mise en bouche et le patient retrouve la DVO, validée les séances d'avant. Entre la plaque et l'arcade implantée, un silicone d'occlusion est inséré.



Les indices de Willis, sont marqués sur le silicone d'occlusion afin de faciliter le travail du prothésiste et de le transférer le maximum d'informations.

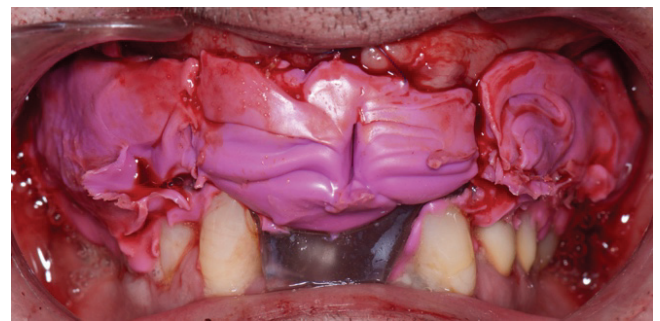


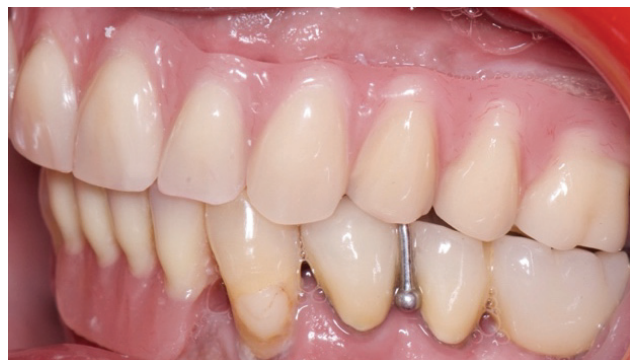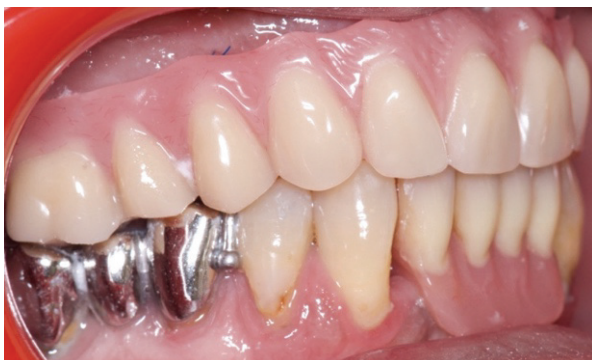Figure 26 : Étapes prothétiques du Cas 2, empreinte et enregistrement de l'occlusion

- Un essayage J+2 de l'opération.

Le laboratoire livre une base en résine avec le secteur antérieur monté et des bourrelets en cire au niveau postérieur. Un essayage esthétique est réalisé, la teinte, la forme et le positionnement des dents doivent être validés.

Si jamais, les RIM sont reprises grâce aux bourrelets postérieurs.

- Pose à J+7



La prothèse finalisée est livrée. La cicatrisation est contrôlée et les fils retirés. La prothèse est donc mise en charge sur les implants au maxillaire.

Des radiographies sont réalisées au niveau des implants pour vérifier l'enfoncement de la prothèse.

L'occlusion est contrôlée grâce à du papier d'occlusion. Le concept de l'OTE doit être respecté comme défini au préalable.

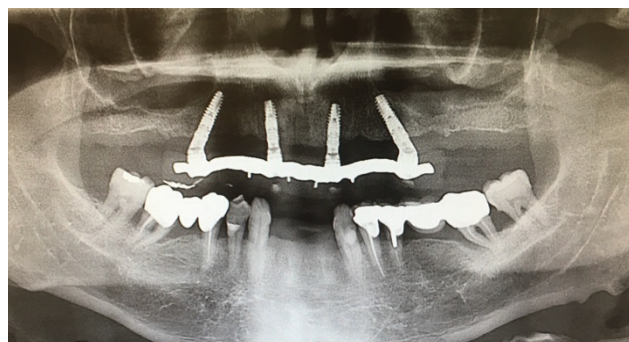
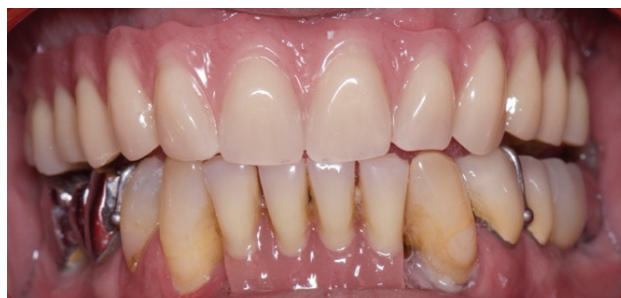
Figure 27 : Vues frontales et latérales lors de la pose de la prothèse du Cas 2, et radiographie panoramique

Puis les RDV de contrôle sont pris tous les mois pendant 6 mois puis tous les 6 mois par la suite. La maintenance et le suivi sont primordiaux dans ce protocole afin d'éviter les forces déstabilisatrices qui pourraient mettre en péril l'ostéointégration des implants, et de supprimer les facteurs qui pourraient mettre en péril ce traitement

6.4.3 Cas n°3

- Situation initiale

Monsieur T, 74 ans, se présente au CHU avec une volonté de réhabiliter la mandibule pour des raisons de confort, car sa prothèse mandibulaire n'a pas de stabilité.

Aucun problème de santé, ni de traitement médicamenteux en cours.

La patiente présente une bonne hygiène Buccodentaire.

Au maxillaire, le patiente présente un édentement encastré de la 13 a 23, compensé par une prothèse amovible partielle a châssis métallique, ancienne et plus adaptée, avec une bascule antéro postérieure.

A la mandibule, le patiente porte une prothèse amovible pour compenser son edentement important. (Classe 1 de Kennedy) En bouche il reste la 42/43.

Il est expliqué au patient de la nécessiter de confectionner un nouvel appareil maxillaire en parallèle de la réhabilitation du maxillaire pour réhabiliter une courbe d'occlusion et un calage stable, en attendant de prendre en charge de manière globale le maxillaire, ou il faudra traiter les lésions dentaires et les lésions parodontales.

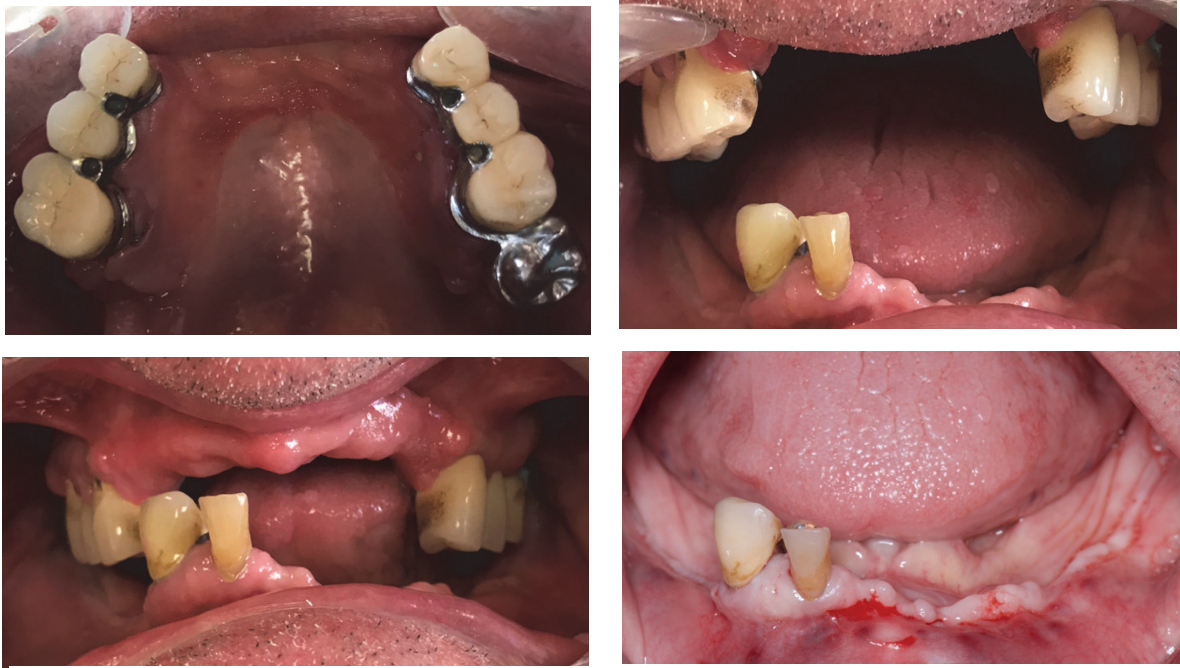


Figure 28 : Photographies de la situation initiale du Cas 3

- Analyse et planification CBCT

Après avoir réalisés des empreintes à l'alginate et un montage directeur, les radiographies sont analysés pour déterminer les différentes solutions thérapeutiques fixes / implantaires. Au Scanner, il est mis en évidence, à la mandibule, la présence d'un implant disque résiduel en 44 et une faible hauteur osseuse, au dessus d'un nerf mandibulaire, ne permettant pas la mise en place d'implant droit en postérieur.

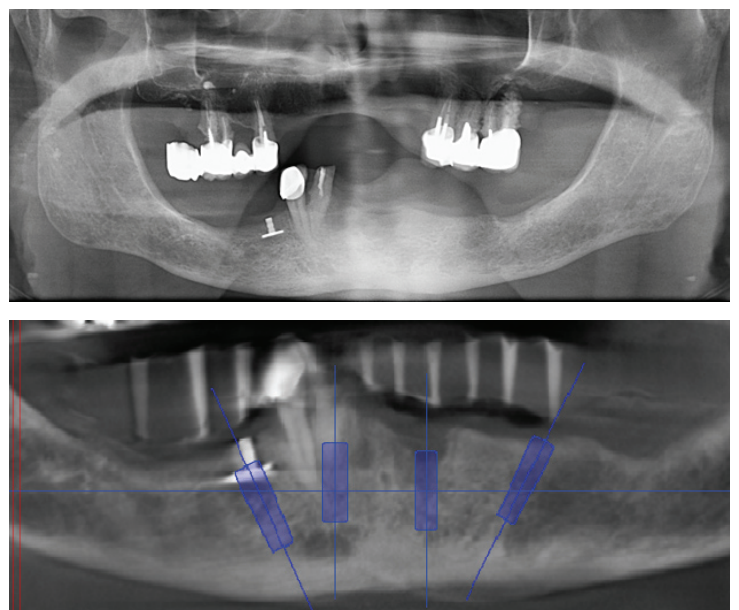


Figure 29 : Coupe du CBCT du Cas 3

Au maxillaire, une prise en charge pluri disciplinaire sera à prévoir pour éliminer les foyers infectieux et les lésions dentaires et parodontales dans un second temps. Différentes solutions thérapeutiques sont proposées au patient, ce dernier retient la solution fixe sur 4 implants à la mandibule, avec mise en charge immédiate de la prothèse d'usage

- Jour de la chirurgie et empreinte – RIM

Un Lambeau de pleine épaisseur a été réalisé le long de la crête maxillaire. Les dents restantes sont extraites et l'implant disque de manière la plus atraumatique. Suivi d'une régularisation des crêtes à l'aide de pince gouge et de râpe à os.

Le site a été nettoyé mécaniquement et chimiquement (Bétadine®) pour pouvoir poser les implants. Le foramen mentonnier a été mis en évidence afin de ne pas le léser pendant la chirurgie.

Pour faciliter la pose des implants un guide d'angulation a été positionné sur le maxillaire.

Une fois les 4 implants posés, droits en antérieur, et angulés en postérieur.

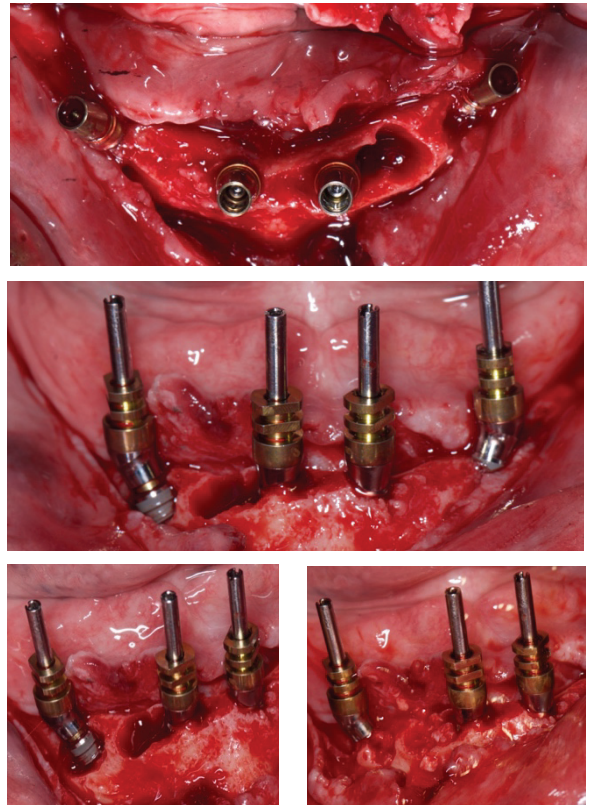


Figure 30 : Photographies de l'arcade mandibulaire pendant la pose des implants du Cas 3

Ensuite, les piliers sont donc mis en place, des piliers droits en antérieurs et des piliers angulés en postérieurs afin d'en rattraper l'axe. Les sites d'extractions ont été comblés par de l'os autogène au préalable recueilli lors de la préparation du site.

Les sutures sont réalisées avec du fil non résorbable en points simples

Les étapes chirurgicales sont terminées, commencent alors les étapes prothétiques.

Une empreinte est réalisée avec des transfert de piliers multi unit, avec une technique double mélange, par silicone d'addition et des porte empreinte du commerce.

Les relations intermaxillaires (RIM) sont enregistrées, une fois les piliers recouverts de capuchons. La plaque occlusale au préalable préparée par le prothésiste est mise en bouche et le patient retrouve la DVO, validée les séances d'avant.

Entre la plaque et l'arcade implantée, où se situent les capuchons de piliers, un silicone d'occlusion est inséré. Les indices de Willis, sont marqués sur le silicone d'occlusion afin de faciliter le travail du prothésiste et de transférer le maximum d'informations

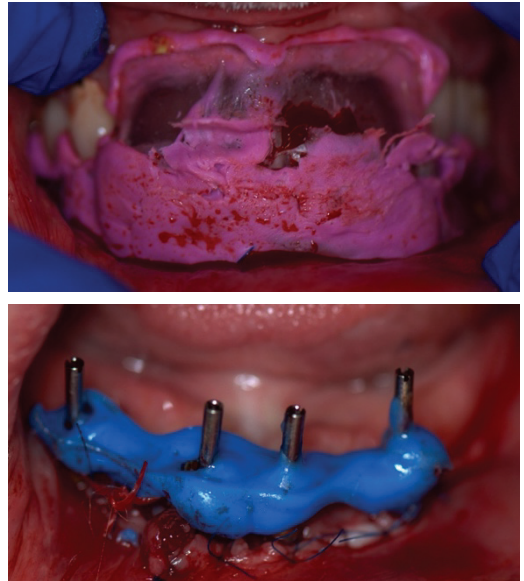


Figure 31 : Étapes prothétiques du Cas 3, empreinte et enregistrement de l'occlusion

- Un essayage à J+2 de l'opération :

Le laboratoire livre une base en résine avec le secteur antérieur monté et des bourrelets en cire au niveau postérieur pour la mandibule et une base résine pour le maxillaire avec le montage des dents.

Un essayage esthétique est réalisé, la teinte, la forme et le positionnement des dents doivent être validés. Si jamais, les RIM doivent être reprises grâce aux bourrelets postérieurs, et les modifications marquées

- Pose à J+7 :

La prothèse finalisée est livrée. La cicatrisation est contrôlée et les fils retirés. La prothèse est donc mise en charge sur les implants à la mandibule et la prothèse amovible partielle provisoire au maxillaire.

Des radiographies sont réalisées au niveau des implants pour vérifier l'enfoncement de la prothèse.

L'occlusion est contrôlée grâce à du papier d'occlusion. Le concept de l'OTE doit être respecté comme défini au préalable.

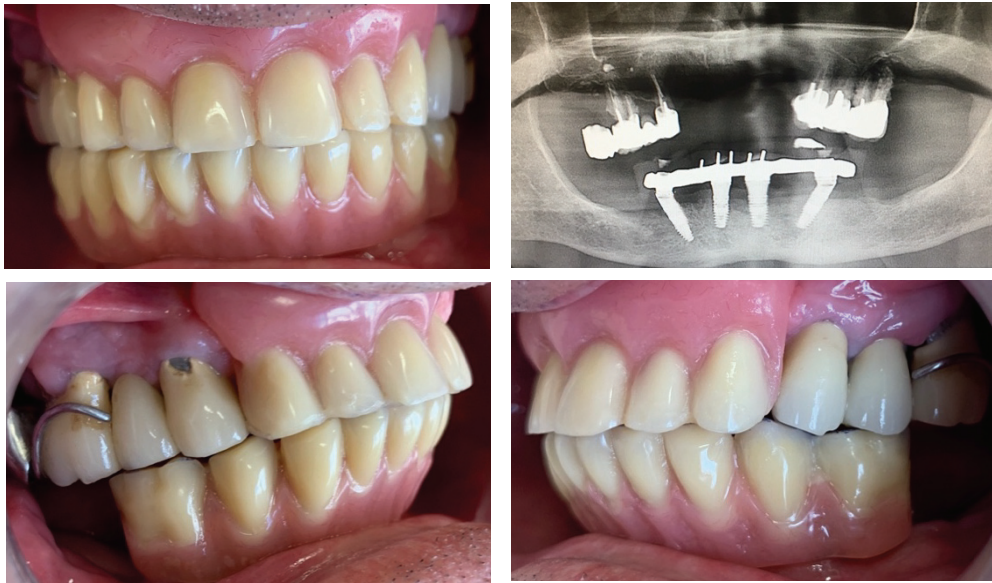


Figure 32 : Vues frontales et latérales lors de la pose de la prothèse du Cas 3, et radiographie panoramique

- Contrôle

Puis les RDV de contrôle sont pris tous les mois pendant 6 mois puis tous les 6 mois par la suite. La maintenance et le suivi sont primordiaux dans ce protocole afin d'éviter les forces déstabilisatrices qui pourraient mettre en péril l'ostéointégration des implants, et de supprimer les facteurs qui pourraient mettre en péril ce traitement

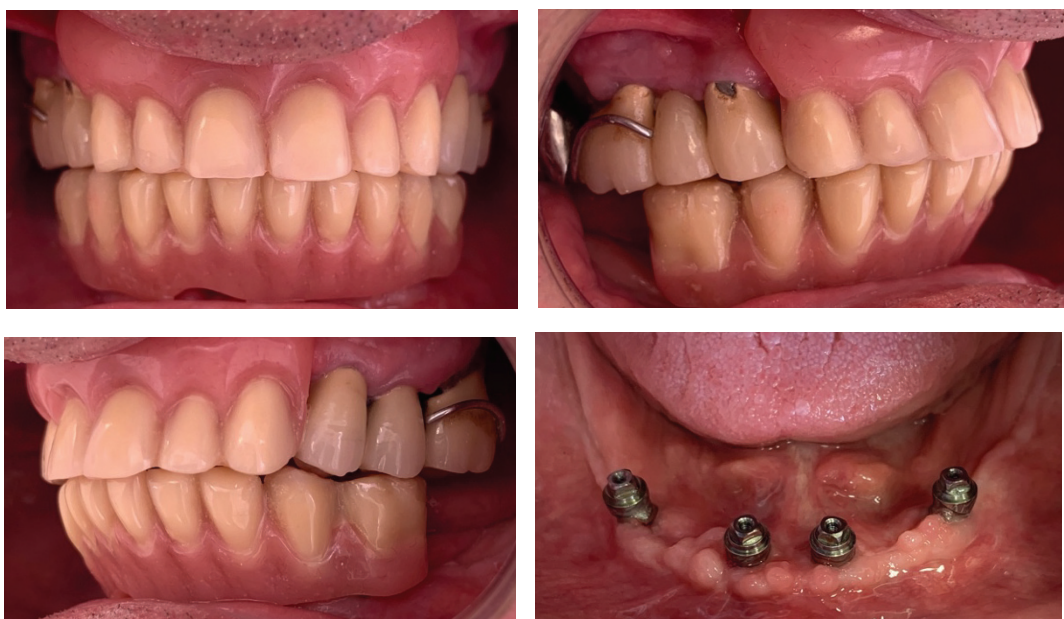

Figure 33 : Vues frontales, latérales et occlusales pendant un RDV de contrôle du Cas 3, et radiographie panoramique

6.4.4 Cas n°4

- Cas initial

Monsieur J, 82 ans, se présente au CHU avec une volonté de réhabiliter la mandibule pour des raisons de confort, car sa prothèse mandibulaire n'a pas de stabilité.

Aucun problème de santé, ni de traitement médicamenteux en cours.

La patiente présente de la plaque au niveau du collet des dents, détachable à la sonde (IP=3), une éducation à l'hygiène est donc réalisée (IP=0)

Au maxillaire, le patiente présente un édentement postérieur bilatérale : 17-26-27 absente et non compensée, et une réhabilitation fixe antérieur avec un bridge de 13 à 23 pour compenser la perte de 12-11-21-22.

Au niveau la mandibule le patient est porte une prothèse amovible complète ancienne, qui est inexploitable au vue de sa courbe d'occlusion, de son usure et de sa hauteur (sous DVO)

En bouche, la 38 est visible, et ne présente aucune mobilité ou lésion.

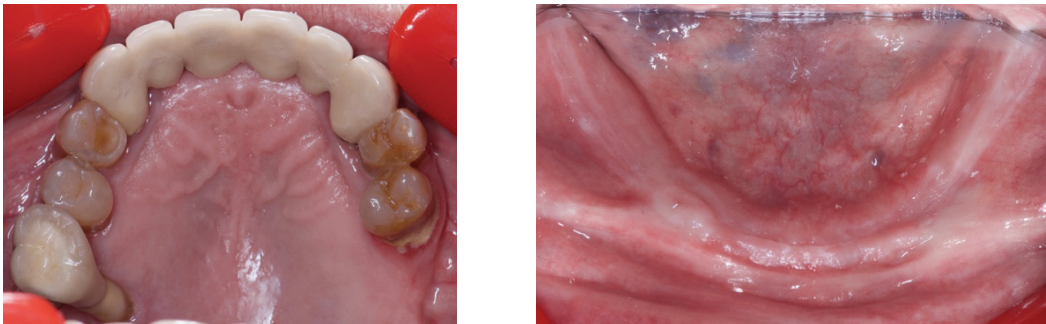


Figure 34 : Photographies occlusales de la situation initiale du Cas 4

- Analyse et planification CBCT

Après avoir réalisés des empreintes à l'alginat et un montage directeur, les radiographies sont analysées pour déterminer les différentes solutions thérapeutiques fixes / implantaires.

Au Scanner, il est mis en évidence, à la mandibule, une faible hauteur osseuse, au-dessus d'un nerf mandibulaire, ne permettant pas la mise en place d'implant droit en postérieur et la présence de la 38.

Différentes solutions thérapeutiques sont proposées au patient, ce dernier retient la

solution fixe sur 4 implants à la mandibule, avec mise en charge immédiate de la prothèse d'usage

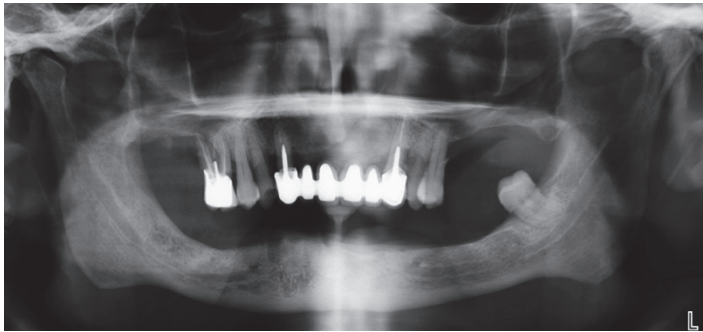
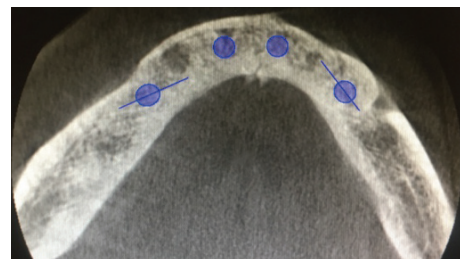
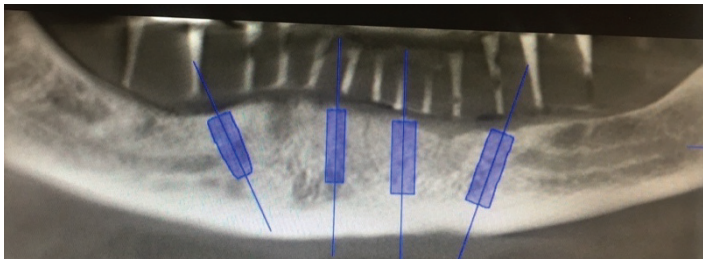


Figure 35 : Coupes de CBCT du Cas 4



- Réalisation de la maquette d'occlusion

Avant la réalisation de la maquette d'occlusion, il a été nécessaire de valider une nouvelle DVO, qui était insuffisante avec sa prothèse.

Les premières étapes d'une réalisation de prothèse amovible ont été réalisées, jusqu'à l'essayage fonctionnel, afin d'avoir une dimension verticale d'occlusion en position de RC valide et adéquate.

Une fois le montage des dents mandibulaire sur base en résine validé, il a été demandé au laboratoire de réaliser une plaque d'occlusion en amont de la chirurgie

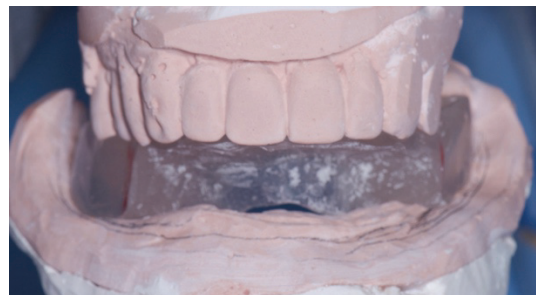
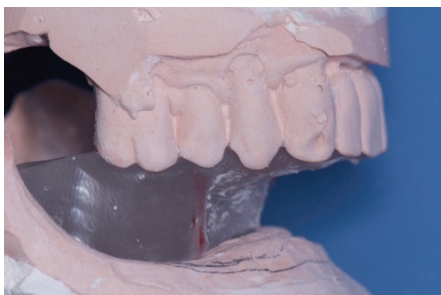
Figure 36 : Photographies de la plaque d'occlusion du Cas 4

- Jour de la chirurgie et empreinte – RIM

Un Lambeau de pleine épaisseur a été réalisé le long de la crête mandibulaire et une mise en évidence du foramen mentonnier a été réaliser afin de ne pas le lésé pendant la chirurgie.

Pour faciliter la pose des implants un guide d'angulation a été positionné sur le maxillaire.

Une fois les 4 implants posés, droits en antérieur, et angulés en postérieur, les piliers ont été mis en place (droits en antérieurs et angulés en postérieurs) afin d'en rattraper l'axe.

Les sutures sont réalisées avec du fil non résorbable en points simples

Une empreinte est réalisée avec des transfert de piliers multi unit, avec une technique double mélange, par silicone d'addition et des porte empreinte du commerce.

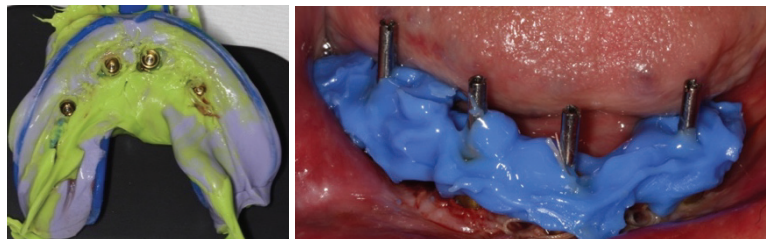


Figure 37 : Étapes de prise d'empreinte du Cas 4

Les relations intermaxillaires (RIM) sont enregistrées. La plaque occlusale au préalable préparée par le prothésiste est mise en bouche et le patient retrouve la DVO, validée les séances d'avant. Entre la plaque et l'arcade implantée, où se situe les capuchons de piliers, un silicone d'occlusion est inséré.

Les indices de Willis, sont marqués sur le silicone d'occlusion afin de faciliter le travail du prothésiste et de le transférer le maximum d'informations

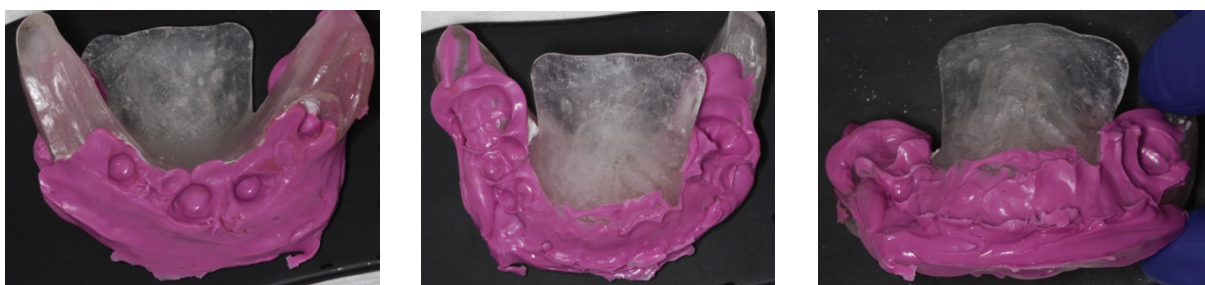

Figure 38 : Enregistrement des RIM avec la plaque d'occlusion du Cas 4

- Un essayage à J+2 de l'opération :

Le laboratoire livre une base en résine avec le secteur antérieur monté et des bourrelets en cire au niveau postérieur pour la mandibule et une base résine pour le maxillaire avec le montage des dents. Un essayage esthétique est réalisé, la teinte, la forme et le positionnement des dents doivent être validé.

- Pose à J+7:

La prothèse finalisée est livrée. La cicatrisation est contrôlée et les fils retirés. La prothèse est donc mise en charge sur les implants à la mandibule. Des radiographies sont réalisées au niveau des implants pour vérifier l'enfoncement de la prothèse. L'occlusion est contrôlée grâce à du papier d'occlusion. Le concept de l'OTE doit être respecté comme défini au préalable

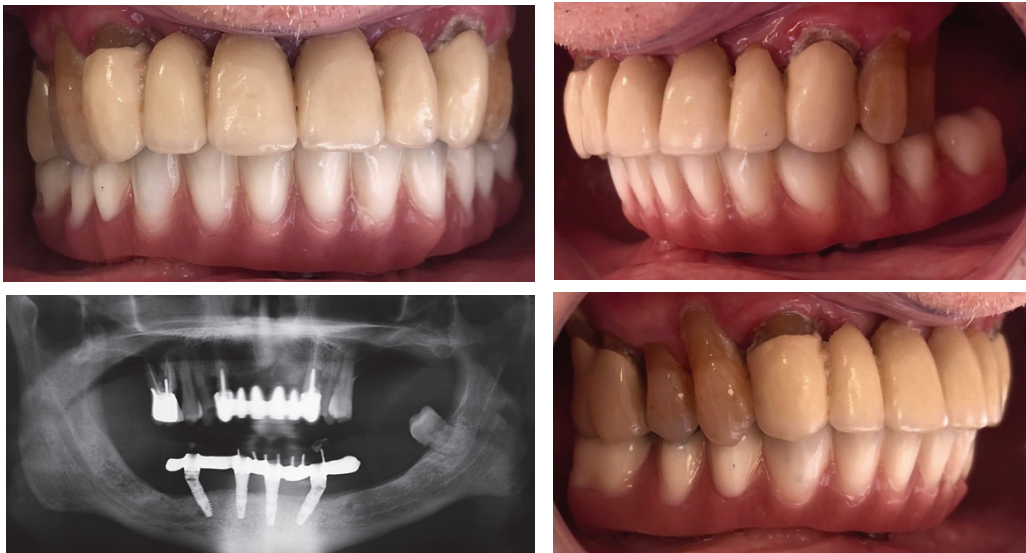

Figure 39 : Vues frontales et latérales lors de la pose de la prothèse du Cas 4, et radiographie panoramique

- Contrôle/ maintenance

Puis les RDV de contrôle sont pris tous les mois pendant 6 mois puis tous les 6 mois par la suite. La maintenance et le suivi sont primordiaux dans ce protocole afin d'éviter les forces déstabilisatrices qui pourraient mettre en péril l'ostéointégration des implants, et de supprimer les facteurs qui pourraient mettre en péril ce traitement

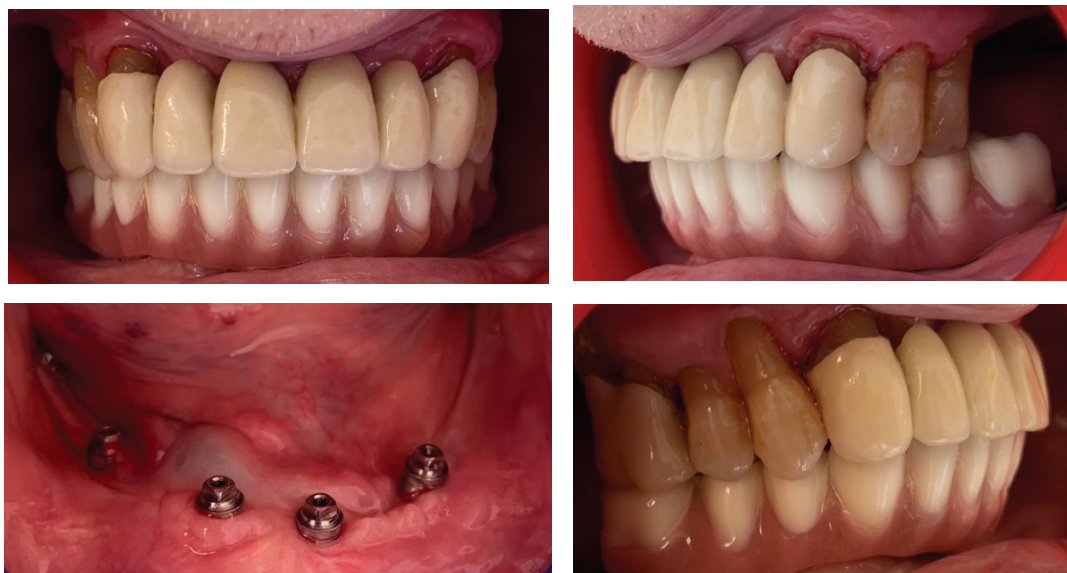

Figure 40 : Vues frontales, latérales et occlusales pendant un RDV de contrôle du Cas 4

6.5 Resultats

Recul clinique moyen : 9 mois (6-12mois)	ALL ON 4		ALL ON 6
Cas traités n=5	4		1
	Max : 2	Mand : 2	Mand : 1
Implants posés	16		6
Taux succès implantaire	100%		100%
Prothèses mises en charge immédiatement	4		1
Taux succès prothétique	100%		fracture de la résine

Tableau 22 : Résultats du protocole

6.6 Discussion

A ce jour, nous avons un recul d'environ 1 ans pour la majorité des cas (n=5), avec un succès implantaire et prothétique de 100%.

Aucune complication mécanique ou biologique au cours de la procédure chirurgicale n'a été relevé dans les différents cas traités.

Aucune plainte majeure n'a été rapportée au cours des étapes prothétiques et après la pose de la prothèse d'usage.

Les patients ont montré pleine satisfaction après la pose de leur prothèse, tant sur la rapidité du traitement, l'esthétique et le confort de la réhabilitation.

L'enjeu de ce protocole est de proposer une prothèse d'usage à 1 semaine post-opératoire maximum ; cela permet de jouer sur l'élasticité osseuse post implantation sans avoir d'effet néfaste sur la cicatrisation.

Ce protocole demande une planification et une organisation rigoureuse en amont de la chirurgie pour pouvoir respecter le délai d'une semaine entre l'implantation et la pose de la prothèse.

En effet toutes les pièces implantaires et prothétiques doivent être commandées en avant la chirurgie, et une bonne gestion des stocks est indispensable pour mener à bien la chirurgie, les étapes prothétiques, et la coordination avec le laboratoire.

La sélection des patients reste un facteur très important pour le bon déroulement de ce protocole.

En effet, leur motivation et leur compliance doivent être bien évaluées en amont.

D'une part, la durée de la phase chirurgicale est longue. Il faut donc expliquer au patient qu'il devra subir une longue séance : une seule et même séance pour la chirurgie, la prise d'empreinte et l'enregistrement de l'occlusion. D'autre part, une fois la prothèse réalisée, des suivis hebdomadaires sont imposés au patient, pendant les premiers mois et mensuels par la suite. Le suivi est gage de réussite afin de contrôler l'hygiène et d'ajuster l'occlusion, dont toutes modifications pourraient mettre en péril les implants et la prothèse

La prothèse d'usage est donc ajustée durant les nombreux RDV de suivi pour respecter le concept occlusal : OTE. Une période charnière de 3 mois d'ostéointégration doit être respecté pour obtenir une stabilité secondaire et s'assurer de la pérennité de la réhabilitation. Si nécessité, la prothèse pourra être rebaser ou modifier pour améliorer le profil d'émergence, à 3 mois post-opératoire.

7 Conclusion

L'édentement est une réalité clinique qui n'est pas prête de disparaître. La résorption osseuse va de pair avec l'édentement et devient un obstacle pour certaines solutions thérapeutiques. Aujourd'hui les solutions fixes semblent apporter un confort de vie indéniable aux patients édentés, en premier lieu par leur stabilité. Les réhabilitations fixes sont actuellement les solutions les plus onéreuses et avec des délais de traitement important ; par des aménagements osseux pré implantaire ou la temporisation avec des prothèses provisoires.

La mise en place de ce « protocole de traitement de l'édenté complet par mise en charge immédiate de la prothèse d'usage » est née d'une volonté de diminuer ces inconvénients. Pour établir sereinement ce protocole, nous nous sommes basés sur différents postulats, (All – on Four, de l'angulation des implants et de la mise en charge immédiate), qui sont devenues des bases théoriques fiables, des pratiques valides et reproductibles suite à l'analyse de la littérature. Ce protocole apparaît comme une solution pertinente dans l'arsenal thérapeutique de l'édenté complet. En effet il répond aux différentes exigences des patients, et joue un rôle important sur l'amélioration de leur qualité de vie. Les résultats obtenus dans

ce protocole, après un recul d'environ 1 ans, sont très satisfaisant et prometteur. Ce protocole nécessite néanmoins d'autres études cliniques, avec de plus grands échantillons de patients et un recul plus important d'affiner les résultats et de valider ce protocole.

Les différents intérêts du All-On-4 avec mise en charge immédiate de la prothèse d'usage sont donc les suivants :

La mise en charge immédiate, semble être une solution thérapeutique viable et avec un succès démontré. De plus elle répond aux demandes de réhabilitations fixes des patients avec plusieurs autres avantages par rapport aux protocoles de chargement classiques, tels que :

- 1) Réduction du temps de traitement global, du nombre d'interventions chirurgicales
- 2) Réduction des couts de traitements
- 3) Solution réparatrice esthétiquement acceptable et / ou agréable
- 4) Bénéfice psychologique indéniable
- 5) Retour plus rapide de la fonction
- 6) Éviter des chirurgies pré-implantaires qui augmenteraient la morbidité des réhabilitations prothétiques
- 7) Éviter une prothèse amovible qui peut interférer avec la guérison ou simultanée greffe osseuse et / ou peut nécessiter des entretiens pendant la période de guérison
- 8) Utilisation de moins d'implants pour soutenir une prothèse, car une mise en charge immédiate peut potentiellement permettre la mise en place d'implants plus longs, offrant ainsi un meilleur support

8 Table des figures

- Figure 1 : Illustration du Nerf Alvéolaire inférieur*
- Figure 2 : Illustration du sinus, en zone postérieure résorbée*
- Figure 3 : La classification de Cawood*
- Figure 4 : Résorption centrifuge à la mandibule et centripète au maxillaire*
- Figure 5 : Illustration All on Four*
- Figure 6 : Disposition des implants selon le protocole du All-On-Four*
- Figure 7 : Analyse biomécanique de différents schémas implantaires selon Maló (38)*
- Figure 8 : Vue linguale des contraintes générées au niveau de l'implant selon 4 configurations d'implants*
- Figure 9 : Calcul de la longueur maximale de l'extension selon Davarpanah*
- Figure 10 : Illustration de l' Indice de Willis*
- Figure 11 : Illustration de l'utilisation du guide d'angulation lors de la chirurgie*
- Figure 12 : Illustration de la mise en place de la prothèse d'usage*
- Figure 13 : Photographies de la situation initiale du Cas 1*
- Figure 14 : Coupes du CBCT du Cas 1*
- Figure 15 : Plaque d'occlusion*
- Figure 16 : Photographies endo-buccales pendant la pose des implants du Cas 1*
- Figure 17 : Étapes prothétiques du Cas 1, empreinte et enregistrement de l'occlusion*
- Figure 18 : Photographies de l'essayage antérieur du Cas 1*
- Figure 19 : Étapes laboratoires de la confection de la prothèse*
- Figure 20 : Vue occlusale lors de la pose de la prothèse*
- Figure 21 : Photographies endo-buccales latérales lors de la pose de la prothèse, et radiographie panoramique*
- Figure 22 : Photographies endo-buccales lors d'un RDV de contrôle, et radiographie panoramique de contrôle*
- Figure 23 : Photographies endo-buccales de la situation initiale du Cas 2*
- Figure 24 : Coupes du CBCT du Cas 2*
- Figure 25 : Photographies de l'arcade maxillaire pendant la pose des implants du Cas 2*
- Figure 26 : Étapes prothétiques du Cas 2, empreinte et enregistrement de l'occlusion*
- Figure 27 : Vues frontales et latérales lors de la pose de la prothèse du Cas 2, et radiographie panoramique*
- Figure 28 : Photographies de la situation initiale du Cas 3*
- Figure 29 : Coupes du CBCT du Cas 3*
- Figure 30 : Photographies de l'arcade mandibulaire pendant la pose des implants du Cas 3*
- Figure 31 : Étapes prothétiques du Cas 3, empreinte et enregistrement de l'occlusion*
- Figure 32 : Vues frontales et latérales lors de la pose de la prothèse du Cas 3, et radiographie panoramique*
- Figure 33 : Vues frontales, latérales et occlusales pendant un RDV de contrôle du Cas 3, et radiographie panoramique*
- Figure 34 : Photographies occlusales de la situation initiale du Cas 4*
- Figure 35 : Coupes de CBCT du Cas 4*
- Figure 36 : Photographies de la plaque d'occlusion du Cas 4*
- Figure 37 : Étapes de prise d'empreinte du Cas 4*
- Figure 38 : Enregistrement des RIM avec la plaque d'occlusion du Cas 4*
- Figure 39 : Vues frontales et latérales lors de la pose de la prothèse du Cas 4, et radiographie panoramique*
- Figure 40 : Vues frontales, latérales et occlusales pendant un RDV de contrôle du Cas 4*

9 Table des tableaux & graphiques

- Graphique 1 : Estimation de la prévalence de l'édentement complet dans le futur (8)*
- Tableau 2 : Avantages et inconvénients de la PAC*
- Tableau 3 : Avantages et inconvénients de la PACSI*
- Tableau 4 : Avantages et inconvénients de la prothèse implanto-portée*
- Tableau 5 : Tableau comparatif des différentes solutions prothétiques*
- Tableau 6 : Influence de la PAC et PACIR sur la Qualité de Vie*
- Graphique 7 : Matériel et méthode de l'étude de Moustafa Abdou ELSyad (31)*
- Graphique 8 : Influence des réhabilitations prothétiques sur la Qualité de vie selon l'étude de Moustafa Abdou ELSyad (31)*
- Tableau 9 : Résultats des différentes études de P. Malò*
- Tableau 10 : Résultats des différentes études sur le All-On-Four*
- Tableau 11 : Résultats de l'étude de Polido*
- Tableau 12 : Taux de succès approximatifs pour les réhabilitations par All-on-Four maxillaires et mandibulaires*
- Tableau 13 : Résultats des différentes études les implants angulés/axiaux*
- Tableau 14 : Évolution des définitions de mise en charge*
- Graphique 15 : Évolution de la stabilité implantaire en fonction du temps*
- Graphique 16 : Évolution des taux de ALP, ISQ, OC en fonction du temps*
- Tableau 17 : Résultats des études sur les différents protocoles de mise en charge*
- Tableau 18 : Résultats de la méta analyse de Papaspyridakos (68)*
- Tableau 19 : Contraintes maximales (MPa) mesurées au niveau de l'os selon les configurations d'implants*
- Graphique 20 : Chronologie des différents traitements implantaires*
- Tableau 21 : Étape clinique et laboratoire du protocole*
- Tableau 22 : Résultats du protocole*

10 Bibliographie

1. Greenstein G, Cavallaro J, Tarnow D. Practical Application of Anatomy for the Dental Implant Surgeon. *Journal of Periodontology*. oct 2008;79(10):1833-46.
2. Appliquee D, L'Implantologie A. UNIVERSITE JEAN MONNET FACULTE DE MEDECINE. :48.
3. Wadu SG, Penhall B, Townsend GC. Morphological variability of the human inferior alveolar nerve. *Clin Anat*. 1997;10(2):82-7.
4. Greenstein G, Tarnow D. The mental foramen and nerve: clinical and anatomical factors related to dental implant placement: a literature review. *J Periodontol*. déc 2006;77(12):1933-43.
5. Manuel d'implantologie clinique: consolidation des savoirs et ouvertures sur l'avenir . 2018.
6. Gillet HW. Conservatism in partial prosthetic restorations. *J Nat Dent Ass*. 1915;(2 : 215-217.).
7. Polzer I, Schimmel M, Müller F, Biffar R. Edentulism as part of the general health problems of elderly adults. *Int Dent J*. juin 2010;60(3):143-55.
8. Steele JG, Treasure E, Pitts NB, Morris J, Bradnock G. Total tooth loss in the United Kingdom in 1998 and implications for the future. *Br Dent J*. 9 déc 2000;189(11):598-603.
9. Richards W, Ameen J, Coll AM, Higgs G. Reasons for tooth extraction in 4 dental practices in South Wales. *British dental journal*. 1 avr 2005;198:275-8.
10. Fure S. Ten-year incidence of tooth loss and dental caries in elderly Swedish individuals. *Caries Res*. déc 2003;37(6):462-9.
11. Sixou JL, Robert JC Traumatismes des dents. :Desco 1 Juin 2007
12. O. Etienne, T.Roos. Conserver ou extraire ? Réalités cliniques. 2010;Vol22.
13. Rerhrhaye M : Le bilan biologique en odontostomatologie: Intérêt et interprétation Actual. *Odonto-Stomatol*. 2010;250:117-135
14. Société Française de chirurgie orale- Prise en charge des foyers infectieux bucco-dentaires. *Med Buccale Chir Buccale*. 1 août 2012;18(3):251-314.
15. Asseim Souedan, Luc hamel. Peut-on contrôler la résorption osseuse ? En avons nous les moyens ? . *Les cahiers de l'adf*. 2e trimestre 2000;vol n° 8-:pp10-17.

16. Frost HM. Tetracycline-based histological analysis of bone remodeling. *Calc Tis Res.* 1 déc 1969;3(1):211-37.
17. Atwood DA. Postextraction changes in the adult mandible as illustrated by microradiographs of midsagittal sections and serial cephalometric roentgenograms. *Journal of Prosthetic Dentistry.* 1 sept 1963;13(5):810-24.
18. Carlsson GE, Persson G. Morphologic changes of the mandible after extraction and wearing of dentures. A longitudinal, clinical, and x-ray cephalometric study covering 5 years. *Odontol Revy.* 1967;18(1):27-54.
19. Schropp L, Wenzel A Bone healing and soft tissue contour changes following single-tooth extraction: A clinical and radiographic 12-month prospective study. *Int J Periodontics Restorative Dent.* 2003 Aug;23(4):313-23
20. Cawood JI, Howell RA. A classification of the edentulous jaws. *International Journal of Oral and Maxillofacial Surgery.* août 1988;17(4):232-6.
21. Orthlieb J.D. Déterminants du choix de la Dimension Verticale d'Occlusion en prothèse fixée ,. *Réalités cliniques: revue européenne d'odontologie* . janv 2013;
22. Postaire m., daas m. Prothèses et implants pour l'édenté complet mandibulaire. *Quintessence international.* mai 2006;28-30.
23. Mariani p. Prothèses totales à complément de rétention implantaire : l'empreinte dissociée. *Stratégie prothétique.* 2001;229-40.
24. Dada k, daas m. Implantologie et édentement complet. *Information dentaire.* sept 2012;(n°32):101-17.
25. Dada K, Daas M, Malo P. *Esthétique et implants pour l'édenté complet maxillaire.* Paris: Quintessence International; 2011.
26. Maló P, Rangert B, Nobre M. All-on-4 Immediate-Function Concept with Brånemark System® Implants for Completely Edentulous Maxillae: A 1-Year Retrospective Clinical Study. *Clinical Implant Dentistry and Related Research.* 2005;7(s1):s88-94.
27. Adell R, Eriksson B, Lekholm U, Brånemark PI, Jemt T. Long-term follow-up study of osseointegrated implants in the treatment of totally edentulous jaws. *Int J Oral Maxillofac Implants.* 1990;5(4):347-59.
28. Geckili O, Bilhan H, Mumcu E, Dayan C, Yabul A, Tuncer N. Comparison of patient satisfaction, quality of life, and bite force between elderly edentulous patients wearing mandibular two implant-supported overdentures and conventional complete dentures after 4 years. *Special Care in Dentistry.* juill 2012;32(4):136-41.
29. Assunção WG, Zardo GG, Delben JA, Barão VAR. Comparing the efficacy of mandibular implant-retained overdentures and conventional dentures among elderly edentulous patients: satisfaction and quality of life. *Gerodontology.* déc 2007;24(4):235-8.

30. Boven GC, Raghoobar GM, Vissink A, Meijer HJA. Improving masticatory performance, bite force, nutritional state and patient's satisfaction with implant overdentures: a systematic review of the literature. *J Oral Rehabil.* mars 2015;42(3):220-33.
31. Abdou ELSyad M, Elgamal M, Mohammed Askar O, Youssef Al-Tonbary G. Patient satisfaction and oral health-related quality of life (OHRQoL) of conventional denture, fixed prosthesis and milled bar overdenture for All-on-4 implant rehabilitation. A crossover study. *Clin Oral Impl Res.* 18 sept 2019;clr.13524.
32. Brånemark PI, Hansson BO, Adell R, Breine U, Lindström J, Hallén O, et al. Osseointegrated implants in the treatment of the edentulous jaw. Experience from a 10-year period. *Scand J Plast Reconstr Surg Suppl.* 1977;16:1-132.
33. Penarrocha-Diago M, Penarrocha-Diago M, Zaragoza-Alonso R, Soto-Penalosa D, On Behalf Of The Ticare Consensus M. Consensus statements and clinical recommendations on treatment indications, surgical procedures, prosthetic protocols and complications following All-On-4 standard treatment. 9th Mozo-Grau Ticare Conference in Quintanilla, Spain. *J Clin Exp Dent.* mai 2017;9(5):e712-5.
34. Maló P, Rangert B, Nobre M. « All-on-Four » immediate-function concept with Brånemark System implants for completely edentulous mandibles: a retrospective clinical study. *Clin Implant Dent Relat Res.* 2003;5 Suppl 1:2-9.
35. Maló P, Nobre M de A, Petersson U, Wigren S. A pilot study of complete edentulous rehabilitation with immediate function using a new implant design: case series. *Clin Implant Dent Relat Res.* 2006;8(4):223-32.
36. Malo P, de Araujo Nobre M, Lopes A. The use of computer-guided flapless implant surgery and four implants placed in immediate function to support a fixed denture: preliminary results after a mean follow-up period of thirteen months. *J Prosthet Dent.* juin 2007;97(6 Suppl):S26-34.
37. Malo P, de Araújo Nobre M, Lopes A, Moss SM, Molina GJ. A longitudinal study of the survival of All-on-4 implants in the mandible with up to 10 years of follow-up. *J Am Dent Assoc.* mars 2011;142(3):310-20.
38. Maló P, Nobre M de, Lopes A. The rehabilitation of completely edentulous maxillae with different degrees of resorption with four or more immediately loaded implants: a 5-year retrospective study and a new classification. *Eur J Oral Implantol.* 2011;4(3):227-43.
39. Maló P, de Araújo Nobre M, Lopes A, Francischone C, Rigolizzo M. « All-on-4 » immediate-function concept for completely edentulous maxillae: a clinical report on the medium (3 years) and long-term (5 years) outcomes. *Clin Implant Dent Relat Res.* mai 2012;14 Suppl 1:e139-150.
40. Lopes A, Maló P, de Araújo Nobre M, Sánchez-Fernández E, Gravito I. The NobelGuide® All-on-4® Treatment Concept for Rehabilitation of Edentulous Jaws: A Retrospective

Report on the 7-Years Clinical and 5-Years Radiographic Outcomes. *Clin Implant Dent Relat Res.* avr 2017;19(2):233-44.

41. Hinze M, Thalmeier T, Bolz W, Wachtel H. Immediate loading of fixed provisional prostheses using four implants for the rehabilitation of the edentulous arch: a prospective clinical study. *Int J Oral Maxillofac Implants.* oct 2010;25(5):1011-8.
42. Babbush CA, Kutsko GT, Brokloff J. The all-on-four immediate function treatment concept with NobelActive implants: a retrospective study. *J Oral Implantol.* août 2011;37(4):431-45.
43. Crespi, Roberto;, Vinci, Raffaele. A clinical study of edentulous patients rehabilitated according to the « all on four » immediate function protocol. *The International journal of oral & maxillofacial implants.* mars 2012;Vol. 27(No. 2):428-34.
44. Patzelt SBM, Bahat O, Reynolds MA, Strub JR. The All-on-Four Treatment Concept: A Systematic Review: All-on-4. *Clinical Implant Dentistry and Related Research.* déc 2014;16(6):836-55.
45. Duyck J, Van Oosterwyck H, Vander Sloten J, De Cooman M, Puers R, Naert I. Magnitude and distribution of occlusal forces on oral implants supporting fixed prostheses: an in vivo study. *Clin Oral Implants Res.* oct 2000;11(5):465-75.
46. Rangert B, Jemt T, Jörneus L. Forces and moments on Branemark implants. *Int J Oral Maxillofac Implants.* 1989;4(3):241-7.
47. Daudt Polido W, Aghaloo T, Emmett TW, Taylor TD, Morton D. Number of implants placed for complete-arch fixed prostheses: A systematic review and meta-analysis. *Clin Oral Implants Res.* oct 2018;29 Suppl 16:154-83.
48. Widmark G, Dr O, Andersson B, Dr O, Carlsson GE, Dr O, et al. Rehabilitation of Patients with Severely Resorbed Maxillae by Means of Implants With or Without Bone Grafts: A 3- to 5-Year Follow-up Clinical Report. 2000;7.
49. Aparicio C, Perales P, Rangert B. Tilted implants as an alternative to maxillary sinus grafting: a clinical, radiologic, and periotest study. *Clin Implant Dent Relat Res.* 2001;3(1):39-49.
50. Del Fabbro M, Bellini CM, Romeo D, Francetti L. Tilted Implants for the Rehabilitation of Edentulous Jaws: A Systematic Review: Literature Review of Tilted Implants. *Clinical Implant Dentistry and Related Research.* août 2012;14(4):612-21.
51. Apaza Alccayhuaman KA, Soto-Peñaloza D, Nakajima Y, Papageorgiou SN, Botticelli D, Lang NP. Biological and technical complications of tilted implants in comparison with straight implants supporting fixed dental prostheses. A systematic review and meta-analysis. *Clin Oral Impl Res.* oct 2018;29:295-308.
52. Lin W, Eckert SE. Clinical performance of intentionally tilted implants versus axially positioned implants: A systematic review. *Clin Oral Impl Res.* oct 2018;29(S16):78-105.

53. Roberto Calandriello, Massimiliano Tomatis. Simplified Treatment of the Atrophic Posterior Maxilla via Immediate/Early Function and Tilted Implants: A Prospective 1-Year Clinical Study. *Clinical Implant Dentistry and Related Research*. 2005;Volume 7,:S1.
54. Branemark GR. Tissue-integrated prostheses: Osseointegration in clinical dentistry. *The Journal of Prosthetic Dentistry*. oct 1985;54(4):611-2.
55. Esposito M, Grusovin MG, Maghaireh H, Worthington HV. Interventions for replacing missing teeth: different times for loading dental implants. *Cochrane Database Syst Rev*. 28 mars 2013;(3):CD003878.
56. Szmukler-Moncler S, Piattelli A, Favero GA, Dubruille JH. Considerations preliminary to the application of early and immediate loading protocols in dental implantology. *Clin Oral Implants Res*. févr 2000;11(1):12-25.
57. M. Davarpanah. Manuel d'implantologie clinique [Internet]. 2018 [cité 9 oct 2019]. Disponible sur: <https://www.editionsmdp.fr/boutique/livres/G01815/manuel-d-implantologie-clinique.html>
58. Tirachaimongkol C, Pothacharoen P, Reichart PA, Khongkhunthian P. Relation between the stability of dental implants and two biological markers during the healing period: a prospective clinical study. *Int J Implant Dent* [Internet]. 8 déc 2016 [cité 9 oct 2019];2. Disponible sur: <https://www.ncbi.nlm.nih.gov/pmc/articles/PMC5145894/>
59. Gallucci GO, Morton D, Weber H-P. Loading protocols for dental implants in edentulous patients. *Int J Oral Maxillofac Implants*. 2009;24 Suppl:132-46.
60. Peñarrocha-Oltra D, Covani U, Peñarrocha-Diago M, Peñarrocha-Diago M. Immediate loading with fixed full-arch prostheses in the maxilla: review of the literature. *Med Oral Patol Oral Cir Bucal*. 1 sept 2014;19(5):e512-517.
61. Ostman P-O, Hellman M, Sennerby L. Direct implant loading in the edentulous maxilla using a bone density-adapted surgical protocol and primary implant stability criteria for inclusion. *Clin Implant Dent Relat Res*. 2005;7 Suppl 1:S60-69.
62. Balshi SF, Wolfinger GJ, Balshi TJ. A prospective study of immediate functional loading, following the Teeth in a Day protocol: a case series of 55 consecutive edentulous maxillas. *Clin Implant Dent Relat Res*. 2005;7(1):24-31.
63. Degidi M, Piattelli A, Carinci F. Clinical outcome of narrow diameter implants: a retrospective study of 510 implants. *J Periodontol*. janv 2008;79(1):49-54.
64. Tealdo T, Bevilacqua M, Menini M, Pera F, Ravera G, Drago C, et al. Immediate versus delayed loading of dental implants in edentulous maxillae: a 36-month prospective study. *Int J Prosthodont*. août 2011;24(4):294-302.
65. Degidi M, Scarano A, Piattelli M, Perrotti V, Piattelli A. Bone remodeling in immediately loaded and unloaded titanium dental implants: a histologic and histomorphometric study in humans. *J Oral Implantol*. 2005;31(1):18-24.

66. Testori T, Szmukler-Moncler S, Francetti L, Del Fabbro M, Trisi P, Weinstein RL. Healing of Osseotite implants under submerged and immediate loading conditions in a single patient: a case report and interface analysis after 2 months. *Int J Periodontics Restorative Dent.* août 2002;22(4):345-53.
67. Rocci A, Martignoni M, Burgos PM, Gottlow J, Sennerby L. Histology of Retrieved Immediately and Early Loaded Oxidized Implants: Light Microscopic Observations after 5 to 9 Months of Loading in the Posterior Mandible. *Clin Implant Dent Rel Res.* mars 2003;5(s1):88-98.
68. Papaspyridakos P, Chen C-J, Chuang S-K, Weber H-P. Implant loading protocols for edentulous patients with fixed prostheses: a systematic review and meta-analysis. *Int J Oral Maxillofac Implants.* 2014;29 Suppl:256-70.
69. Zygogiannis K, Wismeijer D, Aartman IH, Osman RB. A Systematic Review on Immediate Loading of Implants Used to Support Overdentures Opposed by Conventional Prostheses: Factors That Might Influence Clinical Outcomes. *Int J Oral Maxillofac Implants.* févr 2016;31(1):63-72.
70. Clelland NL, Gilat A, McGlumphy EA, Brantley WA. A photoelastic and strain gauge analysis of angled abutments for an implant system. *Int J Oral Maxillofac Implants.* 1993;8(5):541-8.
71. Clelland NL, Lee JK, Bimbenet OC, Brantley WA. A three-dimensional finite element stress analysis of angled abutments for an implant placed in the anterior maxilla. *J Prosthodont.* juin 1995;4(2):95-100.
72. Zampelis A, Rangert B, Heijl L. Tilting of splinted implants for improved prosthodontic support: a two-dimensional finite element analysis. *J Prosthet Dent.* juin 2007;97(6 Suppl):S35-43.
73. Sugiura T, Yamamoto K, Horita S, Murakami K, Tsutsumi S, Kirita T. Effects of implant tilting and the loading direction on the displacement and micromotion of immediately loaded implants: an *in vitro* experiment and finite element analysis. *J Periodontal Implant Sci.* 2017;47(4):251.
74. Friberg B, Jemt T, Lekholm U. Early failures in 4,641 consecutively placed Brånemark dental implants: a study from stage 1 surgery to the connection of completed prostheses. *Int J Oral Maxillofac Implants.* 1991;6(2):142-6.
75. Fazi G, Tellini S, Vangi D, Branchi R. Three-Dimensional Finite Element Analysis of Different Implant Configurations for a Mandibular Fixed Prosthesis. *The International journal of oral & maxillofacial implants.* 1 juill 2011;26:752-9.
76. Cameron HU, Pilliar RM, MacNab I. The effect of movement on the bonding of porous metal to bone. *J Biomed Mater Res.* juill 1973;7(4):301-11.
77. Brunski JB. Biomechanical factors affecting the bone-dental implant interface. *Clin Mater.* 1992;10(3):153-201.

78. Jaffin RA, Berman CL. The excessive loss of Branemark fixtures in type IV bone: a 5-year analysis. *J Periodontol.* janv 1991;62(1):2-4.
79. Szmukler-Moncler S, Salama H, Reingewirtz Y, Dubruille JH. Timing of loading and effect of micromotion on bone-dental implant interface: review of experimental literature. *J Biomed Mater Res.* 1998;43(2):192-203.
80. Avila G, Galindo P, Rios H, Wang H-L. Immediate Implant Loading: Current Status From Available Literature: *Implant Dentistry.* 2007;16(3):235-45.
81. Neugebauer J, Traini T, Thams U, Piattelli A, Zöller JE. Peri-implant bone organization under immediate loading state. Circularly polarized light analyses: a minipig study. *J Periodontol.* févr 2006;77(2):152-60.
82. Degorce T. Protocole de mise en charge précoce de prothèses implantaires chez l'édenté total mandibulaire. 2004;4:19.
83. Chow J, Hui E, Li W. Mise en charge immédiate simultanée d'implants Brånemark system® au maxillaire et à la mandibule à l'aide de prothèses provisoires fixées. *Implant.* 2002;69-78.
84. Balshi TJ, Wolfinger GJ. Immediate loading of dental implants in the edentulous maxilla: case study of a unique protocol. *Int J Periodontics Restorative Dent.* févr 2003;23(1):37-45.
85. Wolfinger GJ, Balshi TJ, Rangert B. Immediate functional loading of Brånemark system implants in edentulous mandibles: clinical report of the results of developmental and simplified protocols. *Int J Oral Maxillofac Implants.* avr 2003;18(2):250-7.
86. Davarpanah M, Szmukler-Moncler S, Rajzbaum P, Demurashvili G. Les Implants en odontologie: l'essentiel de la pratique. 2016.
87. Eskitascioglu G, Usumez A, Sevimay M, Soykan E, Unsal E. The influence of occlusal loading location on stresses transferred to implant-supported prostheses and supporting bone: A three-dimensional finite element study. *J Prosthet Dent.* févr 2004;91(2):144-50.
88. Ogawa T, Ogimoto T, Koyano K. Validity of the examination method of occlusal contact pattern relating to mandibular position. *J Dent.* janv 2000;28(1):23-9.
89. McCartney JW. Cantilever rests: an alternative to the unsupported distal cantilever of osseointegrated implant-supported prostheses for the edentulous mandible. *J Prosthet Dent.* nov 1992;68(5):817-9.
90. Shackleton JL, Carr L, Slabbert JC, Becker PJ. Survival of fixed implant-supported prostheses related to cantilever lengths. *J Prosthet Dent.* janv 1994;71(1):23-6.
91. Tarnow DP, Emtiaz S, Classi A. Immediate loading of threaded implants at stage 1 surgery in edentulous arches: ten consecutive case reports with 1- to 5-year data. *Int J Oral Maxillofac Implants.* juin 1997;12(3):319-24.

92. Brunski JB. Biomechanical aspects of oral/maxillofacial implants. *Int J Prosthodont.* 2003;16 Suppl:30-2; discussion 47-51.
93. Randow K, Ericsson I, Nilner K, Petersson A, Glantz PO. Immediate functional loading of Brånemark dental implants. An 18-month clinical follow-up study. *Clin Oral Implants Res.* févr 1999;10(1):8-15.
94. Takayama H. Biomechanical considerations on osseointegrated implants. *Quintessence international.* 1989;
95. Davarpanah M, Szmukler-Moncler S, Molloy S. Théorie et pratique de la mise en charge immédiate. Paris: Quintessence International; 2007.
96. Wismeijer D, Assénat S, Döhler PN. Protocoles de mise en charge en implantologie dentaire: patients édentés. 2010.
97. Karoussis IK, Müller S, Salvi GE, Heitz-Mayfield LJA, Brägger U, Lang NP. Association between periodontal and peri-implant conditions: a 10-year prospective study. *Clin Oral Implants Res.* févr 2004;15(1):1-7.
98. Heitz-Mayfield LJA. Peri-implant diseases: diagnosis and risk indicators. *J Clin Periodontol.* sept 2008;35(8 Suppl):292-304.

Serment d'Hippocrate

*En présence des Maîtres de cette Faculté, de mes chers
condisciples, devant l'effigie d'Hippocrate,*

*Je promets et je jure, au nom de l'Être Suprême, d'être fidèle aux
lois
de l'Honneur et de la probité dans l'exercice de La Médecine
Dentaire.*

*Je donnerai mes soins gratuits à l'indigent et n'exigerai jamais
un salaire au-dessus de mon travail, je ne participerai à aucun
partage clandestin d'honoraires.*

*Admis dans l'intérieur des maisons, mes yeux ne verront pas ce
qui se passe, ma langue taira les secrets qui me seront confiés et
mon état ne servira pas à corrompre les mœurs ni à favoriser le
crime.*

*Je ne permettrai pas que des considérations de religion, de
nation, de race, de parti ou de classe sociale viennent s'interposer
entre mon Devoir et mon patient.*

Je garderai le respect absolu de la vie humaine dès sa conception.

*Même sous la menace, je n'admettrai pas de faire usage de mes
connaissances médicales contre les lois de l'Humanité.*

*Respectueux et reconnaissant envers les Maîtres, je rendrai à
leurs enfants l'instruction que j'ai reçue de leurs pères.*

*Que les hommes m'accordent leur estime si je suis fidèle à mes
promesses,*

*Que je sois couvert d'opprobre et méprisé de mes confrères si j'y
manque.*

Approbation – Improbation

Les opinions émises par les dissertations présentées, doivent être considérées comme propres à leurs auteurs, sans aucune approbation ou improbation de la Faculté de Chirurgie dentaire (1).

Lu et approuvé,

Vu,
Nice, le

Le Président du jury,

Le Doyen de la Faculté de
Chirurgie Dentaire de l'UNS

Professeur

Professeur Laurence LUPI

Eve NAMAN

PROPOSITION D'UN PROTOCOLE DE TRAITEMENT DE L'ÉDENTE COMPLET PAR MISE EN CHARGE IMMÉDIATE DE LA PROTHÈSE D'USAGE: A PROPOS D'UNE SÉRIE DE CAS.

Thèse : Chirurgie Dentaire, Nice, **2019**, n° 42-57-19-43

Directeur de thèse : BORIE Gwenaël

Mots-clés : All-On-Four, Mise en charge immédiate, prothèse d'usage, Implants inclinés

Résumé:

Le traitement de l'édenté complet par des techniques fixes s'inscrit parmi les actes les plus fastidieux tant sur le plan technique pour le praticien que psychologique pour les patients.

Afin de répondre favorablement aux demandes, des solutions fixes sur implants ont été proposées et appliquées depuis de nombreuses années.

Le recours au concept « All-On-4 » suivi de la mise en charge immédiate d'une prothèse provisoire est particulièrement encouragé par de nombreuses études. Son inconvénient majeur est un délai minimum de 3 mois entre la chirurgie implantaire et la mise en place de la prothèse d'usage. Face à la demande grandissante de la patientèle souhaitant une diminution du temps de traitement et des inconforts que celui-ci entraîne, notre travail a été de mettre en place un protocole de mise en charge immédiate de la prothèse d'usage dont l'objectif est un retour plus rapide à la vie sociale et professionnelle. Elle diminue le risque de complications postopératoires éventuelles en réduisant le nombre d'interventions chirurgicales. Elle favorise la mise en condition des tissus mous en évitant les surcharges exercées par une prothèse amovible au niveau d'implants enfouis. Afin d'illustrer ce protocole de traitement de l'édenté complet, nous avons réalisé une série de cas au sein de CHU de Nice. Les résultats cliniques obtenus sont très encourageants lors de l'utilisation de deux implants inclinés et de deux implants axiaux suivi de la mise en charge immédiate de la prothèse d'usage tant pour la réhabilitation de la mandibule que du maxillaire édenté.