HAL
open science

Cardiac dual isotope (123Iodine-metaiodobenzylguanidine/99mTechnetium-tetrofosmin) CZT (cadmiumzinc-telluride) imaging in parkinsonian syndromes: diagnostic value and reproducibility

Laure-Eugénie Tainturier

To cite this version:

Laure-Eugénie Tainturier. Cardiac dual isotope (123Iodine-metaiodobenzylguanidine/99mTechnetium-tetrofosmin) CZT (cadmiumzinc-telluride) imaging in parkinsonian syndromes: diagnostic value and reproducibility. Human health and pathology. 2019. dumas-02481390

HAL Id: dumas-02481390

https://dumas.ccsd.cnrs.fr/dumas-02481390

Submitted on 17 Feb 2020

HAL is a multi-disciplinary open access archive for the deposit and dissemination of scientific research documents, whether they are published or not. The documents may come from teaching and research institutions in France or abroad, or from public or private research centers.

L'archive ouverte pluridisciplinaire **HAL**, est destinée au dépôt et à la diffusion de documents scientifiques de niveau recherche, publiés ou non, émanant des établissements d'enseignement et de recherche français ou étrangers, des laboratoires publics ou privés.

UNIVERSITÉ de CAEN NORMANDIE

FACULTÉ de MÉDECINE

Année 2019

THÈSE POUR L'OBTENTION

DU GRADE DE DOCTEUR EN MÉDECINE

Présentée et soutenue publiquement le 1er octobre 2019

par

Mlle Laure-Eugénie TAINTURIER

Née le 05/03/1989 à Dijon (Côte-d'Or)

TITRE DE LA THÈSE :

Scintigraphie cardiaque double isotope

(^{123}Iode-métaiodobenzylguanidine/^{99m}Téchnétium-tétrofosmine)

sur caméra CZT (tellurure de cadmium et zinc) dans les syndromes parkinsoniens :

performance diagnostique et reproductibilité.

Président : **Monsieur le Professeur AGOSTINI Denis**

Membres : Monsieur le Professeur ITTI Emmanuel

Monsieur le Professeur DE LA SAYETTE Vincent

Monsieur le Docteur BRANGER Pierre « Directeur de thèse »

Madame le Docteur THIRIEZ Claire

UNIVERSITE DE CAEN · NORMANDIE

UFR SANTE - FACULTE DE MEDECINE

Année Universitaire 2018/2019

Doyen
Professeur Emmanuel TOUZÉ

Assesseurs
Professeur Paul MILLIEZ (pédagogie)
Professeur Guy LAUNOY (recherche)
Professeur Sonia DOLLFUS & Professeur Evelyne EMERY (3ème cycle)

Directrice administrative
Madame Sarah CHEMTOB

PROFESSEURS DES UNIVERSITÉS - PRATICIENS HOSPITALIERS

M.	**AGOSTINI Denis**	Biophysique et médecine nucléaire
M.	**AIDE Nicolas**	Biophysique et médecine nucléaire
M.	**ALLOUCHE Stéphane**	Biochimie et biologie moléculaire
M.	**ALVES Arnaud**	Chirurgie digestive
M.	**AOUBA Achille**	Médecine interne
M.	**BABIN Emmanuel**	Oto-Rhino-Laryngologie
M.	**BÉNATEAU Hervé**	Chirurgie maxillo-faciale et stomatologie
M.	**BENOIST Guillaume**	Gynécologie - Obstétrique
M.	**BERGER Ludovic**	Chirurgie vasculaire
M.	**BERGOT Emmanuel**	Pneumologie
M.	**BIBEAU Frédéric**	Anatomie et cytologie pathologique
Mme	**BRAZO Perrine**	Psychiatrie d'adultes
M.	**BROUARD Jacques**	Pédiatrie
M.	**BUSTANY Pierre**	Pharmacologie
Mme	**CHAPON Françoise**	Histologie, Embryologie
Mme	**CLIN-GODARD Bénédicte**	Médecine et santé au travail
M.	**COQUEREL Antoine**	Pharmacologie
M.	**DAO Manh Thông**	Hépatologie-Gastro-Entérologie
M.	**DAMAJ Ghandi Laurent**	Hématologie
M.	**DEFER Gilles**	Neurologie
M.	**DELAMILLIEURE Pascal**	Psychiatrie d'adultes
M.	**DENISE Pierre**	Physiologie
M.	**DERLON Jean-Michel** **Éméritat jusqu'au 31/08/2020**	Neurochirurgie

Mme	**DOLLFUS Sonia**	Psychiatrie d'adultes
M.	**DREYFUS Michel**	Gynécologie - Obstétrique
M.	**DU CHEYRON Damien**	Réanimation médicale
Mme	**ÉMERY Evelyne**	Neurochirurgie
M.	**ESMAIL-BEYGUI Farzin**	Cardiologie
Mme	**FAUVET Raffaèle**	Gynécologie – Obstétrique
M.	**FISCHER Marc-Olivier**	Anesthésiologie Réanimation et médecine Péri-opératoire
M.	**GÉRARD Jean-Louis**	Anesthésiologie Réanimation et médecine Péri-opératoire
M.	**GUILLOIS Bernard**	Pédiatrie
Mme	**GUITTET-BAUD Lydia**	Epidémiologie, économie de la santé et prévention
M.	**HABRAND Jean-Louis**	Cancérologie option Radiothérapie
M.	**HAMON Martial**	Cardiologie
Mme	**HAMON Michèle**	Radiologie et imagerie médicale
M.	**HANOUZ Jean-Luc**	Anesthésiologie Réanimation et médecine Péri-opératoire
M.	**HULET Christophe**	Chirurgie orthopédique et traumatologique
M.	**HURAULT de LIGNY Bruno** **Éméritat jusqu'au 31/01/2020**	Néphrologie
M.	**ICARD Philippe**	Chirurgie thoracique et cardio-vasculaire
M.	**JOIN-LAMBERT Olivier**	Bactériologie - Virologie
Mme	**JOLY-LOBBEDEZ Florence**	Cancérologie
M.	**JOUBERT Michael**	Endocrinologie
Mme	**KOTTLER Marie-Laure**	Biochimie et biologie moléculaire
M.	**LAUNOY Guy**	Epidémiologie, économie de la santé et prévention
M.	**LE COUTOUR Xavier**	Epidémiologie, économie de la santé et prévention
M.	**LE HELLO Simon**	Bactériologie-Virologie
Mme	**LE MAUFF Brigitte**	Immunologie
M.	**LEPORRIER Michel** **Éméritat jusqu'au 31/08/2020**	Hématologie
M.	**LEROY François**	Rééducation fonctionnelle
M.	**LOBBEDEZ Thierry**	Néphrologie
M.	**MANRIQUE Alain**	Biophysique et médecine nucléaire
M.	**MARCÉLLI Christian**	Rhumatologie
M.	**MARTINAUD Olivier**	Neurologie
M.	**MAUREL Jean**	Chirurgie générale
M.	**MILLIEZ Paul**	Cardiologie
M.	**MOREAU Sylvain**	Anatomie/Oto-Rhino-Laryngologie
M.	**MOUTEL Grégoire**	Médecine légale et droit de la santé
M.	**NORMAND Hervé**	Physiologie
M.	**PARIENTI Jean-Jacques**	Biostatistiques, info. médicale et tech. de communication
M.	**PELAGE Jean-Pierre**	Radiologie et imagerie médicale

Mme	**PIQUET Marie-Astrid**	Nutrition
M.	**QUINTYN Jean-Claude**	Ophtalmologie
M.	**RAVASSE Philippe**	Chirurgie infantile
M.	**REZNIK Yves**	Endocrinologie
M.	**ROD Julien**	Chirurgie infantile
M.	**ROUPIE Eric**	Médecine d'urgence
Mme	**THARIAT Juliette**	Radiothérapie
M.	**TILLOU Xavier**	Urologie
M.	**TOUZÉ Emmanuel**	Neurologie
M.	**TROUSSARD Xavier**	Hématologie
Mme	**VABRET Astrid**	Bactériologie - Virologie
M.	**VERDON Renaud**	Maladies infectieuses
Mme	**VERNEUIL Laurence**	Dermatologie
M.	**VIADER Fausto**	Neurologie
M.	**VIVIEN Denis**	Biologie cellulaire

PROFESSEUR DES UNIVERSITÉS

PROFESSEUR ASSOCIÉ DES UNIVERSITÉS A TEMPS PLEIN

M.	**VABRET François**	Addictologie

PROFESSEURS ASSOCIÉS DES UNIVERSITÉS A MI-TEMPS

M.	**de la SAYETTE Vincent**	Neurologie
Mme	**DOMPMARTIN-BLANCHÈRE Anne**	Dermatologie
Mme	**LESCURE Pascale**	Gériatrie et biologie du vieillissement
M.	**SABATIER Rémi**	Cardiologie

PRCE

Mme	**LELEU Solveig**	Anglais

UNIVERSITE DE CAEN · NORMANDIE

UFR SANTE - FACULTE DE MEDECINE

Année Universitaire 2018 / 2019

Doyen
Professeur Emmanuel TOUZÉ

Assesseurs
Professeur Paul MILLIEZ (pédagogie)
Professeur Guy LAUNOY (recherche)
Professeur Sonia DOLLFUS & Professeur Evelyne EMERY (3ème cycle)

Directrice administrative
Madame Sarah CHEMTOB

MAITRES DE CONFERENCES DES UNIVERSITÉS - PRATICIENS HOSPITALIERS

M.	**ALEXANDRE Joachim**	Pharmacologie clinique
Mme	**BENHAÏM Annie**	Biologie cellulaire
M.	**BESNARD Stéphane**	Physiologie
Mme	**BONHOMME Julie**	Parasitologie et mycologie
M.	**BOUVIER Nicolas**	Néphrologie
M.	**COULBAULT Laurent**	Biochimie et Biologie moléculaire
M.	**CREVEUIL Christian**	Biostatistiques, info. médicale et tech. de communication
M.	**DE BOYSSON Hubert**	Médecine interne
Mme	**DEBRUYNE Danièle** **Éméritat jusqu'au 31/08/2019**	Pharmacologie fondamentale
Mme	**DERLON-BOREL Annie** **Éméritat jusqu'au 31/08/2020**	Hématologie
Mme	**DINA Julia**	Bactériologie - Virologie
Mme	**DUPONT Claire**	Pédiatrie
M.	**ÉTARD Olivier**	Physiologie
M.	**GABEREL Thomas**	Neurochirurgie
M.	**GRUCHY Nicolas**	Génétique
M.	**GUÉNOLÉ Fabian**	Pédopsychiatrie
M.	**HITIER Martin**	Anatomie - ORL Chirurgie Cervico-faciale
M.	**ISNARD Christophe**	Bactériologie Virologie
M.	**LEGALLOIS Damien**	Cardiologie
Mme	**LELONG-BOULOUARD Véronique**	Pharmacologie fondamentale
Mme	**LEPORRIER Nathalie** **Éméritat jusqu'au 31/10/2020**	Génétique
Mme	**LEVALLET Guénaëlle**	Cytologie et Histologie

M.	**LUBRANO Jean**	Chirurgie générale
M.	**MITTRE Hervé**	Biologie cellulaire
M.	**REPESSÉ Yohann**	Hématologie
M.	**SESBOÜÉ Bruno**	Physiologie
M.	**TOUTIRAIS Olivier**	Immunologie
M.	**VEYSSIERE Alexis**	Chirurgie maxillo-faciale et stomatologie

MAITRES DE CONFERENCES ASSOCIÉS DES UNIVERSITÉS A MI-TEMPS

Mme	**ABBATE-LERAY Pascale**	Médecine générale
M.	**COUETTE Pierre-André** (fin 31/08/19)	Médecine générale
M.	**LE BAS François** (fin 31/08/19)	Médecine générale
M.	**SAINMONT Nicolas** (fin 31/08/19)	Médecine générale
Mme	**NOEL DE JAEGHER Sophie** (fin 31/08/2021)	Médecine générale

REMERCIEMENTS

A mon Président de Thèse,

Monsieur le Professeur Denis AGOSTINI,
Vous me faites l'honneur de présider cette thèse,
Veuillez trouver ici le témoignage de ma reconnaissance.

A mon jury de Thèse,

Monsieur le Professeur Emmanuel ITTI,
Vous avez accepté sans hésiter de juger mon travail.
Merci pour votre enseignement, votre accueil à Mondor et votre bienveillance.
Veuillez accepter toute ma gratitude.

Monsieur le Professeur Vincent DE LA SAYETTE
Vous avez accepté de faire partie de mon jury de thèse,
Veuillez accepter, Monsieur, mes sincères remerciements et soyez assuré de mon profond respect.

Madame le Docteur Claire THIRIEZ
Vous avez également accepté de faire partie du jury de cette thèse,
Veuillez trouver ici, Madame, l'expression de mes sentiments respectueux.

A mon Directeur de Thèse,

Monsieur le Docteur Pierre BRANGER,
Vous avez accepté de diriger cette thèse, je vous remercie pour le temps consacré à mon travail et pour vos précieux conseils.
Recevez le témoignage de ma reconnaissance et de mon profond respect.

Au Docteur Charline LASNON pour sa bienveillance, son accompagnement et sa pédagogie.

A l'ensemble du personnel médical et paramédical que j'ai pu rencontrer pendant mon parcours,

Je pense particulièrement aux Dr LEMENNAIS, Drs Ana-Maria et Vlad TUDORACHE, à Sylvie SABIN, aux Drs NGANOA et ENILORAC, à Jean-Christophe ONFRAY, à Aline TENDRON et aux Drs BARDET, CIAPPUCCINI et WEYTS.

Merci pour votre accompagnement et votre gentillesse.

Merci à toute l'équipe du service de Médecine Nucléaire de l'Hôpital Henri Mondor pour leur accueil, leur disponibilité, leur pédagogie et leur bienveillance. Je pense tout particulièrement au Dr Lionel LERMAN, pour son encadrement et sa grande gentillesse.

Merci également au Professeur Jean-Francis MAILLEFERT, dont la pédagogie et le soutien m'ont été plus que précieux lors de mes études à Dijon et plus particulièrement lors de son encadrement à l'ECN.

A ma famille,

A ma mère,

Merci pour ton soutien inébranlable, ton écoute, ta bienveillance, ta présence, les valeurs que tu nous as transmises, tout ce que tu nous as toujours apporté, je te dois tout.

A mon père,

Mon admiration pour toi est infinie, tu as été mon guide, mon modèle, merci pour tes précieux conseils. Je te dois cette réussite et te dédie ce travail.

A mes grands-parents,

Maternels, pour votre philosophie de vie et votre humanisme.

Paternels, pour votre valeur du travail.

A mes sœurs,

Valérie et Claire-Marie, j'ai suivi vos pas.

A mes frères,

Bénigne et François, votre écoute, votre réconfort et votre grand humour m'ont été précieux.

A toute ma famille.

A Pierre-Yves,

Merci pour ton soutien au quotidien, ton amour, ta patience et ta grande sagesse.
Je suis fière et heureuse de t'avoir à mes côtés.

A tous mes co-internes,

Pour tous les moments partagés, le soutien mutuel que l'on s'est apporté.

A mes amis,

A Hugo, mon meilleur ami,
Merci pour ton soutien indéfectible, ton réconfort,
Ton amitié m'est précieuse.

A Anne-Laure,
En souvenir de nos années lycée, de nos week-ends normands avec ta famille,

A Anne-Louise,
Pour notre fantaisie mutuelle et surtout notre sincère amitié,

A Carole-Anne et Marion,
Pour notre passion commune pour la danse,

A Floriane,
Pour notre grain de folie commun,

A Julia,
Mon amie d'enfance, pour toutes ces années passées ensemble sur les bancs de l'école, en souvenir de nos fous-rires inoubliables,

A Marie,
Mon amie normande, pour ta gentillesse et ta grande sagesse,

A Mélodie,
Pour notre séjour à Barcelone mémorable, notre externat dans la bonne humeur, nos 30 ans inoubliables,

A Najwa,
Pour notre premier semestre à Granville et notre grande amitié ensuite, pour ton soutien inconditionnel,

Et tous les autres.

A mon père,

ABREVIATIONS

CBD: Corticobasal Degeneration

CZT: Cadmium- Zinc-Telluride

DCL : Démence à Corps de Lewy

DLB: Dementia with Lewy Bodies

EANM: European Association of Nuclear Medicine

^{18}F-DOPA: [18F] Fluoro-3,4-dihydroxyphenyl-l-alanine

HMR: Heart-to-Mediastinum Ratio

^{123}I-FP-CIT: [123I] I-N-fluoropropyl-2b-carbomethoxy-3b-(4-iodophenyl) nortropane

^{123}I-MIBG: [123I] Iodine-metaiodobenzylguanidine

LBD: Lewy Body Disease

LVEF: Left Ventricular Ejection Fraction

MCL : Maladie à Corps de Lewy

MP : Maladie de Parkinson

MSA: Multiple System Atrophy

OD: Other types of Dementia

OP: Other types of Parkinsonism

PD: Parkinson Disease

PET: Positron Emission Tomography

PSP: Progressive Supranuclear Palsy

ROC: Receiver-Operating Characteristic

ROI: Region Of Interest

SPECT: Single Photon Emission Computed Tomography

^{99m}Tc-tetrofosmin: [99mTc] Technetium-tetrofosmin

FIGURES INDEX

Figure 1: Representative images of one LBD- patient (a) and one LBD+ patient (b)..... 12

Figure 2: ROC curve for the differential diagnosis between LBD+ and LBD- using planar imaging with the HMR (AUC: area under the curve) 13

Figure 3: Spearman correlation (a) and Bland-Altman analysis (b) between senior and junior HMR values 15

TABLE INDEX

Table 1: Senior HMR values in LBD+ and LBD- 11

SOMMAIRE

PREAMBULE 1

INTRODUCTION 4

MATERIALS AND METHODS 6

PATIENT POPULATION 6

CLINICAL EVALUATION 6

DUAL-ISOTOPE (^{123}I-MIBG/^{99M}TC-TETROFOSMIN) CZT ACQUISITION PROTOCOL 7

IMAGES ANALYSIS 8

STATISTICAL ANALYSIS 8

RESULTS 10

PATIENT AND SCINTIGRAPHIC EXAMINATION CHARACTERISTICS 10

DIAGNOSTIC VALUE OF CARDIAC ^{123}I-MIBG SCINTIGRAPHY BASED ON SENIOR HMR VALUES AND USING CLINICAL FOLLOW-UP AS REFERENCE 11

CARDIAC DUAL ISOTOPE (^{123}I-MIBG/^{99M}TC-TETROFOSMIN) JUNIOR AND SENIOR HMR VALUES 14

DISCUSSION (ANGLAIS) 16

DISCUSSION (FRANÇAIS) 18

CONCLUSIONS 20

REFERENCES 21

PREAMBULE

Une première étude concernant les performances diagnostiques de la scintigraphie cardiaque double isotope (^{123}Iode-métaiodobenzylguanidine/^{99m}Téchnétium-tétrofosmine) dans les syndromes parkinsoniens avait déjà été réalisée dans notre service de Médecine Nucléaire du CHU de Caen, sur la gamma-caméra que nous possédions à l'époque : une caméra double-tête conventionnelle (Symbia T2 True Point, Siemens Medical Solutions, Erlangen, Germany). Nous avons acquis depuis une caméra plus récente et plus sophistiquée, utilisant des semi-conducteurs au cadmium, zinc et telluride, autrement appelée caméra CZT. Il nous est ainsi paru évident d'évaluer les performances diagnostiques de ce même examen en utilisant notre nouvelle caméra, dans le cadre des syndromes parkinsoniens, puisque ce sujet n'avait encore jamais été abordé. En effet, bien que le diagnostic des syndromes parkinsoniens reste clinique, il est parfois délicat et nécessite un ou plusieurs examens d'imageries nucléaires supplémentaires. Le ^{123}I-Ioflupane DaTSCAN permet de distinguer les syndromes parkinsoniens dégénératifs des autres syndromes parkinsoniens ou des syndromes non parkinsoniens. La scintigraphie cardiaque double isotope (^{123}Iode-métaiodobenzylguanidine/^{99m}Téchnétium-tétrofosmine) permet, quant à elle, de différencier Maladie de Parkinson et Démence à Corps de Lewy des autres syndromes parkinsoniens. Ainsi, notre projet a pour but d'évaluer les performances diagnostiques ainsi que la reproductibilité de la scintigraphie cardiaque double isotope (^{123}Iode-métaiodobenzylguanidine/^{99m}Téchnétium-tétrofosmine) sur caméra CZT dans les syndromes parkinsoniens.

Cette étude a été réalisée par l'équipe caennaise de Médecine Nucléaire du CHU dont le chef de service, le Professeur Denis AGOSTINI, est le référent de cet examen d'imagerie. J'ai

participé activement à la coordination du projet en collaboration avec le Dr Pierre BRANGER, neurologue spécialiste dans les troubles de la mémoire et attaché à notre service de Médecine Nucléaire, et le Dr Claire THIRIEZ, neurologue spécialiste en mouvements anormaux. Mes rôles ont ainsi été transversaux :

- Récolter les données cliniques de l'ensemble des patients
- Informer et recueillir leur consentement éclairé
- Anonymiser l'ensemble des données des patients
- Puis, analyser les examens scintigraphiques selon les matériels et méthodes décrites ci-après.
- Participer à l'analyse statistique, avec l'aide du Docteur Charline LASNON
- Enfin, écrire le manuscrit et élaborer les tableaux et figures.

Cardiac dual isotope (^{123}I-MIBG/^{99m}Tc-tetrofosmin) CZT imaging in parkinsonian syndromes: diagnostic value and reproducibility

INTRODUCTION

Parkinson syndromes are defined by all the symptoms which result from a dysfunction of the nigro-striatal system: bradykinesia, extrapyramidal rigidity and tremor. It includes idiopathic Parkinson's Disease (PD), Dementia with Lewy Bodies (DLB), Multiple System Atrophy (MSA), Progressive Supranuclear Palsy (PSP), Corticobasal Degeneration (CBD) and other non-degenerative syndromes (iatrogenic, vascular, metabolic). The diagnosis of the parkinsonian syndromes is entirely clinical. However, in some atypical cases, nuclear imaging can be useful. Indeed, an early diagnosis of those disorders is essential for a suitable management of the patient and an appropriate assessment of the prognosis, especially with the development of neuroprotective treatments. A recent study (1) suggested that the combination of cerebral ^{123}I-N-fluoropropyl-2b-carbomethoxy-3b-(4-iodophenyl) nortropane (^{123}I-FP-CIT) and cardiac ^{123}Iodine-metaiodobenzylguanidine (^{123}I-MIBG) scintigraphy may improve the diagnosis accuracy in differentiating PD from non-PD. ^{123}I-FP-CIT or cerebral ^{18}F-Fluoro-L-3,4-dihydroxyphenylalanine (^{18}F-FDOPA) positron emission tomography (PET) aim at evaluating dopaminergic denervation in order to discriminate between degenerative parkinson syndromes that display scintigraphic alterations and non-degenerative parkinson or non-parkinson syndromes displaying normal examinations: essential tremor, iatrogenic tremor, Alzheimer Disease, vascular or psychogenic disorder (normal values). Cardiac ^{123}I-MIBG innervation scintigraphy with heart-to-mediastinum ratio (HMR) can be used to differentiate PD and DLB from other parkinsonian syndromes (2)(3). Metaiodobenzylguanidine (MIBG) is a norepinephrine analogue that is taken up in the postsynaptic adrenergic neurons. Cardiac ^{123}I-MIBG scintigraphy allows evaluating

myocardial sympathetic innervation and especially noradrenergic postsynaptic cardiac denervation which is a common feature in PD and DLB (4).

The delayed HMR is the most common semi-quantitative parameter used to evaluate the cardiac MIBG uptake in neurological indications. A HMR of less than 1.48 is associated with PD or DLB. A HMR of more than 1.48 is considered as a normal value and associated with MSA, PSP or CBD (5). A HMR cut-off at 1.20 could help to differentiate PD from DLB as shown in a precedent study (5). At present, HMR calculation is well standardized and reproducible using a conventional Anger camera (6). However, a new dedicated cardiac single photon emission computed tomography (SPECT) camera using cadmium-zinc-telluride (CZT) detectors had improved the routine of myocardial perfusion imaging: better count detection sensitivity, decreased acquisition time, decreased injected radiopharmaceutical doses, improved energy resolution leading to better photon energy discrimination for dual-isotope imaging (7). To date, only a few studies have evaluated myocardial sympathetic innervation imaging and HMR using CZT cameras and the framework of Parkinson syndromes has never been treated (8) (9) (10). Therefore, the aim of the study was to evaluate the potential diagnostic value and the reproducibility of cardiac dual isotope (^{123}I-MIBG and ^{99m}Tc-tetrofosmin) CZT imaging in parkinsonian syndromes.

MATERIALS AND METHODS

Patient population

This study was a monocentric observational study, performed at the Department of Nuclear Medicine of the University Hospital of Caen (France). From November 2016 to July 2018, we prospectively included all patient referred to our unit by our department of Neurology for a cardiac dual isotope (^{123}I-MIBG/^{99m}Tc-tetrofosmin) CZT scintigraphy to characterize a clinical parkinsonian syndrome, as part of our clinical routine. Patients with history of heart failure, diabetes or ongoing neuroleptic treatment were excluded because that could possibly interfere with the cardiac ^{123}I-MIBG uptake (11) (12). Informed consent was obtained from all individual participants included in the study. A specific identification number was then assigned to each patient. All procedures in studies involving human participants were performed in accordance with the ethical standards of the institutional research committee and with the principles of the 1964 Declaration of Helsinki and its later amendments or comparable ethical standards.

Clinical evaluation

Two neurologists experts evaluated all patients one year after the cardiac ^{123}I-MIBG scintigraphy in order to obtain a final diagnosis based on clinical parameters. International clinical diagnostic criteria were used to determine final clinical diagnosis (Diagnosis and management of dementia with Lewy bodies for DLB (13), Clinical Diagnosis of Progressive Supranuclear Palsy: The Movement Disorder Society Criteria for PSP (14), MDS Clinical

Diagnostic Criteria for Parkinson's Disease for PD (15), Criteria for the diagnosis of corticobasal degeneration for CBD (16) and Second consensus statement on the diagnosis of multiple system atrophy for MSA (17)) . These two neurologists classified the patients into two different groups: patients with a Lewy body Disease (LBD+) and patients without Lewy Body Disease (LBD-). LBD+ included DLB and PD. LBD- included other types of dementia OD and other types of parkinsonism OP (including Undetermined Parkinsonism UP, PSP, MSA and CBD). We also recorded age, gender, the mean follow-up time after the onset of the symptoms to the dual isotope exam and if the patient had a ^{123}I-FP-CIT before the cardiac ^{123}I-MIBG scintigraphy.

Dual-isotope (^{123}I-MIBG/^{99m}Tc-tetrofosmin) CZT acquisition protocol

The imaging protocol was performed according to the recommendations of the European Association of Nuclear Medicine (EANM) Cardiovascular Committee and the European Council of Nuclear Cardiology (6). Cardiac dual isotope acquisition with ^{123}I-MIBG and ^{99m}Tc-tetrofosmin was performed with a CZT camera (D-SPECT® Cardio system, Spectrum Dynamics Medical). All patients received oral administration of Lugol's solution, the day before the exam, the day of the exam - 30mn before the administration of ^{123}I-MIBG - and 48h after the exam, in order to block the thyroid and to protect it. Intravenous ^{123}I-MIBG and ^{99m}Tc-tetrofosmin were performed 4h and 1h before dual acquisition, respectively. Of note, the injected dose of ^{123}I-MIBG (150 MBq) was fixed and did not depend on patient weight as per Anger cameras (5.2 MBq/kg). The ^{99m}Tc-tetrofosmin injection led to mandatory perfusion images to draw the heart region of interest (ROI). After resting for 15mn, a 10-s prescan with the ^{99m}Tc-tetrofosmin window was performed in order to help positioned the detectors on

the cardiac area. Using a dedicated cardiac CZT SPECT camera, a 10-min list-mode simultaneous dual-radionuclide (^{99m}Tc-tetrofosmin and ^{123}I-MIBG) gated scan was performed.

Images Analysis

As previously described (6), the ROIs were drawn on reoriented images of perfusion. According to the EANM, ROIs were positioned over the entire heart and the upper mediastinum using transaxial reconstructed SPECT images. Then they were automatically copied from the ^{99m}Tc-tetrofosmin images to the ^{123}I-MIBG images using the software provided by the manufacturer (Spectrum Dynamics Medical).

Two different investigators, one junior and one senior nuclear medicine physicians, reviewed all SPECT data images and calculated the HMR for each patient. Injected dose of ^{123}I-MIBG and ^{99m}Tc-tetrofosmin, time between injection and acquisition and time of acquisition were also recorded. Moreover, in dual-isotope condition for CZT SPECT camera, the use of ^{123}I-MIBG does not have any impact on Left Ventricular Ejection Fraction (LVEF) assessment, as demonstrated before (18). In consequences, the LVEF was evaluated using Quantitative Gated SPECT software (Cedars-Sinai Medical Center) and a cardiologist screened eventually unknown ischemic pathology by systematically reviewed perfusion images.

Statistical analysis

Continuous quantitative variables are reported as mean ± standard deviation. When determining the diagnostic value of cardiac ^{123}I-MIBG scintigraphy using only senior HMR, continuous variables were compared between groups using non-parametric Mann-Whitney

tests. Bonferroni correction was applied. Receiver-operating characteristic (ROC) curve analysis was performed to determine the optimal HMR cut-off value to differentiate LBD + from LBD- using Youden's J statistic. When comparing senior and junior HMR values, a Wilcoxon matched-paired test was used. The correlation between senior and junior values was assessed by mean of a spearman correlation and a Bland Altman analysis (19). A p-value < 0.05 was considered as significant. Finally, diagnostic agreement between reviewers was assessed by means of Cohen kappa coefficient. Graphs and analyses were carried out using XLSTAT (Addinsoft. 2016. XLSTAT 2016: Data Analysis and Statistical Solution for Microsoft Excel. Paris, France (2016)).

RESULTS

Patient and scintigraphic examination characteristics

Forty-one patients were included (20 females and 21 males; mean age: 72 ± 11 years). In patients for whom the onset of symptoms was recorded (n=24, 58%), the mean time between the onset of the symptoms and the dual isotope exam was 4.8 ± 3.4 years. The mean clinical follow-up time after the dual isotope examination was 1.6 ± 0.5 years. Of the 41 patients, 18 (44%) were finally diagnosed LBD+ (DLB, n = 9, 22%; PD, n = 9, 22%) and 18 (44%) were diagnosed LBD– (OD, n = 3, 7%; OP, n = 15, 37%). No diagnosis could be definitely stated for 5 patients (12%): 2 patients (5%) with no available follow up and 3 (7%) "inclassable" patients.

Cardiac ^{123}I-MIBG scintigraphy was mostly performed either to differentiate DLB from OD (n=12) or to differentiate PD from OP (n=24). Sixteen patients had a ^{123}I-FP-CIT before the cardiac ^{123}I-MIBG scintigraphy and only two were negative (no denervation). ^{123}I-MIBG injection was administrated 235 ± 36 min and ^{99m}Tc-tetrofosmin injection 61 ± 26 min before dual acquisition with mean injected doses equal to 152 ± 8 MBq and 383 ± 99 MBq, respectively. The mean acquisition duration was equal to 14 ± 1 min. The mean LVEF was 65 ± 0.9 %. Seven patients out of 41 (17%) presented with perfusion abnormalities and were addressed to a cardiologist in order to evaluate the necessity to have a coronarography.

Diagnostic value of cardiac ^{123}I-MIBG scintigraphy based on senior HMR values and using clinical follow-up as reference

The mean HMR value for the entire population was equal to 1.38 ± 0.34. Table 1 displays senior HMR values of LBD+ and LBD- patients. The mean HMR in LBD+ patients was significantly lower than the mean HMR in LBD− patients (1.14 ± 0.21 vs 1.58 ± 0.32, p = 0.0002). A representative example of these two groups of patients can be seen on Figure 1. Moreover, the mean HMR in PD patients was significantly lower than that in OP patients (1.13 ± 0.19 vs 1.59 ± 0.35, respectively, p = 0.003). Finally, mean HMR were not significantly different between OD patients and DLB patients (p = 0.096) nor between PD and DLB patients (p = 0.536).

Table 1: Senior HMR values in LBD+ and LBD-

Final clinical diagnosis (n = 41)		HMR Mean ± SD
LBD+		
All patients	n= 18 (44%)	1.14 ± 0.21
DLB	n = 9 (22%)	1.16 ± 0.24
PD	n = 9 (22%)	1.13 ± 0.19
LBD-		
All patients	n = 18 (44%)	1.58 ± 0.32
OD	n = 3 (7%)	1.52 ±0.16
OP	n = 15 (37%)	1.59 ± 0.35
PSP	n = 7 (17%)	1.52 ± 0.28
MSA	n = 6 (15%)	1.53 ± 0.37
UP	n = 1 (2.5%)	2.28
CBD	n = 1 (2.5%)	1.76
No diagnosis	**n = 5 (12%)**	1.51 ± 0.30

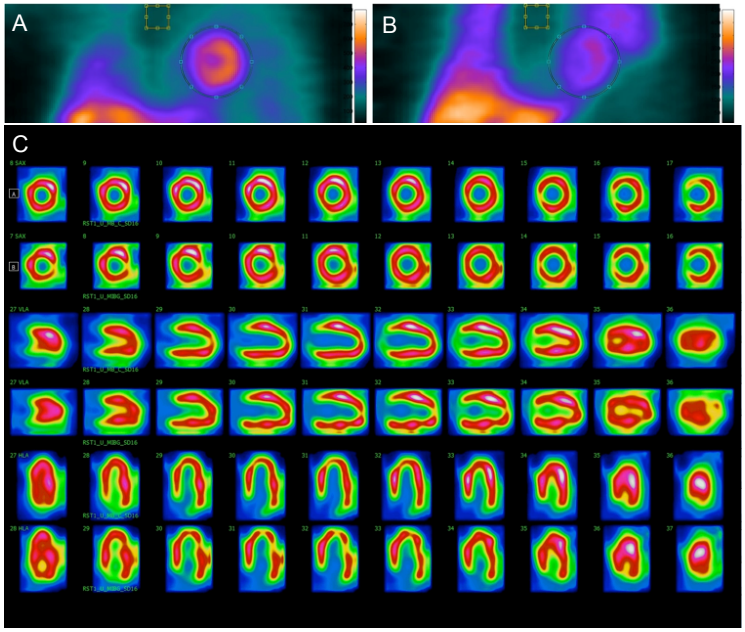

a

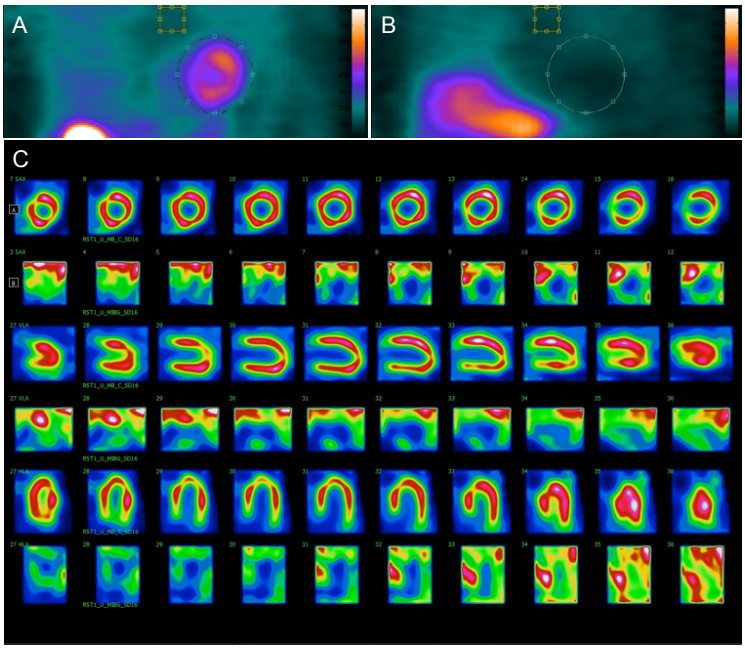

b

Figure 1: Representative images of one LBD- patient (a) and one LBD+ patient (b)

a. Example of normal cardiac dual isotope scintigraphy: LBD-. A: perfusion planar reconstruction, B: innervation planar reconstruction. C: SPECT reconstructions (normal perfusion on top rows and normal innervation on bottom rows), HMR = 2.06.

b. Example of anormal cardiac dual isotope scintigraphy: LBD+. A: perfusion planar reconstruction, B: innervation planar reconstruction, C: SPECT reconstructions (normal perfusion on top rows and decrease innervation on bottom rows). HMR = 0.89.

According to the ROC curve analysis, the optimal HMR cut-off value to discriminate LBD+ (n = 18) from LBD− (n = 18) was 1.24 with an area under the curve equal to 0.86 ± 0.06. This cut-off value led to sensitivity, specificity, positive predictive value and negative predictive values equal to of 72.2%, 94.4%, 92.9% and 77.3 %, respectively. (Figure 2).

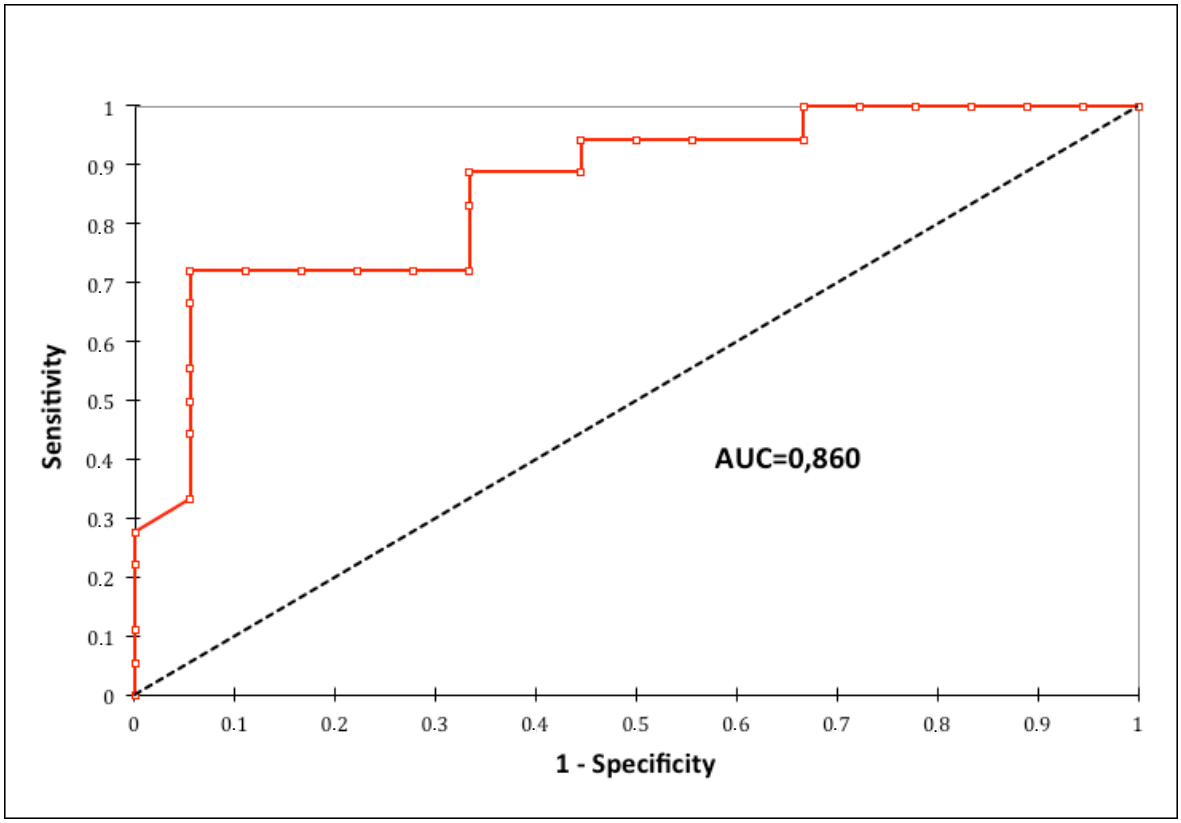

Figure 2: ROC curve for the differential diagnosis between LBD+ and LBD- using planar imaging with the HMR (AUC: area under the curve)

Cardiac dual isotope (^{123}I-MIBG/^{99m}Tc-tetrofosmin) junior and senior HMR values

According to the junior reader, mean HMR value for the entire population was equal to 1.381 ± 0.338 as compared to 1.380 ± 0.343 for the senior reader. HMR values were not significantly different between the senior and the junior readers ($p = 0.966$). There was an almost perfect correlation between senior and junior values with a spearman coefficient equal to 0.99 ($p<0.0001$). Moreover Bland Altman analysis showed a mean difference between senior and junior values equal to -0.000976 (95%CI = -0.0853 – 0.0833) (Figure 3).

Finally, agreement between readers in discriminating between LBD+ and LBD- patients using the 1.24 HMR cut-off value was almost perfect with a Cohen coefficient kappa value equal to 0.942. One discordance occurred between readers: one patient classified LBD- by the senior, LBD+ by the junior and finally diagnosed LBD+.

a

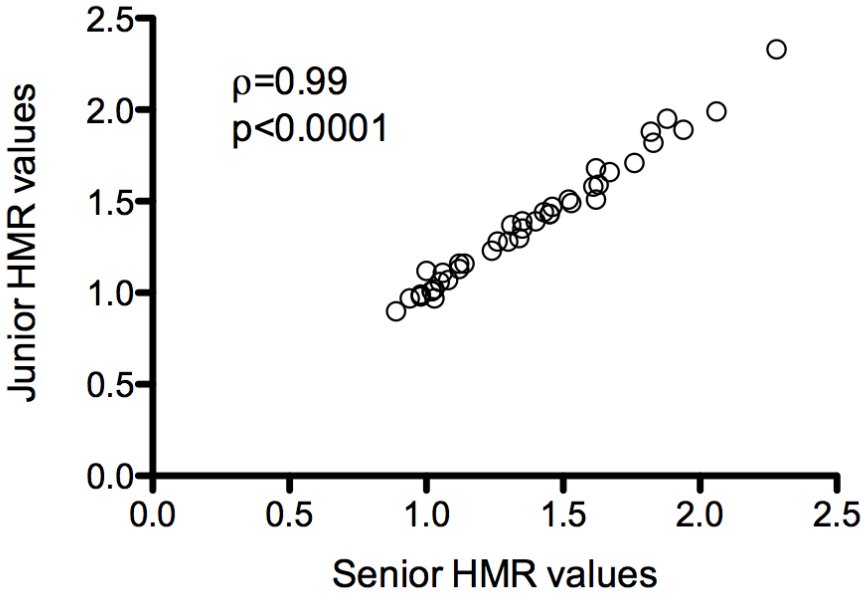

b

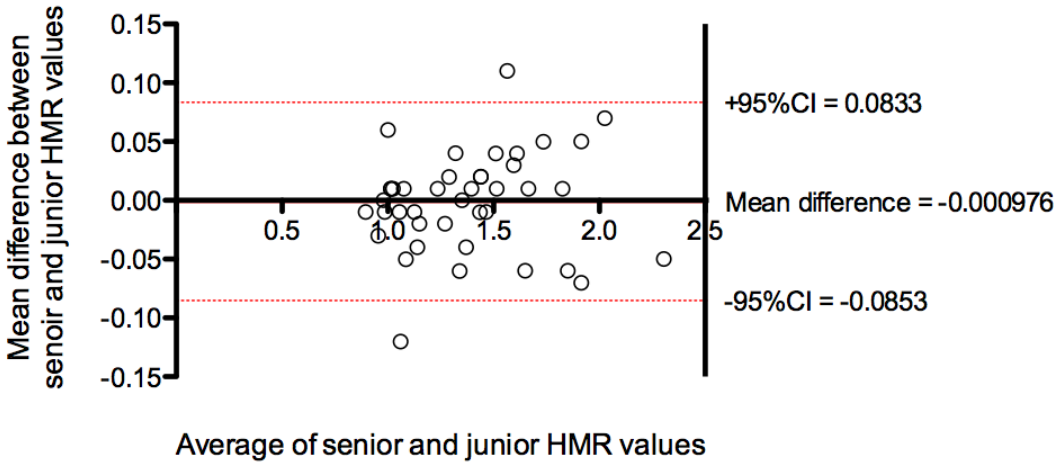

Figure 3: Spearman correlation (a) and Bland-Altman analysis (b) between senior and junior HMR values

DISCUSSION (Anglais)

In the present study, we performed simultaneous dual-isotope acquisitions with ^{99m}Tc-tetrofosmin and ^{123}I-MIBG. This dual-isotope acquisition allowed the simultaneous assessment of cardiac innervation and function. Therefore, this dual isotope scintigraphy allows diagnosing pathological perfusion that is to say myocardial infarctions for example, in particular in old or diabetic patients, where these pathologies could be silent. To our knowledge, this is the first dual-isotope study combining ^{123}I-MIBG and ^{99m}Tc-Tetrofosmin with a multipinhole CZT camera to assess cardiac neuronal function in parkinsonian syndromes. CZT-SPECT has many advantages compared to conventional SPECT: it is faster, without motion artifacts and has a better spatial resolution and sensitivity (7). A precise and early diagnosis in parkinsonian syndromes is the key to correct management and prognostication especially if neuroprotective strategies are developed in the near future (20) This is what allow the myocardial innervation CZT imaging which has high specificity (94.4%) and positive predictive value (92.9%), according to our study. All 41 consecutive patients were seen in a university hospital setting and all files reviewed by two neurologists experts and a nuclear cardiologist involved in cardiac MIBG imaging. Besides, final diagnosis were made in agreement with international diagnosis criteria. We have done an appropriate selection of patients in order to get rid of false-positive results (exclusion criteria). Indeed, decreased myocardial MIBG uptake is not specific of LBD: we can find it in various heart diseases or in diabetes by damaging the postganglionnic sympathetic neurons. Besides, some drugs (ie: tricyclic, tetracyclic antidepressants, reserpine) (11) (12) can influence MIBG uptake as possible sources of false-positive results. In our study, we demonstrated that the cardiac dual isotope CZT imaging was very useful to differentiate PD and DLB from other

types of parkinsonism with a HMR significantly lower in PD and DLB than in the other group. This result was consistent with a previous study realized on a dual-head camera system (2). We found an optimal HMR cut-off value to discriminate LBD+ from LBD− of 1.24 which is lower than in the precedent study using a dual-head camera system (HMR of 1.48). We can explain it because of our population, composed of many geriatric patients (mean age = 72 ± 11 years). Indeed, there is an age-related degeneration: the myocardial ^{123}I-MIBG uptake has been reported to decrease significantly with age (21). Our study showed an excellent reproducibility when using this specific cut-off set 1.24. The main limitations of our study were the small number of subjects included because it was carried out in a single university hospital and the short clinical follow-up (around a year and a half). Besides, the clinical diagnosis was used as the gold standard in this study because of the impossibility to have a histopathological confirmation: therefore, there might have some incorrect clinical diagnosis in some cases. It could be interesting in future studies to have a larger number of subjects and a longer clinical follow-up.

DISCUSSION (Français)

Dans notre étude, nous avons réalisé des acquisitions simultanées en double isotope en utilisant le ^{99m}Tc-tétrofosmine et le ^{123}I-MIBG. Cette acquisition double isotope permet l'évaluation simultanée de la fonction et de l'innervation cardiaques. Ainsi, cette scintigraphie double isotope permet de diagnostiquer des pathologies liées à la perfusion comme les infarctus du myocarde, notamment chez les patients âgés ou diabétiques, où ces pathologies peuvent être silencieuses. A notre connaissance, il s'agit de la première étude en double-isotope (^{99m}Tc-tétrofosmine / ^{123}I-MIBG) utilisant une camera CZT afin d'évaluer l'innervation du coeur dans les syndromes parkinsoniens. La CZT-SPECT présente de nombreux avantages en comparaison avec la SPECT conventionnelle : plus rapide, moins d'artéfacts, meilleure résolution spatiale et meilleure sensibilité (7). Il est primordial d'avoir un diagnostic précis et précoce dans les syndromes parkinsoniens pour une prise en charge optimale, notamment avec l'avènement potentiel de nouvelles stratégies thérapeutiques neuroprotectrices dans un futur proche (20). La scintigraphie cardiaque double isotope sur camera CZT le permet ainsi grâce à ses grande spécificité (94,4%) et valeur prédictive positive (92,9%). L'ensemble des 41 patients ont été inclus au sein de notre CHU et les données ont été évaluées par deux neurologues experts et un médecin nucléaire référent dans la scintigraphie cardiaque double isotope. De plus, les diagnostics finaux ont été rendus en accord avec des critères diagnostiques internationaux. Nous avons effectué un recrutement approprié des patients afin d'éviter les risques de faux positifs (critères d'exclusion). En effet, une diminution de la fixation myocardique du MIBG n'est pas spécifique des DCL : on les retrouve dans différentes maladies cardiaques ou encore le

diabète, par altération des neurones sympathiques post-ganglionnaires. De plus, certains médicaments (ex : antidépresseurs tricycliques/tétracycliques, réserpine) (11) (12) peuvent influencer la fixation du MIBG et ainsi donner des résultats faux-positifs. Dans notre étude, nous avons montré que la scintigraphie cardiaque double isotope sur caméra CZT était très utile pour distinguer Maladie de Parkinson et Démence à Corps de Lewy d'autres types de syndromes parkinsoniens avec un HMR inférieur dans le premier groupe par rapport au second. Ce résultat était concordant avec une précédente étude réalisée avec une gamma-caméra à double tête (2). Nous avons determiné un cut-off optimal pour la valeur du HMR de 1,24 afin de différencier MCL+ et MCL-, qui est inférieur à celui de l'étude précédente avec la gamma-caméra double tête (HMR = 1,48). Nous pouvons expliquer cette difference avec notre population, composée principalement de patients de gériatrie (âge moyen = 72 ± 11 ans). En effet, il existe une dégénerescence liée à l'âge : il a été démontré que la fixation cardiaque du ^{123}I-MIBG diminue de façon significative avec l'âge (21). Notre étude a démontré une excellente reproductibilité en utilisant ce cut-off de 1,24. Les principales limites de notre étude étaient le nombre faible de patients inclus, car celle-ci était réalisée dans un unique CHU, et la courte période de suivi (environ un an et demi). De plus, le diagnostic clinique étant utilisé comme gold standard dans notre etude, car il est impossible d'avoir une confirmation anathomopathologique, il doit exister quelques erreurs de diagnostics cliniques. Il serait intéressant dans de futures études d'avoir un plus large échantillon de patients et un suivi clinique plus long.

CONCLUSIONS

The present study demonstrated that dual isotope (^{123}I-MIBG/^{99m}Tc-tetrofosmin) CZT cardiac imaging can diagnose LBD in patients with parkinsonian syndromes with excellent specificity and positive predictive value and almost perfect reproducibility when applying a specific HMR cut-off value set 1.24. Besides, ^{99m}Tc-tetrofosmin imaging could help screening perfusion abnormalities.

REFERENCES

1. Uyama N, Otsuka H, Shinya T, Otomi Y, Harada M, Sako W, et al. The utility of the combination of a SPECT study with [123I]-FP-CIT of dopamine transporters and [123I]-MIBG myocardial scintigraphy in differentiating Parkinson disease from other degenerative parkinsonian syndromes. Nucl Med Commun. juin 2017;38(6):487-92.

2. Lebasnier A, Lamotte G, Manrique A, Peyronnet D, Bouvard G, Defer G, et al. Potential diagnostic value of regional myocardial adrenergic imaging using (123)I-MIBG SPECT to identify patients with Lewy body diseases. Eur J Nucl Med Mol Imaging. juin 2015;42(7):1043-51.

3. Spiegel J. Diagnostic and Pathophysiological Impact of Myocardial MIBG Scintigraphy in Parkinson's Disease. Parkinsons Dis. 2010;2010:295346.

4. Amino T, Orimo S, Itoh Y, Takahashi A, Uchihara T, Mizusawa H. Profound cardiac sympathetic denervation occurs in Parkinson disease. Brain Pathol. janv 2005;15(1):29-34.

5. Lamotte G, Morello R, Lebasnier A, Agostini D, Defer GL. Accuracy and cutoff values of delayed heart to mediastinum ratio with (123)I-metaiodobenzylguanidine cardiac scintigraphy for Lewy body disease diagnoses. BMC Neurol. 15 mai 2015;15:83.

6. Flotats A, Carrió I, Agostini D, Le Guludec D, Marcassa C, Schäfers M, et al. Proposal for standardization of 123I-metaiodobenzylguanidine (MIBG) cardiac sympathetic imaging by the EANM Cardiovascular Committee and the European Council of Nuclear Cardiology. Eur J Nucl Med Mol Imaging. août 2010;37(9):1802-12.

7. Takahashi Y, Miyagawa M, Nishiyama Y, Ishimura H, Mochizuki T. Performance of a semiconductor SPECT system: comparison with a conventional Anger-type SPECT instrument. Ann Nucl Med. janv 2013;27(1):11-6.

8. Blaire T, Bailliez A, Ben Bouallegue F, Bellevre D, Agostini D, Manrique A. First assessment of simultaneous dual isotope (123I/99mTc) cardiac SPECT on two different CZT cameras: A phantom study. J Nucl Cardiol. oct 2018;25(5):1692-704.

9. Bellevre D, Manrique A, Legallois D, Bross S, Baavour R, Roth N, et al. First determination of the heart-to-mediastinum ratio using cardiac dual isotope (^{123}I-MIBG/^{99}mTc-tetrofosmin) CZT imaging in patients with heart failure: the ADRECARD study. Eur J Nucl Med Mol Imaging. nov 2015;42(12):1912-9.

10. Blaire T, Bailliez A, Ben Bouallegue F, Bellevre D, Agostini D, Manrique A. Determination of the Heart-to-Mediastinum Ratio of 123I-MIBG Uptake Using Dual-Isotope (123I-MIBG/99mTc-Tetrofosmin) Multipinhole Cadmium-Zinc-Telluride SPECT in Patients with Heart Failure. J Nucl Med. févr 2018;59(2):251-8.

11. Solanki KK, Bomanji J, Moyes J, Mather SJ, Trainer PJ, Britton KE. A pharmacological guide to medicines which interfere with the biodistribution of radiolabelled meta-iodobenzylguanidine (MIBG). Nucl Med Commun. juill 1992;13(7):513-21.

12. Lee PH, Kim JS, Shin DH, Yoon S-N, Huh K. Cardiac 123I-MIBG scintigraphy in patients with drug induced parkinsonism. J Neurol Neurosurg Psychiatry. mars 2006;77(3):372-4.

13. McKeith IG, Boeve BF, Dickson DW, Halliday G, Taylor J-P, Weintraub D, et al. Diagnosis and management of dementia with Lewy bodies: Fourth consensus report of the DLB Consortium. Neurology. 4 juill 2017;89(1):88-100.

14. Höglinger GU, Respondek G, Stamelou M, Kurz C, Josephs KA, Lang AE, et al. Clinical diagnosis of progressive supranuclear palsy: The movement disorder society criteria. Mov Disord. 2017;32(6):853-64.

15. Postuma RB, Berg D, Stern M, Poewe W, Olanow CW, Oertel W, et al. MDS clinical diagnostic criteria for Parkinson's disease. Mov Disord. oct 2015;30(12):1591-601.

16. Armstrong MJ, Litvan I, Lang AE, Bak TH, Bhatia KP, Borroni B, et al. Criteria for the diagnosis of corticobasal degeneration. Neurology. 29 janv 2013;80(5):496-503.

17. Gilman S, Wenning GK, Low PA, Brooks DJ, Mathias CJ, Trojanowski JQ, et al. Second consensus statement on the diagnosis of multiple system atrophy. Neurology. 26 août 2008;71(9):670-6.

18. Blaire T, Bailliez A, Bouallegue FB, Bellevre D, Agostini D, Manrique A. Left ventricular function assessment using 123I/99mTc dual-isotope acquisition with two semi-conductor cadmium-zinc-telluride (CZT) cameras: a gated cardiac phantom study. EJNMMI Phys. déc 2016;3(1):27.

19. Bland JM, Altman DG. Statistical methods for assessing agreement between two methods of clinical measurement. Lancet. 8 févr 1986;1(8476):307-10.

20. Takatsu H, Nishida H, Matsuo H, Watanabe S, Nagashima K, Wada H, et al. Cardiac sympathetic denervation from the early stage of Parkinson's disease: clinical and experimental studies with radiolabeled MIBG. J Nucl Med. janv 2000;41(1):71-7.

21. Estorch M, Carrió I, Berná L, López-Pousa J, Torres G. Myocardial iodine-labeled metaiodobenzylguanidine 123 uptake relates to age. J Nucl Cardiol. avr 1995;2(2 Pt 1):126-32.

« Par délibération de son Conseil en date du 10 Novembre 1972, l'Université n'entend donner aucune approbation ni improbation aux opinions émises dans les thèses ou mémoires. Ces opinions doivent être considérées comme propres à leurs auteurs ».

VU, le Président de Thèse

VU, le Doyen de la Faculté

VU et permis d'imprimer
en référence à la délibération
du Conseil d'Université
en date du 14 Décembre 1973

Pour le Président
de l'Université de CAEN et P.O

Le Doyen

ANNEE 2019

TAINTURIER LAURE-EUGENIE

Scintigraphie cardiaque double isotope (^{123}Iode-métaiodobenzylguanidine/^{99m}Téchnétium-tétrofosmine) sur caméra CZT (tellurure de cadmium et zinc) dans les syndromes parkinsoniens : performance diagnostique et reproductibilité.

Introduction : Nous avons évalué la performance diagnostique et la reproductibilité de la scintigraphie cardiaque double isotope (^{123}I-MIBG et ^{99m}Tc-tétrofosmine) sur caméra CZT dans les syndromes parkinsoniens. **Matériels et méthodes :** De novembre 2016 à juillet 2018, nous avons inclus prospectivement tous les patients adressés dans le service de Médecine Nucléaire pour une scintigraphie cardiaque double isotope sur caméra CZT pour caractériser un syndrome parkinsonien clinique. Deux neurologues ont évalué les patients un an après l'examen. Le HMR a été calculé par deux médecins nucléaires différents. La FEVG a été évaluée et les images de perfusion ont été systématiquement interprétées par un cardiologue. **Résultats :** Quarante-et-un patients ont été inclus (20 F et 21 H) : 18 (44%) ont finalement été diagnostiqués MCL+ et 18 (44%) MCL–. La FEVG moyenne était de 65 ± 0,9 %. Sept patients (17%) présentaient des anomalies de perfusion. Le HMR moyen des patients MCL+ était significativement plus faible que celui des patients MCL- (1,14 ± 0,04 vs 1,58 ± 0,32, p = 0,0002). D'après la courbe ROC, le cut-off optimal du HMR pour différencier MCL+ de MCL- était 1,24 avec une sensibilité, spécificité, valeur prédictive positive et valeur prédictive négative respectivement de 72,2%, 94,4%, 92,9% et 77,3 %. La corrélation entre les investigateurs pour différencier MCL+ et MCL- avec ce cut-off était excellente (kappa = 0,942). **Conclusion :** La scintigraphie cardiaque double isotope sur caméra CZT permet de diagnostiquer les patients MCL+ avec d'excellentes spécificité et valeur prédictive positive ainsi qu'une reproductibilité quasi-parfaite, en appliquant le cut-off du HMR de 1,24.

MOTS-CLES : performance diagnostique, reproductibilité, scintigraphie cardiaque, double isotope, syndromes parkinsoniens, HMR, caméra CZT, ^{123}I-MIBG, ^{99m}Tc-tétrofosmine.

Cardiac dual isotope (^{123}Iodine-metaiodobenzylguanidine/^{99m}Technetium-tetrofosmin) CZT (cadmium- zinc-telluride) imaging in parkinsonian syndromes: diagnostic value and reproducibility.

Introduction: We evaluated the diagnostic value and reproducibility of cardiac dual isotope CZT imaging with simultaneous acquisition of ^{123}I-MIBG and ^{99m}Tc-tetrofosmin in parkinsonian syndromes. **Materials and methods:** From November 2016 to July 2018, we prospectively included all patients referred to our unit of Nuclear Medicine for a cardiac dual isotope CZT scintigraphy to characterize a clinical parkinsonian syndrome. Two neurologists evaluated all patients a year after the scintigraphy. The HMR was calculated by two different nuclear medicine physicians. The LVEF was also evaluated and a cardiologist systematically reviewed perfusion images. **Results:** Forty-one patients were included (20 females and 21 males): 18 (44%) patients were finally diagnosed LBD+ and 18 (44%) were diagnosed LBD–. The mean LVEF was 65 ± 0.9 %. Seven patients (17%) presented with perfusion abnormalities. The mean HMR in LBD+ patients was significantly lower than in LBD− patients (1.14 ± 0.04 vs 1.58 ± 0.32, p = 0.0002). According to the ROC curve analysis, the optimal HMR cut-off value to discriminate LBD+ from LBD− was 1.24 and led to sensitivity, specificity, positive predictive value and negative predictive value equal to of 72.2%, 94.4%, 92.9% and 77.3 %, respectively. Agreement between readers in discriminating between LBD+ and LBD- patients using the 1.24 HMR cut-off value was almost perfect (kappa = 0.942). **Conclusion:** Dual isotope CZT cardiac imaging can diagnose LBD in patients with parkinsonian syndromes with excellent specificity and positive predictive value and almost perfect reproducibility when applying a specific HMR cut-off value set 1.24.

KEY WORDS : diagnostic value, reproducibility, cardiac imaging, dual isotope, parkinsonian syndromes, HMR, CZT camera, ^{123}I-MIBG, ^{99m}Tc-tetrofosmin.