



**HAL**  
open science

# Intérêts et limites de l'utilisation des silicates de calcium avec la technique mono-cône

Karim Madani

► **To cite this version:**

Karim Madani. Intérêts et limites de l'utilisation des silicates de calcium avec la technique mono-cône. Chirurgie. 2019. dumas-02481557

**HAL Id: dumas-02481557**

**<https://dumas.ccsd.cnrs.fr/dumas-02481557v1>**

Submitted on 17 Feb 2020

**HAL** is a multi-disciplinary open access archive for the deposit and dissemination of scientific research documents, whether they are published or not. The documents may come from teaching and research institutions in France or abroad, or from public or private research centers.

L'archive ouverte pluridisciplinaire **HAL**, est destinée au dépôt et à la diffusion de documents scientifiques de niveau recherche, publiés ou non, émanant des établissements d'enseignement et de recherche français ou étrangers, des laboratoires publics ou privés.



Distributed under a Creative Commons Attribution - NonCommercial - NoDerivatives 4.0 International License

**THESE**

***POUR OBTENIR LE DIPLOME D'ETAT  
DE DOCTEUR EN CHIRURGIE DENTAIRE***

Présentée et publiquement soutenue devant la

Faculté d'Odontologie de Marseille  
(Doyen : Monsieur le Professeur Bruno FOTI)

Aix-Marseille Université  
(Administratrice provisoire : Madame le Professeur Simone BONNAFOUS)

***Intérêts et limites de l'utilisation des silicates  
de calcium avec la technique mono-cône***

Présentée par

**MADANI Karim**

Né le 26 avril 1992

A Marseille

Thèse soutenue le **Mardi 17 décembre 2019**

Devant le jury composé de

**Président : Professeur TASSERY Hervé**

**Assesseurs : Professeur BUKIET Frédéric**

**Docteur PRECKEL Bernard-Éric**

**Docteur GIRAUD Thomas**



**THESE**

***POUR OBTENIR LE DIPLOME D'ETAT  
DE DOCTEUR EN CHIRURGIE DENTAIRE***

Présentée et publiquement soutenue devant la

Faculté d'Odontologie de Marseille  
(Doyen : Monsieur le Professeur Bruno FOTI)

Aix-Marseille Université  
(Administratrice provisoire : Madame le Professeur Simone BONNAFOUS)

***Intérêts et limites de l'utilisation des silicates  
de calcium avec la technique mono-cône***

Présentée par

**MADANI Karim**

Né le 26 avril 1992

A Marseille

Thèse soutenue le **Mardi 17 décembre 2019**

Devant le jury composé de

**Président : Professeur TASSERY Hervé**

**Assesseurs : Professeur BUKIET Frédéric**

**Docteur PRECKEL Bernard-Éric**

**Docteur GIRAUD Thomas**

## ADMINISTRATION

*Mise à jour : novembre 2019*

### **DOYENS HONORAIRES**

PROFESSEUR	RAYMOND SANGIUOLO <sup>†</sup>
PROFESSEUR	HENRY ZATTARA
PROFESSEUR	ANDRE SALVADORI
PROFESSEUR	JACQUES DEJOU

### **DOYEN ASSESEURS**

PROFESSEUR	BRUNO FOTI
PROFESSEUR	MICHEL RUQUET
PROFESSEUR	ANNE RASKIN

### **DIRECTEURS DE DEPARTEMENTS**

FORMATION INITIALE  
RECHERCHE  
FORMATION CONTINUE

PROFESSEUR	MICHEL RUQUET
PROFESSEUR	ANNE RASKIN
PROFESSEUR	FREDERIC BUKIET

### **CHARGES DE MISSIONS**

RELATIONS INTERNATIONALES  
INTERNAT ET DIPLOMES D'ETUDES SPECIALISEES  
AFFAIRES GENERALES

PROFESSEUR	HERVE TASSERY
PROFESSEUR	VIRGINIE MONNET-CORTI
DOCTEUR	PATRICK TAVITIAN

### **RESPONSABLE DES SERVICES ADMINISTRATIFS ET TECHNIQUES**

MADAME	KATIA LEONI
--------	-------------

## **LISTE DES ENSEIGNANTS**

### **PROFESSEURS DES UNIVERSITES – PRATICIENS HOSPITALIERS DES CSERD**

BUKIET FREDERIC (58-01)  
DEJOU JACQUES (58-01)  
FOTI BRUNO (56-02)  
MONNET-CORTI VIRGINIE (57-01)  
ORTHLIEB JEAN-DANIEL (58-01)  
RASKIN ANNE (58-01)  
RUQUET MICHEL (58-01)  
TARDIEU CORINNE (56-01)  
TARDIVO DELPHINE (56-02)  
TASSERY HERVE (58-01)

### **PROFESSEURS DES UNIVERSITES**

ABOUT Imad (65)

### **MAITRES DE CONFERENCES DES UNIVERSITES – PRATICIENS HOSPITALIERS DES CSERD**

ABOUDHARAM GERARD (58-01)	LAURENT MICHEL (58-01)
BANDON DANIEL (56-01)	LAURENT PATRICK (57-01)
BELLONI DIDIER (57-01)	LE GALL MICHEL (56-01)
BOHAR JACQUES (56-01)	MAILLE GERALD (58-01)
CAMOIN ARIANE (56-01)	PHILIP-ALLIEZ CAMILLE (56-01)
CAMPANA FABRICE (57-01)	PIGNOLY CHRISTIAN (58-01)
CATHERINE JEAN-HUGUES (57-01)	POMMEL LUDOVIC (58-01)
ERARD-MAGNO ELISABETH (56-01)	PRECKEL BERNARD-ÉRIC (58-01)
GAUBERT JACQUES (56-01)	RÉ JEAN-PHILIPPE (58-01)
GIRAUD THOMAS (58-01)	ROCHE-POGGI PHILIPPE (57-01)
GIRAudeau ANNE (58-01)	STEPHAN GREGORY (58-01)
GUIVARC'H MAUD (58-01)	TAVITIAN PATRICK (58-01)
JACQUOT BRUNO (58-01)	TERRER ELODIE (58-01)
LABORDE GILLES (58-01)	TOSELLO ALAIN (58-01)
LAN ROMAIN (57-01)	

### **MAITRES DE CONFERENCES ASSOCIES**

BLANCHET ISABELLE (56-01)  
MENSE CHLOE (58-01)

## **ASSISTANTS HOSPITALIERS ET UNIVERSITAIRES**

AL AZAWI HALA (56-01)	HAHN-GOLETTI LARISSA (58-01)
ANTEZACK ANGELINE (57-01)	LIOTARD ALICA (58-01)
BACHET-DORISON DAMIENNE (56-01)	MANSUY CHARLOTTE (58-01)
BALLESTER BENOIT (58-01)	MARTIN WILLIAM (56-01)
BARBERO MAGALI (56-01)	MATTERA REMI (56-01)
BOYER ALEXANDRA (57-01)	MELLOUL SEBASTIEN (57-01)
CAMBON ISABELLE (56-01)	PARFU ANNE (58-01)
CASAZZA ESTELLE (56-01)	PASCHEL LAURA (58-01)
CASTRO ROMAIN (57-01)	PILLIOL VIRGINIE (58-01)
DAVID LAURA (56-01)	REPETTO ANDREA (58-01)
DEVICTOR ALIX (58-01)	ROMANET YVAN (57-01)
DODDS MELINA (58-01)	SANTUNIONE CHARLOTTE (58-01)
DRAUSSIN THIERRY (56-02)	SILVESTRI FREDERIC (58-01)
DUMAS CATHY (57-01)	VINAÏ MICHAEL (56-01)
HADJ-SAID MEDHI (57-01)	

## **ASSISTANT ASSOCIE DES UNIVERSITES**

LE FOURNIS CHLOE (57-01)

Intitulés des sections CNU :

- 56<sup>ème</sup> section : *Développement, croissance et prévention*
  - 56-01 *Odontologie pédiatrique et orthopédie dento-faciale*
  - 56-02 : *Prévention – Epidémiologie – Economie de la santé – Odontologie légale*
- 57<sup>ème</sup> section : *Chirurgie orale ; Parodontologie ; Biologie Orale*
  - 57-01 : *Chirurgie orale – Parodontologie – Biologie orale*
- 58<sup>ème</sup> section : *Réhabilitation orale*
  - 58-01 : *Dentisterie restauratrice – Endodontie – Prothèses – Fonction-Dysfonction – Imagerie – Biomatériaux*

L'auteur s'engage à respecter les droits des tiers, et notamment les droits de propriété intellectuelle. Dans l'hypothèse où la thèse comporterait des éléments protégés par un droit quelconque, l'auteur doit solliciter les autorisations nécessaires à leur utilisation, leur reproduction et leur représentation auprès du ou des titulaires des droits. L'auteur est responsable du contenu de sa thèse. Il garantit l'Université contre tout recours. Elle ne pourra en aucun cas être tenue responsable de l'atteinte aux droits d'un tiers

**A Monsieur le Professeur Hervé TASSERY**

*Vous nous avez fait le très grand honneur d'accepter spontanément la présidence de ce jury et nous vous remercions de l'intérêt que vous avez bien voulu nous témoigner.*

*Nous vous remercions pour la qualité de vos enseignements théoriques et cliniques tout au long de notre cursus universitaire ainsi que pour votre patience et votre professionnalisme lors des différents soins que l'on a pu réaliser en binôme.*

*À travers ce travail veuillez trouver le témoignage de notre gratitude et de notre profond respect.*

**A Monsieur le Professeur Frédéric BUKIET**

*Nous vous remercions sincèrement pour l'honneur que vous nous avez fait en acceptant de diriger cette thèse.*

*Nous vous sommes très reconnaissants de l'intérêt que vous avez porté à cette thèse ainsi que pour votre implication sans commune mesure à l'élaboration de ce travail. Votre patience et vos corrections appliquées nous ont énormément facilité cette démarche.*

*Nous vous remercions pour la qualité de vos enseignements cliniques et théoriques durant nos études.*

*À travers ce travail veuillez trouver le témoignage de notre gratitude et de notre profond respect.*

**A Monsieur le Docteur Bernard Eric Preckel**

*Nous vous remercions pour la gentillesse et la spontanéité avec lesquelles vous acceptez de faire partie de notre jury de thèse.*

*Nous sommes reconnaissants pour la multitude de conseils et de connaissances que vous nous avez transmises autant théoriquement que cliniquement.*

*Nous vous remercions pour votre patience et votre intérêt toute au long de nos études.*

*À travers ce travail veuillez trouver le témoignage de notre gratitude et de notre profond respect.*

**A Monsieur le Docteur Thomas GIRAUD**

*Nous vous remercions pour la gentillesse et la spontanéité avec lesquelles vous acceptez de faire partie de notre jury de thèse. Nous sommes reconnaissant pour votre pédagogie et votre proximité avec les étudiants.*

*À travers ce travail veuillez trouver le témoignage de notre gratitude et de notre profond respect.*



## Table des matières :

I- INTRODUCTION .....	1
II- PROPRIÉTÉS DES CIMENTS À BASE DE SILICATES DE CALCIUM DESTINÉS À L'OBTURATION CANALAIRE .....	2
A- Propriétés générales .....	2
B- Tableau synthétique des produits actuellement disponibles .....	10
III- UTILISATION CLINIQUE DES SILICATES DE CALCIUM POUR L'OBTURATION CANALAIRE .....	11
A- Évolution des concepts liés à l'obturation canalaire .....	11
B- Questions relatives à l'utilisation clinique des silicates de calcium pour l'obturation canalaire .....	14
1. Irrigation finale et technique de séchage canalaire ? .....	14
2. Choix des cônes de gutta-percha ?.....	16
- Interface gutta-percha – silicates de calcium	.
- Sélection de la conicité du maître cône	
3. Techniques de mise en place des ciments endodontiques à base de silicates de calcium ? .....	17
4. Choix des techniques d'obturation à l'aide de gutta-percha et silicates de calcium ? .....	20
5. Réflexions sur les indications des techniques d'obturation canalaire à l'aide de gutta-percha et silicates de calcium ? .....	22
a. Indications liées à l'anatomie canalaire .....	22
b. Indications liées à l'accessibilité opératoire .....	24
c. Indications liées à des impératifs biologiques .....	25
d. Indications liées à la présence de fêlure .....	28
e. Indications liées à un risque potentiel d'aspergillose sinusienne.....	29
f. Réintervention endodontique non chirurgicale ?.....	30
g. Pronostic ?.....	33
IV- CONCLUSION .....	33

## BLIOGRAPHIE .....

### **Table des illustrations :**

Figure 1 : Réaction d'hydratation des ciments à base de silicate de calcium (di et tricalciques) en présence d'eau (2) .....	3
Figure 2 : Mesures de la profondeur de pénétration de deux ciments endodontiques à différents niveaux radiculaires (10) .....	4
Figure 3 : Nombre de pores par zone, volume de chaque porosité par mm <sup>3</sup> , et porosité totale du BioRoot et du MTA Fillapex (14) .....	5
Figure 4 : Réaction de précipitation des ciments à base de silicate de calcium (2) .....	8
Figure 5 : Surface du BioRoot RCS enregistré dans (a) de l'eau déminéralisée et (b) solution saline tamponnée au phosphate pendant 6 mois (2).....	8
Figure 6 : Exemples de biomatériaux à base de silicate de calcium destinés à l'obturation canalair .....	9
Figure 7 : Ciments à base de silicates tricalciques disponibles sur le marché pour un usage clinique (32) .....	10
Figure 8 : Évolution du concept lié à l'obturation canalair (32) .....	13
Figure 9 : Exemples de dispositifs permettant une aspiration intracanalair pour effectuer le séchage modéré (33) .....	15
Figure 10 : Injection du ciment Endosequence BC Sealer de chez Brasseler (63) .....	19
Figure 11 : Dans le cadre de la technique mono-cône, la mise en place du ciment biocéramique à l'aide d'une pointe de papier n'est pas recommandée (32) .....	20
Figure 12 : Sections transversales à 3 et 6 mm de l'apex d'une racine ayant été obturées à l'aide de Bioroot RCS (Septodont) (32) .....	21
Figure 13: Traitement endodontique d'une molaire maxillaire nécrosée avec cavité d'accès conservatrice (32) .....	22
Figure 14 : Diagrammes de couleur représentatifs de la distribution de température au sein de la gutta-percha (GP) pendant l'obturation avec un plugger pendant 4 secondes (70) .....	23
Figure 15 : Traitement endodontique d'une prémolaire mandibulaire à 3 canaux (32).....	24
Figure 16 : Retraitement endodontique d'une 15 par la technique mono-cône avec un CSCSC (32) .....	26

Figure 17: Retraitement endodontique d'une 46 par la technique mono-cône avec un CSCSC (32) .....	27
Figure 18 : La technique mono-cône en association avec un ciment à base de silicates de calcium peut être utilisée pour traiter certaines perforations radiculaires dans le même temps que l'obturation canalaire (32).....	28
Figure 19 : Traitement endodontique d'une molaire mandibulaire présentant une fêlure longitudinale (32).....	29
Figure 20: Retraitement endodontique orthograde d'une molaire mandibulaire (32) ....	31
Figure 21 : Influence de l'ajustage du maître-cône à la longueur de travail ainsi que de de l'anatomie canalaire (32) .....	32

## **Table des illustrations :**

Figure 1 : Réaction d'hydratation des ciments à base de silicate de calcium (di et tricalciques) en présence d'eau (2) .....	3
Figure 2 : Mesures de la profondeur de pénétration de deux ciments endodontiques à différents niveaux radiculaires (10) .....	4
Figure 3 : Nombre de pores par zone, volume de chaque porosité par mm <sup>3</sup> , et porosité totale du BioRoot et du MTA Fillapex (14) .....	5
Figure 4 : Réaction de précipitation des ciments à base de silicate de calcium (2) .....	8
Figure 5 : Surface du BioRoot RCS enregistré dans (a) de l'eau déminéralisée et (b) solution saline tamponnée au phosphate pendant 6 mois (2).....	8
Figure 6 : Exemples de biomatériaux à base de silicate de calcium destinés à l'obturation canalair .....	9
Figure 7 : Ciments à base de silicates tricalciques disponibles sur le marché pour un usage clinique (32) .....	10
Figure 8 : Évolution du concept lié à l'obturation canalair (32) .....	13
Figure 9 : Exemples de dispositifs permettant une aspiration intracanalair pour effectuer le séchage modéré (33) .....	15
Figure 10 : Injection du ciment Endosequence BC Sealer de chez Brasseler (63) .....	19
Figure 11 : Dans le cadre de la technique mono-cône, la mise en place du ciment biocéramique à l'aide d'une pointe de papier n'est pas recommandée (32) .....	20
Figure 12 : Sections transversales à 3 et 6 mm de l'apex d'une racine ayant été obturées à l'aide de Bioroot RCS (Septodont) (32) .....	21
Figure 13: Traitement endodontique d'une molaire maxillaire nécrosée avec cavité d'accès conservatrice (32) .....	22
Figure 14 : Diagrammes de couleur représentatifs de la distribution de température au sein de la gutta-percha (GP) pendant l'obturation avec un plugger pendant 4 secondes (70) .....	23
Figure 15 : Traitement endodontique d'une prémolaire mandibulaire à 3 canaux (32).....	24
Figure 16 : Retraitement endodontique d'une 15 par la technique mono-cône avec un CSCSC (32) .....	26
Figure 17: Retraitement endodontique d'une 46 par la technique mono-cône avec un CSCSC (32) .....	27

Figure 18 : La technique mono-cône en association avec un ciment à base de silicates de calcium peut être utilisée pour traiter certaines perforations radiculaires dans le même temps que l'obturation canalaire (32).....	28
Figure 19 : Traitement endodontique d'une molaire mandibulaire présentant une fêlure longitudinale (32).....	29
Figure 20: Retraitement endodontique orthograde d'une molaire mandibulaire (32) ....	31
Figure 21 : Influence de l'ajustage du maître-cône à la longueur de travail ainsi que de de l'anatomie canalaire (32) .....	32

## Intérêts et limites de l'utilisation des silicates de calcium avec la technique mono-cône

### I) Introduction

L'obturation canalaire constitue la dernière étape du traitement endodontique. Elle est souvent considérée comme difficile par les praticiens ; en réalité, elle ne fait que refléter le respect des étapes cliniques précédentes.

Jusqu'à présent, l'obturation canalaire, et ce pour la plupart des techniques, était basée sur un principe simple « un maximum de gutta percha pour un minimum de ciment de scellement canalaire ». Un véritable « remplissage » du système canalaire basée sur des techniques de compactage de gutta-percha à froid ou à chaud était préconisée. Si ces techniques demeurent tout à fait d'actualité, de nouvelles approches ont néanmoins été proposées notamment pour répondre à une demande de simplification des omnipraticiens.

Globalement, ces protocoles récents préconisent l'utilisation d'un ciment de scellement canalaire à base de silicate de calcium (CSCSC) combiné à une technique d'obturation mono-cône réactualisée.

Le but de cette thèse est de mettre en évidence l'impact de l'apport des CSCSC couplé à la technique mono-cône dans l'obturation endodontique.

Pour cela nous décrirons dans un premier temps de façon synthétique les principales propriétés de ces CSCSC, ensuite nous exposerons l'évolution des concepts liés à l'obturation endodontique et enfin nous répondrons aux questions soulevées par ces nouvelles approches thérapeutiques.

## II) Propriétés des ciments à base de silicate de calcium destinés à l'obturation canalaire

### II)A) Propriétés générales

Les ciments de scellement canalaire doivent répondre à des critères de qualité qui ont été proposés par Grossman (1) :

- manipulation facile
- prise relativement lente
- propriétés mécaniques satisfaisantes en faible épaisseur
- stabilité dans le temps
- peu ou pas résorbables
- propriétés antiseptiques
- propriétés bactériostatiques
- radio-opacité
- ne pas entraîner de coloration dentaire
- stabilité dimensionnelle
- adhésion dentinaire
- tension superficielle et fluidité permettant l'obturation des tubuli et des ramifications canalaires
- désobturation possible
- biocompatibilité
- pas de caractère mutagène ou carcinogène

Dans ce chapitre, il a été décidé de présenter de façon synthétique uniquement quelques propriétés en connexion avec le sujet du travail.

## 1) Temps de prise et temps de travail

Les ciments à base de silicate de calcium destinés à l'obturation canalairé réalisent leur prise en milieu humide contrairement aux ciments canalaires dits « conventionnel ».

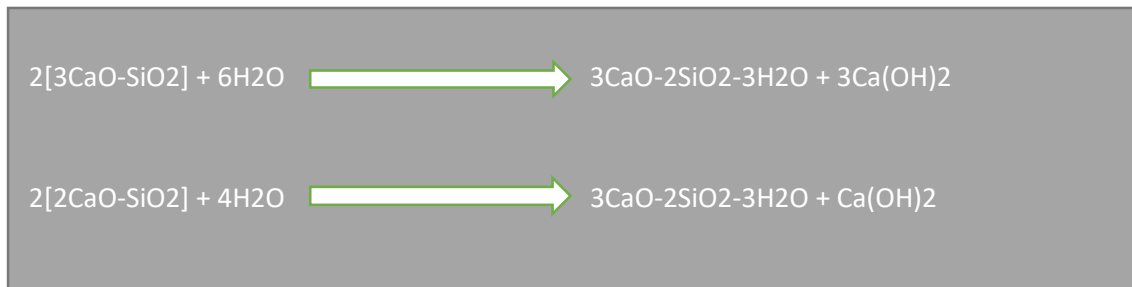


Figure 1 : Réaction d'hydratation des ciments à base de silicate de calcium (di et tricalciques) en présence d'eau (2).

Le temps de prise est le temps nécessaire au matériau pour réaliser sa prise complète alors que le temps de travail traduit le temps pendant lequel il est possible de manipuler le ciment de scellement sans nuire à ses propriétés (3).

Concernant les ciments à base de silicate de calcium, ces critères semblent parfaitement respectés (2, 4, 5).

## 2) Radio-opacité

L'ISO 13116:2014 spécifie des méthodes d'essai permettant de déterminer la radio-opacité d'un matériau testé par référence à une échelle de référence en aluminium. La méthode est conçue pour déterminer la radio-opacité à un niveau cliniquement significatif sans tenir compte des facteurs susceptibles d'influer sur la précision des valeurs de radio-opacité (6). Selon les normes ISO un ciment de scellement canalairé a une radio-opacité suffisante lorsqu'il est visible radiologiquement après une irradiation à travers une plaque d'aluminium d'au moins 3 mm d'épaisseur. La norme internationale ISO 6876/2001 est similaire à celle de l'ADA/ANSI 57/2008 (7, 8). Les ciments à base de silicate de calcium, destinés à l'obturation canalairé présentent une radio-opacité suffisante répondant aux normes en vigueur (2, 4, 9).



### 3) Mouillabilité

La mouillabilité est une propriété fondamentale permettant au ciment d'obturation de s'étaler sur les surfaces dentinaires et de s'immiscer dans les anfractuosités et les ramifications du réseau canalaire (canaux latéraux, secondaires et accessoires, isthmes). Cette propriété est importante pour améliorer la qualité de l'interface ciment-dentine contribuant à l'étanchéité de l'obturation canalaire.

Une étude a examiné l'adaptation interfaciale et la profondeur de pénétration des ciments de scellement à base de silicate de calcium (10).

Dans les limites de cette étude in vitro, le ciment de scellement canalaire AH Plus, ciment à base de résine époxy, a montré une plus grande profondeur de pénétration et une meilleure adaptation marginale par comparaison aux ciments à base de silicate de calcium (figure 2).

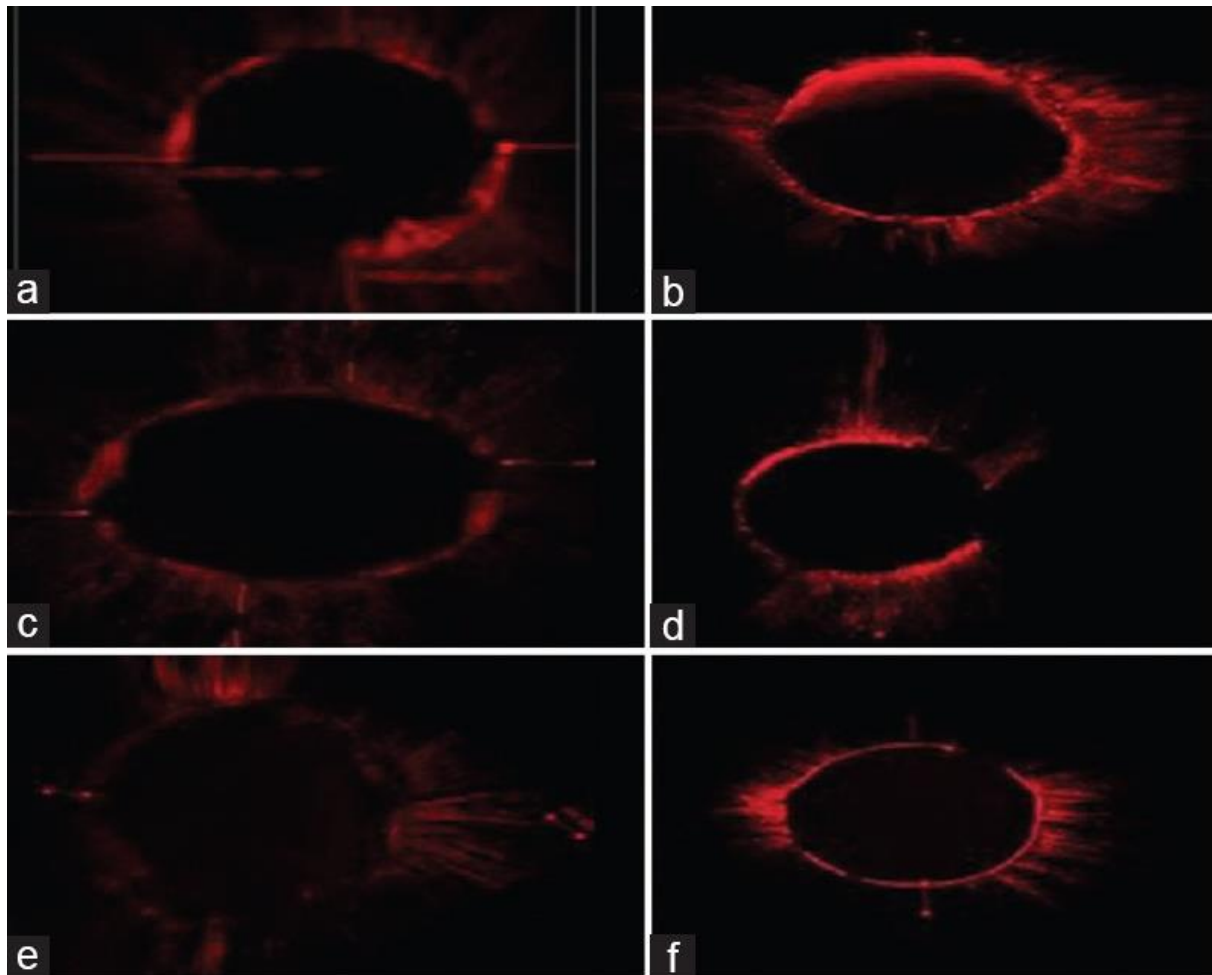


Figure 2 : Mesures de la profondeur de pénétration de deux ciments endodontiques à différents niveaux radiculaires ; Groupe I (AH Plus) à 6 mm (a), 3 mm (b) ; Groupe II (Bioroot RCS) à 6 mm (c), 3 mm (d) ; Groupe III (MTA Plus) à 6 mm (e), 3 mm (f) (10).

Certains facteurs peuvent influencer la mouillabilité : la température, le temps de préparation (11, 12) et la taille des particules (13). Les recommandations ISO pour la mouillabilité des ciments endodontiques préconisent un minimum de 17 mm (diamètre du disque obtenu par la technique utilisant les deux plaques de verre) (3, 14). Les CSCSC respectent ces normes (2, 4, 9).

#### 4) Viscosité

La viscosité est également une propriété intéressante dans le choix d'un ciment de scellement canalair. Elle peut être définie comme l'ensemble des phénomènes de résistance à l'écoulement se produisant dans la masse d'une matière, pour un écoulement uniforme et sans turbulence. Plus la viscosité augmente, et plus la capacité du fluide à s'écouler facilement diminue (15, 16).

Les ciments de scellement à base de silicate de calcium présentent un comportement pseudo-plastique, c'est-à-dire que la viscosité diminue quand le taux de cisaillement augmente (5, 15).

#### 5) Porosité

La porosité d'un ciment endodontique est également très importante. En effet, l'absence de pores dans le ciment canalair fait partie des critères caractérisant le ciment idéal (1). Un ciment trop poreux aurait pour conséquence un manque d'étanchéité conduisant à un possible échec opératoire. Fondamentalement, il y a trois causes responsables de l'infiltration bactérienne : la première est l'interface entre le ciment de scellement et la gutta percha, la deuxième est l'interface entre le ciment de scellement et la paroi dentinaire, et la troisième cause est la porosité que le matériau endodontique présente (14).

	BioRoot® RCS	MTA Fillapex®	<i>P</i>
Number of pores per area	11769.62±1430.08	5154.87±1626.33	0.000
Volume of each pore per mm <sup>3</sup>	2.120±0.388	1.943±0.149	0.006
Total porosity (%)	5.501±0.328	5.212±0.194	0.051

MTA: Mineral trioxide aggregate, RCS: Root canal sealer

Figure 3 : Nombre de pores par zone, volume de chaque porosité par mm<sup>3</sup>, et porosité totale du BioRoot et du MTA Fillapex (14).

Il résulte de cette étude (14) comparant deux ciments endodontiques à base de silicate de calcium que le MTA Fillapex a une porosité inférieure à celle du BioRoot RCS.

## **6) Solubilité**

La solubilité d'un matériau est définie par la quantité maximale en masse perdue du matériau testé au cours d'une période d'immersion dans un solvant (en générale l'eau) (5). C'est une propriété fondamentale pour les ciments destinés à l'obturation canalair. Une solubilité trop importante provoquera la présence de zones vides propices à la recolonisation bactérienne et donc à l'échec du traitement endodontique (17). Les fabricants s'attellent donc à réaliser des produits de scellement canalair ayant la solubilité la moins importante afin d'assurer leur pérennité dans le réseau endodontique et ainsi favoriser la réussite du traitement.

Selon la spécification ISO 6876:2012 (3), la solubilité d'un ciment de scellement canalair ne doit pas dépasser 3% en masse. Les ciments de scellement canalair à base de silicate de calcium possèdent une solubilité compatible avec ses normes (malgré des divergences de résultats en fonction des méthodologies utilisées) (2,5).

Il existe actuellement des interrogations quant aux conséquences de la solubilité des ciments à base de silicates de calcium. En effet, les conséquences de cette solubilité pourraient-être contrebalancées par la formation d'une interface minérale au contact de la dentine.

## **7) Stabilité dimensionnelle**

Les variations dimensionnelles (rétraction ou expansion) que peuvent subir les ciments destinés à l'obturation canalair sont au cœur de nombreuses études. Néanmoins peu d'entre elles se sont intéressées aux variations volumétriques des ciments à base de silicate de calcium (5).

On peut néanmoins conclure de ces études qu'à la différence de beaucoup de ciments qui se rétractent, les ciments à base de silicate de calcium présentent une légère expansion à la prise (3) et respectent donc la norme ISO 6876 :2001 ainsi que la norme de l'ANSI/ADA (8) déterminant une rétraction maximale de 1% et une expansion maximale de 0,1% à la prise.

## **8) Étanchéité**

L'étanchéité du ciment de scellement canalair est une propriété fondamentale pour les obturations endodontiques (18). En effet, le manque d'étanchéité est une des causes principales d'échec d'un traitement canalair (17).

Les ciments à base de silicate de calcium présentent une légère expansion à la prise (3), ce qui permettrait de réduire la présence de microvides et ainsi d'augmenter l'étanchéité.

Huang et al. (16) ont démontré que l'étanchéité du ciment d'obturation biocéramique EndoSequence BC est comparable à celle du ciment d'obturation à base de résine époxy AH Plus.

### **9) Biocompatibilité-Cytotoxicité**

La faible cytotoxicité est une qualité indispensable dans le cahier des charges d'un ciment de scellement canalaire (1). Il s'agit d'une propriété cruciale qui conditionne en grand partie le pronostic du traitement.

Cette propriété est directement liée à la biocompatibilité. Les ciments d'obturation à base de silicate de calcium présentent une bonne biocompatibilité (19, 20, 21, 22).

Il apparat dans une étude récente (ex vivo) que le BioRoot RCS semble présenter la meilleure biocompatibilité notamment au niveau du ligament parodontal par comparaison à d'autres ciments tels que AH Plus, Pulp Canal Sealer ou MTA Fillapex (22).

### **10) Activité antibactérienne**

L'effet antibactérien va augmenter le taux de succès du traitement endodontique en éliminant les bactéries intracanales résiduelles (23, 24)

Cet effet peut désigner soit l'action bactéricide (qui détruit les bactéries) soit l'action bactériostatique (inhibe la multiplication des bactéries sans les tuer). Cet effet antibactérien est dû au pH du ciment de scellement : plus il est élevé et donc alcalin plus il sera efficace, mais aussi à la libération d'ions calcium (25).

Les ciments à base de silicate de calcium utilisés pour le scellement endodontique présentent des propriétés antibactériennes très efficaces (effet antibactérien de IRoot SP parfois supérieur à celui de AH plus) (2, 26, 27).

### **11) Bioactivité/Biominéralisation**

Au-delà de la biocompatibilité, il y a la bioactivité qui peut être définie comme l'induction d'une cicatrisation par la réparation ou la régénération ad integrum du tissu placé au contact du biomatériau (28). Dans le cas des ciments de scellement à base de silicate de calcium, cette bioactivité se traduira donc par une biominéralisation.

En effet, suite à la réaction d'hydratation des ciments d'obturation à base de silicate de calcium, les ions calcium libérés par les ciments à base de silicate de calcium vont se lier

aux ions phosphates, et ainsi permettre la mise en place d'une couche d'hydroxyapatite nouvellement formées (29,30, figure 4 et 5).




Figure 4 : Réaction de précipitation des ciments à base de silicate de calcium (2).

De plus, ces ciments de scellement à base de silicate de calcium sont capables de stimuler les cellules du ligament parodontal mais également les cellules osseuses (31).

En définitive, cette capacité à induire une néoformation d'hydroxyapatite ainsi que la stimulation des cellules parodontales sont des propriétés exclusives aux ciments de scellement à base de silicate de calcium. Elles participent donc à assurer l'étanchéité lors de l'obturation canalair mais pourraient aussi avoir un impact sur la cicatrisation des tissus périapicaux.




Figure 5 : Surface du BioRoot RCS enregistré dans (a) de l'eau déminéralisée et (b) solution saline tamponnée au phosphate pendant 6 mois. Un précipité d'hydroxyapatite calcique est visible à la surface du BioRoot RCS enregistré dans la solution saline tamponnée au phosphate (b) (Courtesy K. Urban, Münster) (2).

Dans ce paragraphe, nous avons expliqué de façon synthétique les principales propriétés des ciments de scellement à base de silicate de calcium et destinés à l'obturation canalair.

Il en résulte que les ciments d'obturation endodontique à base de silicate de calcium présentent des propriétés au moins équivalentes voire supérieures à celles des ciments endodontiques conventionnels à base d'oxyde de zinc eugénole ou encore de résine époxy. Ils présentent donc un intérêt et un attrait justifié.

Les études sur ces biomatériaux sont désormais relativement nombreuses (études *in vitro* surtout). Néanmoins, des interrogations demeurent quant à leur utilisation clinique en association avec la gutta-percha.

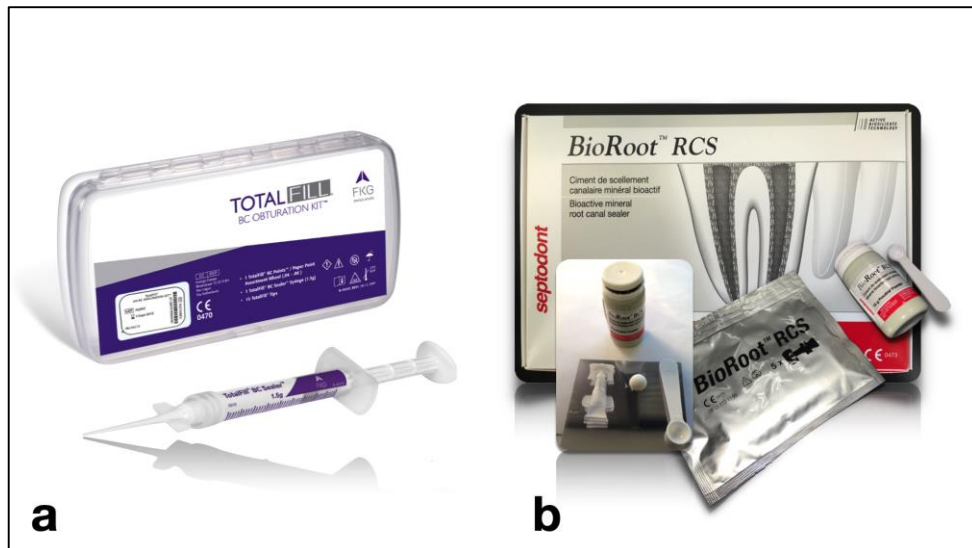


Figure 6 : Exemples de biomatériaux à base de silicate de calcium destinés à l'obturation canalaires.

a : le TotalFill BC sealer (FKG) est un produit pré-mixé prêt à l'emploi conditionné en seringue munie d'un embout d'injection.

b : Le Bioroot RCS (Septodont) est un produit nécessitant le mélange d'une poudre et d'un liquide.

## II) B) Tableau synthétiques des produits actuellement disponible (32)

Formulation	Laboratoire	Composition (*)	Présentation	Packaging (*)
EndoSequence® BC Sealer™	Brasseler	Silicates dicalciques, tricalciques Phosphate de calcium monobasique Hydroxyde de calcium Oxyde de zirconium Oxyde de tantale Charges, épaississants	Prémixé	
IRoot® SP	Innovative bioCeramix	Silicates dicalciques, tricalciques Phosphate de calcium monobasique Hydroxyde de calcium Oxyde de zirconium Oxyde de tantale Charges, épaississants	Prémixé	
TotalFill® BC Sealer™	FKG	Silicates dicalciques, tricalciques Phosphate de calcium monobasique Hydroxyde de calcium Oxyde de zirconium Oxyde de tantale Charges, épaississants	Prémixé	
EndoSeal MTA	Maruchi	MTA Oxyde de bismuth Oxyde de zirconium Pozzolan Epaississants	Prémixé	
MTA Fillapex	Angelus	MTA Résines (salicylate) Oxyde de bismuth Oxyde de silice	Système auto- mélangeur A spatuler pâte-pâte	
ProRoot® ES	Denstply	<u>Poudre:</u> MTA Sulfate de calcium Oxyde de bismuth <u>Liquide:</u> Polymère hydrosoluble	A spatuler poudre- liquide	
BioRoot™ RCS	Septodont	<u>Poudre:</u> Silicates tricalciques Oxyde de zirconium <u>Liquide:</u> Eau Polymère hydrosoluble Chlorure de calcium Povidone	A spatuler poudre- liquide	

Figure 7 : Ciments à base de silicates tricalciques disponibles sur le marché pour un usage clinique (32)

### III) Utilisation clinique des silicates de calcium pour l'obturation canalaire

#### III)A) Évolution des concepts liés à l'obturation canalaire

Lorsque l'endodonte est sujet à une colonisation bactérienne et donc à une infection, le but est d'éliminer le maximum d'agents pathogènes que ce soit directement lors de la mise en forme et l'antiseptie canalaire ou indirectement en isolant ces agents pathogènes. Néanmoins, l'anatomie particulièrement complexe du réseau endodontique ne permet pas de supprimer la totalité de ces micro-organismes. En effet, de par leur localisation et leur organisation en biofilm, ces communautés bactériennes ne sont jamais totalement éliminées (33).

Pour être plus efficace, la mise en forme ainsi que l'antiseptie canalaire doivent être suivies par une obturation du réseau endodontique la plus complète (concept d'obturation tridimensionnelle) limitant ainsi la prolifération des bactéries résiduelles ainsi que la diffusion de leurs toxines vers le parodonte (34).

Il existe plusieurs techniques concernant l'obturation endodontique (35). Ces techniques peuvent mettre en œuvre une obturation basée sur le compactage de gutta-percha à froid, à chaud, ou combinée (15, 36). Ce qui est commun à toutes ces techniques, c'est la présence de deux constituants fondamentaux lors de l'obturation canalaire : la gutta-percha associée à un ciment de scellement endocanalaire.

La technique appelée mono-cône a fait partie des techniques les plus utilisées bien que non basée sur le compactage de gutta-percha. La méthode actuelle consiste à mettre en place un cône de gutta-percha, calibré et ajusté en fonction de l'instrumentation endodontique utilisée à l'intérieur du canal après mise en place du ciment canalaire. C'est une méthode considérée comme relativement simple car peu praticien dépendante et très rapide (37). Néanmoins la rétraction à la prise subie par la plupart des ciments conventionnels et en particulier les ciments à base d'oxyde de zn eugénol est d'autant plus importante que l'épaisseur de ciment augmente (38, 39). Cela peut donc aboutir à la formation de vides pouvant entraîner une perte d'étanchéité. C'est pourquoi cette technique semble inadéquate lorsqu'elle est associée à un ciment « classique » et a donc été considérée comme obsolète par les professionnels de l'endodontie.



Afin de diminuer au maximum les conséquences de cette rétraction à la prise des ciments endodontiques, il a été proposé d'utiliser différentes techniques de compactage de gutta-percha en respectant le principe suivant : « un maximum de gutta-percha pour un minimum de ciment ». Ces techniques de compactage, qui constituent les techniques de référence, sont considérées comme aptes à sceller de manière efficace le réseau canalaire et sont basés sur les propriétés thermoplastiques de la gutta-percha. L'objectif est également de rendre l'épaisseur de l'interface de ciment la plus fine possible.

Depuis l'arrivée du Proroot MTA (Dentsply Tulsa Dental Specialities, Tulsa/Oklahoma, USA) dans l'arsenal thérapeutique des chirurgiens dentiste en 1998 ainsi que son rapide succès commercial, les ciments à base de silicate de calcium ont petit à petit évolués. D'abord réservés à l'endodontie chirurgicale (résection apicale et obturation rétrograde), au coiffage pulpaire et au traitement des perforations, les indications de ce type de matériaux se sont élargies.

Depuis peu, les fabricants ont proposé de nouveaux produits destinés à l'obturation canalaire combinée avec un ou plusieurs cônes de gutta-percha mais sans compactage intracanal (22).

La conception de l'obturation canalaire a donc de nouveau évolué et la technique mono-cône a donc retrouvé un regain d'intérêt grâce aux propriétés améliorées de ce type de ciments (40) comparativement à celle des ciments endodontiques « classiques » (41, 42, 43). Avec les silicates de calcium, l'épaisseur de l'interface de ciment ne constituerait plus un problème.

Comme expliqué dans le chapitre précédent, les ciments de scellement canalaire à base de silicate de calcium présentent des propriétés très intéressantes notamment en ce qui concerne leur légère expansion volumétrique, leur activité antibactérienne, leur capacité de biominéralisation et leur étanchéité (30, 44).

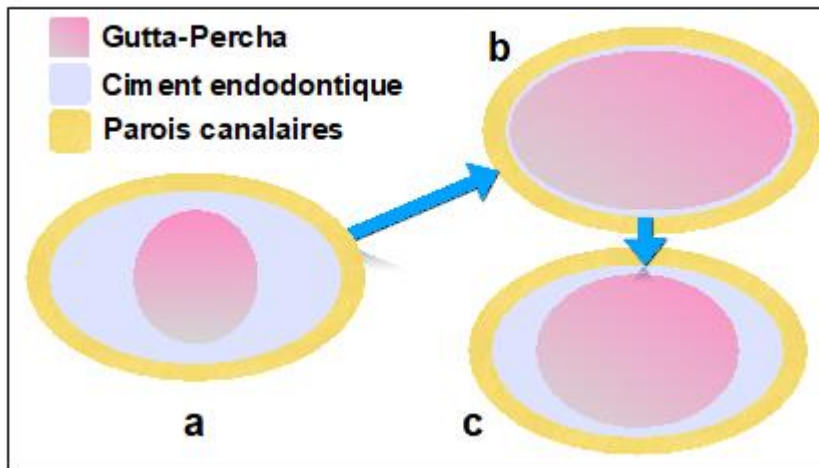


Figure 8 : Évolution du concept lié à l'obturation canalaire (32).

a : technique mono-cône originelle basée sur l'utilisation d'un cône de gutta-percha de faible conicité placé au sein d'une pâte canalaire. Cette approche n'est plus recommandée actuellement.

b : techniques basée sur l'utilisation de gutta-percha compactée associée à un fin film de ciment de scellement endodontique (le plus souvent à base d'oxyde de zinc eugénol ou base de résine époxy). Ces techniques demeurent d'actualité et représentent encore les techniques de référence.

c : technique mono-cône réactualisée basée sur l'utilisation d'un cône de gutta-percha de conicité légèrement inférieure à celle de la mise en forme inséré au sein d'un ciment à base de silicates de calcium aux propriétés optimisées par comparaison aux ciments conventionnels.

Dans ce nouveau concept mettant en exergue le rôle prépondérant du ciment de scellement (dont la quantité est majorée comparativement aux techniques classiques d'obturation canalaire), le cône de gutta-percha présente deux intérêts majeurs :

- Il sert de tuteur et de guide pour aider la répartition du ciment à l'intérieur du réseau canalaire (notion de condensation « hydraulique »).
- Il pourra être retiré relativement facilement pour avoir accès au tiers apical en cas de retraitement endodontique non chirurgical.

### III)B) Questions relatives à l'utilisation clinique des silicates de calcium pour l'obturation canalaire

#### 1) Irrigation finale et technique de séchage canalaire

L'humidité présente peut parfois affecter la réaction de prise des ciments d'obturation dits « classique » ainsi que leur capacité d'adhésion aux surfaces dentinaires (45).

À contrario, les ciments de scellement à base de silicate de calcium, de par leur caractère hydrophile, ont besoin d'humidité pour effectuer leur réaction de prise (2). Il en résulte donc une technique de séchage intracanaire appropriée surtout pour les formulations pré-mélangées en seringue et prêtes à l'emploi (exemple : TotalFill, FKG) mais également pour les produits impliquant un malaxage poudre-liquide (exemple : BioRoot RCS, Septodont).

C'est ainsi par l'intermédiaire de l'eau présente naturellement au sein des tubuli dentinaires que la réaction de prise de ces CSCSC est présumée débiter. Cette action est contestable surtout au niveau du tiers apical qui présente une densité des tubuli dentinaires faible (46). La majorité des études préconisent d'utiliser des pointes de papier stériles avec ou sans association d'une mini-aspiration intracanaire afin de « sécher sans assécher », c'est-à-dire sans déshydrater les surfaces dentinaires (47, 48). L'utilisation d'une solution alcoolique avant séchage est donc prohibée pour l'obturation canalaire avec les ciments à base de silicate de calcium (déshydratation dentinaire).

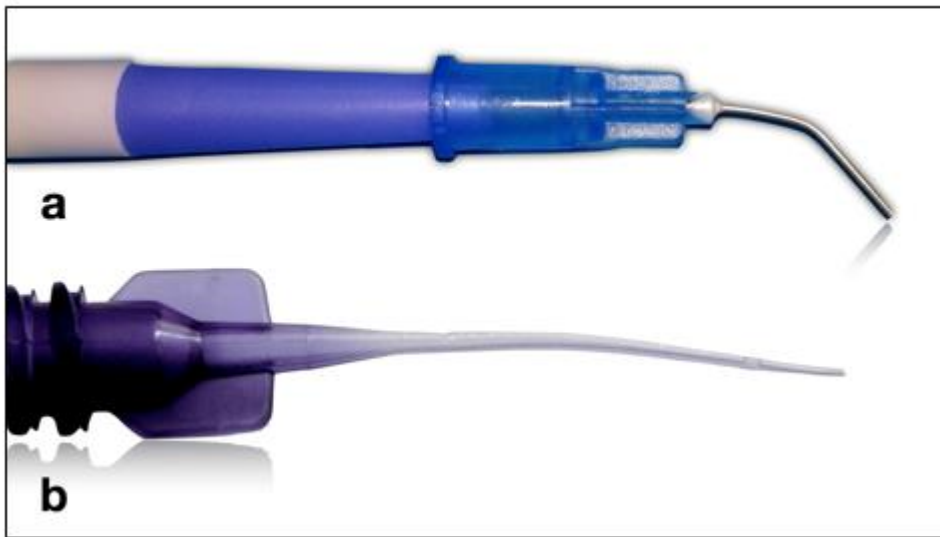

Figure 9 : Exemples de dispositifs permettant une aspiration intracanaire pour effectuer le séchage modéré (32).

a : aspiration chirurgicale connectée à un embout d'injection habituellement destiné à la mise en place des composites fluides.

b : embout Capillary tips (Ultradent) flexible pouvant être connecté sur l'aspiration.

Contrairement à l'obturation canalaire avec les ciments « classiques », lors du scellement endodontique utilisant les silicates de calcium, il faudra donc mettre en place un séchage modéré afin d'éviter l'aspect crayeux de la surface dentinaire caractéristique de la déshydratation de cette dernière. Si cela est aisé à contrôler au niveau de la cavité d'accès, ce contrôle demeure difficile à l'intérieur du canal.

De par la recommandation d'effectuer un séchage modéré avant l'insertion du ciment d'obturation à base de silicate de calcium, il semble judicieux de se questionner sur la présence éventuelle de résidus de solution d'irrigation à l'intérieur du canal. Cette présence pourrait générer une réaction entre ces résidus et le ciment à base de silicate de calcium. Effectivement, certaines études ont prouvé les effets néfastes des solutions d'irrigation courantes sur les silicates de calcium :

- Interaction entre l'hypochlorite de sodium ( $\text{NaClO}$ ) et l'oxyde de bismuth ( $\text{Bi}_2\text{O}_3$ ) contenu dans le ProRoot MTA. Cette réaction est génératrice de

dyschromie (49, 50). Cependant, les nouvelles formulations consacrées au scellement canalaire ne possèdent pas d'oxyde de bismuth (Bi<sub>2</sub>O<sub>3</sub>).

- Interaction entre la Chlorhexidine ou l'EDTA et les silicates de calcium. Ce contact serait responsable d'une diminution de l'adhésion du ciment d'obturation à base de silicate de calcium à la surface dentinaire intracanaire (51, 52). En outre, l'EDTA de par sa propriété d'agent chélateur du calcium pourrait altérer la chimie des silicates de calcium.

Cependant l'impact clinique réel de ces interactions doit faire l'objet d'études plus approfondies, il en résulte la proposition de réaliser un dernier rinçage en utilisant de l'eau stérile juste avant d'effectuer le séchage modéré précédemment expliqué.

Par ailleurs, lorsqu'un suintement intra-canalair est impossible à tarir, une temporisation basée sur l'utilisation d'hydroxyde de calcium sera alors mise en place. Les silicates de calcium bien que nécessitant de l'humidité pour amorcer leur réaction de prise, ne doivent pas être utilisés en présence d'un exsudat inflammatoire.

## **2) Choix des cônes de gutta-percha**

### **- Interface gutta-percha – silicates de calcium**

Une des préoccupations majeures lors d'un traitement endodontique est l'étanchéité. Elle dépend de la qualité de l'interface entre la dentine et le ciment et de l'interface entre le ciment et la gutta-percha. De par leur comportement hydrophile, les ciments de scellement à base de silicate de calcium ne permettent pas une liaison optimale avec la gutta-percha dont la surface est hydrophobe.

Pour pallier cette difficulté de liaison, les fabricants commercialisant des formulations pré-mélangées de ciment à base de silicate de calcium, préconisent l'usage de cônes de gutta-percha particuliers recouverts d'une fine couche de nanoparticules de biocéramiques. D'après eux, cette dernière permettrait d'améliorer la liaison entre le ciment et la gutta-percha.

Néanmoins, une étude nouvelle conclue que cette interface serait de moins bonne qualité avec l'utilisation de ces cônes de gutta-percha enduits de nanoparticules de biocéramique par comparaison à des cônes conventionnels (53). De plus, ces cônes particuliers apparaissent peu utilisés d'après une étude récente (54).

Le Bioroot RCS de chez Septodont, possède de la Povidone, un polymère organique qui améliorerait la liaison du ciment avec la gutta-percha. De par cette propriété, d'après le fabricant, l'utilisation de tout type de cône est rendue possible avec ce biomatériau.

En définitive, des études plus approfondies devraient être réalisées afin d'objectiver scientifiquement l'apport potentiel des cônes de gutta-percha pré-imprégnés de nanoparticules de biocéramique, dans l'amélioration de l'adhésion de l'interface gutta-percha et silicates de calcium.

De la même manière, le rôle bénéfique de la Povidone dans la liaison de cette interface doit faire l'objet d'investigations plus poussées.

Par ailleurs, le point commun à toutes les techniques d'obturation est la désinfection préalable du ou des cônes de gutta-percha (notamment dans une solution d'hypochlorite de sodium) préalablement à leur insertion dans le canal. Cette immersion du cône, si elle est prolongée, pourrait entraîner la dégradation de la gutta-percha (55, 56) et donc de la couche de nanoparticules de biocéramique.

#### **- Sélection de la conicité du maître cône**

La sélection du maître cône est une étape cruciale pour obtenir une obturation tridimensionnelle. Cette sélection comprend le choix du calibrage du maître cône en diamètre, elle se fait de la même manière que pour l'obturation « classique », c'est-à-dire qu'il faut une adéquation entre le diamètre du cône à son extrémité et le diamètre apical du canal (57).

En revanche, la sélection de la conicité du maître cône est sujette à débat. En effet, concernant la technique d'obturation mono-cône, la sélection du maître cône conditionne directement l'épaisseur de l'interface de ciment. Si on sélectionne un maître cône de conicité inférieure à la conicité du dernier instrument utilisé lors de la mise en forme canalaire, alors cela permettrait d'avoir une épaisseur de ciment plus importante, critère favorable à l'étanchéité canalaire en ce qui concerne les silicates de calcium et contrairement aux ciments à base d'oxyde de zinc eugénoï. Ce point demeure actuellement en discussion.

### **3) Techniques de mise en place des ciments endodontiques à base de silicates de calcium**

La technique mono-cône ne s'accompagne pas d'un compactage de la gutta-percha si ce n'est au niveau de la partie la plus coronaire du cône, de ce fait, le rôle du ciment de scellement devient encore plus important. Dans l'idéal, le ciment d'obturation canalaire doit permettre une diffusion dans l'ensemble du réseau canalaire. Il doit donc être mis en place en volume suffisant afin de minimiser la présence de zones vides lors de l'obturation, et ainsi améliorer la diffusion et la pénétration optimale du ciment de scellement au sein de l'endodonte (notion de diffusion tridimensionnelle). La diffusion tridimensionnelle des ciments d'obturation à base de silicate de calcium serait favorisée par leur caractère hydrophile ainsi qu'une viscosité favorable. En effet, ses deux propriétés sont fondamentales pour une pénétration optimale au niveau du réseau canalaire principale et secondaire.

L'existence de vides lors de l'obturation endodontique est potentiellement synonyme de contamination bactérienne, cette multiplication de germes restants pourrait entraîner l'échec du traitement endodontique (58).

L'existence de ces vacuités est conditionnée par la technique d'obturation employée ainsi que par le type de ciment de scellement utilisée. De plus, de nombreuses études *ex-vivo* ont examiné la répercussion de ces deux paramètres sur cette présence de zones « libres ». La technique d'obturation mono-cône serait possiblement la cause de l'existence de vides plus conséquent que pour les autres techniques de scellement, et cela indépendamment du type de ciment employé (59, 60, 61, 62).

Néanmoins, pour le moment, aucune étude n'a expérimenté la répercussion de la technique de mise en place des ciments de scellement à base de silicate de calcium sur la persistance d'espaces vides.

En ce qui concerne les formulations pré-mélangées de ciment, les embouts d'injection reliés à la seringue permettent de mettre en place le ciment immédiatement en intracanalair (figure 10).

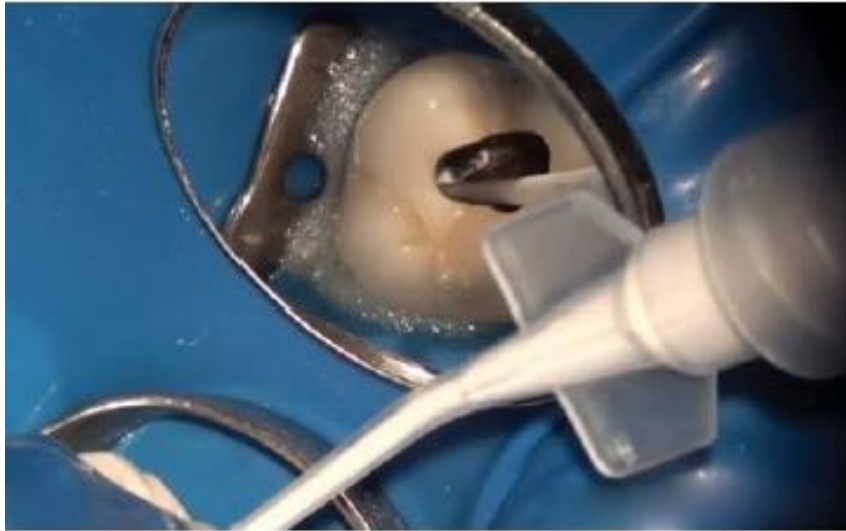

Figure 10 : Injection du ciment Endosequence BC Sealer de chez Brasseler (63).

L'injection du ciment d'obturation se fera de préférence en inspectant visuellement (ou par l'intermédiaire du microscope ou d'une aide optique) le remplissage. Suite à cette injection, on insèrera lentement le cône de gutta à la longueur de travail qui dirigera le ciment vers le tiers apical du canal.

En ce qui concerne les produits nécessitant un mélange préliminaire, la mise en place du ciment dans le canal en utilisant une pointe de papier stérile doit être prohibée car cela absorberait l'humidité du mélange nécessaire à la réaction de prise.



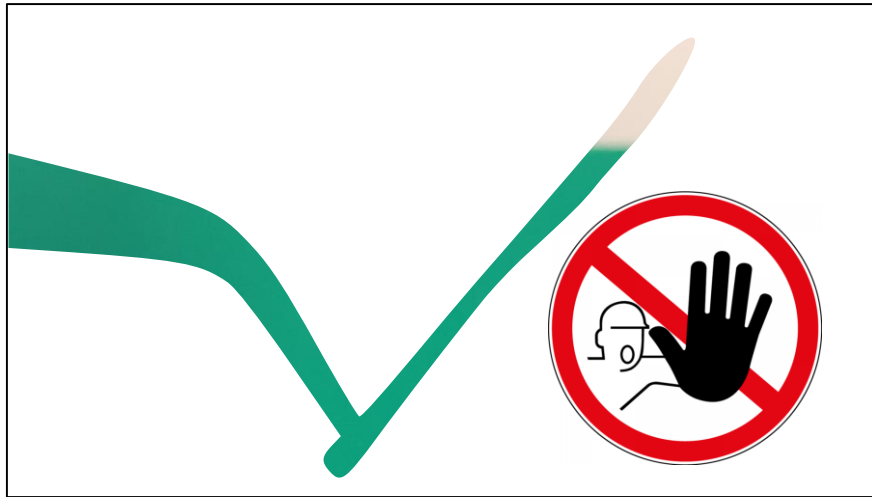


Figure 11 : Dans le cadre de la technique mono-cône, la mise en place du ciment biocéramique à l'aide d'une pointe de papier n'est pas recommandée (32).

En théorie, le maître cône guide la pénétration intracanaulaire du ciment de manière tridimensionnelle. Cela est d'autant plus vrai lorsque l'on a affaire à des canaux étroits et de section circulaire (volume de ciment nécessaire faible).

Cependant, en présence de canaux plus large, aplatis, de section ovalaire, ou d'anatomie irrégulière, l'utilisation d'un bourre-pâte de type Lentulo montre un intérêt certain lors de l'obturation par la technique mono-cône en combinaison avec les silicates de calcium (volume de ciment nécessaire plus important). Le bourre-pâte facilite le remplissage canalaire. Sa vitesse d'utilisation optimale varie autour de 700-800 tours/minute (bon rapport bénéfice / risque). Le cône de gutta percha doit être inséré de manière lente, progressive et continue.

Il en résulte que l'usage d'un bourre-pâte pour la mise en place du ciment du scellement à base de silicate de calcium constitue un moyen simple pour limiter la présence de vides lors de l'obturation canalaire par la technique mono-cône (64).

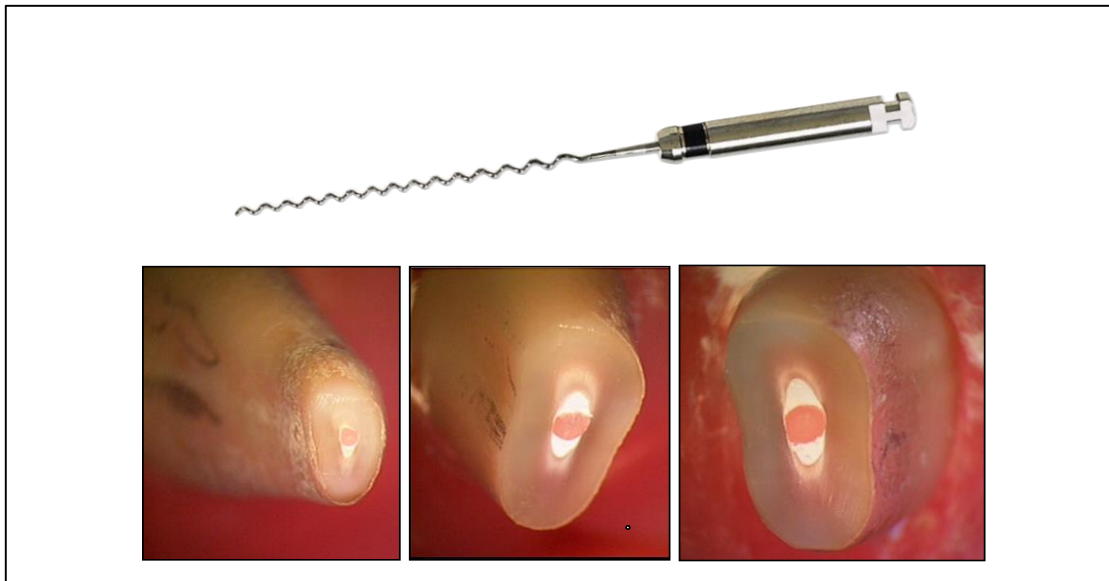


Figure 12 : Sections transversales à 3 et 6 mm de l'apex d'une racine ayant été obturées à l'aide de Bioroot RCS (Septodont). L'utilisation d'un bourre-pâte optimise la répartition intracanaulaire du ciment limitant le risque de vides au sein de l'obturation. Noter l'épaisseur de l'interface de ciment autour du cône de gutta-percha (32).

Une étude récente a révélé que 51 % des praticiens interrogés utilisaient un dispositif d'aide à l'insertion et pénétration du ciment au sein du réseau canalaire (54).

#### **4) Choix des techniques d'obturation à l'aide de gutta-percha et silicates de calcium**

La présence de vides au sein de l'obturation endodontique est à proscrire ou tout au moins à éviter. L'utilisation des CSCSC combiné avec les techniques conventionnelles de compactage de gutta-percha est acceptable dans le but de diminuer au maximum la présence de ces vacuités (61, 65). Les températures élevés, causées par l'utilisation de technique de compactage à chaud, peuvent affectés certaines propriétés des CSCSC (temps de prise, adhésion dentinaire ...) (66, 67). Ainsi, les fabricants ont récemment mis sur le marché une nouvelle présentation (fluidité augmentée, taille des particules diminuée...), compatible avec l'utilisation de techniques de compactage à chaud (BC Hi Flow, Brassler, Savannah GA) (68). Ce ciment n'a pour l'instant fait l'objet d'aucune étude scientifique.

5) Réflexions sur les indications des techniques d'obturation canalaire à l'aide de gutta-percha et silicates de calcium

Avec l'arrivée et le succès éminent des silicates de calcium pour l'obturation canalaire, il est désormais judicieux de conduire une réflexion sur leurs indications privilégiées.

a) Indications liées à l'anatomie canalaire

À cause de la variabilité anatomique du réseau canalaire et du type de cavité d'accès endodontique élaborée (conventionnelle, conservatrice voire ultraconservatrice), la pénétration intra canalaire de fouloirs utilisées dans la technique de compactage n'est pas toujours réalisable. En outre, l'augmentation de température de la gutta-percha présente dans le tiers terminal est minime dans le cadre l'utilisation du système B (69).

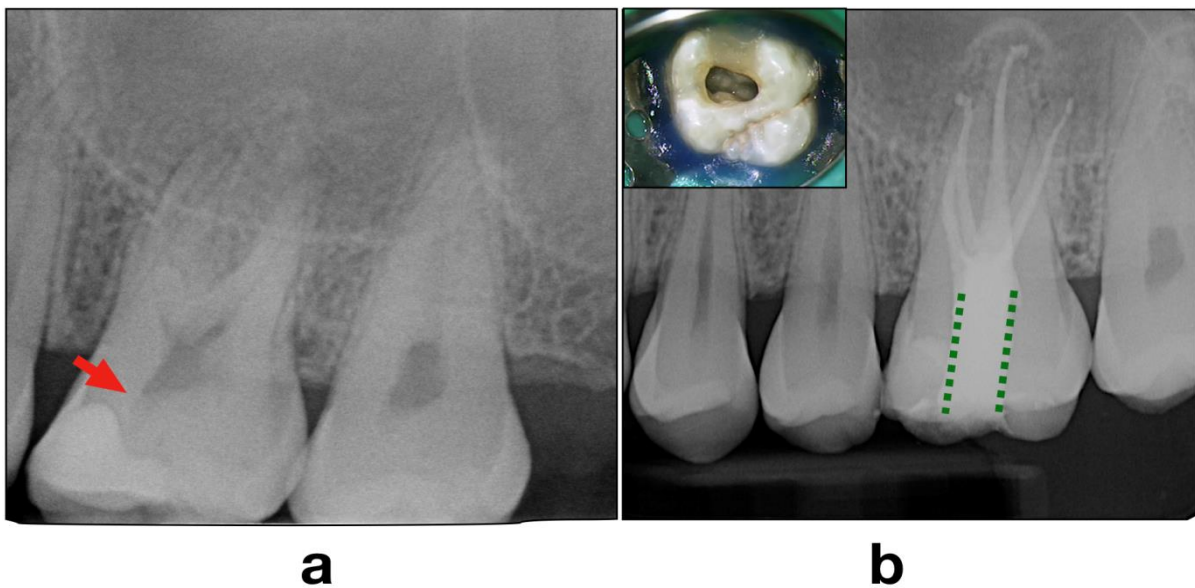


Figure 13: Traitement endodontique d'une molaire maxillaire nécrosée avec cavité d'accès conservatrice (32).

**a :** Echec de coiffage pulpaire direct (flèche rouge) ayant abouti à une nécrose pulpaire.

**b :** Dans ce contexte, une cavité d'accès conservatrice ayant été réalisée, la pénétration intracanal requise de fouloirs de compactage vertical apparait impossible ou imposerait une mutilation tissulaire supplémentaire. Une obturation canalaire en technique mono-cône / silicates de calcium simplifie la procédure tout en permettant la préservation des tissus coronaires sains.

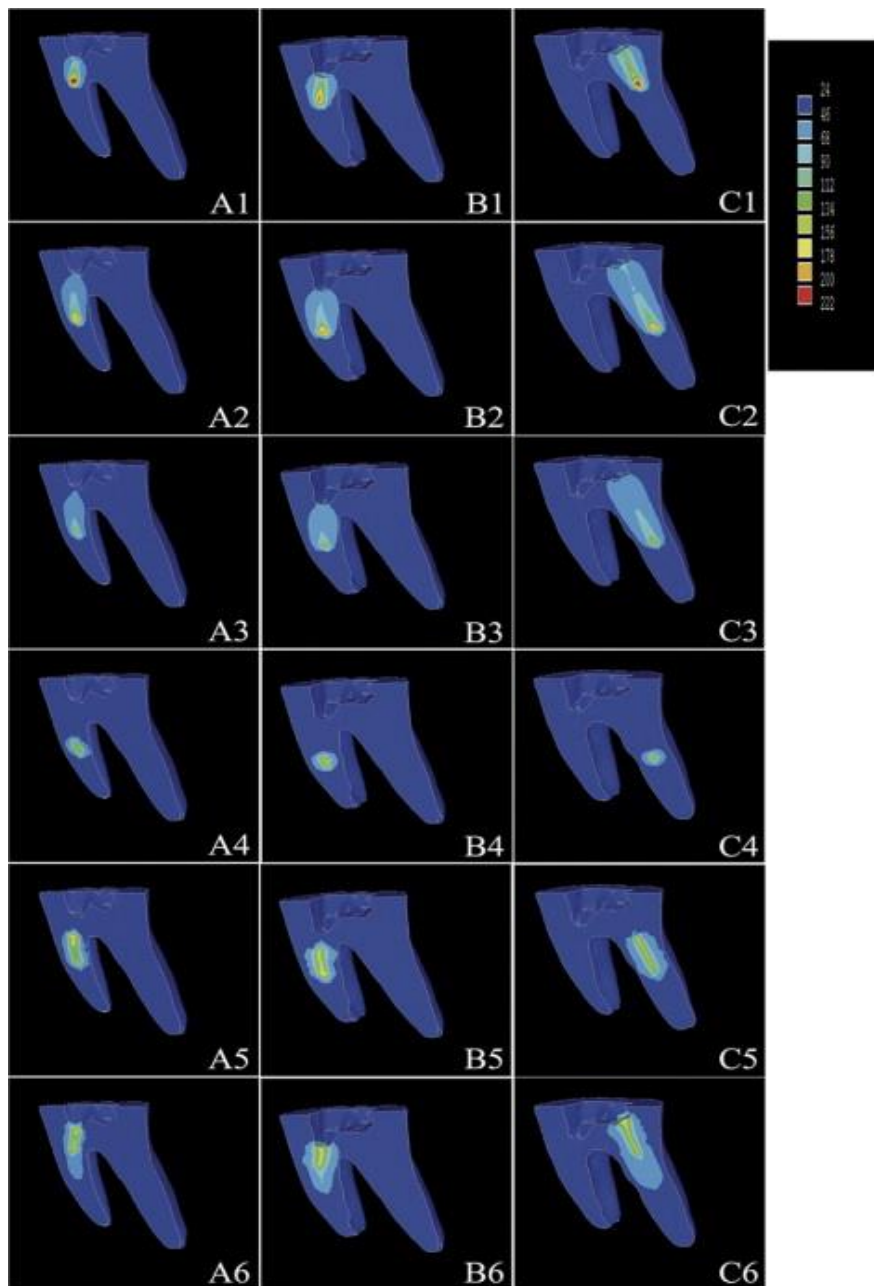


Figure 14 : Diagrammes de couleur représentatifs de la distribution de température au sein de la gutta-percha (GP) pendant l'obturation avec un plugger pendant 4 secondes (70).

La portion terminale de l'obturation correspondante à l'apex n'est donc pas compactée à chaud, et donc assimilable à une obturation mono-cône et ce, particulièrement dans les situations anatomiques complexes (type Vertucci V, VI, VII, canaux fins, longs, courbes...)

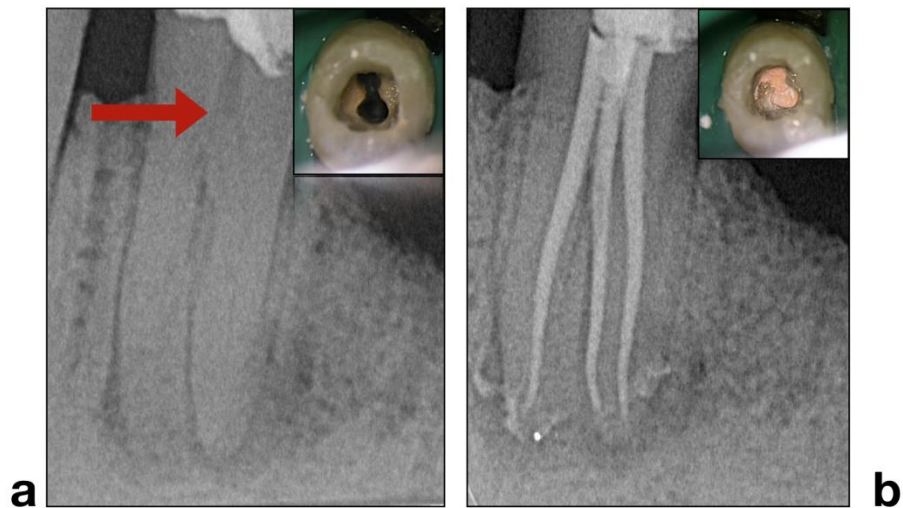

Figure 15 : Traitement endodontique d'une prémolaire mandibulaire à 3 canaux (32)

**a** : Cas de nécrose pulpaire de la dent 35 avec présence d'une parodontite apicale. Notez la complexité du système canalaire.

**b** : La technique mono-cône en association avec un ciment à base de silicate de calcium a été ici sélectionnée pour faciliter la mise en œuvre de l'obturation à l'issue d'une séance longue et fastidieuse.

La réussite du traitement de l'ensemble de ces cas particuliers est conditionnée par les difficultés liées à la mise en place du ciment de scellement canalaire et à l'insertion du ou des cônes de gutta-percha. Grâce aux CSCSC, cette étape est considérablement facilitée.

Néanmoins, en présence de canaux aplatis, larges, irréguliers les techniques de compactage traditionnelles devraient être favorisées. Ces dernières peuvent être mises en œuvre avec des ciments conventionnels ou des CSCSC.

#### **b) Indications liées à l'accessibilité opératoire**

L'accessibilité opératoire peut parfois se révéler très difficile. En effet l'orientation radiculaire peut parfois rendre très délicate l'obturation par les techniques de compactage à chaud. Dans ses cas l'obturation au mono-cône s'avère judicieuse et adéquat. Il en est

de même pour les dents présentant des malpositions ou pour les patients ayant une ouverture buccale réduite.

c) Indications liées à des impératifs biologiques

La guérison des parodontites apicales est conditionnée par un ensemble de facteurs lié au praticien (traitement endodontique de qualité) et au patient (système immunitaire). De ce fait, *in vivo* il est ardu de distinguer le rôle d'un biomatériau sur la cicatrisation de ces lésions inflammatoires périradiculaires d'origine endodontique (LIPOE) malgré les propriétés biologiques (bioactivité) des CSCSC qui ont été prouvées dans la littérature scientifique. En effet, de par leur propriété antibactérienne, leur bioactivité et leur étanchéité, ces CSCSC associé à la gutta-percha, pourraient améliorer la cicatrisation des LIPOE.

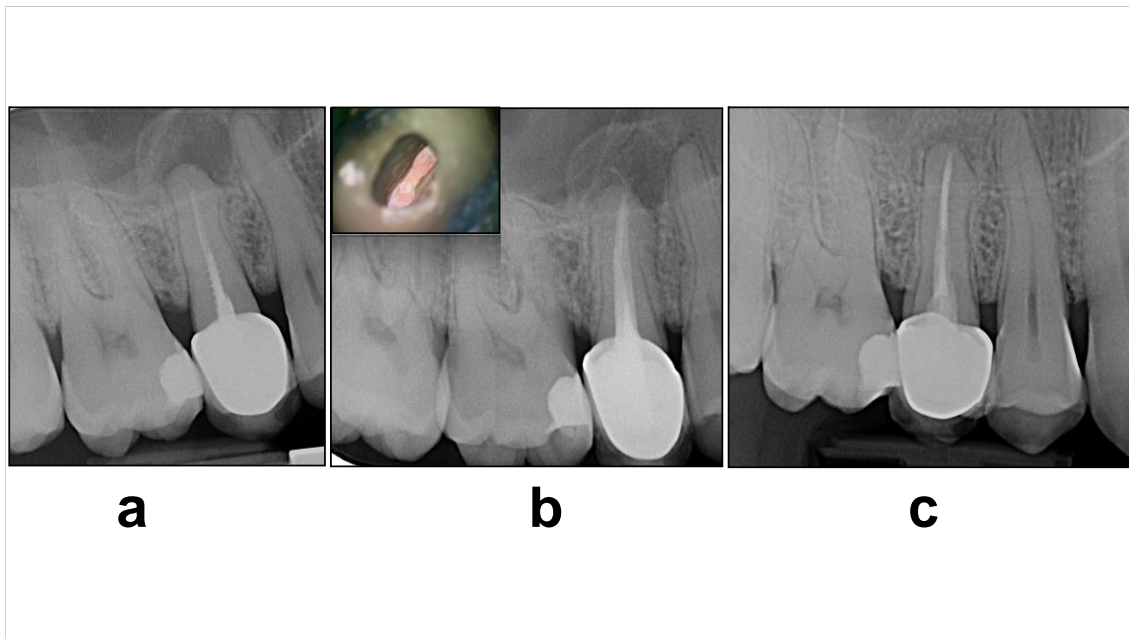


Figure 16 : Retraitement endodontique d'une 15 par la technique mono-cône avec un CSCSC (32).

a : présence d'une LIPOE en regard de la 15. En accord avec le patient, il a été décidé d'effectuer un retraitement endodontique au travers de la couronne existante.

b : résultat immédiat après obturation canalaire en technique mono-cône en association avec un ciment à base de silicates de calcium (condensation hydraulique).

c : résultat radiographique à 1 an postopératoire illustrant la cicatrisation des tissus périapicaux.

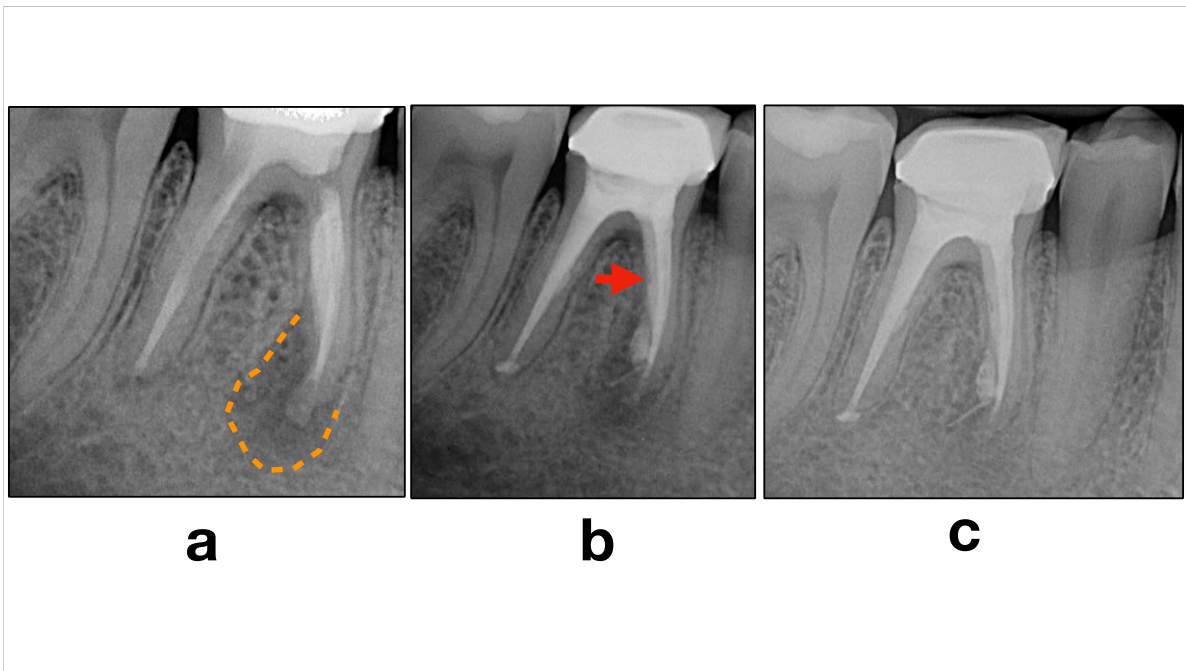


Figure 17 : Retraitement endodontique d'une 46 présentant de sévères résorptions externes (32).

a : présence d'une LIPOE en regard de la 46 associée à une résorption externe sévère. En accord avec le patient, il a été décidé d'effectuer un retraitement endodontique au travers de la couronne existante. Le patient a été informé qu'une chirurgie endodontique sera réalisée en complément du retraitement endodontique.

b : résultat immédiat après obturation canalair en technique mono-cône en association avec un ciment à base de silicates de calcium (condensation hydraulique). Noter la présence d'une surobturation conséquente et la présence d'un vide au sein de l'obturation.

c : résultat radiographique à 1 an postopératoire illustrant la cicatrisation quasi-complète des tissus périapicaux au contact de la racine et du ciment à base de silicates de calcium.

Les excès de ciments de scellement canalair traditionnels (dépassement à l'obturation) sont le plus souvent bien supportés et ne mettent pas en péril la cicatrisation apicale (82). Étant donné les propriétés biologiques des silicates de calcium (biocompatibilité, biominéralisation, activité antibactérienne ...), les dépassements de ces derniers pourraient doper la cicatrisation périapicale (information actuellement non démontrée au niveau des études).

Ces propriétés intéressantes des CSCSC peuvent également rendre leur utilisation possible dans les cas de perforation ou de résorption radiculaire et ainsi faciliter le protocole



opératoire car le même matériau sera utilisé pour l'obturation canalaire et celle des perforations ou résorptions radiculaires.

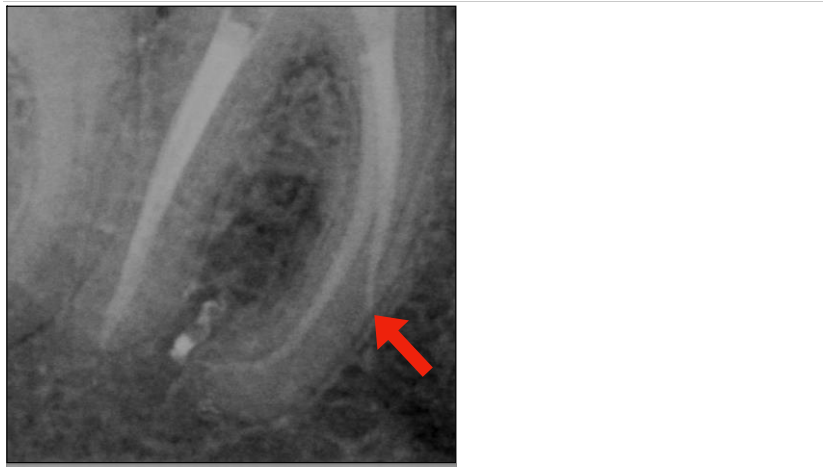


Figure 18 : La technique mono-cône en association avec un ciment à base de silicates de calcium peut être utilisée pour traiter certaines perforations radiculaires dans le même temps que l'obturation canalaire (32).

#### **d) Indications liées à la présence d'une fêlure**

Les thérapeutiques des dents exposant une fêlure font l'objet de controverses et plusieurs traitements ont été proposés. Ces thérapeutiques sont en général fonction de la topographie de la fêlure et notamment son extension radiculaire (71, 72).

Pour ne pas affaiblir d'avantage ces dents fêlées, il paraît plus sage d'utiliser une technique de condensation hydraulique en association avec les CSCSC plutôt qu'une technique conventionnelle de compactage de gutta-percha lors de l'obturation. En effet l'application de contraintes supplémentaires sur ces dents déjà très fragilisées pourrait les endommager d'avantage et même induire une fracture rendant impossible la conservation de la dent.

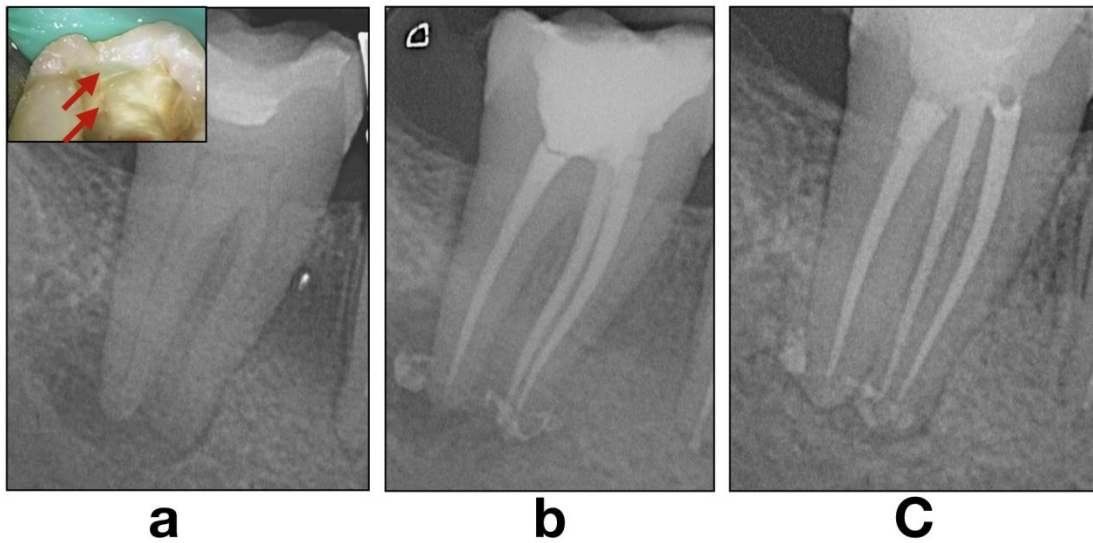


Figure 19 : Traitement endodontique d'une molaire mandibulaire nécrosée avec fêlure longitudinale (32).

a : Cas de nécrose pulpaire de la dent 47 avec parodontite apicale. Une fêlure coronaire est visible en distal sans extension intracanaulaire.

b : Le choix d'une technique d'obturation la plus atraumatique possible est privilégiée (condensation hydraulique). Résultat immédiat après obturation canalaire en technique mono-cône / silicates de calcium.

c : Contrôle radiographique à 1 an postopératoire illustrant la cicatrisation des tissus périapicaux.

#### e) Indications liées à un risque potentiel d'aspergillose sinusienne

Les ciments de scellement canalaire à base d'oxyde de zinc ou de formaldéhyde sont contre indiqués chez les patients présentant une immunodéficience et ce, en raison du risque majoré d'aspergillose sinusienne en cas de dépassement intrasinusien (73). Pour palier cela, l'utilisation des CSCSC serait un choix adéquat. Cependant il faudra d'avantage approfondir les recherches concernant les interactions éventuelles entre le phosphate de calcium (produit métabolique d'*Aspergillus fumigatus*) (74) et les CSCSC.

f) **Réintervention endodontique non chirurgical**

Les CSCSC présentent de nombreux avantages par rapport aux autres ciments de scellement endodontique présents sur le marché (chapitre II) A)). Cependant il demeure un point d'interrogation concernant leur capacité à être facilement éliminer lors d'une réintervention en cas de retraitement canalaire (54).

En effet, les CSCSC présentent la particularité de pouvoir devenir extrêmement dur suite à leur réaction de prise (75). Cet état rend la désobturation extrêmement délicate.

En outre il n'y a pas pour le moment de solvants spécifiques au CSCSC. Ainsi, la désobturation ne concernera quasiment que le cône de gutta-percha pour parvenir à un accès au tiers apical.

Des études ont montré que la perméabilité apicale pouvait être réobtenue quand le maître cône était ajusté à la longueur de travail lors de l'obturation avec un CSCSC (2, 75, 76, 77, 78). Cependant, comme la majorité des retraitements endodontiques sont indiqués en raison d'une obturation insuffisante et associée à une LIPOE (79), l'exactitude de ces études expérimentales est remise en cause.

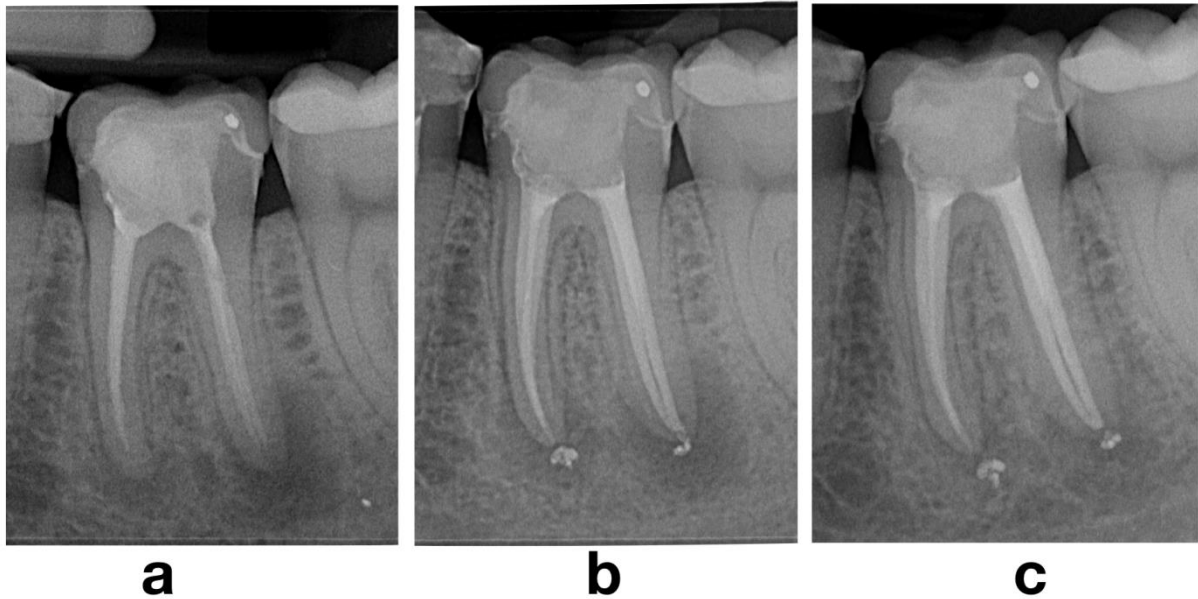


Figure 20: Retraitement endodontique orthograde d'une molaire mandibulaire (32)

**a** : Diagnostic de parodontite apicale chronique sur 36 présentant un traitement endodontique incomplet et indiquant un retraitement endodontique.

**b** : Cliché postopératoire immédiat après retraitement endodontique.

**c** : Cliché radiographique à 1 an postopératoire illustrant la cicatrisation des tissus périapicaux.

Néanmoins, d'autres études ont montré que la perméabilité apicale après la désobturation était très difficile à obtenir (75, 80) et notamment en présence d'obturation courte par rapport à la longueur de travail. De ce fait, la présence éventuelle de CSCSC apicalement au maître cône pourrait rendre plus difficile le retraitement canalaire et augmenterait le risque de butée ou même de perforations.

L'anatomie canalaire ainsi que l'ajustage du maître cône à la longueur de travail conditionnent le succès du retraitement endodontique en présence d'une obturation avec un CSCSC.

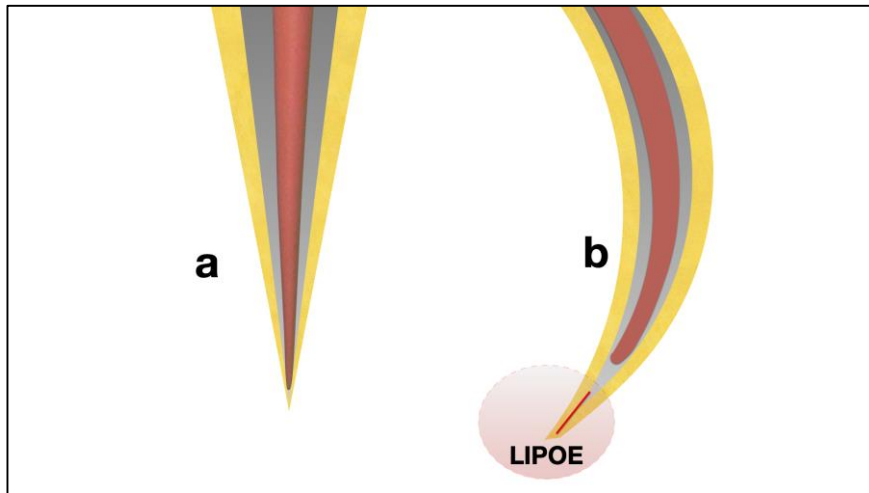


Figure 21 : Influence de l'ajustage du maître-cône à la longueur de travail ainsi que de de l'anatomie canalaire (32).

a : technique d'obturation associant un cône de gutta-percha ajusté à la longueur de travail et un ciment à base de silicates de calcium dans un canal rectiligne. Un retraitement endodontique est rarement indiqué dans ces situations. Si tel est le cas, la perméabilité apicale pourra être aisément obtenue en éliminant le cône de gutta-percha.

b : technique d'obturation associant un cône de gutta-percha ajusté en retrait de la longueur de travail et un ciment à base de silicates de calcium dans un canal courbe. Dans ces situations, un retraitement endodontique peut-être indiqué en présence de signes cliniques ou radiographiques. Si tel est le cas, la perméabilité apicale sera difficile voire impossible à obtenir du fait de la présence d'un bouchon de silicates de calcium au-delà de l'extrémité du cône et du fait de la courbure apicale (risque de butée).

Lors de l'utilisation de la technique mono-cône avec les CSCSC, certains auteurs ont préconisé l'ajustage du maître-cône à la longueur de travail réduite de 1 à 2 mm. Ce sous ajustage du maître cône a été recommandé dans le but d'avoir un scellement apical amélioré par la présence exclusive de CSCSC dans sa portion terminale (81), il s'agit de la technique nommée « capillary condensation ». Elle présente deux points de divergence importants :

- Elle est très praticien dépendante (difficulté à savoir si le CSCSC remplira la zone située entre le maître-cône et l'apex)
- Elle rend quasiment impossible le retraitement endodontique (perméabilité apicale difficile à obtenir)

En France, compte-tenu du nombre important de traitements endodontiques inappropriés (entre 68 et 81%) débouchant sur des échecs (environ 30%) (82, 83, 84), les indications de reprise de traitements canaux sont donc nombreuses. Ces retraitements sont parfois laborieux, difficiles et très praticien dépendant.

En considération de la difficulté éventuelle liée au retraitement endodontique de dents obturées avec des CSCSC, et de la présence grandissante de ces CSCSC sur le marché, l'ajustage du maître-cône à la longueur de travail doit à plus forte raison être le plus précis possible (85).

**g) Pronostic**

L'utilisation des CSCSC est relativement récente. De ce fait il n'existe que très peu d'études prospectives actuellement disponible. Néanmoins, une étude rétrospective présente un taux de succès de 90% pour l'utilisation des CSCSC dans l'obturation endodontique en association avec la gutta-percha. Cette étude porte sur une durée moyenne d'observation de 30 mois pour une obturation mono-cône utilisant un CSCSC dans le cadre de traitements endodontiques initiaux ainsi que de retraitements (86).

#### IV) Conclusion

Les ciments à base de silicate de calcium dévolus à l'obturation canalaire sont utilisés en association avec la gutta-percha et le plus souvent en technique mono-cône. Cette technique d'obturation semble rapide, atraumatique et est souvent considérée comme moins complexe de mise en œuvre par comparaison aux techniques d'obturation classiques.

Cependant, elle implique de nouvelles réflexions et études supplémentaires pour clarifier son éventuel bénéfice par comparaison aux autres techniques d'obturation.

Les excellentes propriétés biologiques et physico-chimiques des silicates de calcium ont été démontrées dans de nombreuses études scientifiques *in vitro* impliquant une utilisation clinique de ces biomatériaux de plus en plus répandue en endodontie.

- (1) Grossman LI. « Endodontic practice », 10th ed. Philadelphia: Henry Kimpton Publishers; 1981:297.
- (2) Donnermeyer D, Bürklein S, Dammaschke T, Schäfer E. Endodontic sealers based on calcium silicates: a systematic review. *Odontology* 2018.
- (3) Zhou H, Shen Y, Zheng W, Li L, Zheng Y, Haapasalo M. Physical Properties of 5 Root Canal Sealers. *J O E.* 2013;39(10):1281-6.
- (4) AL-Haddad A, Che Ab Aziz ZA. Bioceramic-Based Root Canal Sealers: A Review. *Int J Biomater.* 2016; 1-10.
- (5) Briard A. Apport des silicates de calcium en endodontie, Aix-Marseille 2017.
- (6) International Organization for Standardization. Dentistry-Root canal sealing materials. ISO 13116:2014 International Organization for Standardization ; 2014.
- (7) International Organization for Standardization. Dentistry--Root canal sealing materials. ISO 6876:2012 International Organization for standardization ; 2012.
- (8) Association AD. ANSI/ADA specification no. 57: Endodontic sealing material. Chic ADA. 2000.
- (9) Candeiro GT de M, Correia FC, Duarte MAH, Ribeiro-Siqueira DC, Gavini G. Evaluation of Radiopacity, pH, Release of Calcium Ions, and Flow of a Bioceramic Root Canal Sealer. *J O E.* 2012;38(6):842-5.
- (10) Arikatla SK, Chalasani U, Mandava J, Yelisela RK. Interfacial adaptation and penetration depth of bioceramic endodontic sealers. *J Conserv Dent* 2018;21:373-7.
- (11) Watts DC, Combe EC, Greener EH. The rheological properties of polyelectrolyte cements. *J Oral Rehabil.* 1981;8(1):61–67.
- (12) Khalil I, Naaman A, Camilleri J. Properties of Tricalcium Silicate Sealers. *JO E.*2016;42(10):1529-35.
- (13) Weisman MI. A study of the flow rate of ten root canal sealers. *Oral SurgOral Med Oral Patho Oral Radio and Endo.* 1970;29(2):255–261.



- (14) Amoroso-Silva PA, Guimarães BM, Marciano MA, Duarte MAH, Cavenago BC, Ordinola-Zapata R, Almeida MM, Moraes IG. Microscopic analysis of the quality of obturation and physical properties of MTA Fillapex. *Microscopy Research and Technique* 2014;77(12), 1031–1036.
- (15) Diop M. L'obturation Du Systeme Canalaire Bilan Des Cinq Techniques Experimentees Au Departementd'odontologie De Dakar, 2008 Dakar.
- (16) Marmasse A. Dentisterie opératoire. 5ème edition. Paris, J.B. Baillière 1974 ; 636p.
- (17) Georges J. Nouveaux paradigmes liés à l'utilisation des ciments endocanalaire biocéramiques : étude in vitro, Bordeaux 2018.
- (18) Guerrero F, Berástegui E, Aspiazu K. Porosity analysis of mineral trioxide aggregate Fillapex and BioRoot cements for use in endodontics using microcomputed tomography. *J Conserv Dent.* 2018;21(5): 491–494.
- (19) Zhang W, Peng B. Tissue reactions after subcutaneous and intraosseous implantation of iRoot SP, MTA and AH Plus. *Dent Mater J.* 2015;34:774–80.
- (20) Shourgashti Z, Keshvari H, Torabzadeh H, Rostami M, Bonakdar S, Asgary S. Physical Properties, Cytocompatibility and Sealability of HealApex (a Novel Premixed Biosealer). *Iran Endod J.* 2018;13(3):299-304.
- (21) Jung S, Libricht, V, Sielker, S, Hanisch, M. R, Schäfer, E, Dammaschke T. Evaluation of the biocompatibility of root canal sealers on human periodontal ligament cells ex vivo. *Odontology* 2018.
- (22) Kebudi Benezra M, Schembri Wismayer P, Camilleri J. Influence of environment on testing of hydraulic sealers. *Scientific Reports* 2017;7(1).
- (23) Cheung G. S. P. Endodontic failures—changing the approach. *International Dental Journal.* 1996;46(3):131–138.
- (24) Sjögren U, Figdor D, Persson S, Sundqvist G. Influence of infection at the time of root filling on the outcome of endodontic treatment of teeth with apical periodontitis. *International Endodontic Journal.* 1997;30(5):297–306.
- (25) Desai, Shalin, and Nicholas Chandler. Calcium Hydroxide-Based Root Canal Sealers: A Review. *JOE.* 2009 ; 35(4): 475–80.
- (26) Alsubait S, Albader S, Alajlan N, Alkhunaini N, Niazy A, Almahdy A. Comparison of the antibacterial activity of calcium silicate- and epoxy resin-

based endodontic sealers against *Enterococcus faecalis* biofilms: a confocal laser-scanning microscopy analysis. *Odontology*. 2019 Oct;107(4):513-520.

- (27) Shin JH, Lee DY, Lee SH Comparison of antimicrobial activity of traditional and new developed root sealers against pathogens related root canal. *J Dent Sci*. 2018 Mar;13(1):54-59.
  
- (28) Bellhari K. Apport des nouvelles biocéramiques dans les procédures de maintien de la vitalité pulpaire, Lyon 1 2016.
  
- (29) Simon S, Flouriot AC. BioRoot™ RCS a new biomaterial for root canal filling. *J Case Stud Collect*. 2016;13:4–11.
  
- (30) Atmeh AR, Chong EZ, Richard G, Festy F, Watson TF. Dentin-cement Interfacial Interaction: Calcium Silicates and Polyalkenoates. *J Dent Res*. 2012;91(5):454-9.
  
- (31) Jung S, Libricht, V, Sielker, S, Hanisch, M. R, Schäfer, E, Dammaschke T. Evaluation of the biocompatibility of root canal sealers on human periodontal ligament cells ex vivo. *Odontology* 2018.
  
- (32) Giraud T, Bukiet F. Utilisation des ciments à base de silicates de calcium pour l'obturation canalaire. Chapitre de livre. *Endodontie*. 2<sup>nd</sup> édition. S. Simon, P. Machtou, W.-J. Pertot. Sous presse.
  
- (33) Vertucci FJ. Root canal morphology and its relationship to endodontic procedures. *Endodontic Topics* 2005;10(1), 3–29.
  
- (34) Schilder H. Filling Root Canals in Three Dimensions. *JOE* 2006;32(4), 281–290.
  
- (35) Tomson RME, Polycarpou N, Tomson PL. Contemporary obturation of the root canal system. *British Dental Journal* 2014;216(6), 315–322.
  
- (36) Vincent M. Obturation canalaire en endodontie : techniques actuelles 2011 Nancy 1.


- (37) Wu M-K, Sluis LWM van der, Wesselink PR. A 1-year follow-up study on leakage of single-cone fillings with RoekoRSA sealer. *Oral Surg Oral Med Oral Pathol Oral Radiol* 2006;101:662-667.
- (38) Ørstavik D, Nordahl I, Tibball JE. Dimensional change following setting of root canal sealer materials. *Dental Materials* 2001;17(6), 512–519.
- (39) De-Deus G, Coutinho-Filho T, Reis C, Murad C, Paciornik S. Polymicrobial Leakage of Four Root Canal Sealers at Two Different Thicknesses. *Journal of Endodontics* 2006;32(10), 998–1001.
- (40) Trope M, Bunes A, Debelian G. Root filling materials and techniques: bioceramics a new hope? *Endodontic Topics* 2015;32(1), 86–96.
- (41) Jafari F and Jafari S. Composition and physicochemical properties of calcium silicate based sealers: A review article. *J Clin Exp Dent*. 2017;9(10): e1249–e1255.
- (42) Prati C, Gandolfi MG. Calcium silicate bioactive cements: Biological perspectives and clinical applications. *Dental Materials* 2015;31(4), 351–370.
- (43) Silva Almeida LH, Moraes RR, Morgental RD, Pappen FG. Are Premixed Calcium Silicate–based Endodontic Sealers Comparable to Conventional Materials? A Systematic Review of In Vitro Studies. *Journal of Endodontics* 2017;43(4), 527–535.
- (44) Lee B-N, Hong J-U, Kim S-M, Jang J-H, Chang H-S, Hwang Y-C, Hwang I-N, Oh W-M. Anti-inflammatory and Osteogenic Effects of Calcium Silicate–based Root Canal Sealers. *Journal of Endodontics* 2019;45(1), 73–78.
- (45) Zmener O, Pameijer CH, Serrano SA, Vidueira M, Macchi RL. Significance of Moist Root Canal Dentin with the Use of Methacrylate-based Endodontic Sealers: An In Vitro Coronal Dye Leakage Study. *Journal of Endodontics* 2008;34(1), 76–79.
- (46) Mjör IA, Nordahl I. The density and branching of dentinal tubules in human teeth. *Archives of Oral Biology* 1996;41(5), 401–412.
- (47) Nagas E, Uyanik MO, Eymirli A, Cehreli ZC, Vallittu PK, Lassila LVJ, Durmaz, V. Dentin Moisture Conditions Affect the Adhesion of Root Canal Sealers. *Journal of Endodontics* 2012;38(2), 240–244.
- (48) Taşdemir T, Er K, Çelik D, Tahan E, Serper A, Ceyhanli KT, Yeşilyurt C. Bond Strength of Calcium Silicate-Based Sealers to Dentine Dried with Different Techniques. *Medical Principles and Practice* 2012;23(4), 373–376.

- (49) Marciano MA, Duarte MAH, Camilleri J. Dental discoloration caused by bismuth oxide in MTA in the presence of sodium hypochlorite. *Clinical Oral Investigations* 2015;19(9), 2201–2209.
- (50) Camilleri J. Color Stability of White Mineral Trioxide Aggregate in Contact with Hypochlorite Solution. *Journal of Endodontics* 2014;40(3), 436–440.
- (51) Razmi H, Bolhari B, Karamzadeh Dashti N, Fazlyab M. The Effect of Canal Dryness on Bond Strength of Bioceramic and Epoxy-resin Sealers after Irrigation with Sodium Hypochlorite or Chlorhexidine. *Iran Endod Journal* 2016 Spring;11(2):129-33.
- (52) Harik R, Salameh Z, Habchi R, Camilleri J. The effect of irrigation with EDTA on calcium-based root canal sealers: a SEM-EDS and XRD study. *J Leb Dent Assoc.* 2016;49:12-23.
- (53) Eltair M, Pitchika V, Hickel R, Kühnisch J, Diegritz C. Evaluation of the interface between gutta-percha and two types of sealers using scanning electron microscopy (SEM). *Clinical Oral Investigations* 2017;22(4), 1631–1639.
- (54) Guivarc'h M, Jeanneau C, Giraud T, Pommel L, About I, Azim AA, Bukiet F. An international survey on the use of calcium silicate-based sealers in non-surgical endodontic treatment. *Clinical Oral Investigations* 2019.
- (55) Prado M, Gusman H, Gomes BPFA, Simão RA. Effect of disinfectant solutions on gutta-percha and resilon cones. *Microscopy Research and Technique* 2012;75(6), 791–795.
- (56) Valois CR, Silva LP, Azevedo RB. Effects of 2% chlorhexidine and 5.25% sodium hypochlorite on gutta-percha cones studied by atomic force microscopy. *Int Endod J* 2005;38:425–429.
- (57) Ingle, JI. The need for endodontic instrument standardization. *Oral Surgery, Oral Medicine, Oral Pathology* 1955; 8(11), 1211–1213.
- (58) Hammad M, Qualtrough A, Silikas N. Evaluation of Root Canal Obturation: A Three-dimensional In Vitro Study. *Journal of Endodontics* 2009;35(4), 541–544.
- (59) Gordon MP, Love RM, Chandler NP. An Evaluation Of .06 Tapered Gutta-percha Cones For Filling Of .06 Taper Prepared Curved Root Canals. *Australian Endodontic Journal* 2005;31(1), 37–37.
- (60) Celikten B, Uzuntas CF, Orhan AI, Tufenkci P, Misirli M, Demiralp KO, Orhan K. Micro-CT assessment of the sealing ability of three root canal filling techniques. *Journal of Oral Science* 2015;57(4), 361–366.

- (61) Celikten B, Uzuntas CF, Orhan AI, Orhan K, Tufenkci P, Kursun S, Demiralp KÖ. Evaluation of root canal sealer filling quality using a single-cone technique in oval shaped canals: An In vitro Micro-CT study. *Scanning* 2016;38(2), 133–140.
- (62) Viapiana R, Moinzadeh AT, Camilleri L, Wesselink PR, Tanomaru Filho M, Camilleri J. Porosity and sealing ability of root fillings with gutta-percha and BioRoot RCS or AH Plus sealers. Evaluation by three ex vivo methods. *International Endodontic Journal* 2015;49(8), 774–782.
- (63) Nasseh, A. Vertical condensation with BC Sealer! RealWorld@Endo.com. 2015. <https://realworldendo.com/videos/vertical-condensation-with-bc-sealer>. Accessed June 15, 2015.
- (64) Guinesi AS, Faria G, Tanomaru-Filho M, Bonetti-Filho I. Influence of Sealer Placement Technique on the Quality of Root Canal Filling by Lateral Compaction or Single Cone. *Brazilian Dental Journal* 2014;25(2), 117–122.
- (65) Fernández R, Restrepo JS, Aristizábal DC, Álvarez LG. Evaluation of the filling ability of artificial lateral canals using calcium silicate-based and epoxy resin-based endodontic sealers and two gutta-percha filling techniques. *International Endodontic Journal* 2015;49(4), 365–373.
- (66) Camilleri J. Sealers and Warm Gutta-percha Obturation Techniques. *Journal of Endodontics* 2015;41(1), 72–78.
- (67) DeLong C, He J, Woodmansey KF. *The Effect of Obturation Technique on the Push-out Bond Strength of Calcium Silicate Sealers. Journal of Endodontics* 2015;41(3), 385–388.
- (68) Buchanan S. Warm gutta-percha obturation with BC HiFlow™ Sealer. *Endodontic practice US* 2018
- (69) Venturi M, Pasquantonio G, Falconi M, Breschi L. Temperature change within gutta-percha induced by the System-B Heat Source. *International Endodontic Journal* 2002;35(9), 740–746.
- (70) Zhou, X., Chen, Y., Wei, X., Liu, L., Zhang, F., Shi, Y., & Wu, W. (2010). *Heat transfers to periodontal tissues and gutta-percha during thermoplasticized root canal obturation in a finite element analysis model. Oral Surgery, Oral Medicine, Oral Pathology, Oral Radiology, and Endodontology*, 110(2), 257–263.
- (71) Michaelson PL. A novel treatment for propagated crown fractures. *British Dental Journal* 2015;218(7), 385–385.
- (72) Sim IG, Lim TS, Krishnaswamy G, Chen NN. Decision Making for Retention of Endodontically Treated Posterior Cracked Teeth: A 5-year Follow-up Study. *J Endod* 2016;42:225-9.

- (73) Guivarc'h, M, Ordioni U, Ahmed HMA., Cohen S, Catherine JH, Bukiet, F. Sodium Hypochlorite Accident : A Systematic Review. *Journal of Endodontics* 2017;43(1), 16–24.
- (74) Tanaka H, Sakae T, Mishima H, Yamamoto H. Calcium phosphate in aspergillosis of the maxillary sinus. *Scanning Microscopy* 1993;7:1241-5; discussion 1245-6.
- (75) Hess D, Solomon E, Spears R, He J. Retreatability of a Bioceramic Root Canal Sealing Material. *Journal of Endodontics* 2011;37(11), 1547–1549.
- (76) Ersev H, Yilmaz B, Dinçol ME, Dağlaroğlu R. The efficacy of ProTaper Universal rotary retreatment instrumentation to remove single gutta-percha cones cemented with several endodontic sealers. *Int Endod J* 2012;45:756-762.
- (77) Neelakantan P, Grotra D, Sharma S. Retreatability of 2 mineral trioxide aggregate-based root canal sealers: a cone-beam computed tomography analysis. *J Endod* 2013;39:893-896.
- (78) Carpenter MT, Sidow SJ, Lindsey KW, Chuang A, McPherson JC. Regaining Apical Patency after Obturation with Gutta-percha and a Sealer Containing Mineral Trioxide Aggregate. *J Endod* 2014;40:588-59.
- (79) Di Filippo G, Sidhu SK, Chong BS. Apical periodontitis and the technical quality of root canal treatment in an adult sub-population in London. *Br Dent J* 2014;216:E22.
- (80) Oltra E, Cox TC, LaCourse MR, Johnson JD, Paranjpe A. Retreatability of two endodontic sealers, EndoSequence BC Sealer and AH Plus : a micro-computed tomographic comparison. *Restor Dent Endod* 2017;42:19-26.
- (81) Kossev D, Stefanov V. Bulgaria Ceramics-based sealers as new alternative to currently used endodontic sealers. *Roots* 2009;1: 42-48.

- (82) Boucher Y, Matossian L, Rilliard F, Machtou P. Radiographic evaluation of the prevalence and technical quality of root canal treatment in a French subpopulation. *Int Endod J* 2002;35:229-38.
- (83) Lupi-Pegurier L, Bertrand MF, Muller-Bolla M, Rocca JP, Bolla M. Periapical status, prevalence and quality of endodontic treatment in an adult French population. *Int Endod* 2002;35:690-7.
- (84) Tavares PB, Bonte E, Boukpepsi T, Siqueira JF Jr, Lasfargues JJ. Prevalence of apical periodontitis in root canal-treated teeth from an urban French population : influence of the quality of root canal fillings and coronal restorations. *J Endod* 2009;35:810-3.
- (85) Azim AA, Griggs JA, Huang GT-J. The Tennessee study: factors affecting treatment outcome and healing time following nonsurgical root canal treatment. *Int Endod J* 2016;49:6-16.
- (86) Chybowski EA, Glickman GN, Patel Y, Fleury A, Solomon E, He J. Clinical Outcome of Non-Surgical Root Canal Treatment Using a Single cone Technique with Endosequence Bioceramic Sealer: A Retrospective Analysis. *J Endod* 2018;44:941-946



## SERMENT MEDICAL

En présence des Maîtres de cette Faculté, de mes chers condisciples, devant l'effigie d'HIPPOCRATE.

Je promets et je jure, d'être fidèle aux lois de l'honneur et de la probité dans l'exercice de la Médecine Dentaire.

Je donnerai mes soins à l'indigent et n'exigerai jamais un salaire au-dessus de mon travail, je ne participerai à aucun partage clandestin d'honoraires.

Je ne me laisserai pas influencer par la soif du gain ou la recherche de la gloire.

Admis dans l'intérieur des maisons, mes yeux ne verront pas ce qui s'y passe, ma langue taira les secrets qui me seront confiés et mon état ne servira pas à corrompre les mœurs ni à favoriser le crime.

Je ne permettrai pas que des considérations de religion, de nation, de race, de parti ou de classe sociale viennent s'interposer entre mon devoir et mon patient.

Même sous la menace, je n'admettrai pas de faire usage de mes connaissances médicales contre les lois de l'humanité.

J'informerai mes patients des décisions envisagées, de leurs raisons et de leurs conséquences. Je ne tromperai jamais leur confiance et n'exploiterai pas le pouvoir hérité des connaissances pour forcer les consciences.

Je préserverai l'indépendance nécessaire à l'accomplissement de ma mission. Je n'entreprendrai rien qui dépasse mes compétences. Je les entretiendrai et les perfectionnerai pour assurer au mieux les services qui me seront demandés.

Respectueux et reconnaissant envers mes Maîtres, je rendrai à leurs enfants l'instruction que j'ai reçue de leur père.

Que les hommes m'accordent leur estime si je suis fidèle à mes promesses.

Que je sois déshonoré et méprisé de mes confrères si j'y manque.





**MADANI Karim** – Intérêts et limites de l'utilisation des silicates de calcium avec la technique mono-cône

Th. : Endodontie : Marseille : Aix-Marseille Université : 2019

Rubrique de classement : Odontologie Endodontique

Résumé : Après de nombreuses années d'utilisation des ciments de scellement canalaire à base d'oxyde de Zn-eugénol en Endodontie, de nouvelles formulations ont été proposées. Plus récemment sont apparus les ciments de scellement endodontique à base de silicate de calcium. Les propriétés améliorées de ces derniers par comparaison aux ciments « conventionnels » et une recherche de simplification des protocoles cliniques ont entraîné une rupture des paradigmes passant d'un système d'obturation prônant un maximum de gutta percha compactée pour un minimum de ciment de scellement à une approche réactualisant la technique dite mono-cône. Ce travail décrit dans un premier temps de façon synthétique les principales propriétés des CSCSC, et expose ensuite l'évolution des concepts relatifs à l'obturation endodontique et les questions soulevées par ces nouvelles approches thérapeutiques.

Mots clés : Silicate de calcium, Ciments de scellement, technique mono-cône, Obturation canalaire

**MADANI Karim** – Interests and limits of the use of calcium silicate based sealers with single cone technique

Abstract: After many years of zinc oxide-based sealers usage for root canal filling, new formulations have recently been proposed including calcium silicate based sealers. Their improved properties compared to "conventional" sealers and the will to make root canal obturation easier and faster led to a paradigm shift updating the single cone technique and recommending hydraulic condensation with calcium silicate based sealers. This work aims to describe calcium silicate based sealers properties, to discuss the usage of these products with hydraulic condensation and to raise the potential issues related to this new approach.

MESH: Calcium silicate based sealers, Single cone technique, root canal filling

Adresse de l'auteur :  
3 avenue de la Viste  
13015 MARSEILLE