



HAL
open science

Les patients présentant une maladie rare à composante orofaciale : quels signes orofaciaux rechercher par le chirurgien-dentiste ?

Lalina Long

► To cite this version:

Lalina Long. Les patients présentant une maladie rare à composante orofaciale : quels signes orofaciaux rechercher par le chirurgien-dentiste ?. Sciences du Vivant [q-bio]. 2019. dumas-02483346

HAL Id: dumas-02483346

<https://dumas.ccsd.cnrs.fr/dumas-02483346>

Submitted on 18 Feb 2020

HAL is a multi-disciplinary open access archive for the deposit and dissemination of scientific research documents, whether they are published or not. The documents may come from teaching and research institutions in France or abroad, or from public or private research centers.

L'archive ouverte pluridisciplinaire **HAL**, est destinée au dépôt et à la diffusion de documents scientifiques de niveau recherche, publiés ou non, émanant des établissements d'enseignement et de recherche français ou étrangers, des laboratoires publics ou privés.



Distributed under a Creative Commons Attribution - NonCommercial - NoDerivatives 4.0 International License

AVERTISSEMENT

Cette thèse d'exercice est le fruit d'un travail approuvé par le jury de soutenance et réalisé dans le but d'obtenir le diplôme d'État de docteur en chirurgie dentaire. Ce document est mis à disposition de l'ensemble de la communauté universitaire élargie.

Il est soumis à la propriété intellectuelle de l'auteur. Ceci implique une obligation de citation et de référencement lors de l'utilisation de ce document.

D'autre part, toute contrefaçon, plagiat, reproduction illicite encourt toute poursuite pénale.

UNIVERSITÉ PARIS DESCARTES

FACULTÉ DE CHIRURGIE DENTAIRE

Année 2019

N° 070

THÈSE

POUR LE DIPLÔME D'ÉTAT DE DOCTEUR EN CHIRURGIE DENTAIRE

Présentée et soutenue publiquement le : 29 octobre 2019

Par

Lalina LONG

Les patients présentant une maladie rare à composante orofaciale : quels signes orofaciaux rechercher par le chirurgien-dentiste ?

Dirigée par M. le Docteur Pascal Garrec

JURY

Mme le Professeur Tiphaine Davit-Béal

Président

M. le Docteur Pascal Garrec

Assesseur

Mme le Docteur Agnès Kamoun

Assesseur

Mme le Docteur Marine Ranson

Assesseur



Tableau des enseignants de la Faculté

| DÉPARTEMENTS | DISCIPLINES | PROFESSEURS DES UNIVERSITÉS | MAÎTRES DE CONFÉRENCES |
|--|---|---|---|
| 1. DÉVELOPPEMENT, CROISSANCE ET PRÉVENTION | ODONTOLOGIE PÉDIATRIQUE | Mme DAVIT-BÉAL Mme DURSUN Mme VITAL | M. COURSON Mme JEGAT Mme SMAIL-FAUGERON Mme VANDERZWALM |
| | ORTHOPÉDIE DENTO-FACIALE | | Mme BENAHMED M. DUNGLAS Mme KAMOUN Mme LE NORCY |
| | PRÉVENTION, ÉPIDÉMIOLOGIE, ÉCONOMIE DE LA SANTÉ ET ODONTOLOGIE LÉGALE | Mme FOLLIGUET M. PIRNAY | Mme GERMA M. TAVERNIER |
| 2. CHIRURGIE ORALE, PARODONTOLOGIE, BIOLOGIE ORALE | PARODONTOLOGIE | Mme COLOMBIER Mme GOSSET | M. BIOSSE DUPLAN M. GUEZ |
| | CHIRURGIE ORALE | M. MAMAN Mme RADOI | Mme EJEIL M. GAULTIER M. HADIDA M. MOREAU M. NGUYEN Mme TAÏHI |
| | BIOLOGIE ORALE | Mme CHAUSSAIN M. GOGLY Mme SÉGUIER Mme POLIARD | M. ARRETO Mme BARDET (MCF) Mme CHARDIN M. FERRE M. LE MAY |
| 3. RÉHABILITATION ORALE | DENTISTERIE RESTAURATRICE ENDODONTIE | Mme BOUKPESSI Mme CHEMLA | Mme BERÈS Mme BESNAULT M. BONTE Mme COLLIGNON M. DECUP Mme GAUCHER |
| | PROTHÈSES | Mme WULFMAN | M. CHEYLAN M. DAAS M. DOT M. EID Mme FOUILLOUX-PATEY Mme GORIN M. RENAULT M. RIGNON-BRET M. TRAMBA |
| | FONCTION-DYSFONCTION, IMAGERIE, BIOMATÉRIAUX | M. SALMON | M. ATTAL Mme BENBELAID Mme BENOÎT A LA GUILLAUME (MCF) M. BOUTER M. CHARRIER M. CHERRUAU M. FLEITER Mme FRON CHABOUIS Mme MANGIONE Mme TILOTTA |
| | PROFESSEURS ÉMÉRITES | M. BÉRENHOLC Mme BRION M. LASFARGUES M. LAUTROU M. LEVY | M. PELLAT M. PIERRISNARD M. SAFFAR Mme WOLIKOW |

Mise à jour le 06 septembre 2019

Remerciements

À Mme le Professeur Tiphaine Davit-Béal

Docteur en Chirurgie dentaire

Spécialiste qualifiée en Médecine bucco-dentaire

Ancien Interne des Hôpitaux

Docteur de l'Université Pierre et Marie Curie

Habilitée à Diriger des Recherches

Professeur des Universités, Faculté de Chirurgie dentaire Paris Descartes

Praticien Hospitalier, Assistance Publique-Hôpitaux de Paris

Je vous remercie pour tout ce que vous m'avez apporté durant mes années d'externat, tant sur le plan humain que professionnel. Votre soutien ainsi que vos encouragements m'ont permis de réaliser ce parcours, c'est donc un grand honneur pour moi de vous avoir en tant que Présidente du jury de thèse d'exercice. Par ce travail, veuillez trouver l'expression de ma sincère gratitude et de mon profond respect.

À M. le Docteur Pascal Garrec

Docteur en Chirurgie dentaire

Spécialiste qualifié en Orthopédie dento-faciale

Maître de Conférences des Universités, UFR d'Odontologie Paris Diderot

Praticien Hospitalier, Assistance Publique-Hôpitaux de Paris

Pour avoir accepté de diriger ce travail. Je vous remercie pour votre présence, votre écoute, votre bienveillance ainsi que votre patience, tout au long de ces belles années d'internat ainsi que pour ce travail de longue haleine pour lesquels j'en garde un excellent souvenir. Veuillez trouver l'expression de toute ma gratitude et de mon profond respect.

À Mme le Docteur Agnès Kamoun

Docteur en Chirurgie dentaire

Spécialiste qualifiée en Orthopédie dento-faciale

Docteur de l'Université Paris Descartes

Maître de Conférences des Universités, Faculté de Chirurgie dentaire Paris Descartes

Praticien Hospitalier, Assistance Publique-Hôpitaux de Paris

Pour m'avoir fait l'honneur de faire partie de ce jury. Je vous remercie pour votre enseignement de qualité pendant mon externat qui m'a poussée à me spécialiser dans cette filière. Soyez assurée de ma profonde gratitude et de tout mon respect.

À Mme le Docteur Marine Ranson

Docteur en Chirurgie dentaire

Assistant Hospitalo-Universitaire, Faculté de Chirurgie dentaire Paris Descartes

Je te remercie de m'avoir fait l'honneur de participer à ce jury et de ton intérêt pour ce travail. Ton parcours est exemplaire et les internes ont beaucoup de chance de t'avoir pour enseignante. Je te prie de trouver l'expression de ma sincère gratitude et de mon profond respect.

À ma famille et à mes amis

Maman, Papa, Lalita & Vannida

Mes meilleurs soutiens ❤️ ❤️ ❤️

Merci pour votre présence, cette thèse est pour vous.

Table des matières

| | |
|--|-----------|
| 1 : INTRODUCTION | 3 |
| 1.1. DEFINITION D'UNE MALADIE RARE | 3 |
| 1.2. PREVALENCE DES MALADIES RARES A COMPOSANTE OROFACIALE | 3 |
| 1.3. LES MALADIES RARES A COMPOSANTE OROFACIALE LES PLUS FREQUENTES | 4 |
| 2 : CAS CLINIQUE | 5 |
| 2.1. ANAMNESE | 5 |
| 2.1.1. Motif de consultation | 5 |
| 2.1.2. Interrogatoire familial | 5 |
| 2.1.3. Interrogatoire sur la grossesse de la mère | 6 |
| 2.1.4. Carnet de santé | 6 |
| 2.2. EXAMEN CLINIQUE | 10 |
| 2.2.1. Examen de la tête et du visage | 10 |
| 2.2.2. Examen des yeux et de la région périorbitaire | 11 |
| 2.2.3. Examen du nez | 11 |
| 2.2.4. Examen des oreilles | 11 |
| 2.2.5. Examen des mains et des pieds | 12 |
| 2.2.6. Examen intraoral | 12 |
| 2.2.7. Diagnostic synthétique | 17 |
| 3 : DEMARCHE DE LA CONSULTATION EN CAS DE SUSPICION DE MALADIE RARE | 19 |
| 3.1. ANAMNESE | 19 |
| 3.1.1. Interrogatoire médical | 19 |
| 3.1.2. Interrogatoire familial | 19 |
| 3.2. EXAMEN CLINIQUE EXTRAORAL | 20 |
| 3.2.1. Examen de la tête et du visage | 20 |
| 3.2.2. Examen de la région périorbitaire | 27 |
| 3.2.3. Examen du nez | 32 |
| 3.2.4. Examen des oreilles | 40 |
| 3.2.5. Examen des mains | 52 |
| 3.2.6. Anomalies générales du squelette | 54 |
| 3.2.7. Analyse radiographique | 55 |
| 3.2.8. Signes cliniques buccodentaires | 61 |
| 4 : RESSOURCES | 79 |

| | |
|--------------------------------|-----------|
| CONCLUSION..... | 80 |
| BIBLIOGRAPHIE | 81 |
| TABLE DES FIGURES..... | 85 |
| TABLE DES TABLEAUX..... | 88 |
| TABLE DES ANNEXES | 89 |
| ANNEXES..... | 96 |

1 : Introduction

1.1. Définition d'une maladie rare

Une maladie est qualifiée de rare lorsqu'elle touche moins d'une personne sur 2000. En France, 3 millions de personnes sont touchées. Lorsque la population concernée ne bénéficie pas de traitement, on qualifie aussi cette pathologie comme étant « orpheline ».¹

1.2. Prévalence des maladies rares à composante orofaciale

Les maladies rares à composante orofaciale peuvent être **isolées** ou **associées** à d'autres symptômes. On observe plus de 1000 maladies rares à composante orofaciale.²

Les anomalies de développement dentaire s'expliquent par l'action de tératogènes pendant l'odontogenèse ou par la génétique.

Le fait que les dents aient pour origine embryologique les crêtes neurales et l'ectoderme explique les conséquences des mutations génétiques à la fois sur les dents mais aussi sur les phanères, c'est-à-dire, les ongles, les cheveux et la peau. Cela nous amènera donc à les prendre en compte lors de l'observation clinique.³

L'annonce du diagnostic de maladie rare ne peut pas se faire par le chirurgien-dentiste ou l'orthodontiste. Elle doit se faire par un **service de génétique médicale** qui est **compétent** et permettra une prise en charge psychologique et un accompagnement général.

Le chirurgien-dentiste ou l'orthodontiste peut adresser le patient vers un centre de génétique, le médecin généraliste, le pédiatre ou bien vers un centre de référence ou de compétence spécialisé dans les manifestations buccodentaires des maladies rares.⁴

¹ Orphanet, « Orphanet ».

² Richter et al., « Rare disease terminology and definitions - a systematic global review : report of the ispor rare disease special interest group ».

³ Bloch-Zupan, Sedano, et Scully, *Dento/oro/craniofacial anomalies and genetics*.

⁴ Bloch-Zupan, Sedano, et Scully.

1.3. Les maladies rares à composante orofaciale les plus fréquentes

On peut distinguer principalement 7 groupes de malformations orofaciales rares :

1. Les fentes faciales et syndromes associés
2. Les dysplasies oto-mandibulaires et syndromes associés
3. Les dysmorphies des syndromes d'hypercroissance
4. Les autres dysmorphies malformatives
5. Les malformations paralytiques et syndromes associés
6. Les malformations vasculaires et syndromes associés
7. Les malformations dentaires et parodontales isolées et syndromes associés.⁵

Ces différentes pathologies nous amèneront donc à réaliser une observation clinique détaillée en commençant par l'anamnèse, puis la description de la région orofaciale (tête et visage, yeux, nez, oreilles, région orale), la prise en compte du squelette et des extrémités des membres de manière moins détaillée et enfin les examens radiographiques. Le recueil de ces variations phénotypiques permettra de réaliser un tableau clinique aidant à la recherche diagnostique par une meilleure communication avec les généticiens et autres praticiens compétents.

⁵ Boy-Lefevre et al., « Maladies rares et centres de référence ».

2 : Cas Clinique

Nous allons détailler la démarche diagnostique complète du cas clinique ci-dessous avant de présenter dans les chapitres suivants les différents moyens qui ont permis son élaboration dans les chapitres suivants.

2.1. Anamnèse

2.1.1. Motif de consultation

Alexandre, jeune homme de 20 ans, vient consulter accompagné de sa mère pour une réhabilitation dentaire globale suite à une microdontie généralisée.

Il présente une microphthalmie congénitale de l'œil droit à la naissance compensée par une prothèse oculaire et serait actuellement en bonne santé générale.

2.1.2. Interrogatoire familial

Le grand-père (GP) et un oncle du côté maternel étant le fils de la sœur du grand-père maternel (F) possèdent une forme anormale et microdontique généralisée des dents mais ont perdu assez rapidement celles-ci, c'est-à-dire vers leur trentaine. On ne connaît pas l'étiologie de la perte dentaire. La mère possède un frère qui n'est pas atteint. La reconstitution du **pedigree** est présentée sur la figure 1. D'après ces données, on peut suspecter une transmission **autosomale récessive liée à l'X**. C'est-à-dire que pour les individus de sexe masculin, si le gène du chromosome X est muté alors l'individu sera atteint. Au contraire si le gène du chromosome X est normal alors l'individu sera sain. Pour les individus de sexe féminin, la maladie survient seulement lorsque les deux exemplaires sont mutés.⁶

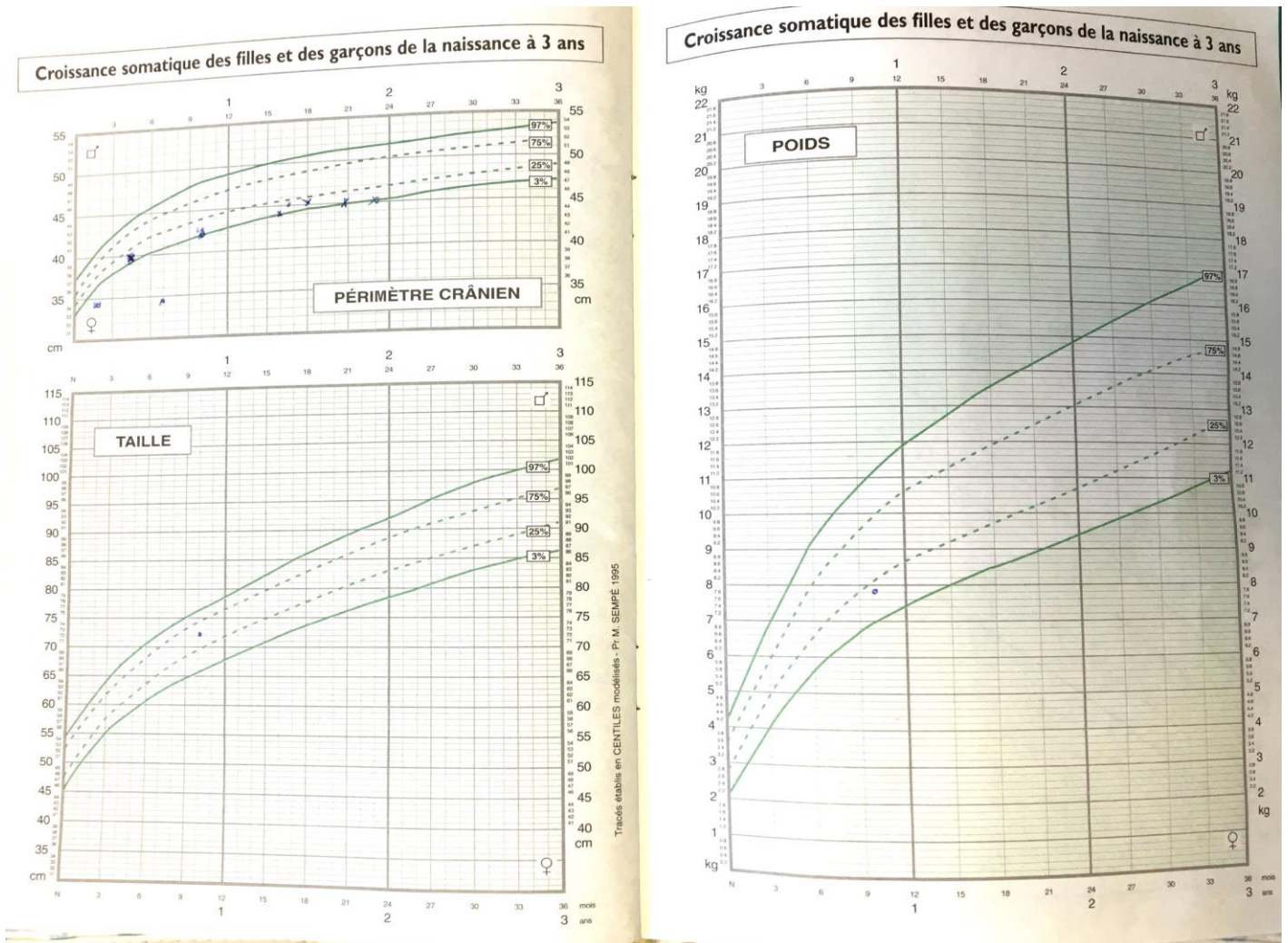
On supposera que la mère du grand-père est **hétérozygote conductrice**, c'est-à-dire qu'elle a un risque de 50% de transmettre son chromosome X portant l'allèle qui cause la maladie à chacun de ses enfants. Aucun test génétique n'a été réalisé auparavant ni pour Alexandre, ni pour sa famille.

⁶ Orpha school, « Transmission des maladies génétiques ».

Entre 9 et 22 ans (figure 4) :

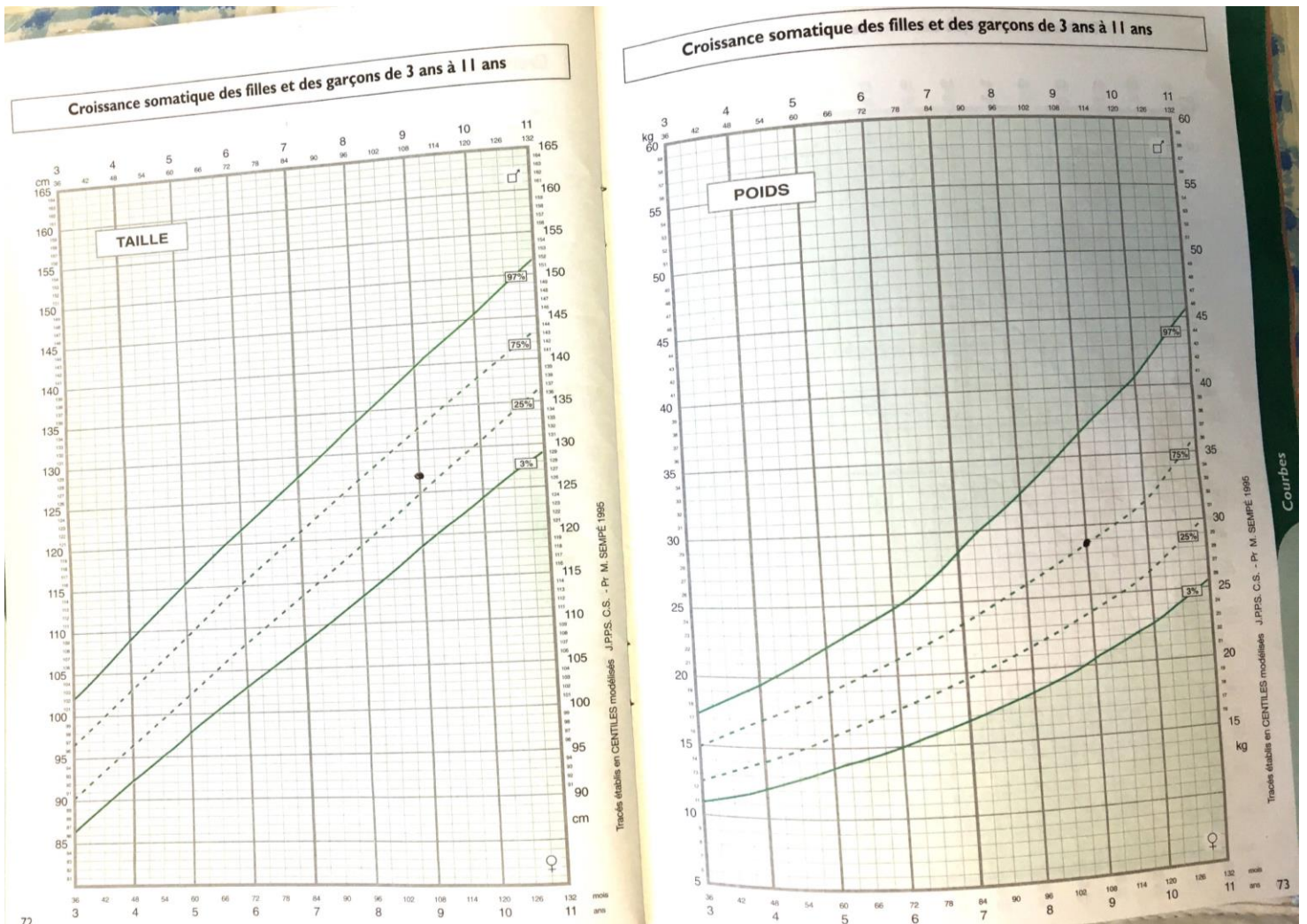
- La taille et le poids n'ont été relevés qu'une seule fois entre l'âge de 11 et 12 ans et se situent dans la norme.

Figure 2 : Courbes de croissance somatique de la naissance à 3 ans pour le périmètre crânien, la taille et le poids



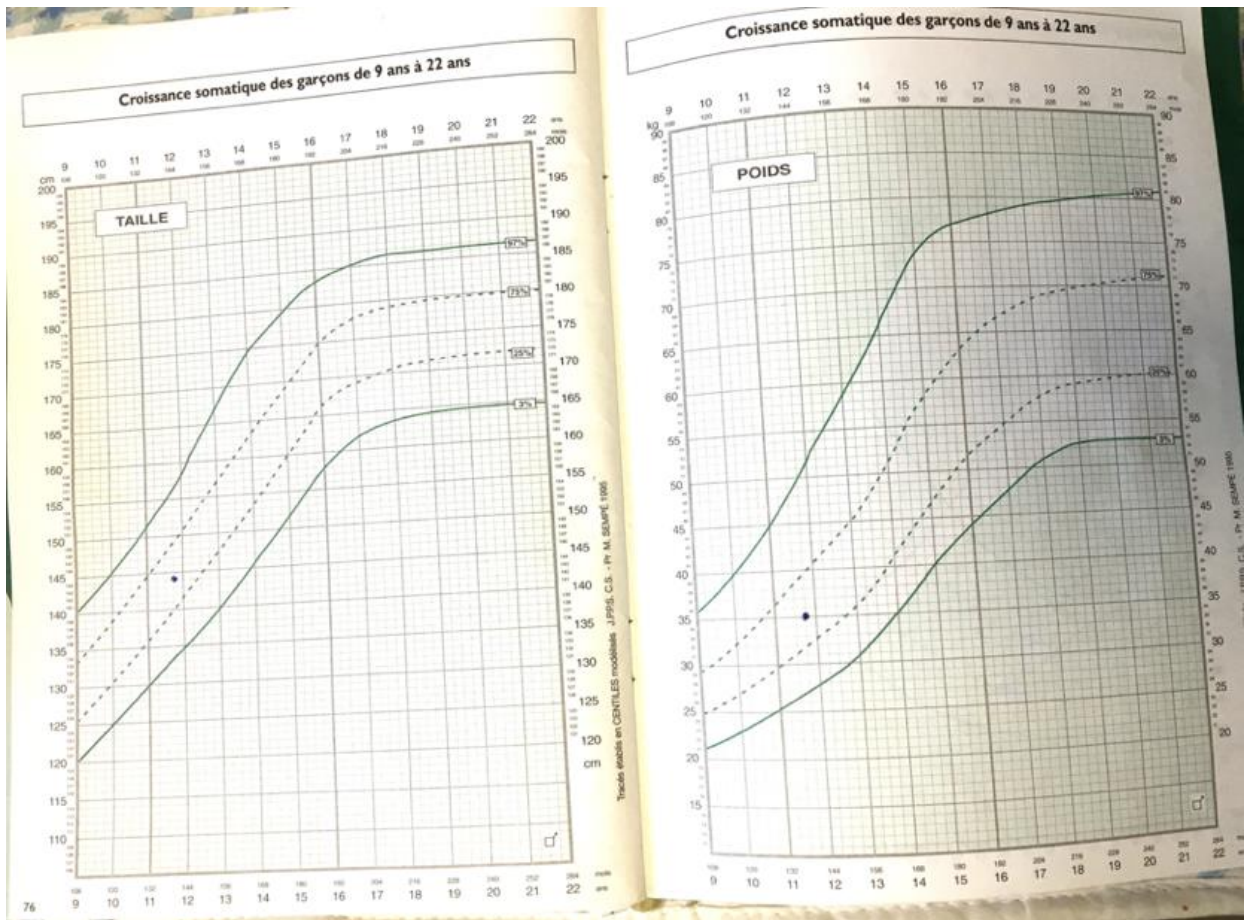
Source : Patient de l'hôpital Pitié-Salpêtrière (Alexandre), Carnet de santé, 2019.

Figure 3 : Courbes de croissance somatique de 3 à 11 ans pour la taille et le poids



Source : Patient de l'hôpital Pitié-Salpêtrière (Alexandre), Carnet de santé, 2019.

Figure 4 : Courbes de croissance somatique de la naissance à 3 ans pour le périmètre crânien, la taille et le poids

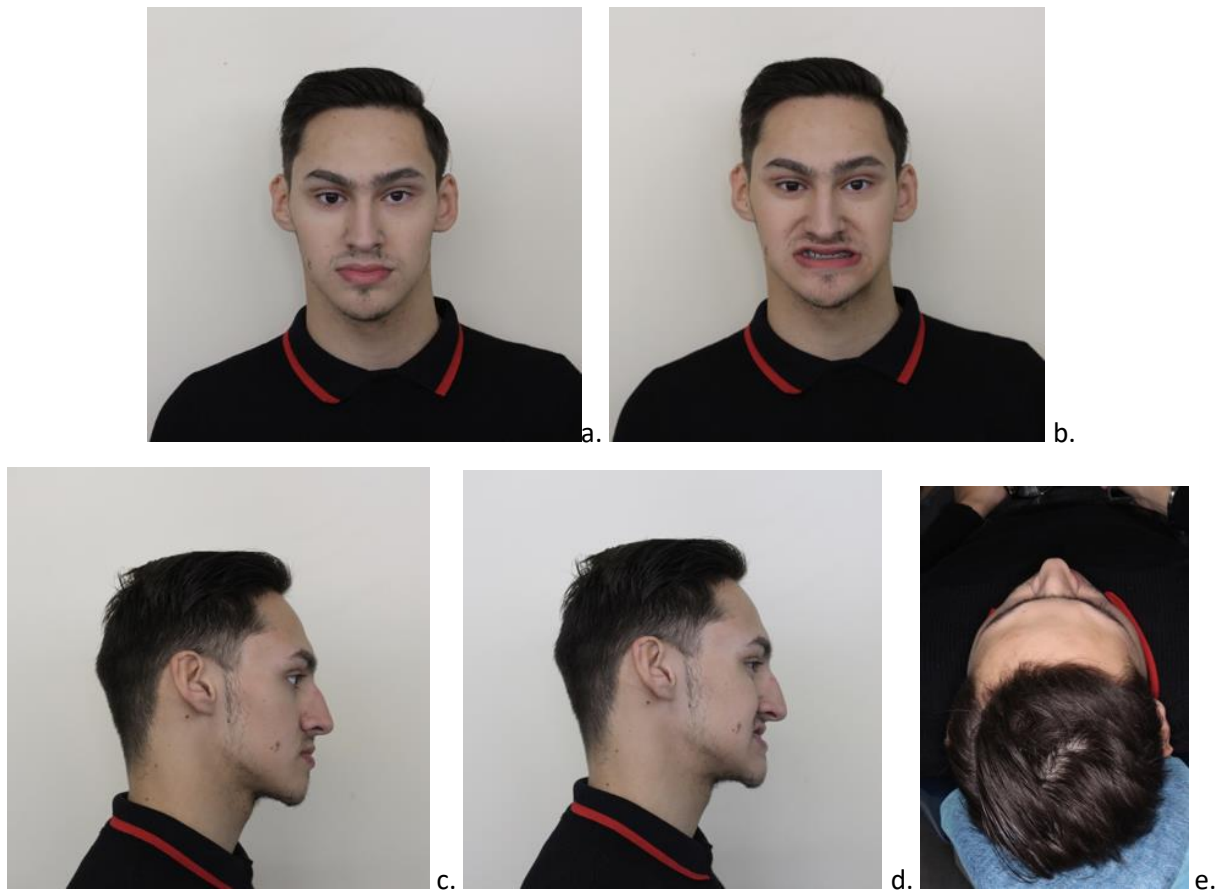


Source : Patient de l'hôpital Pitié-Salpêtrière (Alexandre), Carnet de santé, 2019.

2.2. Examen clinique

2.2.1. Examen de la tête et du visage

Figure 5 : Photographies exobuccales du visage de face (a) Face neutre ; (b) Face sourire ; (c) Profil neutre ; (d) Profil sourire ; (e) Vue du crâne de haut



Source : Auteur et Vi-Fane, Patient de l'hôpital Pitié Salpêtrière, 2019.

La **tête**, en particulier le **crâne** est de taille et de forme normale.

Le **front** est fuyant, avec une **implantation** des cheveux ni haute, ni basse.

De face, il est **symétrique** par rapport à la ligne sagittale médiane.

Les **rapports labiaux** sont disproportionnés : les 2/3 inférieurs sont augmentés.

La mobilité des **muscles faciaux** est normale.

Le **cuir chevelu** et les **cheveux** sont normaux.

2.2.2. Examen des yeux et de la région périorbitaire

Il présente une prothèse oculaire droite depuis la naissance pour compenser la **microphthalmie congénitale droite**.

Les **fentes palpébrales** sont de **taille** et de **forme** normales, avec une **orientation** vers le haut donc **mongoloïde**.

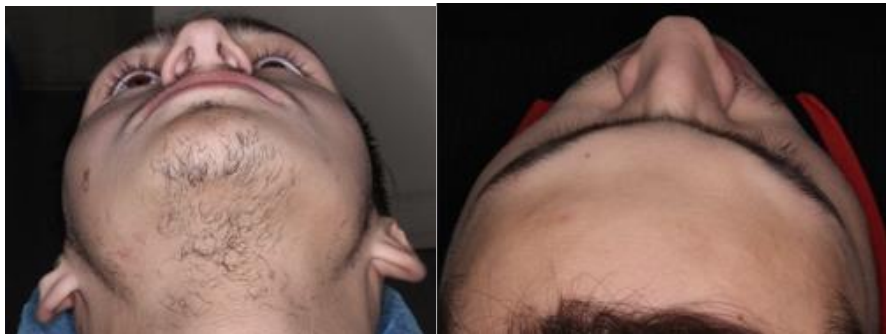Les **distances intercanthales interne et externe** sont normales.

La **distance interpupillaire** est normale malgré la prothèse oculaire droite.

Il ne présente **pas de ptosis**.

2.2.3. Examen du nez

Figure 6 : Photographies du nez en vues de dessous et de dessus

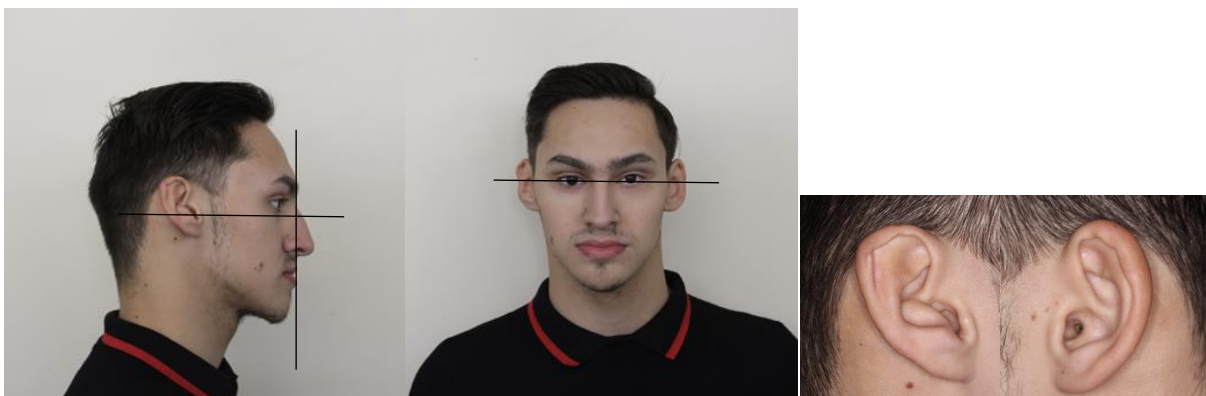


Source : Auteur, Vi-Fane, Hôpital Pitié-Salpêtrière, 2019.

Le nez présente une **voûte nasale** proéminente (appréciée de profil). Il est **symétrique** et possède une **forme** normale. Sa pointe est large.

2.2.4. Examen des oreilles

Figure 7 : Photographies des oreilles



Source : Auteur, Vi-Fane, Hôpital Pitié-Salpêtrière, 2019.

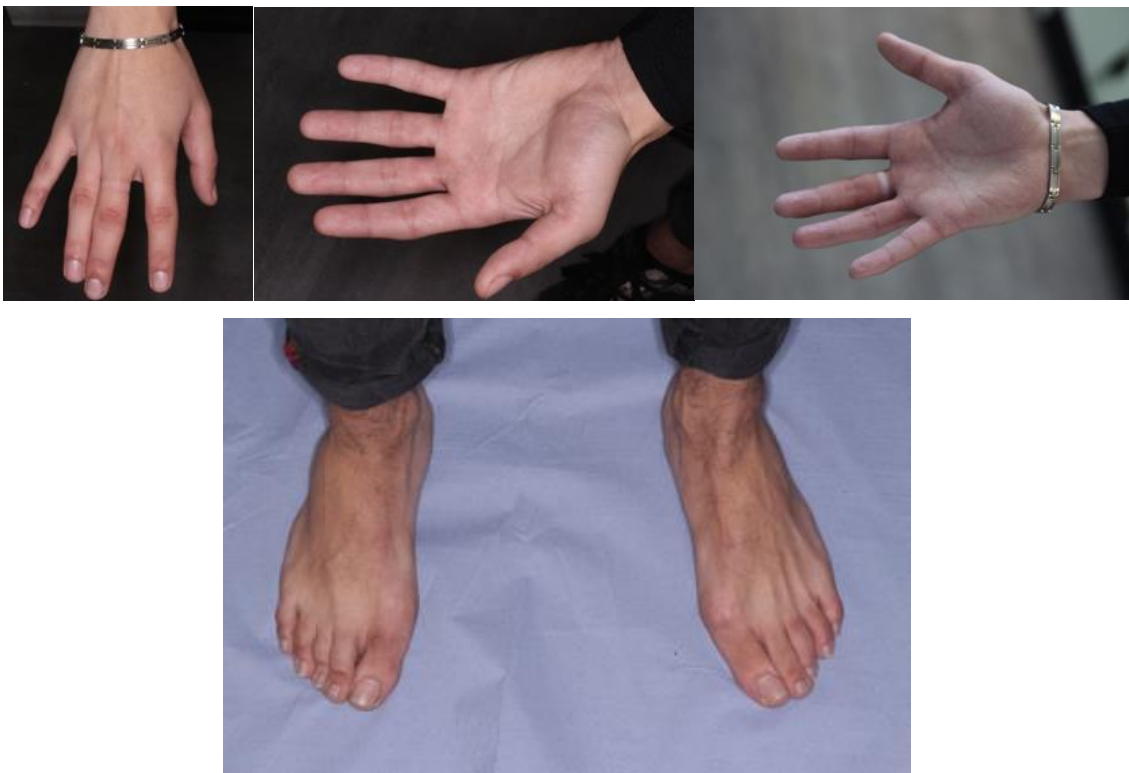Les oreilles ont une **implantation** limite haute. Leur **taille** est normale mais leur **forme** asymétrique.

L'oreille droite présente une **encoche de Darwin**, un autre sous-développement de la partie supérieure de l'**hélix**, un **ourlet de l'hélix** insuffisant, une crête supplémentaire au niveau de la **conque**, et un **antitragus** proéminent.

L'oreille gauche présente des défauts ponctuels au niveau de l'hélix supérieure, un ourlet de l'hélix plus important par rapport au controlatéral.

2.2.5. Examen des mains et des pieds

Figure 8 : Photographies des mains et des pieds



Source : Auteur, Vi-Fane, Hôpital Pitié-Salpêtrière, 2019.

L'examen des pieds et des mains paraît normal (figure 8).

2.2.6. Examen intraoral

2.2.6.1. Muqueuses

Les muqueuses paraissent saines. Le vestibule antérieur maxillaire est court.

2.2.6.2. Dentaire

Le patient présente des **anomalies de forme et de taille** des dents. D'après la littérature, on les qualifierait de « **rosette-like** » donc en forme de rosette.⁷

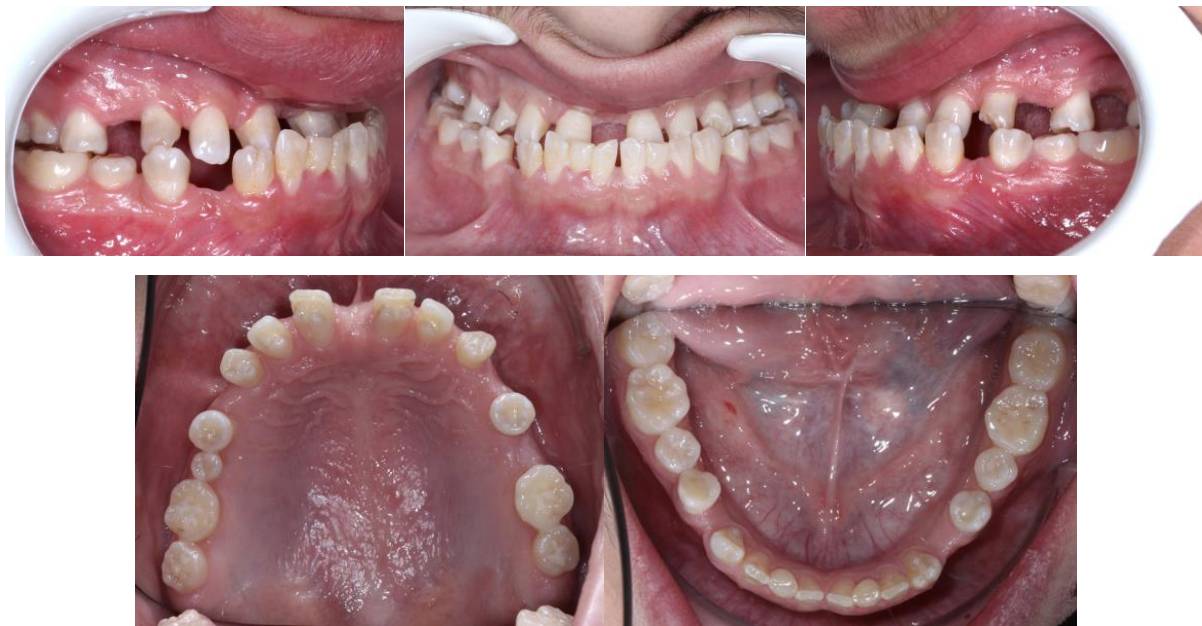Les dents présentent une **microdontie généralisée** atteignant les couronnes et les racines, ce qui a pour conséquence la présence de diastèmes généralisés.

Les incisives, canines, prémolaires maxillaires permanentes ainsi que les canines et prémolaires mandibulaires permanentes présentent des **dens in dente**. Sur les photographies de la figure 9, les puits ont déjà été reconstitués.

Toutes les dents sont présentes sauf 25 qui a été extraite pour raison carieuse et 18 et 28 dont l'étiologie est inconnue. Il y a persistance de 81 et 71.

Au niveau des rapports dentaires, le patient présente un **déficit du sens transversal** et est un **classe III d'Angle** avec une occlusion inversée antérieure.

Figure 9 : Photographies intrabuccales

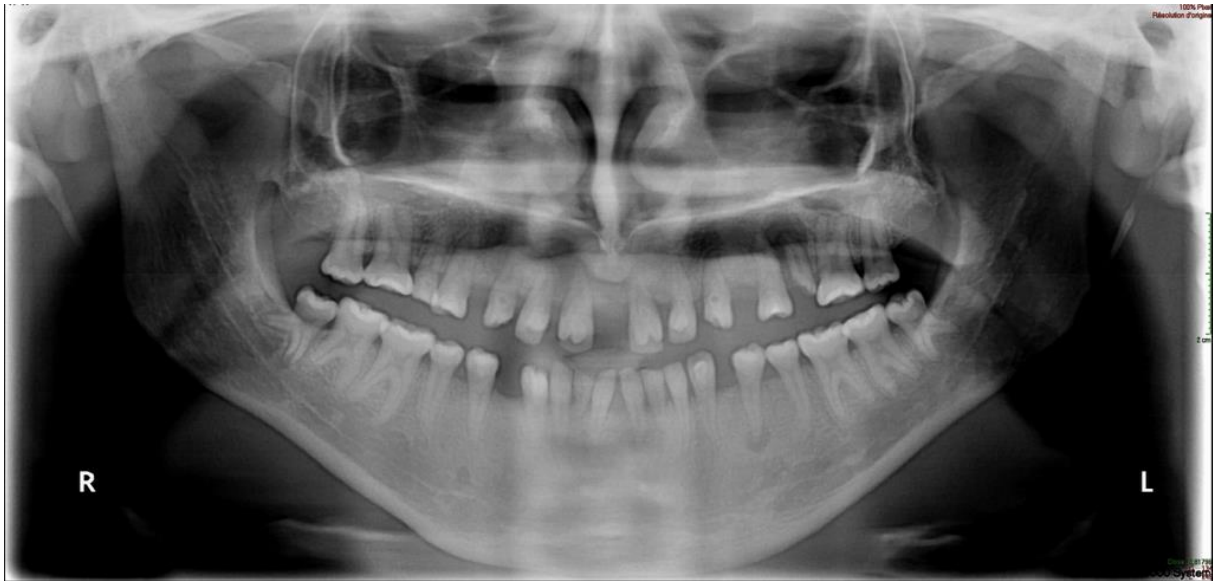

Source : Auteur, Vi-Fane, Hôpital Pitié-Salpêtrière, 2019.

⁷ Casamassimo et al., « An unusual triad ».

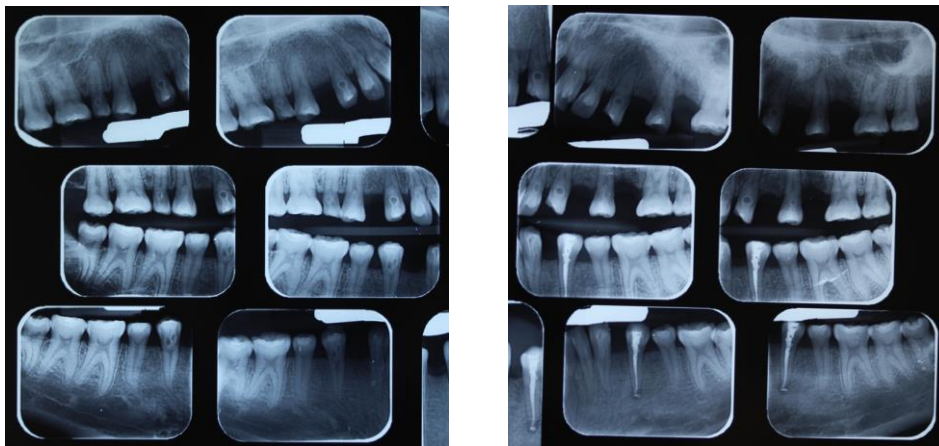
2.2.6.3. Radiographique

Figure 10 : Radiographie panoramique de Alexandre



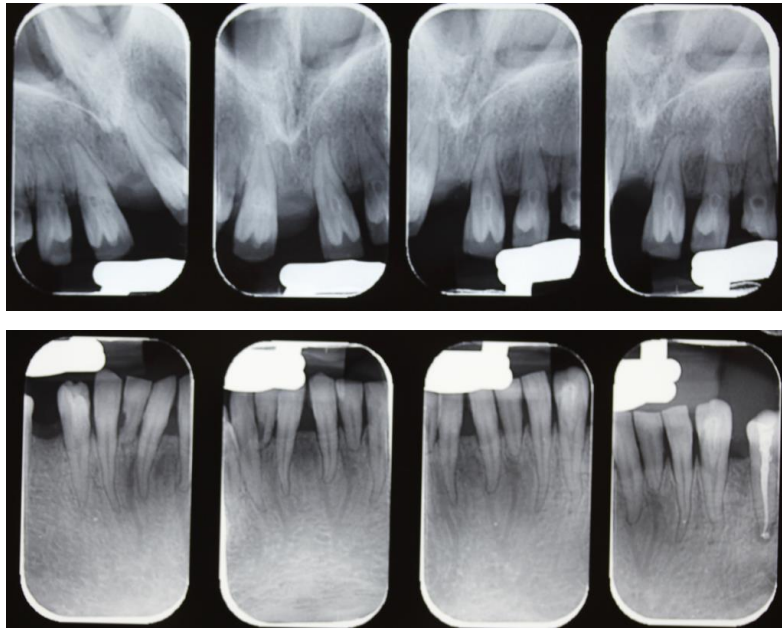
Source : Auteur, Vi-Fane, Hôpital Pitié-Salpêtrière, 2019.

Figure 11 : Bilan long cône de Alexandre, secteurs latéraux



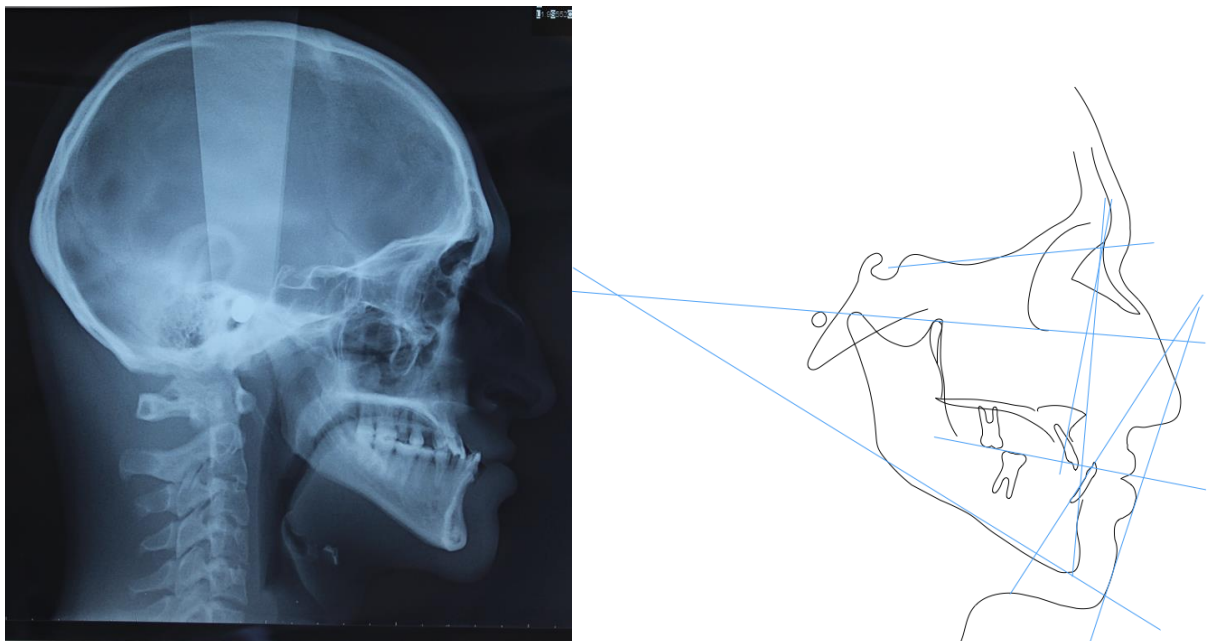
Source : Auteur, Vi-Fane, Hôpital Pitié-Salpêtrière, 2019.

Figure 12 : Bilan long-cône de Alexandre, secteurs antérieurs



Source : Auteur, Vi-Fane, Hôpital Pitié-Salpêtrière, 2019.

Figure 13 : Téléradiographie de profil et analyse de Tweed de Alexandre



Source : Auteur, Vi-Fane, Hôpital Pitié-Salpêtrière, 2019.

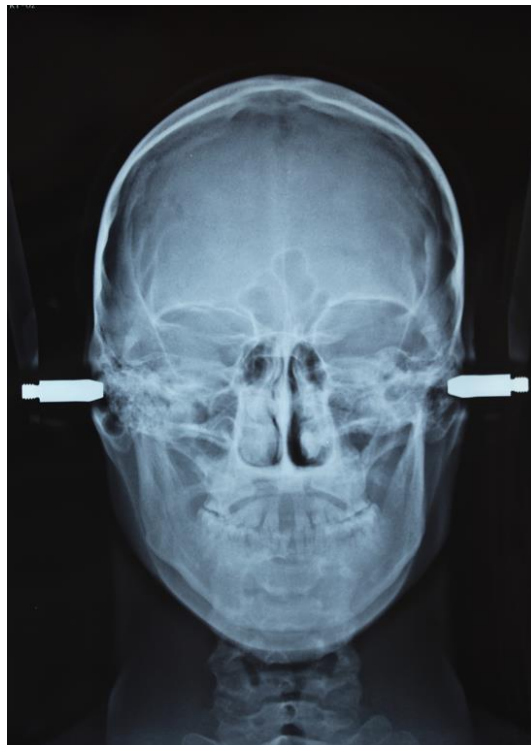Figure 14 : Valeurs de l'analyse de Tweed de Alexandre.

Les normes sont dans la colonne du milieu tandis que les valeurs du patient sont dans la colonne de droite

| Analyse des bases osseuses maxillaire et mandibulaire | | |
|--|-----------|---------|
| FMIA | 68° ± 0° | 62°1 |
| FMA | 25° ± 0° | 27°1 |
| IMPA | 87° ± 0° | 90°7 |
| SNA | 82° ± 0° | 74°4 |
| SNB | 80° ± 0° | 79°6 |
| ANB | 2° ± 0° | -5°2 |
| AO-BO | x | 8.9 mm |
| i/l | 135° ± 0° | 121°3 |
| Occl./S.Na | 14° ± 0° | 16° |
| Total chin | x | 13.7 mm |
| Upper lip | x | 19.2 mm |
| Angle Z | 78° ± 0° | 77°1 |

Source : Auteur, Vi-Fane, Hôpital Pitié-Salpêtrière, 2019.

Figure 15 : Téléradiographie de face de Alexandre



Source : Auteur, Vi-Fane, Hôpital Pitié-Salpêtrière, 2019.

On ne note pas d'anomalie vertébrale.

On observe bien sur la radiographie panoramique et le bilan long cône les **dens in dente** sur toutes les dents permanentes sauf sur les molaires et les incisives mandibulaires.

Il y a un **taurodontisme** et des **calcifications pulpaire**s au niveau des molaires permanentes.

Le patient présente une **classe III squelettique** par **brachymaxillie**.

Au niveau osseux, il présente une **alvéolyse atteignant la moitié radulaire**.

25 a été extraite pour raison carieuse et 34 a été traitée endodontiquement suite à son infection périapicale.

2.2.7. Diagnostic synthétique

En conclusion, Alexandre est un jeune patient de 18 ans présentant différents signes cliniques oraux et extraoraux qui pourraient laisser suspecter un syndrome à composante orofaciale **liée à l'X et récessif**, sa mère n'étant pas atteinte alors que son grand-père maternel et son oncle maternel le sont. Ni sa famille, ni lui n'ont effectué de test génétique.

Au niveau extraoral, on retiendra la microphthalmie congénitale droite à la naissance, l'orientation vers le haut des fentes palpébrales (mongoloïde), la position haute des oreilles ainsi que leur asymétrie de forme et leurs variations anatomiques par rapport à l'oreille normale.

Au niveau oral, il présente une microdontie généralisée, des dents en forme de rosette, des dens invaginatus généralisées, un taurodontisme au niveau des molaires permanentes ainsi que des calcifications au niveau des chambres pulpaire, sur un terrain parodontal affaibli avec une alvéolyse atteignant la moitié radulaire, probablement en lien avec l'accumulation de plaque dentaire (le patient ayant une hygiène perfectible).

Du point de vue orthodontique il possède une endognathie maxillaire avec insuffisance transversale de -6 mm ainsi qu'une classe III dentaire et squelettique par rétromaxillie.

Au niveau fonctionnel, il possède une absence de guide antérieur et une difficulté à la mastication.

En utilisant le moteur de recherche de orphanet et en entrant dans la barre de recherche les signes cliniques suivants : « microdontia », « taurodontia », « dens invaginatus », « pulp stones », « X-linked recessive » on ne retrouve qu'une seule référence ayant tous ces points en commun ; il s'agit de **l'OMIM 313490**.

Sur cette page, il y a en plus des autres phénotypes, celui de « lingual pits » qui signifie en français puits linguaux.

Il n'est pas mentionné de signes extraoraux comme la microphthalmie congénitale. On peut expliquer cela par le fait que ces données ne soient issues que d'un seul article retrouvé dans toute la littérature : celui de Casamassimo et al. (1978) ⁸.

En recherchant sur d'autres plateformes scientifiques avec ces mots-clés, on ne retrouve pas d'autres cas dans la littérature. Le cas de Alexandre serait a priori le second cas décrit dans la littérature.

Suite à l'examen de Alexandre, celui-ci a été adressé vers une consultation de génétique à l'hôpital Necker dont nous n'avons pas encore les résultats. Il est suivi par une équipe pluridisciplinaire mêlant les spécialités suivantes : orthodontie, odontologie prothétique, parodontie, et chirurgie maxillo-faciale. Cette équipe aura pour objectif d'assurer la réhabilitation buccodentaire globale dans les hôpitaux Rothschild et Pitié-Salpêtrière.

⁸ Casamassimo et al.

3 : Démarche de la consultation en cas de suspicion de maladie rare

3.1. Anamnèse

3.1.1. Interrogatoire médical

On recherchera les pathologies et évènements inhabituels durant la **grossesse** et la **petite enfance**. Le **carnet de santé** sera un outil indispensable.

Il peut être utile de cibler les questions en fonction de la pathologie suspectée (Tableau 1).⁹

Tableau 1 : Questions aidant au diagnostic selon le type d'anomalie

| Type d'anomalie | Questions pouvant aider au diagnostic |
|-------------------------------|--|
| Ostéogenèse imparfaite | Votre enfant a-t-il déjà eu des fractures osseuses ? |
| Hyperlaxité ligamentaire | Votre enfant a-t-il déjà eu des luxations ligamentaires ? Votre enfant est-il particulièrement souple, par exemple peut-il faire toucher son pouce sur son avant-bras ? |
| Dysplasie ectodermique | Votre enfant a-t-il une sudation normale par rapport aux enfants de son âge ? Votre enfant a-t-il des larmes lorsqu'il pleure ? Votre enfant a-t-il eu de fortes fièvres ? Les cheveux ou les ongles de votre enfant poussent-ils normalement ? |
| Déficit mental | Votre enfant a-t-il une scolarité normale par rapport aux enfants de son âge ? Votre enfant a-t-il des troubles du comportement ? Votre enfant a-t-il des déficits des acquisitions ? |
| Surdité et troubles oculaires | Votre enfant entend-il bien ? Votre enfant a-t-il une photophobie ? Votre enfant porte-t-il des lunettes ? |

Source : Alliot-Licht et al., « Signes extra-oraux à rechercher face à des signes bucco-dentaires d'alerte de maladies d'origine génétique », 2015.

3.1.2. Interrogatoire familial

Il faudra noter les pathologies familiales connues, rechercher les signes cliniques et symptômes similaires chez les autres membres de la famille même éloignés et réaliser dans la mesure du possible un **pedigree** pour éventuellement déterminer le mode de transmission génétique.¹⁰

⁹ Alliot-Licht et al., « Signes extra-oraux à rechercher face à des signes bucco-dentaires d'alerte de maladies d'origine génétique ».

¹⁰ De la Dure-Molla et Garrec, « Patients dysmorphiques : une relecture des signes cliniques mineurs vers un diagnostic ».

3.2. Examen clinique extraoral

Un groupe de cliniciens travaillant dans le domaine de la dysmorphose a initié une standardisation de termes afin de créer une nomenclature pour décrire la morphologie humaine. Le but étant donc de standardiser ces termes et d'obtenir un consensus quant à leurs définitions. Les descriptions et comparaisons du phénotype humain seraient donc facilitées, précises et fiables, permettant un meilleur échange entre praticiens et généticiens par exemple. Les définitions objectives sont toujours préférées aux définitions subjectives.¹¹

3.2.1. Examen de la tête et du visage

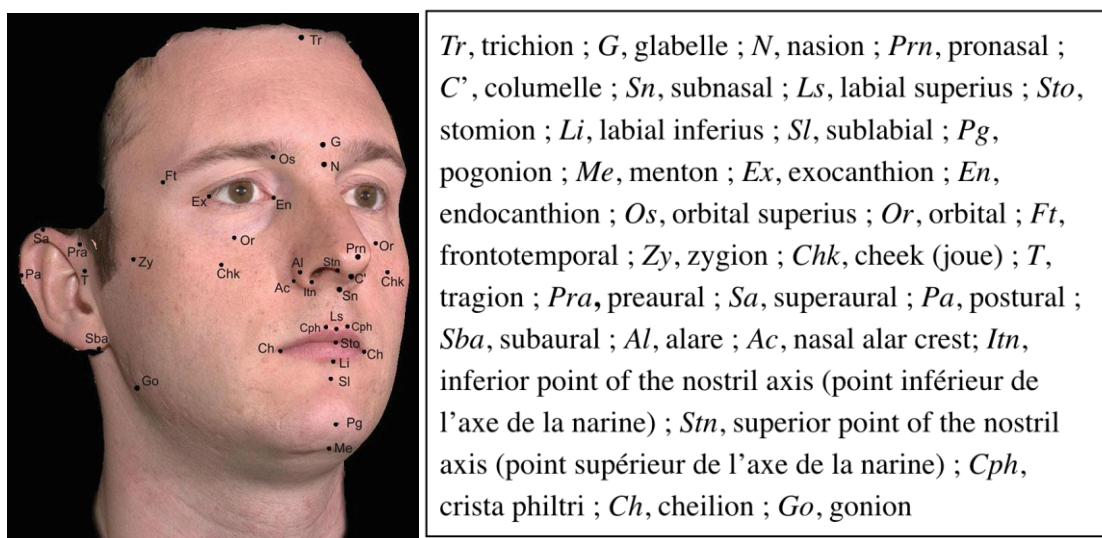
Lors de cet examen, il est nécessaire que la tête du patient soit dans une position telle que le plan de Frankfort soit horizontal, avec les muscles du visage et du cou relâchés, les yeux ouverts et une expression faciale neutre.

Le visage de l'observateur doit être à la même hauteur que celle du patient.

La partie supérieure du crâne est constituée des os frontaux, pariétaux, et en postérieur de l'os occipital. A la naissance, ces os sont séparés par 5 sutures majeures.

Le front est la partie du visage au-dessus des sourcils, en-dessous de la naissance des cheveux et entre les tempes.

Figure 16 : Repères faciaux



Source : Preedy, *Handbook of anthropometry : physical measures of human form in health and disease*, 2012.

¹¹ Carey et al., « Standard terminology for phenotypic variations ».

Les définitions ci-dessous sont traduites et adaptées de Allanson et al. « Elements of morphology : standard terminology for the head and face » 2009, conformément à la license créative commons 3.0. Elles n'ont pas été révisées par l'auteur qui décline toutes responsabilités.

- Crâne

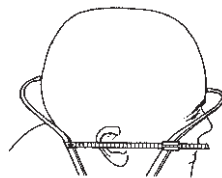
La **taille** et la **forme** du crâne seront à observer.

L'**indice céphalique** est le ratio entre la largeur maximale et la longueur maximale de la tête, mesurée avec un compas d'épaisseur. La norme chez les caucasiens est de 76 à 80,9%.

La longueur maximale est mesurée selon la figure 17, par un compas céphalique, entre la glabelle (point le plus proéminent de l'os frontal au-dessus de la racine du nez) et le point le plus proéminent au niveau de la ligne médiane de l'occiput. La largeur maximale de la tête est mesurée selon la figure 18, entre les points les plus latéraux des os pariétaux (eurion).

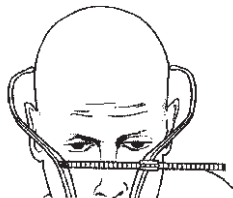
Les normes de valeurs ainsi qu'un nomogramme de l'indice céphalique sont présentés dans les annexes 1 à 5. La validité des normes actuelles est limitée par le fait qu'elles concernent les caucasiens.^{12 13}

Figure 17 : Mesure de la longueur maximale de la tête



Source : Hall et al., *Handbook of physical measurements*, 2007.

Figure 18 : Mesure de la largeur maximale de la tête



Source : Hall et al., *Handbook of physical measurements*, 2007.

¹² Hall et al., *Handbook of physical measurements*.

¹³ Allanson et al., « Elements of morphology : standard terminology for the head and face ».

On retiendra les appellations selon l'indice céphalique dans le tableau suivant :

Tableau 2 : Définitions selon l'indice céphalique

| Appellation et définition | Indice céphalique |
|---|-------------------|
| Brachycéphalie : impression d'une dimension antéro-postérieure (longueur) de la tête apparemment plus courte que la largeur. (Annexe 6) | Supérieur à 81 % |
| Dolicocephalie : longueur de la tête relativement plus augmentée par rapport à sa largeur. (Annexe 7) | Inférieur à 76 % |

Source : Allanson et al., « Elements morphology : standard of terminology for the head and face », 2009.

La **circonférence de la tête** est mesurée du point juste au-dessus de la glabelle, au point postérieur le plus proéminent de l'os occipital en utilisant un **mètre-ruban**. Certaines chartes standards sont organisées par centiles¹⁴, d'autres par des écarts types. On appelle **macrocéphalie**, une circonférence occipito-frontale supérieure au 97^e centile selon l'âge et le sexe par rapport aux normes standards. Le crâne paraît alors de taille plus grande (voir annexe 8). Les normes de circonférences de la tête varient très peu après la naissance et sont présentées dans les annexes 9 et 10. Au contraire, la **microcéphalie** désigne une circonférence occipito-frontale inférieure au 3^e centile selon l'âge par rapport aux normes standards, donnant une apparence plus petite au crâne (voir annexe 11).

On observera l'**occiput** qui peut être **plat** (annexe 12) ou **proéminent** (annexe 13).

Au niveau de la forme du crâne, on recherchera une **asymétrie** ou **anomalie de forme**. On peut citer le **crâne en trèfle isolé** décrivant un crâne trilobé en vue de face ou de dos (annexe 14) ; la **trigonocéphalie**, où le crâne est de forme triangulaire avec le sommet du triangle au milieu du front et la base du triangle à l'occiput (annexe 15) ainsi que la **turricéphalie** qui décrit une tête relativement grande par rapport à la longueur et à la largeur (annexe 16).

¹⁴ Hall et al., *Handbook of physical measurements*.

- Cuir chevelu, cheveux

Au niveau du cuir chevelu, on observera l'**implantation** des cheveux, la **présence** ou l'**absence** de cheveux au niveau des différentes zones, le **nombre**, la **localisation** et l'**orientation** du ou des **épis**, la **qualité** et la **quantité** de cheveux.

On peut retrouver une **alopécie localisée** dans l'**incontinentia pigmenti (OMIM 308300)** ou dans certaines formes de **dysplasies ectodermiques** comme le **syndrome de Clouston (OMIM 129500)**. L'annexe 17a expose un patient atteint de dysplasie ectodermique et présentant une alopécie localisée au niveau de la zone temporale gauche ainsi qu'un nombre anormal d'épi de cheveux, c'est-à-dire plus de deux dans le sens horaire.¹⁵ Dans certains cas l'alopécie peut être **totale**, par exemple dans le syndrome **IFAP (Ichtyose Folliculaire Alopécie Photophobie OMIM 308205)** où cette alopécie ne touche pas seulement le cuir chevelu mais aussi les cils et les sourcils (annexe 17b).

L'annexe 18 présente une **position anormalement basse de l'épi de cheveux** et une **implantation postérieure des cheveux basse** chez un patient présentant un syndrome polymalformatif avec une microcéphalie associée à une fente palatine, une agénésie du corps calleux, une syringomélie, un syndrome de Chiari et un retard global de développement.

L'**implantation antérieure des cheveux** est subjective. Elle peut être **haute** (annexe 19) ou **basse**, (annexe 20).

De même pour l'**implantation postérieure** des cheveux, qui peut être basse par la présence de cheveux sur le cou plus basse qu'habituellement (annexe 18).

La **quantité** de cheveux est subjective. Il n'existe pas de valeur normale pour la quantité de cheveux par unité de surface. Lorsque celle-ci diminue par unité de surface, on dit que le **cuir chevelu est épars**. Elle est à différencier de l'**hypotrichose** qui qualifie un sous-développement pileux avec des poils paraissant rares, fins et courts. On retrouve souvent ces caractéristiques chez les patients atteints de **dysplasie ectodermique**.

L'**hypertrichose** est au contraire un développement exagéré du système pileux, avec une implantation très basse des cheveux et des sourcils anormalement fournis. Il est retrouvé dans le **syndrome de Laband OMIM 135500**, ou encore dans le **syndrome de Brachmann-De Lange** (annexe 92b).

L'annexe 21 présente un patient atteint de dysplasie ectodermique combinant un **cuir chevelu épars** et un **pili torti**, c'est-à-dire une torsion de chaque cheveu sur lui-même donnant une apparence

¹⁵ Allanson et al., « Elements of morphology : standard terminology for the head and face ».

laineuse et moirée. On retrouve aussi cette dernière caractéristique dans le **syndrome Sabouraud OMIM 158000**.¹⁶

- Face

La face peut par exemple être **large, étroite, plate, longue, courte, triangulaire** ou **carrée** (voir les annexes 19, 20, 23 à 27 et 42).

- Front

Il peut être **étroit** (annexe 28) ou **large** (annexe 29). On observera aussi sa forme de profil pour voir s'il est **proéminent** (annexe 31) ou **fuyant** (annexe 11).

La **bosse frontale** (annexe 30) est à distinguer du **front proéminent** (annexe 31) car elle ne concerne pas tout le front et se trouve bilatéralement au niveau de l'os frontal.

Une **dépression métopique** (annexe 32) peut être présente. Il s'agit d'un creux linéaire et vertical présent au niveau de la ligne médiane du front, de la naissance des cheveux à la glabella.

Il ne faudra pas la confondre avec une **glabella déprimée** (annexe 33). Cette dernière peut aussi être **proéminente** (annexe 34) et à ne pas confondre avec une **crête métopique proéminente** qui se situe sur la ligne médiane du front et peut être partielle ou atteindre la glabella.

Enfin, l'**arcade sourcillière** (rebord supraorbitaire) peut être **proéminente** (annexe 36) ou **sous-développée** (annexe 37).

- Etage moyen et maxillaire

On regardera les pommettes qui peuvent être **saillantes** (annexe 38) ou **sous-développées** (annexe 39).

L'observation des joues en corrélation avec d'autres signes cliniques peuvent amener au diagnostic de **chérubisme (OMIM 118400)**. Dans ce cas, le patient possède un **étage moyen proéminent** et est joufflu donc avec des **joues proéminentes**. Radiologiquement, il existe des **images radioclares polylobées soufflantes** au niveau des angles et du ramus de la **mandibule** ainsi que des **dents incluses**

¹⁶ Alliot-Licht et al., « Signes extra-oraux à rechercher face à des signes bucco-dentaires d'alerte de maladies d'origine génétique ».

et en **malposition**. L'annexe 40 présente les photographies exobuccales et radiographie panoramique d'un patient de l'hôpital Rothschild atteint par cette pathologie.

Les **joues creuses** sont en général retrouvées chez l'édenté complet (annexe 41).

Des **os zygomatiques plats** peuvent être observés en vue de profil et/ou par palpation. On retrouve cette caractéristique dans le **syndrome de Binder** (annexe 42).

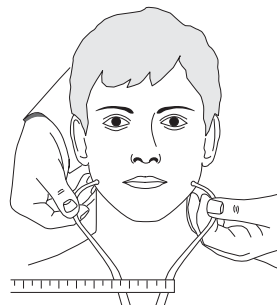
Une **rétrusion de l'étage moyen** se définit par une position postérieure des régions infraorbitaire et alaire, et/ou une diminution verticale des régions infraorbitaire et périalaire, ou une augmentation de la concavité de la face et/ou la diminution de l'angle nasolabial. Elle peut être retrouvée lors d'une hypoplasie du maxillaire (annexe 43) ou encore dans le **syndrome de Binder** (annexe 42).

Le prémaxillaire peut être **proéminent**, par exemple chez les patients avec promaxillie (annexe 44), donnant un profil de classe II. Il peut être au contraire **sous-développé** (annexe 45), donnant un effet de classe III squelettique d'étiologie maxillaire à confirmer par **téléradiographie de profil**.

- Mandibule

Il existe des normes de valeurs concernant la largeur de la mandibule (annexe 46). On peut ainsi qualifier une mandibule de **large** lorsque la distance bigoniaque, mesurée à l'aide d'un compas d'épaisseur (figure 19), est supérieure à 2 écarts types au-dessus de la moyenne (annexe 47). Elle est qualifiée d'**étroite** lorsque celle-ci est inférieure à 2 écarts types en-dessous de la moyenne. Le patient de la figure 48 au visage triangulaire est atteint du **syndrome de Silver-Russell** qui se caractérise notamment par une micrognathie mandibulaire, ce qui donne donc cet aspect de mandibule étroite.

Figure 19 : Mesure de la largeur de la mandibule



Source : Hall et al., *Handbook of physical measurements*, 2007.

Il peut exister une **fente médiane** au niveau de la mandibule, caractérisée par un défaut de la partie médiane de la mandibule et de quelques, voire de tous les tissus sus-jacents (annexe 49).

On évaluera aussi la mandibule de face et de profil au niveau de son volume et dans le sens antéro-postérieur. L'observation clinique sera à corrélérer à l'**examen radiographique** (téléradiographies de face et de profil).

Lorsqu'en vue frontale on a une diminution apparente des longueur et largeur de celle-ci, on a affaire à une **micrognathie** (annexe 50). Elle est associée à un menton court et étroit et est fréquente dans les syndromes de **Silver-Russell**, de **Brachmann-De Lange**, et de **Melnick-Needles** par exemple.

En vue de profil, une protrusion du rebord alvéolaire mandibulaire, au-delà du plan vertical du rebord alvéolaire maxillaire signe une **prognathie** (annexe 51).

Au contraire, une mandibule positionnée postérieurement par rapport au plan du visage de profil signera une **rétrognathie** (annexe 52) et la taille de la mandibule est normale mais placée en retrait par rapport au prémaxillaire. Elle peut s'accompagner d'une **micrognathie** (annexe 48). Dans tous les cas, l'analyse des bases osseuses sur la **téléradiographie de profil** est nécessaire.

- **Menton**

Il peut par exemple être **large, court, pointu** ou **allongé** (annexes 53 à 56).

Le menton peut présenter certains types de **plis** (annexes 57 à 60) :

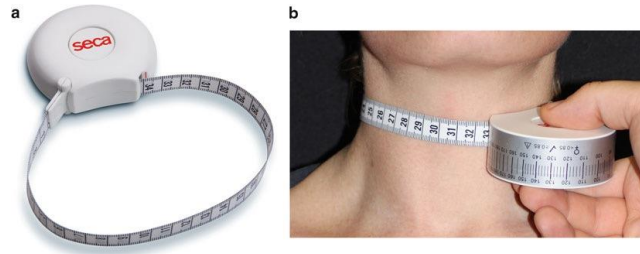
- une **fossette médiane** au niveau de la zone graisseuse du menton,
- un **sillon labiomentonnier marqué**,
- un pli **en forme de H**,
- un pli **vertical**.

- **Cou**

Il n'existe pas de mesure objective pour le cou pour déterminer si celui-ci est **large, étroit, long** ou **court** (annexes 61 à 63). En revanche, on peut déterminer de manière objective l'augmentation de la largeur du cou. Elle est réalisée par une mesure de la circonférence dans le plan horizontal au niveau

le plus proéminent du cartilage thyroïde avec un ruban-mètre, la tête droite, le regard horizontal. La réalisation de cette mesure est présentée dans la figure 20.¹⁷

Figure 20 : (a) Mètre-ruban rétractable non élastique pour déterminer les circonférences corporelles. (Courtoisie de Seca® GmbH & Co. KG, Germany) ; (b) Mesure de la circonférence du cou (Courtoisie de B. Fink, University of Goettingen)



Source : Allanson et al., « Elements morphology : standard of terminology for the head and face », 2009.

La présence d'un **pterygium colli** ou **cou « palmé »** (annexe 64) peut participer à l'augmentation de la circonférence du cou. Il s'agit d'un pli cutané orienté de manière paraverticale au niveau postérolatéral du cou, en général s'étendant de la région mastoïde du crâne à l'acromion. Cette caractéristique s'accompagne souvent d'une **implantation postérieure basse des cheveux**.

De même, il peut exister un **excès de peau** autour du cou, souvent en replis horizontaux. Avec l'âge et l'augmentation verticale du cou, celui-ci s'élargit et ces excès de peau cervicale auraient tendance à disparaître (annexe 65).

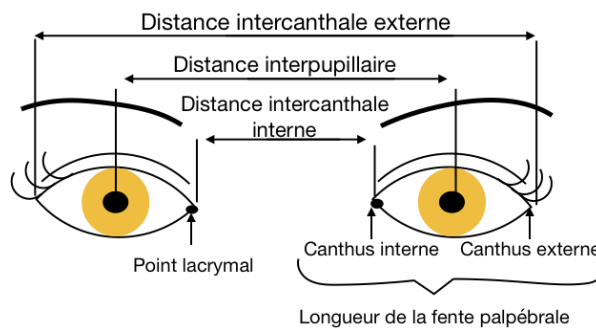
3.2.2. Examen de la région périorbitaire

Les définitions ci-dessous sont traduites et adaptées de Hall et al., « Elements of morphology : standard terminology for the periorbital region », 2009, conformément à la license créative commons 3.0. Elles n'ont pas été révisées par l'auteur qui décline toutes responsabilités.

Il existe de nombreuses variantes physiologiques ou pathologiques au niveau de la région périorbitaire. Nous allons donc décrire les plus remarquables. La figure 21 est un schéma de la région périorbitaire.

¹⁷ Hall et al., *Handbook of physical measurements*.

Figure 21 : Schéma de la région périorbitaire



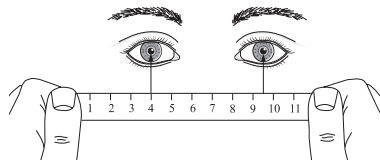
Source : Auteur, 2019.

L'annexe 66 présente quelques anomalies simples à détecter lors de la consultation par le chirurgien-dentiste ou l'orthodontiste. Ces caractéristiques seront détaillées plus bas.

- Distance interpupillaire

Il existe des normes de valeurs concernant la **distance interpupillaire** (annexes 67 et 68). Entre 14 et 15 ans, les valeurs augmentent de manière continue, les normes ne peuvent donc pas être utilisées au-delà de 15 ans. La mesure se fait à l'aide d'une règle graduée (figure 22).

Figure 22 : Mesure avec une règle graduée



Source : Hall et al., *Handbook of physical measurements*, 2007.

Lorsque cette distance est rapprochée, on parle d'**hypotélorisme** et elle est alors supérieure à 2 écarts types en-dessous de la moyenne ou bien elle se situe en-dessous du 3^e centile. On retrouve fréquemment cette caractéristique dans l'**holoprosencéphalie** et la **trisomie 13** et occasionnellement dans le **syndrome Hay-Wells de la dysplasie ectodermique**, le **syndrome oculo-dento-digital** et le **syndrome de Meckel-Gruber** pour ne citer que quelques exemples.¹⁸

On parle d'**hypertélorisme** lorsque la distance interpupillaire paraît augmentée. Elle est alors supérieure à 2 écarts types au-dessus de la moyenne (nouveau-nés à 27-41 semaines de gestation) ou

¹⁸ Jones, Jones, et Del Campo Casanelles M., *Smith's recognizable patterns of human malformation*, 7th edition.

bien lorsqu'elle se situe au-dessus du 97^e centile (entre 0 et 15 ans). On retrouve fréquemment cette caractéristique dans de nombreux syndromes dont les syndromes de **Aarskog**, d'**Apert**, de **Noonan**, de **Sotos**, la **dysplasie crâniofrontonasale**, la **trisomie 13** et le **syndrome de Meckel-Gruber**. Des exemples sont indiqués dans l'annexe 69.

Dans le sens antéro-postérieur, les yeux peuvent être en **situation profonde** par rapport au plan de la face et paraître « **enfoncés** » (annexe 70).

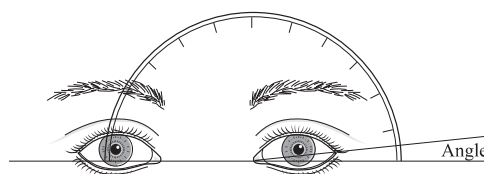
Cette caractéristique sera à distinguer d'un **rebord supraorbitaire (arcade sourcilière) ou rebord orbitaire inférieur proéminents**.

Au contraire, on parle de **proptosis** (annexe 71) lorsqu'on a une protrusion de l'œil par rapport au plan général de la face. Dans ce cas, on veillera à ne pas confondre avec un sous-développement du rebord supraorbitaire ou du maxillaire/zygomatique. Il n'existe pas de mesure objective connue, et le diagnostic de ces caractéristiques dépend grandement de l'expérience de l'observateur.

- Fente palpébrale

L'**inclinaison de la fente palpébrale** est définie comme l'angle formé par deux lignes : une ligne imaginaire qui connecte le canthus latéral et le canthus médial de chaque œil, et une ligne imaginaire horizontale formée par les deux canthi médiaux lorsque le patient se tient la tête avec le plan sagittal médian vertical, en position neutre (ni en flexion, ni en extension), le regard horizontal en avant. La mesure se fait entre les canthi avec un rapporteur ou protractor (figure 23).

Figure 23 : Mesure de l'inclinaison des fentes palpébrales



Source : Hall et al., *Handbook of physical measurements*, 2007.

Les normes d'inclinaison de la fente palpébrale ont été spécifiées par Farkas (1994) pour les caucasiens, les chinois et les africains-américains. Hall et al. (2007) ont seulement spécifié les normes pour les caucasiens entre 6 et 16 ans. L'inclinaison moyenne augmente légèrement à tous les âges.^{19 20}

¹⁹ Farkas, *Anthropometry of the head and face*.

²⁰ Hall et al., *Handbook of physical measurements*.

Lorsque l'**inclinaison** est **vers le bas**, on parle d'**orientation antimongoloïde** et l'inclinaison est alors supérieure à 2 écarts types en-dessous de la norme selon l'âge (annexe 72). Les normes entre 6 et 18 ans sont fournies dans l'annexe 73.

Certains traits comme le **ptosis** ou l'**épicanthus** peuvent entraver l'évaluation de l'inclinaison de la fente palpébrale. L'**hypoplasie du malaire et/ou du zygomatique** et les **yeux largement espacés** peuvent être associés à une inclinaison des yeux vers le bas. Cette caractéristique est retrouvée dans le **Syndrome d'Ehlers-Danlos**.

Lorsque l'**inclinaison** de la fente palpébrale est **vers le haut**, on parle d'**orientation mongoloïde** et elle est alors supérieure à 2 écarts types au-dessus de la norme selon l'âge (annexe 75). Ce trait peut être associé à une **microcéphalie**.

La **longueur** de la fente palpébrale peut varier. La mesure est réalisée au moyen d'une règle graduée. Les normes de la naissance à 16 ans sont spécifiées dans l'annexe 76.

Elle est dite **longue** lorsque la distance entre les canthi médial et latéral est supérieure à 2 écarts types au-dessus de la moyenne selon l'âge (annexe 77).

Elle est dite **courte** lorsque la distance entre les canthi médial et latéral est supérieure à 2 écarts types en-dessous de la norme selon l'âge (annexe 78). Cette caractéristique est fréquente dans le **syndrome oculodentodigital**, la **trisomie 18** et le **syndrome de Williams**.²¹

Au niveau vertical, on parle de **ptosis** lorsque le rebord de la paupière supérieure se trouve au moins 3 mm plus bas qu'habituellement et recouvre la portion supérieure de l'iris (annexe 79). Le rebord supérieur de la paupière recouvre alors au moins une partie de la pupille. Cette caractéristique est fréquemment retrouvée dans certains syndromes, notamment le **syndrome de Noonan** (annexe 79b), le **syndrome de Aarskog** et le **syndrome Blepharomimosis-Ptosis-Epicanthus Inversus**.²²

La **distance intercanthale interne** varie selon les ethnies. On peut tout de même l'évaluer objectivement avec les normes de la naissance à 16 ans parmi les caucasiens, présentées dans l'annexe 80. On parle de **télécanthus** si cette distance est supérieure à 2 écarts types au-dessus de la moyenne (annexe 66). Le télécanthus peut être associé ou non à un **hypertélorisme**. Le cas échéant, ils devraient être décrits séparément. En présence d'un **repli épicanthal**, la détermination de la distance canthale interne peut s'avérer difficile.

²¹ Jones, Jones, et Del Campo Casanelles M., *Smith's recognizable patterns of human malformation, 7th edition*.

²² Jones, Jones, et Del Campo Casanelles M.

- Paupière

Le **blépharomimosis** est une réduction fixe au niveau de la distance verticale entre les paupières supérieures et inférieures avec des fissures palpébrales courtes (annexes 11 et 81). Il est souvent associé à un **épicanthus inversus**.

L'**ablepharon** est l'absence de paupières (annexe 82).

Le **blépharochalasis** (annexe 83) est un relâchement cutané de la paupière. Cette dernière est alors ridée. On retrouve fréquemment cette caractéristique chez les personnes âgées.

L'**ectropion** est une éversion ou rotation du rebord marginal de la paupière (annexe 84). Il implique souvent la paupière inférieure et peut aussi être latéral.

L'**entropion** est un retournement vers l'intérieur ou inversion du rebord marginal de la paupière (annexe 85).

L'**épicanthus palpebralis** (annexe 86) est un repli cutané semi-lunaire débutant au-delà de la partie médiale de la paupière supérieure et venant recouvrir le canthus médial. Dans les cas extrêmes, ce repli peut commencer à hauteur du sourcil et est alors appelé **épicanthus supraciliaris** (annexe 87).²³

La patiente de l'annexe 87 présente cette caractéristique ainsi qu'un syndrome de délétion du 5p.

Dans le cas où ce repli cutané débute au niveau ou immédiatement en dessous de la partie médiale de la paupière inférieure en remontant progressivement pour recouvrir le canthus médial, il s'agit d'un **épicanthus inversus** (annexe 88).

- Sourcils

On peut décrire la forme du sourcil : **large, très arquée, droite** (annexes 89 à 92).

Lorsque les deux sourcils se rencontrent au niveau médial, on parle de **synophrys** (annexe 92). Ce trait est retrouvé dans le **syndrome de Brachmann-De Lange** (annexe 92b) où il existe un **hirsutisme**, des **sourcils arqués**, des **cils longs et recourbés** ainsi qu'une **implantation basse postérieure des cheveux**.

Au niveau quantitatif, on parle de sourcil **épars** ou d'**hypotrichose** du sourcil en présence d'une diminution de la densité ou du nombre et/ou une diminution du diamètre des poils de sourcils (annexe 93).

Au contraire on parlera de sourcil **épais** ou d'**hypertrichose** du sourcil lors d'une augmentation de la densité ou du nombre et/ou d'une augmentation du diamètre du poil du sourcil (annexe 94).

L'épaississement ou le défaut peut être **localisé** (médial, central, latéral) ou **total**.

²³ Utéza et Dufier, « Affections génétiques et congénitales des paupières ».

- Cils

Ils sont qualifiés de **longs** lorsque la longueur du cil supérieur du milieu est supérieure à 10 mm. Un synonyme est la **trichomégalie ciliaire** (annexe 92). La mesure se fait sur les cils les plus longs, qui se trouvent fréquemment au centre de la paupière. Les normes sont de $7,99 \pm 1,05$ mm chez les garçons et $7,76 \pm 1,03$ chez les filles.

Ils sont qualifiés de **proéminents** lorsqu'ils captent l'attention de l'observateur de par l'augmentation de la densité et/ou la longueur et/ou le fait qu'ils soient bouclés sans avoir de lien avec la trichomégalie (annexes 92 et 95).

Lorsqu'on a une diminution de la densité ou du nombre de cils, on parle de **cils épars** ou **hypotrichose ciliaire** (annexe 96). Il n'existe toutefois pas de norme concernant les cils épars.

- Paupière

Il peut exister une **fente**, c'est-à-dire une discontinuité ponctuelle du rebord de la paupière supérieure ou inférieure (annexe 97).

- Point lacrymal

Il peut être **absent** (annexe 98) ou **ectopique**, c'est-à-dire ailleurs qu'au niveau du bord médial de la paupière (annexe 99).

3.2.3. Examen du nez ²⁴

Les définitions ci-dessous sont traduites et adaptées de Hennekam et al., « Elements of morphology : standard terminology for the nose and philtrum », 2009, conformément à la license créative commons 3.0. Elles n'ont pas été révisées par l'auteur qui décline toutes responsabilités.

²⁴ Hennekam et al., « Elements of morphology ».

- Anatomie du nez

Racine nasale : Partie supérieure du nez la plus déprimée le long de l'arête nasale.

Nasion : Point médian situé juste au-dessus de la racine nasale, en regard de la suture nasofrontale.

Voûte nasale : Zone en forme de selle de cheval incluant la racine nasale ainsi que les zones latérales du nez. Il s'étend de la glabella à la limite inférieure de l'os nasal, et latéralement aux canthi internes.

Arête nasale : Proéminence médiane du nez, s'étendant de la racine du nez à sa pointe. Elle est aussi appelée dorsum du nez.

Base nasale : Ligne imaginaire entre les points les plus latéraux des attachements externes inférieurs des ailes nasales.

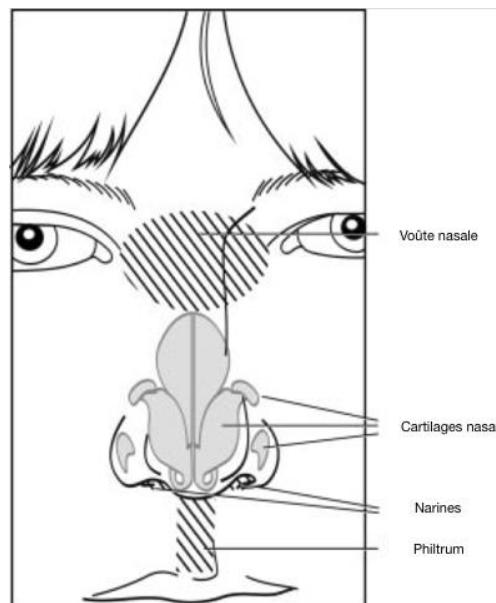
Pointe du nez : Jonction entre la limite inférieure de l'arête nasale et la columelle. Il s'agit en général du point du nez le plus éloigné du plan de la face.

Ailes : Tissu comprenant la limite latérale du nez inférieurement, entourant les narines.

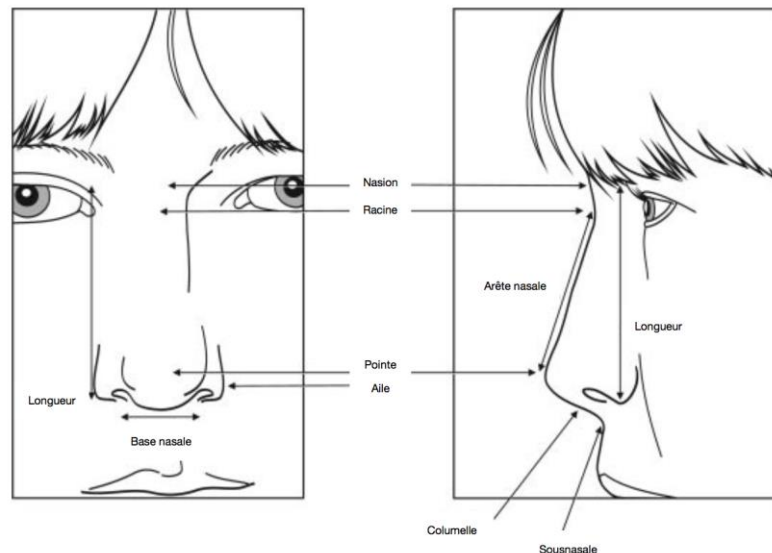
Columelle : Tissu reliant la pointe du nez à la base nasale et séparant les narines. Il s'agit de la limite inférieure du septum nasal.²⁵

La figure 24 présente des schémas descriptifs du nez.

Figure 24 : Schémas descriptifs du nez



²⁵ Hennekam et al.



Source : Hennekam et al., « Elements of morphology : standard terminology for the nose and philtrum », 2009.

Les mesures du nez sont réalisées au moyen d'un **pied à coulisse**. Celles réalisées par mètre-ruban sont peu fiables. Le nez continuant sa croissance avec l'âge, il n'y a pas de normes standards pour sa taille à l'âge adulte. ²⁶

Les variations anatomiques existent :

1. En longueur : long ; court
2. En largeur : nez large ; nez étroit ; base nasale étroite ; arête nasale étroite ; voûte nasale étroite...
3. En longueur et en largeur
4. Au niveau de la forme ou de la position

- Aile nasale

Il peut exister une **fente** (annexe 100).

L'aile peut être **épaisse** (annexe 101) ou **sous-développée/hypoplasique** (annexe 102).

- Columelle

On l'observera généralement **de dessous** ou **de profil**. Elle peut par exemple être **épaisse** (annexe 103), **courte** (annexe 104) ou **pendante** (annexe 105). Pour cette dernière caractéristique, l'insertion de la columelle est normale. Les annexes 106 et 107 présentent des columelles à **insertion basse** et **haute**.

²⁶ Hall et al., *Handbook of physical measurements*.

- Narine

Elle peut être **antéversée**. On peut alors parler de **pointe du nez retroussée**. Cette caractéristique s'observe lorsque la tête se trouve avec le plan horizontal de Franckfort parallèle au sol et les yeux de l'observateur au même niveau que ceux du patient. Les narines sont alors orientées antérieurement et font face à l'observateur (annexe 108).

Elle peut paraître **large** (annexe 109) ou **étroite** (annexe 110), être **unique** (annexe 111) ou **surnuméraire** (annexe 112).

- Base nasale

Elle peut être **étroite** ou **large** (annexes 113 et 114).

- Voûte nasale

Elle peut être **déprimée, proéminente, étroite** ou **large** (annexes 115 à 118). Une des caractéristiques faciales du syndrome de Brachmann-De Lange est la **voûte nasale large** (annexe 92b). Cette caractéristique est aussi fréquente dans les **syndromes d'Ehlers-Danlos**, de **Gorlin** et de **Hay-Wells**.²⁷ Une voûte nasale large peut être proéminente ou déprimée.

- Arête nasale

Elle peut être **concave, convexe, déprimée, étroite** ou **large** (annexes 119 à 123).

- Pointe nasale

Elle peut être **bifide**, c'est-à-dire que la pointe nasale possède une indentation visuellement évaluable. Si une pointe nasale bifide est corrélée à une indentation ou fente de l'arête et de la voûte nasale, il s'agit alors d'un **nez bifide**. L'annexe 124 présente un nez bifide chez un patient atteint du syndrome de **Noonan**. Le patient de l'annexe 121 présente une fente labio-palatine bilatérale avec arête et pointe nasale **déprimées**.

²⁷ Jones, Jones, et Del Campo Casanelles M., *Smith's recognizable patterns of human malformation, 7th edition*.

La **largeur** de la pointe nasale est évaluée à la jonction antérieure de l'aile avec la pointe. Elle est mieux appréciée en regardant en-dessous du nez. Elle peut être **large** (annexes 123, 124 et 125) et dans ce cas elle est souvent observée chez les personnes ayant une pointe nasale de forme carrée. Il n'existe pas de mesures objectives. L'annexe 126 présente au contraire des pointes nasales étroites.

Au niveau de la symétrie par rapport au plan sagittal médian, la pointe nasale peut être **déviée** (annexe 127). Il n'existe pas d'angle minimal pour lequel on peut dire que la pointe soit déviée. L'évaluation de l'importance de la déviation est hautement dépendante de l'expérience de l'observateur. Une **déviat**ion du septum nasal peut l'accompagner.

Lorsque la position de la pointe nasale est en-dessous de la base nasale, on dit qu'elle est **tombante** (annexe 128). Ce trait est souvent associé à une **arête nasale longue** et est le mieux apprécié en vue de profil. Il peut coexister avec une **pointe nasale déprimée** et une **insertion basse de la columelle**.

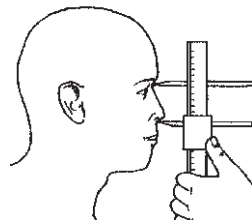
- Mesures du nez

Les mesures se font avec un **compas à pointe sèche**.

On appelle **nez bulbeux** un nez avec une augmentation de volume et de l'aspect globuleux de la partie antéro-inférieure du nez (patiente de l'annexe 123).

La mesure de la **longueur du nez** se fait entre le nasion et le point sous-nasal (figure 25). Dans le cas où le nasion serait difficile à déterminer, on ne pourra réaliser qu'une évaluation subjective. Le nez continue à grandir tout au long de la vie avec une augmentation de la longueur de l'arête mais pas nécessairement une augmentation de la longueur nasale. Les normes sont fournies dans l'annexe 129.

Figure 25 : Mesure de la longueur du nez



Source : Hall et al., *Handbook of physical measurements*, 2007.

Lorsque la distance du nasion au point sous-nasal est supérieure à deux écarts types au-dessus de la moyenne, on qualifie le nez de **long** (annexe 130). De manière subjective, il s'agit d'une augmentation apparente de la longueur de la racine nasale à la base nasale.

Au contraire, lorsque la distance entre le nasion et le point sous-nasal est supérieure à deux écarts types en-dessous de la moyenne, on parle de nez **court**.

Le **syndrome de Binder** ou **dysplasie maxillo-nasale OMIM 155050** est caractérisé, d'après orphanet par « un visage aplati à son étage moyen (hypoplasie médiofaciale), avec un **nez anormalement court** à la racine aplatie, un maxillaire supérieur peu développé, une mandibule relativement proéminente et/ou une malocclusion de type III (occlusion inversée) ». On retrouve ces caractéristiques chez le patient atteint de ce syndrome au niveau de l'annexe 131.

La **largeur nasale** est définie comme la **distance interalaire**, c'est-à-dire la distance entre les points les plus latéraux des ailes nasales. Les normes en largeur du nez sont présentées en annexe 132.

Figure 26 : Mesure de la largeur du nez



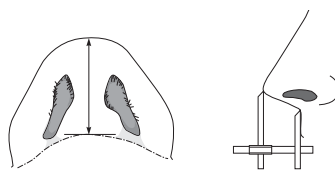
Source : Hall et al., *Handbook of physical measurements*, 2007.

Lorsque la distance interalaire est supérieure à deux écarts types en-dessous de la moyenne selon l'âge, on qualifie le nez d'**étroit** (annexe 133).

Au contraire lorsque cette distance est supérieure à deux écarts types au-dessus de la moyenne selon l'âge, le nez est dit **large** (annexe 134). Un nez large s'accompagne souvent, mais pas nécessairement d'une **base nasale large**. Il peut aussi s'accompagner d'une augmentation de l'épaisseur des ailes, d'un élargissement des narines, ou bien d'une columelle large. Le terme de nez large est en général utilisé pour traduire une augmentation, non seulement de la distance inter-alaire, mais aussi de la pointe, la voûte et l'arête nasale. C'est un terme regroupant plusieurs caractéristiques, il est donc préférable de les décrire individuellement.

Au niveau **sagittal**, on peut mesurer la **protrusion** du nez comme sur la figure 27, la distance entre les points sous-nasal et pronasal (point médian le plus antérieur de la pointe du nez). Les normes de valeurs sont fournies dans l'annexe 135.

Figure 27 : Mesure de la protrusion du nez



Source : Hall et al., *Handbook of physical measurements*, 2007.

Lorsque celle-ci est supérieure à deux écarts types au-dessus de la moyenne, on parle de nez **protubérant** (annexe 136).

- Philtrum
 - Anatomie du philtrum

Le philtrum (Grec : philtron = potion d'amour) est un sillon vertical au niveau de la portion médiane de la lèvre supérieure, bordée par deux crêtes latérales. Il se situe entre la base du nez (point sous-nasal) et le bord du vermillon (point labial superius). Cette zone est aussi désignée comme étant la distance naso-labiale.

- Mesures du philtrum

Elle peut comporter des erreurs et être imprécise car il s'agit d'une distance courte entre des points cutanés. Plusieurs études comportant les normes de longueur du philtrum dans des échantillons de populations variées ont été publiées. Pour plus de détails, se référer au tableau 3.

Tableau 3 : Différentes études sur les normes de longueur du philtrum

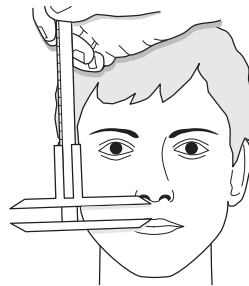
| TABLE I. Normal Values for Philtrum Length (Selected Studies) | | |
|--|---------------|---------------------------------|
| Age of subjects/method | Country | References |
| 13–42 weeks of gestation/sonography | Israel | Gull et al. [2005] |
| 28–42 weeks of gestation/caliper ^a or blunt compasses | Hungary | Méhes [1981] |
| 27–41 weeks of gestation/caliper | Japan | Fok et al. [2003] |
| 37–41 weeks of gestation/caliper | Japan | Tateishi and Kajii [1992] |
| 1 month to 15 years/calliper | Japan | Igarashi and Kajii [1988] |
| 1–18 years/caliper | North America | Farkas et al. [1992] |
| Birth to 14 years | USA | Feingold [2001] |
| Birth to 12 years/photo-anthropometry | Germany | Stengel-Rutkowski et al. [1984] |
| Birth to 97 years/rigid transparent caliper | Switzerland | Zankl et al. [2002] |

^aCaliper = sliding caliper in each case.

Source : Hennekam et al., « Elements of morphology : standard terminology for the nose and philtrum », 2009.

La mesure de la longueur du philtrum se fait idéalement avec un **pied à coulisse** , ou en général à l'aide d'une **règle transparente** du point sous-nasal à la partie supérieure médiane du bord du vermillon (figure 28). Les mesures doivent se faire en **position neutre** , puisque l'expression faciale altère les points de repère. En addition aux difficultés de mesure, il faut considérer les variations significatives au niveau ethnique, de l'âge, et du sexe.²⁸ Les normes de longueurs à la naissance puis jusque 16 ans figurent dans les annexes 137 et 138.

Figure 28 : Mesure de la longueur du philtrum à l'aide d'un pied à coulisse



Source : Hall et al., *Handbook of physical measurements*, 2007.

Les variations anatomiques se font :

1. En longueur : long/court
2. En largeur : large/étroit
3. En profondeur : superficiel/profond
4. Au niveau de l'apparence inhabituelle, par exemple : une absence de parallélisme entre les crêtes (annexe 139)

Un philtrum est dit **long** lorsque la distance entre la base nasale et le milieu du bord supérieur du vermillon de la lèvre supérieure est supérieure à deux écarts types au-dessus de la moyenne (annexe 140). Cette caractéristique est par exemple retrouvée dans le **syndrome de Brachmann-De Lange** (annexe 92b).²⁹ Au contraire il est dit **court** lorsque cette distance est inférieure à deux écarts types en-dessous de la moyenne (annexe 141).

Un philtrum est dit **large** lorsque la distance entre les crêtes philtrales, mesurée juste au-dessus du bord du vermillon, est supérieure à deux écarts types au-dessus de la moyenne (annexe 142). Concernant les normes de valeurs, Franz et Sokol (1971)³⁰ ont trouvé que la largeur moyenne du

²⁸ Hall et al., *Handbook of physical measurements*.

²⁹ Jones, Jones, et Del Campo Casanellas M., *Smith's recognizable patterns of human malformation*, 7th edition.

³⁰ Franz M. L. et Sokol A. B., « Cleft palate journal ».

philtrum serait de 7 mm chez les enfants en bas âge, et de 9,7 mm chez les adultes d'après Ward et Jamison (1991)³¹. La mesure de la largeur du philtrum est encore plus imprécise que celle de sa longueur. Un philtrum large peut être associé à une diminution de la proéminence de la crête ou bien à un creux peu profond, c'est-à-dire un **philtrum superficiel**.

Au contraire, un philtrum est dit **étroit** lorsque cette distance entre les crêtes philtrales est supérieure à deux écarts types en-dessous de la moyenne (annexe 143).

Les annexes 144 et 145 présentent des variations en profondeur du philtrum.

On peut noter que lorsqu'on est en présence d'un philtrum dit **profond** ou **proéminent**, il est difficile de déterminer s'il s'agit d'un réel approfondissement du creux du philtrum avec une hauteur normale des crêtes ou bien un creux normal avec des crêtes proéminentes.

Au niveau anatomique, il peut exister un **sinus médian** au niveau du philtrum (annexe 146).

Le philtrum peut être de forme **triangulaire** avec pour sommet la pointe de la columelle (annexe 140). Il peut s'accompagner d'un **philtrum effacé** (annexe 145).

3.2.4. Examen des oreilles

3.2.4.1 Anatomie de l'oreille

Les définitions ci-dessous sont traduites et adaptées de Hunter et al., « Elements of morphology : standard terminology for the ear », 2009, conformément à la license créative commons 3.0. Elles n'ont pas été révisées par l'auteur qui décline toutes responsabilités.

L'oreille est une structure complexe, non connue des chirurgiens-dentistes et orthodontistes. Cependant, elle est visible lors de la consultation et mérite une attention particulière, d'autant plus que sa variation peut être un signe d'appel pour de nombreux syndromes. Il est donc important de connaître ses principales structures et leur normalité, sans trop rentrer dans les détails, afin de pouvoir déceler les variantes phénotypiques. Les structures décrites ci-dessous sont sur la figure 29.

³¹ Ward R. E. et Jamison P. L., « Measurement precision and reliability in craniofacial anthropometry : implications and suggestions for clinical applications ».

L'**oreille externe** ou **pinna**, comprend deux parties : le **pavillon** (auricula) et le **conduit auditif externe** ou **méat acoustique externe** (MAE).³²

Anthélix : Structure cartilagineuse en forme de Y, naissant depuis l'antitragus et séparant la conque, la fosse triangulaire et le scapha. Elle représente la zone de plicature du cartilage conchal. La racine (partie en-dessous de la bifurcation) d'un anthélix normal est légèrement incurvée et se divise aux deux tiers de son trajet pour former un large repli de la **branche supérieure (ou postérieure)** de l'anthélix, et un repli plus fin pour la **branche inférieure (ou antérieure)**.

Antitragus : Protrusion cartilagineuse antérosupérieure reposant entre l'incisure et l'origine de l'anthélix.

Conque : Elle occupe la partie moyenne de l'oreille. C'est une large et profonde dépression antérieure qui prolonge le MAE. Elle est limitée par le tragus, l'incisure, l'antitragus, l'anthélix et la racine de l'hélix. Elle est subdivisée en deux portions par la racine de l'hélix, en cymba au-dessus, et en cavum en-dessous.

Plan horizontal de Franckfort : Plan connectant le point le plus bas de la limite inférieure de chaque orbite au point le plus haut de la limite supérieure du MAE. Il s'agit du plan horizontal de référence pour la description des autres plans et structures.

Hélix : Bord externe de l'oreille s'étendant de l'insertion supérieure de l'oreille sur le cuir chevelu (racine) à la terminaison du cartilage au niveau du lobe. On peut le diviser en trois parties approximatives : l'**hélix ascendant**, qui s'étend verticalement depuis la racine ; l'**hélix supérieur**, qui commence en haut de la portion ascendante et s'étend horizontalement en s'incurvant en postérieur au niveau de la zone du tubercule de Darwin ; la **partie descendante ou postérieure**, qui commence en-dessous du tubercule de Darwin et s'étend à la limite supérieure du lobe de l'oreille. Sa forme peut être très variable selon les individus.

Racine de l'hélix : La continuité de la partie antéroinférieure de l'hélix ascendante.

Lobe : Tissu mou représentant la partie inférieure du pinna. On observe de grandes variations de taille et de degré d'attachement de la partie antéroinférieure à la face.

Scapha : Creux entre l'hélix et l'anthélix.

Tragus : proéminence cutanée antérieure au conduit auditif.

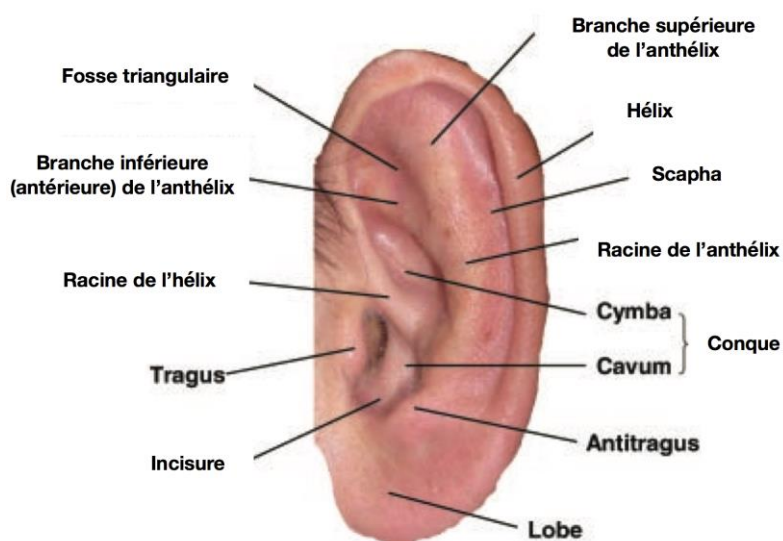
Fosse triangulaire : Concavité limitée par les branches supérieure et inférieure de l'anthélix et par la portion ascendante de l'hélix.³³³⁴

³² Teissier et al., « Malformations congénitales de l'oreille externe et de l'oreille moyenne ».

³³ Hunter et al., « Elements of morphology ».

³⁴ Denoyelle, « Pathologie congénitale de l'oreille externe ».

Figure 29 : Anatomie normale de l'oreille externe ³⁵

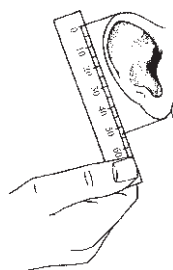


Source : Traduit de Hunter et al., « Elements of morphology : standard terminology for the ear », 2009.

3.2.4.2. Mesures de l'oreille

La **longueur de l'oreille** est déterminée par la distance maximale du bord supérieur au bord inférieur de l'oreille externe. ³⁶ Les normes de valeurs de la naissance à 16 ans sont fournies dans l'annexe 147.

Figure 30 : Mesure de la longueur de l'oreille externe ³⁷



Source : Hall et al., *Handbook of physical measurements*, 2007.

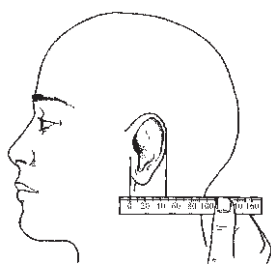
La **largeur de l'oreille** est déterminée par la mesure transversale du point au niveau du rebord antérieur du tragus —qui peut être mis en évidence par palpation— jusqu'au point le plus éloigné de l'hélix. Les normes de valeurs de la naissance à 16 ans sont fournies dans l'annexe 148.

³⁵ Hunter et al., « Elements of morphology ».

³⁶ Hall et al., *Handbook of physical measurements*.

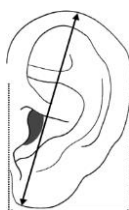
³⁷ Hall et al.

Figure 31 : Mesure de la largeur de l'oreille externe



Source : Hall et al., *Handbook of physical measurements*, 2007.

Figure 32 : Longueur et largeur maximales de l'oreille



Source : Hunter et al., « Elements of morphology : standard terminology for the ear », 2009.

Une oreille est donc dite **longue** lorsque la longueur médiane longitudinale de l'oreille est supérieure à deux écarts types au-dessus de la moyenne.

Elle est au contraire dite **courte** lorsque cette longueur est inférieure à deux écarts types en-dessous de la moyenne.

L'oreille est atteinte de **macrotie** lorsque qu'elle combine une longueur médiane longitudinale de l'oreille supérieure à deux écarts types au-dessus de la moyenne et une largeur médiane de l'oreille supérieure à deux écarts types au-dessus de la moyenne. Subjectivement, l'oreille paraît globalement agrandie (annexe 149).

Les définitions de la **microtie** suivent une classification communément utilisée des anomalies de l'oreille par Weerda (1988), basée sur la chirurgie.³⁸ La microtie indique au moins une diminution de longueur et de largeur, et dans les formes plus sévères une anomalie de structure.

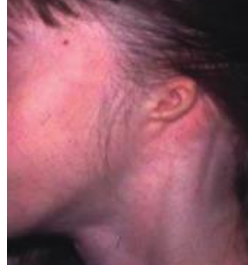On peut évaluer la microtie en trois degrés :

³⁸ Weerda H., « Classification of congenital deformities of the auricle ».

- Premier degré

Tous les composants de l'oreille normale sont présents. La longueur médiane longitudinale est supérieure à deux écarts types en-dessous de la moyenne (figure 33).

Figure 33 : Microtie, premier degré

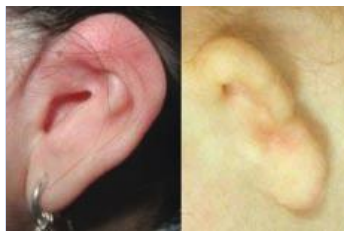

Source : Hunter et al., « Elements of morphology : standard terminology for the ear », 2009.

- Second degré

La longueur médiane longitudinale de l'oreille est supérieure à deux écarts types en-dessous de la moyenne pour une oreille ayant quelques composants normaux.

Figure 34 : Microtie, second degré

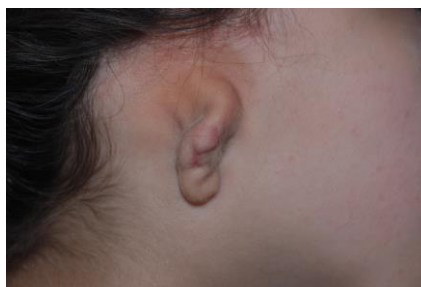

Source : Hunter et al., Elements of morphology : standard terminology for the ear, 2009.

- Troisième degré

Quelques structures auriculaires sont présentes, mais aucune n'est conforme aux composants normaux de l'oreille.

Figure 35 : Microtie, troisième degré chez une patiente atteinte de microsomie hémifaciale droite

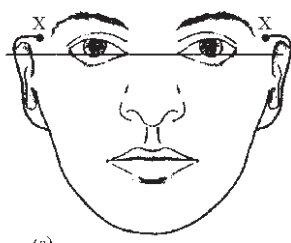


Source : Gavalda, Vi-Fane, Hôpital Pitié-Salpêtrière, 2019.

3.2.4.3. Implantation basse de l'oreille

La position de l'oreille peut être déterminée de quatre manières différentes.³⁹ Les méthodes d'évaluation objective de la position de l'oreille sont sujettes à controverse car elles ne positionnent pas l'oreille selon un plan fixe. De plus, le Plan de Franckfort ne peut pas être utilisé car il implique le tragus. L'insertion supérieure de l'oreille au niveau du cuir chevelu doit se situer au-dessus d'une ligne fictive horizontale passant par les canthi internes et s'étendant postérieurement à l'oreille comme sur la figure 36. Si elle est en-dessous, l'implantation est dite **basse**.

Figure 36 : Implantation normale de l'oreille ⁴⁰



Source : Hall et al., *Handbook of physical measurements*, 2007.

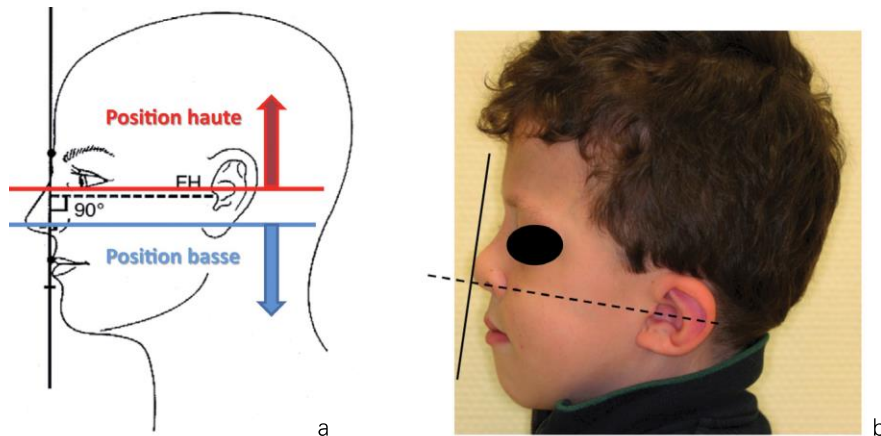
Une autre méthode consiste à déterminer la position de l'oreille selon l'intersection de deux lignes. La première est une ligne verticale rejoignant la glabelle et le point labial supérieur le plus antérieur ; la deuxième étant une ligne horizontale perpendiculaire à la première, passant par le point porion au niveau du tragus. La position de l'oreille est alors normale si ces deux lignes se croisent dans la zone entre la partie supérieure de l'aile du nez et la partie inférieure de la paupière inférieure.⁴¹

³⁹ Hall et al., *Handbook of physical measurements*.

⁴⁰ Hall et al.

⁴¹ De la Dure-Molla et Garrec, « Patients dysmorphiques : une relecture des signes cliniques mineurs vers un diagnostic ».

Figure 37 : Autre méthode pour la détermination de la position de l'oreille ⁴². L'oreille possède aussi une rotation postérieure augmentée



Source : Dure-Molla et Garrec, « Patients dysmorphiques : une relecture des signes cliniques mineurs vers un diagnostic », 2013.

Les oreilles à implantation basse sont fréquemment retrouvées dans les syndromes de **Rubinstein-Taybi**, de **Treacher Collins** ou de **Meier-Gorlin**.⁴³

3.2.4.4. Rotation postérieure de l'oreille

L'angle formé par la ligne perpendiculaire au plan de Franckfort et l'axe longitudinal médial de l'oreille (les deux points les plus éloignés de l'oreille) est supérieur à deux écarts types au-dessus de la moyenne selon l'âge (figure 38).⁴⁴

Les normes sont disponibles dans l'annexe 150.

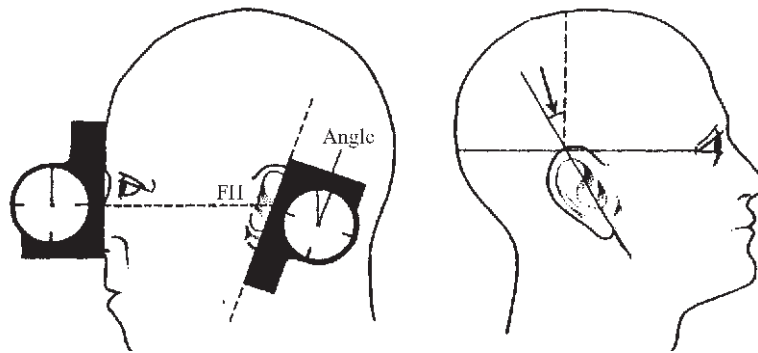
L'angle moyen, proche de 20° selon le plan de Franckfort n'est pas pertinent si l'oreille est en position basse. Les anomalies de forme de l'oreille induisent des difficultés à déterminer l'axe longitudinal médial de l'oreille. Dans ce cas, il n'est pas judicieux d'évaluer le statut rotationnel de l'oreille.

⁴² De la Dure-Molla et Garrec.

⁴³ Jones, Jones, et Del Campo Casanelles M., *Smith's recognizable patterns of human malformation, 7th edition*.

⁴⁴ Hall et al., *Handbook of physical measurements*.

Figure 38 : Mesure de l'angulation postérieure de l'oreille



Source : Hall et al., *Handbook of physical measurements*, 2007.

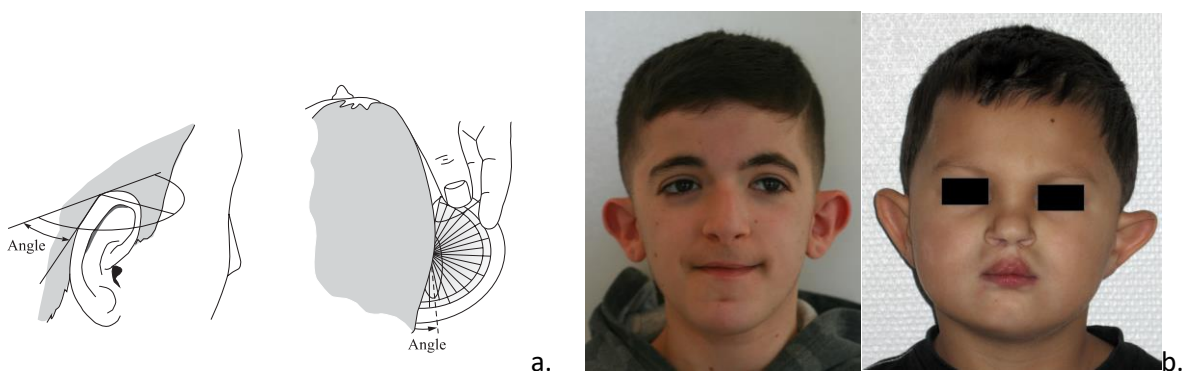
3.2.4.5. Oreilles décollées

Il existe deux définitions objectives :

- l'angle formé par le plan de l'oreille et l'os mastoïde est supérieur au 97^e centile selon l'âge,
- le rebord externe de l'hélix est situé à une distance supérieure à 2 cm du mastoïde au niveau du point le plus éloigné.

Les normes d'angles de 6 à 16 ans sont disponibles dans l'annexe 151. Dans des cas légers, la branche supérieure de l'anthélix est déficiente ; dans des cas plus sévères, le manque d'ourlé normal peut être plus important.

Figure 39 : (a) Mesure de l'angulation de l'oreille ; (b) Oreilles décollées chez un patient atteint du syndrome de Rubinstein-Taybi pour la photographie de gauche



Sources : (a) Hall et al., *Handbook of physical measurements*, 2007 ; (b) Hôpital Rothschild O'rares, 2019, 2010.

3.2.4.6. Aspect général de l'oreille

L'oreille peut être **creuse**, c'est-à-dire qu'elle est proéminente latéralement, avec un déficit de pli anthélicéen, incluant l'absence de branches supérieures et inférieures (annexe 152).

On vérifiera que l'oreille ne possède pas d'**absence focale** comme sur l'annexe 153. En l'occurrence, la zone affectée doit être précisée, par exemple, « absence focale de la fosse triangulaire ».

On appelle **oreilles de Satyre**, des oreilles dont la portion supérieure est pointue, avec un pli variable de l'ourlet de l'hélix (annexe 154). La portion supérolatérale de l'oreille est alors anormalement petite. Ce type d'oreille est par exemple retrouvé dans le **syndrome de Townes-Brocks**.⁴⁵

L'**oreille de Stahl**, ou encore appelée **oreille de faune** ⁴⁶, est caractérisée par la présence d'une troisième branche naissant au niveau ou au-dessus de la bifurcation normale de l'anthélix (annexe 155).

On appellera en anglais **lop ear**, ayant pour traduction française **oreille tombante**, une oreille dont l'ourlet antérieur et inférieur de la portion supérieure de l'oreille oblitère la fosse triangulaire et le scapha (annexe 156).

Les formes légères sont limitées à la partie supérieure de l'oreille, les formes plus sévères affectent les parties postérieure et supérieure. L'oreille tombante est à distinguer d'un **hélix excessivement ourlé** pour lequel le contour externe de l'oreille est normal.

3.2.4.7. Protubérances et indentations de l'oreille

Le **sinus auriculaire** est une petite indentation pouvant se situer sur la partie inférieure de l'hélix ascendant, la conque, ou dans la racine de l'hélix (annexe 157).

Le **sinus préauriculaire** est une petite indentation se situant antérieurement à l'insertion de l'oreille (annexe 158).

⁴⁵ Jones, Jones, et Del Campo Casanellas M., *Smith's recognizable patterns of human malformation, 7th edition*.

⁴⁶ Denoyelle, « Pathologie congénitale de l'oreille externe ».

Le **nodule de Quelprud** est une petite proéminence cartilagineuse au niveau de la partie postérieure de la conque. On le visualise idéalement lorsque le lobe est rabattu antérieurement comme sur l'annexe 159).

Le **nodule auriculaire** est une petite protubérance dans le pinna (annexe 160).

L'**enchondrome préauriculaire** est une petite protubérance non cartilagineuse, antérieure à l'insertion de l'oreille. Sa reconnaissance dans l'observation clinique est capitale car il est associé à plusieurs syndromes orofaciaux : plus fréquemment avec le **syndrome de Goldenhar (OMIM 164210)** ; moins dans les **syndromes de Treacher-Collins, de Townes-Brocks (OMIM 107480)**, et de **délétion du 4p ou syndrome Wolf-Hirschhorn (OMIM 194190)**. Dans la littérature, certains auteurs l'appellent **tragus accessoire**.^{47 48}

Le patient de l'annexe 161 est par exemple atteint du syndrome de Goldenhar avec fente palatine bilatérale, tandis que celui de l'annexe 162 est atteint du syndrome de Townes-Brocks.

3.2.4.8. Anthélix

Il peut être **absent** (annexe 163).

Il peut posséder une **branche supplémentaire** (voir **oreille de Stahl**) (annexe 155).

Il peut être **angulé** (annexe 164).

Les **branches supérieure, inférieure** et la **racine** peuvent présenter des variations de taille, au niveau de la largeur et de la proéminence (annexes 165 à 169).

3.2.4.9. Antitragus

La **taille** de l'antitragus est hautement variable. Les variations de taille sont présentées dans les annexes 170 et 171.

Au niveau anatomique, il peut être **bifide** (annexe 172) ou encore **éversé** (annexe 173).

⁴⁷ Bahrani et Khachemoune, « Review of accessory tragus with highlights of its associated syndromes ».

⁴⁸ Jones, Jones, et Del Campo Casanelles M., *Smith's recognizable patterns of human malformation, 7th edition*.

3.2.4.10. Conque

Il peut exister des **plis** ou **crêtes supplémentaires** dans la conque, distincts de la racine de l'hélix (annexe 174).

3.2.4.11. Hélix

Il peut exister un **défait de continuité** de l'hélix (annexe 175).

Si celui-ci se situe à la jonction entre les parties supérieure et descendante de l'hélix alors on le nomme **encoche de Darwin** (annexe 176).

L'indentation peut être linéaire et circonférentielle au niveau de la convexité de la surface externe de l'hélix, on pourra dire que celui-ci est **plissé** (annexe 177).

Le **tubercule de Darwin** est un petit accroissement de l'ourlet hélicéen à la jonction entre les portions supérieure et descendante de l'hélix (annexe 178).

La **racine ascendante** peut être **discontinue**, c'est-à-dire qu'il existe une interruption entre l'hélix ascendant et la racine de l'hélix, permettant à l'hélix ascendant de se rattacher directement à la région mastoïde (annexe 179). C'est un trait peu commun.

L'**ourlet** de l'hélix peut être **exagéré** (annexe 180), à ne pas confondre avec un **lop ear** où la convexité habituelle du bord postérieur de l'oreille n'existe plus.

Il peut au contraire être **insuffisant** comme sur l'annexe 181.

On vérifiera l'existence de **puit postérieur** au niveau de l'hélix. Le puit est en général **linéaire** mais il peut aussi être de forme **ovale** et **étroit, unique** ou **multiple** (annexe 182).

La **racine** de l'hélix peut présenter une **extension de la portion terminale** avec un élargissement au lieu d'un rétrécissement de l'extrémité proche de l'anthélix (annexe 183). Lorsque l'extension de la crête de la racine de l'hélix à travers l'oreille réalise une **connexion** de la racine à l'anthélix, on dit qu'il s'agit d'une **crus conchale** (annexe 184).⁴⁹

⁴⁹ Vincent et al., « Anomalies congénitales de l'oreille externe : traitement néonatal par conformation ».

Enfin, la racine peut présenter des variations de **volume** (annexes 185 et 186).

3.2.4.12. Tragus

Les variations de **taille** sont présentées dans l'annexe 187.

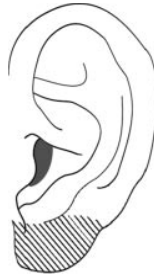Le tragus peut être **bifide** (annexe 188).

Il peut exister un tragus **accessoire**, c'est-à-dire une duplication complète ou partielle du tragus qui se situe antérieurement au tragus normal (annexe 189). Certains auteurs nomment tragus accessoire plusieurs termes comme la **polyotie** ou l'**enchondrome préauriculaire**.⁵⁰

3.2.4.13. Lobe

La figure 40 présente l'anatomie normale du lobe de l'oreille.

Figure 40 : Anatomie normale du lobe de l'oreille



Source : Hunter et al., « Elements of morphology : standard terminology for the ear », 2009.

Au niveau de sa taille, le lobe peut être **absent**, **petit** ou **large** (annexes 190 à 192).

Il peut être **attaché**, c'est-à-dire sans portion pendante (annexe 193).

Il peut exister des **plis antérieurs** (annexe 194) ou une **fente** (annexe 195), à différencier des déchirures dues aux boucles d'oreille.

Au niveau de son orientation, le lobe peut **faire face vers l'avant** (annexe 196) ou **vers le haut** (annexe 197).

⁵⁰ Bahrani et Khachemoune, « Review of accessory tragus with highlights of its associated syndromes ».

3.2.5. Examen des mains

Les définitions ci-dessous sont traduites et adaptées de Biesecker, et al., Elements of morphology : standard terminology for the hands and feet, 2009, conformément à la license créative commons 3.0. Elles n'ont pas été révisées par l'auteur qui décline toutes responsabilités.

Bien que les mains ne fassent pas partie des signes faciaux, elles restent visibles lors de la consultation, et le chirurgien-dentiste ou orthodontiste pourra rapidement y jeter un coup d'œil. On retiendra les éléments les plus simples à mettre en évidence lors de notre examen clinique.

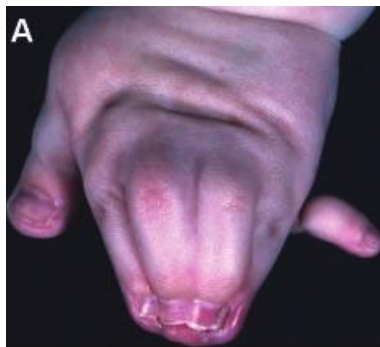La **forme** et la **taille** de la **main**, des **doigts**, des **ongles** et de la **paume** sont à observer.

On regardera si tous les **doigts** et **phalanges** sont **présents**, leur **orientation**.

Les doigts peuvent être dupliqués, on parlera alors de **polydactylie**.⁵¹

On vérifiera les **tissus cutanés** : s'il y a une fusion cutanée dite **syndactylie** entre deux doigts (figure 41).

Figure 41 : Syndactylie partielle cutanée des doigts 2 à 4



Source : Biesecker et al., « Elements of morphology : standard terminology for the hands and feet », 2009.

Au niveau de la paume de la main, on regardera sa taille par rapport à la carrure générale du patient, et on retiendra les **trois plis palmaires majeurs** présentés sur la figure 42.

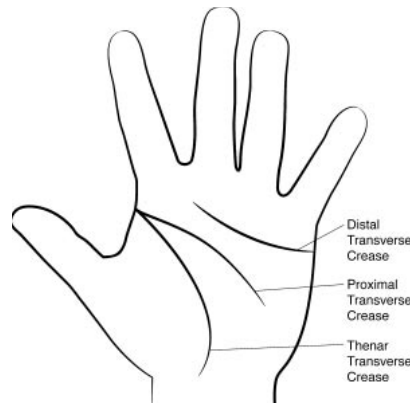
Le **pli transverse distal** débute au niveau radial de la main, en proximal de la base de l'index ou le deuxième espace interdigital et continue jusque le versant ulnaire de la paume.

Le **pli transverse proximal** s'étend du versant radial (antérieur) de la paume au niveau du premier espace interdigital et traverse la paume sans atteindre le versant ulnaire.

Le **pli transverse thénar** possède une extrémité qui coïncide avec la partie radiale du pli transverse proximal et s'étend au niveau proximal vers le poignet.

⁵¹ Biesecker et al., « Elements of morphology ».

Figure 42 : Plis palmaires normaux

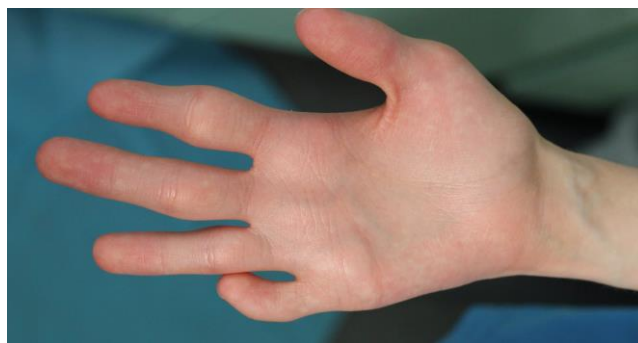


Source : Biesecker et al., « Elements of morphology : standard terminology for the hands and feet », 2009.

Les plis palmaires peuvent être très **superficiels** voire **absents**, mais aussi très **marqués**.

Comme exemple de déformation de la main, on retrouve sur la figure 43 un patient atteint du syndrome de Russell-Silver. La photographie de sa main droite montre une paume étroite avec les plis transverse distal et transverse thénar superficiels, une absence du pli transverse proximal, une déformation du cinquième doigt qui est court et dévié, ainsi qu'une déformation d'une articulation interphalangienne du deuxième doigt. L'incurvation et brièveté du 5^e doigt fait partie des critères clés de ce syndrome.

Figure 43 : Paume étroite, plis palmaires superficiels et cinquième doigt court et dévié chez un patient atteint du syndrome de Russell-Silver



Source : Boussiquet, Castaneda, Hôpital Pitié-Salpêtrière, 2019.

3.2.6. Anomalies générales du squelette

De la même manière que pour les mains, l'examen général peut se faire rapidement si le praticien sait ce qu'il souhaite rechercher.

- Anomalie de taille

On peut par exemple retrouver un **gigantisme** ou un **nanisme**.

- Dysharmonie du corps

On observera la proportion des membres par rapport au reste du corps, la forme du haut du corps ainsi que des déformations des membres. D'après Orphanet, la **scoliose** et le **genu valgum** sont des anomalies du squelette pouvant s'associer au tableau clinique de la **dysplasie cléido-crânienne OMIM 119600 et 216330** (figure 44).

Figure 44 : Patiente atteinte de dysplasie cléido-crânienne.



Source : Auteur, Vi-Fane, Hôpital Pitié-Salpêtrière, 2017.

3.2.7. Analyse radiographique

On recherchera des **anomalies du crâne et de la charnière occipito-cervicale**, par exemple une **impression basilaire**, des **malformations des vertèbres cervicales**, des **impressions digitiformes** sur la voûte crânienne qui peuvent signifier la présence d'une forme de **crâniosténose** ou un **processus tumoral**. On vérifiera la **forme** et la **taille** de la **selle turcique** qui peut être anormalement **fermée** (annexe 198) ou **large**.⁵²

Dans cette partie, on s'intéressera plus particulièrement aux **crâniosténoses** et **anomalies des vertèbres cervicales**.

- Radiographie panoramique

On observera tous les éléments, **osseux** et **dentaires**. La présence de kystes mandibulaires de type kératokystes odontogéniques multiples chez un patient âgé entre 10 et 20 ans fera par exemple suspecter un **syndrome de Gorlin (OMIM 109400)**.⁵³

- Anatomie et imagerie du crâne

Dans cette partie, sera traitée certains éléments du crâne en anatomie radiologique.

- Crâniosténoses⁵⁴

Il s'agit de déformations de la boîte crânienne par **fusion prématurée des sutures crâniennes**. Elles sont très hétérogènes au niveau clinique, radiologique et génétique, et dues à des perturbations lors de la croissance du crâne.

Dans les crâniosténoses évoluées, les radiographies standards peuvent révéler des impressions digitiformes au niveau de zones synostosées, comme sur la figure 45.⁵⁵

⁵² M.-J. Boileau, *Orthodontie de l'enfant et du jeune adulte*.

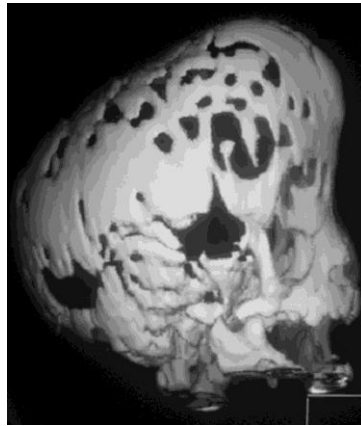
⁵³ Alliot-Licht et al., « Signes extra-oraux à rechercher face à des signes bucco-dentaires d'alerte de maladies d'origine génétique ».

⁵⁴ Geneviève, « Syndromes malformatifs de la face ».

⁵⁵ Jalal et al., « Imagerie des craniosténoses ».

Figure 45 : Reconstruction 3D chez un brachycéphale atteint du syndrome de Crouzon avec impressions digitiformes.

Le patient possède également une inversion de l'occlusion dentaire.



Source : Jalal, « Imagerie des crâniosténoses », 2013.

La figure 46 illustre les crâniosténoses en fonction de la suture atteinte. Les flèches bleues en pointillé indiquent la suture fusionnée. Les flèches noires pleines indiquent la direction de l'allongement exagéré du crâne. L'analyse des crâniosténoses sera donc à corrélérer à l'examen clinique de la tête présentant une forme ou des dimensions particulières selon l'anomalie. ⁵⁶

La **scaphocéphalie** résulte de la soudure précoce de la suture sagittale.

La **trigonicéphalie** résulte de la soudure précoce de la suture métopique.

La **plagiocéphalie** atteint une seule suture coronale, résultant à une asymétrie visible du crâne.

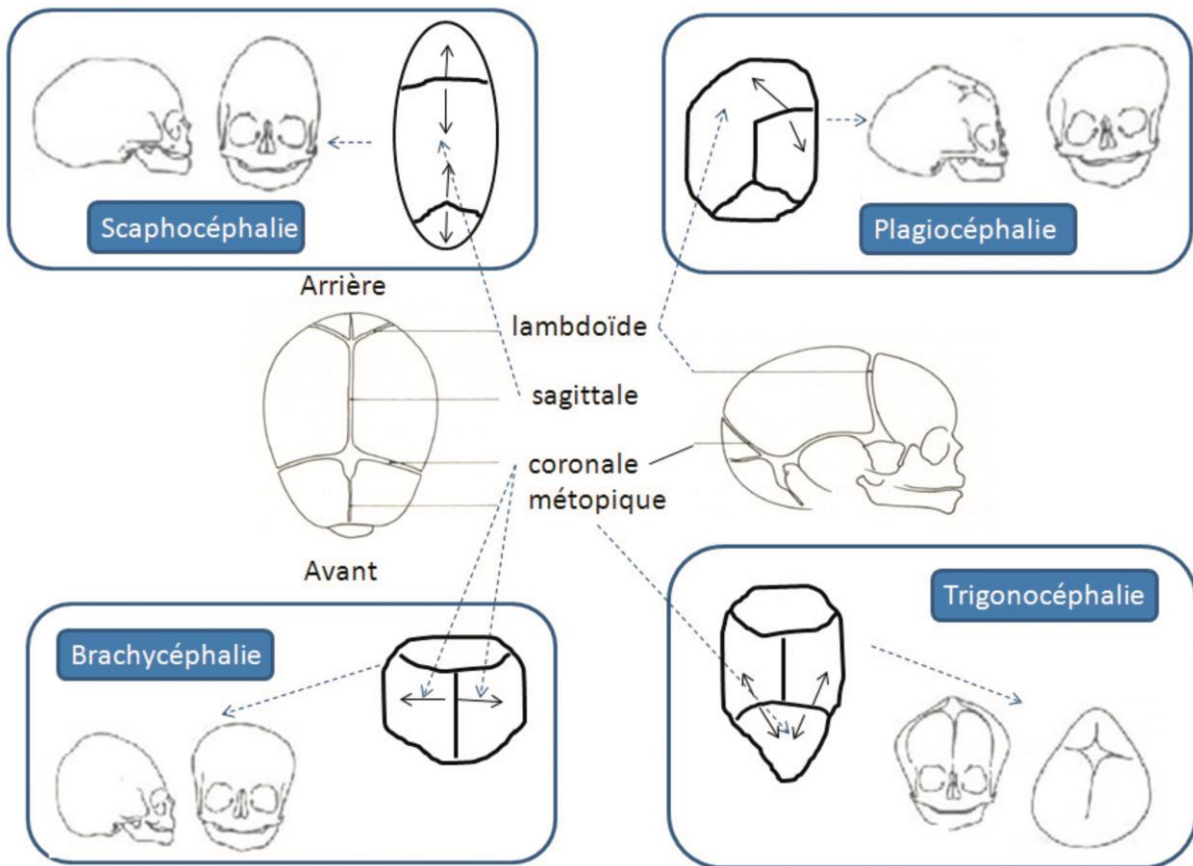
La **brachycéphalie** atteint les deux sutures coronales.

L'**oxycéphalie** présentée en figure 47 correspond habituellement à une fusion des deux sutures coronales et de la suture sagittale. ⁵⁷

⁵⁶ Geneviève, « Syndromes malformatifs de la face ».

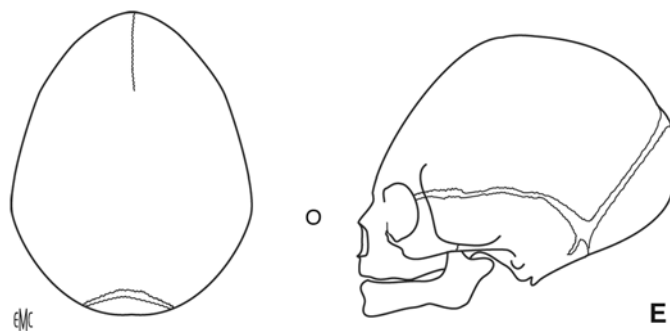
⁵⁷ Renier et al., « Craniosténoses ».

Figure 46 : Représentation schématique des crâniosténoses en fonction de la suture atteinte



Source : Geneviève, *Syndromes malformatifs de la face*, 2011.

Figure 47 : Oxycéphalie⁵⁸



Source : Rénier et al., « Crâniosténoses », 2008.

Les crâniosténoses peuvent être **isolées** ou **syndromiques**, c'est-à-dire associant des anomalies faciales et/ou des extrémités. Nous nous intéresserons à ces dernières.

⁵⁸ Rénier et al.

Plus de 200 syndromes génétiques ont pour symptôme clinique la crâniosténose. Les formes syndromiques ayant pour étiologies des mutations dans les gènes sont les formes les plus fréquentes. Parmi les syndromes à composante orofaciale comportant une crâniosténose, les **syndromes de Crouzon et Apert** sont les plus fréquents.⁵⁹

L'annexe 199 résume les causes génétiques responsables de crâniosténoses syndromiques.

Le **scanner spiralé avec reconstructions 3D** est l'examen clé permettant le diagnostic positif de crâniosténose.⁶⁰

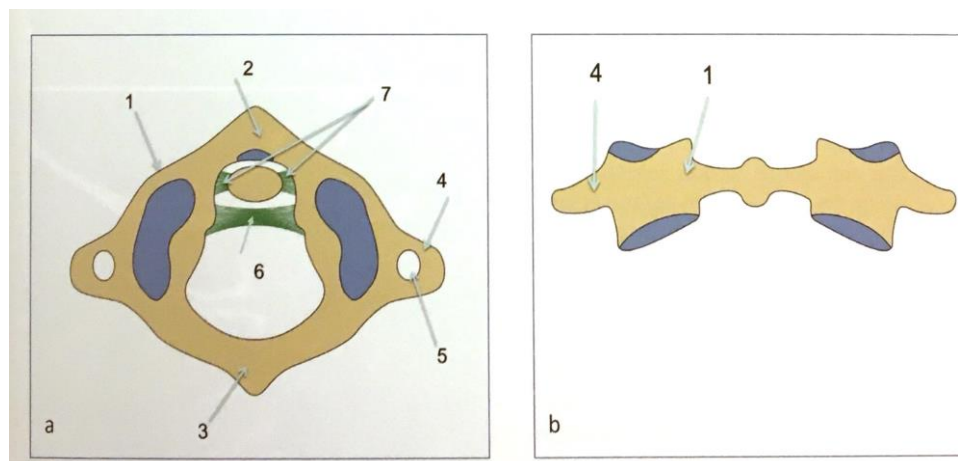
- Anatomie et imagerie de la charnière crânio-vertébrale

Le rachis cervical supérieur comprend les articulations atlas (C1)-occiput, atlas-axis (C2) et le disque intervertébral C2-C3. Il possède 6 articulations synoviales.⁶¹

- Atlas (C1)⁶²

Elle est constituée par deux masses latérales qui se réunissent par un arc osseux antérieur et un arc osseux postérieur. Elle ne comprend pas de corps, et les processus transverses se fixent latéralement aux masses latérales. Ils sont creusés par le foramen transversaire.

Figure 48 : Atlas ou première vertèbre cervicale (a) schéma de face (b) : schéma en vue axiale



Source : Chicheportiche, *Rachis cervical : anatomie radiologique et variante du normal*, 2013.

⁵⁹ Jalal et al., « Imagerie des craniosténoses ».

⁶⁰ Jalal et al.

⁶¹ Chicheportiche, « Anatomie et imagerie du rachis cervical supérieur et de la charnière cranio-vertébrale ».

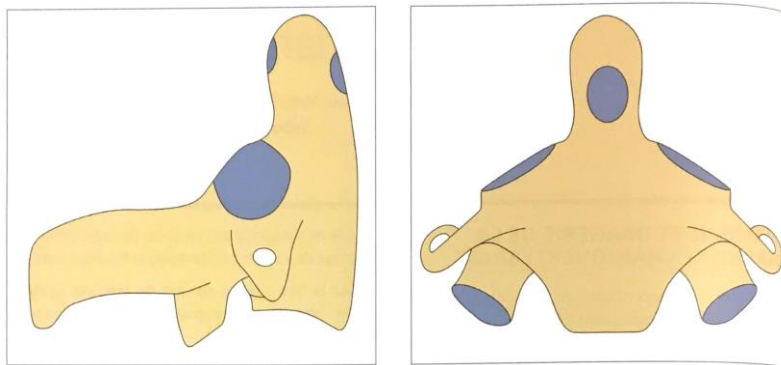
⁶² Chicheportiche, Bassam, et Parlier-Cuau, « Rachis cervical : anatomie radiologique et variante du normal ».

Les masses latérales (1) sont réunies par deux arcs osseux antérieur (2) et postérieur (3). Sur la face latérale des masses latérales se fixent les processus transverses (4), creusés du foramen transversaire (5). (6) : Ligament transverse ; (7) : Ligaments alaires

- Axis (C2)

Le corps vertébral est surmonté, au niveau de sa face supérieure, de la dent de l'axis ou odontoïde. L'odontoïde est le pivot autour duquel tourne l'atlas. Latéralement à l'odontoïde se fixent les processus articulaires supérieurs.

Figure 49 : Schéma de face et de profil de l'axis ou deuxième vertèbre cervicale



Source : Chicheportiche, *Rachis cervical : anatomie radiologique et variante du normal*, 2013.

- Articulations

La charnière occipito-vertébrale est unie par trois parties d'articulations qui vont permettre les mouvements de flexion-extension et rotation :

- Articulations atlanto-occipitales C0-C1
- Articulation atlanto-axoïdienne C1-C2 médiane et antérieure
- Articulations atlanto-axoïdiennes C1-C2 latérales

- Radiographie de profil en position neutre

La téléradiographie de profil permet d'objectiver, en plus du maxillaire et de la mandibule, la **morphologie** de la **charnière craniale-vertébrale**, des **vertèbres C1, C2, C3** ainsi que leurs **articulations**, et l'état des **parties molles antérieures**. Un cliché est réussi lorsqu'on obtient un aspect net de la

corticale postérieure des corps vertébraux ainsi que la superposition parfaite des massifs articulaires postérieurs. La tête ne doit avoir aucune inclinaison latérale ou antéro-postérieure en vérifiant l'horizontalité du palais osseux et la superposition des mandibules.⁶³

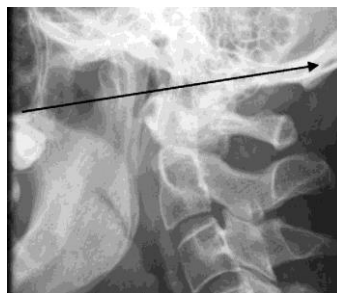
- Aspect normal

La largeur de l'interligne entre la face antérieure de la dent et la face postérieure de l'arc antérieur de l'atlas doit être inférieure à 5 mm chez l'enfant ; 2,5 mm chez la femme et 3 mm chez l'homme.⁶⁴

L'épaisseur des parties molles antérieures doit être inférieure à **7 mm en avant de l'atlas, 5 mm en avant de C2 et de C3**, et de **4 mm en regard de la partie inférieure de C2**.

Le sommet de l'odontoïde ne doit pas dépasser de plus de 5 mm la **ligne de McGregor** qui est tangente au palais osseux et à l'os occipital comme l'indique la figure 50.⁶⁵

Figure 50 : Cliché de profil en position neutre (trait noir : ligne de McGregor)



Source : Chicheportiche, « Anatomie et imagerie du rachis cervical supérieur et de la charnière craniocervicale », 2013.

- Aspect pathologique

Il existe de nombreuses variations pathologiques au niveau des vertèbres cervicales comme les traumatismes, les tumeurs, les agénésies etc. Dans le cadre des patients porteurs de maladie rare, on observe principalement les **fusions vertébrales de C2/C3**, notamment dans le **syndrome de Klippel-Feil**, mais aussi dans le **syndrome de fente palatine-petite taille-anomalies vertébrales**.

L'**occipitalisation de l'atlas** est une fusion totale ou partielle de l'atlas et de l'os occipital. Elle donne cliniquement des douleurs cervicales majeures et peut être diagnostiquée sur une téléradiographie de

⁶³ Dietemann, « Difficultés diagnostiques liées à des pathologies rares ».

⁶⁴ Bouchaud-Chabot et Lioté F., « Le rachis cervical rhumatoïde ».

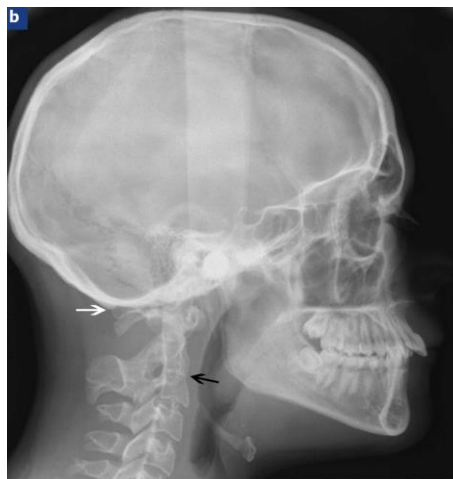⁶⁵ Chicheportiche, Bassam, et Parlier-Cuau, « Rachis cervical : anatomie radiologique et variante du normal ».

profil, imposant la recherche d'autres malformations du rachis (**fusions vertébrales, hémivertèbres, spina bifida occulta**). Elle peut entraîner une luxation atlanto-axoïdienne nécessitant une prise en charge chirurgicale. Le risque majeur est la survenue d'une compression des éléments vasculonerveux de la jonction craniocervicale au cours d'un geste de chirurgie ou d'anesthésie.^{66 67}

La figure 51 illustre cette fusion chez un patient atteint du syndrome de Klippel-Feil, possédant en plus une fusion de C2 et C3.

Figure 51 : Téléradiographie de profil d'un patient atteint du syndrome de Klippel-Feil : fusions cervicales à l'origine d'une raideur cervicale.

La flèche noire indique une fusion de C2 et C3, la flèche blanche, une anomalie de la jonction crâniocervicale.



Source : Kahouadji, « Occipitalisation de l'atlas, diagnostic radiologique et implication clinique », 2013.

3.2.8. Signes cliniques buccodentaires

De la Dure-Molla et al. ont réalisé en 2019 une terminologie standardisée concernant les dents et les désordres génétiques d'origine dentaire. Ils ont classifié les anomalies dentaires en huit groupes : les **agénésies dentaires**, les **dents surnuméraires**, les **anomalies morphologiques** (de taille et/ou de forme), les **anomalies de l'émail**, les **anomalies de la dentine**, les **anomalies d'éruption**, les **anomalies parodontales et gingivales**, et enfin les **anomalies pseudo-tumorales**. Chaque groupe est subdivisé en « isolé » ou « syndromique ».⁶⁸

⁶⁶ Kahouadji et al., « Occipitalisation de l'atlas : diagnostic radiologique et implication clinique ».

⁶⁷ Khonsari, Corre, et Perrin, « Développement et malformations de la charnière cranio-rachidienne ».

⁶⁸ De La Dure-Molla et al., « Elements of morphology ».

Nous allons définir les anomalies suivantes : de **nombre**, **morphologiques**, de **structure** et d'**éruption**.
Les anomalies de nombre et de structure sont les plus représentés.⁶⁹

3.2.8.1. Les anomalies de nombre

- Par défaut
 - Agénésie dentaire

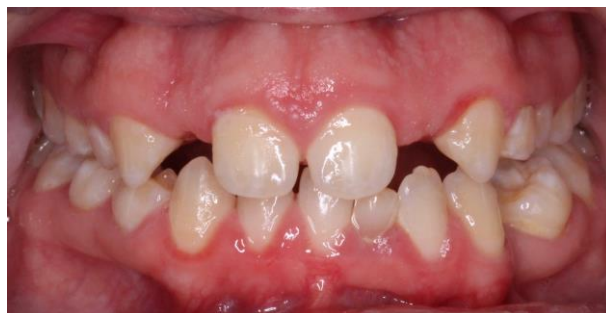L'**hypodontie** correspond à une absence de cinq dents ou moins des séries normales par défaut de développement.

L'**oligodontie** correspond à une absence d'au moins six dents des séries normales par défaut de développement (figure 52).

L'**anodontie** est caractérisée par une absence de toutes les dents des séries normales par défaut de développement.

L'hypodontie et l'oligodontie ne prennent pas en compte les dents de sagesse si celles-ci sont agénésiques. Il faudra donc en plus noter le nombre total de dents manquantes.^{70 71}

Figure 52 : Patiente présentant une oligodontie avec agénésie de 11 dents : 15, 14, 12, 22, 24, 25, 32, 34, 35, 44, 45



Source : Auteur, Vi-Fane, Hôpital Pitié-Salpêtrière, 2019.

⁶⁹ Boy-Lefevre et al., « Maladies rares et centres de référence ».

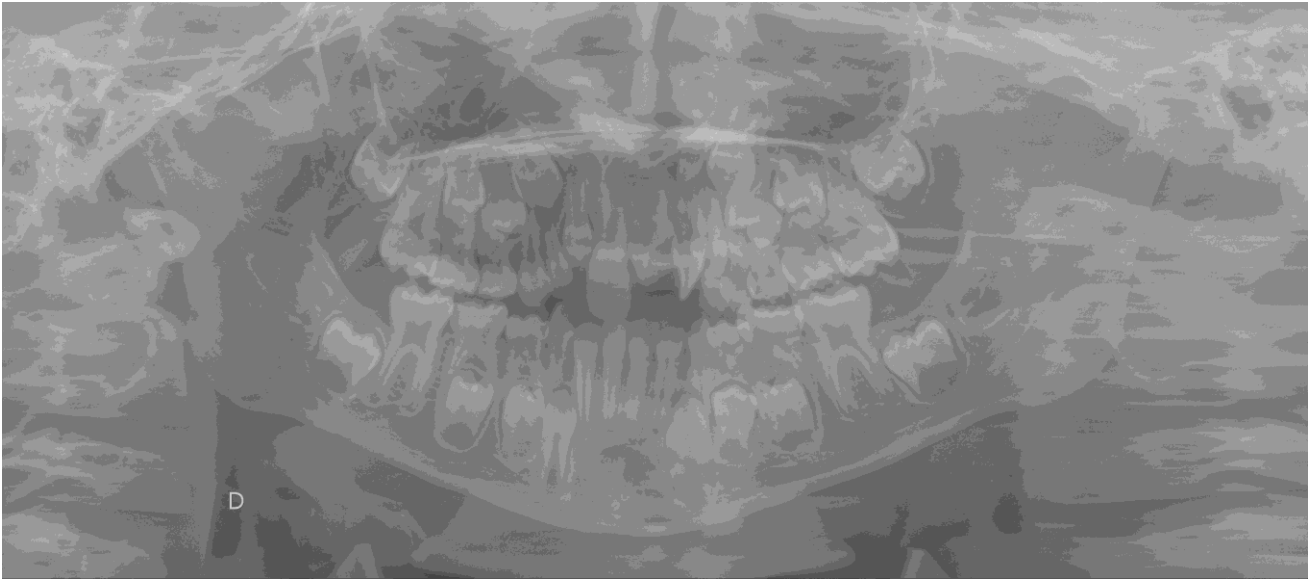⁷⁰ De La Dure-Molla et al., « Elements of morphology ».

⁷¹ Alliot-Licht et al., « Signes extra-oraux à rechercher face à des signes bucco-dentaires d'alerte de maladies d'origine génétique ».

- Par excès
 - Dent surnuméraire

Il s'agit de la présence d'au moins une dent additionnelle par rapport au nombre normal.⁷² La dent surnuméraire possède une forme et une taille normales (figure 53).⁷³

Figure 53 : Radiographie panoramique d'une patiente possédant une dent surnuméraire 22bis



Source : Auteur, Vi-Fane, Hôpital Pitié-Salpêtrière, 2019.

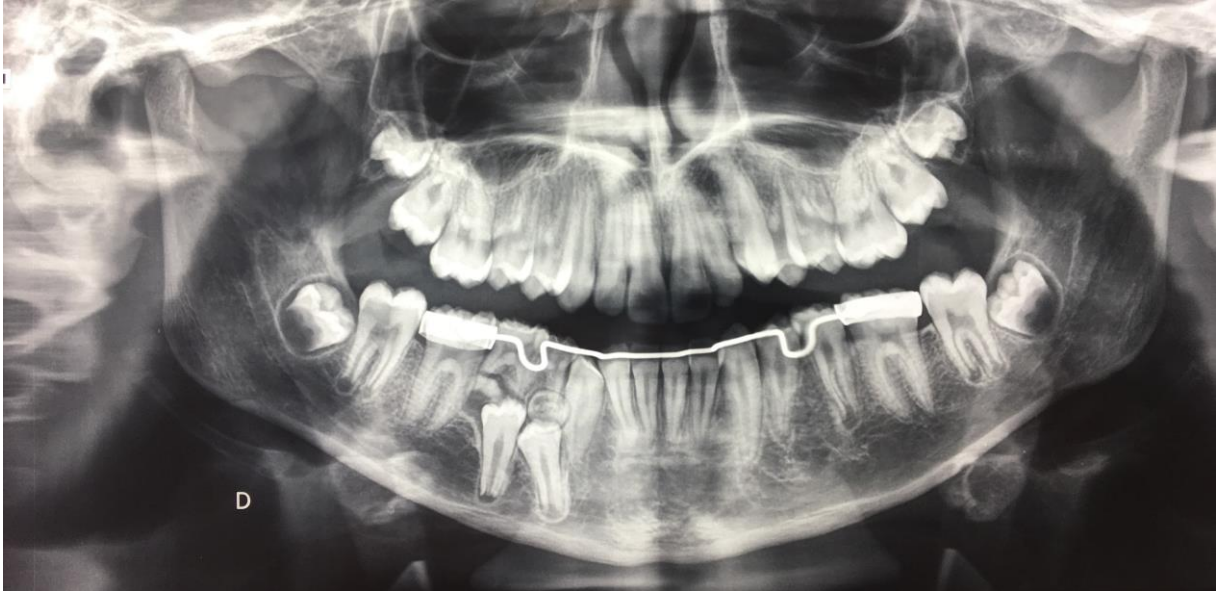⁷² De La Dure-Molla et al., « Elements of morphology ».

⁷³ Alliot-Licht et al., « Signes extra-oraux à rechercher face à des signes bucco-dentaires d'alerte de maladies d'origine génétique ».

- Odontome

Il s'agit d'une tumeur bénigne présentant des tissus dentaires anarchiques (figure 54).⁷⁴

Figure 54 : Radiographie panoramique présentant un odontome au-dessus de la 44 incluse



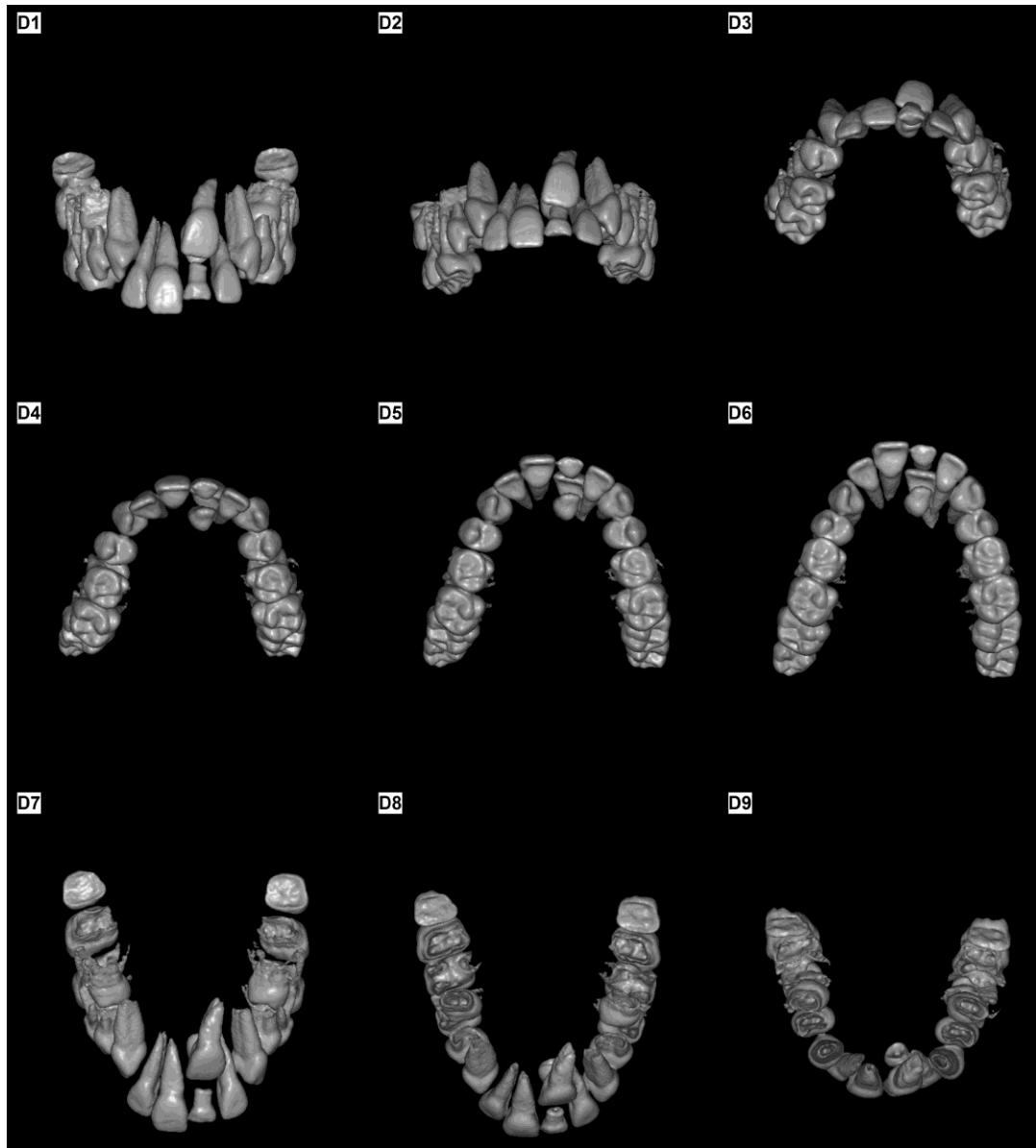
Source : Auteur, Vi-Fane, Hôpital Pitié-Salpêtrière, 2019.

⁷⁴ Alliot-Licht et al.

- Mésiodens

Il s'agit d'une dent surnuméraire en position médiane entre les deux incisives centrales maxillaires (figure 55).⁷⁵

Figure 55 : Reconstructions en 3 dimensions d'un patient présentant un mésiodens au maxillaire



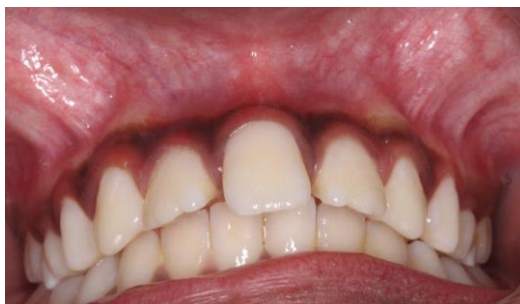Source : Benhacoun, Hôpital Pitié-Salpêtrière, 2019.

⁷⁵ De La Dure-Molla et al., « Elements of morphology ».

- Incisive centrale maxillaire médiane unique

Il existe une incisive unique maxillaire en position médiane avec une symétrie morphologique de la couronne. Cette incisive est bordée par des incisives latérales. Sur la figure 56, on remarquera l'absence de frein médian maxillaire.

Figure 56 : Incisive centrale maxillaire médiane unique



Source : Azria, Vi-Fane, Hôpital Pitié-Salpêtrière, 2019.

3.2.8.2. Les anomalies de structure ⁷⁶

Ces anomalies peuvent atteindre tous les tissus de la dent : émail, dentine, pulpe, le premier étant le plus concerné.

Les signes cliniques d'alerte à rechercher sont les anomalies de teinte, les anomalies par défaut d'émail de type hypoplasies amélaire ou une surface rugueuse avec la présence de puits, fissures, stries horizontales ou verticales.

Les amélogénèses et dentinogénèse imparfaites (AI et DI) ont une grande variabilité d'expression phénotypique.

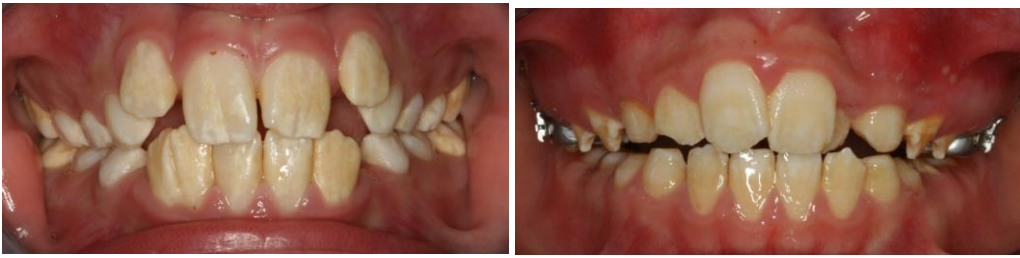L'AI est un terme regroupant plusieurs caractéristiques : **discoloration coronaire et/ou dysplasie amélaire**, cette dernière étant une altération de la couleur, la forme, la surface et/ou la structure amélaire. L'AI est classifiée en 4 sous-groupes : **hypoplasique**, **hypomature**, **hypominéralisée** et **hypomature-hypoplasique avec taurodontisme**.⁷⁷ Chez l'AI de type hypomature ou hypominéralisée, on retrouve un émail de couleur jaune ou marron crème. L'AI peut être associée à un retard d'éruption des dents permanentes.⁷⁸

⁷⁶ Alliot-Licht et al., « Signes extra-oraux à rechercher face à des signes bucco-dentaires d'alerte de maladies d'origine génétique ».

⁷⁷ De La Dure-Molla et al., « Elements of morphology ».

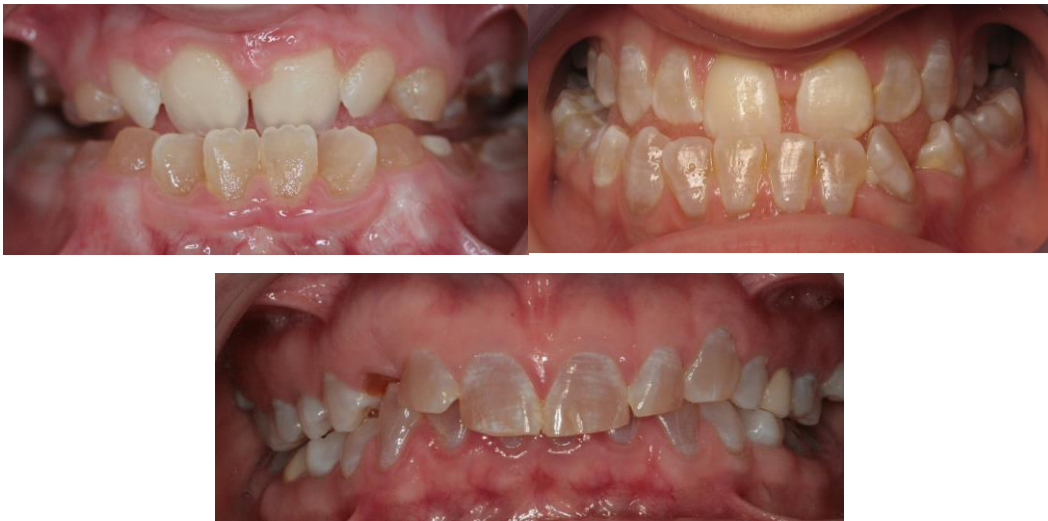⁷⁸ Castaneda et Choukroune, « Alterations de l'éruption des molaires permanentes ».

Figure 57 : Patients présentant une amélogenèse imparfaite héréditaire



Source : Hôpital Rothschild O'rares, 2014.

Figure 58 : Patients présentant une dentinogenèse imparfaite



Source : Hôpital Rothschild O'rares, 2009, 2017, 2018.

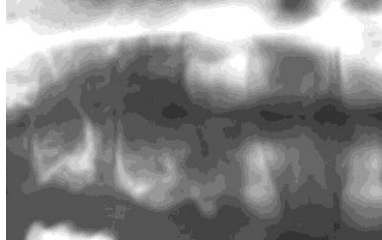
La **dentinogenèse imparfaite** regroupe plusieurs caractéristiques : **discoloration coronaire**, **couronne bulbeuse**, **racines courtes**, **calcification intrapulpaire** concernant les dents temporaires et permanentes. Elle est classée en trois degrés de sévérité : léger, modéré et sévère. Les dents atteintes présentent une teinte opalescente ambrée grisâtre ou bleutée.

La **dysplasie amélaire** regroupe une altération de la couleur, de la forme, de la surface et/ou de la structure amélaire.

La **dysplasie dentinaire** est un terme regroupant les caractéristiques de : **racines courtes** avec des **extrémités pointues** ainsi qu'un **taurodontisme** et des **calcifications intrapulpaire**.

L'**odontodysplasie** caractérise une dent avec **hypominéralisation amélaire et dentinaire** à l'origine d'une **diminution de la radio-opacité**.⁷⁹

Figure 59 : Odontodysplasie secteur 1



Source : De la Dure-Molla et al., « Elements of morphology », 2019.

3.2.8.3. Les anomalies morphologiques⁸⁰

- Anomalies de taille

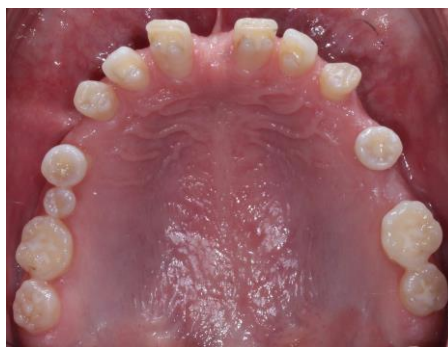Les normes des diamètres mésiodistaux des dents figurent dans l'annexe 200.

- Microdontie

Le diamètre mésiodistal est supérieur à 2 écarts types en-dessous de la moyenne ou la taille de la dent paraît plus petite que la normale.

La microdontie de forme conoïde est un signe d'alerte en association avec des agénésies.

Figure 60 : Patient présentant une microdontie généralisée



Source : Auteur, Vi-Fane, Hôpital Pitié-Salpêtrière, 2016.

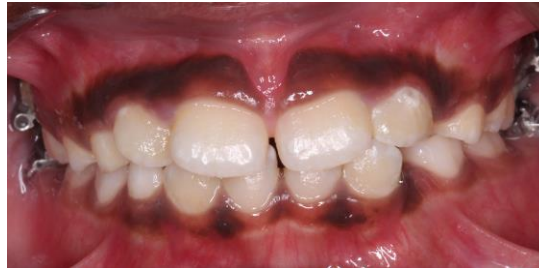⁷⁹ De La Dure-Molla et al., « Elements of morphology ».

⁸⁰ Alliot-Licht et al., « Signes extra-oraux à rechercher face à des signes bucco-dentaires d'alerte de maladies d'origine génétique ».

- Macrodontie

Le diamètre mésiodistal de la dent est supérieur à 2 écarts types au-dessus de la moyenne ou augmentation apparente de la largeur maximale de la dent.

Figure 61 : Macrodontie des incisives



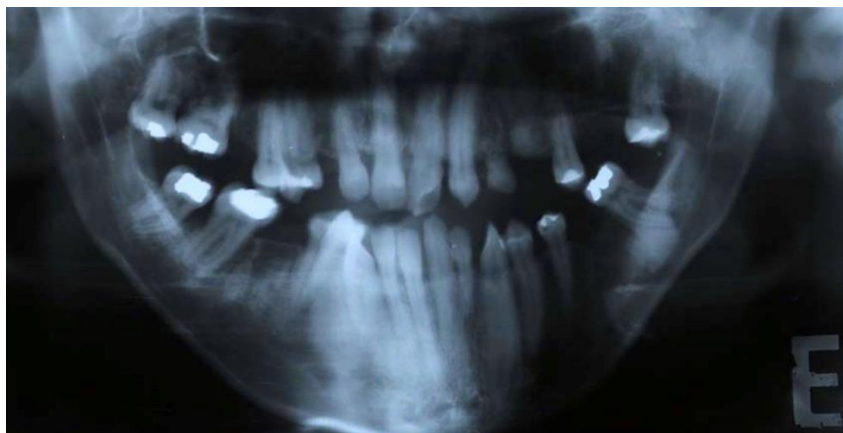Source : Auteur, Castaneda, Hôpital Pitié-Salpêtrière, 2019.

- Radiculomégalie

Les racines paraissent anormalement longues.

Figure 62 : Radiographie panoramique montrant une radiculomégalie au niveau de 11, 21, 23, 31, 41

⁸¹



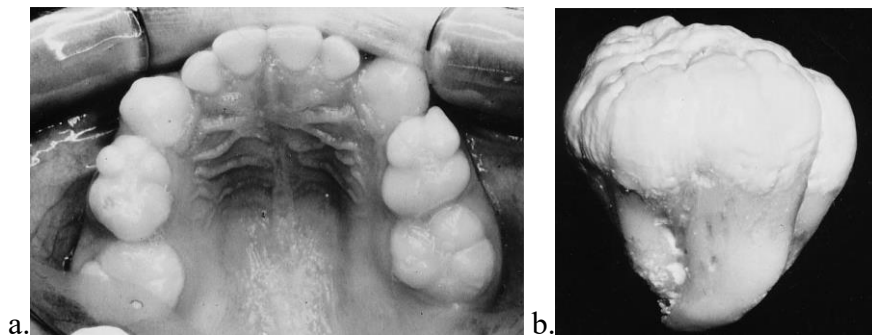
Source : Martinho et al., « Oculo-Facio-Cardio-Dental syndrome : a case report about a rare pathological condition », 2019.

⁸¹ Martinho et al., « Oculo-Facio-Cardio-Dental Syndrome ».

- Globodontie

Il s'agit d'élargissements bulbeux des canines et des prémolaires avec un effacement des sillons et cuspides. Elle affecte en général les canines et molaires et est présente dans le syndrome oto-dentaire (OMIM 166750) comme le montre la figure 63.^{82 83}

Figure 63 : Globodontie des premières molaires et canines chez un patient atteint du syndrome oto-mandibulaire



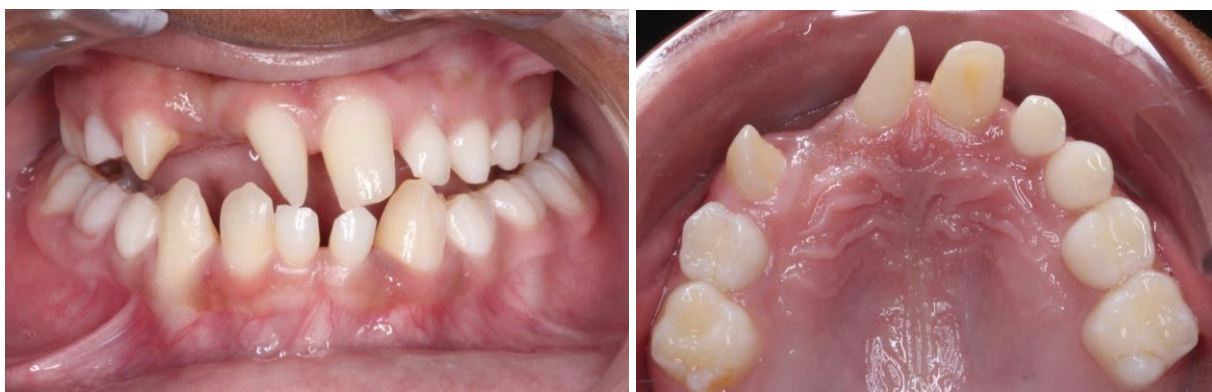Source : Gorlin, « Otodental syndrome, oculo-facio-cardio-dental (OFCD) syndrome, and lobodontia : dental disorders of interest to the pediatric radiologist », 1998.

- Anomalies de forme

- Dent conique

La couronne de la dent est pointue.

Figure 64 : Patiente présentant 11 conique et 21 en effilée



Source : Auteur, Vi-Fane, Hôpital Pitié-Salpêtrière, 2019.

⁸² Liu et al., « Clinical, pathological, and genetic evaluations of chinese patient with otodental syndrome and multiple complex odontoma : case report ».

⁸³ Gorlin, « Otodental syndrome, oculo-facio-cardio-dental (OFCD) syndrome, and lobodontia : dental disorders of interest to the pediatric radiologist ».

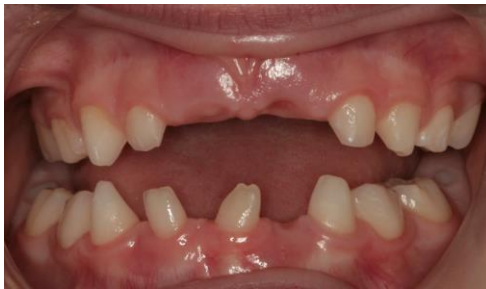- Dent effilée

Il s'agit d'une dent dont les pans mésial et distal la couronne convergent occlusalement (figure 64).

- Dent peg-shaped

Il s'agit d'une dent dont les pans mésial et distal la couronne convergent en direction occlusale causant une réduction sévère du diamètre mésio-distal de celle-ci. ⁸⁴

Figure 65 : 31 et 41 peg-shaped chez une patiente atteinte d'incontinentia pigmenti

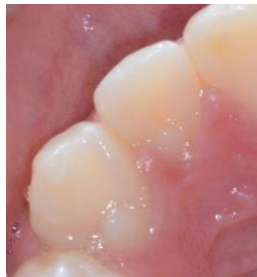

Source : Hôpital Rothschild O'rares, 2019.

- Cuspide talon

Il s'agit d'une cuspide surnuméraire au niveau du pan lingual ou palatin d'une dent antérieure maxillaire ou mandibulaire.

Figure 66 : Cuspides talon en palatin de 13 et 12



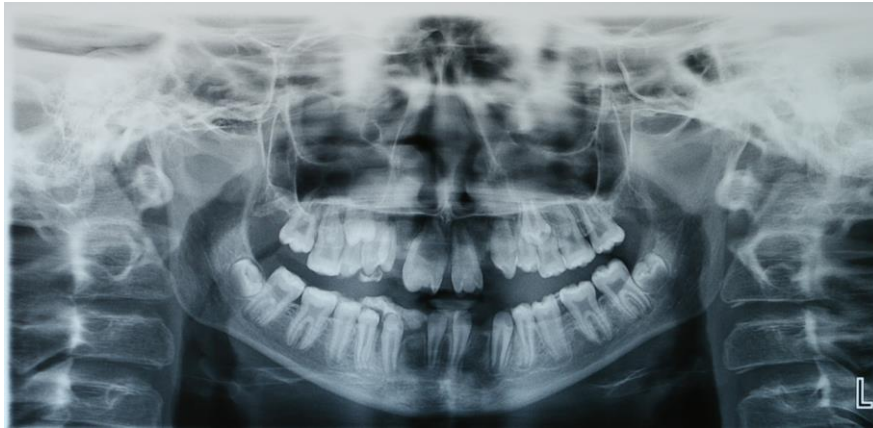Source : Dupont, Hôpital Pitié-Salpêtrière, 2019.

⁸⁴ Grahnen H., « Hypodontia in the permanent dentition : a clinical and genetical investigation ».

- Dents double (fusion ou gémiation)

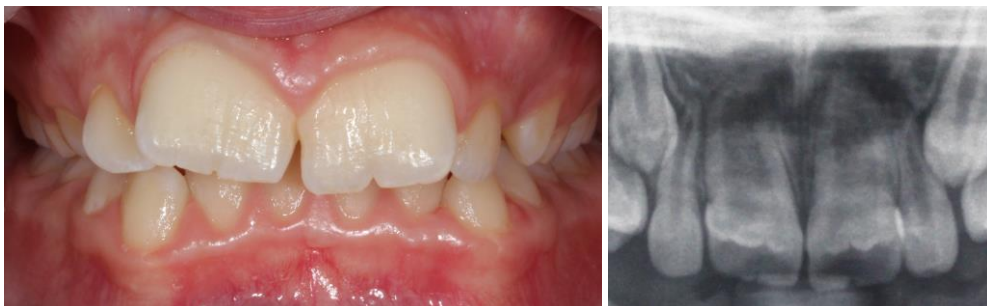La **fusion** est l'union de deux germes lors de leur formation (figure 67) tandis que la **gémiation** correspond à une division partielle d'un germe dentaire (figure 68).

Figure 67 : Radiographie panoramique d'une patiente atteinte du syndrome de Ellis-Van Creveld avec fusions de 11/12 et 21/22



Source : Hôpital Rothschild O'rares, 2019.

Figure 68 : Photographie endobuccale et radiographie 2D de 11 et 21 géminées

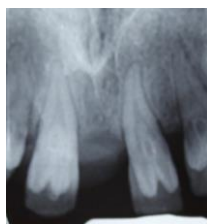


Source : Gourdon, Hôpital Pitié-Salpêtrière, 2019.

- Dens in dente ou dens invaginatus

Il s'agit d'une invagination de la dent en elle-même.

Figure 69 : Radiographie rétro-alvéolaire des dens in dente de 11 et 21

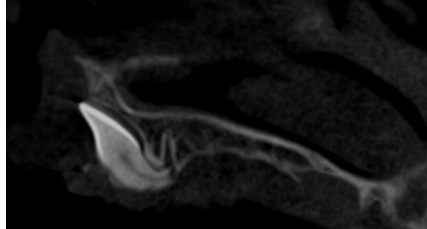


Source : Auteur, Vi-Fane, Hôpital Pitié-Salpêtrière, 2016.

- Dilacération sans cause acquise (traumatisme)

La racine présente une angulation par rapport à l'axe de la dent.

Figure 70 : Coupe parasagittale médiane de cone beam chez une patiente avec séquelle de fente labiale gauche présentant une dilacération radiculaire de 21 incluse



Source : Auteur, Vi-Fane, Hôpital Rothschild, 2019.

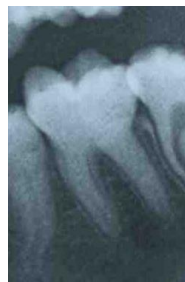- Dent bulbeuse

Il s'agit d'une dent avec une couronne dont la zone de constriction cervicale est marquée.⁸⁵

- Dent en tulipe

Elle associe à la fois une couronne globuleuse, une constriction cervicale, ainsi qu'une racine fine et courte. Elle est caractéristique d'une dentinogenèse imparfaite.

Figure 71 : Radiographie d'une 36 présentant une dent en tulipe chez un patient atteint de dentinogenèse imparfaite



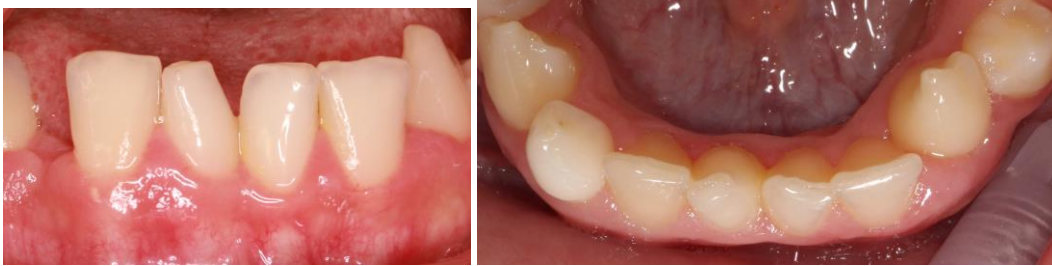Source : Garrec, Hôpital Pitié-Salpêtrière, 2019.

⁸⁵ De La Dure-Molla et al., « Elements of morphology ».

- Dent en forme de tonneau

Elle affecte seulement les incisives et les canines. Le bord incisif n'est pas pointu

Figure 72 : 41 en forme de tonneau chez une patiente atteinte d'incontinentia pigmenti



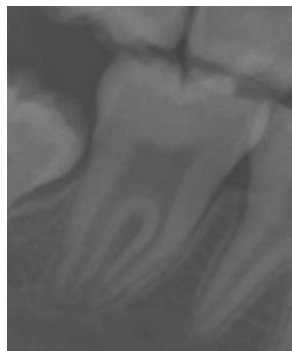Source : Hôpital Rothschild O'rares, 2019.

- Anomalies de la chambre pulpaire

- Taurodontisme

La chambre pulpaire paraît anormalement grande avec un rapport couronne/racine supérieur ou égal à 1:1. Il s'agit d'un signe d'alerte s'il est associé à d'autres malformations. On observe une élévation de la chambre pulpaire et positionnement apical de la bifurcation ou de la trifurcation radiculaire.⁸⁶

Figure 73 : Radiographie de 46 qui présente un taurodontisme



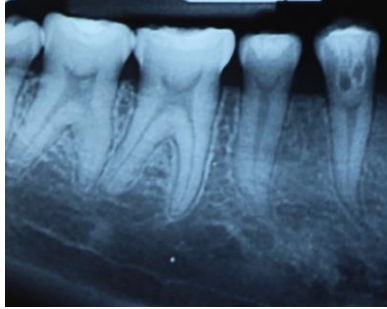
Source : Auteur, Vi-Fane, Hôpital Rothschild, 2019.

⁸⁶ De La Dure-Molla et al.

- Calcifications pulpaire

Elles peuvent être isolées par la présence de pulpolithes ou denticules. On peut avoir une obturation partielle ou totale de la cavité pulpaire coronaire et radiculaire.

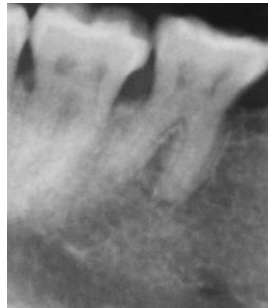Figure 74 : Radiographie chez un patient présentant un pulpolithe dans la chambre pulpaire de 47



Source : Auteur, Vi-Fane, Hôpital Pitié-Salpêtrière, 2016.

Une pulpe est dite **en chardon** lorsque la chambre est élargie tandis que les canaux pulpaire sont étroits.⁸⁷

Figure 75 : Pulpe en chardon



Source : De la Dure-Molla et al., « Elements of morphology », 2019.

⁸⁷ De La Dure-Molla et al.

3.2.8.4. Anomalies d'éruption

Les tableaux 4 et 5 présentent les âges normaux d'éruption des dents temporaires et permanentes.

Tableau 4 : Age normal d'éruption des dents temporaires

| Dent | Age normal d'éruption |
|------------------------|-----------------------|
| Incisive centrale | 6–9 mois |
| Incisive latérale | 7–10 mois |
| Canine | 16–20 mois |
| 1 ^e molaire | 12–18 mois |
| 2 ^e molaire | 20–30 mois |

Source : Shour et Massler, The development of the human dentition, 1941.

Tableau 5 : Age normal d'éruption des dents permanentes

| Dent | Age normal d'éruption |
|---------------------------|-----------------------|
| Incisives centrales | 6–8 ans |
| Incisives latérales | 7–9 ans |
| Canines | 11–12 ans |
| 1 ^e prémolaire | 9–10 ans |
| 2 ^e prémolaire | 10–11 ans |
| 1 ^e molaire | 6–7 ans |
| 2 ^e molaire | 11–13 ans |
| 3 ^e molaire | 17–21 ans |

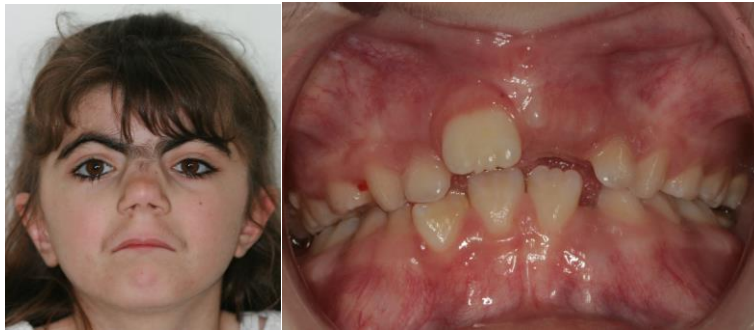Source : Shour et Massler, The development of the human dentition, 1941.

- Eruption retardée

La dent fait son éruption un an après la date normale d'éruption. De nombreux syndromes sont associés à des retards d'éruption en denture permanente, comme le **syndrome de Down**, le **syndrome de Turner**, le **syndrome de Gardner**, la **dysostose cléïdo-crânienne**, la **dysplasie ectodermique anhidrotique**, le **syndrome d'Hutchinson-Gilford**, le **syndrome de Bloch-Sulzberger**, le **syndrome**

d'Apert, le syndrome d'Axenfeld-Rieger, l'amélogénèse imparfaite, le syndrome de Brachmann-De Lange (figure 76) et bien d'autres syndromes.⁸⁸

Figure 76 : Retard d'éruption de 21 chez une patiente atteinte du syndrome de Brachmann-De Lange



Source : Hôpital Rothschild, O'rares, 2019.

- Eruption prématurée

La dent fait son éruption un an avant la date normale d'éruption.

- Eruption ectopique

Il y a un défaut sur le chemin d'éruption de la dent qui n'est pas dans son axe d'éruption physiologique.⁸⁹

- Transposition

Il s'agit d'une inversion de position entre deux dents.⁹⁰

- Perte prématurée dentaire

Exfoliation d'une dent de plus de 2 écarts types avant l'âge normal pour une dent temporaire. L'exfoliation d'une dent permanente est en soi anormale.

⁸⁸ Castaneda et Choukroune, « Alterations de l'éruption des molaires permanentes ».

⁸⁹ Castaneda et Choukroune.

⁹⁰ Alliot-Licht et al., « Signes extra-oraux à rechercher face à des signes bucco-dentaires d'alerte de maladies d'origine génétique ».

- Anomalies des muqueuses

On observera les **lèvres**, les **muqueuses** buccales, les **freins**, la **langue**, les **glandes salivaires**, le **palais** et la **luette**.⁹¹

On notera la présence de **cicatrices** signant une réparation de fentes labiales, palatines ou labio-palatine.

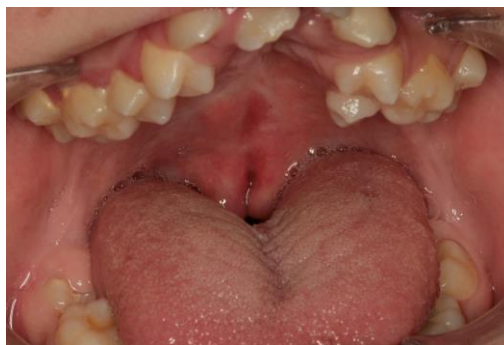On observera pour **langue** : son **volume**, sa **forme**, sa **symétrie**, sa **tonicité**. Une langue hypotonique peut par être retrouvée dans le **syndrome de Down** (OMIM 190685).

On regardera pour les freins leur **nombre**, leur **longueur**, et s'ils sont **malformés**.

La figure 77 révèle par exemple une **luette bifide**.

Concernant les glandes salivaires on relèvera les **anomalies du débit salivaire**, par exemple, une diminution de celle-ci donc hyposialie.

Figure 77 : Présence d'une luette bifide chez un patient possédant une agénésie du corps cérébelleux



Source : Hôpital Rothschild O'rares, 2019.

⁹¹ Alliot-Licht et al.

4 : Ressources

Au niveau de la santé publique, il a été lancé en France plusieurs **Plans nationaux maladies rares** afin d'organiser l'offre de soins pour ces patients à besoins spécifiques. Le dernier plan concerne les années 2018 à 2022.

Une fois le diagnostic établi, la difficulté est d'établir un protocole de soins multidisciplinaire si ce dernier n'a pas encore été mis en place dans le cadre des **Protocoles Nationaux de Diagnostic et de Soins (PNDS)**. Il s'agit de référentiels de bonne pratique concernant les maladies rares élaborés par les centres de référence et de compétence en maladies rares. Ils sont référencés sur le site de la Haute Autorité de Santé (HAS).

Les associations de malades au niveau national et européen permettent de renseigner les patients et faciliter la communication entre les malades et les professionnels de santé.

Il existe plusieurs sites web pour patients et professionnels permettant d'obtenir des informations sur les maladies rares, entre autres :

- American Journal of Genetics
- <http://www.plateforme-maladiesrares.org/>
- Filière santé des maladies rares de la tête, du cou et des dents <https://www.tete-cou.fr/>
- OMIM
- Orphanet
- National Institut of Health NIH

L'OMIM (Online Mendelian Inheritance in Man) est une base de données en ligne permettant au praticien, face à une suspicion de syndrome, de rechercher celui-ci à l'aide des signes cliniques. Ces syndromes sont identifiés par un numéro à six chiffres. Ainsi, le praticien pourra se renseigner auprès d'autres portails de maladies rares sur la prise en charge du patient.

En France, 94 centres sont labellisés au sein de 5 réseaux :

- Craniosténoses et Malformations Craniofaciales (CRANIOST)
- Fentes et Malformations Faciales (MAFACE)
- Malformations ORL Rares (MALO)
- Maladies Rares Orales et Dentaires (O-Rares)
- Syndrome de Pierre Robin et Troubles de Succion-Déglutition Congénitaux (SPRATON).

Conclusion

En tant que chirurgien-dentiste ou orthodontiste, nous faisons d'abord face aux **signes d'appels endobuccaux**.

En plus de nos connaissances portant sur la sphère orale, la connaissance des bases de la description des membres et traits extraoraux visibles lors de l'examen clinique, et plus particulièrement du visage, nous permettent de synthétiser le **tableau clinique phénotypique** d'un patient et de le corrélérer éventuellement à une maladie rare, grâce aux différents sites web spécialisés en maladies rares et au dialogue avec les différents organismes compétents.

Le cas d'Alexandre ainsi que les signes cliniques extraoraux supplémentaires décrits pourraient être ajoutés à la fiche OMIM afin d'enrichir celle-ci et donc de participer à l'amélioration du diagnostic et de la prise en charge des patients similaires. Par la suite, un protocole de soins pourrait être envisagé afin de faciliter sa prise en charge ainsi que celle des patients atteints.

En conclusion, avec ce guide de variations phénotypiques de la tête et du visage, les orthodontistes et les chirurgiens-dentistes en cabinet peuvent pleinement participer au dépistage, au diagnostic, et à la prise en charge des patients porteurs de maladie rare.

Bibliographie

- Allanson, J. E., C. Cunniff, H. E. Hoyme, J. McGaughran, M. Muenke, et G. Neri. « Elements of morphology : standard terminology for the head and face ». *American journal of medical genetics. Part a* 149A, n° 1 (2009): 6- 28. <https://doi.org/10.1002/ajmg.a.32612>.
- Alliot-Licht, B., C. Lussion, I. Hyon, S. Dajean-Trutaud, C. Le Caignec, et S. Lopez-Cazaux. « Signes extra-oraux à rechercher face à des signes bucco-dentaires d’alerte de maladies d’origine génétique ». *Comptes rendus biologies* 338, n° 1 (2015): 48- 57. <https://doi.org/10.1016/j.crvi.2014.10.001>.
- Bahrani, B., et A. Khachemoune. « Review of accessory tragus with highlights of its associated syndromes ». *International journal of dermatology* 53, n° 12 (2014): 1442- 46. <https://doi.org/10.1111/ijd.12369>.
- Biesecker, L. G., J. M. Aase, C. Clericuzio, F. Gurrieri, I. K. Temple, et H. Toriello. « Elements of morphology : standard terminology for the hands and feet ». *American journal of medical genetics part a* 149A, n° 1 (2009): 93- 127. <https://doi.org/10.1002/ajmg.a.32596>.
- Bloch-Zupan, A., H. Sedano, et C. Scully. *Dento/oro/craniofacial anomalies and genetics*. New York : Elsevier Science, 2012.
- Bouchaud-Chabot, A., et Lioté F. « Le rachis cervical rhumatoïde » *Revue du rhumatisme*, n° 69 (2002).
- Boy-Lefevre, M.-L., M. De la Dure-Molla, S. Toupenay, et A. Berdal. « Maladies rares et centres de référence ». *Revue d’orthopédie dento-faciale* 47, n° 4 (2013): 345- 53. <https://doi.org/10.1051/odf/2013402>.
- Carey, J. C., J. E. Allanson, R. C. M. Hennekam, et L. G. Biesecker. « Standard terminology for phenotypic variations : the elements of morphology project, its current progress, and future directions ». *Human mutation* 33, n° 5 (2012): 781- 86. <https://doi.org/10.1002/humu.22053>.
- Casamassimo, P. S., A. J. Nowak, R. L. Ettinger, et D. J. Schlenker. « An unusual triad : microdontia, taurodontia, and dens invaginatus ». *Oral surgery, oral medicine, oral pathology* 45, n° 1 (1978): 107- 12.
- Castaneda, B., et C. Choukroune. « Alterations de l’éruption des molaires permanentes ». *Revue d’odonto-stomatologie*, n° 45 (2016): 180- 206.
- Chicheportiche, V. « Anatomie et imagerie du rachis cervical supérieur et de la charnière craniocervicale ». *Anatomy and imaging of the upper cervical spine and vertebral craniocervical junction* 80 (2013): 26- 31. <https://doi.org/10.1016/j.monrhu.2012.12.005>.

- Chicheportiche, V., H. Bassam, et C. Parlier-Cuau. « Rachis cervical : anatomie radiologique et variante du normal ». In *Imagerie rhumatologique et orthopédique*, Vol. 2. Montpellier : Sauramps médical, 2013.
- De La Dure-Molla, M., B. P. Fournier, M. C. Manzanares, A. C. Acevedo, Raoul C. Hennekam, L. Friedlander, M.-L. Boy-Lefèvre, et al. « Elements of morphology : standard terminology for the teeth and classifying genetic dental disorders ». *American journal of medical genetics part a* 0, n° 0 (2019). <https://doi.org/10.1002/ajmg.a.61316>.
- De la Dure-Molla, M., et P. Garrec. « Patients dysmorphiques : une relecture des signes cliniques mineurs vers un diagnostic ». *Revue d'orthopédie dento-faciale* 47, n° 4 (2013): 355- 71. <https://doi.org/10.1051/odf/2013403>.
- Denoyelle, F. « Pathologie congénitale de l'oreille externe ». In *EMC. Oto-rhino-laryngologie*. 20-70-B-10. Paris: Elsevier Masson, 2007. <https://linkinghub.elsevier.com/retrieve/pii/S0246035107392349>.
- Dietemann, J.-L. « Difficultés diagnostiques liées à des pathologies rares ». In *Imagerie du rachis et de la moëlle épinière*. Montpellier : Sauramps médical, 2014.
- Farkas, L. G. *Anthropometry of the head and face*. New York : Raven Press, 1994.
- Franz M. L., et Sokol A. B. « The proportioned philtrum : a helpful measurement and ratio ». 1, 1971.
- Geneviève, D. « Syndromes malformatifs de la face ». In *Chirurgie plastique de l'enfant et de l'adolescent*, 23. Montpellier : Sauramps médical, 2015.
- Gorlin, R. J. « Otodental syndrome, oculo-facio-cardio-dental (OFCD) syndrome, and lobodontia : dental disorders of interest to the pediatric radiologist ». *Pediatric radiology* 28, n° 10 (1998): 802- 4. <https://doi.org/10.1007/s002470050469>.
- Grahnén H. « Hypodontia in the permanent dentition : a clinical and genetical investigation ». *Odontologisk revy* 7, n° sup 3 (1956): 1- 100.
- Hall, J., J. Allanson, K. Gripp, et A. Slavotinek. *Handbook of physical measurements*. 2nd ed. Oxford : Oxford University Press, 2007.
- Hennekam, R. C. M., V. Cormier-Daire, J. G. Hall, K. Méhes, M. Patton, et R. E. Stevenson. « Elements of morphology : standard terminology for the nose and philtrum ». *American journal of medical genetics part a* 149A, n° 1 (2009): 61- 76. <https://doi.org/10.1002/ajmg.a.32600>.
- Hunter, A., J. L. Frias, G. Gillissen-Kaesbach, H. Hughes, K. L. Jones, et L. Wilson. « Elements of morphology : standard terminology for the ear ». *American journal of medical genetics part a* 149A, n° 1 (2009): 40- 60. <https://doi.org/10.1002/ajmg.a.32599>.
- Jalal, H., H. Enneddam, K. Aniba, M. Laghmari, J. Najib, S. Ait Ben Ali, et G. N. C. Idrissi. « Imagerie des craniosténoses ». *Feuillets de radiologie* 53, n° 5 (2013): 259- 66.

- Jones, L. K., C. M. Jones, et Del Campo Casanelles M. *Smith's recognizable patterns of human malformation, 7th edition*. Philadelphia : Saunders, 2013.
- Kahouadji, E., O. Lucas, R. H. Khonsari, J. Longis, O. Hamel, et P. Corre. « Occipitalisation de l'atlas : diagnostic radiologique et implication clinique ». *Revue de stomatologie, de chirurgie maxillo-faciale et de chirurgie orale* 114, n° 3 (2013): 187- 91.
<https://doi.org/10.1016/j.revsto.2013.03.007>.
- Khonsari, R. H., P. Corre, et J.-P. Perrin. « Développement et malformations de la charnière cranio-rachidienne ». *Revue d'orthopédie dento-faciale* 41, n° 4 (2007): 381- 92.
<https://doi.org/10.1051/odf:20084140381>.
- Liu, A., M. Wu, X. Guo, H. Guo, Z. Zhou, K. Wei, et K. Xuan. « Clinical, pathological, and genetic evaluations of chinese patient with otodental syndrome and multiple complex odontoma : case report ». *Medicine* 96, n° 5 (2017). <https://doi.org/10.1097/MD.0000000000006014>.
- Martinho, J., H. Ferreira, S. Paulo, A. Paula, C.-M. Marto, E. Carrilho, et M. Marques-Ferreira. « Oculo-Facio-cardio-dental syndrome : a case report about a rare pathological condition ». *International Journal of environmental research and public health* 16, n° 6 (2019): 928 .
<https://doi.org/10.3390/ijerph16060928>.
- M.-J. Boileau. *Orthodontie de l'enfant et du jeune adulte*. Vol. Tome 1. Issy-les-Moulineaux : Elsevier Masson, 2011.
- Orpha school. « Transmission des maladies génétiques ». Orphanet. Consulté le 26 septembre 2019.
<https://www.orpha.net/orphaschool/elearn1.htm>.
- Renier, D., É Lajeunie, M. Catala, É Arnaud, et D. Marchac. « Craniosténoses ». In *EMC. pédiatrie. maladies infectieuses*. 4-096-B-10. Paris: Elsevier Masson, 2008. www-em-premium-com.sirius.parisdescartes.fr.
- Orphanet. « Le portail des maladies rares et des médicaments ». Orphanet, 2012.
https://www.orpha.net/consor/cgi-bin/Education_AboutRareDiseases.php?lng=FR.
- Richter, T., S. Nestler-Parr, R. Babela, Z. Khan, T. Tesoro, et E. Molsen. « Rare disease terminology and definitions - a systematic global review : report of the ispor rare disease special interest group ». *Value in health* 18, n° 6 (2015): 906- 14. <https://doi.org/10.1016/j.jval.2015.05.008>.
- Teissier, N., T. Benchaâ, M. Elmaleh, et T. Van Den Abbeele. « Malformations congénitales de l'oreille externe et de l'oreille moyenne ». In *EMC - Oto-rhino-laryngologie*. 20-055-A-10. Paris : Elsevier Masson, 2008.
<https://www-em-premium-com.sirius.parisdescartes.fr/article/181791/resultatrecherche/1>.
- Utéza, Y., et J.-L. Dufier. « Affections génétiques et congénitales des paupières ». In *EMC Ophtalmologie*. 21-100-A-10. Paris : Elsevier Masson, 2019. <https://www-em-premium-com.sirius.parisdescartes.fr/showarticlefile/7635/21-15222.pdf>.

- Vincent, P.L., D. Voulliaume, A. Coudert, E. Truy, et S. Ayari-Khalfallah. « Anomalies congénitales de l'oreille externe : traitement néonatal par conformation ». *Annales de chirurgie plastique esthétique* 64, n° 4 (2019). <https://doi.org/10.1016/j.anplas.2018.06.011>.
- Ward R. E., et Jamison P. L. « Measurement precision and reliability in craniofacial anthropometry : implications and suggestions for clinical applications ». *Journal of craniofacial genetics and developmental biology* 11, n° 3 (1991): 156–164.
- Weerda H. « Classification of congenital deformities of the auricle ». *Facial plastic surgery* 5, n° 5 (1988): 385- 88.

Table des illustrations

| | |
|--|----|
| Figure 1 : Pedigree de Alexandre | 6 |
| Figure 2 : Courbes de croissance somatique de la naissance à 3 ans pour le périmètre crânien, la taille et le poids | 7 |
| Figure 3 : Courbes de croissance somatique de 3 à 11 ans pour la taille et le poids | 8 |
| Figure 4 : Courbes de croissance somatique de la naissance à 3 ans pour le périmètre crânien, la taille et le poids | 9 |
| Figure 5 : Photographies exobuccales du visage de face (a) Face neutre ; (b) Face sourire ; (c) Profil neutre ; (d) Profil sourire ; (e) Vue du crâne de haut | 10 |
| Figure 6 : Photographies du nez en vues de dessous et de dessus | 11 |
| Figure 7 : Photographies des oreilles | 11 |
| Figure 8 : Photographies des mains et des pieds | 12 |
| Figure 9 : Photographies intrabuccales | 13 |
| Figure 10 : Radiographie panoramique de Alexandre | 14 |
| Figure 11 : Bilan long cône de Alexandre, secteurs latéraux | 14 |
| Figure 12 : Bilan long-cône de Alexandre, secteurs antérieurs | 15 |
| Figure 13 : Téléradiographie de profil et analyse de Tweed de Alexandre | 15 |
| Figure 14 : Valeurs de l'analyse de Tweed de Alexandre | 16 |
| Figure 15 : Téléradiographie de face de Alexandre | 16 |
| Figure 16 : Repères faciaux | 20 |
| Figure 17 : Mesure de la longueur maximale de la tête | 21 |
| Figure 18 : Mesure de la largeur maximale de la tête | 21 |
| Figure 19 : Mesure de la largeur de la mandibule | 25 |
| Figure 20 : (a) Mètre-ruban rétractable non élastique pour déterminer les circonférences corporelles. (Courtoisie de Seca® GmbH & Co. KG, Germany) ; (b) Mesure de la circonférence du cou (Courtoisie de B. Fink, University of Goettingen) | 27 |
| Figure 21 : Schéma de la région périorbitaire | 28 |
| Figure 22 : Mesure avec une règle graduée | 28 |
| Figure 23 : Mesure de l'inclinaison des fentes palpébrales | 29 |
| Figure 24 : Schémas descriptifs du nez | 33 |
| Figure 25 : Mesure de la longueur du nez | 36 |

| | |
|---|----|
| Figure 26 : Mesure de la largeur du nez..... | 37 |
| Figure 27 : Mesure de la protrusion du nez | 38 |
| Figure 28 : Mesure de la longueur du philtrum à l'aide d'un pied à coulisse | 39 |
| Figure 29 : Anatomie normale de l'oreille externe | 42 |
| Figure 30 : Mesure de la longueur de l'oreille externe | 42 |
| Figure 31 : Mesure de la largeur de l'oreille externe..... | 43 |
| Figure 32 : Longueur et largeur maximales de l'oreille..... | 43 |
| Figure 33 : Microtie, premier degré | 44 |
| Figure 34 : Microtie, second degré..... | 44 |
| Figure 35 : Microtie, troisième degré chez une patiente atteinte de microsomie hémifaciale droite . | 44 |
| Figure 36 : Implantation normale de l'oreille | 45 |
| Figure 37 : Autre méthode pour la détermination de la position de l'oreille . L'oreille possède aussi une rotation postérieure augmentée..... | 46 |
| Figure 38 : Mesure de l'angulation postérieure de l'oreille..... | 47 |
| Figure 39 : (a) Mesure de l'angulation de l'oreille ; (b) Oreilles décollées chez un patient atteint du syndrome de Rubinstein-Taybi pour la photographie de gauche | 47 |
| Figure 40 : Anatomie normale du lobe de l'oreille..... | 51 |
| Figure 41 : Syndactylie partielle cutanée des doigts 2 à 4 | 52 |
| Figure 42 : Plis palmaires normaux | 53 |
| Figure 43 : Paume étroite, plis palmaires superficiels et cinquième doigt court et dévié chez un patient atteint du syndrome de Russell-Silver..... | 53 |
| Figure 44 : Patiente atteinte de dysplasie cléido-crânienne..... | 54 |
| Figure 45 : Reconstruction 3D chez un brachycéphale atteint du syndrome de Crouzon avec impressions digitiformes..... | 56 |
| Figure 46 : Représentation schématisée des crâniosténoses en fonction de la suture atteinte | 57 |
| Figure 47 : Oxycéphalie | 57 |
| Figure 48 : Atlas ou première vertèbre cervicale (a) schéma de face (b) : schéma en vue axiale..... | 58 |
| Figure 49 : Schéma de face et de profil de l'axis ou deuxième vertèbre cervicale..... | 59 |
| Figure 50 : Cliché de profil en position neutre (trait noir : ligne de McGregor) | 60 |
| Figure 51 : Téléradiographie de profil d'un patient atteint du syndrome de Klippel-Feil : fusions cervicales à l'origine d'une raideur cervicale..... | 61 |
| Figure 52 : Patiente présentant une oligodontie avec agénésie de 11 dents : 15, 14, 12, 22, 24, 25, 32, 34, 35, 44, 45 | 62 |
| Figure 53 : Radiographie panoramique d'une patiente possédant une dent surnuméraire 22bis..... | 63 |
| Figure 54 : Radiographie panoramique présentant un odontome au-dessus de la 44 incluse | 64 |

| | |
|---|----|
| Figure 55 : Reconstructions en 3 dimensions d'un patient présentant un mésiodens au maxillaire ... | 65 |
| Figure 56 : Incisive centrale maxillaire médiane unique | 66 |
| Figure 57 : Patients présentant une amélogenèse imparfaite héréditaire | 67 |
| Figure 58 : Patients présentant une dentinogenèse imparfaite | 67 |
| Figure 59 : Odontodysplasie secteur 1 | 68 |
| Figure 60 : Patient présentant une microdontie généralisée | 68 |
| Figure 61 : Macrodontie des incisives | 69 |
| Figure 62 : Radiographie panoramique montrant une radiculomégalie au niveau de 11, 21, 23, 31, 41 | 69 |
| Figure 63 : Globodontie des premières molaires et canines chez un patient atteint du syndrome oto- mandibulaire | 70 |
| Figure 64 : Patiente présentant 11 conique et 21 en effilée..... | 70 |
| Figure 65 : 31 et 41 peg-shaped chez une patiente atteinte d'incontinentia pigmenti..... | 71 |
| Figure 66 : Cuspides talon en palatin de 13 et 12 | 71 |
| Figure 67 : Radiographie panoramique d'une patiente atteinte du syndrome de Ellis-Van Creveld avec fusions de 11/12 et 21/22 | 72 |
| Figure 68 : Photographie endobuccale et radiographie 2D de 11 et 21 géminées..... | 72 |
| Figure 69 : Radiographie rétro-alvéolaire des dents in dente de 11 et 21..... | 72 |
| Figure 70 : Coupe parasagittale médiane de cone beam chez une patiente avec séquelle de fente labiale gauche présentant une dilacération radiculaire de 21 incluse | 73 |
| Figure 71 : Radiographie d'une 36 présentant une dent en tulipe chez un patient atteint de dentinogenèse imparfaite | 73 |
| Figure 72 : 41 en forme de tonneau chez une patiente atteinte d'incontinentia pigmenti | 74 |
| Figure 73 : Radiographie de 46 qui présente un taurodontisme | 74 |
| Figure 74 : Radiographie chez un patient présentant un pulpolithe dans la chambre pulpaire de 47. | 75 |
| Figure 75 : Pulpe en chardon..... | 75 |
| Figure 76 : Retard d'éruption de 21 chez une patiente atteinte du syndrome de Brachmann-De Lange | 77 |
| Figure 77 : Présence d'une lchette bifide chez un patient possédant une agénésie du corps cérébelleux | 78 |

Table des tableaux

| | |
|---|----|
| Tableau 1 : Questions aidant au diagnostic selon le type d'anomalie | 19 |
| Tableau 2 : Définitions selon l'indice céphalique | 22 |
| Tableau 3 : Différentes études sur les normes de longueur du philtrum | 38 |
| Tableau 4 : Age normal d'éruption des dents temporaires | 76 |
| Tableau 5 : Age normal d'éruption des dents permanentes..... | 76 |

Table des annexes

| | |
|--|-----|
| Annexe 1 : Longueur de la tête à la naissance chez les deux sexes | 96 |
| Annexe 2 : Longueur de la tête à la naissance, chez les deux sexes, de la naissance à 16 ans..... | 96 |
| Annexe 3 : Largeur de la tête à la naissance chez les deux sexes | 97 |
| Annexe 4 : Largeur de la tête à la naissance, chez les deux sexes, de la naissance à 16 ans..... | 97 |
| Annexe 5 : Nomogramme de l'indice céphalique de Lasker | 98 |
| Annexe 6 : Patient brachycéphale présentant un syndrome polymalformatif avec microcéphalie associée à une fente palatine, agénésie du corps calleux, syringomélie, syndrome de Chiari et retard global de développement..... | 98 |
| Annexe 7 : Dolicocéphalie | 99 |
| Annexe 8 : Macrocéphalie..... | 99 |
| Annexe 9 : Circonférence de la tête, chez les deux sexes, à la naissance..... | 99 |
| Annexe 10 : Circonférence de la tête, sexe masculin, de 2 à 16 ans | 100 |
| Annexe 11 : Microcéphalie, front fuyant et blépharomimosis | 100 |
| Annexe 12 : Patient atteint de microcéphalie avec un occiput plat | 101 |
| Annexe 13 : Occiput proéminent | 101 |
| Annexe 14 : Crâne en trèfle isolé | 101 |
| Annexe 15 : Trigonocéphalie..... | 101 |
| Annexe 16 : Turricephalie..... | 102 |
| Annexe 17 : (a) Alopécie temporale gauche et au moins deux épis de cheveux chez un patient atteint de dysplasie ectodermique ; (b) Alopécie totale et absence de sourcils et cils chez un patient atteint du syndrome IFAP (Ichtyose Folliculaire Alopécie Photophobie)..... | 102 |
| Annexe 18 : Position anormalement basse de l'épi de cheveux et implantation postérieure des cheveux basse chez un patient présentant un syndrome polymalformatif avec microcéphalie associée à une fente palatine, agénésie du corps calleux, syringomélie, syndrome de Chiari et retard global de développement | 102 |
| Annexe 19 : Implantation antérieure des cheveux haute et visage triangulaire chez une patiente atteinte d'un syndrome de Sotos aussi appelé gigantisme cérébral | 103 |
| Annexe 20 : Implantation antérieure des cheveux basse en V et face large et ronde chez un patient atteint d'un syndrome de Rubinstein-Taybi..... | 103 |
| Annexe 21 : Cuir chevelu épars et pili torti chez un patient atteint de dysplasie ectodermique | 103 |

| | |
|---|-----|
| Annexe 22 : Patient atteint du syndrome de Hay-Wells de dysplasie ectodermique (ankyloblepharon - dysplasie ectodermique – fente labiopalatine) présentant une hypotrichose | 104 |
| Annexe 23 : Patient présentant une face plate ainsi qu’une fente labiopalatine..... | 104 |
| Annexe 24 : Face longue | 104 |
| Annexe 25 : Face étroite..... | 105 |
| Annexe 26 : Patient atteint du syndrome d’Aarskog (OMIM 305400) présentant une face courte... | 105 |
| Annexe 27 : Visage carré | 105 |
| Annexe 28 : Front étroit | 106 |
| Annexe 29 : Front large | 106 |
| Annexe 30 : Bosse frontale..... | 106 |
| Annexe 31 : Front proéminent | 106 |
| Annexe 32 : Dépression métopique | 107 |
| Annexe 33 : Glabelle déprimée | 107 |
| Annexe 34 : Glabelle proéminente..... | 107 |
| Annexe 35 : Crête métopique proéminente | 107 |
| Annexe 36 : Arcade sourcilière (rebord supraorbitaire) proéminent | 108 |
| Annexe 37 : Arcade sourcilière (rebord supraorbitaire) sous-développée | 108 |
| Annexe 38 : Pommette saillante | 108 |
| Annexe 39 : Pommette sous-développée | 109 |
| Annexe 40 : Photographies exobuccales montrant des joues proéminentes et radiographie panoramique chez un patient présentant un chérubisme..... | 109 |
| Annexe 41 : Joues creuses..... | 110 |
| Annexe 42 : Os zygomatique plat, face plate et rétrusion de l’étage moyen chez un patient porteur du syndrome de Binder | 110 |
| Annexe 43 : Patient présentant une fente labiopalatine bilatérale avec hypoplasie du maxillaire et rétrusion de l’étage moyen | 110 |
| Annexe 44 : Prémaxillaire proéminent..... | 111 |
| Annexe 45 : Patient atteinte de dysplasie cléido-crânienne et présentant un prémaxillaire sous-développé..... | 111 |
| Annexe 46 : Largeur de la mandibule, chez les deux sexes, de 4 à 16 ans | 111 |
| Annexe 47 : Mandibule large | 112 |
| Annexe 48 : Mandibule étroite et micrognathie mandibulaire chez un patient atteint du syndrome de Silver Russell..... | 112 |
| Annexe 49 : Fente mandibulaire | 112 |
| Annexe 50 : Micrognathie mandibulaire..... | 113 |

| | |
|---|-----|
| Annexe 51 : Patiente atteinte d'une fente labiopalatine et présentant une prognathie mandibulaire | 113 |
| Annexe 52 : Rétrognathie mandibulaire | 113 |
| Annexe 53 : Menton large | 113 |
| Annexe 54 : Patient atteint d'oligodontie présentant un menton court | 114 |
| Annexe 55 : Patient atteint du syndrome de Aarskog présentant un menton pointu | 114 |
| Annexe 56 : Menton allongé | 114 |
| Annexe 57 : Fossette mentonnaire | 115 |
| Annexe 58 : Sillon labiomentonnier marqué chez un patient atteint du syndrome de Rubinstein-Taybi | 115 |
| Annexe 59 : Pli en forme de H du menton | 115 |
| Annexe 60 : Pli vertical du menton | 115 |
| Annexe 61 : Cou large | 116 |
| Annexe 62 : Cou long chez une patiente atteinte d'oligodontie et du syndrome de Marfan | 116 |
| Annexe 63 : Cou court | 116 |
| Annexe 64 : Pterygium colli | 117 |
| Annexe 65 : Excès de peau cervicale | 117 |
| Annexe 66 : Quelques anomalies de la région périorbitaire | 117 |
| Annexe 67 : Distance interpupillaire, chez les deux sexes, à la naissance | 118 |
| Annexe 68 : Distance interpupillaire, de la naissance à 16 ans | 118 |
| Annexe 69 : Hypertélorisme ou yeux largement espacés | 119 |
| Annexe 70 : Yeux en position profonde | 119 |
| Annexe 71 : Proptosis | 119 |
| Annexe 72 : Fente palpébrale inclinée vers le bas | 119 |
| Annexe 73 : Inclinaison de la fente palpébrale, chez les deux sexes, de 6 à 18 ans | 120 |
| Annexe 74 : Patients présentant des fentes palpébrales inclinées vers le bas | 120 |
| Annexe 75 : Fente palpébrale inclinée vers le haut | 120 |
| Annexe 76 : Longueur de la fente palpébrale, chez les deux sexes, de la naissance à 16 ans | 121 |
| Annexe 77 : Fente palpébrale longue | 121 |
| Annexe 78 : Fentes palpébrales courtes | 122 |
| Annexe 79 : Ptosis | 122 |
| Annexe 80 : Distance intercanthale interne, chez les deux sexes, de la naissance à 16 ans | 123 |
| Annexe 81 : Blépharomimosis | 123 |
| Annexe 82 : Ablepharon | 124 |

| | |
|--|-----|
| Annexe 83 : Patient atteint d'une ostéogenèse imparfaite, d'une mutation du gène serpinf 1, d'agénésies, de dents retenues et présentant un blépharochalasis..... | 124 |
| Annexe 84 : Ectropion de la paupière inférieure | 124 |
| Annexe 85 : Entropion de la paupière inférieure..... | 124 |
| Annexe 86 : Epicanthus palpebralis | 125 |
| Annexe 87 : Epicanthus supraciliaris | 125 |
| Annexe 88 : Epicanthus inversus..... | 125 |
| Annexe 89 : Sourcil large | 125 |
| Annexe 90 : Patient atteinte du Syndrome Melnick-Needles, présentant des sourcils très arqués. | 126 |
| Annexe 91 : Patient présentant des sourcils droits..... | 126 |
| Annexe 92 : (a) Patient présentant des agénésies multiples, un synophrys, des cils longs et proéminents (b) Hypertrichose ciliaire (cils longs et proéminents), synophrys, sourcils arqués, voûte nasale large et philtrum long chez une patiente atteinte du syndrome de Brachmann-De Lange..... | 126 |
| Annexe 93 : Sourcils épars chez un patient présentant une dysplasie ectodermique | 126 |
| Annexe 94 : Sourcils épais latéralement | 127 |
| Annexe 95 : Cils proéminents..... | 127 |
| Annexe 96 : Cils épars..... | 127 |
| Annexe 97 : Fente de la paupière..... | 127 |
| Annexe 98 : Absence de point lacrymal | 128 |
| Annexe 99 : Position ectopique du point lacrymal | 128 |
| Annexe 100 : Fente de l'aile nasale..... | 128 |
| Annexe 101 : Aile nasale épaisse..... | 128 |
| Annexe 102 : Aile nasale sous-développée | 129 |
| Annexe 103 : Patient présentant une columelle large et atteinte d'une fente alvéolopalatine totale bilatérale | 129 |
| Annexe 104 : Patient porteur de fente labiopalatine totale bilatérale présentant une columelle courte | 129 |
| Annexe 105 : Columelle pendante | 129 |
| Annexe 106 : Columelle à insertion basse..... | 130 |
| Annexe 107 : Columelle à insertion haute | 130 |
| Annexe 108 : Narines antéversées | 130 |
| Annexe 109 : Narines larges | 130 |
| Annexe 110 : Narines étroites | 131 |
| Annexe 111 : Narine unique..... | 131 |
| Annexe 112 : Narine surnuméraire | 131 |

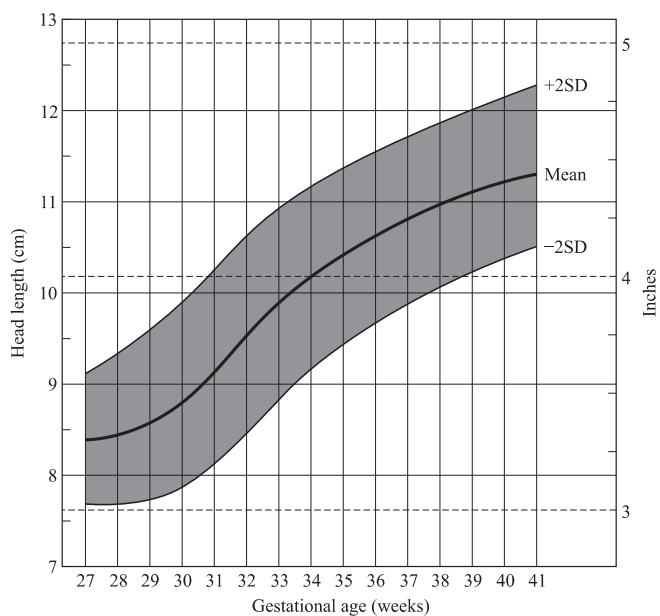
| | |
|---|-----|
| Annexe 113 : Base nasale étroite | 131 |
| Annexe 114 : Patiente de l'hôpital Rothschild présentant une base nasale large..... | 132 |
| Annexe 115 : Voûte nasale déprimée | 132 |
| Annexe 116 : Patient de l'hôpital Rothschild présentant une voûte nasale proéminente..... | 132 |
| Annexe 117 : Voûte nasale étroite..... | 133 |
| Annexe 118 : Voûte nasale large..... | 133 |
| Annexe 119 : Arête nasale concave | 133 |
| Annexe 120 : Arête nasale convexe | 133 |
| Annexe 121 : Arête et pointe nasales déprimées chez un patient porteur d'une fente labio-palatine bilatérale..... | 134 |
| Annexe 122 : Arête nasale étroite..... | 134 |
| Annexe 123 : Patients avec fentes labio-palatine présentant une arête nasale large et nez bulbeux chez la patiente de droite..... | 134 |
| Annexe 124 : Patient atteint du syndrome de Noonan avec une pointe nasale bifide | 135 |
| Annexe 125 : Pointe nasale large chez des patients porteurs de fente labio-palatine..... | 135 |
| Annexe 126 : Pointes nasales étroites | 136 |
| Annexe 127 : Pointe nasale déviée chez un patient porteur de fente labio-palatine droite..... | 136 |
| Annexe 128 : Pointe nasale tombante | 136 |
| Annexe 129 : Longueur nasale, chez les deux sexes, de la naissance à 16 ans..... | 137 |
| Annexe 130 : Nez long..... | 137 |
| Annexe 131 : Nez court chez un patient porteur du syndrome de Binder | 138 |
| Annexe 132 : Distance inter-alaire (largeur nasale), chez les deux sexes, de la naissance à 16 ans .. | 138 |
| Annexe 133 : Nez étroit..... | 139 |
| Annexe 134 : Nez large..... | 139 |
| Annexe 135 : Protrusion nasale, chez les deux sexes, de 6 à 16 ans | 139 |
| Annexe 136 : Nez protubérant | 140 |
| Annexe 137 : Longueur du philtrum, chez les deux sexes, à la naissance | 140 |
| Annexe 138 : Longueur du philtrum, chez les deux sexes, de la naissance à 16 ans | 141 |
| Annexe 139 : Berges du philtrum non alignés..... | 141 |
| Annexe 140 : Philtrum long et triangulaire | 141 |
| Annexe 141 : Patient atteint du syndrome Nodulose-Arthropathie-Ostéolyse présentant un philtrum court | 142 |
| Annexe 142 : Philtrum large..... | 142 |
| Annexe 143 : Philtrum étroit..... | 142 |
| Annexe 144 : Philtrum proéminent..... | 142 |

| | |
|--|-----|
| Annexe 145 : Patient atteint d'un syndrome de Rubinstein-Taybi présentant un philtrum effacé et triangulaire | 143 |
| Annexe 146 : Sinus médian au niveau du philtrum..... | 143 |
| Annexe 147 : Longueur de l'oreille, chez les deux sexes, de la naissance à 16 ans | 143 |
| Annexe 148 : Largeur de l'oreille, chez les deux sexes, de la naissance à 16 ans..... | 144 |
| Annexe 149 : Patient atteint d'une fente labio-palatine et présentant une macrotie | 144 |
| Annexe 150 : Rotation de l'oreille, chez les deux sexes, de 6 à 16 ans..... | 145 |
| Annexe 151 : Angle de protrusion de l'oreille, chez les deux sexes, de 6 à 16 ans | 145 |
| Annexe 152 : Oreilles creuses | 146 |
| Annexe 153 : Aplasie focale de l'oreille | 146 |
| Annexe 154 : Oreilles de satyre..... | 146 |
| Annexe 155 : Oreille de Stahl | 147 |
| Annexe 156 : Oreille tombante ou Lop ear | 147 |
| Annexe 157 : Sinus auriculaire | 147 |
| Annexe 158 : Sinus préauriculaire..... | 147 |
| Annexe 159 : Nodule de Quelprud..... | 148 |
| Annexe 160 : Nodule auriculaire | 148 |
| Annexe 161 : Syndrome de Goldenhar et enchondrome préauriculaire droit | 148 |
| Annexe 162 : Syndrome de Townes-Brocks et enchondrome préauriculaire gauche..... | 149 |
| Annexe 163 : Anthélix absent..... | 149 |
| Annexe 164 : Anthélix angulé..... | 149 |
| Annexe 165 : Variations en largeur de la branche inférieure de l'anthélix..... | 150 |
| Annexe 166 : Variations de taille de la branche inférieure de l'anthélix | 150 |
| Annexe 167 : Variation de la proéminence de la racine de l'anthélix..... | 150 |
| Annexe 168 : Branche supérieure de l'anthélix proéminente | 151 |
| Annexe 169 : Patient atteint d'une dysplasie ectodermique présentant une branche supérieure de l'anthélix sous-développée..... | 151 |
| Annexe 170 : Variation de la taille de l'antitragus | 151 |
| Annexe 171 : Antitragus proéminent..... | 152 |
| Annexe 172 : Antitragus bifide | 152 |
| Annexe 173 : Antitragus éversé | 152 |
| Annexe 174 : Plis supplémentaires dans la conque | 152 |
| Annexe 175 : Fente entre les parties supérieure et descendante de l'hélix donc encoche de Darwin | 153 |
| Annexe 176 : Encoche de Darwin..... | 153 |

| | |
|--|-----|
| Annexe 177 : Hélix plissé..... | 153 |
| Annexe 178 : Tubercule de Darwin | 153 |
| Annexe 179 : Racine ascendante discontinue..... | 154 |
| Annexe 180 : Ourlet exagéré de l'hélix | 154 |
| Annexe 181 : Sous-développement localisé de l'hélix | 154 |
| Annexe 182 : Puit postérieur de l'hélix | 155 |
| Annexe 183 : Extension de la portion terminale de la racine de l'hélix..... | 155 |
| Annexe 184 : Crus conchale | 155 |
| Annexe 185 : Degré de développement de la racine de l'hélix..... | 156 |
| Annexe 186 : Racine de l'hélix sous-développée | 156 |
| Annexe 187 : Variation de la taille du tragus | 156 |
| Annexe 188 : Tragus bifide | 157 |
| Annexe 189 : Tragus accessoire | 157 |
| Annexe 190 : Lobe absent | 157 |
| Annexe 191 : Lobe large | 157 |
| Annexe 192 : Petit lobe | 158 |
| Annexe 193 : Lobe attaché..... | 158 |
| Annexe 194 : Plis antérieurs du lobe de l'oreille..... | 158 |
| Annexe 195 : Lobe fendu..... | 159 |
| Annexe 196 : Patient atteint du syndrome Nodulose-Arthropathie-Ostéolyse présentant des lobes faisant face vers l'avant..... | 159 |
| Annexe 197 : Lobe vers le haut | 159 |
| Annexe 198 : Selle turcique fermée orientant vers l'hypothèse d'une anomalie hypophysaire..... | 160 |
| Annexe 199 : Résumé des causes génétiques responsables de crâniosténoses syndromiques..... | 160 |
| Annexe 200 : Normes des diamètres mésiodistaux des dents et leur écart type..... | 162 |

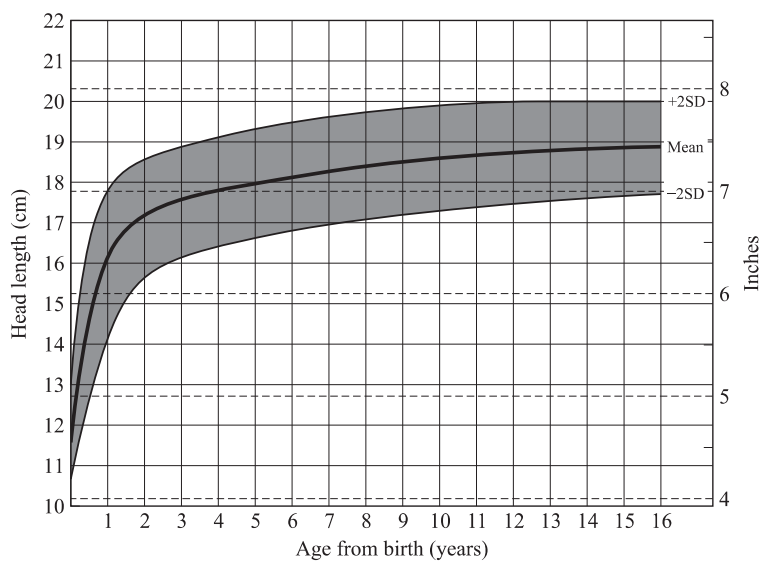
Annexes

Annexe 1 : Longueur de la tête à la naissance chez les deux sexes



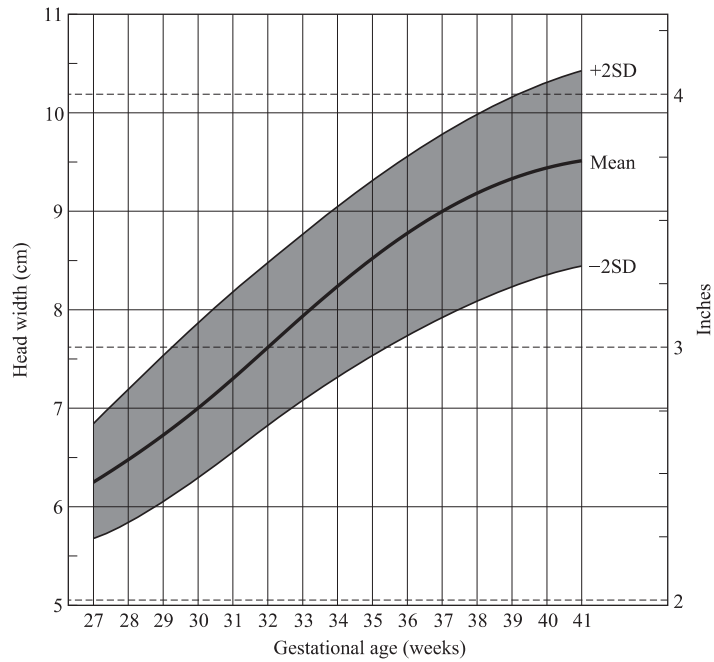
Source : Merlob, Sivan et Reisner, « Anthropometric measurements of the newborn infant 27 to 41 gestational weeks », 1984

Annexe 2 : Longueur de la tête à la naissance, chez les deux sexes, de la naissance à 16 ans



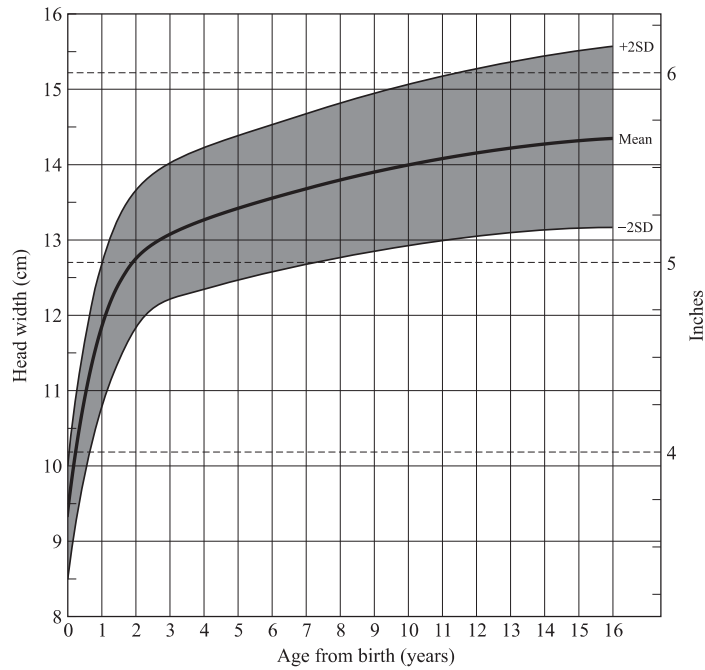
Sources : Feingold et Bossert, « Normal values for selected physical parameters : an aid to syndrome delineation », 1974 ; Farkas, *Anthropometry of the head and face in medicine*, 1981

Annexe 3 : Largeur de la tête à la naissance chez les deux sexes




Source : Merlob, Sivan et Reisner, « Anthropometric measurements of the newborn infant 27 to 41 gestational weeks », 1984

Annexe 4 : Largeur de la tête à la naissance, chez les deux sexes, de la naissance à 16 ans



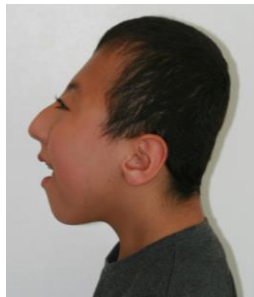Source : Feingold et Bossert, « Normal values for selected physical parameters : an aid to syndrome delineation », 1974

Annexe 5 : Nomogramme de l'indice céphalique de Lasker



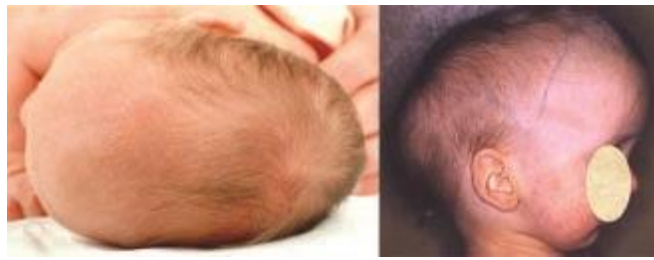Source : Lasker, *Yearbook of physical anthropology*, 1949

Annexe 6 : Patient brachycéphale présentant un syndrome polymalformatif avec microcéphalie associée à une fente palatine, agénésie du corps calleux, syringomélie, syndrome de Chiari et retard global de développement



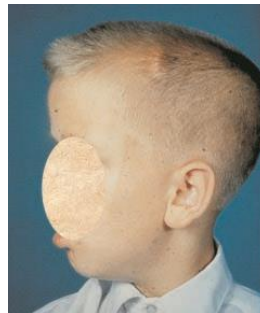Source : Hôpital Rothschild O'rares, 2015

Annexe 7 : Dolicocéphalie



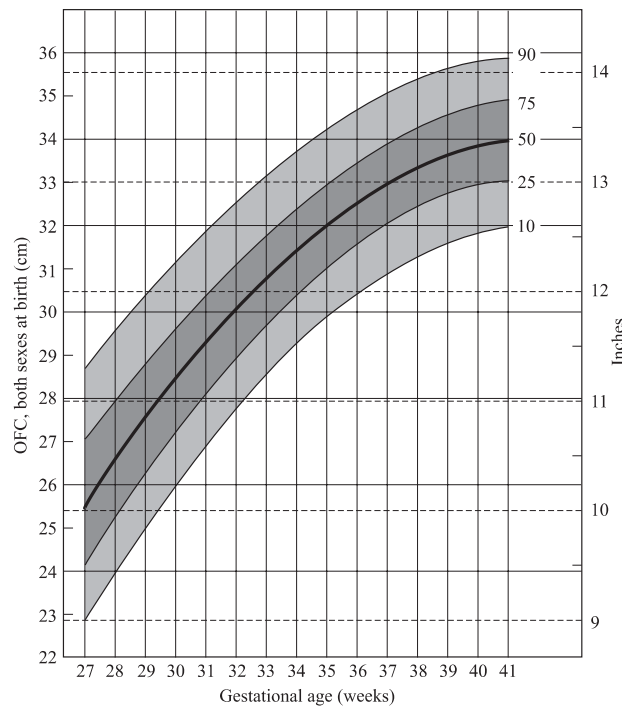
Source : Allanson et al., « Elements morphology : standard of terminology for the head and face », 2009

Annexe 8 : Macrocéphalie



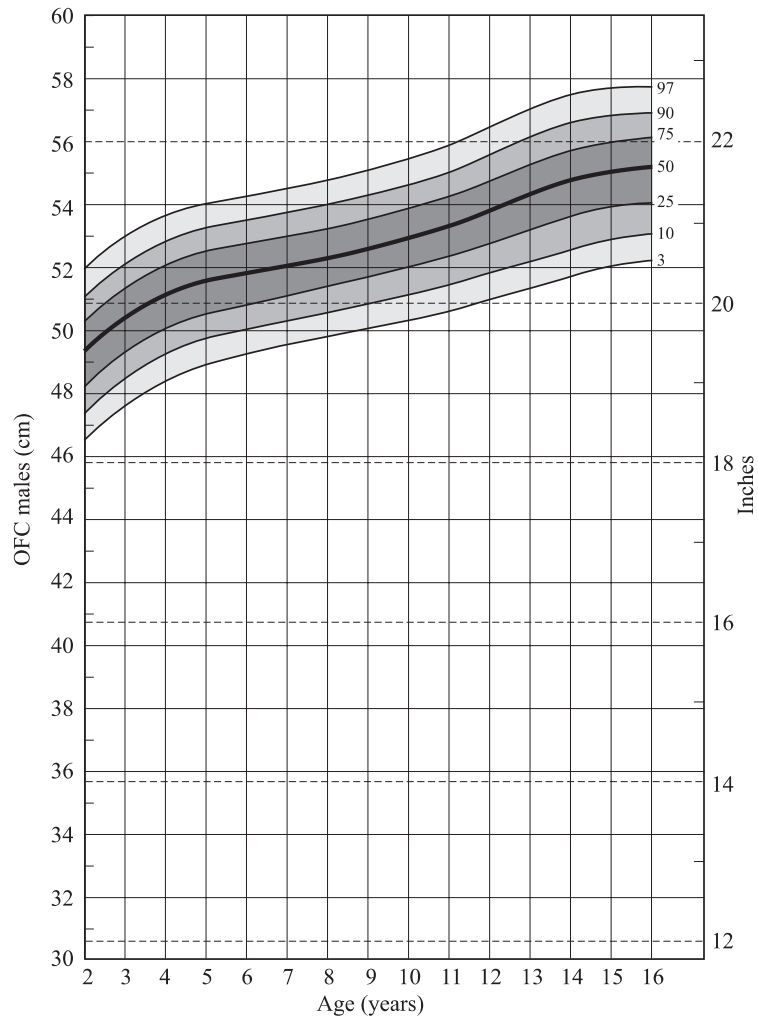
Source : Allanson et al., « Elements morphology : standard of terminology for the head and face », 2009

Annexe 9 : Circonférence de la tête, chez les deux sexes, à la naissance



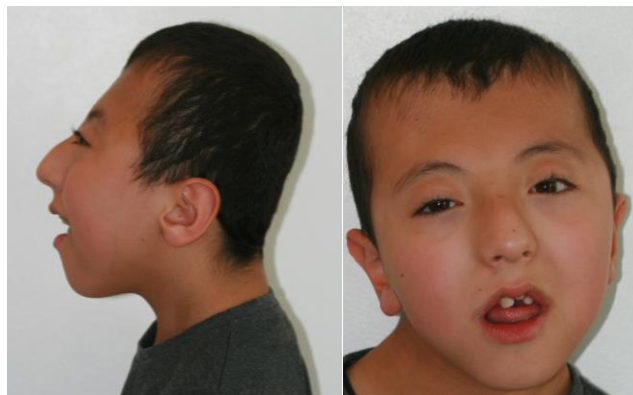Source : Lubchenco et al., « Intrauterine growth as estimated from liveborn birth-weight data at 24 to 42 weeks of gestation », 1963

Annexe 10 : Circonférence de la tête, sexe masculin, de 2 à 16 ans



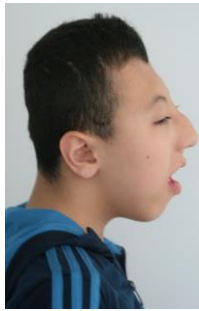Source : Tanner, *Textbook of pediatrics*, 1978

Annexe 11 : Microcéphalie, front fuyant et blépharomimosis



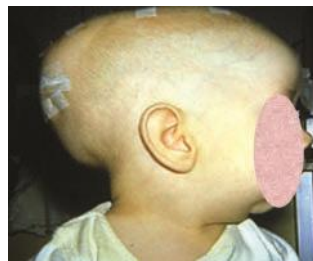Source : Hôpital Rothschild O'rares, 2015

Annexe 12 : Patient atteint de microcéphalie avec un occiput plat



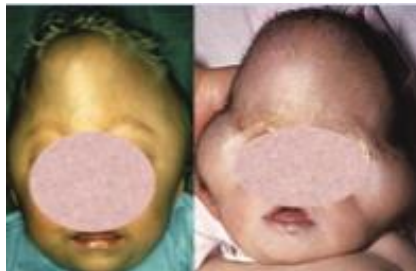Source : Hôpital Rothschild O'rares, 2019

Annexe 13 : Occiput proéminent



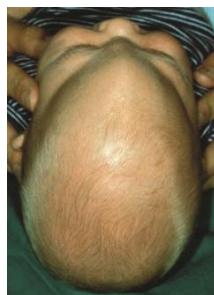
Source : Allanson et al., « Elements morphology : standard of terminology for the head and face », 2009

Annexe 14 : Crâne en trèfle isolé



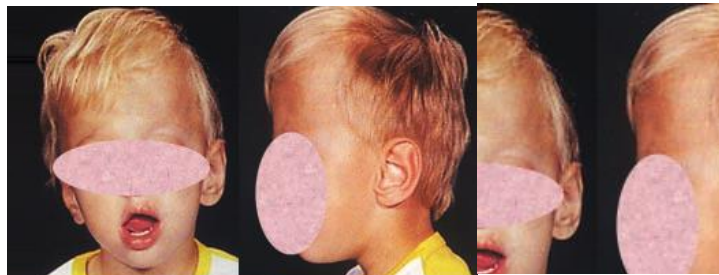
Source : Allanson et al., « Elements morphology : standard of terminology for the head and face », 2009

Annexe 15 : Trigonocéphalie



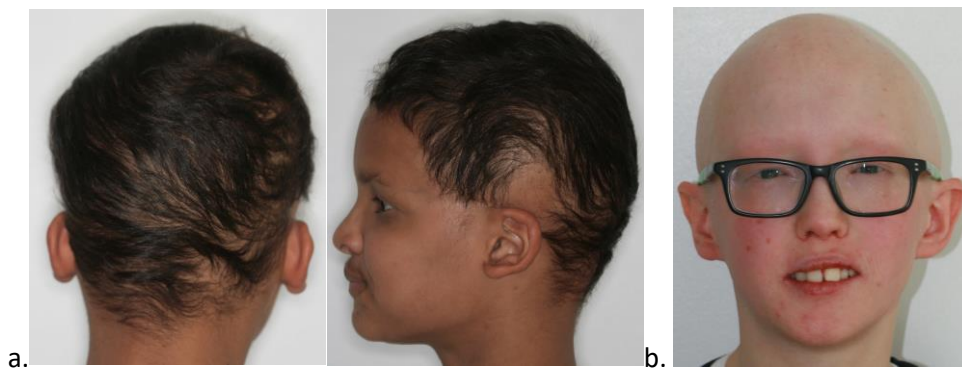Source : Allanson et al., « Elements morphology : standard of terminology for the head and face », 2009

Annexe 16 : Turricephalie



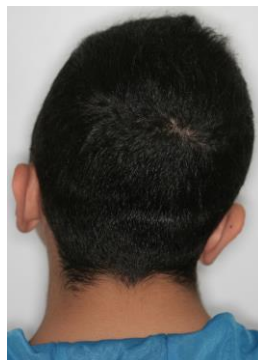Source : Allanson et al., « Elements morphology : standard of terminology for the head and face », 2009

Annexe 17 : (a) Alopécie temporale gauche et au moins deux épis de cheveux chez un patient atteint de dysplasie ectodermique ; (b) Alopécie totale et absence de sourcils et cils chez un patient atteint du syndrome IFAP (Ichtyose Folliculaire Alopécie Photophobie)



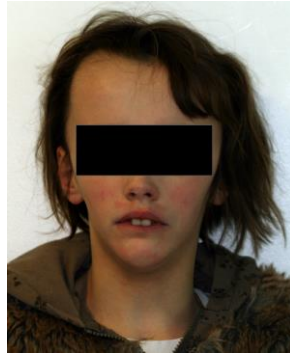Sources : (a) Hôpital Rothschild O'rares, 2019 ; (b) Hôpital Rothschild O'rares, 2016

Annexe 18 : Position anormalement basse de l'épi de cheveux et implantation postérieure des cheveux basse chez un patient présentant un syndrome polymalformatif avec microcéphalie associée à une fente palatine, agénésie du corps calleux, syringomélie, syndrome de Chiari et retard global de développement




Source : Hôpital Rothschild O'rares, 2019

Annexe 19 : Implantation antérieure des cheveux haute et visage triangulaire chez une patiente atteinte d'un syndrome de Sotos aussi appelé gigantisme cérébral



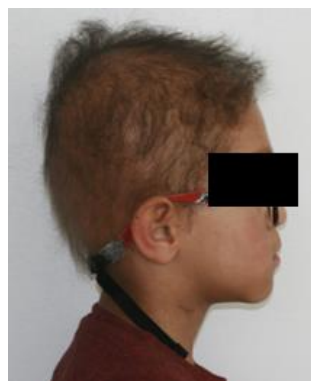Source : Hôpital Rothschild O'rares, 2013

Annexe 20 : Implantation antérieure des cheveux basse en V et face large et ronde chez un patient atteint d'un syndrome de Rubinstein-Taybi



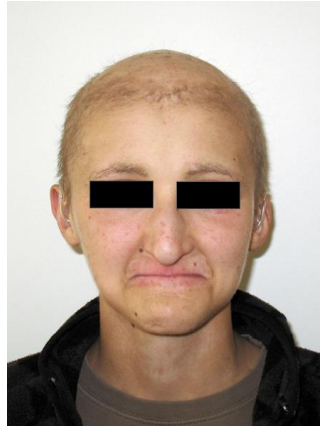Source : Hôpital Rothschild O'rares, 2012

Annexe 21 : Cuir chevelu épars et pili torti chez un patient atteint de dysplasie ectodermique



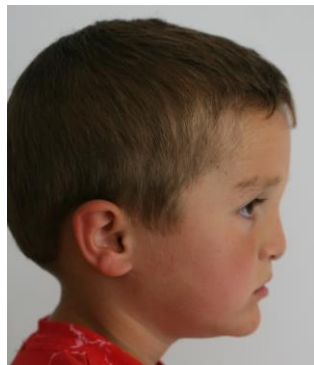Source : Hôpital Rothschild O'rares, 2019

Annexe 22 : Patient atteint du syndrome de Hay-Wells de dysplasie ectodermique (ankyloblepharon - dysplasie ectodermique – fente labiopalatine) présentant une hypotrichose



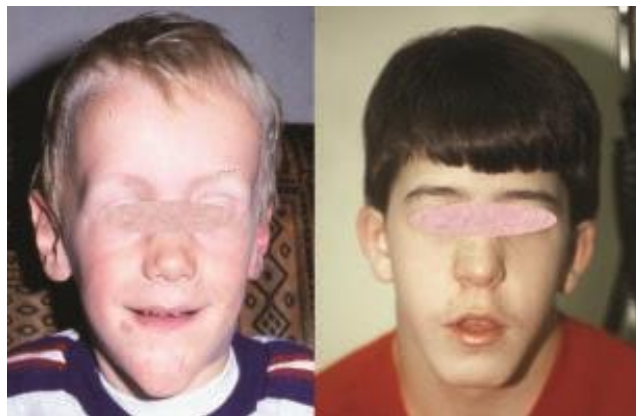Source : Hôpital Rothschild O'rares, 2019

Annexe 23 : Patient présentant une face plate ainsi qu'une fente labiopalatine



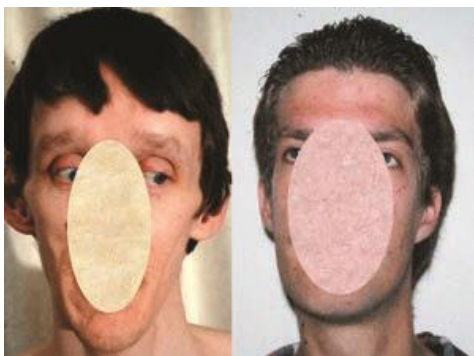Source : Hôpital Rothschild O'rares, 2018

Annexe 24 : Face longue



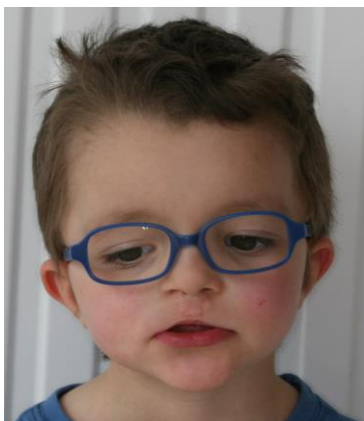Source : Allanson et al., « Elements morphology : standard of terminology for the head and face », 2009

Annexe 25 : Face étroite



Source : Allanson et al., « Elements morphology : standard of terminology for the head and face », 2009

Annexe 26 : Patient atteint du syndrome d'Aarskog (OMIM 305400) présentant une face courte



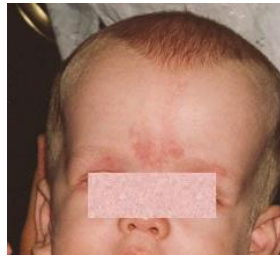Source : Hôpital Rothschild O'rares, 2013

Annexe 27 : Visage carré



Source : Hôpital Rothschild O'rares, 2019

Annexe 28 : Front étroit



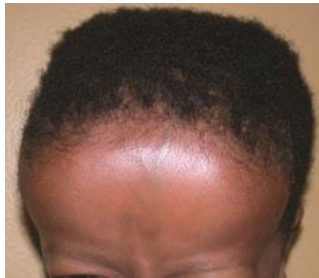Source : Allanson et al., « Elements morphology : standard of terminology for the head and face », 2009

Annexe 29 : Front large



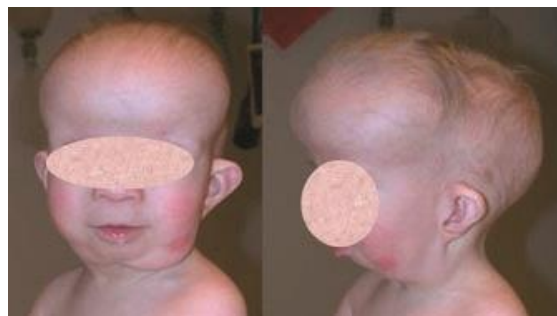Source : Hôpital Rothschild O'rares, 2013 et 2015

Annexe 30 : Bosse frontale



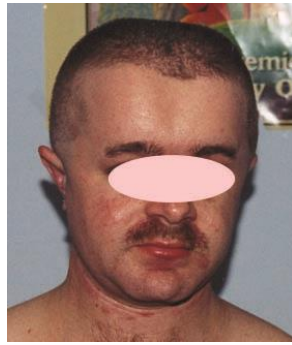Source : Allanson et al., « Elements morphology : standard of terminology for the head and face », 2009

Annexe 31 : Front proéminent



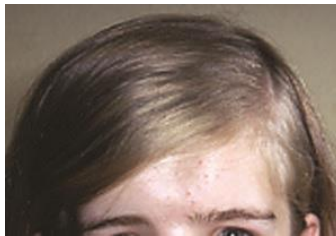
Source : Allanson et al., « Elements morphology : standard of terminology for the head and face », 2009

Annexe 32 : Dépression métopique



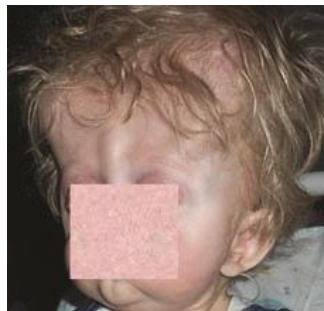Source : Allanson et al., « Elements morphology : standard of terminology for the head and face », 2009

Annexe 33 : Glabellle déprimée



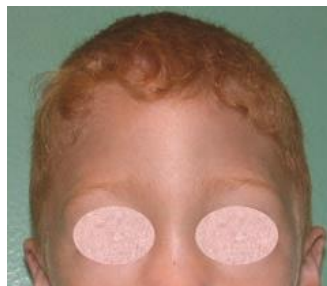Source : Allanson et al., « Elements morphology : standard of terminology for the head and face », 2009

Annexe 34 : Glabellle proéminente



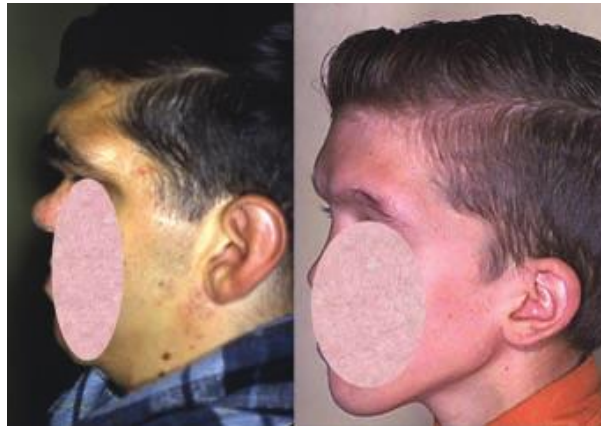Source : Allanson et al., « Elements morphology : standard of terminology for the head and face », 2009

Annexe 35 : Crête métopique proéminente



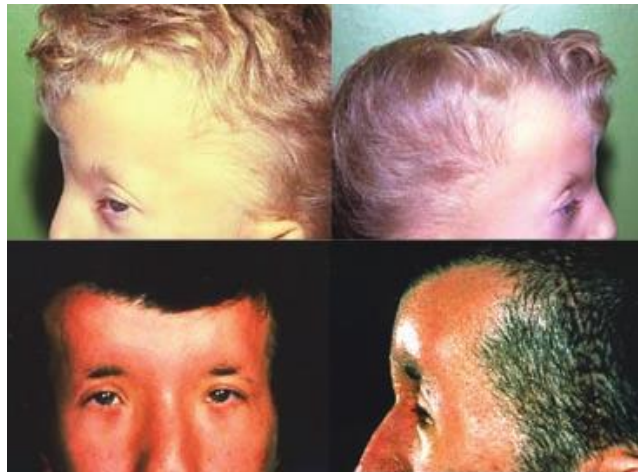Source : Allanson et al., « Elements morphology : standard of terminology for the head and face », 2009

Annexe 36 : Arcade sourcillière (rebord supraorbitaire) proéminent



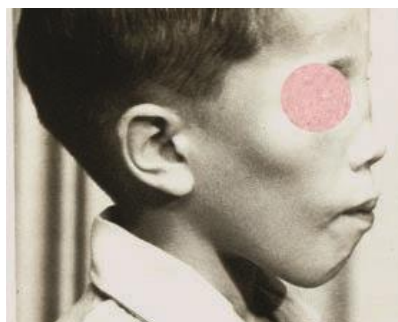Source : Allanson et al., « Elements morphology : standard of terminology for the head and face », 2009

Annexe 37 : Arcade sourcillière (rebord supraorbitaire) sous-développée



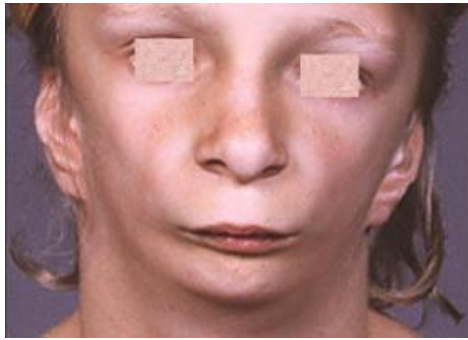Source : Allanson et al., « Elements morphology : standard of terminology for the head and face », 2009

Annexe 38 : Pommette saillante



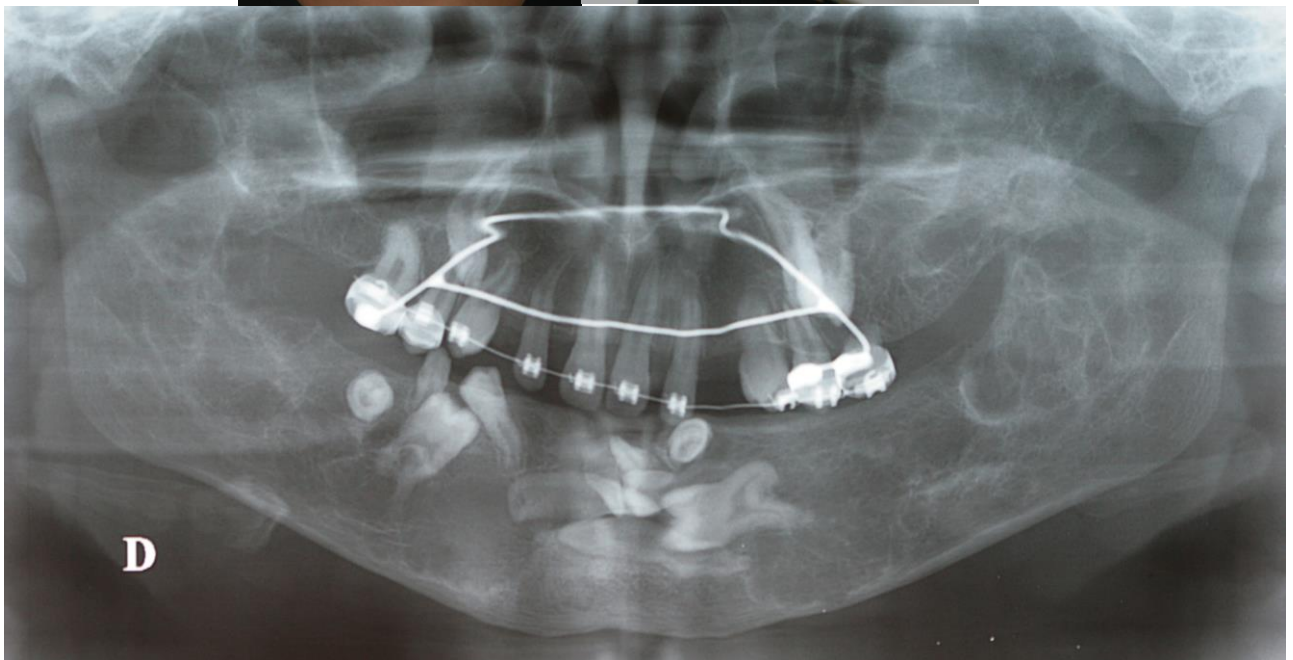
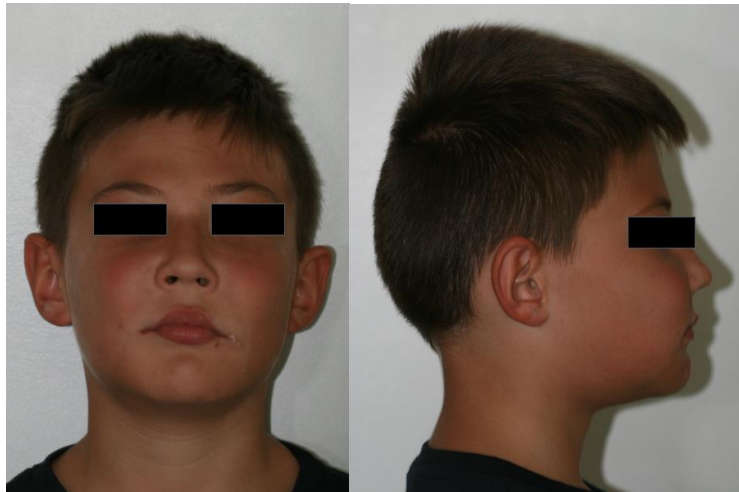Source : Allanson et al., « Elements morphology : standard of terminology for the head and face », 2009

Annexe 39 : Pommette sous-développée



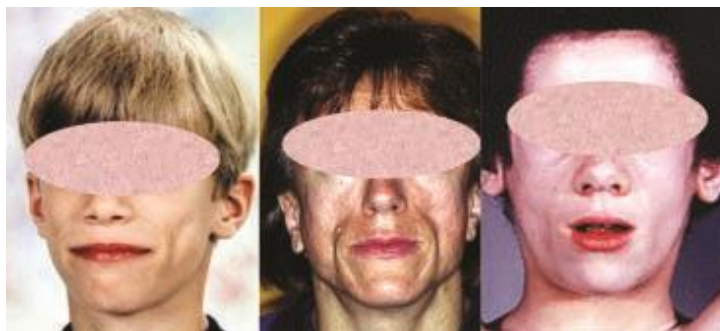Source : Allanson et al., « Elements morphology : standard of terminology for the head and face », 2009

Annexe 40 : Photographies exobuccales montrant des joues proéminentes et radiographie panoramique chez un patient présentant un chérubisme



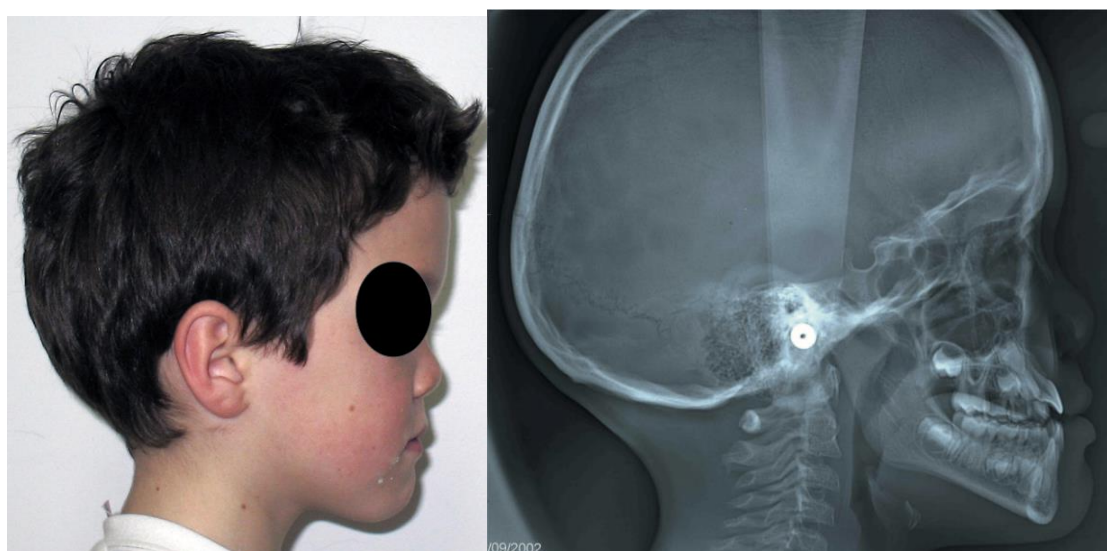
Source : Hôpital Rothschild O'rares, 2017

Annexe 41 : Joues creuses



Source : Allanson et al., « Elements morphology : standard of terminology for the head and face », 2009

Annexe 42 : Os zygomatique plat, face plate et rétrusion de l'étage moyen chez un patient porteur du syndrome de Binder



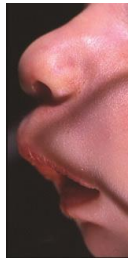Source : Hôpital Rothschild O'rares, 2011

Annexe 43 : Patient présentant une fente labiopalatine bilatérale avec hypoplasie du maxillaire et rétrusion de l'étage moyen



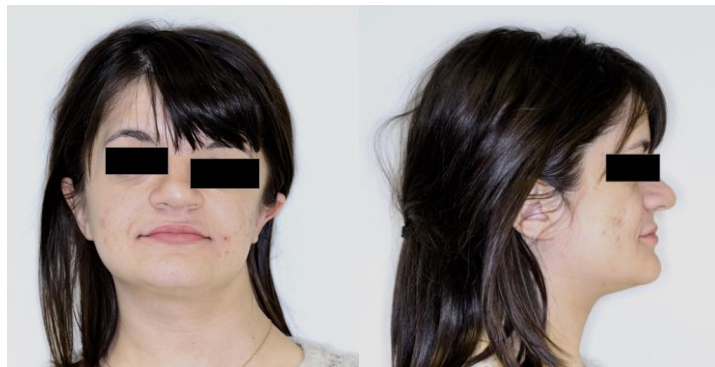Source : Auteur, Vi-Fane, Hôpital Pitié-Salpêtrière, 2019

Annexe 44 : Prémamaxillaire proéminent



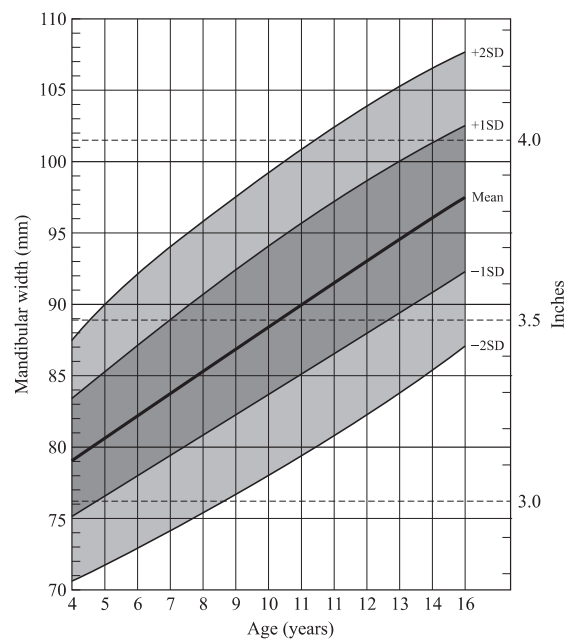
Source : Allanson et al., « Elements morphology : standard of terminology for the head and face », 2009

Annexe 45 : Patiente atteinte de dysplasie cléido-crânienne et présentant un prémamaxillaire sous-développé



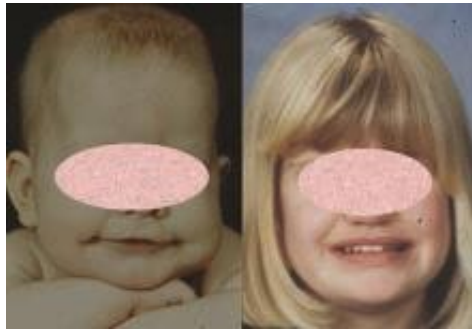Source : Auteur, Hôpital Pitié-Salpêtrière, 2017

Annexe 46 : Largeur de la mandibule, chez les deux sexes, de 4 à 16 ans



Source : Farkas, *Anthropometry of the head and face in medicine*, 1981

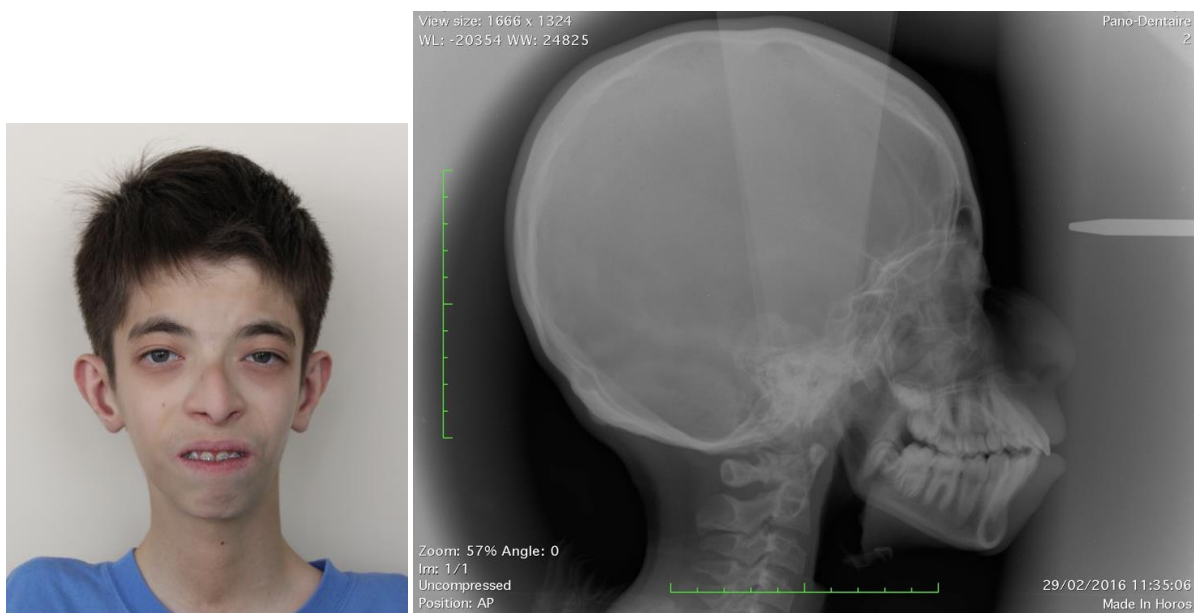
Annexe 47 : Mandibule large



Source : Allanson et al., « Elements morphology : standard of terminology for the head and face », 2009

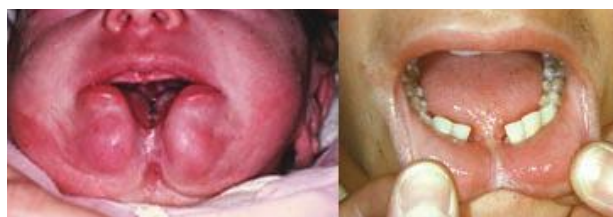Annexe 48 : Mandibule étroite et micrognathie mandibulaire chez un patient atteint du syndrome de Silver Russell

(a) Photographie de face (b) Téléradiographie de profil du même patient révélant une micrognathie mandibulaire



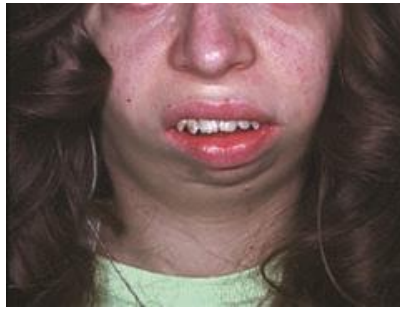Source : Boussiquet, Castaneda, Hôpital Pitié-Salpêtrière, 2019, 2016

Annexe 49 : Fente mandibulaire



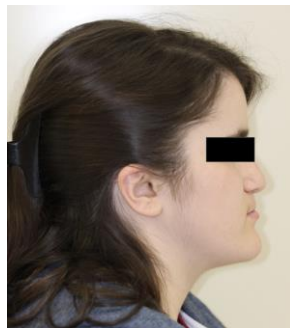Source : Allanson et al., « Elements morphology : standard of terminology for the head and face », 2009

Annexe 50 : Micrognathie mandibulaire



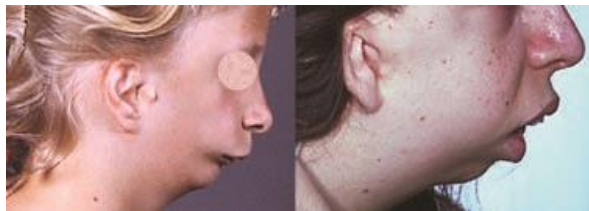Source : Allanson et al., « Elements morphology : standard of terminology for the head and face », 2009

Annexe 51 : Patiente atteinte d'une fente labiopalatine et présentant une prognathie mandibulaire



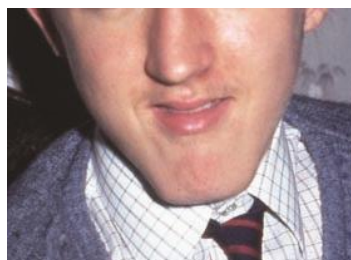Source : Auteur, Vi-Fane, Hôpital Pitié-Salpêtrière, 2019

Annexe 52 : Rétrognathie mandibulaire



Source : Allanson et al., « Elements morphology : standard of terminology for the head and face », 2009

Annexe 53 : Menton large



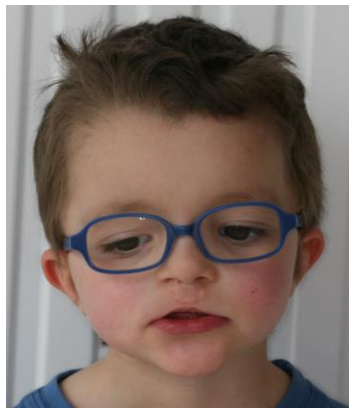Source : Allanson et al., « Elements morphology : standard of terminology for the head and face », 2009

Annexe 54 : Patient atteint d'oligodontie présentant un menton court



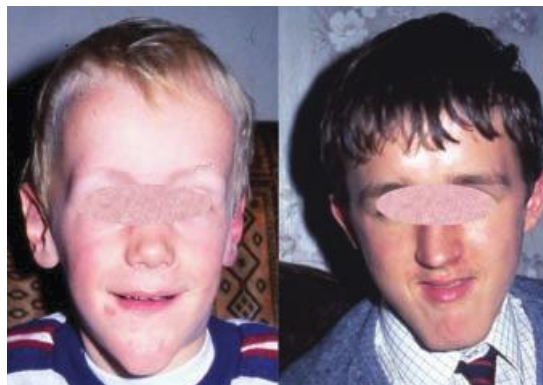Source : Hôpital Rothschild O'rares, 2015

Annexe 55 : Patient atteint du syndrome de Aarskog présentant un menton pointu



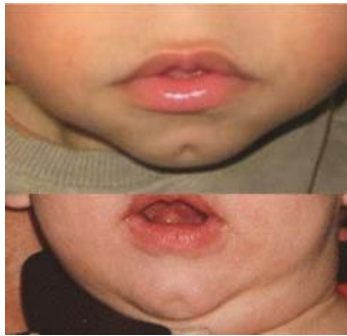Source : Hôpital Rothschild O'rares, 2013

Annexe 56 : Menton allongé



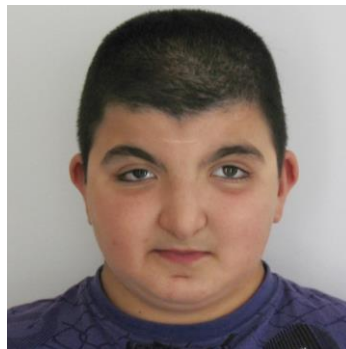
Source : Allanson et al., « Elements morphology : standard of terminology for the head and face », 2009

Annexe 57 : Fossette mentonnière



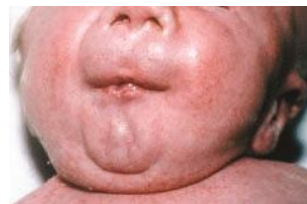Source : Allanson et al., « Elements morphology : standard of terminology for the head and face », 2009

Annexe 58 : Sillon labiomentonnier marqué chez un patient atteint du syndrome de Rubinstein-Taybi



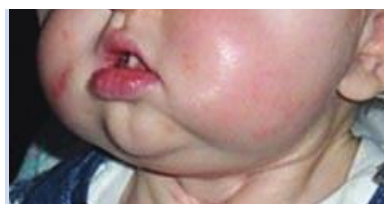Source : Hôpital Rothschild O'rares, 2012

Annexe 59 : Pli en forme de H du menton



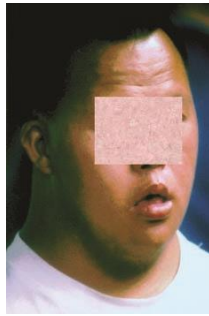Source : Allanson et al., « Elements morphology : standard of terminology for the head and face », 2009

Annexe 60 : Pli vertical du menton



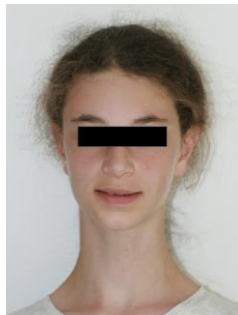Source : Allanson et al., « Elements morphology : standard of terminology for the head and face », 2009

Annexe 61 : Cou large



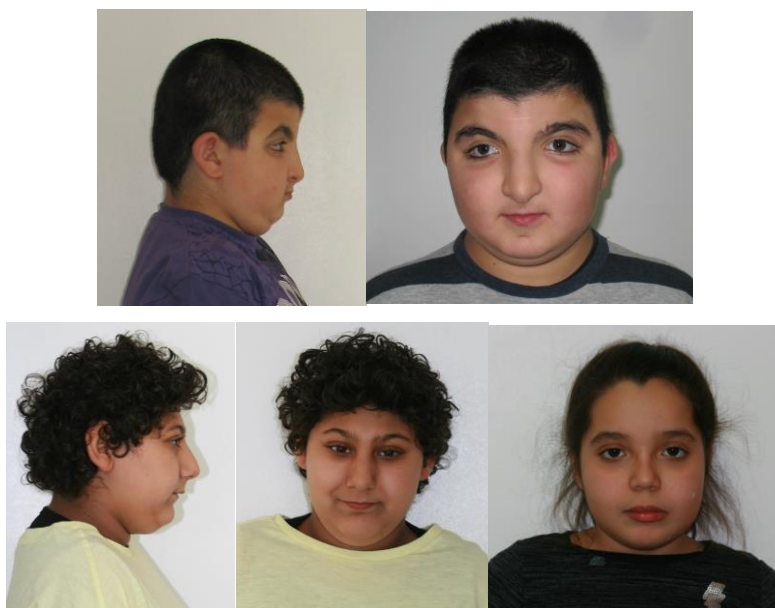Source : Allanson et al., « Elements morphology : standard of terminology for the head and face », 2009

Annexe 62 : Cou long chez une patiente atteinte d'oligodontie et du syndrome de Marfan



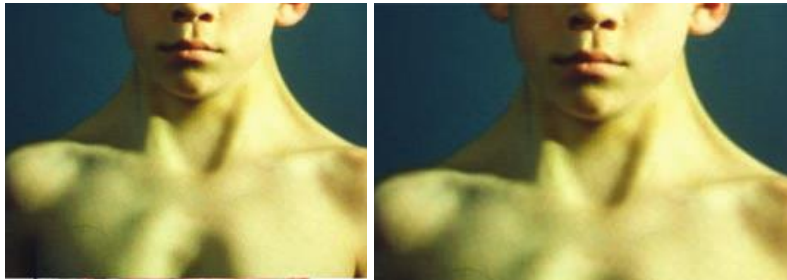Source : Hôpital Rothschild O'rares, 2017

Annexe 63 : Cou court



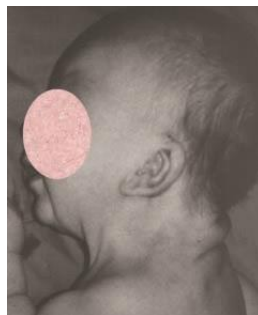Source : Hôpital Rothschild O'rares, 2012-2019

Annexe 64 : Pterygium colli



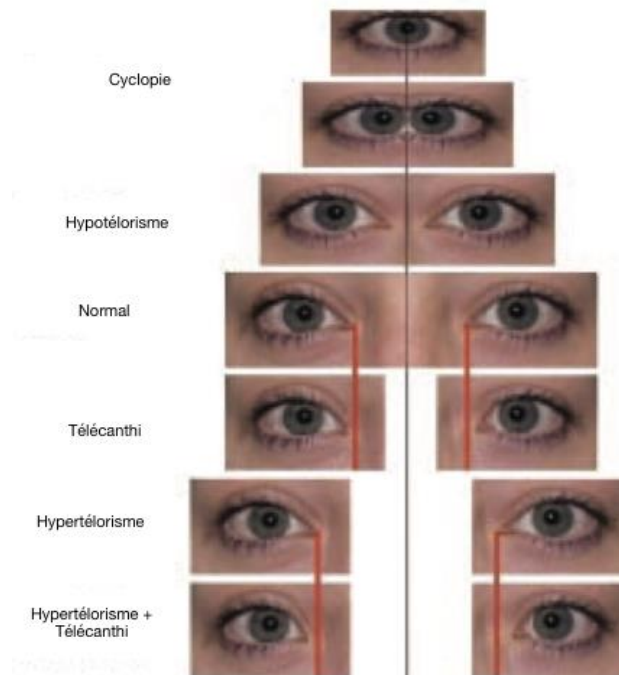
Source : Allanson et al., « Elements morphology : standard of terminology for the head and face », 2009

Annexe 65 : Excès de peau cervicale



Source : Allanson et al., « Elements morphology : standard of terminology for the head and face », 2009

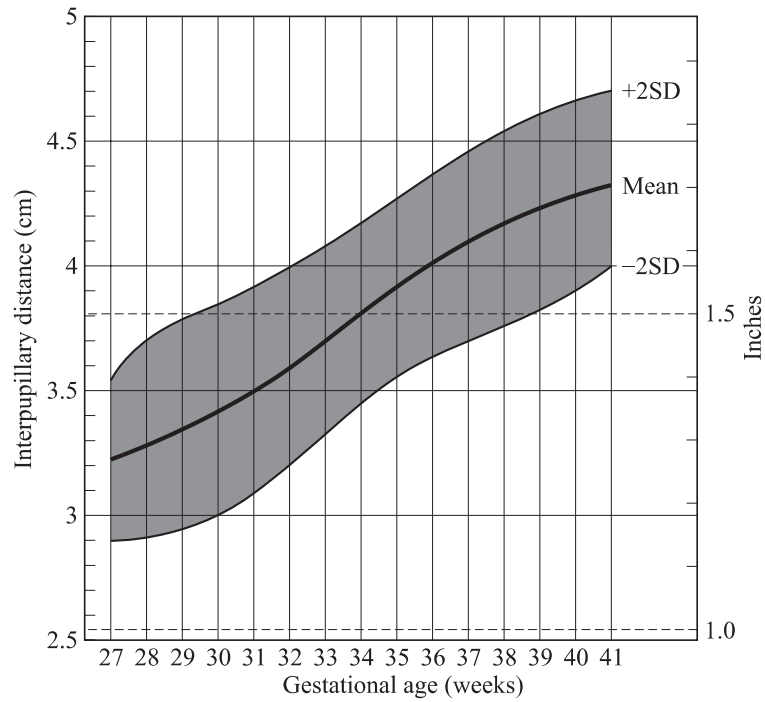
Annexe 66 : Quelques anomalies de la région périorbitaire



Source : Traduit de Hall. et al., « Elements of morphology : standard terminology for the periorbital region »,

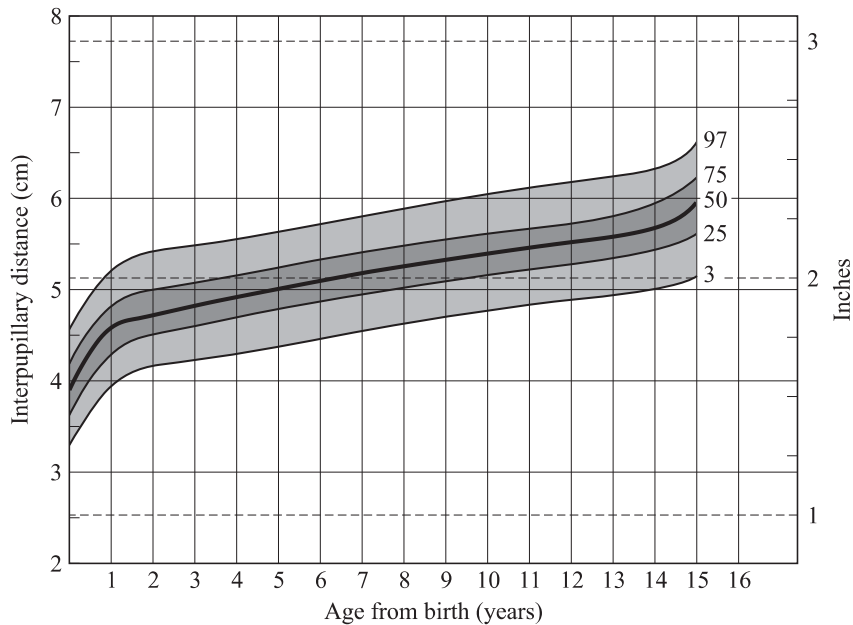
2009

Annexe 67 : Distance interpupillaire, chez les deux sexes, à la naissance



Source : Merlob, Sivan et Reisner, « Anthropometric measurements of the newborn infant 27 to 41 gestational weeks », 1984

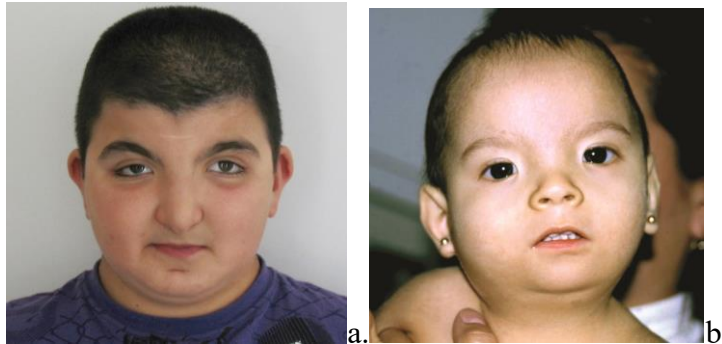
Annexe 68 : Distance interpupillaire, de la naissance à 16 ans



Source : Feingold et Bossert, « Normal values for selected physical parameters : an aid to syndrome delineation », 1974

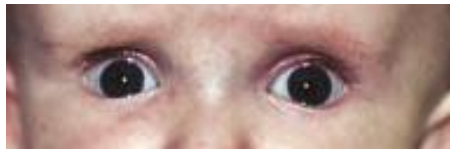Annexe 69 : Hypertélorisme ou yeux largement espacés

(a) Syndrôme de Rubinstein-Taybi ; (b) Syndrome de délétion du 5p



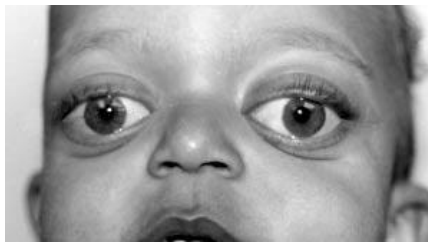Sources : (a) Hôpital Rothschild O'rares, 2012 ; (b) Jones, *Smith's recognizable patterns of human malformation*, 7th edition, 2013

Annexe 70 : Yeux en position profonde



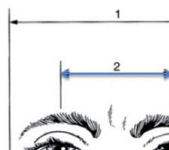
Source : Hall et al., « Elements of morphology : standard terminology for the periorbital region », 2009

Annexe 71 : Proptosis



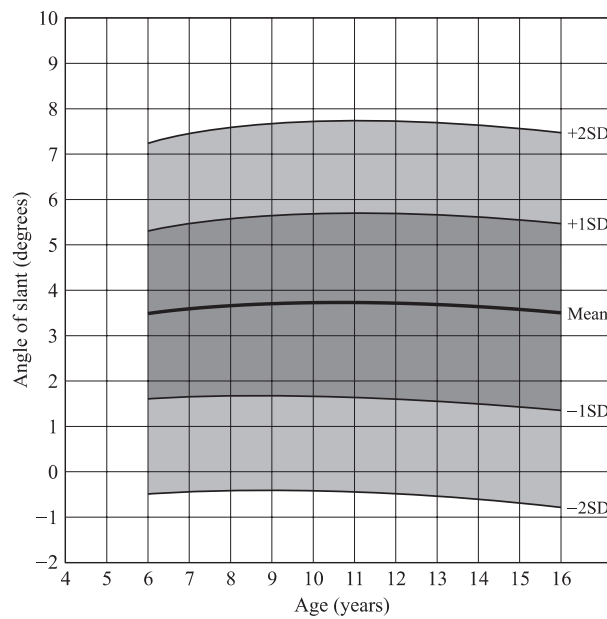
Source : Hall et al., « Elements of morphology : standard terminology for the periorbital region », 2009

Annexe 72 : Fente palpébrale inclinée vers le bas



Source : Hall et al., *Handbook of physical measurements*, 2007

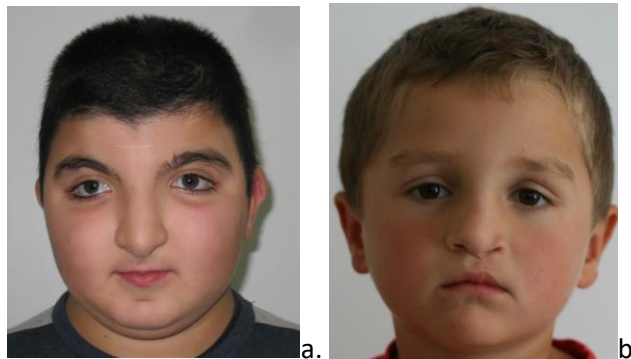
Annexe 73 : Inclinaison de la fente palpébrale, chez les deux sexes, de 6 à 18 ans



Source : Farkas, *Anthropometry of the head and face*, 1994

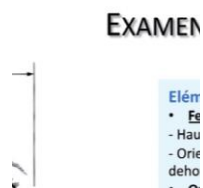
Annexe 74 : Patients présentant des fentes palpébrales inclinées vers le bas

(a) Syndrôme de Rubinstein-Taybi ; (b) Fente labio-palatine gauche associée à une oligiodontie



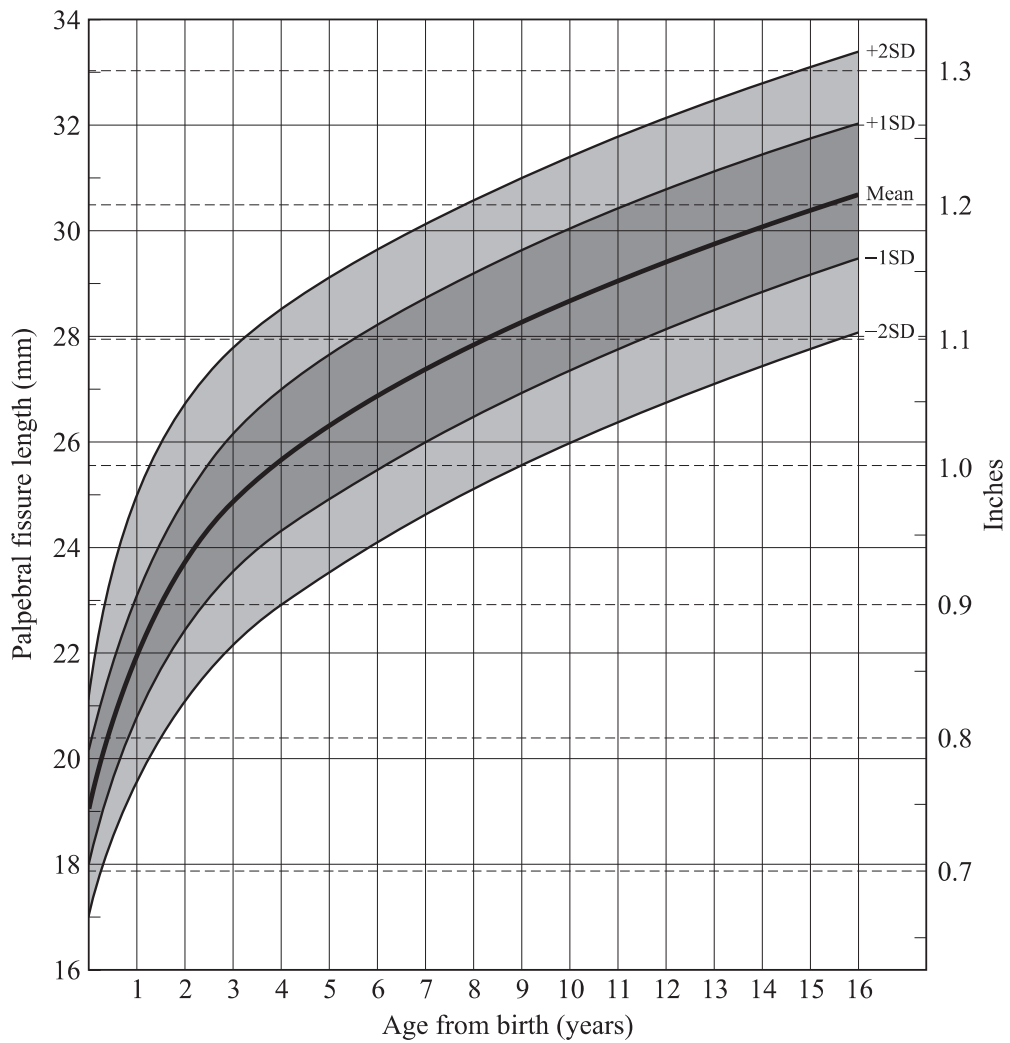
Source : Hôpital Rothschild O'rares, 2012 et 2011

Annexe 75 : Fente palpébrale inclinée vers le haut



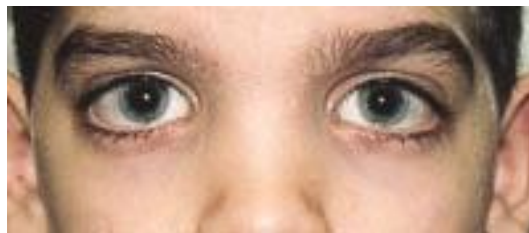Source : Dure-Molla et Garrec, « Patients dysmorphiques : une relecture des signes cliniques mineurs vers un diagnostic », 2013

Annexe 76 : Longueur de la fente palpébrale, chez les deux sexes, de la naissance à 16 ans



Sources : Farkas, *Anthropometry of the head and face in medicine*, 1981 ; Chouke, « The epicanthus or mongolian fold in caucasian children », 1929 ; Laestadius, Aase et Smith, « Normal inner canthal and outer orbital dimensions », 1969

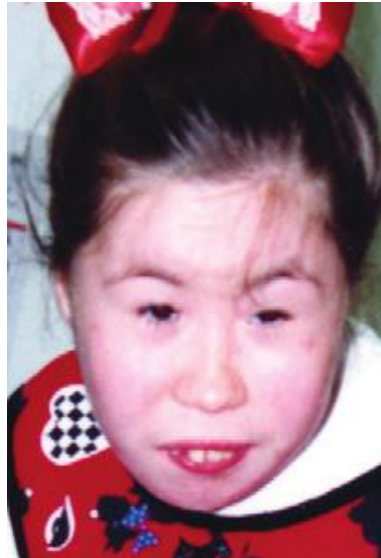Annexe 77 : Fente palpébrale longue



Source : Hall et al., *Elements of morphology : standard terminology for the periorbital region*, 2009

Annexe 78 : Fentes palpébrales courtes

La patiente est atteinte du syndrome de duplication 10q aussi dite trisomie distale 10q

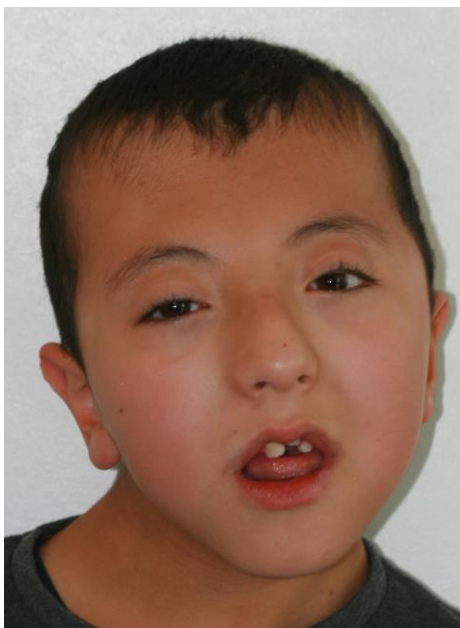


Source : Jones, *Smith's Recognizable Patterns of Human Malformation*, 7th Edition, 2013

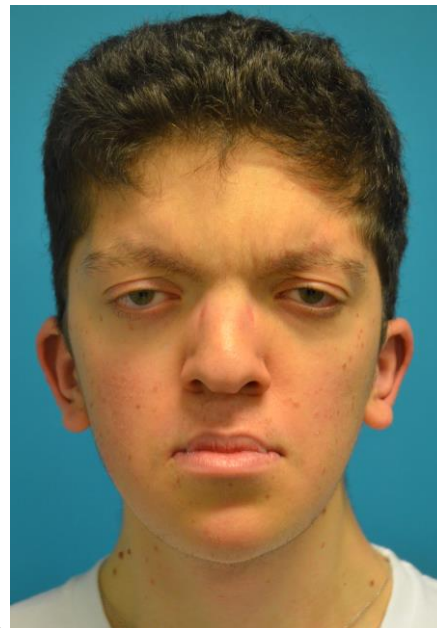
Annexe 79 : Ptosis

(a) Patient atteint d'un syndrome polymalformatif avec microcéphalie associée à une fente palatine, agénésie du corps calleux, syringomélie, syndrome de Chiari et retard global de développement ;

(b) Patient présentant un syndrome de Noonan



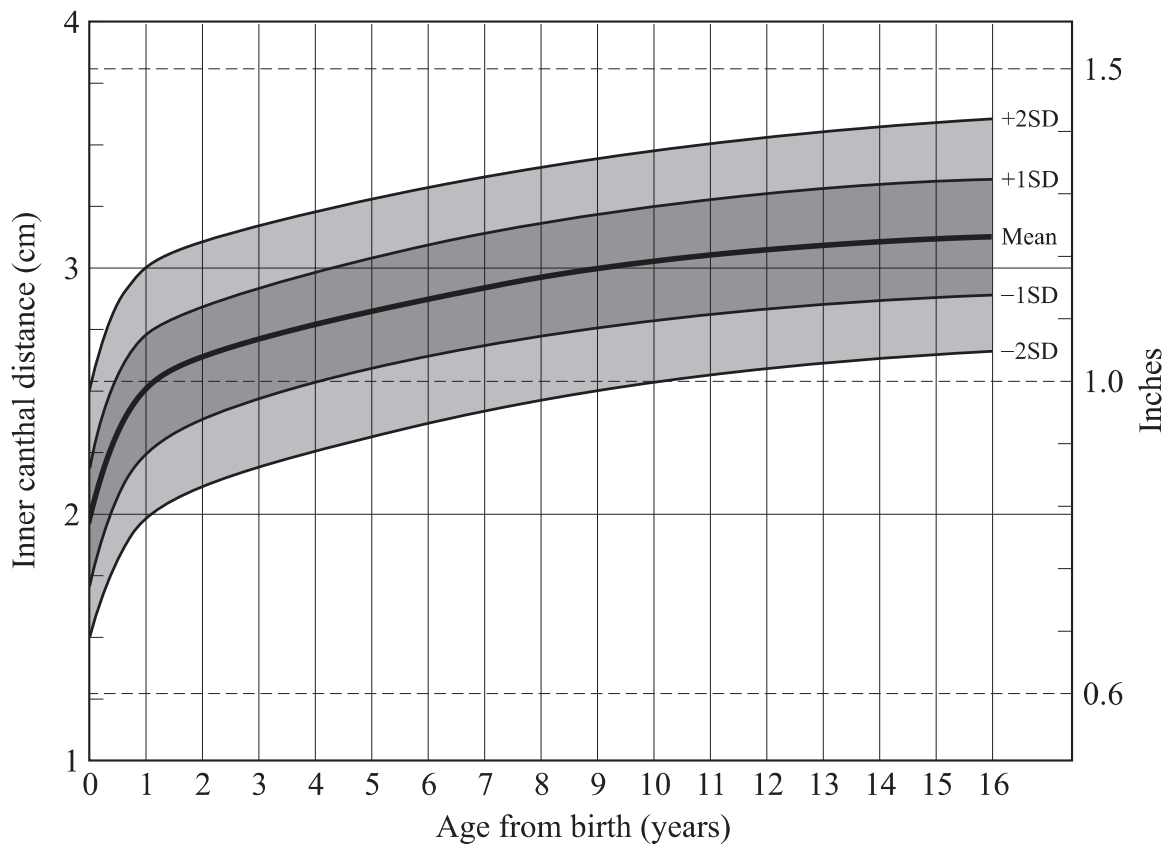
a.



b.

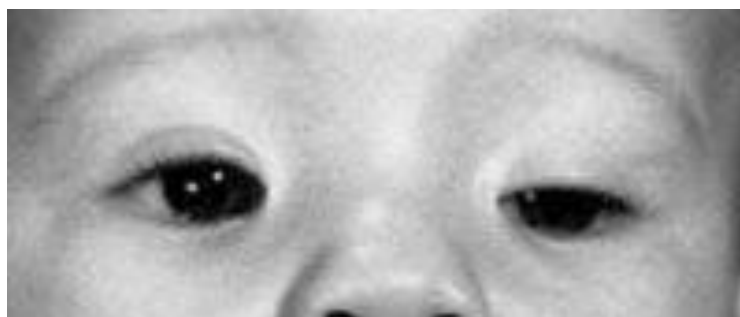Sources : (a) Hôpital Rothschild O'rares, 2015 ; (b) Galliani, Hôpital Necker, 2015

Annexe 80 : Distance intercanthale interne, chez les deux sexes, de la naissance à 16 ans



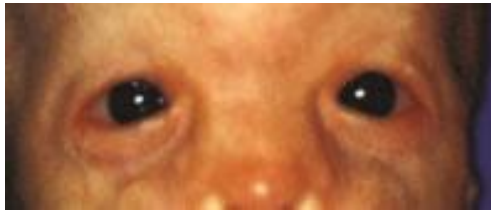Sources : Laestadius, Aase et Smith, « Normal inner canthal and outer orbital dimensions », 1969 ; Feingold et Bossert, « Normal values for selected physical parameters : an aid to syndrome delineation », 1974

Annexe 81 : Blépharomimosis



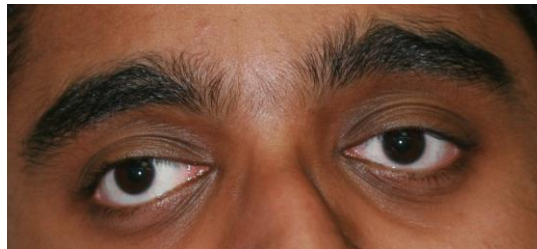Source : Hall et al., « Elements of morphology : standard terminology for the periorbital region », 2009

Annexe 82 : Ablepharon



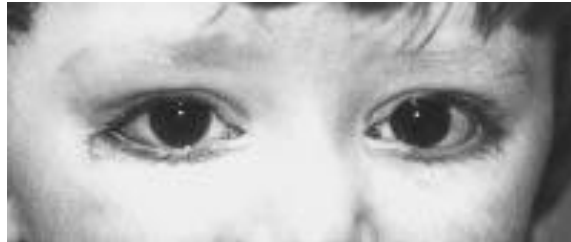Source : Hall et al., « Elements of morphology : standard terminology for the periorbital region », 2009

Annexe 83 : Patient atteint d'une ostéogénèse imparfaite, d'une mutation du gène serpinf 1, d'agénésies, de dents retenues et présentant un blépharochalasis



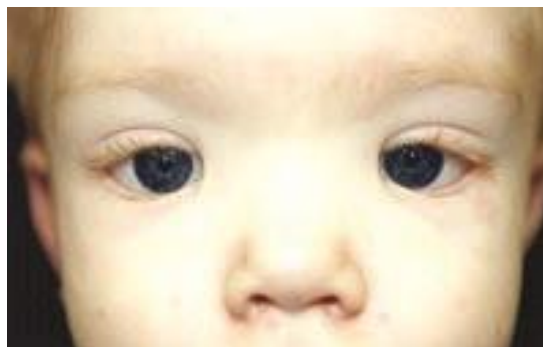Source : Hôpital Rothschild O'rares, 2016

Annexe 84 : Ectropion de la paupière inférieure



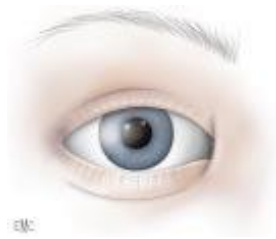Source : Hall et al., « Elements of morphology : standard terminology for the periorbital region », 2009

Annexe 85 : Entropion de la paupière inférieure



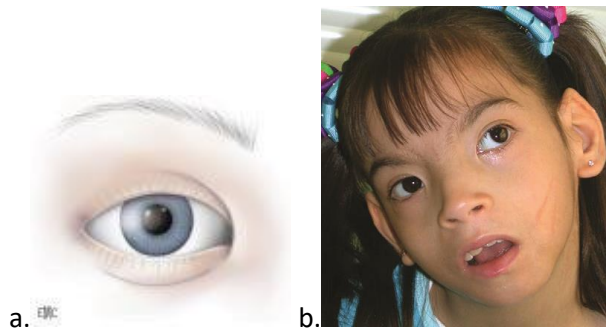
Source : Hall et al., « Elements of morphology : standard terminology for the periorbital region », 2009

Annexe 86 : Epicanthus palpebralis



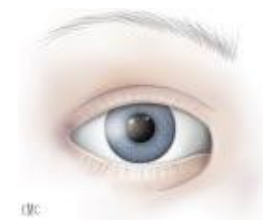Source : Utéza et Dufier, « Affections génétiques et congénitales des paupières », 2019

Annexe 87 : Epicanthus supraciliaris



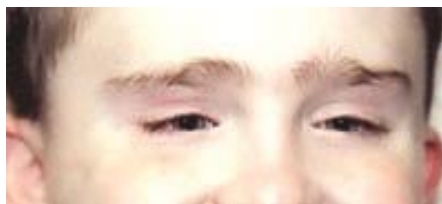Sources : (a) Utéza et Dufier, « Affections génétiques et congénitales des paupières », 2019 ; (b) Jones, *Smith's Recognizable Patterns of Human Malformation, 7th Edition*, 2013

Annexe 88 : Epicanthus inversus



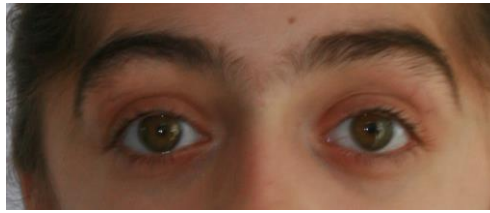Source : Utéza et Dufier, « Affections génétiques et congénitales des paupières », 2019

Annexe 89 : Sourcil large



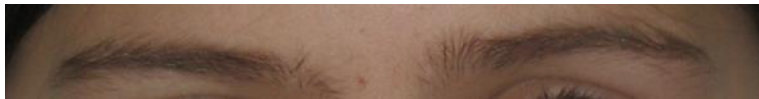Source : Hall et al., « Elements of morphology : standard terminology for the periorbital region », 2009

Annexe 90 : Patiente atteinte du Syndrome Melnick-Needles, présentant des sourcils très arqués



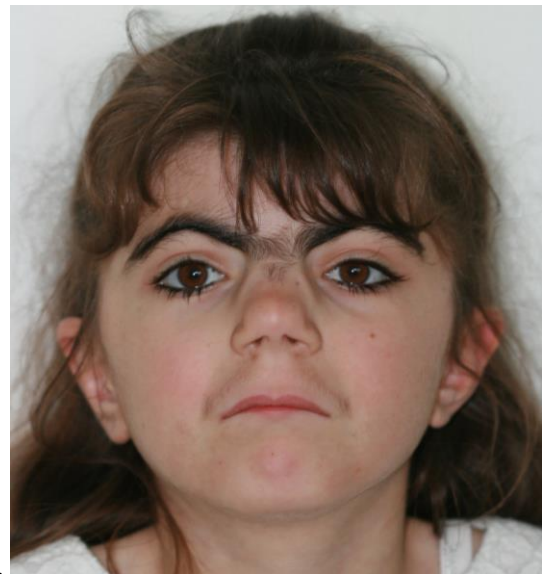
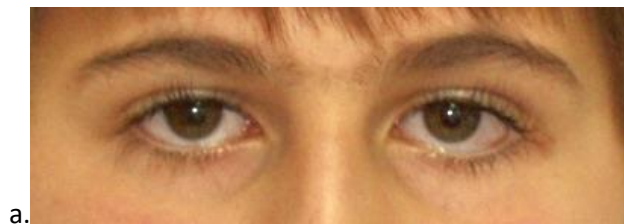Source : Hôpital Rothschild O'rares, 2019

Annexe 91 : Patiente présentant des sourcils droits



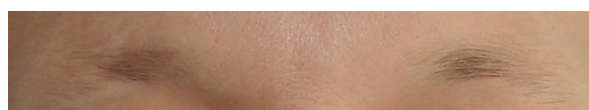Source : Hôpital Rothschild O'rares, 2009

Annexe 92 : (a) Patient présentant des agénésies multiples, un synophrys, des cils longs et proéminents (b) Hypertrichose ciliaire (cils longs et proéminents), synophrys, sourcils arqués, voûte nasale large et philtrum long chez une patiente atteinte du syndrome de Brachmann-De Lange



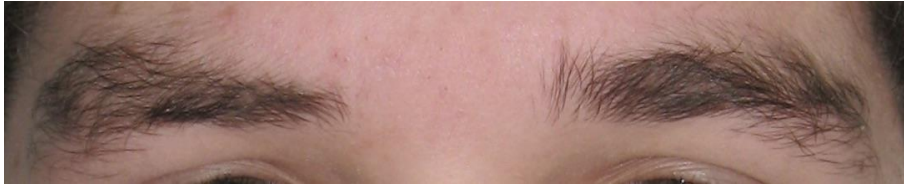Source : Hôpital Rothschild O'rares, 2013

Annexe 93 : Sourcils épars chez un patient présentant une dysplasie ectodermique



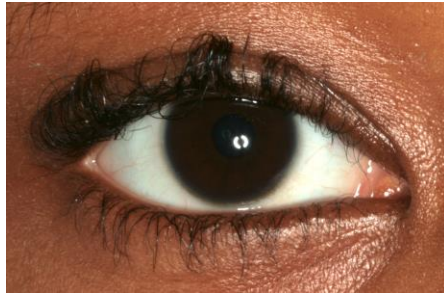Source : Hôpital Rothschild O'rares, 2012

Annexe 94 : Sourcils épais latéralement



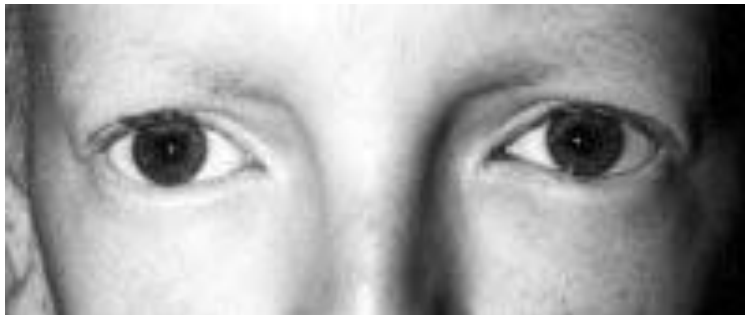Source : Hôpital Rothschild O'rares, 2012

Annexe 95 : Cils proéminents



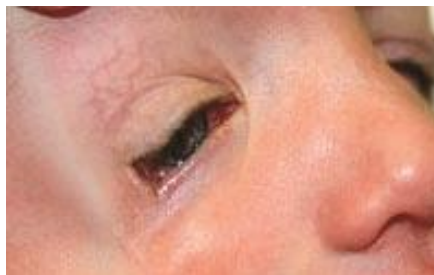Source : Hôpital Rothschild O'rares, 2019

Annexe 96 : Cils épars



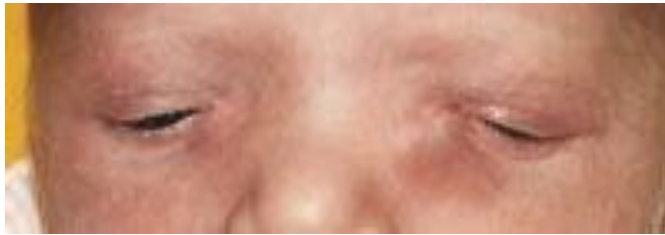Source : Hall et al., « Elements of morphology : standard terminology for the periorbital region », 2009

Annexe 97 : Fente de la paupière



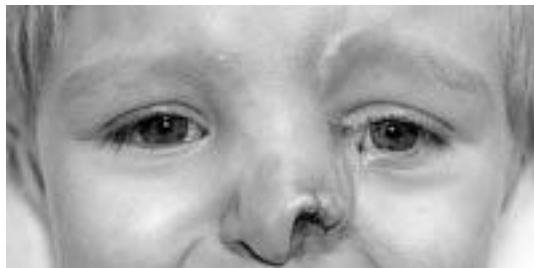Source : Hall et al., « Elements of morphology : standard terminology for the periorbital region », 2009

Annexe 98 : Absence de point lacrymal



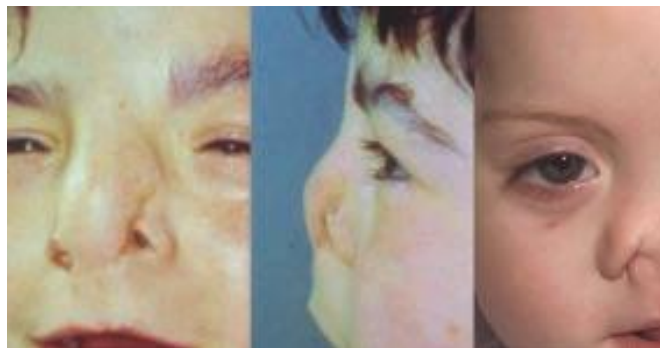Source : Hall et al., « Elements of morphology : standard terminology for the periorbital region », 2009

Annexe 99 : Position ectopique du point lacrymal



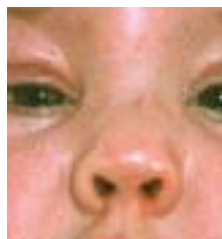Source : Hall et al., « Elements of morphology : standard terminology for the periorbital region », 2009

Annexe 100 : Fente de l'aile nasale



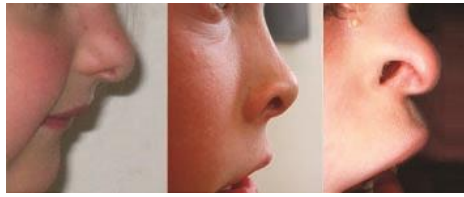Source : Hennekam et al., « Elements of morphology : standard terminology for the nose and philtrum », 2009

Annexe 101 : Aile nasale épaisse



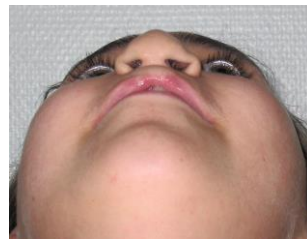Source : Hennekam et al., « Elements of morphology : standard terminology for the nose and philtrum », 2009

Annexe 102 : Aile nasale sous-développée



Source : Hennekam et al., « Elements of morphology : standard terminology for the nose and philtrum », 2009

Annexe 103 : Patientte présentant une columelle large et atteinte d'une fente alvéolopalatine totale bilatérale



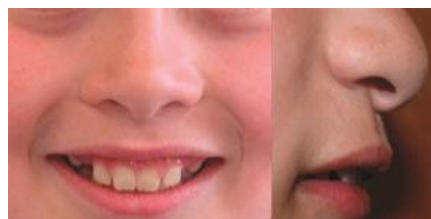
Source : Hôpital Rothschild O'rares, 2010

Annexe 104 : Patient porteur de fente labiopalatine totale bilatérale présentant une columelle courte



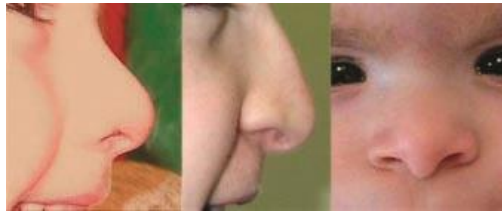Source : Auteur, Vi-Fane, Hôpital Pitié-Salpêtrière, 2019

Annexe 105 : Columelle pendante



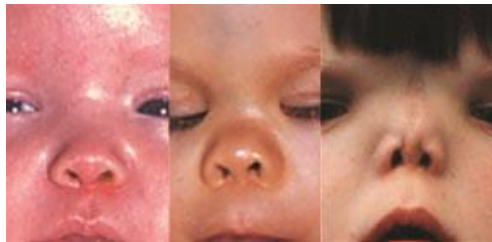Source : Hennekam et al., « Elements of morphology : standard terminology for the nose and philtrum », 2009

Annexe 106 : Columelle à insertion basse



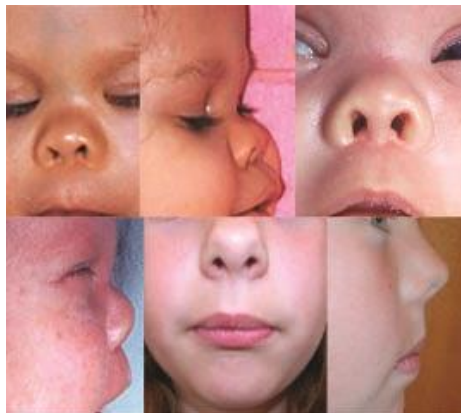Source : Hennekam et al., « Elements of morphology : standard terminology for the nose and philtrum », 2009

Annexe 107 : Columelle à insertion haute



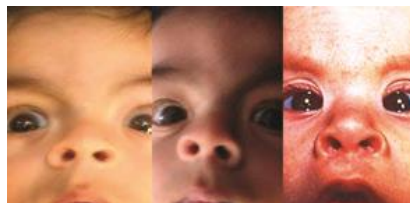Source : Hennekam et al., « Elements of morphology : standard terminology for the nose and philtrum », 2009

Annexe 108 : Narines antéversées



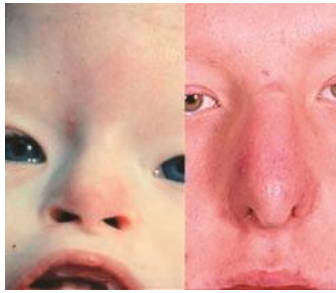Source : Hennekam et al., « Elements of morphology : standard terminology for the nose and philtrum », 2009

Annexe 109 : Narines larges



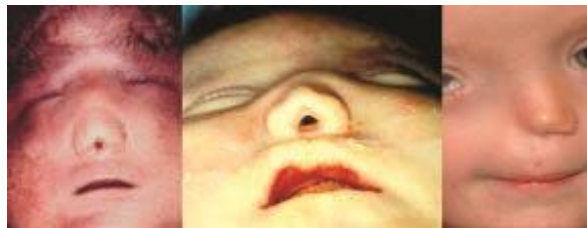Source : Hennekam et al., « Elements of morphology : standard terminology for the nose and philtrum », 2009

Annexe 110 : Narines étroites



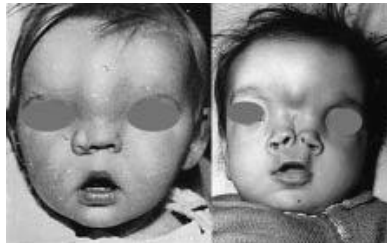Source : Hennekam et al., « Elements of morphology : standard terminology for the nose and philtrum », 2009

Annexe 111 : Narine unique



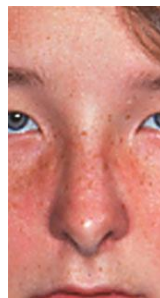
Source : Hennekam et al., « Elements of morphology : standard terminology for the nose and philtrum », 2009

Annexe 112 : Narine surnuméraire



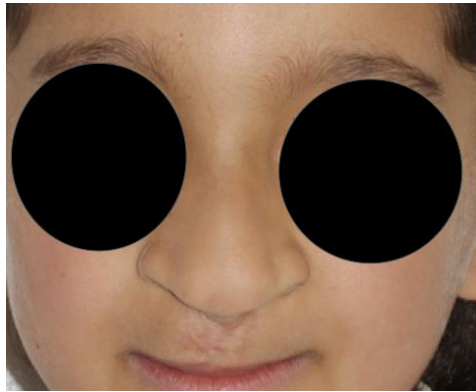Source : Hennekam et al., « Elements of morphology : standard terminology for the nose and philtrum », 2009

Annexe 113 : Base nasale étroite



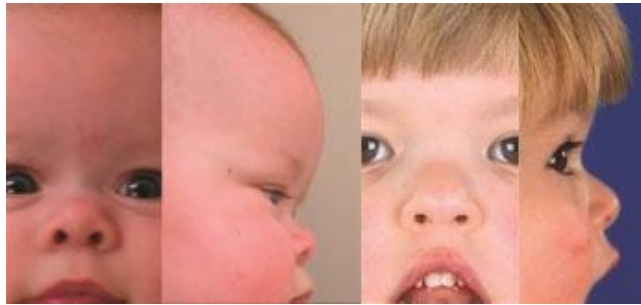Source : Hennekam et al., « Elements of morphology : standard terminology for the nose and philtrum », 2009

Annexe 114 : Patiente de l'hôpital Rothschild présentant une base nasale large



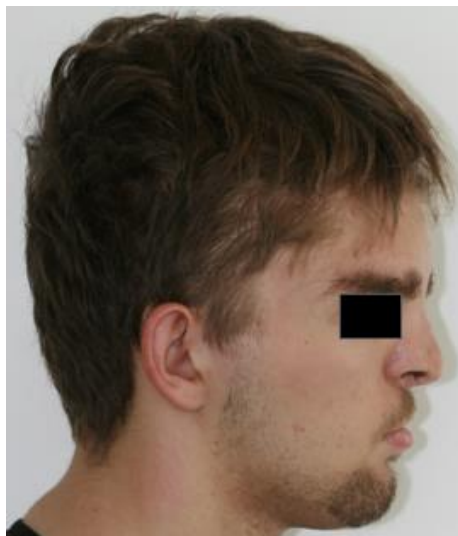Source : Hôpital Rothschild O'rares, 2015

Annexe 115 : Voûte nasale déprimée



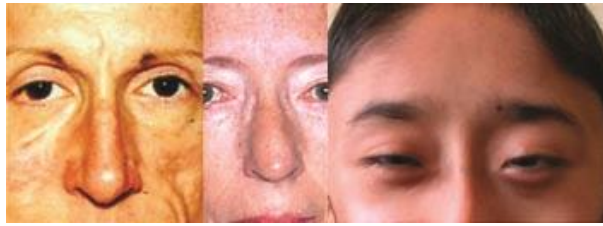Source : Hennekam et al., « Elements of morphology : standard terminology for the nose and philtrum », 2009

Annexe 116 : Patient de l'hôpital Rothschild présentant une voûte nasale proéminente



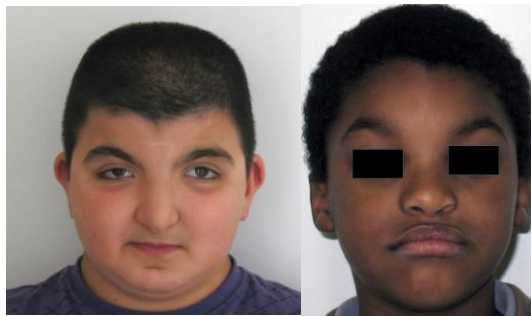Source : Hôpital Rothschild O'rares, 2011

Annexe 117 : Voûte nasale étroite



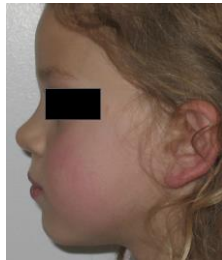Source : Hennekam et al., « Elements of morphology : standard terminology for the nose and philtrum », 2009

Annexe 118 : Voûte nasale large



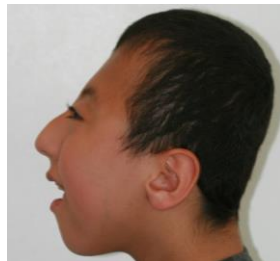Source : Hôpital Rothschild O'rares, 2012 et 2011

Annexe 119 : Arête nasale concave



Source : Hôpital Rothschild O'rares, 2019

Annexe 120 : Arête nasale convexe



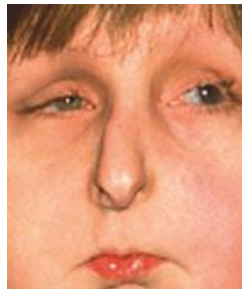Source : Hôpital Rothschild O'rares, 2015

Annexe 121 : Arête et pointe nasales déprimées chez un patient porteur d'une fente labio-palatine bilatérale



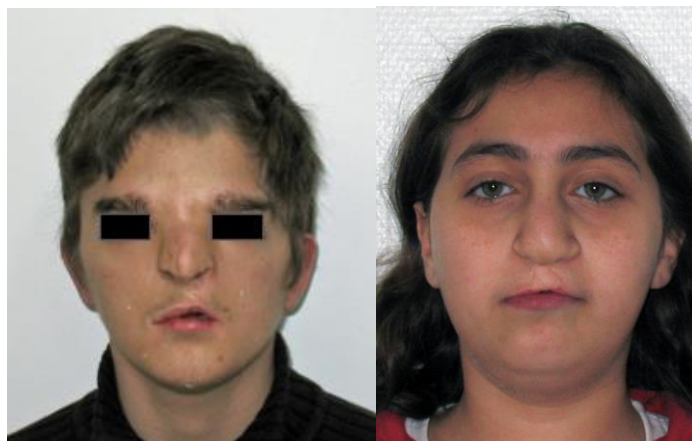Source : Hôpital Rothschild O'rares, 2019

Annexe 122 : Arête nasale étroite



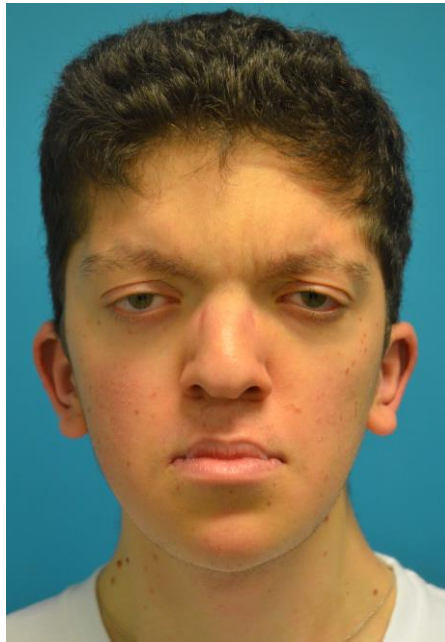
Source : Hennekam et al., « Elements of morphology : standard terminology for the nose and philtrum », 2009

Annexe 123 : Patients avec fentes labio-palatine présentant une arête nasale large et nez bulbeux chez la patiente de droite



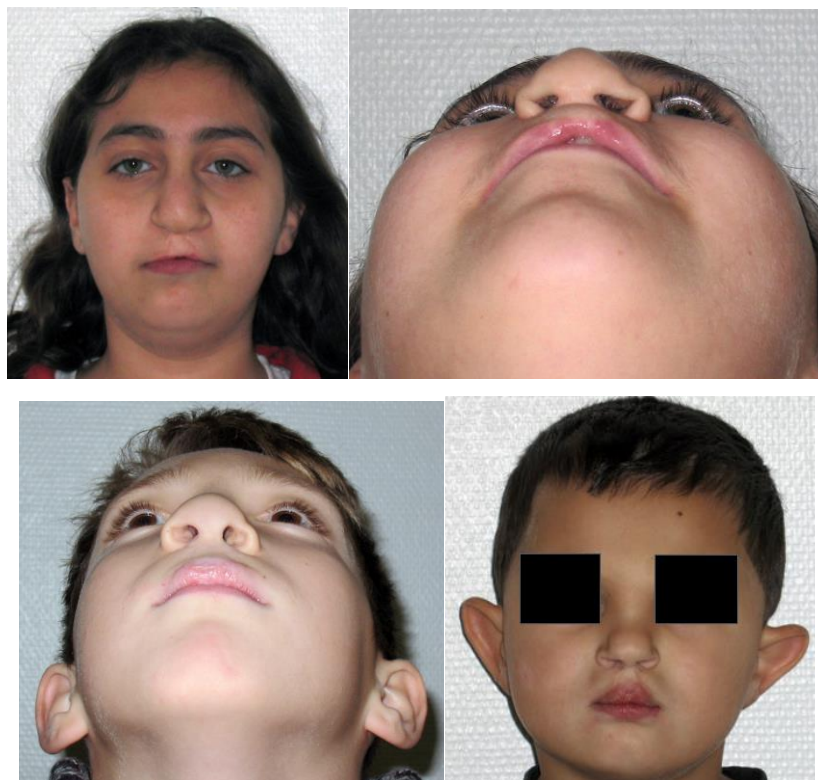Source : Hôpital Rothschild O'rares, 2011, 2010

Annexe 124 : Patient atteint du syndrome de Noonan avec une pointe nasale bifide



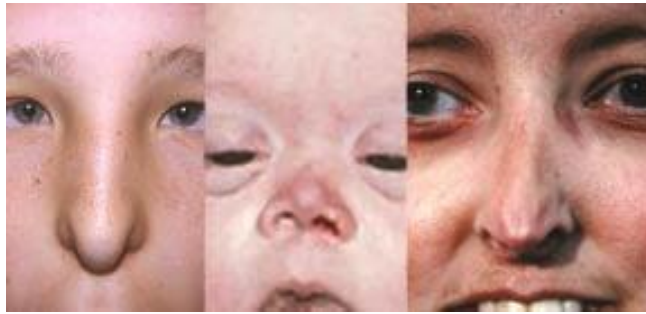Source : Galliani, Hôpital Necker, 2015

Annexe 125 : Pointe nasale large chez des patients porteurs de fente labio-palatine



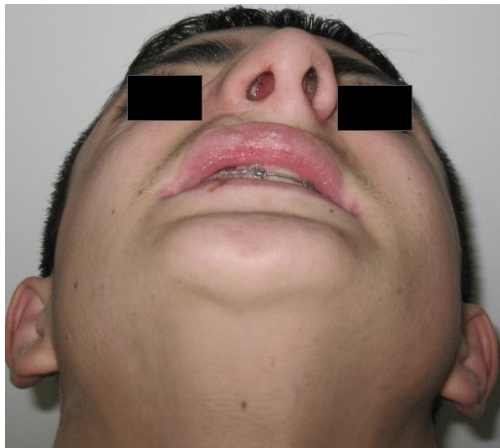
Source : Hôpital Rothschild O'rares, 2010

Annexe 126 : Pointes nasales étroites



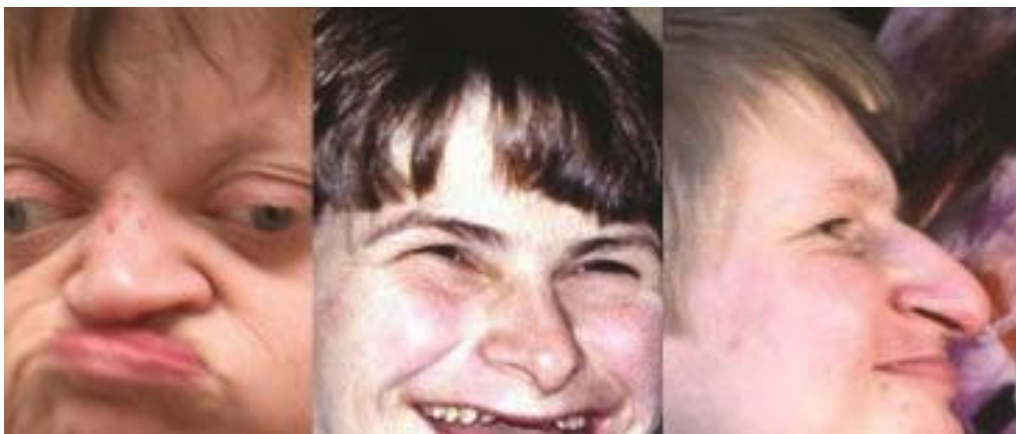Source : Hennekam et al., « Elements of morphology : standard terminology for the nose and philtrum », 2009

Annexe 127 : Pointe nasale déviée chez un patient porteur de fente labio-palatine droite



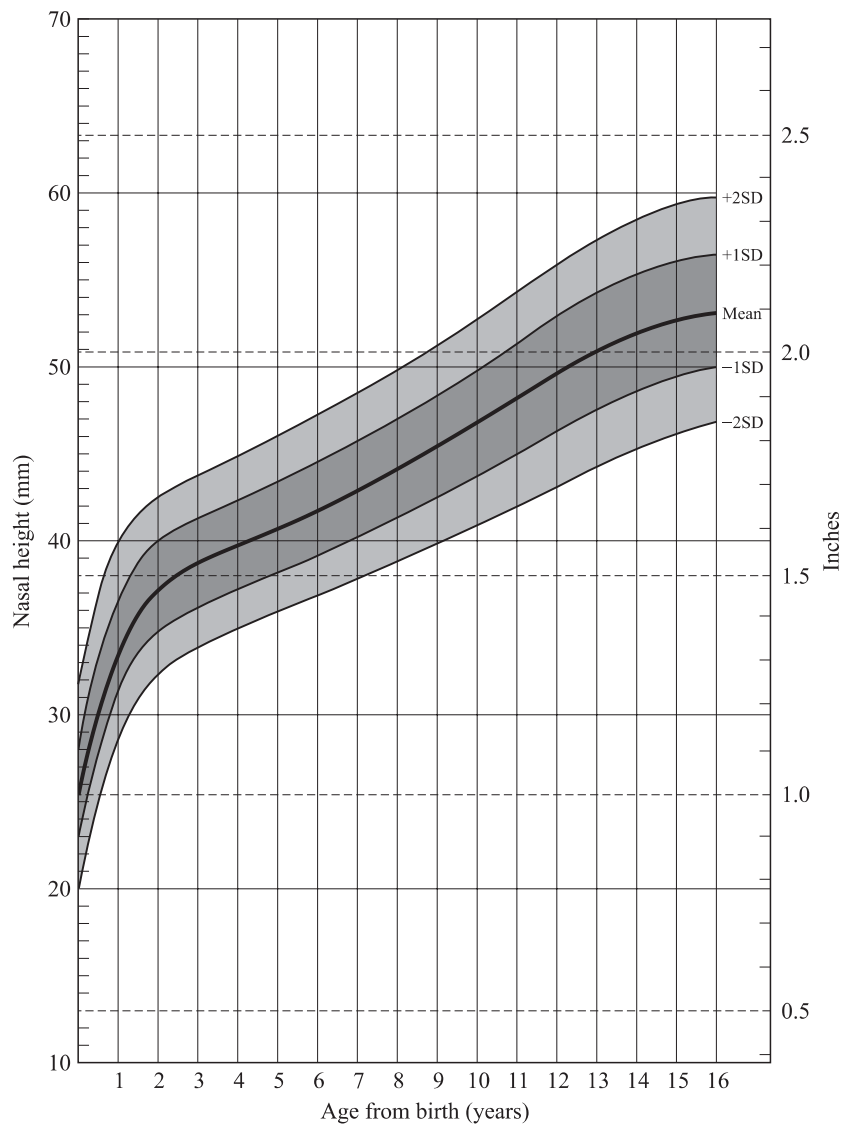
Source : Hôpital Rothschild O'rares, 2011

Annexe 128 : Pointe nasale tombante



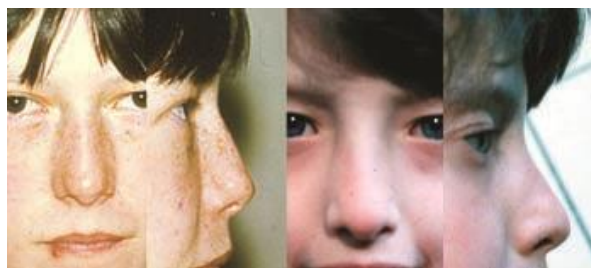Source : Hennekam et al., « Elements of morphology : standard terminology for the nose and philtrum », 2009

Annexe 129 : Longueur nasale, chez les deux sexes, de la naissance à 16 ans



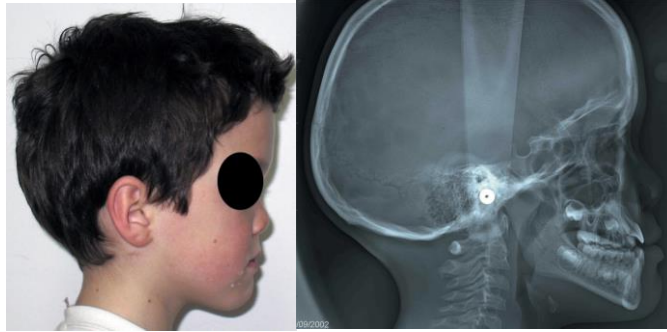
Sources : Goodman et Gorlin, *Atlas of the face in genetic disorders*, 1977 ; Farkas, *Anthropometry of the head and face in medicine*, 1981 ; Saksena et al., *A clinical atlas of roentgenocephalometry in norma lateralis*, 1987

Annexe 130 : Nez long



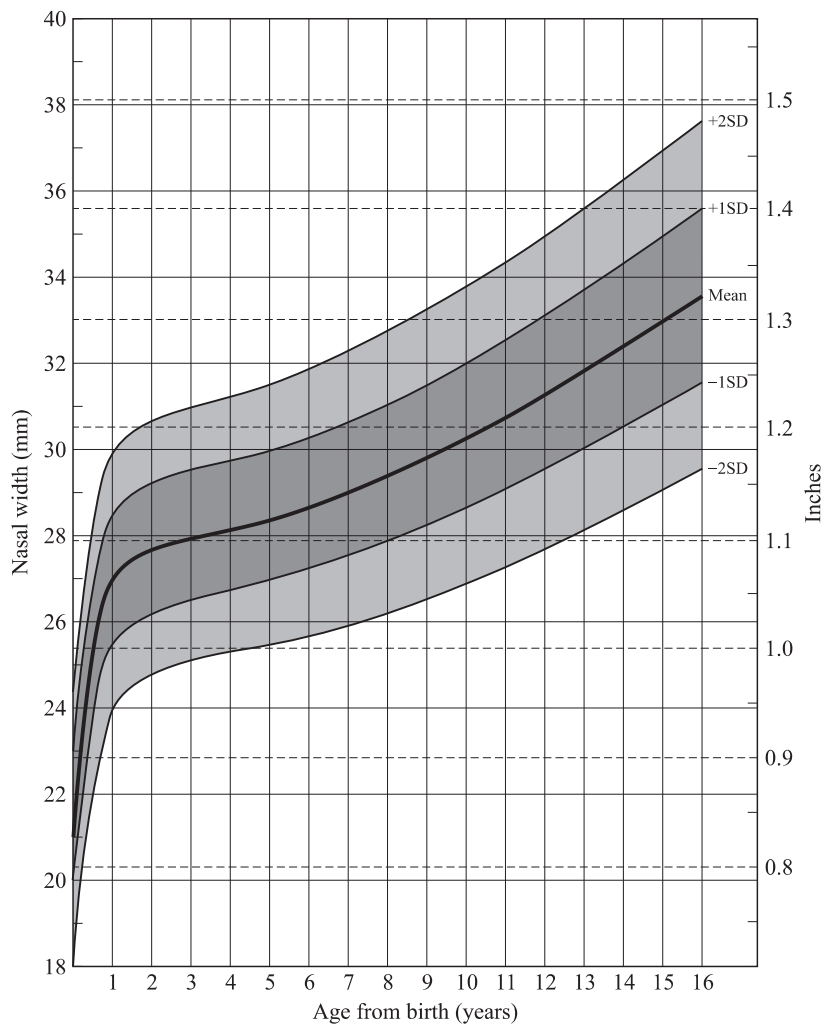
Source : Hennekam et al., « Elements of morphology : standard terminology for the nose and philtrum », 2009

Annexe 131 : Nez court chez un patient porteur du syndrome de Binder



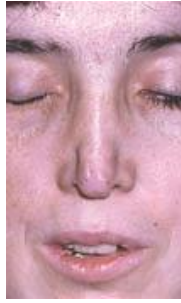Source : Hôpital Rothschild O'rares, 2011

Annexe 132 : Distance inter-alaire (largeur nasale), chez les deux sexes, de la naissance à 16 ans



Sources : Goodman et Gorlin, *Atlas of the face in genetic disorders*, 1977 ; Farkas, *Anthropometry of the head and face in medicine*, 1981

Annexe 133 : Nez étroit



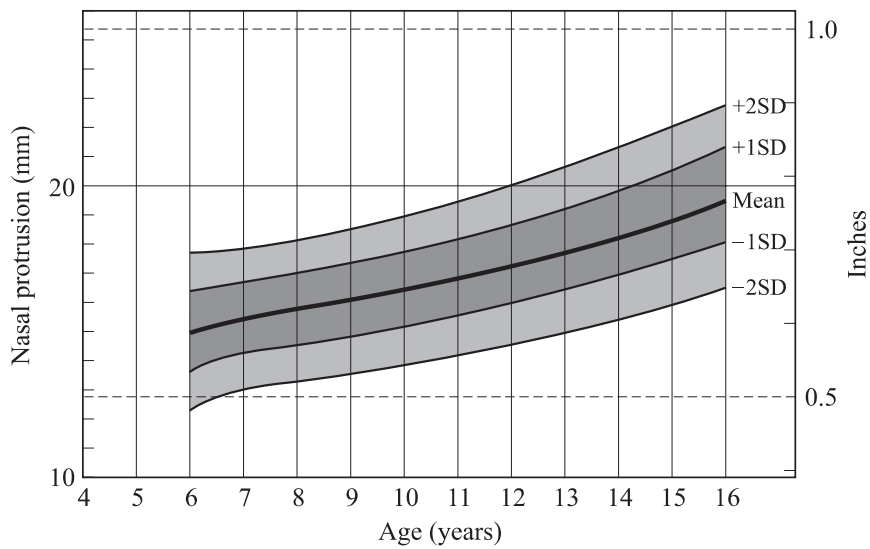
Source : Hennekam et al., « Elements of morphology : standard terminology for the nose and philtrum », 2009

Annexe 134 : Nez large



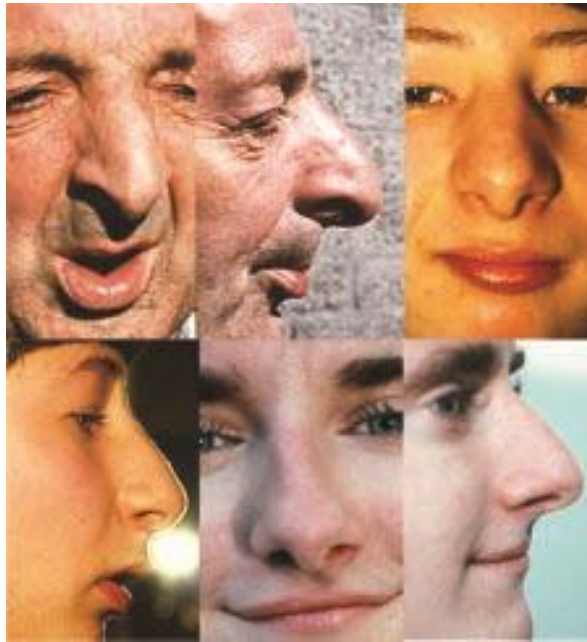Source : Hôpital Rothschild O'rares, 2010

Annexe 135 : Protrusion nasale, chez les deux sexes, de 6 à 16 ans



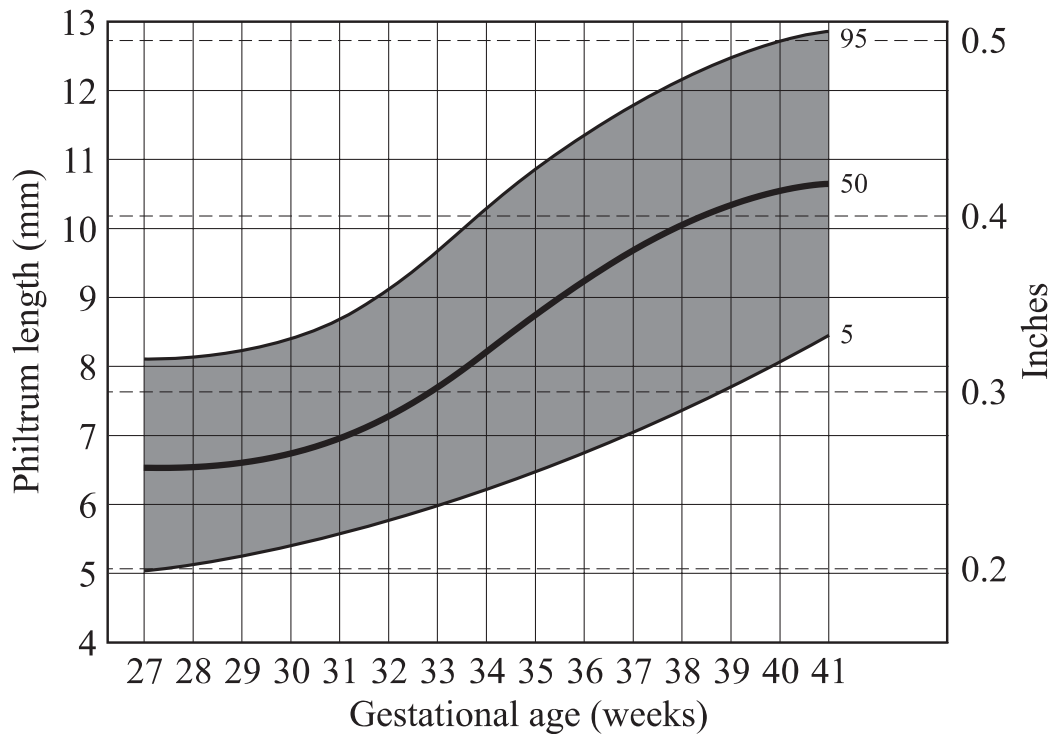
Source : Farkas, *Anthropometry of the head and face in medicine*, 1981

Annexe 136 : Nez protubérant



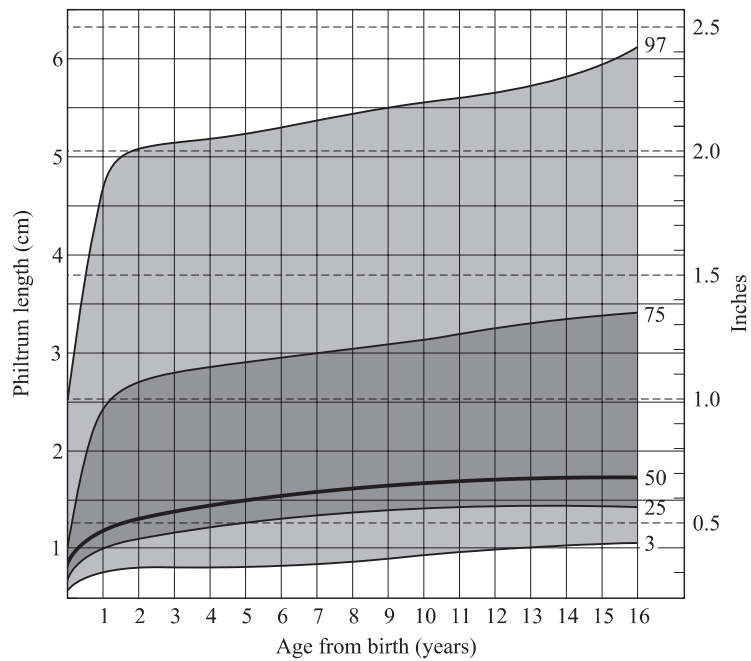
Source : Hennekam et al., « Elements of morphology : standard terminology for the nose and philtrum », 2009

Annexe 137 : Longueur du philtrum, chez les deux sexes, à la naissance



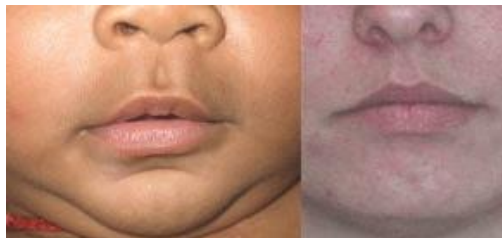Source : Merlob, Sivan et Reisner, « Anthropometric measurements of the newborn infant 27 to 41 gestational weeks », 1984

Annexe 138 : Longueur du philtrum, chez les deux sexes, de la naissance à 16 ans



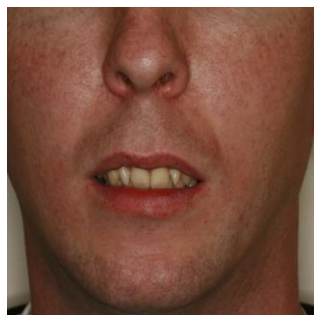Source : Feingold et Bossert, « Normal values for selected physical parameters : an aid to syndrome delineation », 1974

Annexe 139 : Berges du philtrum non alignés



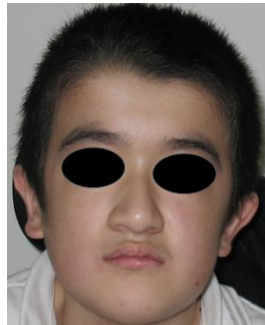Source : Hennekam et al., « Elements of morphology : standard terminology for the nose and philtrum », 2009

Annexe 140 : Philtrum long et triangulaire



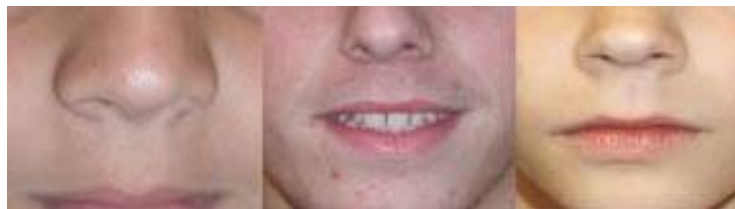Source : Hôpital Rothschild O'rares, 2011

Annexe 141 : Patient atteint du syndrome Nodulose-Arthropathie-Ostéolyse présentant un philtrum court



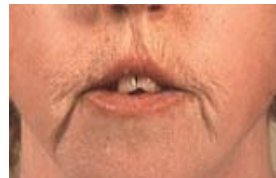Source : Hôpital Rothschild O'rares, 2011

Annexe 142 : Philtrum large



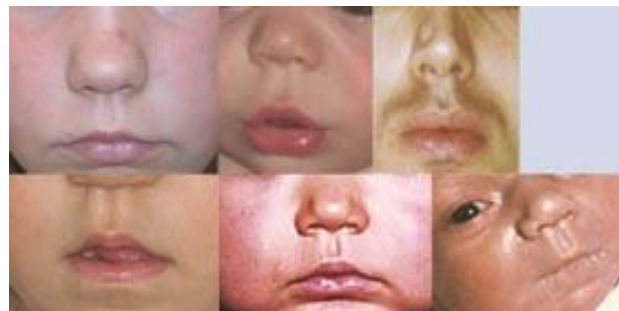Source : Hennekam et al., « Elements of morphology : standard terminology for the nose and philtrum », 2009

Annexe 143 : Philtrum étroit



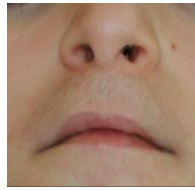Source : Hennekam et al., « Elements of morphology : standard terminology for the nose and philtrum », 2009

Annexe 144 : Philtrum proéminent



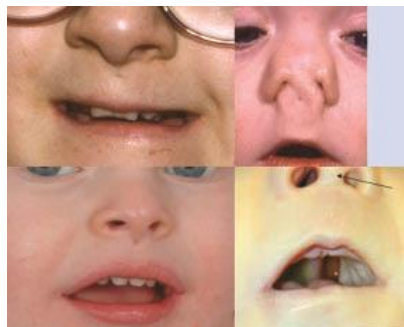Source : Hennekam et al., « Elements of morphology : standard terminology for the nose and philtrum », 2009

Annexe 145 : Patient atteint d'un syndrome de Rubinstein-Taybi présentant un philtrum effacé et triangulaire



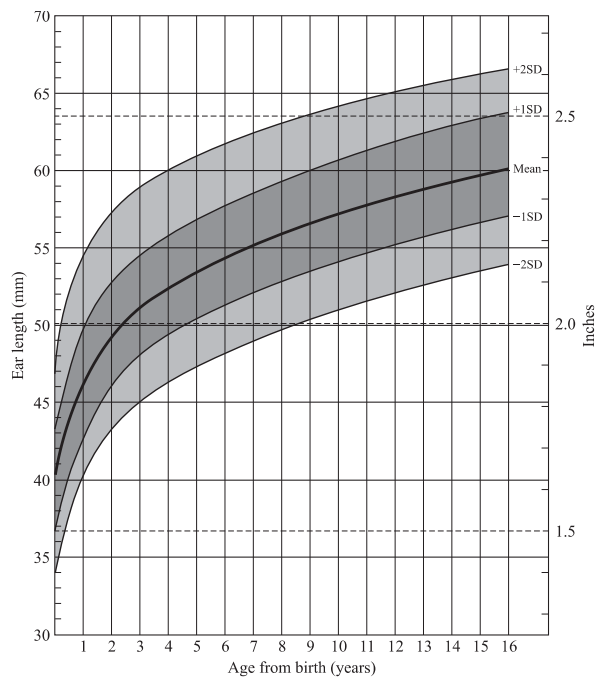
Source : Hôpital Rothschild O'rares, 2019

Annexe 146 : Sinus médian au niveau du philtrum



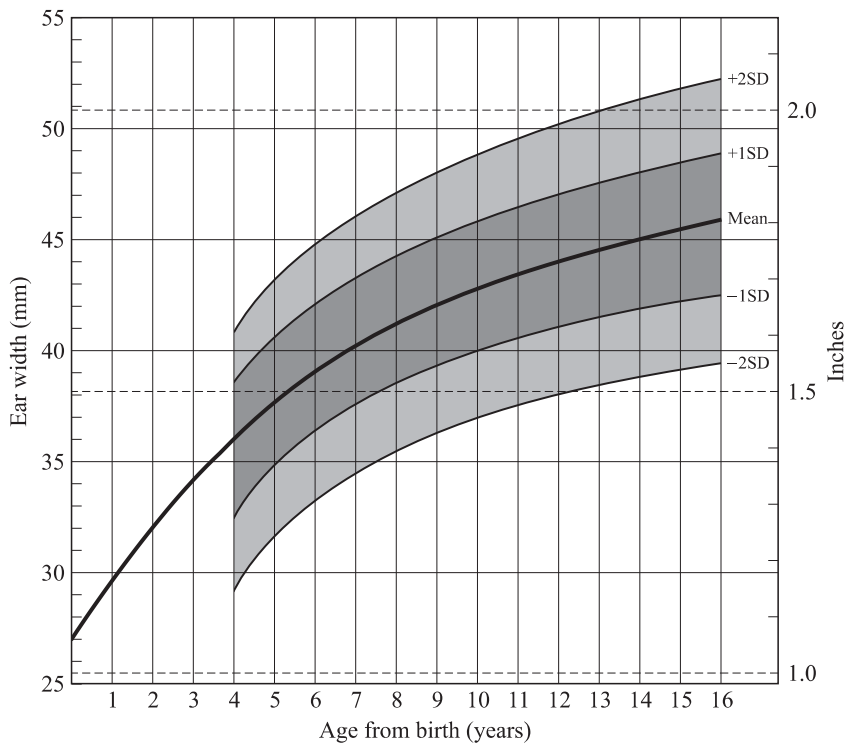
Source : Hennekam et al., Elements of morphology : standard terminology for the nose and philtrum, 2009

Annexe 147 : Longueur de l'oreille, chez les deux sexes, de la naissance à 16 ans



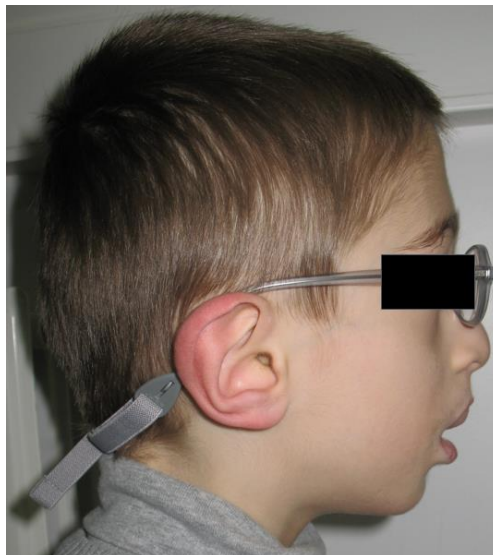
Sources : Farkas, *Anthropometry of the head and face in medicine*, 1981 ; Feingold et Bossert, « Normal values for selected physical parameters : an aid to syndrome delineation », 1974

Annexe 148 : Largeur de l'oreille, chez les deux sexes, de la naissance à 16 ans



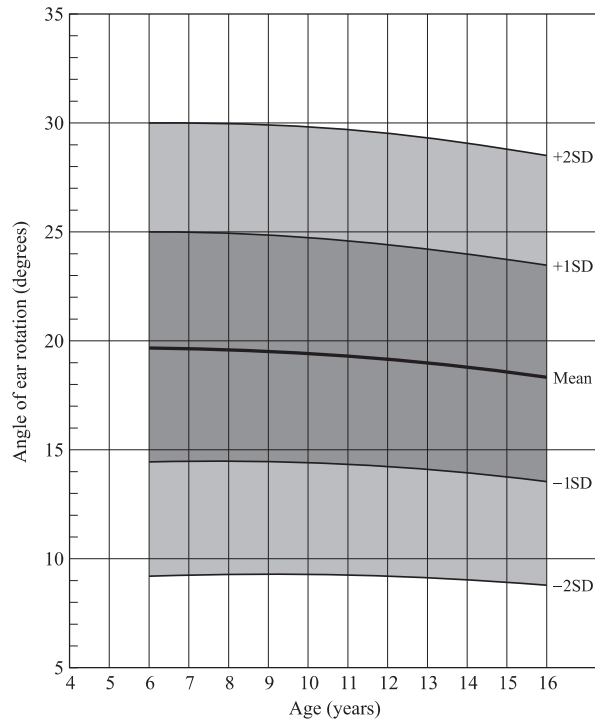
Sources : Goodman et Gorlin 1977 ; Farkas, *Anthropometry of the head and face in medicine*, 1981

Annexe 149 : Patient atteint d'une fente labio-palatine et présentant une macrotie



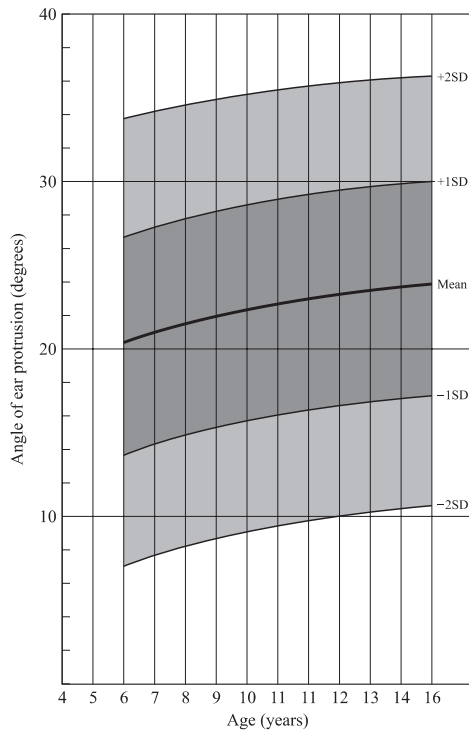
Source : Hôpital Rothschild O'rares, 2019

Annexe 150 : Rotation de l'oreille, chez les deux sexes, de 6 à 16 ans



Source : Farkas, *Anthropometry of the head and face in medicine*, 1981

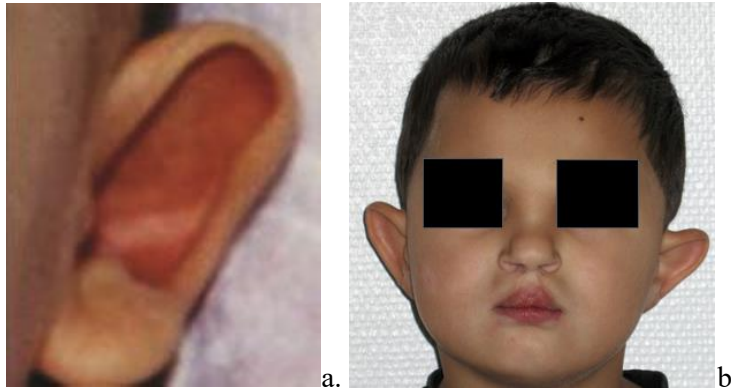
Annexe 151 : Angle de protrusion de l'oreille, chez les deux sexes, de 6 à 16 ans



Source : Farkas, *Anthropometry of the head and face in medicine*, 1981

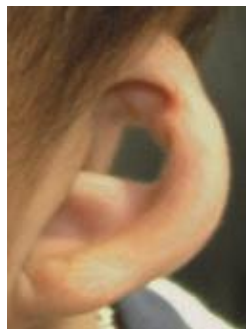Annexe 152 : Oreilles creuses

(a) De la littérature ; (b) Chez un patient possédant une fente labio-palatine bilatérale



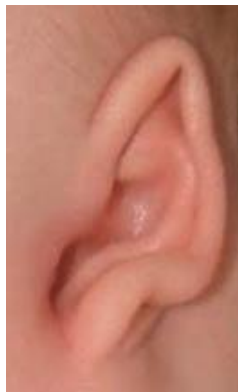Source : (a) Hunter et al., « Elements of morphology : standard terminology for the ear », 2009 ; (b) Hôpital Rothschild O'rares, 2010

Annexe 153 : Aplasie focale de l'oreille



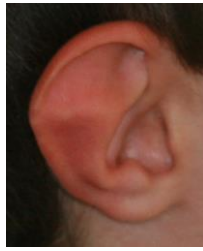Source : Hunter et al., « Elements of morphology : standard terminology for the ear », 2009

Annexe 154 : Oreilles de satyre



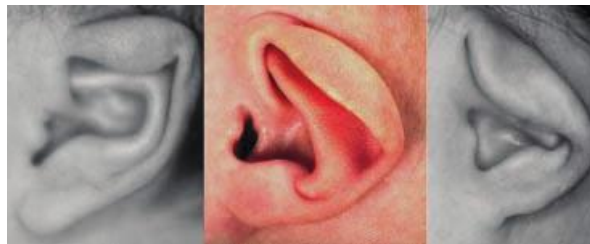Source : Hunter et al., « Elements of morphology : standard terminology for the ear », 2009

Annexe 155 : Oreille de Stahl



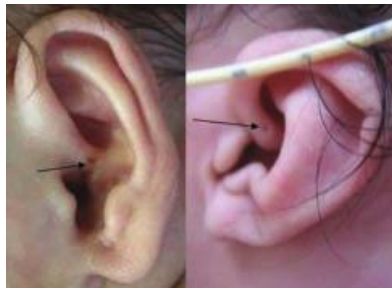Source : Hôpital Rothschild O'rares, 2019

Annexe 156 : Oreille tombante ou Lop ear



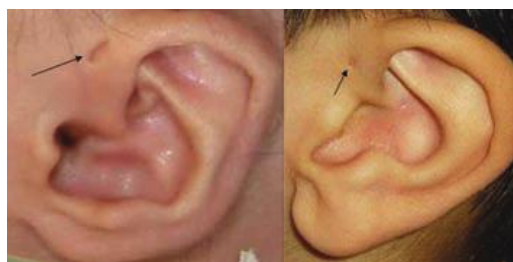Source : Hunter et al., « Elements of morphology : standard terminology for the ear », 2009

Annexe 157 : Sinus auriculaire



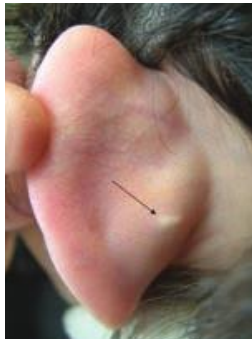Source : Hunter et al., « Elements of morphology : standard terminology for the ear », 2009

Annexe 158 : Sinus préauriculaire



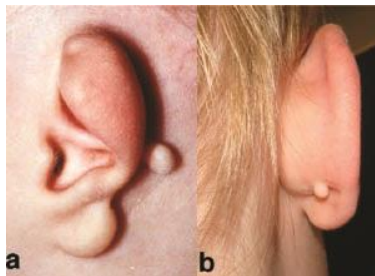
Source : Hunter et al., « Elements of morphology : standard terminology for the ear », 2009

Annexe 159 : Nodule de Quelprud



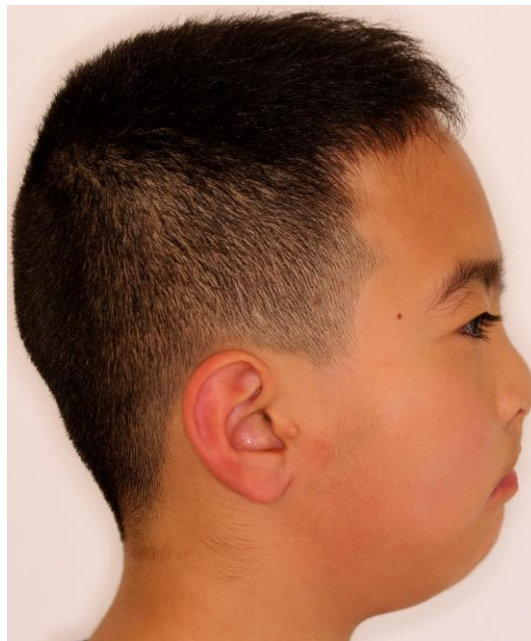Source : Hunter et al., « Elements of morphology : standard terminology for the ear », 2009

Annexe 160 : Nodule auriculaire



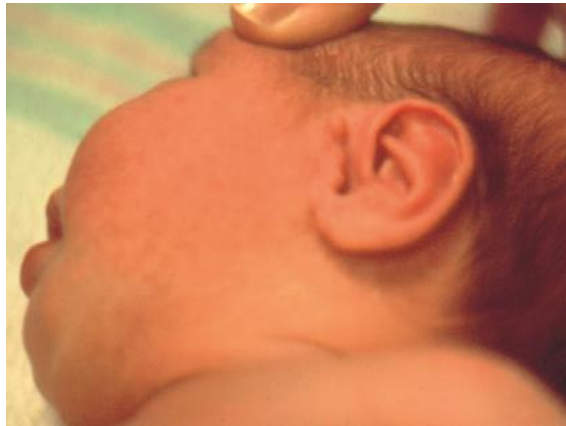Source : Hunter et al., « Elements of morphology : standard terminology for the ear », 2009

Annexe 161 : Syndrome de Goldenhar et enchondrome préauriculaire droit



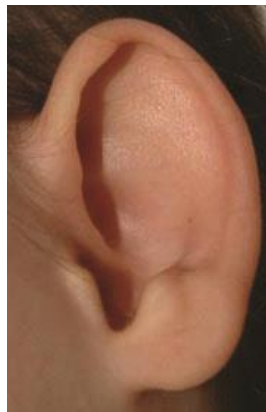Source : Hôpital Rothschild O'rares, 2019

Annexe 162 : Syndrome de Townes-Brocks et enchondrome préauriculaire gauche



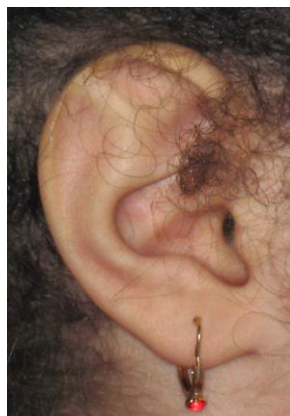Source : Jones, *Smith's recognizable patterns of human malformation*, 7th edition, 2013

Annexe 163 : Anthélix absent



Source : Hunter et al., « Elements of morphology : standard terminology for the ear », 2009

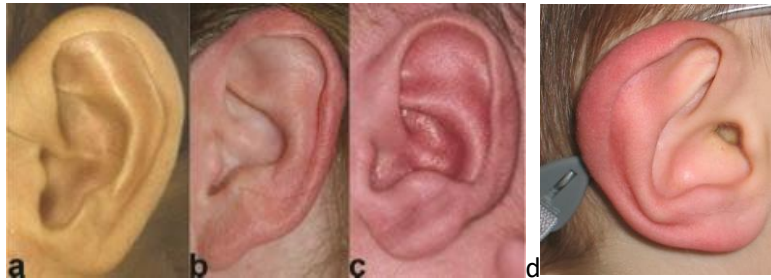Annexe 164 : Anthélix angulé



Source : Hôpital Rothschild O'rares, 2019

Annexe 165 : Variations en largeur de la branche inférieure de l'anthélix

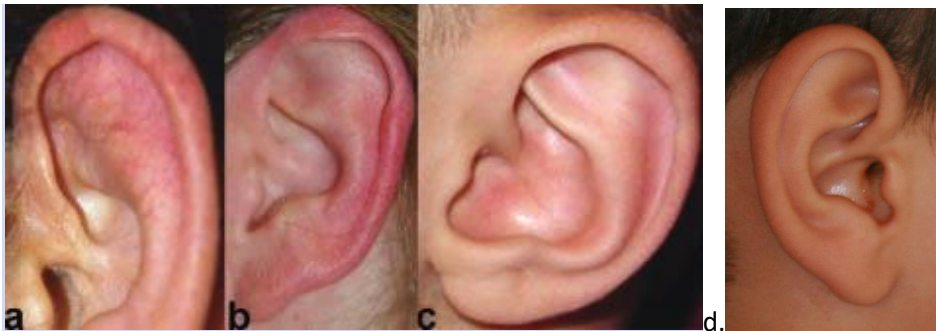(a) fine ; (b) normale ; (c, d) large



Source : Hunter et al., « Elements of morphology : standard terminology for the ear », 2009 ; Hôpital Rothschild O'rares, 2019

Annexe 166 : Variations de taille de la branche inférieure de l'anthélix

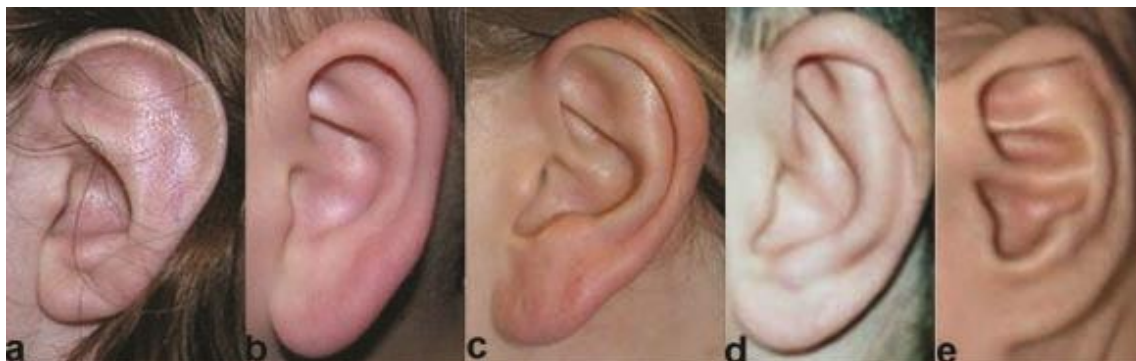
(a) sous-développée ; (b) normale ; (c,d) proéminente



Source : (a,b,c) Hunter et al., « Elements of morphology : standard terminology for the ear », 2009 ; (d) Hôpital Rothschild O'rares, 2019

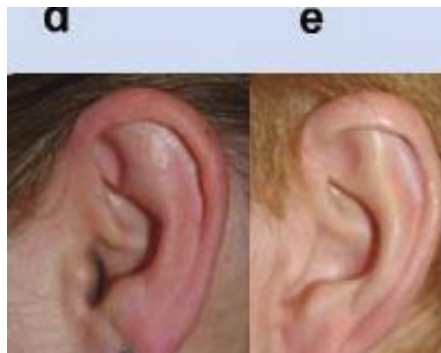
Annexe 167 : Variation de la proéminence de la racine de l'anthélix

(a) sous-développement important ; (b) sous-développement modéré ; (c) développement normal ;
(d) proéminence modérée ; (e) proéminence marquée



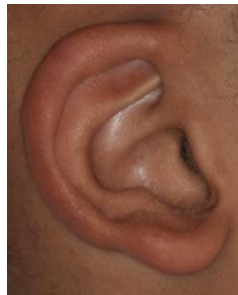Source : Hunter et al., « Elements of morphology : standard terminology for the ear », 2009

Annexe 168 : Branche supérieure de l'anthélix proéminente



Source : Hunter et al., « Elements of morphology : standard terminology for the ear », 2009

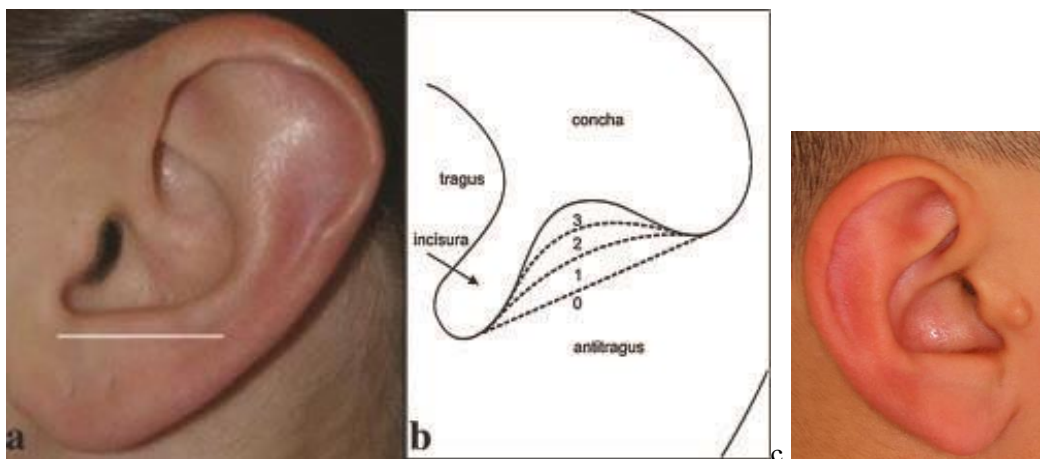
Annexe 169 : Patient atteint d'une dysplasie ectodermique présentant une branche supérieure de l'anthélix sous-développée



Source : Hôpital Rothschild O'rares, 2019

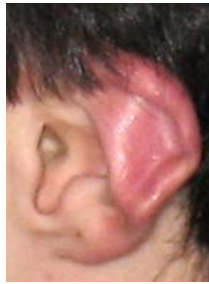Annexe 170 : Variation de la taille de l'antitragus

(a) absent ; (b) 0 : absence ; 1 : sous-développé ; 2 : taille normale ; 3 : proéminence ; (c) absence



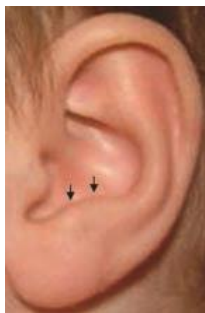Source : (a,b) Hunter et al., « Elements of morphology : standard terminology for the ear », 2009 ; (c) Hôpital Rothschild O'rares, 2019

Annexe 171 : Antitragus proéminent



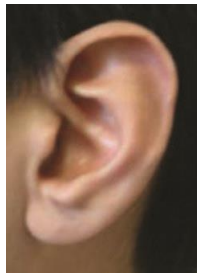Source : Hôpital Rothschild O'rares, 2019

Annexe 172 : Antitragus bifide



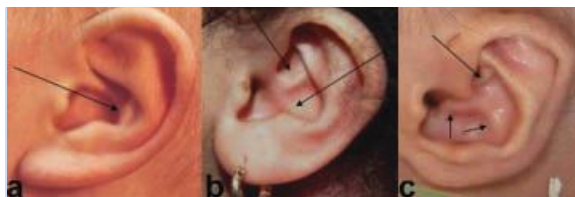Source : Hunter et al., « Elements of morphology : standard terminology for the ear », 2009

Annexe 173 : Antitragus éversé



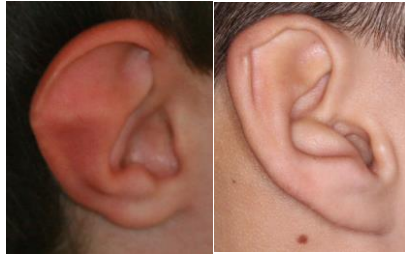Source : Hunter et al., « Elements of morphology : standard terminology for the ear », 2009

Annexe 174 : Plis supplémentaires dans la conque



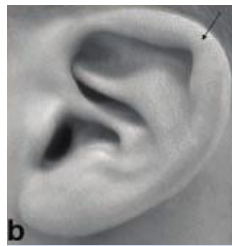Source : Hunter et al., « Elements of morphology : standard terminology for the ear », 2009

Annexe 175 : Fente entre les parties supérieure et descendante de l'hélix donc encoche de Darwin



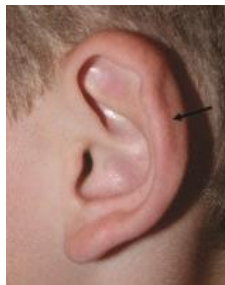Source : Hôpital Rothschild O'rares, 2019

Annexe 176 : Encoche de Darwin



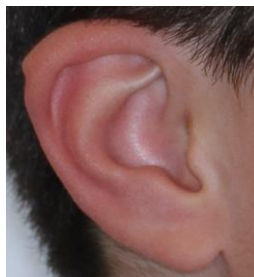Source : Hunter et al., « Elements of morphology : standard terminology for the ear », 2009

Annexe 177 : Hélix plissé



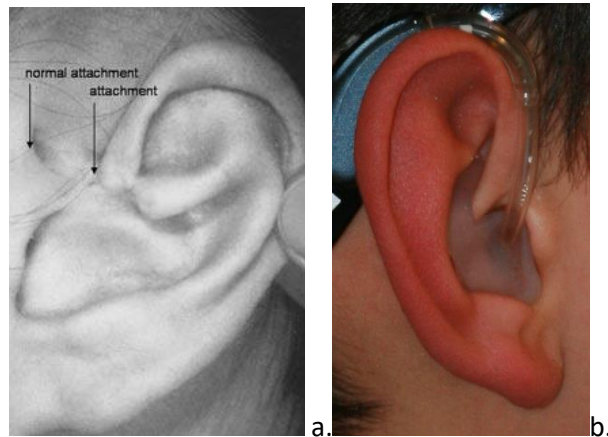
Source : Hunter et al., « Elements of morphology : standard terminology for the ear », 2009

Annexe 178 : Tubercule de Darwin



Source : Hôpital Rothschild O'rares, 2019

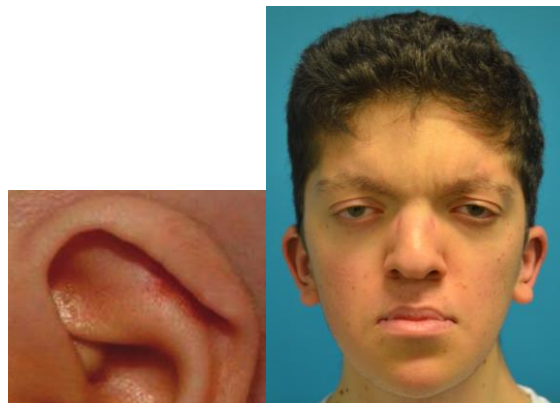
Annexe 179 : Racine ascendante discontinue



Source : (a) Hunter et al., « Elements of morphology : standard terminology for the ear », 2009 ; (b) Hôpital Rothschild O'rares, 2019

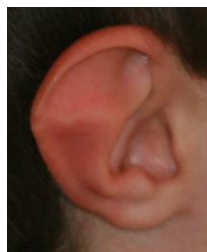Annexe 180 : Ourlet exagéré de l'hélix

(a) cas de la littérature ; (b) chez un patient porteur du syndrome de Noonan



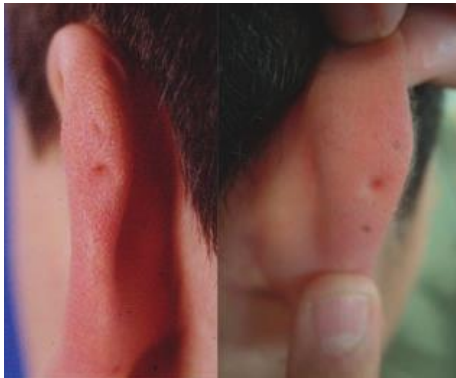Source : (a) Hunter et al., « Elements of morphology : standard terminology for the ear », 2009 ; (b) Galliani, Hôpital Necker, 2015

Annexe 181 : Sous-développement localisé de l'hélix



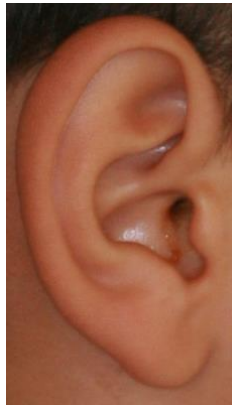Source : Hôpital Rothschild O'rares, 2019

Annexe 182 : Puit postérieur de l'hélix



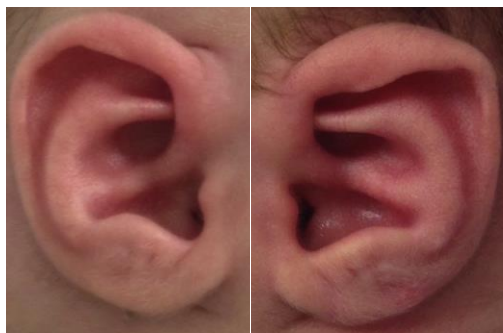Source : Hunter et al., « Elements of morphology : standard terminology for the ear », 2009

Annexe 183 : Extension de la portion terminale de la racine de l'hélix



Source : Hôpital Rothschild O'rares, 2019

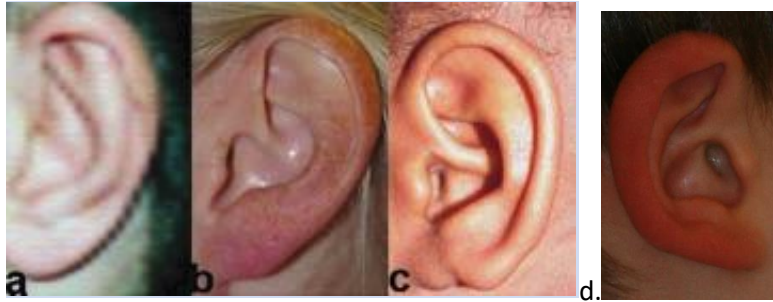Annexe 184 : Crus conchale



Source : Vincent et al., « Anomalies congénitales de l'oreille externe traitement néonatal par conformation »,
2018

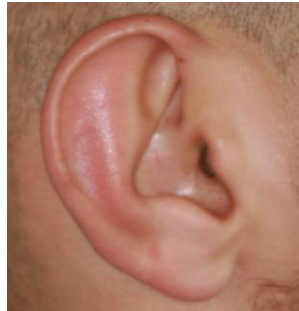Annexe 185 : Degré de développement de la racine de l'hélix

(a) sous-développée ; (b) normal ; (c,d) proéminent



Sources : (a,b,c) Hunter et al., « Elements of morphology : standard terminology for the ear », 2009 ; (d) Hôpital Rothschild O'rares, 2019

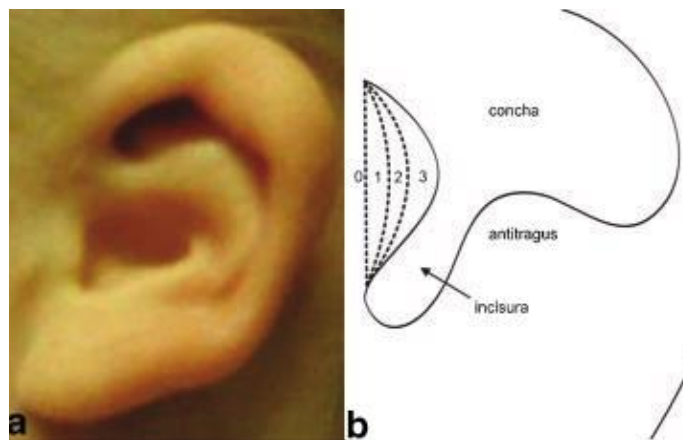
Annexe 186 : Racine de l'hélix sous-développée



Source : Hôpital Rothschild O'rares, 2019

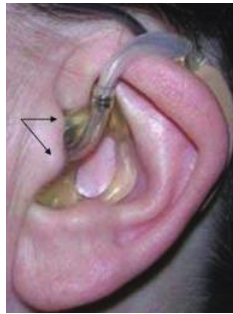Annexe 187 : Variation de la taille du tragus

(a) absent ; (b) 0 : absent ; 1 : sous-développé ; 2 : normal ; 3 : proéminent



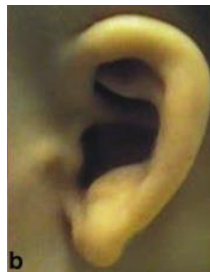Source : Hunter et al., « Elements of morphology : standard terminology for the ear », 2009

Annexe 188 : Tragus bifide



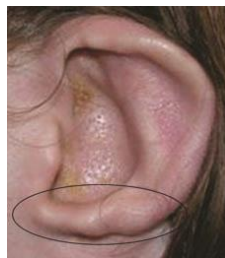Source : Hunter et al., « Elements of morphology : standard terminology for the ear », 2009

Annexe 189 : Tragus accessoire



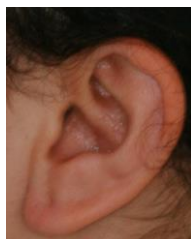Source : Hunter et al., « Elements of morphology : standard terminology for the ear », 2009

Annexe 190 : Lobe absent



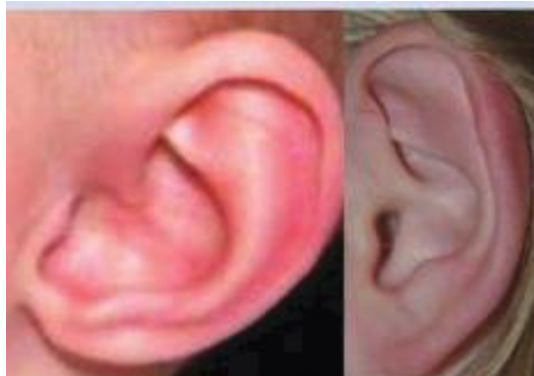Source : Hunter et al., « Elements of morphology : standard terminology for the ear », 2009

Annexe 191 : Lobe large



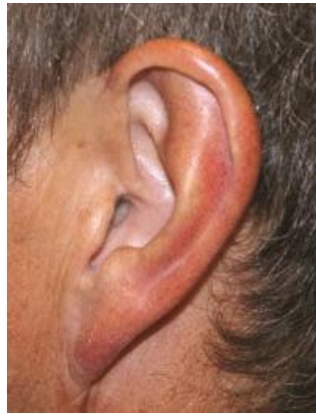Source : Hôpital Rothschild O'rares, 2019

Annexe 192 : Petit lobe



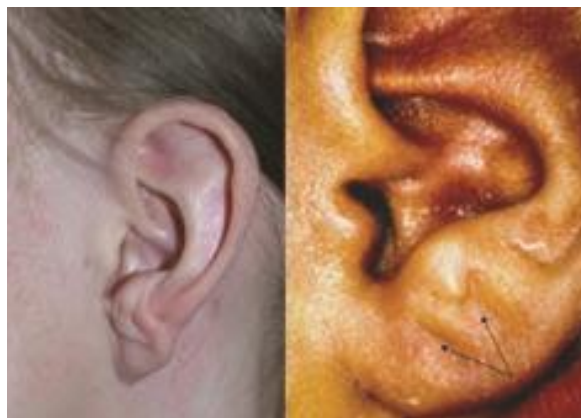Source : Hunter et al., « Elements of morphology : standard terminology for the ear », 2009

Annexe 193 : Lobe attaché



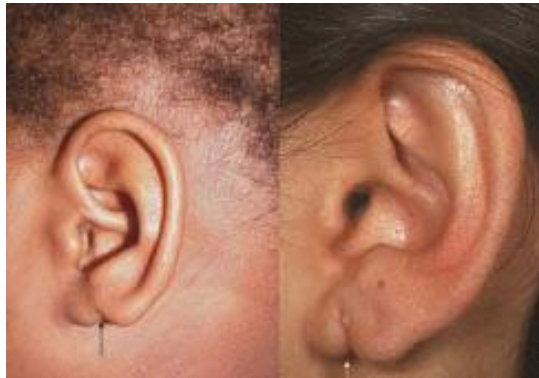Source : Hunter et al., « Elements of morphology : standard terminology for the ear », 2009

Annexe 194 : Plis antérieurs du lobe de l'oreille



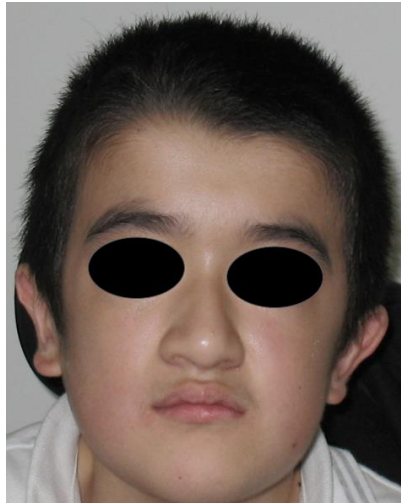Source : Hunter et al., « Elements of morphology : standard terminology for the ear », 2009

Annexe 195 : Lobe fendu



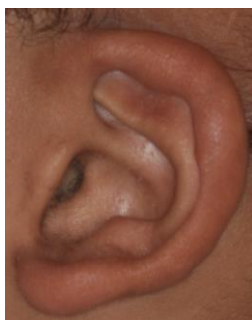Source : Hunter et al., « Elements of morphology : standard terminology for the ear », 2009

Annexe 196 : Patient atteint du syndrome Nodulose-Arthropathie-Ostéolyse présentant des lobes faisant face vers l'avant



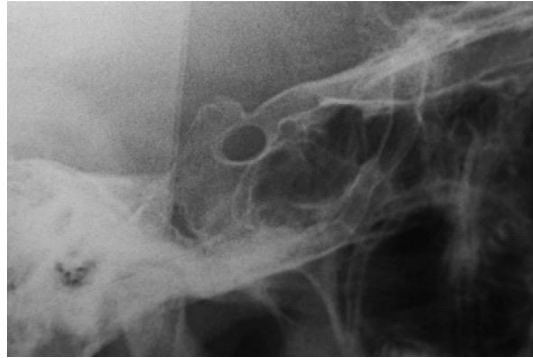
Source : Hôpital Rothschild O'rares, 2011

Annexe 197 : Lobe vers le haut



Source : Hôpital Rothschild O'rares, 2019

Annexe 198 : Selle turcique fermée orientant vers l'hypothèse d'une anomalie hypophysaire



Source : Boileau, Orthodontie de l'enfant et du jeune adulte, 2011

Annexe 199 : Résumé des causes génétiques responsables de crâniosténoses syndromiques

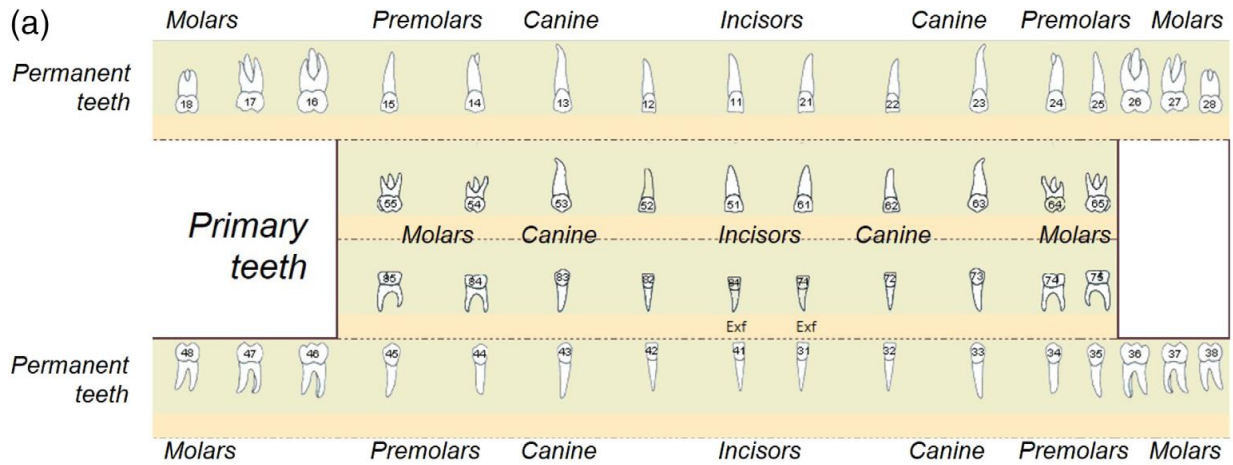
| Nom du syndrome | Numéro OMIM /incidence | Gène et localisation chromosomique | Hérédité | Symptômes cliniques majeurs | Symptômes neurologiques | Réf. |
|---|-----------------------------------|---|----------------|--|--|--------------|
| Apert | 101200/ 1/50 000 | <i>FGFR2</i> (10q26.13) | AD | syndactylie osseuses et/ou cutanées des mains et des pieds | DI, surdité, malformations cérébrales variables | [14] |
| Crouzon | 123500/ 1/50 000 | <i>FGFR2</i> (10q26.13); <i>FGFR3</i> (4p16.3) <i>IL11RA</i> (9p13.3) | AD AD AR | Proptose oculaire, prognathisme <i>La forme avec acanthosis nigricans est due à une mutation spécifique de FGFR3 (A391E)</i> <i>IL11RA</i> : dents surnuméraires | Céphalée, épilepsie, surdité | [14] [15] |
| Pfeiffer | 101600/ 1/50 000 | <i>FGFR1</i> (8p11.23-p11.22) | AD | hypertélorisme; pouce/gros orteil large; syndactylie partielle des doigts/orteils | Hydrocéphalie, malformation d'Arnold-Chiari | [14] |
| Saethre-Chotzen | 101400/ 1/25 000 à 1/50 000 | <i>TWIST1</i> (7p21.1); | AD | Syndactylie cutanée entre les 2 ^{ème} et 3 ^{ème} doigts des mains, Malformation cardiaque congénitale | Hypertension Intracrânienne, forams pariétaux | [14] |
| Muenke | 602849/ Inconnue <1/100000 | <i>FGFR3</i> (4p16.3), mutation spécifique pro250arg (P250R) | AD | Macrocéphalie | Surdité, DI, retard moteur isolé | [14] |
| Beare-Stevenson cutis gyrate | 123790/ <1/1000000 | <i>FGFR2</i> (10q26.13) | AD | cutis gyrate du dos et du cuir chevelu, acanthosis nigricans | DI; hydrocéphalie; agénésie du corps calleux | [14] |
| Antley-Bixler | 207410/ <1/1000000 | <i>FGFR2</i> (10q26.13) <i>POR</i> (7q11.23) <i>CYP26B1</i> (2p13.2) | AR AR AR | Synostose radiohumérale, Atrésie/sténose des choanes, fragilité osseuse. <i>POR</i> : Anomalie du déterminisme sexuel | DI variable | [14] |
| Type Boston | 604757/ <1/1000000 | <i>MSX2</i> (5q35.2) | | myopie ou hypermétropie, premiers métatarsiens courts | Céphalée | [14] |
| Carpenter | 201000/ <1/1000000 | <i>RAB23</i> (6p11.2) <i>MEGF8</i> (19q13.2) | AR | syndactylie des mains, polydactylie pré-axiale et syndactylie des pieds, obésité, malformations cardiaque et rénale, puberté précoce | DI variable, surdité, atrophie optique | [14] [16] |
| Dysplasie crâniofrontonasale (les femmes sont plus atteintes que les hommes) | 304110 <1/100000 | <i>EFNB1</i> (Xq13.3), | Lié X | Hypertélorisme, scoliose, hernie diaphragmatique, gros orteil élargi, striation unguéale | Hypotonie, hypoplasie du corps calleux, DI | [14] |

| | | | | | | |
|--|--------------------------------------|--|----------|--|--|--------------|
| Shprintzen-Goldberg | 182212/ <1/100000 | <i>SKI</i> (1p36.32) <i>FBN1</i> (15q21.1) | AD AD | Syndrome marfanoïde, hyperlaxité et/ou contractures articulaires, pectus excavatum ou carinatum, scoliose, camptodactylie et arachnodactylie, pieds bots, hernie ombilicale, dilatation de l'aorte) | DI | [14] [17] |
| Baller-Gerold | 218600 <1/100000 | <i>RECQL4</i> (8q24.3) | AR | Petite taille, anomalie du rayon radial, malformations viscérales (cardiaque, rénale), poïkilodermie | DI | [14] |
| Greig | 155700 de 1/100000 à 1/1000000 | <i>GLI3</i> (7p14.1) | AD | Polydactylie et syndactylie | Hydrocéphalie, agénésie du corps calleux | [14] |
| Dysplasie crânioectodermique | 218330 <1/1000000 | <i>IFTI22</i> (3q21.3-q22.1); <i>WDR35</i> (2p24.1) | AR | ciliopathie; pathologie squelettique, néphronophtise, fibrose hépatique, rétinite pigmentaire | | [14] |
| Bohring-Opitz (Opitz C trigonocéphalie) | 605039 <1/1000000 | <i>ASXL1</i> (20q11.21) | AD | naevus flammeus sur le front, cheveux bas implantés, hirsutisme, exophthalmie, hypertélorisme, fente labio-palatine, rétrognathie, déformations en flexion des coudes et des poignets, camptodactylie, déviation cubitale des doigts | DI sévère | [18] |
| 3MC | 208340 <1/1000000 | <i>MASP1</i> (3q27.3) <i>COLC11</i> (2p25.3) | AR AR | Synostose radiocubitale, fente labio-palatine, hernie ombilicale, malformations cardiaques ou rénales | DI | [19] |
| Crâniosténose, Alopécie | 605420 <1/1000000 | <i>ALX4</i> (11p11.2) | | Alopécie, hypogonadisme, Agénésie corps calleux | DI | [8] |
| Hypophosphatasie de forme infantile | 241500 1/100000 | <i>ALPL</i> (1p36.1) | AR | Petite taille, fragilité osseuse, néphrocalcinose, sclérotiques bleutées, chondrodysplasie | | [20] |

DI = déficience intellectuelle, Adapté de Jezela-Stanek et al [14]; AD : Autosomique dominante ; AR : Autosomique récessif

Source : Geneviève, *Syndromes malformatifs de la face*, 2015

Annexe 200 : Normes des diamètres mésiodistaux des dents et leur écart type



(b)

| Arch | Tooth | Sexe | -2 SD MD diameter | +2 SD | SD | |
|--------------|-----------------|-------|-------------------|-------------|------|------|
| Maxilla | Central Incisor | M | 7,89 | 8,79 | 9,69 | 0,45 |
| | | F | 7,72 | 8,54 | 9,36 | 0,41 |
| | Lateral Incisor | M | 5,2 | 6,32 | 7,44 | 0,56 |
| | | F | 5,85 | 6,21 | 6,57 | 0,18 |
| | Canine | M | 6,77 | 7,53 | 8,29 | 0,38 |
| | | F | 6,17 | 7,35 | 8,53 | 0,59 |
| | First Premolar | M | 6,14 | 6,78 | 7,42 | 0,32 |
| | | F | 5,65 | 6,59 | 7,53 | 0,47 |
| | Second Premolar | M | 5,56 | 6,54 | 7,52 | 0,49 |
| | | F | 5,43 | 6,41 | 7,39 | 0,49 |
| First Molar | M | 9,81 | 10,69 | 11,57 | 0,44 | |
| | F | 9,6 | 10,64 | 11,68 | 0,52 | |
| Second Molar | M | 9,06 | 9,6 | 10,14 | 0,27 | |
| | F | 9,06 | 9,6 | 10,14 | 0,27 | |
| Mandible | Central Incisor | M | 4,96 | 5,58 | 6,2 | 0,31 |
| | | F | 4,6 | 5,56 | 6,52 | 0,48 |
| | Lateral Incisor | M | 5,32 | 6,2 | 7,08 | 0,44 |
| | | F | 5,55 | 6,17 | 6,79 | 0,31 |
| | Canine | M | 6,2 | 6,96 | 7,72 | 0,38 |
| | | F | 6,17 | 6,91 | 7,65 | 0,37 |
| | First Premolar | M | 5,69 | 6,79 | 7,89 | 0,55 |
| | | F | 5,93 | 6,77 | 7,61 | 0,42 |
| | Second Premolar | M | 5,85 | 6,81 | 7,77 | 0,48 |
| | | F | 5,86 | 6,78 | 7,7 | 0,46 |
| First Molar | M | 10,04 | 11,36 | 12,68 | 0,66 | |
| | F | 10,43 | 11,21 | 11,99 | 0,39 | |
| Second Molar | M | 9,12 | 9,5 | 9,88 | 0,19 | |

Source : De la Dure-Molla et al., « Elements of morphology : standard terminology for the teeth and classifying genetic dental disorders », 2019

L'ensemble des photographies des patients des hôpitaux Rothschild et Pitié-Salpêtrière a fait l'objet d'un consentement écrit ainsi que d'une autorisation d'utilisation.

Vu, le Directeur de thèse

Vu, le Doyen de la Faculté de Chirurgie dentaire
de l'Université Paris Descartes

Docteur Pascal GARREC

Professeur Louis MAMAN

Au nom et pour le compte de l'administratrice
provisoire de l'Université Paris Descartes

Le Doyen Louis MAMAN

Les patients présentant une maladie rare à composante orofaciale : quels signes orofaciaux rechercher par le chirurgien-dentiste ?

Résumé :

En France, environ 3 millions de personnes seraient atteintes de maladies rares. Les études cliniques ont montré qu'environ 450000 de ces maladies ayant une cause génétique s'accompagnaient de signes cliniques orofaciaux, c'est-à-dire au niveau du visage, de la tête et de la sphère orofaciale, mais aussi de signes au niveau du corps, par exemple au niveau des mains ou des pieds. Savoir décrire les signes cliniques orofaciaux et extraoraux permettra d'établir un tableau clinique précis qui aidera au diagnostic précoce de ces maladies et permettra de les traiter afin d'améliorer la qualité de vie du patient. L'objectif de cette thèse sera donc de proposer un guide pour le chirurgien-dentiste et l'orthodontiste lors de l'examen clinique face à une suspicion ou un cas avéré de maladie rare à composante orofaciale chez un patient, ce qui constituera une étape importante dans le dépistage et la prise en charge précoce. Le praticien pourra alors adresser le patient vers un centre de compétence spécialisé ou participer à sa prise en charge dans le cadre de son domaine de compétence. On décrira les variations des caractéristiques orales et extra-orales, ainsi que les critères radiographiques à prendre en compte, notamment pour l'orthodontiste qui possède des clichés s'étendant au-delà de la sphère orale (téléradiographies), sans oublier les principales anomalies dentaires.

Discipline :

Orthopédie dento-faciale

Mots clés français (fMeSH et Rameau) :

Maladies rares -- Dissertation universitaire ; Phénotype -- Dissertation universitaire ; Dépistage -- Thèses et écrits académiques ; Face -- Maladies -- Thèses et écrits académiques

English keywords (MeSH) :

Rare Diseases -- Academic Dissertation ; Phenotype -- Academic Dissertation

Université Paris Descartes
Faculté de Chirurgie dentaire
1, rue Maurice Arnoux
92120 Montrouge