



HAL
open science

Percements et tatouages communautaires au niveau de la sphère oro-faciale

Marie Rochet

► **To cite this version:**

Marie Rochet. Percements et tatouages communautaires au niveau de la sphère oro-faciale. Chirurgie. 2019. dumas-02486639

HAL Id: dumas-02486639

<https://dumas.ccsd.cnrs.fr/dumas-02486639v1>

Submitted on 21 Feb 2020

HAL is a multi-disciplinary open access archive for the deposit and dissemination of scientific research documents, whether they are published or not. The documents may come from teaching and research institutions in France or abroad, or from public or private research centers.

L'archive ouverte pluridisciplinaire **HAL**, est destinée au dépôt et à la diffusion de documents scientifiques de niveau recherche, publiés ou non, émanant des établissements d'enseignement et de recherche français ou étrangers, des laboratoires publics ou privés.



Distributed under a Creative Commons Attribution - NonCommercial - NoDerivatives 4.0 International License

THESE

***POUR OBTENIR LE DIPLOME D'ETAT
DE DOCTEUR EN CHIRURGIE DENTAIRE***

Présentée et publiquement soutenue devant la

Faculté d'Odontologie de Marseille
(Doyen : Monsieur le Professeur Bruno FOTI)

Aix-Marseille Université
(Administratrice provisoire : Madame le Professeur Simone BONNAFOUS)

***Percements et tatouages communautaires
au niveau de la sphère oro-faciale***

Présentée par

ROCHET Marie

Né(e) le 10 mars 1994

A Feurs

Thèse soutenue le **Mardi 17 décembre 2019**

Devant le jury composé de

Président : Professeur TARDIVO Delphine

Assesseurs : Docteur ROCHE-POGGI Philippe

Docteur CATHERINE Jean-Hugues

Docteur SANTUNIONE Charlotte

THESE

***POUR OBTENIR LE DIPLOME D'ETAT
DE DOCTEUR EN CHIRURGIE DENTAIRE***

Présentée et publiquement soutenue devant la

Faculté d'Odontologie de Marseille
(Doyen : Monsieur le Professeur Bruno FOTI)

Aix-Marseille Université
(Administratrice provisoire : Madame le Professeur Simone BONNAFOUS)

***Percements et tatouages communautaires
au niveau de la sphère oro-faciale***

Présentée par

ROCHET Marie

Né(e) le 10 mars 1994

A Feurs

Thèse soutenue le **Mardi 17 décembre 2019**

Devant le jury composé de

Président : Professeur TARDIVO Delphine

Assesseurs : Docteur ROCHE-POGGI Philippe

Docteur CATHERINE Jean-Hugues

Docteur SANTUNIONE Charlotte

ADMINISTRATION

Mise à jour : novembre 2019

DOYENS HONORAIRES

PROFESSEUR	RAYMOND SANGIUOLO ⁺
PROFESSEUR	HENRY ZATTARA
PROFESSEUR	ANDRE SALVADORI
PROFESSEUR	JACQUES DEJOU

DOYEN ASSESEURS

PROFESSEUR	BRUNO FOTI
PROFESSEUR	MICHEL RUQUET
PROFESSEUR	ANNE RASKIN

DIRECTEURS DE DEPARTEMENTS

FORMATION INITIALE
RECHERCHE
FORMATION CONTINUE

PROFESSEUR	MICHEL RUQUET
PROFESSEUR	ANNE RASKIN
PROFESSEUR	FREDERIC BUKIET

CHARGES DE MISSIONS

RELATIONS INTERNATIONALES
INTERNAT ET DIPLOMES D'ETUDES SPECIALISEES
AFFAIRES GENERALES

PROFESSEUR	HERVE TASSERY
PROFESSEUR	VIRGINIE MONNET-CORTI
DOCTEUR	PATRICK TAVITIAN

RESPONSABLE DES SERVICES ADMINISTRATIFS ET TECHNIQUES

MADAME	KATIA LEONI
--------	-------------

LISTE DES ENSEIGNANTS

PROFESSEURS DES UNIVERSITES – PRATICIENS HOSPITALIERS DES CSERD

BUKIET FREDERIC (58-01)
DEJOU JACQUES (58-01)
FOTI BRUNO (56-02)
MONNET-CORTI VIRGINIE (57-01)
ORTHLIEB JEAN-DANIEL (58-01)
RASKIN ANNE (58-01)
RUQUET MICHEL (58-01)
TARDIEU CORINNE (56-01)
TARDIVO DELPHINE (56-02)
TASSERY HERVE (58-01)

PROFESSEURS DES UNIVERSITES

ABOUT Imad (65)

MAITRES DE CONFERENCES DES UNIVERSITES – PRATICIENS HOSPITALIERS DES CSERD

ABOUDHARAM GERARD (58-01)	LAURENT MICHEL (58-01)
BANDON DANIEL (56-01)	LAURENT PATRICK (57-01)
BELLONI DIDIER (57-01)	LE GALL MICHEL (56-01)
BOHAR JACQUES (56-01)	MAILLE GERALD (58-01)
CAMOIN ARIANE (56-01)	PHILIP-ALLIEZ CAMILLE (56-01)
CAMPANA FABRICE (57-01)	PIGNOLY CHRISTIAN (58-01)
CATHERINE JEAN-HUGUES (57-01)	POMMEL LUDOVIC (58-01)
ERARD-MAGNO ELISABETH (56-01)	PRECKEL BERNARD-ÉRIC (58-01)
GAUBERT JACQUES (56-01)	RÉ JEAN-PHILIPPE (58-01)
GIRAUD THOMAS (58-01)	ROCHE-POGGI PHILIPPE (57-01)
GIRAudeau ANNE (58-01)	STEPHAN GREGORY (58-01)
GUIVARC'H MAUD (58-01)	TAVITIAN PATRICK (58-01)
JACQUOT BRUNO (58-01)	TERRER ELODIE (58-01)
LABORDE GILLES (58-01)	TOSELLO ALAIN (58-01)
LAN ROMAIN (57-01)	

MAITRES DE CONFERENCES ASSOCIES

BLANCHET ISABELLE (56-01)
MENSE CHLOE (58-01)

ASSISTANTS HOSPITALIERS ET UNIVERSITAIRES

AL AZAWI HALA (56-01)	HAHN-GOLETTI LARISSA (58-01)
ANTEZACK ANGELINE (57-01)	LIOTARD ALICA (58-01)
BACHET-DORISON DAMIENNE (56-01)	MANSUY CHARLOTTE (58-01)
BALLESTER BENOIT (58-01)	MARTIN WILLIAM (56-01)
BARBERO MAGALI (56-01)	MATTERA REMI (56-01)
BOYER ALEXANDRA (57-01)	MELLOUL SEBASTIEN (57-01)
CAMBON ISABELLE (56-01)	PARFU ANNE (58-01)
CASAZZA ESTELLE (56-01)	PASCHEL LAURA (58-01)
CASTRO ROMAIN (57-01)	PILLIOL VIRGINIE (58-01)
DAVID LAURA (56-01)	REPETTO ANDREA (58-01)
DEVICTOR ALIX (58-01)	ROMANET YVAN (57-01)
DODDS MELINA (58-01)	SANTUNIONE CHARLOTTE (58-01)
DRAUSSIN THIERRY (56-02)	SILVESTRI FREDERIC (58-01)
DUMAS CATHY (57-01)	VINAÏ MICHAEL (56-01)
HADJ-SAID MEDHI (57-01)	

ASSISTANT ASSOCIE DES UNIVERSITES

LE FOURNIS CHLOE (57-01)

Intitulés des sections CNU :

- 56^{ème} section : *Développement, croissance et prévention*
 - 56-01 *Odontologie pédiatrique et orthopédie dento-faciale*
 - 56-02 : *Prévention – Epidémiologie – Economie de la santé – Odontologie légale*
- 57^{ème} section : *Chirurgie orale ; Parodontologie ; Biologie Orale*
 - 57-01 : *Chirurgie orale – Parodontologie – Biologie orale*
- 58^{ème} section : *Réhabilitation orale*
 - 58-01 : *Dentisterie restauratrice – Endodontie – Prothèses – Fonction-Dysfonction – Imagerie – Biomatériaux*

L'auteur s'engage à respecter les droits des tiers, et notamment les droits de propriété intellectuelle. Dans l'hypothèse où la thèse comporterait des éléments protégés par un droit quelconque, l'auteur doit solliciter les autorisations nécessaires à leur utilisation, leur reproduction et leur représentation auprès du ou des titulaires des droits. L'auteur est responsable du contenu de sa thèse. Il garantit l'Université contre tout recours. Elle ne pourra en aucun cas être tenue responsable de l'atteinte aux droits d'un tiers

REMERCIEMENTS

A Madame le Professeur Delphine TARDIVO, Docteur en Chirurgie dentaire

Qui m'a fait l'honneur de présider le jury de cette thèse.

Pour votre gentillesse, votre bonne humeur et votre pédagogie qui m'a beaucoup aidé surtout durant les cours d'épidémiologie il y a quelques années.

Veillez trouver ici l'expression de mes remerciements les plus sincères.

A Monsieur le Docteur Philippe ROCHE-POGGI, Docteur en Chirurgie dentaire

Pour m'avoir fait l'honneur de diriger cette thèse.

J'ai pu apprécier votre gentillesse, votre humour et votre disponibilité tout au long de ce travail mais aussi pendant mon parcours hospitalier.

Pour le temps, l'attention et l'aide que vous m'avez apporté, un grand merci.

A Monsieur le Docteur Jean-Hugues CATHERINE, Docteur en Chirurgie dentaire

Pour avoir accepté de juger ce travail.

Votre pédagogie, votre investissement, votre patience et votre calme font de vous un enseignant remarquable.

Je vous remercie pour vos enseignements et vous témoigne mon profond respect.

A Madame le Docteur Charlotte SANTUNIONE, Docteur en Chirurgie dentaire

Pour avoir accepté de juger ce travail.

Je me souviendrais de votre dévouement dans la faculté mais aussi de votre soutien et vos talents culinaires en qualité de tutrice lors de ma première année.

Merci pour tout.

PERCEMENTS ET TATOUAGES COMMUNAUTAIRES AU NIVEAU DE LA SPHERE ORO-FACIALE

I-INTRODUCTION

II- ANATOMIE ET HISTOLOGIE DES TISSUS ORO-FACIAUX

- 1- Anatomie des tissus oro-faciaux**
- 2- Histologie des tissus mous la sphère oro-faciale**

III- DEFINITIONS ET NORMES

- 1- Tatouage**
- 2- Piercing**
- 3- Normes**

III- PERCEMENTS COMMUNAUTAIRES AU NIVEAU DE LA SPHERE ORO-FACIALE

- 1- Amérique**
- 2- Afrique**
- 3- Asie**
- 4- Pays occidentaux**

IV- TATOUAGES COMMUNAUTAIRES DE LA SPHERE ORO-FACIALE

- 1- Afrique**
- 2- Asie**
- 3- Océanie**
- 4- Pays occidentaux**

V-CONSEQUENCES SUR LES TISSUS

- 1 – Conséquences des percements de la sphère oro-faciale**
 - a) Conséquences sur les tissus mous**
 - b) Conséquences sur les tissus dentaires**
 - c) Conséquences sur les tissus parodontaux**
 - d) Conséquences sur les fonctions oro-faciales**
 - e) Conséquences infectieuses**

- 2 – Conséquences des tatouages de la sphère oro-faciale**
 - a) Conséquences sur les tissus mous**
 - b) Conséquences infectieuses**
 - c) Conséquences tumorales**

VI- CONCLUSION

BIBLIOGRAPHIE

I-INTRODUCTION

Les modifications corporelles sont pratiquées par l'Homme depuis des millénaires, parmi celles-ci on retrouve les tatouages qui consistent à marquer la peau de manière définitive ainsi que les percements qui permettent l'insertion de bijoux sur le corps. Afin de mieux comprendre ces pratiques et d'en améliorer l'approche clinique, nous allons étudier divers groupes communautaires qui réalisent ces modifications au niveau de la sphère oro-faciale. Nous essaierons d'appréhender les motivations et les significations de ces modifications corporelles. Nous exposerons enfin les conséquences médicales qui peuvent découler de ces pratiques.

II- ANATOMIE ET HISTOLOGIE DES TISSUS ORO-FACIAUX

1- Anatomie des tissus oro-faciaux [12]

La bouche comprend le vestibule buccal et la cavité buccale proprement dite. Ces derniers sont séparés par les arcades dentaires et les procès alvéolaires.

○ Dents

Les dents ont un impact esthétique fort, elles font partie des organes de l'appareil digestif et rendent possible la mastication. Elles entrent en jeu aussi lors de la phonation et de la déglutition. On recense 32 dents dans la denture permanente adulte, on divise les arcades maxillaire et mandibulaire en 2 secteurs. Chacun de ces 4 secteurs comportent une incisive centrale et latérale, une canine, deux prémolaires et trois molaires. On distingue la couronne de la dent qui est la partie visible en bouche et la racine de la dent qui est délimitée par le collet de la dent qui marque la transition. Structurellement les dents sont constituées de dentine recouverte par de l'émail au niveau coronaire et par le cément au niveau radiculaire. Une cavité centrale est présente sur toute la longueur de la dent il s'agit de la cavité pulpaire qui contient nerfs et vaisseaux sanguins (pulpe dentaire). La dent est ancrée dans une cavité, c'est l'alvéole dentaire. Le parodonte permet d'amortir les pressions occlusales lors de la mastication par exemple, ses neurorécepteurs proprioceptifs assurent la perception des relations intermaxillaires, il comprend les tissus de soutien de la dent c'est à dire l'os alvéolaire, le cément et le ligament alvéolo-dentaire ou desmodonte. L'os alvéolaire est un os spongieux couvert d'une corticale fine d'os compact. C'est un os en remaniement permanent. Le ligament alvéolo-dentaire contient de nombreuses fibres de tissu conjonctif multidirectionnelles.

○ Joues

Les parois latérales de la bouche sont les joues. Les joues sont composées d'un muscle buccinateur qui est recouvert d'un fascia bucco-pharyngien sur lequel il y a le corps adipeux de la joue, les vaisseaux et les nerfs faciaux. Plusieurs muscles qui jouent un rôle dans la mise en tension du sourire se situent dans la couche sous cutanée des joues. La face interne des joues est recouverte par de la muqueuse buccale et est limitée par le fond des vestibules maxillaires et mandibulaires. Le bord antérieur de la mandibule marque la limite postérieure des joues et sa limite antérieure se situe elle à un centimètre des commissures labiales.

○ Lèvres

Les lèvres supérieures et inférieures sont des replis cutané-muqueux et musculaires. Elles se rejoignent au niveau des commissures labiales. La lèvre supérieure est limitée du côté cutané en haut par la base des narines. Le sillon nasio-labial délimite la joue de la lèvre supérieure. Sa partie cutanée présente une dépression médiane verticale appelée philtrum qui s'arrête au bord cutané-muqueux. La lèvre inférieure par le sillon labio-mentonnier et du côté muqueux par le fond des vestibules supérieur et inférieur.

Les zones retro-commissurales appartiennent aux lèvres sur un centimètre en arrière du pli commissural. Les lèvres comportent donc une face cutanée et une face muqueuse qui sont séparées par une zone de transition cutanéomuqueuse. La muqueuse labiale, vestibulaire et celle des joues sont en continuité et identiques. Un muscle est présent sous la partie cutanée et muqueuse c'est le muscle orbiculaire de la bouche (fig 1). La vascularisation artérielle est réalisée par les branches labiales supérieure et inférieure de l'artère faciale. Les veines labiales se drainent dans la veine faciale. L'innervation est assurée par les nerfs moteurs qui émanent du nerf facial et les nerfs sensitifs du nerf trijumeau.

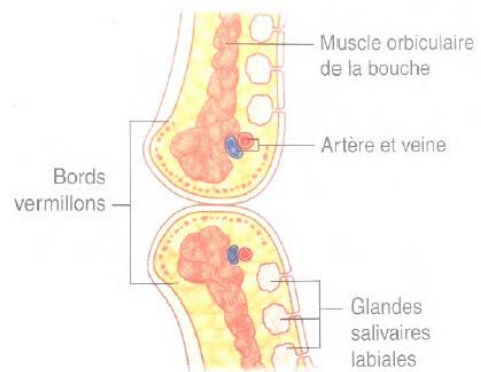


Figure 1 Coupe sagittale des lèvres - Gray's, Drake (2010)

o Palais

Le palais représente la paroi supérieure de la cavité buccale. On distingue le palais dur, osseux et le palais mou fibro-musculaire (voile du palais) qui se termine par l'uvule palatine. Le palais dur a une muqueuse en continuité avec la gencive adhérente palatine. Sa limite antérieure se situe au niveau de la papille rétro-incisive en regard du foramen palatin antérieur ou passe l'artère palatine antérieure. La limite postérieure du palais dur est située sur la ligne médiane par les deux fossettes palatines en arrière desquelles se localise le palais mou. Le palais mou a une muqueuse de couleur rouge plus vive par rapport à la muqueuse buccale et le réseau vasculaire superficiel transparait.

o Langue

La langue est un organe essentiel du goût, elle joue un rôle dans la mastication, la phonation et la déglutition. On lui distingue une partie fixe en arrière, la racine de la langue et une partie libre, le corps de la langue. Le sillon terminal marque la limite entre ces deux parties. Au repos elle repose au palais, la pointe de la langue en arrière des incisives centrales. La muqueuse de la langue inclue un épithélium malpighien non-kératinisé et un chorion sous-jacent. Les faisceaux musculaires striés squelettiques sont situés sous la muqueuse ils sont disposés entre des lobules glandulaires salivaires séreux et muqueux. La langue est formée de huit muscles pairs et d'un muscle impair, un squelette ostéo-fibreux et une muqueuse. Le squelette ostéo-fibreux est constitué de l'os hyoïde, du septum lingual et d'une membrane hyo-glossienne. La muqueuse de la langue est fine et transparente sur sa face inférieure et épaisse à son dos ou elle dispose de cinq types de papilles (filiformes, coniques, fungiformes, circumvallées et foliées). La face inférieure de la langue présente un repli muqueux relié au plancher buccal c'est le frein de la langue. De part et d'autre de ce dernier la muqueuse laisse transparaître les veines sublinguales. Concernant la vascularisation de la langue les artères proviennent majoritairement de l'artère linguale et les veines se drainent dans la veine linguale profonde qui rejoint la veine sublinguale. L'innervation motrice de tous les muscles de la langue est effectuée par le nerf hypoglosse (sauf le muscle palato-

glosse qui est innervé par le plexus pharyngien). Le nerf lingual est responsable de l'innervation sensitive de la partie située en avant du sillon terminal quant à l'innervation sensorielle elle est réalisée successivement par le nerf lingual puis la corde du tympan et le nerf facial. En arrière du sillon terminal de celui-ci la langue l'innervation sensitive par le rameau laryngés du nerf vague et nerf glosso-pharyngien qui transmet aussi une sensibilité sensorielle.

○ Freins muqueux

Dans la cavité orale on distingue divers replis muqueux : les freins labiaux supérieur et inférieur, le frein lingual et des freins latéraux inconstants. Les freins labiaux ont une insertion vestibulaire qui peut être gingivale, muqueuse, papillaire voire interdentaire et se déploie dans la partie muqueuse des lèvres. Le frein lingual s'insère de la face inférieure de la langue au plancher de la bouche. On retrouve parfois des freins latéraux au niveau des prémolaires.

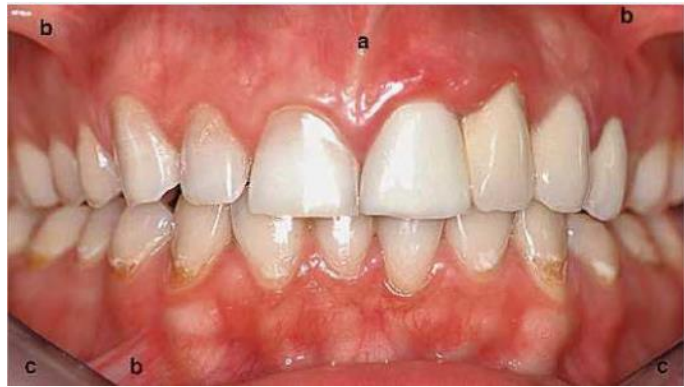

Figure 2 : Frein labial supérieur (a) et freins latéraux (b), Philippe Bouchard 2014

2- Histologie des tissus oro-faciaux

La muqueuse buccale est en continuité avec le tissu cutané des lèvres et des joues. Elle tapisse la face interne des joues et la cavité orale. On distingue trois types de muqueuse orale : bordante, masticatoire et spécialisée. La gencive est une muqueuse orale de type masticatoire, elle est recouverte d'épithélium kératinisé et présente un tissu conjonctif fibreux sous-jacent qui est adhérent à l'os. La gencive forme une barrière physique entre le milieu extérieur et les tissus qu'elle recouvre. Elle exerce une protection contre les agressions chimiques et physiques. Le système d'attache, l'espace biologique, entre les dents et la gencive comprend une attache épithéliale qui est un épithélium jonctionnel dont les hémidesmosomes sont accolés aux dents et une attache conjonctive dont les fibres de collagènes sont insérées dans le ciment. La gencive marginale ne présente pas de liaison physique avec les dents. Le bord marginal et le sillon marginal (en regard de la limite amélo-cémentaire) en constituent les limites. La gencive marginale comprend le sulcus ou sillon

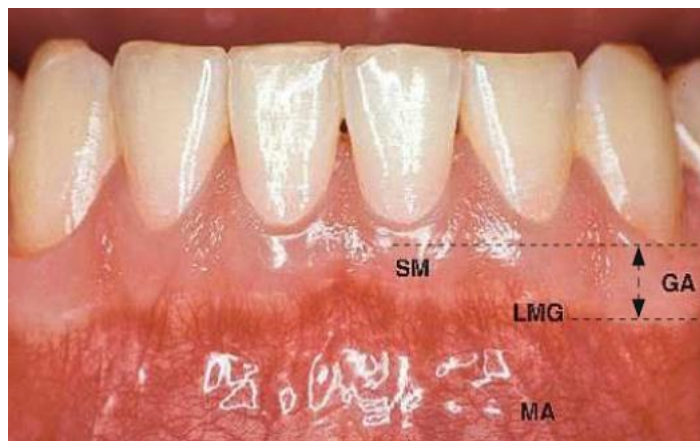


Figure 3 : Aspect clinique de la gencive saine chez l'adulte, Philippe Bouchard - SM : sillon marginal – GA : gencive attachée – LMG : ligne mucogingivale – MA : muqueuse alvéolaire

La gencive marginale ne présente pas de liaison physique avec les dents. Le bord marginal et le sillon marginal (en regard de la limite amélo-cémentaire) en constituent les limites. La gencive marginale comprend le sulcus ou sillon

gingivo-dentaire libre de toute liaison aux dents et l'attache épithéliale. Sa couleur rose est plus claire que celle de la gencive attachée. Coronairement on retrouve la gencive interdentaire, aussi appelée papille dont le corps est en continuité avec la gencive attachée mais dont le col n'est pas kératinisé. Ses dimensions sont déterminées par les surfaces de contacts entre les dents. La gencive attachée limitée coronairement par le sillon marginal est adhérente au ciment, au périoste et l'os alvéolaire grâce à des fibres gingivales qui parcourt le tissu conjonctif. La muqueuse alvéolaire est en continuité avec les muqueuse labiale et jugale, elle est mobile par rapport au plan profond, de consistance lâche et élastique d'aspect lisse. Un épithélium malpighien non kératinisé soutenu par un chorion contenant un grand nombre de glandes salivaires accessoires constitue la muqueuse des joues et des lèvres. Le tissu conjonctif est dense et la muqueuse est richement innervée et vascularisée.

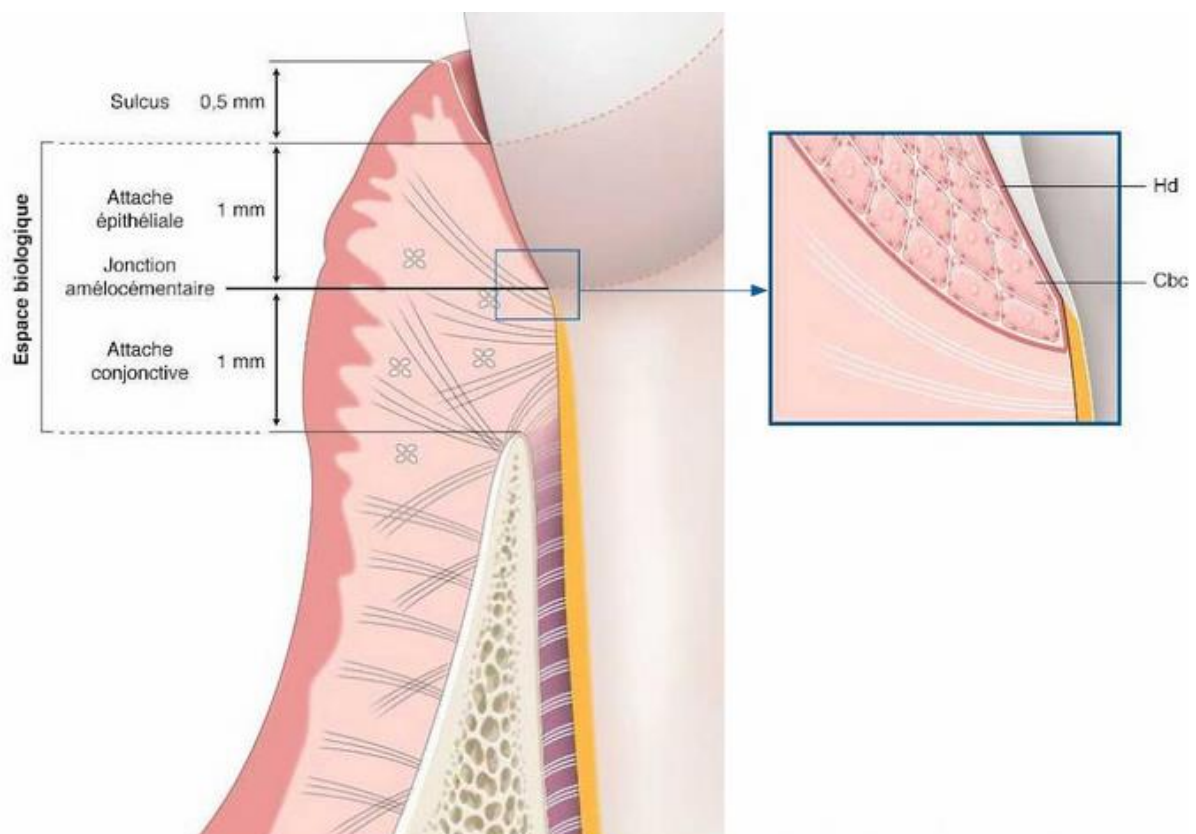


Figure 4 Système d'attache sain, Philippe Bouchard 2014 - Cbc : cellule basale cuboïde - Hd : hémidesmosome

III- DEFINITIONS ET NORMES

1- Tatouage [104]

Tatouer, du tahitien tataou qui signifie « taper à répétition », consiste à marquer la peau de façon persistante. De nos jours la majorité des tatouages sont réalisés à l'aide d'une machine à tatouer qu'on appelle dermographe sur lequel est fixé une ou plusieurs aiguilles dépassant de 2 à 3mm. Le dermographe transperce l'épiderme avec ses aiguilles et dépose des pigments dans le derme. Les pigments apparaissent en transparence après cicatrisation. Les particules d'encre sont phagocytées par les macrophages résidents du derme, afin d'effacer un tatouage il faut perturber ces macrophages chargés de pigments et réduire la taille des particules de pigments. Pour cela il faut irradier la zone tatouée avec des lasers à haute fluence, l'énergie est absorbée de manière différentielle par les pigments sombres perturbant alors la membrane cellulaire et fragmentant les particules de pigments. Il existe encore certaines pratiques traditionnelles qui requièrent une technique particulière. Les aiguilles doivent être à usage unique et les pigments utilisés sont une solution stable de poudres colorées minérales ou organiques. Kluger et coll (2018) montrent que 14,4% des tatoués expriment des regrets et 17,4% ont effectué une procédure de « détatouage ».

Il peut arriver que l'insertion de pigments ne soit pas intentionnelle par exemple après un accident de la route, c'est ce qu'on appelle un tatouage traumatique. Il existe des tatouages temporaires dont le procédé consiste à appliquer une préparation sur une partie superficielle de la peau. Ils sont classés parmi les produits cosmétiques. Ils sont réalisés grâce à différentes techniques : décalcomanies, tampons encres, airbrush (l'encre est déposée à l'aide d'un aérographe sur un pochoir), ou encore au pinceau. Il peut survenir des réactions allergiques graves et des phénomènes de polysensibilisation (colorants textiles, capillaires). Le para-phénylène diamine (PPD) qui est responsable des réactions d'intolérance est interdit dans les produits cosmétiques. La fabrication, la composition et l'étiquetage de ces produits doivent répondre aux dispositions du règlement (CE) n°1223/2009 du 30 novembre 2009 relatif aux produits cosmétiques.

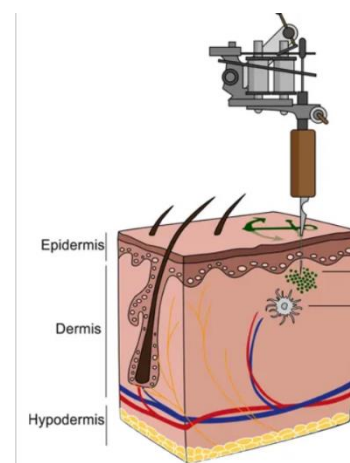


Figure 5 : Insertion de pigments dans le derme à l'aide d'un dermographe lors du processus de tatouage, Schreiber, I et coll. 2017

2- Piercing

Le piercing définit à la fois l'acte de percer une partie du corps (body piercing) ainsi que l'ornement qui sera mis en place subséquemment au perçage. Une aiguille creuse ou pleine transperce le site choisi qui est préalablement marqué au stylo à alcool ou bien au violet de gentianes. Le piercing est ensuite mis en place après le retrait de l'aiguille. Lors de l'utilisation d'un pistolet perceur c'est le bijou qui perce directement la peau. Son utilisation est limitée au pavillon de l'oreille et à l'aile du nez. Les oreilles, lèvres, langue, narines, arcade sourcilière sont des sites anatomiques couramment choisis pour le port

d'un piercing. En réalité chaque partie du corps peut être percée, il existe aussi des procédures de piercing microdermal dit « de surface » qui caractérise un petit implant transdermique sur lequel est fixé le bijou. Le piercing à la langue est le site de perçage de la sphère oro-faciale le plus populaire, viennent ensuite les lèvres et les joues ainsi que d'autres sites plus originaux tels que l'uvule palatine et les freins labiaux. On retrouve dans la constitution des piercing trois matériaux principaux. L'acier chirurgical qui est inoxydable est le moins onéreux, cependant le nickel présent peut induire des réactions d'allergie de contact. Le titane ainsi qu'un dérivé du téflon appelé bioflex sont des matériaux de choix car ils sont légers, résistants et biocompatibles.

3- Normes

La loi n° 2014-201 du 24 février 2014 du Code de la santé publique définit des normes de bonnes pratiques du tatouage :

Article L. 513-10-2 : L'ouverture et l'exploitation de tout établissement de fabrication, de conditionnement ou d'importation, même à titre accessoire, de produits de tatouage, de même que l'extension de l'activité d'un établissement à de telles opérations, sont subordonnées à une déclaration auprès de l'Agence nationale de sécurité du médicament et des produits de santé. Cette déclaration est faite par la personne responsable de la mise sur le marché des produits de tatouage, qui est, selon le cas, le fabricant ou son représentant, la personne pour le compte de laquelle les produits de tatouage sont fabriqués ou la personne qui met sur le marché les produits de tatouage importés. Toute modification des éléments constitutifs de la déclaration est communiquée à l'agence.

La personne responsable de la mise sur le marché des produits de tatouage désigne une ou plusieurs personnes qualifiées responsables de la fabrication, du conditionnement, de l'importation, des contrôles de qualité, de l'évaluation de la sécurité pour la santé humaine, de la détention et de la surveillance des stocks de matières premières et de produits finis. Ces personnes doivent posséder des connaissances scientifiques suffisantes, attestées par des diplômes, titres ou certificats figurant sur une liste établie par arrêté des ministres chargés de l'artisanat, de l'enseignement supérieur, de l'industrie et de la santé, ou justifier d'une expérience pratique appropriée dont la durée et le contenu sont déterminés dans les mêmes conditions

Article L. 513-10-3 : la fabrication des produits de tatouage doit être réalisée en conformité avec les bonnes pratiques de fabrication dont les principes sont définis par arrêté des ministres chargés de la consommation et de la santé, pris sur proposition de l'Agence française de sécurité sanitaire des produits de santé. L'évaluation de la sécurité pour la santé humaine de ces produits doit être exécutée en conformité avec les bonnes pratiques de laboratoire dont les principes sont définis dans les mêmes conditions. Les règles générales relatives aux modalités d'inspection et de vérification des bonnes pratiques de laboratoire ainsi qu'à la délivrance de documents attestant de leur respect sont définies par arrêté des

ministres chargés de la consommation et de la santé, pris sur proposition de l'Agence française de sécurité sanitaire des produits de santé

Article L. 513-10-4 : Sont fixées par arrêtés du ministre chargé de la santé, sur proposition du directeur général de l'Agence nationale de sécurité du médicament et des produits de santé :

1° La liste des substances qui ne peuvent pas entrer dans la composition des produits de tatouage;

2° La liste des substances qui ne peuvent pas entrer dans la composition des produits de tatouage, sauf à respecter des restrictions et conditions fixées par cette liste.

Article L. 513-10-5 : Sans préjudice des mentions exigées par d'autres dispositions législatives ou réglementaires, le récipient et l'emballage de chaque unité de produit de tatouage mis sur le marché à titre gratuit ou onéreux comportent les indications suivantes, inscrites de manière à être lisibles, compréhensibles et indélébiles :

1° La dénomination du produit ;

2° Le contenu nominal au moment du conditionnement, indiqué en masse ou en volume ;

3° La date de durabilité maximale, définie comme étant la date jusqu'à laquelle le produit, conservé dans des conditions appropriées, continue à remplir sa fonction initiale et reste notamment conforme aux dispositions de l'article L. 513-10-4. La date de durabilité maximale est annoncée par la mention : " A utiliser avant fin ", suivie soit de la date elle-même, soit de l'indication de l'endroit de l'étiquetage où elle figure. En cas de besoin, ces mentions sont complétées par l'indication des conditions dont le respect permet d'assurer la durabilité indiquée. La date se compose de l'indication, en clair et dans l'ordre, du mois et de l'année ;

4° Le numéro de lot de fabrication ou la référence permettant l'identification de la fabrication

5° La mention " stérile " ;

6° Le nom ou la raison sociale et l'adresse de la personne responsable de la mise sur le marché d'un produit de tatouage établie en France. Ces mentions peuvent être abrégées lorsque l'abréviation permet l'identification de l'entreprise. En cas de pluralité d'adresses, celle qui est soulignée désigne le lieu où se trouve le dossier prévu au troisième alinéa de l'article L. 513-10-5 ; 7° Les précautions particulières d'emploi, notamment celles prévues par la liste mentionnée au 2° de l'article R. 513-10-4 ;

8° La liste des ingrédients dans l'ordre décroissant de leur importance pondérale au moment de leur incorporation, précédée du mot " ingrédients ". Les ingrédients en concentration inférieure à 1 % peuvent être mentionnés dans un ordre quelconque après ceux dont la concentration est supérieure à 1 %. Les substances colorantes sont désignées par leur numéro de registre du Colour Index (CI) ou, à défaut, par leur dénomination chimique internationale (IUPAC), leur dénomination selon la nomenclature internationale des ingrédients cosmétiques (INCI), leur numéro de registre du Chemical Abstract Service (CAS) ou par leur dénomination chimique usuelle. Les ingrédients autres que les substances colorantes sont

désignées par leur dénomination chimique internationale (IUPAC) ou, à défaut, par leur dénomination figurant dans la pharmacopée européenne, leur numéro CAS ou par leur dénomination chimique usuelle.

Ne sont pas considérées comme ingrédients :

- a) Les impuretés contenues dans les matières premières utilisées ;
- b) Les substances techniques subsidiaires utilisées lors de la fabrication mais ne se retrouvant pas dans la composition du produit fini ;

9° Le cas échéant, les numéros de téléphone ou de télécopie ou l'adresse internet où sont mises à la disposition du public les informations prévues à l'article R. 513-10-14. En cas d'impossibilité pratique, les adresses mentionnées au 6° et les indications prévues aux 7°, 8° et 9° peuvent ne figurer que sur l'emballage ou sur un support joint.

Le code de la santé publique définit les règles sanitaires liées à la pratique du tatouage et du piercing :

Article R. 1311-1 : Les dispositions de la présente section s'appliquent à la mise en œuvre des techniques de tatouage par effraction cutanée, y compris la technique du maquillage permanent, et du perçage corporel, à l'exception du perçage du pavillon de l'oreille et de l'aile du nez quand il est réalisé par la technique du pistolet perce-oreille.

Article R. 1311-3 : Les personnes qui mettent en œuvre les techniques citées à doivent avoir suivi une formation aux conditions d'hygiène et de salubrité prévues par l'article R. 1311-4. Un arrêté du ministre chargé de la santé détermine les catégories d'établissements et les organismes habilités par le directeur général de l'agence régionale de santé à délivrer cette formation, ainsi que le contenu de celle-ci et les diplômes acceptés en équivalence.

Article R1311-4 La mise en œuvre des techniques mentionnées à l'article R. 1311-1 s'exerce dans le respect des règles générales d'hygiène et de salubrité. Elle respecte en particulier les règles suivantes :

- le matériel pénétrant la barrière cutanée ou entrant en contact avec la peau ou la muqueuse du client et les supports directs de ce matériel sont soit à usage unique et stériles, soit stérilisés avant chaque utilisation ;
- les locaux comprennent une salle exclusivement réservée à la réalisation de ces techniques.

III- PERCEMENTS COMMUNAUTAIRES AU NIVEAU DE LA SPHERE ORO-FACIALE

Les percements de la sphère oro-faciale se pratiquent depuis très longtemps. Ils sont réalisés pour des raisons religieuses, ethniques, culturelles ou comme un moyen d'expression identitaire. Les ethnies ont des traditions qui leurs sont propres. Les traditions transmettent et perpétuent les us et coutumes d'une communauté. Parmi ceux-ci figurent les tatouages et les percements. Les pratiques ayant une corrélation avec la sphère oro-faciale seront développées et expliquées. Ces pratiques peuvent entraîner des repercussions sur les tissus correspondants qui seront décrites.

1- Amérique du Nord [9 ; 41 ; 47 ; 78 ; 113]

Les Tlinglits, « peuple des marées », les Haidas et les Tsimshians sont originaires de la côte pacifique d'Amérique du Nord. Dans ces ethnies ce sont les femmes qui portaient le labret. Véritable rituel de passage à l'âge adulte chez les Tlinglits, les jeunes filles se faisaient percer la lèvre inférieure à la suite des premières menstruations. La coutume pour préparer spirituellement les jeunes filles voulait qu'elles soient isolées de leur famille et suivent une période de jeûne. Durant cet isolement une femme de la famille du futur époux réalisait le percement de la lèvre et y insérait une épingle. C'est lors de la cérémonie qui célébrait la fin de l'isolement que le premier labret est fait cadeau à la jeune promise. Les labrets usités avaient deux formes de prédilection, soit un plateau labial circulaire présentant une légère concavité centrale soit une pièce plus longue que large. Un processus d'expansion de la peau était réalisé et la largeur du labret augmentait avec l'âge et le statut social. La matière dans laquelle était réalisé le labret donnait également des informations sur son propriétaire. Par exemple un plateau labial en argile rouge indiquait que la femme qui le portait avait donné naissance à un nombre significatif d'enfants. Les femmes de très haut rang portaient des labrets en cuivre ou en coquillage ormeau.



Figure 6 : masque Haida (1837),
Musée ethnologique de Berlin

Les Aléoutes (*figure 7*) sont originaires des îles Aléoutiennes situées entre la Sibérie et l'Alaska et les Inuits autrefois appelés esquimaux -terme qu'ils trouvent dépréciatif et dont ils refusent l'emploi- vivent dans les régions arctiques de l'Alaska, du Groenland et du Canada. A la différence des ethnies précédentes ils perçaient leur lèvre inférieure en deux points au-dessous des commissures des lèvres et portaient deux labrets. Ils avaient une forme en bouton et étaient réalisés en os, défense de morse et les plus précieux en jade.



Figure 7: « A young women of Queen Charlotte's Island », George Dixon

On retrouve la même coutume d'accroissement successifs des labrets. Ils étaient retirés pendant les voyages pour éviter le gel. Après la rencontre avec les européens les piercings furent progressivement remplacés par des tatouages de la même forme et taille.

2- Amérique centrale [71]

Les Aztèques furent d'abord un peuple autochtone amérindien (IIème siècle) vivant sur le territoire actuel du Mexique puis ils devinrent un empire après une alliance en 1429 entre les trois citées mexicaine Tenochtitlán (l'actuelle ville de Mexico) Texcoco et Tlacopan. L'invasion de l'Empire Aztèque en 1521 par le conquistador Hernan Cortez marque la fin de l'Empire. Les aztèques attachaient une importance particulière à l'art oratoire et leur vie était guidée par la religion. Ils pratiquaient rituels et sacrifices et chaque apparat physique avait une signification et était codifié. Les labrets montraient la grandeur d'un homme et témoignaient d'une distinction sociale ou divine. Ces ornements étaient principalement masculins et seuls les hommes émérites avaient le droit de porter ces bijoux. Le *tentetlt*, en Nahuatl, la langue des Aztèques, signifie « pierre de lèvre » et consistait en l'insertion d'une pierre dans la peau de



Figure 8 : Pendentif zapothèque or, argent et cuivre, The British Museum

la lèvre inférieure. La pierre utilisée pouvait être l'ambre, du cristal, de l'opale, du jade. Le *tenzacatl* (figure 9) « paille de lèvre » représente un labret en tige qui pouvait être taillée à partir de plume d'oiseau à laquelle était fixée le duvet d'oiseaux spécifiques il était porté par les chefs de guerre victorieux. Le *tempilolli* et *tencololli* (figure 9) « torsade de lèvre » sont des pendentifs fabriqués en coquillage ou en nacre et fixés sur la lèvre inférieure. Le port

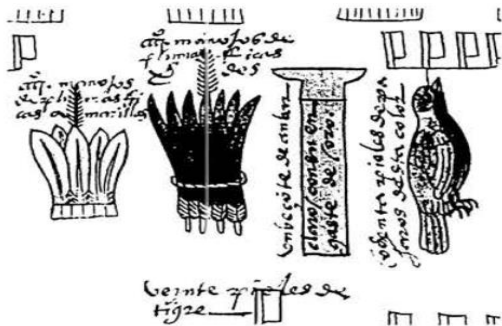


Figure 9 : Différents types de labrets utilisés par les aztèques. Photo :Lynneth s. lowe Lám.25 de la Matricula De tributos, Castillo,1974: 281)

de labret était une coutume fréquente chez les peuples géographiquement proches des Aztèques comme les Zapotèques (*figure 8*) et les Mixtèques.



Figure 10 : Des commerçants remerciés par un labret en ambre
Sahagún 1959: *Códice florentin*, Lynne S. Lowie

3- Amérique du Sud [11 ; 24 ; 42 ; 43 ; 52 ; 82 ; 103 ; 117 ; 119]

Les Mayas ont vécu en Amérique du Sud aux environs de 2000 avant J.-C et 1500 après J.-C. Ils étaient polythéistes et accomplissaient des sacrifices humains en guise d'offrande pour leurs dieux. Ils réalisaient des saignées en se mutilant le corps et le sang récupéré servait d'offrande. Ils perçaient leurs joues, leur lèvre inférieure, leur langue. Pour maintenir les plaies ouvertes ils plaçaient un morceau de paille ou de vigne épineuse au travers. Ces autosacrifices étaient parfois réalisés plusieurs fois par jour et ils étaient pratiqués par des membres de la royauté qui par ces offrandes pensaient se rapprocher de l'accession au trône.

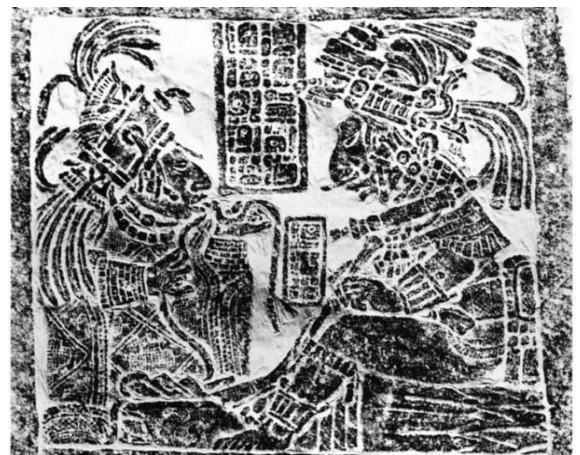

Figure 11 : Représentation d'un rituel d'auto-sacrifice,
Lintel 17, Yaxchilan. After Greene, Rands et Grahal
1972, Plate 35

Dans la forêt amazonienne vivent encore de nos jours des peuples autochtones parmi eux les Kayapos. Les Kayapos ont de nombreuses coutumes parmi celles-ci le percement de la lèvre inférieure. Avant leur sevrage les petits garçons se font percer la lèvre inférieure puis est placé un fil de coton comme simple ornement ou bien un fil orné de perles (*figure 13*) ou de plumes. Parfois un morceau de nacre est introduit dans la lèvre. Après le sevrage (entre 3 à 5 ans) ils sont retirés laissant vide l'espace créé. Lors de la célébration de leur mariage les jeunes hommes reçoivent leur premier « plateau labial » marquant la maturité physique. Une fois devenus père ils peuvent porter un plus grand plateau labial qui symbolise leur grande capacité d'orateur. Les seniors de la tribu sont ceux qui ont les plateaux labiaux les plus larges. Ce plateau labial est une pièce en bois qui



Figure 12: Jeune garçon Kayapo portant
un labret de fil orné de perles. Simone
Giovine, Associação Floresta Protegida

sera graduellement changée par une pièce de plus grand diamètre jusqu'à atteindre une dimension de 6cm de diamètre.

Les Zo'é sont une petite tribu de près de 250 personnes vivant au nord du Brésil. Ils portent tous un labret caractéristique de la tribu qui est un long bâtonnet de bois. La lèvre est percée avec un os de singe taillé en pointe lors d'une cérémonie de passage à l'âge adulte puis est inséré un petit bâtonnet. Cette cérémonie concerne autant les filles que les garçons et en grandissant le labret, véritable marque de beauté, sera échangé avec des bâtonnets de plus en plus gros.

Les Yanomami vivent dans la forêt amazonienne à la frontière du Brésil et du Venezuela. Très tôt les femmes portent des piercings aux lèvres et aux joues. Elles placent deux piques de bois de chaque côté de la bouche sur le bord externe des commissures labiales et une pique au niveau de la lèvre inférieure.



Figure 13 : Plateaux labiaux et labret en Amérique du Sud
a- Chef Kayapo Raoni Matuktire, 62 ans, portant un plateau labial - Roland Garve, 1992
b- Jeune fille Yanomami, 16ans - Roland Garve, 1987
c- Homme Suyà, 50 ans - Jesco von Puttkamer, 1970
d- Femme Zo'é, 17ans - Roland Garve, 1995
e- Homme Cinta Larga, 19 ans - Jesco von Puttkamer, 1975
f- Homme Tapayuna, 30 ans - Fritz Tolksdorf, 1967

4- Afrique du Sud [16 ;42 ;43]

Les plateaux labiaux sont une forme de labret que l'on retrouve dans plusieurs tribus africaines : chez les Toposas vivants au Soudan à la frontière du Kenya mais aussi chez les Mursas deux ethnies voisines originaires de la vallée de l'Omo au sud de l'Éthiopie. La largeur du plateau labial est proportionnelle à la dot de la jeune promise c'est-à-dire la quantité de bétail. Il existe deux formes de plateaux, le dhebe : plateau circulaire dont le diamètre peut atteindre 17 cm et le burgwi : plateau en forme de bec de canard ; le plus grand côté du labret peut mesurer jusqu'à 20cm. La cérémonie du percement est précédée de l'avulsion des deux incisives centrales mandibulaires des jeunes filles nubiles. La cérémonie du percement marque véritablement le passage à l'âge adulte. Le percement est réalisé avec une pointe de fer chauffée au feu ensuite un morceau de bois est placé dans la plaie, et il sera échangé par des pièces de plus en plus larges afin d'élargir l'espace créé et de rendre possible l'insertion d'un plateau. Toute femme se doit de porter le plateau en communauté. Les veuves doivent retirer leur plateau le temps du deuil. Les femmes qui sont accusées d'avoir eu des rapports sexuels avant le mariage n'ont plus le droit de porter le plateau en signe de déshonneur.

Les femmes Saras du sud du Tchad portent des plateaux labiaux sur leur deux lèvres qui sont percées puis étirées pour recevoir ces ornements. Les hommes percent les lèvres de leur future épouse alors âgée d'une dizaine d'années comme signe d'appartenance. Une autre explication de cette coutume serait que le plateau déformerait les lèvres afin de les enlaidir et de rendre les femmes de la tribu moins désirables aux yeux des ennemis.

Dans cette même vallée vivent les Karos, ils percent leur lèvre inférieure puis y introduisent une pique de bois ou parfois un bijou sur lequel est fixé une fleur.



Figure 14 : Garçon Karo portant un piercing à la lèvre inférieure, Jean Buet



Figure 15 : Plateaux labiaux et labrets en Afrique, d'après Roland Garve et al 2017

a- Femme Surma, 21 ans, plateau en bois, Miriam Garve,200;

b- Femme Mursi, 20 ans plateau en argile et peint, Roland Garve, 2014

c- Femme Mursi après retrait de son plateau labial, déformation de la lèvre en conséquence de l'étirement continu provoqué par le plateau, les quatres incisives mandibulaires ont été extraites après rituel

d- Femme Toposa, 19 ans, labret en laiton, Wolfgang Moritz, 2011

e- Femme Bume, 30 ans, labret en acier, Sieghard Jagdmann, 2002

f- Femme Mursi, Roland Garve,2014

5- Asie [114]

L'Hindouisme est la religion la plus répandue en Inde il s'agit d'une religion polythéiste. Les hindous pratiquent le percement durant des festivals religieux, c'est un moyen de montrer sa force en résistant à la douleur. Endurer cette souffrance permettrait de supprimer le mauvais karma et mettre fin au cycle de résurrection. En Malaisie où a lieu le festival Thaipusam qui célèbre Murugan, le fils cadet du dieu hindou Shiva, les dévots exécutent de nombreux percements au niveau des lèvres, de la langue, des joues puis ils entament une procession de 15 kilomètres allant de Kuala Lumpur aux grottes de Batu. En Thaïlande à Phuket se déroule chaque année un festival végétarien qui célèbre « les neufs dieux empereurs » par des rites religieux taoïstes mutilatoires qui sont de véritables marques de dévotion.



Figure 16 : Des fidèles au festival végétarien de Phuket, photographies Lilian Suwanrumpha 2016

6- Pays Occidentaux [20 ; 60 ; 61 ; 90 ; 96]

a- Epidémiologie

Aujourd'hui les piercings ne sont pas uniquement réalisés par des communautés isolées. En effet d'après une étude épidémiologique nationale (France métropolitaine) transversale menée par Kluger, N., Misery, L., Seité, S., & Taieb, C. en 2017 : 12% des français de 15 ans et plus porteraient un ou plusieurs piercings. Les hommes seraient moins concernés (8,4%) que les femmes (19,4%). L'âge moyen du premier piercing chez l'homme serait de 20,6 ans et 18,9 ans chez les femmes. Les localisations préférées seraient l'extérieur de l'oreille (42%), le nombril (23,4%), la langue (15%) et le nez (11%).

b- Description

Au moyen-âge les « exclus » de la société (prostituées, bourreaux..) étaient contraints de porter un habit ou un attribut reconnaissable comme le piercing (*figure 17-A*) marqueur de leur « infâmie ». Ces marginaux étaient vus comme des ennemis de la foi. Le piercing était un symbole négatif car il porte atteinte au corps, l'œuvre de Dieu. Selon Jacques Chevallier (2012) qui cite une enluminure du *Livre des statuts et coutumes de la ville d'Agen* du XIIIème siècle « le supplice du perçement de la langue était réservé aux auteurs d'injures à l'autorité ou de faux témoignages ». A la Renaissance il perd son caractère infâmant au début du XVIème siècle et devient une parure indispensable à la femme aristocrate qui portait alors des boucles en or aux oreilles. Au XXème siècle le code social s'inversera à nouveau et le piercing deviendra le signe distinctif des groupes marginaux, il se répand alors dans certains milieux musicaux (hard rock, grunge, punk) mais aussi chez les motards et chez les homosexuels. Un mouvement nommé Modern Primitives (*figure 17-B*), initié par Fakir Musafar se développe, les membres cherchent à reproduire les rituels inspirés de processus de modifications ancestraux des « cultures primitives ». Longtemps associé à un signe identitaire voire de rébellion aujourd'hui il tend à se banaliser et apparaît comme un accessoire de mode.

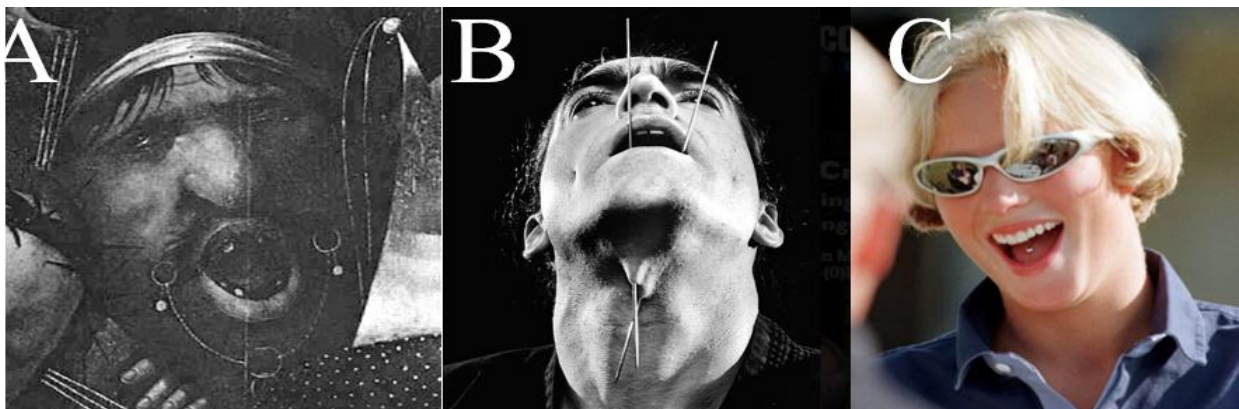


Figure 17 : A : Jérôme Bosch. Détail du Portement de Croix (1515). Musée de Gand (Belgique).

B : Tim Cridland photographié par Fakir Musafar, considéré comme le père du mouvement Modern Primitiv, Body Play magazine.

C : Zara Tindall, petite fille de la reine Elisabeth II portant un piercing lingual, photographie Chris Ison

Les piercings intra-buccaux

Le piercing lingual est le piercing oral le plus courant, il existe deux types de piercing lingual : dorso-ventral et dorso-latéral. Le piercing dorso-ventral qui représente la majorité des piercing linguaux est inséré en avant du frein lingual et transperce la langue de sa face dorsale à sa face ventrale. Placé au centre de la langue il permet de minimiser les lésions des vaisseaux sanguins. Les bijoux utilisés peuvent être des barbells ce sont des barres fermées avec des boules aux extrémités ou des anneaux. Le percement dorso-ventral est une procédure risquée car elle consiste à transpercer la langue dans sa surface dorsale, le bijou placé à la moitié de la langue dans le sens antéro-postérieure est courbé vers la face ventrale de la langue et ses deux extrémités ressortent sur la face dorsale. Les freins oraux peuvent être un site de piercing intra oral. Plus rarement la luvette est aussi percée, cette procédure est risquée à cause de sa localisation anatomique (inhalation, reflexe nauséux)

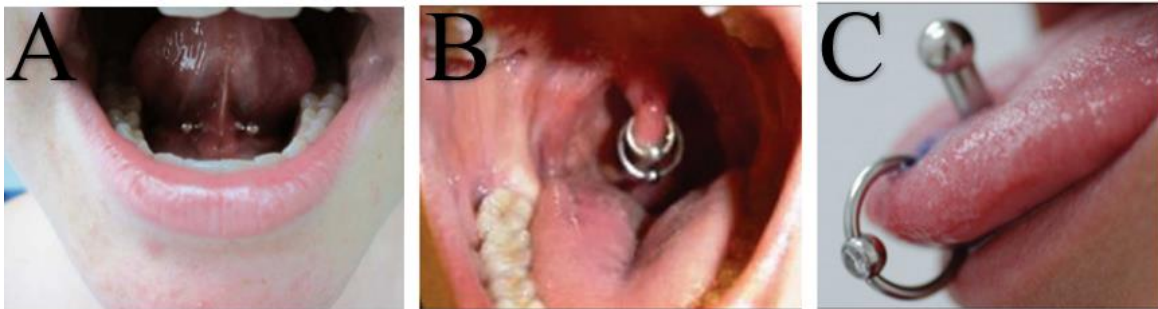

Figure 18 : A : piercing frein lingual, Ventolini G et coll 2016 - B : piercings uvule palatine - C : piercings linguaux, Pramod RC et coll 2012

Les piercings péri-buccaux

Les piercings situés sur les lèvres sont appelés labrets. Ils sont situés au niveau de la lèvre supérieure ou de la lèvre inférieure. Ils peuvent transpercer la lèvre dans toute son épaisseur et se terminer au niveau de la cavité orale et plus rarement ils sont intramusculaires sans communication avec la cavité orale. Les piercings des joues sont couramment appelés "dimples piercing" (en anglais fossettes) car ils sont placés afin d'imiter les fossettes des joues. Des écarteurs sont parfois placés, le plus souvent au niveau de la lèvre inférieure, ce sont des piercings de taille croissante qui sont placés afin d'agrandir le site de percement.

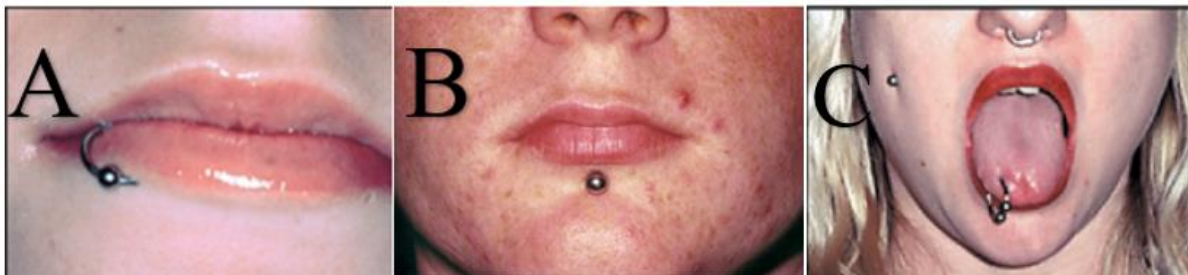

Figure 19 : Piercings des lèvres et des joues A : Peticolas T, Tilliss T.S & Cross-Poline G. N. 2000 B : Leichter, Jonathan W., et Brian D. Monteith 2006 C : Peticolas T, Tilliss T.S & Cross-Poline G. N. 2000

c- Motivations

Parmi les motivations rapportées par Kluger, N., Misery, L., Seité, S., & Taieb, C. en 2017 on note : l'embellissement du corps (53,1%) et la distinction des autres (31,1%). Les motivations érotiques ont été mentionnées plus par les hommes (4,7%) que par les femmes (2,3%), c'est aussi le cas pour la réappropriation du corps qui a été citée plus fréquemment par les hommes (6,5%) que par les femmes (3,7%). Le perçage corporel est parfois décrit comme un acte provoquant par la société car il représente un signe de contestation des standards de beauté. Chez les adolescents la pression des pairs qui suscite le besoin d'être accepté par le groupe peut influencer la réalisation de piercing, de plus l'envie de défier et de provoquer ses parents est un aspect majeur à la réalisation d'une modification corporelle.

Pour certains percés, par exemple les adeptes du mouvement Modern Primitiv, le perçage corporel fait partie d'une véritable création artistique.

Le piercing peut aussi avoir une visée érotique, c'est souvent le cas pour le piercing à la langue qui peut servir comme simple bijou mais aussi comme une stimulation sexuelle directe.

Le fait de vouloir se démarquer des autres, montrer son individualité entraîne la recherche de procédures toujours plus inédites comme le percement des joues ou des freins muqueux par exemple. En cela les percés cherchent à contrôler leur apparence afin qu'elle reflète leur identité. Pour David Lebreton le piercing occidental est un « rite personnel de passage » à l'inverse des communautés décrites précédemment où le percement renforce la cohésion lors de rituels collectifs.

La douleur qui résulte des procédures de perçage corporel est recherchée par certains individus qui ressentent une libération d'endorphines à l'origine de sensations positives dans le corps, pour Stirn 2004 les modifications corporelles peuvent être le reflet de tendances auto-agressives.

Le piercing peut être simplement utilisé comme un accessoire de mode qu'on peut porter et retirer quand on le désire. Moins définitif que le tatouage il en découle une réflexion moins longue avant de décider de sa réalisation.



Figure 20 Axel Rosales affichant près de 280 piercings sur le visage, Guinness world records via Instagram

III - TATOUAGES COMMUNAUTAIRES DE LA SPHERE ORO-FACIALE

1- Afrique [48]

Les Sarakolés ou Soninkés peuple fondateur de l'ancien Empire du Ghana en Afrique de l'Ouest ont une grande communauté au Mali, Sénégal et en Mauritanie. Les jeunes femmes font tatouer leurs gencives aux environs de leurs 13 ans. Lors de ce rituel plusieurs femmes sont présentes, elles réalisent des danses et des chants pour encourager la jeune fille qui se fait tatouer. Chez les Peuls Djeneri du Mali les femmes ont aussi leurs gencives tatouées « dakudi » mais aussi leurs lèvres « tani » et le contour de la bouche « samasuma ». Les Peuls Djeneri voient une correspondance entre le teint du visage et une aptitude morale, c'est-à-dire qu'une personne ayant un teint clair sera considéré comme étant gentille, bienveillante et généreuse. Ces tatouages qui concernent plus les femmes que les hommes ont pour rôle d'accentuer les contrastes des différents éléments du visage. La gencive apparait dans une teinte noire bleutée qui contraste avec la blancheur des dents et la bouche assombrie par le tatouage donne l'illusion d'un teint plus clair. Pour plusieurs peuple sénégalais le tatouage des gencives représente une marque de noblesse, de beauté et d'élégance. Le « pimpi » qui est la préparation qui va marquer la peau est composé de poudre de fumée d'arachide brûlée, mélangée à du bleu d'outre-mer. La botte d'épine qui était utilisée auparavant est aujourd'hui remplacée par un fagot d'aiguille à coudre. Le tatouage est réalisé par une femme et la cérémonie de tatouage peut durer jusqu'à une journée. Les tatouées doivent rester impassibles et ne laisser apparaître aucun signe de douleurs afin de montrer leur courage. Le tatouage est aussi utilisé comme moyen thérapeutique, il lui est attribué un soulagement des douleurs et une diminution des saignements de la gencive.

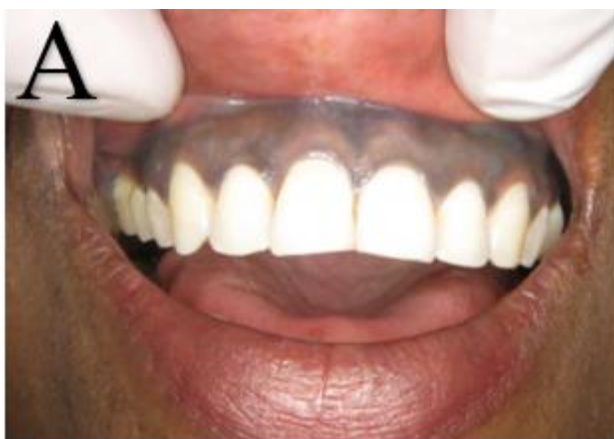

Figure 21 : A : Tatouage des gencives, Fabrice Campana – B : Femme Peule avec un tatouage « Samusuma », Dorothee Guilhem

Le peuple berbère est une ethnie Nord-Africaine (Algérie, Maroc, Libye, Tunisie). Les jeunes filles étaient tatouées avant leur mariage pour les embellir et augmenter leur fertilité. Les femmes qui

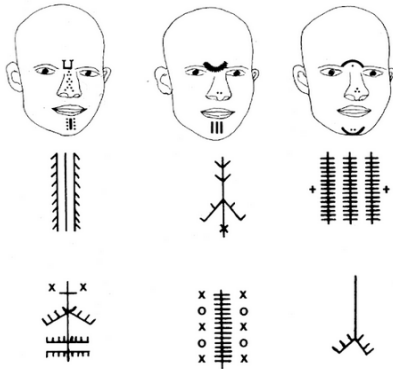


Figure 22 : Tatouage Siyala, W. Neuman 1987, p46

n'avaient de pas *Oucham* (désignant le tatouage) n'étaient pas prise en mariage. Les tatouages étaient faits de points, de lignes et motifs circulaires et réalisés sur les joues, le menton, le front. Le *Siyala* (figure 22- 23) est le tatouage qui recouvre le menton jusqu'à la lèvre inférieure, il représenterait un palmier. Le *Foula* était aussi très apprécié il s'agissait d'un triangle tatoué juste en dessous de la lèvre inférieure. Il décrivait aussi le statut marital, le nombre d'enfant et permettait de distinguer les tribus entre elles. Les chaouias berbères de la région d'Aurès en Algérie étaient tatouées par des femmes tatoueuses nomades, les *adasiyas* qui utilisaient un couteau, le *nishtar*, et du *khol*.



Figure 23 : Femmes berberes portant le Siyala, A : Yasmin Bendaas, B : Michael Peyron C : Giada Stropnik

2- Asie [22 ; 27 ; 36 ; 40 ; 91 ; 94]

En Chine sur l'île de Hainan vit l'ethnie Li, les femmes tatouent leur visage avec des motifs rectilignes. Hans Stübel (*Les tribus Li de l'île de Heinan : contribution à l'étude des cultures régionales de Chine du Sud*, Berlin, 1937) évoque la légende selon laquelle la mère ancestrale des Li mourut après la naissance de son unique enfant, une huppe trouva et nourrit l'enfant. Ainsi les Li se tatouèrent en hommage à l'oiseau. Une autre légende raconte que la mère ancestrale aurait tatoué son visage afin d'épouser son fils sans que ce dernier ne la reconnaisse. L'ethnie Li descendrait de cinq branches et chaque tatouage représenterait des symboles transmis par les ancêtres afin d'être reconnu après son passage dans l'au-delà. Le tatouage décrit l'origine généalogique de la personne. Ainsi un jeune homme pouvait savoir de quelle branche était une jeune femme en regardant ses tatouages, évitant ainsi tout mariage avec un parent proche et même avec un ancêtre commun. C'est vers l'âge de 11 ans que les jeunes filles lors

d'un rite initiatique sont tatouées par des femmes, elles utilisaient des aiguilles en rotin assemblées autour d'un morceau de bambou puis s'aidaient d'un petit maillet pour faire pénétrer les aiguilles dans la peau. Les pigments étaient extraits de plantes et de noix. Après la révolution communiste le nouveau gouvernement chinois a interdit ces pratiques culturelles et religieuses. En 2006 le tatouage Li a été inscrit au patrimoine culturel non matériel du gouvernement provincial de Hainan.



Figure 24 : Femmes de l'ethnie Li, VCG photo pour CGTN

Les Derung vivent dans la province de Yunnan le long de la rivière Dulong en Chine. Des motifs géographiques étaient tatoués sur le visage des jeunes filles à la puberté afin de montrer leur maturité et protéger les jeunes filles des mauvais esprits. Ces tatouages, signes de beauté étaient aussi liés aux totems de l'ethnie. On retrouve régulièrement un motif losange, tatoué plusieurs fois qui recouvrait le contour des yeux, les joues, le menton, le contour de la bouche donnant l'impression d'un papillon. Le même protocole de tatouage que l'ethnie Li était utilisé c'est-à-dire avec des aiguilles rassemblées autour d'un morceau de bambou puis un maillet. Les pigments provenaient d'une mixture à base d'aune et de cendres. En 2011 elles étaient encore 41 femmes à être tatouées.



Figure 25 : Femmes Derung CNTV, November 24, 2011

Les Atayal sont une ethnie taïwanaise qui pratiquait aussi le tatouage facial. Le tatouage qui recouvrait une partie importante du visage chez les femmes pouvait prendre jusqu'à 10h de travail tandis que le tatouage chez les hommes recouvrait le menton et le front. Comme dans beaucoup d'autre ethnie il s'agissait d'un rite de passage, cependant les hommes et femmes ne pouvaient être tatoués que s'ils avaient accompli l'une des tâches requises démontrant leur maturité. Il s'agissait pour les hommes de ramener la tête d'un ennemi tué lors d'une bataille. Les femmes quant à elles devaient savoir tisser les vêtements traditionnels. Elles portaient la tenue traditionnelle qu'elles avaient réalisée lors de la cérémonie du tatouage, celui-ci reflétait la beauté et la chasteté de celles-ci. Spirituellement le tatouage permettait aux Atayals d'être reconnus par leur ancêtre et de pouvoir les rejoindre dans l'au-delà.



Figure 26 : Femme Atayal portant le tatouage facial, Courtesy of Rainbow Art / Li-Ho Taiwan

Au Japon, les Aïnous vivaient au nord de l'archipel (en partant du nord de Honshu jusqu'aux îles de Sakhaline et des Kouriles). Plusieurs traditions du peuple Aïnou dont le tatouage des lèvres ont été interdites par la Commission du développement du bureau du gouvernement d'Hokkaido en 1871. Les



Figure 27 : Tatouages labiaux Aïnous Willem R. Van Gulik 1982

jeunes filles se faisaient tatouer le contour des lèvres dès les premières menstruations lorsqu'elles étaient en âge d'être mariées puis le tatouage était complété lors du mariage. Les tatouages étaient uniquement réalisés par des femmes. Ce tatouage particulier (figure 27)

était une large bande dépassant le contour des lèvres aux extrémités parfois recourbées en forme de moustache. Symbolisant vertu et pureté il est aussi signe de fidélité et loyauté à son mari. La mixture était faite de suie et d'écorce de frêne. Cette coutume ancestrale s'est éteinte à la mort de la dernière femme tatouée en 1998. Les Aïnous pensaient que les tatouages protégeaient des mauvais esprits et des maladies en garantissant une vie après la mort aux côtés de leurs ancêtres. Le tatouage est réalisé à l'aide d'un couteau appelé Makiri avant l'invention du métal le tatouage était réalisé avec la pointe d'un silex. Une des théories de ces tatouages des ethnies Li, Derung et des Aïnous serait que les femmes marquées auraient moins de valeur pour les peuples frontaliers et serait protégées des raptés des voisins.

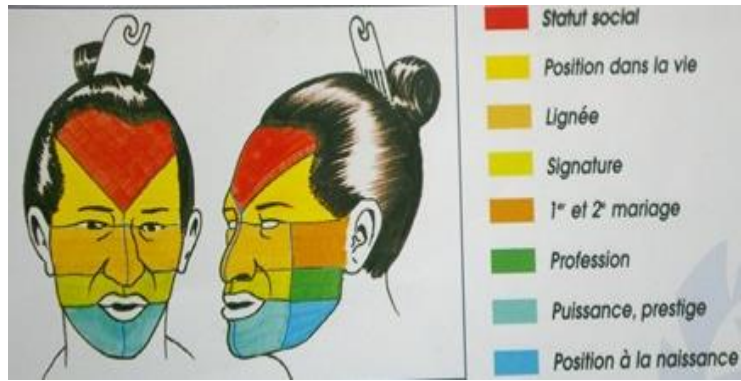
Les Ramnamis forment une secte religieuse Indienne (Ramnami Samaj) au sein de la caste inférieure hindoue, les Dalits. Ils ont la particularité de tatouer le nom du dieu Ram sur le corps. Lorsque les Dalits n'avait pas le droit d'accéder aux temples Hindous, le tatouage est apparu en signe de contestation afin de montrer leur dévotion. La légende raconte qu'un villageois nommé Parasuram aurait été guéri de la lèpre après s'être fait tatouer Ram sur la poitrine pour montrer son immense dévotion. Les Nakhshikhs sont des Ramnamis qui sont tatoués sur tout le visage et tout le corps.



Figure 28 : Hommes Ramnamis et leurs tatouages. A – B : Reuters / Adnan Abidi C : Charles Fourtree

3- Océanie [37 ; 58 ; 64 ; 67 ; 112 ; 118]

Les Maoris de Nouvelle-Zélande avaient une grande partie du corps tatoué. Cette tradition s'étend sur de nombreuses îles de Polynésie. Ils utilisaient beaucoup les symboles et chaque tatouage avait une signification. Les personnes qui n'étaient pas tatouées étaient des personnes qui



n'avait pas de rang social. En effet les tatouages mettaient en avant le courage et la bravoure des hommes. Le visage était considéré comme la partie du corps la plus sacrée. Le tatouage s'appelle Moko et Ta Moko signifie le fait de tatouer. Le Moko est une marque de beauté et d'érotisme chez les femmes. Lors des premières menstruations les jeunes femmes se font tatouer les lèvres et le menton cela montre leur éligibilité au mariage. Il décrit la lignée et le rang social. Les symboles tatoués sont parfois similaires mais leur agencement diffère ce qui les rend uniques. Chez les hommes le tatouage des lèvres et du menton était réservé aux personnages importants. Le moko des hommes réalisé suscitait la peur, inspirait l'admiration et marquait des moments de la vie. Le tatouage est rituel et identitaire. Les têtes des chefs tombés au combat étaient conservées et momifiées. Les Pakahea qui sont les Néo-Zélandais d'origine européenne ont collectionné les têtes tatouées et décapitées des Maoris en 1811 jusqu'à son interdiction par le gouvernement de la Nouvelle Galle du Sud en 1831. Le tatouage était une opération coûteuse cela explique pourquoi les chefs sont ceux qui ont les tatouages les plus étendus et les plus détaillés. Un membre de la communauté se voyait exclu et considéré indigne s'il refusait de participer à cette tradition.




Figure 30 : A : Maillet à tatouer, bois 40mm de largeur et 473mm de longueur 1700, The society Islands Gift of The Imperial Institute, 1955 B : Uhi matarau, bois, os et fibre de muka, 1750-1850 New Zealand Museum of New Zealand, Taonga Maori Collection Gift of W Leo Buller, 1911 C : Korere, Taonga Māori collection 19^{ème} siècle ; Collection New Zealand Oldman. Offert par le gouvernement Néo-Zélandais

Le Moko est réalisé par le « tohunga » : maître tatoueur aidé de son apprenti qui maintient la peau tendue et essuie le sang. Une ébauche du tatouage est réalisée au charbon avant la procédure. Puis le tohunga utilise une série de lames de différentes largeurs taillées dans de l'os d'albatros. Les plus petites à lames plates servent de couteaux et ouvrent la peau tandis que les plus larges ont leurs lames dentelées afin d'introduire le pigment. Le plus grand est connu sous le nom de « uhi matarau » : le ciseau à cent faces. Ces lames appelées « uhi » sont enfoncées dans la chair par l'impulsion d'un maillet. Pour éviter de contaminer la zone tatouée et en cicatrisation le tatoué s'alimente avec un « Korere » qui est un entonnoir en bois sculpté par lequel passait une alimentation liquide jusqu'à la fin de la cicatrisation. La préparation à tatouer varie en fonction des îles mais généralement elle contient de la suie, de l'eau et l'huile. La suie pouvait être obtenue à partir de chenilles, de gomme de kauri ou de matière végétale brûlées. La teinte des lèvres et du menton devient bleue après le tatouage. De nos jours le moko est toujours une tradition très suivie cependant la plupart des tatoueurs optent désormais pour une machine à tatouer contemporaine.



Figure 31: Benita Tahuri avec ses filles Honey et Anahera, Stephen Langdon

4- Pays occidentaux [13 ; 81 ; 100 ; 109 ; 123]

a- Epidémiologie

Selon un sondage mené par l'IFOP la prévalence des personnes tatouées (21% des Britanniques, 31% des Etats-Uniens en 2018) semble augmenter, en France ils étaient 10% en 2010, 14% en 2016 et 18% tatoués en 2018. Le tatouage a gagné en notoriété et touche aujourd'hui toutes les catégories sociales (38% sont ouvriers et 19% sont cadres ou de professions libérales). En France on compte près de 5000 salons de tatouage ce qui traduit l'engouement de la population face au tatouage qui n'est plus assimilé systématiquement à une pratique marginale. Les jeunes adultes seraient les plus concernés, 29% des moins de 35ans seraient tatoués. Selon les résultats de Kluger, N., Misery, L., Seité, S. and Taieb, C. l'âge moyen du premier tatouage serait de 25,9 ans. Parmi les localisations les plus fréquemment tatouées on retrouve le dos (49 %), les membres supérieurs (31 %) le visage (13,3 %) et les zones intimes (9,9 %).

b- Description

Jusqu'au 20^{ème} siècle la pratique du tatouage était plutôt réservée aux marins et aux classes ouvrières, elle s'est ensuite développée chez certains groupes comme les motards par exemple. Le mouvement punk et le mouvement gay utilisaient le tatouage en guise de protestation contre les normes conservatrices. Le tatouage trouve aussi une grande popularité dans le milieu carcéral où il assure protection, inspire le respect ou la peur, commémore un événement, combat l'ennui. Selon Rotily et al. (1998) à Marseille 8,9% des prisonniers ont été tatoués durant les trois premiers mois d'emprisonnement. A Chicago, 66% des prisonniers sont tatoués et 16% d'entre eux les ont acquis en prison (Abiona TC et al, 2019). Actuellement le tatouage n'est plus exclusivement pratiqué par des groupes isolés mais s'est démocratisé et touche désormais toutes les classes sociales, il n'est plus forcément un marqueur communautaire. Pour France Borel (1992) « Le tatouage contemporain se réfère à une histoire individuelle, ou à celle d'un groupe restreint ; il est velléité de communication, recherche d'identité. » Pour N. Kluger (2019) le tatouage reste associé à des stéréotypes négatifs qui peuvent avoir des conséquences profondes dans la vie personnelle et professionnelle du tatoué, cela est probablement encore plus le cas pour les tatouages sur le visage qui ne peuvent être cachés par des vêtements, ni retirés comme les piercings.

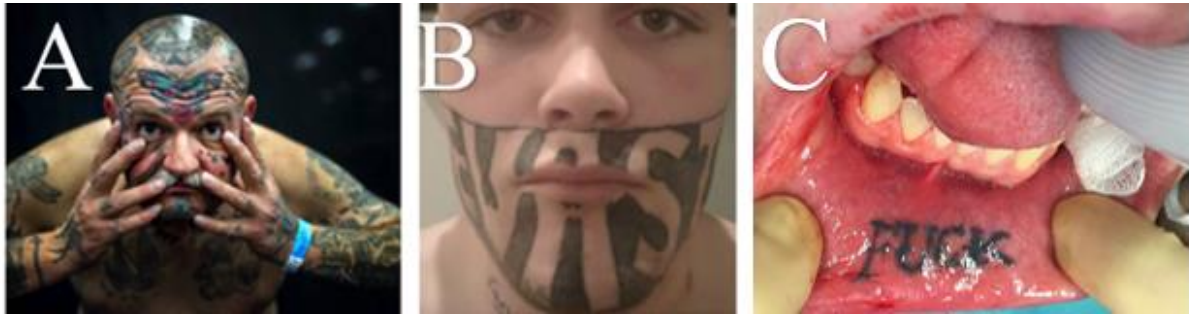

Figure 32 : A : Divers tatouages faciaux sur Philippe « Gros Phi » photo Olivier Lanrivain, Presse Océan - B : Tatouage acquis en prison, Mark Cropp via son compte Facebook - C : Tatouage intérieur de la lèvre inférieure, Fabrice Campana

c- Motivations

Selon les résultats de Kluger, N., Misery, L., Seité, S., & Taieb, C la volonté d'embellir son corps représente la motivation de 29,4 % des tatoués, celle de se distinguer des autres 23,2 %. Les motivations érotiques sont mentionnées par les hommes à 9,97 % et par les femmes à 4,91 %. La réappropriation du corps était décrite à 16,8 % par les femmes et 9,7 % par les hommes. N. Kluger (2015) cite S. Bravermann pour le Harris Poll (2012) pour qui un tiers des tatoués se sentent plus sexy, 25% se sentent plus rebelles, 21% plus attirants ou plus forts, 16% plus spirituels et 9% en meilleure santé. David Le Breton (2008) parle du tatouage comme un véritable « bijou cutané ».

Wohlrab et coll. distinguent 10 motivations à la réalisation de modifications corporelles :

Beauté, art et mode : si le piercing est souvent associé à un accessoire de mode, le tatouage est souvent considéré comme une œuvre d'art par les individus tatoués. L'embellissement du corps est fréquemment recherché par l'action du tatouage.

Individualité : se distinguer de l'autre et contrôler son apparence afin qu'elle exprime son « soi ».

Expérience personnelle : le tatoué peut simplement chercher l'expression de valeurs personnelles mais aussi voir dans le tatouage une voie thérapeutique en l'assimilant à une catharsis personnelle c'est-à-dire l'extériorisation de crises émotionnelles afin de se réapproprier son corps par le tatouage.

Endurance physique : tester son endurance face à la douleur, repousser ses limites, le tatouage témoignant de la force de l'individu.

Affiliation et engagement à un groupe donné : groupe ethnique, culturel, religieux, politique. Le désir de montrer son affiliation à un groupe est une motivation très courante, récemment les tatouages associés à des ornements corporels sont de plus en plus réalisés comme signe d'un engagement permanent dans les relations amicales ou amoureuses, le terme « matching tattoos » traduit cette tendance.

Resistance : opposition à la société ou aux parents.

Spiritualité et tradition culturelle : chez les « néo primitifs » les modifications corporelles radicales soulignent et révèlent l'importance historique de la modification corporelle.

Addiction : l'addiction au tatouage peut être physique par la libération d'endorphine ainsi que psychologique car pour les collectionneurs de tatouage il est essentiel de conserver sur la peau leur souvenirs, leurs expériences, leurs valeurs ou encore leur spiritualité.

Erotisme : le tatouage peut être utilisé afin d'exprimer des affectations sexuelles ou mettre l'accent sur sa propre sexualité.

Absence de raisons spécifiques : résulte d'une décision impulsive qui peut être influencée par un usage de drogues ou d'alcool.

Le tatouage peut être utilisé à des fins cosmétiques, on parle de maquillage permanent ou semi-permanent lorsqu'il est utilisé afin de simuler le maquillage (par exemple le contour des yeux et des lèvres). Le tatouage est aussi utilisé en dermatologie, appelé dermographie, où il répond à un important échantillon d'indications telles que l'hyperpigmentation et la dépigmentation causées par des traumatismes, maladies de la peau (*figure 33*) ou par des interventions chirurgicales. En odontologie certains praticiens proposent des tatouages dentaires, « tattoooth », qui sont en réalité des motifs incrustés sur la céramique des couronnes réalisées en laboratoire.

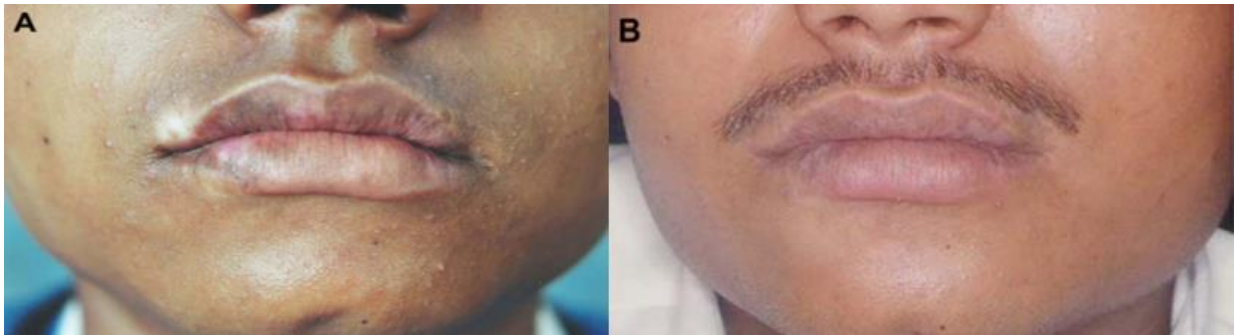


Figure 33 : A : Patient présente un vitiligo au niveau des lèvres - B : 2 ans après la procédure de tatouage

V- CONSEQUENCES SUR LES TISSUS

Les piercings en contact avec les tissus oraux peuvent avoir des répercussions sur les structures anatomiques avoisinantes. Les chocs répétitifs de ces objets étrangers impactent les dents et le parodonte. On observe des complications post opératoires et des complications plus tardives. En post opératoire les suites sont communes telles que des douleurs, des œdèmes, de légers saignements ainsi que des difficultés à parler et manger. Un courant galvanique peut être induit par réaction entre le bijou et des restaurations dentaires métalliques. D'autres complications peuvent poser problème, telles que des hémorragies, des complications nerveuses, dentaires et parodontales. Tatouages et piercing peuvent induire des réactions allergiques et plus grave des infections. Il est à noter que les piercings doivent être retirés lors de radiographies dentaires afin d'éviter les artefacts.

1- Conséquences des percements au niveau de la sphère oro-faciale

a) Conséquences sur les tissus mous [15 ; 35 ; 38 ; 39 ; 51 ; 60 ; 83 ; 88 ; 89 ; 102 ; 111 ; 120]

À la suite d'un piercing un érythème localisé ainsi qu'un œdème peuvent apparaître. Venta I et coll 2005 ont mis en relation l'augmentation du flux salivaire avec le port de piercing oraux. L'anatomie des tissus doit être connue afin d'éviter de léser les éléments anatomiques tels que nerfs et artères afin d'éviter le risque de paresthésie et d'hémorragie. Les hémorragies peuvent aussi survenir de manière retardée Sauer Michael W., Christopher J. Siano & Coll (2010) rapportent le cas d'une adolescente qui s'est présentée au service d'urgence à cause d'une hémorragie 4 jours après un piercing de la langue. Des cicatrises hyperplasiques (fibrome, granulome pyogène) ou hypertrophiques entraînant parfois le recouvrement du piercing par les tissus mous. Des lésions leuco-hémateuses et lichénoïdes ont été constatées

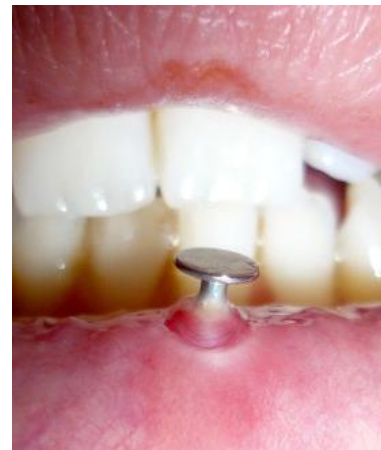

Figure 34 : Erosion chronique du versant muqueux de la lèvre inférieure, noter l'érosion en miroir de la lèvre supérieure.

mais également des lésions associées à une métallose de la peau des lèvres. Domingo M et coll (2018) ont étudié les frottis cytologiques des zones percées et ils ont montré la présence de particules contenant aluminium, tungstène et molybdène à l'intérieur des cellules épithéliales. L'histologie d'un cas nécessitant le retrait chirurgical du piercing a révélé la présence de particules contenant aluminium, fer et étain à l'intérieur de cellules géantes multinucléées. Des réactions allergiques sont possibles, majoritairement des réactions en lien avec le nickel et le chrome présent dans l'acier chirurgical. Fors, R, M Persson, E Bergström & coll 2011 ont réalisé une étude montrant que le risque de développer une allergie au nickel augmente avec le nombre de piercing ainsi que la durée de port du bijou. Des réactions d'hypersensibilisation au titane ont aussi été décrites

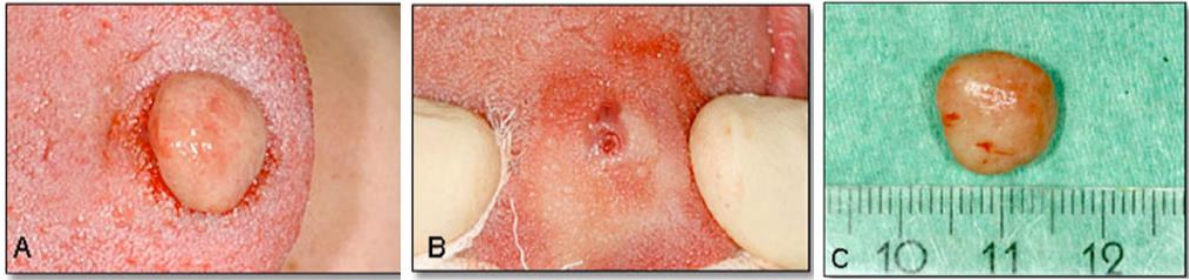

Figure 35 : Fibrome traumatique lingual consécutif le port d'un piercing. Hornecker, Else, Rainer F. Mausberg, Dirk Ziebolz, Constantin Stuehmer, et Katrin van Nüss. 2009

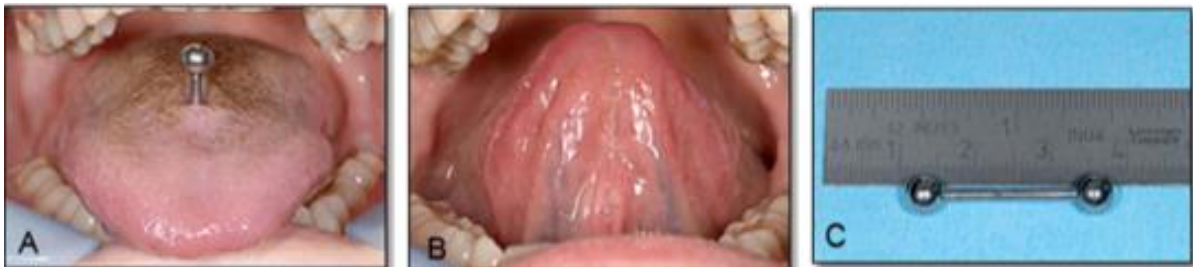

Figure 36 : Barre de piercing trop courte entrainant un recouvrement au niveau de la face ventrale de la langue. Hornecker, Else, Rainer F. Mausberg, Dirk Ziebolz, Constantin Stuehmer, et Katrin van Nüss. 2009

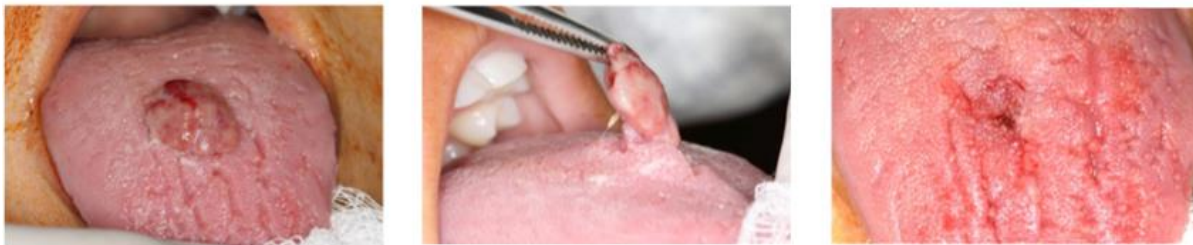

Figure 37 : Femme de 23 ans présentant un granulome pyogène lingual à la suite du port d'un piercing, Patussi C, Sassi LM, Da Silva WP, Zavarez LB, Schussel JL, 2014

Stanko Peter, Dusan Poruban & Coll (2012) rapportent un cas de carcinome épidermoïde au niveau du site d'un piercing lingual ayant entraîné le décès du patient. Kok Han Ng, Chong Huat Siar_& Coll (1997) rapportent des lésions de type sarcoïdes à la suite de perçage corporel religieux au niveau des joues (festival Thaiposam, Malaisie).

Certaines ethnies réalisent l'écartement des berges du piercing afin de permettre le passage d'un labret de diamètre plus large et de plus en plus grand. Lorsque la taille du piercing devient trop importante les tissus atteignent un point de non-retour c'est-à-dire que les lèvres ne retrouvent plus leur état initial lors du retrait du labret. Il peut arriver que le port d'un plateau labial trop gros entraîne la rupture de la peau des lèvres, entraînant alors un véritable bouleversement pour la personne qui sera rejeté et considéré laide par sa communauté.



Figure 38 : Jeune femme Mursi, Carlos Cass 2016

b) Conséquences sur les tissus dentaires [7 ; 25 ; 87 ; 97]

Un piercing reposant sur les dents peut induire un déplacement dentaire. En effet lorsque la force exercée sur les dents est supérieure à la capacité adaptatrice de l'os alvéolaire et des tissus parodontaux il peut en résulter des migrations dentaires. Garve R et coll décrivent la perte prématurée des incisives mandibulaires lors du port de labret chez les Zo'é. Il a été observé des extrusions, des malpositions dentaires et la formations de diastème. L'activité musculaire des lèvres entraîne le mouvement du piercing ce qui crée des chocs répétés sur les tissus de la bouche. Ces chocs peuvent créer des altérations des tissus dentaires. Les percés ont parfois tendance à « jouer » avec leur piercing, il résulte de ces interpositions volontaires des frottements mécaniques. C'est aussi le cas lors de la mastication et de la phonation, on parle d'interpositions involontaires. Ces conséquences sont d'autant plus graves lorsque les labrets ethniques sont en pierre. La prévalence des conséquences sur les tissus dentaires est plus importante pour les piercings à la langue que pour les autres piercings oraux. Et elle augmente avec la durée de port des

piercings. Les séquelles sont d'autant plus sévères que les percés ont des comportements de « jeux » (figure 39) avec leur piercing.

Les mouvements répétés sur les dents peuvent entraîner :

- Fêlure : c'est une fente microscopique ou macroscopique des tissus dentaires en général d'origine traumatique qui peut évoluer vers une fracture.

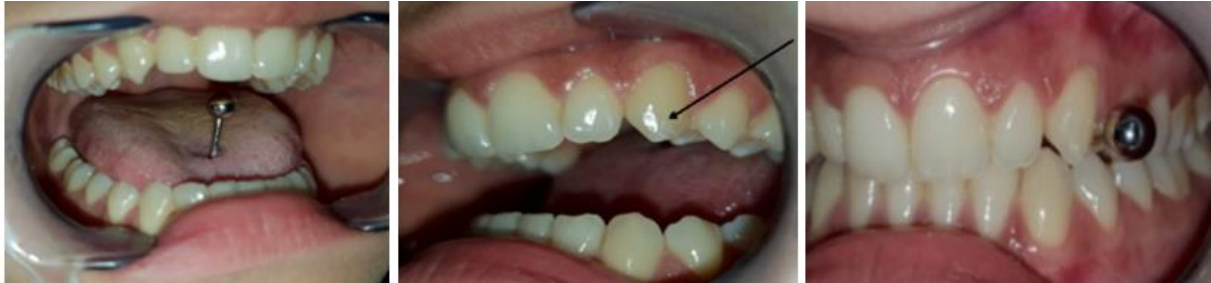

Figure 39 : Interposition volontaire chez une patiente ayant un piercing à la langue: la barre linguale du piercing est placée entre la canine (23) et la première prémolaire (24). La canine présente une fêlure à l'endroit où repose la boule du piercing. Albu C et Coll.

- Abrasion : c'est-à-dire une perte de substance due à un processus mécanique autre que la mastication. Elles peuvent être associées à une hypersensibilité dentinaire. Leur surface est dure, lisse, brillante, « polie » et les bords sont nets.

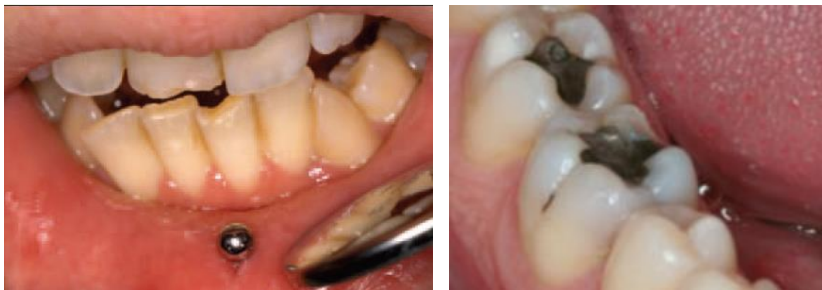

Figure 40 : A : abrasion du bord libre de la 11, De Moor, R. J. G. et coll 2005 - B : Abrasion des cuspides linguales de la première molaire liée au port d'un piercing lingual. Plessas, A. & Pepelassi, E. 2012

- Fracture : ce qui représente une perte de substance complète. Ce sont fréquemment les bords des incisives (figure 41-A) mais aussi les cuspides internes des dents postérieures qui sont touchées.

- Chipping : endommagement des restaurations dentaires céramiques ou composites. La présence d'un piercing en acier inoxydable peut induire courant électro-galvanique avec les restaurations conservatrices en amalgame présentes en bouche.

- Nécrose pulpaire : d'après Bence & coll (1980) les microtraumatismes subit par la pulpe dentaire détériorent son potentiel réparateur et peut aboutir à la nécrose pulpaire.

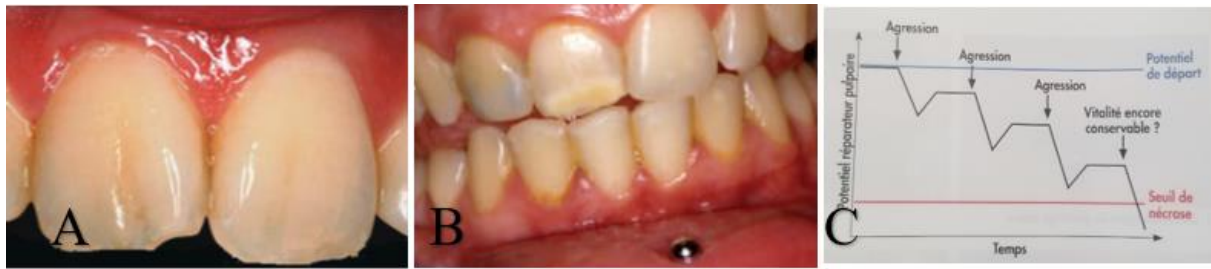

Figure 41 : A : Fracture de l'angle mésial du bord libre de la 11. Plessas, A. & Pepelassi, E. 2012 – B : Chipping des restaurations composites sur les incisives maxillaires. De Moor, R. J. G. et coll 2005 C : Potentiel réparateur pulpaire en fonction du temps d'après Bence, *Information dentaire* novembre 2018

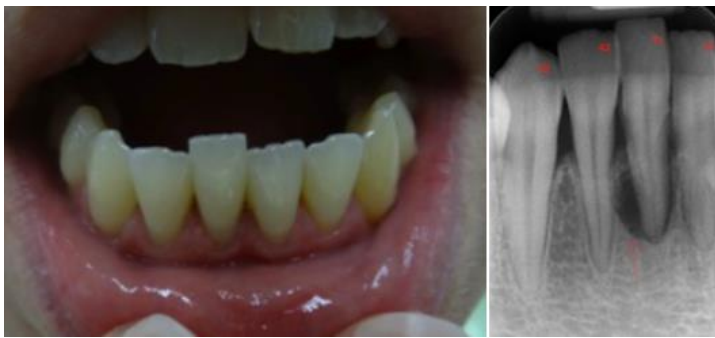

Figure 42 : Incisive centrale mandibulaire droite mobile après 11 années de port de piercing lingual. Lésion apicale mise en évidence à la radiographie rétro-alvéolaire. Oziel, M. & Birch, P. G 2016

- c) Conséquences sur les tissus parodontaux [33 ; 55 ; 56 ; 68 ; 69 ; 75 ; 79 ; 85 ; 93 ; 127 ; 128 ; 129 ; 130]

On distingue les gingivites regroupant les atteintes du parodonte superficiel et ne détruisant pas l'os alvéolaire, des parodontites qui provoquent des destructions irréversibles du parodonte profond. La maladie parodontale est une pathologie inflammatoire multifactorielle d'origine bactérienne se développant chez un hôte permissif, elle est entretenue par un déséquilibre entre l'agression bactérienne et la défense de l'hôte. Ce déséquilibre résulte de mécanismes étiopathogéniques complexes dont la plaque dentaire, le système immunitaire et les facteurs de risque jouent un rôle majeur. Les frottements répétés sur le parodonte par les bijoux de percements peuvent créer une inflammation gingivale. Ces frottements constituent de véritables agressions pour la gencive qui va réagir en se rétractant, on parle de récessions gingivales. D'après Ziebolz et coll (2019) les bactéries retrouvées sur les piercings évoluent avec le temps et un défaut d'hygiène vers le complexe rouge (*porphyromonas gingivalis*, *tannarella forsythen-sis*, *treponema denticola*) qui sont des bactéries parodontopathogènes. On définit la récession gingivale comme le déplacement de la gencive marginale apicalement à la jonction émail-cément. Pour Guinard et Cefesse c'est la dénudation partielle de la surface radiculaire due à la migration apicale de la gencive

marginale. Elle est plurifactorielle et présente des facteurs prédisposants et déclencheurs qui peuvent être traumatiques et/ou inflammatoires.

La classification de Miller 1985 permet de distinguer 4 degrés de récession :

- Classe I : récession gingivale coronaire à la jonction muco-gingivale
- Classe II : récession gingivale atteignant ou dépassant la jonction muco-gingivale, sans perte des tissus parodontaux interproximaux
- Classe III : récession gingivale atteignant ou dépassant la jonction muco-gingivale, avec perte des tissus parodontaux interproximaux en situation coronaire de la récession
- Classe IV : récession gingivale atteignant ou dépassant la jonction muco-gingivale, avec perte des tissus parodontaux interproximaux au même niveau que celui de la récession

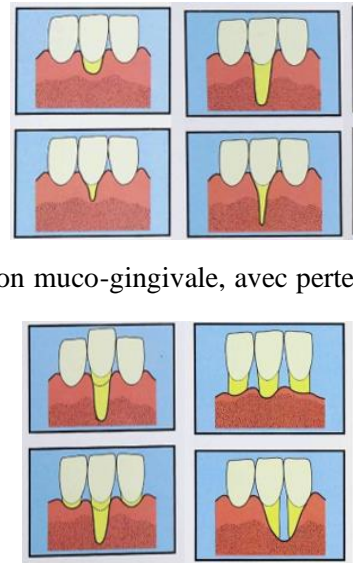


Figure 43 : Classification de Miller, 1985

Les piercings oraux sont très souvent mobilisés ce qui se traduit par des chocs répétitifs sur les tissus parodontaux. La gencive traumatisée

va réagir à ces agressions en migrant apicalement. W. Leichter Brian et D. Monteith (2006) décrivent la présence de labret péri-oral comme facteur de risque significatif de récession gingivale. Au niveau de la sévérité des recessions retrouvées, les résultats de Leichter et coll correspondent avec ceux de Plessas A. et Pepelassi E. qui décrivent une majorité de recessions de classe I de Miller mais aussi quelques cas de classe II et III. La moyenne des recessions retrouvée est de 2,65 mm ce qui est similaire aux résultats trouvés par Campbell et coll de 2,53 mm. De manière générale cela concerne une à trois dents adjacentes en regard du piercing. Ce sont les faces linguales des incisives mandibulaires qui principalement lésées

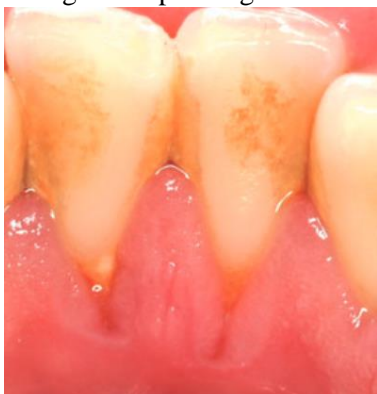

Figure 44 : Récession gingivale linguale due au port d'un piercing à la langue. Plessas, A. & Pepelassi, E. 2012

par les piercings de la langue et les faces vestibulaires des incisives pour les piercings de la lèvre. Schmidt J. et coll (2019) décrivent dans leurs résultats que les patients ayant un piercing de la langue ont un pourcentage de score de saignement, une profondeur au sondage et des recessions gingivales plus élevées au niveau des dents en regard du piercing que celles du reste de la bouche. Dans certains cas, une fracture verticale radiculaire subséquente au piercing peut expliquer la destruction parodontale localisée. Dans cette même étude, la prévalence d'une perte d'attache localisée atteint 43% des sujets avec un piercing à la langue. Le piercing lingual représenterait un plus grand

risque pour les tissus parodontaux que les autres piercings oraux ce qui peut s'expliquer par les nombreux mouvements exercés par la langue. Selon Plessas A. et Pepelassi E. la sévérité des lésions parodontales serait liée à la longueur de la barre du piercing lingual mais aussi à la position du piercing au

niveau de la jonction émail-cément. De plus, la durée de port du piercing à une incidence sur l'importance des pertes d'attaches parodontales des dents affectées mécaniquement par le piercing. Kapferer et coll émettent l'hypothèse que le fait de « jouer » avec le piercing pourrait contribuer à une destruction parodontale plus rapide. Il n'a pas été mis en évidence de lien significatif entre le biotype parodontal et l'importance des lésions.

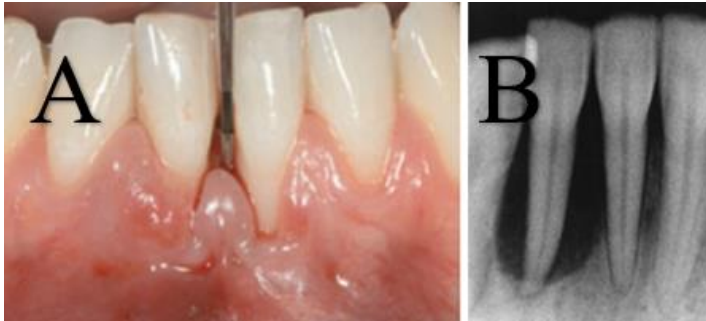


Figure 45 : Patiente de 26 ans portant un piercing labial depuis 10 mois Kapferer et coll 2016. A : perte d'attache localisée sur la 31 et la 41, profondeur de la poche parodontale sondée ici en mésiale de la 31 à mm - B : radiographie rétro-alvéolaire mettant en évidence la perte osseuse.

Le port de plateau labiaux ou de labret de grande dimension induit une force constante sur le parodonte qui peut entraîner des modifications de morphologies osseuses. Sur la figure 45b on remarque que le labret a induit une importante déformation osseuse semi circulaire au niveau mandibulaire.

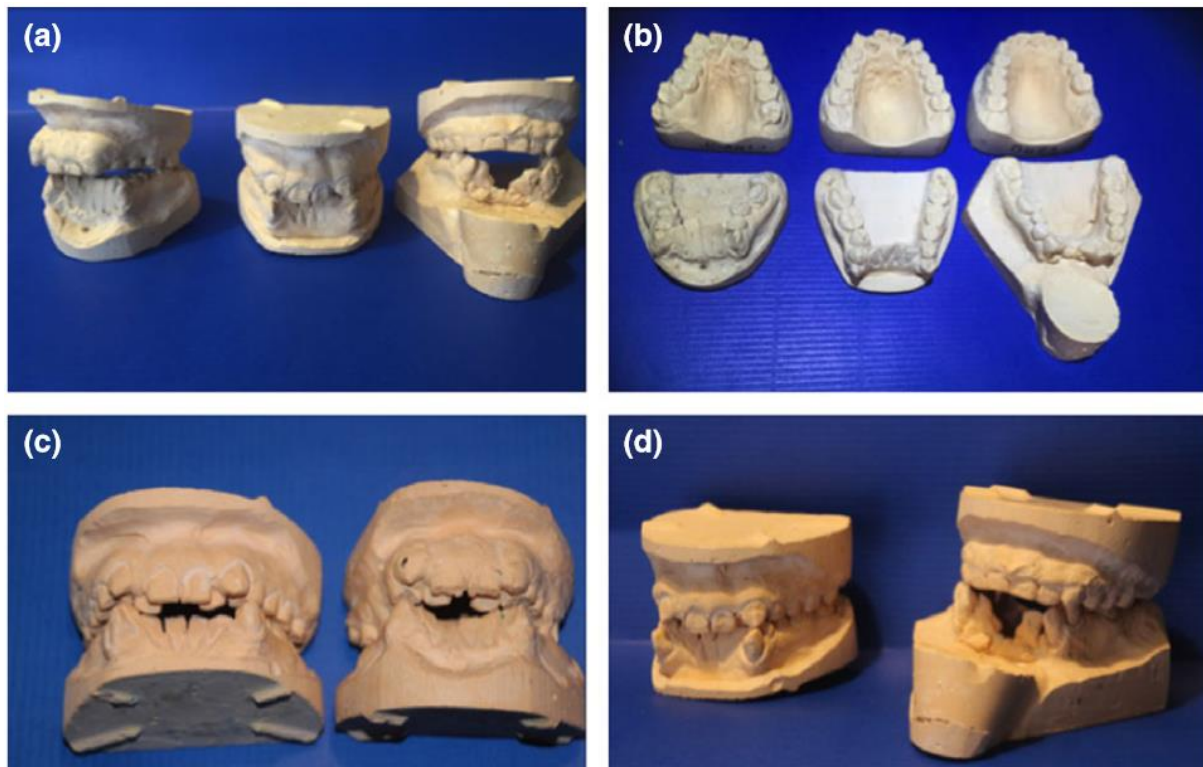


Figure 45 : Moulages en plâtre (Dental plastertype IV : super hard; Octa-Stone plasterâ, Heraeus Kulzer, Hanau, Germany) maxillaires et mandibulaires de trois individus Zoé porteurs de labret, Roland Garve a-d : abrasion dents antérieures restantes, recessions gingivales antérieures, malpositions : encombrement antérieur maxillaire et déplacement en lingual au niveau mandibulaire.

d) Conséquences infectieuses [10 ; 49 ; 72 ; 76 ; 110 ; 116 ; 121 ; 126]

Les percements corporels comportent le risque d'une mauvaise cicatrisation et d'une infection locale ou systémique. Cela est d'autant plus dangereux lorsque les piercings sont réalisés dans des conditions qui ne sont pas stériles et c'est le cas lors des rituels ethniques. Ziebolz et coll (2019) retrouvent du tartre sur les barres linguales chez 80% des porteurs. La plaque et le tartre qui s'accumulent au niveau des sites percés (*figure 46*) contribuent au développement

d'infections locales. Des glossites, des abcès des tissus sublinguaux, des phlegmons du plancher buccal, des lymphadénites sous maxillaires, des sialadénites sous mandibulaires et des infections croisées par *Candida Albicans* ont été retrouvées. Zadik et coll (2010) concluent que la colonisation à *Candida* est significativement plus importante chez les sujets ayant la langue percée. Pour Vento-

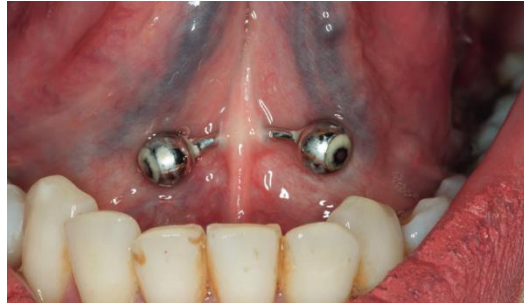

Figure 46 : Présence de tartre sur la barre du piercing. King E.M 2018

lini et coll (2016) les piercings oraux seraient aussi un facteur de risque dans le développement d'une candidose oropharyngée non albicans. (*C. dubliniensis*). Stamenov N et al. (2016) ont mis en évidence dans leur étude qu'un piercing en métal est plus propice à la colonisation de *Candida Albicans* qu'un piercing avec une surface acrylique.

La langue étant très vascularisée la diffusion d'une infection locale à l'ensemble de l'organisme a été décrite à plusieurs reprises dans la littérature. Comme tout acte invasif le piercing doit donc faire l'objet de précautions d'hygiène car après contact avec du matériel contaminé les personnes peuvent contracter des infections virales telles que VIH, Hépatites B et C, tuberculose, tétanos, herpès simplex et epstein barr virus. Shaheen E Lakhan et coll. (2008) décrivent un cas fatal d'hépatite fulminante à virus herpès simplex à la suite d'un piercing à la langue. Hayes et Harkness (2001) recensent plusieurs articles dans la littérature qui concluaient que les piercings représentaient un facteur de risque de contamination à l'hépatite virale. Martinello R.A et coll (2013) exposent un cas de dissémination d'une infection à la langue à la suite d'un piercing ayant entraîné un d'abcès cérébral.

Il n'a pas été décrit de recommandations officielles pour les patients présentant un haut risque d'endocardite infectieuse mais le nombre de cas décrits augmente, une corrélation pourrait exister. Beverley C. Millar, et John E. Moore (2004) recensent dans la littérature 8 cas d'endocardites infectieuses à la suite de piercings, la plupart des piercings étaient linguaux. Pour la majorité elles étaient causées par *Staphylococcus spp* (62,5%) puis *Neisseria*, *Haemophilus* et *Streptococcus*. Les patients à risque nécessitent une prise en charge particulière, une antibioprophylaxie devrait être mise en place comme lors de soins dentaires. Avant toute procédure de piercing, les patients devraient demander l'avis de leur cardiologue.

e) Conséquences sur les fonctions oro-faciales [23 ; 86]

Les fonctions sont « l'ensemble des propriétés actives concourant à un même but chez l'être vivant » (*dictionnaire Robert*). Les fonctions oro-faciales sont la ventilation, la déglutition, la phonation et la mastication. Lorsque ces fonctions ne sont pas exécutées correctement on parle de dysfonctions. Les parafonctions sont des comportements répétés n'ayant pas de but fonctionnel. La perte de tonicité des muscles des péri-oraux ainsi que la perte des dents des secteurs antérieurs conséquemment au port prolongé de labret contribuent à une diminution de capacités fonctionnelles et entraîne des comportements d'adaptation. La ventilation pulmonaire permet le renouvellement de l'air contenu dans les poumons. La ventilation physiologique est dite « nasale stricte ». Lors de la ventilation les lèvres sont closes et la langue repose sur le palais. Le port de plateaux ou de labrets de large épaisseur entraîne une ouverture buccale constante ayant pour conséquence une respiration orale. La filtration d'air par le nez n'est plus effectuée ce qui rend les porteurs plus sensibles aux infections aériennes. Le risque d'obstruction des voies aériennes par inhalation d'une pièce de piercing est à considérer ainsi que le risque d'interférer lors d'une intubation pour une anesthésie générale. La mastication réduit la nourriture en bol alimentaire et permet son insalivation. La mastication doit être unilatérale alternée, elle est mise en œuvre par des mouvements d'abaissement et d'élévation de la mandibule ainsi que de propulsion, rétropropulsion et de diduction. La perte de tonicité labiale et les pertes dentaires associées au port de piercings de grande dimension impactent les performances masticatoires. La prise d'aliments solides et liquides est altérée. La phase de préhension et de section est assurée par l'affrontement des secteurs incisifs, le déchirement par les secteurs canins et la trituration des aliments par les secteurs pluricuspidés. La phase de préhension-section est assurée par les prémolaires lorsque les secteurs incisifs sont manquants. La déglutition est le processus qui permet de propulser le contenu buccal vers l'estomac. Elle comprend une phase orale, pharyngée et œsophagienne. Elle se fait bouche fermée, langue plaquée au palais avec la pointe reposant sur la papille retro-incisive et les arcades dentaires serrées. Lorsque la tonicité des lèvres est fortement diminuée cela altère la capacité à contenir le bol alimentaire dans la bouche. La phonation permet la production de son, la langue à un rôle prédominant dans l'émission des phonèmes ainsi quand elle est percée elle peut induire des difficultés d'élocution. Lorsque les lèvres ne sont plus soutenues l'émission de certains phonèmes devient difficile.

Pour Orthlieb et Coll (1996) : Le fonctionnement physiologique respecte les deux lois élémentaires de la biologie que sont la préservation des structures et l'économie d'énergie. Il y aurait apparition de la pathogénicité lorsque ces principes biologiques élémentaires ne sont pas maintenus. On peut définir le dysfonctionnement occlusal par un affrontement conflictuel des arcades dentaires favorisant soit une altération structurelle des éléments constitutifs de l'appareil manducateur (non-respect du principe de préservation des structures) et/ ou un comportement adaptatif perturbant la gestion ergonomique de

l'appareil (non-respect du principe d'économie d'énergie). La perte des incisives induit le dysfonctionnement du guide antérieur qui ne remplit plus son rôle de guidage des propulsions et du retour en OIM.

2- Conséquences des tatouages au niveau de la sphère oro-faciale

Le tatouage est un acte invasif et traumatique pour la peau, il altère le drainage lymphatique et entraîne des lésions des fibres nerveuses sensorielles ce qui entrave le trafic de cellules immunocompétentes. Des infections peuvent survenir. Il existe trois origines potentielles de contamination après un tatouage : l'utilisation d'une encre contaminée, un manque d'asepsie de la peau et des outils utilisés et enfin un manque de nettoyage de la plaie durant la période de cicatrisation.

a) Conséquences sur les tissus mous de la sphère oro-faciale [2 ; 3 ; 4 ; 29 ; 31 ; 46 ; 53 ; 84 ; 107]

Les nombreuses injections de pigments intradermiques provoquent fréquemment des réactions inflammatoires durant 1 à 2 semaines à la suite de la réalisation de tatouage. Les aiguilles de tatouage font pénétrer le colorant dans les couches supérieures et moyenne du derme. Les pigments entrent alors en contact avec les vaisseaux sanguins et les lymphatiques.

N. Kluger définit une réaction allergique au tatouage comme une *“réaction chronique et constante restreinte à un ou des tatouages, limitée à une couleur survenant dans des délais variables, d'immédiatement après la réalisation du tatouage jusqu'à de nombreuses années plus tard caractérisée cliniquement par une tuméfaction touchant une partie de cette couleur ou sa totalité, réalisant une infiltration diffuse permanente très souvent associée à un prurit, parfois invalidant, la réaction est en revanche rarement douloureuse”*

Lors de dermatite allergique de contact les lésions eczémateuses apparaissent au niveau de la zone tatouée cependant une propagation secondaire aux tissus environnants peut survenir. Ces réactions peuvent se traduire par des lichens, de l'eczéma, des réactions granulomateuses, sarcoïdosiennes et pseudolymphomateuses. Ce sont les tatouages à encre rouge qui sont réalisés avec du mercure qui sont la cause la plus fréquente de réactions retardées.

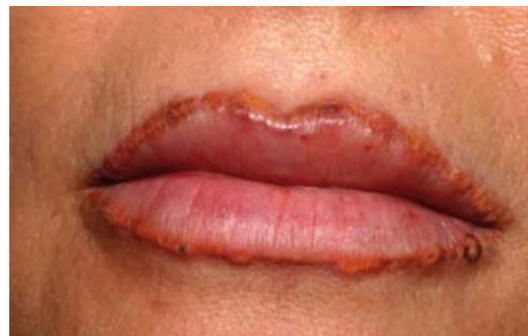

Figure 47 : réaction inflammatoire granulomateuse après un tatouage du contour des lèvres, Mataix, J., et J. F. Silvestre, 2009

Des réactions photo induites peuvent se manifester par des lésions erythémato oedémateuses qui apparaissent après une exposition au rayonnement ultraviolet, elles sont le plus souvent causées par les pigments jaunes et rouges qui contiennent du cadmium. Les pigments peuvent être composés de métaux colorés inorganiques ainsi que de leur oxyde mais aussi de composants polyaromatiques. Les réactions de sensibilisation sont souvent liées au nickel (Ni), chrome (Cr), manganèse (Mn) et cobalt (Co). Le

carbone est le plus utilisé il permet de réaliser les encres noires, le dioxyde de titane vient en seconde position (TiO₂) qui forme un pigment blanc mais selon sa structure cristalline il peut conduire à la formation d'espèces oxygénées ou radicaux libres (atomes ou molécules instables) entraînant des réactions en chaîne à l'exposition au soleil.

Les patients porteurs d'affection telles que psoriasis, lupus, sarcoïdose peuvent voir apparaître de nouvelles lésions caractéristiques au site du trauma provoqué par le tatouage. C'est le phénomène de Koebner.

Les métaux, parfois présents dans les préparations de tatouage, ont un pouvoir allergène pouvant entraîner des stomatites de contact ou des dermatites généralisées. Le mercure est retrouvé dans le « pimpi », il est toxique pour les tissus et son injection dans les tissus suit une inflammation locale des tissus. Dans les intoxications graves le mercure peut entraîner des stomatites et la perte des dents. Le taux retrouvé dans le « pimpi » par Niang, F, 2000 est de 0,19ppm ce qui reste inférieur au taux admis

Éléments	Quantité	Unités de mesure
	Poudre du tatouage	
Mercure	0,19	PPm
Cuivre	<0,041	PPm
Plomb	<0,10	PPm
Argent	<0,034	PPm
Arsenic	<0,001	PPm
Fer	1,84	PPm
Cadmium	<0,032	PPm
Calcium	0,254	Mg/100
Phosphore	0,038	Mg/100
Potassium	0,018	MEq/100
Sodium	0,14	MEq/100

Figure 48 : Éléments retrouvés dans le "pimpi", Niang F, 2000

par l'organisme. Il est aussi mis en évidence la présence de calcium, sodium, phosphore, potassium, mercure, cuivre, plomb, argent, arsenic, fer et cadmium dans la composition chimique du « pimpi ». Si ces éléments sont toxiques à fortes doses pour l'organisme leur taux dans cette préparation ne semble pas entraîner de désordres métaboliques. Niang, F, 2000 met en évidence la présence du pigment dans les tissus conjonctifs mais il semble absent au niveau des couches épithéliales. Diallo et Coll (1995) ont réalisé une étude comportant 67 femmes sénégalaises dont 37 d'entre elles avaient la gencive tatouée. Ils constatent la réduction des manifestations cliniques de l'inflammation gingivale que constitue le saignement. 68% du groupe non tatouées présentent un indice de saignement parodontal (SBI de Muhlemann) SBI entre 1 et 2 contre 29,6% pour le groupe de femmes ayant leur gencive tatouée. Ils expliquent ceci par deux hypothèses : l'hyperacanthose et réduction du lit vasculaire. Niang, F, 2000 observe aussi cette réduction du lit vasculaire. En revanche, Diallo et coll (1995) ont noté une aggravation des lésions parodontales chez patientes tatouées. Il est à noter une fibrose du chorion qui semblerait due aux traumatismes répétés des aiguilles, la fibrose des tissus rend difficile le diagnostic précoce des maladies parodontales.

- b) Conséquences infectieuses [6 ;14 ; 18 ; 19 ; 21 ; 26 ; 32 ; 34 ; 45 ; 54 ; 62 ; 65 ; 66 ; 70 ; 73 ; 74 ; 77 ; 80 ; 100 ;115 ;122 ; 124]

Tatouer est un acte invasif de ce fait il existe un risque réel d'infection bactérienne. Des infections peuvent survenir localement et peuvent évoluer en infection systémique. Le risque de contamination bactérienne est dépendant des conditions d'hygiène lors de sa réalisation, les tatouages non profession-

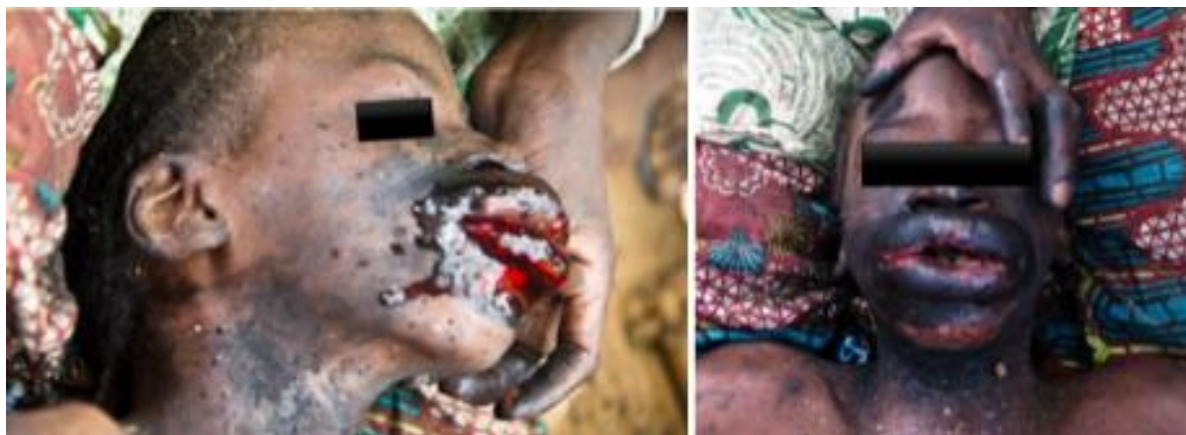

Figure 49 : sévères gonflements et saignements des lèvres chez une jeune fille lors du rite de passage Tchoodi au Mali, Pulako project 2011

nels entraînent plus de risques. Cependant même dans un cadre d'asepsie rigoureuse les pigments peuvent être une source de contamination. Des infections pyogéniques causées par des staphylocoques ou des streptocoques sont courantes. Ces infections peuvent donc être contractées lors du tatouage mais aussi si les soins antiseptiques lors de la phase de cicatrisation ne sont pas réalisés correctement. Véritable porte d'entrée bactérienne le tatouage est fortement déconseillé aux personnes qui sont à risque d'endocardite infectieuse.

- Infections bactériennes

Dieckmann R.I et coll ont analysé 39 encres de tatouage utilisées lors d'une convention internationale sur le tatouage en 2014 et ont analysé leur statut microbien. Deux étaient contaminées par des bactéries aérobies mésophiles. Le premier présentait différentes espèces de *Pseudomonas* et *Delftia* SPP et le second par *P. aeruginosa*, *Stenotrophomonas maltophilia*, *Agrobacterium tumefaciens* / *Rhizobium* sp. et des bactéries du groupe *Staphylococcus warneri* / *pasteuri*. Les encres elles mêmes peuvent être une source d'infection. Des bactéries comme des mycobactéries atypiques et des bacilles à Gram négatif (*Pseudomonas aeruginosa* par exemple) présentent une résistance aux antiseptiques et désinfectants de bas niveau et peuvent les contaminer. La contamination peut avoir lieu à cause d'une dilution avec de l'eau du robinet.

Infections à germes *pyogènes* :

N. Kluger recense plusieurs cas d'infections à germes pyogènes dans la littérature, des tatoueurs travaillant « au noir » avec un matériel non stérile et dans le non-respect des règles d'asepsie ont été impliqués dans la contamination infectieuse par une souche de Staphylocoque doré Méthicilline – résistante communautaire dans l'Ohio, le Vermont et le Kentucky en 2004, 2005. Près de 34 personnes ont été contaminées présentant des lésions allant de pustules à des abcès nécessitant un drainage chirurgical pour certains. Il a été décrit une épidémie à cette même souche (souche US300) dans une prison du Wisconsin entre 2002 et 2003. A la suite de tatouage traditionnels réalisés en Australie et en Nouvelle-Zélande plusieurs cas de fasciite nécrosante sévère d'origine multibactérienne (*Staphylococcus aureus*, *Streptococcus pyogenes*, *Pseudomonas aeruginosa*, *Corynebacterium species* et *Klebsiella oxytoca*) ont été décrites dont un cas à évolution fatale. Le matériel utilisé ainsi que l'encre ont révélé la présence de bactéries cocci gram positif. Un enfant au Nigeria a été emporté par une septicémie à *Pseudomonas aeruginosa* à la suite d'un tatouage tribal sur la face.

Infections bactériennes *non pyogéniques* :

Syphilis : A la fin du XIX^{ème} siècle jusqu'au début du XX^{ème} siècle la syphilis d'inoculation était la première complication grave du tatouage. Sa fréquence était telle que le tatouage était considéré par la population générale comme un signe de la syphilis. En 1886 sur 41 chancres extra génitaux dépistés chez des militaires américains 26 étaient présents sur des tatouages. La contamination était souvent due au fait que le tatoueur utilisait sa salive pour humidifier les pigments et l'encre ainsi que l'aiguille de tatouage.

Tuberculose cutanée : Des cas d'inoculation de tuberculose ont été décrit dans la littérature. Ghorpade A. a décrit en 2005 deux cas de tuberculose cutanée déclarée à la suite d'un tatouage tribal réalisé en Inde. Il est plausible que le matériel, les préparations topiques et la salive utilisée parfois comme liants furent contaminés par des mycobactéries.

Mycobactérioses atypiques : N. Kluger (2010) décrit une recrudescence des mycobactérioses atypiques avec un développement sous un mode épidémique montrant des symptômes cutanés chez les clients d'un même studio. Deux épidémies ont été rapportées en France, au Havre et à Grenoble. Pour N. Kluger et Coll 2008 les contaminations bactériennes pourraient être liées à la dilution de l'encre avec de l'eau du robinet. En France depuis 2009 la législation rend obligatoire l'obligation d'eau stérile.

Lèpre : Ghorpade A. (2002) reporte 31 cas d'inoculation de la lèpre à la suite de tatouage en Inde dans l'Etat de Chhattisgarh où la lèpre est endémique.

○ Infections virales

Les infections virales transmissibles par le sang comme le virus de l'immunodéficience humaine (VIH) et les hépatites virales constituent une préoccupation majeure. Ainsi un manque de désinfection

de l'environnement et des instruments peut provoquer des contaminations. Il est à noter la survie prolongée du virus de l'hépatite C dans l'environnement, J. Doerrbecker et coll ont décrit une survie du virus jusqu'à 7 jours sur une surface inerte.

Une méta analyse réalisée par Tohme RA et Holmberg SD décrit un risque de complications infectieuses comme l'hépatite C quand les tatouages sont réalisés dans un milieu non professionnel.

Molluscum contagiosum : Ce poxvirus peut se transmettre par contact direct avec un hôte infecté et par auto-inoculation. Il se manifeste par une éruption cutanée simple ou multiple de papules sphériques. Plusieurs cas subséquents la réalisation d'un tatouage ont été décrits, la contamination peut se faire par le biais d'un vecteur passif de transmission ou bien à cause d'une encre de tatouage contaminée.

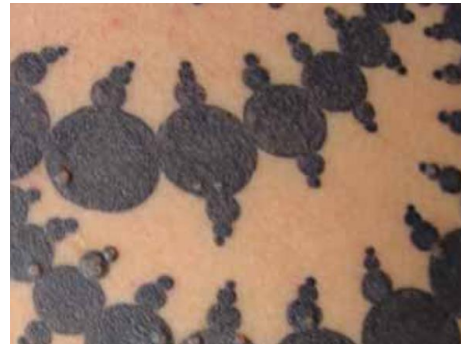

Figure 50 : Molluscum contagiosum sur la peau tatouée, Gala, S. Pérez et Coll 2006

Papillomato virus humain : Plusieurs cas de contamination au HPV ont été décrit dans la littérature, Jung J. Y & Coll ont décrit un cas d'apparition de verrues planes sur le visage à la suite de tatouage des lèvres réalisé par un amateur. La période d'incubation est variable et peut aller d'un mois à une dizaine d'année, la localisation peut se limiter à une seule couleur ce qui induit l'hypothèse d'une modification de l'immunité locale induite par l'encre utilisée. Une extension des verrues ou des Molluscum Contagiosum infracliniques préexistants par un phénomène de Koebner, par auto-inoculation ou contamination par la salive du tatoueur. Brajac et I. & Coll décrivent un cas d'apparition retardée de verrues sur un tatouage provoquée par un coup de soleil. Les UV, facteur d'immunosuppression locale, pourrait favoriser la réactivation virale.

Herpes Simplex : Le tatouage peut inoculer le virus ou déclencher son activation en abaissant le système immunitaire. Begolli Gerqari & Coll ont décrit un cas de réactivation d'HSV de type 1 après un tatouage. Al Quorain Nada A. et Coll reporte un cas d'activation herpétique labiale chez une patiente de 48 ans à la suite d'un tatouage des lèvres. Elle présentait des antécédents d'herpès labial mais avec une symptomatologie beaucoup moins importante. Ses lèvres présentaient de nombreuses lésions vésiculaires et un érythème important et sa lèvre supérieure recouverte d'une croûte était œdématiée.

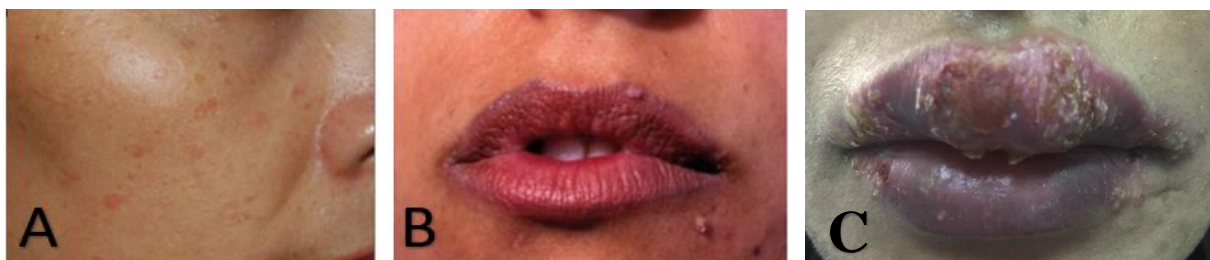


Figure 51 : A Verrues planes faciales conséquence de tatouage des lèvres et des sourcils par un tatoueur amateur, Jung, J. Y., Shin, H. S., Won, C. H., & Cho, S. (2009). - B : Verrues virales développées après une procédure de tatouage du contour des lèvres. Mataix, J., & Silvestre, J. F. (2009). - C : Inflammation sévère à la suite d'un tatouage du contour des lèvres. Nada A AlQuorain et coll (2017)

- Infections mycosiques et parasitaires

Quelques cas d'infections mycosiques et parasitaires ont été rapportés dans la littérature : des dermatophyties, des leishmanioses cutanées, des mycétomes, des sporotrichoses. Khai Y Choong and Leonard J Roberts ont rapporté un cas d'infection mycosique, une sporotrichose cutanée chez un patient des Iles Samoa après la réalisation d'un tatouage traditionnel.

- c) Conséquences tumorales [63]

Il a été décrit plusieurs cas d'apparition de tumeurs cutanées malignes. Nicolas Kluger et Virve Koljone (2012) recense dans la littérature médicale 50 cas de cancer de la peau : 23 cas de carcinomes épidermoïdes et de kératoacanthomes, 16 cas de mélanomes et 11 cas de carcinomes basocellulaires.

Il n'a pas été mis en évidence de causes précises à l'apparition de ces tumeurs, plusieurs facteurs entre en jeu comme l'injection de composés potentiellement toxiques ou cancérogènes, l'exposition au rayonnement ultraviolet, l'inflammation chronique et aussi des facteurs génétiques. En regard de la grande population de tatoués et du faible nombre de cas rapportés le lien de cause à effet ne peut être clairement établi. Le tatouage peut compliquer le diagnostic de lésions mélanocytaires et dans certains cas le traumatisme cutané suivant la réalisation d'un tatouage peut entraîner des modifications histologiques (infiltrats inflammatoires lymphocytaires, fibrose dermique...).

VI- CONCLUSION

Les modifications corporelles telles que le tatouage et le percement sont pratiquées aujourd'hui par de nombreuses communautés et sont de plus en plus répandues dans les pays occidentaux. Il a été décrit différentes pratiques de tatouage et de percement réalisés par diverses communautés ethniques, religieuses, sociales. Ces pratiques peuvent avoir des répercussions importantes sur la santé : des conséquences immédiates à la suite des procédures de percements ou de tatouages comme des saignements ou des œdèmes, marqueurs d'inflammation, plus tardivement il peut survenir des réactions cutanées mais aussi des infections bactériennes, virales, mycosiques qui peuvent être locales ou systémiques. Le devoir d'information et de conseil qui s'applique aux praticiens impose une connaissance de ces pratiques ainsi que leurs conséquences afin de permettre une prise en charge adaptée des patients.

BIBLIOGRAPHIE

1. Abiona, T. C., Balogun, J. A., Adefuye, A. S. & Sloan, P. E. « Body art practices among inmates: Implications for transmission of bloodborne infections ». *American Journal of Infection Control* 38, 121–129 (2010).
2. Al Quorain, Nada A., Haneen A. Yousef, Salih H. AlJabre, Omar M. AlAkloby, et Sahar H. Al Natour. « Cosmetic lip tattoo sequelae: A case report and review of literature ». *Journal of Dermatology & Dermatologic Surgery* 21, n° 2 (1 juillet 2017): 8790. <https://doi.org/10.1016/j.jdds.2017.03.001>.
3. Ammirati CT. What is your diagnosis? Tinea in tattoo. *Cutis*2004;73:228–32.
4. Antonovich, Diana D., et Jeffrey P. Callen. « Development of Sarcoidosis in Cosmetic Tattoos ». *Archives of Dermatology* 141, n° 7 (1 juillet 2005): 86972. <https://doi.org/10.1001/archderm.141.7.869>.
5. Beerman H, Lane RA. Tattoo; a survey of some of the literature concerning the medical complications of tattooing. *Am J Med Sci* 1954;227:444–64.
6. Begolli Gerqari, Antigona, Mybera Ferizi, Merita Kotori, Aferdita Daka, Syzana Hapciu, Ilir Begolli, Mirije Begolli, et Idriz Gerqari. « Activation of Herpes Simplex Infection after Tattoo ». *Acta Dermatovenerologica Croatica: ADC* 26, n° 1 (avril 2018): 7576.
7. Bence R. *Handbook of clinical endodontics*, 2nd edition. Ed. St Louis, 1980
8. Berchon, Ernest. *Histoire médicale du tatouage*. Baillière, 1869.
9. Beresford, William, et George Dixon. *A voyage round the world, but more particularly to the north-west coast of America performed in 1785, 1786, 1787, and 1788, in the King George and Queen Charlotte, Captains Portlock and Dixon ; dedicated, by permission, to Sir Joseph Banks, Bart. /*. London : Published by Geo. Goulding ..., s. d. <https://www.biodiversitylibrary.org/item/90548>.
10. Beverley C. Millar, et John E. Moore. « Antibiotic Prophylaxis, Body Piercing and Infective Endocarditis ». *Journal of Antimicrobial Chemotherapy* 53, n° 2 (1 février 2004): 12326. <https://doi.org/10.1093/jac/dkh034>.
11. Black, F. L., W. J. Hierholzer, D. P. Black, S. H. Lamm, et Lee Lucas. « Nutritional Status of Brazilian Kayapo Indians ». *Human Biology* 49, n° 2 (1977): 13953. <https://www.jstor.org/stable/41465089>.
12. Bouchard Philippe, *Parodontologie & dentisterie implantaire : Volume 1 : médecine parodontale (Coll. Dentaire)*. Lavoisier, 2014. Partie 1, Chapitre 3 tableau 3-1 p9 figure 3-1 p10 figure 3-2 p10
13. Borel France, « *Le vêtement incarné. Les métamorphoses du corps* » Paris: Calman Lévy, coll. «Essai/Société», 1992, p. 174
14. Brajac, I., K. Lončarek, L. Stojnić-Soša, et F. Gruber. « Delayed Onset of Warts over Tattoo Mark Provoked by Sunburn ». *Journal of the European Academy of Dermatology and Venereology* 19, n° 2 (2005): 24748. <https://doi.org/10.1111/j.1468-3083.2004.01121.x>.
15. Brooks, John K., Kenny A. Hooper, et Mark A. Reynolds. « Formation of Mucogingival Defects Associated with Intraoral and Perioral Piercing ». *The Journal of the American Dental Association* 134, n° 7 (juillet 2003): 83743. <https://doi.org/10.14219/jada.archive.2003.0281>.

16. Carpentier Marie, « A propos d'ethno-esthétique : les mutilations buccodentaires volontaires » Thèse d'exercice en Chirurgie-dentaire, Université Henri Poincaré – Nancy I, 2011 http://docnum.univ-lorraine.fr/public/SCDPHA_TD_2011_CARPENTIER_MARIE.pdf.
17. Castells Robin « Les tatouages de la sphère oro-faciale », Thèse d'exercice en Chirurgie-dentaire, Université Paris Descartes, 2018 Sciences du Vivant [q-bio].. dumas-01813820
18. Centers for Disease Control and Prevention (CDC). Methicillin-resistant Staphylococcus aureus skin infections among tattoo recipients--Ohio, Kentucky, and Vermont, 2004-2005. *MMWR Morb. Mortal. Wkly. Rep.* 55, 677–679 (2006).
19. Cetta, F., Graham, L. C., Lichtenberg, R. C., & Warnes, C. A. (1999). Piercing and tattooing in patients with congenital heart disease: patient and physician perspectives. *Journal of adolescent health*, 24(3), 160-162.
20. Chevallier Jacques, « Le piercing dans l'art et l'histoire. »
21. Choong, K. Y. & Roberts, L. J. Ritual Samoan body tattooing and associated sporotrichosis. *Australasian Journal of Dermatology* <https://onlinelibrary-wiley-com.lama.univ-amu.fr/doi/abs/10.1111/j.1440-0960.1996.tb00996.x> (1996) doi:[10.1111/j.1440-0960.1996.tb00996.x](https://doi.org/10.1111/j.1440-0960.1996.tb00996.x).
22. CNTV, November 24, 2011 « Facial tattoos fading with time in SW China » China.org.cn. Consulté le 31 mai 2019. http://www.china.org.cn/video/2011-11/24/content_23994514.htm.
23. Crevier-Buchman L, Borel S, Brasnu S. Physiologie de la déglutition normale. Elsevier Masson(EMC) 2007; 1-14.
24. David Meissner ,The Yanomami: Deep in the Amazon Level W Quick Reader © 2002 Learning Page, Inc. <http://tdapages.treca.org/readingroom/level%20W/yanomami.pdf>
25. De Moor, R. J. G., A. M. J. C. De Witte, K. I. M. Delmé, M. A. A. De Bruyne, G. M. G. Hommeez, et D. Goyvaerts. « Dental and Oral Complications of Lip and Tongue Piercings ». *British Dental Journal* 199, n° 8 (octobre 2005): 5069. <https://doi.org/10.1038/sj.bdj.4812852>.
26. De Quatrebarbes J, Pester-Caron M, Duval Modeste A, et al. Epidémie à Mycobacterium chelonae chez un tatoueur. *Ann Dermatol Venereol* 2005;132, 9S22–5.[33]
27. Deceiving 'Primitivism'. Ainu people in 1910s Travelogues Marco S Centano 224 ». Consulté le 14 janvier 2019 <https://aflls.ucdc.ro/doc/Anale%20FLLS%20no.%201%202018.pdf#page=106>.
28. DeMello, Margo. *Inked: Tattoos and Body Art around the World* [2 Volumes]. ABC-CLIO, 2014.
29. Desruelles F., Castanet J., Botcazou V., Lacour J. Ph, et Ortonne J.P « Phénomène de Koebner et morphées multiples ». /data/revues/01519638/01250009/604/, 28 avril 2008. <https://www.em-consulte.com/en/article/152741>.
30. Deter-Wolf, Aaron, Benoît Robitaille, Lars Krutak, et Sébastien Galliot. « The World's Oldest Tattoos ». *Journal of Archaeological Science: Reports* 5 (février 2016): 1924. <https://doi.org/10.1016/j.jasrep.2015.11.007>.
31. Diallo, P. D., A. M. Diallo-Seck, M. Sembene, M. N. D. Ngom-Ndoye, J. L. Moreau, et A. Diene. « Le tatouage gingival au Sénégal : le "pimpi" : Incidence sur le parodonte du carbone ». *Odonto-stomatologie tropicale* 18, no 71 (1995): 46.

32. Dieckmann, R., I. Boone, S. O. Brockmann, J. A. Hammerl, A. Kolb-Mäurer, M. Goebeler, A. Luch, et S. Dahouk Al. « The Risk of Bacterial Infection After Tattooing. » *Deutsches Arzteblatt International* 113, n° 40 (octobre 2016): 66571. <https://doi.org/10.3238/arztebl.2016.0665>.
33. Dietze, S., D. Winkelmann, R. Garve, T. Blens, J. Fanghänel, P. Proff, T. Gedrange, et S. Maile. « Ritually induced growth disturbances and deformities of the orofacial system – A contribution to cranial morphogenesis ». *Annals of Anatomy - Anatomischer Anzeiger* 189, n° 3 (10 mai 2007): 3048. https://doi.org/10.1016/j.aanat.2006.11.009disposition=inline%3B%20filename%3DNew_Perspectives_on_Human_Sacrifice_and.pdf.
34. Doerrbecker, J., Friesland, M., Ciesek, S., Erichsen, T., Mateu-Gelabert, P., & Steinmann, J. et al. (2011). Inactivation and Survival of Hepatitis C Virus on Inanimate Surfaces. *The Journal Of Infectious Diseases*, 204(12), 1830-1838. doi:10.1093/infdis/jir535
35. Domingo, M., Ferrari, L., Aguas, S., Alejandro, F., Steimetz, T., Sebelli, P., & Olmedo, D. (2018). Oral exfoliative cytology and corrosion of metal piercings. Tissue implications. *Clinical Oral Investigations*, 23(4), 1895-1904. doi:10.1007/s00784-018-2626-4
36. Donald Richie and Ian Buruma, *The Japanese Tattoo*, (New York: Weatherhill, 1980), 54-76.
37. Duff, Michelle. « Des femmes maories nous parlent de leur tatouage facial ». *Vice (blog)*, 16 septembre 2016. <https://www.vice.com/fr/article/mvzkn3/des-femmes-maories-nous-parlent-de-leur-tatouage-facial>.
38. Escudero-Castaño, N, M.A Perea-García, J Campo-Trapero, Cano-Sánchez, et A Bascones-Martínez. « Oral and Perioral Piercing Complications ». *The Open Dentistry Journal* 2 (4 décembre 2008): 13336. <https://doi.org/10.2174/1874210600802010133>
39. Fors, R., Persson, M., Bergström, E., Stenlund, H., Stymne, B., & Stenberg, B. (2008). « Nickel allergy : prevalence in a population of Swedish youths from patch test and questionnaire data. » *Contact Dermatitis*, 58(2), 80-87. Retrieved from <http://www.diva-portal.org/smash/record.jsf?pid=diva2%3A211868&dswid=3940>
40. Foutree, Charles. « Charles Foutree - The Ramnami: ultimate devotion ». *LensCulture*. Consulté le 21 janvier 2019. <https://www.lensculture.com/projects/594150-the-ramnami-ultimate-devotion>.
41. Funk, Caroline. « Ethno-Ornithology in the Rat Islands: Prehistoric Aleut Relationships with Birds in the Western Aleutians, Alaska ». *Journal of Anthropological Archaeology* 51 (septembre 2018): 14458. <https://doi.org/10.1016/j.jaa.2018.06.001>.
42. Garve R., Garve M., Link K., Türp J., & Christian M. « Infant oral mutilation in East Africa – th rapeutic and ritual grounds ». *Tropical Medicine & International Health* 21 (1 juin 2016). <https://doi.org/10.1111/tmi.12740>.
43. Garve, R., Garve M., Türp J C. & Meyer C G. « Labrets in Africa and Amazonia: Medical Implications and Cultural Determinants ». *Tropical Medicine & International Health* 22, n° 2 (1 février 2017): 23240. <https://doi.org/10.1111/tmi.12812>.
44. Gaye F., Kane A.M., Ndoeye A., & Mbaye M. « Esthétique bucco-dentaire en milieu traditionnel au Sénégal », s. d., 4.
45. Ghorpade A. « Inoculation (tattoo) leprosy: a report of 31 cases. » *J Eur AcadDermatol Venereol* 2002;16:494–9.
46. Ghorpade, A. « Tattoo inoculation lupus vulgaris in two Indian ladies. » *Journal of the European Academy of Dermatology and Venereology* 20, 476–477 (2006).

47. Gray, G. « Health care in North must acknowledge Inuit values, traditional medicine. » *CMAJ: Canadian Medical Association Journal* 155, n° 11 (1 décembre 1996): 161314. <https://www.ncbi.nlm.nih.gov/pmc/articles/PMC1335006/>.
48. Guilhem, Dorothée. « Le charme féminin chez les Peuls Djeneri du Mali : Un « objet » de la nature ou de la culture? » *Anthropologie et Sociétés* 32 (2008): 1117. <https://doi.org/10.7202/000200ar>.
49. Hayes, M., & Harkness, G. (2001). « Body piercing as a risk factor for viral hepatitis: An integrative research review. » *American Journal Of Infection Control*, 29(4), 271-274. doi:10.1067/mic.2001.114402
50. High, W., Ayers, R., Adams, J., Chang, A., & Fitzpatrick, J. (2006). « Granulomatous reaction to titanium alloy: An unusual reaction to ear piercing. » *Journal Of The American Academy Of Dermatology*, 55(4), 716-720. doi:10.1016/j.jaad.2006.02.028
51. Hornecker, Else, Rainer F. Mausberg, Dirk Ziebolz, Constantin Stuehmer, et Katrin van Nüss. « Complications of Tongue Piercing: A Review of the Literature and Three Case Reports ». *The Journal of Contemporary Dental Practice* 10, n° 6 (novembre 2009): 6571. <https://doi.org/10.5005/jcdp-10-6-65>.
52. International, Survival. « Zo'é ». Consulté le 28 novembre 2018. <https://www.survivalinternational.fr/peuples/zoe>.
53. Juhas, Elizabeth, et Joseph C. English. « Tattoo-Associated Complications ». *Journal of Pediatric and Adolescent Gynecology* 26, n° 2 (avril 2013): 12529. <https://doi.org/10.1016/j.jpag.2012.08.005>.
54. Jung, J. Y., H. S. Shin, C. H. Won, et S. Cho. « Facial Verruca Plana That Developed after Semipermanent Tattooing. » *Annals of Dermatology* 21, n° 1 (février 2009): 9294. <https://doi.org/10.5021/ad.2009.21.1.92>.
55. Kapferer, I., Hienz, S. & Ulm, C. « Labial piercing and localized periodontal destruction – partial periodontal regeneration following periodontal debridement and free gingival graft. » *Dental Traumatology* 24, 112–114 (2008).
56. Kapferer, I., T. Benesch, N. Gregoric, C. Ulm, et S. A. Hienz. « Lip piercing: prevalence of associated gingival recession and contributing factors. A cross-sectional study ». *Journal of Periodontal Research* 42, n° 2 (avril 2007): 17783. <https://doi.org/10.1111/j.1600-0765.2006.00931.x>.
57. Kazandjieva, Jana, et Nikolai Tsankov. « Tattoos: dermatological complications ». *Clinics in Dermatology* 25, n° 4 (1 juillet 2007): 37582. <https://doi.org/10.1016/j.clindermatol.2007.05.012>.
58. Keddie, Grant. « Symbolism and context: the world history of the labret and cultural diffusion on the pacific rim », s. d., 39. Consulté le 20 novembre 2018. <http://staff.royalbcmuseum.bc.ca/wp-content/uploads/2013/09/LABRET-PAPER-1989-Grant-Keddie.pdf>.
59. Khunger, N., A. Molpariya, et A. Khunger. « Complications of Tattoos and Tattoo Removal: Stop and Think Before You Ink. » *Journal of Cutaneous and Aesthetic Surgery* 8, n° 1 (mars 2015): 3036. <https://doi.org/10.4103/0974-2077.155072>.
60. Kluger, N., et B. Guillot. « Complications des piercings ». [/data/revues/01519638/v137i2/S0151963809007674/](https://www.em-consulte.com/en/article/243829#top), 18 février 2010. <https://www.em-consulte.com/en/article/243829#top>.
61. Kluger, N., Misery, L., Seité, S., & Taieb, C. (2017). Tatoués, qui êtes-vous ? Étude épidémiologique sur un échantillon représentatif de 5000 français. *Annales De Dermatologie Et De Vénérologie*, 144(12), S234. doi:10.1016/j.annder.2017.09.375

62. Kluger, Nicolas, Christine Muller, et Nathalie Gral. « Atypical Mycobacteria Infection Following Tattooing: Review of an Outbreak in 8 Patients in a French Tattoo Parlor ». *Archives of Dermatology* 144, n° 7 (21 juillet 2008): 94142. <https://doi.org/10.1001/archderm.144.7.941>.
63. Kluger, Nicolas, et Virve Koljonen. « Tattoos, Inks, and Cancer ». *The Lancet Oncology* 13, n° 4 (avril 2012): e16168. [https://doi.org/10.1016/S1470-2045\(11\)70340-0](https://doi.org/10.1016/S1470-2045(11)70340-0).
64. Korere (feeding funnel) | Collections Online - Museum of New Zealand Te Papa Tongarewa ». Consulté le 21 janvier 2019. <https://collections.tepapa.govt.nz/object/213023>.
65. Korman, T. M., Grayson, M. L. & Turnidge, J. D. « Polymicrobial septicaemia with *Pseudomonas aeruginosa* and *Streptococcus pyogenes* following traditional tattooing ». *J. Infect.* 35, 203 (1997).
66. Lakhan, S., & Harle, L. (2008). « Fatal fulminant herpes simplex hepatitis secondary to tongue piercing in an immunocompetent adult: a case report. » *Journal Of Medical Case Reports*, 2(1). doi:10.1186/1752-1947-2-356
67. Le peuple inuit | Centre de santé Inuulitsivik ». Consulté le 23 novembre 2018. <http://www.inuulitsivik.ca/activites-et-culture/le-peuple-inuit>.
68. Leichter, Jonathan W., et Brian D. Monteith. « Prevalence and risk of traumatic gingival recession following elective lip piercing ». *Dental Traumatology* 22, n° 1 (février 2006): 713. <https://doi.org/10.1111/j.1600-9657.2006.00332.x>.
69. Levin, Liran, Yehuda Zadik, et Tal Becker. « Oral and dental complications of intra-oral piercing ». *Dental Traumatology* 21, n° 6 (décembre 2005): 34143. <https://doi.org/10.1111/j.1600-9657.2005.00395.x>.
70. López-Medrano F, Costa JR, Rodriguez-Peralto JL, Aguado JM. « An HIV-positive man with tattoo induration. » *Clin Infect Dis* 2007;45, 220–1, 267–8
71. Lowe, Lynne S. « Los bezotes como símbolos de jerarquía militar en el México antiguo », s. d., 7. Consulté le 20 novembre 2018. <https://revistas-filologicas.unam.mx/estudios-mesoamericanos/index.php/em/article/viewFile/24/24>.
72. Martinello RA, Cooney EL. « Cerebellar brain abscess associated with tongue piercing. » *Clin Infect Dis.* 2003 ; 36 : 32-4.
73. Mataix, J., et J. F. Silvestre. « Cutaneous Adverse Reactions to Tattoos and Piercings ». *Actas Dermo-Sifiliográficas (English Edition)* 100, n° 8 (1 octobre 2009): 64356. [https://doi.org/10.1016/S1578-2190\(09\)70146-5](https://doi.org/10.1016/S1578-2190(09)70146-5).
74. Mathur DR, Sahoo A. « *Pseudomonas* septicaemia following tribal tattoo marks. » *Trop Geogr Med* 1984;36:301–2
75. Davido N., Yasukawa K. « Médecine orale et chirurgie orale - Parodontologie. » (2019). Maloine.
76. Millar, B. C. & Moore, J. E. « Antibiotic prophylaxis, body piercing and infective endocarditis. » *J Antimicrob Chemother* 53, 123–126 (2004).
77. Miller, Daniel M., Ann Arbor Mich, et Robert T. Brodell. « Verruca Restricted to the Areas of Black Dye Within a Tattoo ». *Archives of Dermatology* 130, n° 11 (1 novembre 1994): 145354. <https://doi.org/10.1001/archderm.1994.01690110123029>.
78. Miller, Jay. « Tsimshian Culture: A Light Through the Ages. » U of Nebraska Press, 2000.

79. Miller, Jr., Preston D. « A Classification of Marginal Tissue Recession ». *International Journal of Periodontics & Restorative Dentistry* 5, n° 2 (avril 1985): 813. <http://search.ebscohost.com/login.aspx?direct=true&db=ddh&AN=39258008&lang=fr&site=ehost-live>.
80. Molina, Luciana, et Ricardo Romiti. « Molusco Contagioso Em Tatuagem ». *Anais Brasileiros de Dermatologia* 86, n° 2 (avril 2011): 35254. <https://doi.org/10.1590/S0365-05962011000200022>.
81. Müller, Elise. « Poétique du « sauvage »: une pratique de tatouage dans le monde contemporain », s. d., 287.
82. Munson, Jessica, Viviana Amati, Mark Collard, et Martha J. Macri. « Classic Maya Bloodletting and the Cultural Evolution of Religious Rituals: Quantifying Patterns of Variation in Hieroglyphic Texts ». *PLOS ONE* 9, n° 9 (25 septembre 2014): e107982. <https://doi.org/10.1371/journal.pone.0107982>.
83. Ng, Kok Han, Chong Huat Siar, et T Ganesapillai. « Sarcoid-like foreign body reaction in body piercing: A report of two cases ». *Oral Surgery, Oral Medicine, Oral Pathology, Oral Radiology, and Endodontology* 84, n° 1 (1 juillet 1997): 2831. [https://doi.org/10.1016/S1079-2104\(97\)90289-4](https://doi.org/10.1016/S1079-2104(97)90289-4).
84. Niang Fall, F. « Tatouage gingivo-labial: étude anatomo-pathologique et chimique ». Thèse d'exercice, Université Cheik Anta Diop, 2000. <http://196.1.97.20/viewer.php?c=thm&d=THM-43180>.
85. Nicopoulou-Karayianni, K., Bragger, U. & Lang, N. P. Patterns of periodontal destruction associated with incomplete root fractures. *Dentomaxillofacial Radiology* (2014) doi:[10.1038/sj.dmfr.4600264](https://doi.org/10.1038/sj.dmfr.4600264).
86. Orthlieb, J.-D., D. Deroze, J. Lacout, et A. Maniere-Ezvan. « Occlusion pathogène et occlusion fonctionnelle : définitions des finitions ». *L'Orthodontie Française* 77, n° 4 (décembre 2006): 45159. <https://doi.org/10.1051/orthodfr/200677451>.
87. Oztel, M. & Birch, P. G. « Periapical abscess of a lower central incisor associated with a tongue piercing: A case report. » (2016). doi:[10.15761/docr.1000151](https://doi.org/10.15761/docr.1000151).
88. Patussi C, Sassi LM, Da Silva WP, Zavarez LB, Schussel JL(2014) Oral Pyogenic Granuloma after Tongue Piercing Use: Case Report. *Dentistry* 4: 229. doi:10.4172/2161-1122.1000229
89. Pérez Gala, S., A. Alonso Pérez, L. Ríos Buceta, M. Aragüés Montañés, et A. García Díez. « Molluscum Contagiosum on a Multicoloured Tattoo ». *Journal of the European Academy of Dermatology and Venereology* 20, n° 2 (2006): 22122. <https://doi.org/10.1111/j.1468-3083.2005.01363.x>.
90. Peticolas, T., Tilliss, T. S., & Cross-Poline, G. N. (2000). « Oral and perioral piercing: a unique form of self-expression. » *The journal of contemporary dental practice*, 1(3), 30-46.
91. Pierre Etienne. « L'histoire du peuple Aïnou ». *Japon Infos*, 25 mars 2013. <https://www.japoninfos.com/lhistoire-du-peuple-ainou.html>.
92. Pitt Rivers Museum Body Arts « Pacific NW coast mask and labrets ». Consulté le 22 novembre 2018. <http://web.prm.ox.ac.uk/bodyarts/index.php/permanent-body-arts/reshaping-and-piercing/157-pacific-nw-coast-mask-and-labrets.html>. © 2011 - The Pitt Rivers Museum, University of Oxford, England
93. Plessas, A. & Pepelassi, E. « Dental and periodontal complications of lip and tongue piercing: prevalence and influencing factors. » *Australian Dental Journal* 57, 71–78 (2012).
94. Poisson, Barbara Aoki. « The Ainu of Japan », Lerner Publications, 2002.
95. Porter CJ, Simcock JW, MacKinnon CA. « Necrotising fasciitis and cellulitis after traditional Samoan tattooing: case reports. » *J Infect* 2005;50:149–52

96. Pramod RC, Suresh KV, Kadashetti V, Shivakumar KM, Ingaleshwar PS, Shetty SJ. « Oral piercing: A risky fashion. » *J Educ Ethics Dent* 2012;2:56-60.
97. Rahilly, Gerard, et Catherine Crocker. « Pathological Migration: An Unusual Cause of Midline Diastema ». *Dental Update* 30, n° 10 (2 décembre 2003): 54749. <https://doi.org/10.12968/denu.2003.30.10.547>.
98. Reddish, J. (2013). « Labrets: Piercing and Stretching on the Northwest Coast and in Amazonia » *Mundo Amazónico*, 4(0), 57-75. Retrieved from <https://revistas.unal.edu.co/index.php/imanimundo/article/view/37644>
99. Rotily, M, C Delorme, Y Obadia, N Escaffre, and A Galinier-Pujol. 1998. « Survey Of French Prison Found That Injecting Drug Use And Tattooing Occurred ». *BMJ* 316 (7133): 777-777. *BMJ*. doi:10.1136/bmj.316.7133.777.
100. Sáez, M., M. Rodríguez-Martín, M. Sidro-Sarto, R. Cabrera de Paz, F. Rodríguez-García, E. Fagundo- González, A. Carnerero, et al. « Multiple *Verrucae Vulgaris* in a Young Woman's Tattoo ». *Journal of the European Academy of Dermatology and Venereology* 20, n° 3 (2006): 35657. <https://doi.org/10.1111/j.1468-3083.2006.01438.x>.
101. Salle Marina « An analysis of labrets and their social context on the pacific northwest coast of british columbia », s. d., 204. ba, simon fraser university, 2006
102. Sauer, Michael W., Christopher J. Siano, et Harold K. Simon. « Presentation of an Adolescent with Delayed-Onset Massive Hemorrhage and Shock from a Tongue Piercing ». *The American Journal of Emergency Medicine* 29, n° 9 (1 novembre 2011): 1238.e5-1238.e7. <https://doi.org/10.1016/j.ajem.2010.09.018>.
103. Schoeller, Martin. « Les Kayapo, la tribu qui voulait reconquérir l'Amazonie ». *Les Kayapo, la tribu qui voulait reconquérir l'Amazonie* | National Geographic, 27 octobre 2017. <http://www.nationalgeographic.fr/environnement/les-kayapo-la-tribu-qui-voulait-reconquerir-lamazonie>.
104. Schreiber, Ines, Bernhard Hesse, Christian Seim, Hiram Castillo-Michel, Julie Villanova, Peter Laux, Nadine Drejack, et al. « Synchrotron-Based v-XRF Mapping and μ -FTIR Microscopy Enable to Look into the Fate and Effects of Tattoo Pigments in Human Skin ». *Scientific Reports* 7, n° 1 (12 septembre 2017): 11395. <https://doi.org/10.1038/s41598-017-11721-z>.
105. Scully, C., et M. Chen. « Tongue Piercing (Oral Body Art) ». *British Journal of Oral and Maxillofacial Surgery* 32, n° 1 (février 1994): 3738. [https://doi.org/10.1016/0266-4356\(94\)90171-6](https://doi.org/10.1016/0266-4356(94)90171-6).
106. Shashikumar, B M, M R Harish, B Shwetha, M Kavya, K Deepadarshan, et H N Phani. « Hypersensitive Reaction to Tattoos: A Growing Menace in Rural India ». *Indian Journal of Dermatology* 62, n° 3 (2017): 29196. https://doi.org/10.4103/ijid.IJD_210_16.
107. Shin, Jae Bin, Soo Hong Seo, Byoung Kwon Kim, Il Hwan Kim, et Sang Wook Son. « Cutaneous T Cell Pseudolymphoma at the Site of a Semipermanent Lip-Liner Tattoo ». *Dermatology* 218, n° 1 (2009): 7578. <https://doi.org/10.1159/000174102>.
108. Singh, Amrinder, et Avantika Tuli. « Oral piercings and their dental implications: a mini review ». *Journal of Investigative & Clinical Dentistry* 3, n° 2 (mai 2012): 9597. <https://doi.org/10.1111/j.2041-1626.2011.00108.x>.

109. Singh, Arun K., et Durga Karki. « Micropigmentation: Tattooing for the Treatment of Lip Vitiligo ». *Journal of Plastic, Reconstructive & Aesthetic Surgery* 63, n° 6 (juin 2010): 98891. <https://doi.org/10.1016/j.bjps.2009.03.013>.
110. Stamenov, N., G. Tomov, Z. Denkova, et I. Dobrev. « In Vitro Study on the Adhesion and Colonization of *Candida Albicans* on Metal and Acrylic Piercings ». *Acta Medica Bulgarica* 43, n° 1 (1 mars 2016): 513. <https://doi.org/10.1515/amb-2016-0001>.
111. Stanko, Peter, Dusan Poruban, Jozef Mracna, Dusan Holly, Branislav Janicek, Zuzana Pinakova, Miriam Porubská, et Stefan Galbavy. « Squamous cell carcinoma and piercing of the tongue – A case report ». *Journal of Cranio-Maxillofacial Surgery* 40, n° 4 (1 juin 2012): 32931. <https://doi.org/10.1016/j.jcms.2011.05.005>.
112. « Tattooing Mallet - Collections Online - Museum of New Zealand Te Papa Tongarewa ». Consulté le 21 janvier 2019. <https://collections.tepapa.govt.nz/object/148221>.
113. « The Lure of the Labret: Haida Masks and Dolls Made for the Souvenir Market | Peabody Museum ». Consulté le 3 décembre 2018. <https://www.peabody.harvard.edu/node/831>.
114. « The Phuket Vegetarian Festival Reaches New Levels of Ritualised Piercing ». *HuffPost UK*, 29 septembre 2014. https://www.huffingtonpost.co.uk/2014/09/29/the-phuket-vegetarian-festival_n_5899446.html.
115. Tohme, R. A. & Holmberg, S. D. « Transmission of hepatitis C virus infection through tattooing and piercing: a critical review. » *Clin Infect Dis* 54, 1167–1178 (2012).
116. Tronel H, Chaudemanche H, Pechier N, Doutrelant L, Hoen B « Endocarditis due to *Neisseria mucosa* after tongue piercing. » *Clin Microbiol Infect.* 2001;7:275–6 [10.1046/j.1469-0691.2001.00241.x](https://doi.org/10.1046/j.1469-0691.2001.00241.x)
117. Turner, Terence. « Social Body and Embodied Subject: Bodiliness, Subjectivity, and Sociality among the Kayapo ». *Cultural Anthropology* 10, n° 2 (1995): 14370. <http://www.jstor.org/stable/656331>.
118. Uhi matarau (many-pointed tattooing instrument) | Collections Online - Museum of New Zealand Te Papa Tongarewa ». Consulté le 21 janvier 2019. <https://collections.tepapa.govt.nz/object/137322>.
119. Vauzelle, Loïc. « Partition du corps et ornements des dieux aztèques ». *Ateliers d'anthropologie. Revue éditée par le Laboratoire d'ethnologie et de sociologie comparative*, n° 40 (3 juillet 2014). <https://doi.org/10.4000/ateliers.9612>.
120. Ventä, I., Lakoma, A., Haahtela, S., Peltola, J., Ylipaavalniemi, P., & Turtola, L. (2005). « Oral piercings among first-year university students. » *Oral Surgery, Oral Medicine, Oral Pathology, Oral Radiology, And Endodontology*, 99(5), 546-549. doi:10.1016/j.tripleo.2004.08.015
121. Ventolini, G., Tsai, P. & Moore, L. D. C. « *Dubliniensis* in an immunocompetent patient with metal lingual frenulum piercing. » *Medical Mycology Case Reports* 14, 27–29 (2016).
122. Weber, D. J., Rutala, W. A. & Sickbert-Bennett, E. E. « Outbreaks associated with contaminated antiseptics and disinfectants. » *Antimicrob. Agents Chemother.* 51, 4217–4224 (2007).
123. Wohlrab, S., Stahl, J., & Kappeler, P. (2007). « Modifying the body : Motivations for getting tattooed and pierced. » *Body Image*, 4(1), 87-95. doi:10.1016/j.bodyim.2006.12.001
124. Wong, H.-W., Tay, Y.-K. & Sim, C.-S. « Eruption on a tattoo : A case of primary inoculation tuberculosis. » *Australasian Journal of Dermatology* 46, 84–87 (2005).

125. Yadav, Priyanka, Ashok Kumar Mohapatra, et Ankita Jain. « Oral Piercing/Art- Fashion or Risk », *Journal of Advanced Medical and Dental Sciences Research* [Vol. 2|Issue 2| April-June 2014 . <http://jamdsr.com/pdf2b/OralPiercinganArtFashionorRisk.pdf>
126. Zadik, Y., S. Burnstein, E. Derazne, V. Sandler, C. Ianculovici, et T. Halperin. « Colonization of Candida: prevalence among tongue-pierced and non-pierced immunocompetent adults ». *Oral Diseases* 16, n° 2 (mars 2010): 17275. <https://doi.org/10.1111/j.1601-0825.2009.01618.x>.
127. Ziebolz, D. et al. « Comprehensive assessment of dental behaviour and oral status in patients with tongue piercing-results of a cross-sectional study. » *Clin Oral Investig* (2019) doi:[10.1007/s00784-019-03002-y](https://doi.org/10.1007/s00784-019-03002-y).
128. Ziebolz, D. et al. « Prevalence of periodontal pathogenic bacteria at different oral sites of patients with tongue piercing — results of a cross sectional study. » *Diagnostic Microbiology and Infectious Disease* 114888 (2019) doi:[10.1016/j.diagmicrobio.2019.114888](https://doi.org/10.1016/j.diagmicrobio.2019.114888).
129. Ziebolz, D., E. Hornecker, et R. F. Mausberg. « Microbiological findings at tongue piercing sites – implications to oral health ». *International Journal of Dental Hygiene* 7, n° 4 (novembre 2009): 25662. <https://doi.org/10.1111/j.1601-5037.2009.00369.x>.
130. Ziebolz, Dirk, Constantin Von See, Katrin van Nüss, Else Hornecker, et Rainer Mausberg. *Complications of tongue piercing: A review of the literature and three case reports*. Vol. 10, 2009.

ROCHET Marie – Percements et tatouages communautaires au niveau de la sphère oro-faciale

Th. : Chir. dent. : Marseille : Aix –Marseille Université : 2019

Rubrique de classement : Santé publique

Résumé :

Les percements et les tatouages communautaires au niveau de la sphère oro-faciale font l'objet de ce travail. Ces pratiques se popularisent et leur prévalence augmente chaque année. Ce travail a pour but d'améliorer leur compréhension et d'expliquer les conséquences qui peuvent survenir à la suite de leur réalisation afin de permettre une meilleure prise en charge préventive et thérapeutique.

Après quelques rappels anatomiques, les pratiques de tatouages et de percements seront définies ainsi que les normes sanitaires qui les réglementent.

Les parties suivantes exposeront les différentes pratiques de percements et de tatouages de la sphère oro-faciale dans différentes communautés du monde (Afrique, Asie, Océanie et dans les pays occidentaux) puis leurs motivations, leurs techniques et outils de réalisation seront développés.

La dernière partie de ce travail concerne les diverses conséquences qui peuvent s'ensuivre au niveau des tissus mous, dentaires, parodontaux, les conséquences sur les fonctions oro-faciales et les complications infectieuses qui peuvent en résulter.

Mots clés :

Lèvres – Langue – Dents – Tatouage – Percements

ROCHET Marie – Community piercings and tattoos on the oro-facial sphere

Abstract:

Community piercings and tattoos in the oro-facial sphere are the subject of this work. These practices are becoming more popular and their prevalence is increasing every year. This work aims to improve their understanding and explain the consequences that may occur as a result of their practice to allow better preventive and therapeutic management.

After some anatomical reminders, tattoo and piercing practices will be defined as well as the sanitary standards that regulate them.

The following sections will present the different practices of piercing and tattoos on the orofacial sphere in different communities of the world (Africa, Asia, Oceania and the Western countries), then their motivations, techniques and tools of realization will be developed.

The last part of this work concerns the various consequences that may result on soft, dental, periodontal tissues, the consequences on oro-facial functions and infectious complications that may result.

MeSH:

Lips – Tongue – Teeth – Tattoo – Piercing

Adresse de l'auteur :

3 square Stalingrad
13001 MARSEILLE