



HAL
open science

Évaluation de la sédation pour les IRMs pédiatriques à partir d'une série de cas au sein d'une unité française de réanimation pédiatrique et d'une enquête nationale sur les pratiques anesthésiques pour les IRMs pédiatriques (DEXIRM-Survey)

Hélène Lepeltier

► To cite this version:

Hélène Lepeltier. Évaluation de la sédation pour les IRMs pédiatriques à partir d'une série de cas au sein d'une unité française de réanimation pédiatrique et d'une enquête nationale sur les pratiques anesthésiques pour les IRMs pédiatriques (DEXIRM-Survey). Médecine humaine et pathologie. 2019. dumas-02490756

HAL Id: dumas-02490756

<https://dumas.ccsd.cnrs.fr/dumas-02490756>

Submitted on 25 Feb 2020

HAL is a multi-disciplinary open access archive for the deposit and dissemination of scientific research documents, whether they are published or not. The documents may come from teaching and research institutions in France or abroad, or from public or private research centers.

L'archive ouverte pluridisciplinaire **HAL**, est destinée au dépôt et à la diffusion de documents scientifiques de niveau recherche, publiés ou non, émanant des établissements d'enseignement et de recherche français ou étrangers, des laboratoires publics ou privés.

UNIVERSITÉ de CAEN NORMANDIE

UFR SANTÉ

Année 2018/2019

THÈSE POUR L'OBTENTION
DU GRADE DE DOCTEUR EN MÉDECINE

Présentée et soutenue publiquement le : 11 Octobre 2019

par

Mme Hélène LEPELTIER

Née le 28 Décembre 1991 à CAEN (*Calvados*)

TITRE DE LA THÈSE :

**Evaluation de la sédation pour les IRMs pédiatriques à partir
d'une série de cas au sein d'une unité française de
réanimation pédiatrique et d'une enquête nationale sur les
pratiques anesthésiques pour les IRMs pédiatriques (DEXIRM-
Survey).**

Président : Monsieur le Professeur BROUARD Jacques

Membres : Monsieur le Professeur HANOZ Jean-Luc

Madame le Docteur DUPONT Claire

Directeur de thèse : Dr GOYER Isabelle

Co-directeur de thèse : Dr BROSSIER David

Année Universitaire 2018 / 2019**Doyen**

Professeur Emmanuel TOUZÉ

Assesseurs

Professeur Paul MILLIEZ (pédagogie)

Professeur Guy LAUNOY (recherche)

Professeur Sonia DOLLFUS & Professeur Evelyne EMERY (3^{ème} cycle)**Directrice administrative**

Madame Sarah CHEMTOB

PROFESSEURS DES UNIVERSITÉS - PRATICIENS HOSPITALIERS

M.	AGOSTINI Denis	Biophysique et médecine nucléaire
M.	AIDE Nicolas	Biophysique et médecine nucléaire
M.	ALLOUCHE Stéphane	Biochimie et biologie moléculaire
M.	ALVES Arnaud	Chirurgie digestive
M.	AOUBA Achille	Médecine interne
M.	BABIN Emmanuel	Oto-Rhino-Laryngologie
M.	BÉNATEAU Hervé	Chirurgie maxillo-faciale et stomatologie
M.	BENOIST Guillaume	Gynécologie - Obstétrique
M.	BERGER Ludovic	Chirurgie vasculaire
M.	BERGOT Emmanuel	Pneumologie
M.	BIBEAU Frédéric	Anatomie et cytologie pathologique
Mme	BRAZO Perrine	Psychiatrie d'adultes
M.	BROUARD Jacques	Pédiatrie
M.	BUSTANY Pierre	Pharmacologie
Mme	CHAPON Françoise	Histologie, Embryologie
Mme	CLIN-GODARD Bénédicte	Médecine et santé au travail
M.	COQUEREL Antoine	Pharmacologie
M.	DAO Manh Thôn	Hépatologie-Gastro-Entérologie
M.	DAMAJ Ghandi Laurent	Hématologie
M.	DEFER Gilles	Neurologie
M.	DELAMILLIEURE Pascal	Psychiatrie d'adultes
M.	DENISE Pierre	Physiologie
M.	DERLON Jean-Michel <small>Éméritat jusqu'au 31/08/2020</small>	Neurochirurgie
Mme	DOLLFUS Sonia	Psychiatrie d'adultes
M.	DREYFUS Michel	Gynécologie - Obstétrique
M.	DU CHEYRON Damien	Réanimation médicale
Mme	ÉMERY Evelyne	Neurochirurgie
M.	ESMAIL-BEYGUI Farzin	Cardiologie
Mme	FAUVET Raffaèle	Gynécologie - Obstétrique

M. FISCHER Marc-Olivier péri-opérateur	Anesthésiologie – réanimation et médecine
M. GÉRARD Jean-Louis péri-opérateur	Anesthésiologie – réanimation et médecine
M. GUILLOIS Bernard	Pédiatrie
Mme GUITTET-BAUD Lydia prévention	Epidémiologie, économie de la santé et
M. HABRAND Jean-Louis	Cancérologie option Radiothérapie
M. HAMON Martial	Cardiologie
Mme HAMON Michèle	Radiologie et imagerie médicale
M. HANOUS Jean-Luc péri-opérateur	Anesthésiologie – réanimation et médecine
M. HULET Christophe traumatologique	Chirurgie orthopédique et
M. HURAU de LIGNY Bruno <small>Éméritat jusqu'au 31/01/2020</small>	Néphrologie
M. ICARD Philippe	Chirurgie thoracique et cardio-vasculaire
M. JOIN-LAMBERT Olivier	Bactériologie - Virologie
Mme JOLY-LOBBEDEZ Florence	Cancérologie
M. JOUBERT Michael	Endocrinologie
Mme KOTTLER Marie-Laure	Biochimie et biologie moléculaire
M. LAUNOY Guy prévention	Epidémiologie, économie de la santé et
M. LE COUTOUR Xavier prévention	Epidémiologie, économie de la santé et
M. LE HELLO Simon	Bactériologie-Virologie
Mme LE MAUFF Brigitte	Immunologie
M. LEPORRIER Michel <small>Éméritat jusqu'au 31/08/2020</small>	Hématologie
M. LEROY François	Rééducation fonctionnelle
M. LOBBEDEZ Thierry	Néphrologie
M. MANRIQUE Alain	Biophysique et médecine nucléaire
M. MARCÉLLI Christian	Rhumatologie
M. MARTINAUD Olivier	Neurologie
M. MAUREL Jean	Chirurgie générale
M. MILLIEZ Paul	Cardiologie
M. MOREAU Sylvain	Anatomie/Oto-Rhino-Laryngologie
M. MOUTEL Grégoire	Médecine légale et droit de la santé
M. NORMAND Hervé	Physiologie
M. PARIENTI Jean-Jacques communication	Biostatistiques, info. médicale et tech. de
M. PELAGE Jean-Pierre	Radiologie et imagerie médicale
Mme PIQUET Marie-Astrid	Nutrition
M. QUINTYN Jean-Claude	Ophthalmologie
M. RAVASSE Philippe	Chirurgie infantile
M. REZNIK Yves	Endocrinologie
M. ROD Julien	Chirurgie infantile
M. ROUPIE Eric	Médecine d'urgence
Mme THARIAT Juliette	Radiothérapie
M. TILLOU Xavier	Urologie
M. TOUZÉ Emmanuel	Neurologie
M. TROUSSARD Xavier	Hématologie
Mme VABRET Astrid	Bactériologie - Virologie

M. VERDON Renaud	Maladies infectieuses
Mme VERNEUIL Laurence	Dermatologie
M. VIADER Fausto	Neurologie
M. VIVIEN Denis	Biologie cellulaire

PROFESSEUR DES UNIVERSITÉS

PROFESSEUR ASSOCIÉ DES UNIVERSITÉS A TEMPS PLEIN

M. VABRET François	Addictologie
---------------------------	--------------

PROFESSEURS ASSOCIÉS DES UNIVERSITÉS A MI-TEMPS

M. de la SAYETTE Vincent	Neurologie
Mme DOMPMARTIN-BLANCHÈRE Anne	Dermatologie
Mme LESCURE Pascale	Gériatrie et biologie du vieillissement
M. SABATIER Rémi	Cardiologie

PRCE

Mme LELEU Solveig	Anglais
--------------------------	---------

Année Universitaire 2018 / 2019**Doyen**

Professeur Emmanuel TOUZÉ

Assesseurs

Professeur Paul MILLIEZ (pédagogie)

Professeur Guy LAUNOY (recherche)

Professeur Sonia DOLLFUS & Professeur Evelyne EMERY (3^{ème} cycle)**Directrice administrative**

Madame Sarah CHEMTOB

**MAITRES DE CONFERENCES DES UNIVERSITÉS - PRATICIENS
HOSPITALIERS**

M. ALEXANDRE Joachim	Pharmacologie clinique
Mme BENHAÏM Annie	Biologie cellulaire
M. BESNARD Stéphane	Physiologie
Mme BONHOMME Julie	Parasitologie et mycologie
M. BOUVIER Nicolas	Néphrologie
M. COULBAULT Laurent	Biochimie et Biologie moléculaire
M. CREVEUIL Christian	Biostatistiques, info. médicale et tech. de communication
M. DE BOYSSON Hubert	Médecine interne
Mme DEBRUYNE Danièle Éméritat jusqu'au 31/08/2019	Pharmacologie fondamentale
Mme DERLON-BOREL Annie Éméritat jusqu'au 31/08/2020	Hématologie
Mme DINA Julia	Bactériologie - Virologie
Mme DUPONT Claire	Pédiatrie
M. ÉTARD Olivier	Physiologie
M. GABEREL Thomas	Neurochirurgie
M. GRUCHY Nicolas	Génétique
M. GUÉNOLE Fabian	Pédopsychiatrie
M. HITIER Martin	Anatomie - ORL Chirurgie Cervico-faciale
M. ISNARD Christophe	Bactériologie Virologie
M. LEGALLOIS Damien	Cardiologie
Mme LELONG-BOULOUARD Véronique	Pharmacologie fondamentale
Mme LEPORRIER Nathalie Éméritat jusqu'au 31/10/2020	Génétique
Mme LEVALLET Guénaëlle	Cytologie et Histologie
M. LUBRANO Jean	Chirurgie générale
M. MITTRE Hervé	Biologie cellulaire
M. REPESSÉ Yohann	Hématologie

M.	SESBOÛÉ Bruno	Physiologie
M.	TOUTIRAIS Olivier	Immunologie
M.	VEYSSIERE Alexis	Chirurgie maxillo-faciale et stomatologie

MAITRES DE CONFERENCES ASSOCIÉS DES UNIVERSITÉS A MI-TEMPS

Mme	ABBATE-LERAY Pascale	Médecine générale
M.	COUETTE Pierre-André (fin 31/08/19)	Médecine générale
M.	LE BAS François (fin 31/08/19)	Médecine générale
M.	SAINMONT Nicolas (fin 31/08/19)	Médecine générale
Mme	NOEL DE JAEGHER Sophie (fin 31/08/2021)	Médecine générale

REMERCIEMENTS

Aux membres du jury :

Merci d'avoir accepté de juger ce travail qui fait un lien entre la pédiatrie et l'anesthésie.

A Isabelle et David :

Merci de m'avoir encadré tout au long de ce projet de thèse et de mémoire. Merci de m'avoir partagé vos connaissances et vos précieux conseils dans la réalisation de ce projet. Merci pour votre gentillesse, votre disponibilité et pour vos nombreux encouragements.

En espérant continuer à travailler à vos côtés.

A l'équipe de réanimation pédiatrique du CHU de Caen :

Merci pour le semestre passé à vos côtés et de m'avoir fait découvrir votre spécialité.

A l'équipe d'anesthésie pédiatrique du CHU de Caen :

Je vous remercie pour votre participation à ce travail, en particulier pour l'étude DEX-IRM et également pour m'avoir accueilli pendant plusieurs semaines de stage et partager vos connaissances.

A l'équipe de radiologie pédiatrique du CHU de Caen :

Plus particulièrement à Maxime Gauberti et Clément Escalard pour l'aide apportée à ce travail.

A l'équipe de néonatalogie du CHU de Caen :

Merci pour votre soutien et votre confiance tout au long de mon internat et également pour la suite.

A tous et toutes les infirmiers infirmières et auxiliaires de puériculture du service de néonatalogie du CHU de Caen :

Merci pour vos conseils et nos échanges qui m'accompagnent depuis le début de mon aventure en néonatalogie. Merci pour tous les bons moments partagés dans le service et également en dehors.

A l'équipe de réanimation néonatale et pédiatrique et de néonatalogie du CHU Sud Réunion :

Un grand merci à toute l'équipe (médecins, infirmières, auxiliaires de puériculture). Merci de m'avoir accueilli et aussi bien intégré dans votre service et d'avoir fait de ce semestre à la Réunion un moment inoubliable. Merci de m'avoir enseigné tant de choses et transmis la passion pour la néonatalogie, et tout particulièrement pour la RENA.

A mes co-internes :

A Pauline, Charlotte, Sandrine, Julien, Henri, Edouard pour ces semestres passés ensemble. Je suis heureuse d'avoir pu faire votre connaissance.

A Ophélie, Claire, Léo-Paul, Charlène, Zein, Elise, Amélie, Marion, Arnaud, Camille, Agathe, Faiza, Eliel, Amandine pour les semestres passés en néonatalogie. Merci de votre soutien pendant les gardes passées à vos côtés.

A ma famille :

Merci de m'avoir encouragée pendant ces années d'études.

A mes ami(e)s de longue date :

Merci

A Aurélie, pour ton soutien, ton humour et ta joie de vivre.

A Léa, pour cette amitié qui dure depuis tant d'années, et pour me faire voyager au travers de tes aventures autour du monde.

A Alex :

Merci d'être présent à mes côtés et de me supporter depuis toutes ces années ...

ABREVIATIONS

AG	Anesthésie générale
AMM	Autorisation de mise sur le marché
CHU	Centre hospitalier universitaire
CLERS	Comité Local d’Ethique de la Recherche en Santé
DEX	Dexmédétomidine
GABA	Acide gama aminobutyrique
FC	Fréquence cardiaque
FDA	Food and Drug Administration
FR	Fréquence respiratoire
HDJ	Hospitalisation de jour
IN	Intra-nasale
IR	Intra-rectale
IRM	Imagerie par résonance magnétique
IV	Intraveineuse
IVL	Intraveineux lent
mcg	Microgramme
NMDA -R	N-méthyl-D-aspartate
PA	Pression artérielle
PAED	Pediatric Anesthesia Emergence Delirium
PCO2	Capnie
PO	Per os
SpO2	Saturation pulsatile en oxygène
SSPI	Salle de surveillance post-interventionnelle

TABLEAUX ET FIGURES

Tableau 1 : Agents anesthésiques, sédatifs et leur récepteur	3
Tableau 2 : ARTICLE - Caractéristiques des patients	7
Figure 1 : Dexmédétomidine – Mécanisme d’action	8
Figure 2 : Effets de la dexmédétomidine	9
Figure 3 : Déroulement et intensité des étapes clés du neurodéveloppement du cerveau humain ..	11
Figure 4 : Mécanisme proposé de neurodégénération induite par les agents anesthésiques	12
Tableau 3 : ENQUETE - Anesthésie générale : Agents utilisés, lieu de l’induction, dispositifs pour contrôler les voies aériennes et mode ventilatoire.....	27
Tableau 4 : ENQUETE - Sédation : Agents utilisés, lieu d’administration	28
Tableau 5 : ENQUETE - Modalités de surveillance post-procédure	29
Tableau 6 : Pediatric Anesthesia Emergence Delirium	34

SOMMAIRE

INTRODUCTION	1
ARTICLE: “Dexmedetomidine sedation for pediatric MRI: a case series from a French pediatric intensive care unit”	4
1. Objectif	4
2. Matériel et méthode	4
2.1 Type, période d’étude et population étudiée	4
2.2 Critères d’inclusion	4
2.3 Prise en charge	4
2.4 Recueil des données	5
2.5 Ethique	6
3. Résultats	6
4. Discussion	8
5. Article original	14
ENQUETE: “Evaluation des prises en charge anesthésiques pour les IRMs pédiatriques en France : Anesthésie générale ou sédation ? Une enquête nationale menée dans les CHU français” (DEXIRM-Survey)	25
1. Objectif	25
2. Matériel et méthode	25
2.1 Type, période d’étude et population étudiée	25
2.2 Critères d’inclusion	25
2.3 Recueil des données et analyse statistique	25
2.4 Ethique	26
3. Résultats	26
4. Discussion	30
CONCLUSION	35
BIBLIOGRAPHIE	36
ANNEXES	40
1. Annexe 1 : ENQUETE (DEX-IRMSurvey) – Questionnaire	40

2. Annexe 2 : ARTICLE “ Efficacy and safety of dexmedetomidine as sole sedation for children undergoing MRI in comparison to general anesthesia: a single-center retrospective study” (DEX-IRM)43

INTRODUCTION

L'Imagerie par Résonance Magnétique (IRM) est un outil diagnostique, non invasif, non douloureux et non irradiant, devenu indispensable dans le monde médical. Sa réalisation requiert cependant l'immobilité du patient pendant toute sa durée. Cette immobilité peut être difficile à obtenir, notamment en pédiatrie (1,2). L'IRM reste un endroit impressionnant pour un enfant, bruyant (jusqu'à 110 décibels pour certaines séquences), sombre, pouvant être une source d'agitation (2). Le recours à une sédation ou à une anesthésie générale (AG) est donc nécessaire pour obtenir l'immobilité de l'enfant et garantir une image de bonne qualité (2). Le choix de l'agent anesthésique est important pour que l'ensemble de la procédure puisse être réalisé de façon sécuritaire et dans les meilleures conditions, en dehors du bloc opératoire (1–4). Le médicament idéal doit avoir un délai d'action court, un minimum d'effets indésirables et une voie d'administration peu invasive. Actuellement en France, il n'existe aucune recommandation sur les modalités de prise en charge anesthésique lors d'IRM pédiatriques. Le recours à l'anesthésie générale avec utilisation du propofol ou des gaz halogénés est majoritaire en France (5) et est associé à un contrôle des voies aériennes supérieures par intubation trachéale ou masque laryngé (5). Il se pose ainsi la question de l'invasivité et de l'innocuité de l'anesthésie dans ce contexte.

Les différentes classes d'agents anesthésiques (Tableau 1) ont été étudiées dans cette indication depuis plusieurs années (3,6,7). Tous ces agents anesthésiques agissent, soit sur le récepteur de l'acide gama-aminobutyrique (GABA-R) ou sur le récepteur *N*-méthyl-D-aspartate (NMDA-R) (un sous type de récepteur au glutamate) (Tableau 1) (8). En raison de leurs mécanismes d'action et de leurs interactions sur la neurotransmission, de nombreuses études suggèrent un effet délétère de ces agents sur les phénomènes d'apoptose neuronale et de synaptogenèse dans un cerveau immature en voie de développement (8–10). Des études expérimentales ont montré que ces agents anesthésiques peuvent être la cause de changements morphologiques sur le développement du cerveau immature de souris, à l'origine de troubles neurocognitifs à long terme (8–10).

Plusieurs études cliniques ont été menées afin d'évaluer l'impact potentiel de l'anesthésie générale sur le développement neurocognitif de l'enfant (11–13). Ainsi, l'une d'entre elles (The Mayo Anesthesia Safety in Kids Study) a montré que des expositions multiples à une anesthésie générale avant l'âge de 3 ans étaient associées à des difficultés d'apprentissage et de comportement (12,14). En 2016, la Food and Drug Administration (FDA) a publié un avertissement aux Etats Unis, sur l'utilisation de l'anesthésie et de la sédation chez les jeunes enfants et les femmes enceintes, soulignant le risque potentiel des procédures anesthésiques si celles-ci sont d'une durée supérieure à 3h ou si elles sont répétées chez les enfants de moins de 3 ans (15). L'agence Santé Canada a publié un avertissement similaire à celui de la FDA en 2017 (16). La société européenne d'anesthésie (ESA) ne partage pas quant à elle l'avertissement de la FDA (17). Les preuves qui sous-tendent cet avertissement sont, pour elle, insuffisantes et incomplètes, et ne permettent pas de changer les pratiques anesthésiques actuelles. Néanmoins, elle soutient le fait de n'entreprendre aucune procédure anesthésique chez l'enfant ou la femme enceinte qui n'est pas nécessaire (17). Ce consensus rappelle également les facteurs essentiels afin de délivrer une anesthésie sûre chez l'enfant., c'est-à-dire des techniques d'anesthésies sûres et approuvées, délivrées par un personnel formé et compétent, dans un environnement pédiatrique adapté (17). Il semble donc nécessaire de minimiser les expositions des enfants aux agents anesthésiques et de rechercher des agents sédatifs possédant un meilleur profil de sécurité (9).

La dexmédétomidine est un agoniste α_2 pré-synaptique, elle induit une sédation en diminuant l'activité des neurones adrénrgiques au niveau du locus coeruleus du tronc cérébral, sans interaction avec la fonction respiratoire (18). L'absence d'effet neurotoxique de la dexmédétomidine a été démontrée dans diverses études (8,18). Un effet neuroprotecteur a été attribué à la dexmédétomidine lors de son association avec d'autres agents anesthésiques tels que les gaz halogénés (8). La dexmédétomidine suscite donc un grand intérêt en pédiatrie, de part sa non neurotoxicité et sa bonne tolérance clinique, spécifiquement pour les procédures et actes non

douloureux comme la réalisation d'imagerie et a d'ailleurs fait l'objet de multiples études à l'international (19–23). La dexmédétomidine a montré son efficacité et sa sécurité d'utilisation dans plusieurs études comme agent sédatif en IRM pédiatrique lorsqu'administrée par voie intraveineuse (20,21,23,24) ou intranasale (22,25). Elle est d'ailleurs utilisée en off-label en Amérique du Nord dans ce domaine, mais reste néanmoins peu utilisée en Europe. La préservation de la fonction respiratoire lors de la sédation par dexmédétomidine permet de réaliser l'examen en ventilation spontanée, sans nécessité de contrôler les voies aériennes par une intubation trachéale ou un masque laryngé et, ainsi, diminue l'invasivité du geste.

L'objectif du 1^{er} travail était de décrire l'utilité potentielle, la faisabilité, l'efficacité et la sécurité de la sédation par dexmédétomidine pour les IRMs pédiatriques en décrivant l'expérience d'une unité de réanimation pédiatrique auprès de 6 patients sédatisés par dexmédétomidine pour la réalisation d'une IRM dans un contexte d'urgence. Dans un second temps, l'objectif du 2nd travail était d'évaluer les prises en charge anesthésiques proposées aux nourrissons et enfants devant bénéficier d'une IRM en France.

Tableau 1 : Agents anesthésiques, sédatifs et antalgiques et leur récepteur

Agent	GABA	NMDA	Récepteur μ	α 2-adrénergique
Gaz halogénés (sévoflurane, isoflurane, desflurane)	+			
Benzodiazépines	+			
Propofol	+			
Kétamine		-		
Protoxyde d'azote		-		
Barbituriques	+			
Hydrate de chloral	+			
Opioïdes			+	
Dexmédétomidine				+

GABA : acide γ -aminobutyric ; NMDA : N-methyl-D-aspartate ; + : agoniste ; - : antagoniste.

D'après Andropoulos DB (8)

ARTICLE: “Dexmedetomidine sedation for pediatric MRI: a retrospective cohort from a French pediatric intensive care unit”

1. Objectif principal

L’objectif de l’étude était de décrire l’utilité potentielle, la faisabilité, l’efficacité et la sécurité de la sédation par dexmédétomidine pour les IRMs pédiatriques à partir de l’expérience d’une unité de réanimation pédiatrique auprès de 6 patients sédatisés par dexmédétomidine pour la réalisation d’une IRM dans un contexte d’urgence.

2. Matériel et méthode

2.1 Type d’étude et population étudiée

Nous avons réalisé une étude descriptive rétrospective dans le service de réanimation pédiatrique du CHU de CAEN de Janvier à Août 2018. Cette étude concernait les patients hospitalisés dans le service de réanimation pédiatrique du CHU de CAEN ayant reçu une sédation par dexmédétomidine pour la réalisation d’une IRM (au cours de l’hospitalisation).

2.2 Critères d’inclusion

Tout patient hospitalisé dans le service de réanimation pédiatrique ayant reçu une sédation par dexmédétomidine pour une IRM réalisée dans un contexte d’urgence lors de leur hospitalisation.

Le consentement oral parental pour la procédure et la sédation était recueillie avant la réalisation de l’IRM.

2.3 Prise en charge

La sédation par dexmédétomidine était réalisée chez les patients pour lesquels une IRM était indiquée en urgence, et pour lesquels l’immobilité pendant l’examen requérait le recours à une sédation.

La sédation par dexmédétomidine suivait un protocole d’aide à l’utilisation de la dexmédétomidine rédigé par les réanimateurs pédiatriques et la pharmacienne responsable du pôle Pédiatrique du CHU de CAEN. Les modalités d’administration de la dexmédétomidine étaient les suivantes :

- Deux voies d'administration étaient possibles :
 - **Par voie intraveineuse (IV)** : La dexmédétomidine était diluée dans du sérum physiologique pour obtenir une concentration finale à 4 mcg/ml. Une perfusion d'une dose de charge de 2 mcg/kg en intraveineux lent (IVL) sur 10 minutes était débutée 15 minutes avant l'installation dans l'IRM, et était suivie d'une perfusion continue en entretien de 1 mcg/kg/h pendant la durée de l'IRM. La perfusion était arrêtée à la fin de l'examen. Il existait une possibilité de réaliser une 2^{ème} dose de charge (1 mcg/kg IVL sur 10 minutes) si la sédation était insuffisante après la 1^{ère} dose de charge.
 - **Par voie intranasale (IN)** : La dexmédétomidine était utilisée pure sans dilution. La posologie initiale était de 4 mcg/kg, et administrée par l'intermédiaire du dispositif d'atomiseur intranasal MAD-300®. Une 2^{ème} dose de 2 mcg/kg à 15-20 minutes de la 1^{ère} était possible en cas de sédation insuffisante.

- Une voie veineuse périphérique était posée dans le service avant la réalisation de la sédation, si nécessaire, c'est-à-dire si le patient n'avait pas déjà un accès veineux
- Un réanimateur pédiatrique (sénior ou interne) était présent pendant l'administration de la sédation de même que toute la durée de l'IRM

La surveillance reposait sur un monitoring continu de la fréquence cardiaque, la fréquence respiratoire, la saturation en oxygène et de la tension artérielle. Le monitoring était débuté avant le transfert en radiologie, dès que la sédation était initiée, et maintenu après le retour dans l'unité de réanimation, jusqu'au réveil.

2.4 Recueil de données cliniques

Les données cliniques ont été recueillies de façon rétrospective à partir du dossier médical de chaque patient.

La qualité de l'image des séquences de chaque IRM a été évaluée par un radiologue dans un second temps de façon rétrospective, en utilisant l'échelle 3 points (1 = aucun mouvement ; 2 = mouvements légers ; 3 = mouvements majeurs nécessitant de répéter l'examen) (26).

2.5 Ethique

Un avis favorable pour cette étude a été donné par le Comité Local d’Ethique de la Recherche en Santé du CHU de CAEN.

3. Résultats

Six patients âgés de 8 mois à 4 ans ont été inclus. L’âge médian était de 11,5 mois [Min 6-Max 48 mois]. Le poids médian était de 8,9 kg [Min 5,3- Max 25 kg].

Les indications de l’IRM étaient les suivantes : des troubles neurologiques associés à un hématome sous dural bilatéral au scanner (1 patient), des crises convulsives associées à un hématome sous dural au TDM (3 patients), un délirium post-sédation (1 patient), un accident vasculaire cérébral hémorragique (1 patient).

5 patients ont reçu la dexmedetomidine par voie intraveineuse qui consistait en une dose de charge initiale de 1 à 2 mcg/kg sur 10 minutes, suivie d’une perfusion continue de 1 mg/kg/h. Un enfant a reçu la dexmedetomidine par voie intranasale à la posologie de 4 mcg/kg avec un atomiseur intranasal type MAD-300®.

Tous les patients étaient en ventilation spontanée pour toute la durée de la sédation et de la procédure. Un enfant a présenté une bradycardie pour laquelle aucune intervention n’a été nécessaire et aucun mouvement n’a été rapporté pendant l’IRM des 6 patients.

La durée médiane de l’IRM était de 34 minutes [Min 21-Max 45 min]. La qualité des images des 6 IRMs a été évaluée par un radiologue comme étant bonne.

Tableau 2 : Caractéristiques des patients

	Patient 1	Patient 2	Patient 3	Patient 4	Patient 5	Patient 6
Age	8 mois	15 mois	8 mois	4 ans	6 mois	4 ans
Poids (kg)	7,5	8,1	5,3	25	9,8	16
Type et indication de l'IRM	Cérébrale Pour TC ⁽¹⁾ non accidentel	Cérébrale Pour TC non accidentel	Cérébrale Pour TC non accidentel	Cérébrale pour confusion	Cérébrale Pour TC non accidentel	Cérébrale Pour AVC
Voie d'administration	IV	IV	IV	IV	IN	IV
Dose totale de dexmed (mcg)	19	19	12	39	39	28
Bolus (mcg/kg)	2	2	2	1	2 mcg/kg par narine (total de 4 mcg/kg)	1
Dose d'entretien (mcg/kg/h)	1	1	1	1	N/A	1
Succès de la procédure	oui	Oui	Oui	oui	oui	Oui
Sédation additionnelle	non	Non	Non	oui ⁽²⁾	Non	Non
Effets secondaires	non	Bradycardie sinusale (62 bpm au minimum)	Non	non	Non	Non
Désaturation	non	Non	Non	non	Non	non
Effets secondaires nécessitant une intervention	non	Non	Non	non	Non	Non
Durée de l'IRM	34	22	21	34	37	45
Qualité de l'IRM	1	1	1	1	1	1 (3 sur la 1 ^e séquence)

⁽¹⁾ TC : Traumatisme crânien⁽²⁾ Propofol administré en mini bolus d'emblée afin de prévenir un éveil chez ce patient agité

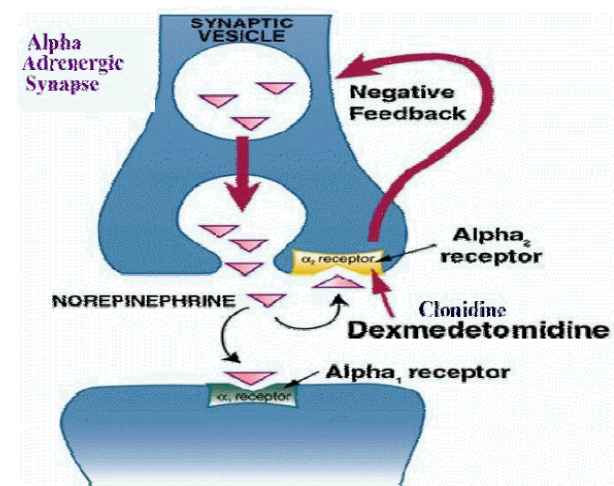
4. Discussion

L'intérêt pour la dexmédétomidine s'est considérablement développé ces dernières années dans le domaine de la sédation pour la réalisation d'actes non douloureux telle que la réalisation d'imageries (1,18,21), cela en raison de son efficacité et ses propriétés sédatives avec une excellente tolérance, sans effet dépresseur respiratoire comme rencontrés avec les autres agents anesthésiques (Tableau1). La dexmédétomidine peut ainsi être utilisée pour la sédation chez l'enfant pour des actes non douloureux, en maintenant leur ventilation spontanée et évitant ainsi le recours à une ventilation invasive (1,18,21).

La dexmédétomidine peut être administrée par voie intraveineuse, intramusculaire, sous-cutanée, intranasale ou orale, ce qui fait de cette molécule un agent polyvalent en pédiatrie quand la voie intraveineuse est compliquée à obtenir (18,21,27,28).

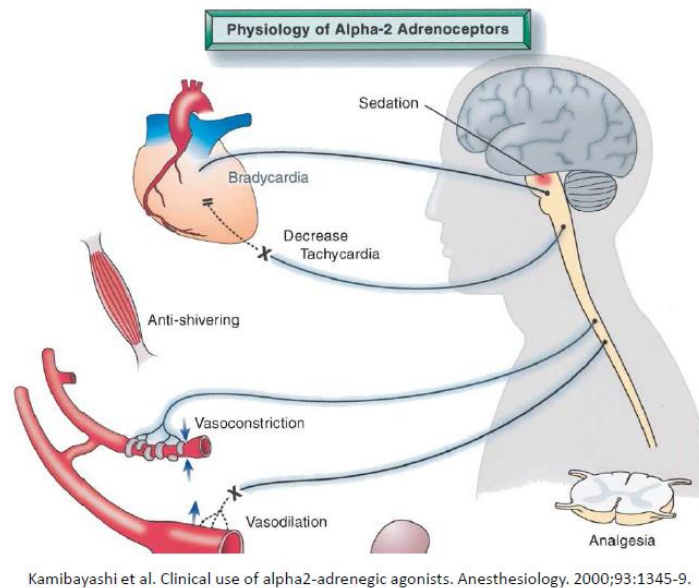
La dexmédétomidine est un agoniste α_2 pré-synaptique. Elle induit une sédation en diminuant l'activité des neurones adrénergiques au niveau du locus coeruleus du tronc cérébral (18). La sédation par dexmédétomidine mime le sommeil naturel en préservant la fonction respiratoire (18). Les effets indésirables principaux sont la bradycardie et l'hypotension artérielle en raison de l'action centrale et périphérique de la stimulation des récepteurs α_2 pré-synaptiques qui diminue la disponibilité de la noradrénaline au niveau synaptique (18,27). Ses effets hémodynamiques sont associés à des variations modérées de la fréquence cardiaque et de la pression artérielle qui sont indépendantes de l'âge du patient et ne requièrent pas d'intervention pharmacologique (29).

Figure 1 : Dexmédétomidine – Mécanisme d'action



https://www.pharmacology2000.com/lectures/CNS/Sedative_hypnotics/page5.htm

Figure 2 : Effets de la dexmédétomidine



Les contre-indications de la sédation par dexmédétomidine sont non spécifiques : instabilité hémodynamique, arythmie cardiaque connue, traitement actuel par antiarythmique, accident vasculaire cérébral récent ou maladie de Moya-Moya ou allergie connue à la dexmédétomidine ou à l'un de ses excipients (6,30).

La dexmédétomidine a une demi-vie de distribution rapide (approximativement 6 minutes) et une demi-vie d'élimination de 2 heures ; ce qui en fait une molécule sédative d'action rapide et de durée d'action relativement courte. Elle est métabolisée par le foie en composés inactifs qui sont ensuite excrétés dans les urines (95%) (18,27). L'efficacité de la dexmédétomidine pour la sédation en IRM pédiatrique a été démontrée dans de nombreuses études que ce soit par voie intraveineuse ou intranasale (20–25,31–33)

Sulton et al. ont documenté la sédation procédurale par dexmédétomidine en pédiatrie aux Etats-Unis (n = 13072) (31). Les patients ayant reçu de la dexmédétomidine en 1^{ère} intention pour la sédation procédurale pédiatrique de septembre 2007 à mai 2014 étaient inclus de façon rétrospective à partir de la base de données du Pediatric Sedation Research Consortium (PSRC). La majorité des patients étaient sédatisés pour une procédure de radiologie (83%) (31). L'IRM représentait la procédure la plus fréquente pour laquelle la sédation par dexmédétomidine été utilisée (31). L'âge médian de la population de l'étude était de 36 mois et le poids médian de 15,4 kg (31). Dans la majorité des cas, la dexmédétomidine a été administrée par voie intraveineuse (bolus

(32,9%), perfusion continue (22,5%) ou les 2 (30,3%). L'administration par voie intranasale représentait 9,6% (31). Les posologies de la dexmédétomidine n'étaient pas rapportées dans cette étude. La sédation était administrée en premier lieu par les anesthésistes (35,1%), suivis par les médecins réanimateurs (34,1%), et les urgentistes (12,7%) (31). Le taux d'effets indésirables pour 10000 sédations était de 419 ; la modification de la fréquence cardiaque et de la pression artérielle > 30% étaient les effets indésirables les plus fréquents (0,93%) (31). Aucun décès ni arrêt cardiaque ont été rapportés. Trois patients ont présentés un laryngospasme (0,03%) ; ces 3 patients avaient reçu d'autres agents anesthésiques ou antalgiques en association à la dexmédétomidine (kétamine, midazolam, propofol et alfentanil) (31). Le taux de succès de la sédation par dexmédétomidine était élevé (99,7%) (31) .

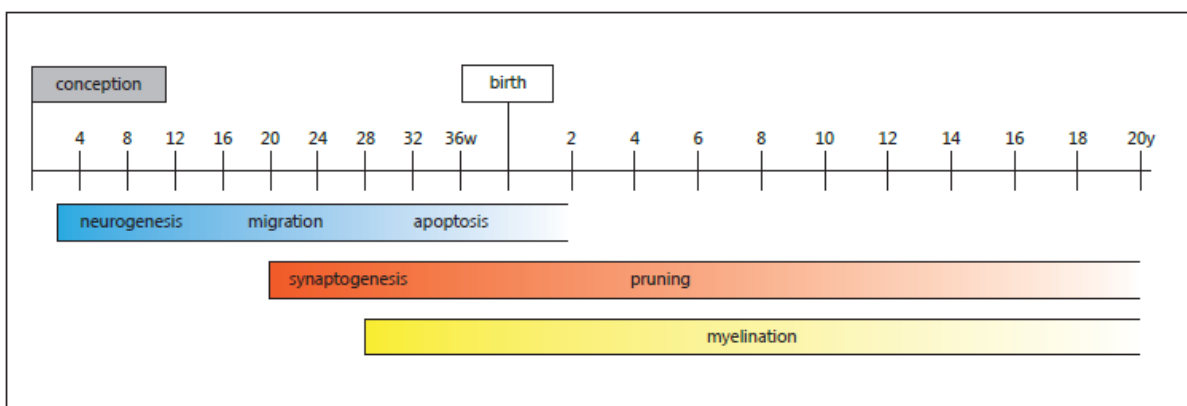
Ahmed et al. ont étudié l'efficacité et la sécurité d'une haute dose de dexmédétomidine IV comme seul agent sédatif chez 544 enfants lors d'une IRM ; une bonne efficacité a été rapportée dans 78,5% des cas (20). Dans l'étude de *Berkenbosh et al.* rapportant une série de 48 enfants ayant reçu une sédation pour un examen diagnostique par dexmédétomidine; 79% des enfants ont reçu la dexmédétomidine en première intention ; tous les examens ont été réussis avec succès (24). D'autres études ont évalué l'efficacité de la dexmédétomidine par voie intranasale pour la sédation pendant des examens d'imagerie, notamment celle de *Olgun et al* (22). 52 patients, âgés de 1 à 12 mois, ont été inclus dans cette étude (22). Les patients ont reçu 4 mcg/kg de dexmédétomidine par voie intranasale (22). Le taux de succès était de 96,2% ; sans survenue d'effets indésirables significatifs (22).

En décembre 2016, l'agence de sécurité du médicament aux Etats-Unis (Food and Drug Administration (FDA)) a publié un avertissement soulignant la neurotoxicité potentielle des agents anesthésiques usuels chez les enfants (34) ; une utilisation répétée ou prolongée (plus de 3 heures) d'agents anesthésiques chez les enfants de moins de 3 ans peut affecter leur neurodéveloppement. Des études expérimentales sur les 15 dernières années ont montré que les agents anesthésiques usuels utilisant les voies de neurotransmissions GABAergique et glutamatergique (NMDA) peuvent être la cause de changements morphologiques sur le développement du cerveau immature de souris, à l'origine de troubles neurocognitifs à long terme (8–10,35).

La neurogenèse commence dans les premières semaines de gestation après la conception, et la migration des neurones se déroule entre la 12^e et la 20^e semaine de gestation (8). Après la migration,

le phénomène de neuroapoptose intervient de la 24^e semaine de gestation jusqu'à 4 semaines après la naissance (8). La prolifération des synapses neuronales est un autre processus du neurodéveloppement qui se met en place autour de la 20^e semaine de gestation et continue rapidement pour atteindre un nombre de synapses maximale à l'âge de 1 à 2 ans (50% de plus que le nombre de synapses de l'adulte) (8). La myélinisation commence à la fin du 2nd trimestre de grossesse et continue pendant l'enfance (8). La figure 3 représente le déroulement et l'intensité des différents étapes du neurodéveloppement (8).

Figure 3 : Déroulement et intensité des étapes clés du neurodéveloppement du cerveau humain (8).



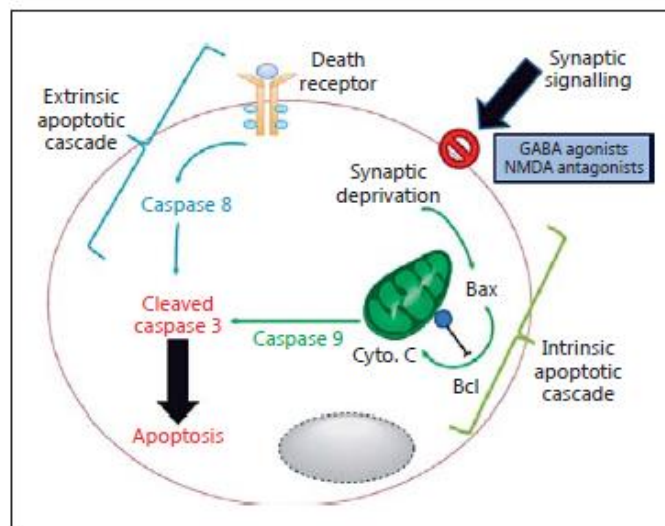
Les neurotransmetteurs GABA et le glutamate jouent un rôle important dans le neurodéveloppement notamment pour la connexion et communication synaptique, mais également dans le processus de neuroapoptose. En effet, en l'absence de transmission neuronale et de liaison du GABA et du glutamate, les neurones subissent la neuroapoptose (36).

Tous les agents anesthésiques usuels agissent sur le récepteur GABA ou récepteur NMDA. Les agents ciblant le récepteur GABA sont notamment les gaz halogénés, le propofol, les benzodiazépines, les barbituriques, l'éthomidate, et l'hydrate de chloral. Ceux ciblant le récepteur NMDA incluent le protoxyde d'azote et la kétamine (Tableau 1). *Jevtovic-Todorovic et al.* ont exposé, en 2003, des modèles animaux néonataux (rats) à des concentrations de protoxyde d'azote, isoflurane et midazolam pendant 6 heures et ont trouvé 20 à 60 fois plus de neuroapoptose dans plusieurs régions cérébrales (10). Dans la cohorte d'animaux survivants, des déficits neurocomportementaux à long terme dans le domaine de l'apprentissage, mémorisation et de la discrimination spatiale ont été démontrés (10). D'autres études ont montré, dans les années

suivantes, des résultats similaires sur les modifications neuro-développementales et les troubles neurocomportementaux au long court (37).

Le mécanisme proposé pour la neuroapoptose induite par les agents anesthésiques usuels est représenté sur la figure 4 (36). En se liant avec les récepteurs GABA et NDMA, les agents anesthésiques bloquent la neurotransmission normale dans les systèmes GABAergique et glutamatergique, responsables d'un blocage du signal synaptique (36). Il en résulte l'activation d'une cascade intrinsèque neuroapoptotique, due au manque de stimulation neuronale. Des perturbations mitochondriales se produisent et entraînent l'augmentation du taux de caspase 9 responsable de l'augmentation de la caspase 3 qui induit le processus de neuroapoptose (36).

Figure 4 : Mécanisme proposé de neurodégénération induite par les agents anesthésiques (8)



Plusieurs études cliniques ont été menées afin d'évaluer l'impact potentiel de l'anesthésie générale sur le développement neurocognitif de l'enfant (11–13,38). En 2007, *Wilder et al* ont publié la première étude rétrospective à grande échelle sur l'exposition aux agents anesthésiques chez les enfants de moins de 4 ans, évaluant l'incidence de troubles d'apprentissage et développementaux à l'âge scolaire (39). Avec une exposition prolongée ou répétée aux agents anesthésiques, les auteurs ont retrouvé une augmentation d'environ 2 fois du taux de ces troubles en comparaison à des sujets non exposés (39). D'autres études telles que the Raine Cohort en Australie, ont rapporté un risque majoré de trouble de langage chez les enfants exposés aux agents anesthésiques (8). Ces études cliniques restent controversées au sujet des conséquences à long terme de l'exposition aux agents anesthésiques (13) et plus difficiles à mettre en place en comparaison à des études sur modèles expérimentaux. . Les connaissances actuelles sur la neurotoxicité des agents anesthésiques incitent

donc à des stratégies de réduction d'exposition à l'anesthésie chez les enfants notamment les plus jeunes, quand celle-ci n'est pas indispensable (9,17,40).

La dexmédétomidine est un agoniste α_2 pré-synaptique. Son action sur les récepteurs pré-synaptiques au niveau du locus coeruleus du tronc cérébral induit hypnose et anxiolyse (8,27). L'absence d'interaction de la dexmédétomidine avec les récepteurs GABA et NMDA rend cette molécule attractive pour les études de la neurotoxicité des agents anesthésiques (8,41,42). *Sanders* et al ont exposé des modèles animaux néonataux (rats) à la dexmédétomidine et ont démontré l'absence d'augmentation de la neuroapoptose par rapport au groupe contrôle (41). La neuroapoptose était reflétée par le nombre de cellules caspase 3- positive observées sur les coupes de cerveau (41). Ils ont par la suite exposé un groupe à de l'isoflurane et constaté une augmentation importante de la neuroapoptose après 6 heures d'exposition (41). Quand la dexmédétomidine était ajoutée à l'isoflurane, il a été retrouvé une réduction dose dépendante de la neuroapoptose au même niveau que dans le groupe contrôle exposé à aucun agent (41). Une évaluation de la mémoire et de l'orientation spatiale était réalisée à l'âge adulte des rats survivants, le groupe exposé uniquement à la dexmédétomidine ne montrait aucun déficit en comparaison aux rats non exposés. Une diminution significative de ces performances a été identifiée dans le groupe exposé à l'isoflurane seul (41). Quand la dexmédétomidine été ajoutée à l'isoflurane, les performances aux tests étaient équivalentes au groupe non exposé (41). Cette étude a soulevé le concept que la dexmédétomidine seule n'entraîne pas de neuroapoptose et que son ajout à une dose standard de gaz halogéné pourrait diminuer la neuroapoptose à la phase aiguë ainsi que les déficits neurocomportementaux secondaires (8,41).

Dexmedetomidine sedation for pediatric MRI: a retrospective cohort from a French pediatric intensive care unit.

Hélène LEPELTIER (a), Maxime GAUBERTI, PhD (b), Arnaud LEPETIT (c), Charlotte ROULLAND (a), Alexandre FRUGIER (c), David BROSSIER, MD, MSc (d,e), Isabelle GOYER, BPharm, MSc (a,d,f)

(a) CHU de Caen, Department of pediatrics, Caen, F-14000, France.

(b) CHU de Caen, Department of radiology, F-14000, France

(c) CHU de Caen, Department of anesthesia, F-14000, France

(d) CHU de Caen, Pediatric Intensive Care Unit, Caen, F-14000, France.

(e) University Caen Normandie, School of Medicine, Caen, F-14000, France.

(f) CHU de Caen, Department of pharmacy, F-14000, France

Correspondence to :

Lepeltier Hélène,

CHU de Caen - Department of pediatrics,

Avenue de la Côte de Nacre,

14000 Caen, FRANCE

Highlights

- Pediatric MRI is a painless procedure warranting immobilization which requires heavy sedation
- Sedatives compromise respiratory drive and may have long term neurological adverse effects in children
- Dexmedetomidine targets a different pharmacological pathway which preserves respiratory drive
- Dexmedetomidine can be used for imaging in children at risk of intracranial hypertension to reduce procedure risks and invasiveness

Abstract:

Introduction: Sedation practices for pediatric magnetic resonance imaging (MRI) are highly heterogenous. The main challenge is to keep children immobile while being alone in a traumatizing

environment for a long time. Clinicians have to ensure hemodynamic and respiratory stability in this isolated environment while minimizing sedation neurologic adverse effects. In this series, we report the potential usefulness, feasibility, efficacy and safety of dexmedetomidine sedation for pediatric MRI.

Methods: A single center retrospective review of six children sedated with dexmedetomidine for MRI in an emergency context. All children were hospitalized in the pediatric intensive care unit of a University Hospital at the time of MRI.

Results: Data on six patients aged 8 months to 4 years is reported. Five patients received dexmedetomidine by intravenous route (bolus of 1-2mcg/kg over 10 minutes, followed by a continuous infusion of 1mcg/kg/h). One child received dexmedetomidine by intranasal route (4mcg/kg with atomization device). One child experienced bradycardia that did not require any intervention. Very few movements were recorded during the MRIs for which images were rated as good quality.

Conclusion: Dexmedetomidine seems a promisingly useful sedation agent for pediatric MRI, thanks to its efficient sedative properties and good tolerability without respiratory compromise.

- **Key Words** -

Sedation, MRI, pediatrics, dexmedetomidine

Introduction

Sedation of pediatric patients for Magnetic Resonance Imaging (MRI) is a day-to-day challenge regarding efficacy and safety. Clinicians have to prevent every child's movement while they are alone in a traumatizing environment for a relatively long time. The unfamiliar equipment, darkness, loud noises, tube narrowness and parental absence induce fear and anxiety in young children, thereby giving rise to movement and jeopardizing safe MRI completion [1-2]. Moreover, clinicians have to ensure children's hemodynamic and respiratory stability in this isolated environment with minimally invasive support measures while minimizing sedation neurologic adverse effects [2].

Numerous studies report the comparative efficacy and safety of different sedative agents in this indication. Almost every anesthetic has been the subject of articles on this specific topic [3-5]: propofol [3,4,6], chloral hydrate [4,5], barbiturates [4,5], benzodiazepines [5], ketamine [3,4], and finally inhaled halogenated anesthetics [3,7]. Usual anesthetic agents suppress respiratory drive (halogenated anesthetics, propofol, benzodiazepines and barbiturates) or are associated with a risk of laryngospasm (ketamine), thus requiring a fasting period as well as the continuous presence of an

anesthesiologist to provide respiratory support [8]. Commonly used anesthetics can also compromise hemodynamics by causing hypotension (halogenated anesthetics, propofol, benzodiazepines and barbiturates) [8,9]. More recently, national drug safety agencies around the world have warned clinicians against the risk of neurotoxicity with agents targeting the GABA- and NMDA-pathways in children [10]. Repeated exposures as well as total cumulative exposure have been linked to neurologic deficits in animal studies [10–14] and in pediatric retrospective cohort studies [15,16]. Limiting and avoiding exposure to GABA- and NMDA-pathways anesthetics is a growing concern [12].

Dexmedetomidine, a selective presynaptic alpha-2-agonist, is a drug with sedative, anxiolytic, sympatholytic and analgesic properties. Its use is spreading in pediatric anesthesia practice [1,17–20]. The mechanism of action of dexmedetomidine allows for natural sleep sedation without respiratory compromise [21,22]. This makes dexmedetomidine particularly interesting for painless procedures requiring complete immobility (e.g. imaging procedures [17]). Dexmedetomidine is available in France since 2011 but its' use in children is off-label [23]. Several North American studies report the efficacy and safety of off-label sedation with dexmedetomidine for diagnostic and therapeutic procedures in children [24–28], but very little literature originating from Europe is available on this topic. Furthermore, the majority of studies include imaging procedures for ambulatory children [25–28]. This case series reports the usefulness, feasibility, efficacy and safety of sedation with dexmedetomidine for MRI in pediatric intensive care unit (PICU) patients.

Material and Methods

We report clinical data for off-label dexmedetomidine procedural sedation in six pediatric patients, aged 8 months to 4 years, who were hospitalized in the PICU of a French University Hospital at the time of their MRI. MRI image quality was assessed by a radiologist using the following three-points-scale (1 = no motion, 2 = minor movement, 3 = major movement necessitating repetition of imaging) [6].

Parental consent for sedation was obtained prior to the procedure. Parental non opposition to inclusion was obtained and this report was approved by the local ethics committee of the University Hospital.

Results

Table 1 summarizes clinical data for reported children

Patient 1: an 8-month-old boy (weight 7,5 kg), admitted to the PICU for bilateral subdural

hematomas. No specific medical history. MRI examination was used to determine the extent of cerebral damage (axonal injuries). MRI was performed on the third day of hospitalization. Appropriate sedation was achieved 8 minutes after the beginning of a dexmedetomidine intravenous (IV) bolus of 2 mcg/kg. The bolus was given over 10 minutes and followed by a continuous infusion of 1 mcg/kg/h. Patient breathed spontaneously during sedation. No adverse effect (hemodynamic and respiratory stability) and no movement were noticed during MRI. The duration of the MRI was 34 minutes. MRI image quality was rated as 1 (no motion). Patient woke up about a minute after stopping continuous infusion. He was restless during a minute following awakening (score RASS +1: anxious, apprehensive but not aggressive or vigorous) then he rapidly became alert and calm (RASS 0).

Patient 2: a 15-month-old boy (weight 8,1 kg), admitted to the PICU for seizures and neurologic disorder. Medical past history included preterm birth (31 weeks+5). A bilateral subdural hematoma was diagnosed with the help of CT-scan. MRI examination was used to determine the extent of cerebral damage (axonal injuries). MRI was performed on the fourth day of hospitalization. The same dexmedetomidine regimen was used (2 mcg/kg IV bolus over 10 minutes, then continuous infusion of 1 mcg/kg/h). Sedation level was achieved 5 minutes after the beginning of the bolus. No adverse effect (hemodynamic and respiratory stability) and no movement were noticed during MRI. Spontaneous ventilation and airway patency was maintained during sedation. The duration of MRI was 22 minutes. MRI image quality was rated as 1 (no motion). We noticed no agitation when waking up.

Sinus bradycardia (lowest value 62 bpm) occurred in the PICU one hour after the end of MRI. It lasted about an hour (around 80-90 bpm), had no impact on blood pressure and resolved spontaneously. At the same time, the patient was drowsy on neurological examination. IV mannitol (0,5 mg/kg) was given by the attending intensivist considering a risk of high intracranial pressure in this patient.

Patient 3: an 8-month-old girl (weight 5,3 kg) admitted to the PICU for seizures and neurological disorder. Medical history included preterm birth (30 weeks+4), and a two-month stay in the neonatology unit. Cerebral CT-scan showed acute right frontal subdural hematoma and chronic left subdural hematoma. Cerebral MRI was performed to determine the extent of cerebral damage (axonal injuries). MRI was performed on the second day of hospitalization. IV dexmedetomidine was used but the exact dosing regimen could not be retrieved. We suppose the clinicians used the previously described regimen (2 mcg/kg bolus probably followed by a 1 mcg/kg/h infusion). Patient breathed spontaneously during sedation. No adverse effect (hemodynamic and respiratory stability)

and no movement were noticed during MRI. The duration of the MRI was 21 minutes. MRI image quality was rated as 1 (no motion). We noticed no agitation when waking up.

Patient 4: a 4 year-old boy (25kg), admitted to the pediatric emergency room with acute respiratory distress due to an upper airway obstruction secondary to severe acute laryngitis. He was referred to the PICU where he was intubated and remained mechanically ventilated for five days while sedated with midazolam and sufentanil continuous infusions. He presented acute agitation during progressive sedation wean. Dexmedetomidine was added to benzodiazepine and opioid for three days prior to extubation. The patient presented acute confusion episodes with inappropriate behavior after stopping sedation. We suspected a delirium with withdrawal syndrome. Oral morphine was started. A cerebral MRI was performed to rule out any other identifiable medical cause for delirium. IV dexmedetomidine was used (1 mcg/kg bolus followed by a 1 mcg/kg/h infusion). IV boluses of propofol (total of 8 mg/kg) were preemptively added during MRI to ensure deep sedation and prevent any movement. No adverse effect (hemodynamic and respiratory stability). Spontaneous ventilation and airway patency was maintained during sedation. No movement was noticed during MRI. The duration of MRI was 34 minutes. MRI image quality was rated as 1 (no motion). The patient retrieved a normal behavior the next day (no anomaly on MRI).

Patient 5: a 6-month-old boy (weight 9,8 kg) admitted to the PICU for seizures and neurological disorder. The cerebral scan was initially described as normal. After rereading by radiologist, it showed bilateral subdural hematoma. Cerebral MRI was performed to determine the extent of cerebral damage (axonal injuries, thrombosis). Peripheral IV line had been removed the day prior, and placement of a new one was not successful. 20 minutes before MRI, patient thus received intranasal (IN) dexmedetomidine (single dose of 4 mcg/kg with a mucosal atomization device). Patient breathed spontaneously during sedation. No adverse effect (hemodynamic and respiratory stability) and no movement were noticed during MRI. The duration of the MRI was 37 minutes. MRI image quality was rated as 2 (minor movement). We noticed no agitation when waking up.

Patient 6: a 4 year old girl (weight 16 kg) admitted to the PICU for intracerebral hemorrhage of left frontal lobe. Clinical presentation was acute right-side hemiplegia. Cerebral MRI was performed to determine the extent of cerebral damage and to look for a cause for the bleed. Patient received IV dexmedetomidine (1 mcg/kg bolus followed by a 1 mcg/kg/h infusion). Patient breathed spontaneously during dexmedetomidine sedation. No adverse effect (hemodynamic and respiratory stability) and no movement were noticed during MRI. The duration of the MRI was 45 minutes. Overall MRI image quality was rated as 1 (no motion) but the first sequence was repeated because of movement artifact. We noticed no agitation when waking up.

Discussion

Dexmedetomidine has raised a great interest in the recent years in the field of procedural anesthesia because of its effective and unique sedative properties along with its' excellent tolerability and absence of respiratory depression. Dexmedetomidine could be used as an alternative sedative in children, maintaining spontaneous breathing, and avoiding invasive ventilation in a non-intubated moderate or deep sedation approach [1,17,18].

Dexmedetomidine may be administered by intravenous, intramuscular, subcutaneous, nasal, oral and buccal routes which makes this agent versatile in pediatrics when securing an IV route is complicated [17–20].

Dexmedetomidine is a selective presynaptic alpha-2-agonist. Alpha-2-adrenoreceptors are located ubiquitously throughout the body. Dexmedetomidine has pharmacologic effects on cerebral, spinal and cardiovascular systems [18–20]. Dexmedetomidine induces sedation by decreasing activity of noradrenergic neurons in the locus ceruleus of the brain stem [18]. Its' sedation mirrors natural sleep and preserves respiratory drive [18]. It has analgesic effects at the spinal cord level and other supraspinal sites [18]. Main adverse effects are bradycardia and hypotension due to central and peripheral alpha-2-receptor stimulation which decrease synaptic norepinephrine availability [18,19]. Contraindications to procedural sedation with dexmedetomidine are mostly nonspecific and include the following: inhalation risk or unsafe upper airway, actual apneic episodes, active respiratory infection or asthma exacerbation, hemodynamic instability, known cardiac dysrhythmia, actual treatment with anti-arrhythmic drug, recent stroke or Moya-moya disease, or known allergy to dexmedetomidine or any of its components [5].

Dexmedetomidine has a rapid distribution half-life of approximately six minutes and an elimination half-life of two hours which makes it a rapid onset, short acting sedative; and is metabolized by the liver in non-active metabolites which are excreted in the urine (95%) [18,19].

Sulton *and al.* documented pediatric procedural sedation with dexmedetomidine in the USA (n=13072) [24]. They reported a high success rate (99%) and very low adverse event rates (3,6%) with airway obstruction as the most frequent one (0,27%) although extremely rare [24]. Ahmed *and al.* investigated the efficacy and safety of high dose IV dexmedetomidine (2 mcg/kg, followed by 1 mcg/kg/h IV infusion) as a sole sedative agent in 544 children undergoing MRI and reported good effectiveness in 78,5% of cases [25].

Another study investigated the effectiveness of IN dexmedetomidine for sedation during radiologic procedures [26]. A total of 52 subjects aged between 1 and 12 months were included in this study. Children received 4 mcg/kg of IN dexmedetomidine. Overall success rate of dexmedetomidine was

96.2%. None of the patients had significant adverse effects related to dexmedetomidine [26].

Kamal *and al.* compared the efficacy of dexmedetomidine to that of propofol for sedation in children undergoing MRI [27]. Propofol had the advantage of providing a more rapid onset of sedation and a quicker recovery time. Dexmedetomidine resulted in a better preservation of respiratory rate and oxygen saturation, for a satisfying success rate and overall efficacy. Authors conclude it could be more suitable in children who are prone to respiratory depression [27].

Mason *and al.* studied hemodynamic effects of intravenous dexmedetomidine sedation for CT imaging [28]. In this pediatric population, dexmedetomidine sedation was associated with modest fluctuations in heart rate and blood pressure [28]). Hemodynamic changes were independent of age, required no pharmacologic interventions and did not result in any clinically significant hemodynamic adverse event [28].

In December 2016, the Food and Drug Administration published a safety warning, about possible neurotoxicity of sedation drugs in children [11]. This warning states that repeated or prolonged (more than 3 hours) use of sedation drugs and general anesthesia in children less than 3 years old could affect the development of children brain [11]. Experimental studies have shown that a variety of anesthetics including all inhaled halogenated agents as well as GABA- and NMDA-pathways targeting agents (propofol, barbiturates, benzodiazepines and ketamine) may cause neurodegeneration in the developing brain [10,12–14]. Dexmedetomidine was not associated with these types of neuro-apoptosis or other neurodegenerative effects in animal studies [29]. Avoiding cumulative neurotoxic effects adds another argument for the use of dexmedetomidine in painless procedural sedation in children (e.g. MRI).

In 2006, Bordes *and al* investigated the organizational procedures used by anaesthesiologists in France for children undergoing MRI [30]. Regarding sedation, sevoflurane was used in 52%, propofol in 40%, and propofol with sufentanil in 8% of cases for induction. Tracheal intubation was systematic in 36% of cases and invasive ventilation with laryngeal mask in 20%. Sedation during MRI was maintained with sevoflurane in 84% of cases for which a general anesthesia was done [30].

These usual anesthetic agents all suppress respiratory drive and are associated with a risk of neurotoxicity which makes a simple painless imaging procedure extremely invasive and hazardous for children [3,4,13]. It might be time to reevaluate the invasiveness of this procedure and consider potential sedation alternatives such as dexmedetomidine [8,9].

Conclusion

Dexmedetomidine seems to be suitable for children sedation during MRI thanks to its sedative

properties and tolerability without respiratory compromise. The lack of reported neurotoxic effect adds to dexmedetomidine's potential clinical benefits for painless procedural sedation in children. Further studies are needed in order to assess the efficacy, safety and cost-efficiency of dexmedetomidine in comparison to currently used sedation methods for pediatric MRI in Europe.

Disclosure

All authors confirm that they have no competing conflict of interest or any financial interest to declare.

Acknowledgments

The authors express sincere gratitude to Drs Mikael Jokic, Florence Villedieu, Nolwen Letouze, Florence Porcheret and Lydie Kuoch and to the radiologists Drs Frédérique Belloy, Marie Blouet and Clement Escalard.

Reference

- [1]. Deen J, Vandevivere Y, Van de Putte P. Challenges in the anesthetic management of ambulatory patients in the MRI suites. *Curr Opin Anaesthesiol.* 2017;30(6):670-5.
- [2]. Coté CJ, Wilson S, American Academy of Pediatrics, American Academy of Pediatric Dentistry. Guidelines for Monitoring and Management of Pediatric Patients Before, During, and After Sedation for Diagnostic and Therapeutic Procedures: Update 2016. *Pediatrics.* 2016;138(1).
- [3]. Schulte-Uentrop L, Goepfert MS. Anaesthesia or sedation for MRI in children. *Curr Opin Anaesthesiol.* 2010;23(4):513-7.
- [4]. Sury MRJ, Harker H, Begent J, Chong WK. The management of infants and children for painless imaging. *Clin Radiol.* 2005;60(7):731-41.
- [5]. Mason KP. Sedation trends in the 21st century: the transition to dexmedetomidine for radiological imaging studies. *Paediatr Anaesth.* 2010;20(3):265-72.
- [6]. Koroglu A, Teksan H, Sagir O, Yucel A., Toprak HI, Ersoy OM. A comparison of the sedative, hemodynamic, and respiratory effects of dexmedetomidine and propofol in children undergoing magnetic resonance imaging. *Anesth Analg.* 2006;103(1):63-7,
- [7]. Bryan YF, Hoke LK, Taghon TA, Nick TG, Wang Y, Kennedy SM, et al. A randomized trial comparing sevoflurane and propofol in children undergoing MRI scans. *Paediatr Anaesth.* 2009; 19(7):672-81.

- [8]. Dalal PG, Murray D, Cox T, McAllister J, Snider R. Sedation and anesthesia protocols used for magnetic resonance imaging studies in infants: provider and pharmacologic considerations. *Anesth Analg*. 2006;103(4):863-8.
- [9]. Meyer S, Grundmann U, Gottschling S, Kleinschmidt S, Gortner L. Sedation and analgesia for brief diagnostic and therapeutic procedures in children. *Eur J Pediatr*. 2007;166(4):291-302.
- [10]. Mellon RD, Simone AF, Rappaport BA. Use of anesthetic agents in neonates and young children. *Anesth Analg*. 2007;104(3):509-20.
- [11]. Research C for DE and. Drug Safety and Availability - FDA Drug Safety Communication: FDA review results in new warnings about using general anesthetics and sedation drugs in young children and pregnant women [Internet]. [cité 3 févr 2019]. Disponible sur: <https://www.fda.gov/Drugs/DrugSafety/ucm532356.htm>
- [12]. Andropoulos DB, Greene MF. Anesthesia and Developing Brains - Implications of the FDA Warning. *N Engl J Med*. 2017;376(10):905-7.
- [13]. Barton K, Nickerson JP, Higgins T, Williams RK. Pediatric anesthesia and neurotoxicity: what the radiologist needs to know. *Pediatr Radiol*. 2018;48(1):31-6.
- [14]. Jevtovic-Todorovic V, Hartman RE, Izumi Y, Benshoff ND, Dikranian K, Zorumski CF, et al. Early exposure to common anesthetic agents causes widespread neurodegeneration in the developing rat brain and persistent learning deficits. *J Neurosci Off J Soc Neurosci*. 2003;23(3):876-82.
- [15]. Clausen NG, Kähler S, Hansen TG. Systematic review of the neurocognitive outcomes used in studies of paediatric anaesthesia neurotoxicity. *Br J Anaesth*. 2018; 120(6):1255-73.
- [16]. Schneuer FJ, Bentley JP, Davidson AJ, Holland AJ, Badawi N, Martin AJ, et al. The impact of general anesthesia on child development and school performance: a population-based study. *Paediatr Anaesth*. 2018;28(6):528-36.
- [17]. McMorrow SP, Abramo TJ. Dexmedetomidine sedation: uses in pediatric procedural sedation outside the operating room. *Pediatr Emerg Care*. 2012;28(3):292-6.
- [18]. Mason KP, Lerman J. Review article: Dexmedetomidine in children: current knowledge and future applications. *Anesth Analg*. 2011; 113(5):1129-42.
- [19]. Weerink MAS, Struys MMRF, Hannivoort LN, Barends CRM, Absalom AR, Colin P. Clinical Pharmacokinetics and Pharmacodynamics of Dexmedetomidine. *Clin Pharmacokinet*. 2017;56(8):893-913.
- [20]. Jooste EH, Hammer GB, Reyes CR, Katkade V, Szmuk P. Phase IV, Open-Label, Safety Study Evaluating the Use of Dexmedetomidine in Pediatric Patients Undergoing Procedure-Type Sedation. *Front Pharmacol [Internet]*. 2017.

- [21]. Sottas C.E, Anderson B.J. Dexmedetomidine: the new all-in-one drug in paediatric anaesthesia? *Curr Opin anesthesiol* 2017; 30(4):441-451.
- [22]. Plambech MZ, Afshari A. Dexmedetomidine in the pediatric population: a review. *Minerva Anesthesiol.* 2015;81(3):320-32.
- [23]. Résumé des Caractéristiques du Produit [Internet]. Disponible sur: <http://agence-prd.ansm.sante.fr/php/ecodex/rcp/R0323108.htm>
- [24]. Sulton C, McCracken C, Simon HK, Hebbar K, Reynolds J, Cravero J, et al. Pediatric Procedural Sedation Using Dexmedetomidine: A Report From the Pediatric Sedation Research Consortium. *Hosp Pediatr.* 2016;6(9):536-44.
- [25]. Ahmed SS, Unland T, Slaven JE, Nitu ME. High dose dexmedetomidine: effective as a sole agent sedation for children undergoing MRI. *Int J Pediatr.*2015:397372.
- [26]. Olgun G, Ali MH. Use of Intranasal Dexmedetomidine as a Solo Sedative for MRI of Infants. *Hosp Pediatr.* 2018; 8 (2) 68-71.
- [27]. Kamal K, Asthana U, Bansal T, Dureja J, Ahlawat G, Kapoor S. Evaluation of efficacy of dexmedetomidine versus propofol for sedation in children undergoing magnetic resonance imaging. *Saudi J Anaesth.* 2017;11(2):163-8.
- [28]. Mason KP, Zgleszewski SE, Prescilla R, Fontaine PJ, Zurakowski D. Hemodynamic effects of dexmedetomidine sedation for CT imaging studies. *Paediatr Anaesth.* 2008;18(5):393-402.
- [29]. Sanders RD, Sun P, Patel S, Li M, Maze M, Ma D. Dexmedetomidine provides cortical neuroprotection: impact on anaesthetic-induced neuroapoptosis in the rat developing brain. *Acta Anaesthesiol Scand.* 2010;54(6):710-6.
- [30]. Bordes M, Semjen F, Sautereau A, Nossin E, Benoit I, Meymat Y, et al. Which anaesthesia for children undergoing MRI? An Internet survey in the French university hospitals]. *Ann Fr Anesth Reanim.* 2007;26(4):287-91.

En raison de la publication de l'avertissement de la FDA en décembre 2016 et de la littérature médicale de plus en plus riche rapportant l'impact potentiel des agents anesthésiques sur le cerveau en développement, ainsi qu'en raison de l'absence de recommandations nationales en France, nous nous sommes interrogés sur la prise en charge anesthésique actuelle pour la réalisation des IRMs pédiatriques dans les différents CHU français. Nous avons, par conséquent, réalisé une enquête nationale afin de faire un état de l'évolution des pratiques anesthésiques proposées dans ce domaine, treize ans après la réalisation d'un questionnaire sur l'anesthésie en IRM pédiatrique réalisé par l'équipe d'anesthésie du CHU de Bordeaux (5).

ENQUETE : “Evaluation des prises en charge anesthésiques pour les IRMs pédiatriques en France : Anesthésie générale ou sédation ? Une enquête nationale dans les CHUs français” (DEXIRM-Survey)

1. Objectif principal

L’objectif de cette étude est de rapporter les prises en charge anesthésiques proposées aux nourrissons et enfants pour lesquels une anesthésie est nécessaire pour la réalisation d’une IRM programmée dans les centres hospitaliers universitaires (CHUs) de France.

2. Matériel et méthodes

2.1 Type, période d’étude et population étudiée

Nous avons réalisé une étude prospective descriptive du 20 Mars 2019 au 31 Juillet 2019, par l’intermédiaire d’un questionnaire hébergé sur la plateforme LimeSurvey. Le lien d’accès à ce questionnaire a été envoyé par mail aux anesthésistes des centres hospitaliers universitaires (CHUs) de France métropolitaine et Départements d’Outre-Mer (DOM) pratiquant des actes d’anesthésie pédiatrique. Les coordonnées des médecins anesthésistes ont été obtenues à partir d’une mailing liste d’anesthésistes pédiatriques exerçant en France, ainsi que par prise de contact avec les différents secrétariats d’anesthésie dans les différents CHUs.

2.2 Recueil des données et analyse statistique

Le recueil des données a été réalisé à partir des réponses au questionnaire sur la plateforme LimeSurvey. Le questionnaire comportait (Annexe 1) : ville du centre hospitalier universitaire, le responsable de l’anesthésie / sédation à l’IRM pédiatrique, la présence d’un anesthésiste pédiatrique sur place pour la durée de la procédure, le nombre d’IRMs sous sédation ou anesthésie générale réalisées par semaine, l’existence d’une plage horaire de vacation pédiatrique réservée, le lieu d’hospitalisation du patient (pour IRM programmée) et la pratique anesthésique utilisée (anesthésie générale ou sédation). En cas de recours à l’anesthésie générale (AG), les questions portaient sur : le recours à une prémédication, le lieu d’induction, les agents anesthésiques utilisés pour l’induction et pour l’entretien de l’AG, le contrôle des voies aériennes, ainsi que le mode ventilatoire. En cas de recours à une sédation, les questions portaient sur : le lieu d’administration de la sédation, les

médicaments utilisés et l'utilisation éventuelle de la dexmédétomidine (si oui : posologie et voie d'administration). La dernière partie du questionnaire était commune à l'anesthésie générale et à la sédation et comportait : le monitoring réalisé pendant l'IRM, la surveillance post-procédurale (lieu du réveil, durée moyenne de surveillance, durée entre le réveil et le retour à domicile), ainsi que le dépistage d'un délirium post-anesthésie au réveil. La dernière question faisait référence au questionnaire réalisé en 2005 par l'équipe anesthésique du CHU de Bordeaux (5), pour connaître leur participation à cette étude et l'existence d'éventuelles modifications dans les pratiques anesthésiques depuis.

Les données ont été analysées de façon descriptive. Les variables qualitatives sont rapportées en nombre (pourcentage). Les réponses ont été traitées de façon anonyme. Les réponses incomplètes non exploitables étaient exclues de l'analyse statistique.

2.4 Ethique

Un avis favorable pour cette étude a été donné par le Comité Local d'Ethique de la Recherche en Santé du CHU de CAEN. Conformément au règlement UE-2016/679 et à la loi informatique et liberté 78-17, le questionnaire a été instruit par le Délégué de Protection des Données (DPO) de l'Université de CAEN. Il a été inscrit au registre de l'Université de CAEN (n° TG_COMPO_PEDAGO_SANTE_14-20180529-01R1).

3. Résultats

Vingt-huit CHUs ont été interrogés parmi les 32 centres métropolitains et dans les DOMs. Nous avons choisi d'envoyer le questionnaire à plusieurs médecins anesthésistes d'un même centre afin d'avoir un reflet des pratiques assez large. Ainsi, 55 médecins anesthésistes seniors pratiquant de l'anesthésie pédiatrique ont été interrogés. Nous avons obtenus 29 réponses (53%) sur les 55 anesthésistes interrogés. Parmi ces réponses, 6 ont été exclues en raison de réponses incomplètes et non exploitables (21%). Les 23 réponses complètes (79%) représentaient les pratiques anesthésiques de 15 CHU français (54% des centres interrogés).

Le responsable de l'anesthésie ou sédation pour les IRMs pédiatriques était, pour tous les centres ayant répondu au questionnaire, un anesthésiste pédiatrique. Leur présence au moment de la réalisation de l'IRM était systématique en cas d'anesthésie générale. Dans un centre ayant recours à

la sédation, l'anesthésiste pédiatrique n'était pas présent sur place durant la procédure. Le nombre d'IRMs sous anesthésie ou sédation réalisées par semaine était compris entre 5 et 10 IRMs pour 65% des réponses (15/23). Nous avons regardé le nombre d'IRMs réalisées par centre (15 CHU) : entre 5 et 10 IRMs étaient réalisées dans 7 centres (46%) ; plus de 10 IRMs par semaine étaient réalisées dans 4 centres (27%) ; moins de 5 IRMs par semaines étaient réalisées dans 4 centres (27%). Une plage de vacation spécifique pour les IRMs pédiatriques était réservée dans tous les centres. Le lieu d'hospitalisation du nourrisson ou de l'enfant avant la réalisation de l'IRM variait en fonction des centres entre le service d'ambulatoire (17/23) et l'hospitalisation de jour (4/23). Le recours exclusif à l'anesthésie générale représentait 91% des réponses (21/23), ce qui représentait 87% des CHUs répondant au questionnaire. Deux centres avaient recours à la sédation ou à l'anesthésie générale. Les réponses aux questions relatives à l'anesthésie générale et à la sédation sont résumées respectivement dans les tableaux 3 et 4. Parmi les 2 CHUs ayant recours à la sédation, aucun n'utilisait la dexmédétomidine comme agent sédatif.

Tableau 3 : Anesthésie générale : agents utilisés, lieu de l'induction, dispositifs pour contrôler les voies aériennes, et mode ventilatoire. AG = 23 réponses (15 CHUs)

	n (réponses %)	n (CHU %)
Prémédication		
Oui	6 (26)	4 (27)
Non	9 (39)	5 (33)
Parfois	8 (35)	6 (40)
Lieu de l'induction		
Salle attenante IRM	16 (70)	12 (80)
Salle d'IRM	7 (30)	3 (20)
Induction inhalatoire (halogénés)		
Induction inhalatoire + IV (propofol)	23 (100)	15 (100)
Morphiniques à l'induction	15 (65)	11 (73)
Entretien avec halogénés	1 (4)	1 (6)
Entretien avec propofol	20 (87)	13 (86)
	7 (30)	2 (13)
Intubation orotrachéale		
Masque laryngé	3 (13)	1 (6)
Intubation ou masque laryngé	8 (35)	6 (40)
O2 Lunettes ou au masque facial	2 (13)	2 (13)
Guedel	9 (39)	5 (33)
	1 (4)	1 (6)
Ventilation spontanée		
Ventilation contrôlée (VS-AI, VS-PEP, VAC)	7 (30)	4 (27)
	16 (70)	11 (73)

Tableau 4 : Sédation : agents utilisés, lieu d'administration. Sédation = 2 réponses (2 CHUs)

	N
Prémédication	
Oui	1
Non	1
Lieu d'administration de la sédation	
Salle d'IRM	1
Ambulatoire ou hôpital de jour	1
Agents utilisés	
Benzodiazépines	1
Propofol	0
Barbituriques (phénobarbital)	1
Kétamine	0
Hydrate de Chloral	0
Dexmédétomidine	0
Clonidine	0

Le monitoringage *per*-procédure comportant la surveillance de la fréquence cardiaque (FC), de la saturation en oxygène (SpO₂), de la pression artérielle (PA) et de la capnie (PcO₂), était systématique en cas de recours à l'anesthésie générale.

Les modalités de réveil et de surveillance post-procédure sont résumées dans le tableau 5. Le dépistage du délirium post-anesthésie était peu réalisé (5/23). L'estimation de sa survenue variait d'un centre à l'autre, entre moins de 10% et jusqu'à 50% après utilisation de sévoflurane. L'ajout de propofol à la posologie de 1 mg/kg (max 30mg) était utilisé par un des médecins anesthésistes en prévention du délirium post-anesthésique avec une bonne efficacité mais associé néanmoins à un allongement modéré du réveil de 10 à 20 minutes.

Tableau 5 : Modalités de réveil et de surveillance post-procédure. 23 réponses (15 CHUs)

	n (réponses %)	n (CHU %)
Réveil en SSPI		
Oui	12 (52)	7 (46)
Non	10 (43)	7 (46)
ND	1	1
Réveil en salle attenante à l'IRM*		
Oui	16 (69)	9 (60)
Non	6 (26)	5 (33)
ND	1	1
Durée de surveillance en SSPI		
< 30 minutes	8 (34)	6 (40)
Entre 30 et 60 minutes	13 (56)	7 (46)
Pas de surveillance en SSPI	1	1
ND	1	1
Retour dans le service avant la sortie à domicile		
Oui	22 (95)	14 (93)
ND	1	1
Durée entre réveil et retour à domicile		
Entre 1 à 2 heures	7 (30)	6 (40)
> 2 heures	15 (65)	8 (53)
ND	1	1
Dépistage du délirium post-anesthésie		
Oui	5 (22)	5 (33)
Non	17 (73)	9 (60)
ND	1	1
Echelle PEAD utilisée	2	2

* Dans certains centres, salle attenante à l'IRM = SSPI

Parmi les CHUs ayant répondu au questionnaire, 5 d'entre eux avaient participé à l'étude de l'équipe d'anesthésie bordelaise en 2005, aucune modification de pratique n'a été réalisée depuis cette étude dans ces centres.

Parmi les réponses obtenues sur les changements de pratiques sur les dix dernières années, quelques CHUs ont modifié leurs prises en charge ; avec, par exemple, une utilisation majoritaire des masques laryngés au dépend de l'intubation orotrachéale, l'arrêt de la sédation-analgésie procédurale par propofol au profit d'une anesthésie générale par halogénés (+/- propofol à l'induction).

4. Discussion

Les actes diagnostiques et les procédures thérapeutiques concernant des enfants en dehors d'un bloc opératoire ont considérablement augmenté ces dix dernières années et nécessitent souvent le recours à une sédation et/ou une analgésie. Des recommandations nationales existent au sujet de la gestion de la sédation et analgésie en dehors du bloc opératoire, mais aucune d'entre elles mentionnent plus spécifiquement la sédation pour les IRMs pédiatriques. Cet élément pourrait en partie expliquer le faible recours à la sédation procédurale qui est ressorti au travers de notre enquête.

L'Académie Américaine de Pédiatrie a publié en 2016 des recommandations sur le monitoring et le management des patients pédiatriques avant, pendant et après une sédation pour une procédure diagnostique ou thérapeutique (4) dans un objectif premier de sécuriser l'utilisation de la sédation en dehors du bloc opératoire. En effet, la sûreté de la sédation de l'enfant nécessite une approche systématique avant, pendant et après la réalisation de la sédation (4). Des protocoles de sédation ont été mis en œuvre à grande échelle aux Etats-Unis et ont montré une réduction de morbidité (31,43). La sédation des enfants est différente de celle des adultes. La sédation en pédiatrie est souvent administrée à visée antalgique et anxiolytique, ainsi que pour modifier le comportement (par exemple l'immobilité du patient pendant un examen d'imagerie ex : IRM) de façon à rendre possible la réalisation de l'examen en toute sécurité (4). La capacité pour l'enfant de coopérer à l'examen dépend de son âge chronologique et cognitif, ainsi que de son développement émotionnel. Les procédures longues qui exigent l'immobilité pour des enfants de moins de 6 ans ou ayant un retard de développement peuvent nécessiter une augmentation de la profondeur de sédation. Une sédation plus importante est plus souvent associée à des effets indésirables potentiels notamment chez les plus jeunes enfants (4). Il est donc nécessaire de sélectionner les agents anesthésiques les plus adaptés à l'objectif de la sédation réalisée (par exemple utiliser un agent hypnotique pour la réalisation de procédures non douloureuses comme l'IRM) et également en utilisant les plus petites doses possibles, soit la dose minimale efficace (4).

Notre enquête a dressé un panorama de la prise en charge anesthésique des enfants bénéficiant d'une IRM en France. Cette étude n'avait pas pour objectif d'être exhaustive, elle ciblait les prises en charge anesthésiques réalisées dans les CHUs français. Les autres structures de soins n'ont pas été incluses. Quinze CHUs parmi les 28 interrogés ont répondu au questionnaire. La réalisation de l'anesthésie pour les IRMs pédiatriques était confiée aux anesthésistes pédiatriques dans tous les

centres ayant répondu au questionnaire. La gestion de l'anesthésie en IRM pédiatrique par des professionnels formés à l'anesthésie pédiatrique permet de limiter le risque de survenue d'effets indésirables (44).

L'anesthésie générale par agents halogénés est apparue au travers de notre enquête comme la technique la plus choisie par les anesthésistes dans les CHUs français pour la réalisation des IRMs en pédiatrie. Le recours au masque laryngé semblait plus important en comparaison à l'étude réalisée par l'équipe du CHU de Bordeaux en 2005, où le recours à l'intubation trachéale était majoritaire (36% d'intubation systématique contre 20% de masque laryngé systématique) (5). L'utilisation de masque laryngé permet de limiter en partie l'invasivité d'une intubation trachéale et de ses complications potentielles, mais demeure un mode de ventilation invasif. Dans ce même objectif de limiter l'invasivité du geste, la sédation permet de maintenir la ventilation spontanée du patient (1). Toutefois, le recours à la sédation pour réaliser les IRMs en pédiatrie demeure rare en France. La surveillance en SSPI était systématique pour 46% des CHUs ayant répondu au questionnaire ; ce résultat était similaire à celui de l'étude de 2005 (48%). L'environnement particulier de l'IRM, souvent à distance du bloc opératoire, ne dispose pas systématiquement d'une salle dédiée à la surveillance post-interventionnelle avec un personnel dédié comme réglementée par le décret du 5 Décembre 1994 en France (45) en cas d'anesthésie générale. L'Académie Américaine de Pédiatrie recommande l'existence d'une salle de réveil avec un personnel dédié après une sédation pour une procédure diagnostique ou thérapeutique (4).

Par ailleurs, seuls 2 centres ayant répondu à l'enquête avaient recours à la sédation, soit par phénobarbital soit par midazolam. Aucune équipe ne rapporte utiliser la dexmédétomidine ; même si celle-ci a démontré son efficacité notamment aux Etats Unis dans le domaine des IRMs pédiatriques au travers de protocoles nationaux (31). Nous avons parallèlement réalisé une étude rétrospective au CHU de CAEN (Annexe 2 : DEX-IRM) parallèlement à cette enquête afin d'évaluer l'efficacité et la sécurité de la sédation par dexmédétomidine pour les IRMs pédiatriques en comparaison à la méthode conventionnelle (l'anesthésie générale par halogénés). 78 patients ont été inclus (26 dans le groupe DEX et 52 dans le groupe AG). La sédation par dexmédétomidine était significativement associée à une diminution de l'utilisation du recours à la ventilation invasive sans nuire à la qualité des images. Aucun effet indésirable n'a été identifié dans chacun des 2 groupes. La dexmédétomidine est utilisable pour la sédation procédurale des IRMs pédiatriques et permet de proposer une alternative à l'anesthésie générale par halogénés dans l'objectif de limiter les

expositions des enfants aux agents anesthésiques conventionnels, ainsi que le recours à la ventilation invasive. Le recours à la dexmédétomidine a permis, dans le cadre de notre étude DEX-IRM, la réalisation d'une IRM chez une patiente dont l'anesthésie générale était contre-indiquée en raison d'une virose respiratoire (Annexe 2). La sédation par dexmédétomidine apparaît comme une alternative intéressante en cas de contre-indication à l'anesthésie générale, évitant le report de l'examen. Ce qui est un gain de temps pour le patient, les parents et l'équipe médicale (Annexe 2).

Suite à l'étude DEX-IRM menée au CHU de Caen, nous avons souhaité connaître si des équipes avaient recours à la dexmédétomidine pour la sédation en IRMs pédiatriques. Aucune équipe interrogée n'utilisait cette molécule dans ce domaine, contrairement à ce qui est fait dans d'autres pays (21,24,32,50). L'utilisation de la dexmédétomidine aux Etats-Unis est approuvée par la FDA pour la sédation de patients adultes ventilés dans les services de soins intensifs depuis 1999 et chez les patients non intubés depuis 2008 (18). La première autorisation de mise sur le marché (AMM) pour la dexmédétomidine par l'HAS en France est plus récente (septembre 2011) et concernait initialement la sédation en unité de soins intensifs chez l'adulte nécessitant un état de sédation pas plus profond que celui permettant une réponse à un stimulus verbal (correspondant à un score de 0 à -3 sur l'échelle de vigilance-agitation de Richmond (RASS)). Une mise à jour récente autorise son utilisation pour la sédation chez l'adulte non intubé avant et / ou pendant des procédures de diagnostic ou chirurgicales nécessitant une sédation, telle qu'une procédure de sédation vigile (30). Il n'existe pas d'AMM pour l'utilisation de la dexmédétomidine dans la population pédiatrique en France (30). L'absence d'AMM ainsi que la relativement récente mise à disponibilité sur le marché français peut expliquer le faible recours à cette molécule en France qui a pourtant montré son efficacité dans de nombreuses études notamment nord-américaines (20–23,27,31). D'autre part, l'utilisation de la dexmédétomidine représente un certain coût (25,53€/ flacon de 200 mcg). Néanmoins, ce coût reste inférieur en comparaison au coût total d'une anesthésie générale pour l'institution (gaz halogénés, personnel dédié, respirateur, masque laryngé ou sonde d'intubation, surveillance en SSPI, etc.).

Sur le plan organisationnel, l'existence d'une plage de vacation réservée pour les IRMs pédiatriques était la règle dans tous CHUs interrogés. L'organisation sur des plages de vacation pédiatrique permet de regrouper les IRMs sous anesthésie avec un matériel adapté ainsi qu'une équipe dédiée à la prise en charge des enfants (anesthésistes, infirmier (-ière)s, radiologues). Néanmoins, cela limite les nombres d'IRMs possibles par vacation, induit une pression sur les

équipes pédiatriques lors de ces vacances, génère des listes d'attente de patients pour la réalisation de l'IRM en limitant l'accessibilité et permet peu de liberté pour la réalisation d'IRM en urgence. Cette organisation lourde et limitante est directement associée à l'utilisation systématique de l'AG pour tous les enfants devant bénéficier d'une IRM et pour lesquels une anesthésie est nécessaire. La réévaluation de l'AG et l'utilisation d'alternatives sédatives, comme la dexmédétomidine, pourrait permettre d'alléger ce fardeau organisationnel et de faciliter l'accès des enfants à l'IRM, tout en diminuant le coût global.

Finalement, nous nous sommes intéressés à la notion de délirium d'émergence. Le diagnostic du délirium est une affection DSM-IV et V (American Psychiatric Association), et est définie comme une perturbation de la conscience et de l'attention de l'enfant à son environnement avec désorientation et altérations perceptuelles, y compris une hypersensibilité aux stimuli et une hyperactivité motrice pendant la période qui suit immédiatement l'anesthésie (46). Les principaux facteurs de risque contribuant à l'émergence du delirium retrouvés dans la littérature, sont l'utilisation de gaz halogénés, le type de chirurgie, l'âge du patient (entre 2 et 5 ans), l'anxiété parentale et celle du patient, le comportement préexistant du patient et les interactions du patient et des parents avec les soignants (46). Le délirium est secondaire à une lésion cérébrale aiguë avec une augmentation du stress métabolique et les conséquences au long court du délirium d'émergence demeurent peu décrites (47). Les conséquences immédiates du délirium d'émergence vont du stress parental, médical et paramédical avec prolongement de la durée de surveillance, jusqu'à la ré-intubation et l'hospitalisation en cas de troubles de conscience menaçant la sécurité des voies aériennes. Des échelles ont été proposées et validées afin de dépister la survenue du délirium post-anesthésie notamment l'échelle Paediatric Anesthesia Emergence Delirium (PAED) (46) (Tableau 6).

Le dépistage du délirium post-anesthésique était peu réalisé d'après nos résultats. Il apparaît pourtant important de le dépister afin de mieux le comprendre et pouvoir le prévenir (ex : favoriser la présence parentale, la réassurance, choisir une prémédication adaptée, modification des agents anesthésiques utilisés et de leur posologie, optimiser la prise en charge de la douleur) (46).

Tableau 6 : Pediatric Anesthesia Emergence Delirium

Pediatric Anesthesia Emergence Delirium (PAED)		
1. Contact visuel avec soignant ?		4 : pas du tout 3 : juste un peu
2. Actions intentionnelles ?		2 : un peu 1 : beaucoup
3. Conscient de son environnement ?		0 : extrêmement
4. Agité ?		0 : pas du tout 1 : juste un peu 2 : un peu
5. Inconsolable ?		3 : beaucoup 4 : extrêmement

** Les scores de chaque items sont additionnés pour obtenir le total du PAED score. Le degré du délirium augmente directement avec le score total*

CONCLUSION

Au travers ces 2 études ciblant la sédation pour les IRMs pédiatriques, nous avons identifié différentes prises en charge au sein des différents CHUs français. Le recours à la sédation demeure rare, ainsi l'anesthésie générale reste privilégiée. Les différents avertissements publiés récemment au sujet de la neurotoxicité potentielle des agents anesthésiques usuels nous poussent à réfléchir sur les modalités de sédation pour les procédures non douloureuses comme les IRMs pédiatriques. L'objectif de cette réflexion est d'une part de proposer une alternative à l'anesthésie générale, avec l'utilisation de la dexmédétomidine, d'autre part de limiter l'invasivité du geste (ex : limitation du recours à la ventilation invasive, utilisation de la voie d'administration nasale en remplacement de la voie IV), ainsi que de limiter l'exposition des enfants aux agents anesthésiques, tout en simplifiant le contexte organisationnel autour de l'IRM pédiatrique afin d'en faciliter l'accès et d'en diminuer le coût. L'exposition des enfants à l'anesthésie générale doit être d'autant plus limitée que l'enfant est jeune (< 3 ans) considérant que ces anesthésies sont souvent répétées chez un même enfant (suivi et multiples IRMs dans un contexte tumoral, traumatologique, de trouble neurologique ou développemental, chirurgies multiples, etc.). L'importance de ce sujet incite à réfléchir sur l'élaboration de recommandations nationales encadrant la sédation pour la réalisation des IRM pédiatriques.

BIBLIOGRAPHIE

1. Deen J, Vandevivere Y, Van de Putte P. Challenges in the anesthetic management of ambulatory patients in the MRI suites. *Curr Opin Anaesthesiol.* 2017;30(6):670-5.
2. Sury MRJ, Harker H, Begent J, Chong WK. The management of infants and children for painless imaging. *Clin Radiol.* 2005;60(7):731-41.
3. Schulte-Uentrop L, Goepfert MS. Anaesthesia or sedation for MRI in children. *Curr Opin Anaesthesiol.* 2010;23(4):513-7.
4. Coté CJ, Wilson S, AMERICAN ACADEMY OF PEDIATRICS, AMERICAN ACADEMY OF PEDIATRIC DENTISTRY. Guidelines for Monitoring and Management of Pediatric Patients Before, During, and After Sedation for Diagnostic and Therapeutic Procedures: Update 2016. *Pediatrics.* 2016;138(1).
5. Bordes M, Semjen F, Sautereau A, Nossin E, Benoit I, Meymat Y, et al. [Which anaesthesia for children undergoing MRI? An Internet survey in the French university hospitals]. *Ann Fr Anesth Reanim.* 2007;26(4):287-91.
6. Mason KP. Sedation trends in the 21st century: the transition to dexmedetomidine for radiological imaging studies. *Paediatr Anaesth.* 2010;20(3):265-72.
7. Meyer S, Grundmann U, Gottschling S, Kleinschmidt S, Gortner L. Sedation and analgesia for brief diagnostic and therapeutic procedures in children. *Eur J Pediatr.* 2007;166(4):291-302.
8. Andropoulos DB. Effect of Anesthesia on the Developing Brain: Infant and Fetus. *Fetal Diagn Ther.* 2018;43(1):1-11.
9. Andropoulos DB, Greene MF. Anesthesia and Developing Brains - Implications of the FDA Warning. *N Engl J Med.* 2017;376(10):905-7.
10. Jevtovic-Todorovic V, Hartman RE, Izumi Y, Benshoff ND, Dikranian K, Zorumski CF, et al. Early exposure to common anesthetic agents causes widespread neurodegeneration in the developing rat brain and persistent learning deficits. *J Neurosci Off J Soc Neurosci.* 2003;23(3):876-82.
11. Schneuer FJ, Bentley JP, Davidson AJ, Holland AJ, Badawi N, Martin AJ, et al. The impact of general anesthesia on child development and school performance: a population-based study. *Paediatr Anaesth.* 2018;28(6):528-36.
12. Kamat PP, Kudchadkar SR, Simon HK. Sedative and Anesthetic Neurotoxicity in Infants and Young Children: Not Just an Operating Room Concern. *J Pediatr.* 2019;204:285-90.
13. Pinyavat T, Warner DO, Flick RP, McCann ME, Andropoulos DB, Hu D, et al. Summary of the Update Session on Clinical Neurotoxicity Studies: *J Neurosurg Anesthesiol.* 2016;28(4):356-60.

14. Warner DO, Zaccariello MJ, Katusic SK, Schroeder DR, Hanson AC, Schulte PJ, et al. Neuropsychological and Behavioral Outcomes after Exposure of Young Children to Procedures Requiring General Anesthesia: The Mayo Anesthesia Safety in Kids (MASK) Study. *Anesthesiology*. 2018;129(1):89-105.
15. Olutoye OA, Baker BW, Belfort MA, Olutoye OO. Food and Drug Administration warning on anesthesia and brain development: implications for obstetric and fetal surgery. *Am J Obstet Gynecol*. 2018;218(1):98-102.
16. Canada S. Résumé de l'examen de l'innocuité - (DIPRIVAN [propofol], KETALAR [kétamine], SEVORANE [sévoflurane], SUPRANE [desflurane], FORANE/ISOFLURANE USP [isoflurane]) - Évaluation du risque sur le développement des cerveaux des enfants [Internet]. aem. 2017
17. Hansen TG. Use of anesthetics in young children Consensus statement of the European Society of Anaesthesiology (ESA), the European Society for Paediatric Anaesthesiology (ESPA), the European Association of Cardiothoracic Anaesthesiology (EACTA), and the European Safe Tots Anaesthesia Research Initiative (EuroSTAR). *Paediatr Anaesth*. 2017;27(6):558-9.
18. Mason KP, Lerman J. Review article: Dexmedetomidine in children: current knowledge and future applications. *Anesth Analg*. 2011;113(5):1129-42.
19. Sottas CE., Anderson BJ. Dexmedetomidine: the new all-in-one drug in paediatric anaesthesia? - *Curr Opin anesthiol* 2017; 30(4):441-451.
20. Ahmed SS, Unland T, Slaven JE, Nitu ME. High dose dexmedetomidine: effective as a sole agent sedation for children undergoing MRI. *Int J Pediatr*. 2015;2015:397372.
21. McMorrow SP, Abramo TJ. Dexmedetomidine sedation: uses in pediatric procedural sedation outside the operating room. *Pediatr Emerg Care*. 2012;28(3):292-6.
22. Olgun G, Ali MH. Use of Intranasal Dexmedetomidine as a Solo Sedative for MRI of Infants. *Hosp Pediatr*. 2018; 8 (2) 68-71.
23. Plambech MZ, Afshari A. Dexmedetomidine in the pediatric population: a review. *Minerva Anesthesiol*. 2015;81(3):320-32.
24. Berkenbosch JW, Wankum PC, Tobias JD. Prospective evaluation of dexmedetomidine for noninvasive procedural sedation in children. *Pediatr Crit Care Med J Soc Crit Care Med World Fed Pediatr Intensive Crit Care Soc*. 2005;6(4):435-9.
25. Tug A, Hanci A, Turk HS, Aybey F, Isil CT, Sayin P, et al. Comparison of Two Different Intranasal Doses of Dexmedetomidine in Children for Magnetic Resonance Imaging Sedation. *Paediatr Drugs*. 2015;17(6):479-85.
26. Gyanesh P, Haldar R, Srivastava D, Agrawal PM, Tiwari AK, Singh PK. Comparison between intranasal dexmedetomidine and intranasal ketamine as premedication for procedural sedation

in children undergoing MRI: a double-blind, randomized, placebo-controlled trial. *J Anesth.* 2014;28(1):12-8.

27. Weerink MAS, Struys MMRF, Hannivoort LN, Barends CRM, Absalom AR, Colin P. Clinical Pharmacokinetics and Pharmacodynamics of Dexmedetomidine. *Clin Pharmacokinet.* 2017;56(8):893-913.
28. Jooste EH, Hammer GB, Reyes CR, Katkade V, Szmuk P. Phase IV, Open-Label, Safety Study Evaluating the Use of Dexmedetomidine in Pediatric Patients Undergoing Procedure-Type Sedation. *Front Pharmacol [Internet].* 2017
29. Mason KP, Zgleszewski SE, Prescilla R, Fontaine PJ, Zurakowski D. Hemodynamic effects of dexmedetomidine sedation for CT imaging studies. *Paediatr Anaesth.* 2008;18(5):393-402.
30. Résumé des caractéristiques du produit - DEXMEDETOMIDINE EVER PHARMA 100 microgrammes/mL, solution à diluer pour perfusion - Base de données publique des médicaments [Internet]. 2019
31. Sulton C, McCracken C, Simon HK, Hebbar K, Reynolds J, Cravero J, et al. Pediatric Procedural Sedation Using Dexmedetomidine: A Report From the Pediatric Sedation Research Consortium. *Hosp Pediatr.* 2016;6(9):536-44.
32. Kamal K, Asthana U, Bansal T, Dureja J, Ahlawat G, Kapoor S. Evaluation of efficacy of dexmedetomidine versus propofol for sedation in children undergoing magnetic resonance imaging. *Saudi J Anaesth.* 2017;11(2):163-8.
33. Dalal PG, Murray D, Cox T, McAllister J, Snider R. Sedation and anesthesia protocols used for magnetic resonance imaging studies in infants: provider and pharmacologic considerations. *Anesth Analg.* 2006;103(4):863-8.
34. Research C for DE and. Drug Safety and Availability - FDA Drug Safety Communication: FDA review results in new warnings about using general anesthetics and sedation drugs in young children and pregnant women [Internet]. 2019
35. Mellon RD, Simone AF, Rappaport BA. Use of anesthetic agents in neonates and young children. *Anesth Analg.* 2007;104(3):509-20.
36. Sanders RD, Hassell J, Davidson AJ, Robertson NJ, Ma D. Impact of anaesthetics and surgery on neurodevelopment: an update. *Br J Anaesth.* 2013;110 Suppl 1:i53-72.
37. Rappaport BA, Suresh S, Hertz S, Evers AS, Orser BA. Anesthetic neurotoxicity--clinical implications of animal models. *N Engl J Med.* 2015;372(9):796-7.
38. Clausen NG, Kähler S, Hansen TG. Systematic review of the neurocognitive outcomes used in studies of paediatric anaesthesia neurotoxicity. *Br J Anaesth.* 2018;120(6):1255-73.

39. Wilder RT¹, Flick RP, Sprung J, Katusic SK, Barbaresi WJ, Mickelson C, Gleich SJ et al. Early exposure to anesthesia and learning disabilities in a population-based birth cohort. - *PAesthesiology*. 2009;110(4):796-804
40. Barton K, Nickerson JP, Higgins T, Williams RK. Pediatric anesthesia and neurotoxicity: what the radiologist needs to know. *Pediatr Radiol*. 2018;48(1):31-6.
41. Sanders RD, Xu J, Shu Y, Januszewski A, Halder S, Fidalgo A, et al. Dexmedetomidine attenuates isoflurane-induced neurocognitive impairment in neonatal rats. *Anesthesiology*. 2009;110(5):1077-85.
42. Sanders RD, Sun P, Patel S, Li M, Maze M, Ma D. Dexmedetomidine provides cortical neuroprotection: impact on anaesthetic-induced neuroapoptosis in the rat developing brain. *Acta Anaesthesiol Scand*. 2010;54(6):710-6.
43. Cravero JP, Beach ML, Blike GT, Gallagher SM, Hertzog JH, Pediatric Sedation Research Consortium. The incidence and nature of adverse events during pediatric sedation/anesthesia with propofol for procedures outside the operating room: a report from the Pediatric Sedation Research Consortium. *Anesth Analg*. 2009;108(3):795-804.
44. Auroy Y, Ecoffey C, Messiah A, Rouvier B. Relationship between complications of pediatric anesthesia and volume of pediatric anesthetics. *Anesth Analg*. 1997;84(1):234-5.
45. Décret no 94-1050 du 5 décembre 1994 relatif aux conditions techniques de fonctionnement des établissements de santé en ce qui concerne la pratique de l'anesthésie et modifiant le code de la santé publique (troisième partie: Décrets). 94-1050, 1994.
46. Mason KP. Paediatric emergence delirium: a comprehensive review and interpretation of the literature. *Br J Anaesth*. 2017;118(3):335-43.
47. Schieveld JNM, Ista E, Knoester H, Molag ML. Pediatric delirium. A practical approach. *Psychiatry and pediatrics*. Chapter I.5. 2015.

ANNEXES

Annexe 1: ENQUETE DEX-IRMSurvey – Questionnaire

Évaluation des prises en charges anesthésiques pour les IRMs pédiatriques en France : Anesthésie générale ou sédation ? (DEX-IRMSurvey)

Ce questionnaire a pour but d'évaluer les pratiques dans les différents CHU de France en ce qui concerne la sédation pour les IRM pédiatriques. Onze ans après la première étude réalisée par l'équipe de Bordeaux " Quelle anesthésie pour les IRM en pédiatrie ? ", ce questionnaire a pour objectif de faire le point sur la sédation pour les IRM en pédiatrie, et ses évolutions depuis la première étude. Ce projet s'inscrit dans le cadre d'un mémoire de D.E.S de Pédiatrie visant à évaluer les pratiques de sédation en IRM pédiatrique programmée pour les nourrissons et enfants (hors contexte d'urgences).

Le participant consent en répondant au questionnaire à ce que ses réponses soient utilisées dans le cadre de la rédaction d'un travail sous forme de publication. Les réponses au questionnaire resteront anonymes.

* *Questions obligatoires*

RUBRIQUE 1 – Informations générales

1. Nom du CHU (liste déroulante des CHU de France)

2. Qui est le responsable de la sédation lors des IRM pédiatriques ? *

- Anesthésiste pédiatrique Anesthésiste en radiologie Radiologue / manip radio présent
 Infirmier Pédiatre Autre : ...

3. Y a-t-il un anesthésiste pédiatrique sur place pour la durée de la procédure ? * Oui Non

4. Nombre d'IRM sous sédation et/ou anesthésie générale par semaine ?

- < 5/ semaine 5 – 10 / semaine > 10 / semaine

5. Plage horaire de vacation pédiatrique réservée Oui Non

6. Hospitalisation du patient ? *

- Hospitalisation en ambulatoire Hospitalisation de jour pédiatrique Consultation externe

7. Modalité de prise en charge : AG ou sédation ? * Anesthésie générale Sédation

RUBRIQUE 2 - Anesthésie générale (si réponse Anesthésie générale à la question n° 7)

8. Prémédication Oui Non Parfois

9. Lieu d'induction de l'anesthésie générale Salle attenante à l'IRM Salle d'IRM Autre

10. Agents anesthésiques : induction

Halogénés Propofol Morphiniques Benzodiazépine Kétamine Autre : ...

11. Agents anesthésiques : entretien Halogénés Propofol Autre : ...

12. Contrôle des voies aériennes Intubation trachéale Masque laryngé Autre : ...

13. Mode ventilatoire VS-PEP VAC Autres

RUBRIQUE 3 – Sédation (si réponse « Sédation » à la question n°7)

14. Lieu d'administration de la sédation Service ambulatoire ou hospitalisation de jour
 Salle de pré-anesthésie Salle d'IRM Autre : ...

15. Médicament(s) utilisé(s) ? Benzodiazépine Kétamine Propofol Barbituriques
 Hydrate de Chloral Dexmedetomidine (si cochée → question 16 et 17) Autre : ...

16. Si dexmedetomidine : voie d'administration ? Intra-nasale (si cochée → question 17 et 18)
 Intraveineuse

17. Si dexmedetomidine : posologie utilisée ? Réponse courte

18. Si dexmedetomidine intranasale : Pose d'une VVP systématique Oui Non

RUBRIQUE 4 - Monitoring per-procédure

19. Quel monitoring durant la procédure ? Fréquence cardiaque Tension artérielle
 SpO2 Capnographie

RUBRIQUE 5 - Surveillance post-procédure

20. Réveil en SSPI avec personnel dédié Oui Non

21. Réveil en salle attenante à l'IRM (hors SSPI) Oui Non

22. Durée moyenne de surveillance en SSPI < 30 min 30-60 min > 60 min Pas de surveillance en SSPI

23. Retour dans le service d'ambulatoire ou HDJ avant sortie à domicile Oui Non

24. Durée moyenne entre le réveil et le retour à domicile < 1h 1 à 2h > 2h

25. Dépistage d'un délirium post-sédation * Oui Non

26. Quelle échelle de dépistage est utilisée ? Réponse courte

27. Taux d'incidence de délirium estimé : Réponse courte

RUBRIQUE 6 – Autre

28. Participation à l'étude de 2005 ? Oui Non Ne sait pas

29. Changement de protocole depuis l'étude de 2005 ? * Oui (*si oui → question 30*) Non (*si non → fin du questionnaire*) Ne sait pas

30. Si changement de protocole : quel était le protocole précédant ? Réponse courte

Remarques libres

Efficacy and safety of dexmedetomidine as sole sedation for children undergoing MRI in comparison to general anesthesia: a single-center retrospective study.

Hélène LEPELTIER (a), David BROSSIER, MD, MSc (b,c), Maxime GAUBERTI, PhD (d), Clément ESCALARD (d), Charlotte ABADIE (e), Arnaud LEPETIT (e), Isabelle GOYER, BPharm, MSc (a,b,f)

(a) CHU de Caen, Department of pediatrics, Caen, F-14000, France.

(b) CHU de Caen, Pediatric Intensive Care Unit, Caen, F-14000, France.

(c) University Caen Normandie, School of Medicine, Caen, F-14000, France.

(d) CHU de Caen, Department of radiology, F-14000, France.

(e) CHU de Caen, Department of anesthesia, F-14000, France.

(f) CHU de Caen, Department of pharmacy, F-14000, France.

Correspondence to:

Lepeltier Hélène,

CHU de Caen - Department of pediatrics,

Avenue de la Côte de Nacre,

14000 Caen, FRANCE

Abstract

Objective: MRI requires prolonged motion-free periods. This may be difficult to obtain in the pediatric patient population. This need for prolonged immobility justifies the use of general anesthesia or procedural sedation in children. Recently, national drug safety agencies have warned physicians about the risk of neurotoxicity of conventional anesthetic agents targeting GABAergic and glutamatergic neurotransmission pathways in children. Dexmedetomidine, a sedative agent which works as an α_2 pre-synaptic receptor agonist, does not act on these usual pathways. This molecule has raised great interest in the procedural sedation of children, especially since it preserves respiratory drive. The objective of this study was to evaluate the efficacy and safety of dexmedetomidine sedation in pediatric MRI compared to conventional general halogenated anesthesia.

Methods: This was a retrospective monocentric cohort study performed in the University Hospital of Caen. This study included all patients under 18 years of age who received sedation for MRI between

August 1st, 2018 and March 31st, 2019. Patients were retrospectively divided into 2 groups according to the performed sedation modality (DEX and GA).

Results: 78 patients were included (26 in the DEX group and 52 in the AG group). Dexmedetomidine sedation was significantly associated with a decrease in the use of invasive ventilation ($p < 0.001$) with no difference in image quality. The failure rate of sedation was 42% in the DEX group vs. 0% in the AG group ($p < 0.001$). None of the patients had any significant adverse reactions to dexmedetomidine.

Conclusion: Dexmedetomidine seems suitable for procedural sedation during MRI in children. It provides an alternative to halogenated general anaesthesia with the aim of limiting children's exposure to conventional anaesthetic agents and the use of invasive ventilation.

- Key Words –

Sedation, MRI, pediatrics, dexmedetomidine, anesthesia, halogenated anesthetics

Introduction

Magnetic Resonance Imaging (MRI) is a non-invasive, painless and radiation-free diagnostic tool that has become essential in the medical world. However, it requires absolute immobility throughout the duration of the MRI. This immobility may be difficult to obtain in children [1,2]. MRI remains an impressive place for a child, noisy (up to 110 decibels for some sequences), dark, and can be a source of agitation [2]. Sedation or general anaesthesia (GA) is therefore mandatory to obtain total immobility and guarantee a good image quality [2]. The choice of anesthetic agent is important so that the entire procedure can be performed safely and under the best conditions outside the operating room [1-4]. The ideal drug should have a short onset of action, minimal adverse effects and a minimally invasive route of administration. Currently in France, there are no recommendations regarding anaesthesia during pediatric MRIs. General anaesthesia with propofol or halogenated gases is more common in France [5] and is associated with invasive upper airway control with endotracheal intubation or laryngeal mask [5]. This raises the question of the invasiveness and safety of general anesthesia in this painless procedure context.

Different classes of anesthetic agents (Table 1) have been studied in this indication for several years [3,6,7]. All of these anesthetic agents either act on the GABA receptor or on the NMDA receptor (a subtype of glutamate receptor) (Table 1) [8]. Due to their mechanisms of action and interactions on neurotransmission, many studies suggest a deleterious effect of these agents on neuronal apoptosis and synaptogenesis in the immature developing brain [8-10]. Experimental studies have shown that these anesthetic agents can cause morphological changes in the development of the immature brain of mice, leading to long-term neurocognitive disorders [8-10]. Several clinical studies have been

conducted to assess the potential impact of general anesthesia on the child's neurocognitive development [11-13]. For example, one of them (The Mayo Anesthesia Safety in Kids Study) showed that multiple exposures to general anesthesia before the age of 3 years were associated with learning and behavioral difficulties [12,14]. In 2016, the Food and Drug Administration (FDA) issued a warning in the United States on the use of anesthesia and sedation in young children and pregnant women, highlighting the potential risk of anesthesia procedures if they last longer than 3 hours or are repeated in children under 3 years of age [15]. It is therefore necessary to minimize children's exposure to anaesthetic agents and to look for sedative agents with a better safety profiles [10].

Dexmedetomidine, a pre-synaptic α_2 receptor agonist, is of great interest in pediatrics, specifically for painless procedures such as imaging, because of its sedative properties without respiratory compromise and the absence of demonstrated neurotoxicity. It has been the subject of numerous international studies [16-20]. Dexmedetomidine has shown its efficacy and safety in several studies as a sedative agent for pediatric MRI when administered by intravenous route [17,18,20,21] or nasal route [19,22]. It is also used "off-label" in North America in this field, but remains scarcely used in Europe. Dexmedetomidine sedation without respiratory compromise allows patients to keep a spontaneous ventilation without the need to control the airway by tracheal intubation or laryngeal mask. Thus reducing invasiveness and risks of the procedure. The main objective of this study was to evaluate the efficacy of dexmedetomidine sedation for pediatric MRIs when compared to conventional halogenated general anesthesia at the University Hospital of Caen, France. We also aimed to evaluate the safety of dexmedetomidine sedation and describe modalities of dexmedetomidine administration.

Methods

A retrospective monocentric cohort study was performed at the University Hospital of Caen, France. This study included all patients under 18 years of age who received sedation for an MRI between August 1st, 2018 and March 31th, 2019. This study was approved by the Local Health Research Ethics Committee of the University Hospital of Caen. All patients who received dexmedetomidine for their MRI were retrospectively included in the dexmedetomidine group. A control group including patients who had a general anesthesia was retrospectively formed. Patients in this group were matched at a ratio of 2 control patients to 1 dexmedetomidine patient, based on age and type of MRI. In the event that no control patient met the matching criterion, the accepted age range was increased until a patient matched. Patients who did not receive dexmedetomidine nor had had a general anesthesia were not included, and patients whose parents opposed to the use of dexmedetomidine or

participation to the study were excluded.

Children and parents were seen in a pre-anaesthetic consultation approximately 10 days prior to the MRI. During this consultation, the paediatric anaesthetist reviewed the patient's medical record and freely decided on the most appropriate method of sedation for the patient. Non-opposition to participation in retrospective clinical research studies based on file consultation was collected during this consultation. On the day of the MRI, the child was admitted and a premedication (midazolam or hydroxyzine) was administered if necessary. The patient was transferred to the MRI waiting room with his parents a few minutes before the examination. The following management depended on the anesthetic method chosen:

- In the AG group, general anesthesia was left to the discretion of the anesthesiologist with the use of halogenated gases. Induction was obtained with inhaled sevoflurane and insertion of a peripheral venous route followed. Airway control was performed 1st intention with a laryngeal mask or, 2nd intention with an endotracheal tube. Sevoflurane anesthetic maintenance was pursued until the end of MRI.

- In the DEX group, dexmedetomidine (DEXDOR®, solution for injection 100mcg/ml, 2 mL amp) was administered according to an institutional protocol, developed by the pediatric clinical pharmacist with the help of paediatric anaesthetists. The use of dexmedetomidine for sedation in pediatric MRI was authorized at Caen University Hospital during the meeting of the Committee for Medicines and Sterile Medical Devices (CMDMS) on June 19, 2018. This authorization was issued, despite the off-label use, due to the large quantity and quality of literature on this topic, as well as warnings against the use of other anaesthetic agents. The paediatric anaesthetists chose between two different administration methods for dexmedetomidine:

- o Intravenous (IV): Dexmedetomidine was diluted in NS to a final concentration of 4 mcg/ml. A 10-minute bolus infusion of 2 mcg/kg was started 15 minutes before MRI, and was followed by a 1 mcg/kg/h infusion for the duration of the MRI. The infusion was stopped at the end of the MRI. A second bolus (1 mcg/kg over 10 minutes) was possible if sedation was insufficient after the first one.

- o Intranasal (IN): Dexmedetomidine was used pure. The initial dose was 4 mcg/kg, administered with the MAD-300® intranasal spray device. A second dose of 2 mcg/kg 15-20 minutes after the first one was possible in case of insufficient sedation. A peripheral venous catheter was placed after dexmedetomidine administration.

The local protocol included a sedation objective defined by a Ramsey score (RSS) of 4 or 5. This protocol also mentioned the evaluation of post-anesthesia confusion using the Paediatric Anesthesia Emergence Delirium (PAED) score. In case of failure of sedation with dexmedetomidine, general

anesthesia was performed according to the usual procedures.

Surveillance modalities were equivalent for both groups and were based on standard hemodynamic, respiratory and neurological surveillance. The occurrence of adverse reactions, the duration of the procedure, and vital constants were reported on the anesthetic monitoring software "Diane" (Version 4.7.2.8, BOW medical, Boves - FRANCE). Post-MRI monitoring was performed in the Post-Interventional Surveillance Room before returning to the hospitalization unit and then home discharge was validated by the anesthesiologist.

The primary endpoint was the failure rate of the anesthetic method used. Failure for patients in the dexmedetomidine group was defined by conversion to general anesthesia. In the control group, it was defined by the impossibility of carrying out the examination (contraindication to general anaesthesia on the day of the MRI or event during the anaesthesia requiring its termination).

Secondary endpoints: premedication modalities, wake-up time (defined as the time between the end of exposure to the anesthetic agent and patient's emergence), time spent in the Post-interventional Surveillance Room, time to discharge (defined as time from the beginning of sedation or anesthesia to discharge), duration of MRI and imaging quality. The imaging quality rating was performed by two radiologists on a 3-point scale (1- no movement; 2- moderate movements; 3- major movement requiring repetition of the sequence [23]). Blinded radiologists documented the image quality level at a distant time from the procedure.

Safety of dexmedetomidine was evaluated with adverse events reported during sedation (hemodynamic and respiratory tolerance, nausea or vomiting), use of invasive ventilation, and post-anesthetic confusion assessed by the Paediatric Anesthesia Emergence Delirium Scale (PAED) [24]. The evaluation of this last parameter was not available in the AG group. The administration modalities for dexmedetomidine were route of administration (IV or IN), initial dosage in micrograms per kilogram (mcg/kg), need for a second dose and total dose in mcg/kg.

Data were collected retrospectively from the patient's medical record. The data were collected in an anonymized computer document in a locked Excel spreadsheet.

The distribution of quantitative variables was analyzed by the Shapiro-Wilk test for each of the 2 groups. The quantitative variables were presented in medians [min-max] and the qualitative variables in number (percentage). The comparison of the 2 groups was carried out by Mann Whitney's test for quantitative variables and by Chi² or Fisher's test for qualitative variables. A complementary analysis was carried out to search for risk factors for failure of sedation. This analysis compared a sedation failure group to a sedation success group, according to the previously defined failure criteria. The significance threshold used (p) was 0.05. The statistical analyses were performed

using the R software (version R64 3.5.3).

Results

From August 1st, 2018 to March 31st, 2019, 198 pediatric MRIs were performed under sedation among 657 pediatric MRIs (age < 18 years) performed over this period (Figure 1: Flow Chart). 78 patients were included retrospectively; 26 in the DEX group and 52 in the AG group. No significant differences were found in the patients characteristics between the 2 groups (Table 2).

The failure rate of dexmedetomidine was 42% (11 failures / 26 patients in the DEX group), significantly more than the GA group ($p < 0.001$) (Table 3). The time to emergence, the time to discharge and the duration of MRI were significantly longer in the DEX group (Table 3).

No significant differences were found in image quality between the two groups (Table 3).

IN administration of dexmedetomidine was associated with an increased risk of dexmedetomidine sedation failure (Table 4). 100% ($n = 11$) of failures occurred in patients who received dexmedetomidine by IN route. The reasons for failure were: awakening and agitation with peripheral venous catheter insertion for 4 patients (36% of failures), with mobilization for installation in the MRI for 4 patients (36% of failures), and sedation objective not achieved despite the 2nd dexmedetomidine dose for 1 patient (9% of failures). The cause of the failure was not mentioned for 2 patients. A lower premedication dose of midazolam was also associated with a higher failure rate (Table 4).

Dexmedetomidine was significantly associated with a decrease in the use of invasive ventilation ($p < 0.001$) (Table 5). We report the occurrence of two adverse events in the DEX group; desaturation requiring momentary oxygen supply and a decrease of more than 20% in heart rate in another patient for whom an atropine dose (10 mcg/kg) was administered. No apnea was reported during the per-procedural monitoring. A junctional tachycardia episode with blood pressure drop was observed in a DEX patient after conversion to GA with propofol and sevoflurane, which resolved after carotid massage. Of the 7 patients in the DEX group (27%) who experienced post-anesthetic confusion, dexmedetomidine sedation failed for 3 patients, so general anesthesia was also performed. For the other 4 patients, sedation with dexmedetomidine was successful (3 DEX IV and 1 DEX IN with a median total dose of dexmedetomidine of 4 mcg/kg). 78% of the study population (61 /78 patients) did not benefit from an assessment of post-anesthetic confusion.

The modalities of dexmedetomidine administration are summarized in Table 6.

Discussion

The efficacy of dexmedetomidine for sedation in pediatric MRI has been demonstrated in many studies, both by intravenous and intranasal route [17-22,25]. To our knowledge, this study is the first to directly compare dexmedetomidine sedation and halogenated general anesthesia for pediatric MRIs. Our study found that dexmedetomidine was suitable in this indication, and significantly associated with a decrease in the use of invasive ventilation ($p < 0.001$) without being associated with a deterioration in image quality. However, our study showed a higher failure rate of dexmedetomidine sedation (42%) than that found in the literature. *Ahmed et al.* studied the efficacy and safety of high dose IV dexmedetomidine as the only sedative agent in 544 children during MRI; good efficacy was reported in 78.5% of cases [17]. In the study by *Berkenbosh et al.* reporting a series of 48 children who received sedation for diagnostic examination with dexmedetomidine; 79% of children received dexmedetomidine as first-line treatment; all examinations were successfully completed [21]. In our study, the failure rate of dexmedetomidine was calculated for the entire DEX group regardless of the route of administration used (IV or IN). All failures of dexmedetomidine sedation were with IN dexmedetomidine. All MRIs performed with IV dexmedetomidine have been successful. In the literature, studies evaluating the efficacy of dexmedetomidine are limited to a single route of administration IV or IN [17,19,22,26]. *Olgun* showed a 96.2% success rate with the use of high dose IN dexmedetomidine (4mcg/kg) in a population of 52 children aged between 1 and 12 months for sedation during pediatric MRI, with no significant side effect [19]. Dexmedetomidine can be administered by intravenous, intramuscular, subcutaneously, nasal, oral routes making it a versatile agent in pediatrics when the intravenous route is difficult [27]. The nasal mucosa is an easily accessible route that allows rapid absorption of certain drugs due to its large absorption surface area, with bioavailability almost comparable to the intravenous route for some sedative agents [28]. Nevertheless, factors influencing the bioavailability of an intranasal administered molecule are the concentration of the drug, the volume to be administered, the method of administration and the condition of the nasal mucosa [28]. In our study, dexmedetomidine was used pure at a concentration of 100 mcg/ml, and administered with an intranasal spray device (MAD-300[®]), to optimize the diffusion of dexmedetomidine on the surface of the intranasal mucosa and thus its absorption. Nasal lavage with saline was performed if necessary before administration. The only factor that could influence the efficacy of dexmedetomidine was the total volume to be instilled. Volumes greater than 0.5 to 1 ml per nostril do not remain in contact with the nasal mucosa, thus reducing absorption [28]. The median weight in the DEX IN group (16 kg) was higher than in the *Olgun* study (8 kg) which means our patients received much bigger dexmedetomidine volumes and could therefore explain

the lower efficacy of the molecule in our study. A lower dose of midazolam in pre-medication also appeared to be associated with a risk of dexmedetomidine failure ($p = 0.003$).

The time to emergence, time in post-interventional room care (PIRC) and time to discharge were significantly longer in the DEX group. This could be explained by the need for a second dose of dexmedetomidine and in a second step to conversion to general anesthesia in case of failure of dexmedetomidine sedation. Therefore, an accumulation of sedative agents could explain a longer elimination time. Our results are comparable to those of *Ahmed's* study; the duration of the procedure was significantly shorter in the group receiving a single dose of dexmedetomidine and increased with a second dose or with the addition of another anesthetic agent [17].

The safety assessment of dexmedetomidine showed a good tolerance of the molecule; few adverse reactions, no nausea or vomiting. Due to its action as a α_2 pre-synaptic agonist, dexmedetomidine may be associated with hemodynamic effects such as changes in blood pressure and heart rate (HR) [20,23,27,29]. Several studies evaluated the hemodynamic tolerance of dexmedetomidine, more specifically with IV dexmedetomidine during pediatric MRI; hemodynamic variations were minimal, independent of the age and duration of sedation, and did not require any pharmacological intervention [29]. One patient in our study required atropine administration based on a 20% decrease in his HR. This could be related to recent use of the molecule by the pediatric anesthesia team and therefore a lack of habit. Although significant decreases in HR are reported, they are not associated with any decrease in cardiac output [30].

Conventional anesthetic management at the University Hospital of Caen for pediatric MRIs is based on halogenated general anaesthesia. Recent publications concerning the potential neurotoxicity of conventional anesthetic agents and the FDA warning [10], raised the question of an alternative mode of sedation. After discussion between anaesthetists, paediatricians and pharmacists, the choice of dexmedetomidine seemed interesting because of its pharmacological characteristics, its sedative properties, as well as the absence of any neurotoxic effect found [8] and the abundance of favorable literature on the subject [18,19,21,25-27]. After authorization of the use of dexmedetomidine for sedation during pediatric MRI at CAEN University Hospital in June 2018, a protocol, to assist in its use, was written to propose an alternative to general anesthesia. This alternative seemed all the more interesting in patients who had already had one or more general anaesthesia (surgery or procedure for diagnostic or therapeutic purposes) in order to limit their exposure.

With the important failure rate of sedation with IN dexmedetomidine, we were able to improve management, for example:

- Propose peripheral venous catheter insertion before IN dexmedetomidine administration to

avoid waking the child during venipuncture.

- Intranasal route should be reserved for patients of younger age and weight < 15 kg.

In our study, the placement of peripheral venous catheter was a reason for failure of IN dexmedetomidine sedation; this peripheral venous access is not essential apart from the need to inject contrasting agents. It was systematically placed to secure the use of a new molecule by the anaesthesia team.

Systematic use of general anesthesia can be an obstacle to MRI, specifically when children have a respiratory viral infection thus requiring to postpone the MRI. It should be noted that in this study, MRI was possible for one patient thanks to sedation with dexmedetomidine because the child had a respiratory virosis that contraindicated general anesthesia, thus avoiding MRI cancellation saving time for the patient, parents and medical team (paediatricians, anaesthetists and radiologists).

Our study is limited by its retrospective design, causing missing data, especially regarding the evaluation of post-anesthetic confusion score. Post-anesthetic confusion was not assessed in the GA group as it was in the DEX group. The dexmedetomidine assistance protocol required that the PAED score be calculated upon awakening. Dexmedetomidine sedation for MRI was new for the pediatric anesthesiologists, and therefore required some time to adapt to this new sedation. A one-month period between the authorization of the use of dexmedetomidine by anesthesiologists and the date chosen for the start of the study inclusions was allowed for the implementation of the protocol. However, no dexmedetomidine sedation had been performed at the beginning of the study. Our study therefore focused on the first patients for whom dexmedetomidine was used for sedation on pediatric MRI.

The short inclusion period and the monocentric nature of our study are responsible for a low patient recruitment and therefore for a lack of statistical power. A multicentric prospective randomized trial is needed to truly compare efficiency and safety of GA to sedation with dexmedetomidine for pediatric MRI.

Conclusion

Dexmedetomidine can be used for procedural sedation during pediatric MRI. It is significantly associated with a decrease in the use of invasive ventilation without decreasing image quality when compared to MRIs performed under general halogenated anesthesia. It provides an alternative to halogenated general anaesthesia with the aim of limiting children's exposure to conventional anaesthetic agents and the use of invasive ventilation. The failure rate of sedation with dexmedetomidine for pediatric MRI should be assessed in a multicenter prospective controlled trial.

Disclosure

All authors confirm that they have no competing conflict of interest or any financial interest to declare.

Acknowledgments

The authors express sincere gratitude to Drs Mikael Jokic, Florence Villedieu, Nolwen Letouze, Florence Porcheret, to the radiologists Drs Frédérique Belloy and Marie Blouet, and to the anesthesiologists Drs Anne Lesage, Haithem Jaber, Véronique Depret-Donatien, Joël Laurent, Clémence Besnard and Thérèse Simonet.

References

- [1]. Deen J, Vandevivere Y, Van de Putte P. Challenges in the anesthetic management of ambulatory patients in the MRI suites. *Curr Opin Anaesthesiol*. 2017;30(6):670-5.
- [2]. Sury MRJ, Harker H, Begent J, Chong WK. The management of infants and children for painless imaging. *Clin Radiol*. 2005;60(7):731-41.
- [3]. Schulte-Uentrop L, Goepfert MS. Anaesthesia or sedation for MRI in children. *Curr Opin Anaesthesiol*. 2010;23(4):513-7.
- [4]. Coté CJ, Wilson S, AMERICAN ACADEMY OF PEDIATRICS, AMERICAN ACADEMY OF PEDIATRIC DENTISTRY. Guidelines for Monitoring and Management of Pediatric Patients Before, During, and After Sedation for Diagnostic and Therapeutic Procedures: Update 2016. *Pediatrics*. 2016;138(1).
- [5]. Bordes M, Semjen F, Sautereau A, Nossin E, Benoit I, Meymat Y, et al. [Which anaesthesia for children undergoing MRI? An Internet survey in the French university hospitals]. *Ann Fr Anesth Reanim*. 2007;26(4):287-91.
- [6]. Mason KP. Sedation trends in the 21st century: the transition to dexmedetomidine for radiological imaging studies. *Paediatr Anaesth*. 2010;20(3):265-72.
- [7]. Meyer S, Grundmann U, Gottschling S, Kleinschmidt S, Gortner L. Sedation and analgesia for brief diagnostic and therapeutic procedures in children. *Eur J Pediatr*. 2007;166(4):291-302.
- [8]. Andropoulos DB. Effect of Anesthesia on the Developing Brain: Infant and Fetus. *Fetal Diagn Ther*. 2018;43(1):1-11.
- [9]. Jevtovic-Todorovic V, Hartman RE, Izumi Y, Benshoff ND, Dikranian K, Zorumski CF, et al. Early exposure to common anesthetic agents causes widespread neurodegeneration in the developing rat brain and persistent learning deficits. *J Neurosci Off J Soc Neurosci*. 2003;23(3):876-82.

- [10]. Andropoulos DB, Greene MF. Anesthesia and Developing Brains - Implications of the FDA Warning. *N Engl J Med*. 2017;376(10):905-7.
- [11]. Schneuer FJ, Bentley JP, Davidson AJ, Holland AJ, Badawi N, Martin AJ, et al. The impact of general anesthesia on child development and school performance: a population-based study. *Paediatr Anaesth*. 2018;28(6):528-36.
- [12]. Kamat PP, Kudchadkar SR, Simon HK. Sedative and Anesthetic Neurotoxicity in Infants and Young Children: Not Just an Operating Room Concern. *J Pediatr*. 2019;204:285-90.
- [13]. Pinyavat T, Warner DO, Flick RP, McCann ME, Andropoulos DB, Hu D, et al. Summary of the Update Session on Clinical Neurotoxicity Studies: *J Neurosurg Anesthesiol*. 2016;28(4):356-60.
- [14]. Warner DO, Zaccariello MJ, Katusic SK, Schroeder DR, Hanson AC, Schulte PJ, et al. Neuropsychological and Behavioral Outcomes after Exposure of Young Children to Procedures Requiring General Anesthesia: The Mayo Anesthesia Safety in Kids (MASK) Study. *Anesthesiology*. 2018;129(1):89-105.
- [15]. Olutoye OA, Baker BW, Belfort MA, Olutoye OO. Food and Drug Administration warning on anesthesia and brain development: implications for obstetric and fetal surgery. *Am J Obstet Gynecol*. 2018;218(1):98-102.
- [16]. Sottas CE, Anderson BJ. Dexmedetomidine: the new all-in-one drug in paediatric anaesthesia? *Curr Opin Anaesthesiol*. 2017;30(4):441-51.
- [17]. Ahmed SS, Unland T, Slaven JE, Nitu ME. High dose dexmedetomidine: effective as a sole agent sedation for children undergoing MRI. *Int J Pediatr*. 2015:397372.
- [18]. McMorrow SP, Abramo TJ. Dexmedetomidine sedation: uses in pediatric procedural sedation outside the operating room. *Pediatr Emerg Care*. 2012;28(3):292-6.
- [19]. Olgun G, Ali MH. Use of Intranasal Dexmedetomidine as a Solo Sedative for MRI of Infants. *Hosp Pediatr*. 2018;
- [20]. Plambech MZ, Afshari A. Dexmedetomidine in the pediatric population: a review. *Minerva Anesthesiol*. 2015;81(3):320-32.
- [21]. Berkenbosch JW, Wankum PC, Tobias JD. Prospective evaluation of dexmedetomidine for noninvasive procedural sedation in children. *Pediatr Crit Care Med J*. 2005;6(4):435-9
- [22]. Tug A, Hanci A, Turk HS, Aybey F, Isil CT, Sayin P, et al. Comparison of Two Different Intranasal Doses of Dexmedetomidine in Children for Magnetic Resonance Imaging Sedation. *Paediatr Drugs*. 2015;17(6):479-85.
- [23]. Koroglu A, Teksan H, Sagir O, Yucel A, Toprak HI, Ersoy OM. A comparison of the sedative, hemodynamic, and respiratory effects of dexmedetomidine and propofol in children undergoing

magnetic resonance imaging. *Anesth Analg*. 2006;103(1):63-7

[24]. Sikich N, Lerman J. Development and psychometric evaluation of the pediatric anesthesia emergence delirium scale. *Anesthesiology*. 2004;100(5):1138-45.

[25]. Sulton C, McCracken C, Simon HK, Hebbar K, Reynolds J, Cravero J, et al. Pediatric Procedural Sedation Using Dexmedetomidine: A Report From the Pediatric Sedation Research Consortium. *Hosp Pediatr*. 2016;6(9):536-44.

[26]. Ahmed SS, Unland T, Slaven JE, Nitu ME, Rigby MR. Successful use of intravenous dexmedetomidine for magnetic resonance imaging sedation in autistic children. *South Med J*. 2014;107(9):559-64.

[27]. Weerink MAS, Struys MMRF, Hannivoort LN, Barends CRM, Absalom AR, Colin P. Clinical Pharmacokinetics and Pharmacodynamics of Dexmedetomidine. *Clin Pharmacokinet*. 2017;56(8):893-913.

[28]. Wolfe TR, Bernstone T. Intranasal drug delivery: an alternative to intravenous administration in selected emergency cases. *J Emerg Nurs JEN Off Publ Emerg Dep Nurses Assoc*. 2004;30(2):141-7.

[29]. Mason KP, Zgleszewski SE, Prescilla R, Fontaine PJ, Zurakowski D. Hemodynamic effects of dexmedetomidine sedation for CT imaging studies. *Paediatr Anaesth*. 2008;18(5):393-402.

[30]. Mason KP, Lönnqvist P-A. Bradycardia in perspective-not all reductions in heart rate need immediate intervention. *Paediatr Anaesth*. 2015;25(1):44-51.

Figure and Table

Table 1: Anesthetic, sedative and analgesic agents and their receptors

D'après Andropoulos DB (8)

Agents	GABA	NMDA	μ-Opioid	α2-adrenergique
Halogenated anesthetics (sevoflurane, isoflurane, desflurane)	+			
Benzodiazepines	+			
Propofol	+			
Ketamine		-		
Barbiturates	+			
Chloral hydrate	+			
Opioids			+	
Dexmedetomidine				+

GABA : acide γ-aminobutyric ; NMDA : N-methyl-D-aspartate ; + : agoniste ; - : antagoniste.

Figure 1 : Flow chart

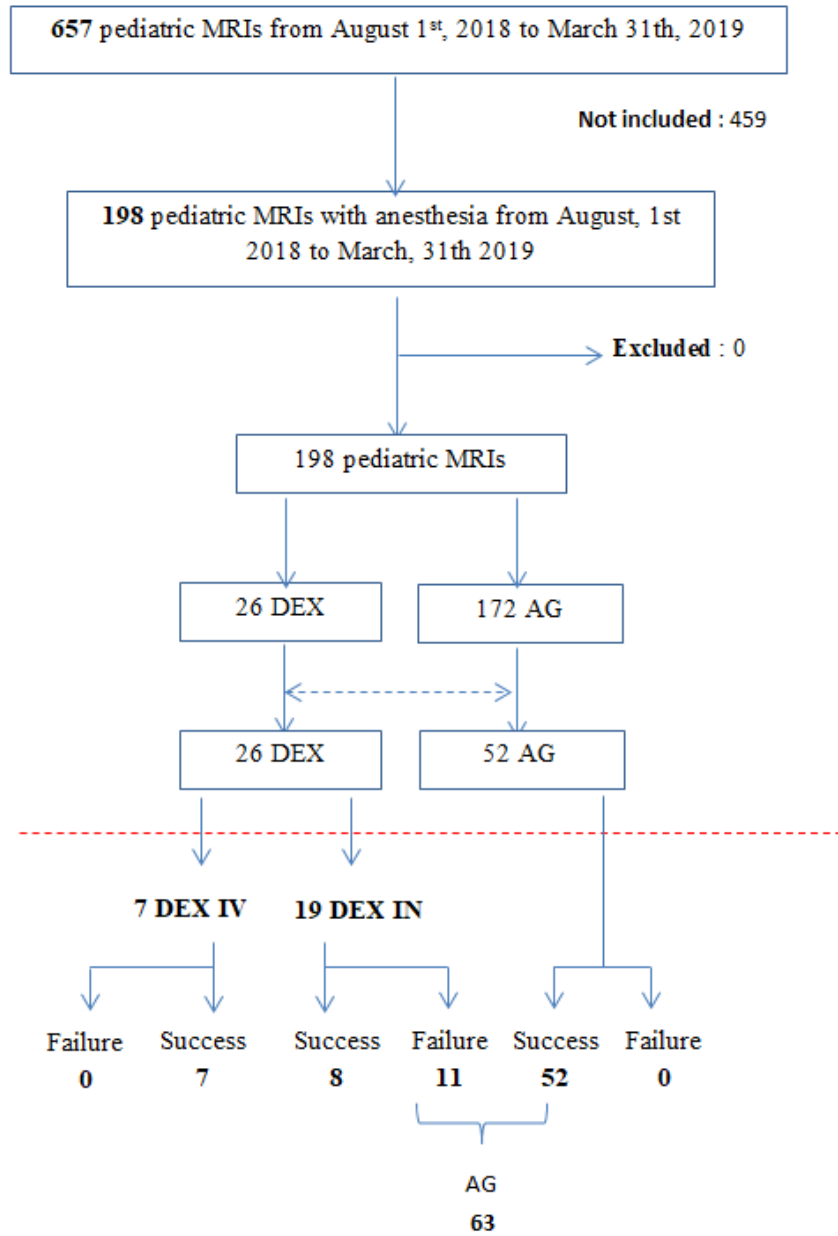


Table 2: Characteristics of the study population (n = 78)

		DEX group (n = 26)	AG group (n = 52)	p-value
Age (month)		53,5 [19-148]	51,5 [18-139]	
median [MIN- MAX]		DEX IV : 77 [34-148] DEX IN : 48 [19-89]		0,9
Sexe	Male	13 (50%)	35 (67%)	0,1
	Female	13 (50%)	17 (33%)	
Weight (kg)		17,6 [9,2-34]	16 [9,5-37]	
median [MIN- MAX]		DEX IV : 30 [16-34] DEX IN : 16 [9,2-21]		0,5
ASA score	1	11 (42%)	19 (36%)	0,6
	2	13 (50%)	31 (60%)	
	3	2 (8%)	2 (4%)	
	4-5	0	0	
Type of IRM	Cerebral	22 (85%)	49 (94%)	0,1
	Cerebral + other	4 (15%)	2 (4%)	
	Cerebral +abdominal	1	0	
	Cerebral + spinal cord	1	2	
	Cerebral + spinal cord + femoral	2	0	
	Spinal cord	0	1 (2%)	
Indication	Delayed acquisitions	2 (8%)	18 (35%)	0,6
	Behavioural disorder	1 (4%)	5 (10%)	
	Pervasive developmental disorder	2 (8%)	3 (6%)	
	Headache	1 (4%)	2 (4%)	
	Epilepsy	6 (23%)	11 (21%)	
	Oncology check-up	4 (15%)	2 (4%)	
	Other	10 (35%)	11 (21%)	
Premedication	Yes	14 (54%)	32 (62%)	0,6
	No	12 (46%)	20 (38%)	
Premedication drug	Midazolam	14 (100%)	30 (94%)	
	Hydroxyxine	0	2 (6%)	
Premedication route	PO ⁽¹⁾	13 (93%)	29 (90%)	
	IR ⁽²⁾	1 (7%)	3 (10%)	
Midazolam dosage (mg/kg) median [MIN- MAX]		0,27 [0,14-0,38]	0,3 [0,15-0,36]	0,3

* The values are medians (range [MIN-MAX]) for quantitative variables or numbers (percentage %) for qualitative variables.

Table 3: Evaluation of the efficacy of dexmedetomidine sedation

		DEX group (n = 26)	AG groupe (n = 52)	p-value
Sedation failure	Yes	11 (42%)	0	< 0,001
	No	15 (58%)	52 (100)	
Time for waking up (minutes) median [MIN-MAX]		120 [10-335]	11 [1-30]	< 0,001
Times spent in PISR (minutes) median [MIN-MAX]		60 [20-225]	38,5 [16-75]	0,02
Time to return home (minutes) median [MIN-MAX]		295 [202-1385]	204 [117-453]	< 0,001
MRI duration (minutes) median [MIN-MAX]		40 [22-78]	29 [17-71]	0,001
MRI quality (3 points-scale)	1	21	48	0,1
	2	3	4	
	3	2	0	

* The values are medians (range [MIN-MAX]) for quantitative variables or numbers (percentage %) for qualitative variables.

Table 4: Comparison of the failure versus success group – Characteristics and clinical outcomes

		FAILURE (n = 11)	SUCCESS (n = 67)	p- value
Characteristics				
Age (month) median[MIN-MAX]		44 [19-84]	54 [18-148]	0,2
Sexe	Male	5 (45%)	43 (64%)	0,3
	Female	6 (55%)	24 (36%)	
Weight (kg) median [MIN-MAX]		17 [9,2-21]	16,4 [9,5-37]	0,5
ASA score	1	6 (55%)	24 (36%)	0,5
	2	5 (45%)	39 (58%)	
	3	0	4 (6%)	
	4-5	0	0	
Type of MRM	Cerebral	9 (82%)	62 (93%)	0,1
	Cerebral + other	2 (18%)	4 (6%)	
	Cerebral + abdominal	1	0	
	Cerebral + spinal cord	0	3	
	Cerebral+ spinal cord + femoral	1	1	
	Spinal cord	0	1 (1%)	
Indication	Delayed acquisitions	0	20 (30%)	0,1
	Behavioural disorders	1 (9%)	5 (7%)	
	Pervasive developmental disorder	0	5 (7%)	

	Headache	1 (9%)	2 (3%)	
	Epilepsy	2 (18%)	15 (22%)	
	Oncology check-up	1 (9%)	5 (7%)	
	Other	6 (55%)	15 (22%)	
Premedication	Yes	5 (45%)	41 (61%)	0,3
	No	6 (55%)	26 (39%)	
Midazolam dosage				
	(mg/kg)	0,15 [0,14-0,25]	0,3 [0,15-0,38]	0,003
	median [MIN-MAX]			
Sedation administration	DEX IV	0	7 (10%)	
	DEX IN	11 (100%)	8 (12%)	< 0,001
	AG	0	52 (78%)	
First DEX dosage				
	(mcg/kg) median	4 [2,1-5,8]	4 [2-4,6]	0,1
	[MIN-MAX]		DEX IV : 2 [2-2,3] DEX IN : 4,1 [4-4,6]	
Total dose of DEX				
	(mcg/kg) median	5,7 [2,1-9,8]	4 [2-6,9]	0,1
	[MIN-MAX]		DEX IV : 2,9 [2-5,1] DEX IN : 4,2 [4-6,9]	
Clinical outcomes				
Waking up time				
	(minutes)	142 [70-335]	31,6 [1-145]	< 0,001
Times spent in PISR				
	(minutes)	40 [25-225]	41 [16-120]	0,2
Time to return home (minutes)				
		293 [213-1385]	220 [117-490] ⁽¹⁾	0,8
MRI duration				
	(minutes)	40 [22-67]	31 [17-78]	0,02

⁽¹⁾ 4 children were hospitalized at the time of the MRI (so no return home after the MRI)

* The values are medians (range [MIN-MAX]) for quantitative variables or numbers (percentage %) for qualitative variables.

Table 5: Evaluation of the safety of dexmedetomidine sedation

		DEX group (n = 26)	AG group (n = 52)	p-value
Airway control	Yes	11 (42%)	52 (100%)	< 0,001
	No (SV ⁽²⁾)	15 (57%)	0	
Adverse effects	Yes	3 (12%)	1 (2%)	0,1
	No	23 (88%)	0	
Type of adverse effects	Reduction HR of 20%	1	0	0,3
	Bradycardia < 60/bmp	0	0	0,3
	Hypotension	1	0	0,3
	Apnea	0	0	-
	Desaturation	1	1	1
Intervention	Increase O2	1	1	
	Volume expansion	0	0	
	Amines / Atropine	1	0	
Motion throughout MRI	Yes	3 (12%)	2 (4%)	0,3
	No	23 (88%)	50 (96%)	
Post-anesthésia confusion	Yes	7 (27%)	0	
	No	10 (38%)	0	
	Not evaluated	9 (34%)	52 (100%)	

⁽²⁾ SV: Spontaneous ventilation

* The values are medians (range [MIN-MAX]) for quantitative variables or numbers (percentage %) for qualitative variables.

Table 6: Dexmedetomidine administration

Dexmedetomidine administration (n = 26)			
Administration route	Intravenous		7 (27%)
	Intranasal		19 (73%)
Premedication	Oui		14 (54%)
	Non		12 (46%)
Premedication drug	Midazolam		14
	Hydroxyxine		0
Midazolam dosage (mg/kg)			0,27 [0,14-0,38]
median [MIN-MAX]			
Premedication route	Oral		13
	Rectal		1
	Intravenous		0
Initial Dexmedetomidine dosage (mcg/kg)	Bolus		
	DEX IV		2 [2-2,3]
	DEX IN		4,1 [2,1-5,8]
	median [MIN-MAX]	Infusion	
	DEX IV		1 [0 -1]
Rescue : 2nd dose	DEX IV	Yes	1 (14%)
		No	6 (86%)
	DEX IN	Yes	9 (47%)
		No	10 (52%)
2nd dose : dosage (mcg/kg)	DEX IV		1
	median [MIN-MAX]	DEX IN	2,1 [1,8-4]
Total Dexmedetomidine dosage (mcg/kg)	DEX IV		2,9 [2-5,1]
	median [MIN-MAX]	DEX IN	4.4 [2.1-9.8]

* The values are medians (range [MIN-MAX]) for quantitative variables or numbers (percentage %) for qualitative variables.

« Par délibération de son Conseil en date du 10 Novembre 1972, l'Université n'entend donner aucune approbation ni improbation aux opinions émises dans les thèses ou mémoires. Ces opinions doivent être considérées comme propres à leurs auteurs ».

VU, le Président de Thèse

VU, le Doyen de l'UFR Santé

VU et permis d'imprimer
en référence à la délibération
du Conseil d'Université
en date du 14 Décembre 1973

Pour le Président
de l'Université de CAEN-NORMANDIE et P.O

Le Doyen

ANNEE DE SOUTENANCE : 2018 / 2019

NOM ET PRENOM DE L'AUTEUR : LEPELTIER Hélène

TITRE DE LA THESE :

Evaluation de la sédation pour les IRMs pédiatriques à partir d'une série de cas au sein d'une unité française de réanimation pédiatrique et d'une enquête nationale dans les CHU français sur les pratiques anesthésiques pour les IRMs pédiatriques.

RESUME DE LA THESE EN FRANÇAIS :

INTRODUCTION : La réalisation d'une IRM en pédiatrie peut nécessiter le recours à une anesthésie générale ou sédation afin de permettre l'immobilité de l'enfant. Récemment des agences nationales du médicament ont averti les praticiens du risque potentiel des agents anesthésiques usuels sur le neurodéveloppement du jeune enfant. L'objectif de ce travail était d'évaluer d'une part l'utilisation d'un autre agent sédatif, la dexmedetomidine, pour la sédation à l'IRM, et d'autre part de réaliser un panorama des pratiques anesthésiques pour les IRMs pédiatriques (programmées) en France.

MATERIEL ET METHODE : Nous avons rapporté une série de 6 patients sédatisés par dexmédétomidine pour la réalisation d'une IRM en urgence. Tous ces patients étaient hospitalisés dans l'unité de réanimation pédiatrique du CHU de CAEN. Dans un second temps, nous avons réalisé une enquête nationale, à partir d'un questionnaire, sur les pratiques anesthésiques pour les IRMs pédiatriques dans les différents CHU français.

RESULTATS : La sédation par dexmédétomidine a été un succès pour les 6 patients de l'étude, sans effet indésirable et avec une bonne qualité des images. L'anesthésie générale est apparue au travers de l'enquête nationale comme la pratique la plus utilisée en France par les anesthésistes pédiatriques pour les IRM programmées, avec une absence de recours à la dexmédétomidine.

CONCLUSION : La dexmédétomidine semble être une alternative prometteuse à l'anesthésie générale pour la réalisation des IRMs pédiatriques. Le recours à la sédation procédurale pour l'IRM pédiatrique reste néanmoins peu utilisé en France, en comparaison aux pratiques dans d'autres pays notamment nord-américains.

MOTS CLES : Sédation, Anesthésie, IRM, Pédiatrie, Dexmédétomidine

TITRE DE LA THESE EN ANGLAIS :

Evaluation of sedation for pediatric MRI starting from a case series from a French pediatric intensive care unit and from a national survey in the French university hospitals regarding anesthetic management for pediatric MRI.

RESUME DE LA THESE EN ANGLAIS :

OBJECTIVE: MRI requires patient's immobility and justifies use of general anesthesia or sedation in children. Recently, national drug safety agencies have warned physicians about the risk of neurotoxicity of conventional anesthetic agents. We reported the potential usefulness of dexmedetomidine sedation for pediatric MRI and we investigated anesthetic management for pediatric MRI in France.

METHODS: We reported a single center experience of six pediatric patients sedated with dexmedetomidine for MRI in an emergency context. We carried out a national survey asking questions about anesthetic management for pediatric MRI in French university hospitals.

RESULTS: Dexmedetomidine sedation was successful for all patients, without adverse effect. The image qualities were rated as good. General anesthesia appears to be the most used management for pediatric MRI in France with no reported use of dexmedetomidine.

CONCLUSION: Dexmedetomidine appears to be a promising alternative to general anesthesia. The use of procedural sedation remains rare in France compared to other countries.

KEY WORDS: Sedation, Anesthesia, MRI, pediatrics, Dexmedetomidine