



HAL
open science

Apport de l'immunohistochimie anti-FABP4 dans le diagnostic des sarcomes des tissus mous

Julia Leiner

► **To cite this version:**

Julia Leiner. Apport de l'immunohistochimie anti-FABP4 dans le diagnostic des sarcomes des tissus mous. Sciences du Vivant [q-bio]. 2019. dumas-02491903

HAL Id: dumas-02491903

<https://dumas.ccsd.cnrs.fr/dumas-02491903>

Submitted on 26 Feb 2020

HAL is a multi-disciplinary open access archive for the deposit and dissemination of scientific research documents, whether they are published or not. The documents may come from teaching and research institutions in France or abroad, or from public or private research centers.

L'archive ouverte pluridisciplinaire **HAL**, est destinée au dépôt et à la diffusion de documents scientifiques de niveau recherche, publiés ou non, émanant des établissements d'enseignement et de recherche français ou étrangers, des laboratoires publics ou privés.

Université de Bordeaux
U.F.R DES SCIENCES MEDICALES

Année 2019

N°3119

Thèse pour l'obtention du
DIPLOME D'ETAT de DOCTEUR EN MEDECINE
Discipline : Anatomie et Cytologie Pathologiques
Présentée et soutenue publiquement le 08/10/2019
Par Julia LEINER
Née le 29 Octobre 1992 à Montpellier (34)

**APPORT DE L'IMMUNOHISTOCHEMIE ANTI-FABP4 DANS LE DIAGNOSTIC DES SARCOMES
DES TISSUS MOUS**

Directeur de thèse

Monsieur le Docteur François LE LOARER

Membres du jury

Madame le Professeur Béatrice VERGIER	Présidente
Monsieur le Professeur Jean-Michel COINDRE	Juge
Madame le Docteur Marie PARRENS	Juge
Madame le Docteur Marion MARTY	Juge
Monsieur le Docteur François LE LOARER	Juge
Rapporteur : Madame le Docteur Sophie LE GUELLEC	

A mon juge et présidente du jury,

Madame le Professeur Béatrice Vergier,
Professeur des Universités,
Praticien Hospitalier,
Université de Bordeaux,
Hôpital Haut-Lévêque, Centre Hospitalo-Universitaire de Bordeaux

Chère Béatrice,

Vous me faites un grand plaisir et honneur en acceptant de présider ma soutenance de thèse. Sans parler de votre expérience et de vos connaissances, je vous admire pour votre énergie et votre optimisme. Je me considère extrêmement chanceuse d'avoir eu la possibilité d'apprendre auprès d'une personne aussi bienveillante que vous.

A mon directeur de thèse,

Monsieur le Docteur François Le Loarer,
Maître de Conférence des Universités,
Praticien Hospitalier,
Université de Bordeaux,
Institut Bergonié, Centre Régional de Lutte contre le Cancer

Cher François,

Je suis très heureuse de présenter notre travail aujourd'hui ; je te remercie d'avoir accepté de m'encadrer pour le réaliser, et de m'avoir guidée dans toutes les étapes. J'espère que tu es satisfait de notre travail, et que j'ai été à la hauteur de tes attentes.

A mon juge,

Monsieur le Professeur Jean-Michel Coindre,
Professeur émérite,
Praticien Hospitalier,
Université de Bordeaux,
Institut Bergonié, Centre Régional de Lutte contre le Cancer

Cher Monsieur Coindre,

C'est un honneur que vous me faites en ayant accepté d'être membre de mon jury de thèse. Votre enseignement lors *de mes stages à Bergonié m'a été (et me sera) extrêmement utiles* et je vous remercie d'avoir pris le temps de partager votre expérience avec nous. Je tiens à vous témoigner mon profond respect et toute ma gratitude.

A mon juge,

Madame le Docteur Marie Parrens,
Maître de Conférence des Universités,
Praticien Hospitalier,
Université de Bordeaux,
Hôpital Haut-Lévêque, Centre Hospitalo-Universitaire de Bordeaux

Chère Marie,

Vous m'honorez en ayant accepté de faire partie de mon jury de thèse. Même si je n'ai pas eu l'occasion de travailler beaucoup avec vous, cela a toujours été extrêmement enrichissant. Merci pour votre investissement (autant au travail que dans les activités annexes !)

A mon juge,

Madame le Docteur Marion Marty,
Praticien Hospitalier,
Hôpital Haut-Lévêque, Centre Hospitalo-Universitaire de Bordeaux

Chère Marion,

Quand François et moi avons discuté des membres de mon jury, c'était une évidence pour moi que tu en fasses partie, et je te remercie d'avoir accepté. Merci pour ta gentillesse et pour le temps que tu nous consacres. C'est un bonheur d'apprendre à tes côtés, et j'espère suivre ton exemple.

A mon rapporteur,

Madame le Docteur Sophie Le Guellec
Praticien Hospitalier,
Institut Claudius Regaud, IUCT-Oncopôle, Toulouse

Je vous remercie d'avoir accepté de relire et de rapporter ce travail de thèse. Veuillez croire en l'expression de ma plus haute considération.

Merci au Dr Franck TIRODE (CLB Lyon) pour sa collaboration concernant les données de l'analyse transcriptomique.

Ce travail a été soutenu financièrement par l'association caritative « Au fil d'Oriane ».

La soutenance de cette thèse est l'occasion de revenir sur ces 4 années d'internat : si elles ont été si agréables et ont filé si vite, c'est sans aucun doute grâce au soutien d'un grand nombre de personnes dont la générosité m'a permis de progresser et de m'épanouir dans ma spécialité.

A tous les pathologistes qui m'ont accueillie à leur microscope et transmis leur expérience, merci pour votre bienveillance et gentillesse :

Claire, tu es tombée sur moi lors de mon 1^{er} semestre et j'ai eu beaucoup de chance de commencer à apprendre l'anapath à tes côtés. Et non, je ne suis pas en train de te brosser dans le sens du poil, tu t'es vraiment bien occupée de ton Jean-Luc ! J'espère que tu pourras en être fière.

Merci aux pathologistes de Haut-Lévêque : Geneviève, merci d'avoir toujours été de bonne humeur, même quand tu devais supprimer la moitié de mes compte rendus ! Hélène, j'aimerais avoir ta zénitude (personne n'est dupe, ça ne m'arrivera pas, mais tu restes un exemple !) Hugues, merci de m'avoir fait partager à la fois tes compétences professionnelles et tes qualités humaines, au quotidien en stage mais également quand tu m'as encadrée pour présenter à Carrefour ; Marie-Laure, merci pour ton humour !

A l'équipe de Bergonié : Gaëtan, si j'ai un aussi bon souvenir de mon 2^e semestre à *Bergonié*, c'est en grande partie grâce à ta gentillesse et bienveillance. Sabrina, merci pour ton énergie, je n'ai pas fait trop d'effort pour apprendre l'italien mais au moins j'aurais progressé en anapath ! Florence, pour toutes les réponses à nos questions *cachées dans ces petits cahiers*.

Isabelle, merci pour votre prévenance et sympathie, même croulant sous le poids des essais précoces ! Emmanuel, merci d'avoir toujours été disponible pour répondre à mes questions, et pour l'aide que tu m'as apportée dans mes travaux quand j'en avais besoin. Houda, Raul, Rym, Abir même si nous avons moins travaillé ensemble, ça a toujours été un bonheur d'échanger avec vous.

Un grand merci à Valérie et Sophie, pour ce semestre riche en émotions que j'ai passé avec vous à Pau, où je me suis sentie comme à la maison.

A l'équipe de Pellegrin, Anne, Mokrane, Brigitte, Marie-Laure, merci pour votre temps consacré à notre formation.

Merci aux pathologistes du privé de m'avoir accordé leur confiance, et pour leur patience : Isabelle, Muriel, Catherine, et Christine, merci pour de n'avoir jamais bronché devant mes biopsies de baso; j'ai énormément appris avec vous.

A l'équipe de Pau, Kattalin, René-Pierre, Anne-Marie, Eric, merci pour votre accueil chaleureux depuis que je suis venue remplacer la première fois, j'ai hâte de commencer mon prochain semestre chez vous.

Merci aux biologistes du laboratoire de Pau, Henri Courtade, Véronique Bouin, Kaoutar Allou, Aude Bourrouillou, Laurent Villeneuve, Sophie Dandieu, qui m'ont fait découvrir leur travail avec beaucoup de bienveillance malgré mon niveau 0.

Merci aux équipes de techniciens et aides labos, de Pau, Bergonié, Haut-Lévêque, Pellegrin ; j'ai rencontré des personnes adorables avec qui j'ai pu partager des fous rires et des gâteaux !

Merci à Valérie Velasco, sans toi ce travail n'aurait tout simplement jamais vu le jour. Merci de ta disponibilité, de ton soutien, de ta gentillesse et de ta bonne humeur, et de n'avoir jamais bronché face à mon harcèlement fréquent !

Merci à mes co-internes et amis que l'internat en anapath m'a permis de rencontrer :

Tout d'abord merci à mes co-internes de ce semestre passé, pour m'avoir soutenue et supportée pendant 5 mois et en particulier ces dernières semaines, et parce que c'est un bonheur de vous retrouver tous les matins :

Julie, merci pour toutes les discussions futiles ou non mais qui font toujours du bien, les balades en Mini, et pour le soutien que ne peuvent s'accorder que 2 personnes qui passent à la casserole à 10 jours d'intervalle !

Marie, j'essaie de trouver des mots plus élaborés que « cool » et « fun » mais ça te correspond juste tellement bien ; merci de fournir des fous rires quotidiens.

Lisa, tout le monde n'a pas la chance de travailler avec une wakeboardeuse professionnelle... merci d'être toujours dévouée pour répondre à mes questions...et pour ta créativité en terme de sujet pour nos « cafés philo » au self ;

Yara, toujours le mot qui fait plaisir à ses « vieux » co-internes même s'ils ont pas le style festival et surtout celui pour les faire mourir de rire. J'espère que tu passes un bon moment à cette thèse.

Séverine, j'adore discuter de fringues avec toi et tu prends soin de ma peau mais surtout, surtout, tes goûts musicaux sont sans faille et tu m'as fait découvrir la page Facebook de Francky Vincent.

Alexandre, l'amuseur de la pièce, amateur de Carlos Santana, tu prends beaucoup de place sur le bureau mais « tu m'as envoutée, je me suis sentie femme ». T'as vraiment mis des paillettes dans ma vie !

Florian, personne sait t'es qui mais merci pour tous tes conseils toujours avisés en matière de « problèmes de filles ».

Aude « Doudou », je ne sais pas ce que je ferais sans toi. Enfin si, j'aurais probablement déménagé 4 fois en vélo et passé mes weekends à Bordeaux au lieu de les passer à la montagne. Mais en dehors du fait que tu m'es bien utile (je ne suis quand même pas si vénale), tu as le plus grand cœur que je connaisse et c'est une grande chance de t'avoir comme amie. Tu es simplement la meilleure !

Anaïs, dont les goûts en matière de série Netflix et de marchand de glace sont irréprochables et nous ont rapprochées. Merci pour ces sessions de surf, bien que maintenant tu ne me domines complètement dans le domaine.

Benjamin, travailler avec toi c'était égayer mes journées, et crois le ou non je garde de très bons souvenirs de séances de lecture de FISH, avec fond sonore choisi. Un jour numéro 1, toujours numéro 1 !

Catherine, merci pour ton humour et ton style bien entendu. Que ce soit pour venir corriger dans ton bureau ou fêter le nouvel an, ta compagnie est toujours un bonheur.

Marie DC, la plus solaire et généreuse, non seulement tu as été présente dès mon arrivée à Bordeaux mais tu continues à l'être pour ces super weekends, à Bayonne ou à Gourette...

Paul, qui me soutient dans mes projets, des plus petits (ma carrière de crossfiteuse) aux plus grands (la recherche de la recette du cookie parfait).

Julien E., icône de style et qui sait, peut-être que Swagpath verra le jour un jour !

Florent, référent matériel de ski et co-skieur même si c'est pas avant 13h, merci de te rendre toujours disponible pour donner ton avis sur les kystes épidermiques.

Camille B, merci d'avoir été présente pour les fous rires, et pour ton soutien en cas de besoin... et merci pour ces souvenirs gravés de nous chantant Céline Dion à tue-tête.

Chloé D., sœur de boucles d'oreilles panthère, j'espère que tu continueras à me raconter tes aventures de voyage !

Tuka, pour toutes ces histoires et ces looks de folie, tu es notre soleil à tous.

Sarah et Elodie, mes ex co-internes devenues grandes et qui sont des exemples !

Mégane, la plus musclée et la plus chouette des chinoises (avec Dr Ling, pas de jaloux) même si ta connaissance des fruits et légumes n'égale pas ton niveau au Scrabble,

Sandra, ma toute première co-interne, je me souviens encore de notre rencontre en Octobre 2015 où j'avais adoré tes chaussures :D

Clémence (Pierry), j'admire ta débrouillardise et ton ouverture d'esprit, merci pour ces bons moments passés au début de l'internat !

Frantz, c'est rare les gens aussi dévoués pour un brunch à J1 de rencontre, tu vois ça m'a marqué !

Clémence Pinard, j'aurais aimé te connaître davantage mais c'est toujours chouette d'avoir de tes nouvelles depuis les tropiques !

Bertrand, merci d'avoir mangé notre tartiflette alors que tu n'aimais pas le fromage, c'est beau les sacrifices.

Déborah, ton sourire est contagieux et grâce à toi j'arrive maintenant à siffler avec mes doigts (même si tu as oublié cet épisode et que mes amis n'ont pas l'air de considérer ça comme un accomplissement)

Camille L, Damien, pour un semestre partagé pendant lequel on ne s'est pas ennuyés et on a pu atteindre un certain niveau au billard (ou pas).

A ceux que j'ai moins côtoyés mais qui ont l'air d'être des chouettes personnes au vu des quelques moments partagés : Chloé M, Léonie, Lucile (toujours stylée en déguisement de licorne des neiges) ; Côme (désolée mais je crois que je vais continuer à t'appeler Keumeu) ; Chloé C (future surfeuse professionnelle), Mathieu.

Aux co-internes moldus d'un semestre :

Valérie, merci d'avoir été un peu notre coach à toutes pendant le semestre qu'on a passé toutes les 4,

Fanny, avec qui on a révélé notre côté artiste en fabriquant ce fameux déguisement de tortue ninja ;

Thomas, expert en prélèvement de cornée comme en shopping online de maillot de bain,

Anne, extraordinaire humainement et capillairement parlant,

Hélène et les défilés Sézane dans le bureau,

Paul E. aussi bon en pari sportif qu'en macroscopie

Marie L. qui a partagé notre bureau et nos gâteaux pendant une partie d'un été ☺

Même s'ils n'ont pas le bon goût d'être anapath (personne n'est parfait) merci à mes incroyables amis d'être toujours là,

Céline « Dodo », c'est avec émotion que je repense à ce semestre d'hiver hautement spirituel (une pensée pour notre sapin Jean-Noël, petit arbre parti trop tôt). Sans rire, merci d'avoir toujours les mots justes. Et pour ça, cette amitié, « je lui mets 10/10 !!! ». Vivement que je puisse te voir davantage.

Elie, rider de l'extrême et pit master de Saint-Genès, DJ officiel des voyages en Peugeot 207 SW au triple galot, merci pour ces aventures qui ne font que commencer. Prends bien soin d'Elora, car pour reprendre l'expression habituelle d'un grand sage¹, « c'est un bon élément cette petite ». Merci Elora de nous avoir acceptées Inès et moi, alors qu'on prend quand même pas mal de place, et d'être vraiment devenue une amie.

¹, Aude Cassagne, MD, Hôpital Robert Boulin, Libourne.

Inès « Guinness de la Fuentes », référente champagne et talentueuse designer de tabliers et autres robes grecques en draps, merci pour toutes ces soirées ~~feuille de brick~~ haute gastronomie passées à visionner ~~les princes de l'amour~~ les documentaires historiques Arte. M-1 avant qu'on puisse récidiver et initier nos colocs à ces soirées intellectuelles.

Julien C., mon coach de vie, tu as une place tout à fait légitime dans cette thèse ; bientôt le retour sur les pistes où je pourrais m'extasier devant tes nouveaux tricks.

Clément, certes je t'apprécie pour tes goûts et tes conseils littéraires mais surtout pour ton style en robe léopard !

Marie C., coach en relations et en blagues gênantes, la double casquette à laquelle tout le monde ne peut pas prétendre !

Julie C., merci pour les soirées top chef, et les soirées tout court du début qui font des belles histoires à raconter...

Les super copines de Rouen, grâce à qui j'ai survécu à l'externat : Marion, « la meilleure binôme et copine » comme on l'avait écrit dans mon répertoire à l'époque des après-midi goûters/révisions ; Rachel, tellement de bons souvenirs qu'ils soient en Normandie ou en vadrouille, et j'espère qu'il y en aura d'autres ; Perrine, ton humour et ton rire me manquent.

Erwan « Didier », c'est sûr que c'est le destin qu'on se soit recroisés à Bordeaux après ces fameuses aventures impliquant un panini poulet...

Hélio, ta curiosité et ton côté fofou, ça fait du bien.

Pierre-Antoine, notre pathologiste radiologue préféré à tous, et pas que parce que nous a fourni l'occasion de créer cette fameuse « playlist de thèse ».

Camille C, ma cousine préférée et partenaire idéale de voyages.

Aux copains d'enfance que j'aimerais avoir tous les jours proches de moi : Florence, Thomas, Alex, Matthieu, Yves.

Et Antoine « Poupouille » évidemment, le seul et l'unique. On pourrait écrire une thèse sur 18 ans d'amitié mais ces remerciements sont déjà beaucoup trop longs, alors on gardera ça pour notre pièce de théâtre !

A ma famille,

A Maman et Poup que j'aime énormément même si je ne le dis pas souvent, merci pour tout et notamment pour m'aimer inconditionnellement.

A Emma, je suis fière de toi et pas seulement parce que tu sais ce que c'est un test de Kolmogorov Smirnov !

A Manine, que j'aime et à qui je pense très fort.

A Pipierre, merci de t'occuper de tes nièces préférées.

A Edouard, merci d'être aussi présent pour moi (et d'amener le gras et le sucre à table !)... et à Octavie, Auguste et Jules, pour être les plus cool des Miel Pops.

Et enfin à Papi, qui suit peut-être ça de loin, à qui je pense et en mémoire de qui j'espère n'avoir fait aucune faute d'orthographe.

J'essaie et je continuerai d'essayer de vous rendre fiers.

Liste des abréviations

AF : Angiofibrome

ARMS : Rhabdomyosarcome alvéolaire

CTA : Cancer Testis Antigen

DAB : diaminobenzidine

DFSP : Dermatofibrosarcoma Protuberans, dermato-fibrosarcome de Darier et Ferrand

ERMS : Rhabdomyosarcome embryonnaire

FN-RMS : Fusion negative rhabdomyosarcomas

FP-RMS : Fusion positive rhabdomyosarcomas

GIST : Gastro-Intestinal Stromal Tumor

LPS : Liposarcome

MFS : Myxofibrosarcome

MPNST : Malignant Peripheral Nerve Sheath Tumor, Tumeur maligne des gaines nerveuses
périphériques

RMS : Rhabdomyosarcome

SFMBG : Sarcome fibro-myxoïde de bas grade

TFS : Tumeur fibreuse solitaire

UPS : Undifferentiated Pleomorphic Sarcoma, Sarcome Pléomorphe Indifférencié

Table des matières

I. Introduction	18
A. Rhabdomyosarcomes alvéolaires et embryonnaires.....	18
1. Types histologiques	18
2. Aspects thérapeutiques.....	21
3. Marqueurs de classification immunohistochimique validés dans la littérature.....	22
4. Origine et développement des RMS.....	23
B. Caractérisation de FABP4 dans les liposarcomes myxoïdes et à cellules rondes	29
C. Caractérisation de NY-ESO1 dans les liposarcomes myxoïdes et à cellules rondes	32
II. Matériel et méthodes	35
A. Cas analysés.....	35
1. Analyse transcriptomique.....	35
2. Analyse immunohistochimique.....	36
B. Protocole de mise au point d'un anticorps en IHC	37
C. Analyse immunohistochimique.....	42
D. Quantification de l'immunohistochimie	43
III. Partie 1 : Analyse comparative des ARMS et ERMS	44
A. Analyse transcriptomique.....	44
B. Analyse immunohistochimique de AP2β sur la série de RMS	47
1. Tissus normaux.....	47
2. Présentation des résultats	48
C. Analyse immunohistochimique de FABP4 sur la série de RMS.....	56
1. Tissus normaux.....	56
2. Présentation des résultats.....	56
D. Analyse immunohistochimique de YAP1 sur la série de RMS.....	59
1. Tissus normaux.....	59
2. Présentation des résultats.....	60
E. Analyse immunohistochimique de HMGA2 sur la série de RMS	62
1. Tissus normaux.....	62
2. Présentation des résultats.....	62
F. Analyse immunohistochimique de OLIG2 sur la série de RMS	63
1. Tissus normaux.....	63
2. Présentation des résultats.....	64
G. Conclusion des données sur les RMS	65
IV. Partie 2 : Cartographie de FABP4 et NY-ESO1 et comparaison dans le diagnostic des LPS myxoïdes et à cellules rondes.....	65
A. Cartographie de FABP4	65
1. Expression de FABP4 dans les tumeurs adipeuses	67
2. Expression de FABP4 dans les LPS myxoïdes et à cellules rondes	71
3. Expression de FABP4 dans les tumeurs myxoïdes.....	73
4. Expression de FABP4 dans les tumeurs à cellules rondes.....	77
5. Expression de FABP4 dans les tumeurs vasculaires.....	78

6.	Expression de FABP4 dans les autres types tumoraux	79
B.	Performances de FABP4 dans le diagnostic des LPS myxoïdes et à cellules rondes.....	82
C.	Cartographie de NY-ESO1.....	85
1.	Tissus normaux.....	85
2.	Expression de NY-ESO1 dans les LPS myxoïdes et à cellules rondes	87
3.	Expression de NY-ESO1 dans les autres tumeurs myxoïdes.....	90
4.	Expression de NY-ESO1 dans les tumeurs adipeuses.....	90
5.	Expression de NY-ESO1 dans les tumeurs à cellules rondes	91
6.	Expression de NY-ESO1 dans les synoviosarcomes.....	92
D.	Performances de NY-ESO1 dans le diagnostic des LPS myxoïdes et à cellules rondes	92
E.	Comparaison de FABP4 et NY-ESO1 dans les LPS myxoïdes et à cellules rondes.....	95
V.	Conclusion et perspectives	95
VI.	Bibliographie.....	99
VII.	Annexe	102

I. Introduction

A. Rhabdomyosarcomes alvéolaires et embryonnaires

1. Types histologiques

Le rhabdomyosarcome (RMS) est la tumeur des tissus mous pédiatriques la plus fréquente, avec une incidence de 4,5/106¹, mais tous les groupes d'âge peuvent être affectés. Ces tumeurs présentent une grande variabilité morphologique et différents patterns sont observés : les RMS à cellules rondes, les RMS à cellules fusiformes et les RMS pléomorphes.

Les RMS associés à un pattern à cellules rondes sont classés en 2 grands types histologiques : le RMS alvéolaire (ARMS) et le RMS embryonnaire (ERMS)² de pronostics distincts.

Les ERMS sont le sous-type le plus fréquent. Survenant généralement dans la première décennie, ils atteignent la plupart du temps la région de la tête et du cou, ainsi que le système génito-urinaire.

Microscopiquement, ils sont hétérogènes : ils se composent d'une prolifération cellulaire disposée en nappes/plages diffuses de cellularité variable selon l'abondance du stroma myxoïde sous-jacent. Les cellules tumorales sont fusiformes, étoilées ou ovoïdes, aux noyaux hyperchromatiques, sans pléomorphisme ni anisocaryose marquée. La différenciation rhabdomyoblastique des cellules est variable, mais souvent focalement bien visualisée, marquée par la présence de cellules fusiformes au proéminent cytoplasme éosinophile étiré, avec typiquement un aspect strié de celui-ci (cellules « têtard ») ou de cellules à noyau excentré avec cytoplasme contracté avec boule éosinophile paranucléaire, dit d'aspect

« rhabdoïde ». Les mitoses et la nécrose sont fréquentes. Des variants morphologiques (botrioïde, anaplasique) ont été décrits.

Sur le plan immunohistochimique, ils expriment la desmine de manière diffuse. La myogénine (marquage nucléaire) et MyoD1 sont exprimés, mais de manière hétérogène (le plus souvent moins de 65% des cellules tumorales). Ils peuvent focalement exprimer les cytokératines de manière aberrante.

Une forme particulière de ERMS est individualisée : le RMS botrioïde, de présentation polypoïde, de siège sous-muqueux ou intra-cavitaire et présentant en microscopie une zone de densification cellulaire sous-épithéliale dite « couche cambiale ». Il est associé à un meilleur pronostic mais les modalités thérapeutiques utilisées restent néanmoins inchangées.

Les principaux diagnostics différentiels sont l'ARMS, la tumeur maligne des gaines nerveuses périphériques (MPNST) à différenciation neuroblastique, le neuroblastome, et le rhabdomyome.

Les ARMS surviennent préférentiellement entre 10 et 25 ans, touchant les tissus mous des membres. Ils sont souvent diagnostiqués à un stade clinique avancé. Ils se présentent comme des tumeurs charnues beige-grisâtres, souvent siège de remaniements hémorragiques et nécrotiques.

Microscopiquement, ces tumeurs sont hypercellulaires, monomorphes, s'organisant en plages et en nids séparés par de volumineux septa fibreux. Au centre de ces plages, les cellules sont mal préservées et nécrosées, perdant leur caractère cohésif et réalisant un aspect « alvéolaire ». Les cellules tumorales sont relativement monomorphes, de taille moyenne, avec un noyau hyperchromatique parfois nucléolé et peu de cytoplasme. Les

mitoses sont nombreuses. Cette forme tumorale très indifférenciée ne comporte pas de rhabdomyoblastes mais peut comporter des cellules plurinucléées au cytoplasme globoïde rappelant une différenciation rhabdomyoblastique moins élaborée.

Sur le plan immunohistochimique, ils expriment diffusément la desmine et l'AML. Contrairement aux ERMS, l'expression nucléaire de la myogénine et de Myo-D1 est diffuse.

Il peut être observé une expression variable des marqueurs neuro-endocrines (CD56, chromogranine, synaptophysine) et focalement des cytokératines et du CD99.

Les diagnostics différentiels principaux sont l'ERMS et les autres tumeurs à petites cellules rondes (sarcome d'Ewing, tumeur desmoplasique à cellules rondes, neuroblastome), ainsi que la tumeur rhabdoïde maligne.

Certaines tumeurs montrent des aspects intermédiaires entre ceux d'un ARMS et ceux d'un ERMS; ces types "mixtes" sont difficiles à classer du fait du manque de reproductibilité des critères morphologiques auparavant utilisés. Ils ne sont désormais classés en ARMS que s'ils présentent un contingent alvéolaire > 50% et font l'objet d'une analyse moléculaire.

Les RMS à cellules fusiformes sont évoqués devant une tumeur fusocellulaire exprimant les marqueurs musculaires lisses, et ne comportent le plus souvent pas de rhabdomyoblastes. Ces tumeurs sont plus monomorphes que les ERMS. Diverses anomalies moléculaires ont été décrites : mutation de *MYOD1*, réarrangements de *CITED2*, *NCOA2*, et *VGLL2*.

Enfin les RMS pléomorphes sont presque exclusivement retrouvés chez les adultes de plus de 45 ans, touchant les extrémités et particulièrement la cuisse. Microscopiquement, ils se composent d'un nombre variable de rhabdomyoblastes pléomorphes, et sont souvent nécrosés avec un index mitotique élevé. Ils expriment les marqueurs myogéniques mais la

desmine peut être focale et la myogénine et MyoD1 peuvent être également plus focaux que dans les RMS pédiatriques (ARMS, ERMS).

L'ensemble de ces différentes entités sont synthétisées dans notre mise au point sur les rhabdomyosarcomes à paraître dans une édition des *Virchows Archives* en 2020 (accepted review), incluse en annexe.

2. Aspects thérapeutiques

Pour un même stade et groupe, les ARMS sont plus agressifs que les ERMS³.

Au cours des 3 dernières décennies, de nombreux essais thérapeutiques ont été conduits mais ne mettent pas en évidence de nouvelles options thérapeutiques pour cette pathologie, pour laquelle la survie n'a pas été améliorée⁴.

Les ARMS présentent dans 85% une translocation conduisant à l'expression d'une protéine de fusion PAX3-FOXO1 ou PAX7-FOXO1^{5,6}. Ce dernier transcrit est associé à une évolution moins agressive. D'exceptionnels transcrits impliquant *FOXO4* ou *FGFR1* ont été décrits.

Selon Williamson et al.⁷, les caractéristiques moléculaires et pronostiques des patients présentant des ARMS sans translocation sont similaires à celles des ERMS justifiant ainsi que tout diagnostic de ARMS doit être confirmé au niveau moléculaire.

Par élargissement, cette observation a conduit à une prescription systématique d'un examen d'hybridation in situ avec fluorescence (FISH) à la recherche d'un réarrangement de *FOXO1* devant tout diagnostic de rhabdomyosarcome, et ce quel que soit le sous-type morphologique (ARMS ou ERMS).

Nous avons ainsi pour objectif d'essayer de mettre au point un marqueur immunohistochimique discriminant les ERMS des ARMS , pour réaliser une épargne du

screening moléculaire actuellement pratiqué de façon quasi-systématique même sur des cas morphologiquement typiques de ERMS.

3. Marqueurs de classification immunohistochimique validés dans la littérature

En 2014, Rudzinski et al⁸ avaient déjà réalisé une étude similaire pour distinguer les rhabdomyosarcomes sans transcrite de fusion (« fusion negative rhabdomyosarcomas», FN-RMS) des rhabdomyosarcomes avec transcrite de fusion (« fusion positive rhabdomyosarcomas », FP-RMS) en immunohistochimie sans avoir recours à un examen de FISH.

Dans cette étude, les données d'expression montraient que les FP-RMS exprimaient fortement AP2 β , NOS-1 et myogénine, contrairement aux FN-RMS qui n'exprimaient que HMGA2. Ces données avaient été validées en immunohistochimie sur une série de 61 rhabdomyosarcomes. Les auteurs proposaient donc un algorithme immunohistochimique permettant de différencier ERMS et ARMS (Figure 1).

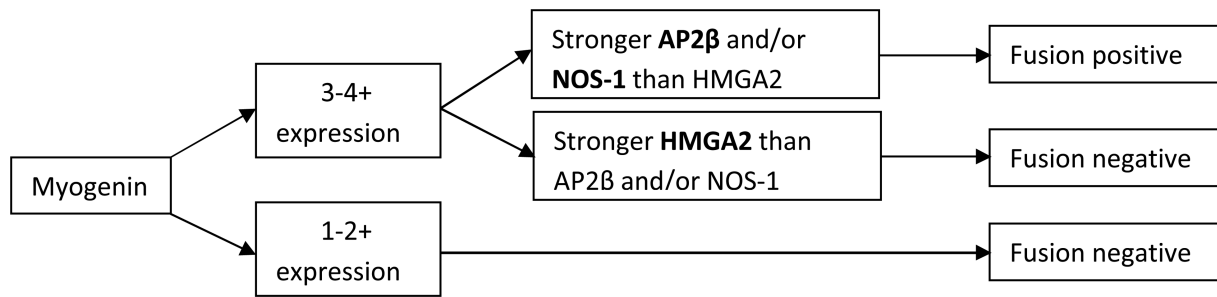


Figure 1: Algorithme de prédiction du statut de fusion dans les RMS utilisant myogénine, AP2 β , NOS-1 et HMGA2. *Rudzinski et al, Am J Surg Pathol. 2014 May; 38(5): 654–659.*

AP2 β (ou transcription factor AP-2 beta, TFAP2B, PDA2 ; AP-2B, AP2-B) est une protéine composant l'une des deux chaînes du complexe servant à lier la clathrine aux récepteurs des vésicules, intervenant dans les processus d'endocytose. Elle serait impliquée dans la prolifération cellulaire et supprimerait la différenciation terminale de types cellulaires spécifiques durant le développement embryonnaire.

Elle est codée par un gène de 11 exons situé sur le bras court du chromosome 6 (6p12.3).

L'utilisation de cet anticorps a été recommandé par la société des sarcomes de l'enfant (EpSSG) mais peu diffusé dans la pratique des pathologistes français compte tenu du recours facile aux tests moléculaires au sein du réseau RRePS. Seul un centre RRePS (CLB, Lyon) utilisait ce marqueur avec le clone Santa Cruz dont la production a été interrompue en 2016. L'étude de Williamson a en effet conduit par déformation à screener systématiquement toute suspicion de ERMS ou ARMS au niveau moléculaire, au lieu de restreindre le screening à la confirmation moléculaire des suspicions de ARMS. La première partie de notre travail a été d'étudier le profil d'expression/marquage d'AP2 β sur notre propre série de RMS afin de confronter nos résultats à ceux de la littérature.

4. Origine et développement des RMS

Au sein des tumeurs méenchymateuses, de nombreuses tumeurs ont des origines inconnues, et notamment le RMS. Intuitivement, l'hypothèse prévalente est que la différenciation d'une tumeur reflète le tissu dont elle dérive : par exemple le RMS dériverait de cellules musculaires striées, exprimant en conséquence les marqueurs musculaires striés immatures fœtaux.

Par définition les rhabdomyosarcomes sont des tumeurs malignes exprimant des marqueurs du muscle strié, du grec « rhabdo », baguette, « myo », muscle, « sarc », chair, et « oma », tumeur- sont des tumeurs exprimant les protéines du muscle strié et présentant des caractéristiques morphologiques suggérant une différenciation musculaire au moins partielle. Bien que certains RMS semblent se développer à partir de tissu musculaire strié et sont alors en accord avec l'origine du nom, d'autres se développent à partir de localisations anatomiques variées, dont certaines dépourvues de tissu musculaire strié (glandes salivaires, vessie, prostate, vésicule biliaire...). Ceci suggère une autre origine, non myogénique, d'au moins d'une fraction des RMS (Figure 2).

Une étude récente⁹ a modélisé la genèse des ERMS en montrant que ces tumeurs pouvaient dériver de progéniteurs endothéliaux. Or, la connaissance de la cellule d'origine dont dérive une tumeur conditionne et module le phénotype final des cellules caractérisées. Par exemple, l'expression du récepteur à l'œstrogène dans de nombreux carcinomes mammaires est liée à son origine épithéliale mammaire.

En 2012, Hatley et al¹⁰ rapportent un modèle murin de ERMS, associé à l'activation constitutive de la voie Sonic Hedgehog (Shh) par modification d'un allèle de l'oncogène *Smoothened (Smo-M2)* au sein d'une cellule de la lignée adipocytaire aP2 . Ces souris ainsi manipulées développent des tumeurs agressives de la tête et du cou mimant un ERMS humain, autant sur le plan histologique que moléculaire (absence de fusion). Ils suggèrent ainsi que les ERMS puissent se développer à partir de tissus distincts du muscle.

En 2018, Drummond et al⁹ mettent en évidence que les ERMS dérivent de cellules aP2-Cre. De façon surprenante, le promoteur *AP2* est impliqué dans les lignées cellulaires endothéliale et adipocytaire mais pas dans les cellules progénitrices des cellules musculaires striées matures. L'expression anormale des marqueurs myogéniques dans les FN-RMS serait activée par un mécanisme de transdifférenciation suite à l'activation de l'oncogène *Smo-M2* (Figure 3). Alternativement des cellules aP2 sont retrouvées dans l'interstitium du tissu musculaire strié et pourraient constituer les cellules d'origine de ces tumeurs.

aP2, aussi appelé FABP4 (Fatty Acid Binding Protein 4, autrement nommée ALBP, AFABP, A-FABP, HEL-S-104), ne doit pas être confondu avec AP2 β mentionné auparavant.

Le gène codant pour la protéine FABP4 est composé de 4 exons localisés sur le bras long du chromosome 8 (8q21).

Il appartient à la famille de protéines FABP (Fatty Acid Binding Protein) qui sont des protéines de bas poids moléculaire (12 000-15 000 Da)¹¹, impliquées dans le transport des lipides.

Leurs fonctions sont nombreuses :

- Transport et métabolisme des acides gras, les dirigeant vers la voie d'estérification ou d'oxydation. Elles sont ainsi considérées comme une sorte d'albumine intracellulaire ;
- Interviennent dans la biosynthèse et le métabolisme du cholestérol ;
- Permettent la présence d'acides gras en intracellulaire pour la synthèse des phospholipides, prostaglandines, leucotriène ;
- Empêchent l'accumulation d'acides gras libres et leurs effets délétères sur la membrane cellulaire.

Au total, 11 protéines FABP ont été mises en évidence, dont 9 sont exprimés chez l'homme (FABP 1 à 9). Chacune semble être tissu-spécifique, et sont exprimées principalement par les organes impliqués dans le métabolisme des lipides. FABP1 est ainsi exprimée de manière prédominante dans le foie et FABP2 dans l'intestin.

FABP4 quant à elle est généralement confinée au tissu adipeux (adipocytes) et aux macrophages. Son expression est contrôlée par divers facteurs ; les mécanismes sous-jacents à son expression et son activité n'ont pas été complètement élucidés¹². En plus des adipocytes et des macrophages, FABP4 est aussi exprimée dans les cellules endothéliales des capillaires et petites veines, mais pas dans les artères¹³⁻¹⁵.

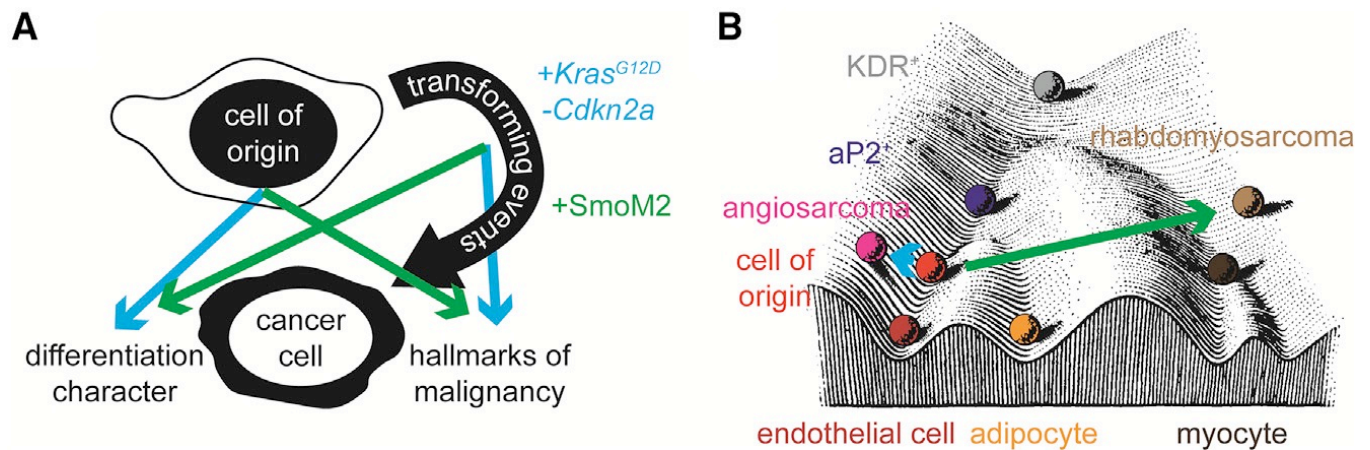


Figure 2: (A) Représentation schématique de l'impact de la cellule d'origine et des événements transformants dans la formation d'une cellule tumorale donnée. Typiquement, à partir de la cellule endothéliale, l'expression de l'oncogène Kras et la perte de Cdkn2a induit un angiosarcome; à partir de la même cellule d'origine, l'activation de l'oncogène SmoM2 permet le développement d'un rhabdomyosarcome. (B) Paysage épigénétique de Waddington mettant en évidence les événements oncogéniques par des flèches de couleur se rapportant à (A). figures reproduites de l'article K. Jones, *Cancer Cell*. 2018 Jan 8;33(1):5-7.¹⁶Cell press all rights reserved

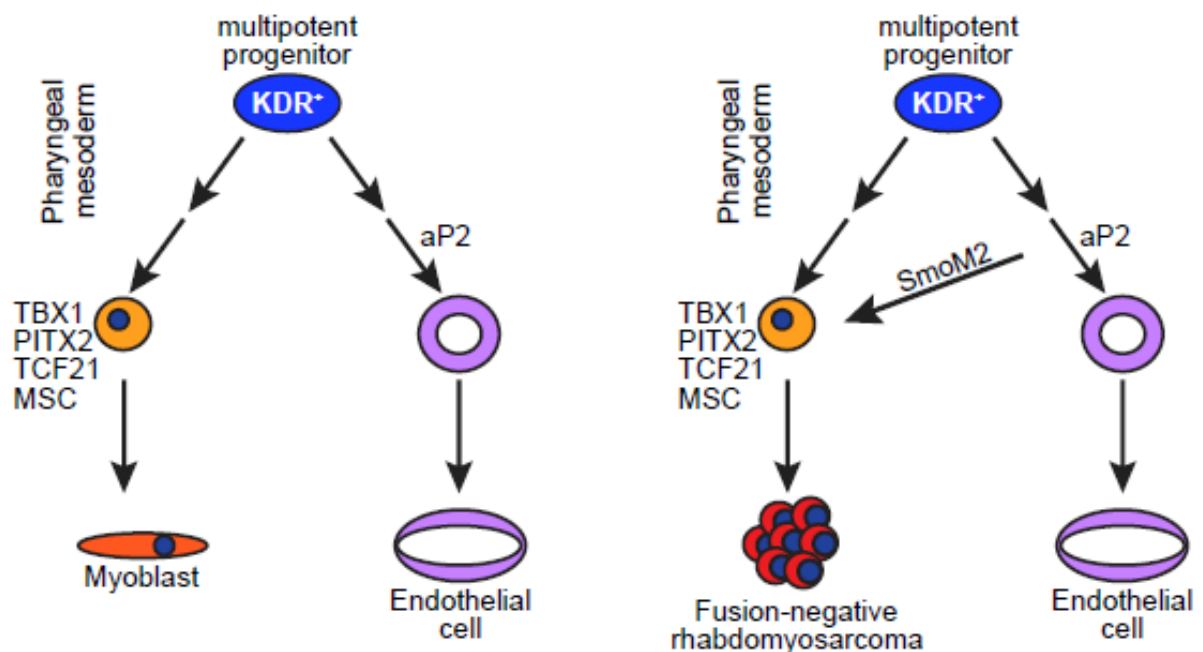


Figure 3: Modèle schématique proposé par Drummond et al à partir de l'origine embryologique mésodermique des tissus conjonctifs/mésenchymateux, mettant en évidence les progéniteurs musculaires et endothéliaux KDR⁺ dans le mésoderme pharyngé, et la genèse des RMS dans les cellules aP2-Cre. Drummond et al., *Cancer Cell* 33, 108–124, January 8, 2018⁹

Nous avons fait l'hypothèse que FABP4 pourrait constituer un marqueur des ERMS et serait exprimé de façon différentielle entre les 2 sous types. La recherche d'une expression de

FABP4 dans les RMS paraît alors une piste intéressante pour mettre en évidence ces FN-RMS.

Par ailleurs d'autres études dans la littérature suggèrent l'intérêt potentiel de l'anticorps YAP1 (Yes-associated protein 1) pour le diagnostic différentiel des ARMS et ERMS. La voie de régulation Hippo, impliquant YAP1, semble en effet activée dans les ERMS mais pas dans les ARMS^{17,18}. YAP1 est un facteur de transcription régulant la prolifération cellulaire¹⁹. Une étude préliminaire semblait confirmer son applicabilité potentielle en immunohistochimie¹⁹, sur 96 cas de TMA testés.

De plus, en nous basant sur l'étude de Rudzinski, nous nous sommes intéressés à l'intérêt de HMGA2 (high mobility group AT-hook 2) en tant que marqueur prédictif de l'absence de fusion.

Enfin, nous avons analysé en immunohistochimie le profil d'expression de l'anticorps anti-Olig2 dans ces tumeurs. Celui-ci avait été décrit par Raghavan et al.²⁰ comme surexprimé dans les FP-RMS. En immunohistochimie, leur analyse sur une cohorte de 73 RMS révélait une expression d'Olig2 dans 96.4% des cas de FP-RMS mais dans seulement 6.7% des FN-RMS et seulement de manière focale dans moins de 5% des cellules ($p < .001$). Les auteurs suggéraient alors que Olig2 serait caractéristique de la présence de la protéine de fusion.

Nous avons donc testé en parallèle les performances de ces marquages en immunohistochimie pour le diagnostic différentiel ARMS/ERMS.

Pour tester la fiabilité des données de la littérature, nous avons réalisé une analyse transcriptomique afin de comparer les données d'expression d'échantillons d'ARMS et ERMS séquencés en whole RNA-sequencing à partir d'échantillons FFPE (Formalin Fixed Paraffin Embedded).

Par ailleurs, le contrôle d'expression de FABP4 nous a incité à étudier les performance de ce marquage sur les liposarcomes myxoïdes/a cellules rondes

B. Caractérisation de FABP4 dans les liposarcomes myxoïdes et à cellules rondes

L'analyse des TMA de séries de sarcomes pour la mise au point de l'immunohistochimie FABP4 a permis la découverte fortuite d'une expression de FABP4 dans les liposarcomes (LPS) myxoïdes/à cellules rondes.

Compte tenu de ces résultats, notre second objectif a été de caractériser l'anticorps anti-FABP4, et notamment d'étudier son expression dans les LPS myxoïdes/ à cellules rondes. De façon coïncidente, un nouveau marqueur « spécifique » de cette entité, NY-ESO1, a été justement rapporté par une équipe²¹ ce qui nous a incité à mettre au point cet anticorps et comparer ses performances avec celles de FABP4.

Les LPS myxoïdes/à cellules rondes sont des tumeurs malignes correspondant à 20-35% des LPS ²². Ils touchent avec prédilection l'adulte jeune ou d'âge moyen au niveau des tissus mous profonds des extrémités. Le traitement de référence consiste en une résection complète en marges saines. Ces tumeurs sont souvent de grande taille (10-12cm).

Elles sont composées de cellules de petites taille disposées dans un abondant stroma myxoïde. La présence d'une composante plus cellulaire dite « a cellules rondes », définie par l'absence de stroma inter jacent séparant les cellules tumorales les unes des autres est associée à un pronostic péjoratif quand cette composante est supérieure à 5% de la surface tumorale. Microscopiquement, elles présentent typiquement une architecture lobulée, faite de petites cellules non lipogéniques fusiformes ou ovoïdes, étoilées, peu atypiques, associées à un nombre variable de lipoblastes. Les mitoses sont rares. Ces cellules se disposent sur une matrice myxoïde et un réseau vasculaire délicat, caractéristique, fait de capillaires branchés. La composante à cellules rondes est composée de plages hyper cellulaires de cellules rondes hyperchromatiques présentant un haut rapport nucléocytoplasmique, parfois nucléolées ; les mitoses et les corps apoptotiques sont fréquents ; le stroma myxoïde est absent et la vascularisation s'atténue. Il convient de toujours préciser l'existence d'une composante à cellules rondes, qui est le principal facteur pronostique défavorable²³.

La récurrence survient dans 30% des cas environ et le risque de métastase varie en fonction du grade histologique (<10% à 60%).

Jusqu'ici on ne disposait pas de marqueur fiable pour assister le diagnostic de ces tumeurs caractérisées par la positivité inconstante de PS100 et la négativité de CD34. En biologie moléculaire, elles se caractérisent par une translocation récurrente t(12;16)(q13;p11) impliquant les gènes *DDIT3* et *FUS* dans 90% des cas ; un variant rare est caractérisé par la translocation t(12;22)(q13;q12) impliquant les gènes *DDIT3* et *EWSR1*.

Les différents diagnostics différentiels sont les suivants :

- Le liposarcome bien différencié / tumeur adipeuse atypique : les modifications myxoïdes du stroma peuvent être observées. Elles expriment MDM2. Le diagnostic est confirmé par la recherche d'une amplification de MDM2 en FISH.
- Le myxofibrosarcome : touchant une population plus âgée, il se caractérise par des atypies marquées et un pléomorphisme nucléaire, et peut présenter des cellules pseudo-lipoblastiques d'origine artéfactuelle et liée à l'abondance du stroma myxoïde. La vascularisation est caractéristique, faite de vaisseaux allongés arciformes.
- Le sarcome fibro-myxoïde de bas grade : il se compose de plages fibreuses parsemées de nodules myxoïdes plus cellulaires et vascularisés.
- Le myxome intra-musculaire : tumeurs bien circonscrites de petite taille, ne présentant pas de lipoblastes ni la vascularisation branchée des LPS myxoïdes.
- Le chondrosarcome myxoïde extra-squelettique : composé de petites cellules disposées en cordons et travées au sein d'un stroma myxoïde. Il se caractérise par des réarrangements du gène NR4A3.
- Le lipoblastome : tumeur de l'enfant, caractérisé par des réarrangements de PLAG1.
- La variante myxoïde du dermato-fibrosarcome de Darier et Ferrand (DFSP) : il s'agit d'une tumeur cutanée et sous-cutanée. Le réseau vasculaire est distinct de celui du LPS myxoïde et le DFSP présente une positivité diffuse pour le CD34, à la différence des LPS myxoïdes.
- Le synovialosarcome peu différencié : peut se présenter comme un sarcome à cellules rondes. Cette forme peu différenciée est très cellulaire avec aspect très basophile de la tumeur et associée à une forte activité mitotique. L'expression diffuse

nucléaire de TLE1 en immunohistochimie et la présence de la translocation t(X;18) impliquant *SS18* redresse le diagnostic.

- Le sarcome d'Ewing : peut être suspecté si le prélèvement n'intéresse que la composante à cellules rondes mais il manque la composante lipoblastique et la vascularisation branchée. Ils expriment le CD99 membranaire et présentent dans la plupart des cas une translocation impliquant *EWSR1*. Par ailleurs il s'agit d'une tumeur de haut grade fortement mitotique et nécrotique.
- Une métastase d'un carcinome peu différencié : la connaissance des antécédents et l'analyse immunohistochimique sont d'une grande aide pour faire le diagnostic.

Jusqu'à récemment, il n'existait pas de marqueur immunohistochimique sensible et spécifique pour distinguer les LPS myxoïdes et à cellules rondes des autres tumeurs myxoïdes des tissus mous.

Nous avons testé en parallèle l'anticorps NY-ESO1 rapporté diagnostique de l'entité des liposarcomes myxoides/a cellules rondes encore non implémenté en France dans la pratique diagnostique afin de comparer les performances de ces 2 anticorps.

C. Caractérisation de NY-ESO1 dans les liposarcomes myxoïdes et à cellules rondes

En 2013, Hemminger et al.²⁴ ont décrit la positivité de NY-ESO1 (New York Esophageal Squamous Carcinoma-1, ou Cancer-testis Antigen 1B) dans les LPS myxoïdes et à cellules rondes. Il s'agit d'un « cancer testis antigen » (CTA) codé par le gène *CTAG1B* (Xq28), dont

l'expression dans les tissus normaux est limitée au tissu testiculaire avec un marquage principalement cytoplasmique, parfois nucléaire²⁵.

Les fonctions biologiques de NY-ESO1 sont peu connues, toutefois les molécules de la famille des CTA seraient impliquées dans le renouvellement des cellules souches et leur différenciation, leur conférant des capacités d'immortalité, d'auto-renouvellement, de migration et de transformation néoplasique²⁶⁻²⁸. Des études récentes ont montré que l'expression de NY-ESO1 dans le carcinome hépatocellulaire était associée à une plus grande récurrence de la maladie, après traitement chirurgical, possiblement liée aux capacités migratoires conférées par NY-ESO1²⁹. L'expression par les tumeurs des « cancer testis antigen » permettrait par ailleurs l'utilisation d'une immunothérapie qui a montré des résultats prometteurs dans certaines études^{26,29,30}.

Une expression variable de NY-ESO1 a été décrite dans de nombreux types tumoraux³¹ (mélanomes, neuroblastomes, carcinomes) et en particulier dans des tumeurs mésenchymateuses (LPS, synoviosarcomes, GIST, léiomyosarcomes, angiosarcomes)³¹⁻³³.

En 2012, Pollack et al.³⁴ ont décrit une positivité de 25 LPS myxoïdes et à cellules rondes sur 25 (100%) analysés avec l'anticorps anti-NY-ESO1. Ces résultats sont confortés par Hemminger et al. qui, en 2013, publie 2 études^{21,35} rapportant l'expression de NY-ESO 1 dans 16 LPS myxoïdes et à cellules rondes sur 18 (89%) analysés puis 36/38 analysés (95%) ; aucun des diagnostics différentiels analysés (myxome, chondrosarcome myxoïde extra-squelettique, myxofibrosarcomes, sarcomes fibro-myxoïdes de bas grade) n'exprimaient NY-ESO1. A noter que la positivité de NY-ESO1 était décrite comme forte et diffuse, alors que la positivité des cancer testis antigen a habituellement plutôt été décrite comme hétérogène au sein d'une même tumeur^{34,36,37}.

D'après ces données NY-ESO1 apparait comme un marqueur intéressant pour le diagnostic des LPS myxoïdes et à cellules rondes, au sein de la famille des tumeurs mésenchymateuses myxoïdes.

Nous avons caractérisé de manière exhaustive les profils d'expression de FABP4 ET NY-ESO1 dans les tumeurs conjonctives entrant dans le diagnostic différentiel des LPS myxoïdes/a cellules rondes.

II. Matériel et méthodes

A. Cas analysés

Il s'agit d'une étude rétrospective dont les échantillons de sarcomes ont été extraits des archives de l'Institut Bergonié, Centre de Lutte Contre le Cancer, Bordeaux, France. L'ensemble des cas sélectionnés diagnostiques avaient été confirmés morphologiquement dans le service et par analyse moléculaire si nécessaire. Ces échantillons sont enregistrés de façon anonymisée dans la base nationale des sarcomes RREPS, qui fait l'objet d'un agrément du comité national de protection des données informatiques (CNIL, n°910390), en accord avec les principes éthiques de la charte d'Helsinki.

1. Analyse transcriptomique

Les analyses d'expression ont été réalisées en collaboration avec le Dr Tirode (Centre de recherche en cancérologie de Lyon). Pour l'analyse transcriptomique comparative des ARMS et ERMS, 13 ARMS et 37 ERMS ont été analysés. Les données d'expression étudiées et comparées étaient issues d'échantillons de AMS et ERMS étudiés par whole RNA-sequencing (TruSeq RNA Access Library Prep Kit Illumina, San Diego, USA), à partir d'échantillons de tumeurs FFPE. La normalité de la distribution d'expression dans chaque groupe a été vérifiée par le test de Kolmogorov-Smirnov. La comparaison deux-à-deux des profils d'expression a été effectuée en utilisant les comparaisons de variance d'un F-test avant le calcul du test de Student avec une correction de Bonferroni.

2. *Analyse immunohistochimique*

Pour l'analyse immunohistochimique, une variété de tumeurs fixées dans le formol tamponné ont été analysées.

Les lames ont été revues par l'interne d'anatomopathologie et les cas d'interprétation difficiles ont fait l'objet d'une double lecture séniorisée.

a) Analyse des RMS

L'analyse de AP2 β sur les RMS a porté sur 86 RMS dont 78 cas sur Tissue Micro-Array (TMA) et 8 cas sur blocs entiers.

L'analyse de FABP4 sur les RMS a porté sur 85 RMS, dont initialement 76 sur TMA. Dans un second temps, 23 cas négatifs analysés sur TMA ont été analysés sur blocs entiers, soit 32 cas analysés sur blocs entiers.

L'analyse de YAP1 a porté sur 78 RMS sur bloc de TMA exclusivement.

Les analyses de HMGA2 a porté sur 77 RMS sur bloc de TMA et 4 RMS sur bloc entier.

Les analyses de OLIG2 ont porté sur 77 RMS sur bloc de TMA exclusivement.

b) Echantillons étudiés avec les anticorps

FABP4 et NY-ESO1

Sur 68 cas de liposarcomes myxoïdes et à cellules rondes, 57 ont été confirmés par la présence d'un réarrangement du gène *DDIT3* déterminé par hybridation *in situ* avec fluorescence (FISH). Dans 6 cas la FISH était ininterprétable et le diagnostic a été effectué sur la morphologie ou par la réalisation d'une RT-PCR confirmant la présence d'un réarrangement FUS-DDIT3. 5 cas n'ont pas bénéficié d'une analyse FISH devant une morphologie typique.

Pour chaque LPS myxoïde et à cellules rondes, un bloc représentatif de tissu fixé dans le formol tamponné et inclus en paraffine était obtenu et analysé en immunohistochimie avec les anticorps anti-FABP4 et anti-NY-ESO1.

Les autres sous-types de tumeurs myxoïdes étaient analysées soit à partir de blocs de paraffine entiers, soit à partir de blocs de tissu micro-array (TMA).

Les types tumoraux inclus étaient des LPS myxoïdes et à cellules rondes, des myxomes, des lipomes (classiques, à cellules fusiformes et pléomorphes, chondroïde), chondrosarcomes myxoïdes extra squelettiques, liposarcome bien différenciés, peu différenciés et pléomorphes, des myxofibrosarcomes, des sarcomes fibro-myxoïdes de bas grade, des angiofibromes des tissus mous, des myoépithéliomes et carcinomes myo-épithéliaux, des lipoblastomes, des myofibroblastomes, une tumeur fibromyxoïde ossifiante atypique.

Pour l'analyse de FABP4, des UPS, des tumeurs malignes des gaines nerveuses périphériques (MPNST), des rhabdomyosarcomes (alvéolaire, embryonnaire, fusiforme, pléomorphe, sclérosant), des sarcomes d'Ewing ou autres sarcomes à cellules rondes (CIC-DUX), des schwannomes, des tumeurs fibreuses solitaires, des synovialosarcomes, et des tumeurs desmoïdes ont été également analysés.

B. Protocole de mise au point d'un anticorps en IHC

Le principe de la technique immunohistochimique correspond à détecter la présence d'un antigène au moyen d'un anticorps spécifique .

Un antigène est une molécule reconnue comme étrangère par l'organisme et induisant une réaction immunitaire. Chaque antigène comporte plusieurs déterminants antigéniques, aussi appelés épitopes, correspondant à un groupe d'acides aminés capables de se fixer au site de reconnaissance d'un anticorps. Un épitope est continu s'il est constitué d'une suite successive d'acides aminés ; il est discontinu s'il est constitué de séries non successives d'acides aminés, mais qui vont être amenés en un même endroit du fait de la structure tertiaire de la molécule. La structure tertiaire de la protéine conditionne l'accessibilité de certains épitopes, or elle peut être affectée par les conditions de traitement pré-analytique des échantillons FFPE. Ces étapes pré-analytiques sont les suivantes :

- Fixation : fixateur, température, pH sont à l'origine de modifications ;
- Déshydratation
- Inclusion, et notamment la température de la paraffine qui peut influencer sur l'antigénicité
- Coupe : épaisseur, étalement, séchage (température, durée) sont également des facteurs pouvant perturber la réaction antigène-anticorps.

Un anticorps est une immunoglobuline produite suite à l'entrée d'une molécule reconnue comme étrangère à l'organisme. Il se compose de 2 chaînes légères (λ ou κ) et de 2 chaînes lourdes associées par des ponts disulfures. Chaque immunoglobuline possède un domaine variable et un domaine constant. C'est le domaine variable qui reconnaît un épitope donné.

On distingue les anticorps monoclonaux et les anticorps polyclonaux. Un anticorps monoclonal ne reconnaît qu'un seul des épitopes d'une molécule. Il est donc capable de reconnaître très précisément et isolément l'anticorps contre lequel il est dirigé, ce qui définit sa spécificité. Au contraire sa sensibilité est moindre. Un anticorps polyclonal reconnaît divers épitopes d'un même antigène, ce qui lui confère une plus grande sensibilité, mais une spécificité atténuée.

La détection d'un antigène par un anticorps est l'étape ultime de l'examen immunohistochimique.

Il convient de contrecarrer les effets liés au pré-analytique en traitant les coupes pour restaurer l'antigénicité. Toutefois les produits utilisés à cet effet sont des agents physiques ou chimiques qui vont également modifier la structure protéique tertiaire. La mise en place d'un protocole correspond donc à trouver un compromis, afin d'obtenir la meilleure antigénicité.

Pour la technique immunohistochimique de routine, les anticorps vendus sont des anticorps de lapin ou de souris, soit pré-dilués, soit à diluer au laboratoire. Chaque anticorps possède une fiche technique précisant les caractéristiques de l'anticorps : espèce, température de stockage, aliquotage possible ou non, spécificité de marquage, choix des témoins.

Les étapes suivies sont les suivantes :

- Déparaffinage des lames : si la technique est réalisée manuellement, il est effectué avec du xylène. Les techniques sont aujourd'hui automatisées, avec utilisation d'EZprep au laboratoire de l'institut Bergonié. Ceci est associé à un chauffage à 100°C et à leur rinçage ;

- Imprégnation des lames avec un tampon (« reaction buffer ») et réhydratation de la lame ;
- Démasquage antigénique : étape non obligatoire selon les anticorps, utilisant différents tampons ou un démasquage enzymatique à l'aide d'une protéase. C'est cette étape qui permet d'améliorer l'antigénicité altérée par le pré-analytique ;
- Dépose de l'anticorps, dont le temps et la température varient en fonction du protocole choisi. La concentration de l'anticorps, la durée de dépôt sur la lame, la température peuvent modifier le niveau de détection et il convient de déterminer le meilleur protocole pour trouver le meilleur rapport signal-bruit de fond ;
- Détection de l'antigène : il existe plusieurs méthodes. Ici l'exemple de la technique indirecte en 2 étapes *ultraView DAB* (diaminobenzidine):
 - Inhibition des protéases endogènes par du peroxyde d'hydrogène H₂O₂.
 - Utilisation d'un anticorps secondaire associé à des enzymes de type peroxydase. Cet anticorps secondaire vient reconnaître notre anticorps primaire lui-même fixé à l'antigène (Figure 4)

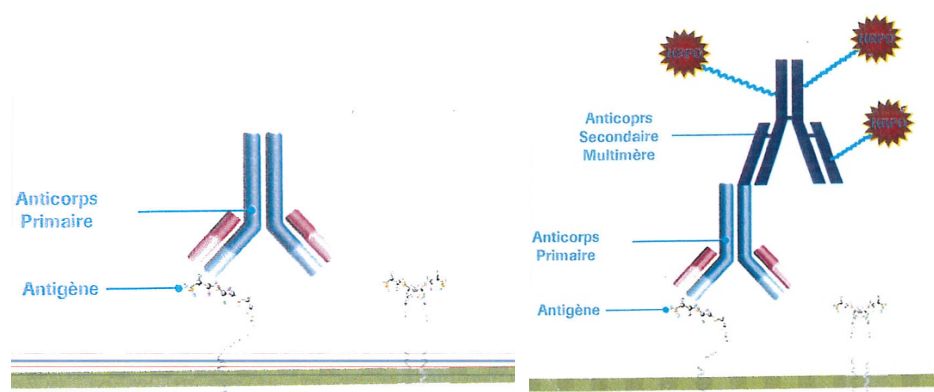


Figure 4: Fixation de l'anticorps primaire sur l'anticorps secondaire (figure issue du document Roche Tissu Diagnostics Education and Training)

- L'addition d'un chromogène choisi, en l'occurrence la diaminobenzidine (DAB), activé par un substrat (comme le peroxyde d'oxygène H₂O₂), va permettre une réaction enzymatique et la précipitation du substrat, à l'origine d'une couleur marron (Figure 5).

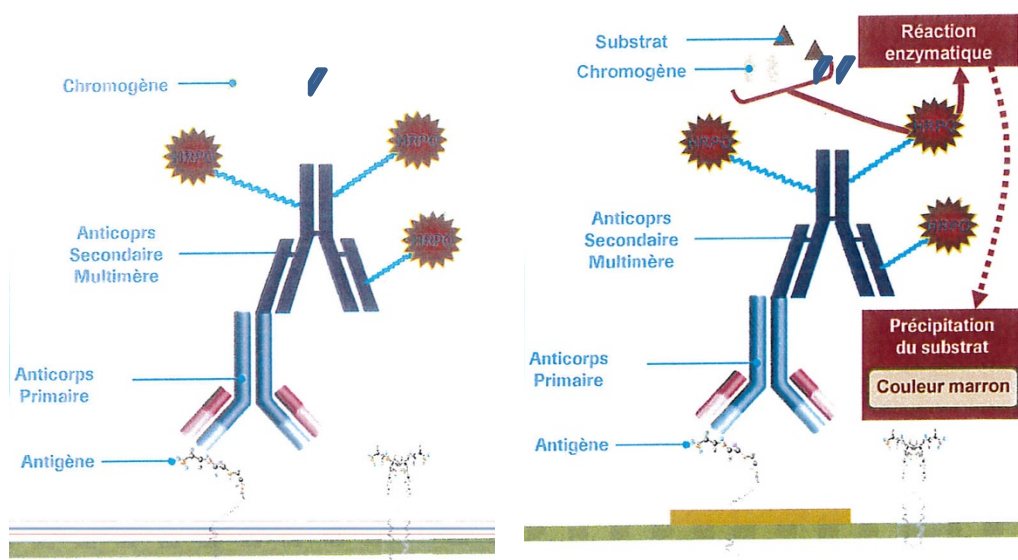


Figure 5: Ajout du chromogène et du substrat et déclenchement de la réaction enzymatique (figure issue du document Roche Tissu Diagnostics Education and Training)

- Le sulfate de cuivre vient intensifier la couleur de la DAB et donne une couleur brun-rougeâtre.

Il existe de nombreux couples enzyme-chromogène-substrat que l'on peut utiliser selon le résultat désiré. Par exemple, la technique « Red » utilise le fast red comme chromogène au lieu de la DAB ; son substrat est le naphthol.

Il est possible d'amplifier cette technique en utilisant une technique dite « multimère » ; celle-ci utilise des cocktails d'anticorps polyclonaux qui viennent se fixer à l'anticorps primaire, et possédant 12 à 15 haptènes par anticorps sur lesquels peuvent venir se fixer de nouveaux anticorps etc... jusqu'à la constitution d'une véritable arborisation.

C. Analyse immunohistochimique

L'étude immunohistochimique a été effectuée à partir des blocs de matériel tumoral représentatif fixé en formol et inclus en paraffine. Ces blocs ont fait l'objet de coupes sériées de 3 µm d'épaisseur qui ont été montées sur des lames de verre chargées positivement. L'étude immunohistochimique a été réalisée sur automate Benchmark®ULTRA (ROCHE - VENTANA) avec les Kits de détection UltraView Universal DAB (760-500) ou OptiView DAB IHC (760-700) parfois amplifié (kit Amplification Optiview Ventana (760-099) selon le protocole des différents anticorps primaires utilisés (Tableau 1).

Lors de la mise au point au point de chaque anticorps un témoin positif et négatif sont réalisés pour optimiser la dilution, le démasquage antigénique et le temps d'incubation.

Tableau 1: Protocoles immunohistochimiques utilisés

Anticorps	Clone	Dilution	Producteur	Démasquage	Tps incubation/ Révélation
<i>AP2beta</i>	polyclonal	1/1000	ABCAM Cambridge, UK (ab221094)	CC1standard (64') à 98°C	52min UltraView Universal DAB
<i>FABP4</i>	EPR3579	1/200	ABCAM Cambridge, UK (ab92501)	CC1standard (64') à 96°C	52min UltraView Universal DAB
<i>NY-ESO-1</i>	E978	1/500	Santa Cruz Dallas, Texas, USA	CC1standard (64') à 98°C	40min OptiView Universal DAB + Amplification (8')
<i>YAP</i>	polyclonal	1/50	Cell Signaling Technology	CC1court(32') à 100°C	56min OptiView Universal DAB + Amplification(4')
<i>HMGA2</i>	polyclonal	1/500	Biocheck INC	CC1standard(64')	56min OptiView Universal DAB

D. Quantification de l'immunohistochimie

La quantification de l'immunohistochimie NY-ESO-1 et FABP4 a été réalisée de manière semi-quantitative, en indiquant le pourcentage de cellules tumorales marquées : entre 0 et 25% : négatif ; entre 25 et 50% : positif focal ; entre 50 et 75% : positif hétérogène ; >75% : positif diffus.

AP2β était considéré positif lorsque le marquage était nucléaire.

FABP4, YAP1 et HMGA2 et OLIG2 étaient considérés positifs lorsque le marquage était nucléaire ou nucléaire et cytoplasmique.

III. Partie 1 : Analyse comparative des ARMS et ERMS

A. Analyse transcriptomique

Une analyse transcriptomique portant sur 13 ARMS et 37 ERMS a été réalisée. Les résultats sont transmis en annexe dans le Tableau 2.

Elle retrouvait une expression du gène *TFAP2B* largement supérieure dans les ARMS (expression médiane : 6,20136258) par rapport aux ERMS (expression médiane : 1,031864013) avec un niveau de significativité de Bonferroni de 8,67E-14.

Logiquement, cette surexpression du gène pourrait s'accompagner d'une surexpression de la protéine AP2 β , et de la détection de celle-ci dans les ARMS de manière significativement supérieure aux ERMS, notamment en immunohistochimie. Ces données d'expression confirment la cohérence des données bibliographiques : Laé et al³⁸ en 2007 et Davicioni et al³⁹ en 2009 mettaient en évidence la surexpression de nombreux gènes dont *TFAP2* (synonyme d'AP2 β) dans les FP-RMS (référés dans le texte sous le terme de ARMS) par opposition aux FN-RMS (ERMS dans le texte).

Concernant *YAP1* précédemment rapporté comme dérégulé dans les ERMS par Crose et al.¹⁸ et Slemmonds et al.¹⁷, la différence d'expression entre les ERMS et ARMS était moins marquée , avec une expression environ 2 fois plus importante dans les ERMS que dans les ARMS, statistiquement significative (p= 9,38E-05 après correction de Bonferroni) mais ne semblant pas en faire un marqueur prometteur.

En plus de l'expression d'AP2 β , Davicioni et al.³⁹ avaient souligné l'intérêt de *HMGGA2* en immunohistochimie, dont la positivité selon les auteurs était un marqueur de l'absence de

fusion (donc d' ERMS) avec une sensibilité de 83-89% et 73-80% de spécificité. Les données d'expression s'accordent avec ces résultats, *HMGA2* étant exprimé près de 16 fois plus dans les ERMS que dans les ARMS ($p= 6,35E-11$ après correction de Bonferroni).

Nous avons étudié les autres gènes les plus différentiellement exprimés de manière statistiquement significative.

Le plus discriminant était le gène *PIPOX* (sarcosine oxydase), surexprimé dans les ARMS, ce qui a déjà été rapporté par Laé et al.³⁸ et Nishijo et al.⁴⁰ qui décrivaient également la surexpression de *ASS1* (codant pour une ligase intervenant dans le cycle de l'urée) et de *JAKMIP2* (codant pour une protéine de l'appareil de Golgi) que nous retrouvions en parallèle.

NELL1 (Neural EGFL like 1), facteur de croissance connu pour cibler préférentiellement les cellules de la lignée chondrocytaire était surexprimé dans les ARMS par rapport aux ERMS. La surexpression de *NELL1* a été déjà décrite comme étant corrélée à un mauvais pronostic dans les RMS⁴¹.

Les autres gènes dont la différence d'expression était la plus significative incluaient les gènes listés dans le Tableau 2 avec en particulier :

- *FGF8* (Fibroblast Growth Factor 8) ; codant pour une protéine membre de la famille des facteurs de croissance fibroblastiques, il serait impliqué dans l'augmentation de taille de la tumeur et l'angiogenèse tumorale ; sa surexpression dans les ERMS serait intéressante car il s'agit d'une cible thérapeutique potentielle (bien que l'activation de la voie du FGF n'ait pas été rapportée dans les RMS jusqu'ici).
- *CELA2B* (Chymotrypsin-like elastase 2B), codant pour une élastase ;

- *SORCS1*, codant pour une protéine de la famille VPS10 (récepteur transmembranaire), très exprimé dans le système nerveux central. La surexpression de gènes impliqués dans la différenciation neuronale, la neurogenèse et le développement du système nerveux a déjà été retrouvée par Raghavan et al. en 2019, soulignant l'implication des gènes neuro-développementaux dans le développement des ARMS . La création de la protéine de fusion serait à l'origine de l'activation transcriptionnelle de ces gènes. Nous le retrouvons justement surexprimé dans les ARMS.

Dans notre cohorte, les gènes *FABP4* et *OLIG2* ne ressortent pas dans les gènes les plus différenciellement exprimés au niveau transcriptomique.

Tableau 2: Analyse transcriptomique portant sur 50 ARMS. Seuls les 10 gènes les plus surexprimés sont visualisés ainsi que ceux codant pour les protéines contre lesquelles sont dirigés les anticorps analysés.

Gène	Médiane d'expression dans les ERMS	Médiane d'expression dans les ARMS	Valeur p. brute	Valeur p. après correction de Bonferroni	Facteur différentiel d'expression
HMGA2	7,264471053	3,267718801	4,11E-15	6,35E-11	15,9640218
YAP1	6,760579135	5,442558613	8,81E-09	9,38E-05	2,49323785
TFAP2B	1,031864013	6,20136258	5,61E-18	8,67E-14	-35,989361
PIPOX	1,891456186	6,876244963	5,06E-41	7,83E-37	-31,664377
FGF8	1,25868432	5,12914759	1,46E-34	2,25E-30	-14,625999
CELA2B	2,888364463	7,749713404	1,74E-34	2,69E-30	-29,067779
ANKRD18A	1,908085538	6,575630301	2,23E-34	3,45E-30	-25,41388
SORCS1	1,500841671	5,487741129	2,26E-33	3,50E-29	-15,855368
PITPNM3	2,163977078	6,244027718	9,70E-32	1,50E-27	-16,912882
KIF16B	5,192017786	2,573411594	1,35E-31	2,08E-27	6,1415644
ASS1	5,689512964	11,13528241	1,98E-30	3,06E-26	-43,585291
VIPR2	1,640904427	5,257922427	2,45E-30	3,80E-26	-12,269614
JAKMIP2	3,586210448	6,362467873	5,39E-30	8,34E-26	-6,8507286
NELL1	2,247337326	7,964923633	2,41E-27	3,72E-23	-52,62171293

B. Analyse immunohistochimique de AP2 β sur la série de RMS

1. *Tissus normaux*

L'expression d'AP2 β est nucléaire et a été décrite comme retrouvée à l'état physiologique⁴² :

- De manière modérée à forte, dans l'épididyme, le rein (tubules distaux), le sein, l'épithélium bronchique les glandes salivaires, les cellules trophoblastiques placentaires, le cervelet (cellules de Purkinje cellules de la couche moléculaire) et l'épithélium malpighien.
- De manière plus faible dans les glandes gastriques et le muscle strié.

2. *Présentation des résultats*

Nous avons testé un total de 86 RMS à l'aide de 3 clones différents compte tenu des difficultés d'approvisionnement (rupture de production chez Santa Cruz) et de l'hétérogénéité et incertitudes sur les clones utilisés dans les séries publiées.

Les résultats sont présentés dans le Tableau 3.

Tableau 3: Expression de AP2B sur 86 RMS

	Positivité focale	Positivité hétérogène	Positivité diffuse	Positivité, quelle que soit l'intensité	Négatif
ERMS	0/ 22 (0%)	6/22 (27%)	13/22 (59%)	19/22 (86%)	3/22 (14%)
ARMS	0/9 (0%)	0/9 (0%)	9/9 (100%)	9/9 (100%)	0/9 (0%)
RMS fusiforme	1/7 (14%)	1/7 (14%)	2/7 (29%)	4/7 (57%)	3/7 (43%)
RMS pléomorphe	2/44 (5%)	10/44 (23%)	28/44 (64%)	40/44 (91%)	4/44 (9%)
RMS sclérosant	0/3 (0%)	1/3 (33%)	1/3 (33%)	2/3 (67%)	1/3 (33%)
RMS NOS	0/1 (0%)	1/1 (100%)	0/1 (0%)	1/1 (100%)	0/1 (0%)

Concernant les ERMS, 6 présentaient une expression hétérogène d'AP2 β sur les 22 ERMS, et 13 une expression diffuse (86% d'expression globale). Trois n'exprimaient pas AP2 β .

Sur les 9 ARMS testés, tous exprimaient AP2 β (100%).

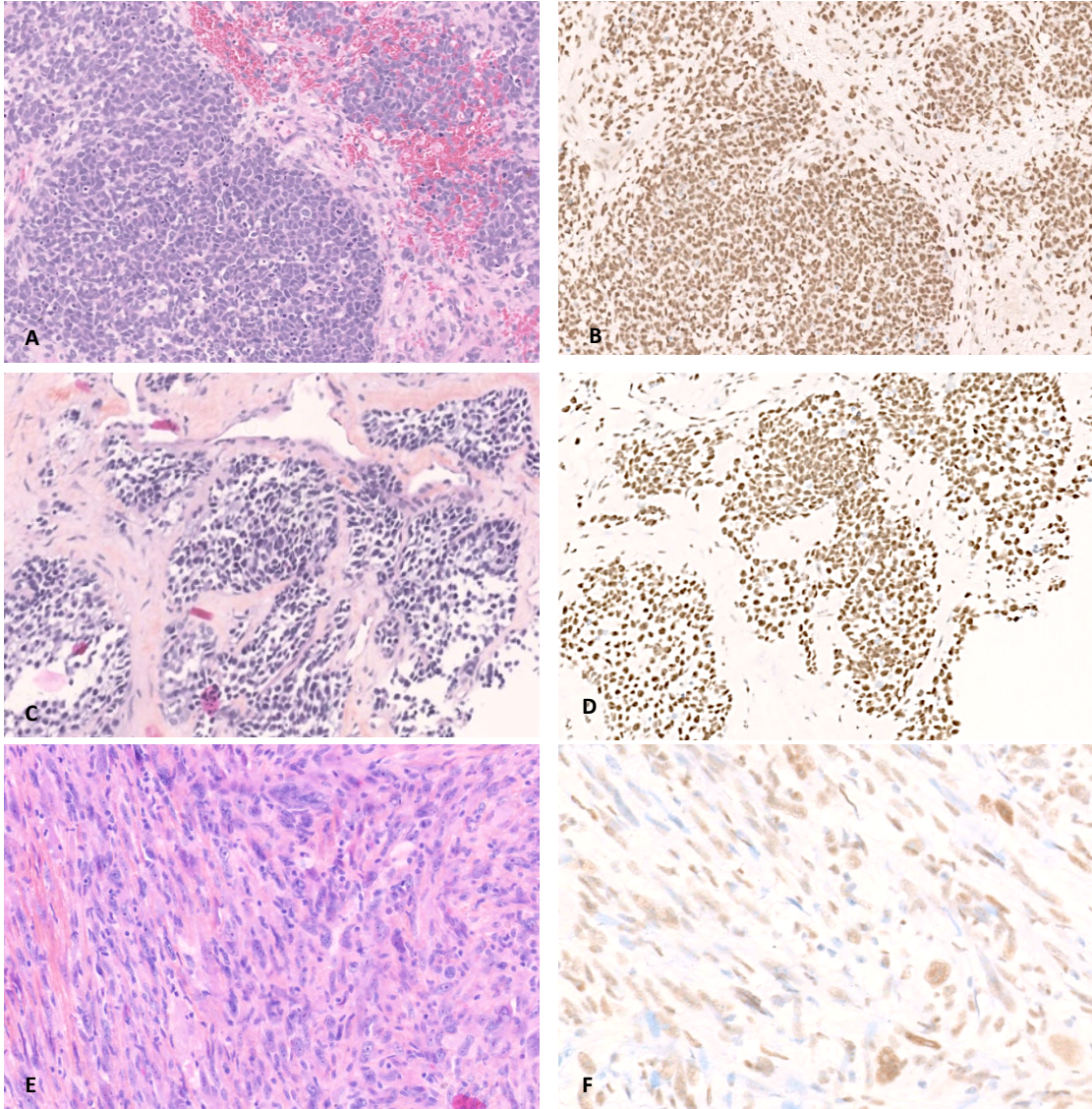
L'expression d'AP2 β sur les RMS pléomorphes était plus hétérogène, bien que très majoritairement exprimée (91%). Sur les 44 testés, 2 présentaient une expression focale, 10 une expression hétérogène d'AP2 β et 28 une expression diffuse. Quatre n'exprimaient pas AP2 β .

2/3 des RMS sclérosants exprimaient AP2 β (1 de manière hétérogène, 1 de manière diffuse).

Quatre des RMS fusiformes testés (57%) exprimaient AP2 β , de manière focale, hétérogène ou diffuse alors que 3 restaient négatifs (Figure 6).

Enfin, un cas de RMS inclassé (NOS) présentait une positivité hétérogène pour AP2 β .

Ainsi, en tant que test afin de distinguer les ERMS des ARMS, AP2 β possédait dans notre étude une sensibilité de 100% mais une spécificité de 13,6%. La valeur prédictive négative (VPN) était de 100%, contre une valeur prédictive positive (VPP) de 32,1%.



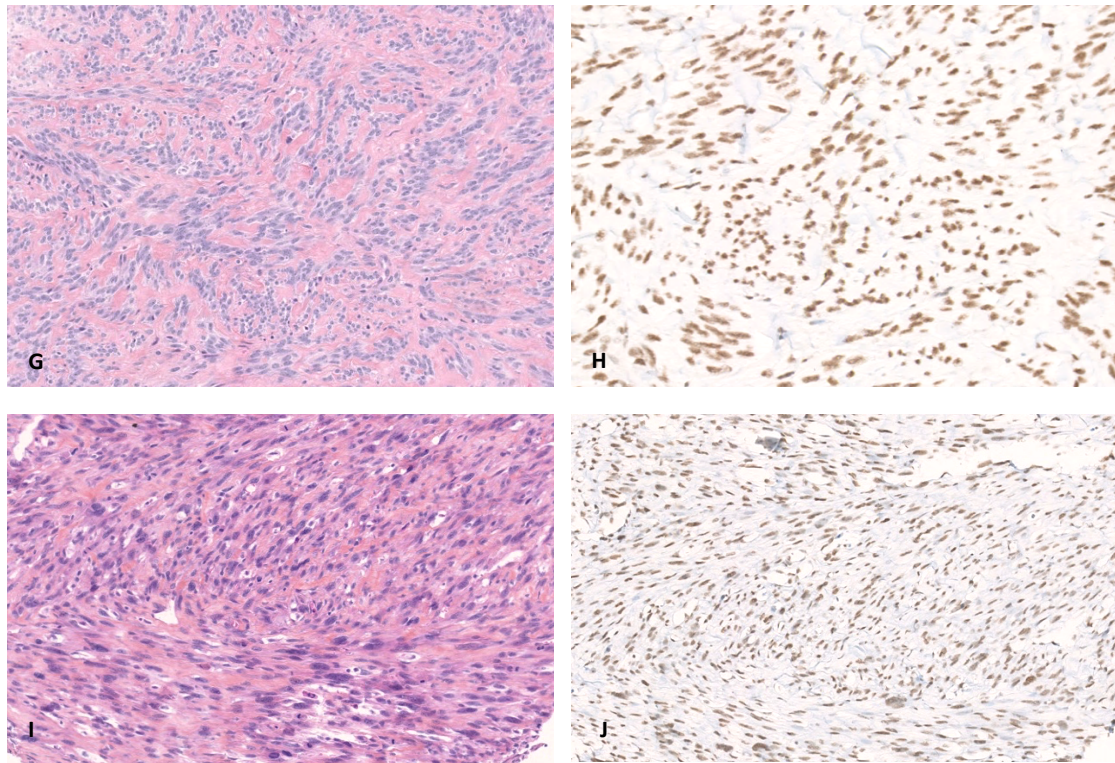


Figure 6: Profil d'expression d'AP2 β (polyclonal) dans les RMS. Expression d'AP2 β dans la majorité des ERMS (A et B, x10), ARMS (C et D, x10), RMS pléomorphes (E x10 et Fx20), sclérosants (G x10 et H, x20) et fusiformes (I et J, x10).

Il apparaît ainsi que la majorité des RMS expriment AP2 β , et ce quel que soit leur sous-type histologique. En particulier, dans notre série, ces résultats mettent en évidence une positivité d'AP2 β à la fois sur les RMS alvéolaires (100%) et embryonnaires (86%), ne permettant pas de distinction entre les 2 sous-types.

Nos résultats ne mettent pas en évidence de rôle discriminant d' AP2 β dans le diagnostic différentiel des ERMS et des ARMS.

Ces résultats semblent en contradiction avec les données de la littérature : Laé et al³⁸ en 2007 et Davicioni et al³⁹ en 2009 mettent en évidence la surexpression de nombreux gènes dont TFAP2 (synonyme d'AP2 β) dans les FP-RMS (que nous désignons sous le terme ARMS) par rapport aux FN-RMS (nos ERMS). Dans la même étude, Davicioni et al. mettent

également en évidence que l'anticorps anti-TFAP2 est significativement plus exprimé dans les FP-RMS que dans les FN-RMS.

Ces résultats avaient été retrouvés par Wachtel et al.⁴³ en 2006 et sont appuyés en 2014 par Rudzinski et al.⁸ qui décrivent que les RMS « fusion positive » (FP-RMS, nos ARMS) exprimaient fortement AP2B contrairement aux FN-RMS (nos ERMS). Ces derniers rajoutent que AP2β était le marqueur le plus apte à prédire le statut de fusion, avec une sensibilité de 91% et une spécificité de 93%. La valeur prédictive positive était de 81% et la valeur prédictive négative de 97% (pour un marquage fort, 3+).

Afin d'expliquer nos résultats contradictoires, nous avons soulevé l'hypothèse d'une différence d'épitopes ciblé par notre anticorps. Nous avons utilisé un anticorps polyclonal, possiblement moins spécifique.

Les études précédentes avaient utilisé des clones possiblement différents, répertoriés dans le Tableau 4.

Tableau 4: Clones AP2β utilisés dans les diverses études réalisées

Auteur	Type d'anticorps	Clone	Fournisseur
Rudzinski et al. ⁸	Monoclonal	Non précisé	Santa Cruz
Davicioni et al. ³⁹	Monoclonal	Non précisé	Santa Cruz
Wachtel et al. ⁴³	Monoclonal	H-87	Santa Cruz

Dans 2 des études, un anticorps monoclonal était utilisé, mais le nom des clones n'était pas précisé ; dans la dernière, les auteurs utilisaient le clone H-87, aujourd'hui en rupture de production et remplacé par le clone C-6.

Nous avons émis l'hypothèse d'un manque de spécificité du clone utilisé pour notre étude ce qui nous a incité à tester secondairement les clones C-6 et E-8, sur nos TMA de RMS. Ces clones correspondaient aux clones distribués par Santa Cruz disponibles pour l'immunohistochimie et nous permettaient de nous rapprocher des conditions techniques des études citées ci-dessus.

Néanmoins, l'hypothèse d'une différence de sensibilité d'épitope est peu probable. Ici la protéine surexprimée n'est pas censée être tronquée. En revanche certains épitopes peuvent en effet être moins accessibles que d'autres suite aux modifications de conformation des protéines induites par le conditionnement pré-analytique des tissus (fixation formolée).

Les résultats de cette nouvelle analyse sont synthétisés dans les Tableau 5 et Tableau 6.

Tableau 5: Expression de AP2 β sur 77 RMS avec le clone E8

Type de RMS	Positif
ERMS	1/21
ARMS	7/8
RMS pléomorphe	1/45
RMS sclérosant	0/3
RMS fusiforme	0/7

Tableau 6: Expression de AP2 β sur 77 RMS avec le clone C6

Type de RMS	Positif
ERMS	1/21
ARMS	8/8
RMS pléomorphe	1/45
RMS sclérosant	0/3
RMS fusiforme	0/7

Ces tests complémentaires montrent que AP2 β n'est en majorité pas exprimé dans les ERMS avec les clone C6 et E8 (Figure 7 et Figure 8). Seul 1 cas d'ERMS exprimait AP2 β mais de manière très focale. En revanche, les ARMS l'expriment tous de manière diffuse ; néanmoins seuls 8 échantillons d'ARMS sont inclus.

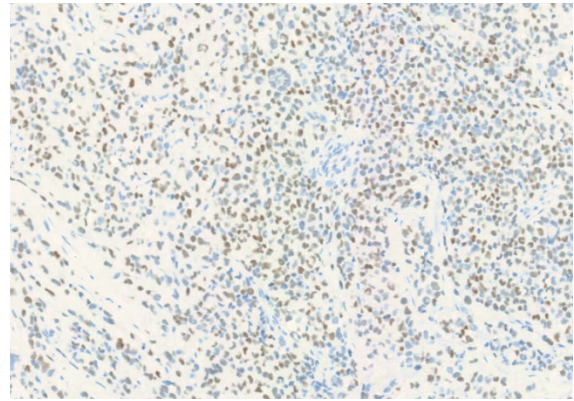
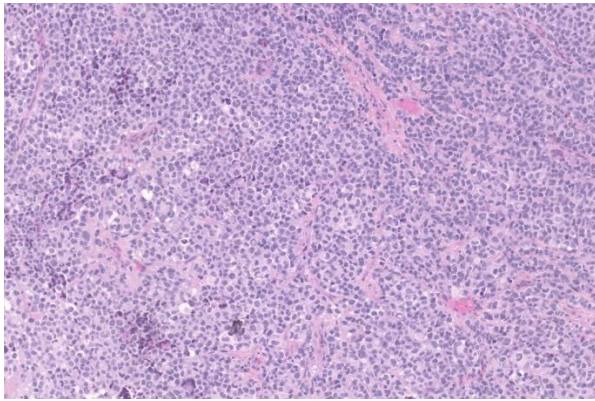


Figure 7: ARMS: positivité d'AP2 β avec le clone C6 (x10)

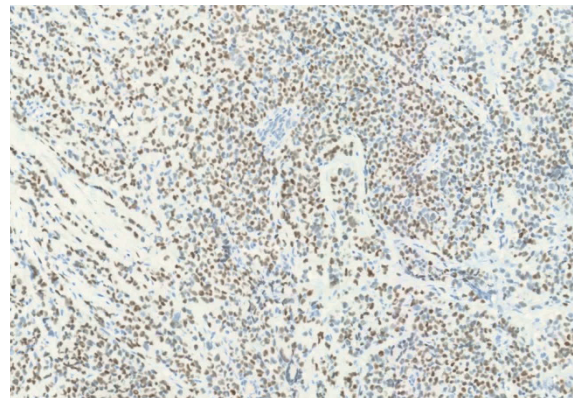
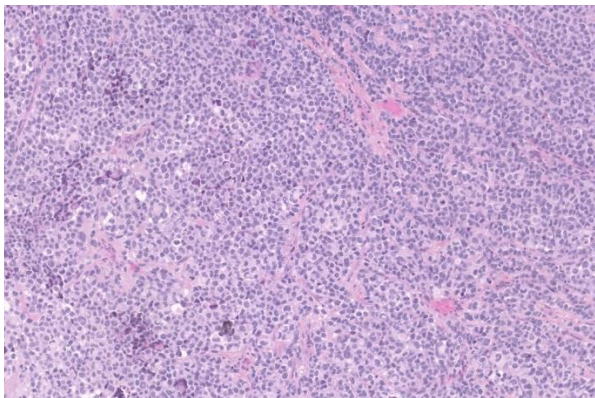


Figure 8: ARMS: positivité d'AP2 β avec le clone E8 (x10)

Ces résultats sont intéressants et se rapprochent des données de la littérature décrivant AP2 β comme un marqueur de fusion, contrastant avec les résultats obtenus avec le premier clone. Les épitopes visés par les différents clones sont synthétisés dans le Tableau 7. Nous n'avons pas d'explication univoque permettant d'expliquer ces variations de clone à clone dans la mesure où le premier clone testé ne manquait pas de sensibilité mais de spécificité. L'épitope ciblé pourrait le plus vraisemblablement croiser avec d'autres épitopes d'autant qu'il s'agit d'un anticorps polyclonal.

Tableau 7: Acides aminés visés par les différents clones d'AP2 β

Clone AP2 β	Acides aminés (AA) visés
ABCAM polyclonal	1-53
Santa Cruz E8	149-187
Santa Cruz C6	130-216

Toutefois nos effectifs (notamment en terme d'ARMS) sont de petite taille ce qui ne permet pas d'en tirer des conclusions formelles à ce stade.

C. Analyse immunohistochimique de FABP4 sur la série de RMS

1. *Tissus normaux*

Dans les tissus normaux, selon les clones étudiés, l'expression de FABP4 a été observée de manière diffuse, cytoplasmique et membranaire dans les adipocytes (Figure 9), les cellules endothéliales mais également dans les cellules urothéliales et la parathyroïde⁴².

Nous avons utilisé les adipocytes matures comme témoin externe.

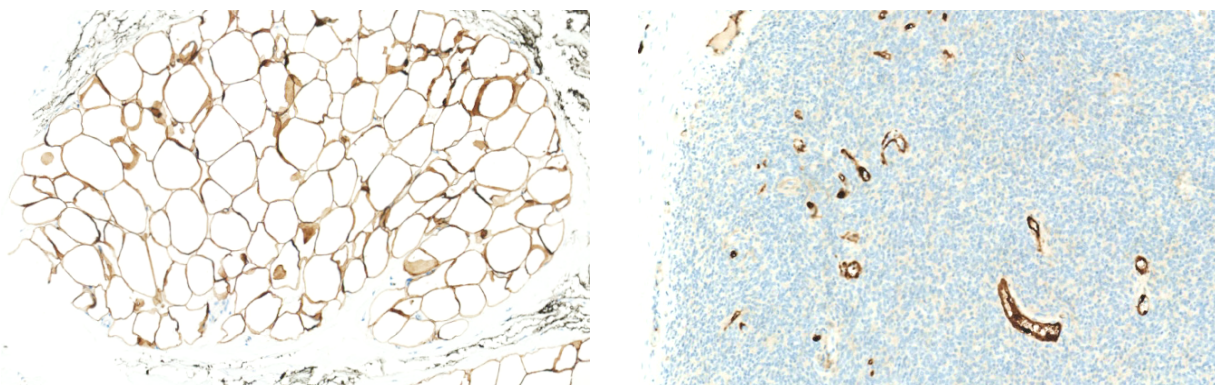


Figure 9: Témoins de FABP4. FABP4 est exprimé de manière nucléaire par le tissu adipeux mature (A, x10) et de façon nucléaire et cytoplasmique par les cellules endothéliales (B, x10)

2. *Présentation des résultats*

Nous avons testé un total de 85 RMS. Les résultats sont présentés dans le Tableau 8.

Tableau 8: Expression de FABP4 sur 85 RMS

	Positivité focale	Positivité hétérogène	Positivité diffuse	Positivité, quelle que soit l'intensité	Négatif
ERMS	4/ 22 (18%)	0/22 (0%)	0/22 (0%)	4/22 (82%)	18/22 (18%)
ARMS	0/8 (0%)	0/8 (0%)	0/8 (0%)	0/8 (0%)	8/8 (100%)
RMS pléomorphe	3/45 (7%)	1/45 (2%)	1/45 (2%)	5/45 (11%)	40/45 (89%)
RMS sclérosant	0/3 (0%)	0/3 (0%)	0/3 (0%)	0/3 (0%)	3/3 (100%)
RMS fusiforme	0/6 (0%)	0/6 (0%)	0/6 (0%)	0/6 (0%)	6/6 (100%)
RMS NOS	0/1 (0%)	1/1 (0%)	0/1 (0%)	1/1 (100%)	0/1 (0%)

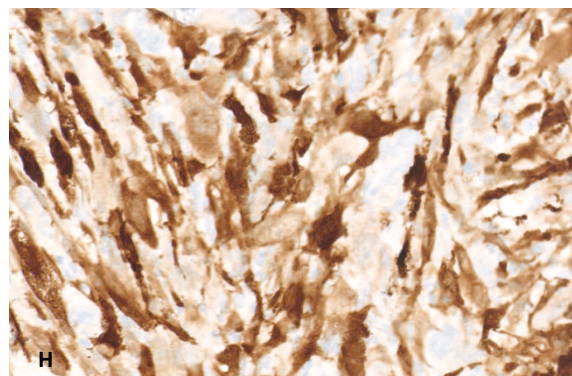
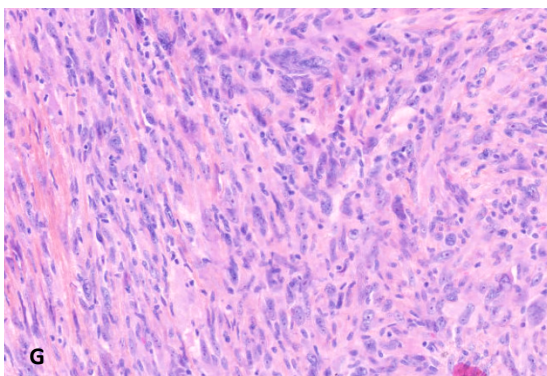
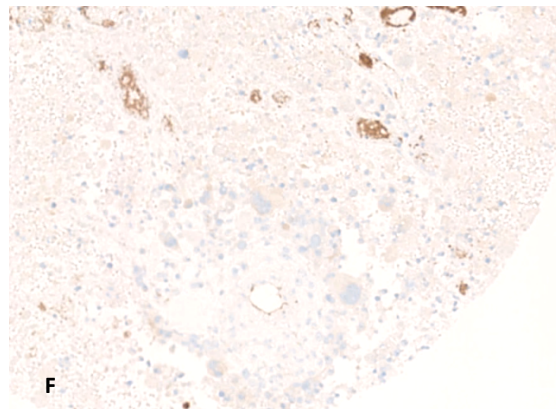
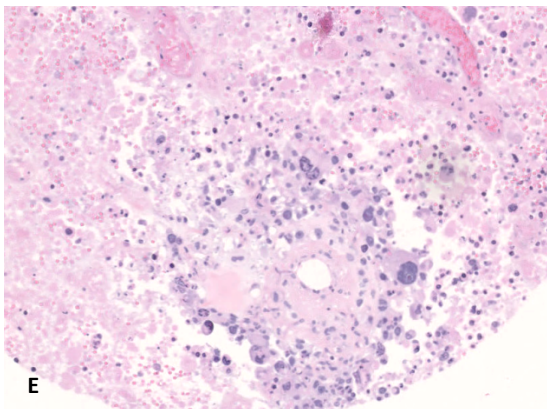
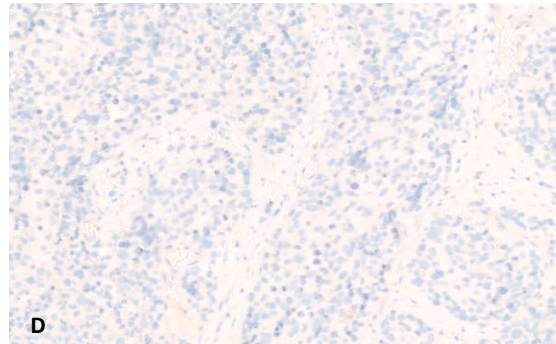
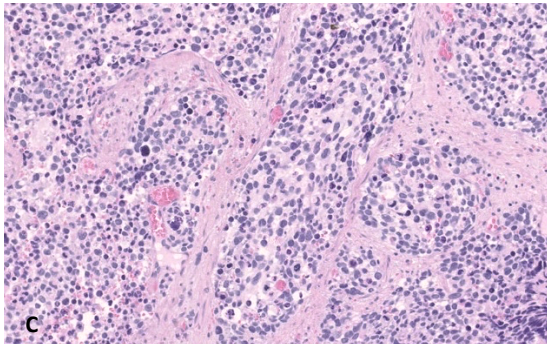
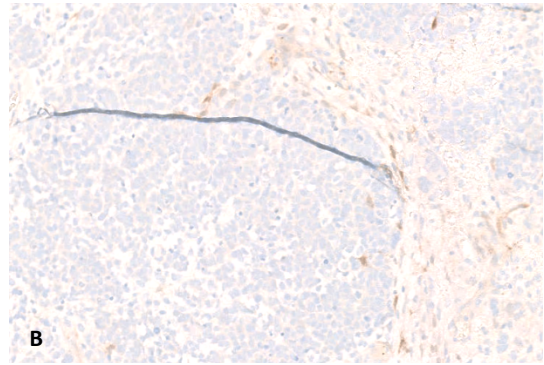
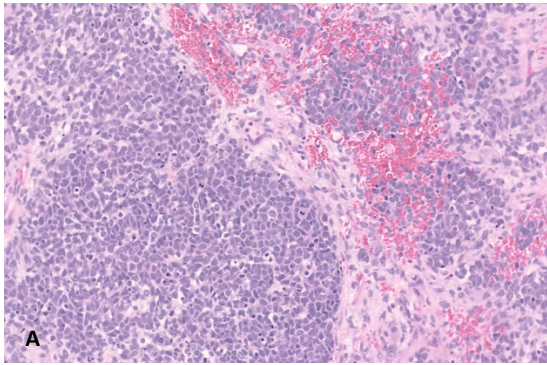
Sur les 22 ERMS testés, 4 seulement exprimaient FABP4, soit 18 négatifs (82%).

Sur les 8 ARMS testés, les 8 (100%) étaient négatifs pour FABP4.

L'expression d'AP2B sur les RMS pléomorphes est majoritairement négative : 3/45 l'exprimaient de manière focale, 1/45 de manière hétérogène et 1/45 de manière diffuse. Ainsi 40/45 restent négatifs (89%).

Sur les 3 RMS sclérosants testés, les 3 (100%) étaient négatifs pour FABP4.

Il en est de même pour les 6 RMS fusiformes, dont les 6 (100%) sont négatifs pour FABP4 (Figure 10).



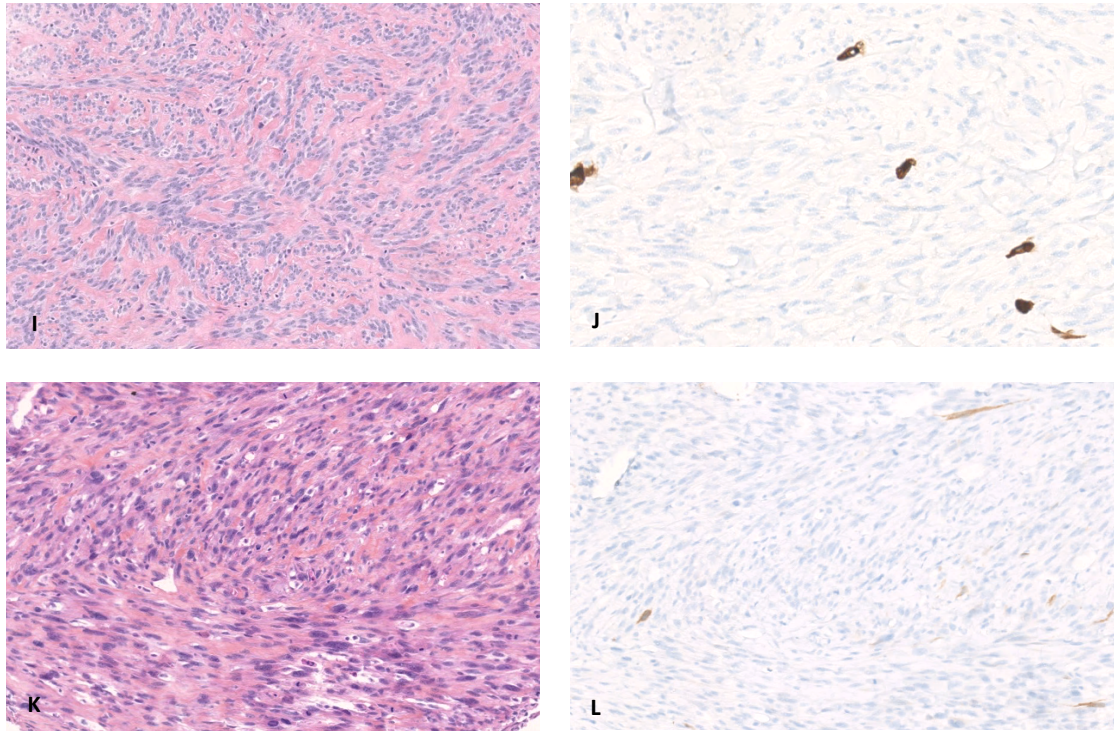


Figure 10: Profil d'expression de FABP4 dans les RMS. Expression de FABP4 dans la majorité des ERMS (A et B, x10), ARMS (C et D, x10), RMS pléomorphes (E et F, x10) bien que de rares l'expriment (G x10 et H, x20), sclérosants (I, x10 et J, x20) et fusiformes (K et L, x10).

Notre hypothèse selon laquelle FABP4 pourrait être un marqueur alternatif à AP2 β pour le diagnostic des ARMS versus ERMS n'est pas confirmée. En effet la très grande majorité des RMS n'exprime pas FABP4, et ce quel que soit leur statut moléculaire.

Seuls les ERMS et les RMS pléomorphes pouvaient exprimer FABP4 ; mais la faible proportion de RMS positifs (11% des ERMS seulement) ne permet pas d'en faire un marqueur pertinent dans le diagnostic entre ARMS et ERMS.

Si les rhabdomyosarcomes dérivent de cellules FABP4 positives comme le modèle expérimental développé aurait pu le suggérer, l'expression de ce lignage en immunohistochimie ne permet pas de discriminer ARMS et ERMS en pratique.

D. Analyse immunohistochimique de YAP1 sur la série de RMS

1. Tissus normaux

L'expression de YAP1 à l'état physiologique a été décrite dans presque tous les tissus normaux, à intensité variable, sous forme d'une positivité nucléaire et cytoplasmique⁴².

2. Présentation des résultats

78 RMS ont été analysés à partir de blocs de TMA. Les résultats sont transmis dans le tableau Tableau 9.

Tableau 9: Expression YAP1 sur 78 RMS

	Positif (quelle que soit l'intensité)	Négatif
ERMS	1/20 (5%)	19/20 (95%)
ARMS	0/4 (0%)	4/4 (100%)
RMS pléomorphe	2/43 (4,6%)	41/43 (98%)
RMS sclérosant	0/3 (0%)	3/3 (100%)
RMS fusiforme	0/7 (0%)	7/7 (100%)
RMS NOS	0/1 (0%)	1/1 (100%)

Sur la quasi-totalité des RMS analysés, quel que soit le sous-type histologique, il n'était pas observé d'expression nucléaire de YAP1. Nous observions un accrochage cytoplasmique sur quelques tumeurs, que nous avons considéré comme un marquage négatif.

Seul 1 RMS pléomorphe présentait une forte positivité nucléaire et cytoplasmique.

Sur 2 tumeurs il était visualisé une faible positivité nucléaire, focale : il s'agissait d'un ERMS et d'un RMS pléomorphe. Sur le ERMS, cette positivité semblait être plus forte sur une

composante très peu différenciée alors qu'elle était plus faible sur la composante mieux différenciée, dans la limite de l'analyse sur TMA (Figure 11).

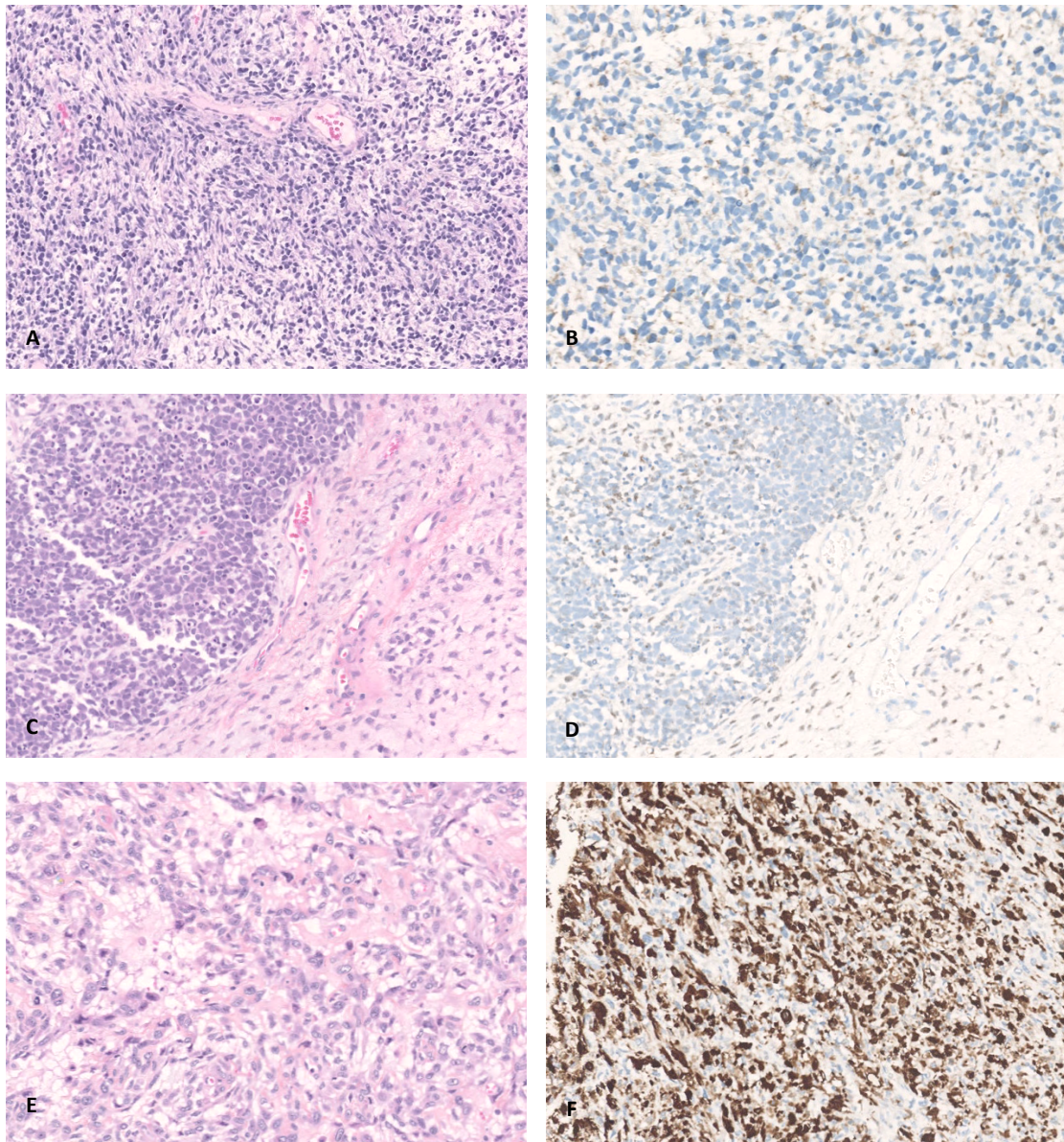


Figure 11: Expression de YAP dans les RMS. Absence d'expression dans la plupart des cas avec parfois marquage cytoplasmique (A, ERMS, HES x10 et B, x20). 2 tumeurs présentaient une expression nucléaire faible et focale (C, HES et D, x10). 1 RMS pléomorphe présentait une expression diffuse (E, HES et F, x10).

Ces résultats sont contradictoires avec l'étude de Ahmed et al. ¹⁹, qui en 2018 mettait en évidence une dérégulation de la voie Hippo et en particulier du marqueur YAP1 dans une majeure partie des RMS avec une expression significativement plus élevée dans les ERMS (70%) que dans les ARMS (37,5%, $p=0,02$), ces derniers présentant par ailleurs exclusivement

une positivité focale le cas échéant. Néanmoins, la validation de leur résultats expérimentaux par immunohistochimie ne portait que sur une petite cohorte de tumeurs murines et pas sur des tumeurs humaines.

Notre analyse ayant été réalisée exclusivement sur TMA, il est possible que nous n'ayons pas détecté les positivités focales des ARMS, du fait d'un manque de représentativité de l'échantillon. En revanche, nous ne retrouvons pas non plus d'expression sur les ERMS, dont la positivité est sensée être diffuse.

L'anticorps utilisé par Ahmad et al. était un anticorps monoclonal (fournisseur : Santa Cruz Biotechnology) dont l'épitope n'était pas précisé.

E. Analyse immunohistochimique de HMGA2 sur la série de

RMS

1. Tissus normaux

La plupart des tissus normaux montraient une positivité nucléaire faible à modérée de HMGA2 dans une proportion variable de cellules. Les spermatogonies, cellules gliales et trophoblastiques présentent une expression forte⁴².

2. Présentation des résultats

77 RMS ont été analysés à partir de blocs de TMA. Les résultats sont listés dans le Tableau 10.

Tableau 10: Expression de HMGA2 sur 81 RMS

	Positif	Négatif
ERMS	14/20 (70%)	6/20 (30%)
ARMS	0/8 (0%)	8/8 (100%)
RMS pléomorphe	14/44 (32%)	30/44 (68%)
RMS fusiforme/sclérosant	1/9 (11%)	8/9 (89%)

L'analyse transcriptomique suggérait une surexpression de HMGA2 dans les ERMS comparativement aux ARMS. En immunohistochimie, les résultats sont concordants ; en effet, aucun ARMS n'exprimait HMGA2. La positivité d'HMGA2 permettrait donc d'orienter davantage vers un ERMS par rapport à un ARMS tout en gardant à l'esprit que 30% des ERMS restaient négatifs pour HMGA2. Un résultat négatif ne permettrait donc pas de préjuger du type histologique. Ces résultats sont à interpréter avec précaution compte tenu des faibles effectifs d'ARMS dans notre série.

Ces résultats sont concordants avec l'étude de Rudzinski et al.⁸ : HMGA2 était le seul marqueur corrélé à l'absence de fusion et présentait une sensibilité de 83-89% et une spécificité de 73-80% pour prédire l'absence de fusion. Seul, il ne présentait donc pas de fort intérêt diagnostique ; toutefois lorsque son expression était analysée relativement à celle d'AP2 β , elle permettait de prédire le statut de fusion de manière assez fiable.

F. Analyse immunohistochimique de OLIG2 sur la série de RMS

1. Tissus normaux

A l'état physiologique, OLIG2 est exprimé dans les cellules progénitrices neurales se différenciant en oligodendrocytes ainsi que dans une partie des neurones dans la moelle épinière et le cerveau.²⁰

Son expression a été décrite dans les gliomes (marquage nucléaire modéré à fort). Une expression cytoplasmique modérée a également été décrite dans quelques cancers ovariens et colorectaux.⁴²

2. Présentation des résultats

77 RMS ont été analysés à partir de blocs de TMA. Les résultats sont listés dans le Tableau 11.

Tableau 11: Expression de OLIG2 sur 77 RMS

	Positif	Négatif
ERMS	0/20 (70%)	20/20 (100%)
ARMS	2/4 (50%)	2/4 (50%)
RMS pléomorphe	0/44 (0%)	44/44 (100%)
RMS fusiforme/sclérosant	0/9 (0%)	9/9 (100%)

Sur les RMS analysés, seuls 2 ARMS exprimaient OLIG2 et ce de manière faible et focale. Aucun autre type de RMS ne l'exprimait. Selon ces résultats, OLIG2 ne serait donc pas un anticorps pertinent pour le diagnostic différentiel entre ERMS et ARMS.

Ces résultats sont contradictoires à ceux de Raghavan et al.²⁰ qui décrivait une positivité d'OLIG2 dans 96.4% des FP-RMS, bien que hétérogène. Notre analyse étant analysée sur

TMA, nous avons pu passer à côté d'une positivité focale ou hétérogène d'OLIG2 sur les 2 ARMS qui restaient négatifs.

Dans leur étude, Raghavan utilisait l'anticorps monoclonal clone 211F1.1 (Cell Marque). Nous utilisons un anticorps polyclonal (IBL).

G. Conclusion des données sur les RMS

Nos résultats portant sur les RMS ont permis de souligner l'intérêt d'AP2 β grâce à l'analyse avec les clones C6 et E8 : ceux-ci doivent être testés sur de plus larges objectifs d'ARMS.

Dans tous les cas, ces diagnostics doivent donc être portés sur une concordance entre des arguments morphologiques et moléculaires. Les performances du marquage semblent clone dépendant.

IV. Partie 2 : Cartographie de FABP4 et NY-ESO1 et comparaison dans le diagnostic des LPS myxoïdes et à cellules rondes

A. Cartographie de FABP4

Lors de la mise au point de FABP4, que nous avons testé sur différents types tumoraux sur Tissue Micro-Array (TMA), nous avons constaté sa positivité apparente dans les LPS myxoïdes à cellules rondes.

Nous avons donc décidé d'étudier l'expression de FABP4 sur les LPS myxoïdes et à cellules rondes et de caractériser cet anticorps sur les tumeurs entrant dans le diagnostic différentiel.

Nous avons étudié l'expression de FABP4 sur 705 tumeurs appartenant à 36 types tumoraux différents, y compris les LPS myxoïdes et à cellules rondes.

Les résultats sont consignés dans le Tableau 12.

Tableau 12: Expression de FABP4 sur 33 types tumoraux

Angiofibrome des tissus mous	1/4 (25%)
Angiomyxome	0/1 (0%)
Angiosarcome	2/5 (40%)
Carcinome myo-épithélial	0/1 (0%)
Chondrosarcome myxoïde extra-squelettique	0/13 (0%)
Léiomyosarcome	4 /37 (11%)
Myxome	0/1 (0%)
SFMBG	3/5 (60%)
Lipoblastome	3/3 (100%)
Lipome à cellules fusiformes et pléomorphes	2/6 (33%)
Lipome (classique et variant chondroïde)	2/2 (100%)
LPS bien différencié	13/13 (100%)
LPS dédifférencié	48/234 (21%)
LPS myxoïdes	52/52 (100%)
LPS à cellules rondes	16/16 (100%)
LPS myxoïde et à cellules rondes	68/68 (100%)
LPS pléomorphe	11/14 (79%)
Tumeur adipeuse atypique à cellules fusiformes	4/4 (100%)
MPNST	0/1 (0%)
Myoépithéliome	0/4 (0%)
Myofibroblastome et AF cellulaire	1/7 (14%)
Myxofibrosarcome	2/17 (12%)
RMS alvéolaire	0/8 (0%)
RMS embryonnaire	4/22 (18%)
RMS fusiforme	0/6 (0%)
RMS pléomorphe	5/45 (11%)
RMS sclérosant	0/3 (0%)
Sarcome d'Ewing	0/10 (0%)
Sarcome CIC-DUX	0/16 (0%)
Schwannome	1/6 (17%)
SFT	0/7 (0%)
Synoviosarcome	0/10 (0%)
Tumeur desmoïde	0/5 (0%)
Tumeur fibromyxoïde ossifiante atypique	0/1 (0%)
UPS	6/57 (11%)

SFMBG : Sarcome fibro-myoïde de bas grade ; LPS : Liposarcome ; AF : Angiofibrome ; RMS : Rhabdomyosarcome ; TFS : Tumeur fibreuse solitaire ; UPS : Undifferentiated Pleomorphic Sarcoma, Sarcome pléomorphe indifférencié ; MPNST : Malignant Peripheral Nerve Sheath Tumor, Tumeur maligne des gaines nerveuses périphériques

1. Expression de FABP4 dans les tumeurs adipeuses

Les autres tumeurs adipeuses étudiées pouvaient être séparées en 2 groupes :

- Les tumeurs adipeuses bien différenciées, à différenciation lipogénique évidente : lipomes (classique et variants), lipoblastomes, LPS bien différenciés
- Les tumeurs adipeuses à différenciation lipogénique peu marquée ou moins évidente, ou alors peu différenciées : lipome à cellules fusiformes ou pléomorphes, tumeur adipeuse atypique à cellules fusiformes, LPS peu différencié, LPS pléomorphe.

La positivité de FABP4 de manière diffuse sur le lipome classique et le lipome chondroïde inclus correspond à un résultat attendu.

La totalité des lipoblastomes (3/3, Figure 12) et des LPS bien différenciés (13/13) exprimaient FABP4 de manière diffuse (marquant aussi bien la graisse tumorale que les cellules atypiques dans leurs septas).

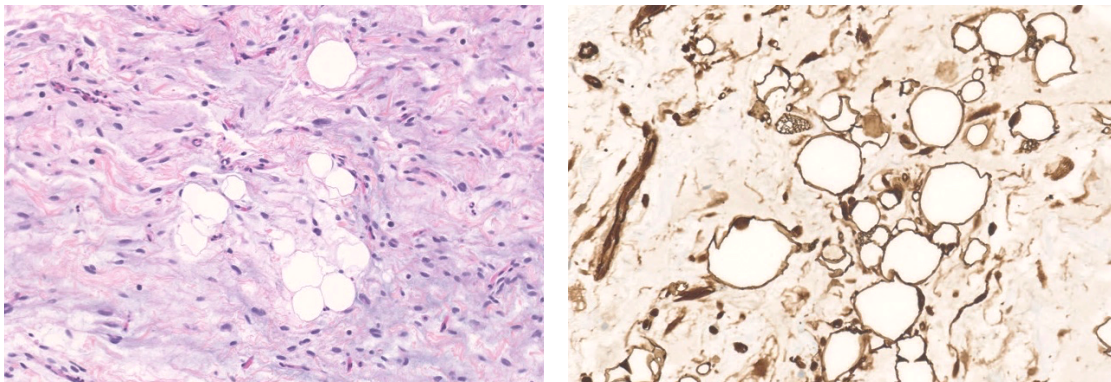


Figure 12: Lipoblastome. Expression de FABP4 (x20).

Concernant les tumeurs à différenciation lipogénique moins évidente, les résultats étaient moins marqués :

- Les lipomes à cellules fusiformes ou pléomorphes exprimaient FABP4 dans 33% des cas (2/6, Figure 13), marquant à la fois les composantes fusocellulaire et pléomorphe et adipeuse. Sur les cas considérés comme négatifs, la composante adipeuse mature exprimait FABP4 ; c'était la composante à cellules fusiformes qui restait négative.
- Seuls 48 des 234 LPS dédifférenciés analysés (21%) exprimaient FABP4 et le marquage est le plus souvent diffus dans les cas positifs (Figure 14). Ceci peut être expliqué par le fait que les LPS dédifférenciés sont des tumeurs perdant leur différenciation lipogénique. De la même manière que pour les lipomes à cellules fusiformes, la composante adipeuse mature restait positive pour FABP4 ;
- La majorité (11/14, soit 79%) des LPS pléomorphes analysés exprimaient FABP4 (Figure 15) de manière variable, dont 4 (29%) de manière hétérogène et 5 (36%) de façon diffuse. La positivité observée avec FABP4 est restreinte aux lipoblastes pléomorphes mais ne marque pas la composante tumorale indifférenciée.
- Enfin, les tumeurs adipeuses atypiques à cellules fusiformes étaient toujours FABP4 positives dans notre série (4/4), autant sur la graisse que sur les cellules fusiformes.

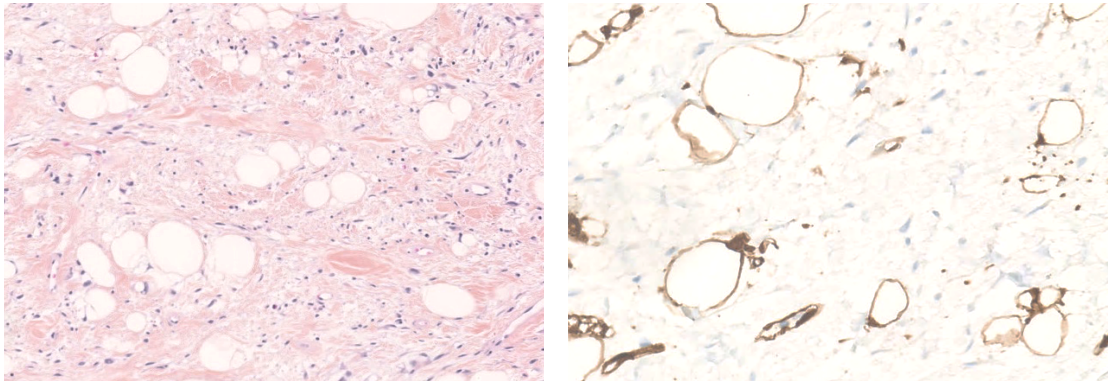


Figure 13: Lipome à cellules fusiformes (HES, x10). Absence d'expression de FABP4 sur la composante à cellules fusiformes alors qu'il est exprimé dans la composante adipocytaire (x20)

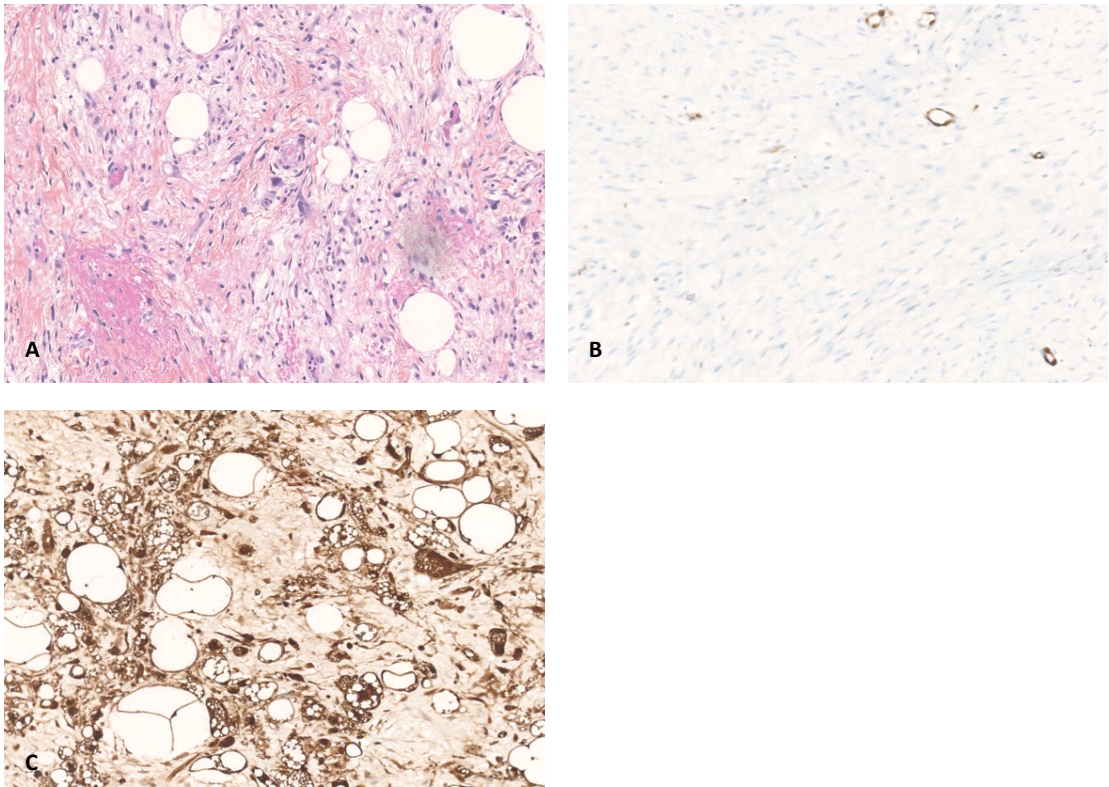


Figure 14: LPS différencié (HES, x10). Absence d'expression de FABP4 dans la majorité des cas (A et B, x10). FABP4 était exprimé seulement dans 21% des cas (C, x20).

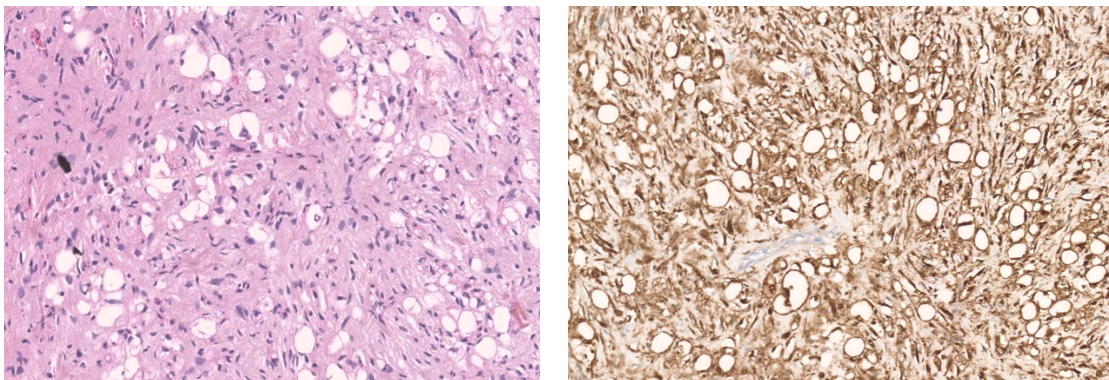


Figure 15: LPS pléomorphe (HESx10). Positivité diffuse de FABP4 dans 79% des cas (x10).

2. Expression de FABP4 dans les LPS myxoïdes et à cellules rondes

Le détail des résultats concernant l'expression de FABP4 sur les LPS myxoïdes et à cellules rondes sont rapportés dans le Tableau 13.

Nous avons distingué sous le terme « LPS myxoïdes » les LPS caractérisés sur le prélèvement analysé par une prolifération exclusivement myxoïde. Le terme « LPS à cellules rondes » a été attribué pour les prélèvements comportant une composante à cellules rondes quelle que soit son intensité, qu'elle soit ou non associée à une composante myxoïde (celle-ci n'étant parfois pas présente sur les prélèvements biopsiques).

Nous avons ensuite considéré le groupe « LPS myxoïde et à cellules rondes » comme une entité unique. En effet, du fait de la moins bonne représentativité de l'échantillon sur biopsie, la présence d'un contingent à cellules rondes (facteur pronostique principal) ne pouvait être exclu sur des tumeurs pour lesquelles nous n'avions qu'à analyser une prolifération myxoïde.

Tableau 13: Expression de FABP4 sur 68 LPS myxoïdes et à cellules rondes

	Positivité focale	Positivité hétérogène	Positivité diffuse	Positivité, quelle que soit l'intensité
LPS myxoïdes	0/ 52 (0%)	1/52(2%)	51/52 (98%)	52/52 (100%)
LPS à cellules rondes	0/16 (0%)	0/16 (0%)	16/16 (100%)	16/16 (100%)
LPS myxoïdes / à cellules rondes	0/68 (07%)	1/68(1%)	67/68 (99%)	68/68 (100%)

Nous avons analysé l'expression de FABP4 sur 52 LPS exclusivement myxoïdes ; tous exprimaient FABP4 (100%), la plupart de manière diffuse ; seul 1 tumeur l'exprimait de manière hétérogène (>50% des cellules marquées?).

Sur les LPS comportant une composante à cellules rondes, et donc de plus mauvais pronostic, FABP4 était exprimé dans 100% d'entre elles (16/16) et de manière diffuse.

Qu'une composante à cellules rondes soit présente ou non, les 68 LPS myxoïdes/à cellules rondes (100%) que nous avons analysé exprimaient donc FABP4, et ce de manière diffuse dans 99% des cas (Figure 16).

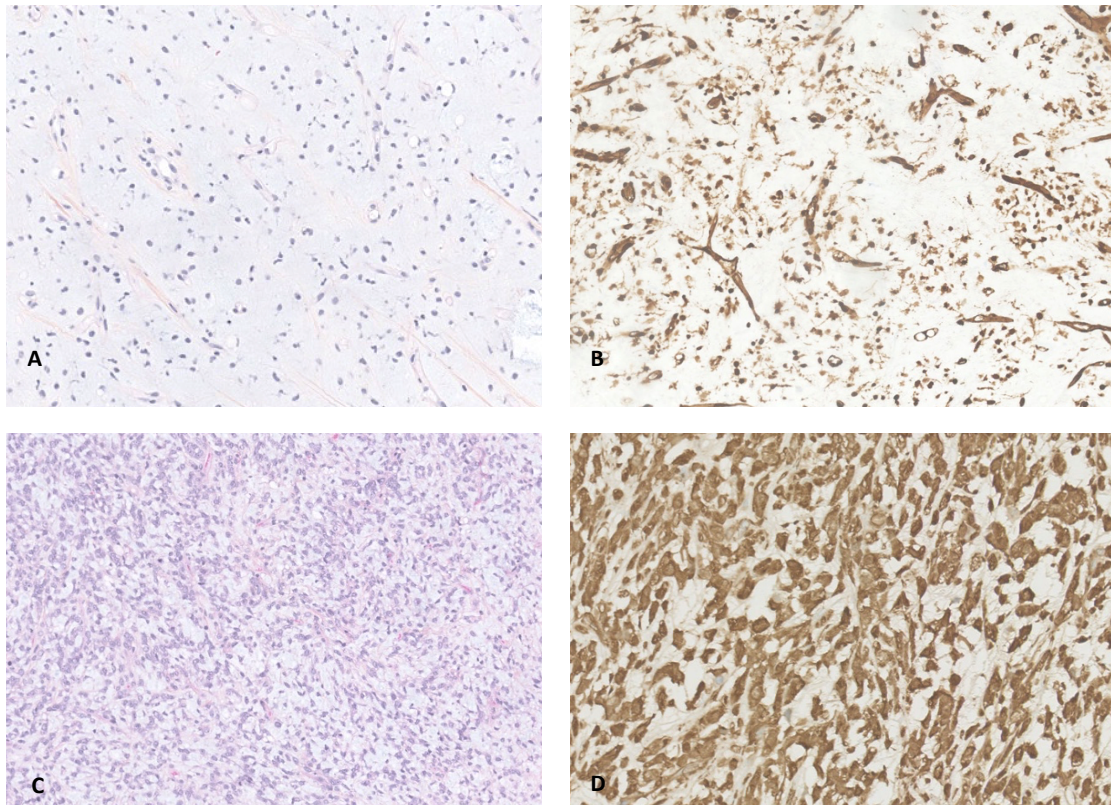


Figure 16: Caractérisation de FABP4 sur les LPS myxoïdes et à cellules rondes. La totalité des LPS myxoïdes (A et B, x10) et à cellules rondes (C, x10 et D, x20) exprime FABP4.

Selon nos résultats, FABP4 apparaît comme un marqueur extrêmement sensible dans le diagnostic des LPS myxoïdes et à cellules rondes.

De plus, sa positivité diffuse en fait un marqueur de lecture facile, et ce notamment sur biopsie.

3. Expression de FABP4 dans les tumeurs myxoïdes

L'étude de FABP4 sur les tumeurs myxoïdes présentait un intérêt particulier dans le diagnostic différentiel avec les LPS myxoïdes, notamment sur micro-biopsie :

- Myxofibrosarcome (MFS, Figure 17) : Il s'agit d'un diagnostic différentiel important bien que les caractéristiques morphologiques diffèrent. Ce sont des tumeurs

multinodulaires composées de cellules pléomorphes disposées dans un stroma myxoïde ; des "pseudolipoblastes" peuvent être visualisés (cellules tumorales avec vacuoles cytoplasmiques). La vascularisation est caractéristique, faite de vaisseaux curvilignes avec condensation des cellules autour des vaisseaux. Dans notre série, la majorité des MFS étaient négatifs avec le marquage anti-FABP4 (15/17) ; mais 2 exprimaient FABP4 de manière diffuse (12%).

- Sarcome fibro-myxoïde de bas grade (SFMBG) : Ces tumeurs sont de cellularité faible ou modérée, composées de cellules fusiformes disposées dans un stroma collagène et plages de transition abrupte avec un stroma myxoïde. 60% des SFMBG exprimaient FABP4 dans notre série (3/5), mais jamais de manière diffuse (Figure 18).
- Chondrosarcome myxoïde extra-squelettique : Ces tumeurs sont généralement peu cellulaires, formées de cordons cellulaires dans un stroma myxoïde. Sur les 13 chondrosarcomes myxoïdes analysés, aucun n'exprimait FABP4 (Figure 19).
- Myoépithéliome et carcinome myoépithélial : Ce sont des tumeurs présentant un stroma myxoïde plus ou moins important, associé à une composante cellulaire pouvant en imposer pour une composante à cellules rondes. Dans notre série, aucun des 4 myoépithéliomes ni le carcinome myoépithélial n'exprimaient FABP4 (Figure 20)
- Schwannome : Ces tumeurs ont une morphologie souvent typique, biphasique, alternant avec des zones hypercellulaires (Antoni A) avec formation de nodules de Verocay, et des zones hypocellulaires myxoïdes (Antoni B), qui sont celles qui peuvent éventuellement faire évoquer les diagnostics différentiels des tumeurs myxoïdes. Sur les 6 schwannomes analysés, 1/6 (17%) exprimait FABP4, de manière focale. Celui-ci correspondait à une pièce opératoire d'une lésion pléomorphe dont

les atypies diffuses posait le diagnostic entre un schwannome remanié et une MPNST.

- Tumeur fibro-myxoïde ossifiante (TFO) atypique : L'unique TFO analysée n'exprimait pas FABP4. Si la pseudo-capsule osseuse et collagène permet d'orienter le diagnostic, la présence de nids et cordons de cellules disposées dans une matrice fibro-myxoïde peut poser le problème du diagnostic différentiel notamment si cette composante est seule représentée sur biopsie.
- Myofibroblastome et angiofibrome (AF) cellulaire : Ce sont des tumeurs entrant dans le spectre des lipomes à cellules fusiformes, comportant une triple composante adipeuse mature, fusiforme et myxoïde ; mais ils sont en général plus volumineux et plus cellulaires. Dans notre série, 1/7 (14%) exprimait FABP4 de manière diffuse sur la composante fusocellulaire en particulier. Les autres étaient négatifs (Figure 21), la composante adipocytaire servant de témoin interne, la composante à cellules fusiformes restant négative dans les 6 autres cas.

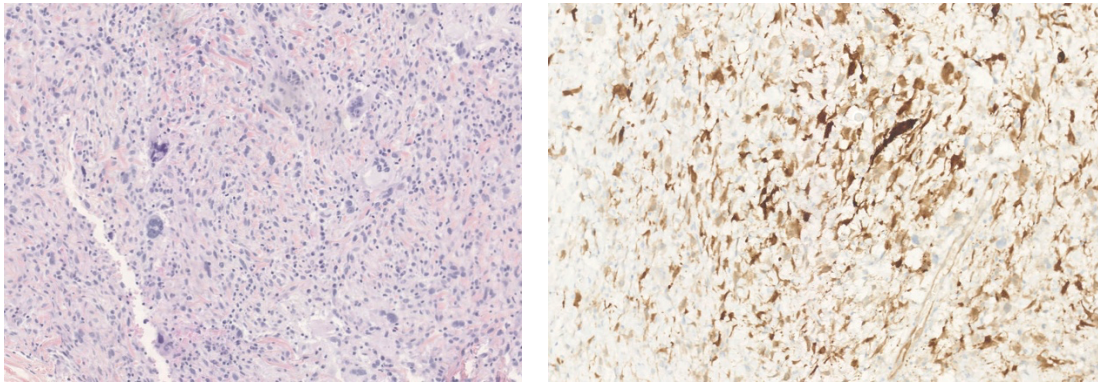


Figure 17: Myxofibrosarcome (HES, x10). De rares cas exprimaient FABP4 de manière surprenant (x10).

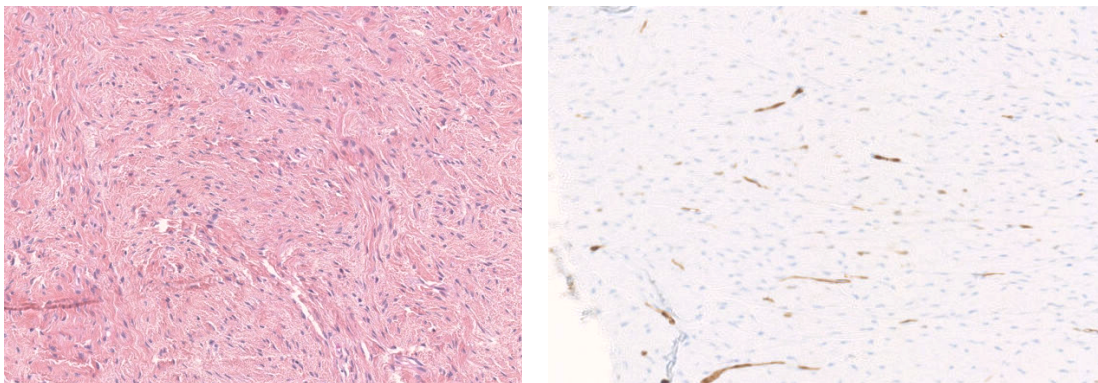


Figure 18: Sarcome fibromyoïde de bas grade (HES, x10). Quand positif, FABP4 ne l'était jamais de manière diffuse (x10).

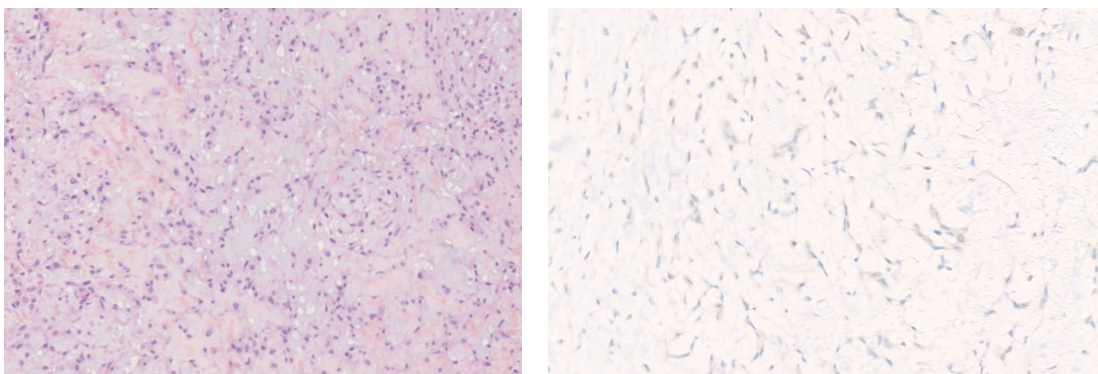


Figure 19: Chondrosarcomes myxoïde extra-squelettique (HES, x10). Absence d'expression de FABP4 (x20).

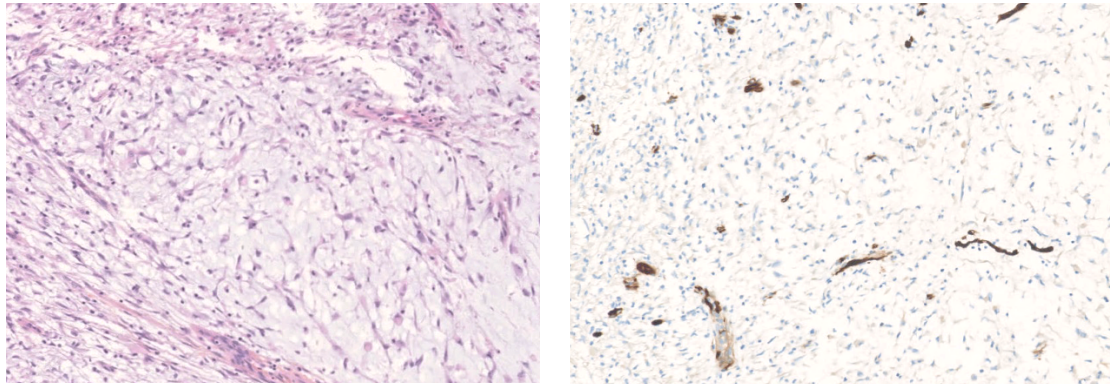


Figure 20: Myoépithéliome. Absence d'expression de FABP4 (x10).

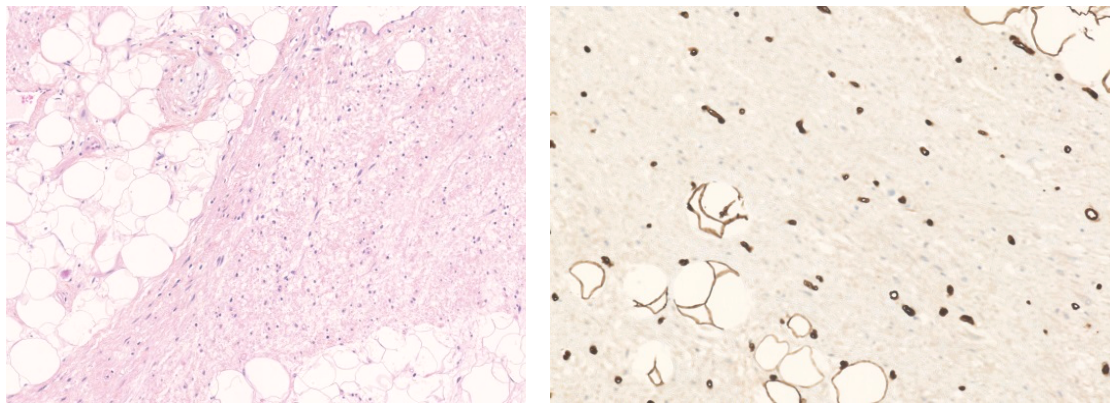


Figure 21: Myofibroblastome (HESx10). La composante cellulaire n'exprimait pas FABP4, contrairement à la composante adipeuse mature (x20).

4. Expression de FABP4 dans les tumeurs à cellules rondes

Lorsque la composante à cellules rondes d'un LPS myxoïde est prédominante (notamment sur micro-biopsie), le problème du diagnostic différentiel avec les tumeurs à cellules rondes se pose.

Les résultats concernant l'expression de FABP4 sur les RMS ont été rapportés dans la partie précédente (voir III.C) ; 10% des RMS tous types confondus expriment FABP4. Il convient donc de ne pas méconnaître la possibilité d'un RMS face à une tumeur à petites cellules rondes FABP4 positive, et au moindre doute de réaliser des marquages anti-desmine, anti-myogénine voire anti-myod1.

Des sarcomes d'Ewing ainsi que les sarcomes caractérisés par un réarrangement *CIC-DUX* peuvent être évoqués devant une composante à cellules rondes prédominante. Sur les 10 sarcomes d'Ewing (Figure 22) et 16 sarcomes *CIC-DUX* analysés, aucun n'exprimait FABP4.

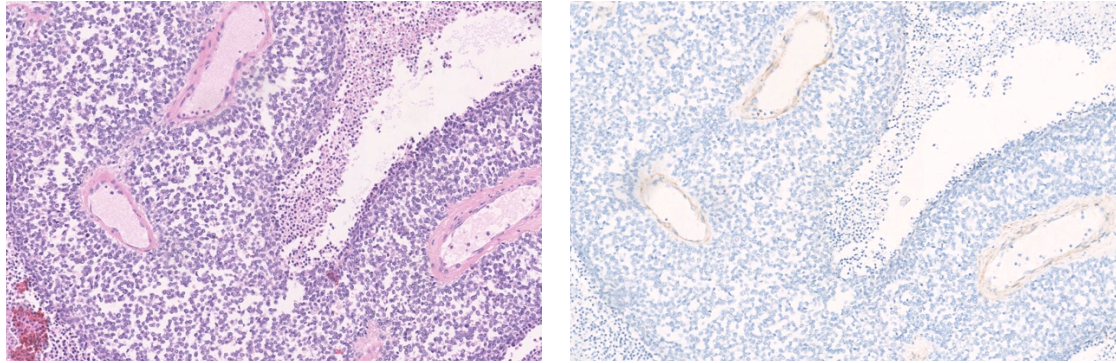


Figure 22: Sarcomes d'Ewing. Absence d'expression de FABP4 (x10) totalité des sarcomes d'Ewing.

5. Expression de FABP4 dans les tumeurs vasculaires

Nous avons caractérisé les tumeurs vasculaires suivantes :

- Angiosarcome : 40% des angiosarcomes analysés (3/5) exprimaient FABP4 de manière extrêmement variable, allant d'une positivité focale à franchement diffuse (Figure 23) ;
- Angiofibrome des tissus mous : 1 tumeur / 4 (25%) exprimait FABP4 focalement.
- Angiomyxome : Un angiomyxome a été analysé ; il n'exprimait pas FABP4.

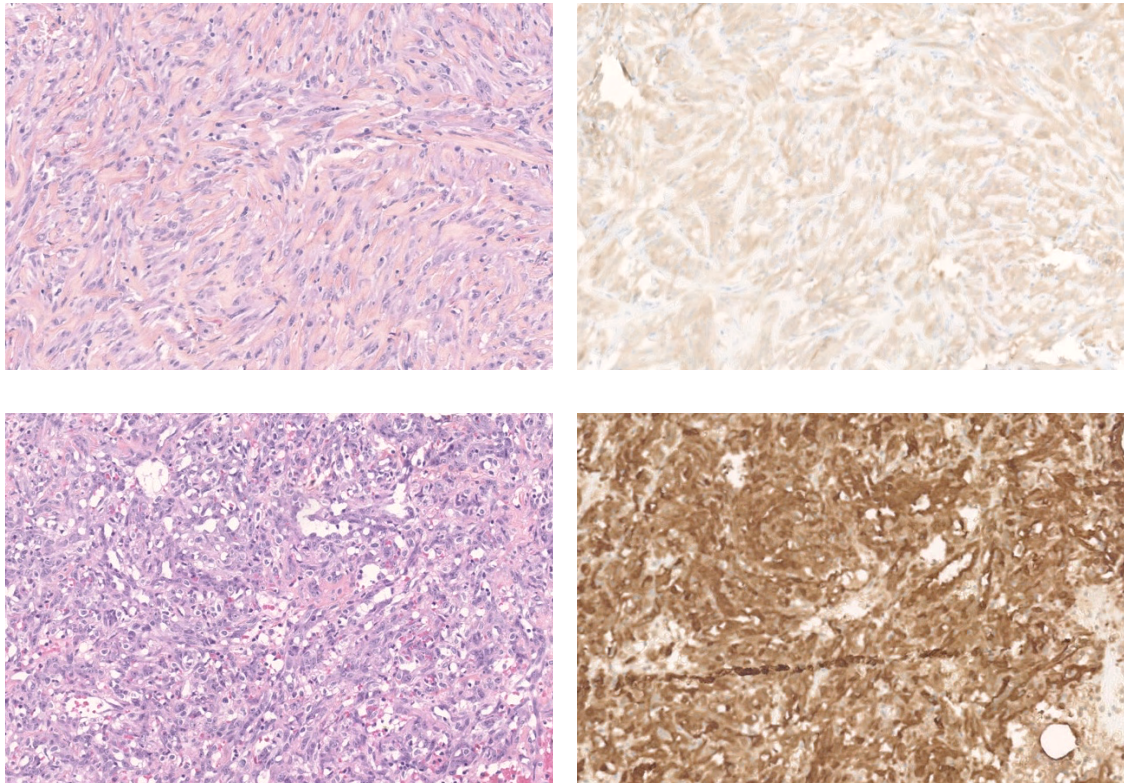


Figure 23: Angiosarcome. Expression de FABP4 variable, allant de négative (A et B, marquage cytoplasmique, x10) à diffuse (C et D, x10).

Cette positivité variable de FABP4 sur les tumeurs vasculaires n'est pas surprenante. En effet, FABP4 est exprimé dans les cellules endothéliales des capillaires et petites veines¹³⁻¹⁵, et joue même un rôle important de le développement de l'athérosclérose⁴⁴⁻⁴⁶; cela se traduit par son expression dans les cellules endothéliales qui nous servent d'ailleurs de témoin interne comme nous l'avons vu dans la première partie de nos résultats.

6. *Expression de FABP4 dans les autres types tumoraux*

La caractérisation de FABP4 nous a amené à étudier les types histologiques suivants :

- Léiomyosarcome (LMS) : 4/37 (11%) exprimaient FABP4, de manière focale ou hétérogène (Figure 24) mais la plupart du temps le marquage était cytoplasmique sans marquage nucléaire associé, donc considéré comme négatif.
- Sarcome pléomorphe indifférencié (UPS) : Sur les 57 UPS analysés, 6 exprimaient FABP4 (11%), la plupart du temps de manière focale (seul 1 l'exprimait de manière diffuse, Figure 25) ;
- Tumeur fibreuse solitaire (TFS) : Absence d'expression de FABP4 sur les 7 TFS analysées ;
- Synoviosarcome : Aucun synoviosarcome n'exprimait FABP4 sur les 10 analysés (Figure 26);

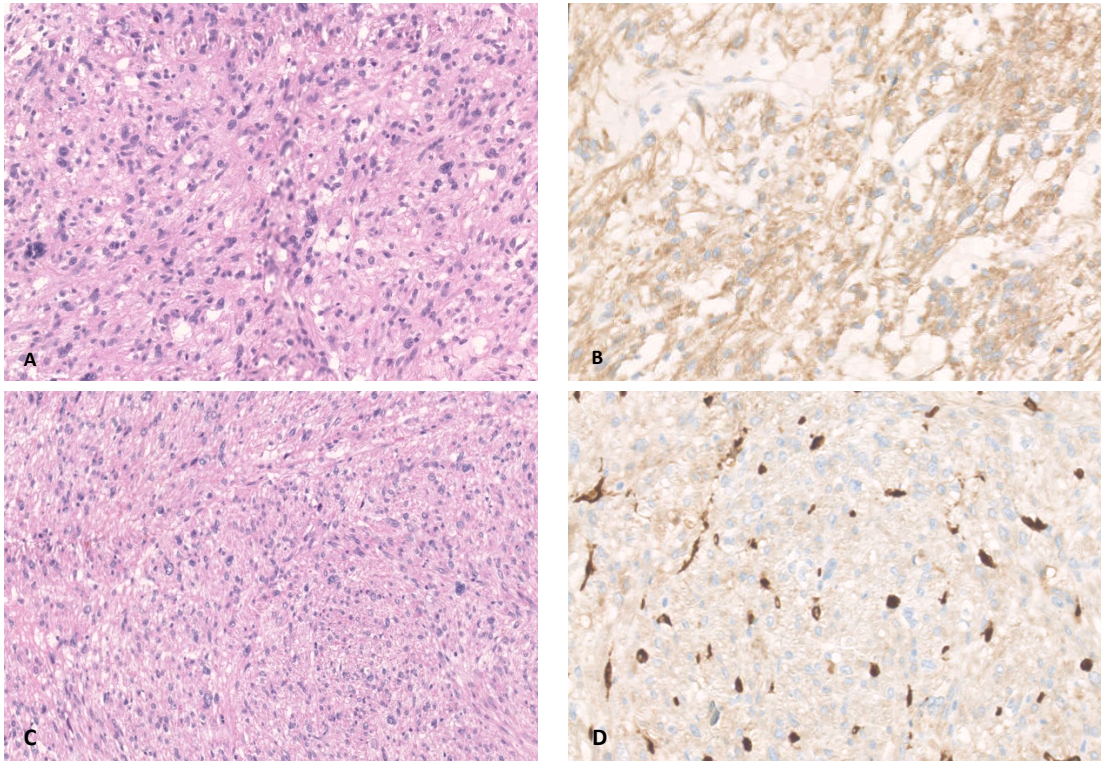


Figure 24: Léiomyosarcome. Marquage cytoplasmique dans certains cas, considéré comme négatif (A, HES et B, FABP4x10). Expression focale ou hétérogène dans de rares cas (C, HES x10 et D, FABP4 x20).

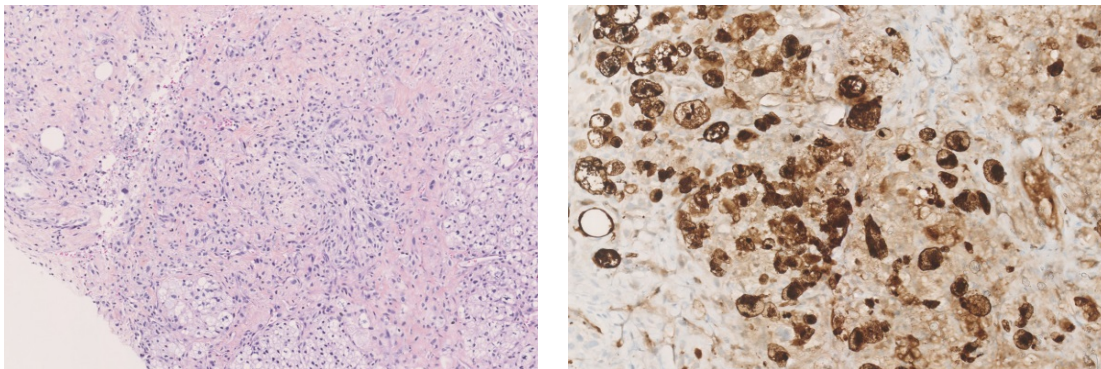


Figure 25: Sarcome pléomorphe indifférencié Prolifération de cellules pléomorphes sans différenciation retrouvée (HES x10). Certains exprimaient FABP4 (x15).

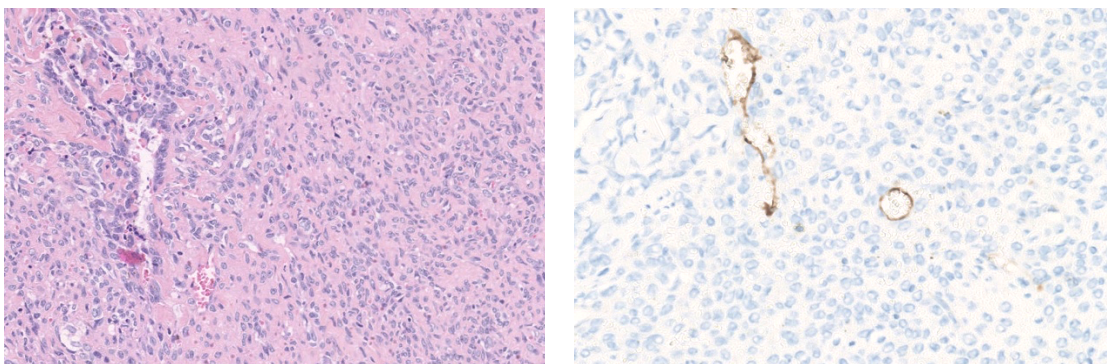


Figure 26: Synoviosarcome (HES x10). Absence d'expression de FABP4 (x20)

B. Performances de FABP4 dans le diagnostic des LPS myxoïdes et à cellules rondes

En tant que test afin de distinguer les LPS myxoïdes des autres tumeurs analysées, FABP4 présentait dans notre étude une sensibilité de 100%, pour une spécificité de 71,2%.

Il restait négatif dans certains types tumoraux myxoïdes entrant dans le diagnostic différentiel de ces tumeurs (chondrosarcome myxoïde et extra-squelettique, myoépithéliome).

Parmi les tumeurs occasionnellement marquées, on peut distinguer :

- Celles susceptibles de poser un problème de diagnostic différentiel :
 - SFMBG : si la question se pose, la réalisation de MUC4, positif dans les SFMBG, permet de redresser le diagnostic dans les cas de positivité de FABP4. A noter que dans notre série, même si la majorité des cas (60%) exprimaient FABP4, cette positivité n'était jamais diffuse, au contraire des LPS myxoïdes.
 - UPS et MFS: Il peut être difficile d'objectiver une différenciation lipoblastique en morphologie en particulier sur les prélèvements exigus. De plus la vacuolisation de cellules tumorale peut être d'origine artéfactuelle secondaire au stroma myxoïde, comme dans les myxofibrosarcomes, ne permettant pas d'affirmer formellement la différenciation lipogénique de telles cellules. Or, dans notre série, 6 UPS et 2 MFS exprimaient FABP4, nous incitant à revoir ces cas diagnostics. Sur les 6 UPS, 1 a pu être relu (disponible sur microbiopsie). Cinq n'ont pas été relus mais le diagnostic final a été contrôlé dans la base nationale RRePS et sur le compte rendu final de la pièce opératoire le cas échéant. Parmi ces cas, l'un a été reclassé en LPS pléomorphe sur la base des

données morphologiques (présence focale de lipoblastes pléomorphes) et immunohistochimique (expression de FABP4 par les cellules suspectes de lipoblastes). La Figure 28 illustre ce cas pour lequel la relecture nous a permis de mettre en évidence un prélèvement très nécrotique avec quelques lipoblastes. Par ailleurs, la PS100 était entièrement négative (Figure 27). Pour les 2 MFS exprimant FABP4, la relecture n'a pas mis en évidence de lipoblaste. Pour l'une nous ne disposions que du matériel biopsique mais l'analyse de la pièce opératoire (hors de notre centre) a confirmé le diagnostic de MFS. Pour l'autre, nous avons pu relire les lames de la pièce opératoire. Il s'agissait d'une tumeur associant des secteurs typiques de myxofibrosarcome à des zones épithélioïdes ainsi qu'à des cellules évoquant des rhabdomyoblastes pléomorphes.

- Schwannomes : la question peut se poser devant l'absence de zones Antoni A caractéristiques ; des arguments cliniques, macroscopiques, et la positivité de la PS100 permettent de faire le diagnostic.
- Myofibroblastomes : même si la morphologie est distincte, la positivité du CD34 et la perte de RB1 sont une aide importante au diagnostic en cas de doute persistant.
- Celles ne posant pas de problème de diagnostic différentiel :
 - Angiosarcome : le FABP4 se révèle souvent positif dans les formes solides dans notre série. Le diagnostic est établi par la positivité des marqueurs vasculaires (Erg, CD31, CD34).

- LMS : La positivité cytoplasmique sans positivité nucléaire associée n'était pas considérée comme positive. La positivité des marqueurs musculaires lisses permet aisément le diagnostic.

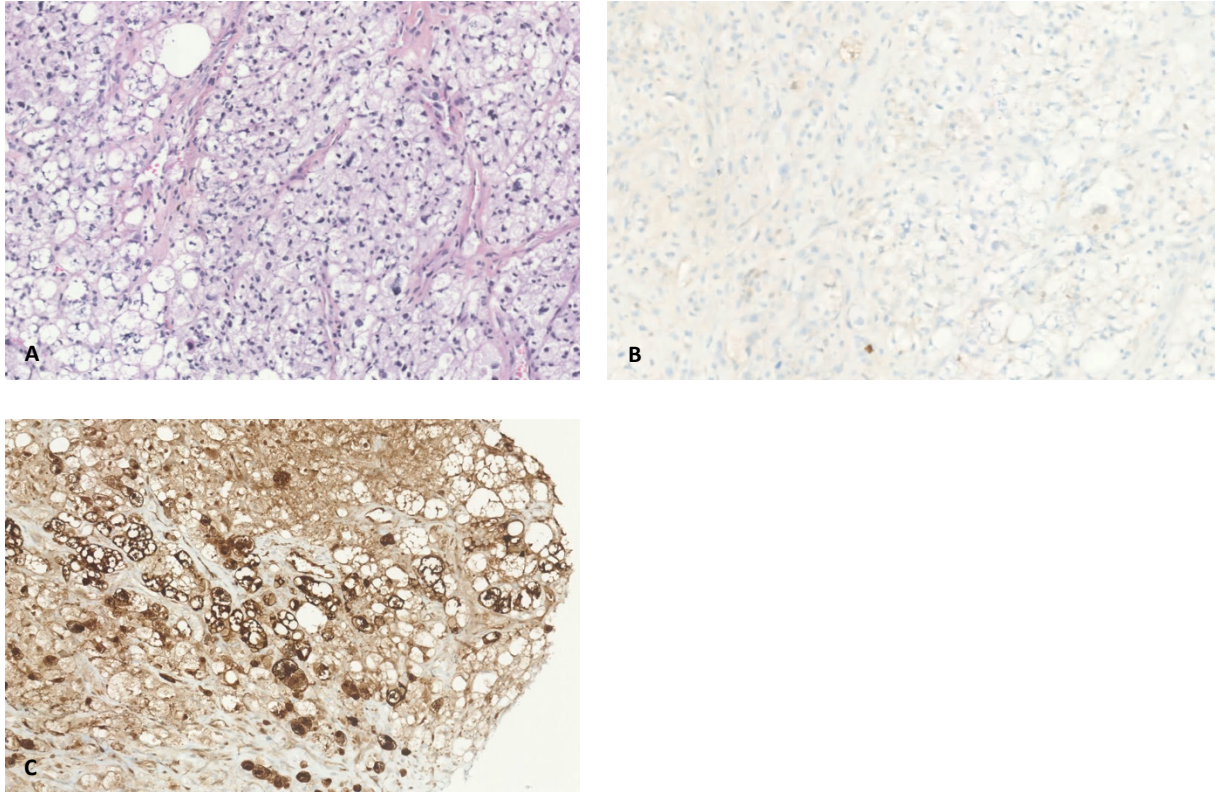


Figure 27: Tumeur initialement classée en UPS (A, HESx10), dans laquelle la présence de quelques lipoblastes était rétrospectivement suspectée sur la relecture. Le marquage initial avec l'anticorps anti- PS100 n'avait pas mis en évidence ces lipoblastes (B, x10). La positivité de FABP4 est nette et a permis de reclasser cette tumeur en LPS pléomorphe.(C, x10).

De nos résultats, nous pouvons tirer les conclusions suivantes :

- FABP4 est un marqueur d'une grande sensibilité dans le diagnostic des LPS myxoïdes et à cellules rondes et témoigne de la nature lipogénique de la lésion ;
- Il permet le diagnostic différentiel avec de nombreuses tumeurs myxoïdes dont le diagnostic peut poser problème, et notamment sur de petits prélèvements, en complément de l'analyse morphologique

- La positivité de FABP4 sur de rares UPS et MFS, dont l'analyse morphologique était difficile sur biopsie et le diagnostic fait par élimination, nous permet d'évoquer la possibilité d'un reclassement de ces lésions qui pourraient correspondre en fait à de véritables LPS pléomorphes.
- La PS100 est peu sensible pour le marquage des lipoblastes, parfois difficiles à identifier en morphologie. La positivité de FABP4, en soulignant les lipoblastes, pourrait donc supporter le diagnostic différentiel entre UPS et LPS pléomorphes avec une plus grande sensibilité.
- Dans tous les cas, un panel d'anticorps est utilisé dans les tissus mous ; la positivité isolée aberrante d'un marqueur ne devrait pas égarer le diagnostic.

C. Cartographie de NY-ESO1

1. *Tissus normaux*

A l'état physiologique l'expression de NY-ESO1 n'est présente que dans les tubes séminifères et les cellules trophoblastiques^{47,48} ; le marquage y est alors nucléaire. Nous avons ainsi utilisé un fragment de parenchyme testiculaire comme témoin externe (Figure 28).

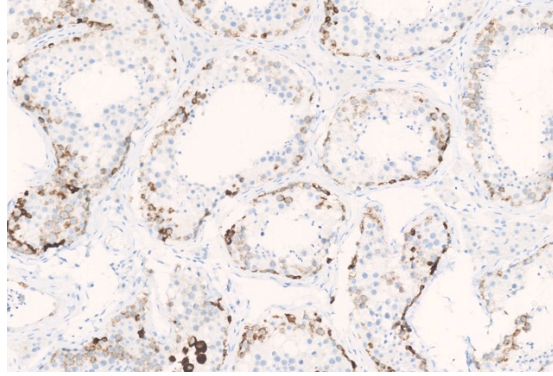


Figure 28: Témoin externe de NY-ESO1. Il est exprimé au niveau des tubes séminifères.

Nous avons testé en parallèle l'anticorps anti-NY-ESO1 afin de le comparer à FABP4 en particulier concernant les LPS myxoïdes et à cellules rondes.

Nous l'avons également étudié sur différents types tumoraux afin de mieux caractériser son profil d'expression.

Nous avons ainsi étudié l'expression de NY-ESO1 sur 671 tumeurs appartenant à 29 types tumoraux différents, y compris les LPS myxoïdes et à cellules rondes.

Les résultats sont consignés dans le Tableau 14.

L'expression de NY-ESO1 y était nucléaire et cytoplasmique.

Tableau 14: Expression de NY-ESO1 sur 29 types tumoraux

Angiofibrome et angiofibrome cellulaire	0/5 (0%)
Angiosarcome	0/5 (0%)
Carcinome myo-épithélial	0/1 (0%)
Chondrosarcome myxoïde extra-squelettique	0/12 (0%)
Léiomyosarcome	0/43 (0%)
LGFMS	0/6 (0%)
Lipoblastome	0/2 (0%)
Lipome à cellules fusiformes et pléomorphes	0/6 (0%)
Lipome chondroïde	0/1 (0%)
Lipome profond	0/1 (0%)
LPS dédifférencié	0/299 (0%)
LPS bien différencié	1/7 (14%)
LPS à cellules rondes	15/16 (94%)
LPS myxoïde (sans cellules rondes)	43/49 (88%)
LPS myxoïde +/- à cellules rondes	58/65 (89%)
LPS pléomorphe	0/10 (0%)
MPNST	0/1 (0%)
Myoépithéliome	0/4 (0%)
Myofibroblastome	0/6 (0%)
Myxofibrosarcome	0/18 (0%)
RMS embryonnaire	1/6 (17%)
RMS pléomorphe	0/4 (0%)
Sarcome CIC-DUX	1/15 (7%)
Sarcome d'Ewing	0/10 (0%)
Schwannome	0/5 (0%)
Synoviosarcome	4/10 (40%)
Tumeur adipeuse atypique à cellules fusiformes	0/3 (0%)
Tumeur desmoïde	0/5 (0%)
TFS	0/5 (0%)
Tumeur fibromyxoïde ossifiante atypique	0/1 (0%)
UPS	1/52 (<1%)

SFMBG : Sarcome fibro-myxoïde de bas grade ; LPS : Liposarcome ; RMS : Rhabdomyosarcome ; TFS : Tumeur fibreuse solitaire ; UPS : Undifferentiated Pleomorphic Sarcoma, Sarcome pléomorphe indifférencié ; MPNST : Malignant Peripheral Nerve Sheath Tumor, Tumeur maligne des gaines nerveuses périphériques

2. Expression de NY-ESO1 dans les LPS myxoïdes et à cellules rondes

Le détail des résultats concernant l'expression de NY-ESO1 sur les LPS myxoïdes et à cellules rondes sont rapportés dans le Tableau 15.

Pour faciliter l'analyse des résultats nous avons distingué les LPS avec composante à cellules rondes de ceux uniquement myxoïdes, pour ensuite les considérer comme une entité unique, telle qu'elle est décrite habituellement.

Tableau 15: Expression de NY-ESO1 sur 65 LPS myxoïdes et à cellules rondes

	Positivité focale	Positivité hétérogène	Positivité diffuse	Positivité, quelle que soit l'intensité	Négatif
LPS myxoïdes	4/49 (8%)	9/49 (18%)	30/49 (61%)	43/49 (88%)	6/49(12%)
LPS à cellules rondes	0/16 (0%)	6/16 (38%)	9/16 (57%)	15/16 (94%)	1/16 (6%)
LPS myxoïdes / à cellules rondes	4/65 (6%)	15/65 (23%)	39/65 (60%)	58/65 (89%)	7/65 (11%)

NY-ESO1 est exprimé dans la majorité des cas ; en effet, si l'on considère l'ensemble des LPS myxoïdes, avec ou sans composante à cellules rondes, 58/65 (89%) sont positifs.

En revanche, il est observé que cette expression est assez variable. Majoritairement diffuse, elle est dans certains cas focale ou hétérogène : 6% des LPS myxoïdes avec ou sans composante à cellules rondes exprimaient NY-ESO1 focalement et 23% l'exprimaient de manière hétérogène (Figure 29)

Cette expression dans moins de 50% de la prolifération tumorale pourrait éventuellement être à l'origine de faux négatifs sur petits prélèvements.

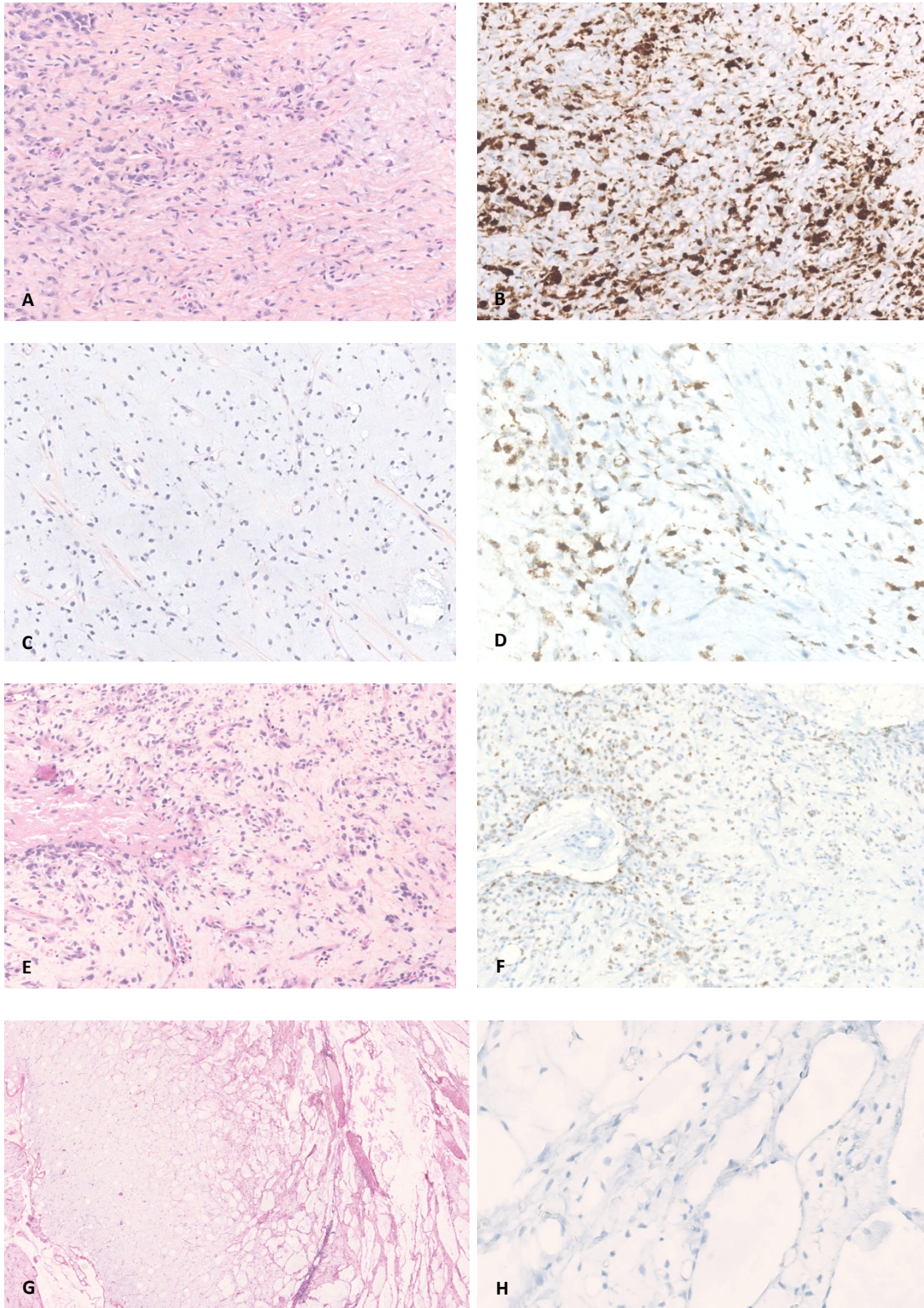


Figure 29: Profil d'expression de NY-ESO1 par les LPS myxoïdes. Principalement forte et diffuse (A, HES x10 et B, x10), elle était parfois hétérogène (C, HES et D, x10) voire focale. De rares LPS myxoïdes, ici dans une forme pseudo-lymphangiomateuse (G, x 2,5) n'exprimaient pas NY-ESO1 (H, x20).

3. Expression de NY-ESO1 dans les autres tumeurs myxoïdes

Sur les tumeurs myxoïdes analysées, NY-ESO1 paraît spécifique des LPS myxoïdes et à cellules rondes.

En effet, aucun des MFS (0/18), SFMBG (0/6), chondrosarcome myxoïde extra-squelettique (0/12, Figure 30), myoépithéliome (0/4) ou carcinome myo-épithélial (0/1), schwannome (0/5), myofibroblastome (0/6, Figure Figure 31) ou TFO (0/1) n'exprimaient NY-ESO1.

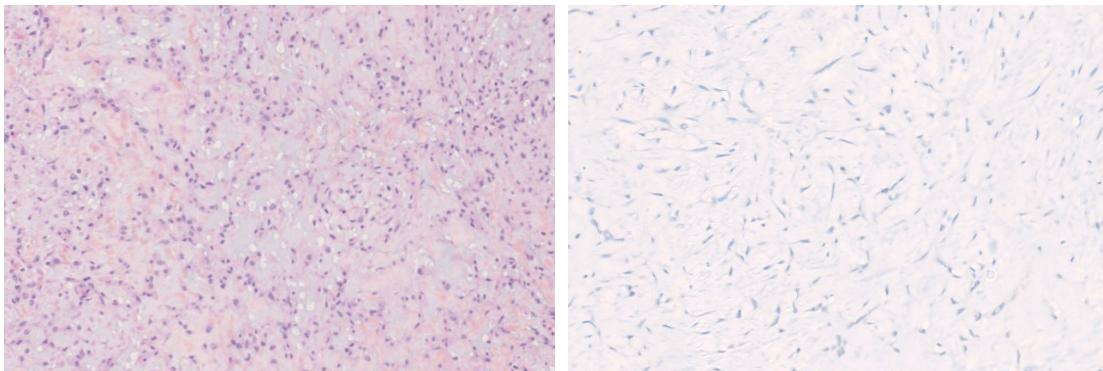


Figure 30: Chondrosarcome myxoïde extra-squelettique (HES, x10). Absence d'expression de NY-ESO1 (x10)

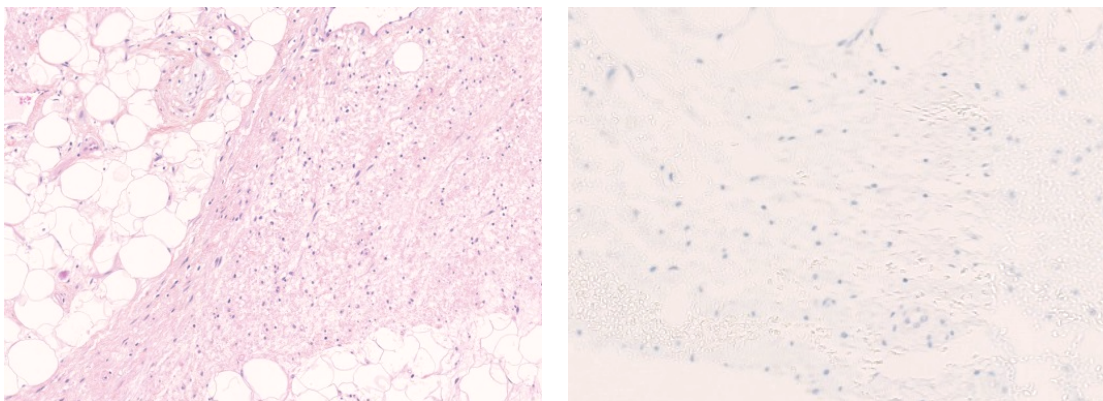


Figure 31: Myofibroblastome (HES, x10). Absence d'expression de NY-ESO1 (x10)

4. Expression de NY-ESO1 dans les tumeurs adipeuses

Pour la plupart, les tumeurs à différenciation adipeuse n'exprimaient pas NY-ESO1 : c'était le cas des lipomes (conventionnel ou chondroïde, 0/2), des lipomes à cellules fusiformes et pléomorphes (0/6), des lipoblastomes (0/2), des tumeurs adipeuses atypiques à cellules fusiformes (0/3), des LPS dédifférenciés (0/299) et pléomorphes (0/10).

Sur les 7 LPS bien différenciés analysés, 1 seul (1/7) exprimait NY-ESO1 et ce de manière focale seulement.

5. Expression de NY-ESO1 dans les tumeurs à cellules rondes

Les résultats concernant les tumeurs à cellules rondes étaient plus hétérogènes :

- Concernant les RMS, si aucun RMS pléomorphe n'exprimait NY-ESO1 (0/4), 1 sur les 6 RMS embryonnaire était positif de manière hétérogène ;
- Concernant les sarcomes d'Ewing et CIC-DUX, l'un appartenant à ce dernier type tumoral était positif de manière focale (1/15, Figure 32) alors qu'aucun des sarcomes d'Ewing ne l'exprimaient (0/10).

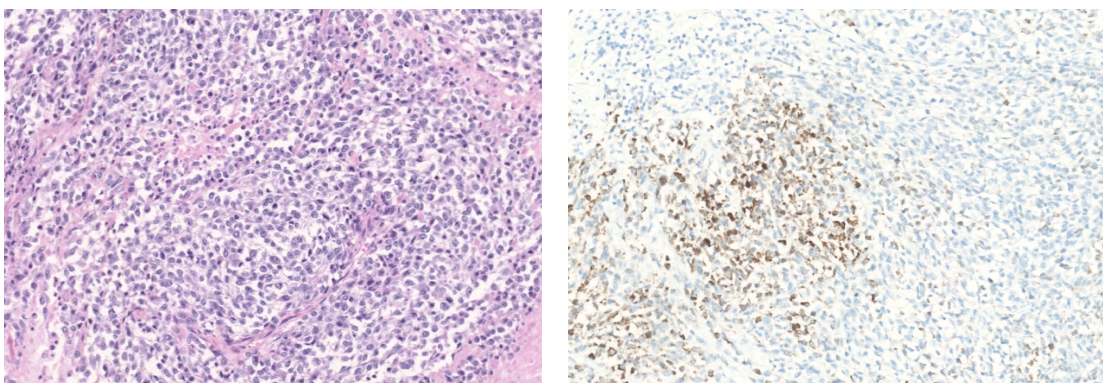


Figure 32: Sarcome CIC-DUX. Expression focale de NY-ESO1 sur l'un des cas analysés (x10).

6. Expression de NY-ESO1 dans les synoviosarcomes

Une particularité a été remarquée concernant l'analyse des synoviosarcomes, qui dans notre série exprimaient NY-ESO1 dans 4 cas sur 10, de façon majoritairement diffuse (30%), parfois hétérogène (Figure 33).

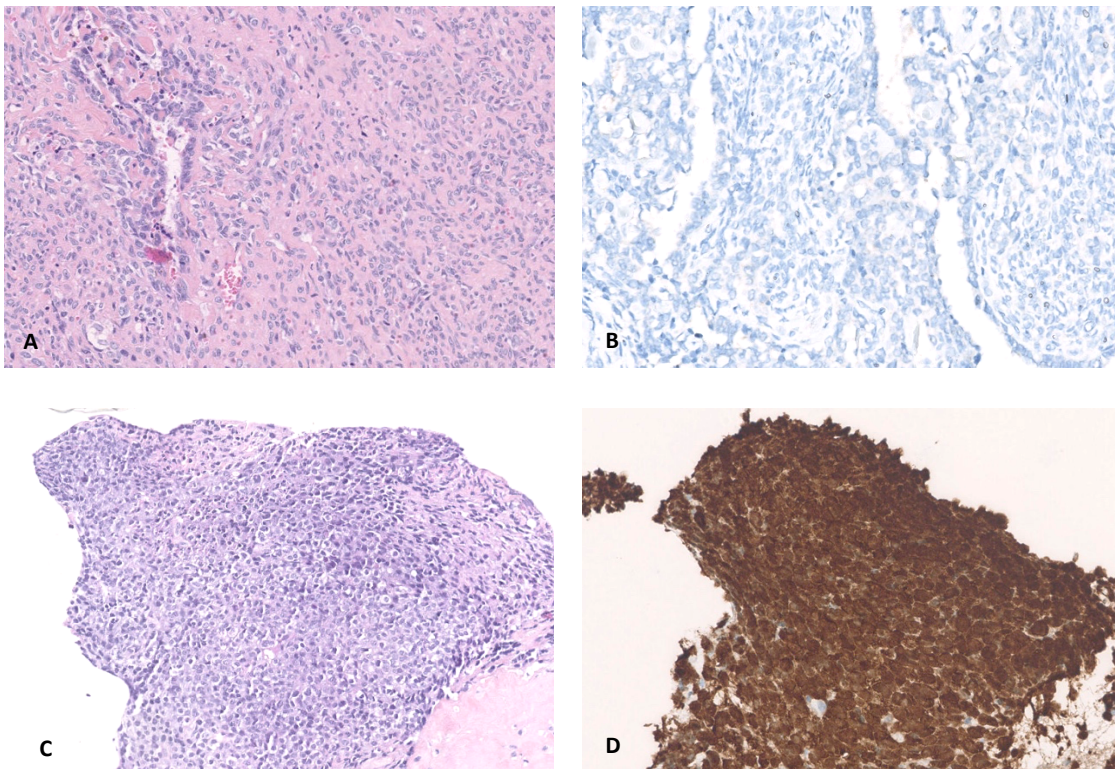


Figure 33: Profil d'expression de NY-ESO1 par les synoviosarcomes. La majorité n'exprimait pas NY-ESO1 (A, HES x10 et B, x20) mais certains (C, HES x10) l'exprimaient de manière aberrante (D, x20)

D. Performances de NY-ESO1 dans le diagnostic des LPS myxoïdes et à cellules rondes

Suite à nos résultats concernant la caractérisation de NY-ESO1, celui-ci apparaît comme un bon marqueur diagnostique des LPS myxoïdes et à cellules rondes, n'étant pas exprimés par les principaux diagnostics différentiels des tumeurs myxoïdes (MFS, SFMBG notamment).

Ainsi en tant que test diagnostique pour différencier les LPS myxoïdes et à cellules rondes des autres types tumoraux testés, NY-ESO1 présentait une sensibilité de 89,2% et une spécificité de 98,5%.

Ces résultats sont en accord avec les données de la littérature où NY-ESO1 présente une bonne sensibilité et une bonne spécificité au sein des tumeurs myxoïdes : Hemminger²¹ et al. en 2013 retrouvent 16/18 (89%) LPS myxoïdes et à cellules rondes positifs pour NY-ESO-1 ; Pollack et al. 2012³⁴ mettent en évidence NY-ESO-1 dans 25/25 (100%) LPS myxoïdes et à cellules rondes.

Dans ces articles, la positivité de NY-ESO-1 est de manière prédominante décrite comme homogène.³⁴⁻³⁷ Dans notre série, son expression dans les LPS myxoïdes et à cellules rondes était d'intensité variable. Ce marquage parfois focal ou hétérogène pose la question des faux négatifs sur micro-biopsies, lorsque seule la composante NY-ESO1 négative est présente sur le matériel.

En comparaison, la positivité diffuse de FABP4 sur les LPS myxoïdes et à cellules rondes permet d'éviter ce biais d'échantillonnage.

Les hypothèses que nous avons formulé concernant ces variations d'intensité ainsi que les cas négatifs de LPS myxoïdes et à cellules rondes sont les suivantes :

- Présence de formes pseudo-lymphangiomateuses peu cellulaires : la faible cellularité de ses tumeurs pourrait expliquer la négativité du marqueur immunohistochimique ou son expression focale dans les zones de cellularité conservée ;

- Artéfacts de fixation, suspectés à l'examen de la coupe histologique colorée à l'HES ; l'épitope ciblé par l'anticorps NY-ESO1 serait plus sensible à une fixation sous-optimale que celui visé par FABP4
- Sensibilité au traitement néo-adjuvant : dans deux cas de positivité hétérogène, les patients avaient bénéficié d'une chimiothérapie néo-adjuvante ; toutefois les tumeurs de la plupart des patients ayant bénéficié d'une chimiothérapie ou d'une radiothérapie néoadjuvante conservaient l'expression de NY-ESO1.

Si NY-ESO1 apparaît comme sensible et spécifique au sein des tumeurs myxoïdes, son expression a par ailleurs été décrite dans de nombreux types tumoraux, qu'il s'agisse de carcinomes, de mélanomes, ou d'autres tumeurs mésoenchymateuses, de manière principalement hétérogène. Par exemple, Hemminger et al. décrivaient également une positivité majoritairement diffuse de 50% des LPS pléomorphes analysés et d'un LPS dédifférencié.

Dans notre série, une positivité est observée dans d'autres types tumoraux que les LPS myxoïdes et à cellules rondes mais est néanmoins focale et hétérogène, contrastant avec la positivité diffuse et intense observée dans les LPS myxoïdes/à cellules rondes. Les rhabdomyosarcomes embryonnaires, sarcomes CIC-DUX, LPS bien différenciés étaient susceptibles de l'exprimer, toujours de façon focale ou hétérogène.

En revanche 40% des synoviosarcomes analysés exprimaient NY-ESO1 et ce de manière la plupart du temps diffuse. Ceci a déjà été rapporté par Jungbluth et al³²: dans leur série l'expression de NY-ESO-1 était retrouvée dans 20/25 (80%) cas, et décrite comme diffuse dans 14 d'entre eux. Ces résultats sont intéressants car font de ces tumeurs de potentielles cibles pour une immunothérapie anti-NYESO1, pour laquelle de nombreux essais cliniques de

phase II et III sont en cours⁴⁹. Il convient donc de garder à l'esprit la possibilité d'un synoviosarcome face à une tumeur très cellulaire positive pour NY-ESO1.

E. Comparaison de FABP4 et NY-ESO1 dans les LPS myxoïdes et à cellules rondes

Nos résultats sur les LPS myxoïdes indiquent que FABP4 est un marqueur très sensible des LPS myxoïdes et à cellules rondes. Toutefois sa spécificité est moindre et il est susceptible d'être exprimé par d'autres tumeurs myxoïdes entrant dans leur diagnostic différentiel (SFMBG, MFS).

NY-ESO1 possède une moins bonne sensibilité sur les LPS myxoïdes et à cellules rondes. En revanche il est peu susceptible d'être exprimé par d'autres tumeurs myxoïdes.

Nous pouvons donc proposer une utilisation combinée de ces marqueurs dans le diagnostic des LPS myxoïdes. La réalisation en première intention de NY-ESO1 permet de confirmer la majorité des diagnostics. S'il est négatif, la réalisation de FABP4 en seconde intention permettrait de rattraper les cas de LPS myxoïdes NY-ESO1 négatifs.

Ces résultats doivent dans tous les cas être interprétés en accord avec une morphologie évocatrice (FABP4 étant notamment exprimé par toutes les tumeurs à différenciation adipeuse) , et la réalisation d'autres marqueurs diagnostiques en accord avec celle-ci.

La morphologie reste la clef diagnostique.

V. Conclusion et perspectives

La validation d'un marqueur immunohistochimique « surrogate » de la translocation des ARMS avait pour but de valider le diagnostic morphologique et ainsi de réaliser une épargne de tests moléculaires dont le recours est devenu quasi-systématique ces dernières années devant tout diagnostic de rhabdomyosarcome quel qu'en soit le sous-type. De plus, le screening immunohistochimique, outre son accessibilité, apporte un gain de rapidité et un coût inférieur. Ce travail souligne l'intérêt de l'anticorps anti-AP2 β grâce à l'analyse utilisant des anticorps monoclonaux (C6 et E8). Celui-ci, exprimé dans les ARMS plutôt que dans les ERMS, semblerait alors capable de différencier ces 2 sous-types tumoraux. Ces résultats préliminaires, obtenus sur de faibles effectifs dans notre cohorte, seraient intéressants à confirmer sur de plus larges effectifs d'ARMS.

Au contraire, FABP4 reste négatif dans la plupart des RMS, tout comme YAP1 ; concernant ce dernier, cette absence de discrimination concorde avec les données transcriptomiques. Ces résultats ne permettent donc pas d'en faire un marqueur diagnostique contrairement à ce que les données fonctionnelles présentées par Ahmed et al auraient pu laisser espérer¹⁹.

HMGA2, lorsqu'il est positif, pourrait potentiellement être prédictif de l'absence de fusion comme décrit par Rudzinski et al.⁸ ; en revanche sa valeur prédictive négative est, selon nos résultats, médiocre.

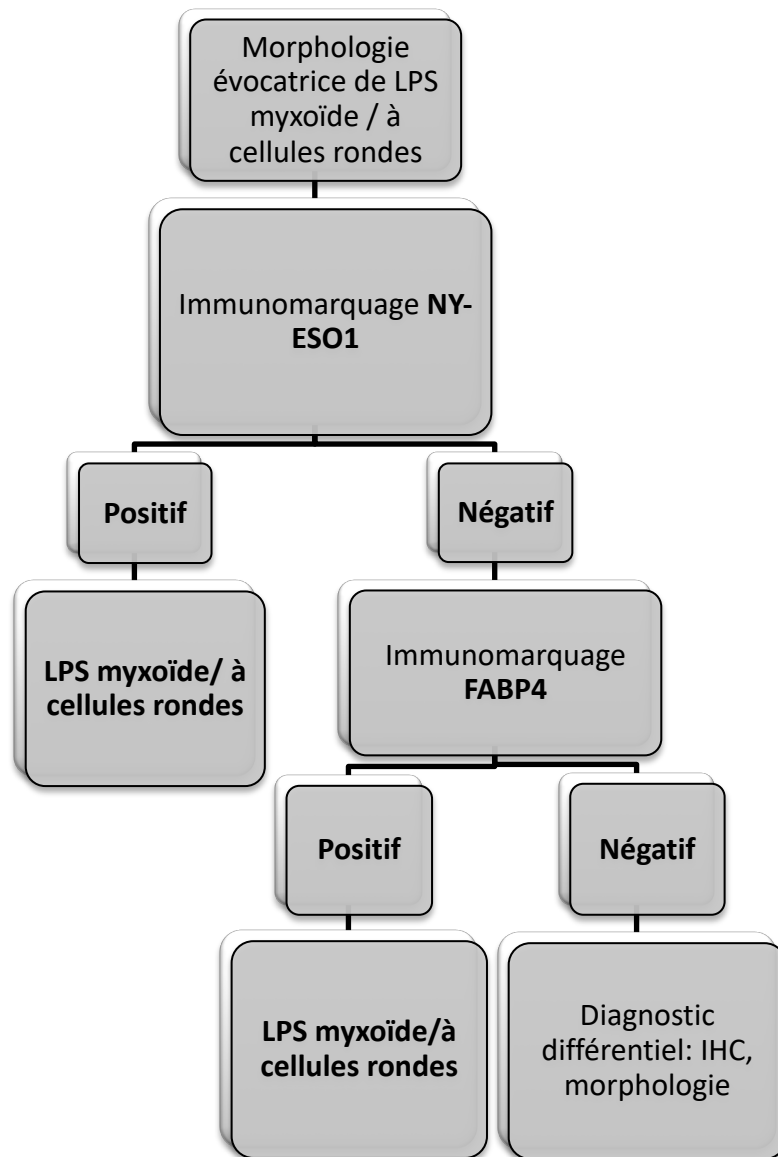
OLIG2, positif dans 50% de nos ARMS, ressort également comme un marqueur peu pertinent dans le limite de notre analyse sur TMA et de nos faibles effectifs, en tout cas s'il est utilisé seul.

Si FABP4 n'a pas montré d'intérêt dans le diagnostic des RMS, sa caractérisation dans les LPS à cellules rondes a permis de mettre en évidence des résultats intéressants :

- Il s'agit d'un marqueur très sensible de différenciation adipocytaire. Ceci est particulièrement intéressant pour souligner la présence de lipoblastes dans des tumeurs pléomorphes, permettant de classer correctement en LPS pléomorphe des MFS ou UPS.

- En accord avec une morphologie adéquate, il permettrait de poser le diagnostic de LPS myxoïde/à cellules rondes et permettrait d'éviter d'avoir recours à la FISH pour mettre en évidence le transcrit de fusion FUS-DDIT3. Ceci en complément de NY-ESO1, l'anticorps rapporté diagnostique de l'entité des liposarcomes myxoïdes/à cellules rondes, qui a également montré une bonne sensibilité pour une excellente spécificité concernant les tumeurs myxoïdes.

Son utilisation pourrait être privilégiée en première intention et complétée par l'immunomarquage anti-FABP4 en cas de négativité malgré une forte suspicion diagnostique. L'algorithme diagnostique proposé serait le suivant :



VI. Bibliographie

1. Perez, E. A. *et al.* Rhabdomyosarcoma in children: a SEER population based study. *J. Surg. Res.* **170**, e243-251 (2011).
2. Parham, D. M. & Barr, F. G. Classification of rhabdomyosarcoma and its molecular basis. *Adv. Anat. Pathol.* **20**, 387–397 (2013).
3. Meza, J. L., Anderson, J., Pappo, A. S., Meyer, W. H. & Children’s Oncology Group. Analysis of prognostic factors in patients with nonmetastatic rhabdomyosarcoma treated on intergroup rhabdomyosarcoma studies III and IV: the Children’s Oncology Group. *J. Clin. Oncol. Off. J. Am. Soc. Clin. Oncol.* **24**, 3844–3851 (2006).
4. Oberlin, O. *et al.* Prognostic factors in metastatic rhabdomyosarcomas: results of a pooled analysis from United States and European cooperative groups. *J. Clin. Oncol. Off. J. Am. Soc. Clin. Oncol.* **26**, 2384–2389 (2008).
5. Davis, R. J., D’Cruz, C. M., Lovell, M. A., Biegel, J. A. & Barr, F. G. Fusion of PAX7 to FKHR by the variant t(1;13)(p36;q14) translocation in alveolar rhabdomyosarcoma. *Cancer Res.* **54**, 2869–2872 (1994).
6. Galili, N. *et al.* Fusion of a fork head domain gene to PAX3 in the solid tumour alveolar rhabdomyosarcoma. *Nat. Genet.* **5**, 230–235 (1993).
7. Williamson, D. *et al.* Fusion gene-negative alveolar rhabdomyosarcoma is clinically and molecularly indistinguishable from embryonal rhabdomyosarcoma. *J. Clin. Oncol. Off. J. Am. Soc. Clin. Oncol.* **28**, 2151–2158 (2010).
8. Rudzinski, E. R. *et al.* Myogenin, AP2 β , NOS-1, and HMGA2 are surrogate markers of fusion status in rhabdomyosarcoma: a report from the soft tissue sarcoma committee of the children’s oncology group. *Am. J. Surg. Pathol.* **38**, 654–659 (2014).
9. Drummond, C. J. *et al.* Hedgehog Pathway Drives Fusion-Negative Rhabdomyosarcoma Initiated From Non-myogenic Endothelial Progenitors. *Cancer Cell* **33**, 108-124.e5 (2018).
10. Hatley, M. E. *et al.* A mouse model of rhabdomyosarcoma originating from the adipocyte lineage. *Cancer Cell* **22**, 536–546 (2012).
11. Sewell, J. E., Davis, S. K. & Hargis, P. S. Isolation, characterization, and expression of fatty acid binding protein in the liver of *Gallus domesticus*. *Comp. Biochem. Physiol. B* **92**, 509–516 (1989).
12. Thompson, K. J. *et al.* Altered fatty acid-binding protein 4 (FABP4) expression and function in human and animal models of hepatocellular carcinoma. *Liver Int. Off. J. Int. Assoc. Study Liver* **38**, 1074–1083 (2018).
13. Iso, T. *et al.* Capillary endothelial fatty acid binding proteins 4 and 5 play a critical role in fatty acid uptake in heart and skeletal muscle. *Arterioscler. Thromb. Vasc. Biol.* **33**, 2549–2557 (2013).
14. Fuseya, T. *et al.* Ectopic Fatty Acid-Binding Protein 4 Expression in the Vascular Endothelium is Involved in Neointima Formation After Vascular Injury. *J. Am. Heart Assoc.* **6**, (2017).
15. Elmasri, H. *et al.* Fatty acid binding protein 4 is a target of VEGF and a regulator of cell proliferation in endothelial cells. *FASEB J. Off. Publ. Fed. Am. Soc. Exp. Biol.* **23**, 3865–3873 (2009).
16. Jones, K. B. What’s in a Name? Cell Fate Reprogramming in Sarcomagenesis. *Cancer Cell* **33**, 5–7 (2018).

17. Slemmons, K. K. *et al.* A Novel Notch-YAP Circuit Drives Stemness and Tumorigenesis in Embryonal Rhabdomyosarcoma. *Mol. Cancer Res. MCR* **15**, 1777–1791 (2017).
18. Crose, L. E. S. *et al.* Alveolar rhabdomyosarcoma-associated PAX3-FOXO1 promotes tumorigenesis via Hippo pathway suppression. *J. Clin. Invest.* **124**, 285–296 (2014).
19. Ahmed, A. A. *et al.* Potential Value of YAP Staining in Rhabdomyosarcoma. *J. Histochem. Cytochem. Off. J. Histochem. Soc.* **66**, 577–584 (2018).
20. Raghavan, S. S., Mooney, K. L., Folpe, A. L. & Charville, G. W. OLIG2 is a marker of the fusion protein-driven neurodevelopmental transcriptional signature in alveolar rhabdomyosarcoma. *Hum. Pathol.* **91**, 77–85 (2019).
21. Hemminger, J. A. *et al.* The cancer-testis antigen NY-ESO-1 is highly expressed in myxoid and round cell subset of liposarcomas. *Mod. Pathol. Off. J. U. S. Can. Acad. Pathol. Inc* **26**, 282–288 (2013).
22. Toro, J. R. *et al.* Incidence patterns of soft tissue sarcomas, regardless of primary site, in the surveillance, epidemiology and end results program, 1978-2001: An analysis of 26,758 cases. *Int. J. Cancer* **119**, 2922–2930 (2006).
23. Antonescu, C. R. *et al.* Prognostic impact of P53 status, TLS-CHOP fusion transcript structure, and histological grade in myxoid liposarcoma: a molecular and clinicopathologic study of 82 cases. *Clin. Cancer Res. Off. J. Am. Assoc. Cancer Res.* **7**, 3977–3987 (2001).
24. Hemminger, J. A. & Iwenofu, O. H. NY-ESO-1 is a sensitive and specific immunohistochemical marker for myxoid and round cell liposarcomas among related mesenchymal myxoid neoplasms. *Mod. Pathol. Off. J. U. S. Can. Acad. Pathol. Inc* **26**, 1204–1210 (2013).
25. Jungbluth, A. A. *et al.* Immunohistochemical analysis of NY-ESO-1 antigen expression in normal and malignant human tissues. *Int. J. Cancer* **92**, 856–860 (2001).
26. Nicholaou, T. *et al.* Directions in the immune targeting of cancer: lessons learned from the cancer-testis Ag NY-ESO-1. *Immunol. Cell Biol.* **84**, 303–317 (2006).
27. Cronwright, G. *et al.* Cancer/testis antigen expression in human mesenchymal stem cells: down-regulation of SSX impairs cell migration and matrix metalloproteinase 2 expression. *Cancer Res.* **65**, 2207–2215 (2005).
28. Zendman, A. J. W., Ruiters, D. J. & Van Muijen, G. N. P. Cancer/testis-associated genes: identification, expression profile, and putative function. *J. Cell. Physiol.* **194**, 272–288 (2003).
29. Xu, H. *et al.* NY-ESO-1 expression in hepatocellular carcinoma: A potential new marker for early recurrence after surgery. *Oncol. Lett.* **3**, 39–44 (2012).
30. Gure, A. O. *et al.* Cancer-testis genes are coordinately expressed and are markers of poor outcome in non-small cell lung cancer. *Clin. Cancer Res. Off. J. Am. Assoc. Cancer Res.* **11**, 8055–8062 (2005).
31. Ademuyiwa, F. O. *et al.* NY-ESO-1 cancer testis antigen demonstrates high immunogenicity in triple negative breast cancer. *PLoS One* **7**, e38783 (2012).
32. Jungbluth, A. A. *et al.* Monophasic and biphasic synovial sarcomas abundantly express cancer/testis antigen NY-ESO-1 but not MAGE-A1 or CT7. *Int. J. Cancer* **94**, 252–256 (2001).
33. Ayyoub, M. *et al.* The frequent expression of cancer/testis antigens provides opportunities for immunotherapeutic targeting of sarcoma. *Cancer Immun.* **4**, 7 (2004).
34. Pollack, S. M. *et al.* NY-ESO-1 is a ubiquitous immunotherapeutic target antigen for patients with myxoid/round cell liposarcoma. *Cancer* **118**, 4564–4570 (2012).
35. Hemminger, J. A. & Iwenofu, O. H. NY-ESO-1 is a sensitive and specific immunohistochemical marker for myxoid and round cell liposarcomas among related

- mesenchymal myxoid neoplasms. *Mod. Pathol. Off. J. U. S. Can. Acad. Pathol. Inc* **26**, 1204–1210 (2013).
36. Scanlan, M. J., Gure, A. O., Jungbluth, A. A., Old, L. J. & Chen, Y.-T. Cancer/testis antigens: an expanding family of targets for cancer immunotherapy. *Immunol. Rev.* **188**, 22–32 (2002).
37. Woloszynska-Read, A., Mhawech-Fauceglia, P., Yu, J., Odunsi, K. & Karpf, A. R. Intertumor and intratumor NY-ESO-1 expression heterogeneity is associated with promoter-specific and global DNA methylation status in ovarian cancer. *Clin. Cancer Res. Off. J. Am. Assoc. Cancer Res.* **14**, 3283–3290 (2008).
38. Laé, M. *et al.* Global gene expression profiling of PAX-FKHR fusion-positive alveolar and PAX-FKHR fusion-negative embryonal rhabdomyosarcomas. *J. Pathol.* **212**, 143–151 (2007).
39. Davicioni, E. *et al.* Molecular classification of rhabdomyosarcoma--genotypic and phenotypic determinants of diagnosis: a report from the Children's Oncology Group. *Am. J. Pathol.* **174**, 550–564 (2009).
40. Nishijo, K. *et al.* Credentialing a Preclinical Mouse Model of Alveolar Rhabdomyosarcoma. *Cancer Res.* **69**, 2902–2911 (2009).
41. Tombolan, L. *et al.* NELL1, whose high expression correlates with negative outcomes, has different methylation patterns in alveolar and embryonal rhabdomyosarcoma. *Oncotarget* **8**, 33086–33099 (2017).
42. www.proteinatlas.org.
43. Wachtel, M. *et al.* Subtype and prognostic classification of rhabdomyosarcoma by immunohistochemistry. *J. Clin. Oncol. Off. J. Am. Soc. Clin. Oncol.* **24**, 816–822 (2006).
44. Furuhashi, M. *et al.* Adipocyte/macrophage fatty acid-binding proteins contribute to metabolic deterioration through actions in both macrophages and adipocytes in mice. *J. Clin. Invest.* **118**, 2640–2650 (2008).
45. Makowski, L. *et al.* Lack of macrophage fatty-acid-binding protein aP2 protects mice deficient in apolipoprotein E against atherosclerosis. *Nat. Med.* **7**, 699–705 (2001).
46. Hotamisligil, G. S. *et al.* Uncoupling of obesity from insulin resistance through a targeted mutation in aP2, the adipocyte fatty acid binding protein. *Science* **274**, 1377–1379 (1996).
47. Simpson, A. J. G., Caballero, O. L., Jungbluth, A., Chen, Y.-T. & Old, L. J. Cancer/testis antigens, gametogenesis and cancer. *Nat. Rev. Cancer* **5**, 615–625 (2005).
48. Caballero, O. L. & Chen, Y.-T. Cancer/testis (CT) antigens: potential targets for immunotherapy. *Cancer Sci.* **100**, 2014–2021 (2009).
49. Thomas, R. *et al.* NY-ESO-1 Based Immunotherapy of Cancer: Current Perspectives. *Front. Immunol.* **9**, 947 (2018).

VII. Annexe

**Accepted review to be published in Virchows Archiv special issue on Soft Tissue sarcomas,
2020**

THE CURRENT LANDSCAPE OF RHABDOMYOSARCOMAS: AN UPDATE

J Leiner¹², F Le Loarer¹²³

(1) Université de Bordeaux, Talence, France

(2) Institut Bergonié, Département de Biopathologie, Bordeaux, France

(3) INSERM U1218, ACTION, Institut Bergonié, Bordeaux, France

AUTHORS LIST

Julia LEINER, MD

François LE LOARER MD, PhD

CORRESPONDING AUTHOR

Dr François LE LOARER

Institut Bergonié

Département de Pathologie

276 cours de l'Argonne

33000 Bordeaux, France

f.le-loarer@bordeaux.unicancer.fr

Tel +33 (0) 5-56-33-04-36

Keywords: rhabdomyosarcoma, TFCEP2, FOXO1, VGLL2, MYOD1, NCOA2, DICER1

Word count: 3747 words

ABSTRACT

Rhabdomyosarcomas are malignancies associated with a rhabdomyoblastic phenotype which can be demonstrated morphologically or by immunohistochemistry for MYOD1 and myogenin. Rhabdomyosarcomas are currently subdivided into 4 types in the 2013 WHO classification of Tumours of Soft Tissue and Bone, including embryonal rhabdomyosarcoma, alveolar rhabdomyosarcoma, spindle cell/sclerosing rhabdomyosarcoma and pleomorphic rhabdomyosarcoma. Recent studies have significantly impacted this classification with the emergence of three distinct new subtypes of rhabdomyosarcomas, namely rhabdomyosarcoma with *MYOD1* mutations, rhabdomyosarcoma with *TFCP2* fusions and rhabdomyosarcoma with *VGLL2/NCOA2* fusions. Although all these tumors share the terminology “rhabdomyosarcoma”, their morphology, clinical behavior and underlying molecular alterations are dramatically different. Finally, the presence of a rhabdomyoblastic phenotype within a tumor is by no means diagnostic of a rhabdomyosarcoma, as this may be seen in many other mesenchymal malignancies, such as mesenchymal chondrosarcomas, malignant peripheral nerve sheaths tumors and biphenotypic sinonasal sarcomas. In this review, we present the main clinical, morphological and molecular features of these tumors and discuss the evolution of the current classification.

MANUSCRIPT

Rhabdomyosarcomas are the most common sarcomas in children, accounting for 5% of pediatric malignancies but less than 5% of sarcomas in adults[3, 53]. The terminology of rhabdomyosarcomas (RMS) refers to malignant tumors displaying rhabdomyoblastic differentiation. If all RMS share a rhabdomyoblastic phenotype, these tumors are nonetheless highly heterogeneous and subdivided in distinct subtypes to better reflect the variety of their morphological, clinical and molecular features.

Rhabdomyoblastic differentiation can manifest variably microscopically and the level of rhabdomyoblastic differentiation is highly variable from one subtype of RMS to another. The so-called “rhabdomyoblasts” display conspicuous eosinophilic fibrillary cytoplasm which may be elongated, sometimes with visible striations- referred to as tadpole or strap cells- but also more retracted and polygonal. At the most undifferentiated end of the spectrum, rhabdomyoblasts may only show condensed eosinophilic cytoplasm abutting the nucleus, sometimes referred to as rhabdoid features (**Figure 1**). Immunohistochemistry must be used to prove rhabdomyoblastic differentiation, defined as the aberrant re-expression by the lesional cells of a family of myogenic nuclear regulatory proteins, namely MYOD1/MYF3 and myogenin/MYF4[46]. It is notable that the level of staining is highly variable in the different subtypes. MYOD1 staining is more sensitive than myogenin in spindle cell RMS. Rhabdomyoblasts also express desmin at variable levels. It should be kept in mind that the presence of rhabdomyoblastic differentiation does not always equate to malignancy, as exemplified by rhabdomyomas[42], nor to rhabdomyosarcoma, as some mesenchymal and epithelial malignancies may display focal rhabdomyoblastic differentiation (e.g., sarcomatoid carcinomas, mesenchymal chondrosarcomas) [18].

The different subtypes of RMS correlate with different growth patterns spanning the whole morphological spectrum of sarcomas, including round cell, epithelioid, spindle cell, sclerosing and pleomorphic cytomorphologies. Likewise, these subtypes are the result of varied genetic driver alterations. Although the current 2013 WHO classification of Tumors of Bone and Soft Tissue acknowledges 4 subtypes of RMS[41], clinicopathological and molecular studies have now delineated five to six distinct subfamilies of rhabdomyosarcomas- although a subset of them are still emerging- which are used in clinical

practice to adjust the management of patients (**Table 1**). This review provides an overview of these subtypes following a dual morphological and molecular approach.

Rhabdomyosarcomas associated with a predominant round cell phenotype

Embryonal rhabdomyosarcoma (eRMS)

This is the most common subtype of rhabdomyosarcoma, associated with recurrent morphological and genomic features, despite lacking a recurrent underlying gene fusion.

Clinical This subtype most commonly affects children younger than 5 years and has a strong predilection for the head and neck region and the genitourinary tract. Patients have an overall survival of 70% at 5 years at localized stage [40]. The botryoid variant has a better prognosis and adult patients have poorer outcomes than do pediatric patients.

Microscopy eRMS show a hybrid morphology combining round cell and spindle cell components admixed in a myxoid stroma (**Figure 2**). The degree of rhabdomyoblastic differentiation is variable but rhabdomyoblasts are scattered among the undifferentiated cells. In some cases, the stroma is focally inconspicuous, accounting for densely cellular areas which may raise suspicion for alveolar rhabdomyosarcoma.

The botryoid variant is a morphological variant of eRMS found in mucosal locations, typically presenting as a polyp. The proliferation shows variation of cellularity with the presence of a densely cellular area in the vicinity of the epithelial lining, known as the cambium layer, while the lesional cells are more loosely arranged in a myxoid stroma in the deeper part of the lesion.

Anaplasia is present in 3-13% of eRMS[45]. It is defined by the presence of enlarged hyperchromatic nuclei, being three times larger in size than the background population.

These “anaplastic cells” may be scattered or clustered in small foci[27] and their presence

may correlate with poorer outcome[27, 45]. Anaplasia should not be confused with pleomorphism in which there is no background population of small cells and the anaplastic features are diffuse, as seen in pleomorphic rhabdomyosarcomas [22]. eRMS cells stain heterogeneously for the skeletal muscle markers desmin, myogenin and MYOD1.

Rarely, eRMS may display foci of neuroectodermal differentiation, referred to as malignant ectomesenchymomas[8]. Malignant ectomesenchymomas have only been reported in children from 0 to 15 years and develop mostly in the abdomen and central nervous system. Malignant ectomesenchymomas have comparable outcome to more conventional eRMS[13]. The neuroectodermal component seen in malignant ectomesenchymomas may span the whole spectrum of neuroblastic differentiation including ganglion cells, ganglioneuroma and neuroblastoma. By definition, the lesional cells express synaptophysin and chromogranin[8]. This variant was previously believed to be of neural lineage but both their expression profiles and clinical outcome are identical to those of conventional eRMS[13, 24].

Molecular eRMS do not result from a single driver alteration but from the combination of copy number alterations and RAS pathway mutations. They display recurrent copy number alterations across their genomes, including loss of chromosomes 10 and 15, polysomy of chromosome 8[43, 51], loss of heterozygosity at chromosome 11[10], gains of 11q and 7q regions[6]. Anaplastic features in eRMS correlate with the presence of genomic amplifications which are otherwise uncommon in conventional ERMS[6]. Loss of function mutations of *TP53* are found in half of eRMS[48] and half of cases display mutations affecting the RAS pathway, including *NRAS*, *KRAS* and *HRAS*[34, 50-52]. A recent molecular study has shown that malignant ectomesenchymomas are associated with *HRAS* mutations in 86% of cases[24], therefore supporting that they represent a variant of eRMS [24].

Moreover, malignant ectomesenchymomas and eRMS share similar transcriptional profiles[24].

eRMS can not be molecularly confirmed with a single targeted molecular tool, in contrast with aRMS, **but they should not be systematically tested for *FOXO1* fusion to rule out aRMS. *FOXO1* testing is only useful in a minor subset of cases, in particular when dealing with a core needle biopsy that only includes the undifferentiated component of an eRMS** [59]. eRMS form a distinct subfamily of tumors at transcriptional level [57].

Genetic predisposition eRMS may occur in the setting of genetic syndromes including Gorlin syndrome[23], neurofibromatosis type 1[30] and the Beckwith-Wiedemann syndrome. The Costello syndrome is a RASopathy caused by germline mutations of *HRAS*[20] predisposing to rhabdomyosarcomas. eRMS occurring in the gynecological tract, especially the cervix and more rarely uterus, may be a manifestation of the DICER1 syndrome, which is caused by germline inactivating mutation of *DICER1*. eRMS occurring in this setting are morphologically indistinguishable from sporadic eRMS, most commonly presenting as “conventional” or botryoid eRMS[15].

Alveolar rhabdomyosarcoma (aRMS)

This is the most undifferentiated subtype of RMS, associated with an aggressive behavior.

Clinical aRMS most often arise in the extremities, perineal and paraspinal areas although any location can be affected. Its peak incidence is in adolescents and young adults. aRMS are high grade tumors and can present at disseminated stage and may involve lymph nodes and bone marrow. The management of aRMS relies on multimodal therapy with intensive chemotherapy regimen.

Microscopy . aRMS are composed of a cellular, undifferentiated proliferation with high grade nuclear features. The tumor is subdivided in nests by fibrous septa. The lesional cells are

arranged in sheets of discohesive cells forming alveolar spaces or less conspicuously in slit-like spaces (**Figure 3**). Solid variants of aRMS are well-recognized, although often diagnostically challenging. Rhabdomyoblastic differentiation is scant in this subtype but can be visible in post-treatment samples. Hints of rhabdomyoblastic differentiation include the focal presence of wreath-like multinucleated cells and rhabdoid cells. aRMS cells express diffusely MYOD1 and myogenin. Keratins and neuroendocrine markers are frequently expressed, as is ALK.

Molecular aRMS are associated with recurrent *Forkhead box O1 (FOXO1)* fusions, found in 90% of cases. The molecular confirmation of all newly diagnosed aRMS is routinely performed, as it has been shown that most “fusion negative aRMS” were **actually** eRMS[59]. To prevent inappropriate treatment, this molecular screening has become mandatory- and is a required inclusion criteria in most pediatric clinical trials- to render the diagnosis of aRMS. At molecular level, *FOXO1* is fused in 3' to *PAX3* or *PAX7*. The gene fusion acts as a transcriptional activator[5]. The translocation is commonly unbalanced and is combined with gain or amplification in the genomic regions flanking the breakpoints[5, 6]. Very rare fusion variants have been reported, including *PAX3-NCOA1*[54], *FOXO1-FGFR1*[32], *PAX3-FOXO4*[4] and *PAX3-NCOA2*[54]. ALK overexpression does not correlate with underlying fusion and has not proven targetable[49].

Rhabdomyosarcomas with a predominant spindle cell phenotype

The 2013 WHO classification of tumours of Bone and Soft Tissue has proposed a unified terminology of rhabdomyosarcomas associated with spindle cell and sclerosing features, named “spindle/sclerosing rhabdomyosarcomas”[39].

The sclerosing pattern refers to rhabdomyosarcomas associated with an abundant hyaline matrix – so abundant that it may mimic an osteosarcoma or angiosarcoma[17, 36, 37].

However, recent molecular studies have deciphered this group with the emergence of 2 distinct subgroups of RMS associated with recurrent molecular alterations.

RMS with VGLL2/NCOA2 rearrangements

These lesions were initially described independently, although they are similar, if not identical.

Clinical This group of lesions has been reported almost exclusively in infants of less than 5 years of age , mainly before 3 years[57]. It is notable that virtually all congenital spindle cell RMS are associated with fusions, *VGLL2* and *NCOA2* being the most frequent genes involved [3]. These RMS are associated with an intermediate malignant potential with local recurrence [3]. All reported tumors have been located in the soft tissues. No metastatic dissemination has been documented and a favorable outcome with conservative management has been reported in the 2 small series available[3, 38].

Microscopy RMS with *VGLL2* rearrangements are associated with a spindle cell phenotype. Two morphological variants **have** been reported: the fibrous to sclerosing variant and the cellular variant [57]. The lesional cells display pale eosinophilic cytoplasm along with ovoid, monomorphic nuclei. Hyperchromatic nuclei may be focally present[3]. The proliferation is embedded in a fibrous stroma which can be extensively fibrohyaline, the so-called sclerosing pattern (**Figure 4**). A subset of these tumors is more cellular, displaying a reduced amount of fibrous stroma. The associated cytologic features are more worrisome with marked nuclear hyperchromatism and brisk mitotic activity[57]. Focal aRMS-like areas have been reported in a post-therapy sample[38].

They diffusely express desmin while myogenin expression is variable but constant. MYOD1 expression has not been systematically assessed in these tumors.

Molecular This group of lesions is associated with recurrent fusions involving *Vestigial-like 2 (VGLL2)* in 5' position or *The nuclear receptor coactivator 2 gene (NCOA2)* in 3'. *VGLL2* is the most frequently involved gene while *NCOA2* is the second most common involved gene, involved in roughly 16% of RMS with spindle cell phenotype[38]. Reported fusion partners include *CITED* in 3' position and *c-Fos serum response factor (SRF)*, *PAX3* and *TEAD1* in 5'. *VGLL2* is involved in skeletal muscle differentiation[33]. Both *SRF* and *TEAD1* control the transcription of muscle genes[44].

Overall, this group is heterogeneous at the transcriptional level, forming two distinct clusters which correlates with the morphological appearances of the lesions -cellular and fibrous[57]. Further studies are required to determine if the fusion status is the best diagnostic marker to be used to classify these lesions. The molecular heterogeneity of this group might indeed suggest that the fusions are passenger events or that concurrent molecular alterations **correspond** to the final phenotype of these tumors.

Recently, three cases displaying a *MEIS1-NCOA2* fusion were reported, associated with unusual clinical findings contrasting with the other *NCOA2*-rearranged RMS. These tumors are located in the bones of adult patients and seem associated with an aggressive course [2]. This specific fusion may therefore have distinct biological effects leading to a more aggressive clinical phenotype. Further studies are required to determine whether this represent another distinct subgroup of rhabdomyosarcoma.

RMS with NCOA2 rearrangements

This variant was initially reported as a stand-alone entity, but shows clinical, morphological and molecular overlap with *VGLL2*-rearranged RMS[38]. Furthermore, *VGLL2* and *NCOA2* may be fused together. For practical reason, both subtypes have been amalgamated

together in this review under the terminology of “rhabdomyosarcomas with *VGLL2/NCOA2* rearrangements”.

Rhabdomyosarcomas with MYOD1 mutations

Since its original description in 2013[29, 55], this subtype is probably the most well characterized with four available clinicopathological series to date[1, 3, 47, 56].

Clinical This subtype may occur at any age with reported ages ranging from 2 to 94 years[1]. They affect equally adult and pediatric populations. These tumors are associated with poor outcome with a death rate of 68% at 28 months of follow-up. The death rate might be higher in children, up to 83%[1] and fatal outcome occurring within 1 year of disease has been reported[3]. Tumor sites include the head and neck in one third of cases, the extremities and trunk. A female predominance has been reported.

Microscopic findings These tumors may show (in decreasing order of frequency) a hybrid growth pattern, as well as purely sclerosing and purely spindle cell phenotypes[1]. The lesional cells display ovoid monomorphic nuclei and eosinophilic elongated cytoplasm (**Figure 5**). A subset of lesional cells has a rounded appearance. One case has been reported with undifferentiated cellular cytomorphology, reminiscent of aRMS[3]. Rhabdomyoblastic differentiation is mostly absent but may be focally present. Necrosis and brisk mitotic activity are common. Desmin and MYOD1 are diffusely expressed while myogenin expression is most often patchy.

Molecular features These tumors are caused by somatic activating *MYOD1* mutations, occurring almost exclusively in exon 1 with the hot spot mutation p.L122R[55]. The mutated gene has a dominant negative function and binds to *MYC* sequences[29]. The mutation may be homo- or heterozygous[29]. Concomitant mutations have been reported, involving *PIK3CA*

(found in up to half of cases) and more rarely *NRAS* or *HRAS*. *PIK3CA* mutations correlate with a sclerosing phenotype.

Unclassified spindle cell RMS or “spindle cell variant of eRMS”

All rhabdomyosarcomas associated with a pure spindle cell phenotype should be tested for the presence of *MYOD1* mutation and/or *VGLL2/NCOA2* fusions. Those spindle cell RMS that lack these molecular alterations may be currently classified as “spindle cell eRMS”. This subcategory of eRMS has a predilection for the paratesticular and intra-abdominal areas[31]. A subset of them may represent other subtypes of RMS yet to be identified, most likely those occurring in infants or in adults.

Rhabdomyosarcomas with epithelioid phenotype

RMS may be present as epithelioid malignancies, but these have not been acknowledged as a distinct subtype of RMS in the 2013 WHO classification of Tumours of Bone and Soft Tissue. Epithelioid RMS grow in a solid fashion and their lesional cells have abundant polygonal eosinophilic cytoplasm. Recent molecular data has demonstrated a new molecular subtype of RMS associated with recurrent *TFCP2* fusions.

Rhabdomyosarcomas with TFCP2 fusions

This subtype has been first discovered in 2018 through characterization of unclassified sarcomas by RNA-sequencing[57]. Two clinicopathological series have since been published[2] [58].

Clinical This subtype of rhabdomyosarcoma has an unusual predilection for bones, especially craniofacial bones. Patient ages have ranged between 11 to 86 years, including 5 pediatric cases. Tumors are mainly located in bones, but may invade soft tissue as well. This is an aggressive subtype with a reported median survival of 8 months in the largest published series [58].

Microscopy Most cases are associated with a hybrid spindle cell and epithelioid pattern but one third of cases are purely epithelioid[57] or rarely fascicular[14]. The lesional cells display abundant eosinophilic cytoplasm and vesicular nuclei in most cases (**Figure 6**). Nuclear hyperchromasia can be focally present. Obvious rhabdomyoblastic differentiation is mostly absent. There is no associated stroma in most cases. Tumor necrosis and brisk mitotic activity are common findings. Most tumors express consistently keratins (AE1/AE3) and/or EMA. All tumors express desmin and myogenin or MYOD1, MYOD1 expression being more consistent in this subgroup.

Molecular features They are caused by *TFCP2* rearrangements, in which the gene is fused in 5' to *EWSR1* or *FUS*. At the genomic level, these tumors have complex karyotypes and show constant homozygous deletions of *CDKN2A*. In two third of cases, they harbor small or internal deletion of *ALK* which correlates with ALK overexpression [58] [60].

Rhabdomyosarcoma with epithelioid phenotype, not otherwise specified

This terminology is used when dealing with a RMS associated with an exclusive epithelioid cytomorphology. The term “rhabdoid rhabdomyosarcomas” had also been proposed [26].

Clinical Epithelioid RMS have been reported both in children and adult patients. Pediatric cases seem associated with favorable outcome[61] while adult cases are aggressive, although limited retrospective data are available[25].

Microscopic features By definition they display diffuse epithelioid cytomorphology and the lesional cells form solid sheets. They express consistently desmin, with more variable expression of myogenin and MYOD1[25]. They may also express keratins.

Molecular features No recurrent molecular feature has been identified in this subset of tumors. These tumors should be systematically screened for *TFCP2* rearrangement prior to diagnosis [58].

Rhabdomyosarcomas with a pleomorphic phenotype

Pleomorphic rhabdomyosarcoma

Clinical This subtype of RMS affects primarily patients beyond the sixth decade[19]. Pediatric cases are extremely rare and should raise suspicion for an underlying genetic predisposition, such as a Li-Fraumeni syndrome[22]. They may develop in any site and are associated with poor outcome[19, 53].

Microscopically pleomorphic RMS are high grade pleomorphic tumors whose morphology is closer to undifferentiated pleomorphic sarcomas than rhabdomyosarcomas (**Figure 7**). Rhabdomyoblastic differentiation is scant, mainly reduced to the presence of cells with abundant eosinophilic polygonal cytoplasm[53]. Pleomorphism is diffuse in this subtype, as opposed to the focal anaplastic features that may be seen in eRMS.

Molecular features Their pathogenesis remains poorly characterized and their driver alteration is unknown. Their genomic background is complex, with numerous copy number alterations across the genome, similar to undifferentiated pleomorphic sarcomas[9]. *TP53* is inactivated in pleomorphic RMS[22].

Genetic predisposition Li-Fraumeni syndrome is underlined by germline *TP53* mutations predisposing to many cancer types, including sarcomas. Rhabdomyosarcomas are the third most common type of sarcoma occurring in Li-Fraumeni syndrome patients[12], presenting mostly as pleomorphic RMS.

Rhabdomyosarcomatous differentiation in mesenchymal malignancies

The presence of rhabdomyoblastic differentiation in a malignancy does not lead automatically to a diagnosis of rhabdomyosarcoma. Some mesenchymal malignancies are indeed frequently associated with rhabdomyoblastic differentiation (**Table 2**). Moreover, the presence of rhabdomyoblastic differentiation in a pleomorphic sarcoma is a prognostic

factor, as illustrated by the poorer outcome observed in patients with dedifferentiated liposarcomas that contain a rhabdomyoblastic component [21].

Sarcomas with EWSR1-PATZ1 fusions

Clinical Sarcomas with *PATZ1* fusions have been described in the soft tissues with a predilection for the chest wall. Age at diagnosis is highly variable from infancy up to 81 years[7]. Limited follow-up is available so far with heterogeneous outcomes reported, including both benign and malignant behaviour.

Microscopy Sarcomas with *PATZ1* fusions are made of a hybrid round to spindle cell proliferation. The stroma may be myxoid or fibro-hyaline. Tumor cells express variable amount of myogenic markers (desmin, myogenin, MYOD1)[7] but also neural markers such as S100 protein and SOX10[11].

Molecular features Both *PATZ1* and *EWSR1* are on chromosome 22, located 2 Mb apart. The fusion involves a paracentric inversion and associated copy number alterations are common. A subset of cases display *CDKN2A* deletions[7]. The soft tissue cases possess a unique expression signature [57], distinct from other known sarcoma subtypes.

Malignant Triton tumors

Focal rhabdomyoblastic differentiation may be present in malignant peripheral nerve sheath tumors (“malignant Triton tumors”)[30].

Mesenchymal chondrosarcomas

Mesenchymal chondrosarcomas often express skeletal muscle markers but overt rhabdomyoblastic differentiation is not seen[16]. These malignancies are composed of monomorphic round to short spindled cells embedded in a variably sclerohyaline to cartilaginous stroma. These tumors show recurrent *HEY1-NCOA2* fusions and represent a

distinct group of sarcomas[57]. It is notable that the fusion involves *NCOA2* as the 3' fusion partner as seen in spindle cell rhabdomyosarcomas with *VGLL2* or *NCOA2* fusions.

Spindle cell sarcoma with rhabdomyosarcoma-like features, *DICER1* mutant

Clinical Limited clinical follow-up is available for affected patients but they seem to be associated with aggressive behavior. They develop most often in the supratentorial compartment[28] and the gynecological tract. A subset of them occurs in the setting of the *DICER1* syndrome secondary to *DICER1* germline mutations. Patients age range from 0 to 76 years.

Microscopy This type of RMS is associated with a fascicular or haphazardous growth pattern. The lesional cells display elongated eosinophilic cytoplasm. Rhabdomyoblasts are focally present in all cases. Mitotic activity is brisk in most cases. Most cases express desmin but myogenin expression is scarce. MYOD1 has not been systematically assessed.

Molecular features They are associated with recurrent *DICER1* somatic mutations. The mutation may also be present in the germline[28]. Other recurrent but inconstant alterations include *TP53*, *NRAS* and *KRAS* mutations. The methylation profiles of tumors located in the central nervous system and uterus are similar, suggesting they are identical. Further studies are needed to determine the clinical significance of this diagnosis and assess its relationship with other rhabdomyosarcomas subtypes.

Biphenotypic sinonasal sarcomas (BSNS)

BSNS are locally aggressive tumors arising in the sinonasal area of adult patients. They are composed of fascicles of monomorphic ovoid cells which occasionally display focal rhabdomyosarcomatous differentiation. They are associated with a unique phenotype combining S100 protein and MYOD1 positivity, usually without myogenin expression. These

lesions contain *PAX3-MAML3* fusions in most cases and subsequently overexpress PAX3 by immunohistochemistry [62].

The list of tumors associated with rhabdomyoblastic phenotype keeps increasing with the recent report of 10 inflammatory tumors in which the lesional cells harboured a rhabdomyoblastic phenotype[35]. These lesions were associated with benign outcome after local management with no reported secondary event. Although the terminology of rhabdomyosarcoma might sound straightforward, this term may refer to highly heterogeneous malignancies. The molecular characterization of tumors associated with a rhabdomyoblastic phenotype is still an ongoing work and further studies are needed to better delineate emerging subgroups to provide clinically meaningful information to guide the management of patients.

TABLES

Table 1 Subfamilies of rhabdomyosarcomas

Subfamily	Clinical	Pattern	MYOD1/myogenin	Molecular	Outcome
eRMS	<10yo, HN, Pelvis, GU	Round and spindled	Heterogeneous	Driver unknown	Good
aRMS	Pediatric to adolescent	round	Diffuse	<i>FOXO1</i> fusions	High grade
<i>MYOD1</i>- mutated RMS		spindled	MYOD1 diffuse	<i>MYOD1</i> activating mutations	High grade

<i>VGLL2/NCOA2</i> rearranged RMS	Congenital, ST	Spindled and sclerosing	Variable (MYOD1> myogenin)	<i>VGLL2/NCOA2</i> fusions	Low grade
<i>TFCP2-</i> rearranged RMS	Bone, HN, Adult	Spindled and epithelioid	Common (MYOD1> myogenin)	<i>TFCP2</i> fusions	High grade
Pleomorphic RMS	>60yo, Li-Fraumeni	Pleomorphic	Scant	Complex genetics	Dismal

Abbreviations: eRMS: embryonal rhabdomyosarcoma; aRMS: alveolar rhabdomyosarcoma; RMS: rhabdomyosarcoma; HN: Head and neck; GU: Genito-urinary tract; ST: soft tissue.

Table 2 Rhabdomyosarcomatous differentiation in mesenchymal malignancies

Mesenchymal chondrosarcoma
Malignant Triton tumor
Sarcoma with heterologous component (ex: DD GISTs, DD-LPS...)
Histiocyte-rich rhabdomyoblastic tumor (borderline malignancy)
Sarcomas with <i>EWSR1-PATZ1</i> rearrangements
Spindle cell sarcoma with rhabdomyosarcoma-like features, <i>DICER1</i> mutant
Biphenotypic sinonasal sarcoma

Abbreviations: DD-GIST: dedifferentiated Gastrointestinal stromal tumors; DD-LPS: dedifferentiated liposarcomas.

FIGURES

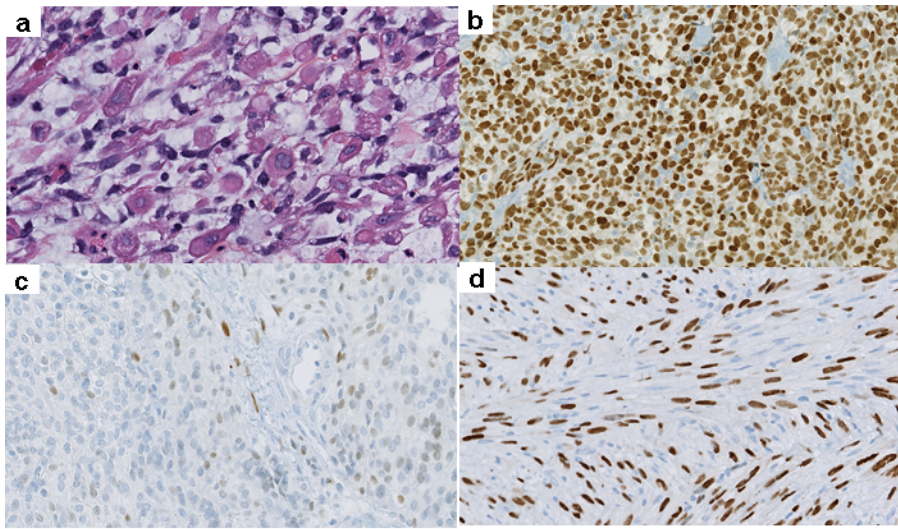


Figure 1 Rhabdomyoblasts are defined as cells with abundant eosinophilic cytoplasm which can be globoid or spindled (a). Striations are typically seen. Rhabdomyoblasts express striated muscle markers myogenin and/or myod1 at variable levels depending on the type of rhabdomyosarcoma. Myogenin staining can be diffuse as in alveolar rhabdomyosarcoma (b) or only focal-if not absent- in spindle cell rhabdomyosarcoma (c) while MYOD1 is often more sensitive in the setting of spindle cell rhabdomyosarcoma (d).

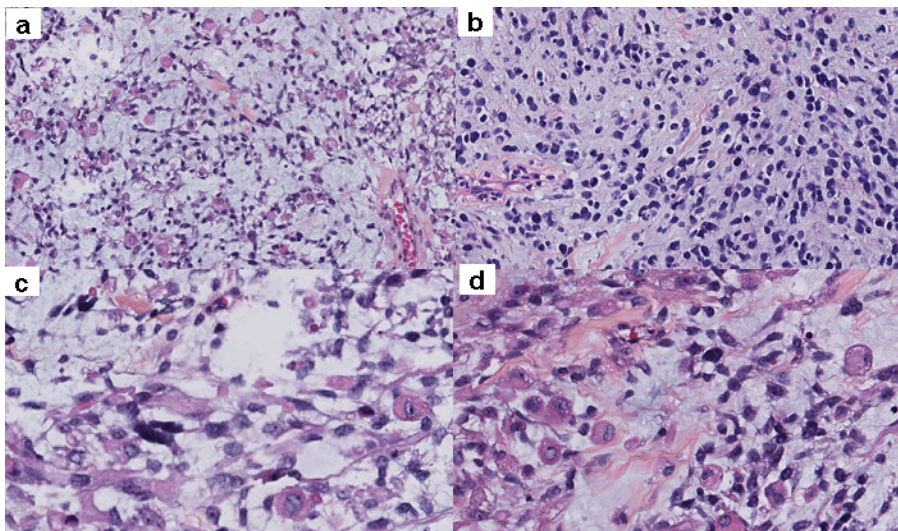


Figure 2 Embryonal rhabdomyosarcoma (eRMS) display hybrid rounded and spindled patterns and are associated with myxoid stromal changes (a). Tumor cells display mild anisocaryosis and hyperchromatism with variable amount of cytoplasm (b) Rhabdomyoblasts are scattered among the undifferentiated component (c, d). Marked nuclear atypia can be focally observed, referred to as anaplasia, which should not be confused with pleomorphic rhabdomyosarcoma.

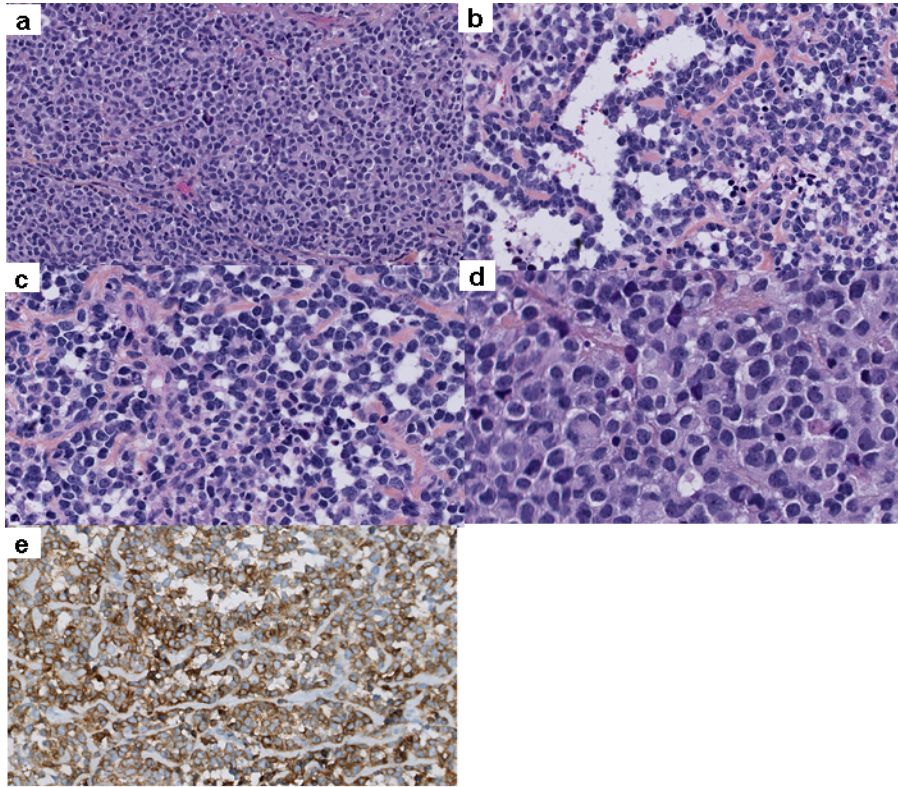


Figure 3 Alveolar rhabdomyosarcoma (aRMS) are composed of ovoid monomorphic cells arranged in solid sheets (a) interrupted by alveolar spaces (b) or sometimes only slit-like spaces (c). At high power field, tumor cells display round to ovoid cells with scant eosinophilic cytoplasm and sheath-like nuclei may be seen (d). ALK expression is common in alveolar rhabdomyosarcoma and may represent a diagnostic pitfall (e).

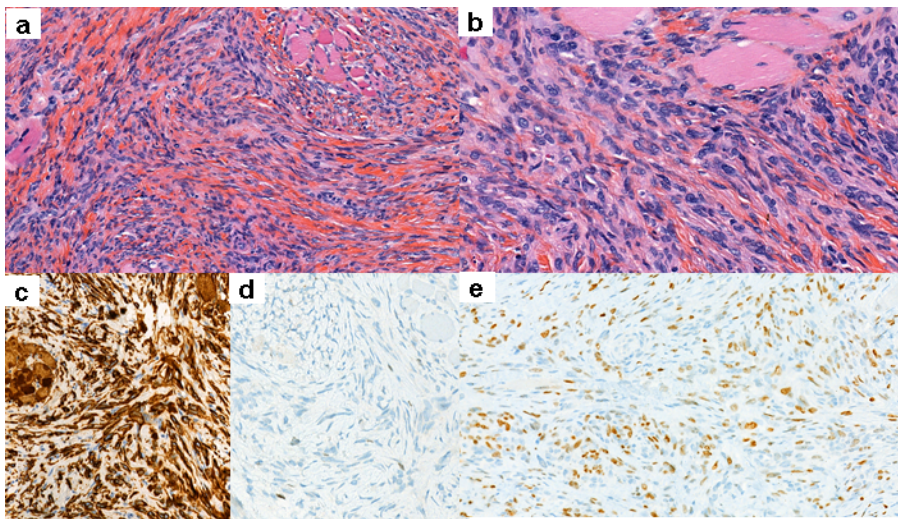


Figure 4 *VGLL2*-rearranged spindled rhabdomyosarcoma are organized in intersecting fascicles (a) composed of cells with elongated monomorphic nuclei (b). Tumor cells express diffusely desmin (c), variable level of myogenin (d) and MYOD1 (e), the latest being more consistently expressed.

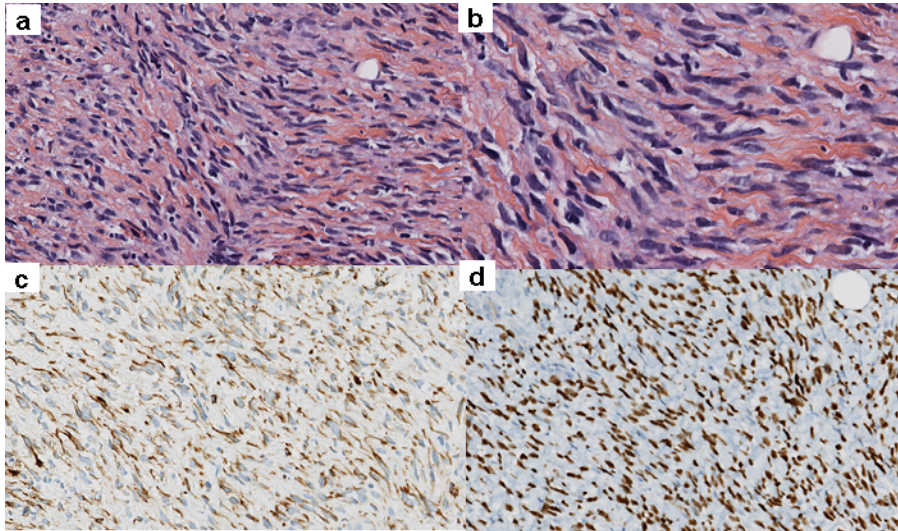


Figure 5 *MYOD1*-mutated spindled rhabdomyosarcoma are made up of spindled cells arranged in fascicles within a collagenous stroma (a). Tumor cells harbor elongated nuclei devoid of pleomorphism (b) and express desmin (c) and *MYOD1* diffusely (d).

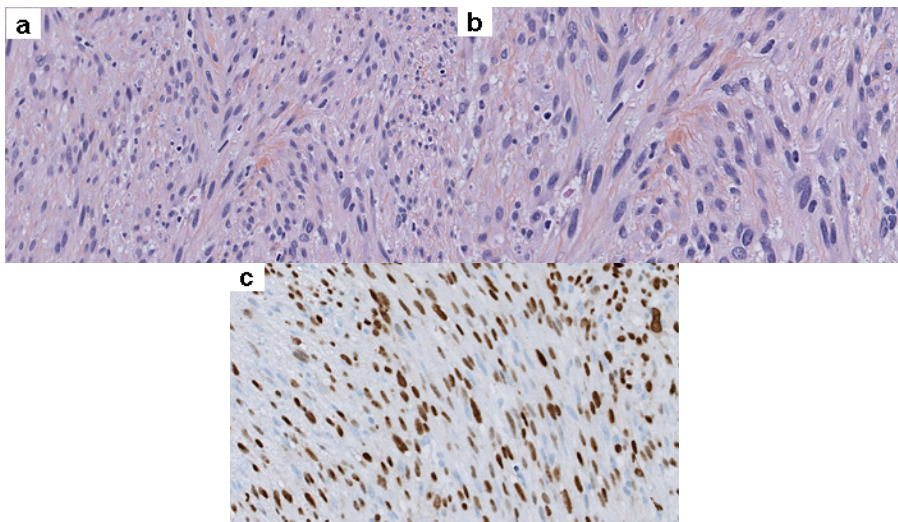


Figure 6 *TFCP2*-rearranged rhabdomyosarcomas display a hybrid epithelioid to spindled morphology (a). Tumor cells display ovoid nuclei with mild to moderate variations in size and shape (b). Tumor cells express consistently cytokeratins AE1/E3 and *MYOD1* (c).

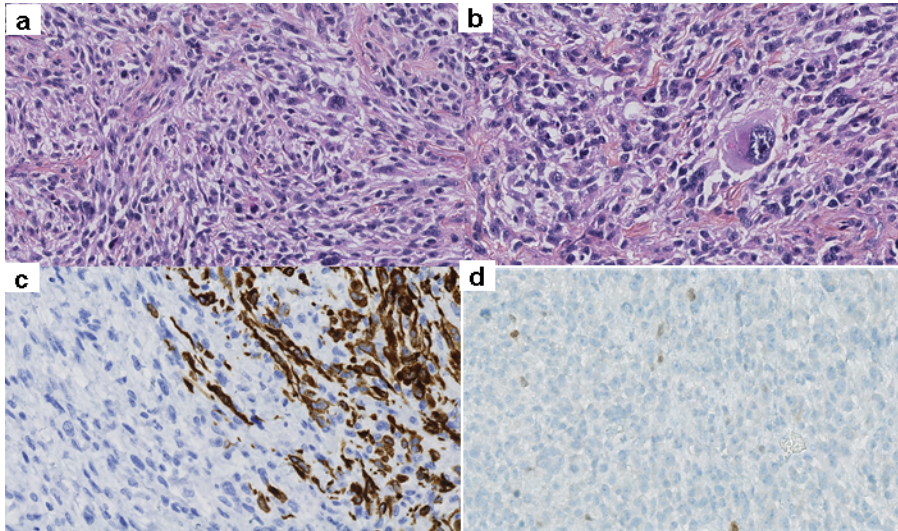


Figure 7 Pleomorphic rhabdomyosarcomas represent a group of pleomorphic sarcomas with myogenic differentiation which can be suspected morphologically due to the abundant amount of eosinophilic cytoplasm displayed by tumor cells (a) or presence of globoid to rhabdoid tumor cells (b). Tumor cells express variable amount of desmin (c) and myogenin/MYOD1 which may be only focal (d).

REFERENCES

1. Agaram NP, LaQuaglia MP, Alaggio R, Zhang L, Fujisawa Y, Ladanyi M, Wexler LH, Antonescu CR (2018) MYOD1-mutant spindle cell and sclerosing rhabdomyosarcoma: an aggressive subtype irrespective of age. A reappraisal for molecular classification and risk stratification *Mod Pathol*. doi: 10.1038/s41379-018-0120-9
2. Agaram NP, Zhang L, Sung YS, Cavalcanti MS, Torrence D, Wexler L, Francis G, Sommerville S, Swanson D, Dickson BC, Suurmeijer AJH, Williamson R, Antonescu CR (2019) Expanding the Spectrum of Intraosseous Rhabdomyosarcoma: Correlation Between 2 Distinct Gene Fusions and Phenotype *Am J Surg Pathol* 43:695-702. doi: 10.1097/PAS.0000000000001227
3. Alaggio R, Zhang L, Sung YS, Huang SC, Chen CL, Bisogno G, Zin A, Agaram NP, LaQuaglia MP, Wexler LH, Antonescu CR (2016) A Molecular Study of Pediatric Spindle and Sclerosing Rhabdomyosarcoma: Identification of Novel and Recurrent VGLL2-related Fusions in Infantile Cases *Am J Surg Pathol* 40:224-235. doi: 10.1097/PAS.0000000000000538
4. Barr FG, Qualman SJ, Macris MH, Melnyk N, Lawlor ER, Strzelecki DM, Triche TJ, Bridge JA, Sorensen PH (2002) Genetic heterogeneity in the alveolar rhabdomyosarcoma subset without typical gene fusions *Cancer Res* 62:4704-4710
5. Bennicelli JL, Edwards RH, Barr FG (1996) Mechanism for transcriptional gain of function resulting from chromosomal translocation in alveolar rhabdomyosarcoma *Proc Natl Acad Sci U S A* 93:5455-5459. doi: 10.1073/pnas.93.11.5455
6. Bridge JA, Liu J, Qualman SJ, Suijkerbuijk R, Wenger G, Zhang J, Wan X, Baker KS, Sorensen P, Barr FG (2002) Genomic gains and losses are similar in genetic and histologic subsets of rhabdomyosarcoma, whereas amplification predominates in embryonal with anaplasia and alveolar subtypes *Genes Chromosomes Cancer* 33:310-321
7. Bridge JA, Sumegi J, Druta M, Bui MM, Henderson-Jackson E, Linos K, Baker M, Walko CM, Millis S, Brohl AS (2019) Clinical, pathological, and genomic features of EWSR1-PATZ1 fusion sarcoma *Mod Pathol*. doi: 10.1038/s41379-019-0301-1
8. C.M. C (2013) Ectomesenchymoma. In: Fletcher CDM BJ, Hogendoorn PCW, Mertens F (ed) *WHO classification of Tumours of soft tissue and bone*, 4th edn. IARC press, Lyon, p 191.
9. Carvalho SD, Pissaloux D, Crombe A, Coindre JM, Le Loarer F (2019) Pleomorphic Sarcomas: The State of the Art *Surg Pathol Clin* 12:63-105. doi: 10.1016/j.path.2018.10.004
10. Chen L, Shern JF, Wei JS, Yohe ME, Song YK, Hurd L, Liao H, Catchpoole D, Skapek SX, Barr FG, Hawkins DS, Khan J (2015) Clonality and evolutionary history of rhabdomyosarcoma *PLoS Genet* 11:e1005075. doi: 10.1371/journal.pgen.1005075
11. Chougule A, Taylor MS, Nardi V, Chebib I, Cote GM, Choy E, Nielsen GP, Deshpande V (2019) Spindle and Round Cell Sarcoma With EWSR1-PATZ1 Gene Fusion: A Sarcoma With Polyphenotypic Differentiation *Am J Surg Pathol* 43:220-228. doi: 10.1097/PAS.0000000000001183
12. D. M (2013) Li-Fraumeni syndrome. In: Fletcher CDM BJ, Hogendoorn PCW, Mertens F (ed) *WHO classification of Tumours of soft tissue and bone*, 4th edn. IARC press, Lyon, pp 379-381.

13. Dantonello TM, Leuschner I, Vokuhl C, Gfroerer S, Schuck A, Kube S, Nathrath M, Bernbeck B, Kaatsch P, Pal N, Ljungman G, Bielack SS, Klingebiel T, Koscielniak E, CWS (2013) Malignant ectomesenchymoma in children and adolescents: report from the Cooperative Weichteilsarkom Studiengruppe (CWS) *Pediatr Blood Cancer* 60:224-229. doi: 10.1002/pbc.24174
14. Dashti NK, Wehrs RN, Thomas BC, Nair A, Davila J, Buckner JC, Martinez AP, Sukov WR, Halling KC, Howe BM, Folpe AL (2018) Spindle cell rhabdomyosarcoma of bone with FUS-TFCP2 fusion: confirmation of a very recently described rhabdomyosarcoma subtype *Histopathology* 73:514-520. doi: 10.1111/his.13649
15. Dehner LP, Jarzembowski JA, Hill DA (2012) Embryonal rhabdomyosarcoma of the uterine cervix: a report of 14 cases and a discussion of its unusual clinicopathological associations *Mod Pathol* 25:602-614. doi: 10.1038/modpathol.2011.185
16. Folpe AL et al (2018) Mesenchymal chondrosarcomas showing immunohistochemical evidence of rhabdomyoblastic differentiation: a potential diagnostic pitfall. -
17. Folpe AL et al (2018) Sclerosing rhabdomyosarcoma in adults: report of four cases of a hyalinizing, matrix-rich variant of rhabdomyosarcoma that may be confused with ost... - PubMed - NCBI
18. Folpe AL, Graham RP, Martinez A, Schembri-Wismayer D, Boland J, Fritchie KJ (2018) Mesenchymal chondrosarcomas showing immunohistochemical evidence of rhabdomyoblastic differentiation: a potential diagnostic pitfall *Hum Pathol* 77:28-34. doi: 10.1016/j.humpath.2018.03.012
19. Furlong MA, Mentzel T, Fanburg-Smith JC (2001) Pleomorphic rhabdomyosarcoma in adults: a clinicopathologic study of 38 cases with emphasis on morphologic variants and recent skeletal muscle-specific markers *Mod Pathol* 14:595-603. doi: 10.1038/modpathol.3880357
20. Gripp KW (2005) Tumor predisposition in Costello syndrome *Am J Med Genet C Semin Med Genet* 137C:72-77. doi: 10.1002/ajmg.c.30065
21. Gronchi A, Collini P, Miceli R, Valeri B, Renne SL, Dagrada G, Fiore M, Sanfilippo R, Barisella M, Colombo C, Morosi C, Stacchiotti S, Casali PG, Dei Tos AP, Pilotti S (2015) Myogenic differentiation and histologic grading are major prognostic determinants in retroperitoneal liposarcoma *Am J Surg Pathol* 39:383-393. doi: 10.1097/pas.0000000000000366
22. Hettmer S, Archer NM, Somers GR, Novokmet A, Wagers AJ, Diller L, Rodriguez-Galindo C, Teot LA, Malkin D (2014) Anaplastic rhabdomyosarcoma in TP53 germline mutation carriers *Cancer* 120:1068-1075. doi: 10.1002/cncr.28507
23. Hettmer S, Teot LA, Kozakewich H, Werger AM, Davies KJ, Fletcher CD, Grier HE, Rodriguez-Galindo C, Wagers AJ (2015) Myogenic tumors in nevoid Basal cell carcinoma syndrome *J Pediatr Hematol Oncol* 37:147-149. doi: 10.1097/MPH.0000000000000115
24. Huang SC, Alaggio R, Sung YS, Chen CL, Zhang L, Kao YC, Agaram NP, Wexler LH, Antonescu CR (2016) Frequent HRAS Mutations in Malignant Ectomesenchymoma: Overlapping Genetic Abnormalities With Embryonal Rhabdomyosarcoma *Am J Surg Pathol*. doi: 10.1097/PAS.0000000000000612
25. Jo VY, Mariño-Enríquez A, Fletcher CD (2011) Epithelioid rhabdomyosarcoma: clinicopathologic analysis of 16 cases of a morphologically distinct variant of rhabdomyosarcoma *Am J Surg Pathol* 35:1523-1530. doi: 10.1097/PAS.0b013e31822e0907

26. Kodet R, Newton WA, Hamoudi AB, Asmar L (1991) Rhabdomyosarcomas with intermediate-filament inclusions and features of rhabdoid tumors. Light microscopic and immunohistochemical study *Am J Surg Pathol* 15:257-267
27. Kodet R, Newton WA, Hamoudi AB, Asmar L, Jacobs DL, Maurer HM (1993) Childhood rhabdomyosarcoma with anaplastic (pleomorphic) features. A report of the Intergroup Rhabdomyosarcoma Study *Am J Surg Pathol* 17:443-453
28. Koelsche C, Mynarek M, Schrimpf D, Bertero L, Serrano J, Sahm F, Reuss DE, Hou Y, Baumhoer D, Vokuhl C, Flucke U, Petersen I, Bruck W, Rutkowski S, Zambrano SC, Garcia Leon JL, Diaz Coronado RY, Gessler M, Tirado OM, Mora J, Alonso J, Garcia Del Muro X, Esteller M, Sturm D, Ecker J, Milde T, Pfister SM, Korshunov A, Snuderl M, Mechtersheimer G, Schuller U, Jones DTW, von Deimling A (2018) Primary intracranial spindle cell sarcoma with rhabdomyosarcoma-like features share a highly distinct methylation profile and DICER1 mutations *Acta Neuropathol* 136:327-337. doi: 10.1007/s00401-018-1871-6
29. Kohsaka S, Shukla N, Ameer N, Ito T, Ng CK, Wang L, Lim D, Marchetti A, Viale A, Pirun M, Socci ND, Qin LX, Sciort R, Bridge J, Singer S, Meyers P, Wexler LH, Barr FG, Dogan S, Fletcher JA, Reis-Filho JS, Ladanyi M (2014) A recurrent neomorphic mutation in MYOD1 defines a clinically aggressive subset of embryonal rhabdomyosarcoma associated with PI3K-AKT pathway mutations *Nat Genet* 46:595-600. doi: 10.1038/ng.2969
30. Legius E. BH (2013) Neurofibromatosis type 1. In: Fletcher CDM BJ, Hogendoorn PCW, Mertens F (ed) *WHO classification of Tumours of soft tissue and bone*, 4th edn. IARC press, Lyon, pp 386-387
31. Leuschner I, Newton WA, Schmidt D, Sachs N, Asmar L, Hamoudi A, Harms D, Maurer HM (1993) Spindle cell variants of embryonal rhabdomyosarcoma in the paratesticular region. A report of the Intergroup Rhabdomyosarcoma Study *Am J Surg Pathol* 17:221-230
32. Liu J, Guzman MA, Pezanowski D, Patel D, Hauptman J, Keisling M, Hou SJ, Papenhausen PR, Pascasio JM, Punnett HH, Halligan GE, de Chadarevian JP (2011) FOXO1-FGFR1 fusion and amplification in a solid variant of alveolar rhabdomyosarcoma *Mod Pathol* 24:1327-1335. doi: 10.1038/modpathol.2011.98
33. Maeda T, Chapman DL, Stewart AF (2002) Mammalian vestigial-like 2, a cofactor of TEF-1 and MEF2 transcription factors that promotes skeletal muscle differentiation *The Journal of biological chemistry* 277:48889-48898. doi: 10.1074/jbc.M206858200
34. Martinelli S, McDowell HP, Vigne SD, Kokai G, Uccini S, Tartaglia M, Dominici C (2009) RAS signaling dysregulation in human embryonal Rhabdomyosarcoma *Genes Chromosomes Cancer* 48:975-982. doi: 10.1002/gcc.20702
35. Martinez AP, Fritchie KJ, Weiss SW, Agaimy A, Haller F, Huang HY, Lee S, Bahrami A, Folpe AL (2019) Histiocyte-rich rhabdomyoblastic tumor: rhabdomyosarcoma, rhabdomyoma, or rhabdomyoblastic tumor of uncertain malignant potential? A histologically distinctive rhabdomyoblastic tumor in search of a place in the classification of skeletal muscle neoplasms *Mod Pathol* 32:446-457. doi: 10.1038/s41379-018-0145-0
36. Mentzel T, Katenkamp D (2000) Sclerosing, pseudovascular rhabdomyosarcoma in adults. Clinicopathological and immunohistochemical analysis of three cases *Virchows Arch* 436:305-311

37. Mentzel T, Kuhnen C (2006) Spindle cell rhabdomyosarcoma in adults: clinicopathological and immunohistochemical analysis of seven new cases *Virchows Arch* 449:554-560. doi: 10.1007/s00428-006-0284-4
38. Mosquera JM, Sboner A, Zhang L, Kitabayashi N, Chen CL, Sung YS, Wexler LH, LaQuaglia MP, Edelman M, Sreekantaiah C, Rubin MA, Antonescu CR (2013) Recurrent NCOA2 gene rearrangements in congenital/infantile spindle cell rhabdomyosarcoma *Genes Chromosomes Cancer* 52:538-550. doi: 10.1002/gcc.22050
39. Nascimento A.F. BFG (2013) Spindle cell/sclerosing rhabdomyosarcoma. In: Fletcher CDM BJ, Hogendoorn PCW, Mertens F (ed) *WHO classification of Tumours of soft tissue and bone*, 4th edn. IARC press, Lyon, pp 134-135.
40. Oberlin O, Rey A, Lyden E, Bisogno G, Stevens MC, Meyer WH, Carli M, Anderson JR (2008) Prognostic factors in metastatic rhabdomyosarcomas: results of a pooled analysis from United States and European cooperative groups *J Clin Oncol* 26:2384-2389. doi: 10.1200/jco.2007.14.7207
41. Parham D.M. BFG, Montgomery E.A., Nascimento A.F. (2013) Skeletal-muscle tumours. In: Fletcher CDM BJ, Hogendoorn PCW, Mertens F (ed) *WHO classification of Tumours of soft tissue and bone*, 4th edn. IARC press, Lyon, pp 127-135.
42. Parham DM, Barr F (2013) Rhabdomyomas. In: Fletcher CDM BJ, Hogendoorn PCW, Mertens F (ed) *WHO classification of Tumours of soft tissue and bone*, 4th edn. IARC press, Lyon, pp 124-126.
43. Paulson V, Chandler G, Rakheja D, Galindo RL, Wilson K, Amatruda JF, Cameron S (2011) High-resolution array CGH identifies common mechanisms that drive embryonal rhabdomyosarcoma pathogenesis *Genes Chromosomes Cancer* 50:397-408. doi: 10.1002/gcc.20864
44. Pipes GC, Creemers EE, Olson EN (2006) The myocardin family of transcriptional coactivators: versatile regulators of cell growth, migration, and myogenesis *Genes Dev* 20:1545-1556. doi: 10.1101/gad.1428006
45. Qualman S, Lynch J, Bridge J, Parham D, Teot L, Meyer W, Pappo A (2008) Prevalence and clinical impact of anaplasia in childhood rhabdomyosarcoma : a report from the Soft Tissue Sarcoma Committee of the Children's Oncology Group *Cancer* 113:3242-3247. doi: 10.1002/cncr.23929
46. Rekhi B, Gupta C, Chinnaswamy G, Qureshi S, Vora T, Khanna N, Laskar S (2018) Clinicopathologic features of 300 rhabdomyosarcomas with emphasis upon differential expression of skeletal muscle specific markers in the various subtypes: A single institutional experience *Ann Diagn Pathol* 36:50-60. doi: 10.1016/j.anndiagpath.2018.07.002
47. Rekhi B, Upadhyay P, Ramteke MP, Dutt A (2016) MYOD1 (L122R) mutations are associated with spindle cell and sclerosing rhabdomyosarcomas with aggressive clinical outcomes *Mod Pathol* 29:1532-1540. doi: 10.1038/modpathol.2016.144
48. Rubin BP, Nishijo K, Chen HI, Yi X, Schuetze DP, Pal R, Prajapati SI, Abraham J, Arenkiel BR, Chen QR, Davis S, McCleish AT, Capecchi MR, Michalek JE, Zarzabal LA, Khan J, Yu Z, Parham DM, Barr FG, Meltzer PS, Chen Y, Keller C (2011) Evidence for an unanticipated relationship between undifferentiated pleomorphic sarcoma and

- embryonal rhabdomyosarcoma *Cancer Cell* 19:177-191. doi: 10.1016/j.ccr.2010.12.023
49. Schoffski P, Wozniak A, Leahy MG, Aamdal S, Rutkowski P, Bauer S, Richter S, Grunwald V, Debiec-Rychter M, Sciort R, Georger B, Marreaud S, Collette S, Nzokirantevye A, Strauss SJ (2018) The tyrosine kinase inhibitor crizotinib does not have clinically meaningful activity in heavily pre-treated patients with advanced alveolar rhabdomyosarcoma with FOXO rearrangement: European Organisation for Research and Treatment of Cancer phase 2 trial 90101 'CREATE' *Eur J Cancer* 94:156-167. doi: 10.1016/j.ejca.2018.02.011
 50. Seki M, Nishimura R, Yoshida K, Shimamura T, Shiraishi Y, Sato Y, Kato M, Chiba K, Tanaka H, Hoshino N, Nagae G, Shiozawa Y, Okuno Y, Hosoi H, Tanaka Y, Okita H, Miyachi M, Souzaki R, Taguchi T, Koh K, Hanada R, Kato K, Nomura Y, Akiyama M, Oka A, Igarashi T, Miyano S, Aburatani H, Hayashi Y, Ogawa S, Takita J (2015) Integrated genetic and epigenetic analysis defines novel molecular subgroups in rhabdomyosarcoma *Nat Commun* 6:7557. doi: 10.1038/ncomms8557
 51. Shern JF, Chen L, Chmielecki J, Wei JS, Patidar R, Rosenberg M, Ambrogio L, Auclair D, Wang J, Song YK, Tolman C, Hurd L, Liao H, Zhang S, Bogen D, Brohl AS, Sindiri S, Catchpole D, Badgett T, Getz G, Mora J, Anderson JR, Skapek SX, Barr FG, Meyerson M, Hawkins DS, Khan J (2014) Comprehensive genomic analysis of rhabdomyosarcoma reveals a landscape of alterations affecting a common genetic axis in fusion-positive and fusion-negative tumors *Cancer discovery* 4:216-231. doi: 10.1158/2159-8290.cd-13-0639
 52. Shukla N, Ameer N, Yilmaz I, Nafa K, Lau CY, Marchetti A, Borsu L, Barr FG, Ladanyi M (2012) Oncogene mutation profiling of pediatric solid tumors reveals significant subsets of embryonal rhabdomyosarcoma and neuroblastoma with mutated genes in growth signaling pathways *Clin Cancer Res* 18:748-757. doi: 10.1158/1078-0432.CCR-11-2056
 53. Stock N, Chibon F, Binh MB, Terrier P, Michels JJ, Valo I, Robin YM, Guillou L, Ranchère-Vince D, Decouvelaere AV, Collin F, Birtwisle-Peyrottes I, Gregoire F, Aurias A, Coindre JM (2009) Adult-type rhabdomyosarcoma: analysis of 57 cases with clinicopathologic description, identification of 3 morphologic patterns and prognosis *Am J Surg Pathol* 33:1850-1859. doi: 10.1097/PAS.0b013e3181be6209
 54. Sumegi J, Streblow R, Frayer RW, Dal Cin P, Rosenberg A, Meloni-Ehrig A, Bridge JA (2010) Recurrent t(2;2) and t(2;8) translocations in rhabdomyosarcoma without the canonical PAX-FOXO1 fuse PAX3 to members of the nuclear receptor transcriptional coactivator family *Genes Chromosomes Cancer* 49:224-236. doi: 10.1002/gcc.20731
 55. Szuhai K, de Jong D, Leung WY, Fletcher CD, Hogendoorn PC (2014) Transactivating mutation of the MYOD1 gene is a frequent event in adult spindle cell rhabdomyosarcoma *J Pathol* 232:300-307. doi: 10.1002/path.4307
 56. Tsai JW, ChangChien YC, Lee JC, Kao YC, Li WS, Liang CW, Liao IC, Chang YM, Wang JC, Tsao CF, Yu SC, Huang HY (2019) The expanding morphological and genetic spectrum of MYOD1-mutant spindle cell/sclerosing rhabdomyosarcomas: a clinicopathological and molecular comparison of mutated and non-mutated cases *Histopathology* 74:933-943. doi: 10.1111/his.13819
 57. Watson S, Perrin V, Guillemot D, Reynaud S, Coindre JM, Karanian M, Guinebretiere JM, Freneaux P, Le Loarer F, Bouvet M, Galmiche-Rolland L, Larousserie F, Longchamp E, Ranchere-Vince D, Pierron G, Delattre O, Tirode F (2018)

- Transcriptomic definition of molecular subgroups of small round cell sarcomas *J Pathol* 245:29-40. doi: 10.1002/path.5053
58. Williamson D, Missiaglia E, de Reynies A, Pierron G, Thuille B, Palenzuela G, Thway K, Orbach D, Lae M, Freneaux P, Pritchard-Jones K, Oberlin O, Shipley J, Delattre O (2010) Fusion gene-negative alveolar rhabdomyosarcoma is clinically and molecularly indistinguishable from embryonal rhabdomyosarcoma *J Clin Oncol* 28:2151-2158. doi: 10.1200/jco.2009.26.3814
 59. Wong DD, van Vliet C, Gaman A, Giardina T, Amanuel B (2019) Rhabdomyosarcoma with FUS re-arrangement: additional case in support of a novel subtype *Pathology* 51:116-120. doi: 10.1016/j.pathol.2018.09.056
 60. Zin A, Bertorelle R, Dall'Igna P, Manzitti C, Gambini C, Bisogno G, Rosolen A, Alaggio R (2014) Epithelioid rhabdomyosarcoma: a clinicopathologic and molecular study *Am J Surg Pathol* 38:273-278. doi: 10.1097/pas.000000000000105

SERMENT D'HIPPOCRATE

Au moment d'être admise à exercer la médecine, je promets et je jure d'être fidèle aux lois
de l'honneur et de la probité.

Mon premier souci sera de rétablir, de préserver ou de promouvoir la santé dans tous ses
éléments, physiques et mentaux, individuels et sociaux.

Je respecterai toutes les personnes, leur autonomie et leur volonté, sans aucune
discrimination selon leur état ou leurs convictions. J'interviendrai pour les protéger si elles
sont affaiblies, vulnérables ou menacées dans leur intégrité ou leur dignité. Même sous la
contrainte, je ne ferai pas usage de mes connaissances contre les lois de l'humanité.
J'informerai les patients des décisions envisagées, de leurs raisons et de leurs conséquences.
Je ne tromperai jamais leur confiance et n'exploiterai pas le pouvoir hérité des circonstances
pour forcer les consciences.

Je donnerai mes soins à l'indigent et à quiconque me les demandera. Je ne me laisserai pas
influencer par la soif du gain ou la recherche de la gloire.

Admise dans l'intimité des personnes, je tairai les secrets qui me seront confiés. Reçue à
l'intérieur des maisons, je respecterai les secrets des foyers et ma conduite ne servira pas à
corrompre les mœurs.

Je ferai tout pour soulager les souffrances. Je ne prolongerai pas abusivement les agonies. Je
ne provoquerai jamais la mort délibérément.

Je préserverai l'indépendance nécessaire à l'accomplissement de ma mission. Je n'entreprendrai rien qui
dépasse mes compétences. Je les entretiendrai et les perfectionnerai pour assurer au mieux les services
qui me seront demandés.

J'apporterai mon aide à mes confrères ainsi qu'à leurs familles dans l'adversité.

Que les hommes et mes confrères m'accordent leur estime si je suis fidèle à mes promesses;
que je sois déshonorée et méprisée si j'y manque.

RESUME

Les rhabdomyosarcomes (RMS) sont des tumeurs malignes associées à une différenciation musculaire striée dont les 2 sous-types les plus fréquents sont le RMS alvéolaire (ARMS) et le RMS embryonnaire (ERMS). Les ARMS, de plus mauvais pronostic, présentent dans 85% une translocation conduisant à l'expression d'une protéine de fusion PAX3-FOXO1 ou PAX7-FOXO1. En pratique clinique, les équipes exigent souvent de connaître le statut de *FOXO1* pour stratifier la prise en charge des patients atteints. Notre objectif était de mettre au point un marqueur immunohistochimique pour le diagnostic différentiel ERMS/ARMS afin de réduire les indications au screening moléculaire. A partir de données transcriptomique et de la littérature, nous avons identifié 3 marqueurs putatifs: AP2 β , FABP4, et YAP1. Les études immunohistochimiques ne sont pas discriminantes dans ces 2 sous types de rhabdomyosarcomes.

L'analyse des lames de Tissu Micro-Array (TMA) de sarcomes pour la mise au point du marquage de FABP4 a permis d'identifier fortuitement une forte expression de FABP4 dans les liposarcomes (LPS) myxoïdes/à cellules rondes. L'expression de FABP4 a donc été secondairement étudiée dans ces tumeurs en comparant ses performances avec l'anticorps de référence, NY-ESO1. Nos résultats indiquent que FABP4 est très sensible dans les LPS myxoïdes/à cellules rondes, supérieur à NY-ESO1. Toutefois FABP4 est moins spécifique, car observé dans toutes les tumeurs adipeuses alors que l'expression de NY-ESO1 est restreinte aux LPS myxoïdes/cellules rondes et rarement observée dans les autres tumeurs myxoïdes. L'utilisation combinée de ces marqueurs pourrait donc être discutée pour le diagnostic des LPS myxoïdes/cellules rondes, permettant une épargne du screening moléculaire (jusqu'ici était systématique selon les recommandations de bonne pratique du réseau RRePS). NY-ESO1 devrait être utilisé en première intention et FABP4 utilisé en seconde en cas de négativité si l'aspect morphologique est évocateur.