



HAL
open science

Évaluation quantitative du coefficient apparent de diffusion cérébral foetal normal au cours du troisième trimestre : évolution et reproductibilité

Christophe Delaby

► To cite this version:

Christophe Delaby. Évaluation quantitative du coefficient apparent de diffusion cérébral foetal normal au cours du troisième trimestre : évolution et reproductibilité. Sciences du Vivant [q-bio]. 2019. dumas-02495960

HAL Id: dumas-02495960

<https://dumas.ccsd.cnrs.fr/dumas-02495960>

Submitted on 2 Mar 2020

HAL is a multi-disciplinary open access archive for the deposit and dissemination of scientific research documents, whether they are published or not. The documents may come from teaching and research institutions in France or abroad, or from public or private research centers.

L'archive ouverte pluridisciplinaire **HAL**, est destinée au dépôt et à la diffusion de documents scientifiques de niveau recherche, publiés ou non, émanant des établissements d'enseignement et de recherche français ou étrangers, des laboratoires publics ou privés.

Université de Bordeaux

U.F.R DES SCIENCES MÉDICALES

Année 2019

Thèse N° 3169

Thèse pour l'obtention du
DIPLÔME D'ÉTAT de DOCTEUR EN MÉDECINE
DES : Radiodiagnostic et imagerie médicale

Présentée et soutenue publiquement le 17 octobre 2019 à Bordeaux
Par Christophe DELABY, né le 10/02/1990 à Paris (XIII)

**Évaluation quantitative du coefficient apparent de diffusion
cérébral foetal normal au cours du troisième trimestre :
évolution et reproductibilité**

Directrice de thèse :

Madame le Docteur Lydie CHERIER

Rapporteur de thèse :

Madame le Professeur Kathia CHAUMOITRE

Membres du Jury :

Monsieur le professeur Jean-François CHATEIL	Président du jury
Monsieur le Professeur Dominique DALLAY	Juge
Monsieur le Professeur Thomas TOURDIAS	Juge
Madame le Docteur Lydie CHERIER	Juge
Monsieur le Docteur Sébastien CABASSON	Juge

Université de Bordeaux

U.F.R DES SCIENCES MÉDICALES

Année 2019

Thèse N° 3169

Thèse pour l'obtention du
DIPLÔME D'ÉTAT de DOCTEUR EN MÉDECINE
DES : Radiodiagnostic et imagerie médicale

Présentée et soutenue publiquement le 17 octobre 2019 à Bordeaux
Par Christophe DELABY, né le 10/02/1990 à Paris (XIII)

**Évaluation quantitative du coefficient apparent de diffusion
cérébral foetal normal au cours du troisième trimestre :
évolution et reproductibilité**

Directrice de thèse :

Madame le Docteur Lydie CHERIER

Rapporteur de thèse :

Madame le Professeur Kathia CHAUMOITRE

Membres du Jury :

Monsieur le professeur Jean-François CHATEIL

Président du jury

Monsieur le Professeur Dominique DALLAY

Juge

Monsieur le Professeur Thomas TOURDIAS

Juge

Madame le Docteur Lydie CHERIER

Juge

Monsieur le Docteur Sébastien CABASSON

Juge

Remerciements

Aux membres du jury

A Monsieur le président du jury Mr le Professeur Jean-François Chateil

Vous me faites l'honneur et le plaisir de présider le jury de ma thèse. Votre compétence et votre expérience ont une très grande valeur à mes yeux. Je vous remercie pour votre disponibilité tout au long de mon internat.

Soyez assuré, monsieur et mon profond respect et de ma profonde considération.

A Monsieur le Professeur Dominique Dallay

Vous me faites l'honneur de juger cette thèse. Votre compétence et votre expérience font référence. Soyez assuré, monsieur, de mon profond respect et de ma profonde considération.

A Monsieur le Professeur Thomas Tourdias

Vous me faites l'honneur de juger cette thèse. Veuillez accepter mes sincères remerciements pour votre accueil au sein de votre spécialité et service, votre enseignement et votre bienveillance. Soyez assuré, monsieur de mon profond respect et de ma profonde considération.

A Monsieur le Docteur Sébastien Cabasson

Vous me faites l'honneur de juger cette thèse. Votre compétence et vos qualités humaines font l'unanimité. Soyez assuré, monsieur de mon profond respect et de ma profonde considération.

A Madame le Docteur Lydie Cherier

Je te remercie de m'avoir confié ce projet et accompagné tout au long de ce travail et de cette étape importante de mes études médicales.

Merci pour ta disponibilité, ton soutien, et ton investissement tout au long de la préparation de ce travail de thèse.

Tu m'as fait découvrir et aimé cette spécialité que je ne connaissais pas. Travailler à tes côtés pendant 6 mois a été pour moi un vrai plaisir, et j'espère que nous aurons l'occasion de travailler de nouveau ensemble à l'avenir.

A Madame le Professeur Kathia Chaumoitre

Vous me faites l'honneur de juger l'intérêt scientifique de ce travail. Veuillez trouver ici l'expression de ma sincère reconnaissance. Merci pour vos conseils avisés. Soyez assurée, madame, de mon profond respect et de ma profonde considération.

A mes amis du collège/lycée :

A Arnaud, une rencontre autour d'un banc entre deux élèves un peu perdus. Que de moments partagés depuis cette rencontre. Merci pour ces nombreuses heures à jouer ensemble, que ce soit derrière un écran ou autour d'un billard. Merci d'avoir toujours été là.

A Benoit, mon binôme de TP, aussi précis dans l'expérimentation et truqueur que moi. Merci pour tous ces longs weekends chez tes parents ou à la ferme, loin de tout... surtout de l'électricité. Merci pour tous ces rires et ces moments de détente.

A Aurélien, toi qui a le plus la bougeotte parmi nous et qui a fini par me rejoindre à Bordeaux. Merci de veiller sur nous et de maintenir ces longues amitiés, tu es celui qui nous tien liés. Merci pour ta gentillesse et ta disponibilité.

A Lucie, que de chemin parcouru depuis nos cours de techno partagés en 5ème. Merci pour ces tous moments qui m'ont fait grandir et mûrir.

A Amélie, toi qui me connais depuis le plus longtemps. Merci pour ton sourire et ton rire communicatif. Pour ta bienveillance envers les gens, toujours.

A Mélanie, pour ces fous rires, de Montoire à Amsterdam. Pour ces pantalons toujours aussi blancs. Merci.

A Sabrina, pour ta chaleur de vivre et ton franc parler. Merci de partager la vie d'Arnaud et de le rendre heureux.

Aux autres, que je ne côtoie plus mais qui ont compté.

A mes amis d'externat :

A Caius, pour ces longues heures à tout faire sauf travailler. Merci pour ta malice et ta débrouillardise (que d'aucun appelleraient « chance »). Merci pour tous ces moments du matin au soir, du soir au matin à rire et à bien vivre.

A Florian et Lou, même sur ces pages, je ne peux plus vous séparer. En deux ans de vie commune, vous m'avez beaucoup fait grandir, chacun à votre façon. Merci d'avoir été là pour m'accompagner tout au long de cette période agitée. Merci pour tous ces bons moments de rire et de détente à base de Monsieur Figrim, la « Tortue » et Croq'bisous.

A Clément, merci pour ta gentillesse, ton humanité et tes conseils. Tu es la définition d'un ami. Merci pour ces longues années tourangelles, hâte d'en connaître d'autres ailleurs.

A Céline et Sophie, je n'aurais pu souhaiter mieux pour mes deux compères et je pense qu'eux non plus. Merci pour tous les moments partagés ensemble et les futurs à venir.

A Alizée, Elodie, Alexis, Anne-Laure, Manon, merci pour tous ces bons moments partagés.

A Marie, merci de m'avoir aidé à prendre conscience de ce que je pouvais être.

A Jeanne, merci pour tous ces moments partagés ensemble, ces longues soirées autour d'un dîner, d'un verre ou à visionner un bon film. Merci d'avoir été là pour moi.

A Camille, merci pour ton soutien et ton aide précieuse depuis longtemps maintenant. Merci de me comprendre même quand il n'y a rien à comprendre.

Aux autres, merci.

A mes amis d'internat :

A la peau à Pau, Caza, Alizée, Amaury, Charles, Véro, Sarah, Brice, Céline, merci pour ces 6 premiers mois d'internat qui n'auraient pu être mieux. Les premiers pas sur les skis, les innombrables soirées et fou rires.

Tous les internes disent que les rencontres du premier semestre restent, je crois que cela se confirme.

Merci d'avoir continué l'aventure 1 an de plus au foyer, à base de barbecue et de déjeuners post gardes gargantuesques.

Pour ce petit jacuzzi parti bien trop tôt.

Merci pour cette merveilleuse idée d'organiser une crémaillère avant même d'avoir déballé le premier carton.

Aux « montois », Olivier, Chocho, Philippe, Gino, merci de m'avoir accueilli comme un vrai montois (chrismdm). Merci pour tous ces moments partagés depuis ces belles rencontres. A ces amitiés qui dureront longtemps.

Aux gens de Bordeaux ou d'ailleurs, Kim, ADP, Camille, Caro, Toto, Besnard, JB, Laurent, merci pour ces 3 dernières années, les multiples brunchs, les vacances en Bretagne, les après-midi matchs (champions du monde !) et multiples soirées. A celles à venir.

Au journal de la chasteté, Alexis, Lucile, Philippine, merci à tous les 3 pour cette bonne humeur permanente et cette motivation à toute épreuve. Merci pour ces fous rires incontrôlables, et cette spontanéité. Merci pour votre soutien et vos nombreux conseils. Que de souvenirs en 2 petites années avec vous au cours de ces nombreuses journées entières à rire et à bien vivre. Hâte de pouvoir en partager d'autres.

Aux gens de l'internat de Bordeaux, Corentin, Marc, Pauline, Julie, Marie, Muriel, Sophie, Claire-Mo, merci pour ces 6 premiers mois à Bordeaux qui m'ont permis de découvrir la ville et ses environs. Merci pour ces premières fêtes, la découverte du squash et les bons moments.

A l'internat de Pau V2, Albrice, Hugo, Clément, Aurore, Charline, merci pour cette seconde jeunesse. Merci pour ces 6 mois de détente, soirées, ski, bonne bouffe, potins et remises en question. Je ne pensais pas rencontrer autant de personnes qui comptent après 3 ans d'internat. A tous les futurs moments partagés ensemble.

A mes cointernes de promo ou non, Cédric, Clémence, Eva, François, Juliette, Joseph, Maxime, Pedro, Pierre-Antoine, merci pour ces 5 ans et ces nombreux moments, de Paris à Bayonne. Merci d'aller toujours trop loin.

A mes autres cointernes, Agnès, Benjamin, Lydia, Godefroy, Romane, Sibylle, Nico, Camille, Manu, Yves-Olivier Pauuuuuuul, aux autres que je ne cite pas car ils sont trop nombreux, avec qui j'ai eu la chance, ou non de partager un ou plusieurs stages. Merci pour ces bons moments au travail ou ailleurs. Le temps passe bien plus vite avec que sans vous.

Aux nouvelles belles rencontres, Julie, Guillaume, Élise, Christina, Marilou, Camille, Gaëtan, Sarah, merci pour les moments passés ensemble au cours de cette dernière année. Je sais qu'il y en aura beaucoup d'autres.

Aux chefs et collègues avec qui j'ai pu travailler,

A l'équipe médicale de Pau pour votre accueil et votre gentillesse. A l'équipe de Bergonié pour les moments passés en stage et en dehors sur un cours de Padel. A l'équipe de Saint André, parce que c'est bien plus simple d'apprendre et de travailler en s'amusant. Aux équipes de neuroradiologie et de thorax. A l'équipe de radio pédiatrie pour leur gentillesse et leur patience. A la clinique du sport pour leur transmission de connaissance dans la bonne humeur.

A l'équipe d'imagerie de la femme pour m'avoir donné envie de réaliser ce travail.

A Thomas, le meilleur manipulateur qui soit, même si je ne connais tes talents qu'en dehors du travail. J'attends toujours ton one-man-show d'accents et d'imitations.

A tous les autres manipulateurs avec qui j'ai aimé travaillé.

A ma famille :

A mes parents, merci pour votre amour, votre soutien, vos encouragements constants tout au long de ces années. Que le temps a passé depuis ce petit garçon qui essaie de comprendre quelque chose aux multiples radiographies passées chaque année.

Merci d'avoir toujours cru en moi et d'avoir été là pour moi. Je vous aime.

A ma sœur, merci pour ton soutien et tes encouragements. Merci pour ton humour et tes bons mots. Merci pour cette complicité plus distante mais toujours présente. Merci pour ton intelligence et ta culture que je continue à admirer et envier. A croire que je ne me suis pas trop mal « remis de mon échec » finalement.

A mes grands-parents, merci mamie pour ton affection ta gentillesse et ta bienveillance. Merci pour ton sourire qui continue à me rappeler mon enfance avec nostalgie. Merci papy pour avoir supporté et accompagné dès mon jeune âge cet irrésistible envie de jouer... et de gagner. A papy Henri et Kiki, pour votre soutien et vos encouragements.

A mon parrain, merci pour ton soutien et tes pensées malgré la distance.

A Isabelle, pour ton précieux soutien tout au long de cette longue aventure. Merci d'être là, de me supporter et de me soutenir. Merci de me transmettre ta curiosité et ton regard émerveillé sur le monde. Merci de faire de moi un homme meilleur. Merci d'avance pour les longues années à venir. Je t'aime.

A tous les autres que j'aurais pu oublier, merci.

Table des matières

Remerciements	3
Table des matières	10
Résumé	11
Abstract	13
Liste des abréviations	15
Liste des tableaux	16
Liste des figures	17
Généralités	
Étude	
Avant-propos	18
1. Historique	19
2. Principes généraux de l'IRM	21
2.1. Bases physiques	21
2.2. Signal	23
2.2.1. T1	23
2.2.2. T2	25
2.2.3. Paramètres supplémentaires	26
2.2.4. Bruits	27
2.2.5. Artefacts	27
2.3. L'IRM en pratique	28
3. L'IRM fœtale	29
3.1. Principes techniques et cadre légal	29
3.2. Indications et timing de réalisation	31
3.3. Séquences utilisées en routine	32
3.4. Les nouvelles séquences	33
3.5. Diffusion fœtale	35
3.6. Maturation cérébrale et diffusion	37
3.7. Perspectives	38
4. Notre étude	40
Conclusion	59
Bibliographie	60
Serment d'Hippocrate	73

Résumé

Évaluation quantitative du coefficient apparent de diffusion cérébral fœtal normal au cours du troisième trimestre : évolution et reproductibilité

Contexte : L'IRM cérébrale fœtale est devenue au cours de la dernière décennie un outil diagnostique indispensable en complément d'un bilan échographique complet. Certaines études suggèrent que l'évaluation quantitative du coefficient apparent de diffusion cérébral pourrait permettre une évaluation de la maturation fœtale et la détection d'éventuelles anomalies.

Objectifs : L'objectif de cette étude était de proposer une méthode de mesure quantitative du coefficient apparent de diffusion (ADC) à l'aide d'une imagerie de diffusion afin de d'évaluer sa faisabilité en routine, sa reproductibilité, et son évolution en fonction de l'âge et du site anatomique.

Méthodes : Nous avons analysé de façon rétrospective les IRM cérébrales fœtales normales réalisées entre avril 2017 et novembre 2018 dans notre Centre Hospitalier à l'aide d'une IRM 1,5 Tesla. Pour chaque fœtus, des mesures du coefficient apparent de diffusion ont été effectuées au niveau des substances blanches frontales et occipitales, des centres semi ovales, des thalami, du pont et du cervelet.

Ces mesures ont été effectuées par deux opérateurs différents et sur deux consoles différentes. Nous avons évalué la reproductibilité intra opérateur, inter opérateur et inter console à l'aide d'un modèle linéaire mixte multivarié par site anatomique avec un intercept aléatoire.

L'évaluation de l'ADC en fonction du terme a été effectuée à l'aide d'un modèle univarié linéaire mixte par site anatomique.

Résultats : Les mesures de l'ADC ont pu être effectuées chez 100 % des 19 patients inclus pour l'étude.

Nous avons retrouvé une différence significative mais faible inter opérateur au niveau des thalami ($p=0,026$), et de la substance blanche frontale ($p=0,000$) et occipitale ($p=0,026$).

Il n'a pas été retrouvé de différence significative entre les deux consoles de mesures. Les valeurs côté droit et côté gauche étaient comparables.

Nous n'avons pas mis en évidence de variation significative de l'adc au cours du troisième trimestre, même s'il existait une tendance à la baisse au niveau des du cervelet, de la substance blanche occipitale et du pont. Il existait une tendance à la hausse au niveau des thalami et de la substance blanche frontale.

Conclusion : L'évaluation de l'ADC cérébral fœtal apparaît faisable en routine avec une interprétabilité de 100 % de l'échantillon.

Il existait une variabilité inter opérateur significative mais faible pour certains sites anatomiques.

Nous n'avons pas mis en évidence de variation significative de l'ADC au cours du troisième trimestre de grossesse, mais nous retrouvons certaines tendances déjà décrites dans la littérature.

Abstract :

Quantitative evaluation of the apparent diffusion coefficient of normal fetal brain over the course of the third trimester: changes and reproducibility

Context: Over the past decade, fetal brain MRI has become an indispensable tool in addition to a full ultrasound assessment. Some studies have suggested that quantitative evaluation of the apparent diffusion coefficient of brain could allow for evaluation fetal maturation and the detection of possible anomalies.

Objectives: The objective of this study was to propose a specific protocol using a diffusion-weighted imaging sequence with quantitative measurement of ADC of the fetal brain during the third trimester of pregnancy, first to evaluate the feasibility and reproducibility, and then to appreciate the variation regarding the location within the brain and the gestational age.

Methods: We retrospectively analyzed the brain MRIs of normal fetuses taken between April 2017 and November 2018 at our institution with a 1,5 Tesla MRI device. For each fetus, measurements of the apparent coefficient of diffusion were taken at the level of the frontal and occipital white matter, the semi-oval centers, the thalami, the pons, and the cerebellum.

These measurements were carried out by two different operators and on two different workstations. We evaluated the intra-operator, the inter-operator, and the inter-console reproducibility using a multivariate linear mixed model per anatomical site with a random intercept.

Evaluation of the ADC as a function of the term was performed using a univariate linear mixed model per anatomical site.

Results: Measurements of the ADC could be made in all of the 19 patients included in the study.

We found a significant difference but low inter-operator reproducibility at the level of the thalami ($p=0.026$), and the frontal ($p=0.000$) and the occipital ($p=0.026$) white matter.

No significant difference was found between the two measurement consoles.

The values for the left side and the right side were comparable.

We also did not find that there was significant variation of the ADC over the course of the third trimester, even though there was a decreasing trend at the level of the cerebellum, the occipital white matter, and the pons. There was an increasing trend at the level of the thalami and the frontal white matter.

Conclusion: Routine evaluation of the fetal brain ADC appeared to be feasible, with an interpretability of 100% for the sample.

There was significant inter-operator variability, but it was low for certain anatomical sites.

We did not find evidence of significant variation of the adc over the course of the third trimester of pregnancy, although we did notice certain trends already described in the literature.

Liste des abréviations

IRM : Imagerie par résonance magnétique
ADC : Apparent diffusion coefficient ou coefficient apparent de diffusion
DWI : Diffusion Weighted Imaging
CHU : Centre Hospitalo Universitaire
RMN : résonance magnétique nucléaire
TR : Temps de répétition
TE : Temps d'écho
FOV : Field of view ou champ de vue
TDM : tomodensitométrie
CPDPN : Centre pluridisciplinaire de diagnostic prénatal
EG : Echo de gradient
ES : Echo de spin
EPI : Echo planar imaging ou imagerie écho planaire
CMV : Cytomégalovirus
ROI : Region of interest ou région d'intérêt
AIC : Akaike information criteria ou critère d'information d'Akaike
CSO : Centre semi ovale
SA : Semaine d'aménorrhée
CI : Confidence interval ou intervalle de confiance

Liste des tableaux

Tableau 1. Average ADC values expressed as 10^{-5} mm²/s for the two operators as a function of the console used.

Tableau 2. The Pearson correlation coefficients according to the operator and the measurement console.

Tableau 3. Comparison of the measurements according to the side, the operator, and the console for each area of interest.

Tableau 4. Parameters of the linear mixt models.

Tableau 5. Comparisons with previously available fetal brain adc values (10^{-5} mm²/s) in the literature.

Liste des figures

Généralités

Figure 1. Mouvement de précession du moment magnétique de spin autour d'un champ magnétique.

Figure 2. Déroulement de l'expérience RMN.

Figure 3. Représentation de T1 et de la variation de Mz en fonction du temps.

Figure 4. Variations de MZ en fonction du temps représentées pour trois tissus différents.

Figure 5. Représentation de T2 et de la variation de Mxy en fonction du temps

Figure 6. Variations de Mxy en fonction du temps représentées pour trois tissus différents.

Figure 7. Illustration des gradients appliqués afin d'obtenir une séquence de diffusion.

Étude

Figure 8. ROI traced within different anatomical sites in a fetus at 31 weeks of amenorrhea.

Figure 9. Flowchart.

Figure 10. Inter operator agreement between 1 and 2. Bland-Altman plots showing the difference of slope between the two operator in frontal white matter.

Figure 11. Regression analysis of adc values for the different fetal brain areas studied and correlation with gestationnal age in weeks of amenorrhea.

Avant-propos

L'imagerie par résonance magnétique (IRM) fœtale fait aujourd'hui partie intégrante des outils de dépistages et de diagnostic anténatal (1, 2). Son utilisation progresse d'années en années et son recours devient systématique pour certaines indications (3, 4).

L'exploration cérébrale fœtale par IRM permet d'apprécier au mieux les biométries fœtales mais aussi l'anatomie cérébrale fœtale afin de définir précisément une éventuelle malformation (2, 5, 6).

Elle est également utilisée afin d'étudier la maturation cérébrale, que ce soit grâce à l'observation de la formation des différentes structures, soit à travers celle de la giration.

Plusieurs facteurs peuvent être responsables d'une variation de signal de la substance blanche comme des lésions clastiques ou infectieuses (7).

Dans ce contexte, l'évaluation du coefficient apparent de diffusion (ADC) fœtal présente l'intérêt d'être une mesure quantitative et pourrait permettre une évaluation objective de cette maturation cérébrale.

Notre étude mono centrique rétrospective réalisée au CHU de Bordeaux a pour but d'évaluer l'évolution quantitative du coefficient apparent de diffusion cérébrale fœtal normal au cours d'une grossesse et d'étudier les possibilités d'utilisation et d'interprétation de cette technique en routine et de façon reproductible en accord avec les données actuelles de la littérature. Elle permettra la réalisation d'un protocole de réalisation et d'interprétation de diffusion anténatale.

1. Historique :

Le principe physique de la résonance magnétique a été décrit en 1946 par Bloch et Purcell (prix Nobel de physique en 1952).

Le corps humain est composé de différents organes et tissus dont chacun présente des caractéristiques différentes en terme de composition moléculaires et notamment des teneurs en eau (et donc en noyau d'hydrogène).

L'IRM permet de visualiser et de quantifier ces différences de composition moléculaires.

On sait depuis les années 1960 que les tissus cancéreux possèdent des caractéristiques différentes de celles des tissus sains.

Le développement de l'IRM dans les années 1970 fait suite à la volonté médicale et sociétale de vaincre le cancer.

Une détection plus précoce, plus efficace, non invasive et de façon externe de ces maladies devaient permettre d'éradiquer cette maladie.

Damadian en 1971 montre que les T1 et T2 des tissus cancéreux et normaux sont différents (8).

Les premières images réalisées grâce à une IRM datent de 1973 par Lauterbur (tubes remplis d'eau), et la première image d'un doigt humain in vivo en 1977 par Mansfield (9). En 1977 également, Damadian réalisa la première image d'abdomen humain (10).

La première IRM a ensuite rapidement pu être commercialisée dès 1980.

La première IRM commercialisée en France date de 1985 (11).

L'IRM présente l'avantage d'être comme l'échographie, une technique d'imagerie non irradiante, et par conséquent non ionisante.

Alors que les rayons X utilisés au cours des radiographies et tomodensitométries entraînent des modifications de structures définitives des tissus étudiés dont les effets sont dépendants de la dose reçue par le patient et peuvent être délétères.

Elle présente également l'avantage d'apporter une meilleure résolution en contraste pour l'étude des structures riches en eau, et notamment l'étude encéphalique.

Peu à peu, les indications de l'IRM se sont élargies, aussi bien en terme de structure étudiée (encéphale, organes abdominaux, imagerie ostéo-articulaire) qu'en terme de patient exploré, notamment avec le développement pédiatrique.

La première IRM fœtale décrite eut lieu en 1983 par Smith (12).

Les utilisations initiales courantes ont concerné l'étude maternelle (13), placentaire (14), ou l'étude des volumétries fœtales du fait d'importants artefacts de mouvement secondaire aux séquences longues qui ne permettaient pas une étude précise de l'anatomie fœtale.

L'émergence des séquences d'imagerie rapide a permis dans les années 1990 le développement de l'étude du fœtus de façon plus précise. Elle a rendu possible la caractérisation tissulaire des anomalies reproductible et quasi routinière dans le cadre d'une pathologie (15).

D'autres séquences comme les séquences de diffusion peuvent être réalisées. L'intérêt est débattu, puisqu'elles sont non consensuelles et parfois d'interprétation singulière.

Ainsi, afin d'élargir l'utilisation de cette technique et d'obtenir une interprétation robuste, il nous a paru intéressant d'étudier l'utilisation de ces séquences en routine et d'établir un protocole de mesure du coefficient apparent de diffusion, en accord avec la littérature actuelle sur le sujet.

2. Principes généraux de l'IRM

2.1. Bases physiques

L'imagerie par résonance magnétique est une technique d'imagerie non ionisante reposant sur le principe de la résonance magnétique nucléaire (RMN).

L'IRM est une technique basée sur l'observation de la RMN des protons hydrogène H de l'eau. En effet, l'eau constitue environ 70 % du corps humain et le proton H est naturellement abondant et très sensible. Ainsi on pourra obtenir une image de la répartition en eau dans les différents tissus du patient.

L'IRM et la RMN ont pour base le même effet physique : la possibilité pour certains noyaux atomiques d'interagir avec un champ magnétique (16, 17, 18, 19, 20). Pour que cette interaction soit observée, le noyau doit avoir un spin nucléaire non-nul. Le spin nucléaire est une caractéristique quantique intrinsèque du noyau de la même façon que sa masse et sa charge, il peut prendre des valeurs entières ou demi-entières : 0, 1/2, 1 et 3/2 pour les noyaux les plus courants. Le spin de H est de 1/2. En présence d'un champ magnétique B_0 , le spin nucléaire donne naissance à un moment magnétique de spin μ dont l'amplitude est proportionnelle à la valeur du spin. Cet effet n'est donc observable que si le spin est non nul. Le moment μ est animé d'un mouvement de précession autour de l'axe de B_0 , tel une toupie autour de la verticale, avec une pulsation propre ω_0 proportionnelle à l'intensité B_0 (Fig 1.)

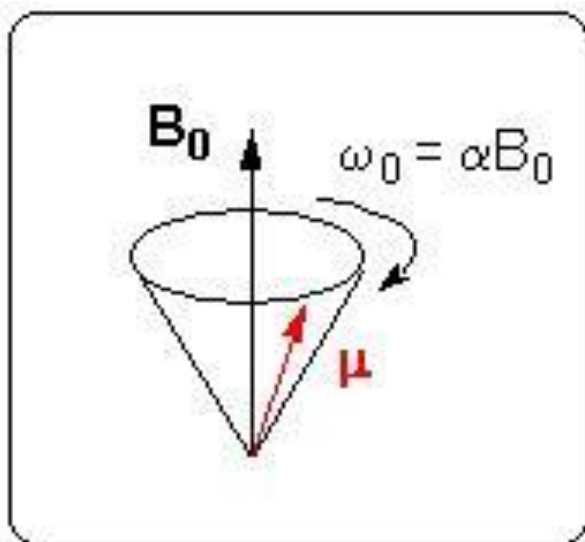


Figure 1. Mouvement de précession du moment magnétique de spin autour d'un champ magnétique (19).

Une fois ce moment μ placé en mouvement de précession autour d'un champ B_0 on va perturber ce mouvement à l'aide d'un deuxième champ magnétique B_1 appliqué pendant un court instant. Celui-ci provoque une déviation de la trajectoire de μ , qui prendra fin une fois B_1 disparu. μ retrouve alors son mouvement initial en présence de B_0 seul. Ce retour à l'équilibre s'accompagne d'une émission d'ondes électromagnétiques que l'on peut détecter : c'est le signal mesuré en RMN et IRM.

Si l'on s'intéresse maintenant à un ensemble de spins non nuls, et que l'on applique un champ magnétique statique B_0 , tous les moments μ tournent autour de l'axe de B_0 avec une pulsation propre ω_0 . La résultante de l'ensemble des moments est une aimantation M alignée suivant B_0 (Figure 2a). Nous nous intéressons maintenant à cette aimantation résultante M .

On applique ensuite un champ B_1 dans une direction perpendiculaire à B_0 . Les moments magnétiques subissent maintenant l'action de la résultante $B_0 + B_1$ qui a pour effet de déplacer M autour de l'axe de B_1 (Figure 2b).

Une fois que M a basculé dans le plan perpendiculaire à B_0 , on coupe le champ B_1 . Le système est alors hors-équilibre et l'aimantation M tend à retrouver sa position initiale en présence de B_0 seul. On observe un retour à l'équilibre (Figure 2c) qui s'accompagne d'une émission d'onde électromagnétique que l'on peut détecter : c'est le signal de RMN.

Ce signal RMN est ensuite rendu lisible par grâce à une transformation mathématique : la transformée de Fourier.

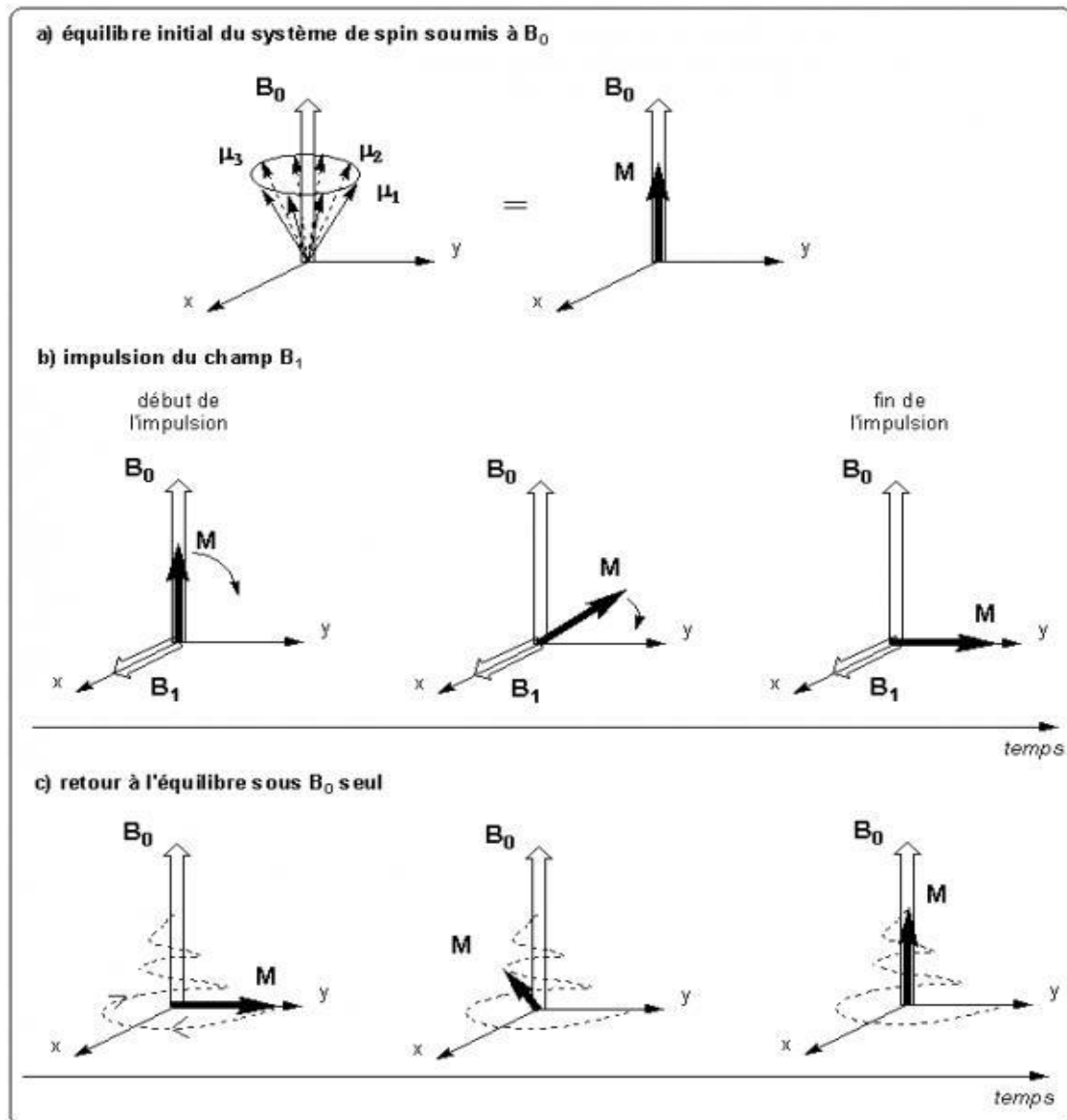


Figure 2. Déroulement de l'expérience RMN (19)

2.2. Signal IRM

Le signal IRM est dépendant de 3 facteurs tissulaires : le T1, le T2, et la densité protonique (21, 22, 23, 24).

Le T1 et le T2 peuvent varier considérablement d'un tissu à l'autre et peuvent donc être utilisés pour construire des images afin de les différencier.

La densité en protons influence elle aussi directement l'intensité du signal IRM. Là où il y a peu de protons le signal sera faible, là où ils sont nombreux le signal sera élevé,

mais dans le corps humain la densité protonique change peu d'une région à l'autre. Au maximum, on retrouve des variations de 15 à 20 % au sein des tissus mous.

2.2.1 T1

Quand l'aimantation B1 est stoppée, le système tend à retrouver progressivement son état initial. L'aimantation longitudinale M_z qui était devenue nulle se met à croître de nouveau pour retrouver peu à peu sa valeur de départ que nous noterons désormais M_{z0} . L'aimantation transversale M_{xy} quant à elle entame sa décroissance pour tendre assez rapidement vers zéro, sa valeur initiale.

La loi suivie pour la croissance de M_z est une fonction de type exponentielle qui tend à rejoindre la valeur d'équilibre M_{z0} .

T_1 est appelé temps de relaxation longitudinale. Lorsqu'il s'écoule un temps T_1 , M_z aura récupéré 63 % de sa valeur d'équilibre (Figure 3).

L'idée serait de mesurer les aimantations z à un moment choisi et de leur attribuer, en vue de la construction d'une image, des niveaux de gris qui seraient fonction de leur intensité. Il est d'usage de projeter vers le blanc les signaux élevés et vers le noir les signaux faibles (Figure 4).

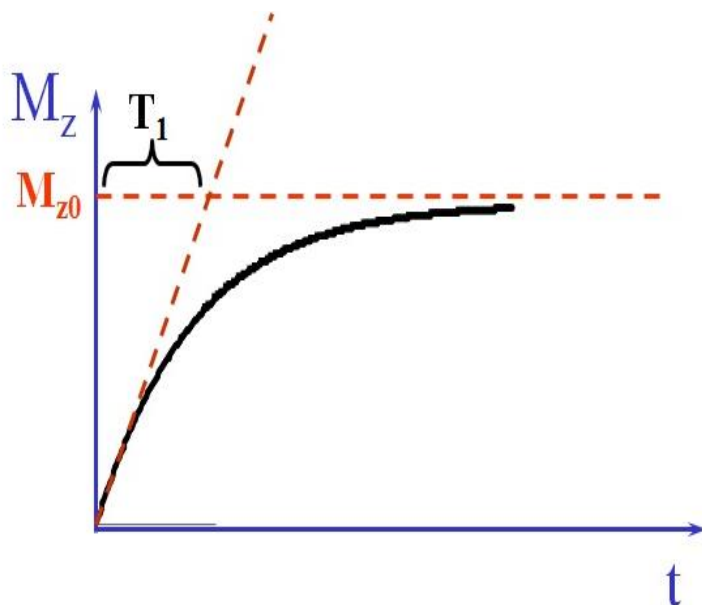


Figure 3. Représentation de T_1 et de la variation de M_z en fonction du temps (21).

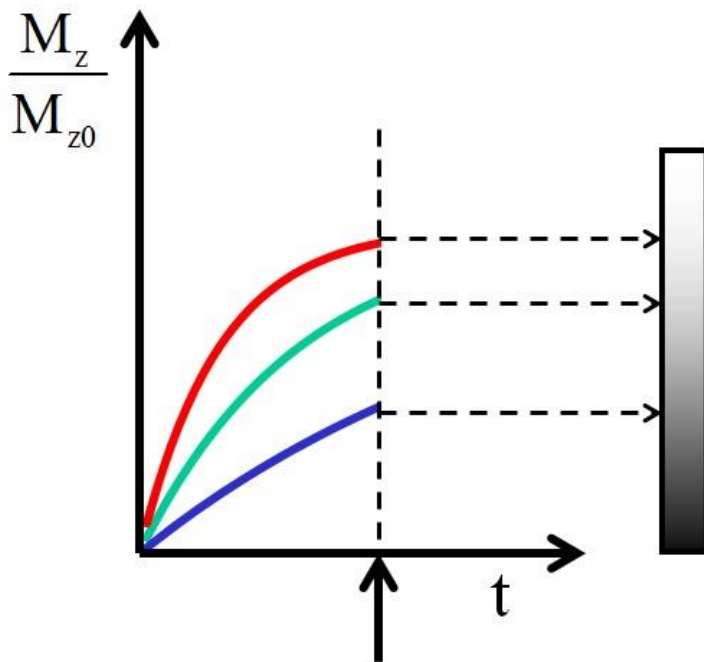


Figure 4. Variations de MZ en fonction du temps représentées pour trois tissus différents (21).

2.2.2. T2

Tout comme l'aimantation longitudinale, l'aimantation transversale tend à retrouver son état antérieur, à savoir une valeur nulle, dès lors que s'éteint le champ magnétique B1.

Le vecteur Mxy, en rotation autour de B0 diminue progressivement.

La loi suivie est une exponentielle décroissante.

T2 est toujours beaucoup plus court (environ 10 fois) que T1.

T2 est appelé temps de relaxation transversale. Lorsqu'il s'écoule un temps T2, Mxy aura été réduit de 33 % de sa valeur initiale (Figure 5).

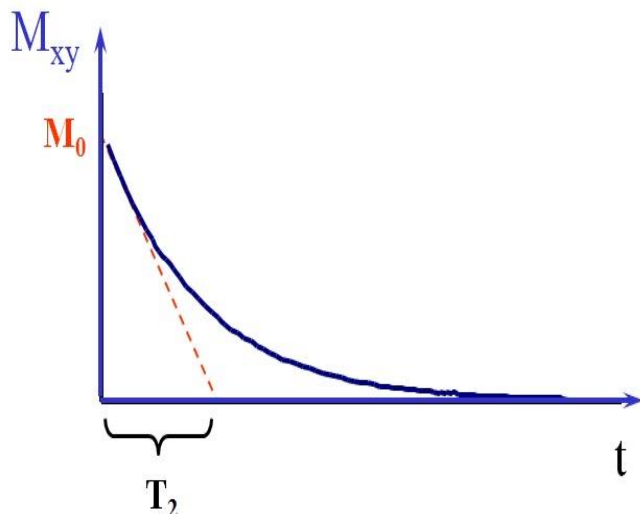


Figure 5. Représentation de T_2 et de la variation de M_{xy} en fonction du temps (21).

Comme pour l'aimantation longitudinale, l'idée serait d'effectuer la mesure à un moment choisi et d'attribuer un niveau de gris à chaque niveau de signal. Ici aussi le blanc est attribué à un signal haut et le noir à un signal bas (Figure 6).

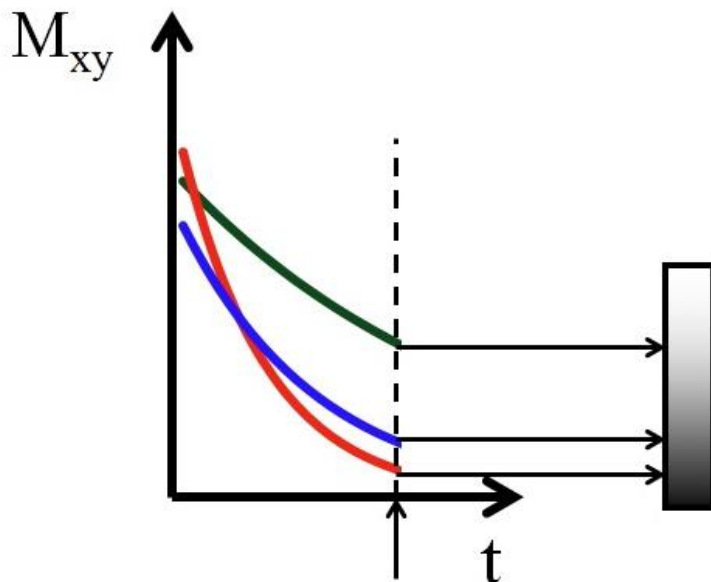


Figure 6. Variations de M_{xy} en fonction du temps représentées pour trois tissus différents (21).

L'ordre des intensités en T2 peut être complètement différent de l'ordre des intensités en T1 : Trois milieux qui se voient attribuer respectivement du blanc, du gris et du noir dans un cas pourraient se voir projeter sur du noir, du blanc et du gris, par exemple, dans l'autre cas. Une image pondérée en T1 peut donc différer d'une image pondérée en T2 et le cas échéant apporter une information supplémentaire.

En y ajoutant la densité protonique qui module elle aussi les signaux fournis par les différents tissus, nous avons là trois paramètres sur lesquels l'IRM peut compter pour optimiser les contrastes.

2.2.3. Paramètres supplémentaires

Le temps de répétition (TR) est l'intervalle de temps entre deux excitations. Le temps d'écho (TE) est l'intervalle de temps entre l'excitation et la survenue du signal IRM (22).

Une séquence IRM est un ensemble d'impulsions excitatrices dont les paramètres (TE, TR par exemple) sont ajustés pour obtenir des images ayant un contraste donné (T1 ou T2 par exemple).

2.2.4. Bruit

Certains signaux parasites peuvent venir dégrader l'image IRM, il s'agit du bruit (25).

Le bruit peut venir de différents facteurs :

- des imperfections du système de résonance magnétique (inhomogénéité des champs B₀ ou B₁ notamment).
- des problèmes liés au traitement de l'image.
- des bruits physiologiques (mouvements respiratoires, cardiaques).
- des bruits liés à des radiofréquences de l'environnement.

Le rapport signal sur bruit correspond à la quantité du signal divisé par le bruit des signaux parasites, et donc à la qualité de l'image.

Il dépend de plusieurs paramètres dont certains sont modulables en fonction de l'image finale souhaitée :

- l'épaisseur de coupe.
- la bande passante (fréquences contenues dans le signal).
- le nombre d'acquisition.

- la séquence et ses paramètres.
- le champ B_0 .
- l'antenne.

2.2.5. Artefacts

En plus du bruit, d'autres anomalies peuvent dégrader ou modifier l'image obtenue, il s'agit des artefacts (25, 26, 27).

Ils peuvent être dus à l'équipement, à la reconstruction de l'image ou à des mouvements physiologiques dont voici les principaux :

- artefact de susceptibilité : il s'agit d'un artefact au niveau de la frontière entre deux tissus. Il produit une distorsion du champ magnétique B_0 local. Il est présent notamment en cas de matériel métallique dans un tissu.
- artefact de repliement : il survient lorsque le champ de vue (FOV) est plus petit ou décentré par rapport à la région étudiée. Il va avoir pour effet de superposer un objet hors champ du côté controlatéral. Il fait partie des artefacts présents en imagerie fœtale du fait de la taille du fœtus.
- artefact de mouvement : il se manifeste par une réplique de la région anatomique étudiée. Il est également présent en imagerie fœtale du fait des mouvements du fœtus et des mouvements respiratoires maternels.

2.3. L'IRM en pratique

L'élément primordial d'une machine IRM est l'aimant permettant de créer un champ de magnétique constant. Les valeurs champ magnétique sont exprimées à l'aide de l'unité tesla T (28).

En imagerie médicale et de recherche, on utilise des champs magnétiques allant de 0,1 à 7 teslas.

Les valeurs de champ magnétique les plus utilisées dans l'étude quotidienne des pathologies humaines sont les champs de 1,5 et 3T.

Un champ magnétique élevé permet d'augmenter le rapport signal sur bruit de l'image mais est soumis à des problèmes plus importants d'homogénéité de champ (25).

Les aimants couramment utilisés actuellement sont les aimants supraconducteurs constitués d'une bobine en niobium-titane baignant de façon permanente dans de l'hélium liquide à -269° .

A ces températures, ces métaux possèdent une résistance électrique nulle ce qui permet de créer des champs magnétiques élevés en utilisant une énergie électrique faible.

En plus de l'aimant, l'élément primordial qui va permettre de recueillir et/ou de capter le signal radiofréquence est l'antenne. Ces antennes sont des bobines de cuivre qui sont accordées à la fréquence de précession des protons se trouvant dans le champ magnétique et donc dépendante de la force de l'aimant de l'IRM.

Il existe plusieurs types d'antenne dont les caractéristiques sont différentes, notamment en fonction de l'organe étudié.

Au sein du tunnel où est placé le patient, le champ magnétique doit être parfaitement constant.

Afin de maintenir ce champ magnétique, l'IRM est isolée de l'environnement extérieur grâce à un blindage de deux sortes :

- blindage des ondes de radiofréquence grâce à une cage de Faraday. La machine IRM est placée dans une salle entièrement tapissée de plaques de cuivre, isolant la pièce de l'environnement extérieur.

- blindage de champ magnétique permettant de limiter la propagation à l'extérieur de la salle d'examen du champ magnétique de l'IRM. Il permet de ne pas soumettre des personnes à risque à ce champ magnétique, de ne pas exposer le personnel médical à un champ trop important et de respecter la règle des 5 Gauss (0,5mT) d'exposition maximale ne perturbant pas les dispositifs médicaux actifs (29, 30).

3. IRM Foétale

3.1. Principes techniques et cadre légal

Une approche collégiale est nécessaire, et le praticien responsable doit être suffisamment expérimenté concernant l'anatomie foétale, ainsi que les

connaissances techniques de l'IRM et notamment celles touchant les possibilités d'améliorer l'étude en cours d'examen (31).

Les examens d'imagerie fœtale par résonance magnétique (IRM) répondent à un protocole strict en ce qui concerne les conditions de prise en charge de la femme enceinte ainsi que d'indication, de réalisation, de contenu du compte-rendu et d'interprétation des résultats.

Les conditions de demande, l'information et le recueil du consentement éclairé de la femme enceinte à la réalisation d'une IRM ou d'une tomodensitométrie (TDM) fœtales sont précisées légalement. Ces techniques doivent permettre une amélioration de la prise en charge notamment diagnostique et pronostique du fœtus et de la grossesse.

La femme enceinte relevant d'une IRM fœtale est prise en charge de manière coordonnée et intégrée par les différents professionnels et structures qui interviennent (demandeur, CPDPN, radiologues), en accord avec les recommandations des sociétés savantes des différents acteurs. L'IRM ne sera réalisée qu'après échographie diagnostic de deuxième intention (32).

L'examen se déroule comme pour une IRM abdominale de l'adulte.

L'utilisation d'une sédation pour limiter les mouvements fœtaux n'est pas consensuelle, et semble devoir être limitée (33, 34).

Les contre-indications à l'IRM sont principalement maternelles et rejoignent le cadre des contre-indications de l'adulte. Elles sont donc bien connues et doivent être respectées (35).

Elles sont divisées en deux groupes :

- Les contre-indications absolues (stimulateur cardiaque ou neurostimulateurs, corps étranger métallique oculaire, etc.).
- Les contre-indications relatives pour lesquelles l'examen sera fait en fonction de la balance bénéfique/risque (claustrophobie, implants passifs ferromagnétiques récents, etc.)

Certaines contre-indications sont spécifiques à la grossesse :

- Il n'y a pas d'indication fœtale à la réalisation d'une IRM au premier trimestre, mais celle-ci pourra être réalisée en fonction de la balance bénéfice risque pour l'exploration maternelle (36, 37).

- Concernant l'injection de produit de contraste à base de chélate de gadolinium, en cas d'indication maternelle, son utilisation est envisageable quel que soit le terme de la grossesse. Il n'y a pas d'indication fœtale à l'injection de gadolinium (38, 39). Néanmoins, certaines indications incitent à la prudence quant à l'utilisation du gadolinium au cours de la grossesse (37).

Il n'a pas été retrouvé d'effet néfaste de la réalisation d'une IRM fœtale sur le développement psychomoteur, cognitif ou sur le plan auditif des enfants (40, 41, 42, 43, 44).

Les IRM fœtales sont le plus souvent réalisées sur des machines de type 1,5 Tesla, qui sont suffisantes en terme de résolution et de rapport signal sur bruit. Il apparaît cependant tout à fait légitime de réaliser des IRM fœtales à 3T (45, 46). L'imagerie à 3T permet un meilleur rapport signal/bruit et l'utilisation de nouvelles techniques d'imagerie comme le tenseur de diffusion. Cependant toutes ces techniques et l'IRM à 3T sont responsables d'un allongement des séquences et donc des artefacts, notamment de mouvement dus à la mobilité fœtale (5).

L'examen se déroule comme ceci :

La patiente est placée en décubitus dorsal ou latéral gauche afin de limiter le syndrome de compression cave (47).

On dispose une antenne corps sur la patiente afin de couvrir la zone d'intérêt.

Les paramètres techniques sont les suivants :

- Nécessité d'un FOV intéressant la zone à étudier, restant de petite taille afin d'améliorer le rapport signal/bruit. Cependant, un petit FOV expose au risque d'artefact de repliement et il devra donc être adapté au mieux de façon individuelle (48).

- Une épaisseur de coupe comprise entre 3 et 5mm permet un bon compromis entre rapport signal/bruit et temps d'acquisition. Les coupes sont jointives afin d'explorer tout l'organe sans perte de données.

- Réalisation de séquences dans les 3 plans orthogonaux.

3.2. Indications et timing de réalisation

Il est possible de réaliser une IRM fœtale à n'importe quel terme de grossesse sans risque, y compris au premier trimestre (2, 36, 37), mais il n'y a aucune indication fœtale à la réalisation d'une IRM au cours du premier trimestre.

Le terme de réalisation de l'IRM fœtale est surtout dépendant de l'organe à explorer (2, 31).

Ainsi, d'après Adamsbaum C il n'est pas possible, par exemple, d'analyser la giration cérébrale avant 28 semaines d'aménorrhée, alors que l'anatomie du corps calleux ou de la fosse postérieure ne peut être visualisée qu'à partir de 20SA (49).

Concernant l'exploration intestinale, l'hypersignal méconial spontané n'est visible qu'à partir de 22 à 24 semaines. De plus, les colons ascendant et transverse ne sont visualisés que dans 50 % des cas à 31SA.

Il est donc fondamental de bien choisir la période de réalisation de l'examen (31).

Les premières IRM fœtale ont été réalisées pour étude placentaire à la fin des années 1980 (50).

Peu à peu au cours des années 1990, les indications fœtales se sont développées.

Les premières indications concernaient l'étude du système nerveux central.

De nos jours, l'IRM fait partie intégrante du bilan diagnostique, mais aussi et surtout du bilan pronostic. De par sa meilleure résolution spatiale que l'échographie et ses possibilités d'exploration supérieure (51, 52, 53), elle permet une étude anatomique plus détaillée des anomalies et de leurs conséquences.

Les principales indications sont les suivantes (2, 31) :

- l'étude du système nerveux central (agénésie du corps calleux, agénésie vermienne, ventriculomégalie, sclérose tubéreuse de Bourneville, holoprosencéphalie, etc) (5, 6, 54, 55, 56). Une méta-analyse a montré l'amélioration diagnostique comparativement à l'échographie seule (57).
- cervico-faciale : permet l'étude des masses cervicales et notamment son extension précise et l'éventuelle atteinte des voies aériennes ou digestives par possible compression.
- thoracique : malformation adénoïde kystique pulmonaire, séquestration pulmonaire, hernie diaphragmatique. L'IRM permet notamment le calcul du volume pulmonaire atteint, et le pourcentage de volume pulmonaire sain comparativement au volume pulmonaire total attendu (58, 59, 60, 61).

- abdomino-pelvienne : hémangiomes, neuroblastomes, tératomes sacrococcygien, malformations cloacales. L'IRM est également très utile pour le bilan des omphalocèle (afin de connaître le contenu exact) et des laparoschisis afin de donner un aperçu des lésions avant la naissance (31, 62, 63).
- Urogénitale, notamment afin de décrire plus précisément les uropathies (64).
- étude du placenta à la recherche notamment d'un placenta accreta.

3.3. Les séquences utilisées en routine

Les protocoles d'IRM fœtales sont maintenant standardisés et communs à la plupart des centres (47, 65).

La séquence primordiale de l'étude fœtale est le T2 single shot. Cette séquence permet de produire une image par seconde environ car l'image est encodée en un seul TR. Une séquence est composée d'environ 20 images, la durée totale de la séquence est donc d'approximativement 20 secondes et permet de s'affranchir le plus possible des mouvements fœtaux. Cette séquence pondérée T2 permet de bien apprécier l'anatomie fœtale et notamment les structures liquidiennes (liquide cérébro-spinal, estomac, vessie, liquide amniotique) et d'offrir un bon contraste avec les structures adjacentes.

Ainsi, elle représente un bon compromis entre résolution spatiale, résolution en contraste et rapport signal/bruit (56).

Ces séquences sont présentes chez les différents constructeurs : (Siemens : HASTE, General Electrics : SS-FSE, Philips : SSH-TSE par exemple).

Les séquences en écho de gradient avec équilibre de spin présentent un TR très faible (<3ms) et sont donc peu susceptibles aux artefacts de mouvement. Elles présentent une haute résolution spatiale mais une mauvaise résolution en contraste avec un signal intermédiaire T1-T2. Elles sont notamment utiles pour l'étude des orbites, de l'aqueduc de Sylvius et du palais (56).

Ces séquences sont présentes chez les différents constructeurs : (Siemens : TruFISP, General Electrics : FGRE, LAVA, Philips : FFE).

Les séquences T1 sont très utiles, notamment à la recherche d'hémorragie (méthémoglobine en hypersignal) ou du méconium (hypersignal) dans le colon. Elles permettent également de visualiser l'hypophyse qui présente un hypersignal T1.

Ces séquences peuvent être réalisées en écho de gradient (EG) ou en écho de spin (ES) (meilleure résolution spatiale pour ES mais apnée de 20s). Leur durée est plus longue ce qui augmente le risque d'artefacts de mouvements. Elles présentent également un moins bon contraste que les séquences T2. Elles sont réalisées en apnée afin de s'affranchir des mouvements respiratoires maternels (47, 55).

D'autres séquences sont aussi utilisées comme les séquences pondérées T2 écho de gradient afin de rechercher des lésions hémorragiques ou calcifiées notamment (4, 49, 54).

3.4. Les « nouvelles » séquences

Au cours des dix dernières années, on a assisté à un développement important de l'imagerie fœtale avec des avancées techniques chez l'adulte qui se répercutent de plus en plus sur l'étude fœtale.

Le développement de l'IRM 3T permet aussi le développement de nouvelles techniques d'imagerie chez le fœtus et notamment la tractographie ou la spectroscopie (5, 66, 67, 68, 69).

La tractographie utilise le principe du tenseur de diffusion des molécules d'eau, étudiant la direction préférentielle de celles-ci. Ainsi dans le cerveau, les molécules d'eau vont se déplacer préférentiellement le long des gaines de myélines des neurones. Cette technique permet d'imager les faisceaux de fibres neuronales.

On peut ainsi grâce à ce type d'imagerie détecter des anomalies de la maturation ou des lésions de ces fibres.

La spectroscopie est une technique de caractérisation moléculaire.

Le principe va être de supprimer le signal de l'eau au sein du signal reçu, pour ne garder que le signal des autres molécules.

On va ensuite étudier les différences de fréquences de résonance des protons des différentes molécules.

Cette technique permet de détecter notamment des signes de souffrance neuronale, la densité neuronale ou des marqueurs d'inflammation. Elle est notamment très utilisée chez l'adulte ou en pédiatrie pour la caractérisation de tumeurs. Son développement et son utilisation fœtale est toujours en développement, mais son intérêt est certains.

3.5. Diffusion

La diffusion est maintenant utilisée couramment dans l'étude fœtale, mais son interprétation reste difficile (5, 70, 71, 72, 73, 74).

L'IRM de diffusion explore les micromouvements des molécules d'eau.

Elle est utilisée depuis 1986 (75), mais son étude précise permettant de différencier les mouvements d'eau dus à la perfusion ou ceux dus à la diffusion cérébrale, date plutôt de 1988 (76).

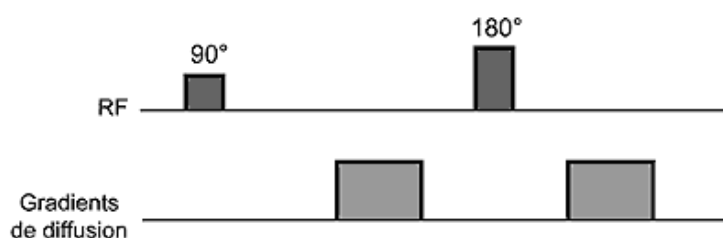
La diffusion de ces molécules d'eau peut être libre (comme dans le LCR) ou restreinte (par les membranes cellulaires, les macromolécules, les fibres...). Elle peut s'effectuer dans toutes les directions de l'espace (diffusion isotrope) ou de façon préférentielle dans une direction donnée (diffusion anisotrope) comme dans les fibres nerveuses (77, 78).

Elles sont constituées d'une séquence T2 EPI (Echo Planar Imaging) (79).

Cette séquence EPI est une méthode d'acquisition ultra rapide (100ms/coupe) qui présente une résolution spatiale limitée.

Cette séquence repose sur :

- Une impulsion d'excitation (après une éventuelle préparation de l'aimantation).
- Une acquisition continue du signal sous la forme d'un train d'écho de gradient.



Séquence de diffusion. Séquence T2 EPI en écho de spin (ES) sur laquelle sont appliqués de part et d'autre du pulse de 180° deux gradients de même amplitude mais de direction opposée.

Figure 7. Illustration des gradients appliqués afin d'obtenir une séquence de diffusion (79).

L'impulsion d'excitation et l'éventuelle préparation de l'aimantation déterminent le contraste de la séquence écho planar.

De part et d'autres du pulse à 180° , on va appliquer deux gradients de même amplitude dits gradients de déphasage et de rephasage.

Ainsi, en cas d'immobilité des molécules d'eau au sein d'un voxel, les 2 gradients vont s'annuler.

Au contraire, en cas de déplacement de ces molécules au contraire, les 2 gradients ne s'annuleront pas, puisqu'il existera alors un rephasage imparfait et donc une atténuation du signal.

Le signal d'un voxel correspond au signal T2 de base du voxel diminué d'une valeur de signal proportionnelle au changement de phase lié à leur diffusion entre l'application des 2 gradients.

En clair, le signal va dépendre du mouvement des molécules d'eau de la structure étudiée.

Ainsi, dans des liquides (dont le liquide céphalo-rachidien), où les mouvements des molécules d'eau sont importants, le signal apparaîtra abaissé en séquence de diffusion, car le signal induit par la diffusion des molécules d'eau pendant l'application des 2 gradients va abaisser le signal T2 de la séquence.

Au sein du tissu cérébral, le signal sera nettement moins atténué, et donc plus élevé du fait de mouvements d'eau moins importants.

Le signal observé sur la séquence de diffusion est donc le reflet direct de la mobilité des molécules d'eau.

La pondération en diffusion de la séquence utilisée dépend de la performance des deux gradients. Ce dernier est caractérisé par un facteur de gradient b .

Plus b sera élevé, plus la séquence sera pondérée en diffusion, mais plus le rapport signal sur bruit sera faible. Plus b est faible et plus la séquence sera pondérée T2.

En imagerie cérébrale adulte, on utilise en pratique clinique une valeur de $b=1000$ s/mm² (74).

Pour l'imagerie foetale, les valeurs utilisées varient de $b=400$ à $b=1000$ principalement (80).

Dans le cerveau, la diffusion des molécules d'eau n'est pas isotrope (identique dans les différentes directions de l'espace), mais anisotrope (diffusion préférentielle dans une direction, en particulier le long des fibres de substance blanche). Il est donc nécessaire d'appliquer les gradients de diffusion dans au moins 3 directions de l'espace.

L'image moyennée à partir des 3 images de diffusion ainsi obtenues est appelée « image trace » (77).

L'acquisition doit être répétée avec des gradients orientés dans chacune des 3 directions de l'espace et avec 2 acquisitions de facteurs b différents (typiquement $b = 0$ et 1000 s/mm^2), on pourra alors calculer l'adc qui permet de s'affranchir du T2.

Ceci est notamment utile en cas de lésion en hypersignal T2, apparaissant en hypersignal sur l'imagerie pondérée en diffusion (différenciation d'un « effet T2 » d'une restriction vraie de la diffusion).

L'adc d'un voxel pourra être calculé grâce à la formule : $SI = SI_0 \times \exp(-b \times ADC)$, où SI correspond à l'intensité du signal mesurée sur la séquence de diffusion ($b = 1000 \text{ s/mm}^2$), SI_0 à l'intensité du signal sur la séquence sans gradient de diffusion ($b = 0 \text{ s/mm}^2$). Le calcul de l'adc sera représenté sur une cartographie : la cartographie d'adc.

3.6. Maturation cérébrale et diffusion

Parmi les séquences IRM utilisées dans l'étude de la maturation cérébrale, on retrouve la diffusion et notamment l'évaluation quantitative du coefficient d'adc cérébral.

L'évaluation de la maturation cérébrale a fait l'objet de plusieurs études, que ce soit chez l'adulte (81), où il a été montré une décroissance au cours de l'enfance et de l'adolescence, une stabilité chez l'adulte et une augmentation linéaire de ce coefficient chez les personnes âgés.

Cette évolution a également été étudiée chez l'enfant et le nouveau-né, qu'il soit à terme ou prématuré (82).

L'évaluation de cette maturation chez l'enfant est importante afin de détecter précocement d'éventuelles anomalies de développement précocement au cours de l'enfance et permettre leur meilleure prise en charge.

L'évolution du coefficient d'adc cérébral semble étroitement lié à la maturation cérébrale et au développement neuronal.

Ainsi, il a été montré une décroissance significative du coefficient d'adc au cours de l'enfance, et notamment au cours des deux premières années de vie (83, 84, 85).

Des études ont également montré des différences d'évolution des valeurs d'adc cérébral au cours de l'enfance chez des patients souffrant de troubles du spectre autistiques comparativement à des enfants présentant un développement normal (86).

D'autres ont montré une différence de variation du coefficient d'adc de la substance blanche d'allure normale chez des patients atteints de Sclérose Tubéreuse de Bourneville comparativement à des sujets sains (87).

Une autre étude a montré des valeurs d'adc plus élevées chez des enfants exposés in-utero à des toxiques (métamphétamines) comparativement à des enfants sains, faisant craindre des retards de myélinisation (88).

Il a également été retrouvé des modifications du coefficient d'adc cérébral fœtal en cas de pathologie malformative : malformation de Chiari (89) ou de ventriculomégalie (90).

Une autre étude suggère une modification de ce coefficient en cas d'atteinte infectieuse par le cytomégalovirus (91).

Ces différences de valeurs d'adc et d'évolution de ce coefficient au cours de la vie fœtale, de l'enfance en cas de pathologie métabolique, toxique ou plus complexes comme les troubles du spectre autistique pourraient permettre un diagnostic plus précoce de certaines de ces pathologies.

3.7. Perspectives

Le diagnostic anténatal est en développement continu, avec une nécessité toujours plus grande d'un diagnostic et surtout d'un pronostic fœtal précis.

Le développement de nouvelles techniques d'imagerie comme la diffusion ou la spectroscopie et l'amélioration de leurs utilisations rendra l'IRM de plus en plus utile (54) et complémentaire à l'échographie (52).

Le développement de ces séquences permettra une étude morphologique mais également fonctionnelle du fœtus.

Notre étude

Introduction:

Fetal magnetic resonance imaging (MRI) is a tool that is an integral part of antenatal diagnostic means for assessment. Its use increases rapidly and it has become systematic for some pathologies (2, 31, 51, 52, 53, 54).

Sonography is used for fetal screening. In pathological cases, exploration of the fetal brain by MRI is the best way to confirm fetal biometrics as well as fetal brain anatomy, thereby allowing precise definition of possible malformations or evolutive brain diseases (5, 6, 54, 55, 56, 57).

This approach is also used to study brain maturation, based on the development of various structures of the brain and particularly the gyration patterns, but also progressive myelination.

Brain water diffusion is an imaging technique currently used in pediatric imaging, including neonates, in order to look for ischemic or infections lesions, for example. It allows the quantitative evaluation of the movement of water molecules by measurement expressed by the apparent diffusion coefficient (ADC).

ADC quantitative measurement has already been studied by previous teams in pediatrics (81-88) and antenatal studies (7, 80, 91-100). Progressive changes in ADC as a function of gestational age have been demonstrated. However, several techniques for measuring and several imaging technical parameters have been described. Moreover, the results of some of these studies appear to be contradictory. The objective of this study was to propose a specific protocol using a diffusion-weighted imaging sequence with quantitative measurement of ADC of the fetal brain during the third trimester of pregnancy, first to evaluate the feasibility and reproducibility, and then to appreciate the variation regarding the location within the brain and the gestational age.

Material and methods

1. Population

The ethics committee of our institution provided a favorable assessment for this study (approval number: XXX). This retrospective monocenter study was based on fetal MRIs acquired between April 2017 and November 2018 in our institution (third level university center hospital).

Criteria for inclusion:

Fetal brains MRI in our institution are performed under decision of prenatal multidisciplinary team discussion and discussion of the previous imaging studies with ultrasound. For this series, the indication for fetal brain MRI were suspicion of brain malformations, previous cases of brain malformations in parents or brotherhood. Only MRIs of the brains of normal mono-zygotic fetuses were included.

We considered only cases when the fetus brain was considered as normal with MRI, without ante- or immediately post-natal brain anomalies. We also considered the clinical examination of the neonate in order to verify the absence of pathologies at birth.

Criteria for exclusion:

Multiple pregnancies were excluded; patients monitored for infectious fetal pathologies, including cases of normal ultrasound and MRI and intrauterine growth restriction were also excluded.

2. Imaging technique

All of the fetal MRIs were conducted with a 1.5 T device (Siemens, Avanto[®] VB 19, Erlangen, Germany).

Pregnant women were positioned supine or dorsal, with a pillow for the head and the knees to make them more comfortable. A conventional phased array transmitter-receiver body coil phased array was positioned on the abdomen of the patient and centered on the fetal brain, depending on the presentation. In some cases, sedation was proposed to the patient (Hydroxyzine dichlorhydrate: 25 mg)

Brain imaging protocol was as follows:

- T2 single-shot HASTE in 3 orthogonal planes (TR 1,000 ms, TE 219 ms, flip angle 180°, Turbo spin-echo factor 179, FOV 300 mm, section thickness 4 mm, number of slices 20, acquisition time 20 s, number of excitations 1.)
- T2 spin-echo TRUFISP in 3 orthogonal planes (TR 9.13 ms, TE 1 4.57 ms, flip angle 70°, FOV 250 mm, section thickness 3 mm, number of slices 20, acquisition time 2 min and 3 s, number of excitations 2).
- T1 VIBE DIXON in axial and sagittal planes (TR 7.18, TE1 2.39, TE2 4.78, flip angle 10°, FOV 380 mm, section thickness 2.5 mm, acquisition time 20 s, number of slices 32, number of excitations 2).
- Diffusion weighted imaging : single-shot spin-echo-planar (EPI) sequence in the axial plane (18 slices, EPI factor 128, TR 2900, TE 98, FOV 280 mm, section thickness 3.5mm, gap 0.7 mm, acquisition time 57 s, number of excitations 4).The diffusion gradients used were $b=0$ and $b=800$ s/mm².

The conventional sequences were analyzed for diagnostic purposes in order to search for possible anomalies of the brain morphology and biometrics ($> 3^{\text{rd}}$ and $< 97^{\text{th}}$ percentiles), to answer to the initial indication for the MRI.

3. Measurements

A ADC parametric map was generated automatically from the DWI sequence by the acquisition device. The ADC map were then sent to a PACS (DxMM) workstation a to an ADW post-treatment workstation in order to perform the measurements. The values of the ADC were expressed as 10^{-5} mm²/s.

The measurements were standardized and carried out within 11 anatomical areas for each fetus, in order to compare to the existing literature regarding fetal maturation (92).

Each measurement was carried out by tracing a ROI (region of interest) directly on the ADC map.

The ROI were traced on fetal axial sections of the following anatomical areas:

- frontal white matter (right and left)
- occipital white matter (right and left)
- semi-oval centers (right and left)
- thalamus (right and left)

- cerebellum (right and left)
- pons

For each ROI, the criteria for quality were the following:

- a large as possible within the studied structure, so as to limit variations in values in relation with too small samples.
- away from the adjacent structures (ventricles, the cerebrospinal fluid, the cortex)
- a standard deviation relative to the average within the ROI less than 10%, in order to avoid partial volume measurement on adjacent structure (93).

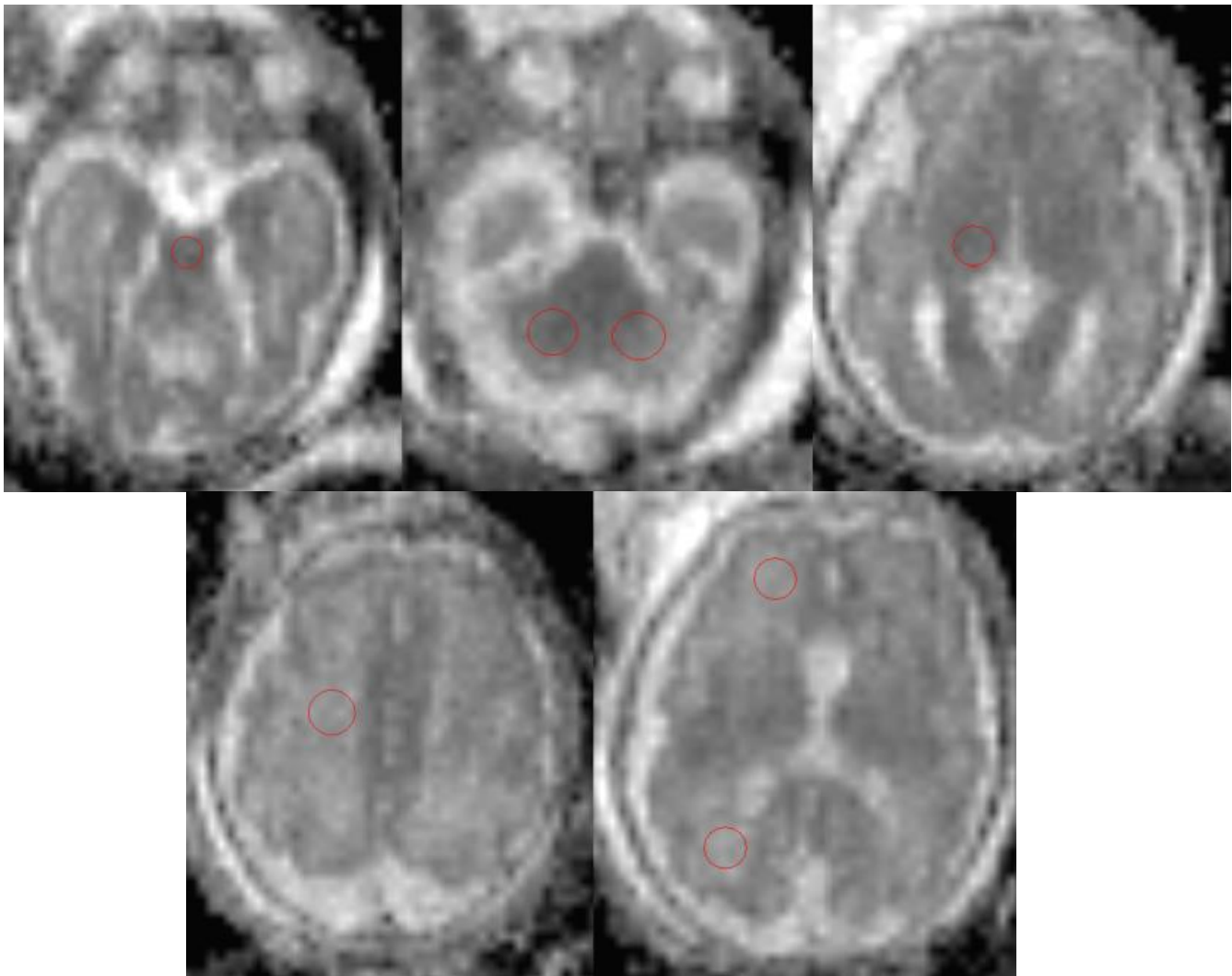


Figure 8. ROI traced within different anatomical sites in a fetus at 31 weeks of amenorrhea.

a) the pons b) the cerebellum, c) the right thalamus d) the right semi-oval center, e) frontal and right occipital white matter

Two junior radiologists, residents in their fifth year of curriculum, with experience in neurological, pediatric, and obstetrical imaging including fetal MRI read and

performed all measurements, with several steps, each time in blind mode regarding the previous measurements.

Reproducibility of the measurements between a daily workstation (PACS Medasys, Le Plessis-Robinson, France) and a dedicated post-treatment workstation (ADW[®], GE, Milwaukee) was assessed by a single reader. The measurements were first carried out on the first workstation (PACS), then a second time with this workstation one month later, blinded of the first results.

A third series of measurements was then carried out two months later with the second workstation (ADW), and a final series a month later, again blinded of the previous series of measurements.

In order to study the inter observer reproducibility, the second radiologist first carried out the measurements on the first workstation (PACS), then a second time two weeks later on the second workstation, again blinded of the first results.

4. Postnatal clinical evaluation

For each studied fetus, medical examination at birth was extracted from clinical electronic file and analyzed in order to not overlook a neonatal pathology.

6. Statistical analysis

The intra-observer, inter-observer and inter-workstation agreements were evaluated by the Pearson correlation coefficients and their confidence intervals on the measurements carried out on the right side of the brain or centrally for the pons. The non-use of the left-side measurements allowed the hypothesis of independence of the measurement of the calculation of the coefficients of correlation to be respected.

A correlation was defined as good when the coefficient was greater than 0.5.

The comparisons between the right and the left measurements, between readers, and between the measurement techniques were carried out with a multivariate mixed linear model per anatomical site with a random intercept. Use of a random intercept allowed the use of several measurements per patient to be taken into account so as to correct for the absence of real independence of the measurements. The term of pregnancy used was the term in weeks of amenorrhea minus 33 weeks, which was

the average age of the sample. This transformation allowed interpretation of the intercept of the mixed models.

The inter-reader comparisons were carried out using all of the measurements taken by the two readers. The inter-workstation comparisons were carried out using all of the measurements taken by the two readers.

We then examined the change in the ADC as a function of the term.

The term used was the term in weeks of amenorrhea minus 33 weeks. Modeling of the measurements and of their confidence interval as a function of the term was carried out by a univariate mixed linear model per anatomical site. The choice of the random effects on the intercept and on the slope as a function of the patients, the measurement workstation, and the readers was guided by the AIC (Akaike information criteria). The model with the lowest AIC was retained. The hypotheses of the model were verified by a graph of the residuals.

Results

1. Patients

Over the duration of the study, 44 fetal brain MRIs were performed.

Twenty-five patients had to be excluded due to local (agenesis vermis, agenesis of the corpus callosum) or general (intrauterine growth restriction, infection by parvovirus or CMV) pathologies, because they met the criteria for exclusion (e.g., twin pregnancy), or because a diffusion sequence had not been performed (MRI interrupted during the examination due to maternal discomfort or not carried out due to excessive fetal movement).

Nineteen patients could be included in the study.

The medical files of the neonates could be analyzed in 10 cases out of 19 (56%).

Any brain or general pathologies were noted for the neonates in the files studied.

One of the neonates exhibited a clubfoot malformation at birth.

Analysis of the DWI sequence and carrying out quantitative measurements of the ADC was possible in 100% of the cases.

The age of the studied fetuses was 28 weeks of gestation (WG) + 4 days to 34 WA + 6 days at the time of the MRI. The average fetal age at the time of the MRI was 33 WA. Due to substantial variation in the term between the youngest in the study

(28WG +4D) and the second youngest (31WG+2D), the youngest subject was excluded from the analysis (Fig. 9).

The size of the ROI was tailored to the anatomical site and to each examination and varied from 9 mm² to 54 mm².

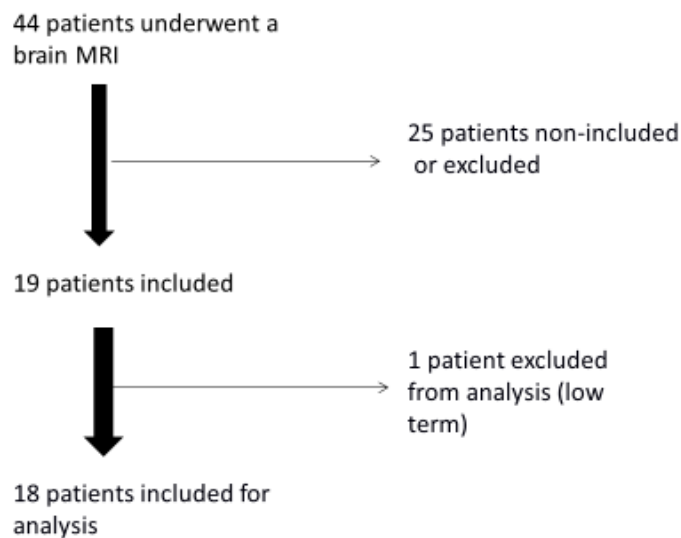


Figure 9. Flowchart

The ADC values found for each reader as a function of the workstation are given in Table 1.

Table 1 – Mean ADC values expressed as 10⁻⁵ mm²/s for the two readers as a function of the workstation used

Reader / workstation	Thalami	Frontal	Occipital	Cerebellum	Pons	SOC*
Reader 1 / workstation 1	1.23	1.84	1.71	1.37	1.21	1.75
Reader 1 / workstation 2	1.25	1.84	1.72	1.37	1.20	1.76
Reader 2 / workstation 1	1.24	1.84	1.65	1.34	1.26	1.72
Reader 2 / workstation 2	1.24	1.84	1.68	1.36	1.20	1.75

* Semioval Center

PACS workstation designated workstation 1

ADW workstation designated workstation 2

2. Correlation of the measurements

Table 2 – Pearson correlation coefficients according to the reader and the workstation

	Intra-reader 1 correlation workstation 1 Cor(95% CI) (1)	Intra-reader 1 correlation workstation 2 Cor(95% CI) (1)	Inter-workstation correlation reader 1 Cor(95% CI) (1)	Inter-reader correlation workstation 1 Cor(95% CI) (1)	Inter-reader correlation workstation 2 Cor(95% CI) (1)
THALAMI	+0.85 (+0.65 ; +0.94)	+0.91 (+0.78 ; +0.97)	+0.65 (+0.28 ; +0.85)	+0.56 (+0.15 ; +0.81)	+0.54 (+0.10 ; +0.80)
FRONTAL	+0.71 (+0.38 ; +0.88)	+0.93 (+0.83 ; +0.97)	+0.78 (+0.50 ; +0.91)	+0.50 (+0.07 ; +0.78)	+0.55 (+0.12 ; +0.81)
OCCIPITAL	+0.70 (+0.36 ; +0.87)	+0.67 (+0.30 ; +0.86)	+0.57 (+0.16 ; +0.82)	-0.08 (-0.51 ; +0.39)	+0.46 (-0.01 ; +0.76)
CEREBELLAR	+0.83 (+0.60 ; +0.93)	+0.89 (+0.72 ; +0.96)	+0.75 (+0.45 ; +0.9)	+0.47 (+0.02 ; +0.76)	+0.62 (+0.21 ; +0.84)
PONS	+0.72 (+0.39 ; +0.88)	+0.76 (+0.48 ; +0.90)	+0.46 (+0.01 ; +0.76)	+0.73 (+0.41 ; +0.89)	+0.62 (+0.21 ; +0.84)
SOC	+0.62 (+0.24 ; +0.84)	+0.90 (+0.76 ; +0.96)	+0.61 (+0.21 ; +0.83)	+0.52 (+0.08 ; +0.79)	+0.74 (+0.41 ; +0.90)

Workstation 1 = PACS

Workstation 2 = ADW

The correlation of the intra-observer measurements was higher for workstation number 2 than for workstation number 1, except at the level of the occipital white matter (Table 2).

The inter-reader correlation was higher for the second workstation, except at the level of the frontal white matter and the pons. The intra-reader correlation was higher than the inter-reader correlation for all of the anatomical sites and for the two workstations. The correlation between the 2 workstations was greater than 0.5, except for at the level of the pons.

Table 3 - Comparison of measurements according to the side, the reader, and the workstation for each area of interest

Variable	Parameter	Estimate	Lower 95% CI	Upper 95% CI	p-value
THALAMI					
Left					0.942
	Intercept	+0.001	-0.018	+0.020	
	Slope	+0.003	-0.014	+0.020	
Workstation 2					0.107
	Intercept	+0.011	-0.008	+0.030	
	Slope	-0.017	-0.034	+0.000	
Reader 2					0.026
	Intercept	+0.003	-0.016	+0.022	
	Slope	+0.023	+0.006	+0.040	
FRONTAL					
Left					0.959
	Intercept	+0.000	-0.027	+0.028	
	Slope	+0.004	-0.021	+0.028	
Workstation 2					0.806
	Intercept	+0.009	-0.018	+0.037	
	Slope	-0.000	-0.025	+0.024	
Reader 2					0.005
	Intercept	-0.011	-0.039	+0.016	
	Slope	+0.063	+0.038	+0.088	
OCCIPITAL					
Left					0.941
	Intercept	+0.006	-0.030	+0.042	
	Slope	+0.000	-0.032	+0.033	
Workstation 2					0.334
	Intercept	+0.016	-0.020	+0.052	
	Slope	-0.021	-0.054	+0.011	
Reader 2					0.026
	Intercept	-0.048	-0.084	-0.013	
	Slope	-0.005	-0.037	+0.027	
CEREBELLUM					
Left					0.967
	Intercept	-0.002	-0.027	+0.024	
	Slope	+0.003	-0.020	+0.026	
Workstation 2					0.954
	Intercept	+0.004	-0.022	+0.029	
	Slope	-0.002	-0.025	+0.021	
Reader 2					0.376
	Intercept	-0.014	-0.040	+0.011	
	Slope	+0.012	-0.011	+0.035	
PONS					
Workstation 2					0.203
	Intercept	-0.031	-0.068	+0.006	
	Slope	-0.009	-0.042	+0.025	
Reader 2					0.138
	Intercept	+0.018	-0.019	+0.055	
	Slope	+0.028	-0.006	+0.061	
SOC					
Left					0.405
	Intercept	+0.018	-0.009	+0.045	
	Slope	-0.003	-0.027	+0.021	
Workstation 2					0.396
	Intercept	+0.016	-0.012	+0.043	
	Slope	-0.011	-0.036	+0.013	
Reader 2					0.058
	Intercept	-0.032	-0.059	-0.005	
	Slope	-0.004	-0.028	+0.020	

SOC = Semi-Oval Center

3. Comparison of measurements

a) Right versus left comparison

No significant difference between the right side and the left side was found for all of the measurements performed by the two readers on the two workstations (Table 3).

b) Inter-workstation comparison

No significant difference ($p < 0.05$) was found between the measurements at the various anatomical sites studied. Nor was a significant difference found in terms of the intercept and the slope.

c) Inter-reader comparison

There was a significant difference ($p=0.026$) between the two readers at the level of the thalami. There was not a significant difference in the intercept, but there was a significant difference in terms of the slope, with a significantly higher slope for reader #2: 0.023 (CI 0.006; 0.040) (Table 3).

There was a significant difference ($p<0.005$) at the level of the frontal white matter. Figure 10 represents all of the measurements carried out at the level of the frontal white matter for the two readers on the two workstations. The biggest difference was for the fetuses with extreme ages, which explains the difference in the slope, with a significantly higher slope for reader #2: 0.063 (CI 0.038; 0.088). There was not a difference in the intercept.

We found a significant difference at the level of the occipital white matter ($p=0.026$). At this level, there was also a difference in the intercept: -0.048 (CI -0.084; -0.013), with a significantly lower intercept for reader #2. There was not a significant difference in the slope.

Within the semi-oval centers, there was not a significant difference in the measurements between the two readers. However, we did find a significantly lower intercept for reader # 2: -0.032 (CI -0.059; -0.005).

There was not a significant difference between the readers at the level of the cerebellum or the pons.

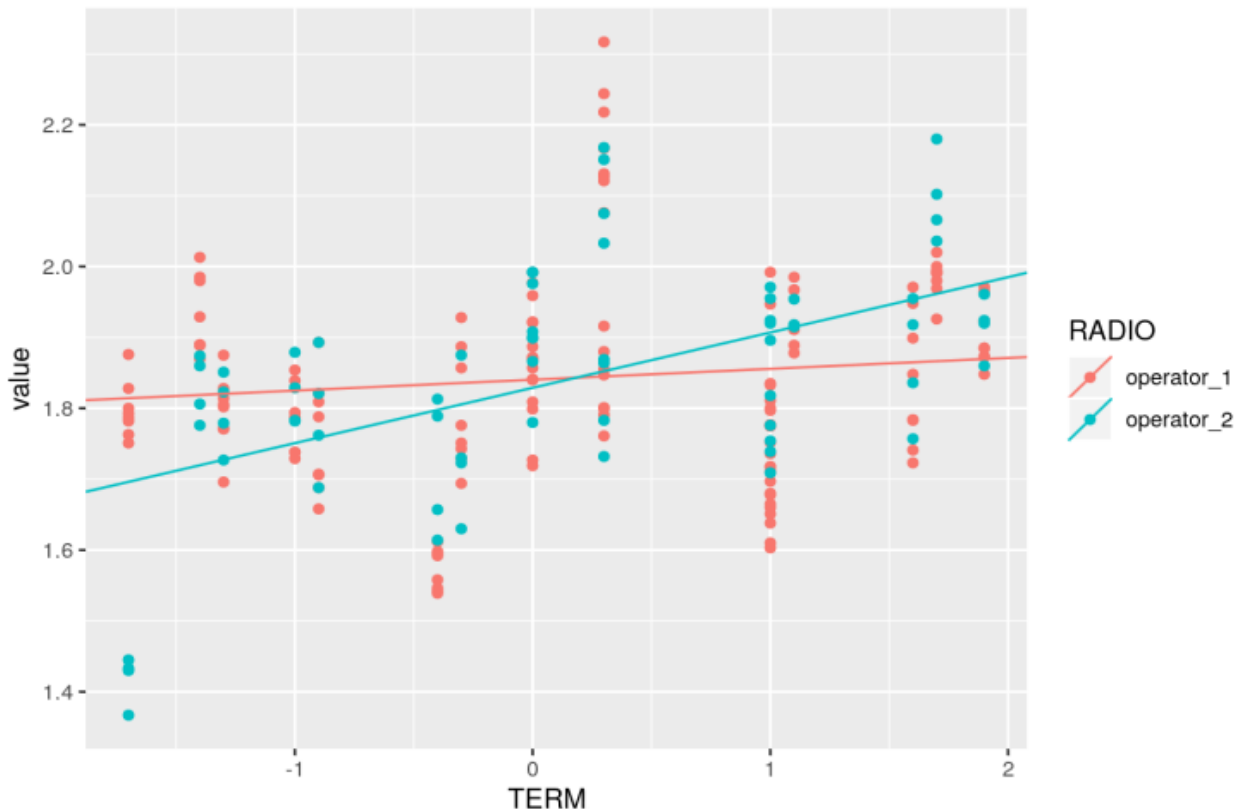


Figure 10. Inter-reader agreement between 1 and 2. Bland-Altman plots showing the difference in the slope between the two readers in the frontal white matter.

Value: apparent diffusion coefficient expressed as $10^{-5} \text{ mm}^2/\text{s}$

Term: Term in weeks of amenorrhea -33 weeks

4. Change in the ADC as a function of age

No significant difference was found in the ADC values as a function of age (Table 4).

Table 4 explains the way the models were chosen for each anatomical site to trace the linear regression curves.

Thus, at the frontal level, the model used took into account the patient as a variable, but also the reader for the intercept and the slope due to the difference in the values between the readers.

At the level of the thalami, on the other hand, the model only used the patients as a variable.

There was, nonetheless, a decreasing trend for the cerebellum, the occipital white matter, and the pons (Figure 11).

There was an increasing trend at the level of the thalami and the frontal white matter.

We found overall stability at the level of the semi-oval centers.

Table 4 - Parameters of the linear mixed models

	Intercept (95% CI)⁽¹⁾	Slope (95% CI)⁽¹⁾
THALAMI ⁽²⁾	+1.225 (+1.193 ; +1.258)	+0.012 (-0.017 ; +0.042)
FRONTAL ⁽³⁾	+1.832 (+1.776 ; +1.888)	+0.051 (-0.034 ; +0.137)
OCCIPITAL ⁽⁴⁾	+1.690 (+1.619 ; +1.760)	-0.028 (-0.069 ; +0.013)
CEREBELLUM ⁽²⁾	+1.351 (+1.311 ; +1.391)	-0.029 (-0.065 ; +0.007)
PONS ⁽⁵⁾	+1.202 (+1.142 ; +1.262)	-0.018 (-0.053 ; +0.018)
SOC ⁽²⁾	+1.743 (+1.694 ; +1.793)	+0.004 (-0.040 ; +0.049)

(1) CI obtained by bootstrap; (2) Random intercept on patient; (3) Random intercept and slope on patient and reader; (4) Random intercept on reader and patient; (5) Random intercept on patient and workstation

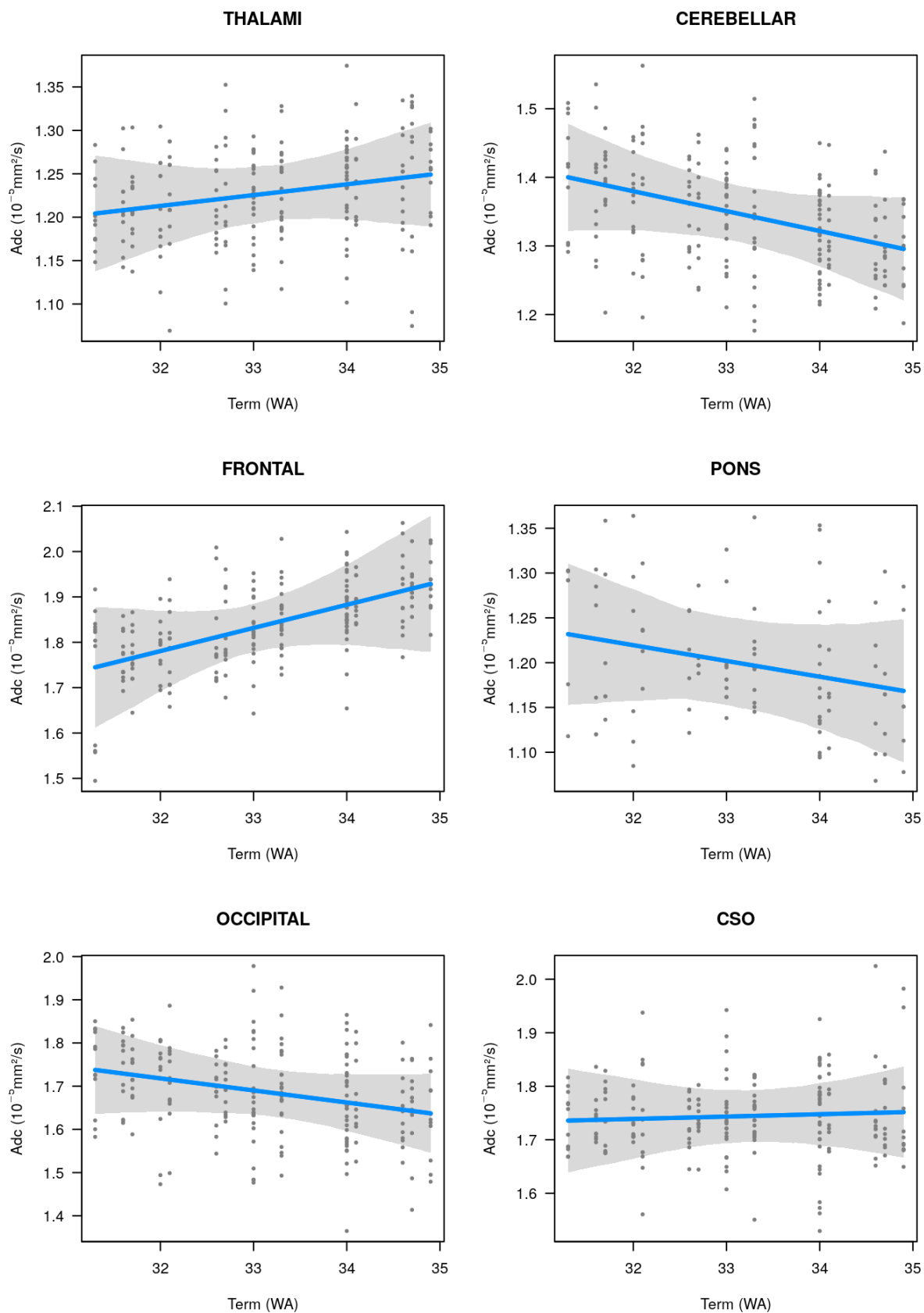


Figure 11. Regression analysis of the ADC values for the various fetal brain areas studied and correlation with the gestational age in weeks of amenorrhea.

WA: term in weeks of amenorrhea, ADC: apparent diffusion coefficient, SOC: semioval center

Discussion

1) Summary of the results

Our study allowed measurement of the ADC of fetal brain to be standardized and protocolized in our institution.

We have shown that there was not a significant difference between the two measurement workstations.

The intra- and inter-reader reproducibility was good overall for the two workstations.

We also showed the possibility of performing these measurements in all of our 19 cases.

We did not find significant variation in the ADC according to the gestational age for the various anatomical sites studied.

There were, however, trends in the variation within certain locations.

We found a small but significant difference in the inter-reader measurement for certain anatomical sites.

2) Comparison with previous studies

a) Reproducibility of measurement

The averages of the ADC found in our study appeared to be comparable to those found previously in the literature.

The intra-reader correlation of our measurements was good, with a Pearson coefficient above 0.5 for all of the anatomical areas.

The correlation appeared to be strongest for workstation 2, which was a dedicated workstation.

This result needs to be qualified, however, as the first measurements were carried out on workstation 1, and they could be subject to a learning process.

Regarding the different locations for measurement, the inter-workstation correlation was overall good in our study, but we observed a heterogeneity among locations. The correlation between the two readers was good at the frontal, pons, and semi-oval center levels, irrespective of the workstation.

The reproducibility was low at the level of the cerebellum for the first workstation but high for the second.

The inter-workstation correlation was low at the level of the pons.

This fact has already been found previously in the literature (96).

The correlation between the two readers was good at the frontal, pons, and semi-oval center levels, irrespective of the workstation.

Finally, the reproducibility was also low at the occipital level, irrespective of the measurement workstation.

This poor correlation at the occipital level has not been seen in previous studies (91-100).

b) ADC values

The mean ADC measured in our study appeared to be comparable to those found previously in the literature (Table 5).

You can see in Table 5 that the previous studies did not study exactly the same population with gestational ages from 17 to 37 weeks.

You can see in this table that previous studies had different measurement methods regarding to the ROI size or the ROI shape and also different DWI imaging techniques with varying b values.

Table 5 - Comparison with previously available fetal brain ADC values ($10^{-5} \text{ mm}^2/\text{s}$) in the literature.

Study	GA range (weeks)	FWM (mean)	OWM (mean)	Thalamus (mean)	CB	DWI b value	ROI size	ROI shape
Our study	31-35	1.84	1.7	1.24	1.36	0 / 800	9-54 mm ²	circle
Sartor et al. (96)	30-39	1.91	1.84	1.26	1.48	0 / 700	30-60 mm ²	circle
Boyer et al. (97)	19-37	1.37	1.34	1.06	1.26	0 / 1000	Variable	variable
Schneider et al. (99)	21-33	2.1	2.1	1.3-1.6	1.6-2.1	0 / 600	4-64 mm ²	variable
Schneider et al. (80)	23-36	1.76	1.64	1.25	1.25	0 / 500 / 1000	84 mm ²	circle
Cannie et al. (94)	17-37	1.88	1.93	1.69	1.84	0 / 100 / 250 / 500 / 750 / 1000	14 pixels	variable
Bui et al. (98)	31-37	1.82	1.83	not studied	not studied	0 / 700	4-6.2 mm ²	circle
Righini et al. (95)	22-35	1.96	1.95	not studied	not studied	0 / 600	30-50mm ²	circle

ADC: apparent diffusion coefficient; GA: gestational age; FWM: frontal white matter; OWM: occipital white matter; CB: cerebellum; DWI: diffusion-weighted images; ROI: region of interest

c) Variability of ADC regarding the location within the brain

In accordance with several prior studies, we did not find a significant difference in the ADC values between the right and the left side (94, 96, 97).

At the level of the thalami, there was a significant difference ($p=0.026$) between the two readers, without a significant difference in the intercept, but there was a significant difference in terms of the slope, with a significantly steeper slope for reader #2.

There was a significant difference at the level of the frontal white matter, once again associated with a significantly steeper slope for reader 2.

However, this significant result needs to be qualified in light of the very small difference. Indeed, the difference in the intercept found between the two workstations was -0.048 (CI -0.084 ; -0.013) for average values at the occipital level of 1.70, or a variation of the values of less than 3%. It is unlikely that this small difference has an impact on the differentiation of a normal or a pathological value.

The differences found in terms of the slopes were also small, although statistically significant. These differences were mainly linked with the extreme values for which we had only few fetuses.

d) Change in the ADC with gestational age

We did not find a significant difference in the variation of the ADC as a function of age, irrespective of the anatomical site.

We noted, however, a decreasing trend at the level of the cerebellum, the pons, and the occipital white matter. These trends or these decreases have already been found in numerous studies.

Indeed, a significant decrease or the decreasing trend of the ADC coefficient with gestational age at the level of the cerebellum has been found in all of the studies to date of the cerebellum (80, 91, 92, 94, 96, 97, 99, 100).

The decreasing trend at the pons has been found in several studies (80, 91, 92, 96, 97, 98, 99).

The decreasing trend at the level of the occipital white matter is also found in the literature, in a significant (95, 96) or non-significant manner (80, 93, 99). A study has, however, found a significant increase in the ADC as a function of time at this level (94).

The non-significant increasing trend in the ADC as a function of age at the level of the thalami found in our study appears to be at odds with the literature, which has instead described an increase, or at least an increasing trend, for this region (80, 92, 95, 96, 97, 99, 100).

The results found in the literature regarding other anatomical sites appear to be more variable.

Indeed, the increasing trend within the frontal white matter found in our study has also been found previously, in a significant (94) or non-significant (91) manner, and no study has allowed a significant decrease to be shown of the ADC with age at the level of the frontal white matter. Several have, however, found a non-significant decreasing trend (80, 95, 96).

The variations at the level of the semioval centers have been less studied, but there also appears to be a significant decrease (80) or a decreasing trend (96, 98), not found in our study.

e) Imaging and measurement techniques

A study of the literature reveals heterogeneity of the imaging techniques, with different diffusion sequences and particularly different values of b going from $b500$ (92, 100) to $b1000$ (91, 93, 97).

A higher b -value allows brain diffusion to be studied more selective, but increases the acquisition time with higher magnetic susceptibility.

A lower b , therefore, allows variability in brain perfusion to be overcome as much as possible in order to measure only the diffusion. It also decreases the signal to noise ratio.

This variability of the imaging techniques is a major challenge, as it has already been shown in the literature that different values of b influence the values of the ADC (94, 97), and can also lead to different changes in the values of the ADC as a function of the term (94).

There is also a substantial degree of heterogeneity regarding the measurement techniques.

Indeed, some authors used fixed circular (80) or variable (91, 92, 95, 96, 97, 98) ROIs, while others used non-circular ROIs of variable size (91, 94, 99).

We chose the most prevalent measurement technique in the literature, which we also deem to be the most reproducible, based on circular traces of varying size tailored to the morphology and the size of the brain of the fetus, as well as the area of interest.

Previously fetal studies performed using 3 Tesla MRIs investigated the possible side effects compared to a 1.5 Tesla MR, without revealing a significant difference.

Krishnamurthy's study (46) showed the benefits in terms of resolution and signal-to-noise ratio of 3 Tesla imaging of the fetus. No studies found in the literature on fetal brain diffusion were performed using a 3 Tesla device.

3. Weaknesses and limitations

Our study has several limitations. The main one is in relation with the small number of fetuses. This lack of data induces large confidence intervals for the various results, thereby prompting a certain degree of moderation regarding the gross interpretation of the statistical results. The absence of significant results could be due to limitation. One of the possible biases lies with the definition of fetal brain normality for this study. Indeed, anatomical normality is not necessarily correlated with normality of function, and no evaluation of the psychomotor development was carried out over the course of the early childhood of the different fetuses studied.

One other possible bias of our study that could not be overcome is the question of evaluation of the gestational age. Indeed, in France, gestational age is evaluated during the ultrasound in the first trimester and is stated as the number of weeks of amenorrhea with an interval of ± 5 days.

This specification of ± 5 days hence leads to a possible variation of 10 days in terms of the actual age of two fetuses defined by ultrasound as having the same term. This possible difference could lead to a substantial degree of variation in the ADC for two fetuses defined as having the same term of pregnancy.

4. Perspective

The systematic and standardized measurement of the ADC of fetal brain appears necessary in order to continue developing and expanding our database. These measurements could be made in a simple and protocol-based way by the

radiographers. It could also be interesting to develop a specific software able to measure automatically ADC of fetal brain within different anatomical areas.

For each examination, the radiologist would define the result as normal or pathological, detailing the pathology if necessary.

This approach would create a larger database and ultimately be an additional tool in fetal brain analysis.

Correlation with different pathological cases will be mandatory to assess the value of such measurements. For example, analysis of cerebral ADC in cases of suspected CMV fetal infection appears to be a developmental point and has already been the subject of preliminary studies (91). This analysis could add some confidence to the diagnosis for CMV brain lesions.

Conclusions

The quantitative change in the apparent diffusion coefficient of fetal brains found in our study appears to be overall similar to the previous series for most of the anatomical locations. The different trends in certain anatomical areas could be due to imaging techniques and particularly different b-values.

Our retrospective monocenter study carried out at our institution permits to define a good measurement protocol used for quantitative evaluation of the fetal brain ADC, with good inter- and intra-observer reproducibility, whatever the used workstation.

Conclusion

La mesure quantitative du coefficient apparent de diffusion cérébral foetal est faisable en routine de façon simple au troisième trimestre de grossesse.

Cette mesure peut être réalisée en quelques minutes sur une séquence de diffusion standard sans temps d'acquisition supplémentaire ni augmentation de la durée de l'examen IRM.

Les résultats retrouvés étaient similaires peu importe la console de mesure utilisée.

Cette absence de différence conforte sur le caractère fiable de notre technique de mesure basée sur des ROI circulaires variables en fonction du site anatomique.

Nous avons montré une bonne reproductibilité des mesures intra mais également inter opérateur, avec quelques différences significatives mais faibles entre les deux opérateurs.

Notre faible échantillon de patient n'a pas permis de mettre en évidence des variations de l'adc au cours du troisième trimestre de grossesse chez des foetus normaux. Nous avons cependant montré certaines tendances qui pour certaines avaient déjà été retrouvées précédemment sur des études à plus large échelle.

Il semble intéressant de continuer à effectuer ces mesures afin d'établir des valeurs normales à grande échelle en fonction de l'âge gestationnel.

Il conviendrait également en parallèle de s'intéresser aux valeurs d'adc chez des foetus atteints de pathologies et notamment infectieuses afin d'étudier les variations de ces valeurs en cas de suspicion d'anomalie foetale.

Bibliographie

1.

Saleem SN. Fetal MRI: An approach to practice: A review. J Adv Res. sept 2014;5(5):507-23.

2.

Patenaude Y, Pugash D, Lim K, Morin L, Diagnostic Imaging Committee, Lim K, et al. The use of magnetic resonance imaging in the obstetric patient. J Obstet Gynaecol Can. Avr 2014;36(4):349-63.

3.

Valevičienė NR, Varytė G, Zakarevičienė J, Kontrimavičiūtė E, Ramašauskaitė D, Rutkauskaitė-Valančienė D. Use of Magnetic Resonance Imaging in Evaluating Fetal Brain and Abdomen Malformations during Pregnancy. Medicina. Févr 2019;55(2):55.

4.

Salomon LJ, Garel C. Magnetic resonance imaging examination of the fetal brain. Ultrasound in Obstetrics & Gynecology. 2007;30(7):1019-32.

5.

Robinson AJ, Ederies MA. Fetal neuroimaging: an update on technical advances and clinical findings. Pediatr Radiol. 1 avr 2018;48(4):471-85.

6.

Huang H, Vasung L. Gaining Insight of Fetal Brain Development with Diffusion MRI and Histology. Int J Dev Neurosci. Févr 2014;32:11-22.

7.

Katorza E, Strauss G, Cohen R, Berkenstadt M, Hoffmann C, Achiron R, et al. Apparent Diffusion Coefficient Levels and Neurodevelopmental Outcome in Fetuses with Brain MR Imaging White Matter Hyperintense Signal. AJNR Am J Neuroradiol. Oct 2018;39(10):1926-31.

8.

Damadian R. Tumor detection by nuclear magnetic resonance. Science. 19 mars 1971;171(3976):1151-3.

9.

Mansfield P, Maudsley AA. Medical imaging by NMR. The British Journal of Radiology. Mars 1977;50(591):188-94.

10.

Damadian R, Goldsmith M, Minkoff L. NMR in cancer: XVI. FONAR image of the live human body. Physiol Chem & Phys 1977; 9:97-109.

11.

Bittoun J, Fink M. Inauguration d'un appareil d'IRM dédié à la recherche sur l'homme. 2005;18.

12.

Smith FW, Adam AH, Phillips WDP. NMR IMAGING IN PREGNANCY. The Lancet. 8 janv 1983;321(8314):61-2.

13.

Stark D, McCarthy S, Filly R, Parer J, Hricak H, Callen P. Pelvimetry by magnetic resonance imaging. American Journal of Roentgenology. 1 mai 1985;144(5):947-50.

14.

Angtuaco TL, Shah HR, Mattison DR, Quirk JG. MR imaging in high-risk obstetric patients: a valuable complement to US. Radiographics. janv 1992;12(1):91-109; discussion 110.

15.

Levine D, Barnes PD, Sher S, Semelka RC, Li W, McArdle CR, et al. Fetal fast MR imaging: reproducibility, technical quality, and conspicuity of anatomy. Radiology. Févr 1998;206(2):549-54.

16.

Canet D, Canet E, Boubel J-C. La RMN. Paris: Dunod; 2002. 256 p.

17.

Kastler B. Le phénomène de résonance magnétique. In: Comprendre L'IRM [Internet]. Elsevier; 2011 [cité 17 juill 2019]. p. 5-17.

18.

Hore PJ. Nuclear Magnetic Resonance. Oxford University Press; 2015. 121 p.

19.

Les origines de l'IRM : la résonance magnétique nucléaire [Internet]. Available from : <http://culturesciences.chimie.ens.fr/content/les-origines-de-lirm-la-resonance-magnetique-nucleaire-1198>

20.

Imagerie par résonance magnétique [Internet]. Available from : <http://tpe-irm-avc.e-monsite.com/pages/imagerie-par-resonance-magnetique.html>

21.

Relaxation [Internet]. . Available from : <https://phys4med.be/resonance/relaxation>

22.

Signal RMN et Contraste de base en IRM [Internet]. IMAIOS. Available from : <https://www.imaios.com/fr/e-Cours/e-MRI/Signal-RMN-et-Contraste-de-base>

23.

Hermoye IL. Imagerie par résonance magnétique. :69.

24.

Cuenod PC-A. Contraste en pT1, pT2, pT2. :65.

25.

Qualité d'image et artefacts en IRM [Internet]. IMAIOS. Available from : <https://www.imaios.com/fr/e-Cours/e-MRI/qualite-image-artefacts>

26.

Masson E. Artefacts en IRM [Internet]. EM-Consulte. Available from : <https://www.em-consulte.com/article/37161/artefacts-en-irm>

27.

Salem PDB, Ognard DJ. LES PRINCIPAUX ARTEFACTS EN IRM. :43.

28.

L'imagerie par résonance magnétique. Institut National de Recherche et Sécurité; 2018. Available from : www.inrs.fr/dms/inrs/CataloguePapier/ED/TI-ED-4209/ed4209.pdf

29.

Franco G, Perduri R, Murolo A. [Health effects of occupational exposure to static magnetic fields used in magnetic resonance imaging: a review]. *Med Lav.* févr 2008;99(1):16-28.

30.

Hervé Leclét. *Sécurité-des-patients-et-des-professionnels-en-IRM.pdf.* 2012.

31.

Levine D. Timing of MRI in pregnancy, repeat exams, access, and physician qualifications. *Semin Perinatol.* oct 2013;37(5):340-4.

32.

Arrêté du 20 avril 2018 fixant les recommandations de bonnes pratiques relatives aux modalités de réalisation des examens d'imagerie concourant au diagnostic prénatal et aux modalités de prise en charge des femmes enceintes et des couples lors de ces examens (JORF n°0096 du 25 avril 2018 texte n° 15). Available from : <https://www.legifrance.gouv.fr/affichTexte.do?cidTexte=JORFTEXT000036833452&categorieLien=id>

33.

RB. Non-sedation of the neonate for radiologic procedures. *Pediatr Radiol.* 2018;48(4):524-30.

34.

Meyers ML, Mirsky DM, Dannull KA, Tong S, Crombleholme TM. Effects of Maternal Valium Administration on Fetal MRI Motion Artifact: A Comparison Study at High Altitude. *Fetal Diagn Ther.* 2017;42(2):124-9.

35.

Dietemann J-L, Vetter D. Contre-indications et précautions à prendre en rapport avec une exploration IRM.

36.

Choi JS, Ahn HK, Han JY, Han YJ, Kwak DO, Velazquez-Armenta EY, et al. A case series of 15 women inadvertently exposed to magnetic resonance imaging in the first trimester of pregnancy. *J Obstet Gynaecol.* 2015;35(8):871-2.

37.

Ray JG, Vermeulen MJ, Bharatha A, Montanera WJ, Park AL. Association Between MRI Exposure During Pregnancy and Fetal and Childhood Outcomes. *JAMA.* 6 sept 2016;316(9):952-61.

38.

Centre de Référence sur les Agents Tératogènes. Gadolinium. 26 jan 2018. Available from: https://lecrat.fr/spip.php?page=article&id_article=746

39.

Patenaude Y, Pugash D, Lim K, Morin L, Diagnostic Imaging Committee, Lim K, et al. The use of magnetic resonance imaging in the obstetric patient. *J Obstet Gynaecol Can.* avr 2014;36(4):349-63.

40.

Jaimes C, Delgado J, Cunnane MB, Hedrick HL, Adzick NS, Gee MS, et al. Does 3-T fetal MRI induce adverse acoustic effects in the neonate? A preliminary study comparing postnatal auditory test performance of fetuses scanned at 1.5 and 3 T. *Pediatr Radiol.* 8 oct 2018;

41.

Strizek B, Jani JC, Mucyo E, De Keyzer F, Pauwels I, Ziane S, et al. Safety of MR Imaging at 1.5 T in Fetuses: A Retrospective Case-Control Study of Birth Weights and the Effects of Acoustic Noise. *Radiology.* mai 2015;275(2):530-7.

42.

Clements H, R Duncan K, Fielding K, Gowland P, R Johnson I, Baker P. Infants exposed to MRI in utero have a normal paediatric assessment at 9 months of age. *The British journal of radiology*. 1 mars 2000;73:190-4.

43.

Baker PN, Johnson IR, Harvey PR, Gowland PA, Mansfield P. A three-year follow-up of children imaged in utero with echo-planar magnetic resonance. *Am J Obstet Gynecol*. janv 1994;170(1 Pt 1):32-3.

44.

Bouyssi-Kobar M, du Plessis AJ, Robertson RL, Limperopoulos C. Fetal magnetic resonance imaging: exposure times and functional outcomes at preschool age. *Pediatr Radiol*. Nov 2015;45(12):1823-30.

45.

Welsh RC, Nemeč U, Thomason ME. Fetal magnetic resonance imaging at 3.0 T. *Top Magn Reson Imaging*. juin 2011;22(3):119-31.

46.

Krishnamurthy U, Neelavalli J, Mody S, Yeo L, Jella PK, Saleem S, et al. MR imaging of the fetal brain at 1.5T and 3.0T field strengths: comparing specific absorption rate (SAR) and image quality. *J Perinat Med*. mars 2015;43(2):209-20.

47.

Cappell MS, Friedel D. Abdominal pain during pregnancy. *Gastroenterol Clin North Am*. mars 2003;32(1):1-58.

48.

Patenaude Y, Pugash D, Lim K, Morin L, Diagnostic Imaging Committee, Lim K, et al. The use of magnetic resonance imaging in the obstetric patient. *J Obstet Gynaecol Can*. avr 2014;36(4):349-63.

49.

Adamsbaum C, Mezzetta L, Hornoy P. [Current events in fetal magnetic resonance]. *Arch Pediatr*. Déc 2010;17(12):1749-60.

50.

Angtuaco TL, Shah HR, Mattison DR, Quirk JG. MR imaging in high-risk obstetric patients: a valuable complement to US. *Radiographics*. janv 1992;12(1):91-109; discussion 110.

51.

Trompoukis P, Papantoniou N, Chlapoutaki C, Mesogitis S, Antsaklis A. Fetal MRI: is it really helpful? *The Journal of Maternal-Fetal & Neonatal Medicine*. 1 nov 2012;25(11):2363-8.

52.

Hibbeln JF, Shors SM, Byrd SE. MRI: is there a role in obstetrics? *Clin Obstet Gynecol*. mars 2012;55(1):352-66.

53.

Bahado-Singh RO, Goncalves LF. Techniques, terminology, and indications for MRI in pregnancy. *Seminars in Perinatology*. 1 oct 2013;37(5):334-9.

54.

Dietrich RB, Cohen I. Fetal MR imaging. *Magn Reson Imaging Clin N Am*. nov 2006;14(4):503-22, vi.

55.

Weisstanner C, Kasprian G, Gruber GM, Brugger PC, Prayer D. MRI of the Fetal Brain. *Clin Neuroradiol*. 1 oct 2015;25(2):189-96.

56.

Manganaro L, Bernardo S, Antonelli A, Vinci V, Saldari M, Catalano C. Fetal MRI of the central nervous system: State-of-the-art. *European Journal of Radiology*. 1 août 2017;93:273-83.

57

Jarvis D, Mooney C, Cohen J, Papaioannou D, Bradburn M, Sutton A, et al. A systematic review and meta-analysis to determine the contribution of mr imaging to the diagnosis of foetal brain abnormalities In Utero. *Eur Radiol*. juin 2017;27(6):2367-80.

58.

Levine D, Barnewolt CE, Mehta TS, Trop I, Estroff J, Wong G. Fetal Thoracic Abnormalities: MR Imaging. *Radiology*. 1 août 2003;228(2):379-88.

59.

Coleman A, Phithakwatchara N, Shaaban A, Keswani S, Kline-Fath B, Kingma P, et al. Fetal lung growth represented by longitudinal changes in MRI-derived fetal lung volume parameters predicts survival in isolated left-sided congenital diaphragmatic hernia. *Prenat Diagn*. févr 2015;35(2):160-6.

60.

Rubesova E. Why do we need more data on MR volumetric measurements of the fetal lung? *Pediatr Radiol*. Févr 2016;46(2):167-71.

61.

Pacharn P, Kline-Fath B, Calco-Garcia M, Linam L et al. Congenital lung lesions: prenatal MRI and postnatal findings; *Pediatr Radiol* 2013; 43: 1136-43.

62.

Rubesova E. Fetal bowel anomalies-US and MR assessment. *Pediatr Radiol* 2012; 42: S101-S106.

63.

Furey EA, Bailey AA, Twickler DM. Fetal MR Imaging of Gastrointestinal Abnormalities. *RadioGraphics*. 1 mai 2016;36(3):904-17.

64.

Pico H, Dabadie A, Bourliere-Najean, Philip N et al. Contribution of the foetal uro-MRI in the prenatal diagnosis of uronephropathies. *Diagnostic and Interventional Imaging* 2014; 95: 573-8.

65.

Tee LM, Kan EY, Cheung JC, Leung WC. Magnetic resonance imaging of the fetal brain. *Hong Kong Med J*. juin 2016;22(3):270-8.

66.

Kasprian G, Brugger PC, Weber M, Krssák M, Krampfl E, Herold C, et al. In utero tractography of fetal white matter development. *Neuroimage*. 1 nov 2008;43(2):213-24.

67.

Kroenke CD. Using diffusion anisotropy to study cerebral cortical gray matter development. *Journal of Magnetic Resonance*. 1 juill 2018;292:106-16.

68.

Sanz Cortes M, Bargallo N, Arranz A, Simoes R, Figueras F, Gratacos E. Feasibility and Success Rate of a Fetal MRI and MR Spectroscopy Research Protocol Performed at Term Using a 3.0-Tesla Scanner. *Fetal Diagn Ther*. 2017;41(2):127-35.

69.

Levman J, Takahashi E. Multivariate analyses applied to fetal, neonatal and pediatric MRI of neurodevelopmental disorders. *Neuroimage Clin*. 2015;9:532-44.

70.

Kasprian G, Río MD, Prayer D. Fetal Diffusion Imaging: Pearls and Solutions. *Topics in Magnetic Resonance Imaging*. 1 déc 2010;21(6):387-94.

71.

Jakab A, Tuura R, Kottke R, Kellenberger CJ, Scheer I. Intra-voxel incoherent motion MRI of the living human foetus: technique and test–retest repeatability. *Eur Radiol Exp* [Internet]. 22 déc 2017 ;1. Available from : <https://www.ncbi.nlm.nih.gov/pmc/articles/PMC5909359/>

72.

Mailath-Pokorny M, Kasprian G, Mitter C, Schöpf V, Nemeč U, Prayer D. Magnetic resonance methods in fetal neurology. *Semin Fetal Neonatal Med*. oct 2012;17(5):278-84.

73.

Kroenke CD. Using diffusion anisotropy to study cerebral cortical gray matter development. *Journal of Magnetic Resonance*. 1 juill 2018;292:106-16.

74.

Hamon M, Coskun O, Courthéoux P, Théron J, Leclerc X. neuroradiologie - IRM de diffusion du système nerveux central : applications cliniques.

/data/revues/02210363/00860004/369/ [Internet]. 10 avr 2008 ; Available from :

<https://www.em-consulte.com/en/article/138748>

75.

Le Bihan D, Breton E, Lallemand D, Grenier P, Cabanis E, Laval-Jeantet M. MR imaging of intravoxel incoherent motions: application to diffusion and perfusion in neurologic disorders. Radiology. 1 nov 1986;161(2):401-7.

76.

Le Bihan D, Breton E, Lallemand D, Aubin ML, Vignaud J, Laval-Jeantet M. Separation of diffusion and perfusion in intravoxel incoherent motion MR imaging. Radiology. 1 août 1988;168(2):497-505.

77.

Kremer S, Oppenheim C, Schmitt E, Dietemann J-L. le point sur... - Imagerie de diffusion : principes et applications cliniques. /data/revues/02210363/00883-C2/428/ [Internet]. 19 mars 2008 ; Available from : <https://www.em-consulte.com/en/article/122156>

78.

IRM de Diffusion et du Tenseur de diffusion [Internet]. IMAIOS. Available from : <https://www.imaios.com/fr/e-Cours/e-MRI/irm-diffusion-tenseur>

79.

Séquences IRM Echo planar (EPI) [Internet]. IMAIOS. Available from : <https://www.imaios.com/fr/e-Cours/e-MRI/Sequences-IRM/echo-planar-imaging>

80.

Schneider JF, Confort-Gouny S, Le Fur Y, Viout P, Bennathan M, Chapon F, et al. Diffusion-weighted imaging in normal fetal brain maturation. Eur Radiol. sept 2007;17(9):2422-9.

81.

Watanabe M, Sakai O, Ozonoff A, Kussman S, Jara H. Age-related apparent diffusion coefficient changes in the normal brain. *Radiology*. févr 2013;266(2):575-82.

82.

Jo HM, Cho HK, Jang SH, Yeo SS, Lee E, Kim HS, et al. A comparison of microstructural maturational changes of the corpus callosum in preterm and full-term children: a diffusion tensor imaging study. *Neuroradiology*. sept 2012;54(9):997-1005.

83.

Bültmann E, Mußgnug HJ, Zapf A, Hartmann H, Nägele T, Lanfermann H. Changes in brain microstructure during infancy and childhood using clinical feasible ADC-maps. *Childs Nerv Syst*. mai 2017;33(5):735-45.

84.

Faria AV, Zhang J, Oishi K, Li X, Jiang H, Akhter K, et al. Atlas-based analysis of neurodevelopment from infancy to adulthood using diffusion tensor imaging and applications for automated abnormality detection. *Neuroimage*. 15 août 2010;52(2):415-28.

85.

Moon W-J, Provenzale JM, Sarikaya B, Ihn YK, Morlese J, Chen S, et al. Diffusion-tensor imaging assessment of white matter maturation in childhood and adolescence. *AJR Am J Roentgenol*. sept 2011;197(3):704-12.

86.

Mengotti P, D'Agostini S, Terlevic R, De Colle C, Biasizzo E, Londero D, et al. Altered white matter integrity and development in children with autism: a combined voxel-based morphometry and diffusion imaging study. *Brain Res Bull*. 1 févr 2011;84(2):189-95.

87.

Arulrajah S, Ertan G, Jordan L, Tekes A, Khaykin E, Izbudak I, et al. Magnetic resonance imaging and diffusion-weighted imaging of normal-appearing white matter in children and young adults with tuberous sclerosis complex. *Neuroradiology*. nov 2009;51(11):781-6.

88.

Cloak CC, Ernst T, Fujii L, Hedemark B, Chang L. Lower diffusion in white matter of children with prenatal methamphetamine exposure. *Neurology*. 16 juin 2009;72(24):2068-75.

89.

Diffusion-Weighted Imaging of the Cerebellum in the Fetus with Chiari II Malformation | *American Journal of Neuroradiology* [Internet]. Available from : <http://www.ajnr.org/content/34/8/1656.long>

90.

Yaniv G, Katorza E, Bercovitz R, Bergman D, Greenberg G, Biegon A, et al. Region-specific changes in brain diffusivity in fetal isolated mild ventriculomegaly. *Eur Radiol*. mars 2016;26(3):840-8.

91.

Hoffmann C, Weisz B, Lipitz S, Yaniv G, Katorza E, Bergman D, et al. Regional apparent diffusion coefficient values in 3rd trimester fetal brain. *Neuroradiology*. juill 2014;56(7):561-7.

92.

Korostyshevskaya AM, Prihod'ko IYu, Savelov AA, Yarnykh VL. Direct comparison between apparent diffusion coefficient and macromolecular proton fraction as quantitative biomarkers of the human fetal brain maturation. *J Magn Reson Imaging*. Juill 2019;50(1):52-61.

93.

Cartry C, Viallon V, Hornoy P, Adamsbaum C. [Diffusion-weighted MR imaging of the normal fetal brain: marker of fetal brain maturation]. *J Radiol*. mai 2010;91(5 Pt 1):561-6.

94.

Cannie M, Keyzer FD, Meersschaert J, Jani J, Lewi L, Deprest J, et al. A diffusion-weighted template for gestational age-related apparent diffusion coefficient values in the developing fetal brain. *Ultrasound in Obstetrics & Gynecology*. 2007;30(3):318-24.

95.

Righini A, Bianchini E, Parazzini C, Gementi P, Ramenghi L, Baldoli C, et al. Apparent diffusion coefficient determination in normal fetal brain: a prenatal MR imaging study. *AJNR Am J Neuroradiol.* mai 2003;24(5):799-804.

96.

Sartor A, Arthurs O, Alberti C, Belarbi N, Tilea B, Boizeau P, et al. Apparent diffusion coefficient measurements of the fetal brain during the third trimester of pregnancy: how reliable are they in clinical practice? *Prenat Diagn.* avr 2014;34(4):357-66.

97.

Boyer AC, Gonçalves LF, Lee W, Shetty A, Holman A, Yeo L, et al. Magnetic resonance diffusion weighted imaging: reproducibility of regional apparent diffusion coefficients for the normal fetal brain. *Ultrasound Obstet Gynecol.* févr 2013;41(2):190-7.

98.

Bui T, Daire J-L, Chalard F, Zaccaria I, Alberti C, Elmaleh M, et al. Microstructural development of human brain assessed in utero by diffusion tensor imaging. *Pediatr Radiol.* nov 2006;36(11):1133-40.

99.

Schneider MM, Berman JI, Baumer FM, Glass HC, Jeng S, Jeremy RJ, et al. Normative apparent diffusion coefficient values in the developing fetal brain. *AJNR Am J Neuroradiol.* oct 2009;30(9):1799-803.

100.

Lockwood Estrin G, Wu Z, Deprez M, Bertelsen Á, Rutherford MA, Counsell SJ, et al. White and grey matter development in utero assessed using motion-corrected diffusion tensor imaging and its comparison to ex utero measures.

Serment d'Hippocrate :

Au moment d'être admis(e) à exercer la médecine, je promets et je jure d'être fidèle aux lois de l'honneur et de la probité.

Mon premier souci sera de rétablir, de préserver ou de promouvoir la santé dans tous ses éléments, physiques et mentaux, individuels et sociaux.

Je respecterai toutes les personnes, leur autonomie et leur volonté, sans aucune discrimination selon leur état ou leurs convictions. J'interviendrai pour les protéger si elles sont affaiblies, vulnérables ou menacées dans leur intégrité ou leur dignité.

Même sous la contrainte, je ne ferai pas usage de mes connaissances contre les lois de l'humanité.

J'informerai les patients des décisions envisagées, de leurs raisons et de leurs conséquences.

Je ne tromperai jamais leur confiance et n'exploiterai pas le pouvoir hérité des circonstances pour forcer les consciences.

Je donnerai mes soins à l'indigent et à quiconque me les demandera. Je ne me laisserai pas influencer par la soif du gain ou la recherche de la gloire.

Admis(e) dans l'intimité des personnes, je tairai les secrets qui me seront confiés.

Reçu(e) à l'intérieur des maisons, je respecterai les secrets des foyers et ma conduite ne servira pas à corrompre les mœurs.

Je ferai tout pour soulager les souffrances. Je ne prolongerai pas abusivement les agonies. Je ne provoquerai jamais la mort délibérément.

Je préserverai l'indépendance nécessaire à l'accomplissement de ma mission. Je n'entreprendrai rien qui dépasse mes compétences. Je les entretiendrai et les perfectionnerai pour assurer au mieux les services qui me seront demandés.

J'apporterai mon aide à mes confrères ainsi qu'à leurs familles dans l'adversité.

Que les hommes et mes confrères m'accordent leur estime si je suis fidèle à mes promesses ; que je sois déshonoré(e) et méprisé(e) si j'y manque.

Évaluation quantitative du coefficient apparent de diffusion cérébral fœtal normal au cours du troisième trimestre : évolution et reproductibilité

Contexte : L'IRM cérébrale fœtale est devenue au cours de la dernière décennie un outil diagnostique indispensable en complément d'un bilan échographique complet. Certaines études suggèrent que l'évaluation quantitative du coefficient apparent de diffusion cérébral pourrait permettre une évaluation de la maturation fœtale et la détection d'éventuelles anomalies.

Objectifs : L'objectif de cette étude était de proposer une méthode de mesure quantitative du coefficient apparent de diffusion (ADC) à l'aide d'une imagerie de diffusion afin de d'évaluer sa faisabilité en routine, sa reproductibilité, et son évolution en fonction de l'âge et du site anatomique.

Méthodes : Nous avons analysé de façon rétrospective les IRM cérébrales fœtales normales réalisées entre avril 2017 et novembre 2018 dans notre Centre Hospitalier à l'aide d'une IRM 1,5 Tesla. Pour chaque fœtus, des mesures du coefficient apparent de diffusion ont été effectuées au niveau des substances blanches frontales et occipitales, des centres semi ovales, des thalami, du pont et du cervelet.

Ces mesures ont été effectuées par deux opérateurs différents et sur deux consoles différentes. Nous avons évalué la reproductibilité intra opérateur, inter opérateur et inter console à l'aide d'un modèle linéaire mixte multivarié par site anatomique avec un intercept aléatoire.

L'évaluation de l'adc en fonction du terme a été effectuée à l'aide d'un modèle univarié linéaire mixte par site anatomique.

Résultats : Les mesures de l'ADC ont pu être effectuées chez 100 % des 19 patients inclus pour l'étude.

Nous avons retrouvé une différence significative mais faible inter opérateur au niveau des thalami ($p=0,026$), et de la substance blanche frontale ($p=0,000$) et occipitale ($p=0,026$).

Il n'a pas été retrouvé de différence significative entre les deux consoles de mesures.

Les valeurs côté droit et côté gauche étaient comparables.

Nous n'avons pas mis en évidence de variation significative de l'ADC au cours du troisième trimestre, même s'il existait une tendance à la baisse au niveau des du cervelet, de la substance blanche occipitale et du pont. Il existait une tendance à la hausse au niveau des thalami et de la substance blanche frontale.

Conclusion : L'évaluation de l'ADC cérébral fœtal apparaît faisable en routine avec une interprétabilité de 100 % de l'échantillon.

Il existait une variabilité inter opérateur significative mais faible pour certains sites anatomiques.

Nous n'avons pas mis en évidence de variation significative de l'ADC au cours du troisième trimestre de grossesse, mais nous retrouvons certaines tendances déjà décrites dans la littérature.

Quantitative evaluation of the apparent diffusion coefficient of normal fetal brain over the course of the third trimester: changes and reproducibility

Context: Over the past decade, fetal brain MRI has become an indispensable tool in addition to a full ultrasound assessment. Some studies have suggested that quantitative evaluation of the apparent diffusion coefficient of brain could allow for evaluation fetal maturation and the detection of possible anomalies.

Objectives: The objective of this study was to propose a specific protocol using a diffusion-weighted imaging sequence with quantitative measurement of ADC of the fetal brain during the third trimester of pregnancy, first to evaluate the feasibility and reproducibility, and then to appreciate the variation regarding the location within the brain and the gestational age.

Methods: We retrospectively analyzed the brain MRIs of normal fetuses taken between April 2017 and November 2018 at our institution with a 1,5 Tesla MRI device. For each fetus, measurements of the apparent coefficient of diffusion were taken at the level of the frontal and occipital white matter, the semi-oval centers, the thalami, the pons, and the cerebellum.

These measurements were carried out by two different operators and on two different workstations. We evaluated the intra-operator, the inter-operator, and the inter-console reproducibility using a multivariate linear mixed model per anatomical site with a random intercept.

Evaluation of the ADC as a function of the term was performed using a univariate linear mixed model per anatomical site.

Results: Measurements of the ADC could be made in all of the 19 patients included in the study.

We found a significant difference but low inter-operator reproducibility at the level of the thalami ($p=0.026$), and the frontal ($p=0.000$) and the occipital ($p=0.026$) white matter.

No significant difference was found between the two measurement consoles.

The values for the left side and the right side were comparable.

We also did not find that there was significant variation of the adc over the course of the third trimester, even though there was a decreasing trend at the level of the cerebellum, the occipital white matter, and the pons. There was an increasing trend at the level of the thalami and the frontal white matter.

Conclusion: Routine evaluation of the fetal brain ADC appeared to be feasible, with an interpretability of 100% for the sample.

There was significant inter-operator variability, but it was low for certain anatomical sites.

We did not find evidence of significant variation of the ADC over the course of the third trimester of pregnancy, although we did notice certain trends already described in the literature.

Thèse de doctorat en médecine

Spécialité : Radiodiagnostic et imagerie médicale

Mots clés : IRM de diffusion foetale cérébral, IRM foetale, diffusion foetale, adc foetal, IRM cérébrale foetale

Keywords : MRI, ADC, DWI, fetal brain DWI, Fetal MRI,

UFR des SCIENCES MEDICALES, Université de Bordeaux,
46 rue Léo Saignant, 33076 Bordeaux Cedex