



**HAL**  
open science

# Troubles pigmentaires associés au psoriasis : étude de prévalence sur 459 patients du CHU du Bordeaux

Séverine Amico

► **To cite this version:**

Séverine Amico. Troubles pigmentaires associés au psoriasis : étude de prévalence sur 459 patients du CHU du Bordeaux. Sciences du Vivant [q-bio]. 2019. dumas-02496039

**HAL Id: dumas-02496039**

**<https://dumas.ccsd.cnrs.fr/dumas-02496039>**

Submitted on 2 Mar 2020

**HAL** is a multi-disciplinary open access archive for the deposit and dissemination of scientific research documents, whether they are published or not. The documents may come from teaching and research institutions in France or abroad, or from public or private research centers.

L'archive ouverte pluridisciplinaire **HAL**, est destinée au dépôt et à la diffusion de documents scientifiques de niveau recherche, publiés ou non, émanant des établissements d'enseignement et de recherche français ou étrangers, des laboratoires publics ou privés.

Université de Bordeaux  
U.F.R des sciences médicales

Année 2019

Thèse n° 3175

Thèse pour l'obtention du

**DIPLOME D'ETAT de DOCTEUR EN MEDECINE**

**Discipline : Dermatologie et Vénérologie**

Présentée et soutenue publiquement à Bordeaux le 31 octobre 2019

par

**Séverine Amico**  
Née le 27 juillet 1991 à Marseille (13)

**Troubles pigmentaires associés au psoriasis : étude de prévalence  
sur 459 patients du CHU du Bordeaux**

**Directeur de thèse :** Monsieur le Professeur Julien Seneschal

**Rapporteur externe :** Monsieur le Professeur Hervé Bachelez

**Membres du jury :**

Madame le Professeur Marie Beylot-Barry	Présidente
Monsieur le Professeur Franck Boralevi	Membre
Madame le Professeur Marie-Sylvie Doutre	Membre
Madame le Docteur Brigitte Milpied	Membre
Monsieur le Professeur Julien Seneschal	Membre

# TABLE DES MATIERES

<b>INTRODUCTION .....</b>	<b>17</b>
<b>I – PSORIASIS : GENERALITES .....</b>	<b>18</b>
1. Epidémiologie .....	18
2. Présentation clinique .....	18
3. Histologie .....	21
4. Comorbidités .....	21
5. Physiopathologie .....	22
6. Impact sur la qualité de vie .....	23
7. Thérapeutique .....	24
<b>II – TROUBLES PIGMENTAIRES ET PSORIASIS .....</b>	<b>26</b>
1. Maladie cutanée inflammatoire et troubles pigmentaires .....	26
a. Hypopigmentations .....	26
b. Hyperpigmentations .....	27
2. Troubles pigmentaires dans le psoriasis .....	28
a. Hypopigmentations .....	28
b. Hyperpigmentations .....	29
c. Inflammation et mélanocytes dans le psoriasis .....	30
<b>III – CONTEXTE ET OBJECTIFS DE L’ETUDE .....</b>	<b>33</b>
<b>ARTICLE .....</b>	<b>34</b>
<b>DISCUSSION .....</b>	<b>52</b>
<b>I – APPORTS DE L’ETUDE .....</b>	<b>53</b>
<b>II – LIMITES DE L’ETUDE .....</b>	<b>54</b>
<b>III – PERSPECTIVES .....</b>	<b>54</b>
<b>CONCLUSION .....</b>	<b>55</b>
<b>BIBLIOGRAPHIE .....</b>	<b>56</b>

## LISTE DES ABREVIATIONS

HES : Hematoxylline Eosine Safran

IL : Interleukine

TNF $\alpha$  : Tumor Necrosis Factor  $\alpha$

cAMP: cyclic adenosine monophosphate

JAK: Janus kinase

AMM : Autorisation de mise sur le marché

PUVA : Psoralène et Ultraviolets de type A

UVB : Ultraviolets de type B

DLQI : Dermatology Life Quality Index

PASI : Psoriasis Area Severity Index

## FIGURES ET TABLEAUX

Figure 1 : Présentation clinique du psoriasis

Figure 2 : Histologie du psoriasis

Figure 3 : Physiopathologie du psoriasis (Boehncke et al. 2015)

Figure 4 : Stratégies thérapeutiques dans le psoriasis

Figure 5 : Représentation des principaux médiateurs de l'inflammation dans le psoriasis et des cibles thérapeutiques des biothérapies et nouvelles thérapies par voie orale (Prieto-Perez et al.)

Figure 6 : Hypopigmentation post-inflammatoire secondaire à un eczéma de contact

Figure 7 : Hyperpigmentation post-brûlure

Figure 8 : Lentigines sur d'anciennes plaques de psoriasis après traitement par Apremilast, 5 ans après leur apparition (Sfecci et al.)

Figure 9 : Modèle pour les interactions IL-17 et TNF $\alpha$  médiées entre les lymphocytes T, cellules dendritiques, kératinocytes, mélanocytes au cours de l'inflammation dans le psoriasis. (Wang et al.)

Tableau 1 : Revue de la littérature des cas d'hyperpigmentation à type de lentigines apparaissant sur des plaques de psoriasis résolutive

# **INTRODUCTION**

# I – LE PSORIASIS : GENERALITES

Le psoriasis est une maladie chronique d'origine auto inflammatoire pouvant atteindre la peau et les articulations. Son retentissement sur la qualité de vie et sa fréquence en font un challenge thérapeutique.

## 1. Épidémiologie

La prévalence du psoriasis augmente au cours des âges de la vie avec une prévalence de 0,13% à l'âge de 1 an à 0,67% à 18 ans (1).

Il ne semble pas y avoir de prédominance masculine ou féminine. Une méta-analyse récente retrouvait une prévalence globale de la maladie entre 0,73% (en Ecosse) et 2,9% (en Italie) (2). En France, l'étude « Objectif peau » menée en 2016 a eu pour objectif d'étudier la prévalence de 5 maladies inflammatoires chroniques de la peau via des auto-questionnaires adressés à des patients. La prévalence rapportée du psoriasis était de 4,42% avec un sex ratio de 1 (3).

La prévalence du psoriasis plus élevée chez les sujets caucasiens que chez les patients afro-américains (entre 1,3 et 1,9 %) (4), Africains (entre 0,05% et 3,3% selon les pays sur le continent Africain) (5), Asiatiques (inférieure à 0,5%) (2). Cependant, chez ces patients, le psoriasis semble être plus sévère avec notamment une surface cutanée atteinte plus importante (4).

## 2. Présentation clinique

Le psoriasis est une maladie polymorphe, pouvant se présenter sous différentes formes, de sévérité variable (6) (*figure 1*).

Le **psoriasis en plaque** est la présentation la plus classique. Elle concerne 90% des patients. Typiquement, le psoriasis se présente en plaques érythémato-squameuses bien limitées, à bords nets, prédominant sur certaines zones : zones d'extension des coudes et des genoux, bords cubitaux des avant-bras, région lombosacrée, pré-tibiale, rétro-auriculaire, cuir chevelu, ombilic. Une de ses variantes est le **psoriasis inversé** qui se présente sous forme de lésions localisées dans les grands plis et la région génitale. Elles sont peu squameuses, érythémateuses, parfois fissuraires ou macérées et bien limitées. Il existe une forme du

nourrisson appelée psoriasis des langes ou « napkin syndrome ». Le psoriasis peut également atteindre les paumes et les plantes des pieds. La sémiologie est alors souvent atypique : squames, érythème, hyperkératose. Quand l'atteinte palmoplantaire est isolée, la principale difficulté est d'éliminer les diagnostics différentiels (eczéma de contact, atopie, kératodermie palmoplantaire...). Enfin, les lésions peuvent se localiser à l'extrémité céphalique dans les plis nasogéniens, sourcils, cuir chevelu, et rétroauriculaire ainsi qu'en région médio-sternale et interscapulaire (**psoriasis séborrhéique**) rendant difficile le diagnostic différentiel avec la dermite séborrhéique.

Le **psoriasis en goutte** est une forme subaiguë survenant au décours d'une épisode infectieux. Elle concerne essentiellement l'enfant et l'adulte jeune, se présente sous forme de lésions papuleuse, érythémateuses, finement squameuses efflorescentes, mesurant moins d'un centimètre de diamètre. Il est en général résolutif en quelques mois mais peut évoluer vers un psoriasis chronique.

La dernière forme sémiologique est celle du **psoriasis pustuleux**. L'aspect clinique est celui de pustules blanches, plates, pouvant confluer en placards à contours polycycliques. Elles sont situées sur des zones très érythémateuses, l'évolution se fait vers des croûtes puis une desquamation scarlatiniforme. Il existe des formes particulières acrales, la pustulose palmoplantaire et l'acrodermatite continue de Hallopeau.

Le psoriasis en plaque comme le psoriasis pustuleux peuvent évoluer vers des **formes érythrodermiques**, sévères puisqu'elles peuvent s'accompagner de fièvre et de complications systémiques.

L'**atteinte unguéale** touche 50% des patients psoriasiques et jusqu'à 80% en cas de rhumatisme psoriasique associé (7). Elle doit donc être recherchée. La clinique dépend de la localisation de l'atteinte inflammatoire sur l'appareil unguéal : anomalies de surface (onychorrhexis, trachyonychie, stries transversales...) en cas d'atteinte de la matrice proximale, érythème sous unguéal en cas d'atteinte de la matrice distale et taches saumon et hyperkératose en cas d'atteinte du lit de l'ongle. Une inflammation de toutes les structures anatomiques de l'appareil unguéal peut conduire à une destruction de la tablette.

Le **rhumatisme psoriasique** est un rhumatisme inflammatoire de type spondylarthropathie qui touche environ 30% des patients atteints de psoriasis et doit donc être systématiquement recherché. Il s'agit en effet d'une arthrite sévère avec destruction articulaire (érosions osseuses chez 47% des patients dans les 2 premières années) (8). On distingue 5 sous-types cliniques : distal, oligoarticulaire, polyarticulaire, mutilant, spondylite.



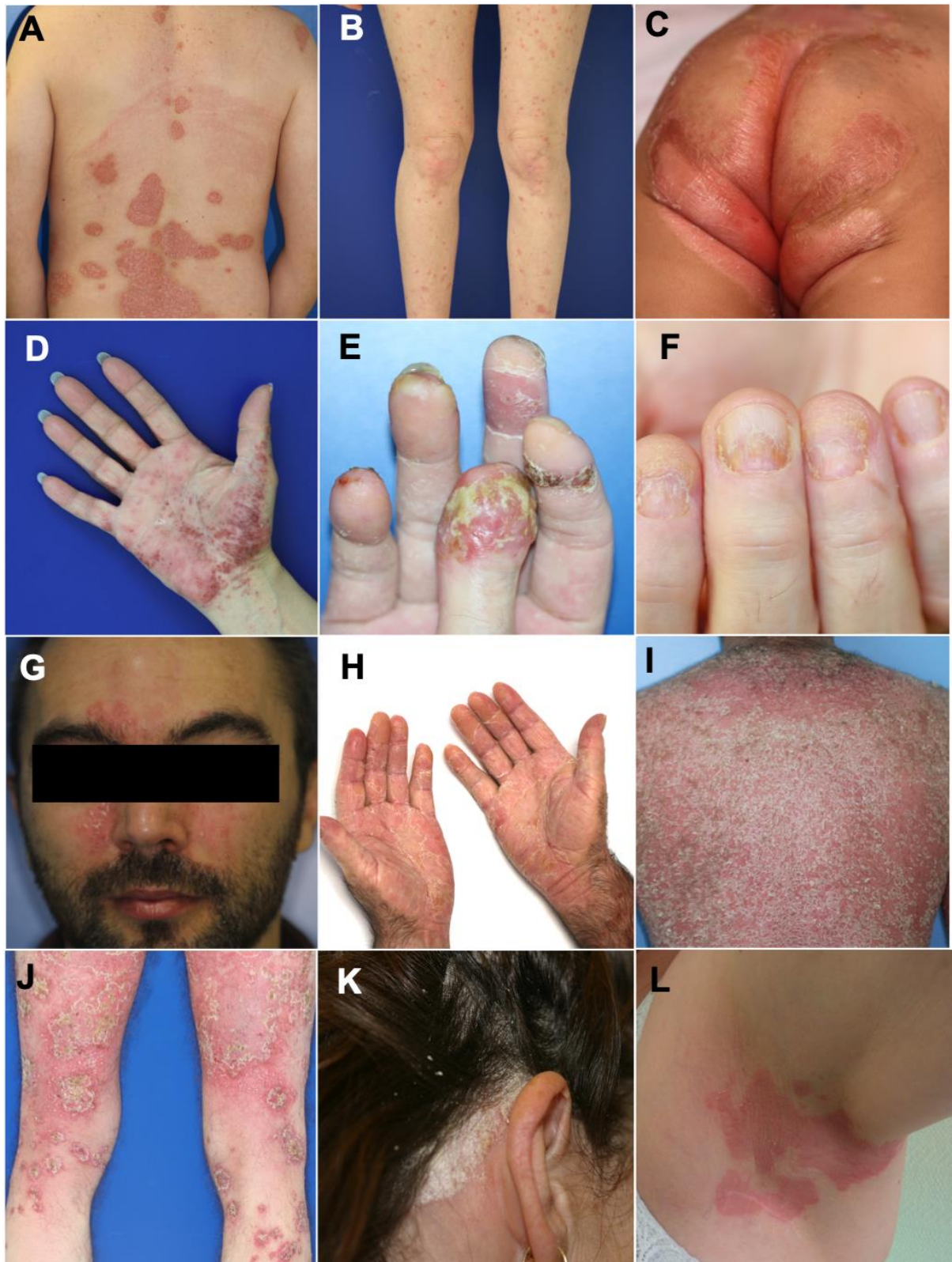

Figure 1 : Présentation clinique du psoriasis. A : Psoriasis vulgaris ; B : Psoriasis en goutte ; C : Psoriasis des langes, D : Psoriasis pustuleux palmaire ; E : Acrodermatite continue de Hallopeau ; F : Psoriasis unguéal ; G : Psoriasis séborrhéique ; H : Psoriasis palmaire ; I : Psoriasis érythrodermique ; J : Psoriasis pustuleux ; K : Psoriasis du cuir chevelu ; L : Psoriasis inversé

### 3. Histologie

L'histologie, quand elle est typique, montre une acanthose, une parakératose, un allongement des crêtes épidermiques. L'infiltrat inflammatoire dans l'épiderme est constitué de lymphocytes T et de polynucléaires neutrophiles qui peuvent se regrouper en pustules ou microabcès. Le derme superficiel est le siège d'un infiltrat inflammatoire, essentiellement composé de lymphocytes T, pouvant s'étendre en profondeur. Les papilles dermiques sont œdémateuses avec la présence de vaisseaux sinueux et dilatés (9) (figure 2).

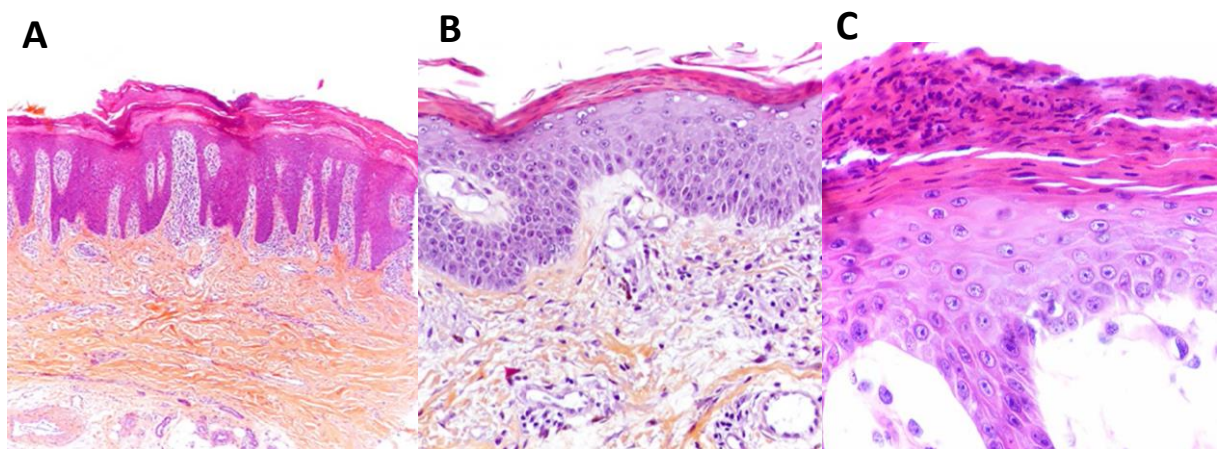


Figure 2 : Histologie du psoriasis (HES) : A : Hyperplasie épidermique avec amincissement du toit des papilles dermiques ; B : Parakératose ; C : Polynucléaires neutrophiles dans la couche cornée constituant un micro abcès de Munro

### 4. Comorbidités

Le psoriasis est une maladie inflammatoire chronique cutanée mais également systémique.

En effet, le psoriasis est associé aux maladies inflammatoires chroniques de l'intestin, probablement à cause de voies inflammatoires et de prédispositions génétiques communes (10).

Les premières évidences de maladies associées au psoriasis ont concerné les maladies et facteurs de risque cardiovasculaires. Le psoriasis est associé à un risque augmenté d'infarctus du myocarde, indépendamment des facteurs de risque cardio-vasculaires classiques (surpoids, tabac, hypertension artérielle, diabète, dyslipidémie) (10). L'inflammation systémique et vasculaire chronique pourrait contribuer à l'athérogénèse. Le psoriasis serait donc à

considérer comme un facteur de risque cardio-vasculaire indépendant, et le risque cardio-vasculaire avec la sévérité de la maladie. Le psoriasis est, de plus, associé à l'obésité, l'hypertension artérielle, le diabète de type II, la dyslipidémie, l'insuffisance rénale et la stéatose hépatique non alcoolique (10).

Concernant le risque néoplasique, les patients recevant une thérapie pour un psoriasis sévère ont 41% plus de risque de décéder d'une cause néoplasique (11). Cependant cette association est à nuancer car les facteurs confondants ne sont pas toujours pris en compte (tabagisme, consommation alcoolique, traitements immunosuppresseurs). Le sur-risque de lymphome, bien que faible, est significatif et porterait en particulier sur les lymphomes cutanés T (12). Cependant, une part de diagnostic erroné de psoriasis sur des lésions de mycosis fongoïde doit être envisagée.

Enfin, les troubles de l'humeur, en particulier la dépression, sont fréquents parmi les patients atteints de psoriasis et le psoriasis est associé avec un sur-risque de dépression d'environ 30% dans une étude concernant les femmes atteintes de psoriasis (13).

## 5. Physiopathologie

Il existe une prédisposition génétique au psoriasis et l'analyse des gènes de susceptibilité a identifié des gènes codant pour des molécules impliquées dans l'immunité innée, adaptative et la fonction barrière de la peau (9).

La physiopathologie du psoriasis est aujourd'hui mieux comprise et a permis le développement de thérapies spécifiques (*figure 3*). Suite à un stimulus environnemental, les cellules immunitaires résidentes de la peau (cellules dendritiques, macrophages, mastocytes) sont activées et produisent des cytokines, en particulier l'interleukine 12 (IL-12) et l'interleukine 23 (IL-23), qui orientent la réponse immunitaire vers la voie Th1/Th17. Certaines des cytokines produites activent des facteurs de transcription qui vont amplifier la réponse inflammatoire et favoriser la prolifération des kératinocytes.

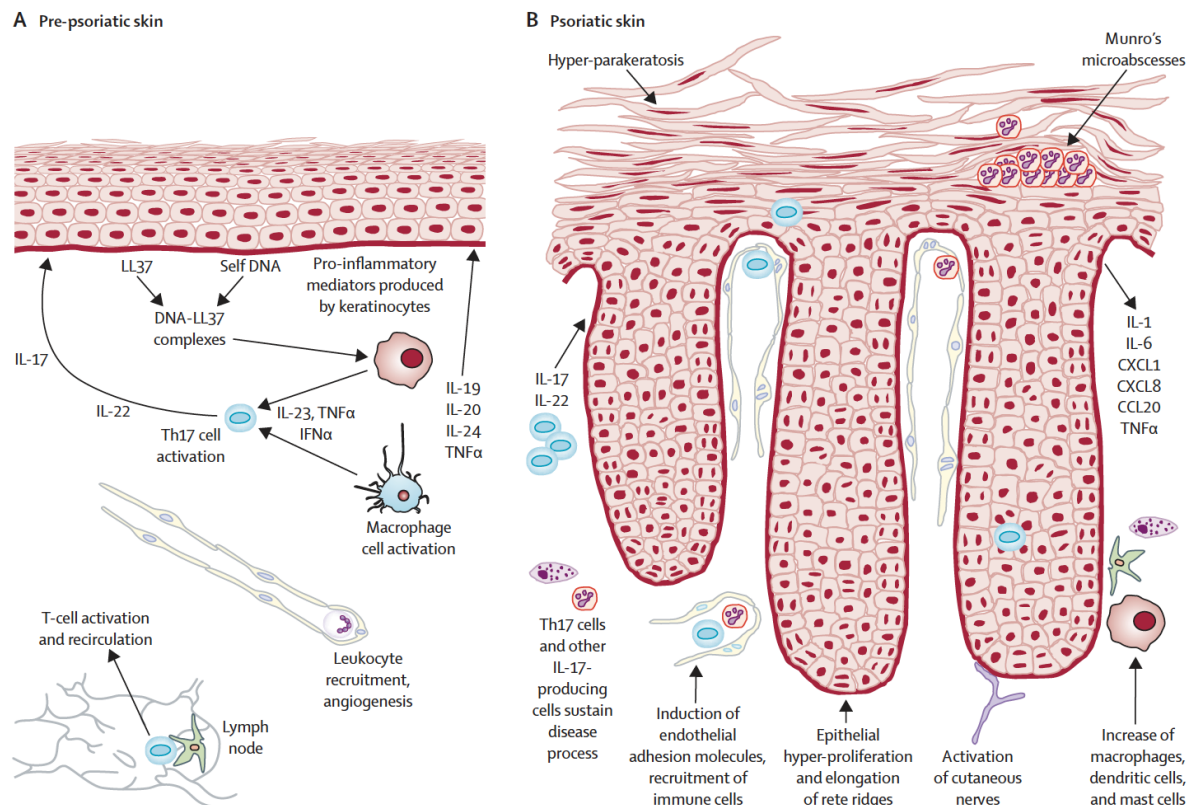


Figure 3 : Physiopathologie du psoriasis (Boehncke et al. 2015) (9). A : Les cellules dendritiques induisent la différenciation des lymphocytes Th1 et Th17 via l'IL-23. Le  $TNF\alpha$ , produit par les macrophages, lymphocytes, kératinocytes et cellules endothéliales est à l'origine d'une amplification de la réponse immunitaire en recrutant des leucocytes et en induisant la production de médiateurs pro-inflammatoires ; B : Une fois activées, les cellules Th17 produisent de nouveaux médiateurs inflammatoires en particulier l'IL-17A, 17B, 22, qui induisent notamment la prolifération des kératinocytes.

## 6. Impact sur la qualité de vie

Le retentissement négatif du psoriasis sur la qualité de vie des patients est bien connu et a été évalué comme comparable à celui d'autres maladies chroniques comme le cancer, l'arthrose, l'hypertension, le diabète, l'insuffisance cardiaque et la dépression (14).

Plus récemment, une méta-analyse de la qualité de vie liée à la santé (Health Related Quality of Life, HRQoL) chez les patients atteints de psoriasis en Europe a confirmé l'impact fortement négatif du psoriasis sur la qualité de vie des patients. Des facteurs aggravants démographiques (sexe féminin, patients jeunes) et liés à la maladie (sévérité, lésions visibles, prurit, inconfort cutané) ont été identifiés, tandis que l'utilisation de traitements systémiques et en particuliers de biothérapies amélioreraient la qualité de vie (15).



## 7. Thérapeutique

Le choix de traitements dans le psoriasis est aujourd'hui étendu et varié (*figure 4*) permettant un choix de stratégie thérapeutique adapté à chaque patient.

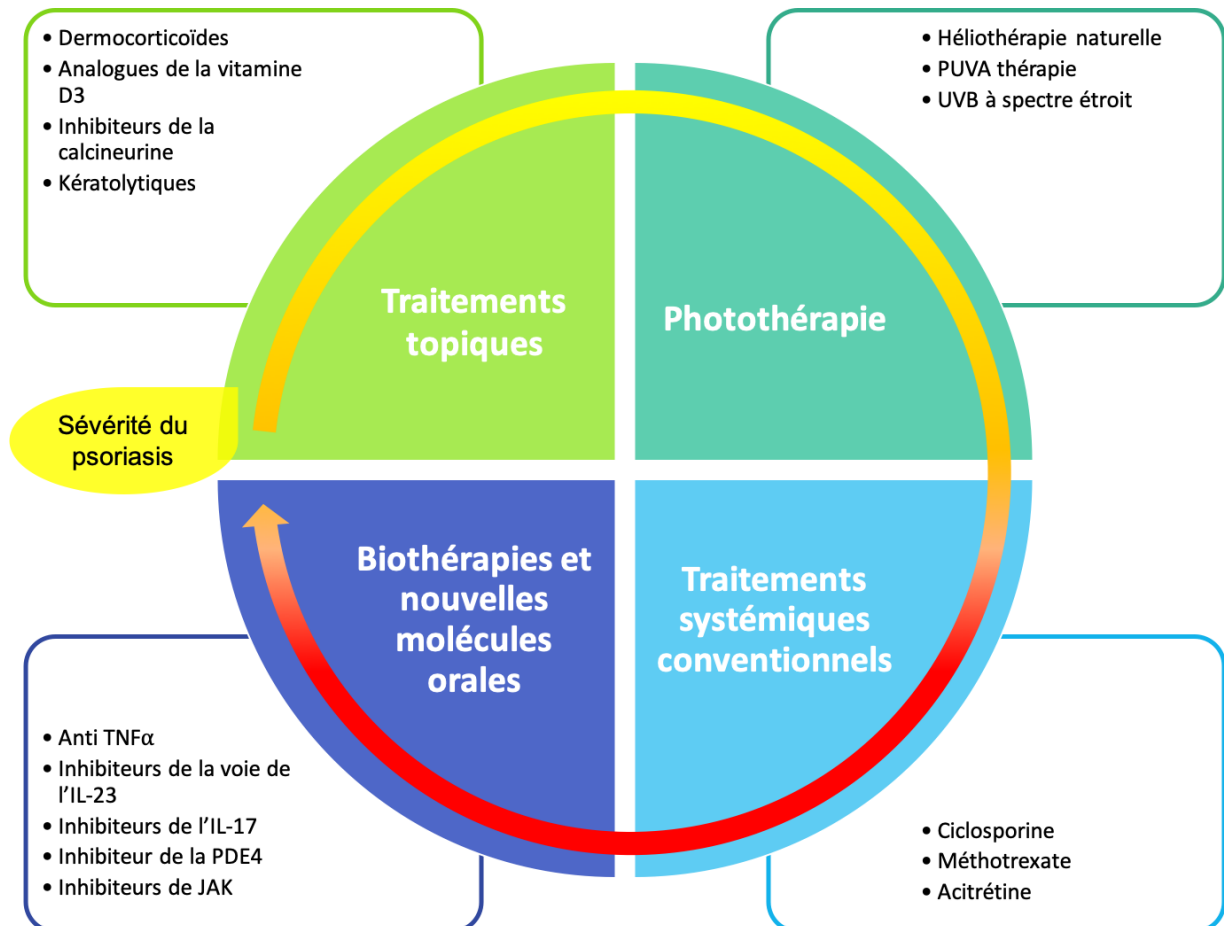
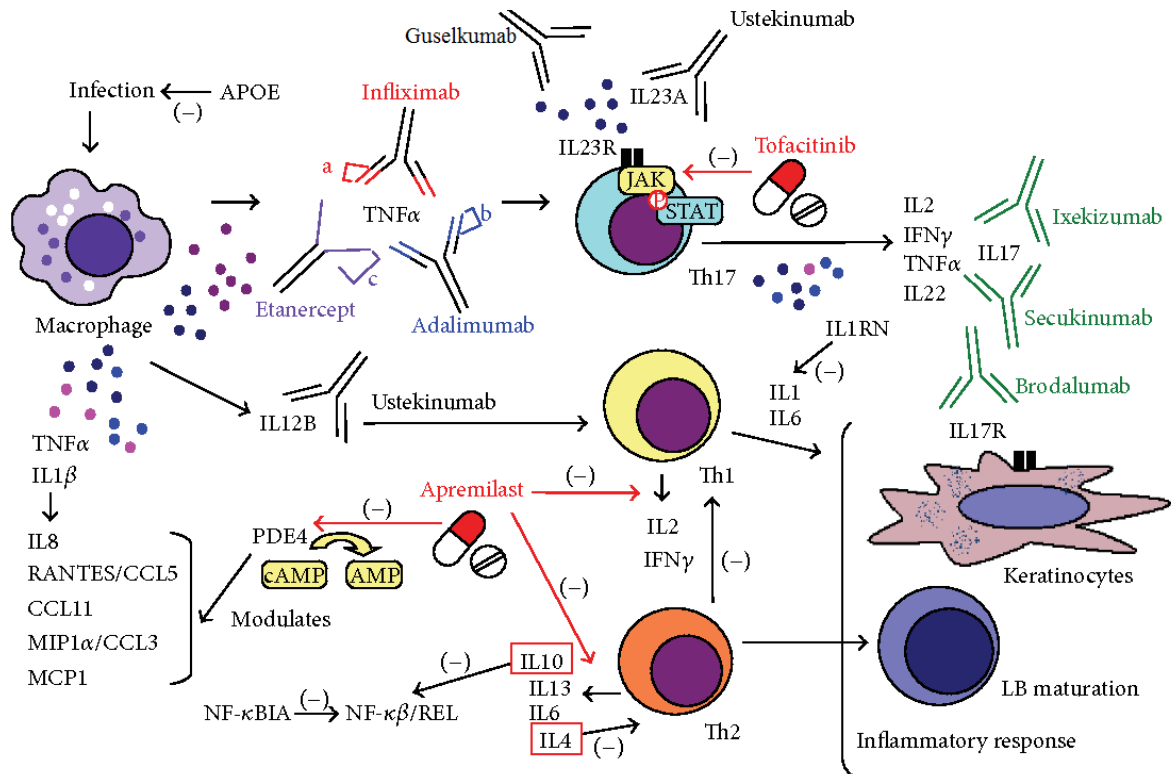


Figure 4 : Stratégies thérapeutiques dans le psoriasis. (adapté de Rapalli et al, 2018) (16) : **Traitements topiques** en cas d'atteinte peu étendue et peu sévère ; **photothérapie**, souvent en association, pour des lésions plus diffuses ; **traitements systémiques** pour des patients atteints de psoriasis sévères en cas d'échec ou contre-indication à la photothérapie ; **biothérapies et nouvelles molécules par voie orale** en cas d'échec ou de contre-indication aux traitements systémiques conventionnels.

Une meilleure compréhension des mécanismes physiopathologiques et des voies immunitaires impliquées dans le psoriasis a permis le développement de traitements ciblant des étapes clés de ce processus (anticorps monoclonaux, protéines de fusion) (*figure 5*). Leur utilisation est réservée aux patients atteints de psoriasis modéré à sévère, en cas d'échec ou de contre-indication à deux traitements systémiques conventionnels (photothérapie, méthotrexate, ciclosporine) (17). Leur mode d'action est précisé sur la figure 4. Les

recommandations françaises pour le traitement du psoriasis modéré à sévère publiées en 2018 suggèrent de privilégier l'adalimumab ou l'ustékinumab pour une première ligne de biothérapie (17).



Th: helper T lymphocyte; LB: lymphocyte B; APOE: apolipoprotein E; TNF: tumor necrosis factor; IL: interleukin; RANTES, chemokine regulated on activation normal T cells expressed and secreted; CCL: chemokine Cys-Cys motif ligand; MIP: macrophage inflammatory protein; MCP: monocyte chemoattractant protein; PDE4: phosphodiesterase 4; cAMP: cyclic adenosine monophosphate; IFN: interferon; JAK: Janus kinase; STAT: signal transducer and activator of transcription; NF- $\kappa$ BIA: nuclear factor of kappa light polypeptide gene enhancer in B cells inhibitor; NF- $\kappa$ B/REL: nuclear factor kappa B/v-rel reticuloendotheliosis viral oncogene complex

Figure 5 : Représentation des principaux médiateurs de l'inflammation dans le psoriasis et des cibles thérapeutiques des biothérapies et nouvelles thérapies par voie orale (adapté de Prieto-Perez et al. 2013) (18) : L'aprémilast est un inhibiteur de la phosphodiestérase 4, qui augmente les taux intracellulaires d'AMPc, diminuant l'activité des cytokines pro et anti inflammatoires. Le tofacitinib est un inhibiteur des JAK 1 et 3, qui diminue l'activité des cytokines pro-inflammatoires. Cette molécule orale n'a pour l'instant pas l'AMM dans le psoriasis. L'infliximab (administration intra-veineuse), l'éta nercept et l'adalimumab (administration sous-cutanée) sont des inhibiteurs du TNF $\alpha$ . L'ustekinumab cible la sous unité p40 commune à l'IL-12 et l'IL-23. Le guselkumab cible la sous-unité p19 spécifique de l'IL-23. L'ixékizumab et sécukinumab ciblent tous deux l'IL-17A.

## II – TROUBLES PIGMENTAIRES ET PSORIASIS

### 1. Maladie cutanée inflammatoire et troubles pigmentaires

#### a. Hypopigmentations

Les hypopigmentations post-inflammatoires correspondent à une perte totale ou partielle de la pigmentation cutanée suite à une lésion inflammatoire de la peau. Elles sont fréquentes mais ont tendance à être plus fréquentes et évidentes chez les sujets à peau foncée. La pathogénie de ces lésions est mal connue. En effet, il semble y avoir une variabilité individuelle concernant la survenue de troubles pigmentaires post inflammatoires, de même que certaines pathologies sont plus à risque de dépigmentations post inflammatoires (lichen striatus, pityriasis lichénoïde par exemple) (19). Elles sont liées à une dysfonction mélanocytaire conduisant, dans le cas de l'hypopigmentation, à une diminution de la mélanogénèse qui pourrait être modulée par des médiateurs inflammatoires cytokiniques.

Leur diagnostic peut cependant être délicat. Il faut tout d'abord distinguer les hypopigmentations des dépigmentations vitiligoïdes, définies par l'absence totale de pigment dans la peau (20). L'examen à la lampe de Wood peut aider à préciser ce diagnostic.

Les hypopigmentations cutanées acquises peuvent être post-inflammatoires, en particulier en cas d'antécédent connu de maladie inflammatoire cutanée (eczéma, psoriasis, lichen). Cependant, il convient de s'assurer de l'étiologie de ces lésions qui peuvent également avoir une origine externe (traumatisme, laser, induite par les médicaments en particulier l'exposition chronique à l'arsenic, corticoïdes retard, photothérapie), infectieuses (syphilis secondaire, lèpre paucibacillaire, pytiriasis versicolor), voire néoplasique (mycosis fongoïdes hypopigmentés). Saleem et al. (21) proposent des « red flags » devant faire suspecter des hypopigmentations de causes nécessitant une prise en charge spécifique : antécédent de voyages en région d'endémie pour la lèpre, l'onchocercose, les tréponématoses ; perte de poids et présence d'adénopathies en faveur d'une cause néoplasique ou d'une sarcoïdose ; perte de la sensibilité en faveur d'une lèpre ; alopecie ou lésions cicatricielles associées (mycosis fongoïdes, syphilis, lupus discoïde...) ; notion d'atteinte de plusieurs membres de la même famille (cause infectieuse ou intoxication chronique à l'arsenic) ; signes associés de la sarcoïdose (uvéite, dyspnée, toux).

Les modifications de la surface cutanée (induration, atrophie) peuvent également orienter vers une morphee, une sclérodermie ou un lichen scléreux par exemple.

Concernant les dépigmentations, l'étiologie la plus classique est le vitiligo, mais elles peuvent également se produire dans un contexte post inflammatoire ou post traumatique : lupus discoïde, réaction du greffon contre l'hôte, grattage important, cryothérapie, brûlures...

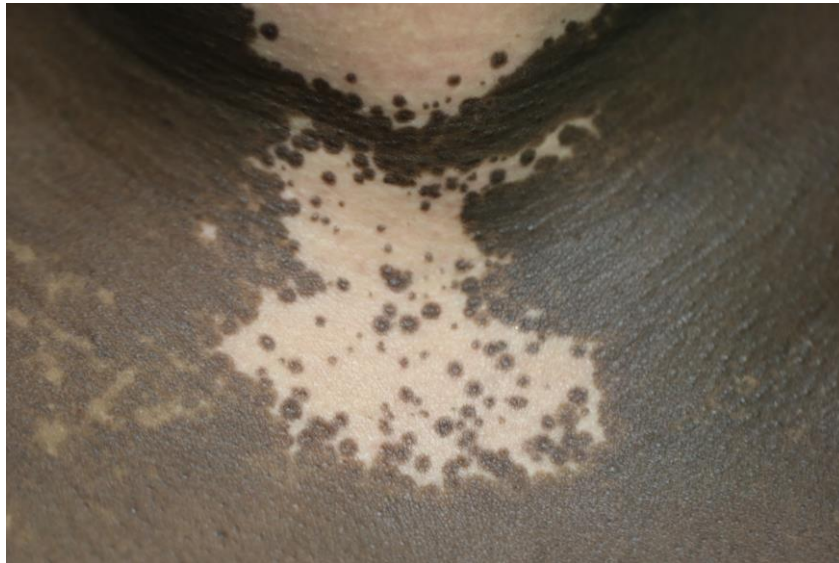

Figure 6 : Hypopigmentation post-inflammatoire secondaire à un eczéma de contact

### b. Hyperpigmentations

De façon similaire aux hypopigmentations, les hyperpigmentations post inflammatoires sont plus fréquentes chez les sujets de phototype III à VI selon Fitzpatrick (22). Elles se localisent sur les zones anciennement atteintes par une dermatose inflammatoire et leur intensité dépend de différents facteurs : phototype, importance et type de l'inflammation, degré d'atteinte de la jonction dermo-épidermique, stabilité des mélanocytes (23). D'un point de vue physiopathologique, deux mécanismes distincts expliquent l'apparition d'hyperpigmentations post-inflammatoires. Tout d'abord l'incontinence pigmentaire, due à la destruction de la membrane basale par le processus inflammatoire, menant à l'accumulation de mélanocytes et de kératinocytes dans le derme superficiel. Ces cellules contenant de grandes quantités de mélanine sont ensuite phagocytées par les macrophages. Le second mécanisme est lié à la réponse inflammatoire épidermique aboutissant à la formation de



leucotriènes et de prostaglandines qui stimulent l'activité des mélanocytes, augmentant la synthèse de la mélanine et son transfert aux kératinocytes adjacents. L'aspect clinique et l'évolution de l'hyperpigmentation dépendent de sa profondeur : les hyperpigmentations épidermiques ont un aspect plutôt brun et peuvent mettre 6 à 12 mois à régresser tandis que les lésions dermiques, qui ont tendance à être d'une teinte plus bleutée, peuvent persister plusieurs années. Il convient de s'assurer de l'absence d'autre étiologie des hyperpigmentations, en particulier médicamenteuse ou irritative (laser, peeling, dermabrasion, friction chronique), avant de rechercher une maladie inflammatoire à l'origine des lésions. Il est à noter qu'une inflammation minime peut parfois causer des hyperpigmentations, rendant le diagnostic étiologique difficile.

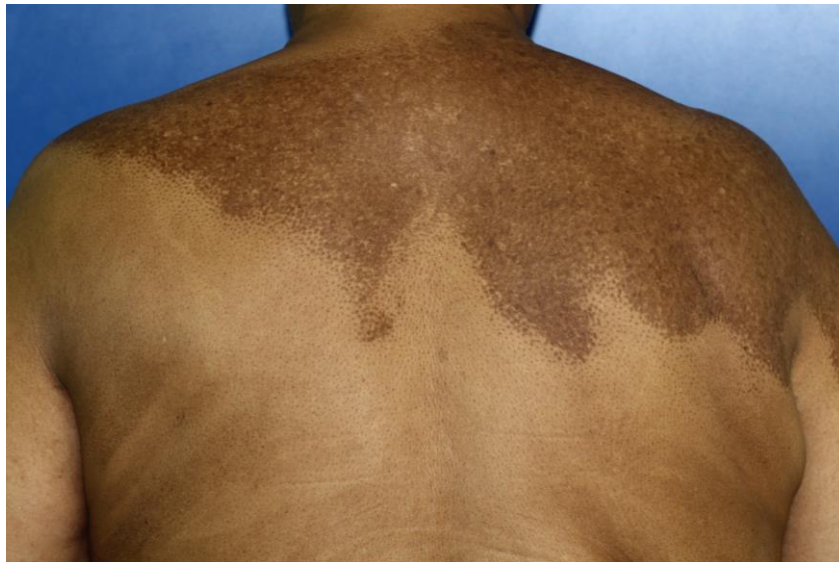

Figure 7 : Hyperpigmentation post-brûlure

## 2. Troubles pigmentaires dans le psoriasis

### a. Hypopigmentations

Les hypopigmentations dans le psoriasis sont connues en pratique clinique mais très peu décrites dans la littérature. Elles ont été initialement décrites par François Henry Hallopeau pour la société française de Dermatologie et Syphiligraphie en 1898 (24). On retrouve très peu de cas plus récents, excepté 2 cas rapportés de disparition de lentignes cutanées sur des zones anciennement atteintes par du psoriasis (25,26).

En revanche, il semble exister une association entre psoriasis et vitiligo. Une méta-analyse de 2018 (27) la mettait en évidence, avec un risque plus important de psoriasis chez les patients atteints de vitiligo (OR 3,43 ; [1,86 ; 6,83]) et inversement un risque accru de vitiligo chez les patients atteints de psoriasis (OR 2,29 ; [1,56 ; 3,37]). L'hypothèse principale est celle de prédispositions génétiques communes liées à des gènes codant pour des protéines de l'inflammation et l'implication de la voie Th1 et Th17 dans les deux maladies.

## b. Hyperpigmentations

Les hyperpigmentations secondaires à des lésions de psoriasis sont plus fréquemment décrites dans la littérature (*figure 8*), généralement sous forme de cas ou de séries de cas cliniques. On retrouve un phénotype particulier « lentigineux » ou « naevus-spilus-like » spécifique au psoriasis (*tableau 1*). Ces hyperpigmentations ont été initialement décrites et attribuées à la photothérapie, UVA ou UVB. Cependant, des cas ont été également rapportés avec des traitements topiques (goudrons, analogues de la vitamine D, dermocorticoïdes) (28–30), et plus récemment avec des traitements systémiques en particulier des biothérapies, y compris les plus récentes : infliximab (31,32), adalimumab (33), etanercept (34–36), ustekinumab (37,38), apremilast (39,40), ixekizumab (41), guselkumab (42). Il n'existe en revanche pas d'étude concernant la prévalence de ces hyperpigmentations ou leurs facteurs favorisants.

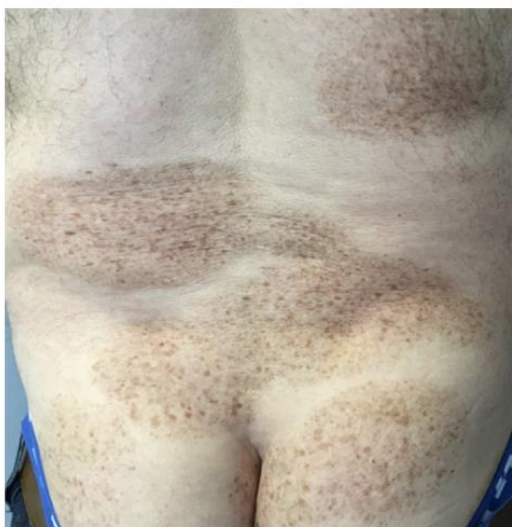

Figure 8 : Lentigines sur d'anciennes plaques de psoriasis après traitement par Apremilast, 5 ans après leur apparition (Sfecci et al.) (40)

Tableau 1 : Revue de la littérature des cas d'hyperpigmentation à type de lentigines apparaissant sur des plaques de psoriasis résolutive

Référence	Caractéristiques du patient	Traitement reçu	Traitements antérieurs
Helland et al. 1979(43)	Homme, 57 ans	PUVA thérapie, 20 séances	NR
	Femme, 72 ans	PUVA thérapie, 36 séances	NR
	Homme, 39 ans	PUVA thérapie, 124 séances	Méthotrexate
Kanerva et al. 1981(44)	38 ans	PUVA thérapie	Dithranol, UVB, Methotrexate, arsenic
	50 ans	PUVA thérapie	Dithranol, UVB, Methotrexate
	48 ans	PUVA thérapie	Dithranol, UVB, Methotrexate, arsenic
Poskitt et al. 1992(45)	Homme, 24 ans	Bains de methopsoralène + PUVA	UVB, Dithranol, Calcipotriol
Burrows et al. 1994(46)	Homme, 29 ans	PUVA	UVB
	Homme, 30 ans	Dithranol, goudrons, UVB	UVB
	Femme, 64 ans	UVB	Dermocorticoïdes, Dithranol
Rogers et al. 1995(30)	Garçon, 7 ans	Dermocorticoïdes, goudrons	Aucun
Dawn et al. 2001(28)	Femme, 74 ans	Dermocorticoïdes, goudrons, dithranol	Aucun
	Homme, 56 ans	Dermocorticoïdes, goudrons	Aucun
	Femme, 41 ans	Dermocorticoïdes, goudrons, dithranol, calcipotriol	Aucun
	Homme, 67 ans	Dermocorticoïdes, goudrons, dithranol, UVB	Aucun
Mitra et al. 2005(47)	Homme, 55 ans	UVB 34 séances, dithranol	NR
Santos-Juanes et al. 2008(33)	Femme, 55 ans	Adalimumab 40 mg tous les 14 jours	Dermocorticoïdes, tacalcitol, calcipotriol, methotrexate
Costa et al. 2008(34)	Homme, 30 ans	Etanercept 50 mg 2 fois/semaine 3 mois puis 25 mg 2 fois/semaine	Topiques, PUVA, acitrétine, ciclosporine, methotrexate
	Femme, 50 ans	Etanercept 50 mg 2 fois/semaine 3 mois puis 25 mg 2 fois/semaine	Topiques, acitrétine, ciclosporine, UVB
Marti et al. 2009	Homme, 65 ans	Calcipotriol	Dermocorticoïdes
Bardazzi et al. 2012(31)	Homme, 43 ans	Infliximab 4 cures	Topiques, ciclosporine, methotrexate, rétinoïdes
Gutierrez et al. 2014(37)	Homme, 40 ans	Ustekinumab 45 mg toutes les 12 semaines	Dermocorticoïdes, calcipotriol, methotrexate, acitrétine

Almazan-Fernandez et al. 2015(36)	Homme, 60 ans	Etanercept 50 mg 2 fois/semaine	Topiques et systémiques
	Femme, 53 ans	Etanercept 50 mg 2 fois/semaine	Topiques, acitrétine, méthotrexate
Dogan et al. 2015(32)	Femme, 55 ans	Infliximab 5mg/kg toutes les 8 semaines	Dermocorticoïdes, methotrexate, adalimumab
LaRosa et al. 2015(35)	Garçon, 9 ans	Etanercept 50 mg 2 fois/semaine	Dermocorticoïdes, UVB
	Fille, 12 ans	Etanercept 50 mg 2 fois/semaine	Topiques, UVB
	Garçon, 16 ans	Etanercept 50 mg 2 fois/semaine	Dermocorticoïdes, calcipotriol, acitretine, mathotrexate
Sfecci et al. 2016(40)	3 femmes, 2 hommes de 39 à 74 ans	Apremilast	Topiques, acitrétine, methotrexate
Santa Maria et al. 2017(41)	Homme, 56 ans	Ixekizumab	Dermocorticoïdes, methotrexate
Mieli et al. 2018(38)	Homme, 29 ans	Ustekinumab	Aucun
Kim et al. 2018(48)	Homme, 32 ans	Ustekinumab	Dermocorticoïdes, calcipotriol, photothérapie, ciclosporine, methotrexate
Vazquez et al. 2019(39)	Homme, 61 ans	Apremilast	Dermocorticoïdes, calcipotriol, photothérapie
Lee et al. 2019(42)	Homme, 41 ans	Guselkumab	Dermocorticoïdes, calcipotriol

### c. Inflammation et mélanocytes dans le psoriasis

Il a été montré que dans la peau atteinte de psoriasis, les lymphocytes CD8+ étaient plus nombreux et interagissaient avec les mélanocytes (49), sans cependant les détruire. En effet, le nombre de mélanocytes dans l'épiderme psoriasique est augmenté et non pas diminué. Cependant, Wang *et al* (50) (*figure 9*) ont montré que l'action de l'IL-17 et du TNF $\alpha$ , deux cytokines d'importance majeure dans le mécanisme inflammatoire du psoriasis, inhibent la mélanogénèse dans la peau inflammatoire, tandis que les patients traités par anti-IL17 ou anti-TNF $\alpha$  avec succès retrouvaient l'expression des gènes de la pigmentation.

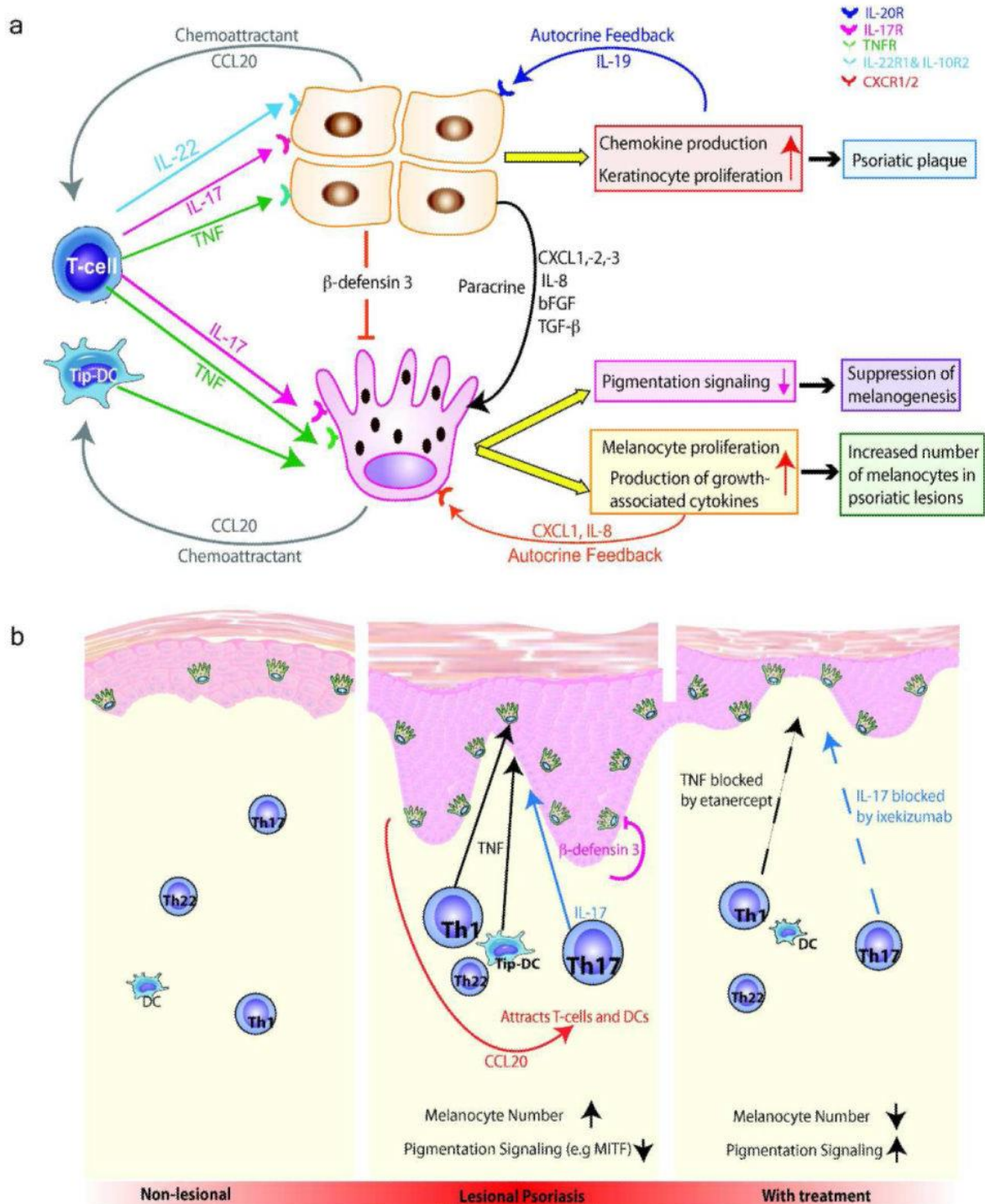


Figure 9 : Modèle pour les interactions IL-17 et TNF $\alpha$  médiées entre les lymphocytes T, cellules dendritiques, kératinocytes, mélanocytes au cours de l'inflammation dans le psoriasis. (Wang et al.) (50)

L'IL-17 sécrété par les cellules Th17 et le TNF $\alpha$  sécrété par les lymphocytes T et les cellules dendritiques induisent des cytokines avec un effet mitogène sur les mélanocytes et les kératinocytes, augmentant le nombre de mélanocytes dans la peau atteinte de psoriasis, tandis que la mélanogénèse est inhibée. A la neutralisation du processus inflammatoire, la mélanogénèse est rapidement réactivée, les mélanocytes étant en nombre plus important, la mélanine est produite en grande quantité.

### **III – CONTEXTE ET OBJECTIFS DE L'ETUDE**

Dans l'expérience clinique des dermatologues suivant des patients atteints de psoriasis, les troubles pigmentaires liés au psoriasis apparaissent souvent fréquents et communs. Cependant cette expérience se heurte à une littérature scientifique pauvre sur le sujet, les données de la littérature étant surtout sous forme de cas cliniques ou de petites séries, mais aucune étude ne s'est intéressée à la prévalence des troubles pigmentaires et leur répartition.

L'objectif principal de l'étude était de décrire la prévalence et la répartition des troubles pigmentaires dans notre cohorte de patients suivis pour un psoriasis au Centre Hospitalier Universitaire de Bordeaux.

L'objectif secondaire était d'identifier des caractéristiques cliniques ou thérapeutiques associées aux troubles pigmentaires.

# ARTICLE

*Soumis au Journal of the American Academy of Dermatology le 12/10/2019*

## **Prevalence and description of pigmentation abnormalities occurring in psoriasis**

Short title: Pigmentation disorders in psoriasis

Séverine Amico<sup>1</sup> M.D, Thomas Barnetche<sup>2</sup> Ph.D, Laure Dequidt<sup>1</sup> M.D, Antoine Fauconneau<sup>1</sup> M.D, Emilie Gérard<sup>1</sup> M.D, Lucile Boursault<sup>1</sup> M.D, Katia Boniface<sup>1,3</sup> Ph.D, Anne-Sophie Darrigade<sup>1</sup> M.D, Julien Seneschal<sup>1,3§</sup> M.D, Ph.D, *on behalf of FHU ACRONIM.*

<sup>1</sup>*Department of Dermatology, National Reference Center for Rare Skin Disorders, Hôpital Saint-André, CHU de Bordeaux, Bordeaux, France.*

<sup>2</sup>*Department of Rheumatology, National Reference Center for Severe Systemic Auto-Immune Diseases, Hôpital Pellegrin, CHU de Bordeaux, Bordeaux, France.*

<sup>3</sup>*Inserm U1035, BMGIC, University of Bordeaux, Bordeaux, France*

### Correspondence to:

Professor Julien Seneschal: M.D, Ph.D

Department of Dermatology, Hôpital Saint-André, CHU de Bordeaux, Bordeaux, France.

Phone: +33(0)5 56 79 47 05

Fax: +33(0)5 56 79 49 75

e-mail: julien.seneschal@chu-bordeaux.fr

The study has been approved by the “Commission Nationale de L’informatique et des Libertés” (CNIL)

Conflict of Interest: Julien Seneschal have received fees from Abbvie, Lilly, Janssen, Medac, Novartis, Léo Pharma

Funding statement: None



Word count manuscript: 1875

Word count abstract: 200

Word count Capsule Summary: 66

References: 31

Tables: 2

Figures: 2

**KEY WORDS:** Psoriasis, pigmentation disorders, skin, hypopigmentation, hyperpigmentation, phototype

#### **ABREVIATIONS LIST**

BMI: Body Mass Index; PASI: Psoriasis area severity index; DLQI: Dermatology life quality index; VNS: Visual Numeric Scale; UVA: Ultraviolet A; UVB: Ultraviolet B; TNF: Tumour Necrosis Factor; QoL: Quality of Life

#### **CAPSULE SUMMARY**

##### **What is already known on this topic**

Post-inflammatory pigmentation abnormalities are reported in chronic inflammatory disorders such as psoriasis.

##### **How this information impacts clinical and/or changes patient care**

Pigmentation abnormalities affect almost one quarter of psoriasis patients and should be screened.

Hyperpigmentation is associated with higher skin phototype.

Hypopigmentation occurs shortly after the beginning of therapy and is associated with a lower rate of skin clearance.

## **ABSTRACT:**

**Background:** Pigmentation disorders occurring in psoriasis have received little attention in the literature.

**Objectives:** To describe the prevalence of pigmentation abnormalities in psoriasis patients and their association with their demographic and clinical features.

**Methods:** Single-centre prospective study including consecutive patients consulting for psoriasis between February 2018 and March 2019. Demographic and clinical features of psoriasis and pigmentation abnormalities were recorded. Impact on quality of life (QoL) was assessed.

**Results:** Four hundred and fifty-nine patients were included. Pigmentation abnormalities occurred in 23.7% of patients (13.7% and 10% for hyperpigmentation or hypopigmentation, respectively). Pigmentation abnormalities developed at sites previously affected by psoriasis. Two patterns of hyperpigmentation were observed: homogeneous hyperpigmentation and lentiginous plaques. Unlike the absence of pigmentation abnormalities, hypopigmentation was significantly associated with a shorter course of treatment ( $p=0.0053$ ) and negatively associated with PASI90 (OR: 0.28, CI 95% [0.10-0.72]) and age (OR: 0.96, CI 95% [0.93-0.99]). Hyperpigmentation was significantly associated with higher skin phototype (IV, V, VI) (OR: 3.99, CI 95% [1.60-10.00]). Overall, pigmentation abnormalities were not associated with impact on QoL.

**Limitations:** Single-centre study including patients with fair skin.

**Conclusion:** Pigmentary disorders in psoriasis patients are frequent, occur at sites of previously affected skin and should be considered by physicians.

## INTRODUCTION

Psoriasis is a chronic inflammatory skin condition with a prevalence ranging from 1 to 3% worldwide<sup>1</sup>. While pigmentation abnormalities (so-called post-inflammatory hypo- or hyperpigmentation) seem a common feature of chronic skin inflammatory disorders such as psoriasis<sup>2,3</sup>, their description remains limited. Early in the nineteenth century, Hallopeau *et al* described the occurrence in psoriasis patients of hypopigmentation at sites of previously affected areas. Since then, a few cases of patients presenting clearing of lentiginosities in former plaques of psoriasis have been described<sup>4-6</sup>. However, the focus has been the association of vitiligo with psoriasis or vitiligo occurring at sites of previously affected psoriatic skin. In contrast, post-inflammatory hyperpigmentation appears to be more frequent. This cutaneous side-effect may be associated with darker skin phototype<sup>7,8</sup>. Interestingly, a pattern of hyperpigmentation called lentiginous or naevus spilus-like hyperpigmentation has been described in areas of previously affected skin following therapy. Initially described in patients treated with phototherapy (PUVA and/or UVB TL01)<sup>9-13</sup>, this pattern was then reported after various treatments, including topical treatments and the most recent biologics<sup>11,14-20</sup>. This side-effect might therefore be independent of the treatment received. Clinically, it is described as the development of eruptive lentiginosities confined to areas of resolving psoriatic plaques. However, the literature remains speculative regarding the clinical factors associated with this side-effect.

Therefore, we sought to determine the prevalence of pigmentation abnormalities occurring in patients with psoriasis together with the clinical patterns of pigmentation disorders, and to investigate the association of these cutaneous side-effects with the demographic and clinical features of patients affected with psoriasis.

## **PATIENTS AND METHODS**

### **Patients**

This single-centre prospective study was conducted from February 2018 to March 2019. Four hundred and fifty-nine consecutive patients consulting in our centre for psoriasis were included. Patients with concomitant vitiligo were excluded. For each patient, a disease questionnaire was completed by the physician. Demographic characteristics of patients: age, sex, body mass index (BMI), cardiovascular risk factors, past medical history, as well as clinical characteristics of psoriasis: date of onset, type of psoriasis, and treatments received were recorded. Psoriasis Area Severity Index (PASI) and Dermatology Life Quality Index (DLQI) scores were also reported as follows: 1/PASI and DLQI scores at time of the visit and 2/ PASI and DLQI scores at the beginning of the latest treatment introduced and then after 4 to 8 months of follow-up to evaluate the clinical efficacy of the treatment. A specific questionnaire related to pigmentation disorders was designed and completed in the event of the presence of pigmentation disorders clinically observed on the day of the first visit, including: type of pigmentation abnormality (hypopigmentation or hyperpigmentation), Fitzpatrick's skin type, localization (on areas affected or previously affected by psoriasis or areas distinct from psoriatic lesions), personal or familial history of auto-immune disorders (atopic dermatitis, thyroiditis, alopecia areata, other auto-immune diseases), last treatment received before the development of pigmentation disorders, evaluation of the impact on QoL by using a Visual Numerical Scale (VNS). If data for patients with pigmentation disorders were missing, they were contacted by a dermatologist to complete the questionnaire. The study has been approved by the "Commission Nationale de l' Informatique et des Libertés (CNIL).

## **Statistical analysis**

Quantitative variables were expressed as mean with standard deviation, or median with interquartile range. Qualitative variables were presented as percentages. Comparison tests were performed using Chi-square analysis for qualitative variables (such as pigmentation patterns and characteristics of the patient's disease), or Fisher's exact test when needed. As quantitative were not normally distributed according to the Shapiro-Wilk test, the non-parametric Mann-Whitney test was used for comparisons of such data. Multivariate analysis was performed to investigate independent factors associated with hyperpigmentation or hypopigmentation, using logistic regression with a backward stepwise procedure. All analyses were performed using STATA 13.1 software. P-values less than 0.05 were considered significant.

## **RESULTS**

### **Demographic and clinical characteristics of enrolled patients**

Patients characteristics are presented in Table 1. The study included 459 patients, 287 men and 172 women. The mean age was 49.9 years ( $\sigma= 16.2$  years). The mean duration of psoriasis was 19.8 years ( $\sigma= 18.2$ ). Two-hundred and thirty-nine (52.1%) patients had at least one cardiovascular risk factor. Detailed prevalence of cardiovascular risk factors is listed in Table 1. Most patients suffered from psoriasis vulgaris: 81.5% ( $n= 374/459$ ), 13.9% had nail involvement ( $n= 64/459$ ) and 12.6% had guttate psoriasis ( $n= 58/459$ ). Other subtypes of psoriasis are reported in Table 1. The mean PASI score in the cohort was 4.2 ( $\sigma= 7.1$ ) and the mean DLQI was 4.5 ( $\sigma= 6.3$ ).

The prevalence of skin pigmentation disorders was 23.75% ( $n= 109/459$ ). Sixty-three (57.8%) and 46 (42.2%) patients developed skin hyperpigmentation or hypopigmentation, respectively. In the hyperpigmentation group, the mean PASI was 3.8 ( $\sigma= 5$ ) and mean DLQI

was 2.7 ( $\sigma= 4.2$ ). In patients with hypopigmentation, the mean PASI and mean DLQI were 3.8 ( $\sigma= 3$ ) and 5 ( $\sigma= 5.5$ ), respectively. Mean VNS was 2.1 ( $\sigma= 2.8$ ) in patients with hypopigmentation and 1.9 ( $\sigma= 2.6$ ) in the hyperpigmentation group.

### **Clinical characteristics of pigmentation disorders**

All pigmentation abnormalities (hypo/hyperpigmentation) were observed on areas of previously affected psoriatic skin, mainly plaques and/or guttate type psoriasis (Table 1). Hypopigmented lesions showed a homogeneous pattern with a sharp border and the presence of residual pigmentation confirmed by Wood's lamp examination (Figure 1A-B). Two clinical patterns of hyperpigmentation were observed: 1/ the lentiginous or naevus spilus-like pattern, characterized by the presence of multiple lentigines developed on a hyperpigmented skin lesion (Figure 2A), and 2/ a homogeneous pattern with well-defined borders (Figure 2B).

### **Association of pigmentation disorders with demographic and clinical characteristics of patients**

As shown in Table 2, hyperpigmentation was significantly associated with darker skin phototype ( $\geq IV$ ) in comparison to patients without pigmentation disorders ( $p<0.001$ ) or those with hypopigmentation ( $p<0.001$ ). Multivariate logistic regression analyses confirmed that having a skin phototype  $\geq IV$  is a risk factor for hyperpigmentation ((OR: 3.99, CI 95% [1.60-10.00]). In contrast, no significant association was found between hypopigmentation and skin phototype. Hypopigmentation was observed more in younger patients (mean age 40.6 y.o,  $\sigma= 15.3$ ) than in those without pigmentation disorders (mean 51.2 y.o,  $\sigma= 15.7$ ,  $p<0.001$ ) or hyperpigmentation (mean age 49.7 y.o,  $\sigma= 17.5$ ,  $p=0.0058$ ). This was confirmed by multivariate logistic regression (OR: 0.96, CI 95% [0.93-0.99]). Past medical history of autoimmune diseases was significantly associated with the development of hypopigmented lesions. No significant association was found between other clinical features including BMI, cardiovascular risk factors and pigmentation disorders.

While univariate analyses showed no significant association between the occurrence of pigmentation disorders and the treatment received by patients, multivariate regression analysis showed that past or current treatment with phototherapy was significantly associated with hyperpigmentation (OR: 2.21, CI 95% [1.05-4.67]). Hypopigmentation was significantly associated with a shorter duration of treatment (mean 16.4 m,  $\sigma$ = 27.8) compared to the absence of pigmentation abnormalities (mean 35m;  $\sigma$ = 36.2,  $p=0.0053$ ) or hyperpigmentation (mean 26.8m;  $\sigma$ = 33.4,  $p=0.0034$ ), suggesting that hypopigmentation may occur shortly after the beginning of treatment and then resolve. Therefore, we wondered whether hypopigmentation was associated with a better response to treatment. As shown in Table 2, no significant association was observed between the occurrence of pigmentation disorders and achievement of PASI 75. However, PASI 90 was reached more in patients without pigmentation abnormalities than in those who developed hypopigmented lesions ( $p=0.014$ ). This was confirmed by multivariate logistic regression (OR: 0.28, CI 95% [0.10-0.72]).

Lastly, patients who developed pigmentation abnormalities did not report an undue impact on their QoL, as shown by the low value of the VNS means for hypo- and hyperpigmentation: 2.1 ( $\sigma$ = 2.8) in patients with hypopigmentation and 1.9 ( $\sigma$ = 2.6) in those with hyperpigmentation (Table 2).

## **DISCUSSION**

This is the first study to attempt a complete description of pigmentation abnormalities occurring in patients with psoriasis. It revealed new findings that need further investigations. While underestimated in the literature with only case reports or small cohorts published, the occurrence of pigmentation abnormalities appears to be frequent, affecting approximately a quarter of patients. These abnormalities are consistently located on areas of previously affected psoriatic skin, suggesting that they could be assessed systematically in the

management of psoriasis. Patients with higher skin phenotype had an increased risk of developing hyperpigmented lesions, as previously suggested<sup>21</sup>. While multivariate logistic regression analysis showed a positive association between hyperpigmented lesions and phototherapy, no other significant association was observed between pigmentation abnormalities and other systemic therapies including biologics, suggesting that hyper and/or hypo-pigmentation mostly occur independently of the treatment for psoriasis. This could explain why the lentiginous pattern described in the literature has been reported with various therapies ranging from phototherapy to systemic therapies including the most recent biologics<sup>14-18,22-30</sup>. This phenomenon could therefore be seen as a pattern of clearance of psoriasis instead of a specific pattern associated with a type of therapy.

Hypopigmentation occurred mainly in younger patients and was not associated with skin phototype. The development of hypopigmented lesions shortly after the beginning of treatment suggests that it is restricted to the first months of therapy and may resolve afterwards, in contrast to hyperpigmented lesions that may persist longer over the course of therapy. Unfortunately, pigmentation disorders are not associated with a better response to therapies.

The development of pigmentation disorders on areas of previously affected psoriatic plaques could be explained by the skin inflammatory environment. Previously, Wang et al<sup>31</sup> elegantly showed that the combination of two pro-inflammatory cytokines important in the pathogenesis of psoriasis, tumour necrosis factor (TNF)- $\alpha$ , and interleukin (IL)-17, could decrease melanocyte function and melanogenesis by inhibiting pigmentation-related signalling. However, they found increased numbers of melanocytes in psoriatic skin lesions. These findings could explain, at least in some patients, the occurrence of hypopigmentation during the first weeks of treatment owing to the initial blockage of melanocyte function. Because hypopigmentation is associated with a lower rate of psoriasis skin clearance, it could



be hypothesized that, despite treatment, the remaining skin inflammation can still maintain melanocytes in an anergic state leading to white spots. In addition, they also found that the improvement of psoriatic lesions with monoclonal antibodies induced the rapid recovery of melanocyte function with epidermal melanocyte proliferation, which could further explain the occurrence of hyperpigmentation.

Our study has some limitations. First, it was a single-centre study and may not reflect the general psoriasis population, especially regarding skin phototype, as most of the patients were Caucasians. This could explain why pigmentation disorders did not dramatically impact patients' QoL. Future studies should include patients with darker skin, because the impact could be significantly increased. Second, while we observed two patterns of hyperpigmentation in our cohort, the study was not designed to describe specifically the prevalence and the clinical features associated with these two patterns, especially the lentiginous pattern. Our personal observation suggests that this specific pattern could persist longer after the resolution of psoriatic plaques as a cicatricial phenomenon. However, as the objectives of the study were to evaluate the prevalence and the clinical characteristics of pigmentation disorders associated with psoriasis, patients' follow-up was not assessed during this study and should be investigated in the future.

## **CONCLUSION**

This study in psoriasis patients demonstrates the high prevalence of pigmentary disorders that are located on areas of previously affected psoriatic plaques. The hyperpigmentation observed in darker skin should now be assessed for its impact on patients' QoL, as it might persist longer during treatment. The hypopigmentation occurring in younger patients might reflect the involvement of environmental inflammatory factors.

## **ACKNOWLEDGEMENTS**

We thank Dr Ray Cooke, University of Bordeaux, for critical revision of the manuscript.

## **LEGENDS TO FIGURES AND TABLES**

Figure 1. A: Hypopigmentation pattern. Lesional skin before start of systemic therapy. B: Hypopigmented lesions shown under normal light and under UV light (B), observed on areas of previously affected psoriasis skin after 6 months of systemic therapy. Wood's lamp examination of hypopigmented skin showing well-defined borders of lesions.

Figure 2. Hyperpigmentation patterns. A. Lentiginous hyperpigmentation pattern occurring on previously affected psoriatic lesions. B. Homogeneous hyperpigmented pattern occurring on previously affected psoriatic lesions.

Table 1. Demographic and psoriasis features of patients included.

Table 2. Association between pigmentation disorders and treatment features, autoimmune diseases and Fitzpatrick's skin type.

## REFERENCES

1. Parisi R, Symmons DPM, Griffiths CEM, Ashcroft DM, Identification and Management of Psoriasis and Associated Comorbidity (IMPACT) project team. Global epidemiology of psoriasis: a systematic review of incidence and prevalence. *J Invest Dermatol*. 2013;133(2):377-385.
2. Silpa-Archa N, Kohli I, Chaowattanapanit S, Lim HW, Hamzavi I. Post-inflammatory hyperpigmentation: A comprehensive overview: Epidemiology, pathogenesis, clinical presentation, and non-invasive assessment technique. *J Am Acad Dermatol*. 2017;77(4):591-605.
3. Saleem MD, Oussedik E, Picardo M, Schoch JJ. Acquired disorders with hypopigmentation: A clinical approach to diagnosis and treatment. *J Am Acad Dermatol*. 2019;80(5):1233-1250.e10.
4. Mendonça CO, Holmes S, Burden AD. Absent lentigines in psoriatic plaques. *Br J Dermatol*. 2002;147(5):1044-1045.
5. François Henri Hallopeau, Ernest Gasne. Sur un cas de psoriasis avec achromies persistantes et localisations suivant des sphères de distribution nerveuse. *Ann Dermatol Syphiligr*. 1898;29:690-693.
6. Mahendran R, Norris PG. Multiple lentigines clearing in resolving psoriatic plaques. *Clin Exp Dermatol*. 1999;24(3):237.
7. Alexis AF, Blackcloud P. Psoriasis in skin of color: epidemiology, genetics, clinical presentation, and treatment nuances. *J Clin Aesthetic Dermatol*. 2014;7(11):16-24.
8. Kaufman BP, Alexis AF. Psoriasis in Skin of Color: Insights into the Epidemiology, Clinical Presentation, Genetics, Quality-of-Life Impact, and Treatment of Psoriasis in Non-White Racial/Ethnic Groups. *Am J Clin Dermatol*. 2018;19(3):405-423.
9. Poskitt BL, Wilkinson JD, Wojnarowska FT, Chia YC. Patchy speckled bath PUVA pigmentation. *J R Soc Med*. 1993;86(11):665-666.
10. Burrows NP, Handfield-Jones S, Monk BE, Sabroe RA, Geraghty JM, Norris PG. Multiple lentigines confined to psoriatic plaques. *Clin Exp Dermatol*. 1994;19(5):380-382.
11. Dawn G, McHenry P, Burden AD. Lentigines in psoriatic plaques: are they unique? *Clin Exp Dermatol*. 2001;26(5):459.
12. Kanerva L, Niemi KM, Lassus A. Hyperpigmentation and hypopigmentation of the skin after long term PUVA therapy. Light and electron microscopic observations on three patients. *J Cutan Pathol*. 1981;8(3):199-213.
13. Helland S, Bang G. Nevus spilus-like hyperpigmentation in psoriatic lesions during PUVA therapy. *Acta Derm Venereol*. 1980;60(1):81-83.
14. Sfecci A, Khemis A, Lacour J-P, Montaudié H, Passeron T. Appearance of lentigines in psoriasis patients treated with apremilast. *J Am Acad Dermatol*. 2016;75(6):1251-1252.

15. Lee EB, Reynolds KA, Pithadia DJ, Wu JJ. Appearance of lentigines in psoriasis patient treated with guselkumab. *Dermatol Online J.* 2019;25(1).
16. María PS, Valenzuela F, Morales C, la Fuente RD, Cullen R. Lentiginous eruption in resolving psoriatic plaques during treatment with ixekizumab: a case report and review of the literature. *Dermatol Rep.* 2017;9(2):7079.
17. Vazquez B, Gonzalez V, Molina I, Montesinos E, Ramon MD, Monteagudo C. Multiple lentigines arising on resolving psoriatic plaques after treatment with apremilast. *Clin Exp Dermatol.* 2019;44(1):66-67.
18. Gutiérrez-González E, Batalla A, de la Mano D. Multiple lentigines in areas of resolving psoriatic plaques after ustekinumab therapy. *Dermatol Online J.* 2014;20(4):22338.
19. Martí N, Molina I, López V, Terradez L, Jordá E. Multiple lentigines confined to a resolving psoriatic plaque. *Dermatol Online J.* 2009;15(10):15.
20. Rogers M. Multiple lentigines confined to a resolving psoriatic plaque, treated without phototherapy. *Clin Exp Dermatol.* 1995;20(5):446.
21. McMichael AJ, Vachiramon V, Guzmán-Sánchez DA, Camacho F. Psoriasis in African Americans: a caregivers' survey. *J Drugs Dermatol JDD.* 2012;11(4):478-482.
22. Santos-Juanes J, Coto P, Mallo S, Galache C, Sánchez del Río J, Torre JC. Multiple lentigines confined to resolving psoriatic plaques in a patient treated with adalimumab. *Dermatol Basel Switz.* 2008;216(3):279.
23. LaRosa CL, Foulke GT, Feigenbaum DF, Cordero KM, Zaenglein AL. Lentigines in resolving psoriatic plaques: rarely reported sequelae in pediatric cases. *Pediatr Dermatol.* 2015;32(3):e114-117.
24. Costa LA, Belinchón I, Betlloch I, Pérez-Crespo M, Mataix J. Multiple lentigines arising in resolving psoriatic plaques after treatment with etanercept. *Dermatol Online J.* 2008;14(1):11.
25. Almazán-Fernández FM, Fernández-Crehuet P. Multiple lentigines in psoriasis patients treated with etanercept. *Eur J Dermatol EJD.* 2015;25(4):354-356.
26. Micieli R, Alavi A. Eruptive lentiginosis in resolving psoriatic plaques. *JAAD Case Rep.* 2018;4(9):924-929.
27. Bardazzi F, Magnano M, Antonucci VA, Balestri R, Sgubbi P, Patrizi A. Lentigines in previous psoriatic plaques in a patient treated with infliximab. *Eur J Dermatol EJD.* 2012;22(5):698-699.
28. Kim JS, Lee SK, Ryu HR, et al. Multiple Lentigines Arising in Sites of Resolving Psoriatic Plaques after Treatment with Ustekinumab. *Ann Dermatol.* 2018;30(3):371-372.
29. McCarthy S, Heffron CCBB, Murphy M. Lentigines within fixed drug eruption: reply to "Multiple lentigines arising on resolving psoriatic plaques after treatment with apremilast." *Clin Exp Dermatol.* 2019;44(3):358-359.

30. Dogan S, Atakan N. Multiple lentigines confined to psoriatic plaques induced by biologic agents in psoriasis therapy: a case and review of the literature. *Cutan Ocul Toxicol.* 2015;34(3):262-264.
31. Wang CQF, Akalu YT, Suarez-Farinas M, et al. IL-17 and TNF synergistically modulate cytokine expression while suppressing melanogenesis: potential relevance to psoriasis. *J Invest Dermatol.* 2013;133(12):2741-2752.

**Table 1.** Demographic and clinical features of psoriasis patients included

	Total	Pigmentation disorders		No pigmentation disorder
		Hyperpigmentation	Hypopigmentation	
<i>Demographic features</i>				
Number	459	63	46	350
Age, mean( $\sigma$ )-years	49.9 (16.2)	49.7 (17.5)**	40.6 (15.3)**	51.2 (15.7)**
Sex ratio male / female, n (%)	287 (62.5) / 172 (37.5)	44 (70) / 19 (30)	20 (43.5) / 26 (56.5)	223 (63.7) / 127 (36.3)
BMI, mean( $\sigma$ )	27.2 (6.1)	27.1 (5.6)	27.2 (6.3)	27.2 (6.1)
<i>Cardiovascular risk factors, n (%)</i>				
Smoking	108 (45.8)	17 (51.5)	9 (47.4)	82 (44.6)
Arterial hypertension	115 (48.7)	16 (48.5)	10 (52.6)	89 (48.4)
Type 2 diabetes	53 (22.5)	8 (24.2)	3 (15.8)	42 (22.8)
Dyslipidaemia	52 (22)	7 (21.2)	4 (21)	41 (22.3)
Cardiovascular event	35 (14.8)	7 (21.2)	1 (5.3)	27 (14.7)
<i>Clinical features n (%)</i>				
Psoriasis vulgaris	374 (81.5)	56 (88.9)	37 (80.4)	281 (80.3)
Guttate psoriasis	58 (12.6)	9 (14.3)	9 (19.6)	40 (11.4)
Nail psoriasis	64 (13.9)	10 (15.9)	7 (15.2)	47 (13.4)
Acrodermatitis continua of Hallopeau	2 (0.4)	0	1 (2.17)	1 (0.3)
Erythrodermic psoriasis	7 (1.5)	0	1 (2.17)	6 (1.7)
Palmoplantar keratoderma	19 (4.1)	0	1 (2.17)	18 (5.1)
Inverse psoriasis	30 (6.5)	1 (1.6)	0*	29 (8.3) **
Generalized pustular psoriasis	8 (1.7)	2 (3.2)	1 (2.17)	5 (1.4)
Palmoplantar pustulosis	24 (5.2)	0	0	24 (6.9)**
Seborrheic dermatitis	1 (0.2)	3 (4.8)	1 (2.17)	18 (5.1)
Arthropathic psoriasis	43 (9.4)	6 (9.5)	2 (4.4)	35 (10)
Years since psoriasis onset, mean( $\sigma$ )-years	19.8 (18.2)	19.7 (22.5)	17.3 (12.1)	20.1 (18.1)
DLQI mean( $\sigma$ )	4.5 (6.3)	2.7 (4.2)	5 (5.5)	4.1 (6.6)
PASI mean( $\sigma$ )	4.2 (7.1)	3.8 (5.1)	3.8 (3)	4.4 (7.8)

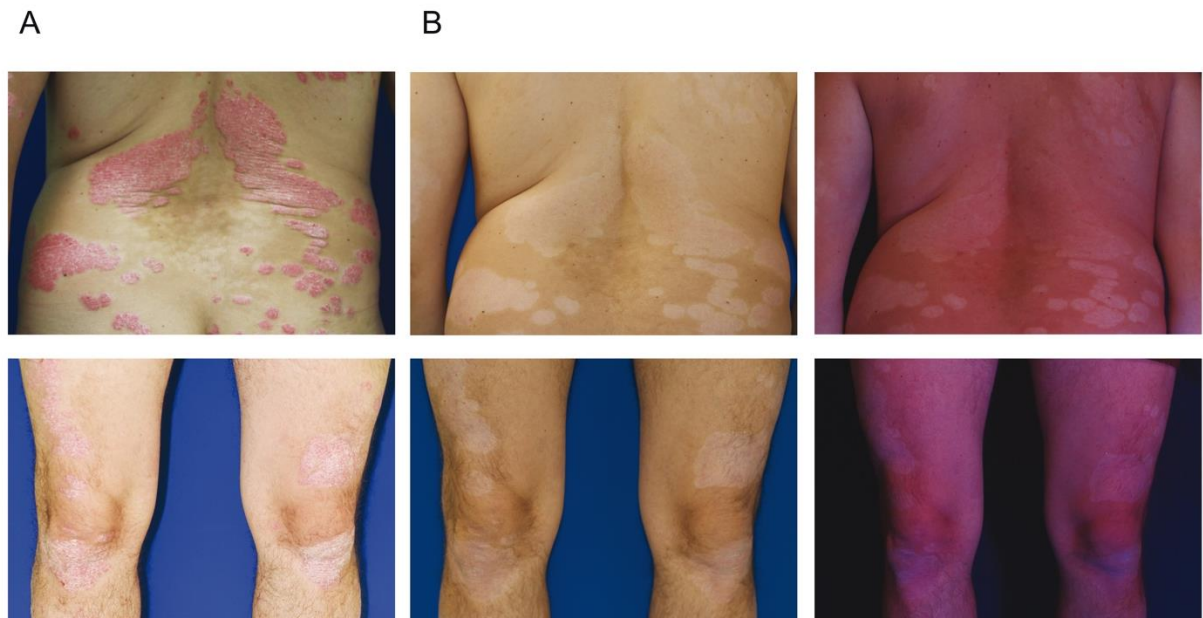
\*p<0.05  
\*\*p<0.01

**Table 2.** Association between pigmentation disorders and treatment features, autoimmune diseases and Fitzpatrick's skin type

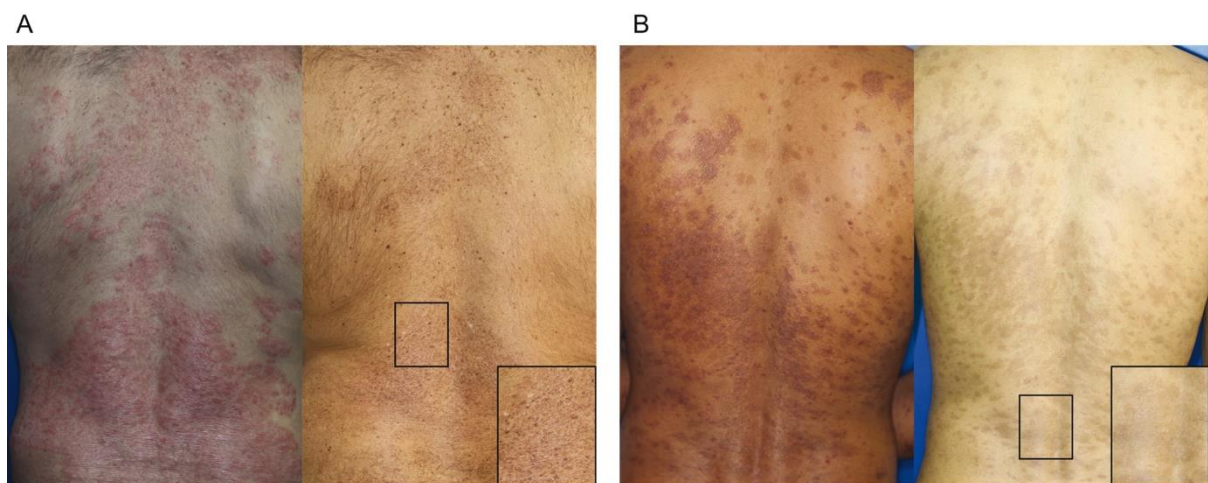
	Total	Pigmentation disorders		No pigmentation disorder
		Hyperpigmentation	Hypopigmentation	
<i>Phototype n (%)</i>				
I	9 (2.11)	0	1 (2.2)	8 (2.5)
II	12 (26.3)	18 (29)	13 (30.4)	81 (25.5)
III	266 (62.4)	31 (50)	26 (56.5)	209 (65.7)
IV	34 (8)	9 (14.5)**	6 (13)	19 (6)**
V	3 (0.7)	3 (4.8)**	0	0**
VI	2 (0.5)	1 (1.6)**	0	1 (0.3)**
<i>Autoimmune disease n (%)</i>				
Atopic dermatitis	26 (5.7)	4 (6.4)	4 (8.7)**	18 (5.1)*
Thyroiditis	8 (1.7)	0	1 (2.2)	7 (2)
Alopecia Areata	10 (2.2)	2 (3.2)	2 (4.4)	6 (1.7)
Other	1 (0.2)	0	0	1 (0.3)
	13 (2.4)	2 (3.2)	2 (4.4)	9 (2.6)
<i>Current systemic treatment n (%)</i>				
Methotrexate	330 (72.2)	45 (71.4)	33 (71.7)	253 (72.3)
Acitretin	101 (30.4)	13 (28.9)	9 (27.3)	78 (30.8)
Ciclosporin	5 (1.5)	0	1 (3)	4 (1.6)
Infliximab	5 (1.5)	1 (2.2)	2 (6.1)	2 (0.8)
Etanercept	15 (4.5)	3 (6.7)	0	12 (4.7)
Adalimumab	14 (4.2)	1 (2.2)	1 (3)	12 (4.7)
Ustekinumab	65 (19.6)	10 (22.2)	7 (21.2)	48 (19)
Apremilast	78 (23.5)	11 (24.4)	8 (24.2)	59 (23.3)
Secukinumab	6 (1.8)	0	0	6 (2.4)
Ixekizumab	20 (6)	2 (4.4)	1 (3)	17 (6.7)
Other	9 (2.7)	4 (4.4)	3 (9.1)	4 (1.6)
Methotrexate + Infliximab	1 (0.3)	0	0	1 (0.4)
Methotrexate + Adalimumab	2 (0.6)	1 (2.2)	1 (2.1)	0
Methotrexate + Secukinumab	10 (3)	1 (2.2)	0	9 (3.6)
	1 (0.3)	0	0	1 (0.4)
Treatment duration mean( $\sigma$ )-months	32.1 (35.5)	26.8 (33.4)**	16.4 (27.8)**	35 (36.2)**
PASI75 after 4-8 months of treatment n (%)	170 (56.7)	27 (57.4)	18 (50)	125 (57.6)
PASI90 after 4-8 months of treatment n (%)	112 (37.3)	16 (30)	7 (19.4)*	89 (41)*
Use of phototherapy n (%)	259 (56.4)	40 (63.5)	31 (67.4)	188 (53.7)
Visual Numerical Scale for pigmentation disorder mean ( $\sigma$ )	-	1.9 (2.6)	2.1 (2.8)	-

\*p<0.05  
\*\*p<0.01

**Figure 1.** A: Hypopigmentation pattern. Lesional skin before start of systemic therapy. B: Hypopigmented lesions shown under normal light and under UV light (B), observed on areas of previously affected psoriasis skin after 6 months of systemic therapy. Wood's lamp examination of hypopigmented skin showing well-defined borders of lesions.



**Figure 2.** Hyperpigmentation patterns. A. Lentiginous hyperpigmentation pattern occurring on previously affected psoriatic lesions. B. Homogeneous hyperpigmented pattern occurring on previously affected psoriatic lesions.





# **DISCUSSION**

## I – APPORTS DE L'ETUDE

A notre connaissance, il s'agit de la première étude concernant les troubles pigmentaires liés au psoriasis sur une large cohorte de patients. Dans notre étude, les troubles pigmentaires associés au psoriasis sont fréquents puisqu'ils touchent près d'un quart des patients (23,76%). Les hyperpigmentations étaient légèrement plus fréquentes (15,25%) que les hypopigmentations (11,62%).

Nous avons par ailleurs confirmé l'association des hyperpigmentations avec un phototype foncé (IV, V, VI selon Fitzpatrick), ce qui est cohérent avec les données de la littérature (52). En effet, chez ces patients, la présentation clinique peut varier avec un érythème plus discret mais des troubles pigmentaires plus fréquents : les troubles pigmentaires liés au psoriasis chez les patients afro-américains sont estimées à 41% (52). Les dyschromies sont une préoccupation importante chez les sujets à peau foncée : en excluant le vitiligo, il s'agit du second motif de consultation le plus fréquent des patients afro-caribéens en région parisienne (54). De plus, l'impact du psoriasis sur la qualité de vie semble plus important chez les sujets de phototype foncé (Afro-américains) que chez les patients caucasiens (55,56), ce qui peut être lié à la fois à la sévérité de la maladie mais également au retentissement esthétique de celui-ci qui peut être prolongé même après résolution des plaques.

L'utilisation de photothérapie actuelle ou par le passé est un facteur de risque d'hyperpigmentations dans notre étude. En revanche, aucun traitement n'était significativement associé à la survenue de troubles de la pigmentation en analyse univariée, renforçant l'hypothèse de facteurs intrinsèques au patient et de la réponse post-inflammatoire. Un début d'explication se trouve dans le lien entre mélanogénèse et réponse inflammatoire Th17. En effet, l'augmentation du nombre de mélanocytes en peau lésionnelle de psoriasis, associée à la reprise de la fonction mélanocytaire induite par l'inhibition de la réponse inflammatoire locale par le traitement introduit, pourrait être à l'origine, chez certains patients, d'une augmentation de la prolifération des mélanocytes mais également de la production de mélanine.

Concernant les hypopigmentations post-inflammatoires, comme cela est discuté dans notre article, ce trouble pigmentaire touche des patients plus jeunes et est associée à des antécédents de maladie auto-immune. Elle est par ailleurs associée à une durée plus courte de traitement, suggérant que les lésions hypopigmentées puissent disparaître au cours du temps, mais également à une moins bonne réponse. L'hypothèse, ici, serait que l'inflammation

résiduelle chez ces patients répondant moins bien aux traitements maintienne l'inhibition de la mélanogénèse. En effet, dans l'étude Wang et al., il n'était pas observé de réactivation de la mélanogénèse chez les patients ne répondant pas aux anti-TNF $\alpha$  dans leur cohorte.

## **II – LIMITES DE L'ETUDE**

Notre étude est monocentrique, les patients de phototype foncé ne sont donc que peu représentés dans notre échantillon alors qu'ils semblent plus impactés par les troubles pigmentaires. De plus, nous n'avons pas pu établir de suivi chronologique de l'évolution des troubles dans le temps et ne pouvons donc pas nous prononcer sur leur évolution, même si notre étude suggère que les hyperpigmentations persistent probablement longtemps au cours du temps alors que les hypopigmentations ont tendance à disparaître. Enfin, en l'absence de recueil spécifique, nous n'avons pas pu évaluer la prévalence des deux sous-types d'hyperpigmentation identifiés.

## **III – PERSPECTIVES**

Il paraît nécessaire de poursuivre un recueil prospectif pour connaître l'évolution de ces troubles pigmentaires et ainsi informer les patients touchés d'une éventuelle durée attendue ou bien de mettre en place des thérapeutiques spécifiques en cas de retentissement sur la qualité de vie.

Par ailleurs, il serait intéressant de confirmer le lien entre hypopigmentation et moins bonne réponse au traitement afin de pouvoir adapter la stratégie thérapeutique.

Pour finir, il est important, étant donné la fréquence et le retentissement sur la qualité de vie des troubles pigmentaires chez les sujets de phototype foncé, d'effectuer une étude spécifique chez ces patients, dont les conclusions pourraient diverger par rapport à notre échantillon.

# CONCLUSION

Notre étude montre une prévalence élevée des troubles pigmentaires liés au psoriasis, qui touchent presque 1 patient sur 4 dans notre échantillon. Les hypopigmentations concernent des patients plus jeunes et avec des délais de traitement plus courts, ce qui peut suggérer une disparition de ces troubles avec le temps. De façon intéressante, les hyperpigmentations sont plus fréquentes chez les sujets de phototype foncé, malgré une faible représentation de ces patients dans notre échantillon. Il serait intéressant d'étudier de façon plus précise les troubles pigmentaires liés au psoriasis chez les patients de phototype IV à VI pour mieux évaluer leur retentissement sur la qualité de vie. La présence de troubles pigmentaires est associée avec une moins bonne réponse au traitement, ce qui semble suggérer des formes de psoriasis plus sévères.

# BIBLIOGRAPHIE

1. Augustin M, Radtke, et al. Epidemiology and Comorbidity in Children with Psoriasis and Atopic Eczema. *Dermatol Basel Switz.* 2015; 231(1):35-40.
2. Parisi R, Symmons DPM, Griffiths CEM, Ashcroft DM, Identification and Management of Psoriasis and Associated Comorbidity (IMPACT) project team. Global epidemiology of psoriasis: a systematic review of incidence and prevalence. *J Invest Dermatol.* 2013 Feb;133(2):377-85.
3. Richard M-A, Corgibet F, Beylot-Barry M, et al. Sex- and age-adjusted prevalence estimates of five chronic inflammatory skin diseases in France: results of the « OBJECTIFS PEAU » study. *J Eur Acad Dermatol Venereol JEADV.* 2018 Nov;32(11):1967-71.
4. Gelfand JM, Stern RS, Nijsten T, et al. The prevalence of psoriasis in African Americans: results from a population-based study. *J Am Acad Dermatol.* 2005 Jan;52(1):23-6.
5. Alexis AF, Blackcloud P. Psoriasis in skin of color: epidemiology, genetics, clinical presentation, and treatment nuances. *J Clin Aesthetic Dermatol.* 2014 Nov;7(11):16-24.
6. Saurat JH, Lipsker D, Thomas L, Borradori L, Lachapelle JM. *Dermatologie et Infections Sexuellement Transmissibles*, 6ème édition.
7. Reich K. Approach to managing patients with nail psoriasis. *J Eur Acad Dermatol Venereol JEADV.* 2009 Sep;23 Suppl 1:15-21.
8. Ritchlin CT, Colbert RA, Gladman DD. Psoriatic Arthritis. *N Engl J Med.* 2017 Sep;376(10):957-70.
9. Boehncke W-H, Schön MP. Psoriasis. *Lancet Lond Engl.* 2015 Sep 5;386(9997):983-94.
10. Takeshita J, Grewal S, Langan SM, et al. Psoriasis and comorbid diseases: Epidemiology. *J Am Acad Dermatol.* 2017 Mar;76(3):377-90.
11. Abuabara K, Azfar RS, Shin DB, Neimann AL, Troxel AB, Gelfand JM. Cause-specific mortality in patients with severe psoriasis: a population-based cohort study in the U.K. *Br J Dermatol.* 2010 Sep;163(3):586-92.
12. Gelfand JM, Shin DB, Neimann AL, Wang X, Margolis DJ, Troxel AB. The risk of lymphoma in patients with psoriasis. *J Invest Dermatol.* 2006 Oct;126(10):2194-201.
13. Dommasch ED, Li T, Okereke OI, Li Y, Qureshi AA, Cho E. Risk of depression in women with psoriasis: a cohort study. *Br J Dermatol.* 2015 Oct;173(4):975-80.
14. Rapp SR, Feldman SR, Exum ML, Fleischer AB, Reboussin DM. Psoriasis causes as much disability as other major medical diseases. *J Am Acad Dermatol.* 1999 Sep;41(3 Pt 1):401-7.
15. Obradors M, Blanch C, Comellas M, Figueras M, Lizan L. Health-related quality of life in patients with psoriasis: a systematic review of the European literature. *Qual Life Res Int J Qual Life Asp Treat Care Rehabil.* 2016;25(11):2739-54.
16. Rapalli VK, Singhvi G, Dubey SK, Gupta G, Chellappan DK, Dua K. Emerging landscape in psoriasis management: From topical application to targeting biomolecules. *Biomed Pharmacother Biomedecine Pharmacother.* 2018 Oct;106:707-13.
17. Amatore F, Villani A-P, Tauber M, Viguiet M, Guillot B, Psoriasis Research Group of the French Society of Dermatology (Groupe de Recherche sur le Psoriasis de la Société Française de Dermatologie). French guidelines on the use of systemic treatments for moderate-to-severe psoriasis in adults. *J Eur Acad Dermatol Venereol JEADV.* 2019 Mar;

33(3):464-83.

18. Prieto-Pérez R, Cabaleiro T, Daudén E, Ochoa D, Roman M, Abad-Santos F. Genetics of psoriasis and pharmacogenetics of biological drugs. *Autoimmune Dis.* 2013; 613086.
19. Vachiramou V, Thadanipon K. Postinflammatory hypopigmentation. *Clin Exp Dermatol.* 2011 Oct;36(7):708-14.
20. Saleem MD, Oussedik E, Schoch JJ, Berger AC, Picardo M. Acquired disorders with depigmentation: A systematic approach to vitiliginoid conditions. *J Am Acad Dermatol.* 2019 May;80(5):1215-1231.e6.
21. Saleem MD, Oussedik E, Picardo M, Schoch JJ. Acquired disorders with hypopigmentation: A clinical approach to diagnosis and treatment. *J Am Acad Dermatol.* 2019 May;80(5):1233-1250.e10.
22. Lacz NL, Vafaie J, Kihiczak NI, Schwartz RA. Postinflammatory hyperpigmentation: a common but troubling condition. *Int J Dermatol.* 2004 May;43(5):362-5.
23. Silpa-Archa N, Kohli I, Chaowattanapanit S, Lim HW, Hamzavi I. Postinflammatory hyperpigmentation: A comprehensive overview: Epidemiology, pathogenesis, clinical presentation, and noninvasive assessment technique. *J Am Acad Dermatol.* 2017 Oct;77(4):591-605.
24. Hallopeau FH, Gasne E. Sur un cas de psoriasis avec achromies persistantes et localisations suivant des sphères de distribution nerveuse. *Ann Dermatol Syphiligr.* 1898;29:690-3.
25. Mahendran R, Norris PG. Multiple lentigines clearing in resolving psoriatic plaques. *Clin Exp Dermatol.* 1999 May;24(3):237.
26. Mendonça CO, Holmes S, Burden AD. Absent lentigines in psoriatic plaques. *Br J Dermatol.* 2002 Nov;147(5):1044-5.
27. Yen H, Chi C-C. Association Between Psoriasis and Vitiligo: A Systematic Review and Meta-Analysis. *Am J Clin Dermatol.* 2019 Feb;20(1):31-40.
28. Dawn G, McHenry P, Burden AD. Lentigines in psoriatic plaques: are they unique? *Clin Exp Dermatol.* 2001 Jul;26(5):459.
29. Martí N, Molina I, López V, Terradez L, Jordá E. Multiple lentigines confined to a resolving psoriatic plaque. *Dermatol Online J.* 2009 Oct 15;15(10):15.
30. Rogers M. Multiple lentigines confined to a resolving psoriatic plaque, treated without phototherapy. *Clin Exp Dermatol.* 1995 Sep;20(5):446.
31. Bardazzi F, Magnano M, Antonucci VA, Balestri R, Sgubbi P, Patrizi A. Lentigines in previous psoriatic plaques in a patient treated with infliximab. *Eur J Dermatol EJD.* 2012 Oct;22(5):698-9.
32. Dogan S, Atakan N. Multiple lentigines confined to psoriatic plaques induced by biologic agents in psoriasis therapy: a case and review of the literature. *Cutan Ocul Toxicol.* 2015;34(3):262-4.
33. Santos-Juanes J, Coto P, Mallo S, Galache C, Sánchez del Río J, Torre JC. Multiple lentigines confined to resolving psoriatic plaques in a patient treated with adalimumab. *Dermatol Basel Switz.* 2008;216(3):279.
34. Costa LA, Belinchón I, Betlloch I, Pérez-Crespo M, Mataix J. Multiple lentigines arising in resolving psoriatic plaques after treatment with etanercept. *Dermatol Online J.* 2008 Jan 15;14(1):11.
35. LaRosa CL, Foulke GT, Feigenbaum DF, Cordoro KM, Zaenglein AL. Lentigines in resolving psoriatic plaques: rarely reported sequelae in pediatric cases. *Pediatr Dermatol.* 2015 Jun;32(3):e114-117.
36. Almazán-Fernández FM, Fernández-Crehuet P. Multiple lentigines in psoriasis patients treated with etanercept. *Eur J Dermatol EJD.* 2015 Aug;25(4):354-6.
37. Gutiérrez-González E, Batalla A, de la Mano D. Multiple lentigines in areas of

- resolving psoriatic plaques after ustekinumab therapy. *Dermatol Online J.* 2014 Apr 16;20(4):22338.
38. Micieli R, Alavi A. Eruptive lentiginosis in resolving psoriatic plaques. *JAAD Case Rep.* 2018 Oct;4(9):924-9.
  39. Vazquez B, Gonzalez V, Molina I, Montesinos E, Ramon MD, Monteagudo C. Multiple lentiginosis arising on resolving psoriatic plaques after treatment with apremilast. *Clin Exp Dermatol.* 2019;44(1):66-7.
  40. Sfecci A, Khemis A, Lacour J-P, Montaudié H, Passeron T. Appearance of lentiginosis in psoriasis patients treated with apremilast. *J Am Acad Dermatol.* 2016 Dec;75(6):1251-2.
  41. María PS, Valenzuela F, Morales C, la Fuente RD, Cullen R. Lentiginous eruption in resolving psoriasis plaques during treatment with ixekizumab: a case report and review of the literature. *Dermatol Rep.* 2017 Oct 11;9(2):7079.
  42. Lee EB, Reynolds KA, Pithadia DJ, Wu JJ. Appearance of lentiginosis in psoriasis patient treated with guselkumab. *Dermatol Online J.* 2019 Jan 15;25(1).
  43. Helland S, Bang G. Nevus spilus-like hyperpigmentation in psoriatic lesions during PUVA therapy. *Acta Derm Venereol.* 1980;60(1):81-3.
  44. Kanerva L, Niemi KM, Lassus A. Hyperpigmentation and hypopigmentation of the skin after long term PUVA therapy. Light and electron microscopic observations on three patients. *J Cutan Pathol.* 1981 Jun;8(3):199-213.
  45. Poskitt BL, Wilkinson JD, Wojnarowska FT, Chia YC. Patchy speckled bath PUVA pigmentation. *J R Soc Med.* 1993 Nov;86(11):665-6.
  46. Burrows NP, Handfield-Jones S, Monk BE, Sabroe RA, Geraghty JM, Norris PG. Multiple lentiginosis confined to psoriatic plaques. *Clin Exp Dermatol.* 1994 Sep;19(5):380-2.
  47. Mitra A, Yeung R, Sheehan-Dare R, Wilson CL. Lentiginous hyperpigmentation confined to resolved psoriatic plaques and treated with a Q-switched ruby laser. *Clin Exp Dermatol.* 2006 Mar;31(2):298-9.
  48. Kim JS, Lee SK, Ryu HR, et al. Multiple Lentiginosis Arising in Sites of Resolving Psoriatic Plaques after Treatment with Ustekinumab. *Ann Dermatol.* 2018 Jun;30(3):371-2.
  49. Arakawa A, Siewert K, Stöhr J, et al. Melanocyte antigen triggers autoimmunity in human psoriasis. *J Exp Med.* 2015 Dec 14;212(13):2203-12.
  50. Wang CQF, Akalu YT, Suarez-Farinas M, et al. IL-17 and TNF synergistically modulate cytokine expression while suppressing melanogenesis: potential relevance to psoriasis. *J Invest Dermatol.* 2013 Dec;133(12):2741-52.
  51. Kaufman BP, Alexis AF. Psoriasis in Skin of Color: Insights into the Epidemiology, Clinical Presentation, Genetics, Quality-of-Life Impact, and Treatment of Psoriasis in Non-White Racial/Ethnic Groups. *Am J Clin Dermatol.* 2018 Jun;19(3):405-23.
  52. McMichael AJ, Vachiramoni V, Guzmán-Sánchez DA, Camacho F. Psoriasis in African-Americans: a caregivers' survey. *J Drugs Dermatol JDD.* 2012 Apr;11(4):478-82.
  53. McCarthy S, Heffron CCBB, Murphy M. Lentiginosis within fixed drug eruption: reply to « Multiple lentiginosis arising on resolving psoriatic plaques after treatment with apremilast ». *Clin Exp Dermatol.* 2019 Apr;44(3):358-9.
  54. Arsouze A, Fitoussi C, Cabotin P-P, et al. [Presenting skin disorders in black Afro-Caribbean patients: a multicentre study conducted in the Paris region]. *Ann Dermatol Venereol.* 2008 Mar;135(3):177-82.
  55. Shah SK, Arthur A, Yang Y-C, Stevens S, Alexis AF. A retrospective study to investigate racial and ethnic variations in the treatment of psoriasis with etanercept. *J Drugs Dermatol JDD.* 2011 Aug;10(8):866-72.
  56. Kerr GS, Qaiyumi S, Richards J, et al. Psoriasis and psoriatic arthritis in African-American patients--the need to measure disease burden. *Clin Rheumatol.* 2015 Oct;34(10):1753-9.

## Serment d'Hippocrate

Au moment d'être admise à exercer la médecine, je promets et je jure d'être fidèle aux lois de l'honneur et de la probité.

Mon premier souci sera de rétablir, de préserver ou de promouvoir la santé dans tous ses éléments, physiques et mentaux, individuels et sociaux.

Je respecterai toutes les personnes, leur autonomie et leur volonté, sans aucune discrimination selon leur état ou leurs convictions. J'interviendrai pour les protéger si elles sont affaiblies, vulnérables ou menacées dans leur intégrité ou leur dignité. Même sous la contrainte, je ne ferai pas usage de mes connaissances contre les lois de l'humanité.

J'informerai les patients des décisions envisagées, de leurs raisons et de leurs conséquences.

Je ne tromperai jamais leur confiance et n'exploiterai pas le pouvoir hérité des circonstances pour forcer les consciences.

Je donnerai mes soins à l'indigent et à quiconque me les demandera. Je ne me laisserai pas influencer par la soif du gain ou la recherche de la gloire.

Admise dans l'intimité des personnes, je tairai les secrets qui me seront confiés. Reçu(e) à l'intérieur des maisons, je respecterai les secrets des foyers et ma conduite ne servira pas à corrompre les mœurs.

Je ferai tout pour soulager les souffrances. Je ne prolongerai pas abusivement les agonies. Je ne provoquerai jamais la mort délibérément.

Je préserverai l'indépendance nécessaire à l'accomplissement de ma mission. Je n'entreprendrai rien qui dépasse mes compétences. Je les entretiendrai et les perfectionnerai pour assurer au mieux les services qui me seront demandés.

J'apporterai mon aide à mes confrères ainsi qu'à leurs familles dans l'adversité.

Que les hommes et mes confrères m'accordent leur estime si je suis fidèle à mes promesses ; que je sois déshonorée et méprisée si j'y manque.



## RESUME

### Troubles pigmentaires associés au psoriasis : étude de prévalence sur 459 patients du CHU du Bordeaux

**Contexte** : Les troubles pigmentaires associés au psoriasis sont peu décrits dans la littérature. Ils sont rapportés uniquement sous forme de séries ou de cas cliniques isolés. Il n'y a pas de notion de prévalence ou d'évolution de ces dyspigmentations.

**Objectif** : Décrire les anomalies de la pigmentation dans le psoriasis et leur association avec les caractéristiques démographiques et cliniques des patients.

**Méthode** : Étude prospective monocentrique incluant consécutivement les patients consultant dans notre centre pour un psoriasis entre Février 2018 et Mars 2019.

**Résultats** : 459 patients ont été inclus. Les troubles de la pigmentation ont été retrouvés chez 23,76% des patients (15.25% d'hyperpigmentations et 11.62% d'hypopigmentations). Les dyspigmentations se développaient sur des zones anciennement touchées par le psoriasis. Nous avons distingué deux types d'hyperpigmentation, l'un en plaques homogènes et le second constitué de plaques lentigineuses. Les patients atteints d'hypopigmentations étaient plus jeunes. De plus, l'hypopigmentation était associée à une durée de traitement plus courte : 17 mois ( $\sigma= 27.5$ ) contre 35 mois ( $\sigma= 36.2$ ) ( $p=0.0053$ ), et une moins bonne efficacité concernant le PASI90 : 21.6% contre 41% chez les patients sans troubles pigmentaires. La présence d'hyperpigmentations était associée avec un phototype élevé selon Fitzpatrick (IV, V, VI : 17.6% contre 6.3% ( $p=0.000$ )). Enfin, les troubles de la pigmentation n'étaient pas associés à un impact significatif sur la qualité de vie.

**Conclusion** : Les troubles pigmentaires associés au psoriasis sont fréquents, se localisent sur les zones anciennement atteintes et doivent être pris en compte et recherchés par le clinicien.

---

**DISCIPLINE** : Dermatologie-Vénérologie

**MOTS-CLES** : Psoriasis, troubles pigmentaires, hypopigmentation, hyperpigmentation