



HAL
open science

L'utilisation de la chlorhexidine en endodontie : revue systématique des études cliniques

Vehbi Jimmy Aribal

► **To cite this version:**

Vehbi Jimmy Aribal. L'utilisation de la chlorhexidine en endodontie : revue systématique des études cliniques. Sciences du Vivant [q-bio]. 2020. dumas-02496201

HAL Id: dumas-02496201

<https://dumas.ccsd.cnrs.fr/dumas-02496201>

Submitted on 2 Mar 2020

HAL is a multi-disciplinary open access archive for the deposit and dissemination of scientific research documents, whether they are published or not. The documents may come from teaching and research institutions in France or abroad, or from public or private research centers.

L'archive ouverte pluridisciplinaire **HAL**, est destinée au dépôt et à la diffusion de documents scientifiques de niveau recherche, publiés ou non, émanant des établissements d'enseignement et de recherche français ou étrangers, des laboratoires publics ou privés.

U.F.R. D'ODONTOLOGIE

Année 2020

Thèse n° 11

THESE POUR L'OBTENTION DU

DIPLOME D'ETAT de DOCTEUR EN CHIRURGIE DENTAIRE

Présentée et soutenue publiquement

Par ARIBAL Vehbi Jimmy

Né le 07/09/1995 à Abidjan

Le 20 février 2020

**L'utilisation de la chlorhexidine en endodontie : revue
systématique des études cliniques**

Sous la direction de : Cécile BADET

Membres du jury:

Mme DUPUIS Véronique
Mme BADET Cécile
Mme BOUDEAU Mathilde
Mme THEBAUD Noélie

Président
Directrice
Rapporteur
Examinateur

Professeur des Universités
Maître de Conférences des Universités
Assistante Hospitalo-Universitaire
Maître de Conférences des Universités

UNIVERSITE DE BORDEAUX

MAJ
02/12/2019

Président M. TUNON DE LARA Manuel
Directeur de Collège des Sciences de la Santé M. PELLEGRIN Jean-Luc

COLLEGE DES SCIENCES DE LA SANTE UNITE DE FORMATION ET DE RECHERCHE DES SCIENCES ODONTOLOGIQUES

Directrice Mme BERTRAND Caroline 58-01
Directeur Adjoint à la Pédagogie Mr DELBOS Yves 56-01
Directeur Adjoint – Chargé de la Recherche M. CATROS Sylvain 57-01
Directeur Adjoint – Chargé des Relations Internationales M.SEDARAT Cyril 57-01

ENSEIGNANTS DE L'UFR

PROFESSEURS DES UNIVERSITES

Mme	Caroline	BERTRAND	Prothèse dentaire	58-01
Mme	Marie-José	BOILEAU	Orthopédie dento-faciale	56-01
M	Sylvain	CATROS	Chirurgie orale	57-01
M	Raphaël	DEVILLARD	Dentisterie restauratrice et endodontie	58-01
Mme	Véronique	DUPUIS	Prothèse dentaire	58-01
M.	Bruno	ELLA NGUEMA	Sciences anatomiques et physiologiques - Biomatériaux	58-01
M.	Jean-Christophe	FRICAIN	Chirurgie buccale – Pathologie et thérapeutique	57-01

MAITRES DE CONFERENCES DES UNIVERSITES

Mme	Elise	ARRIVÉ	Prévention épidémiologie – Economie de la santé – Odontologie légale	56-02
Mme	Cécile	BADET	Biologie Orale	57-01
M.	Etienne	BARDINET	Orthopédie dento-faciale	56-01
M.	Michel	BARTALA	Prothèse dentaire	58-01
M.	Cédric	BAZERT	Orthopédie dento-faciale	56-01
M.	Christophe	BOU	Prévention épidémiologie – Economie de la santé – Odontologie légale	56-02
Mme	Sylvie	BRUNET	Chirurgie buccale – Pathologie et thérapeutique	57-01
M.	Jacques	COLAT PARROS	Sciences anatomiques et physiologiques	58-01
M,	Jean-Christophe	COUTANT	Sciences anatomiques et physiologiques	58-01
M.	François	DARQUE	Orthopédie dento-faciale	56-01
M.	François	DE BRONDEAU	Orthopédie dento-faciale	56-01
M.	Yves	DELBOS	Odontologie pédiatrique	56-01
M,	Emmanuel	D'INCAU	Prothèse dentaire	58-01
Mme	Elsa	GAROT	Odontologie pédiatrique	56-01
M.	Dominique	GILLET	Dentisterie restauratrice et endodontie	58-01
Mme	Olivia	KEROUREDAN	Dentisterie restauratrice et endodontie	58-01
M.	Jean-François	LASSERRE	Prothèse dentaire	58-01
M.	Yves	LAUVERJAT	Parodontologie	57-01
Mme	Odile	LAVIOLE	Prothèse dentaire	58-01
M.	Jean-Marie	MARTEAU	Chirurgie buccale – Pathologie et thérapeutique	57-01
Mme	Javotte	NANCY	Odontologie pédiatrique	56-01
M.	Adrien	NAVEAU	Prothèse dentaire	58-01

M.	Jean-François	PELI	Dentisterie restauratrice et endodontie	58-01
M.	Philippe	POISSON	Prévention épidémiologie – Economie de la santé – Odontologie légale	56-02
M.	Patrick	ROUAS	Odontologie pédiatrique	56-01
M.	Johan	SAMOT	Biologie Orale	57-01
Mme	Maud	SAMPEUR	Orthopédie dento-faciale	56-01
M.	Cyril	SEDARAT	Parodontologie	57-01
Mme	Noélie	THEBAUD	Biologie Orale	57-01
M.	Eric	VACHEY	Dentisterie restauratrice et endodontie	58-01

AUTRES ENSEIGNANTS

Mme	Audrey	AUSSEL	Sciences anatomiques et physiologiques	58-01
M.	Cédric	FALLA	Prévention épidémiologie – Economie de la santé – Odontologie légale	56-02
M.	François	ROUZÉ L'ALZIT	Prothèse dentaire	58-01

ASSISTANTS

Mr	Bastien	BERCAULT	Chirurgie Orale	57-01
Mme	Mathilde	BOUDEAU	Odontologie conservatrice – Endodontie	58-01
M.	Wallid	BOUJEMAA AZZI	Odontologie conservatrice – Endodontie	58-01
Melle	Camille	BOULÉ-MONTPEZAT	Odontologie pédiatrique	56-01
Mlle	Anaïs	CAVARE	Orthopédie dento-faciale	56-01
M	Hubert	CHAUVEAU	Odontologie conservatrice – Endodontie	58-01
Mme	Virginie	CHUY	Prévention épidémiologie – Economie de la santé – Odontologie légale	56-02
M	Pierre-Hadrien	DECAUP	Prothèse dentaire	58-01
Mme	Severine	DESCAZEUX	Odontologie conservatrice – Endodontie	58-01
Mme	Julia	ESTIVALS	Odontologie pédiatrique	56-01
Mme	Mathilde	FENELON	Chirurgie Orale	57-01
Mme	Agathe	GREMARE	Biologie orale	57-01
Mr	Louis	HUAULT	Fonction/dysfonctions, imagerie, biomatériaux	58-01
Mme	Mathilde	JACQUEMONT	Parodontologie	57-01
Mme	Clémence	JAECK	Prothèse dentaire	58-01
Mme	Claudine	KHOURY	Prévention épidémiologie – Economie de la santé – Odontologie légale	56-02
Mme	Camille	LACAULE	Orthopédie dento-faciale	56-01
Mr	Antoine	LAFITTE	Orthopédie dento-faciale	56-01
M	Adrien	LASTRADE	Prothèse dentaire	58-01
Mme	Aude	MENARD	Prothèse dentaire	58-01
M	Florian	PILEU	Prothèse dentaire	58-01
M	Antoine	POPELUT	Parodontologie	57-01
Mr	Thibaut	ROULLAND	Prothèse dentaire	58-01
Mme	Rawen	SMIRANI	Parodontologie	57-01
Mr	Clément	VACHEY	Odontologie conservatrice – Endodontie	58-01
M	Paul	VITIELLO	Prothèse dentaire	58-01
Mme	Sophia	ZIANE	Odontologie conservatrice – Endodontie	58-01

A notre Présidente de thèse

Madame le Professeur Véronique DUPUIS

Professeur des Universités-Praticien hospitalier

Sous-section Prothèse dentaire 58-01

Je vous remercie de l'honneur que vous me faites en acceptant de présider le jury de ma thèse. Veuillez recevoir tout mon respect pour votre parcours professionnel.

A notre Directeur de thèse

Madame le Docteur Cécile BADET

Maître de Conférences des Universités – Praticien Hospitalier

Sous-section Biologie Orale – 57-01

Je vous remercie d'avoir accepté de diriger cette thèse. Vous avez été, par votre gentillesse et vos propos valorisants, une source de motivation et d'encouragement dans la réalisation de ce travail.

A notre Rapporteur de thèse

Madame le Docteur Mathilde BOUDEAU

Assistant Hospitalo-Universitaire

Sous-section Odontologie Conservatrice – Endodontie 58-01

Je vous remercie sincèrement d'avoir accepté d'être le rapporteur de cette thèse.

A notre Assesseur

Madame le Docteur Noélie THEBAUD

Maître de Conférences des Universités – Praticien Hospitalier

Sous-section Biologie Orale – 57-01

J'ai assisté à vos cours lors de ma 1^{ère} année. J'ai ensuite travaillé à vos côtés lors de ma 5^{ème} année. Je suis ravi de vous retrouver au bout de ma formation initiale, en tant que membre du jury de ma thèse.

Spontanément, sincèrement, simplement.

A mes parents,

A mes grands-parents,

A ma famille,

A mes amis,

A ceux que j'aime,

A celui qui m'inspire le chemin,

A ceux qui m'ont appris, de la profession ou d'ailleurs,

A Celui qui a permis la réalisation de ce travail.

Ceux que je remercie se retrouveront dans une, ou plus, de ces lignes.

Spontanément, sincèrement, plus précisément.

Maman, merci pour l'amour que tu me donnes mais que par timidité certainement je n'exprime pas suffisamment en retour. Et bien plus encore.

Papa, merci pour tous les efforts que tu as fournis, pour la confiance que tu portes et dont je m'inspire; je souhaite que tu me transmettes (au moins un peu) de ce que tu sais. Et bien plus encore.

A mes grands-parents qui m'ont vu grandir, c'est avec fierté que je vous représente dans ce travail. Je tâcherai de vous visualiser face à moi le jour de ma soutenance. Je vous remercie d'avoir fait de vos enfants mes parents. Et bien plus encore.

Introduction.....	9
I. L'infection canalaire	10
1. Les différents types d'infections endodontiques	10
a. Infection primaire intraradiculaire	11
b. Infection secondaire intraradiculaire	11
c. Infection persistante intraradiculaire	11
d. Infection extraradiculaire	12
2. Le biofilm bactérien.....	12
a. Définition	12
b. Formation-Composition	13
c. Stratégies cliniques pour traiter le biofilm intracanalair.....	13
3. L'espace endodontique	14
a. Caractéristiques anatomiques.....	14
b. Caractéristiques physiologiques.....	14
4. « <i>Post-treatment apical periodontitis</i> » et échecs endodontiques.....	14
a. Les causes des parodontites apicales post-opératoires.....	14
b. Gestion des parodontites apicales post-opératoires et désinfection	15
c. <i>Enterococcus faecalis</i> et flore des retraitements.....	15
II. Irrigation et désinfection en endodontie	17
1. Rôle de l'irrigation	17
a. Aspect physique de l'irrigation.....	17
b. Aspect chimique	18
2. Présentation brève des solutions d'irrigation	18
a. L'hypochlorite de sodium	18
b. Ethyl Diamino Tétracetic acid (EDTA)	18
c. La chlorhexidine	18
d. Le MTAD® (Mixture of Tetracycline, Acid and Detergent)	19
e. Le QMIX®	19
3. Optimisation de l'effet des solutions désinfectantes.....	19
a. Activation par la chaleur.....	19
b. Activation manuelle.....	19
c. Activation sonore	19
d. Activation ultrasonore.....	20
e. Autres systèmes	20

4.	Autres moyens de désinfection de l'endodonte	20
a.	Désinfection par photo-activation	20
b.	Intérêt du laser	20
5.	Conclusion sur l'irrigation.....	21
III.	La chlorhexidine en endodontie et considérations cliniques.....	21
1.	Histoire de la chlorhexidine.....	21
2.	Mécanisme d'action	21
3.	Activité antibactérienne	22
a.	Etudes in vitro.....	22
b.	Etudes cliniques.....	22
c.	Combinaison de la CHX avec le peroxyde d'hydrogène (H ₂ O ₂)	23
4.	Activité antifongique	23
5.	Synthèse des propriétés microbiennes de CHX et NaOCl	24
6.	Activité antibiofilm	24
7.	Rémanence (<i>substantivity</i>).....	25
8.	Solubilité des tissus	25
9.	Cytotoxicité de la chlorhexidine	25
10.	Effets indésirables et réactions allergiques à la CHX.....	26
11.	La chlorhexidine en rinçage final.....	26
12.	Interactions entre la CHX et les solutions d'irrigation endodontiques	27
a.	CHX et NaOCl.....	27
b.	CHX et EDTA	27
13.	Combinaison de la CHX avec Ca(OH) ₂	28
14.	CHX et percolation coronaire	29
15.	Formes de présentation : liquide ou gel.....	29
16.	Nouveaux irrigants à base de CHX.....	29
a.	CHX-Plus™.....	29
b.	Q-mix®	29
17.	Désinfection des cônes d'obturation canalaire (Gutta percha et Resilon™)	30
18.	Autres propriétés de la chlorhexidine	30
IV.	Revue systématique de la littérature	31
1.	Matériels et méthodes	31
a.	Stratégie de recherche	31
b.	Critères d'inclusion et d'exclusion.....	31

c.	Stratégie de sélection et extraction des données	32
2.	Résultats	33
a.	Etudes se basant sur des critères cliniques et/ou radiographiques.....	34
b.	Etudes se basant sur des critères microbiologiques et/ou moléculaires.....	42
3.	Discussion	54
a.	Comparabilité des groupes.....	55
i.	Etudes se basant sur des critères cliniques et/ou radiographiques.....	55
ii.	Etudes se basant sur des critères microbiologiques et/ou moléculaires.....	56
b.	Outils d'évaluation de la douleur	57
c.	Evaluation radiographique	57
d.	Protocole de traitement.....	58
e.	Méthodes d'identification microbiologique.....	58
f.	La CHX en tant qu'irrigant (forme et indications)	59
i.	Traitement endodontique initial : infection primaire ou pulpite irréversible.....	59
ii.	Retraitement endodontique : post-treatment apical periodontitis.....	60
g.	La CHX en tant que médication intracanaire.....	61
	Conclusion	63
	Bibliographie.....	64

Introduction

L'objectif du traitement endodontique est de prévenir l'apparition d'une lésion inflammatoire des tissus périradiculaires, ou d'obtenir la cicatrisation d'une telle lésion, causée par la contamination microbienne du système canalaire de la dent.

Les infections du système canalaire se différencient des infections des autres sites du corps humain. En effet, une fois établie, une infection endodontique ne peut être éliminée par les mécanismes de défenses de l'hôte ni par une antibiothérapie systémique. Cela s'explique par l'absence d'approvisionnement sanguin dans la pulpe nécrosée qui empêche le transport des cellules et molécules de défense ainsi que des antibiotiques systémiques jusqu'au site infecté. Il faut toutefois rappeler que si le système immunitaire et les antibiotiques systémiques sont inefficaces contre les microorganismes à l'intérieur de l'endodonte, ils agissent bel et bien contre les microorganismes présents dans les tissus périradiculaires richement vascularisés, empêchant ainsi leur diffusion vers d'autres sites.

La désinfection endodontique ne peut être obtenue qu'en associant la préparation mécanique du système canalaire à l'utilisation d'une solution d'irrigation désinfectante. On parle de « préparation canalaire chimio-mécanique ». Nous savons que l'instrumentation permet d'élargir un canal mais pas de le nettoyer. Elle permet à la solution d'irrigation d'atteindre les zones profondes du canal et donc d'en assurer la désinfection. D'ailleurs, dès 1974, Schilder avec le concept de « Triade endodontique », distinguait la notion de « *shaping* » et celle de « *cleaning* ».

L'hypochlorite de sodium (NaOCl) est la solution de choix en endodontie. Son action est complétée par l'utilisation d'EDTA pour éliminer la boue dentinaire ou *smear layer*. Il est aujourd'hui conseillé d'activer les solutions d'irrigation afin de faciliter leur propagation dans la zone apicale. Différents dispositifs sont utilisés pour déplacer les solutions et leur permettre d'accéder aux zones non instrumentées.

La tendance actuelle est de vouloir remplacer le NaOCl à cause de sa probable toxicité sur les tissus périapicaux, de la résistance de certains micro-organismes mais également à cause de ses effets délétères sur la dentine. La chlorhexidine (CHX) est depuis quelques années considérée comme une alternative possible (1).

Dans une première partie, nous présenterons certaines notions fondamentales concernant l'infection canalaire. Puis nous rappellerons l'importance de l'irrigation pour la désinfection en endodontie. La troisième partie sera dédiée à la chlorhexidine et à son utilisation en endodontie. Enfin, la quatrième et dernière partie sera réservée à la revue de la littérature en tant que telle.

I. L'infection canalaire

1. Les différents types d'infections endodontiques

Selon le CNEOC (Collège national des enseignants en odontologie conservatrice et endodontie), la parodontite d'origine endodontique est « un processus inflammatoire localisé au parodonte périapical (le plus souvent périapical) en réponse à une agression d'origine endodontique : infectieuse (bactéries ou toxines), mécanique ou chimique » (2). Cette définition rappelle le rôle essentiel des agents bactériens dans la progression et l'installation des lésions périapicales.

Plusieurs types d'infection endodontique ont été décrits par Siqueira et al. en relation avec des conditions cliniques différentes(3). La composition de la flore endodontique varie selon le type d'infection et de lésions périapicales (tableau 1).

L'infection endodontique est une infection polymicrobienne. Sur un total de plus de 500 espèces microbiennes colonisant la cavité orale, seulement 15 à 30 espèces sont souvent détectées dans les canaux infectés et sont responsables de la majorité des pathologies périapicales. Dans les cas d'échecs du traitement initial, le nombre d'espèces est encore plus réduit.

La composition de la flore endodontique varie aussi en fonction de la localisation endocanalaire. Ainsi, plus on progresse en direction apicale, plus le nombre d'espèces se réduit et s'oriente vers une prédominance anaérobie (4).

Infections primaires		Infections secondaires ou persistantes	Infections extraradiculaires
Lésion chronique périapicale	Abcès périapical aigu		
<i>Bacteroides</i>	<i>Porphyromonas</i>	<i>Enterococcus</i>	<i>Actinomyces</i>
<i>Treponema</i>	<i>Treponema</i>	<i>Actinomyces</i>	<i>Propionibacterium</i>
<i>Prevotella</i>	<i>Fusobacterium</i>	<i>Streptococcus</i>	
<i>Porphyromonas</i>	<i>Bacteroides</i>	<i>Candida</i>	
<i>Fusobacterium</i>	<i>Prevotella</i>	<i>Propionibacterium</i>	
<i>Peptostreptococcus</i>	<i>Streptococcus</i>	<i>Staphylococcus</i>	
<i>Streptococcus</i>	<i>Peptostreptococcus</i>	<i>Pseudomonas</i>	
<i>Eubacterium</i>			
<i>Actinomyces</i>			
<i>Campylobacter</i>			

Tableau 1. Composition de la flore endocanalaire en fonction du type d'infection et de la pathologie périapicale (d'après Siqueira(3)).

Les évolutions des techniques de laboratoire ont permis d'approfondir nos connaissances en termes de flore endodontique. Les données actuelles sont issues des méthodes de culture microbienne mais aussi plus récemment d'études moléculaires plus sophistiquées (PCR, *DNA-DNA hybridization assays*). Ces techniques basées sur la reconnaissance ADN, ont permis d'identifier des espèces non-cultivables et ainsi pallier aux limites des techniques de culture.

a. Infection primaire intraradiculaire

Elle correspond à une colonisation du tissu pulpaire nécrotique par des microorganismes. De plus, le microbiote fluctue selon le type de lésion périradiculaire (tableau 1). En effet, il est plus varié lors d'une pathologie chronique alors qu'une symptomatologie aiguë telle que la parodontite apicale aiguë ou l'abcès périapical aigu, est associée à un nombre plus restreint d'espèces bactériennes.

De manière générale, la flore endodontique des infections primaires est composée majoritairement de germes anaérobies. Les espèces prédominantes appartiennent aux genres *Bacteroides*, *Porphyromonas*, *Prevotella*, *Fusobacterium*, *Treponema*, *Peptostreptococcus*, *Eubacterium* et *Campylobacter*.

Des streptocoques facultatifs ou microaérophiles sont aussi retrouvés dans les infections primaires. La répartition entre bactéries à Gram positif et Gram négatif est équilibrée(5).

b. Infection secondaire intraradiculaire

Elle est due à des microorganismes qui n'étaient pas présents dans l'infection initiale et qui ont pénétré dans le système canalaire soit pendant la séance de traitement initial soit en interséance ou après la fin du traitement endodontique. Si ces microorganismes réussissent à survivre et à coloniser le système canalaire, une infection secondaire s'établit.

- Pendant le traitement initial : isolation défectueuse, instruments contaminés...
- En interséance : obturation coronaire temporaire non-étanche
- En post-opératoire : perte ou fracture de la restauration coronaire définitive, récidence carieuse ou délai trop important avant la pose de la restauration définitive

L'infection secondaire présente une proportion équivalente de bactéries anaérobies et aérobies mais avec une prédominance d'espèces à Gram positif. Le nombre d'espèces bactériennes est limitée à deux ou trois en général (6). L'espèce prédominante est *Enterococcus faecalis*.

c. Infection persistante intraradiculaire

Malgré le traitement endodontique, l'infection peut persister. Les microorganismes responsables sont soit issus de l'infection initiale soit d'une infection secondaire.

Comme dans les infections secondaires, la flore est composée d'un très petit nombre d'espèces bactériennes avec une prédominance des bactéries à Gram positif.

De plus, les infections persistantes sont caractérisées par la présence de virus et d'un grand nombre de champignons. *Candida albicans* est la principale levure retrouvée dans les infections persistantes. La porte d'entrée dans le canal est la carie(7). Le genre *Aspergillus* (forme filamenteuse de champignons) a été retrouvé dans des canaux infectés associés à une parodontite apicale(8). S'il est vrai que la pulpe nécrosée n'est pas un site préférentiel pour les virus, Sabeti et al.(9) ont retrouvé le cytomégalo virus humain et le virus d'Epstein-Barr au sein de lésions périapicales symptomatiques.

L'environnement canalaire d'une dent présentant une infection persistante est grandement modifié. Pour rappeler l'importance du biofilm dans cette situation, Chavez de Paz (10) dit que « l'action d'une espèce particulière dans les infections endodontiques persistantes est secondaire, comparée aux changements adaptatifs, physiologiques et génétiques ayant lieu au sein du biofilm polymicrobien, en réponse aux modifications de l'environnement intracanal ». Cette citation illustre bien l'approche « holistique » de la microbiologie endodontique. Cette approche holistique (*holism*) est traditionnellement opposée à l'approche réductionniste (*reductionism*) pour laquelle les maladies infectieuses sont dues à une seule espèce pathogène (« *the causative pathogen* »).

d. Infection extraradiculaire

De la même façon que les infections intraradiculaires, les infections extraradiculaires peuvent être primaires, secondaires ou persistantes. L'infection extraradiculaire peut être dépendante ou non de l'infection intra-radulaire. La forme la plus fréquente est l'abcès alvéolaire aigu. Dans ce cas, l'infection extraradiculaire est dépendante de l'infection intracanal et sera donc traitée par voie endodontique. Il s'agit d'un envahissement des tissus périapicaux par les micro-organismes.

L'infection pourrait être purement extraradiculaire, indépendante de l'infection intraradiculaire, dans les cas d'actinomyose apicale. Les bactéries sont alors inaccessibles aux manœuvres d'antisepsie canalaire ce qui peut expliquer certains échecs endodontiques (11).

2. Le biofilm bactérien

a. Définition

Un biofilm bactérien est une communauté de cellules bactériennes structurée en multicouches incluses dans une matrice extracellulaire polysaccharidique qu'elles produisent et adhérente à une surface biologique ou non (12). La plaque dentaire est le biofilm bactérien le plus connu de la cavité buccale.

Comme nous l'avons expliqué, un ensemble d'espèces bactériennes et non une seule, sont responsables des pathologies endodontiques. Ces sont des infections polymicrobiennes. Ces bactéries vivent en communauté et sont organisées en biofilm.

Ce concept de communauté bactérienne permet d'aborder la microbiologie endodontique selon une approche holistique. Ainsi, il faut comprendre que la pathogénèse des maladies d'origine endodontique est un processus complexe basé sur des interactions entre les bactéries constituant la communauté. Le langage utilisé au sein de la communauté est appelé « quorum sensing ». Le comportement des bactéries au sein de la communauté est grandement modifié par rapport à leur état planctonique.

Les principaux avantages du biofilm (13) sont :

- La création d'un habitat plus vaste pour la croissance des bactéries et d'un microbiote plus diversifié.
- La diversité métabolique augmentée et une meilleure efficacité par les réseaux nutritionnels.
- La protection vis-à-vis des micro-organismes agresseurs, des défenses de l'hôte, des agents antimicrobiens et du stress environnemental.
- Les échanges génétiques facilités
- La pathogénicité augmentée

Le biofilm représente une barrière pour les bactéries le constituant. Ainsi, les bactéries organisées en biofilm pourraient être de 20 à 1000 fois plus résistantes aux agents antimicrobiens que leur forme planctonique.

b. Formation-Composition

Le biofilm se forme à partir de l'adsorption de bactéries planctoniques. Les cellules bactériennes du biofilm peuvent également se détacher pour retourner à l'état planctonique. La formation du biofilm est régulée par le « quorum sensing », langage utilisé par les bactéries. Ces signaux permettent le recrutement de nouvelles bactéries, régulent l'activité physiologique et l'expression génique des bactéries au sein du biofilm. Les bactéries du biofilm peuvent agir de manière synergique (en coopérant) ou antagoniste (en s'opposant).

c. Stratégies cliniques pour traiter le biofilm intracanalair

Les moyens d'action actuels sur le biofilm endodontique sont la désintégration de celui-ci de façon mécanique et chimique.

La désintégration mécanique est réalisée par l'action physique des instruments endodontiques sur les parois dentinaires.

La désintégration chimique est réalisée à l'aide des solutions antiseptiques utilisées lors de l'irrigation intracanalair. Les deux principaux antibactériens à notre disposition en solution d'irrigation sont l'hypochlorite de sodium et la chlorhexidine.

Les zones non-instrumentables (isthmes, ramifications canalaire etc.) ne peuvent être nettoyées que par le biais de l'irrigation. L'activation de la solution d'irrigation va permettre de déplacer cette dernière dans ces zones.

3. L'espace endodontique

Les caractéristiques anatomiques et physiologiques du système endodontique en font un espace adapté à la croissance bactérienne et à leur survie. Il représente une véritable niche écologique pour les micro-organismes.

a. Caractéristiques anatomiques

L'anatomie canalaire est complexe. La présence d'isthmes, de deltas apicaux, d'anastomoses, de canaux accessoires et de tubulis dentinaires où les bactéries sont susceptibles de progresser jusqu'à 500 µm de profondeur, sont autant d'anfractuosités non-instrumentables propices à retenir les bactéries (6).

b. Caractéristiques physiologiques

Une température de 37°, un manque d'oxygène ainsi que la présence de substrats nutritifs provenant soit du tissu pulpaire soit des fluides périapicaux, sont des éléments favorables au développement bactérien.

4. « *Post-treatment apical periodontitis* » et échecs endodontiques

L'échec d'un traitement endodontique est généralement caractérisé par la présence d'une « *post-treatment apical periodontitis* » (11) (PTAP), expression fréquente dans la littérature anglo-saxonne que l'on peut traduire par « parodontite apicale post-opératoire ». Ce terme sera donc employé dans le cas de dents déjà traitées endodontiquement et présentant des signes cliniques et/ou radiologiques d'inflammation périapicale.

Une PTAP peut être :

- Emergente : si elle s'est développée après le traitement canalaire.
- Persistante : si elle persiste malgré le traitement.
- Récurrente : si elle s'est développée après avoir « cicatrisée ».

a. Les causes des parodontites apicales post-opératoires

La cause de la parodontite apicale post-opératoire est essentiellement l'infection bactérienne du fait du non-respect des conditions requises d'asepsie (mise en place d'un champ opératoire...). Cette infection est le plus souvent intraradiculaire et peut être persistante ou secondaire selon le moment où les bactéries ont pénétré le système canalaire (voir sous-chapitre I.1).

Actuellement, il y a de fortes raisons de croire que les infections persistantes, plutôt que les infections secondaires sont la cause principale des PTAP. En d'autres termes, contrairement à l'hypothèse selon laquelle le défaut d'étanchéité coronaire (infection secondaire) joue un rôle majeur dans les échecs endodontiques, les preuves actuelles montrent que les pathologies endodontiques sur dents déjà traitées endodontiquement sont majoritairement causées par des bactéries qui ont résisté aux manœuvres thérapeutiques et ainsi persisté dans le système canalaire. Elles sont situées dans des zones inaccessibles aux instruments et à l'irrigation, et souvent en contact direct avec une source de nutriments provenant des tissus périradiculaires.

Toutefois, cela n'empêche pas que les infections secondaires dues à un défaut d'étanchéité coronaire soient responsables de certains échecs endodontiques. Un bon exemple pour illustrer cette situation est la parodontite apicale émergente : une dent qui était vitale au moment du traitement et qui a développé une lésion périapicale après la fin du traitement.

Dans certains cas, les PTAP peuvent être dues à une infection extraradiculaire voire à des facteurs non-microbiens exogènes ou endogènes (14).

b. Gestion des parodontites apicales post-opératoires et désinfection

Le traitement des dents présentant une PTAP consiste en un retraitement endodontique par voie non-chirurgicale ou chirurgicale afin de restaurer la santé des tissus périapicaux et maintenir ainsi la dent fonctionnelle dans la cavité orale (11).

Comme nous l'avons vu dans la première partie, la flore endodontique des infections secondaires et persistantes est différente des infections primaires. La résistance bactérienne est accrue et les micro-organismes sont localisés dans des zones difficiles d'accès. Ces différents points doivent être pris en considération pour la stratégie de désinfection.

A l'heure actuelle, le régime d'irrigation préconisé est l'utilisation de l'hypochlorite de sodium (0.5% à 5.25%) en tant qu'irrigant principal suivi d'un rinçage à l'EDTA (Ethyl Diamino Tétracetic acid) (11). L'action de ces deux solutions sera expliquée dans la deuxième partie. La désinfection peut être améliorée par l'ajout d'un rinçage final avec de la chlorhexidine à 2% ou par l'activation des solutions.

De plus, l'utilisation d'une médication intracanaire en interséance est encore recommandée pour maximiser la désinfection, particulièrement celles des zones éloignées du canal principal.

c. *Enterococcus faecalis* et flore des retraitements

Le microbiote des dents présentant un échec de traitement endodontique (c'est-à-dire déjà obturées) est majoritairement composé de microorganismes anaérobies facultatifs à Gram positif tels qu'*Actinomyces* et des espèces du genre *Enterococcus* et *Streptococcus*. *E.faecalis* est la bactérie la plus fréquemment retrouvée dans les cas de retraitements.

Une étude a montré que cette bactérie était retrouvée dans 18% des infections primaires et 67% des cas d'échecs endodontiques (15). *C.albicans* est le champignon le plus souvent détecté dans le cas de retraitement (16).

Bactérie phare de la microbiologie endodontique, *Enterococcus faecalis* semble être devenue « la » bactérie responsable de nombreuses pathologies endodontiques depuis que sa détection a été facilitée par les techniques de biologie moléculaire (17) .

Les techniques de PCR ont considérablement facilité sa détection par rapport aux techniques de culture. Les techniques de PCR sont basées sur la détection de séquences d'ADN spécifiques sans préjuger de la viabilité cellulaire dont cette séquence est issue. Ainsi, les souches d'*E.faecalis* identifiées par PCR ne sont pas nécessairement viables.

Enterococcus faecalis est un cocci anaérobie facultatif, Gram positif. Élément normal de la flore commensale orale, c'est une des bactéries les plus résistantes de la cavité buccale. Evans et al. (18) ont montré qu'*E.faecalis* croît et survit à des températures allant de 10 à 60°C et à une large gamme de pH, notamment alcalins. Ce dernier élément explique pourquoi la médication temporaire avec de l'hydroxyde de calcium reste inefficace contre cette bactérie et, dans des conditions expérimentales *in vitro*, *E.faecalis* peut résister à un pH de 11,5. Néanmoins, Homan Zandi et al. (19) dans une étude incluse dans notre présente revue, ont montré l'élimination d'*E.faecalis* suite à une médication à l'hydroxyde de calcium pendant 25 jours. Les souches d'*E.faecalis* en question avaient survécu à la préparation chimio-mécanique.

Les facteurs de survie et de virulence d'*E.faecalis* (20)

- Supporte de longues périodes de privation nutritionnelle
- Se lie à la dentine et envahit les tubulis dentinaires
- Altère les réponses de l'hôte
- Supprime l'action des lymphocytes
- Possède : Enzymes lytiques, cytolysin, aggregation substance (AS), acide lipotéichoïque (LTA)
- Utilise le sérum comme source nutritionnelle
- Résiste aux médications intracanalaires (par exemple Ca(OH)₂)
- Rivalise avec d'autres cellules
- Est capable de former un biofilm

Même si *E.faecalis* a été retrouvé dans des canaux avec ou sans lésion périapicale, son rôle dans les échecs endodontiques est toujours controversé du fait d'une part, des biais liés aux techniques de laboratoire et d'autre part, de la probable prédominance du rôle du biofilm par rapport à celui d'une seule espèce bactérienne. Toutefois, *E.faecalis* a été retrouvé dans des canaux en nombre élevé avant et après préparation mécanique confirmant sa résistance aux procédures endodontiques (21).

Méthodes d'éradication d'*E.faecalis*

En 2006, Stuart et al. (20) dans un article consacré au rôle d'*E.faecalis* dans les échecs endodontiques, ont proposé quelques pistes d'attaque contre cette espèce bactérienne

- Augmentation du diamètre de préparation apicale afin d'accéder à des zones inaccessibles avec de faibles diamètres.
- L'inclusion de 2% CHX pendant au moins 2 minutes dans le protocole d'irrigation en combinaison avec NaOCl.
- L'élimination de la *smear layer*, par l'utilisation de l'EDTA par exemple.

En outre, ils préconisent une désinfection de la dent, de la digue et des cônes de gutta avec NaOCl, ainsi que l'incorporation de 2% CHX sous forme de gel en médication intracanalair (seul ou en combinaison avec l'hydroxyde de calcium).

II. Irrigation et désinfection en endodontie

1. Rôle de l'irrigation

a. Aspect physique de l'irrigation

L'irrigation est une étape indispensable du traitement endodontique. En effet, plusieurs études ont montré que jusqu'à 45% de la surface d'un canal principal n'a jamais été en contact avec les instruments pendant la phase de mise en forme. Ces résultats prouvent que la seule instrumentation en endodontie ne suffit pas pour désinfecter le système endodontique. D'un point de vue physique, l'irrigation permet :

- La lubrification des parois afin d'optimiser l'action de coupe des instruments et de limiter le risque de fracture.
- L'élimination par rinçage des débris en suspension. Ces débris sont organiques (contenu canalaire) et minéraux (débris dentinaires produits par l'action des instruments).

b. Aspect chimique

Outre l'effet de lavage lié à sa circulation, la solution d'irrigation doit présenter les effets chimiques suivant :

- La dissolution des tissus organiques présents dans les espaces non-instrumentés.
- La dissolution des composés minéraux
- L'élimination par une action antiseptique des bactéries présentes initialement dans l'endodonte ou introduites secondairement pendant la procédure endodontique.

De plus, étant donné que les irrigants endodontiques rentrent en contact avec des tissus vivants, ils doivent être non toxiques, non caustiques pour les tissus périapicaux et ne devrait pas causer de réaction anaphylactique.

La solution idéale d'irrigation n'ayant pas encore été mise au point, il sera donc nécessaire au cours du traitement d'en utiliser plusieurs afin de répondre aux différents objectifs.

2. Présentation brève des solutions d'irrigation

a. L'hypochlorite de sodium

L'hypochlorite de sodium est considéré comme la solution de choix. Il possède un large spectre anti-bactérien. A partir d'une certaine concentration, c'est la seule solution qui possède un effet solvant (action protéolytique) sur les composants organiques issus des tissus nécrotiques et des résidus pulpaux. Toutefois, il ne possède pas d'effet solvant sur les composants minéraux, d'où l'intérêt de l'associer à l'EDTA au moment du rinçage final.

b. Ethyl Diamino Tétraacetic acid (EDTA)

Il s'agit de la solution chélatante la plus connue en endodontie. D'autres acides, tel que l'acide citrique, peuvent également être utilisés. La solution d'EDTA est préconisée au cours de la phase d'irrigation finale, après la mise en forme, afin de faciliter la suppression de la boue dentinaire en la déminéralisant.

c. La chlorhexidine

La solution de digluconate de chlorhexidine possède un large spectre antimicrobien et une action rémanente ce qui en fait une solution intéressante. Toutefois, son absence de pouvoir solvant sur les matières organiques, un des points faibles de cette solution, ne peut en faire une solution de substitution à l'hypochlorite de sodium.

Le digluconate de chlorhexidine à 2% pourrait être utilisé soit en complément de la désinfection par l'hypochlorite de sodium, soit en tant que médication canalaire en interséance, à la place ou associé à l'hydroxyde de calcium.

La chlorhexidine existe sous forme liquide ou en gel. La forme liquide est réservée à la préparation canalaire tandis que le gel de CHX sert à la fois à la préparation et à la médication. Nous reviendrons plus en détails sur la chlorhexidine dans la troisième partie.

d. Le MTAD® (Mixture of Tetracycline, Acid and Detergent)

Commercialisé sous le nom de Biopure® par la société Dentsply, il n'est pas disponible en Europe. Il est proposé comme une alternative à l'EDTA pour éliminer la *smear layer*. Il s'agit d'un mélange de tétracyclines, d'acide citrique et d'un détergent.

e. Le QMIX®

Il s'agit d'une solution à base de chlorhexidine. Nous y reviendrons dans la troisième partie.

3. Optimisation de l'effet des solutions désinfectantes

Les études tendent à montrer la faible pénétration de la solution d'irrigation dans le tiers apical. L'activation thermique ou mécanique des solutions permettraient d'en augmenter leur pouvoir désinfectant et solvant d'une part, et de faciliter leur progression dans les derniers millimètres apicaux d'autre part.

a. Activation par la chaleur

La chaleur, en tant que catalyseur, optimiserait l'effet bactéricide de l'hypochlorite de sodium. C'est pourquoi, certains praticiens proposent de chauffer la solution à 60°C avant de l'insérer dans le canal.

b. Activation manuelle

D'abord proposé empiriquement par Pierre Machtou en 1980, son efficacité a été ensuite validée expérimentalement.

Lors de l'ajustage final juste avant l'obturation, le maître cône de gutta-percha est agité pendant 1 minute dans chaque canal rempli de solution d'irrigation avec une amplitude de 2 à 3 mm.

c. Activation sonore

Les deux principaux dispositifs d'activation sonore sont l'EndoActivator® (Dentsply Sirona) et l'Irrigatys® (Itena). Les inserts ou aiguilles spécifiques sont animés d'un mouvement de vibration avec une transmission d'ondes d'une fréquence comprise entre 1 et 6 kHz.

Avec le système Irrigatys®, il est possible d'avoir une irrigation et une activation simultanées.

d. Activation ultrasonore

L'activation ultrasonore est réalisée grâce à un insert spécial qui crée une perturbation au sein du canal et donc agite la solution. Les limes ultrasonores sont prévues pour une oscillation comprise entre 25 et 30 kHz. On peut citer l'ESI Endo Soft Instruments® (EMS) et l'IrriSafe® (Acteon).

e. Autres systèmes

D'autres dispositifs d'irrigation existent. Citons par exemple l'Endo Vac®. Il s'agit d'un système de pression négative (dépression). La solution d'irrigation est délivrée dans la cavité d'accès puis entraînée vers l'apex par une micro canule insérée dans le canal et reliée à l'aspiration chirurgicale. Le principal intérêt de ce système est de réduire les risques d'extrusion de la solution dans le périapex. Il est relativement complexe à utiliser et le temps d'installation du dispositif est un peu long.

4. Autres moyens de désinfection de l'endodonte

a. Désinfection par photo-activation

Initialement utilisée pour le traitement de tumeurs cancéreuses, la thérapie photodynamique (*photodynamic therapy*) implique l'association d'une molécule photosensible (photosensibilisateur) avec une source de lumière de longueur d'onde appropriée. Dans le contexte antibactérien, on parle de désinfection par photo-activation (*photo-activated disinfection*). Cette technique fait appel à l'utilisation de solutions colorant spécifiquement les bactéries résiduelles dans le canal. L'emploi d'une source lumineuse, dont la longueur d'onde correspond au spectre d'absorption du colorant préalablement utilisé, permet de détruire spécifiquement les bactéries.

Comme l'ont montré plusieurs études *in vitro*, la photo-activation est un complément efficace (notamment contre *E.faecalis*) mais ne peut en aucun cas remplacer l'hypochlorite de sodium.

b. Intérêt du laser

Certaines sources lasers, notamment ceux faisant appel à la technologie de l'erbium YAG, interagissent directement sur les microorganismes et produisent un effet bactéricide, ou indirectement en générant de la chaleur dans l'environnement. Aujourd'hui, aucune preuve scientifique ne permet de mettre en évidence un réel effet sur l'amélioration de la désinfection endodontique.

5. Conclusion sur l'irrigation

Nous savons qu'il est inenvisageable d'obtenir une élimination totale des bactéries de l'espace endodontique. Toutefois, il faut tendre vers une réduction significative de la charge bactérienne en deçà d'un « seuil critique » permettant un succès du traitement endodontique (22).

III. La chlorhexidine en endodontie et considérations cliniques

1. Histoire de la chlorhexidine

Le digluconate de chlorhexidine, ou chlorhexidine (CHX) dans sa forme utilisée initialement, est un antiseptique appartenant au groupe des polyguanides. C'est un bisbiguanide chloré cationique. La CHX étant faiblement hydrosoluble, elle ne convient donc pas comme liquide de rinçage. En revanche, le digluconate de chlorhexidine est fortement hydrosoluble et tout aussi efficace que la CHX. Aujourd'hui, l'abréviation « CHX » désigne également le digluconate de chlorhexidine.

La CHX a d'abord été utilisée en 1954 comme désinfectant des plaies de la peau. C'est en 1968 que Pierre Fabre a l'inspiration de fabriquer un bain de bouche avec une solution d'éthanol (désinfectant universel d'alors) qu'il associe au digluconate de CHX (molécule antiseptique nouvelle). On saura plus tard que l'éthanol potentialise puissamment l'action antiseptique de la CHX. Deux ans plus tard, en 1970, les recherches de Loe et Schiott ont révélé l'efficacité de la CHX pour inhiber la plaque dentaire. Ils ont montré qu'après un brossage professionnel, l'application d'une solution de 2% de gluconate de CHX ou un rinçage deux fois par jour avec 10mL de CHX à 0.2% étaient plus efficaces pour prévenir la formation de la plaque dentaire, même en l'absence de nettoyage mécanique.

2. Mécanisme d'action

La CHX est une molécule hydrophobe, lipophile et chargée positivement. Elle interagit avec les phospholipides et les lipopolysaccharides de la membrane bactérienne. Puis pénètre à l'intérieur de la cellule par des mécanismes de transport actif ou passif (23). Son efficacité est due à l'interaction des charges positives de la molécule et des groupes phosphates de la paroi bactérienne qui sont chargés négativement (24), modifiant ainsi l'équilibre osmotique cellulaire. A une concentration de 0.2 %, la CHX est bactériostatique en raison de la fuite des substances de faible poids moléculaire (potassium et phosphore) depuis la paroi bactérienne. A 2%, la CHX est bactéricide car le contenu cytoplasmique précipite ce qui entraîne la mort cellulaire.

3. Activité antibactérienne

a. Etudes in vitro

Delany et al.(25) , dans une étude sur des canaux infectés de dents récemment extraites, ont montré qu'une solution d'irrigation de gluconate de chlorhexidine à 2% est un agent antimicrobien efficace. Basson et Tait (26) ont indiqué qu'une solution de chlorhexidine à 2 % était le seul irrigant capable de désinfecter totalement les systèmes canaux infectés avec *Actinomyces israelii*, après 3, 7 et 60 jours. Oncag et al.(27) ont montré que le gluconate de CHX à 2% était plus efficace sur *E.faecalis* que l'hypochlorite de sodium à 5.25% après 5 min et 48 heures. Deux études (Gomes et al.(28), Vianna et al.(29)) ont étudié l'activité antimicrobienne *ex vivo* contre des pathogènes endodontiques de trois concentrations (0.2%, 1% et 2%) de deux formes de CHX (gel et liquide) et l'ont comparé avec 5 concentrations de NaOCl (0.5%, 1%, 2.5%, 4%, et 5.25%). A 2%, la CHX sous forme de gel ou liquide, élimine *Staphylococcus aureus* et *Candida albicans* en 15 secondes. A la même concentration, la CHX en gel élimine *E.faecalis* en 1 min alors que sous forme liquide, il faut moins de 30 secondes. Tous les irrigants testés éliminent *Porphyromonas endodontalis*, *Porphyromonas gingivalis* et *Prevotella intermedia* en 15 secondes. Notons que la CHX à 1% et 2% sous forme liquide requiert le même temps de contact que l'hypochlorite de sodium à 5.25 % pour l'élimination de tous les microorganismes. Ces deux études confirment que l'action antimicrobienne est liée à la concentration et à la forme de présentation des irrigants.

Résumé : Plusieurs études *in vitro* ont montré l'action antibactérienne de la chlorhexidine, et notamment sur les bactéries facultatives à Gram positif.

b. Etudes cliniques

Zamany et al. (30) ont examiné sur 24 dents les effets de l'addition d'un rinçage final avec une solution de 2% de CHX au protocole conventionnel d'irrigation endodontique. Leurs résultats ont montré que des bactéries cultivables ont été retrouvés dans un seul cas du groupe « chlorhexidine » tandis que 12 cas du groupe expérimental (n'ayant pas reçu le rinçage final à la CHX) ont montré une croissance bactérienne. Cette différence était statistiquement significative.

Dans des cas d'infections primaires associées à une parodontite apicale chronique, Siqueira et al. (31) ont comparé l'efficacité antibactérienne de 2.5% NaOCl et 0.12% CHX. Ils ont conclu que les deux irrigants avaient des effets comparables en termes d'action antibactérienne.

Ercan et al. (32) ont trouvé que la CHX à 2%, était plus efficace que l'hypochlorite de sodium à 5.25% pour réduire le nombre de microorganismes sur des incisives et des prémolaires présentant une nécrose pulpaire avec ou sans complication périapicale (infections primaires).

Résumé : Plusieurs études cliniques ont évalué l'effet antibactérien de la CHX et ont démontré une efficacité équivalente ou supérieure à l'hypochlorite de sodium. En ce qui concerne la réduction des endotoxines et notamment les lipopolysaccharides, composants de la membrane externe des bactéries à Gram négatif, une revue de la littérature de 2019 a montré l'efficacité inférieure de la CHX par rapport à l'hypochlorite de sodium (33).

c. Combinaison de la CHX avec le peroxyde d'hydrogène (H₂O₂)

Heling et Chandler (34) ont étudié *ex vivo* l'effet antimicrobien de différentes combinaisons d'irrigants dans les tubulis dentinaires contre *E.faecalis* et ont trouvé que le mélange de 3% de peroxyde d'hydrogène et de CHX à 1.8% était supérieur en termes d'efficacité antibactérienne que la CHX seule ou l'hypochlorite de sodium. Steinberg et al. (35) ont montré que différentes combinaisons de CHX et de H₂O₂ tuaient *E.faecalis* à des concentrations bien inférieures que celles nécessaires pour chaque composant seul. Le mécanisme synergique exact de la CHX et du peroxyde d'hydrogène n'est pas connu. Il a été postulé que l'exposition des bactéries à la CHX conduit à une paroi cellulaire plus perméable que le peroxyde d'hydrogène peut ensuite facilement pénétrer pour endommager les organites intracellulaires.

4. Activité antifongique

Les champignons (levures) sont présents dans 1 à 17% des canaux infectés (36).

Waltimo et al. (37) ont évalué la réaction de 7 souches de *C.albicans* à la CHX et ont trouvé que 0.5 % CHX tuait toutes les cellules fongiques en 5 minutes. Ferguson et al. (38) ont trouvé que le digluconate de CHX, même fortement dilué, était efficace contre *C.albicans*.

Résumé : CHX est un agent antifongique efficace mais son efficacité reste moindre que l'hypochlorite de sodium.

5. Synthèse des propriétés microbiennes de CHX et NaOCl

Les deux substances sont efficaces contre les organismes anaérobies à Gram négatif (infections primaires) et la plupart des organismes facultatifs à gram positif (infection secondaires et persistantes), selon leur concentration. Il semble qu'*E.faecalis* et *C.albicans* soient affectés par de fortes concentrations des deux substances.

Il existe des différences importantes entre les résultats *in vitro* et *in vivo* du fait de :

- De la présence de zones non-instrumentables, à anatomie complexe (isthmes, canaux latéraux...).
- Des capacités tampons (*buffering*) et antagonistes de certaines protéines présentes dans la pulpe et la dentine telles que l'albumine, à l'égard des substances testées.

A l'heure actuelle, aucune étude clinique n'a pu montrer la sensibilité d'une espèce particulière vis-à-vis de l'une ou l'autre des substances.

6. Activité antibiofilm

Clegg et al. (39) ont montré *in vitro* que la chlorhexidine concentrée à 2% ne pouvait pas désintégrer le biofilm contrairement à l'hypochlorite de sodium concentrée à 1% et 6%. Dunavant et al. (40) ont évalué l'efficacité de 2% CHX contre des biofilms d'*Enterococcus faecalis* après 1 et 5 minutes. Les résultats ont montré que 2% CHX tue 60% des cellules bactériennes présentes dans ces biofilms. De plus, il n'y a pas de relation significative entre le temps d'application et le pourcentage de mort bactérienne.

Lima et al. (41) dans une étude *in vitro* également, ont montré que des médicaments contenant de la chlorhexidine concentrée à 2% pouvaient éliminer de manière complète les biofilms d'*Enterococcus faecalis*.

L'hypochlorite de sodium (NaOCl) est aujourd'hui la solution la plus efficace contre le biofilm. Par son action antiseptique mais aussi par son action solvante sur la matrice extra-polymère. L'action chimique de la solution d'hypochlorite de sodium peut-être combinée à une agitation mécanique afin de faciliter la désorganisation du biofilm (4).

Selon Soares (42), une irrigation alternant EDTA et NaOCl serait supérieure en rinçage final pour agir sur le biofilm.

Intérêt clinique : Face au biofilm, l'hypochlorite de sodium reste la solution de choix. Les bactéries intracanalaires étant organisées en biofilm, la chlorhexidine ne peut donc être utilisée en substitution à l'hypochlorite de sodium.

7. Rémanence (*substantivity*)

La CHX a une affinité pour les tissus durs dentaires(43). Les ions chargés positivement se lient par absorption aux surfaces chargées négativement. La CHX est lentement libérée et son action antibactérienne prolongée dans le temps. Cette propriété est appelée rémanence ou *substantivity* en anglais. Seules la CHX et la tétracycline ont cette propriété.

Une étude *in vitro* a montré que la rémanence antibactérienne de 2% de CHX persistait pendant 3 jours (44). Une étude clinique a trouvé que la rémanence de 2% de CHX persistait jusqu'à 2 jours après son application (45). Cependant, d'autres études ont noté que la CHX persistait pendant 4 (46) à 12 semaines (47) ,(48).

A l'heure actuelle, la durée de traitement dentinaire avec la CHX nécessaire pour induire une rémanence est inconnue (49).

Intérêt clinique : La rémanence est une propriété intéressante de la chlorhexidine, notamment pour une utilisation en rinçage finale.

8. Solubilité des tissus

Un des inconvénients majeurs de la CHX est son incapacité à dissoudre les matières organiques. Comme indiqué précédemment, une solution d'irrigation idéale devrait pouvoir dissoudre les matières organiques au sein du système canalaire. Okino et al.(50) ont montré qu'une solution aqueuse de 2% de digluconate de CHX ainsi qu'un gel de 2% de digluconate de CHX ne pouvait l'un comme l'autre dissoudre le tissu pulpaire en 6 heures. De plus, Naenni et al. (51) ont montré que la chlorhexidine concentrée à 10 % n'avait pas d'action de dissolution sur les tissus.

Intérêt clinique : L'action protéolytique étant indispensable dans un traitement endodontique, la CHX ne peut remplacer l'hypochlorite de sodium.

9. Cytotoxicité de la chlorhexidine

Plusieurs études ont montré que la chlorhexidine pouvait avoir des effets cytotoxiques et que ceux-ci augmentaient avec la concentration de la solution. Cependant, dans les concentrations cliniques utilisées, la biocompatibilité de la CHX est acceptable (23).

Intérêt clinique : L'hypochlorite de sodium, en particulier à de fortes concentrations, est extrêmement toxique pour les tissus. Ses effets peuvent être graves en cas d'extrusion lors de la procédure endodontique (52,53).

C'est pourquoi, dans certains cas, l'utilisation de la chlorhexidine sera plus sûre et à moindre risque de réaction postopératoire :

- Dents immatures (apex ouverts)
- Résorptions radiculaires
- Perforations apicales
- Chirurgie endodontique (pour l'irrigation *a retro*)

Aussi, la CHX est une alternative à l'hypochlorite de sodium dans les cas d'hypersensibilité à ce dernier.

10. Effets indésirables et réactions allergiques à la CHX

Aucun effet indésirable n'a été reporté en ce qui concerne la CHX utilisé comme solution d'irrigation canalaire ou de médication intracanaire temporaire(54).

Les effets indésirables de la CHX sont en général corrélés à son application orale sous forme de dentifrices, bains de bouche ou gel : gingivite desquamative, coloration dentaire et linguale, dysgueusie, urticaires de contact, photosensibilité, éruption médicamenteuse fixe et asthme occupationnel, œdème de Quincke ou dyspnée, et très rarement des réactions anaphylactiques sévères.

Résumé : Bien que la sensibilité à la CHX soit rare, les praticiens devraient être conscients du risque potentiel de la CHX lors de son utilisation.

11. La chlorhexidine en rinçage final

En plus de ses propriétés de rémanence, il a été montré dans plusieurs études *in vitro* que la CHX est efficace sur les bactéries facultatives à Gram positif. C'est pourquoi, il apparaît avantageux de l'utiliser en rinçage final dans les cas de retraitements dont la flore est en grande partie représentée par des bactéries à Gram positif (*E.faecalis*, *Streptococcus...*). Le rinçage avec la CHX se fera après élimination préalable de la *smear layer* (cf. protocole III.12).

De plus, l'utilisation d'une médication temporaire est toujours recommandée pour maximiser la désinfection, particulièrement dans les zones situées à distance du canal principal (11). Le retraitement sera alors effectué en 2 séances et le rinçage à la CHX interviendra lors de la seconde visite, en dernier lieu, juste avant l'obturation canalaire afin de bénéficier de ses propriétés de rémanence.

Intérêt clinique : Le rinçage final à la CHX dans les cas de retraitements est le principal intérêt de la chlorhexidine en endodontie.

12. Interactions entre la CHX et les solutions d'irrigation endodontiques

L'utilisation de la chlorhexidine avec d'autres produits chimiques en endodontie peut entraîner la formation de précipités. Le précipité formé a une importance clinique en ce qui concerne l'altération de la coloration dentaire, l'interférence avec la perméabilité dentinaire et donc sur la diffusion de la médication intracanalair. Il peut également compromettre l'étanchéité de l'obturation canalair. De plus, certains produits issus de l'interaction entre la CHX et d'autres substances chimiques endodontiques peuvent être nocifs pour les tissus.

a. CHX et NaOCl

L'interaction entre la CHX et NaOCl s'accompagne de la formation d'un précipité brun orangé. La formation de ce précipité peut s'expliquer par la réaction acido-basique qui se produit lorsque la CHX et le NaOCl sont mélangés. La CHX, en tant qu'acide dicationique (pH 5.5-6.0), est susceptible de céder des protons. Le NaOCl étant alcalin, peut accepter les protons de la CHX. Ce transfert de protons résulte en la formation d'une substance neutre et insoluble appelée « précipité »(55). Prado et al. (56) ont étudié les réactions entre les irrigants les plus utilisés en endodontie. L'association de la CHX avec l'hypochlorite de sodium (de 1% à 5.25%) produit un précipité brun-orangé. Ce précipité est blanc-orangé lorsque la concentration de NaOCl est de 0.16 %. La concentration minimale de NaOCl requise pour la formation d'un précipité est 0.19 % ; et 0.023% pour obtenir uniquement changement de couleur du mélange des deux solutions (57).

Basrani et al. (55) ont détecté la présence de para-chloroaniline (PCA) dans ce précipité et ont montré que la quantité de PCA augmentait avec l'augmentation de la concentration d'hypochlorite de sodium.

Cependant d'autres études, utilisant différentes méthodologies, n'ont pas pu détecter la présence de PCA dans le précipité (56),(58),(59), (60). Ce précipité est difficile à éliminer du système canalair (57) et peut causer une décoloration des structures dentaires. De plus, ce précipité peut bloquer les canaux latéraux et affecter le scellement lors de l'obturation canalair (43).

b. CHX et EDTA

Gonzalez-Lopez et al. (61) ont montré que le mélange de 1% CHX avec 17 % EDTA générait de manière instantanée un précipité solide insoluble de couleur rose. Cependant, Rasimick et al. (62) ont rapporté que l'interaction entre la CHX et l'EDTA produisait un précipité blanc et que plus de 90% de la masse de ce précipité était de la CHX ou EDTA. Ils ont noté une absence de para-chloroaniline (PCA), un produit de décomposition de la CHX potentiellement cancérigène. Il a été suggéré que la CHX formait un sel avec l'EDTA par la neutralisation des ions cationiques de la CHX, plutôt qu'une dégradation chimique de cette dernière. Dans une autre étude, Prado et al. (56) ont observé la formation d'un précipité blanc laiteux.

Par conséquent, après la préparation chimio-mécanique avec l'hypochlorite de sodium, l'utilisation de CHX en tant qu'irrigation finale ou médication intracanal, nécessite de retirer toute trace de NaOCl du canal (63). Il sera également préférable de retirer les traces d'EDTA avant d'employer la chlorhexidine.

Intérêt clinique : pour une utilisation en rinçage final dans le cas de retraitement endodontique, nous proposons le protocole suivant :

- **NaOCl** pendant la préparation
- **EDTA** pour l'élimination de la boue dentinaire après préparation
- Rinçage au sérum physiologique **NaCl**
- **CHX 2%** pendant quelques minutes
- Séchage
- Obturation

13. Combinaison de la CHX avec $Ca(OH)_2$

Dans une étude utilisant le test de diffusion sur disque (encore appelé test de diffusion sur gélose), Haenni et al.(64) ont montré que l'addition d'hydroxyde de calcium à 0.5% de CHX réduisait significativement l'effet antimicrobien de la chlorhexidine. Selon les chercheurs, cela serait dû à la déprotonation de la CHX qui altérerait son interaction avec les surfaces microbiennes. Ces résultats ont été confirmés par Almyroudi et al.(65) ainsi que Schäfer et Bössmann (66). Dans une étude d'Ercan et al.(67) , il a été montré que la combinaison de 2% de CHX avec de l'hydroxyde de calcium diminuait l'activité antifongique de la CHX pendant 1 semaine. Cependant, il n'y a pas de différence significative entre la CHX seule et la combinaison CHX/ $Ca(OH)_2$ à 15 jours. De Souza-Filho et al.(68) , dans une étude utilisant le test de diffusion sur gélose, ont montré qu'un gel de 2% de CHX était plus efficace que l'association de la CHX avec l'hydroxyde de calcium.

D'autre part, Al-Nazhan et Al-Obaida(69) ont étudié l'efficacité de 2% CHX combiné avec $Ca(OH)_2$ contre *C.albicans* et ont noté des bénéfices liés à l'association des deux. Une autre étude a révélé qu'un mélange de CHX et de $Ca(OH)_2$ était plus efficace que $Ca(OH)_2$ contre *C.albicans* et *E.faecalis*(70).

Une étude clinique(71) a trouvé aucune différence significative entre CHX et l'association avec $Ca(OH)_2$ sur l'efficacité contre les microorganismes anaérobiques.

Il existe d'autres études montrant que l'efficacité antimicrobienne de la CHX est significativement diminuée quand cette substance est combinée à $Ca(OH)_2$ (72,73).

Résumé : les résultats de la littérature scientifique restent conflictuels. Toutefois, il apparaît intéressant d'associer la chlorhexidine à l'hydroxyde de calcium afin d'augmenter l'effet antimicrobien de ce dernier (20).

14. CHX et percolation coronaire

Les canaux médiqués avec de la CHX seule ou en combinaison avec de l'hydroxyde de calcium retardent l'entrée de micro-organismes à travers la partie coronaire de la dent à l'intérieur du système canalaire. Cela est dû au large spectre antibactérien de la CHX et à sa rémanence(74). Ces résultats sont particulièrement intéressants dans les cas où la restauration deviendrait défectueuse ou serait perdue.

En ce qui concerne les éclaircissements internes, une bonne activité antimicrobienne de l'agent actif ou du véhicule de celui-ci peut prévenir la percolation de microorganismes vers l'obturation canalaire. Il a été montré que la CHX, utilisée en tant que véhicule du perborate de sodium, augmentait son action antimicrobienne(75)(76) sans affecter la microdureté dentinaire(77).

15. Formes de présentation : liquide ou gel

La solution de CHX pure concentrée à 2% existe sous forme commerciale (par Coltene en France) ou peut être préparée en pharmacie (préparation magistrale).

La forme de gel présenterait quelques avantages (78) :

- Lubrification plus importante des parois dentinaires réduisant les risques de fracture instrumentale
- Réduction de la formation de smear layer car la viscosité du gel maintient les débris dentinaires en suspension
- Temps de contact de la CHX avec les microorganismes plus élevé

16. Nouveaux irrigants à base de CHX

a. CHX-Plus™

Williamson et al.(79) ont montré que CHX-Plus était plus efficace que CHX contre les biofilms d'*Enterococcus faecalis*.

Shen et al. (80) ont trouvé que CHX-Plus était plus efficace que CHX contre des biofilms de spirochètes à 3 intervalles (1 min, 3 min et 10 min). Ces résultats ont été confirmés par une autre étude de Shen et al. (81)

b. Q-mix®

Q-mix est une autre solution à base de CHX. Elle est proposée par la société Dentsply et est censée associer la désinfection et l'élimination de la boue dentinaire. Elle n'a pas d'action sur les tissus organiques. Elle contient de la CHX, de l'EDTA, de la solution saline et un détergent(82). La composition chimique du Q-mix n'entraîne pas de précipitation de la CHX en présence de l'EDTA. De plus, il n'y a pas de précipité orange-marron lorsque la CHX est mélangé à l'hypochlorite de sodium.

Il a été montré que le Q-Mix® avait une capacité d'éliminer la smear layer comparable à 17% d'EDTA et que l'activité antibactérienne du Q-Mix® était supérieure à 1 % et 2% NaOCl et 2% CHX (83).

17. Désinfection des cônes d'obturation canalaire (Gutta percha et Resilon™)

Les cônes d'obturation canalaire doivent être exempts de microorganismes pathogènes avant d'être introduits dans le canal. Siqueira et al.(84) et Gomes et al.(85) ont montré que la CHX a la possibilité de tuer les formes végétatives de bactéries dans des périodes de temps limitées. Cependant, la CHX n'est pas capable de désinfecter des cônes contaminés avec des spores bactériennes (formes de résistance des bactéries) comme peut le faire l'hypochlorite de sodium.

En tant que fort agent oxydant, l'hypochlorite de sodium à 5.25% peut modifier la rugosité de surface des cônes de gutta-percha(86). Ces changements sont observables par microscopie à force atomique (87),(88). De plus, la formation de cristaux sur la surface des cônes de gutta-percha a été identifiée après désinfection rapide avec 2.5% et 5.25% NaOCl (84),(89). Cela montre la nécessité de réaliser un rinçage final à l'eau distillée, tout particulièrement lorsque l'hypochlorite de sodium a été utilisé(87). D'autres études ont montré que 2% CHX ne changeait pas les propriétés des cônes de gutta-percha après une exposition de 30 minutes (87),(89). Il a été montré que 5.25% NaOCl et 2% CHX ne modifiaient pas les propriétés des cônes Resilon™ (88). Il est intéressant de noter que les cônes Resilon™ exposés à un gel de 2% CHX pendant 10, 20 et 30 min ont présenté une activité antibactérienne résiduelle contrairement aux cônes désinfectés avec 5.25% NaOCl (86).

La CHX et le NaOCl conduisent tous les deux, à une augmentation de la mouillabilité des cônes de gutta-percha et des cônes Resilon.

Enfin, la CHX peut être utilisée pour la désinfection du champ opératoire.

18. Autres propriétés de la chlorhexidine

La CHX a une basse tension de surface lui conférant une propagation rapide sur les surfaces dentaires et un coefficient de pénétration élevé dans les tubules dentinaires (78).

La chlorhexidine n'affecte pas négativement la qualité de l'obturation canalaire (78). La solution de chlorhexidine augmente la mouillabilité de la dentine intracanaire par les ciments de scellement canalaires en diminuant leur angle de contact. Ceci est favorable à un meilleur étalement du ciment (90).

Nous savons que les irrigants endodontiques et en particulier l'hypochlorite de sodium, peuvent affecter négativement les propriétés physiques et mécaniques de la dentine (microdureté, élasticité, résistance à la fracture...) (90). Les études scientifiques actuelles ne permettent pas de conclure que la chlorhexidine serait moins délétère que NaOCl.

IV. Revue systématique de la littérature

1. Matériels et méthodes

a. Stratégie de recherche

La recherche bibliographique a été conduite en septembre/octobre 2019.

Les bases de données (*date bases*) suivantes ont été utilisées :

- PubMed (MEDLINE)
- Scopus
- Science Direct

Les mots clés et les termes MeSH utilisés sont : « chlorhexidine », « endodontics » et « clinical trial ».

Les filtres suivants ont été appliqués :

- Date de publication à partir de janvier 2015
- Etudes cliniques uniquement

b. Critères d'inclusion et d'exclusion

Nous n'avons retenu (critères d'inclusion) que :

- Etudes cliniques (*in vivo*) postérieures à janvier 2015
- Etudes faisant intervenir la chlorhexidine dans le domaine de l'endodontie et plus particulièrement dans les canaux radiculaires
- Etudes faisant intervenir la chlorhexidine soit en tant que solution d'irrigation soit en tant que médication intracanalair

Les critères d'exclusion suivant ont été utilisés :

- Revues de la littérature sur l'utilisation de la chlorhexidine en endodontie
- Etudes *in vitro* faisant intervenir la chlorhexidine et les études sur dents d'animaux
- Etudes antérieures à Janvier 2015
- Etudes concernant une autre discipline que l'endodontie
- Etudes ne faisant pas intervenir la chlorhexidine dans les canaux radiculaires (pulpotomie, coiffage pulpaire) (91).
- Etudes dont l'objectif principal ne permet pas d'établir une comparaison entre la chlorhexidine et l'hypochlorite de sodium ou l'hydroxyde de calcium (92), (93), (94), (95), (96).

c. Stratégie de sélection et extraction des données

Une première sélection des articles a été effectuée par la lecture des titres et des mots-clés. En cas de doute, la stratégie de sélection s'est poursuivie par la lecture des résumés. Nous disposions de suffisamment d'éléments à ce moment là pour savoir si l'article allait être inclus ou non dans la revue. Ensuite, la lecture complète des articles permettait de confirmer notre sélection. La lecture des références bibliographiques de chaque étude a permis de confirmer l'absence d'études supplémentaires pouvant être incluses dans notre revue.

2. Résultats

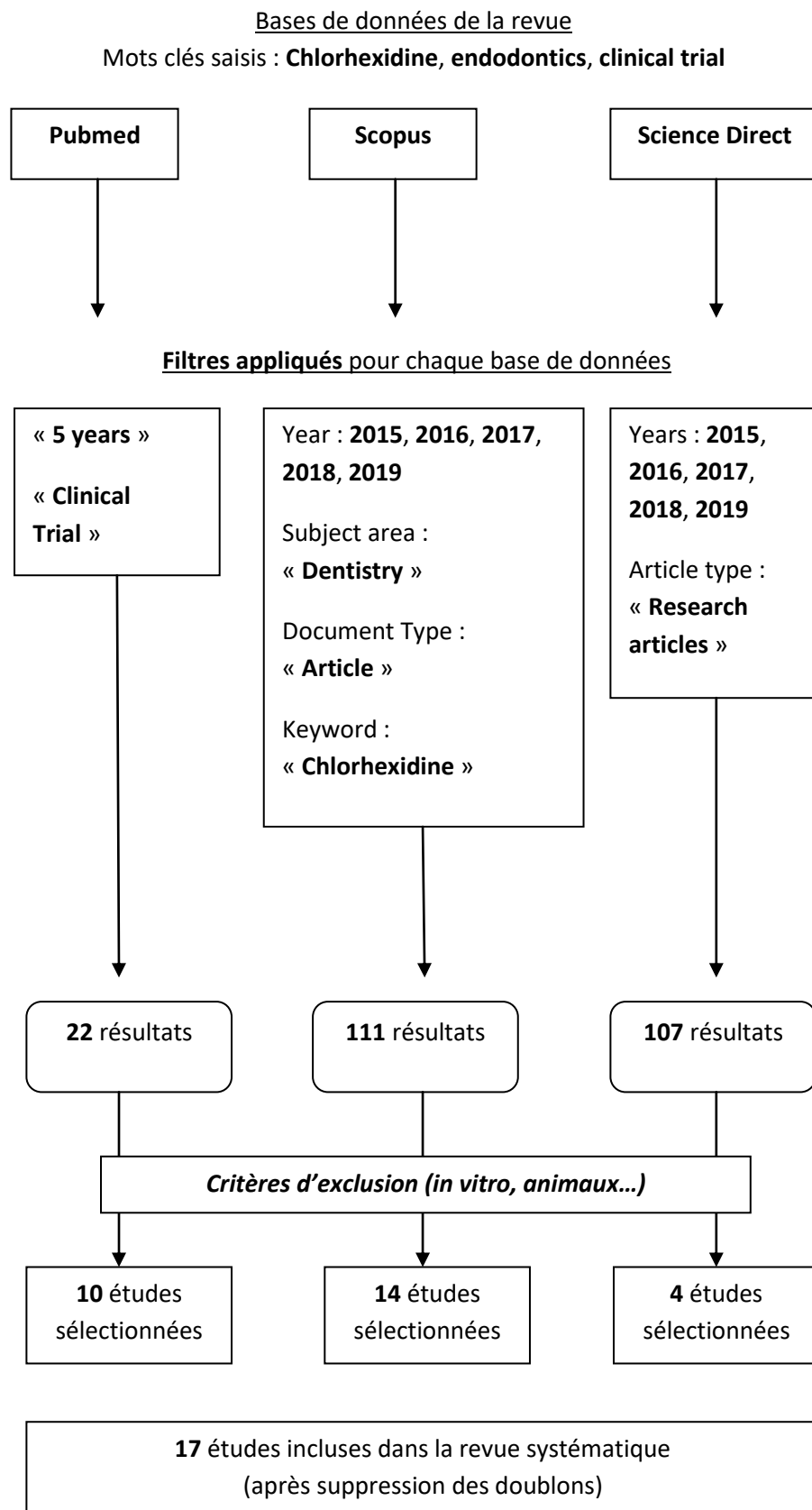


Figure 1. Diagramme schématique du processus de recherche

Nous présenterons synthétiquement chacune des études de la manière suivante : objectif, matériels et méthodes, résultats et conclusion, à partir des informations fournies par les auteurs dans leurs articles.

a. Etudes se basant sur des critères cliniques et/ou radiographiques

7 études sont concernées. Parmi celles-ci, 3 font intervenir la CHX en tant qu'irrigant et 4 font intervenir la CHX dans le cadre d'une médication intracanalalaire.

Miçoğulları Kurt S, Çalışkan M.K. Efficacy of chlorhexidine as a final irrigant in one-visit root canal treatment : a prospective comparative study. 2018 (97)

- **Objectif**

L'objectif de cette étude était d'évaluer la douleur postopératoire ainsi que la cicatrisation périapicale radiographique de dents présentant une parodontite apicale traitées en 1 seule séance suivie d'un rinçage final avec une solution de 2% de chlorhexidine ; et de comparer les résultats avec des dents ayant reçu un traitement canalaire classique en 2 séances avec une médication temporaire d'hydroxyde de calcium.

- **Matériels et méthodes**

Au total, 90 dents maxillaires antérieures asymptomatiques avec une lésion périapicale inférieure à 5 mm ont été traitées par un seul opérateur. Les dents ne sont pas traitées endodontiquement (non-obturées endodontiquement). Deux groupes ont été formés de manière aléatoire :

- Groupe 1 : 45 dents pour lesquelles le traitement endodontique a été effectué en une seule séance avec un rinçage final avec une solution de 2% de chlorhexidine avant l'obturation.
- Groupe 2 : 45 dents pour lesquelles le traitement endodontique a été effectué en 2 séances avec une médication intracanalalaire d'hydroxyde de calcium entre les 2 séances.

A 24 et 48h, la douleur postopératoire était mesurée grâce à une échelle visuelle analogique modifiée en 4 niveaux (*no pain/ mild pain/ moderate pain/ severe pain*). Des visites de contrôle à 6, 12 et 24 mois postopératoire ont été réalisées pour une évaluation clinique et radiographique (avec le *periapical index score, PAI score*) de chaque dent.

Une dent est catégorisée en « *healed* » pour un *PAI*=1 ou *PAI*=2, et en « *diseased* » pour un *PAI*=3, *PAI*=4 ou *PAI*=5.

- **Résultats**

En fonction des critères d'évaluation dans cette étude, les résultats sont les suivants :

- Douleur post-opératoire à 24h et 48h : pas de différence significative entre les deux groupes.
- Cicatrisation périapicale radiographique à 2 ans : pas de différence significative entre les deux groupes.

En se basant sur les *PAI scores*, les taux de cicatrisation ont augmenté dans les deux groupes tout au long du suivi ; et ce, de manière significative ($p < 0.001$). A la fin de l'étude, les taux de succès étaient de 97.6% pour le groupe 1 et 95% pour le groupe 2 ($p > 0.05$).

- **Conclusion**

Le traitement canalaire en une séance suivi d'un rinçage à la chlorhexidine (2%) peut être considéré comme une alternative acceptable au traitement endodontique conventionnel en deux séances espacées d'une médication intracanaire avec de l'hydroxyde de calcium.

Homan Zandi et al. Outcome of endodontic retreatment using 2 root canal irrigants and influence of infection on healing as determined by a molecular method : a randomized clinical trial. 2019 ⁹⁷

- **Objectif**

Cette étude compare les résultats cliniques et radiographiques des retraitements endodontiques en 2 séances effectués sur des dents présentant une parodontite apicale (*post-treatment apical periodontitis*) ; utilisant soit de l'hypochlorite de sodium à 1%, soit du digluconate de chlorhexidine à 2% en tant qu'irrigant.

- **Matériels et méthodes**

Cette étude inclut au total 45 dents déjà traitées endodontiquement avec une lésion apicale. Deux groupes ont été formés :

- Groupe 1 : l'irrigant qui sera utilisé pour le retraitement endodontique est l'hypochlorite de sodium à 1%. Ce groupe est constitué de 20 dents.
- Groupe 2 : l'irrigant qui sera utilisé pour le retraitement endodontique est le digluconate de chlorhexidine à 2%. Ce groupe est constitué de 25 dents.

Pour chaque groupe, des prélèvements (S1, S2 et S3) ont été effectués à l'aide de pointes papiers stériles :

- Prélèvement S1 : Juste après la désobturation (retrait de la gutta-percha)
- Prélèvement S2 : après la préparation chimio-mécanique (avec soit le NaOCl soit la CHX)
- Prélèvement S3 : après 25 jours de médication intracanalair à l'hydroxyde de calcium, juste avant la nouvelle obturation

Les différents prélèvements ont fait l'objet d'une analyse qPCR.

Les patients ont été rappelés à 1 an et 4 ans postopératoire pour une évaluation clinique et radiographique (avec le *periapical index score*). Les dents étaient catégorisées en « *healed* » (PAI<3) ou « *not healed* » (PAI≥3). Les critères d'évaluation cliniques sont : la sensibilité à la percussion et à la palpation, la douleur, la présence de poche parodontale profonde, la présence d'une fistule ou d'un œdème.

• Résultats

Taux de succès : A 1 an, les taux de succès étaient de 65% et 64% pour les groupes 1 et 2, respectivement. A 4 ans, ces taux ont augmenté à 81% et 82%, respectivement.

Influence du type d'irrigant : le type d'irrigant (NaOCl ou CHX) n'a pas d'influence sur le pourcentage de dents cicatrisées (« *healed* ») à 1 an et 4 ans.

Influence des bactéries résiduelles au moment de la nouvelle obturation : Les canaux exempts de bactéries juste avant la nouvelle obturation (prélèvement S3) ont présenté un meilleur taux de cicatrisation. Toutefois, tous les canaux dans lesquels les bactéries étaient bel et bien présentes au moment de l'obturation mais en nombre inférieur à 3.12×10^3 , ont cicatrisé.

Influence de la taille de la lésion apicale : la taille de la lésion apicale (≤ 5 mm ou >5 mm) n'influence pas le résultat du retraitement endodontique.

Influence du changement du niveau apical de l'obturation : quand le niveau apical de l'obturation est augmenté d'au moins 0.5 mm par rapport à l'obturation initiale, le pourcentage de dents cicatrisées augmente.

• Conclusion

Les retraitements endodontiques de dents avec une parodontite apicale utilisant soit l'hypochlorite de sodium soit la chlorhexidine ont montré des résultats cliniques et radiographiques similaires.

Les résultats moléculaires ont révélé un meilleur pronostic quand les bactéries étaient absentes au moment de l'obturation ou lorsque la charge bactérienne était inférieure à 10^3 cellules par canal.

Yelda Erdem Hepsenoglu et al. Postoperative pain intensity after singler- versus two-visit nonsurgical endodontic retreatment : a randomized clinical trial. 2018 (98)

- **Objectif**

Le but de cette étude était d'évaluer les douleurs postopératoires après des retraitements endodontiques réalisés en 1 séance ou 2 séances avec des médications intracanales différentes.

- **Matériels et méthodes**

Cette étude inclut 150 dents asymptomatiques (pas de douleur préopératoire) avec ou sans image périapicale nécessitant un retraitement endodontique. Les dents ont été réparties de manière aléatoire en 3 groupes :

- Groupe 1 : le retraitement a été effectué en 1 séance
- Groupe 2 : le retraitement a été effectué en 2 séances espacées de 7 jours pendant lesquelles une médication canalaire à l'hydroxyde de calcium a été placée dans les canaux
- Groupe 3 : le retraitement a été effectué en 2 séances espacées de 7 jours pendant lesquelles un gel de chlorhexidine à 2% a été placé dans les canaux

La présence de douleur postopératoire a été évaluée 1, 2, 3, 7 jours et 1 mois après le rendez-vous initial. Les patients ont catégorisé leur douleur selon :

- 1 : pas de douleur (*no pain*)
- 2 : douleur légère (*mild pain*)
- 3 : douleur modérée (*moderate pain*)
- 4 : douleur intense (*severe pain*)

Il s'agit d'une VRS (*verbal rating scale*).

- **Résultats**

Evaluation à 1 jour : La douleur postopératoire était significativement supérieure dans le groupe 3 (CHX) par rapport au groupe 1 (une seule séance).

Evaluation à 2 jours : La douleur postopératoire était significativement moindre dans le groupe 1 (une seule séance) que dans les deux autres groupes (CHX et hydroxyde de calcium).

Evaluation à 3 et 7 jours : Il n'y avait pas de différence significative entre les trois groupes en termes de douleur postopératoire.

Evaluation à 1 mois : La douleur postopératoire était significativement supérieure dans les groupes 2 (hydroxyde de calcium) et 3 (CHX) par rapport au groupe 1 (une seule séance).

1 seule séance vs 2 séances : De manière générale, les patients ayant bénéficié d'un retraitement en une seule séance ont eu significativement moins de douleur postopératoire.

Hydroxyde de calcium vs Chlorhexidine : De manière générale, il n'y avait pas de différence significative entre les groupes 2 (hydroxyde de calcium) et 3 (CHX) en termes de survenue de douleur post-opératoire.

- **Conclusion**

Sur des évaluations allant de 1 jour à 1 mois, les retraitements en une seule séance ont engendré moins de douleur que les retraitements en 2 séances.

Dans les retraitements en 2 séances, il n'y a pas de différence entre l'hydroxyde de calcium et la chlorhexidine.

Amna Riaz et al. Comparison of two intracanal medicaments in resolution of apical radiolucency. 2018 (99)

- **Objectif**

Le but de cette étude était de comparer l'hydroxyde de calcium seul ($Ca(OH)_2$) et sa combinaison avec un gel de 2% CHX ($Ca(OH)_2 + 2\% CHX$) quant à l'amélioration de l'image périapicale radiographique, lorsqu'ils étaient utilisés en tant que médicaments intracanaux pendant 14 jours suite à un traitement endodontique initial (infections primaires).

- **Matériels et méthodes**

Il s'agit d'un essai contrôlé randomisé. Un total de 60 patients ont été inclus dans cette étude. Deux groupes de 30 ont été formés de manière aléatoire. Les dents sélectionnées ne dépassent pas la 1^{ère} molaire maxillaire ou mandibulaire. Après réalisation d'une radiographie préopératoire, les traitements endodontiques ont été réalisés par un même opérateur. L'irrigant choisi pour la préparation chimio-mécanique est l'hypochlorite de sodium à 5.25%. Puis, une médication temporaire a été mise et laissée en place dans les canaux pendant 14 jours :

- Groupe 1 : $Ca(OH)_2$
- Groupe 2 : $Ca(OH)_2 + 2\% CHX$

A l'issue de cette période de 14 jours, la médication a été retirée et les canaux obturés classiquement avec de la gutta-percha. 30 jours plus tard, une restauration définitive a été effectuée (amalgame ou composite). Les patients ont été rappelés une dernière fois 90 jours (3 mois) après l'obturation et une radiographie de contrôle a été réalisée. Celle-ci a été comparée à la radiographie préopératoire.

Le pourcentage de réduction de la lésion a été calculé en fonction des mesures des lésions radiographiques initiale (préopératoire) et 3 mois après l'obturation.

- **Résultats**

Le pourcentage moyen de réduction de la taille de la lésion à 3mois était de 91.03% et 97.26% pour les groupes 1 et 2 respectivement. La différence n'est pas significative ($p=0.13$).

- **Conclusion**

Le groupe 2 ayant obtenu un meilleur pourcentage de cicatrisation, il peut être suggéré d'utiliser une médication intracanaulaire associant $Ca(OH)_2 + 2\% CHX$ en 1^{ère} intention.

La cicatrisation périapicale est associée à la réduction de la charge bactérienne intracanaulaire. Ainsi, l'association de l'hydroxyde de calcium et de la chlorhexidine permet une meilleure élimination des microbes que l'hydroxyde de calcium utilisé seul.

Menakaya Ifeoma N et al. The efficacy of calcium hydroxide powder mixed with 0.2% chlorhexidine digluconate or mixed with normal saline as intracanal medicament in the treatment of apical periodontitis. 2015 (100)

- **Objectif**

L'objectif de cette étude était de comparer l'efficacité de la poudre d'hydroxyde de calcium mélangé à 0.2% de digluconate de chlorhexidine ou à une solution saline (*normal saline*) en tant que médicament intracanaulaire dans le traitement des parodontites apicales.

- **Matériels et méthodes**

Il s'agit d'un essai contrôlé randomisé. 70 dents (non-obturées) ont été réparties de manière aléatoire en 2 groupes et ont reçu un traitement endodontique initial en 2 séances espacées de 7 jours avec :

- Groupe contrôle : $Ca(OH)_2 + normal\ saline$, comme médication temporaire
- Groupe expérimental : $Ca(OH)_2 + 0.2\% CHX$

A l'issue de cette période de 7 jours, les dents ont été obturées à la gutta-percha. Les patients ont été revus 1 jour, 1 semaine, 1 mois, 3 mois et 6 mois après l'obturation définitive. A chaque rendez-vous de contrôle, une évaluation clinique et radiographique a été menée.

- **Résultats**

Les paramètres cliniques et radiographiques ont permis de classer les résultats en : favorable (*favorable outcome*), incertain (*uncertain outcome*) et défavorable (*unfavorable outcome*).

A la fin de l'étude (6 mois postopératoire), 97.1% et 94.3% des résultats étaient favorables dans les groupes contrôle et expérimental respectivement, sans différence significative ($p>0.05$).

- **Conclusion**

Le mélange $Ca(OH)_2 + 0.2\% CHX$ est aussi efficace que $Ca(OH)_2 + normal\ saline$ en tant que médication temporaire dans le traitement endodontique en 2 séances de dents ayant une parodontite apicale.

Da Silva et al. Postoperative pain after foraminal instrumentation with a reciprocating system and different irrigating solutions. 2015 (101)

- **Objectif**

Le but de cette étude était d'évaluer et de comparer la douleur postopératoire après l'instrumentation foraminale de dents non-vitales monoradiculées à l'aide d'un système de réciprocité utilisant comme irrigant soit une solution de 5.25% d'hypochlorite de sodium, soit 2% de chlorhexidine en gel.

- **Matériels et méthodes**

62 dents ont été choisies pour cette étude. Voici leurs caractéristiques :

- Dents monoradiculées avec un seul canal
- Non-vitales
- Pulpe nécrosée avec image apicale
- Asymptomatiques (parodontite apicale chronique)

Les dents ont été réparties de manière aléatoire en 2 groupes selon l'irrigant utilisé pendant la préparation chimio-mécanique. Les traitements endodontiques ont été réalisés avec le *R40 Reciproc instrument (VDW)*.

- Groupe 1 : solution de 5.25% NaOCl
- Groupe 2 : gel de 2% CHX

Les canaux ont été obturés dans la même séance. Une évaluation de la douleur a été menée pendant 3 jours suite au rendez-vous initial : pas de douleur, *no pain* (1) ; douleur légère, *slight pain* (2) ; douleur modérée, *moderate pain* (3) et douleur importante, *severe pain* (4).

- **Résultats**

En moyenne, le pourcentage de patients n'ayant pas de douleur ou une douleur légère à 24, 48 et 72h postopératoire était de 77.4%, 88.7% et 95.1% respectivement. Il n'y a pas de différence significative entre les deux groupes.

- **Conclusion**

5.25% NaOCl et 2% CHX en gel conduisent à des douleurs postopératoires similaires. Le choix de l'irrigant n'influe donc pas sur la douleur postopératoire à court-terme.

Bansal S et al. The effect of endodontic treatment using different intracanal medicaments on periodontal attachment level in concurrent endodontic-periodontal lesions : A randomized controlled trial. 2018 (102)

- **Objectif**

Le but de cette étude était d'évaluer l'effet de différents médicaments intracanaux utilisés pendant le traitement endodontique sur le niveau de l'attache parodontale dans le cas de lésions endo-paro non-communicantes.

- **Matériels et méthodes**

75 dents présentant des lésions endo-paro ont été réparties de manière aléatoire en 3 groupes selon le médicament utilisé pour une période de 10 jours :

- Groupe 1 : $Ca(OH)_2$
- Groupe 2 : $Ca(OH)_2 + 2\% CHX$
- Groupe contrôle : pas de médication

Les traitements canaux ont été effectués de manière conventionnelle en 2 séances. Un mois après la fin du traitement endodontique, un surfaçage a été réalisé (traitement parodontal). 2 mois et 5 mois plus tard (c'est-à-dire 3 mois et 6 mois après la fin du traitement canal), les patients ont été revus pour une évaluation parodontale clinique (*probing depth, clinical attachment level, bleeding on probing*) et radiographique (*PAI score, alveolar bone level*). A noter que les paramètres parodontaux initiaux ont été relevés avant le début du traitement endodontique.

- **Résultats**

Des améliorations significatives ont été notées dans les trois groupes en ce qui concerne la profondeur de poche, le niveau de l'attache clinique, le saignement au sondage et le *PAI score* ($p < 0.05$). Cependant, il n'y a pas de différence significative entre les trois groupes.

- **Conclusion**

Le traitement endodontique avant le traitement parodontal contribue à un gain d'attache. Les médicaments intracanaux n'influeraient pas sur la cicatrisation des lésions endo-paro non-communicantes.

b. Etudes se basant sur des critères microbiologiques et/ou moléculaires

10 études sont concernées. Parmi celles-ci, 5 font intervenir la CHX en tant qu'irrigant et 5 font intervenir la CHX dans le cadre d'une médication intracanalalaire.

Homan Zandi et al. Antibacterial effectiveness of 2 root canal irrigants in root-filled teeth with infection : A randomized clinical trial. 2016 (19)

- **Objectif**

Cette étude compare les effets antibactériens de l'hypochlorite de sodium à 1% et du digluconate de chlorhexidine à 2% lors du retraitement de dents présentant une parodontite apicale.

- **Matériels et méthodes**

Au total, cette étude inclut 49 dents déjà traitées endodontiquement avec une lésion apicale. Deux groupes ont été formés :

- Groupe 1 : 20 dents dont le retraitement a été réalisé avec 1% NaOCl comme irrigant
- Groupe 2 : 29 dents dont le retraitement a été réalisé avec 2% CHX comme irrigant

Pour chaque groupe, des prélèvements (S1, S2 et S3) ont été effectués à l'aide de pointes papiers stériles :

- Prélèvement S1 : juste après la désobturation (retrait de la gutta-percha)
- Prélèvement S2 : après la préparation chimio-mécanique (avec soit le NaOCl soit la CHX)
- Prélèvement S3 : après 25 jours de médication intracanalalaire à l'hydroxyde de calcium.

Les différents prélèvements ont fait l'objet d'une analyse PCR quantitative afin de quantifier le nombre total de bactéries (*total bacterial counts*), de streptocoques et *Enterococcus faecalis*.

- **Résultats**

Total Bacterial Counts : Les résultats sont séparés en « données quantitatives » et « données qualitatives ».

- « *Données quantitatives* » : De l'ADN bactérien a été retrouvé dans tous les prélèvements initiaux S1. Dans les deux groupes, le nombre moyen de bactéries dans les prélèvements S2 était inférieur à celui des prélèvements S1 ($p < 0.01$). Toutefois, dans les deux groupes, le nombre moyen de bactéries dans les prélèvements S3 était supérieur à celui des prélèvements S2 ($p < 0.01$). Il n'y a pas de différence significative entre les groupes 1 (NaOCl) et 2 (CHX).

- « *Données qualitatives* » : Dans le groupe 1 (NaOCl), 35% des dents étaient « *positive* » en bactéries dans les prélèvements S1, diminuant à 20% dans les prélèvements S2. Dans le groupe 2 (CHX), 41% des dents étaient « *positive* » en bactéries dans les prélèvements S1, diminuant à 31% dans les prélèvements S2. Dans les deux groupes, l'hydroxyde de calcium permet de réduire davantage ce pourcentage.

L'expression « *positive for bacteria* » s'oppose à « *bacteria-free* » et signifie que de l'ADN bactérien a été retrouvé dans les canaux et que la dent n'est pas exempte de bactéries. Il n'y a pas de différence significative entre les groupes 1 (NaOCl) et 2 (CHX).

Streptococcus Species : Des bactéries du genre *Streptococcus* ont été détectées dans 28 des 49 prélèvements initiaux S1. Aux prélèvements S2 et S3, on observe une réduction importante du nombre de streptocoques dans les deux groupes sans différence significative. A noter que, parmi les dents où les streptocoques n'ont pas été détectés (*teeth negative for Streptococcus species*) dans les prélèvements initiaux S1, deux dents du groupe 2 sont devenues « *positive* » au prélèvement S3.

E.faecalis : Au prélèvement S1, *E.faecalis* n'a été détecté que dans 3 des 49 canaux de l'étude. Au prélèvement S2, *E.faecalis* n'était présent que dans un seul canal (du groupe 2) et était totalement absent lors de l'analyse des prélèvements S3. Pas de différence significative entre les deux groupes.

- **Conclusion**

NaOCl et CHX réduisent la charge bactérienne intracanaulaire (données quantitatives) et le nombre de canaux infectés (données qualitatives) mais sans différence significative.

La médication intracanaulaire à l'hydroxyde de calcium permet de réduire le nombre de canaux infectés mais conduit étonnamment à une augmentation de la charge bactérienne.

Homan Zandi et al. Microbial analysis of endodontic infections in root-filled teeth with apical periodontitis before and after irrigation using pyrosequencing. 2018 (103)

- **Objectif**

L'objectif de cette étude est d'analyser le microbiote intracanaulaire de dents obturées avec une lésion apicale, avant et après préparation chimio-mécanique utilisant soit de l'hypochlorite de sodium à 1%, soit du digluconate de chlorhexidine à 2%.

- **Matériels et méthodes**

Cette étude inclut au total, 10 dents déjà traitées endodontiquement avec une lésion apicale. Deux groupes ont été formés :

- Groupe 1 : 5 dents pour lesquelles la préparation chimio-mécanique a été effectuée avec 1% NaOCl comme irrigant.
- Groupe 2 : 5 dents pour lesquelles la préparation chimio-mécanique a été effectuée avec 2% CHX comme irrigant.

Pour chaque groupe, deux prélèvements (S1 et S2) ont été réalisés à l'aide de pointes papiers stériles :

- Prélèvement S1 : avant la préparation chimio-mécanique (juste après la désobturation)
- Prélèvement S2 : après la préparation chimio-mécanique

Après extraction et amplification de l'ADN, la méthode de pyroséquençage a été employée pour l'analyse microbiologique.

- **Résultats**

En tout, 125 espèces bactériennes appartenant à 68 genres et 9 phyla ont été trouvés. Il faut distinguer la notion d'abondance (fonction du nombre de fragments d'ADN ou « *sequence reads* ») de la prévalence (pourcentage de dents contenant tel genre/espèce bactérien). Le nombre moyen d'espèces bactériennes par canal était de 20 dans les prélèvements S1, et réduit à 9 dans les prélèvements S2.

Prélèvements S1

- Les genres les plus abondants : *Enterococcus*, *Fusobacterium*, *Streptococcus*, *Actinomyces*, *Desulfobulbus*, *Fretibacterium*, *Treponema*, *Prevotella* et *Alloprevotella*
- Les genres les plus prévalents : *Actinomyces*, *Fusobacterium*, *Streptococcus* et *Prevotella*
- Les espèces les plus prévalentes : *Fusobacterium nucleatum ss. vincentii*, *Streptococcus oralis/mitis*, *Fusobacterium naviforme* et *Dialister invisus*

Prélèvements S2

- Les genres les plus abondants : *Fusobacterium*, *Streptococcus*, *Fretibacterium*, *Desulfobulbus*, *Actinomyces*, *Prevotella* et *Treponema*
- Les genres les plus prévalents : *Streptococcus*, *Fusobacterium* et *Actinomyces*
- Les espèces les plus prévalentes : *Streptococcus gordonii*, *Streptococcus intermedius*, *Fusobacterium nucleatum ss. vincentii*, *Streptococcus oralis/mitis* et *Dialister invisus*

Dents traitées avec 1% NaOCl

Lors des prélèvements S1, *S.intermedius* a été retrouvé dans 3 dents. Aux prélèvements S2, *S.intermedius* était toujours présent (persistance bactérienne).

De même, lors des prélèvements S1, *Parvimonas micra* a été retrouvé dans 3 dents. Aux prélèvements S2, *P.micra* avait persisté dans 2 dents.

E.faecalis n'était pas détecté dans les prélèvements S1 de ce groupe.

Dents traitées avec 2% CHX

Lors des prélèvements S1, *S.oralis/mitis*, *S.gordonii* et *Fretibacterium fastidiosum* ont été retrouvés dans 2 dents. Aux prélèvements S2, ils étaient toujours présents.

De même, lors des prélèvements S1, *F.nucleatum ss. vincentii* a été retrouvé dans 4 dents. Aux prélèvements S2, cette bactérie avait persisté dans 3 dents.

Lors des prélèvements S1, 2 canaux étaient positifs pour *E.faecalis*. La préparation chimio-mécanique a permis d'éliminer totalement cette bactérie (absente au prélèvement S2).

- **Conclusion**

Il n'y a pas de différence significative en termes de composition de la flore endodontique que le retraitement ait été réalisé avec 1% NaOCl ou 2% CHX.

Isabela N.Rôças et al. Disinfecting effects of rotary instrumentation with either 2.5% sodium hypochlorite or 2% chlorhexidine as the main irrigant : a randomized clinical study. 2016 (104)

- **Objectif**

Cette étude clinique randomisée compare les effets antibactériens de l'irrigation avec soit 2.5 % d'hypochlorite de sodium soit 2% de chlorhexidine pendant la préparation de canaux infectés avec des instruments en nickel-titane.

- **Matériels et méthodes**

Cette étude inclut au total, 50 dents monoradiculées (avec un seul canal) avec une lésion apicale et non-traitées endodontiquement. Deux groupes ont été formés :

- Groupe 1 : 25 dents pour lesquelles le traitement endodontique a été effectué avec 2.5 % NaOCl comme irrigant
- Groupe 2 : 25 dents pour lesquelles le traitement endodontique a été effectué avec 2% CHX comme irrigant

Pour chaque groupe, des prélèvements intracanaux à l'aide de pointes papiers ont été réalisés avant et après la préparation chimio-mécanique.

Les différents prélèvements ont fait l'objet d'une analyse qPCR (quantitative real time PCR).

- **Résultats**

Tous les prélèvements S1 étaient positifs pour la présence de bactéries. Après la préparation chimio-mécanique avec soit 2.5% NaOCl soit 2% CHX, 44% et 40% des canaux contenaient toujours des bactéries, respectivement.

Nombre total de bactéries : Dans le groupe 1 (NaOCl), la réduction de la charge bactérienne (de S1 à S2) était de 95.5%. Dans le groupe 2 (CHX), la réduction de la charge bactérienne (de S1 à S2) était de 95.4%, sans différence significative entre les deux groupes.

Bactéries du genre *Streptococcus* : Les deux irrigants ont permis de réduire de manière importante le nombre de bactéries du genre *Streptococcus*, sans différence significative entre le NaOCl et la CHX.

- **Conclusion**

Les deux irrigants ont permis de réduire la charge bactérienne intracanalair. Mais il n'y a pas de différence significative en termes d'efficacité antibactérienne.

Marlos Barbosa-Ribeiro et al. Quantification of lipoteichoic acid contents and cultivable bacteria at the different phases of the endodontic retreatment. 2016 (21)

- **Objectif**

Le contenu infectieux des canaux, comprenant les bactéries et l'acide lipotéichoïque, conduit à des pathologies périapicales. Le but de cette étude est de quantifier la présence d'acide lipotéichoïque ainsi que des bactéries cultivables, à plusieurs stades du retraitement endodontique de dents obturées présentant une parodontite apicale. Rappelons que l'acide lipotéichoïque (LTA) est un important facteur de virulence des bactéries à Gram positif. Un autre but de cette étude est d'objectiver la présence de bactéries à Gram positif à plusieurs étapes du retraitement.

- **Matériels et méthodes**

Au total, cette étude inclut 20 dents monoradiculées déjà traitées endodontiquement et présentant une parodontite apicale (*post-treatment apical periodontitis*). Deux groupes ont été formés :

- Groupe 1 : 10 dents dont le retraitement a été réalisé avec un gel de chlorhexidine à 2% pendant la préparation chimio-mécanique.
- Groupe 2 : 10 dents dont le retraitement a été réalisé avec une solution d'hypochlorite de sodium à 6%.

Pour chaque groupe, des prélèvements (S1, S2 et S3) ont été effectués à l'aide de pointes papiers stériles :

- Prélèvement S1 : avant la préparation chimio-mécanique (juste après la désobturation)
- Prélèvement S2 : après la préparation chimio-mécanique
- Prélèvement S3 : après 30 jours de médication intracanaire avec un mélange d'hydroxyde de calcium et un gel de chlorhexidine à 2%.

Les microorganismes ont été identifiés par la technique de culture utilisant des tests biochimiques. Les niveaux de LTA ont été mesurés grâce à la méthode immuno-enzymatique ELISA.

- **Résultats**

Réduction des bactéries cultivables : La préparation chimio-mécanique (S2) avec 2% CHX en gel était plus efficace ($p < 0.05$) que 6% NaOCl. Les pourcentages de réduction étaient respectivement de 99.3% et 92.1%.

De même, la médication intracanaire (S3) a permis une réduction des bactéries cultivables de 100 % dans le groupe 1 (CHX) et de 98.5 % dans le groupe 2 (NaOCl), sans différence significative entre les deux groupes ($p > 0.05$).

Ces pourcentages de réduction sont définis par rapport aux nombres de CFU (*colony-forming unit*) des prélèvements S1.

Réduction du LTA : La préparation chimio-mécanique (S2) avec 2% CHX en gel était plus efficace ($p < 0.05$) que 6% NaOCl. Les pourcentages de réduction étaient respectivement de 26.9% et 22.6%.

De plus, la médication intracanaire (S3) a permis une réduction de la concentration de LTA de 43.2 % dans le groupe 1 (CHX) et de 36.2 % dans le groupe 2 (NaOCl), sans différence significative entre les deux groupes ($p > 0.05$).

Ces pourcentages de réduction sont définis par rapport aux concentrations de LTA mesurées dans les prélèvements S1.

Identification des bactéries à Gram Positif : Sur 102 espèces bactériennes isolées par les techniques de culture, 70 sont des espèces à Gram positif. Ces résultats confirment la présence importante de bactéries à Gram positif dans la flore des retraitements.

E.faecalis est l'espèce la plus fréquemment retrouvée à toutes les étapes du retraitement.

- **Conclusion**

L'utilisation de 2% CHX en gel a permis d'obtenir une réduction de bactéries cultivables et des concentrations en LTA plus important qu'avec l'hypochlorite de sodium concentré à 6%. Les microorganismes à Gram Positif étaient présents à toutes les étapes du retraitement.

Ariane C.S. Marinho et al. Proinflammatory Activity of primarily infected endodontic content against macrophages after different phases of the root canal therapy.2015 (105)

- **Objectif**

Le but de cette étude est d'étudier la présence d'espèces bactériennes cibles et les niveaux d'endotoxines (lipopolysaccharides, LPS) dans le système canalaire de dents présentant une parodontite apicale. De plus, les niveaux de cytokines (interleukin-1 β et tumor necrosis factor- α) ont été déterminés à différentes étapes des traitements endodontiques réalisés avec différents irrigants.

Les cytokines sont des molécules inflammatoires sécrétées par les macrophages, les monocytes et les cellules dendritiques en réponse à l'infection canalaire représentée par les bactéries et leurs toxines.

- **Matériels et méthodes**

Cette étude inclut 30 dents monoradiculées, avec un seul canal, non-obturées endodontiquement, dont la pulpe est nécrosée et présentant une image périapicale visible radiologiquement. Il s'agit donc ici d'infections primaires. Trois groupes de 10 dents ont été formés de manière aléatoire selon l'irrigant qui sera utilisé pour la préparation chimio-mécanique.

- Groupe 1 : solution d'hypochlorite de sodium à 2.5 %
- Groupe 2 : gel de chlorhexidine à 2 %
- Groupe 3 (contrôle) : solution saline

Pour chaque groupe, des prélèvements (S1, S2, S3, S4 et S5) ont été effectués à l'aide de pointes papiers stériles :

- Prélèvement S1 : avant la préparation chimio-mécanique
- Prélèvement S2 : après la préparation chimio-mécanique
- Prélèvement S3 : après rinçage avec 17% EDTA pendant 3 min.
- Prélèvement S4 : après 30 jours de médication canalaire avec une pâte obtenue en mélangeant de l'hydroxyde de calcium avec une solution saline
- Prélèvement S5 : juste avant l'obturation canalaire

La PCR à large spectre (16 rDNA) et la technique LAL (limulus amebocyte lysate assay) ont été utilisées pour détecter respectivement les bactéries et les endotoxines.

Les niveaux de cytokines (produites par des macrophages cultivés et « stimulés » par la flore endodontique présente dans les différents prélèvements) ont été mesurés à l'aide de la méthode immuno-enzymatique ELISA.

- **Résultats**

Evaluation microbienne : Lors des prélèvements initiaux (S1), les espèces bactériennes les plus retrouvées sont *P.gingivalis*, *P. endodontalis* et *P.nigrescens*. *Porphyromonas* est un genre de bactéries à Gram négatif.

Evaluation des endotoxines : Au prélèvement S1, les endotoxines ont été détectées dans tous les canaux. Au prélèvement S2, nous observons une réduction significative des niveaux d'endotoxines dans tous les groupes, le groupe 1 (NaOCl) présentant la plus grande réduction ($p < 0.05$). Aux prélèvements S3, S4 et S5, les niveaux d'endotoxines diminuent encore mais sans différence significative entre les groupes.

Evaluation des cytokines (interleukin-1 β et tumor necrosis factor- α) : Au prélèvement S1, des valeurs élevées de cytokines ont été observées. Après la préparation chimio-mécanique (S2), la diminution des cytokines est plus importante dans les groupes 1 (NaOCl) et 2 (CHX) que dans le groupe contrôle. Les autres étapes (S3, S4 et S5) ont contribué à une diminution des valeurs d'IL1- β et TNF- α .

Aucune différence significative n'a été trouvée entre les groupes 1 (NaOCl) et 2 (CHX).

- **Conclusion**

Indépendamment de l'utilisation de 2.5% NaOCl ou 2% CHX, une réduction importante des endotoxines survient après la préparation chimio-mécanique. Le fait d'augmenter les étapes de la procédure endodontique permet d'augmenter la réduction des endotoxines.

Jophie Varghese Paikkatt et al. Efficacy of various intracanal medicaments against aerobic and facultative anaerobic microorganism found in human primary teeth with necrotic pulp : A randomized clinical trial. 2018 (106)

- **Objectif**

Le but de cette étude est d'évaluer l'efficacité antimicrobienne de Ca(OH)₂, CHX et du métronidazole en gel utilisés en médication intracanaulaire contre les microorganismes aérobies et anaérobies facultatifs trouvés dans des canaux de dents temporaires associés à une nécrose pulpaire.

- **Matériels et méthodes**

45 dents temporaires, antérieures, monoradiculées, avec une nécrose pulpaire ont été incluses dans l'étude. Elles ont été divisées en 3 groupes de 15 selon la médication canalaire utilisée :

- Groupe 1 : Ca(OH)_2
- Groupe 2 : 1% CHX gel
- Groupe 3 : 1% métronidazole gel

Deux prélèvements ont été réalisés à l'aide de pointes papiers stériles ; le premier prélèvement après la préparation chimio-mécanique, et le second, après avoir retiré la médication canalaire laissée en place pendant 2 semaines.

Une technique de culture a été réalisée pour l'identification microbiologique.

- **Résultats**

Aucun des 3 médicaments n'a permis une élimination complète des microorganismes aérobies et anaérobies facultatifs. Il n'y a pas de différence significative entre les médicaments quant à la réduction du nombre de microorganismes.

- **Conclusion**

Ca(OH)_2 , 1% CHX gel et 1% métronidazole gel ne permettent pas d'obtenir une élimination complète des microorganismes aérobies et anaérobies facultatifs dans le cas de dents temporaires nécrosées.

Lea A.B. Silva et al. Antibacterial effect of calcium hydroxide with or without chlorhexidine as intracanal dressing in primary teeth with apical periodontitis. 2017 (107)

- **Objectif**

Le but de cette étude était d'étudier l'effet antibactérien de médications à base d'hydroxyde de calcium, avec ou sans chlorhexidine, sur des dents temporaires présentant une parodontite apicale.

- **Matériels et méthodes**

40 dents temporaires (incisives maxillaires et molaires maxillaires et mandibulaires) avec une parodontite apicale ont été incluses dans l'étude. Un premier prélèvement canalaire a été effectué à l'ouverture de la dent (avant préparation chimio-mécanique). Puis, la préparation chimio-mécanique a été réalisée de manière classique avec 2.5% NaOCl comme irrigant.

Après rinçage à l'EDTA et une dernière irrigation à l'hypochlorite de sodium, les canaux ont été séchés et remplis avec une médication canalaire en fonction du groupe :

- Groupe 1 : Ca(OH)₂ seul
- Groupe 2 : Ca(OH)₂ + 1% CHX

La médication est laissée en place pendant 30 jours, puis retirée et les canaux sont laissés vides pendant 72 heures (avec une obturation coronaire provisoire). A l'issue de cette période, un deuxième et dernier prélèvement a été fait.

Une technique de culture a été réalisée pour l'identification microbiologique.

- **Résultats**

En ce qui concerne les données quantitatives (pourcentage de réduction du nombre de bactéries), les deux médicaments ont abouti à une réduction significative du nombre de microorganismes (anaérobie, aérobie, black-pigmented bacilli, streptococci et *Streptococcus mutans*), sans différence significative entre les deux groupes.

En ce qui concerne le nombre de canaux exempts de bactéries, l'hydroxyde de calcium seul a permis d'obtenir plus de cas avec une élimination totale des microorganismes. Cette différence est significative ($p < 0.05$).

- **Conclusion**

Mélanger la CHX avec l'hydroxyde de calcium dans une médication intracanaire n'apporte pas d'effet antimicrobien additionnel dans le cas de parodontite apicale de dents temporaires.

Özdemir et al. Effect of intracanal medicaments on matrix metalloproteinase-9 and vasoactive intestinal peptide secretion in periapical lesions of re-treated canals: a randomized controlled clinical study. 2018 (108)

- **Objectif**

Le but de cette étude était d'évaluer l'effet de l'hydroxyde de calcium et d'un gel de 2% CHX sur la sécrétion de MMP-9 (*matrix metalloproteinase-9*) et VIP (*vasoactive intestinal peptide*) dans les lésions périapicales, dans le cadre de retraitements endodontiques.

Pour rappel, alors que MMP-9 joue un rôle dans la pathogenèse de la parodontite apicale, VIP promeut la formation d'un nouveau tissu osseux.

- **Matériels et méthodes**

Un total de 60 patients (dents monoradiculées avec un seul canal obturées endodontiquement) ont été aléatoirement divisés en 2 groupes selon le type de médication. Un premier prélèvement a été effectué après que la désobturation endodontique et la préparation chimio-mécanique aient été faites. Des pointes papiers stériles ont été placées dans les canaux afin de recueillir les MMP-9 et VIP sécrétés par le fluide interstitiel des tissus périapicaux. Les médicaments (Ca(OH)_2 ou 2% CHX) ont été mis et laissés en place dans les canaux pendant 7 jours. Au second rendez-vous, après élimination des médications, un second prélèvement a été effectué.

Les niveaux de VIP et MMP-9 ont été mesurés grâce à la méthode immuno-enzymatique ELISA.

- **Résultats**

Dans le groupe Ca(OH)_2 , le niveau de VIP dans les prélèvements finaux étaient significativement supérieurs aux prélèvements initiaux ($p < 0.05$), sans différence significative dans le groupe 2% CHX. D'autre part, dans le groupe 2% CHX, le niveau de MMP-9 dans les prélèvements finaux étaient significativement supérieurs aux prélèvements initiaux ($p < 0.05$), sans différence significative dans le groupe Ca(OH)_2 .

- **Conclusion**

Le type de médication affecte la quantité la sécrétion périapicale de VIP et de MMP-9

- **Intérêt clinique**

VIP est un neuropeptide qui promeut la formation d'un nouvel os. Par conséquent, une médication à l'hydroxyde de calcium pourrait accélérer le processus de cicatrisation osseuse.

Nadia S. Ferreira et al. Microbiological profile resistant to different intracanal medications in primary endodontic infections. 2015 (109)

- **Objectif**

Cette étude clinique avait pour objectif de déterminer le profil microbien résistant à différents médicaments intracanaux dans le cas d'infections endodontiques primaires en utilisant des techniques de culture microbiologique et l'hybridation ADN-ADN.

- **Matériels et méthodes**

20 dents monoradiculées ayant une infection primaire (avec lésion apicale) ont été sélectionnées puis instrumentées avant d'être réparties aléatoirement en 2 groupes selon la médication temporaire : Ca(OH)_2 ou Ca(OH)_2 + 2% CHX pendant 14 jours.

Trois prélèvements ont été effectués : avant la préparation chimio-mécanique (S1), après la préparation chimio-mécanique avec 2.5% NaOCl (S2) et après la période de médication (S3). Les différents échantillons ont été soumis à la fois à une technique de culture et d'hybridation ADN-ADN (*checkerboard DNA-DNA hybridization*).

- **Résultats**

Technique de culture : Des bactéries ont été trouvées dans tous les prélèvements initiaux des 20 canaux. Aucune différence n'a été trouvée entre les groupes 1 et 2 (99.92% et 99.76% respectivement) concernant le pourcentage de réduction des bactéries cultivables ($p > 0.05$).

Checkerboard DNA-DNA hybridization : Dans les prélèvements S1, les espèces bactériennes les plus détectées sont : *Capnocytophaga ochracea* et *Fusobacterium nucleatum ssp. vincentii*. Dans les prélèvements S2, l'espèce bactérienne la plus fréquente est *Enterococcus faecium*. Après la médication avec Ca(OH)_2 , l'espèce la plus détectée est *Fusobacterium nucleatum ssp. vincentii*. Après la médication avec $\text{Ca(OH)}_2 + 2\% \text{ CHX}$, l'espèce la plus détectée est *Enterococcus faecium*.

Le groupe 2 ($\text{Ca(OH)}_2 + 2\% \text{ CHX}$) a permis une réduction du nombre d'espèces bactériennes (diversité bactérienne) et de la charge bactérienne plus importante que le groupe 1 ($p < 0.05$).

- **Conclusion**

L'utilisation de l'hydroxyde de calcium associé à la CHX a montré de meilleurs résultats en agissant sur les microorganismes à Gram positif et négatif.

Frederico C. Martinho et al. Clinical influence of different intracanal medications on Th1-type and Th2-type cytokine responses in apical periodontitis. 2015 (110)

- **Objectif**

Cette étude clinique évalue l'influence de différentes médications intracanales sur les réponses des cytokines de type Th1 et Th2 dans les parodontites apicales, et mesure les niveaux de bactéries durant le traitement endodontique de dents présentant une infection primaire. Pour rappel, la progression de la parodontite apicale et la destruction osseuse associée a été attribuée à l'expression des lymphocytes TCD4 de type Th1, induisant la différenciation et l'activation des ostéoclastes. D'autre part, le processus de cicatrisation semble être associé à l'expression des lymphocytes TCD4 de type Th2

- **Matériels et méthodes**

30 dents monoradiculées ayant une infection primaire (avec lésion apicale) ont été réparties de manière aléatoire en 3 groupes selon le type de médication (durée de 14 jours) choisi :

- Groupe 1 : 2% CHX gel
- Groupe 2 : Ca(OH)_2 + solution saline
- Groupe 3 : $\text{Ca(OH)}_2 + 2\% \text{ CHX}$ gel

Des prélèvements intracanaux ont été faits afin de recueillir le fluide interstitiel à partir des lésions. Des techniques de culture ont été mises en place pour déterminer le nombre de bactéries (*colony-forming units/mL*). Les cytokines Th1 (*tumor necrosis factor- α* , *interferon- γ* et *interleukin-2*) et Th2 (IL-4, IL-5 et IL-13) ont été mesurées grâce à la méthode immunoenzymatique ELISA.

- **Résultats**

Toutes les médications ont été efficaces sur la réduction de la charge bactérienne intracanaux ($p < 0.05$) et la diminution des niveaux des cytokines Th1 ($p < 0.05$), sans différence significative entre les groupes ($p > 0.05$).

Les deux médications à base d'hydroxyde de calcium (groupe 2 et 3) ont présenté une augmentation plus importante des niveaux des cytokines Th2 ($p < 0.05$), sans différence significative entre les deux ($p > 0.05$). Le groupe 1 (CHX seul) a montré la plus faible augmentation des cytokines Th2.

- **Conclusion**

Toutes les médications intracanaux de l'étude ont été efficaces sur la réduction de la charge bactérienne et la diminution des niveaux de cytokines Th1. De plus, les médications contenant de l'hydroxyde de calcium ont contribué à l'augmentation des cytokines de type Th2.

3. Discussion

Notre revue de la littérature a été réalisée en utilisant 3 bases de données principales : PubMed, Scopus et Science Direct. L'utilisation du moteur de recherche Google Scholar n'a pas permis de trouver d'étude supplémentaire vérifiant nos critères d'inclusion. Une étude (111), pourtant en rapport avec notre sujet, a volontairement été rejetée du fait d'un manque d'informations (méthodologie, résultats) fournies par les auteurs, de l'absence d'analyse statistique, de nombreux biais... empêchant toute analyse scientifique.

Ainsi, au vu du nombre d'articles sélectionnés (17 études) sur une période de 4 ans, nous pouvons noter une pauvreté de la littérature scientifique sur le sujet, en particulier sur l'utilisation de la CHX en rinçage final dans le cas de retraitements endodontiques (intérêt principal de la chlorhexidine). Seule l'étude de **Miçooğulları Kurt S et Çalışkan M.K** (97) traite de la CHX en rinçage final dans les cas de retraitements en 1 séance en comparaison avec des retraitements en 2 séances (avec de l'hydroxyde de calcium).

C'est pourquoi, nous soulignons un manque d'études sur :

- la chlorhexidine utilisée en rinçage final dans le cas de retraitements en 1 séance (groupe contrôle : 1 séance, sans rinçage final avec CHX)
- la chlorhexidine utilisée en rinçage final dans le cas de retraitements en 2 séances espacées d'une médication à l'hydroxyde de calcium (groupe contrôle : 2 séances, sans rinçage final avec CHX après la période de médication)

Toutes les études sélectionnées dans notre revue sont randomisées et comprennent une analyse statistique des résultats. Elles ne sont pas toutes en double-aveugle en raison notamment de l'odeur de l'hypochlorite de sodium. Dans cette partie, nous discuterons à la fois de la qualité méthodologique des études et des résultats obtenus.

a. Comparabilité des groupes

De manière générale, on peut noter une bonne comparabilité des groupes dans chacune des études de notre revue.

i. Etudes se basant sur des critères cliniques et/ou radiographiques

- Âge et genre

La douleur postopératoire peut être influencée par l'âge et le sexe du patient. Les études concernées par une évaluation de la douleur postopératoire ont une distribution similaire ($p > 0.05$) en ce qui concerne le sexe des patients et leur âge.

Dans l'étude de **Yelda Erdem Hepsenoglu et al.** (98), ils ont remarqué plus de douleur postopératoire à 1 jour chez les femmes que chez les hommes ($p < 0.05$), rejoignant les résultats de deux études antérieures (112), (113) . Toujours dans cette étude, la douleur postopératoire à 1 mois était supérieure chez les femmes de moins de 45 ans que celles de plus de 45 ans ($p < 0.05$). Les autres études n'ont pas permis d'établir un lien entre l'âge et la douleur postopératoire.

- Type de dent et symptômes préopératoires

Certaines études de la littérature rapportent des douleurs postopératoires plus importantes au niveau des dents postérieures que des dents antérieures (114,115). Les taux de succès y sont également plus faibles que les dents antérieures du fait d'une anatomie canalaire plus complexe. D'autres études ont montré que les douleurs postopératoires étaient plus importantes pour des dents initialement symptomatiques (116).

Dans notre revue, les études de **Homan Zandi et al.** (22) , **Yelda Erdem Hepsenoglu et al.** (98), **Bansal S et al.** (102) , **Menakaya Ifeoma N et al.** (100) et **Amna Riaz et al.** (99) ont une distribution similaire selon le type de dent (antérieures/postérieures, maxillaires/mandibulaires). L'étude de **Da Silva et al.** (101) n'inclut que des dents monoradiculées et asymptomatiques. L'étude de **Miçooğulları Kurt S et Çalışkan M.K** (97) n'inclut que des dents maxillaires antérieures asymptomatiques ce qui peut expliquer les faibles niveaux de douleurs postopératoires rapportées dans l'étude et les taux de succès élevés. Aucune des 7 études n'a permis de montrer un lien entre le type de dent et la douleur postopératoire.

Dans l'étude de **Yelda Erdem Hepsenoglu et al.** (98), la douleur postopératoire était significativement plus élevée le premier jour pour les dents ayant des douleurs préopératoires ($p < 0.05$). Les autres études n'ont pas montré de lien entre la présence de douleur préopératoire et la manifestation de douleur postopératoire. Toutefois, la distribution en termes de douleur préopératoire était similaire entre les différents groupes.

- Taille de la lésion apicale

Il existe une corrélation positive entre la taille de la lésion apicale préopératoire et la manifestation de douleur postopératoire. Ainsi, dans l'article de **Miçooğulları Kurt S et Çalışkan M.K** (97), toutes les lésions initiales des dents incluses dans l'étude ont un diamètre inférieur à 5mm. Dans l'étude de **Yelda Erdem Hepsenoglu et al.** (98), les PAI scores préopératoires allaient de 1 à 5 mais la distribution entre les 3 groupes était similaire ($p > 0.05$). Dans les deux groupes de l'étude de **Homan Zandi et al.** (22), il y avait une distribution similaire entre les lésions initiales de taille supérieure > 5 mm ou ≤ 5 mm. Dans l'étude de **Menakaya Ifeoma N et al.** (100), les dents incluses avaient soit aucune image apicale, soit une image apicale de petite taille (2 x 2mm). De plus, il y avait une distribution similaire dans les deux groupes entre les dents n'ayant pas d'image apicale et celles en ayant une. Dans l'étude de **Da Silva et al.** (101), toutes les dents incluses présentaient une image apicale sans prise en compte de leur taille.

ii. Etudes se basant sur des critères microbiologiques et/ou moléculaires

- Type de dent et symptômes préopératoires

Les deux études de **Homan Zandi** (19,103), celle de **Ariane C.S. Marinho et al.** (105) , de **Marlos Barbosa-Ribeiro et al.** (21), d'**Isabela N.Rôças et al.** (104), de **Nadia S. Ferreira et al.** (109) , de **Frederico C. Martinho et al.** (110), d'**Özdemir et al.** (108) et de **Jophie Varghese Paikkatt et al.** (106) n'ont inclus que des dents monoradiculées (ou un seul canal d'une dent pluriradiculée) afin que les procédures endodontiques se déroulent dans des conditions de réalisation similaires entre les différents groupes.

Il existe un lien entre la flore endodontique et la présence de symptômes/signes préopératoires. De manière générale, les symptômes/signes préopératoires n'ont pas été pris en compte pour la répartition des groupes. Cela est certainement lié à la faible taille des échantillons. Il ne s'agit certainement pas d'un biais majeur car les connaissances actuelles n'autorisent pas à établir une corrélation stricte entre symptomatologie et espèces présentes (17).

Certaines études soulèvent l'absence de douleur préopératoire spontanée chez tous les patients (105,109,110) sans prise en compte des autres critères (sensibilité à la percussion, à la palpation, fistule...). Les études d'**Isabela N.Rôças et al.** (104) et d'**Özdemir et al.** (108) n'ont inclus que des dents totalement asymptomatiques (parodontites chroniques asymptomatiques).

- Critères d'exclusion

Certaines conditions préopératoires peuvent avoir un impact direct ou indirect sur la flore endodontique. C'est pourquoi par mesure de précaution, des critères d'exclusion ont été appliqués. Ils peuvent varier d'une étude à l'autre.

En voici les principaux :

- Antibiothérapie < 3mois (ou < 1mois (108))
- Maladie générale (diabète, infection VIH...)
- Destruction coronaire extensive
- Atteinte parodontale importante

b. Outils d'évaluation de la douleur

Dans 3 études (98,100,101), la douleur était évaluée à l'aide d'une échelle verbale simple (*verbal rating scale*). Dans l'étude de **Miçoğulları Kurt S et Çalışkan M.K** (97), une échelle visuelle analogique modifiée en 4 grades (*modified 4-grade visual analogie scale*) a été utilisée : 1 (*no pain*), 2 (*mild pain*), 3 (*moderate pain*) et 4 (*severe pain*).

c. Evaluation radiographique

Dans les études de **Miçoğulları Kurt S et Çalışkan M.K** (97) , **Homan Zandi et al.** (22), **Yelda Erdem Hepsenoglu et al.** (98), **Menakaya Ifeoma N et al.** (100) et **Riaz et al.** (99) , les radiographies rétroalvéolaires ont été effectuées selon la technique « long-cône ». Les autres études n'ont pas mentionné la méthode employée.

Dans les études de **Miçoğulları Kurt S et Çalışkan M.K** (97) et de **Homan Zandi et al.** (22), l'évaluation radiographique a été menée par 2 endodontistes exclusifs et de surcroît calibrés. Dans l'étude de **Riaz et al.** (99) , nous n'avons pas d'informations concernant le nombre d'évaluateurs ni sur la méthode de mesure des images apicales. Dans l'étude de **Menakaya Ifeoma N et al.** (100), l'évaluation a été menée par deux dentistes expérimentés et calibrés.

Dans l'étude de **Bansal S et al.** (102), n'avons pas d'informations sur les évaluateurs (nombre, calibration...). Le *periapical index* (PAI) est un outil d'évaluation radiographique souvent utilisé dans les études de notre revue. Il a d'abord été décrit par Ørstavik et al. (117) en 1987. Il consiste en l'attribution d'un score de 1 à 5 pour chaque radiographie rétroalvéolaire.

d. Protocole de traitement

Toutes les études expliquent en détails leur protocole de traitement endodontique ou de retraitement endodontique. Ils sont conformes aux données actuelles de l'endodontie et respectent notamment les conditions d'asepsie (champ opératoire...). Dans l'étude de **Bansal S et al.** (102), le traitement parodontal associé au traitement canalaire est aussi expliqué.

Dans les 3 études menées par **Homan Zandi** (19,22,103), celle de **Miçooğulları Kurt S et Çalışkan M.K** (97), **Menakaya Ifeoma N et al.** (100) et **Riaz et al.** (99), les traitements ont été effectués par un seul et unique opérateur. Dans les autres études de notre revue, l'unicité de l'opérateur n'est pas spécifiée.

e. Méthodes d'identification microbiologique

Différentes méthodes d'identification (culture-dépendantes ou moléculaires) ont été utilisées par les auteurs des études incluses dans notre revue. Les deux principales sont la technique de culture ainsi que la PCR spécifique (qPCR).

La diversité bactérienne et le nombre de bactéries sont sous-estimés par les techniques de culture du fait de leur faible sensibilité. Ainsi, une culture négative n'implique pas la stérilité du canal. En plus de cela, les procédures de prélèvements présentent des limites comme notamment l'incapacité avec la pointe papier d'atteindre des zones distantes du canal principal mais qui peuvent contenir des microorganismes.

Les techniques moléculaires fournissent des résultats plus précis que la culture du fait de leur sensibilité plus importante. Elles permettent ainsi de détecter des bactéries présentes en faible nombre et ont la capacité de détecter des bactéries dont la culture est difficile ou des bactéries qui n'ont pas encore été cultivées (*as-yet-uncultivated bacteria*) (118). Par exemple, dans des prélèvements initiaux S1, une technique par PCR permettra de détecter un nombre supérieur de bactéries comparé à une identification par culture.

Les techniques de PCR quantitatives sont les plus fréquemment utilisées. Même avec un large panel d'amorces spécifiques, on ne pourra « trouver que ce que l'on cherche », d'où l'appellation « PCR spécifique ».

Ces techniques moléculaires présentent donc certaines limites. D'une part, on peut ne pas détecter un microorganisme pourtant bel et bien présent dans le canal et ayant un rôle important dans la pathogenèse endodontique. Et d'autre part, il faut remarquer que ces techniques permettent l'identification de certains microorganismes sans tenir compte de la structure et de la physiologie de la communauté toute entière (13).

Alors que la médication intracanalair est censé avoir une action antimicrobienne, certains résultats (19,119) ont montré que le nombre de bactéries dans les prélèvements S3 (après la période de médication) était plus important que dans les prélèvements S2 (avant la période de médication). Cela peut s'expliquer par une contamination due à un manque d'étanchéité de la restauration temporaire entre les deux rendez-vous. Une autre raison peut être la croissance de bactéries résiduelles présentes dans les tubulis, isthmes et ramifications qui n'avaient pas été détectées lors du prélèvement S2.

Les résultats des études sont en accord avec les connaissances actuelles de la flore endodontique en fonction du type d'infection (primaire ou secondaire/persistante). Par exemple, **Marlos Barbosa-Ribeiro et al.** (21) ont confirmé la forte présence de bactéries à Gram positif dans la flore des retraitements. De même, avec une technique de pyroséquençage, **Homan Zandi et al.** (103) ont montré l'abondance de streptocoques, d'entérocoques mais aussi de bactéries du genre *Fusobacterium* (Gram négatif).

En ce qui concerne les infections primaires, **Ariane C.S. Marinho et al.** (105) grâce à la PCR à large spectre, ont montré une forte présence de bactéries du genre *Porphyromonas* (Gram négatif).

Plusieurs études ont montré la corrélation négative entre la charge bactérienne au moment de l'obturation définitive et le taux de succès des traitements. Etant impensable d'obtenir une stérilisation du canal avant l'obturation, les praticiens devront tendre vers une désinfection « optimale ». Il semblerait que certains streptocoques et certaines espèces du genre *Fusobacterium* puissent résister aux procédures endodontiques mais il n'y a que très peu de données pour le moment (103).

f. La CHX en tant qu'irrigant (forme et indications)

Dans les études de **Miçooğulları Kurt S et Çalışkan M.K** (97) , **Homan Zandi et al.** ^{23, 113, 114} et **Isabela N.Rôças et al.** (104) la chlorhexidine a été utilisée en solution concentrée à 2% tandis que dans les études de **Da Silva et al.** (101), **Ariane C.S. Marinho et al.** (105) et **Marlos Barbosa-Ribeiro et al.** (21), elle a été utilisée sous forme de gel concentrée à 2% de CHX.

i. Traitement endodontique initial : infection primaire ou pulpite irréversible

Dans des cas d'infections primaires, **Miçooğulları Kurt S et Çalışkan M.K** (97) ont voulu étudier l'effet d'un rinçage additionnel avec la chlorhexidine et de le comparer avec un traitement endodontique en 2 séances avec une médication intracanalair à l'hydroxyde de calcium. Dans les deux cas, les taux de succès étaient élevés et les douleurs postopératoires similaires mais il n'y avait pas de différence significative. Les auteurs considèrent donc le traitement endodontique en 1 séance avec un rinçage final à la CHX comme étant une alternative à un traitement endodontique en 2 séances avec de l'hydroxyde de calcium en médication intracanalair.

Toujours sur des dents avec des infections primaires, **Da Silva et al.** (101) ont utilisé la chlorhexidine en substitution à l'hypochlorite de sodium (et non en rinçage final). Les douleurs postopératoires étaient similaires dans les deux groupes.

De même, **Isabela N.Rôças et al.** (104) et **Ariane C.S. Marinho et al.** (105) ont étudié l'effet de la chlorhexidine dans le cadre d'infections primaires, sous forme de solution (2%) ou de gel (2%) respectivement. Les deux études n'ont pas montré de différence significative entre la chlorhexidine et l'hypochlorite de sodium à 2.5% en termes de réduction de la charge bactérienne intracanaire. A noter que la préparation chimio-mécanique avec 2.5% NaOCl a permis une réduction plus significative des endotoxines (lipopolysaccharides) par rapport à la préparation chimio-mécanique avec 2% CHX en gel (105), sans différence significative quant aux niveaux des cytokines inflammatoires interleukin-1 et Tumor Necrosis Factor- α .

Conclusion de la littérature : à l'heure actuelle, il n'y a pas de preuve scientifique clinique justifiant un rinçage final à la chlorhexidine dans le cas d'infection primaire. Il en est de même pour son utilisation dans le cas de pulpite où la rémanence de la CHX « pourrait » prévenir une infection canalaire secondaire. Cette approche est compréhensible, logique mais pas encore prouvée.

ii. Retraitement endodontique : post-treatment apical periodontitis

Les études de notre revue qui incluent des dents présentant une « parodontite apicale post-opératoire » (*post-treatment apical periodontitis*) évaluent l'effet de la chlorhexidine utilisée en substitution à l'hypochlorite de sodium (et non en rinçage final) (19,21,22,103). Les deux premières études de **Homan Zandi** (19,103) n'ont pas trouvé de différence significative entre 1% NaOCl et 2% CHX en termes de réduction de la charge bactérienne intracanaire et de composition de la flore endodontique (notamment pour les espèces du genre *Streptococcus*, *Fusobacterium* et *E.faecalis*).

Marlos Barbosa-Ribeiro et al. (21) , utilisant une technique de culture, ont pu mettre en évidence une différence entre les deux irrigants. En effet, la préparation chimio-mécanique avec 2% CHX en gel a permis d'obtenir une réduction des bactéries cultivables et des concentrations en acide lipotéichoïque (LTA) plus importante qu'avec l'hypochlorite de sodium concentré à 6%. Cependant, nous pouvons souligner certaines limites de cette étude comme le nombre limité de l'échantillon (20 dents) et les inconvénients des techniques de culture.

Enfin, **Homan Zandi et al.** (22) ont montré que les retraitements endodontiques de dents avec une parodontite apicale utilisant soit l'hypochlorite de sodium soit la chlorhexidine ont montré des résultats cliniques et radiographiques similaires.

Conclusion de la littérature : à l'heure actuelle, la substitution de l'hypochlorite de sodium par la chlorhexidine dans le cas d'échecs de traitements initiaux associés à une lésion apicale (retraitement endodontique) n'est pas justifiée. En revanche, un rinçage final à la chlorhexidine est préconisé (cf. III.10).

g. La CHX en tant que médication intracanalair

Dix études de notre revue impliquent l'utilisation de la chlorhexidine en médication intracanalair. Deux d'entre elles sont limitées aux dents temporaires (106,107).

i. Infection primaire : traitement endodontique en 2 séances

Certaines études vont dans le sens de l'intérêt d'associer l'hydroxyde de calcium à la chlorhexidine, tandis que d'autres études ne montrent pas d'intérêt. **Menakaya Ifeoma N et al.** (100) ont montré des résultats cliniques et radiographiques similaires entre une médication à base de $\text{Ca}(\text{OH})_2$ seul et une médication de $\text{Ca}(\text{OH})_2$ + 0.2% CHX.

Frederico C. Martinho et al. (110) ont montré que toutes les médications de l'étude (2% CHX, $\text{Ca}(\text{OH})_2$ et $\text{Ca}(\text{OH})_2$ + 2% CHX) amenaient à une réduction des cytokines de type Th1 sans différence significative entre les groupes. Toutefois, les médications contenant de l'hydroxyde de calcium (avec ou sans CHX) ont montré une plus forte augmentation des cytokines Th2 qui sont, quant à elles, associées au processus de cicatrisation. Cela rejoint les résultats obtenus par **Özdemir et al.** (108) à propos du VIP (*vasoactive intestinal peptide*).

D'autre part, **Riaz et al.** (99) ont montré que le groupe $\text{Ca}(\text{OH})_2$ + 2% CHX obtenait un meilleur pourcentage de cicatrisation et conseillent d'utiliser cette médication en première intention (par rapport à l'hydroxyde de calcium seul). Des résultats de leur étude, les auteurs en déduisent que la combinaison de la chlorhexidine à l'hydroxyde de calcium permet une meilleure élimination des microbes que l'hydroxyde de calcium utilisé seul, étant donné que la cicatrisation périapicale est liée à la réduction de la charge bactérienne. Cette idée est confirmée par l'étude suivante. En effet, **Nadia S. Ferreira et al.** (109) sur un échantillon de faible taille certes (20 dents), ont montré que $\text{Ca}(\text{OH})_2$ + 2% CHX permettait une réduction du nombre d'espèces bactériennes (diversité bactérienne) et de la charge bactérienne plus importante que $\text{Ca}(\text{OH})_2$ seul.

Les deux études de notre revue incluant des dents temporaires (106,107) n'ont pas montré d'effet antimicrobien additionnel de la chlorhexidine dans le cadre de parodontite apicale (infection primaire).

Dans le cadre du traitement de lésions endo-parodontales non-communicantes, **Bansal S et al.** (102) ont obtenu des résultats cliniques et radiographiques similaires indépendamment du type de médication ($\text{Ca}(\text{OH})_2$ ou $\text{Ca}(\text{OH})_2$ + 2% CHX).

ii. *Retraitement endodontique en 2 séances : post-treatment apical periodontitis*

Yelda Erdem Hepsenoglu et al. (98) n'ont pas noté de différence entre Ca(OH)_2 seul et 2% CHX en termes de douleur postopératoire sur une période de suivi d'un mois.

Özdemir et al. (108) ont montré que, dans le groupe médiqué avec Ca(OH)_2 , les niveaux postopératoires de VIP (*vasoactive intestinal peptide*) après la période de médication étaient significativement supérieurs aux niveaux préopératoires.

VIP est un neuropeptide qui de manière générale, promeut la cicatrisation osseuse. VIP inhibe la résorption osseuse en supprimant les fonctions des ostéoclastes. Or, nous savons aussi que l'expression de VIP est positivement corrélée à la stimulation des cellules de type Th2 (120). Cela est cohérent avec les résultats de **Frederico C. Martinho et al.** (110).

Cependant, aucune différence significative entre les niveaux pré- et postopératoires de VIP n'a été observée dans le groupe médiqué avec 2% CHX. Cela peut s'expliquer par l'effet minime de la chlorhexidine sur la stimulation des cellules Th2.

L'étude de **Nadia S. Ferreira et al.** (109) a montré l'efficacité de la chlorhexidine associée à l'hydroxyde de calcium contre *E.faecalis*. Toutefois, Ca(OH)_2 + 2% CHX n'a pas permis l'élimination totale d'*E.faecium*, bactérie la plus détectée dans cette étude.

Conclusion de la littérature : Le nombre d'études cliniques existantes est faible comparé aux études *in vitro*. Le remplacement de l'hydroxyde de calcium, médication intracanaulaire de référence, par la chlorhexidine ou par une combinaison des deux substances n'est pas encore justifié (preuves scientifiques cliniques insuffisantes).

Au contraire, Ca(OH)_2 augmente davantage les niveaux de cytokines Th2 (par la stimulation des cellules Th2) ce qui induit l'expression de VIP favorable à la cicatrisation osseuse. Cette modification de la réponse immunitaire de l'hôte peut s'expliquer par la réduction de la charge bactérienne intracanaulaire induite par la médication.

Rappelons qu'*E.faecalis* est très résistant à l'hydroxyde de calcium. Il apparaît donc intéressant d'associer la chlorhexidine à l'hydroxyde de calcium afin d'augmenter l'effet antimicrobien de ce dernier (20).

Conclusion

L'attention a été portée sur la chlorhexidine du fait de son large spectre antibactérien et de sa rémanence, pour une utilisation en endodontie. La substitution de l'hypochlorite de sodium par la chlorhexidine n'est pas justifiée. La raison principale est que la chlorhexidine ne possède pas d'action sur les tissus organiques. A l'heure actuelle des connaissances, il est préférable ou « avantageux » (43) de réaliser un rinçage final à la chlorhexidine dans le cas de retraitements endodontiques du fait de la prédominance de microorganismes facultatifs à Gram positif tels que les streptocoques et les entérocoques. Dans le cadre de la médication temporaire, il peut être intéressant de combiner la chlorhexidine avec l'hydroxyde de calcium afin d'optimiser l'effet antimicrobien, contre *E.faecalis* en particulier.

Il est certain que la littérature scientifique manque d'études cliniques sur l'utilisation de la chlorhexidine en endodontie. Cela explique probablement l'absence de consensus de la communauté endodontique sur le sujet.

Bibliographie

1. Endo Academie. L'utilisation de la chlorexidine pour la désinfection endodontique a-t-elle un intérêt ? [Internet]. 2017 [cité 24 déc 2019]. Disponible sur: <https://www.endo-academie.fr/chlorexidine-desinfection-endodontique/>
2. CNEOC. Dictionnaire francophone des termes d'odontologie conservatrice Endodontie et odontologie restauratrice. Edition 2010.
3. Siqueira JF. Endodontic infections: Concepts, paradigms, and perspectives. *Oral Surgery, Oral Medicine, Oral Pathology, Oral Radiology, and Endodontology*. sept 2002;94(3):281-93.
4. Dossiers de l'ADF. Irrigation en endodontie. 2012.
5. Siqueira Jr. JF, Rôças IN. Diversity of Endodontic Microbiota Revisited. *Journal of Dental Research*. nov 2009;88(11):969-81.
6. Merametdjian L, Rolot M, Perez F. Comprendre et prévenir les échecs endodontiques d'origine bactérienne. *Réalités cliniques*. 2016;27(4):208-18.
7. Kumar J, Sharma R, Sharma M, Prabhavathi V, Paul J, Chowdary C. Presence of *Candida albicans* in root canals of teeth with apical periodontitis and evaluation of their possible role in failure of endodontic treatment. *J Int Oral Health*. 2015;7(2):42-5.
8. Gomes C, Fidel S, Fidel R, De Moura Sarquis M. Isolation and taxonomy of filamentous fungi in endodontic infections. *Journal of Endodontics*. 2010;36:626-9.
9. Sabeti M, Simon J, Slots J. Cytomegalovirus and Epstein-Barr virus are associated with symptomatic periapical pathosis. *Oral Microbiol Immunol*. 2003;18:327-8.
10. Chavez de Paz L. Redefining the persistent infection in root canals : possible role of biofilms communities. *Journal of Endodontics*. 2007;33:652-62.
11. Siqueira J, Rôças I, Ricucci D, Hülsmann M. Causes and management of post-treatment apical periodontitis. *British Dental Journal*. 2014;216(6):305-12.
12. Hall-Stoodley L, Costerton J, Stoodley P. Bacterial biofilms: from the natural environment to infectious diseases. *Nat Rev Microbiol*. 2004;2:95-108.
13. Siqueira J, Rôças I. Community as the unit of pathogenicity: An emerging concept as to the microbial pathogenesis of apical periodontitis. *Oral Surgery, Oral Medicine, Oral Pathology, Oral Radiology, and Endodontics*. 2009;107(6):870-8.
14. Nair P. Pathogenesis of apical periodontitis and the causes of endodontic failures. *Crit Rev Oral Biol Med*. 2004;15:348-81.
15. Neelakantan P, Cheng C, Mohanraj R. Antibiofilm activity of three irrigation protocols activated by ultrasonic, diode laser or ErYAG laser in vitro. *International Endodontic Journal*. 2015;48:602-10.
16. Egan M, Spratt D, Ng Y, Lam J, Moles D, Gulabivala K. Prevalence of yeasts in saliva and root canals of teeth associated with apical periodontitis. *International Endodontic Journal*. 2002;35:321-9.

17. Simon S, Machtou P, Pertot W. Endodontie. Editions CdP. 2012. (JPIO).
18. Evans M, Davies J, Sundqvist G, Figdor D. Mechanisms involved in the resistance of *Enterococcus faecalis* to calcium hydroxide. *International Endodontic Journal*. 2002;35:221-8.
19. Zandi H, Rodrigues RCV, Kristoffersen AK, Enersen M, Mdala I, Ørstavik D, et al. Antibacterial Effectiveness of 2 Root Canal Irrigants in Root-filled Teeth with Infection: A Randomized Clinical Trial. *Journal of Endodontics*. sept 2016;42(9):1307-13.
20. Stuart C, Schwartz S, Beeson T, Owatz C. *Enterococcus faecalis*: Its Role in Root Canal Treatment Failure and Current Concepts in Retreatment. *Journal of Endodontics*. févr 2006;32(2):93-8.
21. Barbosa-Ribeiro M, De-Jesus-Soares A, Zaia AA, Ferraz CCR, Almeida JFA, Gomes BPFA. Quantification of Lipoteichoic Acid Contents and Cultivable Bacteria at the Different Phases of the Endodontic Retreatment. *Journal of Endodontics*. 1 avr 2016;42(4):552-6.
22. Zandi H, Petronijevic N, Mdala I, Kristoffersen AK. Outcome of Endodontic Retreatment Using 2 Root Canal Irrigants and Influence of Infection on Healing as Determined by a Molecular Method: A Randomized Clinical Trial. *Journal of Endodontics*. 2019;45(9):1089-98.
23. Mohammadi Z, Abbott PV. The properties and applications of chlorhexidine in endodontics. *Int Endod J*. avr 2009;42(4):288-302.
24. Gomes BPFA, Souza SFC, Ferraz CCR, Teixeira FB, Zaia AA, Valdrighi L, et al. Effectiveness of 2% chlorhexidine gel and calcium hydroxide against *Enterococcus faecalis* in bovine root dentine in vitro. *Int Endod J*. avr 2003;36(4):267-75.
25. Delany GM, Patterson SS, Miller CH, Newton CW. The effect of chlorhexidine gluconate irrigation on the root canal flora of freshly extracted necrotic teeth. *Oral Surg Oral Med Oral Pathol*. mai 1982;53(5):518-23.
26. Basson NJ, Tait CM. Effectiveness of three root canal medicaments to eliminate *Actinomyces israelii* from infected dentinal tubules in vitro. *SADJ*. nov 2001;56(11):499-501.
27. Onçağ O, Hoşgör M, Hilmioğlu S, Zekioglu O, Eronat C, Burhanoğlu D. Comparison of antibacterial and toxic effects of various root canal irrigants. *Int Endod J*. juin 2003;36(6):423-32.
28. Gomes BP, Ferraz CC, Vianna ME, Berber VB, Teixeira FB, Souza-Filho FJ. In vitro antimicrobial activity of several concentrations of sodium hypochlorite and chlorhexidine gluconate in the elimination of *Enterococcus faecalis*. *Int Endod J*. sept 2001;34(6):424-8.
29. Vianna ME, Gomes BPFA, Berber VB, Zaia AA, Ferraz CCR, de Souza-Filho FJ. In vitro evaluation of the antimicrobial activity of chlorhexidine and sodium hypochlorite. *Oral Surg Oral Med Oral Pathol Oral Radiol Endod*. janv 2004;97(1):79-84.
30. Zamany A, Safavi K, Spångberg LSW. The effect of chlorhexidine as an endodontic disinfectant. *Oral Surgery, Oral Medicine, Oral Pathology, Oral Radiology, and Endodontology*. nov 2003;96(5):578-81.
31. Siqueira JF, Rôças IN, Paiva SSM, Guimarães-Pinto T, Magalhães KM, Lima KC. Bacteriologic investigation of the effects of sodium hypochlorite and chlorhexidine during the endodontic

- treatment of teeth with apical periodontitis. *Oral Surgery, Oral Medicine, Oral Pathology, Oral Radiology, and Endodontology*. juill 2007;104(1):122-30.
32. Ercan E, Ozekinci T, Atakul F, Gul K. Antibacterial Activity of 2% Chlorhexidine Gluconate and 5.25% Sodium Hypochlorite in Infected Root Canal: In Vivo Study. *Journal of Endodontics*. févr 2004;30(2):84-7.
 33. Neelakantan P, Herrera D, Pecorari V, Gomes B. Endotoxin levels after chemomechanical preparation of root canals with sodium hypochlorite or chlorhexidine: a systematic review of clinical trials and meta-analysis. *International Endodontic Journal*. 2019;52:19-27.
 34. Heling I, Chandler NP. Antimicrobial effect of irrigant combinations within dentinal tubules. *Int Endod J*. janv 1998;31(1):8-14.
 35. Steinberg D, Heling I, Daniel I, Ginsburg I. Antibacterial synergistic effect of chlorhexidine and hydrogen peroxide against *Streptococcus sobrinus*, *Streptococcus faecalis* and *Staphylococcus aureus*. *J Oral Rehabil*. févr 1999;26(2):151-6.
 36. Waltimo T, Haapasalo M, Zehnder M, Meyer J. Clinical aspects related to endodontic yeast infections. *Endodontic topics*. 2004;9(1):66-78.
 37. Waltimo T, Orstavik D, Sirén E, Haapasalo M. In vitro susceptibility of *Candida albicans* to four disinfectants and their combinations. *International Endodontic Journal*. 1999;32(6):421-9.
 38. Ferguson JW, Hatton JF, Gillespie MJ. Effectiveness of Intracanal Irrigants and Medications against the Yeast *Candida albicans*. 2002;28(2):4.
 39. Clegg MS, Vertucci FJ, Walker C, Belanger M, Britto LR. The Effect of Exposure to Irrigant Solutions on Apical Dentin Biofilms In Vitro. *Journal of Endodontics*. mai 2006;32(5):434-7.
 40. Dunavant TR, Regan JD, Glickman GN, Solomon ES, Honeyman AL. Comparative Evaluation of Endodontic Irrigants against *Enterococcus faecalis* Biofilms. *Journal of Endodontics*. juin 2006;32(6):527-31.
 41. Lima K, Fava L, Siqueira J jr. Susceptibilities of *Enterococcus faecalis* Biofilms to Some Antimicrobial Medications. *Journal of Endodontics*. 2001;27(10):616-9.
 42. Soares J, Roque de Carvalho M. Effectiveness of chemomechanical preparation with alternating use of sodium hypochlorite and EDTA in eliminating intracanal *Enterococcus faecalis* biofilm. *Journal of Endodontics*. 2010;36(5):894-8.
 43. Zehnder M. Root Canal Irrigants. *Journal of Endodontics*. mai 2006;32(5):389-98.
 44. White R, Hays G, Janer L. Residual antimicrobial activity after canal irrigation with chlorhexidine. *Journal of Endodontics*. 1997;23:229-31.
 45. Leonardo M, Tanomaru-Filho M, Silva L. In vivo antimicrobial activity of 2% chlorhexidine used as a root canal irrigating solution. 1999;25:167-71.
 46. Khademi A, Mohammadi Z, Havaee A. Evaluation of the antibacterial substantivity of several intra-canal agents. *Australian Endodontic Journal*. 2006;32:112-5.

47. Rosenthal S, Spangberg L, Safavi K. Chlorhexidine substantivity in root canal dentin. *Oral Surg Oral Med Oral Pathol Oral Radiol Endod.* 2004;98:488-92.
48. Souza M, Cecchin D, Farina A. Evaluation of chlorhexidine substantivity on human dentin: a chemical analysis. *Journal of Endodontics.* 2012;38:1249-52.
49. Mohammadi Z, Jafarzadeh H, Shalavi S. Antimicrobial efficacy of chlorhexidine as a root canal irrigant: a literature review. *J Oral Sci.* 2014;56(2):99-103.
50. Okino L, Siqueira E, Santos M, Bombana A, Figueiredo J. Dissolution of pulp tissue by aqueous solution of chlorhexidine digluconate and chlorhexidine digluconate gel. *International Endodontic Journal.* 2004;37(1):38-41.
51. Naenni N, Thoma K, Zehnder M. Soft tissue dissolution capacity of currently used and potential endodontic irrigants. *Journal of Endodontics.* 2004;30(11):785-7.
52. Gernhardt C, Eppendorf K, Kozlowski A. Toxicity of concentrated sodium hypochlorite used as an endodontic irrigant. *International Endodontic Journal.* 2004;37:272-80.
53. De Sermeno R, Da Silva L, Herrera H. Tissue damage after sodium hypochlorite extrusion during root canal treatment. *Oral Surgery, Oral Medicine, Oral Pathology, Oral Radiology, and Endodontics.* 2009;108:46-9.
54. Gomes BPFA, Vianna ME, Zaia AA, Almeida JFA, Souza-Filho FJ, Ferraz CCR, et al. Chlorhexidine in Endodontics. *Brazilian Dental Journal.* avr 2013;24(2):89-102.
55. Basrani BR, Manek S, Sodhi RNS, Fillery E, Manzur A. Interaction between sodium hypochlorite and chlorhexidine gluconate. *J Endod.* août 2007;33(8):966-9.
56. Prado M, Santos Júnior HM, Rezende CM, Pinto AC, Faria RB, Simão RA, et al. Interactions between irrigants commonly used in endodontic practice: a chemical analysis. *J Endod.* avr 2013;39(4):505-10.
57. Bui TB, Baumgartner JC, Mitchell JC. Evaluation of the interaction between sodium hypochlorite and chlorhexidine gluconate and its effect on root dentin. *J Endod.* févr 2008;34(2):181-5.
58. Thomas JE, Sem DS. An in vitro spectroscopic analysis to determine whether para-chloroaniline is produced from mixing sodium hypochlorite and chlorhexidine. *J Endod.* févr 2010;36(2):315-7.
59. Nowicki JB, Sem DS. An in vitro spectroscopic analysis to determine the chemical composition of the precipitate formed by mixing sodium hypochlorite and chlorhexidine. *J Endod.* juill 2011;37(7):983-8.
60. Orhan EO, Irmak Ö, Hür D, Yaman BC, Karabucak B. Does Para-chloroaniline Really Form after Mixing Sodium Hypochlorite and Chlorhexidine? *Journal of Endodontics.* 1 mars 2016;42(3):455-9.
61. González-López S, Camejo-Aguilar D, Sanchez-Sanchez P, Bolaños-Carmona V. Effect of CHX on the decalcifying effect of 10% citric acid, 20% citric acid, or 17% EDTA. *J Endod.* août 2006;32(8):781-4.

62. Rasimick BJ, Nekich M, Hladek MM, Musikant BL, Deutsch AS. Interaction between chlorhexidine digluconate and EDTA. *J Endod.* déc 2008;34(12):1521-3.
63. Do Prado M, Simão RA, Gomes BPFA. Evaluation of different irrigation protocols concerning the formation of chemical smear layer. *Microsc Res Tech.* févr 2013;76(2):196-200.
64. Haenni S, Schmidlin P, Mueller B, Sener B, Zehnder M. Chemical and antimicrobial properties of calcium hydroxide mixed with irrigating solutions. *Int Endod J.* 2003;36:100-5.
65. Almyroudi A, Mackenzie D, McHugh S, Saunders W. The effectiveness of various disinfectants used as endodontic intracanal medications: an in vitro study. *Journal of Endodontics.* 2002;28:163-7.
66. Schäfer E, Bössmann K. Antimicrobial efficacy of chlorhexidine and two calcium hydroxide formulations against *Enterococcus faecalis*. *Journal of Endodontics.* 2005;31:53-6.
67. Ercan E, Dalli M, Dülgergil C. In vitro assessment of the effectiveness of chlorhexidine gel and calcium hydroxide paste with chlorhexidine against *Enterococcus faecalis* and *Candida albicans*. *Oral Surgery, Oral Medicine, Oral Pathology, Oral Radiology, and Endodontics.* 2006;102:27-31.
68. de Souza Filho F, Soares Ade J, Vianna ME, Zaia AA, Ferraz CC, Gomes BP. Antimicrobial effect and pH of chlorhexidine gel and calcium hydroxide alone and associated with other materials. *Brazilian Dental Journal.* 2008;19:28-33.
69. Al-Nazhan S, Al-Obaida M. Effectiveness of a 2% chlorhexidine solution mixed with calcium hydroxide against *Candida albicans*. *Australian Endodontic Journal.* 2008;(34):133-5.
70. Turk B, Sen B, Ozturk T. In vitro antimicrobial activity of calcium hydroxide mixed with different vehicles against *Enterococcus faecalis* and *Candida albicans*. *Oral Surgery, Oral Medicine, Oral Pathology, Oral Radiology, and Endodontics.* 2009;108:297-301.
71. Sinha N, Patil S, Dodwad P, Patil A, Singh B. Evaluation of the antimicrobial efficacy of calcium hydroxide paste, chlorhexidine gel, and a combination of both as intracanal medicament: an in vivo comparative study. *Journal of Conservative Dentistry : JCD.* 2013;(16):65-70.
72. Gomes B, Vianna M, Sena N. In vitro evaluation of the antimicrobial activity of calcium hydroxide combined with chlorhexidine gel used as intracanal medicament. *Oral Surgery, Oral Medicine, Oral Pathology, Oral Radiology, and Endodontology.* 2006;102:544-50.
73. Siqueira J, Roças I, Lopes H. Elimination of *Candida albicans* infection of the radicular dentin by intracanal medications. *Journal of Endodontics.* 2003;29:501-4.
74. Gomes BPFA, Sato E, Ferraz CCR, Teixeira FB, Zaia AA, Souza-Filho FJ. Evaluation of time required for recontamination of coronally sealed canals medicated with calcium hydroxide and chlorhexidine. *Int Endod J.* sept 2003;36(9):604-9.
75. de Oliveira DP, de Almeida Gomes BPF, Augusto Zaia A, de Souza-Filho FJ, Cezar Randi Ferraz C. In Vitro Assessment of a Gel Base Containing 2% Chlorhexidine as a Sodium Perborate's Vehicle for Intracoronary Bleaching of Discolored Teeth. *Journal of Endodontics.* juill 2006;32(7):672-4.

76. Oliveira DP, Gomes BPFA, Zaia AA, Souza-Filho FJ, Ferraz CCR. Ex vivo antimicrobial activity of several bleaching agents used during the walking bleach technique. *Int Endod J.* déc 2008;41(12):1054-8.
77. de Oliveira DP, Teixeira ECN, Ferraz CCR, Teixeira FB. Effect of intracoronal bleaching agents on dentin microhardness. *J Endod.* avr 2007;33(4):460-2.
78. Bernardi A, Teixeira C. The properties of chlorhexidine and undesired effects of its use in endodontics. *Quintessence international.* 2015;46(7):575-82.
79. Williamson AE, Cardon JW, Drake DR. Antimicrobial Susceptibility of Monoculture Biofilms of a Clinical Isolate of *Enterococcus faecalis*. *Journal of Endodontics.* janv 2009;35(1):95-7.
80. Shen Y, Stojicic S, Qian W, Olsen I, Haapasalo M. The Synergistic Antimicrobial Effect by Mechanical Agitation and Two Chlorhexidine Preparations on Biofilm Bacteria. *Journal of Endodontics.* janv 2010;36(1):100-4.
81. Shen Y, Stojicic S, Haapasalo M. Antimicrobial Efficacy of Chlorhexidine against Bacteria in Biofilms at Different Stages of Development. *Journal of Endodontics.* mai 2011;37(5):657-61.
82. Dai L, Khechen K, Khan S, Gillen B, Loushine BA, Wimmer CE, et al. The Effect of QMix, an Experimental Antibacterial Root Canal Irrigant, on Removal of Canal Wall Smear Layer and Debris. *Journal of Endodontics.* janv 2011;37(1):80-4.
83. Ma J, Wang Z, Shen Y, Haapasalo M. A New Noninvasive Model to Study the Effectiveness of Dentin Disinfection by Using Confocal Laser Scanning Microscopy. *Journal of Endodontics.* oct 2011;37(10):1380-5.
84. Siqueira JF, da Silva CH, Cerqueira M das D, Lopes HP, de Uzeda M. Effectiveness of four chemical solutions in eliminating *Bacillus subtilis* spores on gutta-percha cones. *Endod Dent Traumatol.* juin 1998;14(3):124-6.
85. Gomes BPF de A, Vianna ME, Matsumoto CU, Rossi V de P e S, Zaia AA, Ferraz CCR, et al. Disinfection of gutta-percha cones with chlorhexidine and sodium hypochlorite. *Oral Surg Oral Med Oral Pathol Oral Radiol Endod.* oct 2005;100(4):512-7.
86. Gomes BPFA, Berber VB, Montagner F, Sena NT, Zaia AA, Ferraz CCR, et al. Residual effects and surface alterations in disinfected gutta-percha and Resilon cones. *J Endod.* août 2007;33(8):948-51.
87. Valois CRA, Silva LP, Azevedo RB. Effects of 2% chlorhexidine and 5.25% sodium hypochlorite on gutta-percha cones studied by atomic force microscopy. *Int Endod J.* juill 2005;38(7):425-9.
88. Prado M, Gusman H, Gomes BPFA, Simão RA. Effect of disinfectant solutions on gutta-percha and resilon cones. *Microsc Res Tech.* juin 2012;75(6):791-5.
89. Prado M, Gusman H, Gomes BPFA, Simão RA. The importance of final rinse after disinfection of gutta-percha and Resilon cones. *Oral Surg Oral Med Oral Pathol Oral Radiol Endod.* juin 2011;111(6):e21-24.
90. Turk T, Kaval ME, Sarikanat M, Hülsmann M. Effect of final irrigation procedures on fracture resistance of root filled teeth: an ex vivo study. *International Endodontic Journal.* 1 août 2017;50(8):799-804.

91. Kalyan K, Vinay C, Arunbhupathi, Uloopi K. Preclinical Evaluation and Clinical Trial of Chlorhexidine Polymer Scaffold for Vital Pulp Therapy. *J Clin Pediatr Dent.* 2019;43(2):109-15.
92. Kist S, Kollmuss M, Jung J. Comparison of ozone gas and sodium hypochlorite/chlorhexidine two-visit disinfection protocols in treating apical periodontitis: an randomized controlled clinical trial. *Clin Oral Investig.* 2017;21:995-1005.
93. Barbosa-Ribeiro M, Arruda-Vasconcelos R, De-Jesus-Soares A. Effectiveness of calcium hydroxide-based intracanal medication on infectious/inflammatory contents in teeth with post-treatment apical periodontitis. *Clinical Oral Investigations.* 2018;23(6):2759-66.
94. Donyavi Z, Ghahari P, Esmailzadeh M. Antibacterial efficacy of calcium hydroxide and chlorhexidine mixture for treatment of teeth with primary endodontic lesions: a randomized clinical trial. *Iranian Endodontic Journal.* 2016;11(4):255-60.
95. Menakaya I, Oderinu O, Adegbulugbe I. Incidence of postoperative pain after use of calcium hydroxide mixed with normal saline or 0.2% chlorhexidine digluconate as intracanal medicament in the treatment of apical periodontitis. *Saudi Dental Journal.* 2015;27(4):187-93.
96. Arruda MEF, Neves MAS, Diogenes A, Mdala I, Guilherme BPS, Siqueira JF, et al. Infection Control in Teeth with Apical Periodontitis Using a Triple Antibiotic Solution or Calcium Hydroxide with Chlorhexidine: A Randomized Clinical Trial. *J Endod.* oct 2018;44(10):1474-9.
97. Miçoğulları Kurt S, Çalışkan MK. Efficacy of chlorhexidine as a final irrigant in one-visit root canal treatment: a prospective comparative study. *International Endodontic Journal.* 2018;51:1069-76.
98. Erdem Hepsenoglu Y, Eyuboglu TF, Özcan M. Postoperative Pain Intensity after Single- versus Two-visit Nonsurgical Endodontic Retreatment: A Randomized Clinical Trial. *Journal of Endodontics.* 1 sept 2018;44(9):1339-46.
99. Riaz A, Maxood A, Abdullah S, Saba K, Din SU, Zahid S. Comparison Of Two Intracanal Medicaments In Resolution Of Apical Radiolucency. *J Ayub Med Coll Abbottabad.* sept 2018;30(3):320-4.
100. Menakaya Ifeoma N, Adegbulugbe Ilemobade C, Oderinu Olabisi H, Shaba Olufemi P. The Efficacy of Calcium Hydroxide Powder mixed with 0.2% Chlorhexidine Digluconate or mixed with Normal Saline as Intracanal Medicament in the Treatment of Apical Periodontitis. *The Journal of Contemporary Dental Practice.* août 2015;16(8):657-64.
101. Da Silva E, Monteiro M, Belladonna F. Postoperative pain after foraminal instrumentation with a reciprocating system and different irrigating solutions. *Brazilian Dental Journal.* 2015;26(3):216-21.
102. Bansal S, Tewari S, Tewari S, Sangwan P. The effect of endodontic treatment using different intracanal medicaments on periodontal attachment level in concurrent endodontic-periodontal lesions : a randomized controlled trial. *Journal of Conservative Dentistry : JCD.* 2018;21:413-8.
103. Zandi H, Kristoffersen AK, Ørstavik D, Rôças IN, Siqueira JF, Enersen M. Microbial Analysis of Endodontic Infections in Root-filled Teeth with Apical Periodontitis before and after Irrigation Using Pyrosequencing. *Journal of Endodontics.* 1 mars 2018;44(3):372-8.

104. Roças I, Provenzano J, Neves MAS. Disinfecting Effects of Rotary Instrumentation with Either 2.5% Sodium Hypochlorite or 2% Chlorhexidine as the Main Irrigant: A Randomized Clinical Study. *Journal of Endodontics*. 2016;42(6):943-7.
105. Marinho ACS, Martinho FC, Leite FRM, Nascimento GG, Gomes BPFA. Proinflammatory Activity of Primarily Infected Endodontic Content against Macrophages after Different Phases of the Root Canal Therapy. *Journal of Endodontics*. 2015;41(6):817-23.
106. Paikkatt J, Aslam S, Sreedharan S. Efficacy of various intracanal medicaments against aerobic and facultative anaerobic microorganism found in human primary teeth with necrotic pulp : A randomized clinical trial. *J Indian Soc Pedod Prev Dent*. 2018;36:268-72.
107. Silva L, Romualdo P, Silva R. Antibacterial Effect of Calcium Hydroxide With or Without Chlorhexidine as Intracanal Dressing in Primary Teeth With Apical Periodontitis. *Pediatr Dent*. 2017;39(1):28-33.
108. Özdemir MB, Karataş E, Albayrak M, Bayır Y. Effect of intracanal medicaments on matrix metalloproteinase-9 and vasoactive intestinal peptide secretion in periapical lesions of re-treated canals: a randomized controlled clinical study. *Clin Oral Investig*. févr 2019;23(2):921-8.
109. Ferreira N, Martinho F, Cardoso F. Microbiological profile resistant to different intracanal medications in primary endodontic infections. *Journal of Endodontics*. 2015;41(6):824-30.
110. Martinho F, Nascimento G, Leite F. Clinical influence of different intracanal medications on Th1-type and Th2-type cytokine responses in apical periodontitis. *Journal of Endodontics*. 2015;41(2):169-75.
111. Karim K, Kumar K, Naz S. Usage of 2% Chlorhexidine as Final Rinse of the Root Canal to Control the Post-Operative Pain in Single-Visit Endodontic Treatment. *Pakistan Oral & Dental Journal*. 31 déc 2016;36(4):645-9.
112. Gotler M, Bar-Gil B, Ashkenazi M. Postoperative pain after root canal treatment: a prospective cohort study. *International Endodontic Journal*. 2012;
113. Sadaf D, Ahmad M. Factors associated with postoperative pain in endodontic therapy. 2014;10:243-7.
114. Ertan T, Şahinkesen G, Tunca Y. Evaluation of postoperative pain in root canal treatment. *Agri*. 2010;22:159-64.
115. Salma J. A study of post obturation pain following single visit root canal treatment. *Chatt Maa Shi Hosp Med Coll*. 2013;12:16-9.
116. ElMubarak A, Abu-Bakr N, Ibrahim Y. Postoperative pain in multiple visit and single visit root canal treatment. *Journal of Endodontics*. 2018;51:1069-76.
117. Ørstavik D, Kerekes K, Eriksen H. The periapical index: a scoring system for radiographic assessment of apical periodontitis. *Dent Traumatol*. 1986;(2):20-34.
118. Siqueira J, Rôças I. Exploiting molecular methods to explore endodontic infections: part 1-current molecular technologies for microbiological diagnosis. *Journal of Endodontics*. 2005;31:411-23.

119. Peters L, van Winkelhoff A, Buijs J. Effects of instrumentation, irrigation and dressing with calcium hydroxide on infection in pulpless teeth with periapical bone lesions. *International Endodontic Journal*. 2002;(35):13-21.
120. Buck R, Cai J, Eleazer P, Staat R. Detoxification of endotoxin by endodontic irrigants and calcium hydroxide. *Journal of Endodontics*. 2001;27(5):325-7.

Vu, Le Président du Jury,

Date, Signature :

Vu, la Directrice de l'UFR des Sciences Odontologiques

Date, Signature :

Vu, le Président de l'Université de Bordeaux,

Date, Signature :

Titre : L'utilisation de la chlorhexidine en endodontie : revue systématique des études cliniques

Résumé : La chlorhexidine est un antiseptique largement utilisé en odontologie, particulièrement en parodontologie et implantologie. Dans le domaine de l'endodontie, l'hypochlorite de sodium et l'hydroxyde de calcium sont respectivement la solution d'irrigation et la médication intracanal de référence. De nombreuses études *in vitro* et un nombre plus restreint d'études cliniques ont objectivé l'effet antimicrobien à large spectre et la rémanence de la chlorhexidine, deux propriétés intéressantes de cette substance. Toutefois, son absence d'action solvante sur les tissus organiques ne permet pas d'en faire une solution de substitution à l'hypochlorite de sodium ; et les preuves scientifiques actuelles ne justifient pas sa substitution à l'hydroxyde de calcium pour une médication temporaire intracanal. Cette revue de la littérature regroupe des études cliniques, publiées de 2015 à 2019, et comparant la chlorhexidine à l'hypochlorite de sodium ou l'hydroxyde de calcium dans des cas de traitements endodontiques initiaux ou de retraitements endodontiques, en une ou plusieurs séances, sur des dents permanentes majoritairement.

Mots clés : Chlorhexidine, endodontie, études cliniques

Title : The use of chlorhexidine in endodontics : a systematic review of clinical trials

Abstract : Chlorhexidine is a widely used antiseptic in odontology, particularly in periodontology and implantology. In endodontics, sodium hypochlorite and calcium hydroxide are the main irrigant and intracanal dressing, respectively. Several *in vitro* studies and fewer clinical studies showed the broad-spectrum antimicrobial effect and the substantivity of chlorhexidine, two interesting properties of this substance. Nevertheless, because of its inability to dissolve organic tissue, it can not replace sodium hypochlorite ; and there is no current scientific evidence justifying its superiority to calcium hydroxide for an intracanal dressing use. This systematic review include clinical studies, published between 2015 and 2019, and comparing chlorhexidine to sodium hypochlorite or calcium hydroxide in one or two-visit root canal treatments or retreatments, mostly in permanent teeth.

Keywords : Chlorhexidine, endodontics, clinical trials
