



HAL
open science

Les facteurs influençant le recouvrement des récessions parodontales dans les chirurgies muco-gingivales

Iris Charleux

► **To cite this version:**

Iris Charleux. Les facteurs influençant le recouvrement des récessions parodontales dans les chirurgies muco-gingivales. Sciences du Vivant [q-bio]. 2019. dumas-02498722

HAL Id: dumas-02498722

<https://dumas.ccsd.cnrs.fr/dumas-02498722>

Submitted on 4 Mar 2020

HAL is a multi-disciplinary open access archive for the deposit and dissemination of scientific research documents, whether they are published or not. The documents may come from teaching and research institutions in France or abroad, or from public or private research centers.

L'archive ouverte pluridisciplinaire **HAL**, est destinée au dépôt et à la diffusion de documents scientifiques de niveau recherche, publiés ou non, émanant des établissements d'enseignement et de recherche français ou étrangers, des laboratoires publics ou privés.



Distributed under a Creative Commons Attribution - NonCommercial - NoDerivatives 4.0 International License



UNIVERSITÉ
PARIS
DESCARTES

MEMBRE DE

U-S-PC
Université Sorbonne
Paris Cité

AVERTISSEMENT

Cette thèse d'exercice est le fruit d'un travail approuvé par le jury de soutenance et réalisé dans le but d'obtenir le diplôme d'État de docteur en chirurgie dentaire. Ce document est mis à disposition de l'ensemble de la communauté universitaire élargie.

Il est soumis à la propriété intellectuelle de l'auteur. Ceci implique une obligation de citation et de référencement lors de l'utilisation de ce document.

D'autre part, toute contrefaçon, plagiat, reproduction illicite encourt toute poursuite pénale.

Code de la Propriété Intellectuelle. Articles L 122.4

Code de la Propriété Intellectuelle. Articles L 335.2 - L 335.10



UNIVERSITÉ
PARIS
DESCARTES

MEMBRE DE

U-PC
Université Sorbonne
Paris Cité

UNIVERSITÉ PARIS DESCARTES

FACULTÉ DE CHIRURGIE DENTAIRE

Année 2019

N° 059

THÈSE

POUR LE DIPLÔME D'ÉTAT DE DOCTEUR EN CHIRURGIE DENTAIRE

Présentée et soutenue publiquement le : 17 septembre 2019

Par

Iris CHARLEUX

Les facteurs influençant le recouvrement des récessions parodontales dans les chirurgies muco-gingivales

Dirigée par M. le Docteur Adrian Brun

JURY

Mme le Professeur Marie-Laure Colombier

Président

Mme le Docteur Céline Gaucher

Assesseur

M. le Docteur Jean-Claude Tavernier

Assesseur

M. le Docteur Adrian Brun

Assesseur

M. le Docteur Romain Royer

Invité



Tableau des enseignants de la Faculté

DÉPARTEMENTS	DISCIPLINES	PROFESSEURS DES UNIVERSITÉS	MAÎTRES DE CONFÉRENCES
1. DÉVELOPPEMENT, CROISSANCE ET PRÉVENTION	ODONTOLOGIE PÉDIATRIQUE	Mme DAVIT-BÉAL Mme DURSUN Mme VITAL	M. COURSON Mme JEGAT Mme SMAIL-FAUGERON Mme VANDERZWALM
	ORTHOPÉDIE DENTO-FACIALE		Mme BENAHMED M. DUNGLAS Mme KAMOUN Mme LE NORCY
	PRÉVENTION, ÉPIDÉMIOLOGIE, ÉCONOMIE DE LA SANTÉ ET ODONTOLOGIE LÉGALE	Mme FOLLIGUET M. PIRNAY	Mme GERMA M. TAVERNIER
2. CHIRURGIE ORALE, PARODONTOLOGIE, BIOLOGIE ORALE	PARODONTOLOGIE	Mme COLOMBIER Mme GOSSET	M. BIOSSE DUPLAN M. GUEZ
	CHIRURGIE ORALE	M. MAMAN Mme RADOI	Mme EJEIL M. GAULTIER M. HADIDA M. MOREAU M. NGUYEN
	BIOLOGIE ORALE	Mme CHAUSSAIN M. GOGLY Mme SÉGUIER Mme POLIARD	M. ARRETO Mme BARDET (MCF) Mme CHARDIN M. FERRE M. LE MAY
3. RÉHABILITATION ORALE	DENTISTERIE RESTAURATRICE ENDODONTIE	Mme BOUKPESSI Mme CHEMLA	Mme BERÈS Mme BESNAULT M. BONTE Mme COLLIGNON M. DECUP Mme GAUCHER
	PROTHÈSES		M. CHEYLAN M. DAAS M. DOT M. EID Mme FOUILLOUX-PATEY Mme GORIN M. RENAULT M. RIGNON-BRET M. TIRLET M. TRAMBA Mme WULFMAN
	FONCTION-DYSFONCTION, IMAGERIE, BIOMATÉRIEAUX	M. SALMON	M. ATTAL Mme BENBELAID Mme BENOÎT A LA GUILLAUME (MCF) M. BOUTER M. CHARRIER M. CHERRUAU M. FLEITER Mme FRON CHABOUIS Mme MANGIONE Mme TILOTTA
	PROFESSEURS ÉMÉRITES	M. BÉRENHOLC Mme BRION M. LASFARGUES M. LAUTROU M. LEVY	M. PELLAT M. PIERRISNARD M. SAFFAR Mme WOLIKOW

Mise à jour le 23 avril 2019

Remerciements

À Mme le Professeur Marie-Laure Colombier

Docteur en Chirurgie dentaire

Docteur de l'Université Paris Descartes

Habilitée à Diriger des Recherches

Professeur des Universités, Faculté de Chirurgie dentaire Paris Descartes

Praticien Hospitalier, Assistance Publique-Hôpitaux de Paris

Qui me fait l'honneur de présider le jury de cette thèse d'exercice.
Merci de la grande qualité de vos enseignements et de m'avoir transmis la passion de cette discipline dès les premières années.
Veuillez trouver ici le témoignage de ma sincère reconnaissance et de mon profond respect.

À Mme le Docteur Céline Gaucher

Docteur en Chirurgie dentaire

Docteur de l'Université Paris Descartes

Maître de Conférences des Universités, Faculté de Chirurgie dentaire Paris Descartes

Praticien Hospitalier, Assistance Publique-Hôpitaux de Paris

Qui me fait l'honneur de participer au jury de cette thèse. Merci de m'avoir transmis vos connaissances avec passion et pédagogie tout au long de mes études. Merci également pour votre écoute et votre bienveillance. Veuillez trouver ici le témoignage de ma sincère reconnaissance et de mon profond respect.

À M. le Docteur Jean-Claude Tavernier

Docteur en Chirurgie dentaire

Docteur de l'Université Paris Descartes

Docteur en Sciences odontologiques

Maître de Conférences des Universités, Faculté de Chirurgie dentaire Paris Descartes

Praticien Hospitalier, Assistance Publique-Hôpitaux de Paris

Chevalier de l'ordre national du mérite

Officier de l'ordre des palmes académiques

Merci de m'avoir fait l'honneur de participer à ce jury. Merci pour votre gentillesse et votre bienveillance envers chaque étudiant. Merci de m'avoir fait découvrir le monde des professionnels de santé des armées. Veuillez trouver ici le témoignage de mon plus grand respect.

À M. le Docteur Adrian Brun

Docteur en Chirurgie dentaire

Assistant Hospitalo-Universitaire, Faculté de Chirurgie dentaire Paris Descartes

Qui me fait l'honneur de diriger cette thèse. Merci de m'avoir soutenue et aidée dans cette réalisation, ainsi que pour votre disponibilité tout au long de ce travail. Merci de m'avoir transmis votre passion et renforcé l'envie de me spécialiser dans cette discipline.

À M. le Docteur Romain Royer

Docteur en Chirurgie dentaire

Qui me fait l'honneur d'avoir accepté de co-diriger cette thèse et d'avoir été d'une grande disponibilité tout au long de ce travail. Merci de m'avoir autant appris tout au long de mes études et de m'avoir donné l'envie de me spécialiser dans cette discipline.

Table des matières

INTRODUCTION	3
1 : GENERALITES	5
1.1 EVOLUTION DES CLASSIFICATIONS DES RECESSIONS PARODONTALES.....	5
1.1.1. <i>Classification de Miller (1985)</i>	5
1.1.2. <i>Classification de CAIRO et al. (2011)</i>	6
1.1.3. <i>Classification de CHICAGO (2017)</i>	7
1.2 FACTEURS ETIOLOGIQUES DES RECESSIONS PARODONTALES	8
1.2.1 <i>Facteurs prédisposants</i>	8
1.2.2 <i>Facteurs déclenchants</i>	10
1.2.3 <i>Facteurs aggravants</i>	11
1.3. DIFFERENTES TECHNIQUES DE RECOUVREMENT DES RECESSIONS PARODONTALES	12
1.3.1 <i>Grefe épithélio-conjonctive de recouvrement</i>	12
1.3.2 <i>Lambeaux déplacés</i>	13
1.3.3 <i>La greffe de conjonctif enfoui</i>	18
1.4 RECOUVREMENT ET INGENIERIE TISSULAIRE	21
1.4.1 <i>Dérivés de la matrice amélaire (DMA)</i>	21
1.4.2 <i>Matrice dermique acellulaire et matrices collagéniques</i>	22
1.4.3 <i>Dérivés plaquettaires</i>	25
1.5 QUAND TRAITER ?.....	25
2 : FACTEURS INFLUENÇANT LA REUSSITE DU RECOUVREMENT	27
2.1. FACTEURS ANATOMIQUES A EVALUER EN PRE-OPERATOIRE	27
2.1.1. <i>Recouvrement espéré en fonction de l'anatomie de la récession</i>	27
2.1.2. <i>Quelle influence ont les lésions cervicales d'usure ou lésions carieuses sur le potentiel de recouvrement ?</i>	28
2.2. CHOIX DE LA TECHNIQUE PER-OPERATOIRE	30
2.2.1 <i>Le choix des instruments chirurgicaux ou microchirurgicaux</i>	30
2.2.2 <i>Caractéristiques du lambeau</i>	31
2.2.3 <i>Quel traitement de surface radulaire adopter ?</i>	32
2.2.4 <i>Quels sont les intérêts de l'apport d'un greffon de conjonctif enfoui lors des chirurgies de recouvrement ?</i>	33
2.2.5 <i>Caractéristiques du greffon</i>	35
2.2.6 <i>Où situer la position post-opératoire de la gencive marginale et quelles sutures adopter ?</i>	36

2.2.7	<i>Quels sont les effets de la membrane PRF sur le traitement des récessions parodontales ?</i>	40
2.2.8	<i>L'Emdogain® : les résultats obtenus sont-ils à la hauteur du coût financier ?</i>	41
2.2.9	<i>Matrices collagéniques et matrices dermiques acellulaires</i>	42
2.3	CRITERES DE REUSSITE POST OPERATOIRES	46
2.3.1	<i>L'importance du suivi post opératoire</i>	46
2.3.2	<i>L'utilisation d'un greffon conjonctif améliore-t-il la longévité du traitement ?</i>	46
	DISCUSSION ET CONCLUSION	48
	BIBLIOGRAPHIE	50
	TABLE DES FIGURES	54
	TABLE DES TABLEAUX	56
	ANNEXES	57

Introduction

Motif important de consultation en parodontologie, les récessions parodontales occupent une place particulière au sein de cette discipline. Touchant 88 % de la population âgée de plus de 65 ans et 50 % de la population des 18-64 ans¹, elles peuvent dégrader la qualité de vie et engendrer une inquiétude chez de nombreux patients.

Défini comme un déplacement de la gencive marginale apicalement à la jonction amélo-cémentaire par l'American Academy of Periodontology en 1992², le terme de récession parodontale est actuellement privilégié par rapport à celui de récession gingivale puisque, parallèlement à la gencive, on constate une résorption osseuse, une destruction du desmodonte et une atteinte du cément. Ce n'est cependant pas le choix fait par la littérature, qui parle plus volontairement de récessions gingivales. Si celles-ci sont présentes chez des patients à haut ou faible niveau d'hygiène orale, des facteurs anatomiques, génétiques et environnementaux influencent la susceptibilité de leur survenue. Il sera donc primordial d'identifier leurs étiologies avant d'envisager de les traiter. De plus, ces récessions sont souvent associées à des gênes esthétiques, des hypersensibilités dentinaires ou des lésions cervicales carieuses ou non carieuses et peuvent présenter un motif de consultation à part entière.

Depuis les premières greffes épithélio-conjonctives il y a 53 ans, on sait aujourd'hui répondre à l'objectif thérapeutique de renforcer et de recouvrir. Une multitude de techniques se sont développées et désormais un panel thérapeutique est à notre disposition, qui permet la personnalisation du traitement en fonction de la situation clinique.

Nous nous sommes alors posé la question de savoir, lorsque la décision de traiter est prise, quels étaient les facteurs influençant la réussite du traitement de recouvrement radiculaire ?

Cette thèse sera développée à partir d'études récentes à haut niveau de preuve (études cliniques randomisées, études systématiques de la littérature et méta-analyses). Elle se concentrera sur les facteurs pré, per et post opératoires influençant la réussite du recouvrement radiculaire. Les facteurs relatifs au patient, qui pourraient être à eux seuls l'objet d'une thèse, ne seront pas développés ici,

¹ Kassab et Cohen, « The etiology and prevalence of gingival recession ».

² American academy of periodontology, *Glossary of periodontal terms*.

mais il est admis que les patients fumeurs, ayant un brossage traumatique ou présentant certaines maladies systémiques sont plus à risque d'échec de leur thérapeutique chirurgicale.

1 : Généralités

1.1 Evolution des classifications des récessions parodontales

Les classifications sont communément utilisées pour faciliter la compréhension d'une pathologie, communiquer entre confrères et consœurs, catégoriser des défauts, prévoir le pronostic des traitements... La classification de Miller (1985) est encore la plus largement utilisée malgré l'arrivée de classifications plus récentes comme celle de Cairo (2011).

1.1.1. Classification de Miller (1985)

Elle est fondée sur l'évaluation de la morphologie du tissu parodontal lésé et permet d'anticiper le recouvrement radiculaire possible lors d'une intervention. Elle contient 4 catégories :

- Classe I : récessions gingivales larges ou étroites n'atteignant pas la jonction muco-gingivale, 100 % de recouvrement sont possibles
- Classe II : récessions gingivales larges ou étroites atteignant ou dépassant la jonction muco-gingivale, sans perte des tissus parodontaux interproximaux, 100 % de recouvrement sont possibles.
- Classe III : récessions gingivales atteignant ou dépassant la jonction muco-gingivale, avec perte des tissus parodontaux interproximaux, ou avec malposition, le recouvrement ne sera que partiel. De récentes études ont montré que 100 % de recouvrement sont possibles dans de rares cas³
- Classe IV : récessions gingivales atteignant la jonction muco-gingivale, avec perte des tissus parodontaux interproximaux, et avec malpositions, le pronostic de recouvrement est mauvais.

Cette classification bien qu'elle soit très pratique présente quelques limites : les récessions palatines ne sont pas mentionnées, les classes III et IV peuvent être démarquées s'il y a une dent adjacente mais la classification ne nous permet pas de les délimiter en cas d'absence d'une dent adjacente. Si l'on considère qu'il y a toujours une collerette de tissu kératinisé autour d'une récession⁴, on ne peut pas

³ Aroca et al., « Treatment of class III multiple gingival recessions : a randomized-clinical trial : multiple class III recessions treatment ».

⁴ Pini-Prato, « The Miller classification of gingival recession : limits and drawbacks : classification of recessions ».

dire que l'on est au-delà de la ligne muco-gingivale ce qui viendrait à regrouper les classes I et II. Enfin, elle a été établie à l'époque pour le traitement des récessions par greffe épithélio-conjonctive et seulement sur la base de l'observation des tissus mous.⁵

1.1.2. Classification de CAIRO et al. (2011)

La Classification de CAIRO (2011) surmonte quelques limitations de la classification de MILLER (1985) comme la difficulté de différenciation des classes de Miller I et II (regroupées en RT1 dans cette classification) et la prise en compte des tissus mous et durs comme référence dans la perte parodontale interdentaire.

Elle utilise le niveau d'attache clinique interproximale comme un critère d'identification :

- RT1 (Classes I et II de Miller) = récession parodontale sans perte d'attache interproximale
- RT2 (Classe III de Miller) = récession associée à une perte d'attache interproximale inférieure ou égale à la perte d'attache au site vestibulaire
- RT3 (Classe IV de Miller) = récession associée à une perte d'attache interproximale supérieure à la perte d'attache au site vestibulaire

Il a été proposé d'ajouter l'épaisseur gingivale (GT), la hauteur de tissu kératinisé (KTW), la présence d'une jonction amélo-cémentaire détectable (A) ou indétectable (B) et la présence (+) ou l'absence (-) d'une lésion cervicale d'usure (figure 1)⁶.

Tableau 1 : Classification du phénotype gingival et des récessions parodontales

Classification des affections muco-gingivales (phénotype gingival) et récessions gingivales

	Gencive			Dent	
	Hauteur de la récession	Epaisseur gingivale	Hauteur de tissu kératinisé	JAC* (A ou B)	LCNC** (+/-)
Pas de récession					
Récession type 1					
Récession type 2					
Récession type 3					

* Jonction Amélo-Cémentaire (Classe A = détectable; Classe B = non détectable)

** Lésion Cervicale Non Carieuse (+ = profondeur > 0,5mm; - = absence de profondeur > 0,5mm)

Source : Auteure d'après Cortellini et Bissada, « Mucogingival conditions in the natural dentition: narrative review, case definitions, and diagnostic considerations », 2018.

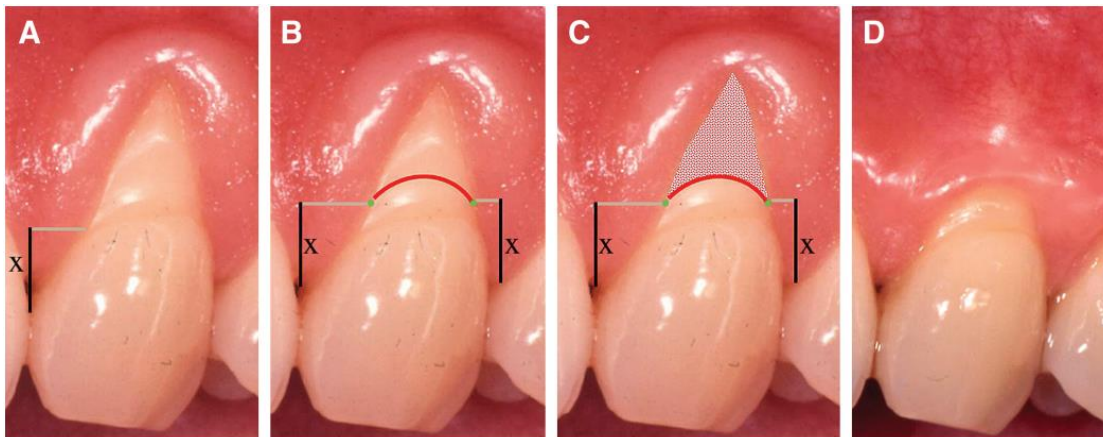
⁵ Pini-Prato.

⁶ Cortellini et Bissada, « Mucogingival conditions in the natural dentition : narrative review, case definitions, and diagnostic considerations ».

Cette classification a servi à Zucchelli⁷ pour établir une prévision de la ligne de recouvrement maximale.

Figure 1 : Prévisualisation de la ligne de recouvrement maximal

A. Situation pré opératoire : on mesure la distance idéale de la papille : du point de contact à la jonction-amélocémentaire. B : on reporte cette mesure à partir du sommet de la papille mésiale et distale. On trace un arc de cercle selon la forme de la ligne amélo-cémentaire entre les points verts (correspondants au report orthogonal de la partie la plus apicale de la mesure). C : la zone grise est ce que l'on peut espérer recouvrir. D : situation post-opératoire similaire à la prévision.



Source : Zucchelli, Testori, et De Sanctis, « Clinical and anatomical factors limiting treatment outcomes of gingival recession : a new method to predetermine the line of root coverage », 2006.

1.1.3. Classification de CHICAGO (2017)

La classification de CHICAGO (2017) reprend celle de CAIRO (2011) qui est la classification en vigueur concernant les récessions et rajoute des paramètres s'appuyant sur les propositions de Cortellini et Bissada⁸.

- a. Vestibulaire ou linguale / palatine
- b. Interproximale
- c. Sévérité : classification de CAIRO
- d. Epaisseur de gencive
- e. Hauteur de gencive
- f. Lésions érosives d'usure
- g. Demande esthétique
- h. Hypersensibilité

⁷ Zucchelli, Testori, et De Sanctis, « Clinical and anatomical factors limiting treatment outcomes of gingival recession : a new method to predetermine the line of root coverage ».

⁸ Cortellini et Bissada, « Mucogingival conditions in the natural dentition : narrative review, case definitions, and diagnostic considerations ».

De plus elle définit le biotype parodontal en trois types :

- a. Fin festonné : associé à des dents triangulaires avec une légère convexité cervicale, contacts interproximaux proches du bord libre incisif associé à une hauteur tissu kératinisé réduit, un os fin et une hauteur de gencive réduite.
- b. Epais festonné : associé à des dents étroites, gencive fibreuse épaisse, une hauteur de tissu kératinisé réduite et un feston gingival prononcé.
- c. Epais plat : associé à des dents carrées, une convexité cervicale prononcée, des points de contacts interproximaux larges (surfaces de contact) et plus apicaux, une bonne hauteur de tissu kératinisé, une gencive épaisse et un os alvéolaire épais.

1.2 Facteurs étiologiques des récessions parodontales

L'étiologie des récessions parodontales est plurifactorielle. Différents facteurs peuvent se cumuler et jouer un rôle plus ou moins important. Il n'y a encore aucun consensus précis sur les facteurs prédisposants, déclenchants ou aggravants. Nous les présenterons néanmoins en nous appuyant sur l'ouvrage « Parodontologie & dentisterie implantaire » coordonné par le Pr Philippe Bouchard⁹.

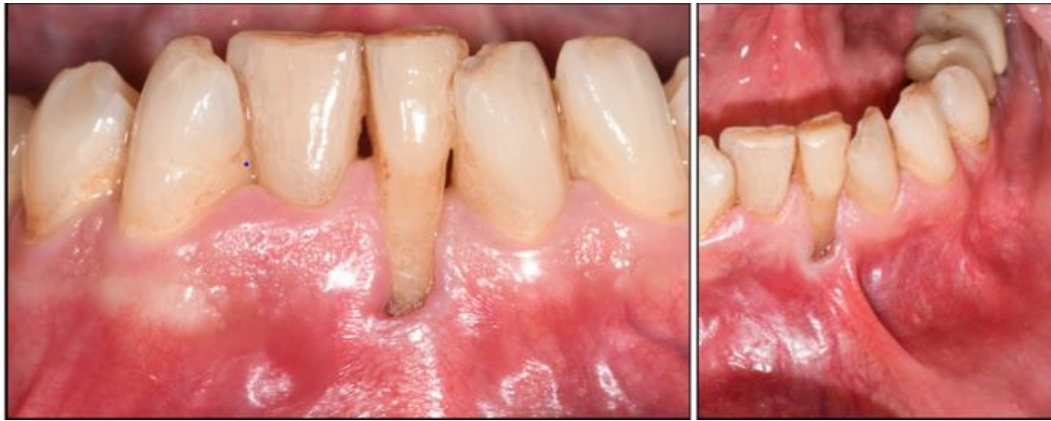1.2.1 Facteurs prédisposants

Les facteurs prédisposants sont des facteurs qui entraînent une plus grande susceptibilité aux récessions parodontales, sans qu'elles ne se développent obligatoirement. Une table osseuse, fine avec ou sans déhiscence, ou fenestration osseuse, entraîne une probabilité accrue de la sortie de la dent de l'os alvéolaire et donc d'avoir une récession parodontale par l'absence de soutien de la gencive. Les malpositions dentaires seront aussi à risque car elles limitent l'accès à l'hygiène orale et augmentent la possibilité que les racines soient en dehors de leur os de soutien ; elles sont également souvent soumises à des traumatismes occlusaux.

La présence de gencive attachée est considérée comme une notion fondamentale dans le maintien de la santé parodontale. Néanmoins, lorsque le contrôle de plaque est maîtrisé, le parodonte reste sain même s'il possède des faibles hauteurs et épaisseurs de tissu kératinisé voir une absence de celui-ci. Cependant, ces conditions réduites représentent un facteur de risque de développement de récessions parodontales, en particulier si elles sont associées à une faible profondeur de vestibule (limitant l'accès à l'hygiène orale), à la traction de brides et freins, ou à un mauvais contrôle de plaque.

⁹ Bouchard, *Parodontologie & dentisterie implantaire. Volume 2, thérapeutiques chirurgicales.*

Figure 2 : Récession parodontale en regard d'une traction frénale



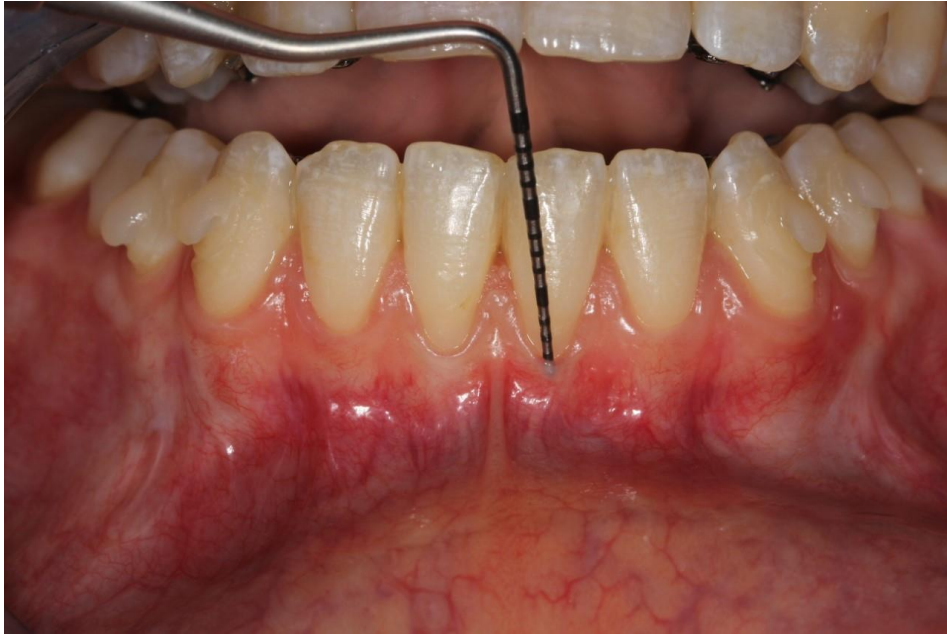
Source : Royer.

Plusieurs morphotypes de parodonte existent : la classification de Maynard et Wilson (1980), la plus communément utilisée aujourd'hui et fondée sur la morphologie du parodonte, distingue 4 types parodontaux allant de la situation la plus favorable à celle présentant le plus grand risque d'apparition d'une récession :

- type I : hauteur de tissu kératinisé suffisante (environ 3,5 mm) et parodonte épais (gencive et os alvéolaire sous-jacent).
- type II : hauteur de tissu kératinisé réduite (inférieure à 2 mm) mais l'épaisseur est normale.
- type III : hauteur de tissu kératinisé normale mais procès alvéolaire fin (racines dentaires proéminentes).
- type IV : hauteur de tissu kératinisé réduite et procès alvéolaire fin.

Les parodontes fins seront plus fragiles et leur susceptibilité de développement de récessions parodontales seront accrues. Dans un cas de biotype parodontal fin, plusieurs possibilités existent : la présence d'un os fin, la faible épaisseur de gencive, ou la faible hauteur de gencive. Alors que l'on se concentrait anciennement seulement sur la hauteur de tissu kératinisé, il est admis aujourd'hui que l'épaisseur à un rôle tout aussi important à prendre en compte. Son épaisseur peut être facilement objectivée à l'aide d'une sonde parodontale que l'on glisse dans le sulcus. Si la sonde est visible, le parodonte est fin alors que si elle ne l'est pas il est épais.

Figure 3 : Test de l'évaluation de l'épaisseur gingivale au niveau du fond du sulcus par visibilité de la sonde par transparence



Source : Royer.

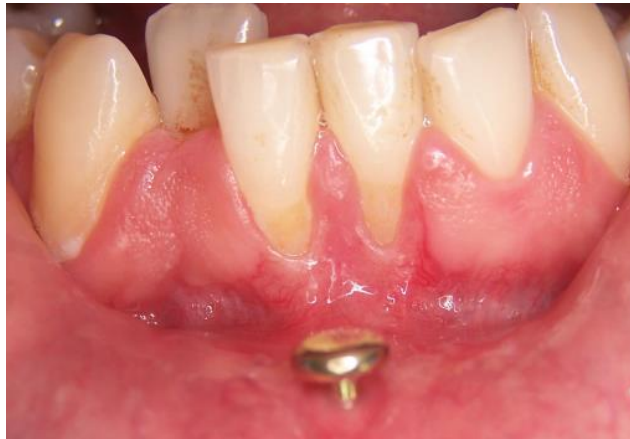1.2.2 Facteurs déclenchants

Le processus inflammatoire comme l'inflammation liée à la plaque dentaire est à l'origine des récessions parodontales, mais toute forme de traumatisme peut aussi entraîner une exposition radiculaire comme l'emploi de brosses à dent dures liée à un brossage traumatique (souvent associé à des marqueurs comme les fentes de Stillman ou bourrelets de Mc Call), les habitudes nocives (comme les piercings ou la pression répétée d'un objet comme un stylo), les crochets de prothèses, les traumatismes thermiques (nourriture glacée ou brûlante) ou chimique (vomissements, acide, cocaïne) ou encore la violation de l'espace biologique.

Les maladies parodontales sont aussi à l'origine de récessions parodontales à cause de la perte osseuse associée. Ces récessions visibles dans un premier temps seront amplifiées dans la majorité des cas suite au traitement de la parodontite par la diminution de l'œdème gingival et la réattache de la gencive au niveau osseux.

Les actes iatrogènes d'origine chirurgicale comme les extractions dentaires traumatiques ou les incisions de décharge mal situées peuvent aussi en déclencher si l'apport vasculaire est diminué ou lorsque les berges muqueuses ne sont pas replaquées correctement.

Figure 4 : Récessions parodontales type RT1 en regard d'un piercing labial



Source : Royer.

1.2.3 Facteurs aggravants

Le déplacement orthodontique n'est pas un facteur aggravant en soi, mais il le devient lorsque les forces exercées entraînent la sortie de la racine des limites de l'enveloppe osseuse et déclenche l'apparition d'une déhiscence osseuse. Les traumatismes occlusaux entraînant une inflammation permanente autour des dents concernées sont aussi des facteurs aggravants. Enfin, le tabac, en limitant l'apport vasculaire, à cause de la vasoconstriction liée à la nicotine, et en provoquant une agression thermique des tissus parodontaux est admis comme étant un facteur aggravant¹⁰.

Tableau 2 : Tableau récapitulatif des facteurs étiologiques des récessions :

Facteurs prédisposants	Facteurs déclenchants	Facteurs aggravants
<ul style="list-style-type: none"> • Absence / faible hauteur épaisseur de tissu kératinisé • Déhiscence / fenestration osseuse • Malposition dentaire • Biotype parodontal fin 	<ul style="list-style-type: none"> • Inflammation • Brossage traumatogène • Habitudes nocives • Traumatismes thermiques ou chimiques • Violation de l'espace biologique • Maladie parodontale • Acte chirurgical iatrogène 	<ul style="list-style-type: none"> • Tabac • Traumatismes occlusaux • Orthodontie

Source : Auteure, 2019.

¹⁰ Clarke, Shephard, et Hirsch, « The effects of intra-arterial epinephrine and nicotine on gingival circulation ».

1.3. Différentes techniques de recouvrement des récessions parodontales

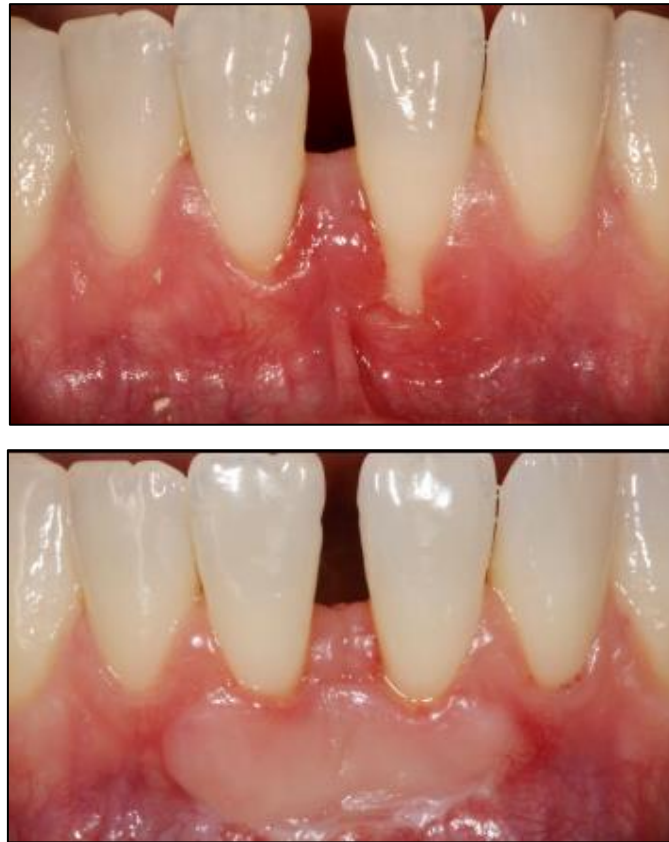
1.3.1 Greffe épithélio-conjonctive de recouvrement

La première greffe épithélio-conjonctive, anciennement appelée greffe gingivale libre, a été réalisée en 1966 et son indication première a été l'apport de tissu kératinisé. Alors que leur taux de recouvrement est limité (entre 32 et 38 % de recouvrement en moyenne) les greffes de conjonctifs enfouies permettent des résultats accrus (entre 80 et 85 % de recouvrement en moyenne), mais les greffes épithélio-conjonctives présentent néanmoins des intérêts : tout d'abord la particularité de leur cicatrisation est leur capacité de croissance coronaire qui peut progresser encore de 1 à 20 ans pendant la seconde phase de cicatrisation (aussi appelé « attache rampante »)¹¹, ce phénomène pourra améliorer le recouvrement avec le temps. Ensuite, elle trouve son indication dans la région incisive mandibulaire qui présente un environnement délicat pour le recouvrement sans tension des greffes de conjonctif enfoui (insertion haute du frein labial ou vestibule court) car elle s'immobilise parfaitement sur la symphyse à l'aide de sutures périostées et cette région ne présente pas de contraintes esthétiques car l'aspect d'une greffe épithélio-conjonctive est beaucoup moins intégré et esthétique que les greffes de conjonctif enfoui. Par rapport à la technique visant uniquement à augmenter le tissu kératinisé, le bord marginal du greffon doit être positionné plus coronairement par rapport à la jonction amélo-cémentaire.

Alors que la greffe épithélio-conjonctive permettra de gagner de la hauteur et de l'épaisseur de tissu kératinisé au niveau du site receveur, la greffe de conjonctif enfoui permettra seulement l'épaississement du site.

¹¹ Agudio et al., « Free gingival grafts to increase keratinized tissue ».

Figure 5 : Greffe épithélio-conjonctive de recouvrement réalisée sur 41 31 (photographies pré et post opératoires)



Source : Royer.

1.3.2 Lambeaux déplacés

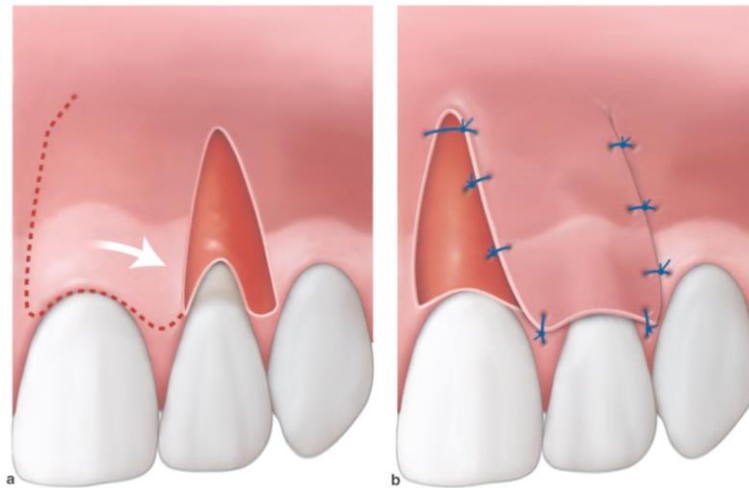
Contrairement aux greffes épithélio-conjonctives, les lambeaux déplacés sont pédiculés. L'apport vasculaire est donc préservé, diminuant le risque de nécrose. De plus, en cas de conjonctif enfoui, le greffon est protégé par recouvrement par le lambeau.

1.3.2.1 Lambeau déplacé latéralement

Il est indiqué lorsqu'un site adjacent à la récession est doté d'une bonne hauteur et épaisseur de tissu kératinisé et est réalisé par un lambeau de rotation de ce tissu kératinisé. On favorisera toujours une intervention où l'on se sert du tissu avoisinant.

Figure 6 : Schéma illustrant un lambeau déplacé latéralement.

- a) Lit receveur périosté et tracé d'incision du site donneur (ligne pointillée)
- b) Site périosté donneur mis à nu et lambeau déplacé, suturé sur la racine à découvrir

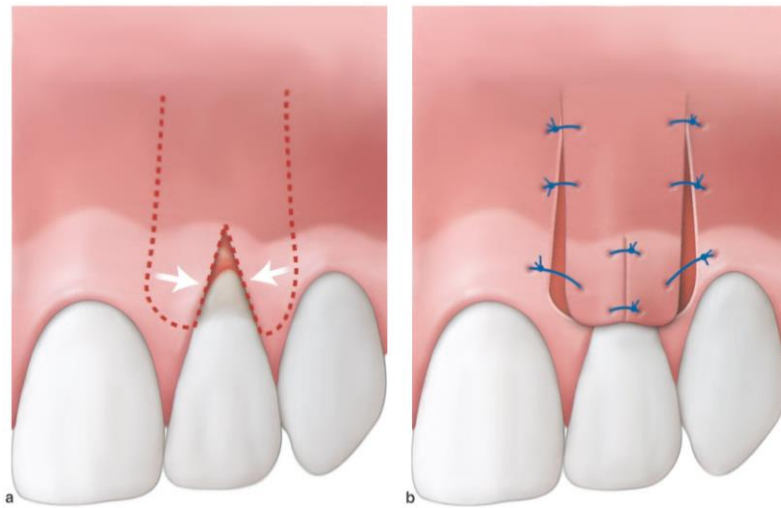


Source : Bouchard, *Parodontologie & dentisterie implantaire. Volume 2, Thérapeutiques chirurgicales*, 2015.

Une des variantes de ce lambeau déplacé latéralement est le lambeau bi-papillaire. Il consiste en un lambeau de rotation oblique de la papille adjacente à la récession. Il peut concerner plusieurs récessions et être multi papillaire. Une translation des deux papilles adjacentes à la récession compense l'étrécissement des papilles face à la largeur de la récession, on parle alors de lambeau bi-papillaire. Il est indiqué lorsque les deux papilles adjacentes sont épaisses.

Figure 7 : Schéma illustrant un lambeau bi-papillaire

- a) Tracé d'incision du lambeau (ligne pointillée)
- b) Les deux languettes pédiculées sont suturées sur la racine à recouvrir



Source : Bouchard, *Parodontologie & dentisterie implantaire. Volume 2, Thérapeutiques chirurgicales*, 2015.

1.3.2.2 Lambeau déplacé coronairement

Indication : récessions parodontales unitaires de hauteur importante (>5mm).

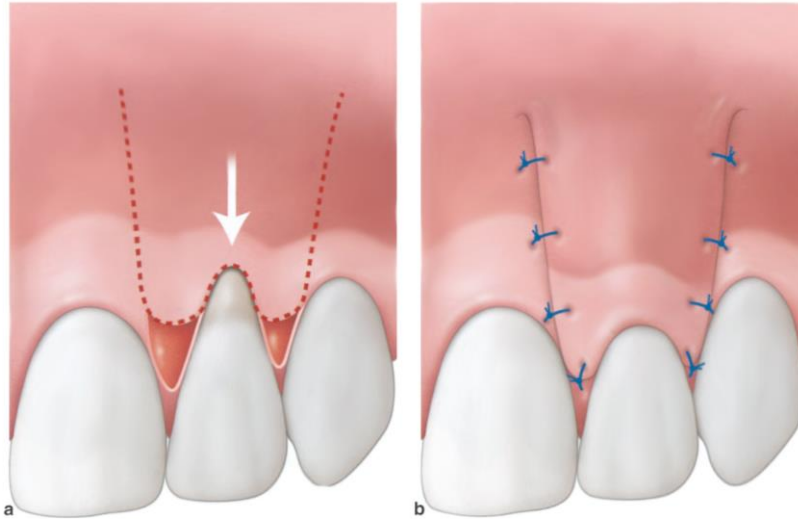
Le lambeau déplacé coronairement est la technique de référence la plus utilisée en chirurgie plastique parodontale. Il peut se réaliser avec ou sans incisions de décharges. Il faudra néanmoins faire attention à une faible hauteur de vestibule contre-indiquant cette intervention.

- Lambeau déplacé coronairement avec incisions de décharges : Les incisions de décharges, réalisées à la lame 15C, ou à l'aide de mini-lames, de part et d'autre de la récession, sont obliques et s'étendent jusqu'à la ligne muco-gingivale. La désépithélialisation des papilles sera réalisée dans ce même temps chirurgical pour la stabilisation du lambeau. Cette technique sera contre-indiquée dans la situation où l'incision de décharge sera en secteur esthétique (risque de formations chéloïdes).

Figure 8 : Schéma illustrant un lambeau déplacé coronairement avec incision de décharge

a) Tracés d'incision en épaisseur totale et partielle du site donneur (ligne pointillée). Les extrémités coronaires du lambeau redessinent homothétiquement apicalement les papilles interdentaires qui sont désépithélialisées

b) Lambeau déplacé et suturé de part et d'autre de la racine à recouvrir



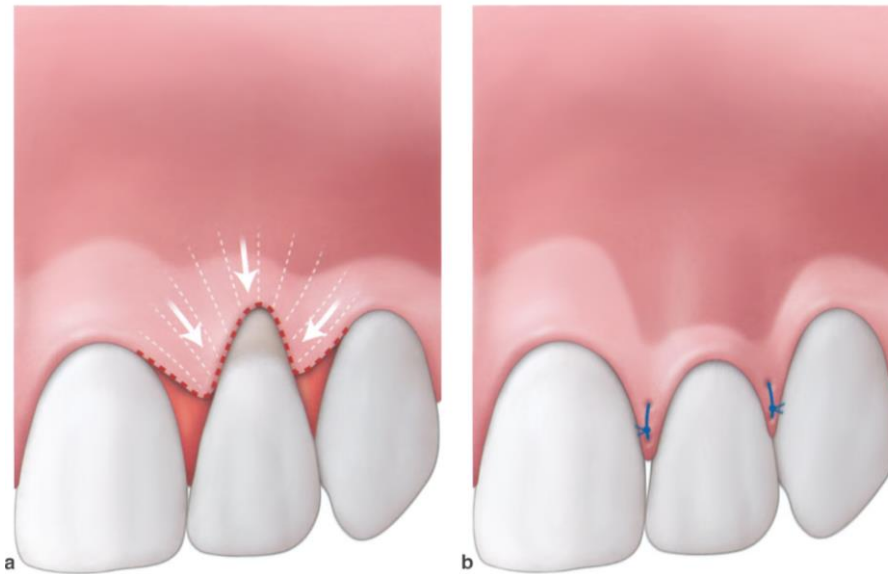
Source : Bouchard, *Parodontologie & dentisterie implantaire. Volume 2, Thérapeutiques chirurgicales*, 2015.

- Lambeau déplacé coronairement sans incision de décharge :

La tendance actuelle est de supprimer les incisions de décharge lorsque cela est possible pour éviter les inconvénients cités ci-dessus. Une récession unitaire peut être traitée ainsi mais un lambeau de grande étendue libéré de toute tension est recommandé. Cette technique permet également de réaliser le recouvrement de récessions multiples.

Figure 9 : schéma illustrant un lambeau déplacé coronairement sans incision de décharge

- a) Tracés d'incision en épaisseur totale et partielle (ligne pointillée) et libération tissulaire sous-gingivale (lignes en éventail) pour permettre le déplacement du lambeau. Les papilles sont désépithélialisées.
- b) Lambeau déplacé en direction coronaire et suturé aux papilles. Noter le déplacement de la ligne muco-gingivale qui reprendra progressivement sa place initiale, génétiquement programmée, au cours du temps.

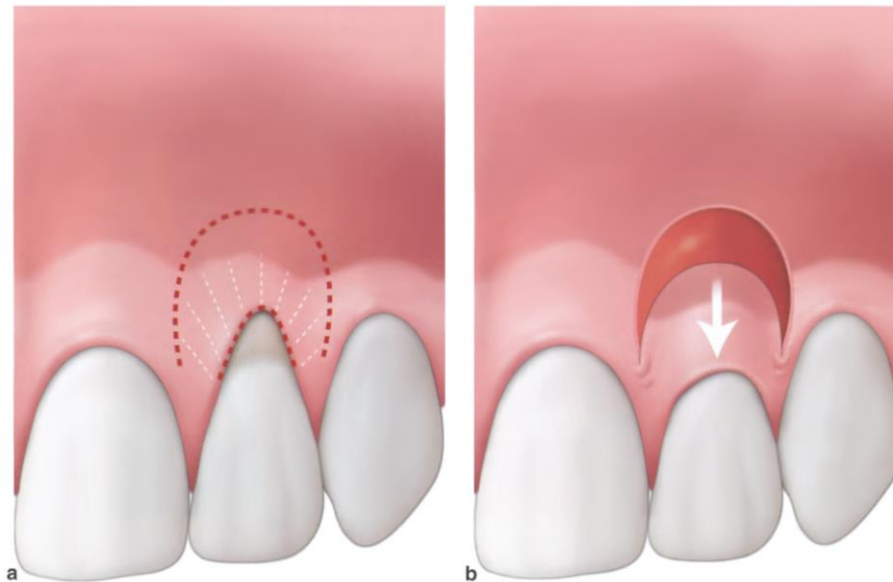


Source : Bouchard, *Parodontologie & dentisterie implantaire. Volume 2, Thérapeutiques chirurgicales*, 2015.

- Lambeau semi-lunaire : lambeau pédiculé déplacé coronairement sans incision de décharge. L'incision arciforme autour de la récession s'étend depuis le centre de la papille mésiale jusqu'au centre de la papille distale en suivant la forme de contour de la récession. C'est une intervention ne nécessitant pas de sutures mais le maintien du lambeau pendant cinq minutes et qui engendre peu de suites opératoires. Indication : récessions unitaires de classe I de Miller avec une bonne épaisseur de tissu kératinisé.

Figure 10 : Schéma illustrant un lambeau semi-lunaire

- a) Tracés d'incision (ligne pointillée) et libération tissulaire sous-gingivale en épaisseur partielle pour permettre le déplacement du lambeau (ligne en éventail)
- b) Le lambeau est déplacé en direction coronaire et n'est pas suturé. Cicatrisation par seconde intention du site donneur.



Source : Bouchard, *Parodontologie & dentisterie implantaire. Volume 2, Thérapeutiques chirurgicales*, 2015.

1.3.3 La greffe de conjonctif enfoui

La greffe de conjonctif enfoui associée à un lambeau déplacé coronairement ou à une technique de l'enveloppe ou du tunnel est aujourd'hui le gold standard dans le traitement des récessions parodontales.

Quelle que soit la technique associée, son prélèvement est l'étape clef de la chirurgie car les dimensions du greffon conditionnent en partie la qualité du résultat. Le prélèvement peut être tubérositaire ou palatin (le plus souvent) et peut être réalisé selon plusieurs techniques qui ne seront pas détaillées ici : la technique de la trappe, de l'incision simple, de la double incision ou le prélèvement d'un greffon épithélio-conjonctif qui est dans un second temps désépithérialisé.

1.3.3.1 Lambeau déplacé coronairement associé à la greffe de conjonctif enfoui

Les techniques de lambeau déplacé coronairement avec ou sans décharge sont identiques lorsqu'un greffon de tissu conjonctif est associé ou non. Le principe est son enfouissement complet sous le lambeau. Il est aujourd'hui préconisé de prélever un greffon fin (<1mm) et d'une hauteur corono-

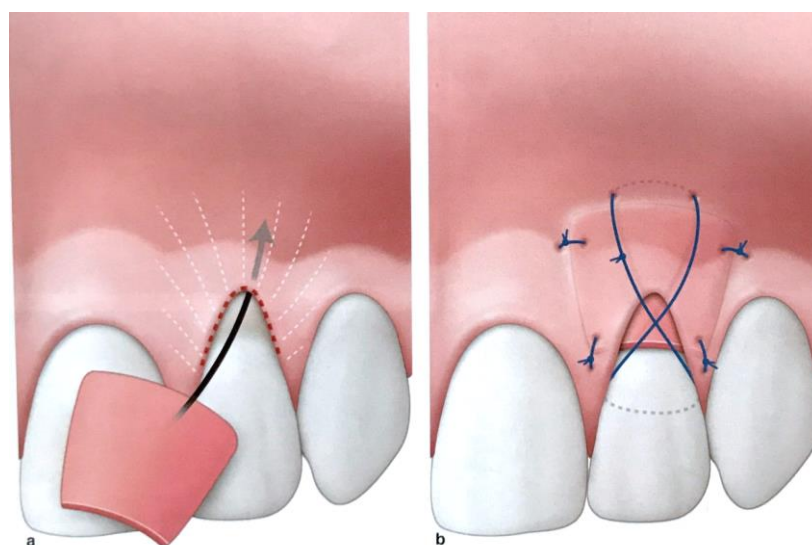
apicale égale à celle de la distance entre la jonction amélo-cémentaire et le rebord de la crête osseuse moins la hauteur préopératoire de tissu kératinisé.

1.3.3.2 Technique de l'enveloppe ou du tunnel associés à la greffe de conjonctif enfoui

- Technique de l'enveloppe : indiquée pour les récessions unitaires. Ce protocole consiste en la création d'une enveloppe circonférentielle à la récession au sein de laquelle est glissé un greffon de conjonctif. Cette technique a pour avantage d'éviter tout tracé d'incision susceptible d'engendrer des cicatrices. L'inconvénient est qu'elle est délicate et nécessite une courbe d'apprentissage car il y a un risque non négligeable de déchirement des tissus. L'enveloppe est réalisée avec une lame 15C ou des mini-lames et peut être réalisée en laissant le greffon partiellement exposé ou en le recouvrant totalement.

Figure 11 : Schéma illustrant la technique de l'enveloppe

- a) Un tracé d'incision sulculaire est pratiqué à la lame 15c ou avec une mini-lame (ligne pointillée). La lame pénètre à environ 3mm sous la gencive, s'ensuit un décollement plus profond à l'aide d'une curette (Younger-Good 7/8) et de la petite extrémité d'un décolleur (Molt D9) ou d'instruments dits de « tunnelisation » afin d'accueillir le greffon conjonctif qui est glissé dans son enveloppe sous-épithéliale
- b) Le greffon est suturé à la gencive par des points d'arrêts simples de part et d'autre de sa base et au niveau des papilles, puis plaqué à l'aide d'une suture croisée en lacet. On veillera à ne pas trop serrer la suture en lacet pour permettre une bonne vascularisation et à ne pas placer le nœud de serrage sur le greffon.

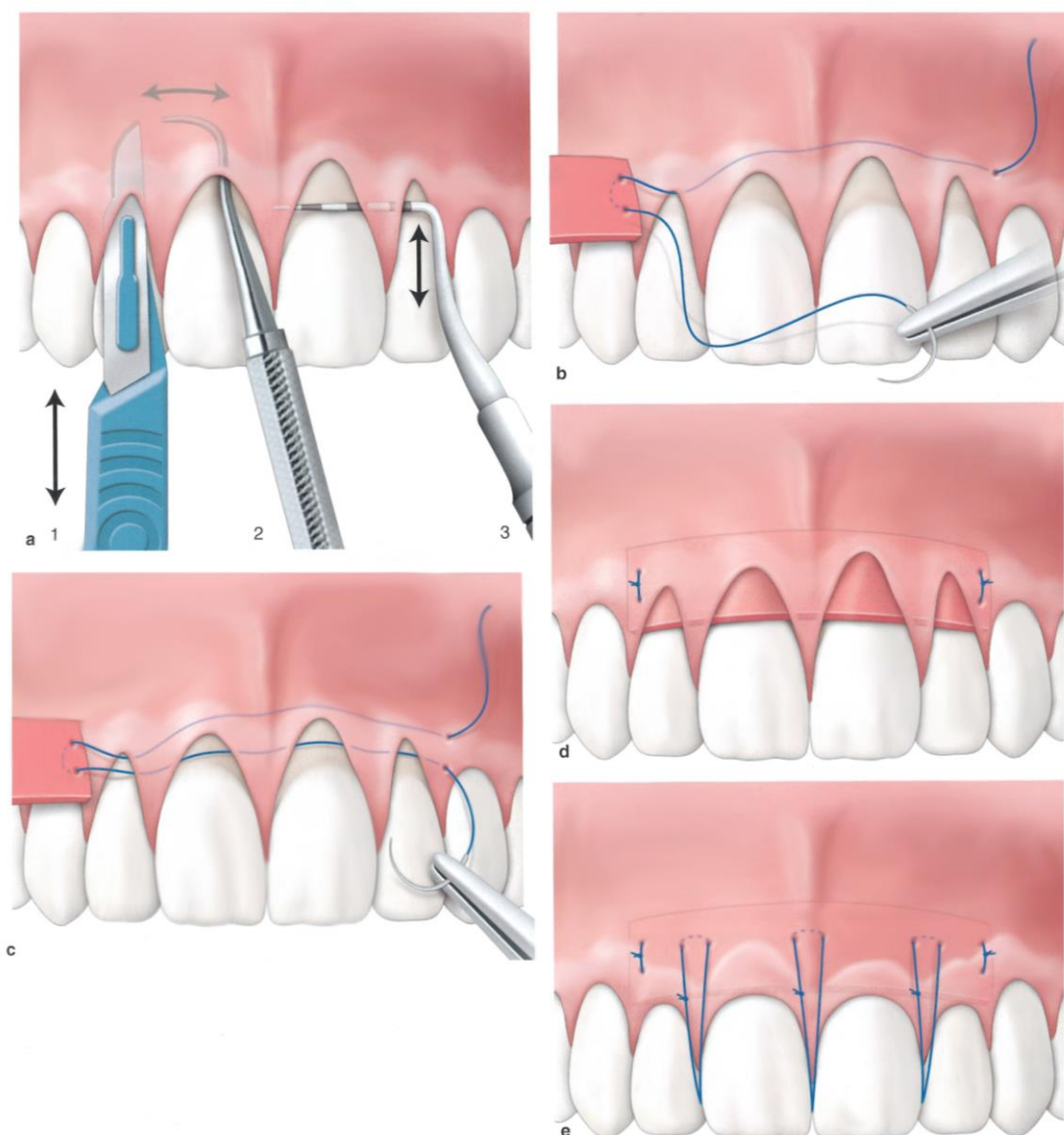


Source : Bouchard, *Parodontologie & dentisterie implantaire. Volume 2, Thérapeutiques chirurgicales*, 2015.

- Technique du tunnel : indiquée pour les récessions multiples. C'est la technique de l'enveloppe qui a été modifiée pour répondre au traitement de plusieurs récessions adjacentes. La seule variante consiste à ménager un espacement sous les papilles bordant les récessions.

Figure 12 : Schéma illustrant la technique du tunnel

- a) 1. un tracé d'incision sulculaire est pratiqué à la lame 15c ou avec une mini-lame. La lame pénètre sous la gencive. 2. S'ensuit un décollement plus profond à l'aide d'une curette (Younger-Good 7/8) et de la petite extrémité d'un décoller (Molt D9) ou d'instruments dits de « tunnelisation ». 3. On s'assure à l'aide d'une sonde parodontale que les papilles ont bien été libérées.
- b) La suture pénètre en distal de la 22 (extérieur-intérieur) pour venir transfixer l'angle apical du greffon conjonctif.
- c) Le greffon est arrimé par une boucle externe, puis la suture court à nouveau sous la gencive et ressort en distal de la 22 (intérieur-extérieur), environ 3mm coronairement à son point de pénétration initial.
- d) Les deux chefs sont alors saisis manuellement et le greffon est glissé sous la gencive en exerçant de petites tractions successives sur les deux chefs. Avant pénétration sous-gingivale complète du greffon, on prendra soin de préparer le point d'arrêt à l'autre extrémité du greffon (manœuvre identique à l'autre côté). Les points d'arrêts simples fixent le greffon de part et d'autre du site receveur
- e) Dans le cas présent, des sutures suspendues aux points de contacts permettent une traction coronaire de la gencive qui recouvre alors complètement le greffon. On aura pris soins préalablement à l'intervention, de placer un peu de composite au niveau des points de contact afin d'assurer l'ancrage des sutures.



Source : Bouchard, *Parodontologie & dentisterie implantaire. Volume 2, Thérapeutiques chirurgicales*, 2015.

Quelle que soit la technique utilisée, le praticien adaptera sa propre technique et ses sutures. Les fils de sutures les plus souvent utilisés sont les 5.0 et 6.0.

1.4 Recouvrement et ingénierie tissulaire

Différents produits ont été proposés pour améliorer les résultats de recouvrement radiculaires ou se passer d'un site donneur. Cependant, ils augmentent le coût de l'intervention.

1.4.1 Dérivés de la matrice amélaire (DMA)

Une fois le site receveur classiquement préparé, un gel d'EDTA à 24 % peut être appliqué sur toute la hauteur de la surface radiculaire exposée. On laisse poser 2 minutes et on rince abondamment au

sérum physiologique. Le gel DMA (ex : Emdogain®) est alors appliqué sur toute la surface radiculaire dénudée (une contrainte technique est de garder la surface radiculaire sèche indemne de toute trace de sang). Ce produit permettrait une régénération tissulaire en promouvant la formation de ciment acellulaire, évitant ainsi que les fibroblastes ne repeuplent plus rapidement la surface radiculaire que les cellules ligamentaires. Indication : classe III de Miller, lors d'un lambeau déplacé coronairement seul ou associé à un greffon conjonctif.

1.4.2 Matrice dermique acellulaire et matrices collagéniques

Une matrice est une membrane constituée de différents composants, permettant dans le cas des chirurgies de recouvrement une substitution au greffon de conjonctif enfoui et la suppression du deuxième site opératoire (site donneur). Leur utilisation entraîne ainsi une diminution du temps opératoire et de la morbidité post opératoire. Elles sont taillées à la dimension pour recouvrir jusqu'à 4 récessions contiguës.

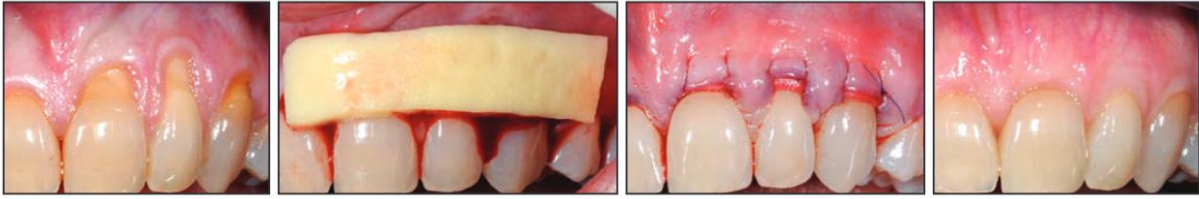
Deux grands types de matrices existent : les matrices dermiques acellulaires et les matrices collagéniques xénogéniques.

Matrices dermiques acellulaires

Les matrices dermiques acellulaires comme la matrice Alloderm® (Bio Horizons) ont été initialement utilisées dans le traitement des brûlures puis dans les chirurgies plastiques. Elles ont été utilisées pour la première fois dans un objectif de recouvrement radiculaire en 1994. Leur fabrication se fait à partir de peau humaine. La première étape est d'en enlever l'épiderme et les cellules du tissu donneur puis de lyophiliser le tissu restant et la matrice extracellulaire. L'élimination des cellules enlève toute possibilité d'infection ou de réaction immunologique, rendant les matrices dermiques acellulaire biocompatibles. Ces matrices servent d'échafaudage pour faciliter la migration et la repopulation par les fibroblastes de l'hôte, les vaisseaux et les cellules épithéliales. Elles sont par la suite remplacées et totalement intégrées dans les tissus de l'hôte.

Il est important de noter que le processus de cicatrisation est différent entre une matrice dermique cellulaire (MDA) et un greffon de conjonctif enfoui. En tant qu'autogreffe, le conjonctif enfoui survit par les anastomoses entre les vaisseaux du greffon et ceux du site receveur. Ainsi, le lambeau ne nécessite pas de recouvrir complètement le greffon. Au contraire, la MDA est non vitale et dépend entièrement de la migration des cellules et vaisseaux de l'hôte pour la nutrition et la réparation, et donc dépend du contact direct entre la matrice et le lambeau soit du recouvrement total de celui-ci.

Figure 13 : Cas clinique réalisé avec une matrice dermique acellulaire AlloDerm®



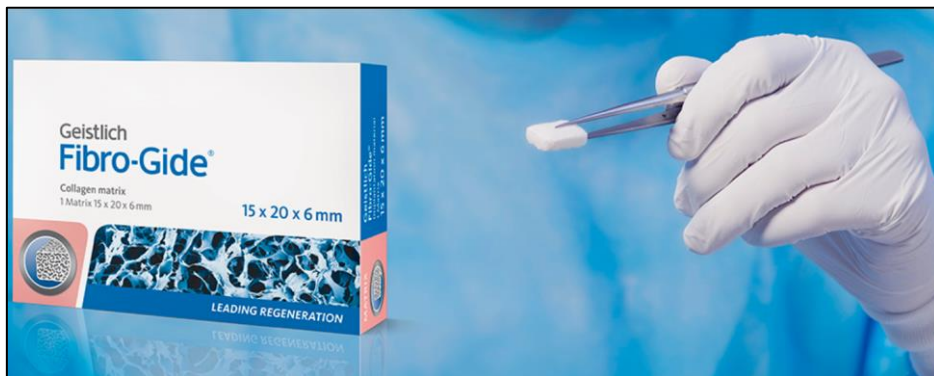
AlloDerm™ RTM case images courtesy of Dr. Edward P. Allen, Dallas, Texas

Source : Edward, Allen BioHorizons, 2018.

Matrices collagéniques xénogéniques

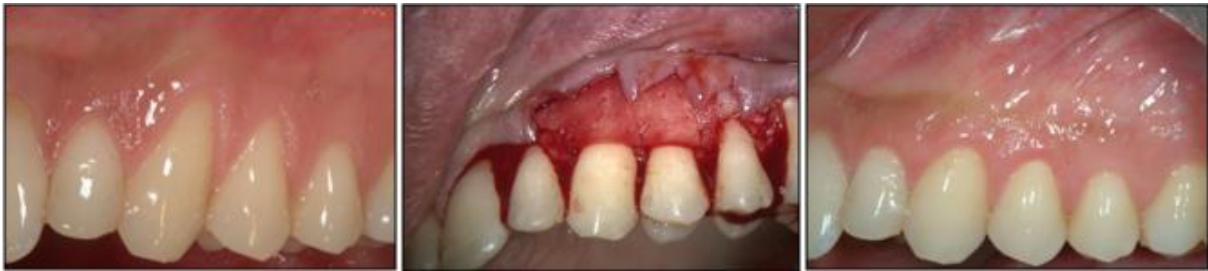Les matrices collagéniques xénogéniques (provenant d'une espèce différente) sont majoritairement d'origine porcine. On en retrouve plusieurs sur le marché : Mucograft® (Geistlich), Fibroguide® (Geistlich) ou encore Mucoderm® (Biotiss). Ces matrices 3D sont biorésorbables et composées de deux couches de collagènes de type I et III. La couche superficielle est compacte et permet de supporter la force des sutures alors que la couche interne est poreuse et prévue pour protéger le caillot sanguin, le stabiliser et permettre une rapide vascularisation du site.

Figure 14 : Exemple de matrice collagénique : Fibroguide® (Geistlich)



Source : Geistlich

Figure 15 : Lambeau déplacé coronairement sans incision de décharge associée à la membrane Mucoderm®.



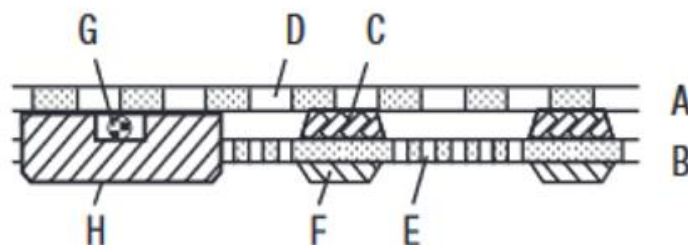
Source : Zucchelli, Stephanini, « Indication Matrix »

Matrices synthétiques

Il existe également des matrices totalement synthétiques comme la Guidor® (Sunstar) qui est une matrice alloplastique biorésorbable avec effet barrière composée d'un ester d'acide citrique (figure 16). Elle contient une couche externe (A) avec perforations rectangulaires (D) et une couche interne (B) avec perforations circulaires faisant face à la dent. Ces deux couches sont séparées par de multiples espaceurs internes (C) pour laisser un espace dans lequel le tissu peut migrer. Lors des configurations transgingivales, la portion coronaire est traversée d'un fil de suture (G) utilisé pour ancrer la matrice à la dent. Le haut de la couche interne inclut une barre qui fait comme un joint entre la matrice et la dent.

Selon les études précliniques, la fonction barrière de la matrice Guidor® est maintenue pendant 6 semaines et sa résorption totale apparaît 6 à 12 mois après l'intervention.

Figure 16 : Schéma descriptif de la matrice Guidor®



Source : Sunstar, « Guidor® ».

1.4.3 Dérivés plaquettaires

La membrane PRF (Plasma Rich Fibrin) est un caillot de fibrine obtenue après centrifugation d'un prélèvement sanguin réalisé en début d'intervention. La membrane est placée sur la récession, positionnée au niveau de la jonction amélo-cémentaire et suturée avec le lambeau déplacé qui la recouvre.¹²

L'utilisation des facteurs de croissance dans le plasma stimule la réparation et la régénération des tissus mous et durs le plasma réduit l'inflammation et ainsi la douleur et l'inconfort en résultant. Les facteurs retrouvés dans la membrane PRF sont aussi ceux retrouvés dans les processus naturels de cicatrisation et sont responsables de l'induction, de la prolifération, de la différenciation cellulaire, du chimiotactisme et de la synthèse de la matrice extracellulaire. Ils accélèrent la mitose, la prolifération ostéoblastique et la synthèse de tissu vasculaire et de collagène.

1.5 Quand traiter ?

La décision de traitement doit être organisée et suivre une réflexion précise. Dans un premier lieu, on réalise l'anamnèse. Le motif de consultation est la première information à récolter : Puis les informations liées à l'état général (maladies systémiques, allergies, traitements) et aux habitudes du patient (tabac, brossage). Il est nécessaire à ce moment-là d'identifier les contre-indications qu'elles soient générales (patients immunodéprimés, à haut risque d'endocardite infectieuse, pathologie systémique non contrôlée, thrombopénie sévère, prise de médicaments anticoagulants ou AVK, antécédent de radiothérapie cervico-faciale > 30gy)¹³ ou locales : hygiène bucco-dentaire déficiente, présence d'inflammation, de poches parodontales, tabac. Ces dernières sont réversibles et quel que soit le cas clinique, un traitement initial non chirurgical est nécessaire avant toute mise en place de chirurgie muco-gingivale afin de retrouver un environnement sain et favorable.

Suite à cela, on analyse la situation clinique et les facteurs anatomiques donnant des indices quant au recouvrement espéré : présence ou absence de tissu kératinisé, niveau des septa osseux, morphotype parodontal. Alors, il faut déterminer les objectifs de l'intervention : recouvrir, renforcer, mixte. La décision de traitement doit être prise en fonction du motif de consultation. En effet, la réussite de la thérapeutique sera évaluée en fonction des objectifs à atteindre. Il est aisé de comprendre qu'une thérapeutique visant à soulager des hypersensibilités dentinaires sera moins exigeante qu'une

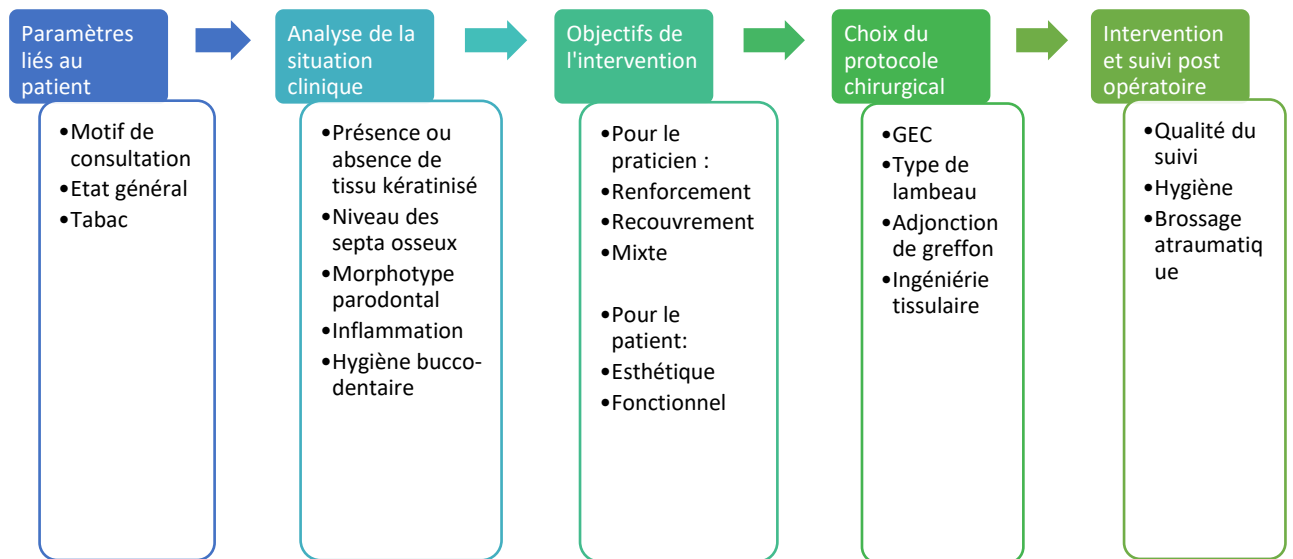
¹² Moraschini et Barboza d. s., « Use of platelet-rich fibrin membrane in the treatment of gingival recession : a systematic review and meta-analysis ».

¹³ Association dentaire française. Commission des dispositifs médicaux, *Risques médicaux*.

intervention d'ordre esthétique. La communication sur le taux de recouvrement espéré est primordiale avec le patient afin qu'il soit informé de ce qu'il peut espérer de l'intervention.

La collection de toutes ces données détermine enfin le choix du protocole chirurgical (figure 17).

Figure 17 : Chronologie de la prise en charge d'un patient en vue d'une chirurgie muco-gingivale de recouvrement



Source : Auteure, 2019.

Est-il toujours nécessaire de les traiter ?

Il apparaît que 78 % des récessions évoluent au cours d'un suivi à long terme chez des patients avec une bonne hygiène orale¹⁴. Dans cette même étude, les récessions augmentent au cours d'un suivi de 5 ans avec une susceptibilité accrue lorsque les sites ont une faible quantité de tissu kératinisé.

Lorsque la décision de traiter est prise, quels sont les facteurs qui influencent la réussite du traitement de recouvrement radiculaire ?

Nous verrons dans la seconde partie que le succès à long terme d'une thérapeutique de recouvrement radiculaire est lié à la qualité du suivi, de l'hygiène bucco-dentaire réalisée et du brossage non traumatique. Il apparaît donc que les récessions parodontales sont amenées dans une majorité des cas à évoluer et que la décision d'abstention thérapeutique doit s'accompagner d'un suivi de qualité.

¹⁴ Chambrone et Tatakis, « Long-term outcomes of untreated buccal gingival recessions : a systematic review and meta-analysis ».

2 : Facteurs influençant la réussite du recouvrement

2.1. Facteurs anatomiques à évaluer en pré-opératoire

2.1.1. Recouvrement espéré en fonction de l'anatomie de la récession

Les classifications exposées plus haut permettent de prévoir le taux de recouvrement d'une récession en fonction de sa classe. La classification en vigueur est celle de Chicago (2017) s'appuyant sur celle de Cairo (2011). Dans cette classification, on pourra espérer un recouvrement de 100 % dans les classes RT1 ou RT2 (avec plus de difficulté pour cette dernière) alors qu'il ne pourra être envisagé qu'un recouvrement partiel pour les RT3 car la perte de tissu interdentaire diminue significativement le potentiel de recouvrement radiculaire¹⁵.

La position de la dent est elle aussi très importante puisqu'une revue systématique de littérature de Zucchelli et al. (2018)¹⁶ a montré qu'il y avait un taux de recouvrement significativement supérieur sur les incisives et les canines comparées aux prémolaires et aux molaires (OR = 1,6 ; car les récessions sur celles-ci sont plus larges entraînant un apport vasculaire plus faible), que le côté droit montrait significativement un meilleur recouvrement que le côté gauche (OR = 1,6 ; on peut stipuler que la majorité des patients étant droitiers, leurs brossage est moins traumatogène du côté droit que du côté gauche où il est plus aisé d'appliquer de la force) et que le recouvrement était négativement affecté par le niveau d'attache clinique initial. Aussi, aucune différence en terme de recouvrement n'a été montré entre les dents mandibulaires et maxillaires, néanmoins il y a une différence significative de gain de tissu kératinisé, d'attache clinique et de profondeur de sondage en faveur de la mandibule. La profondeur initiale de la récession n'influence pas significativement le résultat.

L'épaisseur initiale de la gencive kératinisée a aussi son influence. Dans une revue systématique de littérature de Hwang et al. (2006)¹⁷, il semble y avoir un lien entre le recouvrement radiculaire et l'épaisseur gingivale initiale mais il n'y a pas de différence significative ayant pu être démontrée. Néanmoins Cortellini et al.¹⁸ ont résumé les résultats admis au World Workshop 2017 et stipulent qu'une épaisseur inférieure à 1mm diminue la probabilité de recouvrement radiculaire totale. Malgré l'hétérogénéité des informations, il est aisé de comprendre qu'un tissu épais apporte une meilleure

¹⁵ Pini-Prato et al., « Influence of inter-dental tissues and root surface condition on complete root coverage following treatment of gingival recessions : a 1-year retrospective study ».

¹⁶ Zucchelli et al., « Influence of tooth location on coronally advanced flap procedures for root coverage ».

¹⁷ Hwang et Wang, « Flap thickness as a predictor of root coverage : a systematic review ».

¹⁸ Cortellini et Bissada, « Mucogingival conditions in the natural dentition : narrative review, case definitions, and diagnostic considerations ».

vascularisation et permet de résister à l'effondrement et à la rétraction par un volume de matrice extracellulaire et de collagène augmenté.

D'autres facteurs anatomiques sont à prendre en compte comme la dimension des papilles, la présence ou non de malpositions dentaires, la vestibulo-version des dents, la présence de lésions cervicales d'usures...

2.1.2. Quelle influence ont les lésions cervicales d'usure ou lésions carieuses sur le potentiel de recouvrement ?

Les lambeaux déplacés coronairement associés à une greffe de conjonctif n'ont pas eu de résultat avec une différence significative à 6 ans dans le taux de recouvrement si la racine était intacte ou avec un antécédent carieux (carie curetée, restauration existante enlevée)¹⁹

Des résultats équivalents de recouvrement radiculaire ont été retrouvés sur des racines avec lésions cervicales d'usures²⁰, qu'elles soient restaurées ou non par CVI. Une altération de couleur du CVI a pu être observée à 2 ans, mais aucune perte de restauration n'a été relevée. Le ciment verre ionomère est un très bon matériau qui peut être utilisé par exemple lors de résorptions externes nécessitant par la suite un recouvrement radiculaire. Ce matériau n'a pas d'exothermie et très peu de rétraction de prise et permet une adhérence de l'épithélium et du conjonctif lorsqu'il est placé en sous-gingival. Il a même été démontré qu'une attache rampante (« creeping attachment ») peut survenir par-dessus ce matériau. Il est ainsi le matériau de choix pour toute restauration sous-gingivale. En supra-gingival, lorsque la lésion cervicale non carieuse atteint l'émail, on aura recours à du composite pour recréer la couronne jusqu'à la jonction amélo-cémentaire, puis le choix sera pris d'utiliser ou non un ciment verre ionomère en fonction du cas clinique.

Alors que les études cliniques randomisées n'ont pas montré de différence entre les racines intactes ou avec lésions cervicales d'usures ou lésions carieuses, l'étude rétrospective de Pini-Prato et al (2015)²¹ a montré que les lésions cervicales d'usure non carieuses étaient un mauvais pronostic pour la réussite du recouvrement, car une différence significative a été trouvée quelle que soit la technique utilisée, lors d'un recouvrement sur 221 récessions sans perte de tissu interdentaire :

Tableau 3 : Taux de recouvrement radiculaire total en fonction de la technique et de la présence ou non de lésion cervicale d'usure en présence de tissu interdentaire :

¹⁹ Goldstein et al., « Coverage of previously carious roots is as predictable a procedure as coverage of intact roots ».

²⁰ Santamaria et al., « Randomized controlled clinical trial evaluating connective tissue graft plus resin-modified glass ionomer restoration for the treatment of gingival recession associated with non-carious cervical lesion : 2-year follow-up ».

²¹ Pini-Prato et al., « Influence of inter-dental tissues and root surface condition on complete root coverage following treatment of gingival recessions : a 1-year retrospective study ».

	Grefe épithélio-conjonctive	Lambeau déplacé coronairement	Lambeau déplacé coronairement + greffe de conjonctif enfoui	Lambeau déplacé coronairement + régénération tissulaire guidée
Absence d'une lésion d'usure cervicale	26 %	59 %	77,8 %	20 %
Présence d'une lésion d'usure cervicale	13,5 %	16 %	26,1 %	22 %

Source : Pini-Prato et al., « Influence of inter-dental tissues and root surface condition on complete root coverage following treatment of gingival recessions : a 1-year retrospective study », 2015.

Tableau 4 : Taux de recouvrement radiculaire total en fonction de la technique et de la présence ou non de lésion cervicale d'usure avec une perte de tissu interdentaire :

	Grefe épithélio-conjonctive	Lambeau déplacé coronairement	Lambeau déplacé coronairement + greffe de conjonctif enfoui	Lambeau déplacé coronairement + régénération tissulaire guidée
Absence d'une lésion d'usure cervicale	17 %	18 %	24 %	17 %
Présence d'une lésion d'usure cervicale	16 %	10 %	9 %	17 %

Source : Pini-Prato et al., « Influence of inter-dental tissues and root surface condition on complete root coverage following treatment of gingival recessions : a 1-year retrospective study », 2015.

La puissance de cette dernière étude est supérieure aux deux précédentes. On conclut donc que les lésions cervicales d'origine carieuses ou non carieuses ont une influence sur le pronostic de réussite du recouvrement, mais qu'il est possible de retrouver les mêmes résultats qu'une racine intacte comme prouvé par les essais cliniques randomisés. Quelle que soit la technique ou la présence ou absence de lésion cervicale d'usure, la perte de tissu interdentaire diminue l'efficacité du traitement. La réalisation d'un CVI dans certaines situations peut s'avérer utile mais pas systématiquement à cause

de l'altération de ses qualités esthétiques au long terme et le risque de perte du matériau même infime soit-il.

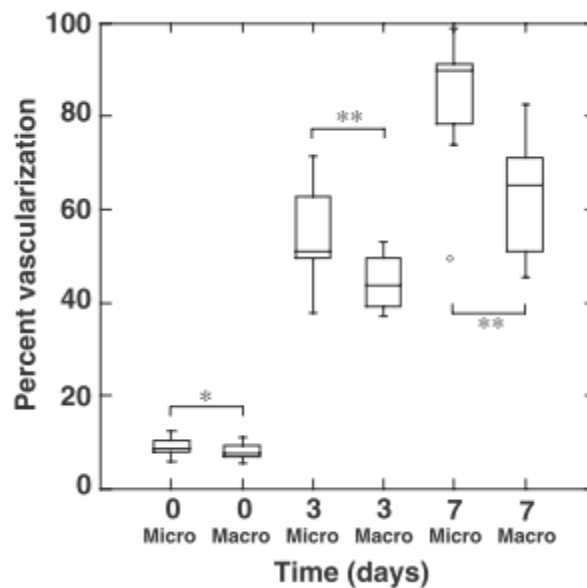
2.2. Choix de la technique per-opératoire

Nous verrons dans cette partie que le choix du type d'intervention, des instruments, du protocole et des matériaux a une importance, mais dans quelle mesure ?

2.2.1 Le choix des instruments chirurgicaux ou microchirurgicaux

La vascularisation du greffon conjonctif et la réduction de la récession sont significativement plus élevées à un an post opératoires lors de l'utilisation d'instruments microchirurgicaux²² (Sharptome, sutures 9.0, microscope) comparé à l'utilisation d'instruments chirurgicaux (lame 15c).

Figure 18 : Résultats de l'évaluation angiographique. *p<0,05, **p<0,01



Source : Burkhardt et Lang, « Coverage of localized gingival recessions: comparison of micro- and macrosurgical techniques », 2005.

La figure ci-dessus montre une différence significative de vascularisation à 3 et à 7 jours entre les instruments chirurgicaux et microchirurgicaux dont le taux recouvrement radiculaire total (en %) à 1 an est respectivement de 89,9+/- 8,5 et de 98+/- 3,4.

²² Burkhardt et Lang, « Coverage of localized gingival recessions : comparison of micro- and macrosurgical techniques ».

La largeur et l'épaisseur du tissu kératinisé augmentent de façon significative lors de l'utilisation d'instruments microchirurgicaux (un gain d'environ 0,6mm est observé contre une perte de 0,1mm sans utilisation d'instrument microchirurgicaux).²³

Ainsi l'utilisation d'instruments microchirurgicaux augmente significativement l'efficacité du traitement de recouvrement, améliore la vascularisation du site opéré et permet une plus grande augmentation de tissu kératinisé mais cette amélioration reste minime. Leur utilisation nécessite une courbe d'apprentissage ainsi qu'un équipement onéreux pour une faible différence. Néanmoins, sans aller jusqu'au fil 9.0 et l'utilisation d'un microscope, des loupes, des mini-lames et du fil 6.0 sont déjà un bon intermédiaire, à moindre coût et plus faciles à maîtriser

2.2.2 Caractéristiques du lambeau

Alors que la technique du lambeau déplacé coronairement est la plus répandue dans les chirurgies de recouvrement, des variations peuvent exister comme l'utilisation de décharges verticales (technique de Zucchelli) ainsi qu'un lambeau de pleine épaisseur dans certains cas. Que dit la littérature de ces techniques ?

Zucchelli et al. (2009)²⁴ ont comparé la technique de l'enveloppe avec celle du lambeau déplacé coronairement avec deux décharges verticales mésiales et distales dans un essai clinique randomisé de 32 patients. Ils n'ont pas démontré de différence significative de réduction de la récession pour une des techniques mais il apparaît avec le test de l'odds ratio que la technique de l'enveloppe augmente la probabilité de réussir un recouvrement complet et d'augmenter la hauteur de tissu kératinisé (3,76). De plus, les patients n'ont pas vu de différence esthétique entre les deux techniques mais les parodontistes ont pointé du doigt les formations chéloïdes formées lors de la cicatrisation des incisions de décharges.

Alors que l'utilisation d'un lambeau d'épaisseur partielle peut entraîner la perforation ou l'affinement excessif du lambeau responsables d'un risque accru de nécrose des tissus environnants, il a été montré que l'utilisation d'un lambeau de pleine épaisseur n'avait aucune influence comparée aux lambeaux d'épaisseur partielle sur le recouvrement radiculaire et le gain de tissu kératinisé²⁵. Il apparaît que l'utilisation d'un lambeau de pleine épaisseur dans les cas de parodonte fin est une alternative fiable

²³ Andrade et al., « Comparison between micro- and macrosurgical techniques for the treatment of localized gingival recessions using coronally positioned flaps and enamel matrix derivative ».

²⁴ Zucchelli et al., « Coronally advanced flap with and without vertical releasing incisions for the treatment of multiple gingival recessions : a comparative controlled randomized clinical trial ».

²⁵ Mazzocco et al., « Coronally advanced flap combined with a subepithelial connective tissue graft using full- or partial-thickness flap reflection ».

et ayant le même taux de réussite que le lambeau d'épaisseur partielle lorsqu'utilisé avec une greffe de conjonctif enfoui.

2.2.3 Quel traitement de surface radiculaire adopter ?

Plusieurs traitements de surface radiculaire sont disponibles qu'ils soient simples comme le nettoyage manuel, chimique (EDTA), ultrasonore ou demandant une instrumentation plus coûteuse comme le laser ou les dérivés de la matrice amélaire (Emdogain®).

Les études n'ont pas montré de différence d'efficacité entre le traitement ultra sonore, le polissage avec cupules en caoutchouc, ou manuel à la curette^{26 27}. Néanmoins en présence d'une faible hauteur résiduelle de tissu kératinisé, le risque de traumatisme de la gencive marginale de la récession par curette est élevé et l'instrumentation ultrasonore semble préférable.

L'utilisation du laser en plein essor dans les thérapeutiques parodontales trouve aussi son utilisation dans le traitement des surfaces radiculaires lors des chirurgies de recouvrement. Un essai clinique randomisé « split mouth » de Dilsiz et al. (2010)²⁸ sur 24 récessions bilatérales n'a cependant pas montré d'amélioration significative du recouvrement radiculaire grâce à l'utilisation d'un laser Er :YAG par rapport à l'utilisation de curettes seules. La revue systématique de littérature et méta-analyse d'Akram et al. (2018)²⁹ incluant 4 essais cliniques randomisés a montré une différence significative de réduction de la récession (en moyenne 1,16mm) et du gain de tissu kératinisé (entre 1,17 et 1,37 en moyenne) dans deux des études contre deux sans aucune différence significative. L'auto-évaluation de la douleur et l'esthétique n'ont pas non plus montré de différence significative. Face à ces résultats hétérogènes, il est important de ne pas tirer de conclusion hâtive et de continuer les recherches et le suivi à long-terme des recherches déjà réalisées afin de pouvoir définir si l'investissement en coût représente un réel bénéfice pour le patient.

L'utilisation des dérivés de la matrice amélaire (Emdogain®) sera développée ultérieurement dans la partie 2.2.8.

²⁶ Zucchelli et al., « Hand and ultrasonic instrumentation in combination with root-coverage surgery : a comparative controlled randomized clinical trial ».

²⁷ Pini Prato et al., « Fourteen-year outcomes of coronally advanced flap for root coverage : follow-up from a randomized trial : long-term root coverage ».

²⁸ Dilsiz, Aydin, et Yavuz, « Root surface biomodification with an Er:Yag laser for the treatment of gingival recession with subepithelial connective tissue grafts ».

²⁹ Akram, Vohra, et Javed, « Low-level laser therapy as an adjunct to connective tissue graft procedure in the treatment of gingival recession defects : a systematic review and meta-analysis ».

Conclusion de la partie :

- ‡ Les traitements radiculaires simples à l'aide de curettes manuelles, d'instruments ultrasonores ou de cupules à polir permettent une préparation radiculaire efficace et démontrent une efficacité égale
- ‡ Des études manquent encore pour montrer une réelle amélioration de l'efficacité du traitement grâce au traitement radiculaire par laser ou dérivé de matrice amélaire comparé au coût de tels appareillages.

2.2.4 Quels sont les intérêts de l'apport d'un greffon de conjonctif enfoui lors des chirurgies de recouvrement ?

A court terme (inférieur à 1 an), les essais cliniques n'ont pas mis en évidence de différence significative même s'il semble y avoir une augmentation de tissu kératinisé et une meilleure réduction de la récession lorsque l'on ajoute un greffon de conjonctif enfoui lors d'un lambeau déplacé coronairement^{30, 31}. La réelle utilité de l'utilisation d'un greffon de conjonctif enfoui est démontrée avec un temps d'observation plus long.

Une étude clinique randomisée avec suivi à 3 ans de Cairo et al. (2015)³² a démontré que l'ajout d'un greffon conjonctif enfoui a augmenté significativement la probabilité de réussir un recouvrement radiculaire total (69 %) par rapport à un lambeau radiculaire seul (36 %) (odds ratio = 45,47) et a confirmé le gain plus important de tissu kératinisé (+ 2,14mm en moyenne). Alors que la différence à court terme est très faible voire non significative, au long terme (5 ans), il a été conclu qu'il y a 3,2 fois plus de chance de réussir un recouvrement radiculaire total avec greffon conjonctif associé³³.

L'étude de Pini-Prato et al. (2010)³⁴ incluant des classes III de Miller (ce qui est rarement le cas dans les études) montre qu'à court terme (6 mois), il n'y a pas de différence significative entre les deux procédures. A 5 ans, il y a un taux de recouvrement radiculaire total significativement augmenté avec ajout du greffon de conjonctif enfoui (52 % contre 35 %).

³⁰ Kuis et al., « Coronally advanced flap alone or with connective tissue graft in the treatment of single gingival recession defects : a long-term randomized clinical trial ».

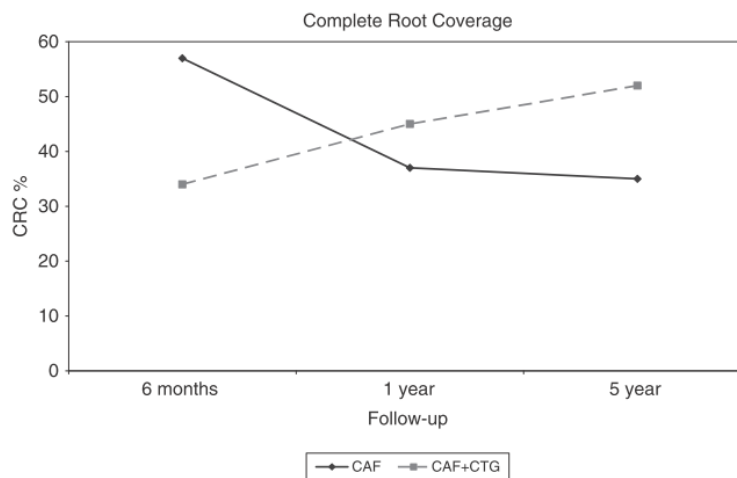
³¹ Cortellini et al., « Does placement of a connective tissue graft improve the outcomes of coronally advanced flap for coverage of single gingival recessions in upper anterior teeth ? A multi-centre, randomized, double-blind, clinical trial ».

³² Cairo et al., « Stability of root coverage outcomes at single maxillary gingival recession with loss of interdental attachment : 3-year extension results from a randomized, controlled, clinical trial ».

³³ Zucchelli et al., « Coronally advanced flap with and without connective tissue graft for the treatment of multiple gingival recessions : a comparative short- and long-term controlled randomized clinical trial ».

³⁴ Pini-Prato et al., « Coronally advanced flap versus connective tissue graft in the treatment of multiple gingival recessions : a split-mouth study with a 5-year follow-up : long-term outcomes of multiple gingival recessions treatment ».

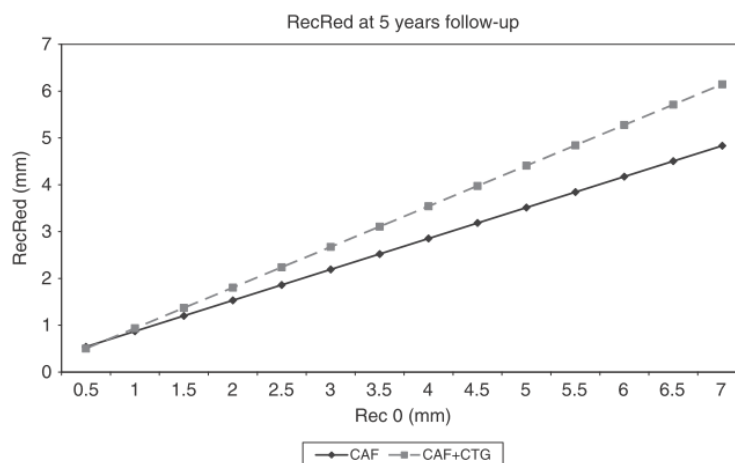
Figure 19 : Changement du recouvrement radicaire total dans les différents temps d'observation pour les différentes thérapies.



Source : Pini-Prato et al., « Coronally advanced flap versus connective tissue graft in the treatment of multiple gingival recessions : a split-mouth study with a 5-year follow-up : long-term outcomes of multiple gingival recessions treatment », 2010.

Comme montré dans la figure ci-dessus, la différence commence à être visible à partir de la première année de suivi. De plus, il a été montré que plus la récession est sévère au début plus la réduction de la récession sera efficace en utilisant un lambeau déplacé coronairement avec greffe de conjonctif enfoui (figure 20)

Figure 20 : Changement de la réduction de la récession par rapport à la récession initiale (Rec 0)



Source : Pini-Prato et al., « Coronally advanced flap versus connective tissue graft in the treatment of multiple gingival recessions : a split-mouth study with a 5-year follow-up : long-term outcomes of multiple gingival recessions treatment », 2010.

Les résultats des études systématiques de littérature et méta-analyses :

La méta-analyse de Cheng et al. (2014)³⁵ a montré que l'ajout d'un greffon de conjonctif enfoui permet une augmentation significative de tissu kératinisé, en moyenne 0,61mm (0,32 - 0,89), par rapport au lambeau déplacé coronairement seul.

Il a également été montré que le lambeau déplacé coronairement associé à une greffe de conjonctif enfoui permet un recouvrement radiculaire total plus souvent que le lambeau déplacé coronairement associé à de l'Emdogain®, le lambeau déplacé coronairement semi-lunaire, la greffe épithélio-conjonctive ou le lambeau déplacé latéralement³⁶. De plus, l'ajout d'un greffon conjonctif augmente significativement le taux de recouvrement radiculaire total par rapport à un lambeau déplacé seul³⁷.

Conclusion de la partie :

- ‡ L'ajout d'un greffon de conjonctif enfoui augmente significativement le taux de recouvrement radiculaire total, quelle que soit la classe de Miller
- ‡ L'ajout d'un greffon conjonctif permet d'augmenter significativement le taux de tissu kératinisé
- ‡ La différence n'est pas visible à court terme et cette procédure montre son bénéfice au long terme. La durée de l'étude modifie totalement son résultat, il est donc important de rester vigilant quant aux résultats des études, quel que soit son sujet.
- ‡ Plus la récession est importante plus il est indiqué d'ajouter un greffon de conjonctif enfoui.

2.2.5 Caractéristiques du greffon

Il a été montré que la dimension optimale du greffon est la hauteur apico-coronaire de la perte d'attache et l'épaisseur inférieure à 1mm car l'esthétique et les suites post opératoires sont améliorées par rapport à un greffon de taille et d'épaisseur supérieure alors qu'il n'y a pas de différence significative en termes de réduction de la récession³⁸.

³⁵ Cheng et al., « Root coverage by coronally advanced flap with connective tissue graft and/or enamel matrix derivative: a meta-analysis ».

³⁶ Cairo, Nieri, et Pagliaro, « Efficacy of periodontal plastic surgery procedures in the treatment of localized facial gingival recessions. A systematic review ».

³⁷ Cairo, Pagliaro, et Nieri, « Treatment of gingival recession with coronally advanced flap procedures: a systematic review ».

³⁸ Zucchelli et al., « Bilaminar techniques for the treatment of recession-type defects. A comparative clinical study ».

Ce greffon doit-il être partiellement ou totalement recouvert ?

Il apparaît que lorsqu'on laisse le conjonctif enfoui partiellement exposé, une augmentation de tissu kératinisé est observée, car l'une de ses caractéristiques est sa capacité à s'épithélialiser en surface³⁹. La revue systématique de littérature et méta-analyse de Dodge et al. (2018)⁴⁰ confirme cette information et montre que cette différence est significative, un gain de 0,7mm (0,23 - 1,17 étant observé). De plus, cette étude relève une tendance à une meilleure réduction de la récession quand le greffon est totalement recouvert.

Les études en vigueur n'ont pas encore de résultat à long terme mais il semblerait que l'on puisse conclure que si l'on recherche un gain de tissu kératinisé, on utilisera plutôt un greffon de conjonctif enfoui laissé partiellement exposé alors que dans le cas d'une récession profonde on utilisera une recouvrira totalement le greffon car cela permet un apport vasculaire augmenté nécessaire au bon déroulement de la cicatrisation.

2.2.6 Où situer la position post-opératoire de la gencive marginale et quelles sutures adopter ?

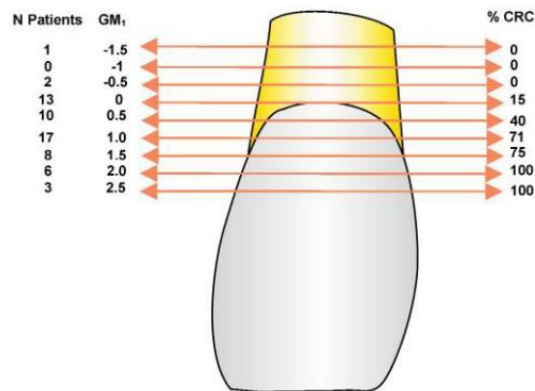
Il est maintenant admis que la gencive marginale doit être positionnée coronairement à la jonction émail ciment, précisément que le recouvrement est optimal lorsque la gencive marginale est positionnée à 2mm coronairement à la jonction émail ciment⁴¹.

³⁹ Han et al., « Changes in gingival dimensions following connective tissue grafts for root coverage : comparison of two procedures ».

⁴⁰ Dodge et al., « The effect of partially exposed connective tissue graft on root-coverage outcomes : a systematic review and meta-analysis ».

⁴¹ Pini Prato et al., « Coronally advanced flap : the post-surgical position of the gingival margin is an important factor for achieving complete root coverage ».

Figure 21 : Localisation de la gencive marginale (mm) après suture (GM1) comparée au pourcentage de recouvrement radiculaire total

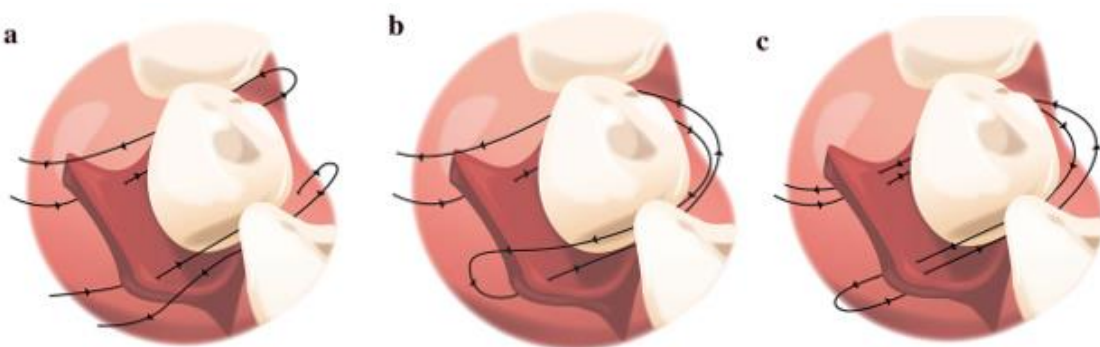


Source : Pini Prato et al., « Coronally advanced flap: the post-surgical position of the gingival margin is an important factor for achieving complete root coverage », 2006.

Les sutures ont-elles aussi un rôle dans la réussite du recouvrement radiculaire ?

L'étude de Tavelli et al. (2018)⁴² a été réalisée sur tête fraîche (58 cadavres) en comparant trois types de sutures et la stabilité marginale du lambeau qui en résulte. Cette étude stipule que meilleure est la stabilité marginale du lambeau, meilleur sera le pourcentage de recouvrement radiculaire total. 3 types de sutures ont été testées (Figure 22).

Figure 22 : Schémas des sutures réalisées dans l'étude : a. point en O suspendu au point de contact (simple), b. Point suspendu (sling), c. Matelassier vertical (SAT)

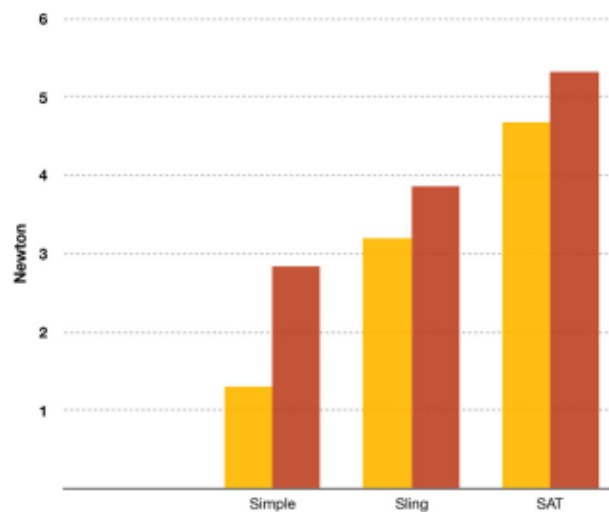


Source : Tavelli et al., « Influence of suturing technique on marginal flap stability following coronally advanced flap : a cadaver study », 2018.

⁴² Tavelli et al., « Influence of suturing technique on marginal flap stability following coronally advanced flap : a cadaver study ».

Il apparaît que la stabilité marginale du lambeau a été la plus faible lors de l'utilisation des points en O (a) et la plus élevée lors de l'utilisation du matelassier vertical, qui permet une distribution uniforme de la tension. Les sutures sur l'incision de décharge en plus de la papille permettent une meilleure stabilité marginale du lambeau que sur la papille seule quelle que soit la suture utilisée.

Figure 23 : Graphique illustrant la moyenne de la stabilité marginale du lambeau dans les trois groupes après avoir seulement suturé la papille (orange) et après réalisation de la suture des incisions de décharge (rouge)



Source : Tavelli et al., « Influence of suturing technique on marginal flap stability following coronally advanced flap : a cadaver study », 2018.

Finalement il a été prouvé que plus le lambeau est épais et plus la stabilité du lambeau sera élevée. Cela se comprend par une attache plus ferme à la jonction émail-cément et une éventuelle meilleure résistance aux forces pendant les premières phases de cicatrisation.

La stabilisation marginale du lambeau peut aussi être réalisée grâce à des plots de composite flow sur la face vestibulaire des dents ou grâce au positionnement de boutons orthodontiques sur lesquels les sutures peuvent être maintenues. L'utilisation de ces derniers a prouvé une augmentation significative du taux de recouvrement complet (78 %) par rapport à un lambeau déplacé coronairement avec sutures simples (44 %). Cela peut être également dû au fait que les sutures permettent un maintien du lambeau plus coronairement à la jonction émail-cément en plus de la stabilité conférée au lambeau⁴³.

⁴³ Khobragade et al., « Modified coronally advanced flap with and without orthodontic button application in management of multiple proximate gingival recession defects : a randomized clinical trial ».

La tension résiduelle dans le lambeau à la fin de la chirurgie doit être minimale, car l'analyse statistique a révélé que plus la tension dans le lambeau est élevée moins bon sera le recouvrement résultant⁴⁴.

Quand déposer les fils ?

Une méta-analyse de Tatakis et al. (2016)⁴⁵ a rassemblé 17 études (336 récessions parodontales) et a comparé les résultats obtenus en fonction du délai de dépose des fils en post-opératoire. Il a montré que la probabilité d'obtenir un recouvrement radiculaire total a été significativement plus élevée lorsqu'on laissait en place les sutures après 10 jours (55 %) par rapport à la dépose des fils avant 10 jours (36 %). L'utilisation de fils résorbables ou non résorbables n'a pas montré d'influence.

Conclusion de la partie :

- ‡ Initialement les forces d'attachement du lambeau à la surface radiculaire sont nulles et restent faibles pendant les deux premières semaines de cicatrisation. La stabilisation du lambeau et du caillot permises par les sutures est primordiale. Elles protègent également des interférences (traction labiale, jugale). Il apparaît ainsi nécessaire de ne pas traumatiser la plaie pendant les quinze jours suivant l'intervention car sa stabilisation est un élément critique pour le succès de l'intervention. Si les fils doivent être déposés avant, il conviendra d'y apporter un soin extrême afin de ne pas provoquer un décollement de l'interface. Une dépose des fils trop précoce (inférieure à 10 jours) peut influencer négativement la réussite du traitement.
- ‡ Les sutures tractées par bouton orthodontique ou plot de composite fluide permettent un maintien du lambeau au niveau de la jonction amélo-cémentaire et une stabilisation favorable à la réussite du traitement.
- ‡ La suture la plus favorable à la stabilisation du lambeau et à la répartition des contraintes dans le lambeau est le matelassier vertical. Quelle que soit la technique de suture utilisée, il est nécessaire de toujours suturer l'incision de décharge.
- ‡ Il est très important de communiquer sur les conseils post-opératoires car ceux-ci influencent en grande partie la réussite de notre traitement (cf annexe 1)

⁴⁴ Pini Prato et al., « Coronally advanced flap procedure for root coverage. flap with tension versus flap without tension : a randomized controlled clinical study ».

⁴⁵ Tatakis et Chambrone, « The effect of suturing protocols on coronally advanced flap root-coverage outcomes : a meta-analysis ».

2.2.7 Quels sont les effets de la membrane PRF sur le traitement des récessions parodontales ?

- En adjonction au lambeau déplacé coronairement

Alors que la revue systématique de littérature de Cairo et al. (2008) ne montre pas d'intérêt à l'utilisation du PRF⁴⁶ lors d'un lambeau déplacé coronairement, un essai contrôlé randomisé plus récent a retrouvé une augmentation significative du taux de recouvrement radiculaire total (en pourcents : 100.00 ± 0.00 contre 68.44 ± 17.42 sans PRF) ainsi que du taux de gencive kératinisée (différence de 0,75mm) et une réduction de la récession (1,13mm de différence)⁴⁷. L'augmentation de tissu kératinisé est l'élément le plus retrouvé dans les études concernant le PRF (mais le gain est minime, de l'ordre de 0,3mm environ)⁴⁸.

- En substitution au greffon de conjonctif enfoui

La réduction de la récession, l'augmentation de tissu kératinisé et l'épaisseur gingivale sont significativement plus élevés lors de l'utilisation d'un greffon conjonctif par rapport au PRF⁴⁹. Néanmoins une relation dose-effet a été mise en évidence dans une étude récente (2018)⁵⁰. Lorsque l'on superpose quatre couches de PRF, le recouvrement est le même que lors de l'utilisation d'une greffe de conjonctif enfoui à court terme, et l'utilisation de quatre couches entraîne un recouvrement significativement plus élevé que lorsqu'une seule ou deux couches de PRF sont utilisées.

Conclusion de la partie :

- ‡ L'utilisation du PRF en adjonction au lambeau déplacé coronairement pour améliorer les résultats par rapport au lambeau déplacé coronairement seul n'est pas encore totalement démontrée, mais il manque des études avec des puissances et résultats à long terme.
- ‡ Substituer le greffon de conjonctif enfoui par des membranes de PRF semble être une bonne alternative permettant une réduction de la morbidité post opératoire mais il semblerait que les résultats soient moins efficaces qu'avec un greffon de conjonctif enfoui. Si cette technique est choisie, une superposition de plusieurs couches de PRF peut être réalisée afin d'augmenter les chances de réussite du traitement.

⁴⁶ Cairo, Pagliaro, et Nieri, « Treatment of gingival recession with coronally advanced flap procedures: a systematic review ».

⁴⁷ Padma et al., « A split mouth randomized controlled study to evaluate the adjunctive effect of platelet-rich fibrin to coronally advanced flap in Miller's class-I and II recession defects ».

⁴⁸ Aroca et al., « Clinical evaluation of a modified coronally advanced flap alone or in combination with a platelet-rich fibrin membrane for the treatment of adjacent multiple gingival recessions : a 6-month study ».

⁴⁹ Öncü, « The use of platelet-rich fibrin versus subepithelial connective tissue graft in treatment of multiple gingival recessions : a randomized clinical trial ».

⁵⁰ Culhaoglu, Taner, et Guler, « Evaluation of the effect of dose-dependent platelet-rich fibrin membrane on treatment of gingival recession : a randomized, controlled clinical trial ».

2.2.8 L'Emdogain® : les résultats obtenus sont-ils à la hauteur du coût financier ?

- en adjonction du traitement :

L'essai clinique randomisé « split mouth » d'Aroca et al. (2010)⁵¹ a comparé la technique du tunnel associé à une greffe de conjonctif enfoui sur des récessions de classe III de Miller avec apport ou non d'Emdogain® à 1 an. Il apparaît qu'il n'y a aucune différence significative grâce à l'apport d'Emdogain®. Néanmoins la méta-analyse de Cheng et al. (2014)⁵² a montré que l'ajout d'Emdogain® lors d'un lambeau déplacé coronairement associé à une greffe de conjonctif enfoui réduit significativement la profondeur de la récession (de 0,3mm). De plus, il souligne que l'Emdogain® permettrait une cicatrisation plus rapide, limiterait l'œdème post opératoire et permet une plus grande augmentation de tissu kératinisé.

L'étude systématique de la littérature de Cairo et al. (2008)⁵³ a montré que l'ajout d'Emdogain® améliore les résultats cliniques du lambeau déplacé coronairement en augmentant le taux de recouvrement radiculaire complet. Six ans plus tard, il confirme ce résultat⁵⁴.

Néanmoins sur une étude sur 139 classes III de Miller, il apparaîtrait qu'en adjonction à un traitement avec greffon conjonctif, il n'y ait pas de différence significative obtenue grâce à l'ajout d'Emdogain®⁵⁵.

- en substitution du greffon

A court terme, il n'y a pas de différence significative de réduction de la récession entre l'Emdogain® et le greffon de conjonctif enfoui, mais une augmentation significativement plus élevée du tissu kératinisé en faveur du conjonctif enfoui⁵⁶. Néanmoins, une revue systématique de littérature de Cairo et al. (2014)⁵⁷ a montré que le lambeau déplacé coronairement associé à une greffe de conjonctif enfoui achève le recouvrement radiculaire total significativement plus souvent que le lambeau déplacé coronairement associé à de l'Emdogain®.

⁵¹ Aroca et al., « Treatment of class III multiple gingival recessions : a randomized-clinical trial : multiple class III recessions treatment ».

⁵² Cheng et al., « Root coverage by coronally advanced flap with connective tissue graft and/or enamel matrix derivative: a meta-analysis ».

⁵³ Cairo, Pagliaro, et Nieri, « Treatment of gingival recession with coronally advanced flap procedures: a systematic review ».

⁵⁴ Cairo, Nieri, et Pagliaro, « Efficacy of periodontal plastic surgery procedures in the treatment of localized facial gingival recessions. A systematic review ».

⁵⁵ Chambrone et Tatakis, « Periodontal soft tissue root coverage procedures : a systematic review from the A.A.P. regeneration workshop ».

⁵⁶ Alexiou et al., « Comparison of enamel matrix derivative (Emdogain) and subepithelial connective tissue graft for root coverage in patients with multiple gingival recession defects : A randomized controlled clinical study ».

⁵⁷ Cairo, Nieri, et Pagliaro, « Efficacy of periodontal plastic surgery procedures in the treatment of localized facial gingival recessions. A systematic review ».

Conclusion de la partie :

- ‡ L'adjonction d'Emdogain® permet d'améliorer que très légèrement le taux de recouvrement radiculaire total et l'épaisseur de tissu kératinisé. Son adjonction en plus d'une greffe de conjonctif enfoui n'a pas montré de différence significative.
- ‡ Il ne permet pas d'obtenir les mêmes résultats qu'un greffon de conjonctif enfoui lors de l'association à un lambeau déplacé coronairement.
- ‡ Alors que les études cliniques randomisées n'apportent pas la preuve du bénéfice de l'utilisation de l'Emdogain®, les revues systématiques et méta-analyses ayant une puissance plus élevée le font mais la différence mise en évidence reste faible. Il est important de continuer les recherches et d'analyser les résultats au long terme de ce traitement.

2.2.9 Matrices collagéniques et matrices dermiques acellulaires

L'apport des matrices collagéniques permettrait de réduire la morbidité de l'intervention chirurgicale en remplaçant les conjonctifs enfouis.

Cependant, donnent-elles un résultat équivalent ?

A court terme, le taux de recouvrement radiculaire total est significativement plus élevé lors de l'utilisation d'un greffon conjonctif (97 %) par rapport à une matrice collagénique (83 %), mais pas de différence d'épaisseur de tissu kératinisé. Au long terme (5 ans) l'écart tend à se creuser, toujours en faveur du greffon de conjonctif enfoui.

McGuire et al. (2010) ont réalisé un essai clinique randomisé « split mouth » sur la réalisation d'un lambeau déplacé coronairement associé à une matrice collagénique ou à un greffon conjonctif. A un an, le taux de recouvrement total était significativement plus élevé dans le groupe avec greffon conjonctif mais il n'y avait pas de différence significative d'épaisseur de tissu kératinisé⁵⁸. De plus les auteurs ont convoqué ces mêmes patients pour un contrôle à 5 ans (2015) et la différence de recouvrement radiculaire totale demeure toujours significativement plus haute pour le groupe avec greffon conjonctif (88 % à 5 ans) comparé au groupe avec matrice collagénique (53 %)⁵⁹ (Tableau 5).

⁵⁸ McGuire et Scheyer, « Xenogeneic collagen matrix with coronally advanced flap compared to connective tissue with coronally advanced flap for the treatment of dehiscence-type recession defects ».

⁵⁹ McGuire et Scheyer, « Long-term results comparing xenogeneic collagen matrix and autogenous connective tissue grafts with coronally advanced flaps for treatment of dehiscence-type recession defects ».

Tableau 5 : Résumé des résultats

RCR	6 mois	1 an	5 ans
Matrice collagénique	83 %	88 %	53 %
Greffon conjonctif	97 %	99 %	88 %

Source : McGuire et Scheyer, « Xenogeneic collagen matrix with coronally advanced flap compared to connective tissue with coronally advanced flap for the treatment of dehiscence-type recession defects », 2010.

Ces résultats montrent que l'écart tend à se creuser au cours du temps.

La méta-analyse de Guan et al. (2016)⁶⁰ comprenant 10 études cliniques randomisées sur les matrices dermiques acellulaires a montré qu'il n'y avait pas de différence significative à court terme lors de l'utilisation d'une matrice dermique acellulaire ou d'un greffon conjonctif. Néanmoins elle a mis en évidence que la réduction de la récession (0,68mm en moyenne) et le gain en tissu kératinisé (0,56mm en moyenne) sont significativement plus élevés lors de leur utilisation comparée à un lambeau déplacé coronairement seul.

La méta-analyse de Huang et al. (2018)⁶¹ étudiant 1025 récessions parodontales a comparé l'utilisation des matrices collagéniques par rapport aux lambeaux déplacés coronairement seuls ou associés à une greffe de conjonctif enfoui. Il a montré que le greffon de conjonctif enfoui permet une probabilité significativement plus élevée d'obtenir un recouvrement radiculaire complet et un gain plus élevé de tissu kératinisé par rapport à l'utilisation d'une matrice collagénique. Néanmoins il démontre aussi que l'utilisation de ces matrices permet une meilleure réduction de la récession, un recouvrement moyen, une augmentation d'épaisseur de gencive et une attache clinique plus élevés comparé aux lambeaux déplacés coronairement et qu'en cas de récessions multiples la probabilité d'obtenir un recouvrement radiculaire total est également significativement plus élevé. Cette information est confirmée par l'étude de Cairo et al. (2014)⁶² qui ajoute que l'utilisation d'une matrice en plus d'un greffon de conjonctif enfoui diminue la probabilité d'avoir un recouvrement radiculaire total par rapport à l'utilisation d'une greffe de conjonctif enfoui seul.

La matrice Guidor® n'a pas montré une bonne alternative au long-terme puisqu'à dix ans, la quasi-totalité du recouvrement obtenu a été perdu comparé à la moitié avec l'utilisation d'un greffon de conjonctif enfoui⁶³.

⁶⁰ Guan et al., « Root coverage using a coronally advanced flap with or without acellular dermal matrix : a meta-analysis ».

⁶¹ Huang et al., « Efficacy of xenogeneic collagen matrix in the treatment of gingival recessions ».

⁶² Cairo, Nieri, et Pagliaro, « Efficacy of periodontal plastic surgery procedures in the treatment of localized facial gingival recessions. A systematic review ».

⁶³ Nickles et al., « Ten-year results after connective tissue grafts and guided tissue regeneration for root coverage ».

Conclusion de la partie :

- ‡ Les matrices collagéniques n'ont pas la même efficacité en termes de recouvrement que les greffons conjonctifs et la différence de résultat tend à se creuser au cours du temps.
- ‡ Une baisse significative du temps de l'intervention et de la morbidité post opératoire sont notables lors de l'utilisation des matrices collagéniques, dermiques ou synthétiques.
- ‡ Les matrices collagéniques favoriseraient un gain de tissu kératinisé équivalent aux greffons conjonctifs.
- ‡ Les meilleurs résultats sont retrouvés lors de l'utilisation des matrices en adjonction au traitement de lambeau déplacé coronairement seul, mais elles n'atteignent pas le niveau d'efficacité de l'apport d'un greffon conjonctif.

Le choix de la technique opératoire est complexe, c'est pour cela que Chambrone et al. ont réalisé lors d'une revue systématique de littérature à la suite de l'A.A.P. Regeneration Workshop (2015)⁶⁴ un arbre décisionnel permettant avec les preuves de la littérature de réaliser un choix en fonction du cas clinique (figure 24).

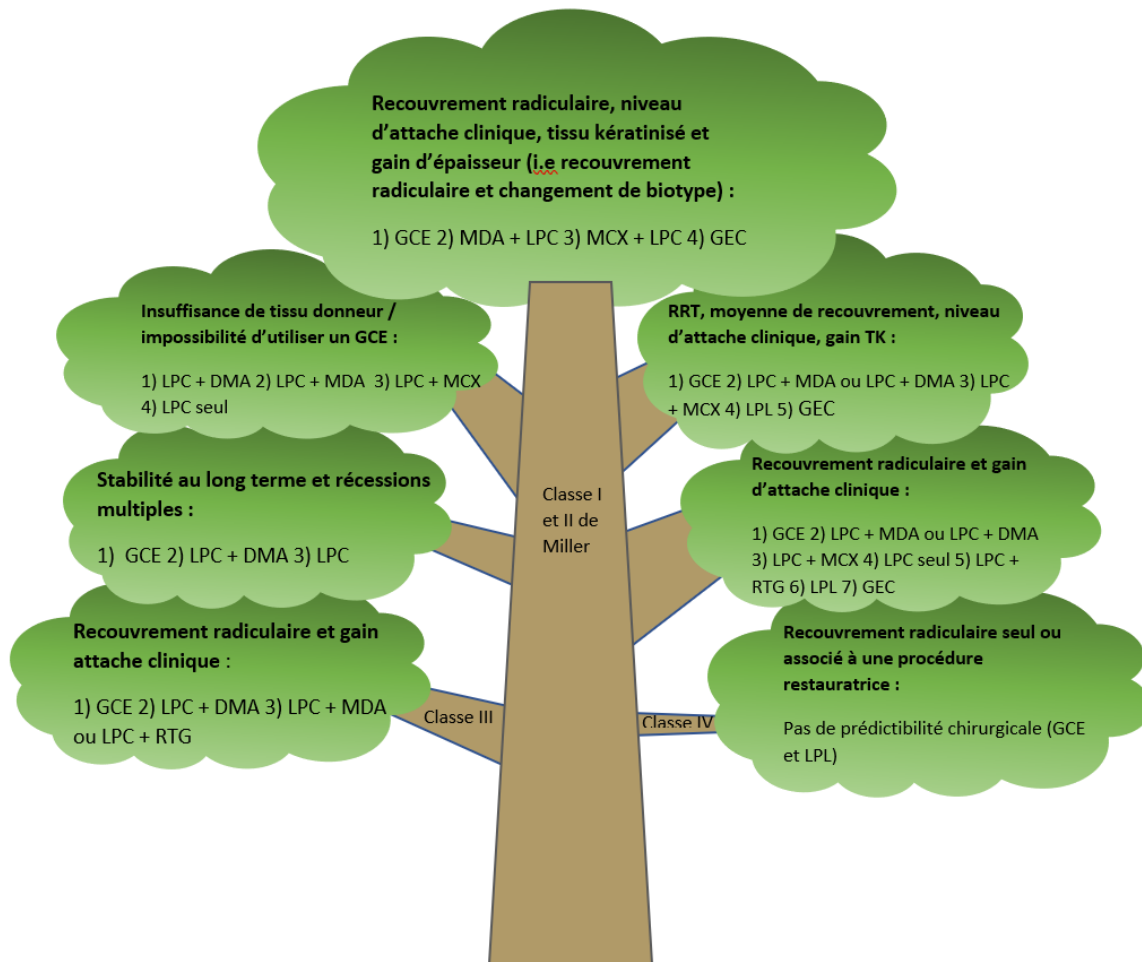
Figure 24 : Arbre décisionnel en fonction de la récession de Miller.

Plus la branche est épaisse, plus fortes sont les preuves sur le sujet. Puisque la plupart des études traitent de récessions uniques, ils précisent que cet arbre est plus approprié pour celles-ci mais peut guider pour le traitement des récessions multiples.

DMA = dérivés de la matrice amélaire ; GCE = greffe de conjonctif enfoui ; GEC = greffe épithélio-conjonctive ; LPC = lambeau positionné coronairement ; LPL = lambeau positionné latéralement ;

⁶⁴ Chambrone et Tatakis, « Periodontal soft tissue root coverage procedures : a systematic review from the A.A.P. regeneration workshop ».

RTG = régénération tissulaire guidée ; MCX = matrice collagénique xénogénique ; MDA = matrice dermique acellulaire ; RRT = recouvrement radiculaire total ; TK = tissu kératinisé



Source : Auteure d'après Chambrone et Tatakis, « Periodontal soft tissue root coverage procedures : a systematic review from the A.A.P. regeneration workshop », 2015.

- Pour les classes IV : la finesse de la branche montre que les preuves sont encore faibles. Si l'on cherche un recouvrement on utilisera un greffon de conjonctif enfoui associé ou non à une procédure restauratrice (puisque l'on n'obtiendra pas 100 % de recouvrement, cela peut améliorer le résultat esthétique et la réduction des sensibilités).
- Pour les classes III : on favorisera le greffon de conjonctif enfoui, en deuxième intention un lambeau déplacé coronairement avec ajout d'Emdogain, en troisième intention un lambeau déplacé coronairement avec matrice dermique acellulaire ou régénération tissulaire guidée.
- Pour les classe I et II :
 - o Le greffon de conjonctif enfoui est la meilleure solution que l'on cherche un gain d'épaisseur de tissu kératinisé, une stabilité au long terme, un recouvrement complet ou un gain d'attache clinique.

- Lors d'une insuffisance de tissu au niveau du site donneur ou l'impossibilité d'utiliser un greffon de conjonctif enfoui, ils préconisent la réalisation d'un lambeau déplacé coronairement associé à de l'Emdogain® en deuxième intention.
- Lorsque l'on cherchera une augmentation d'épaisseur du biotype parodontal en plus du recouvrement, on favorisera, le greffon de conjonctif enfoui puis en deuxième intention les matrices dermiques acellulaires, puis les matrices collagéniques et enfin les greffes épithélio-conjonctives (très efficaces pour épaissir, moins pour recouvrir).

L'arbre décisionnel est une aide à la décision thérapeutique mais le sens clinique du praticien prévaut.

2.3 Critères de réussite post opératoires

2.3.1 L'importance du suivi post opératoire

Lors d'un suivi à 5 ans après traitement par lambeau déplacé coronairement, il a été montré que la stabilité des résultats de recouvrement a été significativement améliorée par le suivi rapproché chez un parodontiste comparé à un dentiste omnipraticien⁶⁵. Les patients ayant eu les moins bons résultats sont ceux n'ayant pas eu de suivi régulier. Sachant qu'il n'y avait pas de différence d'indice de plaque et de saignement au sondage entre les deux groupes de patients, on peut stipuler que c'est la maintenance concernant le brossage non traumatique qui a permis le maintien des résultats à long terme de la procédure chirurgicale.

2.3.2. L'utilisation d'un greffon conjonctif améliore-t-il la longévité du traitement ?

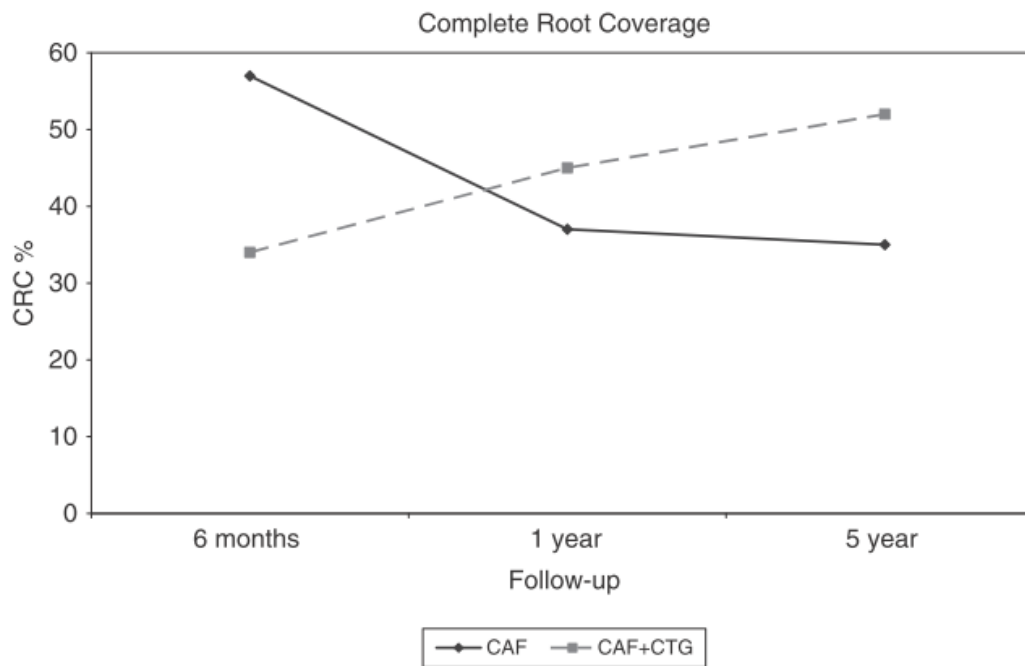
Alors qu'à court terme, il n'y a pas de différence significative de la réduction de la récession entre lambeau déplacé coronairement seul ou avec conjonctif enfoui, il y a à 5 ans 3,2 fois plus de chance d'obtenir un recouvrement radiculaire total avec conjonctif⁶⁶. Pini Prato confirme cette différence significative, qu'il observe après la première année d'observation et dont les résultats tendent à se

⁶⁵ Zucchelli et Sanctis, « Long-term outcome following treatment of multiple miller class I and II recession defects in esthetic areas of the mouth ».

⁶⁶ Zucchelli et al., « Coronally advanced flap with and without connective tissue graft for the treatment of multiple gingival recessions : a comparative short- and long-term controlled randomized clinical trial ».

creuser avec le temps (figure 25)⁶⁷ Cette tendance se manifeste également lorsque l'on compare la greffe de conjonctif enfoui et les membranes dont le recouvrement a été dans la quasi-totalité perdu contrairement au conjonctif⁶⁸.

Figure 25 : Changement du recouvrement radiculaire total dans les différents temps d'observation pour les différentes thérapies.



Source : Pini-Prato et al., « Coronally advanced flap versus connective tissue graft in the treatment of multiple gingival recessions : a split-mouth study with a 5-year follow-up: long-term outcomes of multiple gingival recessions treatment », 2010.

⁶⁷ Pini-Prato et al., « Coronally advanced flap versus connective tissue graft in the treatment of multiple gingival recessions : a split-mouth study with a 5-year follow-up : long-term outcomes of multiple gingival recessions treatment ».

⁶⁸ Nickles et al., « Ten-year results after connective tissue grafts and guided tissue regeneration for root coverage ».

Discussion et conclusion

Cette thèse s'est attachée à discuter de la notion de réussite du traitement de recouvrement radiculaire lors des chirurgies muco-gingivales, mais il faut être conscient de la subjectivité même de cette notion de réussite. La réussite, est-ce le recouvrement radiculaire total de la récession ? Est-ce la satisfaction esthétique ou fonctionnelle du patient ? Est-ce la tenue du résultat au long terme ? Est-ce la réalisation d'une chirurgie avec le minimum de morbidités post-opératoires ? La réponse est multiple. En effet tous ces facteurs font évidemment partie intégrante de la réussite de notre traitement et doivent être pris en compte par le praticien.

A cette notion de réussite est attachée la notion d'échec. Bien que nous ne l'ayons pas abordé en tant que tel, tout au long de cette thèse, nous avons pu mettre en évidence des facteurs d'échec évidents : l'instabilité du greffon, le manque de vascularisation amenant à la nécrose de la greffe, le non suivi des recommandations post-opératoires...

Il est donc important de rappeler qu'à résultat égal, on choisira la technique la plus sûre, avec le moins de morbidité associée et que le praticien maîtrise le plus. Cependant, très peu d'études au long terme existent et nous pouvons nous demander quelle est la pérennité dans le temps des résultats obtenus et si cela dépend de la technique opératoire. La notion de réussite est également intimement liée au ressenti du patient. Si l'aspect esthétique est souvent discuté, malheureusement trop peu d'études se penchent sur les morbidités liées à l'intervention et les moyens possibles pour limiter les douleurs post-opératoires. Si certains auteurs parlent d'éponge hémostatique recouverte de cyanoacrylate en plus des sutures, la plaque palatine est inexistante⁶⁹.

Si l'évolution des techniques a permis d'améliorer significativement les résultats de la chirurgie de recouvrement radiculaire, tout n'est pas possible. Aujourd'hui il est admis que la technique montrant les meilleurs résultats à court et moyen terme est l'utilisation d'un greffon de conjonctif enfoui en addition au lambeau.

Il manque cependant encore dans la littérature beaucoup d'informations concernant certains patients comme ceux utilisant une cigarette électronique ou présentant une maladie inflammatoire, telle que le lichen plan. Enfin, le recouvrement des récessions de classes III de Miller ou RT2 de Chicago est encore très peu étudié. Ce sont pourtant celles pour lesquelles nous sommes les plus démunis et aurions besoin d'un arbre décisionnel, afin de répondre au mieux à l'attente de nos patients.

⁶⁹ Tavelli et al., « Minimizing patient morbidity following palatal gingival harvesting : a randomized controlled clinical study ».

Si 78 % des récessions non traitées évoluent⁷⁰, même en présence d'une bonne hygiène orale, la prise de décision d'intervenir ou non devra être mûrement réfléchie sans tomber dans une dérive de surtraitement. La réussite, c'est aussi prévenir et empêcher toute aggravation.

Souhaitons donc une belle évolution aux techniques de chirurgie muco-gingivale, dans le but de toujours prendre en charge du mieux possible les patients, devant une demande de plus en plus présente.

⁷⁰ Chambrone et Tatakis, « Long-term outcomes of untreated buccal gingival recessions : a systematic review and meta-analysis ».

Bibliographie

- Agudio, G., M. Nieri, R. Rotundo, P. Cortellini, et G. Pini Prato. « Free gingival grafts to increase keratinized tissue : a retrospective long-term evaluation (10 to 25 years) of outcomes ». *Journal of periodontology* 79, n° 4 (2008) : 587-94. <https://doi.org/10.1902/jop.2008.070414>.
- Akram, Z., F. Vohra, et F. Javed. « Low-level laser therapy as an adjunct to connective tissue graft procedure in the treatment of gingival recession defects : a systematic review and meta-analysis ». *Journal of esthetic and restorative dentistry* 30, n° 4 (2018) : 299-306. <https://doi.org/10.1111/jerd.12377>.
- Alexiou, A., I. Vouros, G. Menexes, et A. Konstantinidis. « Comparison of enamel matrix derivative (Emdogain) and subepithelial connective tissue graft for root coverage in patients with multiple gingival recession defects : a randomized controlled clinical study ». *Quintessence internationale* 48, n° 5 (2017) : 381-89. <https://doi.org/10.3290/j.qi.a38058>.
- American academy of periodontology. *Glossary of periodontal terms*. 3 rd ed. Chicago : American academy of periodontology, 1992.
- Andrade, P. F., M. F. M. Grisi, A. M. Marcaccini, P. G. Fernandes, D. M. Reino, S. L. S. Souza, M. Taba, et al. « Comparison between micro- and macrosurgical techniques for the treatment of localized gingival recessions using coronally positioned flaps and enamel matrix derivative ». *Journal of periodontology* 81, n° 11 (2010) : 1572-79. <https://doi.org/10.1902/jop.2010.100155>.
- Aroca, S., T. Keglevich, B. Barbieri, I. Gera, et D. Etienne. « Clinical evaluation of a modified coronally advanced flap alone or in combination with a platelet-rich fibrin membrane for the treatment of adjacent multiple gingival recessions : a 6-month study ». *Journal of periodontology* 80, n° 2 (2009) : 244-52. <https://doi.org/10.1902/jop.2009.080253>.
- Aroca, S., T. Keglevich, D. Nikolidakis, I. Gera, K. Nagy, R. Azzi, et D. Etienne. « Treatment of class III multiple gingival recessions : a randomized-clinical trial : multiple class III recessions treatment ». *Journal of clinical periodontology* 37, n° 1 (2010) : 88-97. <https://doi.org/10.1111/j.1600-051X.2009.01492.x>.
- Association dentaire française. Commission des dispositifs médicaux. *Risques médicaux : guide de prise en charge par le chirurgien-dentiste*. Paris : Association dentaire française, 2013.
- Bouchard, P., éd. *Parodontologie & dentisterie implantaire. Volume 2, thérapeutiques chirurgicales*. Paris : Lavoisier Médecine Sciences, 2015.
- Burkhardt, R., et N. P. Lang. « Coverage of localized gingival recessions : comparison of micro- and macrosurgical techniques ». *Journal of clinical periodontology* 32, n° 3 (2005) : 287-93. <https://doi.org/10.1111/j.1600-051X.2005.00660.x>.
- Cairo, F., P. Cortellini, M. Tonetti, M. Nieri, J. Mervelt, G. Pagavino, et G. P. Pini-Prato. « Stability of root coverage outcomes at single maxillary gingival recession with loss of interdental attachment : 3-year extension results from a randomized, controlled, clinical trial ». *Journal of clinical periodontology* 42, n° 6 (2015) : 575-81. <https://doi.org/10.1111/jcpe.12412>.
- Cairo, F., M. Nieri, et U. Pagliaro. « Efficacy of periodontal plastic surgery procedures in the treatment of localized facial gingival recessions. A systematic review ». *Journal of clinical periodontology* 41 (2014) : 44-62. <https://doi.org/10.1111/jcpe.12182>.
- Cairo, F., U. Pagliaro, et M. Nieri. « Treatment of gingival recession with coronally advanced flap procedures: a systematic review ». *Journal of clinical periodontology* 35, n° 8 s (2008) : 136-62. <https://doi.org/10.1111/j.1600-051X.2008.01267.x>.
- Chambrone, L., et D. N. Tatakis. « Long-term outcomes of untreated buccal gingival recessions : a systematic review and meta-analysis ». *Journal of periodontology* 87, n° 7 (2016) : 796-808. <https://doi.org/10.1902/jop.2016.150625>.

- . « Periodontal soft tissue root coverage procedures : a systematic review from the A.A.P. regeneration workshop ». *Journal of periodontology* 86, n° 2-s (2015) : S8-51. <https://doi.org/10.1902/jop.2015.130674>.
- Cheng, G.-L., E. Fu, Y.-K. Tu, E.-C. Shen, H.-C. Chiu, R.-Y. Huang, et al. « Root coverage by coronally advanced flap with connective tissue graft and/or enamel matrix derivative: a meta-analysis ». *Journal of periodontal research* 50, n° 2 (2015) : 220-30. <https://doi.org/10.1111/jre.12199>.
- Clarke, N. G., B. C. Shephard, et R. S. Hirsch. « The effects of intra-arterial epinephrine and nicotine on gingival circulation ». *Oral surgery, oral medicine, and oral pathology* 52, n° 6 (1981) : 577-82.
- Cortellini, P., et N. F. Bissada. « Mucogingival conditions in the natural dentition : narrative review, case definitions, and diagnostic considerations ». *Journal of clinical periodontology* 45 (2018) : 190-98. <https://doi.org/10.1111/jcpe.12948>.
- Cortellini, P., M. Tonetti, C. Baldi, L. Francetti, G. Rasperini, R. Rotundo, et al. « Does placement of a connective tissue graft improve the outcomes of coronally advanced flap for coverage of single gingival recessions in upper anterior teeth ? A multi-centre, randomized, double-blind, clinical trial ». *Journal of clinical periodontology* 36, n° 1 (2009) : 68-79. <https://doi.org/10.1111/j.1600-051X.2008.01346.x>.
- Culhaoglu, R., L. Taner, et B. Guler. « Evaluation of the effect of dose-dependent platelet-rich fibrin membrane on treatment of gingival recession : a randomized, controlled clinical trial ». *Journal of applied oral science* 26 (2018). <https://doi.org/10.1590/1678-7757-2017-0278>.
- Dilsiz, A., T. Aydin, et M. S. Yavuz. « Root surface biomodification with an Er:Yag laser for the treatment of gingival recession with subepithelial connective tissue grafts ». *Photomedicine and laser surgery* 28, n° 4 (2010) : 511-17. <https://doi.org/10.1089/pho.2009.2584>.
- Dodge, A., J. Garcia, P. Luepke, Y.-L. Lai, M. Kassab, et G.-H. Lin. « The effect of partially exposed connective tissue graft on root-coverage outcomes : a systematic review and meta-analysis ». *European journal of oral sciences* 126, n° 2 (2018) : 84-92. <https://doi.org/10.1111/eos.12401>.
- Goldstein, M., E. Nasatzky, J. Goultschin, B.D. Boyan, et Z. Schwartz. « Coverage of previously carious roots is as predictable a procedure as coverage of intact roots ». *Journal of periodontology* 73, n° 12 (2002) : 1419-26. <https://doi.org/10.1902/jop.2002.73.12.1419>.
- Guan, W., H. Liao, L. Guo, C. Wang, et Z. Cao. « Root coverage using a coronally advanced flap with or without acellular dermal matrix : a meta-analysis ». *Journal of periodontal & implant science* 46, n° 1 (2016) : 22. <https://doi.org/10.5051/jpis.2016.46.1.22>.
- Han, J. S., V. John, S. B. Blanchard, M. J. Kowolik, et G. J. Eckert. « Changes in gingival dimensions following connective tissue grafts for root coverage : comparison of two procedures ». *Journal of periodontology* 79, n° 8 (2008) : 1346-54. <https://doi.org/10.1902/jop.2008.070472>.
- Huang, J.-P., J.-M. Liu, Y.-M. Wu, L.-L. Chen, et P.-H. Ding. « Efficacy of xenogeneic collagen matrix in the treatment of gingival recessions : a systematic review and meta-analysis ». *Oral diseases*, 2018. <https://doi.org/10.1111/odi.12949>.
- Hwang, D., et H.-L. Wang. « Flap thickness as a predictor of root coverage : a systematic review ». *Journal of periodontology* 77, n° 10 (2006) : 1625-34. <https://doi.org/10.1902/jop.2006.060107>.
- Kassab, M. M., et R. E. Cohen. « The etiology and prevalence of gingival recession ». *Journal of the American dental association* 134, n° 2 (2003) : 220-25.
- Khobragade, S., A. Kolte, R. Kolte, T. Shrirao, et A. Potey. « Modified coronally advanced flap with and without orthodontic button application in management of multiple proximate gingival recession defects : a randomized clinical trial ». *Contemporary clinical dentistry* 7, n° 4 (2016) : 544-49. <https://doi.org/10.4103/0976-237X.194121>.
- Kuis, D., I. Sciran, V. Lajnert, D. Snjaric, J. Prpic, S. Pezelj-Ribaric, et A. Bosnjak. « Coronally advanced flap alone or with connective tissue graft in the treatment of single gingival recession defects : a long-term randomized clinical trial ». *Journal of periodontology* 84, n° 11 (2013) : 1576-85. <https://doi.org/10.1902/jop.2013.120451>.

- Mazzocco, F., L. Comuzzi, R. Stefani, Y. Milan, G. Favero, et E. Stellini. « Coronally advanced flap combined with a subepithelial connective tissue graft using full- or partial-thickness flap reflection ». *Journal of periodontology* 82, n° 11 (2011) : 1524-29. <https://doi.org/10.1902/jop.2011.100586>.
- McGuire, M. K., et E. T. Scheyer. « Long-term results comparing xenogeneic collagen matrix and autogenous connective tissue grafts with coronally advanced flaps for treatment of dehiscence-type recession defects ». *Journal of periodontology* 87, n° 3 (2016) : 221-27. <https://doi.org/10.1902/jop.2015.150386>.
- . « Xenogeneic collagen matrix with coronally advanced flap compared to connective tissue with coronally advanced flap for the treatment of dehiscence-type recession defects ». *Journal of periodontology* 81, n° 8 (2010) : 1108-17. <https://doi.org/10.1902/jop.2010.090698>.
- Moraschini, V., et E. Barboza d. s. « Use of platelet-rich fibrin membrane in the treatment of gingival recession : a systematic review and meta-analysis ». *Journal of periodontology* 87, n° 3 (2016) : 281-90. <https://doi.org/10.1902/jop.2015.150420>.
- Nickles, K., P. Ratka-Krüger, E. Neukranz, P. Raetzke, et P. Eickholz. « Ten-year results after connective tissue grafts and guided tissue regeneration for root coverage ». *Journal of periodontology* 81, n° 6 (2010) : 827-36. <https://doi.org/10.1902/jop.2010.090632>.
- Öncü, E. « The use of platelet-rich fibrin versus subepithelial connective tissue graft in treatment of multiple gingival recessions : a randomized clinical trial ». *The international journal of periodontics & restorative dentistry* 37, n° 2 (2017) : 265-71. <https://doi.org/10.11607/prd.2741>.
- Padma, R., A. Shilpa, P. A. Kumar, M. Nagasri, C. Kumar, et A. Sreedhar. « A split mouth randomized controlled study to evaluate the adjunctive effect of platelet-rich fibrin to coronally advanced flap in Miller's class-I and II recession defects ». *Journal of Indian society of periodontology* 17, n° 5 (2013) : 631-36. <https://doi.org/10.4103/0972-124X.119281>.
- Pini Prato, G., C. Baldi, M. Nieri, D. Franceschi, P. Cortellini, C. Clauser, et al. « Coronally advanced flap : the post-surgical position of the gingival margin is an important factor for achieving complete root coverage ». *Journal of periodontology* 76, n° 5 (2005) : 713-22. <https://doi.org/10.1902/jop.2005.76.5.713>.
- Pini Prato, G., U. Pagliaro, C. Baldi, M. Nieri, D. Saletta, F. Cairo, et P. Cortellini. « Coronally advanced flap procedure for root coverage. flap with tension versus flap without tension : a randomized controlled clinical study ». *Journal of periodontology* 71, n° 2 (2000) : 188-201. <https://doi.org/10.1902/jop.2000.71.2.188>.
- Pini Prato, G., R. Rotundo, D. Franceschi, F. Cairo, P. Cortellini, et M. Nieri. « Fourteen-year outcomes of coronally advanced flap for root coverage : follow-up from a randomized trial : long-term root coverage ». *Journal of clinical periodontology* 38, n° 8 (2011) : 715-20. <https://doi.org/10.1111/j.1600-051X.2011.01744.x>.
- Pini-Prato, G. « The Miller classification of gingival recession : limits and drawbacks : classification of recessions ». *Journal of clinical periodontology* 38, n° 3 (2011) : 243-45. <https://doi.org/10.1111/j.1600-051X.2010.01655.x>.
- Pini-Prato, G., F. Cairo, M. Nieri, D. Franceschi, R. Rotundo, et P. Cortellini. « Coronally advanced flap versus connective tissue graft in the treatment of multiple gingival recessions : a split-mouth study with a 5-year follow-up : long-term outcomes of multiple gingival recessions treatment ». *Journal of clinical periodontology* 37, n° 7 (2010) : 644-50. <https://doi.org/10.1111/j.1600-051X.2010.01559.x>.
- Pini-Prato, G., C. Magnani, F. Zaheer, R. Rotundo, et J. Buti. « Influence of inter-dental tissues and root surface condition on complete root coverage following treatment of gingival recessions : a 1-year retrospective study ». *Journal of clinical periodontology* 42, n° 6 (2015) : 567-74. <https://doi.org/10.1111/jcpe.12407>.

- Santamaria, M. P., D. d. Silva Feitosa, M. Z. Casati, F. H. Nociti, A. W. Sallum, et E. A. Sallum. « Randomized controlled clinical trial evaluating connective tissue graft plus resin-modified glass ionomer restoration for the treatment of gingival recession associated with non-carious cervical lesion : 2-year follow-up ». *Journal of periodontology* 84, n° 9 (2013) : 1-8. <https://doi.org/10.1902/jop.2013.120447>.
- Tatakis, D. N., et L. Chambrone. « The effect of suturing protocols on coronally advanced flap root-coverage outcomes : a meta-analysis ». *Journal of periodontology* 87, n° 2 (2016) : 148-55. <https://doi.org/10.1902/jop.2015.150394>.
- Tavelli, L., F. Asa'ad, R. Acunzo, G. Pagni, D. Consonni, et G. Rasperini. « Minimizing patient morbidity following palatal gingival harvesting : a randomized controlled clinical study ». *The international journal of periodontics & restorative dentistry* 38, n° 6 (2018) : 127-34. <https://doi.org/10.11607/prd.3581>.
- Tavelli, L., S. Barootchi, A. Ravidà, F. Suárez-López del Amo, G. Rasperini, et H.-L. Wang. « Influence of suturing technique on marginal flap stability following coronally advanced flap : a cadaver study ». *Clinical oral investigations*, 2018. <https://doi.org/10.1007/s00784-018-2597-5>.
- Zucchelli, G., C. Amore, N. M. Sforza, L. Montebugnoli, et M. De Sanctis. « Bilaminar techniques for the treatment of recession-type defects. A comparative clinical study ». *Journal of clinical periodontology* 30, n° 10 (2003) : 862-70.
- Zucchelli, G., M. Mele, C. Mazzotti, M. Marzadori, L. Montebugnoli, et M. De Sanctis. « Coronally advanced flap with and without vertical releasing incisions for the treatment of multiple gingival recessions : a comparative controlled randomized clinical trial ». *Journal of periodontology* 80, n° 7 (2009) : 1083-94. <https://doi.org/10.1902/jop.2009.090041>.
- Zucchelli, G., I. Mounssif, C. Mazzotti, M. Stefanini, M. Marzadori, E. Petracci, et L. Montebugnoli. « Coronally advanced flap with and without connective tissue graft for the treatment of multiple gingival recessions : a comparative short- and long-term controlled randomized clinical trial ». *Journal of clinical periodontology* 41, n° 4 (2014) : 396-403. <https://doi.org/10.1111/jcpe.12224>.
- Zucchelli, G., I. Mounssif, M. Stefanini, M. Mele, L. Montebugnoli, et N.M. Sforza. « Hand and ultrasonic instrumentation in combination with root-coverage surgery : a comparative controlled randomized clinical trial ». *Journal of periodontology* 80, n° 4 (2009) : 577-85. <https://doi.org/10.1902/jop.2009.080485>.
- Zucchelli, G., et M. d. Sanctis. « Long-term outcome following treatment of multiple miller class I and II recession defects in esthetic areas of the mouth ». *Journal of periodontology* 76, n° 12 (2005) : 7. <https://doi.org/10.1902/jop.2005.76.12.2286>.
- Zucchelli, G., L. Tavelli, A. Ravidà, M. Stefanini, F. Suárez-López del Amo, et H.-L. Wang. « Influence of tooth location on coronally advanced flap procedures for root coverage ». *Journal of periodontology* 89, n° 12 (2018) : 1428-41. <https://doi.org/10.1002/JPER.18-0201>.
- Zucchelli, G., T. Testori, et M. De Sanctis. « Clinical and anatomical factors limiting treatment outcomes of gingival recession : a new method to predetermine the line of root coverage ». *Journal of periodontology* 77, n° 4 (2006) : 714-21. <https://doi.org/10.1902/jop.2006.050038>.

Table des figures

Figure 1 : Prévisualisation de la ligne de recouvrement maximal.....	7
Figure 2 : Récession parodontale en regard d'une traction frénale	9
Figure 3 : Test de l'évaluation de l'épaisseur gingivale au niveau du fond du sulcus par visibilité de la sonde par transparence	10
Figure 4 : Récessions parodontales type RT1 en regard d'un piercing labial.....	11
Figure 5 : Greffe épithélio-conjonctive de recouvrement réalisée sur 41 31 (photographies pré et post opératoires).....	13
Figure 6 : Schéma illustrant un lambeau déplacé latéralement.	14
Figure 7 : Schéma illustrant un lambeau bi-papillaire.....	15
Figure 8 : Schéma illustrant un lambeau déplacé coronairement avec incision de décharge	16
Figure 9 : schéma illustrant un lambeau déplacé coronairement sans incision de décharge	17
Figure 10 : Schéma illustrant un lambeau semi-lunaire.....	18
Figure 11 : Schéma illustrant la technique de l'enveloppe	19
Figure 12 : Schéma illustrant la technique du tunnel.....	20
Figure 13 : Cas clinique réalisé avec une matrice dermique acellulaire Alloderm®	23
Figure 14 : Exemple de matrice collagénique : Fibroguide® (Geistlich).....	23
Figure 15 : Lambeau déplacé coronairement sans incision de décharge associé à la membrane Mucoderm®.....	24
Figure 16 : Schéma descriptif de la matrice Guidor®	24
Figure 17 : Chronologie de la prise en charge d'un patient en vue d'une chirurgie muco-gingivale de recouvrement.....	26
Figure 18 : Résultats de l'évaluation angiographique. *p<0,05, **p<0,01	30
Figure 19 : Changement du recouvrement radiculaire total dans les différents temps d'observation pour les différentes thérapies.....	34
Figure 20 : Changement de la réduction de la récession par rapport à la récession initiale (Rec 0)	34
Figure 21 : Localisation de la gencive marginale (mm) après suture (GM1) comparée au pourcentage de recouvrement radiculaire total	37
Figure 22 : Schémas des sutures réalisées dans l'étude : a. point en O suspendu au point de contact (simple), b. Point suspendu (sling), c. Matelassier vertical (SAT).....	37

Figure 23 : Graphique illustrant la moyenne de la stabilité marginale du lambeau dans les trois groupes après avoir seulement suturé la papille (orange) et après réalisation de la suture des incisions de décharge (rouge).....	38
Figure 24 : Arbre décisionnel en fonction de la récession de Miller.....	44
Figure 25 : Changement du recouvrement radiculaire total dans les différents temps d'observation pour les différentes thérapies.....	47

Table des tableaux

Tableau 1 : Classification du phénotype gingival et des récessions parodontales	6
Tableau 2 : Tableau récapitulatif des facteurs étiologiques des récessions	11
Tableau 3 : Taux de recouvrement radiculaire total en fonction de la technique et de la présence ou non de lésion cervicale d'usure en présence de tissu interdentaire :.....	28
Tableau 4 : Taux de recouvrement radiculaire total en fonction de la technique et de la présence ou non de lésion cervicale d'usure avec une perte de tissu interdentaire :	29
Tableau 5 : Résumé des résultats.....	43

Annexes

Annexe 1 : conseils post-opératoires à la suite d'une chirurgie muco-gingivale

Conseils postopératoires

A la suite de toute intervention chirurgicale, vous devrez respecter un certain nombre de règles afin de favoriser la guérison et de réduire les risques de complications.

1. Aussitôt après l'intervention :
 - Placez un poche de glace entourée d'une serviette fine sur la région opérée pendant 15 minutes et renouvelez l'opération toutes les heures pendant plusieurs heures. Ce geste a pour but de limiter les risques d'œdème ;
 - Prenez 1 comprimé contre les douleurs et renouvelez la prise au bout de 6 heures. Les autres médicaments sont à prendre conformément à l'ordonnance.
2. Evitez toute boisson ou tout aliment chaud pendant 24 heures. Les jours suivants, votre alimentation devra être liquide ou semi-liquide : vous trouverez la liste des aliments conseillés en bas de cette lettre.
3. Ne commencez les bains de bouche qu'à partir du lendemain de l'intervention. Il faut éviter de se gargariser pour ne pas fragiliser le caillot. La fonction du bain de bouche est essentiellement antiseptique.
4. Le pansement chirurgical qui entoure vos dents a pour but de protéger la plaie ; il ne doit pas être retiré avant votre prochain rendez-vous.
 - Il se peut que de petits morceaux du pansement se détachent ; cela n'a pas d'importance ;
 - Si un morceau de pansement se détache et s'il en résulte une douleur, veuillez appeler le cabinet.
5. La plaque de protection palatine doit être portée en continu pendant 48 heures après l'intervention ; elle peut être retirée par la suite mais devra être mise au minimum au moment des repas.
6. Une coloration sanguine de la salive peut être observée pendant quelques heures :
 - En cas de saignement localisé, appliquez fermement une compresse directement sur la zone concernée pendant 20 minutes puis repositionnez la plaque de protection palatine ;
 - Si le saignement persiste, veuillez téléphoner au cabinet.
7. Le brossage réalisé à l'aide d'une brosse à dents douce se fera exclusivement à distance de la zone opératoire.
8. Evitez les exercices violents (sport et efforts intenses) et les sports nautiques (immersion sous l'eau) pendant 1 semaine. Une légère fatigue peut apparaître pendant 24 à 72 heures.
9. Ne fumez pas durant au minimum 3 semaines.

Conseils alimentaires

- Evitez de manger du pain avec croûte ou des pâtisseries durant la semaine suivant l'intervention.
- Evitez les jus d'agrumes car ils risquent d'être irritants.
- Evitez la consommation de boissons alcoolisées.
- Supprimez le poivre, le vinaigre, et les sauces épicées.

Voici quelques aliments nécessitant un minimum d'effort masticatoire : bouillon, soupes et potages, œufs, jus de légumes, pâtes, pommes de terre, fromages, viande hachée, lait, banane, crème dessert, pudding, glaces, yaourts, flan.

Vu, le Directeur de thèse

Vu, le Doyen de la Faculté de Chirurgie dentaire
de l'Université Paris Descartes

Docteur Adrian BRUN

Professeur Louis MAMAN

Vu, le Président de l'Université Paris Descartes

Professeur Frédéric DARDEL

Pour le Président et par délégation,

Le Doyen Louis MAMAN

Les facteurs influençant le recouvrement des récessions parodontales dans les chirurgies muco-gingivales

Résumé :

Le recouvrement radiculaire par une greffe de conjonctif enfouie a prouvé son efficacité en termes de recouvrement, d'esthétique et de stabilité dans le temps. Ce traitement est ainsi considéré aujourd'hui comme le gold standard. Néanmoins le recouvrement complet n'est pas toujours possible et certains facteurs influencent ce recouvrement et son résultat esthétique. La connaissance de ces facteurs et des données actuelles de leur influence sur l'efficacité du traitement permet de prendre une décision thérapeutique adaptée et de répondre au mieux aux attentes du patient. En amont de la réalisation de cette procédure chirurgicale, le patient devra être informé de ce que l'on peut espérer de son intervention, en adaptant notre discours en fonction des facteurs influant. Je réalise ainsi une revue narrative de littérature en me basant sur ces critères : haut niveau de preuve, articles récents et qui permettent de suivre une évolution au long-terme. Je présenterai, pour l'illustrer, des cas cliniques.

Discipline :

Parodontologie

Mots clés français (fMeSH et Rameau) :

Récession gingivale -- chirurgie -- Dissertation universitaire ; Lambeaux chirurgicaux -- Dissertation universitaire ; Parodontologie -- Chirurgie -- Thèses et écrits académiques ; Chirurgie plastique -- Thèses et écrits académiques

English keywords (MeSH) :

Gingival Recession -- surgery -- Academic Dissertation ; Surgical Flaps -- Academic Dissertation

Université Paris Descartes
Faculté de Chirurgie dentaire
1, rue Maurice Arnoux
92120 Montrouge