



HAL
open science

Épicondylectomie médiale dans le traitement de la compression du nerf ulnaire au coude

Joannie Thumser

► **To cite this version:**

Joannie Thumser. Épicondylectomie médiale dans le traitement de la compression du nerf ulnaire au coude. Médecine humaine et pathologie. 2018. dumas-02500782

HAL Id: dumas-02500782

<https://dumas.ccsd.cnrs.fr/dumas-02500782v1>

Submitted on 8 Feb 2021

HAL is a multi-disciplinary open access archive for the deposit and dissemination of scientific research documents, whether they are published or not. The documents may come from teaching and research institutions in France or abroad, or from public or private research centers.

L'archive ouverte pluridisciplinaire **HAL**, est destinée au dépôt et à la diffusion de documents scientifiques de niveau recherche, publiés ou non, émanant des établissements d'enseignement et de recherche français ou étrangers, des laboratoires publics ou privés.



Distributed under a Creative Commons Attribution - NonCommercial - NoDerivatives 4.0 International License

AVERTISSEMENT

Cette thèse d'exercice est le fruit d'un travail approuvé par le jury de soutenance et réalisé dans le but d'obtenir le diplôme d'Etat de docteur en médecine. Ce document est mis à disposition de l'ensemble de la communauté universitaire élargie.

Il est soumis à la propriété intellectuelle de l'auteur. Ceci implique une obligation de citation et de référencement lors de l'utilisation de ce document.

D'autre part, toute contrefaçon, plagiat, reproduction illicite encourt toute poursuite pénale.

Code de la Propriété Intellectuelle. Articles L 122.4

Code de la Propriété Intellectuelle. Articles L 335.2-L 335.10

UNIVERSITÉ PARIS DESCARTES
Faculté de Médecine PARIS DESCARTES

Année 2018

N° 260

THÈSE
POUR LE DIPLÔME D'ÉTAT
DE
DOCTEUR EN MÉDECINE

Épicondylectomie médiale dans le traitement
de la compression du nerf ulnaire au coude

Présentée et soutenue publiquement
le 16 octobre 2018

Par

Joannie THUMSER

Née le 20 octobre 1987 à Strasbourg (67)

Dirigée par M. Le Professeur Alain-Charles Masquelet, PU-PH

Jury :

M. Le Professeur Alain Sautet, PU-PH..... Président
M. Le Professeur Jean-Marc Féron, PU-PH
M. Le Professeur Franck Fitoussi, PU-PH
Mme Le Docteur Adeline Cambon-Binder, PH
M. Le Docteur Thomas Grégory, PH
M. Le Docteur Frédéric Teboul, Orthopédiste-Traumatologue

Remerciements

Je tiens tout d'abord à remercier le Professeur Alain Sautet qui m'a fait l'honneur de présider cette thèse. Vous m'avez accueillie à deux reprises dans votre service et m'avez ainsi permis de découvrir une équipe formidable.

Je remercie également le Professeur Alain-Charles Masquelet, directeur de cette thèse. Vous avez été une source d'inspiration inestimable au cours de mon internat. Je garde en mémoire votre humanisme, votre ingéniosité à toute épreuve et vos qualités d'orateur hors pair.

J'adresse tous mes remerciements aux membres du jury pour m'avoir fait l'honneur d'évaluer cette thèse.

Au docteur Adeline Cambon-Binder, qui est à la fois mon amie, ma muse chirurgicale et un exemple à suivre dans l'avenir. Au docteur Frédéric Teboul, qui m'a permis de passer une année extraordinaire tant sur le plan chirurgical qu'humain au sein de son équipe de la clinique du Parc Monceau. Au professeur Franck Fitoussi, que j'ai eu la chance de côtoyer à l'hôpital Trousseau, dont j'ai pu apprécier l'expertise et avec qui j'ai tenté de percer les arcanes du plexus brachial. Au Docteur Thomas Gregory à qui je ne dirai jamais assez merci de m'accueillir au sein de son équipe et avec qui j'ai hâte de travailler très prochainement à l'hôpital Avicenne. Au Professeur Jean-Marc Feron, que je considère comme un excellent pédagogue et une figure bienveillante.

Je remercie tous les Professeurs, PH, MCU et Chefs de clinique qui m'ont tant appris durant mon internat, et plus particulièrement le Docteur Monia Cardarelli qui m'a appris ce que c'était d'avoir de la poigne en chirurgie. Merci de ton amitié et de ta disponibilité. Merci au Professeur Froelich qui m'a donné le goût de la microchirurgie, au Professeur Guigui pour sa rigueur et son humour, au Professeur Doursounian pour sa gentillesse et ses pâtes de fruits et au Professeur Vialle pour sa patience. Merci aux Docteurs Violaine Beauthier, Emmanuel Jos, Julien Gaillard, Olivier Hérisson, Benjamin Bouyer, Jihane Rouissi, Alexandra Alves, Thibault Brunet, Phanarom Thong, Emmanuel Maugendre et Eric Abehsera pour leur apprentissage de la chirurgie.

Merci au Docteur Lesur pour m'avoir insufflé l'envie d'être orthopédiste et au docteur Bonaccorsi pour m'avoir encouragée lorsque j'étais toute jeune externe. Un merci tout particulier aux chirurgiens de la clinique du Parc Monceau, les Docteurs Jean-Noël Goubier, Marc-Olivier Falcone et Xavier Delpit, qui m'ont accueillie durant un an dans leur équipe. Merci au Docteur Romain Chassat de m'avoir intégrée au sein de cette équipe exceptionnelle. Merci à Cécile Jeanrot pour son amitié.

Un grand merci à mes co-internes Gauthier, Cedric, Mathilde, Jessica, Quentin, Marion, Antoine, Damien, Cedric, Mohammed, Florian, Thomas et Thibault.

Je remercie toute l'équipe formidable de l'école de chirurgie des Hôpitaux de Paris, sans qui ce travail aurait été impossible.

Un merci à mes amis d'enfance, d'adolescence et d'adulescence Anne Sophie et Rodrigo, Nicolas, Chloé, Scott, Anaïs et Thomas.

Je souhaite aussi témoigner tout mon amour à mes proches, tout particulièrement à mes parents, à ma sœur et à ma nièce, qui ont toujours été là pour moi. À ma mère qui m'a enseigné l'empathie et l'écoute de l'autre. À mon père qui est un exemple de droiture et d'opiniâtreté au quotidien. Le bœuf est lent mais la terre est patiente. À Stéphanie, l'artiste de la famille, à la fois confidente, sœur et amie. À Lilly, le petit soleil de la famille. Merci à ma belle famille qui m'a accueillie comme leur propre fille et surtout à Sylvie à qui je dois la relecture de cette thèse. Merci à mes deux ronronthérapeutes Madonna et Némée.

Enfin Julien, tu es mon amour. Tu as toujours été là pour moi. Ta gentillesse, ta culture, ta finesse, ton humour et ta folie font de toi un compagnon précieux avec qui j'ai la chance de partager ma vie. Je t'aime et t'aimerai toujours.

Table des matières

Remerciements	2
INTRODUCTION	5
Contexte.....	6
Problématique.....	6
Enjeux de l'étude	7
Objectifs de l'étude	7
PRE REQUIS D'ANATOMIE ET DE PHYSIOPATHOLOGIE	8
Zones de compression du nerf ulnaire.....	9
Moyens de stabilité du coude.....	9
Anatomie du tunnel ulnaire	22
Physiopathologie du nerf ulnaire.....	24
MATERIEL ET METHODE	26
Centre, chirurgiens, critère d'inclusion, patients	27
Méthode opératoire	27
Variables, source de données, mesures, statistiques	35
RESULTATS	37
Mesures d'élongation du nerf.....	38
Technique opératoire.....	43
Ligaments du coude et stabilité du coude.....	52
DISCUSSION	55
Nos résultats, constatations et critiques	55
Résultats de l'épicondylectomie médiale.....	57
CONCLUSION	62
REFERENCES	64

Table des annexes

PRE REQUIS D'ANATOMIE ET DE PHYSIOPATHOLOGIE	8
Figure 1: Ostéologie de l'articulation du coude.....	11
Figure 2: Représentation selon Morrey du ligament collatéral latéral du coude.....	12
Figure 3: Faisceau moyen du ligament collatéral médial.	13
Figure 4 : Faisceau postérieur du ligament collatéral médial.....	14
Figure 5 : Le ligament collatéral médial et ses trois faisceaux.....	15
Figure 6 : Testing du coude après désinsertion du faisceau antérieur et postérieur du ligament collatéral médial.	16
Figure 7 : Testing du coude après désinsertion des trois faisceaux du ligament collatéral médial.....	17
Figure 8 : Testing du coude après désinsertion des trois faisceaux du ligament collatéral médial.....	18
Figure 9 : Illustration tirée du livre d'anatomie du Pr Latarjet.	19
Figure 10 : Représentation des trois faisceaux du ligament collatéral médial tirée de l'ouvrage de Maisonneuve et Coudane.....	20
Figure 10: Dessin tiré du livre "Gray's Anatomy".....	21
Figure 11: Représentation selon Morrey du ligament collatéral médial.....	21
Figure 12 : Anatomie dynamique du tunnel ulnaire	22
Figure 13 : Rapport entre le nerf ulnaire et le ligament collatéral médial	23
Figure 14: Anatomie du tunnel ulnaire	24
MATERIEL ET METHODE :	26
Figure 14 : Marquage du nerf ulnaire	28
Figure 15 : Mesure de la distance entre les deux points repères par photographie.....	29
Figure 16 : Nerf ulnaire après neurolyse	30
Figure 17 : Mesure d'élongation du nerf ulnaire	32
Figure 18 : Testing de la stabilité du coude sous scopie	33
Figure 19 : Technique de dissection du ligament collatéral médial	34
Figure 20 : Utilisation du logiciel Partometer	36
RESULTATS	37
Tableau 1 : Données concernant les coudes étudiés. Relevé de la distance mesurée entre les nœuds repères après neurolyse seule (dN) et après neurolyse et épicondylectomie (dE) en fonction de l'angle de flexion. Relevé de la taille du fragment d'épicondyle.	39
Figure 21 : Graphique récapitulatif de l'effet de l'épicondylectomie médiale sur l'élongation du nerf ulnaire, selon la flexion imposée au coude.....	40
Tableau 2 : Effet de l'épicondylectomie médiale sur l'étirement du nerf.....	41
Figure 21 : Exemple d'analyse des données pour un angle de flexion à 90 degrés et un pour un angle de flexion à 120 degrés.....	42
Figure 22 : Histogramme répertoriant la variation de distance avant et après épicondylectomie.	43
Figure 23 : Epicondylectomie médiale	44
Figure 24 : Technique d'ostéotomie.....	45
Figure 25 : Technique d'ostéotomie.....	46
Figure 26 : Technique d'ostéotomie.....	47
Figure 27 : Le sillon innominé de l'épicondyle médial.....	48
Figure 28 : Le sillon innominé de l'épicondyle médial.....	49
Figure 29 : Ostéotomie en suivant le sillon innominé	50
Figure 30 : Epicondylectomie médiale	51
Figure 31 : Epicondylectomie médiale	52
Figure 32 : Etat du ligament collatéral médial en post opératoire.....	53
Figure 33 : Le pouvoir stabilisateur du ligament collatéral médial.....	54
DISCUSSION	55
Figure 34 : Un cas d'échec avec adhérences consécutif à une transposition antérieure	59

INTRODUCTION

Contexte

Le syndrome du nerf ulnaire au coude est le deuxième syndrome canalaire en fréquence, après le syndrome du canal carpien ¹. Le coude est une zone de fragilité pour le nerf ulnaire. En effet, celui-ci peut subir une compression directe par appui, une élongation dynamique ², une augmentation de la pression et une diminution du diamètre du tunnel ulnaire lors de la flexion du coude, ainsi que des phénomènes de cisaillement lors de la flexion du coude en cas de nerf instable ³. La physiopathologie débute par une compression dans un tunnel ostéofibreux inextensible, associée à une élongation en flexion, conduisant à un œdème, une ischémie locale, une fibrose épineurale puis une démyélinisation segmentaire et une dégénérescence wallérienne. Le diagnostic se fait à travers un faisceau d'arguments cliniques, électromyographiques, et échographiques ⁴.

Problématique

Le traitement médical est préconisé mais malheureusement limité. Il associe l'éviction des gestes déclencheurs, le port d'attelle nocturne et les infiltrations dont les résultats sont controversés ⁵. Le recours à la chirurgie est proposé après 6 mois d'évolution douloureuse, ou immédiatement en cas de signes déficitaires. En revanche les techniques sont multiples et dépendent évidemment de la clinique ⁶ mais aussi des croyances et compétences du chirurgien ^{7 8 9}. Les trois familles de techniques les plus pratiquées sont la neurolyse in situ, la transposition, et l'épicondylectomie médiale.

Enjeux de l'étude

Parmi ces traitements, nous nous intéressons plus particulièrement à l'épicondylectomie médiale. Le rationnel de cette technique est fondé sur la physiopathologie de la souffrance du nerf ulnaire au coude qui se fait par deux mécanismes : la compression dans un tunnel ostéofibreux inextensible ¹, et l'étirement du nerf lors de la flexion du coude ¹⁰. Le nerf ulnaire, en flexion, s'appuie sur l'épicondyle médial conduisant à un étirement, à une augmentation de la pression intra neurale ^{11 12} et à une ischémie locale.

L'épicondylectomie médiale est une technique très ancienne, décrite initialement par King ¹³ en 1950. A l'origine, cette technique était effectuée dans les cas de compression du nerf ulnaire sur ulna valgus. La technique a été modifiée au fil des ans par plusieurs auteurs ^{14 15 16}. Elle a été supplantée au fil des années par la neurolyse in situ et par la transposition ¹⁷. L'épicondylectomie médiale souffre d'une mauvaise réputation. Elle serait responsable entre autres d'une instabilité du coude et de douleurs post épicondylectomie, ce que nous ne rencontrons pas dans notre pratique actuelle.

L'objectif de cette thèse est de réhabiliter cette technique historique.

Objectifs de l'étude

Nous présentons une étude cadavérique, dont l'objectif principal est d'estimer l'effet d'une épicondylectomie médiale avec neurolyse versus neurolyse seule dans la diminution de l'élongation du nerf ulnaire au coude. Les objectifs secondaires sont la recherche d'une instabilité dans le plan frontal après épicondylectomie médiale, et la description de la technique chirurgicale, telle qu'elle est pratiquée par notre équipe.

PRE REQUIS D'ANATOMIE ET DE PHYSIOPATHOLOGIE

Pour bien aborder l'épicondylectomie médiale, un pré requis d'anatomie sur les zones de compression du nerf ulnaire et sur les moyens de stabilité du coude est nécessaire.

Zones de compression du nerf ulnaire

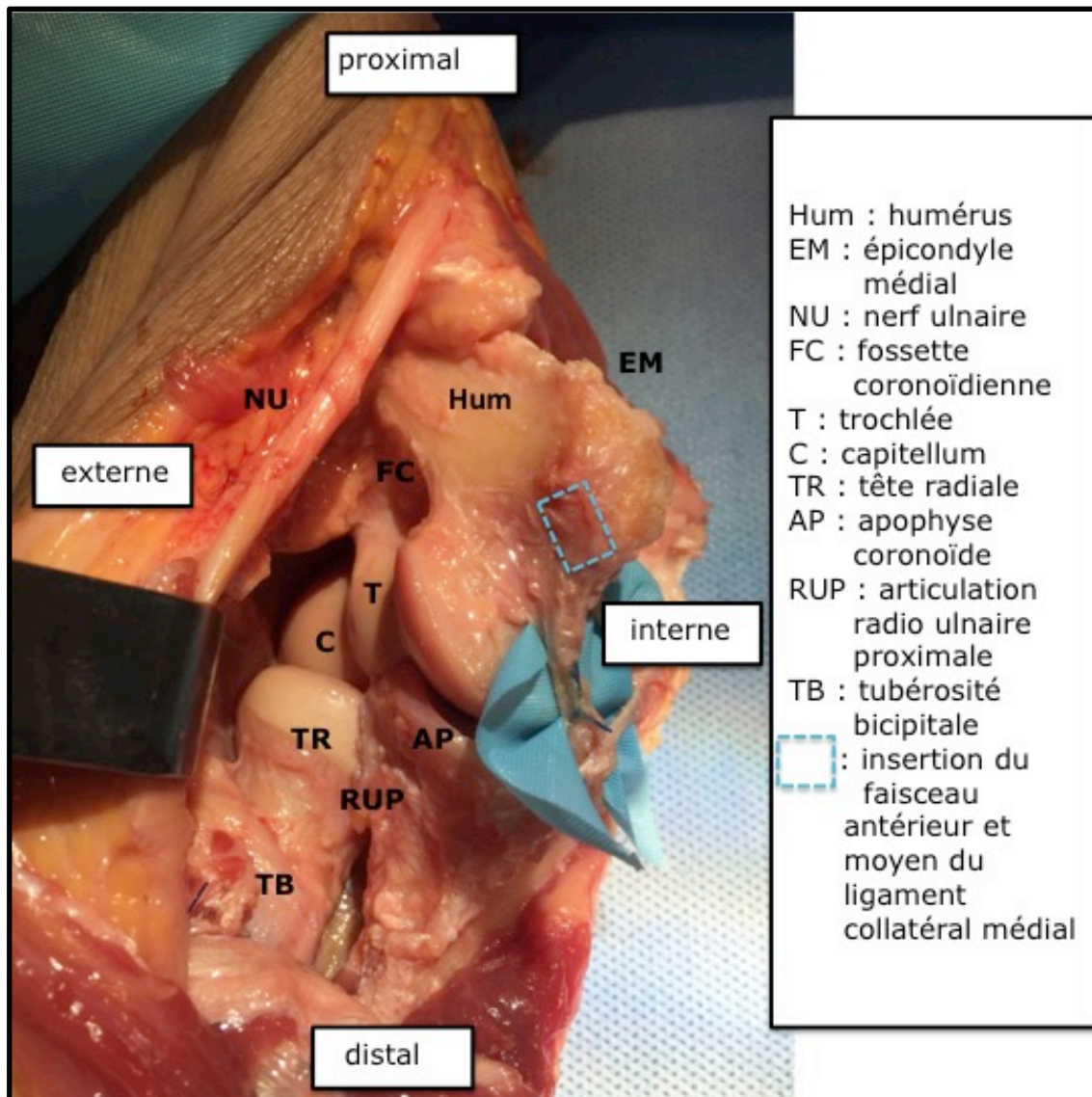
Durant son trajet, le nerf ulnaire peut être comprimé par plusieurs structures, avec de proximal à distal l'arcade de Struthers, la cloison intermusculaire interne, l'épitrôchlée, le ligament transverse épitrôchléo-olécranien, le muscle fléchisseur commun profond des doigts, le muscle fléchisseur ulnaire du carpe. L'arcade de Struthers est présente dans 70 à 100 % des cas, et se confond avec l'épaisse cloison intermusculaire interne ¹⁸. Le ligament transverse épitrôchléo-olécranien est tendu au-dessus du nerf lors de son passage dans la gouttière épitrôchléo-olécranienne. L'anatomie du tunnel ulnaire est décrite par O'Driscoll et coll. ¹⁹. A noter parfois la présence d'un muscle accessoire, le muscle épitrôchléoanconéen, retrouvé dans le tunnel ulnaire de type 2 de la classification de O'Driscoll.

Moyens de stabilité du coude

L'articulation du coude est capable de deux fonctions : la flexion-extension, mettant en jeu l'articulation huméro-ulnaire et huméro-radiale ; et la prono-supination permise par l'articulation radio-ulnaire proximale. Cette mobilité nécessite des moyens stabilisateurs qui sont des éléments osseux, musculaires et ligamentaires. ²⁰

Le cadre osseux est constitué par l'humérus, le radius, et l'ulna. L'humérus distal est constitué par deux condyles huméraux qui se joignent pour former la trochlée et le capitellum. En proximal de la trochlée se situe l'épicondyle médial, où s'insèrent le ligament collatéral médial ainsi que les muscles pronateurs. En proximal du capitellum se situe l'épicondyle latéral, moins proéminent, où s'insère le ligament collatéral latéral. En antérieur, nous retrouvons la fossette radiale et coronoïdienne, qui accueillent la tête radiale et la coronoïde lors de la flexion du coude. En postérieur, la fossette olécranienne reçoit l'olécrane

lors de l'extension du coude. Le radius proximal est constitué par la tête radiale qui est en forme de cupule, et qui est articulée avec le capitellum. La tête radiale est sécurisée par le ligament annulaire, et par la membrane interosseuse. L'ulna proximal, en forme de demi-lune, s'articule avec la trochlée. Il comporte le bec olécranien, la coronoïde, l'incisure trochléaire, et l'incisure radiale (**Figure 1**). Le cadre osseux est responsable de 50% de la stabilité du coude ²¹.



Hum : humérus
 EM : épicondyle médial
 NU : nerf ulnaire
 FC : fossette coronoïdienne
 T : trochlée
 C : capitellum
 TR : tête radiale
 AP : apophyse coronoïde
 RUP : articulation radio ulnaire proximale
 TB : tubérosité bicipitale
 [] : insertion du faisceau antérieur et moyen du ligament collatéral médial

Figure 1: Ostéologie de l'articulation du coude

Les muscles épitrochléens, le biceps brachial, la capsule antérieure, la quasi totalité du ligament collatéral médial, le tunnel ulnaire ont été réséqués. Le nerf ulnaire a été luxé en avant de manière à bien visualiser l'articulation du coude. Photographie réalisée à l'école de chirurgie des Hôpitaux de Paris.

Les muscles mis en jeux dans la stabilité du coude sont les fléchisseurs du coude qui limitent l'extension : le biceps brachial, le coraco brachial et le brachioradialis. Les extenseurs du coude ont la fonction inverse : le triceps est mis en tension lors de la flexion. Les muscles épicondyliens et épitrochléens participent de façon plus modeste à la stabilité du coude. Les moyens ligamentaires comportent la capsule antérieure, et les ligaments collatéraux latéral et médial. Ce dernier, et plus

particulièrement son faisceau moyen, semble être le faisceau le plus important dans la stabilisation du coude en valgus.

Nous pouvons décrire grossièrement les ligaments collatéraux comme des éventails fibreux tendus entre chaque épicondyle jusqu'à l'ulna. Le ligament collatéral latéral comporte trois faisceaux partant de l'épicondyle (**figure 2**). Le ligament collatéral médial, le ligament majeur, est tendu entre l'épitrôchlée et l'olécrane. Il comporte un faisceau antérieur, un faisceau moyen très puissant, et un faisceau postérieur (appelé aussi le ligament de Bardinet). Le faisceau antérieur est plus accessoire, il est très difficile à isoler, car il est très fragile et intimement lié à la capsule antérieure et au faisceau moyen. Le faisceau moyen, rigide, rectangulaire, épais d'environ 6 mm, part du quart antéro-inférieur de l'épitrôchlée et s'insère sur la berge interne de l'apophyse coronoïdienne (**figure 3**). Son insertion épitrôchléenne est plus superficielle que celle du faisceau postérieur.

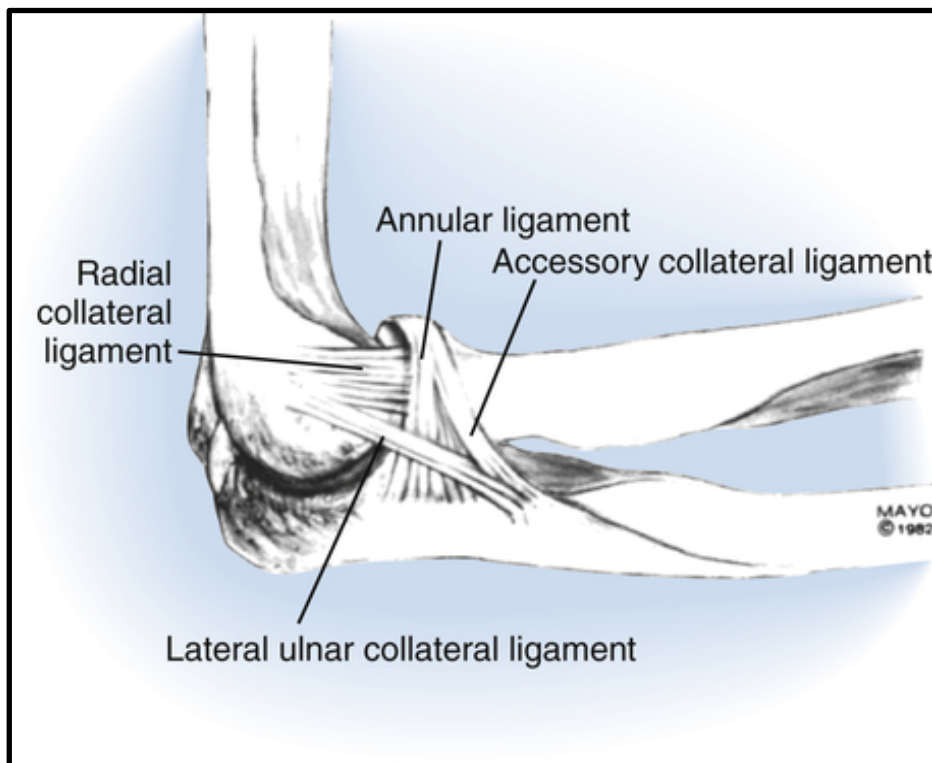


Figure 2: Représentation selon Morrey du ligament collatéral latéral du coude

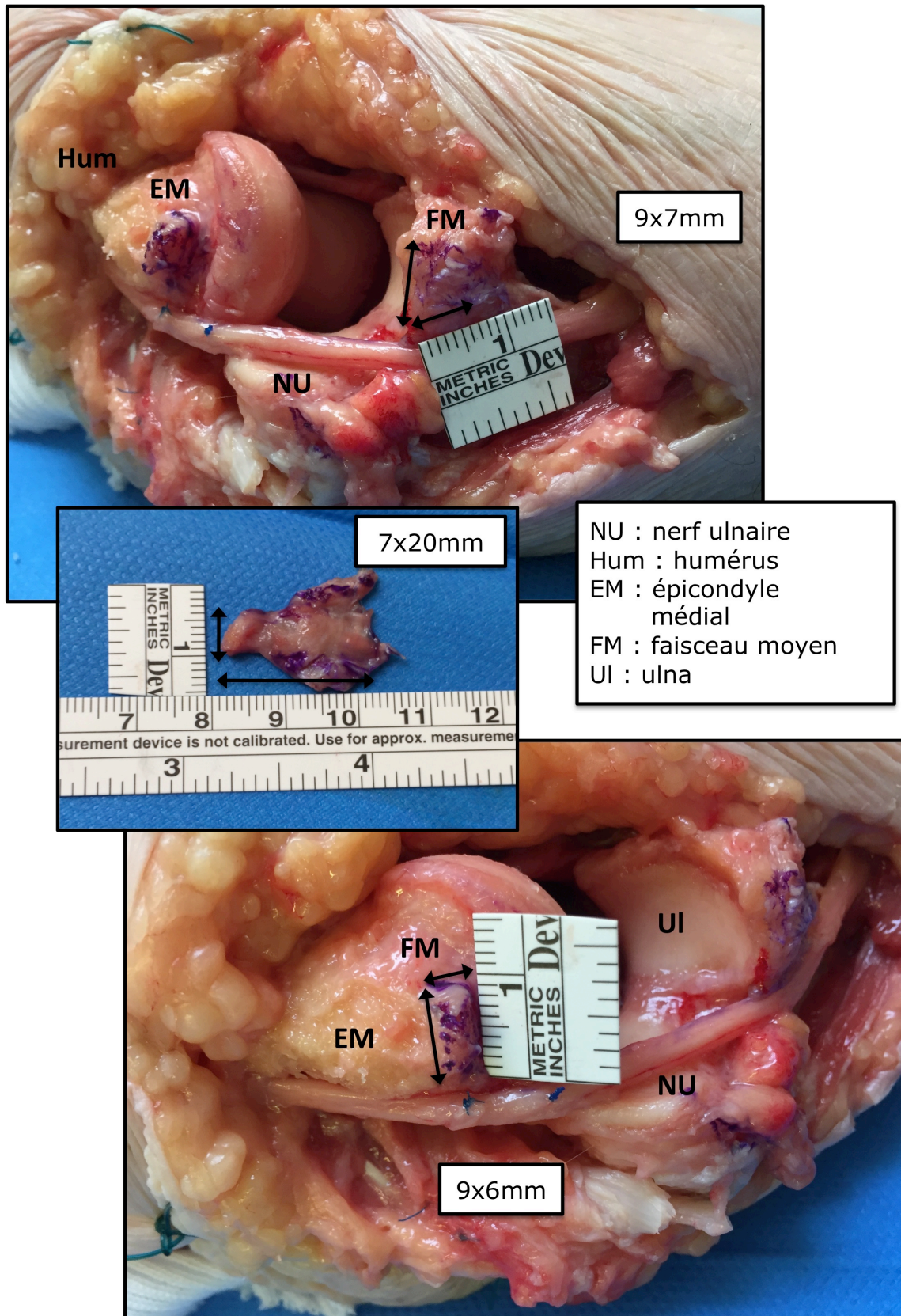


Figure 3: Faisceau moyen du ligament collatéral médial.

Les muscles épitrochléens ainsi que les faisceaux du ligament collatéral médial ont été réséqués. Les insertions du faisceau moyen ont été mesurées (9x6 millimètres), la taille du faisceau moyen est de 9x20 millimètres. Photographies réalisées à l'école de chirurgie des Hôpitaux de Paris.

Le faisceau postérieur s'insère sur la face inférieure de l'épitrôchlée. Il a une forme d'éventail, facilement individualisable, peu épais (2 mm), souple. Il termine en s'étalant sur le bord interne de l'olécrane. Il croise le ligament transverse, ou ligament de Cooper, tendu entre l'olécrane et l'apophyse coronoïdienne. Le faisceau postérieur n'est pas très puissant mais participe à la stabilité en varus en rotation interne ²² (**figure 4**). Le faisceau antérieur est tendu en extension, le faisceau moyen est tendu en flexion à 90 degrés. Le ligament collatéral latéral ne change pas de tension lors de la flexion extension ^{21 23}

L'anatomie des trois faisceaux est détaillée en **figure 5**.

Le faisceau moyen est le principal verrou en médial, comme cela est expliqué en **figure 6, 7 et 8**.

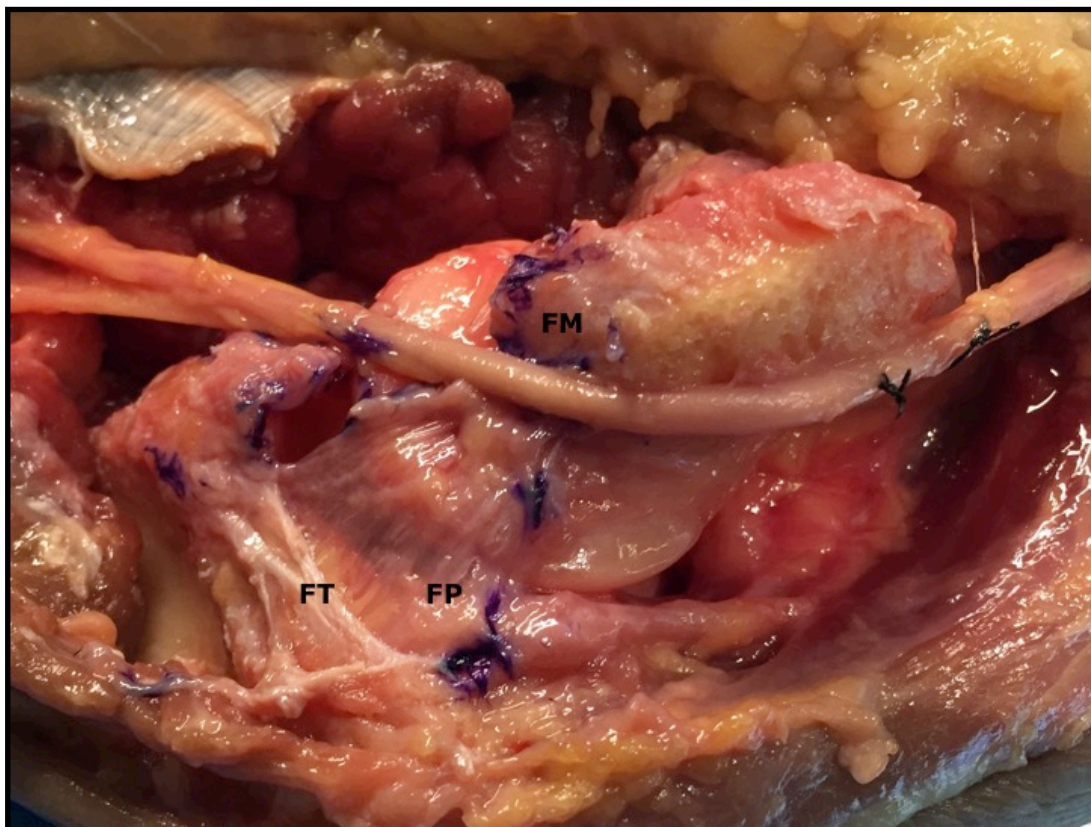

Figure 4 : Faisceau postérieur du ligament collatéral médial
Le faisceau postérieur est d'aspect presque pellucide. Le faisceau moyen a été excisé, volontairement. On peut constater une subluxation de l'articulation, malgré la présence du faisceau postérieur. Photographie réalisée à l'école de chirurgie des Hôpitaux de Paris.

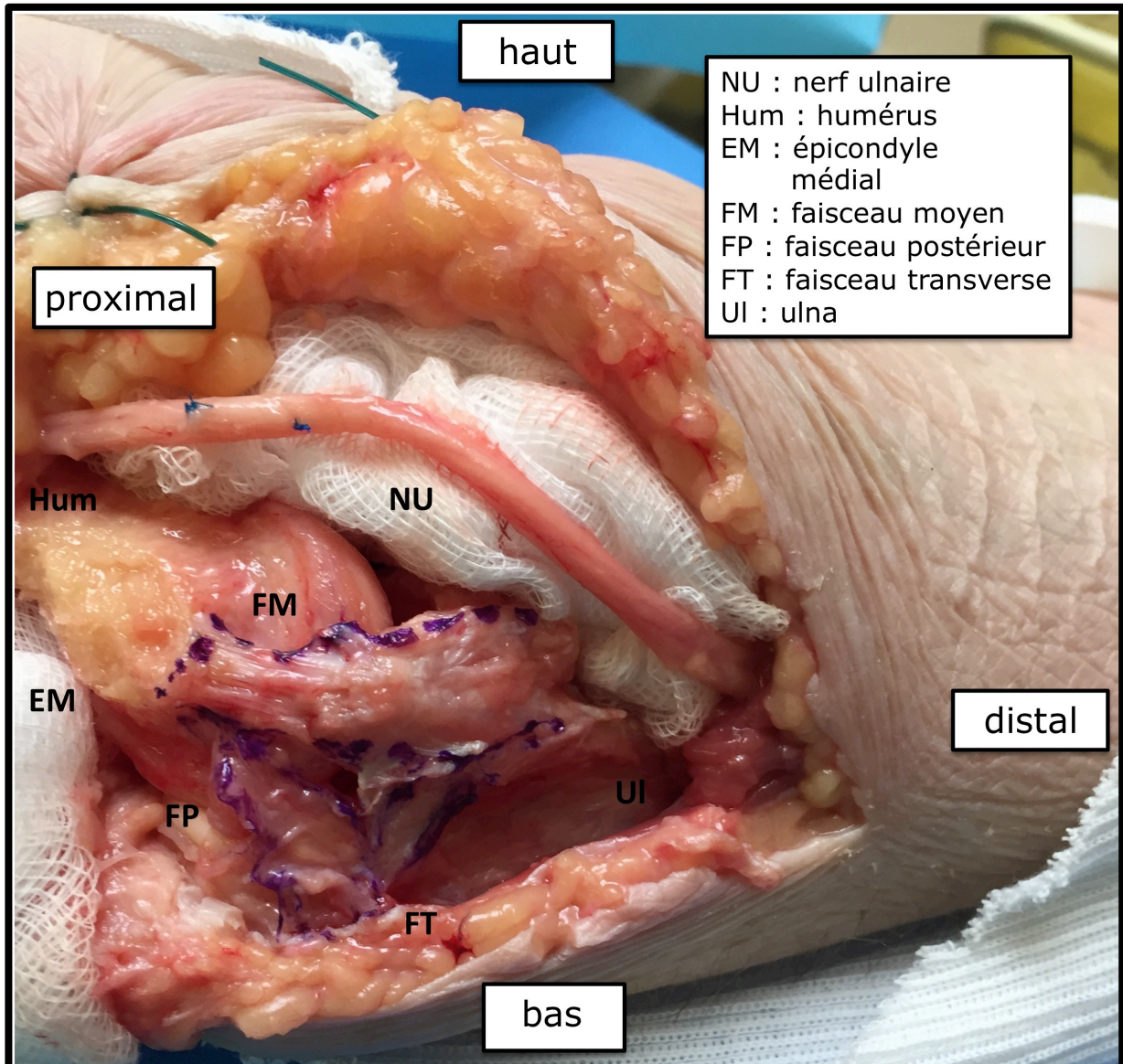


Figure 5 : Le ligament collatéral médial et ses trois faisceaux

Nous avons effectué une neurolyse du nerf ulnaire, et une épicondylectomie. Les muscles épitrochléens ainsi que le tunnel ulnaire sont réséqués. Le nerf ulnaire a été luxé en avant de manière à bien visualiser les ligaments stabilisateurs du coude. Le faisceau moyen est tendu de l'épicondyle médial à la coronoïde. Le faisceau postérieur, plus souple, en éventail, part également de l'épicondyle médial à sa face inférieure et s'insère sur l'olécrane. Le ligament de Cooper, transverse, s'insère de l'olécrane à la berge médiale de l'ulna. Le faisceau antérieur n'est pas visible. Au testing, le coude est stable. Photographie réalisée à l'école de chirurgie des Hôpitaux de Paris.

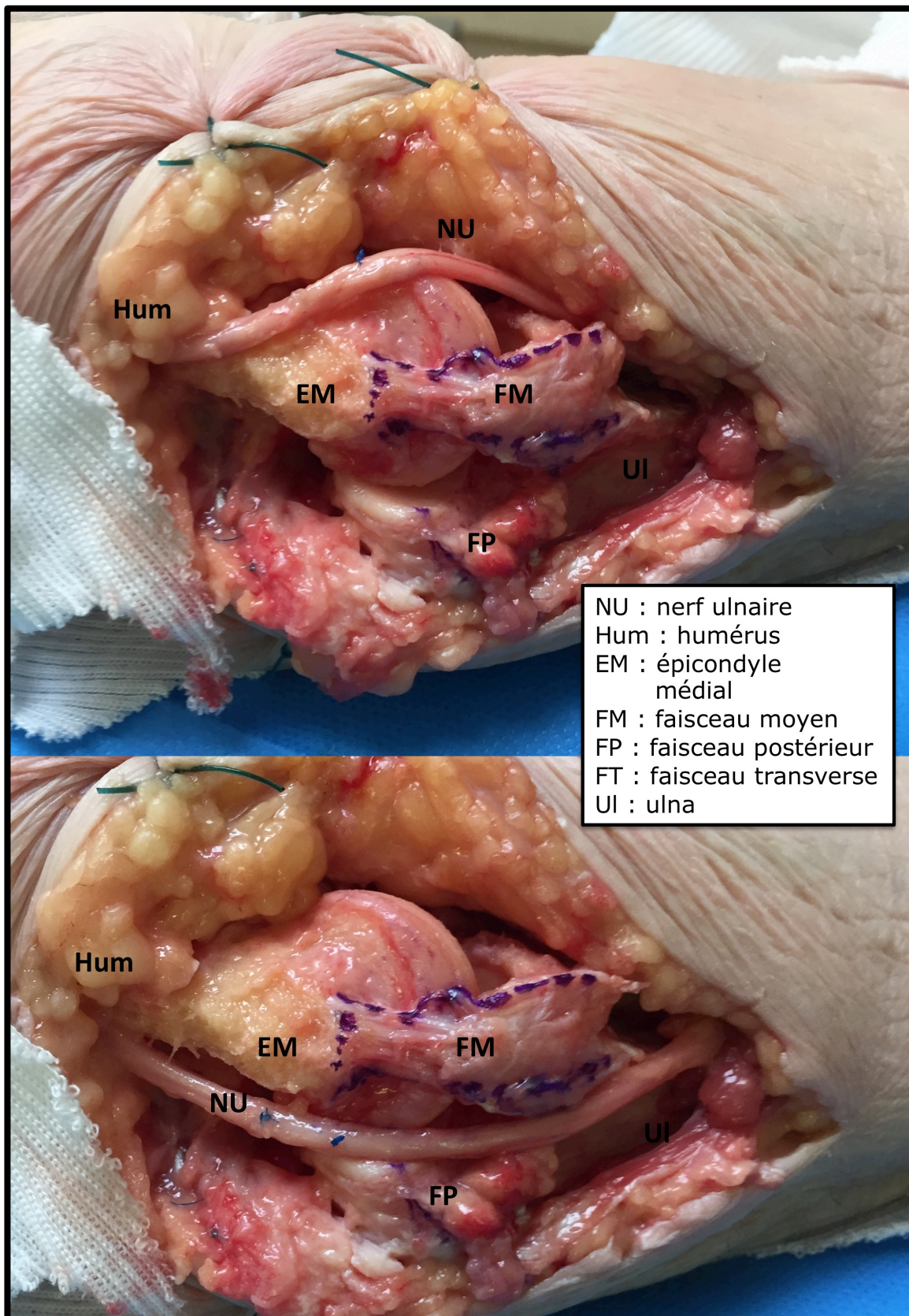


Figure 6 : Testing du coude après désinsertion du faisceau antérieur et postérieur du ligament collatéral médial.

Le faisceau postérieur et le faisceau transverse sont réséqués. Le faisceau moyen est préservé. Le coude est stable au testing. Photographies réalisées à l'école de chirurgie des Hôpitaux de Paris et faisant suite à la série précédente.

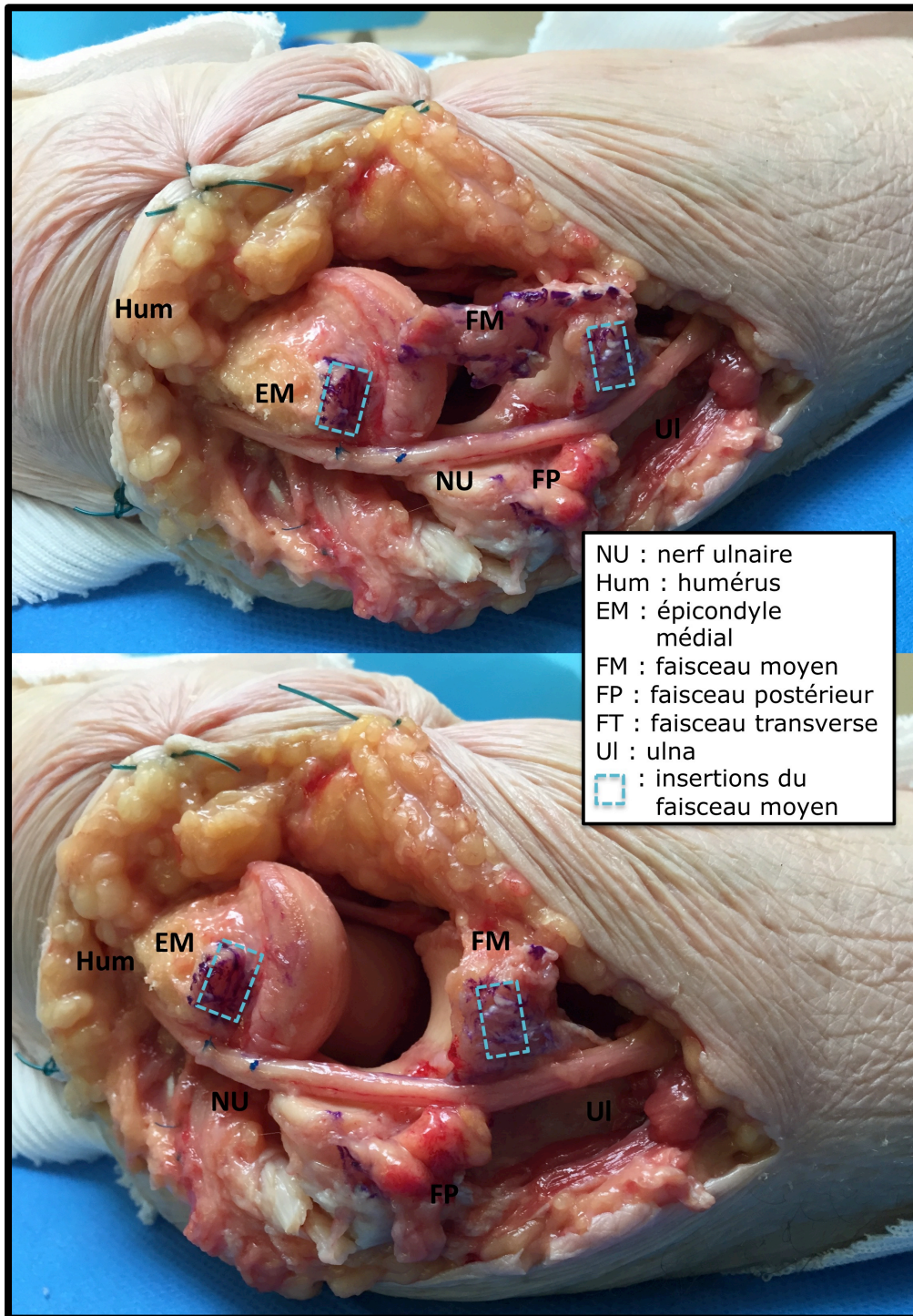


Figure 7 : Testing du coude après désinsertion des trois faisceaux du ligament collatéral médial

Le faisceau postérieur, le faisceau transverse, le faisceau moyen et le faisceau antérieur sont réséqués. Le coude est instable au testing. Noter le bâillement articulaire, visible sans manœuvre de valgus imprimée au coude. Les insertions du ligament collatéral médial sont mises en évidence par les carrés bleus. Photographies réalisées à l'école de chirurgie des Hôpitaux de Paris faisant suite à la série précédente.

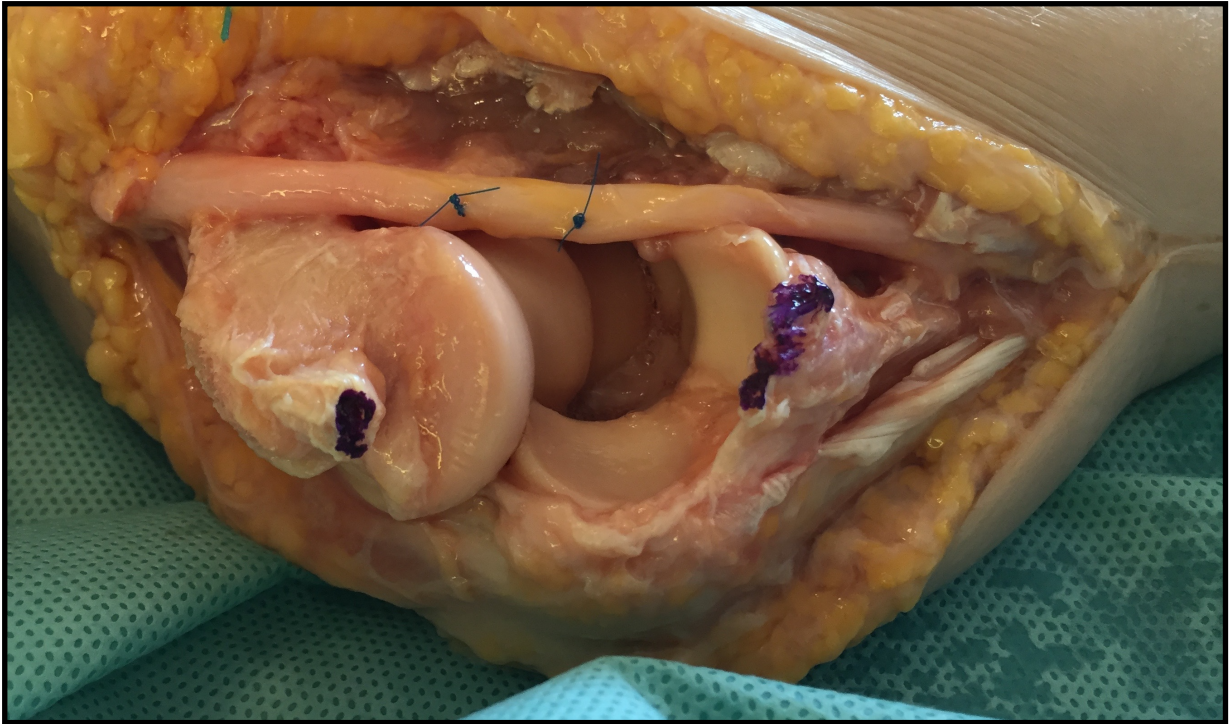


Figure 8 : Testing du coude après désinsertion des trois faisceaux du ligament collatéral médial

Le coude après épicondylectomie. Le faisceau postérieur, transverse, moyen et antérieur était réséqué. Le coude était instable au testing. Noter le bâillement artriculaire, visible sans manœuvre de valgus imprimée au coude. Les insertions du ligament collatéral médial sont mises en évidence par les carrés bleus. Le ligament collatéral médial est respecté après épicondylectomie. Photographie réalisée à l'école de chirurgie des Hôpitaux de Paris.

Le ligament collatéral médial a maintes fois été décrit, mais nous notons une divergence dans la littérature anglo-saxonne et française. Cette divergence est peut-être due au fait que le faisceau antérieur est très difficile à isoler, comme expliqué précédemment. Latarjet ²⁴ (**figure 9**), Dujarier ²⁵, Kapandji ²⁰, Maissonnet et Coudane ²⁶ (**figure 10**), parlent de trois faisceaux, voire quatre si l'on prend en compte le ligament de Cooper. Par exemple, Morrey ²¹ (**figure 11**) décrit le « complexe ligament médial collatéral », qui est composé d'un ligament antérieur, postérieur, et transverse. Le faisceau antérieur décrit par Morrey est subdivisé en partie antérieure et partie postérieure, correspondant au faisceau antérieur et moyen des francophones. Gray décrit lui aussi deux faisceaux ²⁷.

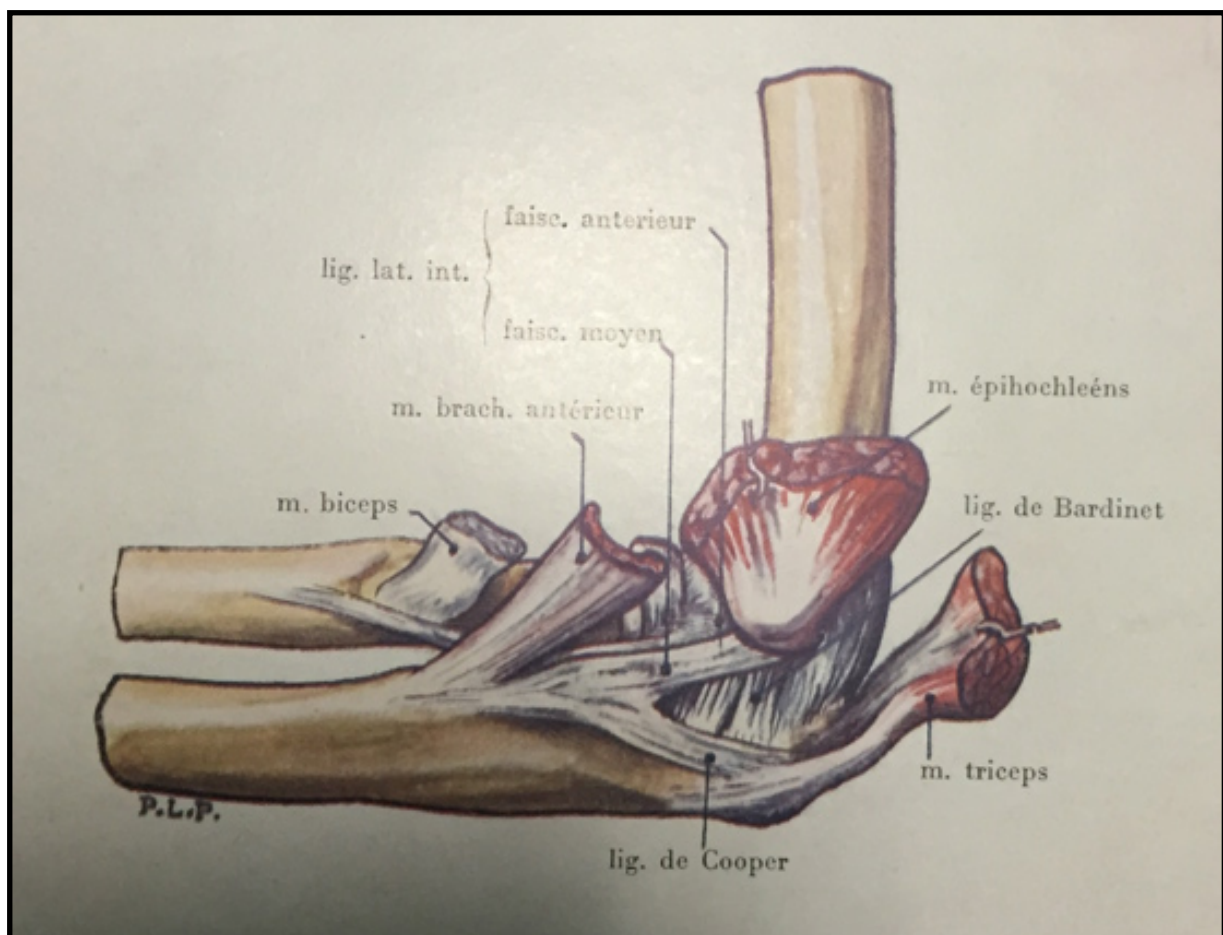
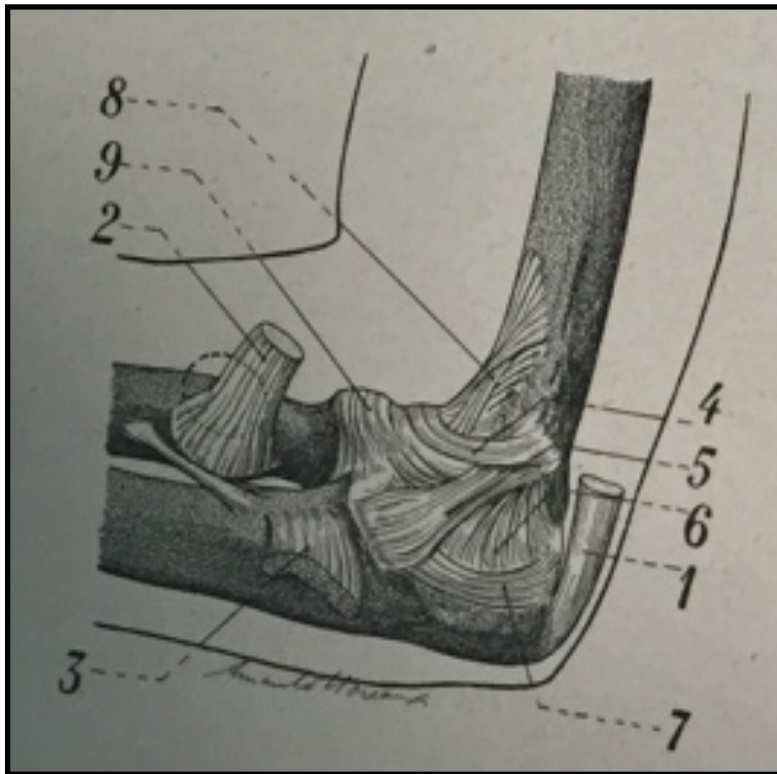


Figure 9: Illustration tirée du livre d'anatomie du Pr Latarjet. Nous notons sur ce dessin la présence de trois faisceaux constituant le ligament collatéral médial.



1. Tendon du triceps - 2. Tendon du biceps - 3. Tendon du brachial antérieur - 4. Faisceau antérieur du ligament collatéral médial - 5. Faisceau moyen du ligament collatéral médial - 6. Faisceau postérieur du ligament collatéral médial ou faisceau de Bardinet - 7. Ligament transverse ou ligament de Cooper - 8. Ligament antérieur du coude - 9. Ligament annulaire radio ulnaire

Figure 10: Représentation des trois faisceaux du ligament collatéral médial tirée de l'ouvrage de Maisonnet et Coudane

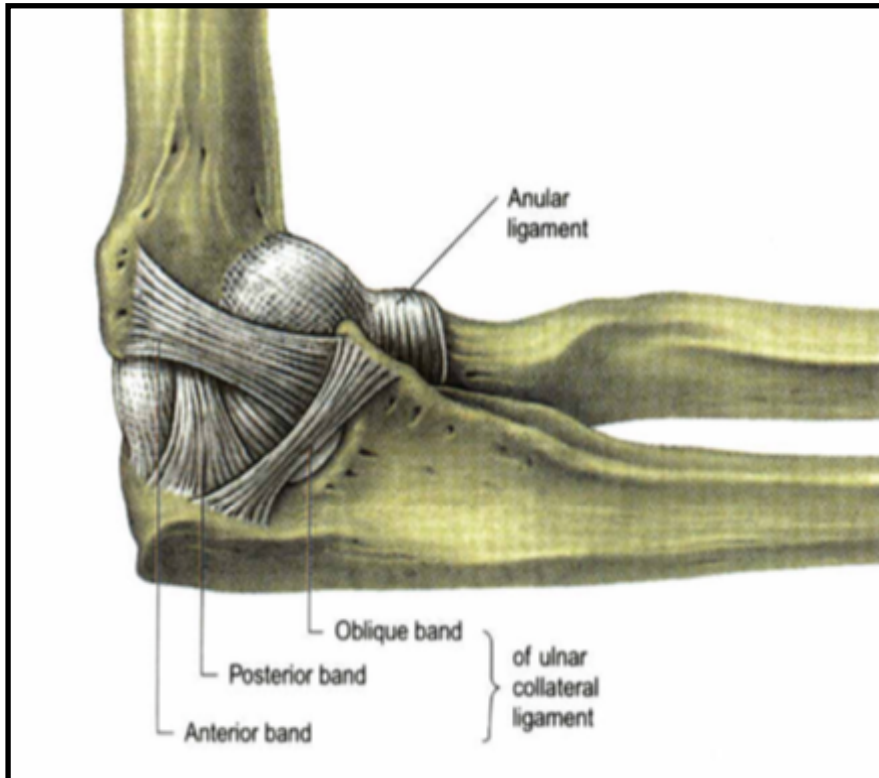


Figure 10: Dessin tiré du livre "Gray's Anatomy"
 Vision anglophone du ligament collatéral médial.

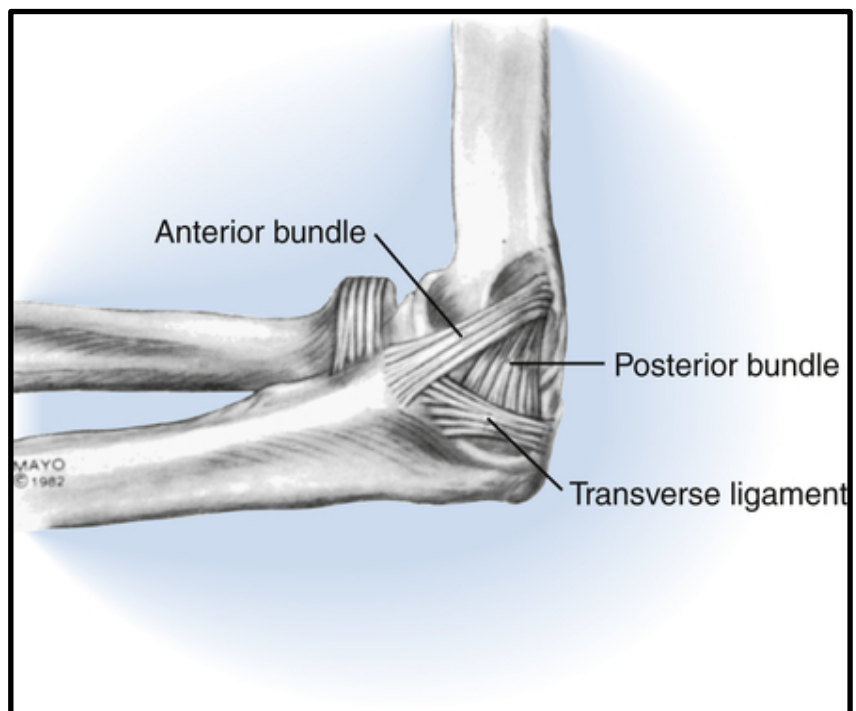


Figure 11: Représentation selon Morrey du ligament collatéral médial.
 Le ligament collatéral médial est constitué d'un faisceau antérieur, et d'un faisceau postérieur.

Anatomie du tunnel ulnaire

Le toit du tunnel ulnaire est constitué en proximal, par un rétinaculum, de 4 mm de large, qui provient de l'épicondyle médial et qui s'insère à la pointe de l'olécrane. Ce rétinaculum est différent de l'aponévrose du fléchisseur ulnaire du carpe, de par l'orientation de ses fibres, mais il se confond avec lui en distal. Le rétinaculum est détendu en extension, tendu en flexion (**figure 12**)²⁸. Le plancher du tunnel est constitué par la capsule articulaire, le faisceau postérieur du ligament collatéral médial, et le ligament de Cooper.

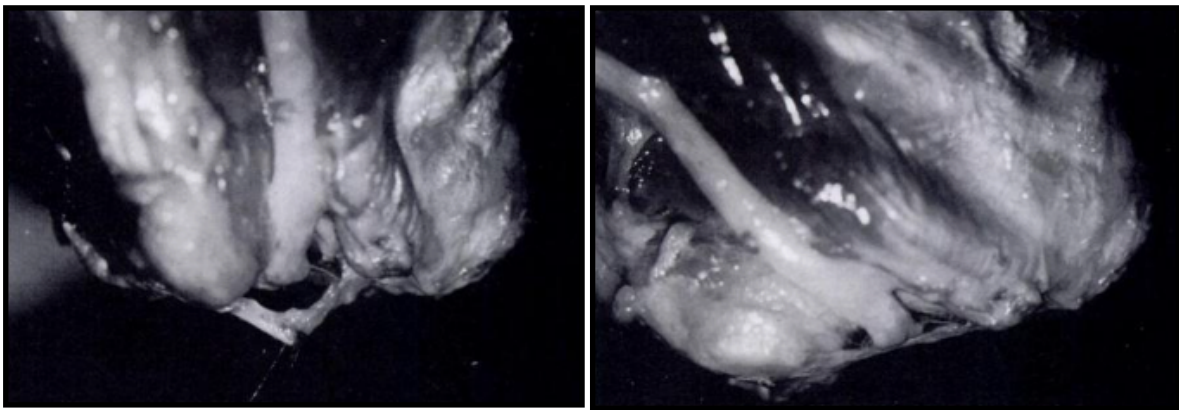


Figure 12 : Anatomie dynamique du tunnel ulnaire

De gauche à droite, le tunnel ulnaire est détendu en extension et tendu en flexion. Photographies tirées de l'article de O'Driscoll et coll.¹⁹.

La **figure 13** ci-dessous détaille les rapports entre le nerf ulnaire et le ligament collatéral médial.

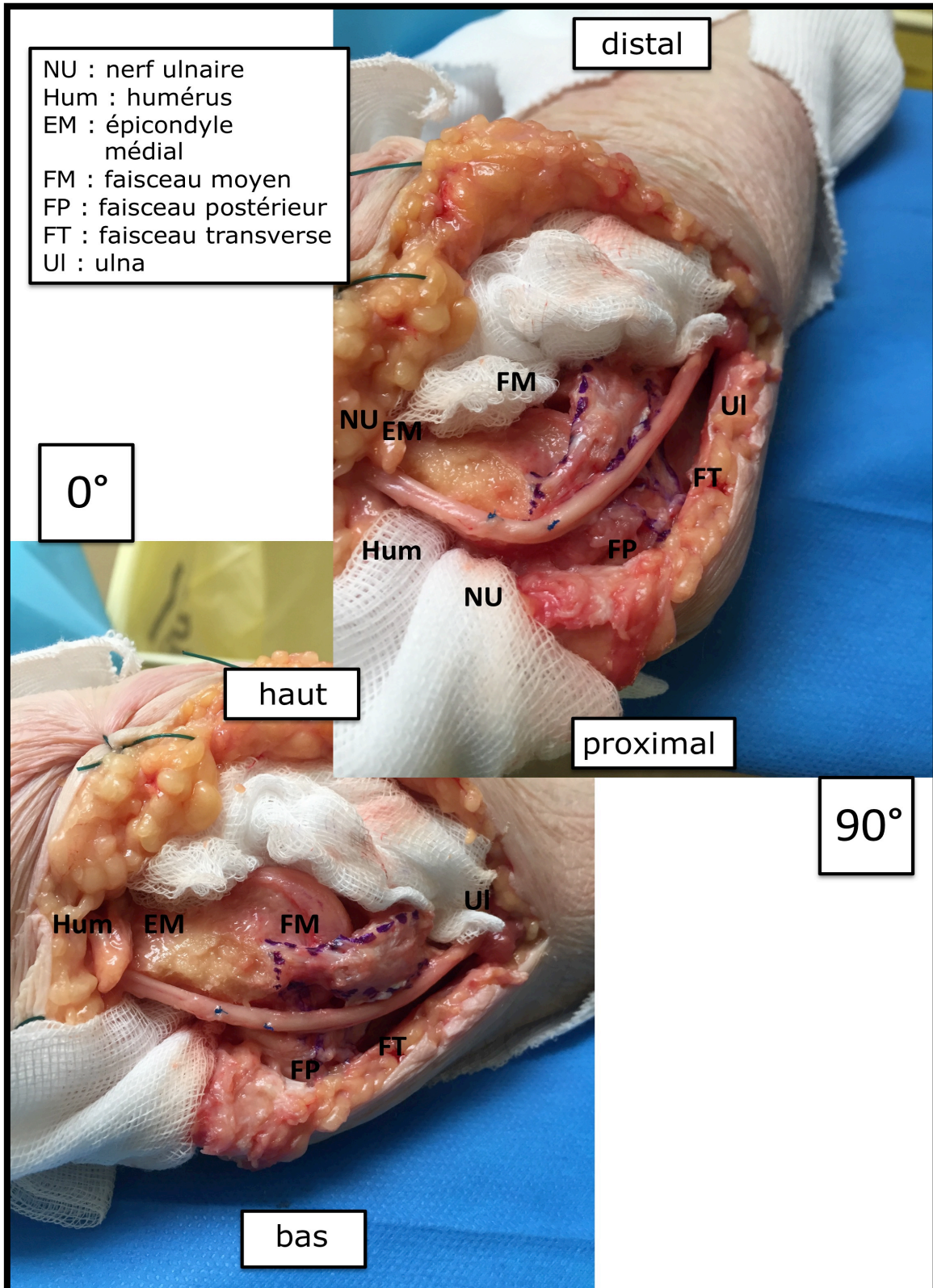


Figure 13 : Rapport entre le nerf ulnaire et le ligament collatéral médial

Photographies représentant les rapports du nerf ulnaire avec les faisceaux du ligament collatéral médial en extension et en flexion. Le nerf ulnaire longe le faisceau moyen à son bord inférieur. Le faisceau postérieur et le faisceau transverse constituent un plancher pour le nerf ulnaire. Photographies réalisées à l'école de chirurgie des Hôpitaux de Paris.

Il existe quatre types de tunnel ulnaire différents, décrits par O'Driscoll ¹⁹ en 1991. Le type 0 correspond à l'absence de rétinaculum, ce qui permet au nerf de se luxer, le type 1a correspond à l'anatomie dite « normale » et n'est pas pourvoyeur de neuropathie. Le rétinaculum est détendu en extension et tendu en flexion maximale. Le type 1b est déjà serré en flexion intermédiaire (90° à 120°) et peut causer une compression dynamique. Le type 2 correspond à la présence du muscle anconeus epitrochlearis et peut causer une compression statique. C'est un muscle vestigial qui correspond à un adducteur du coude chez les primates.

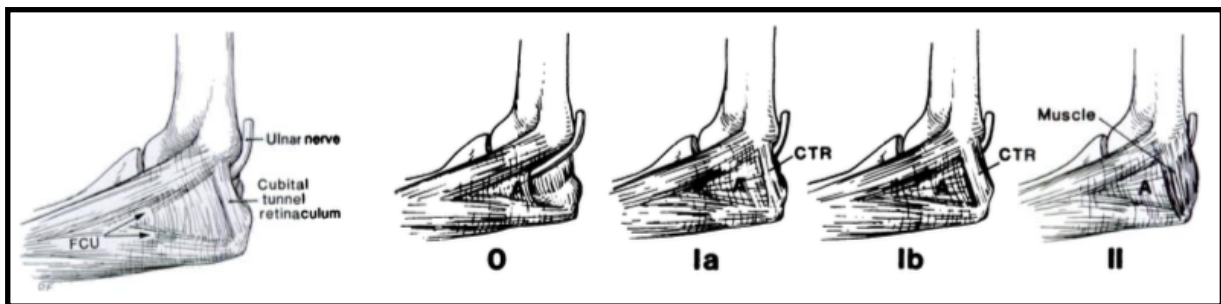


Figure 14: Anatomie du tunnel ulnaire
Classification de O'Driscoll du tunnel ulnaire.

Physiopathologie du nerf ulnaire

Lors de la flexion du coude, le nerf subit de manière physiologique un allongement allant de 4 à 7 mm selon les études, ainsi qu'une diminution du diamètre du canal ulnaire de moitié ^{29 30}, ce qui aboutit à une augmentation de la pression intra canalaire allant jusqu'à un facteur 10 ¹¹. De plus, lors de la flexion, le nerf ulnaire est déjeté en avant de 5 mm ³¹. La flexion du coude fait bomber le ligament collatéral médial et le chef interne du triceps dans le tunnel ulnaire, translatant ainsi le nerf ulnaire ³¹. Tout facteur surajouté augmentant la pression intra canalaire ou aggravant l'étirement du nerf conduit à une situation pathologique, où l'on assiste à la formation d'un œdème, d'une ischémie et d'une fibrose aboutissant à des troubles de conduction nerveuse ³². Les forces de frottements liées à une subluxation vers l'avant du nerf ulnaire, dans le

cas d'insuffisance du ligament d'Osborne peuvent aussi conduire à une souffrance nerveuse (Type 0 de la classification de O'Driscoll). Le tunnel ulnaire peut diminuer de volume suite à un ulna valgus, un ulna varus, un kyste ou pannus synovial, des ostéophytes, une ostéochondromatose. Une tumeur bénigne intra canalaire peut aussi simuler une compression du nerf ulnaire au coude. Certains auteurs parlent avec justesse d'une triade « compression – irritation – étirement »³³.

MATERIEL ET METHODE

Centre, chirurgiens, critère d'inclusion, patients

Une étude cadavérique, comparative, a été conduite à l'école de chirurgie des Hôpitaux de Paris. Dix-huit coudes de sujets anatomiques frais exempts de cicatrices ou de déformations macroscopiquement évidentes ont été inclus. La technique chirurgicale utilisée - décrite plus loin - est celle conduite par le Professeur MASQUELET. La procédure est conduite par le même opérateur tout au long de l'étude. L'aval d'un comité d'éthique n'est pas requis.

Méthode opératoire

La procédure était conduite en trois phases : neurolyse seule, puis épicondylectomie, puis vérification de la stabilité du coude. Les deux premières phases avaient pour but de répondre au critère de jugement principal, à savoir de documenter l'effet de l'épicondylectomie médiale sur l'élongation du nerf ulnaire. La dernière phase avait pour but de répondre au critère de jugement secondaire, à savoir la recherche d'une instabilité dans le plan frontal après une épicondylectomie médiale.

La première phase, la neurolyse du nerf ulnaire, s'effectuait en décubitus dorsal, sur table à bras, avec amplificateur de brillance à disposition. La voie d'abord était curviligne, centrée sur l'épicondyle médial, après repérage du rameau cutané du nerf cutané médial de l'avant bras. Le nerf ulnaire était repéré dans le tunnel ulnaire, en arrière de l'épicondyle médial. La libération in situ était effectuée en premier lieu. Le ligament d'Osborne était incisé, ainsi que l'aponévrose entre les deux chefs du fléchisseur ulnaire du carpe en distal, en préservant les branches du nerf ulnaire. En proximal, la cloison intermusculaire brachiale médiale était libérée partiellement. A ce stade de la procédure, nous avons effectué deux repères sur le nerf ulnaire en arrière de l'épicondyle médial, car c'était ici que l'étirement du nerf ulnaire est le plus important ³⁴, à l'aide de deux points au PDS 6.0 sur l'épinèvre, qui étaient espacés d'un

centimètre (**figure 14**). Puis nous avons effectué une série de photographies avec coude en extension, puis en flexion à 30°, 60°, 90°, 120° et 150°, centrées sur les deux repères positionnés sur le nerf ulnaire. Ces photographies ont servi aux mesures de l'élongation du nerf, décrites plus loin (**figure 15**). Ces mesures permettaient de constituer le premier bras intitulé « neurolyse seule » (**figure 16**).

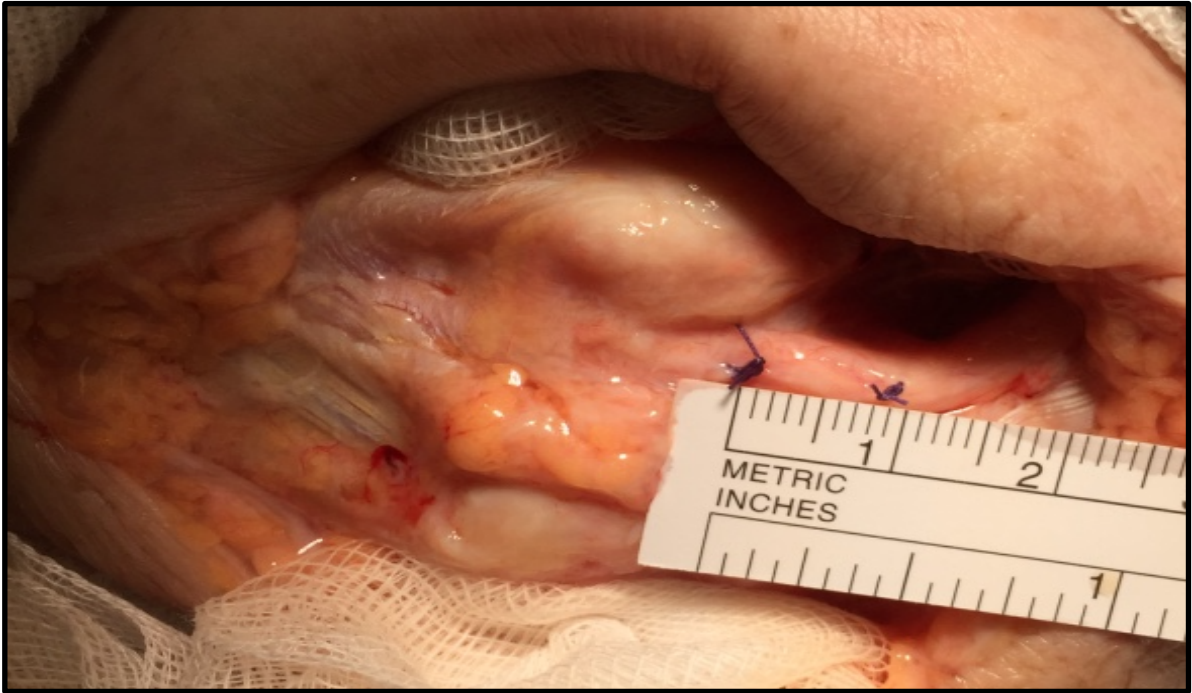

Figure 14 : Marquage du nerf ulnaire

Mise en place des deux fils repères sur le nerf ulnaire, séparés de 1 centimètre.

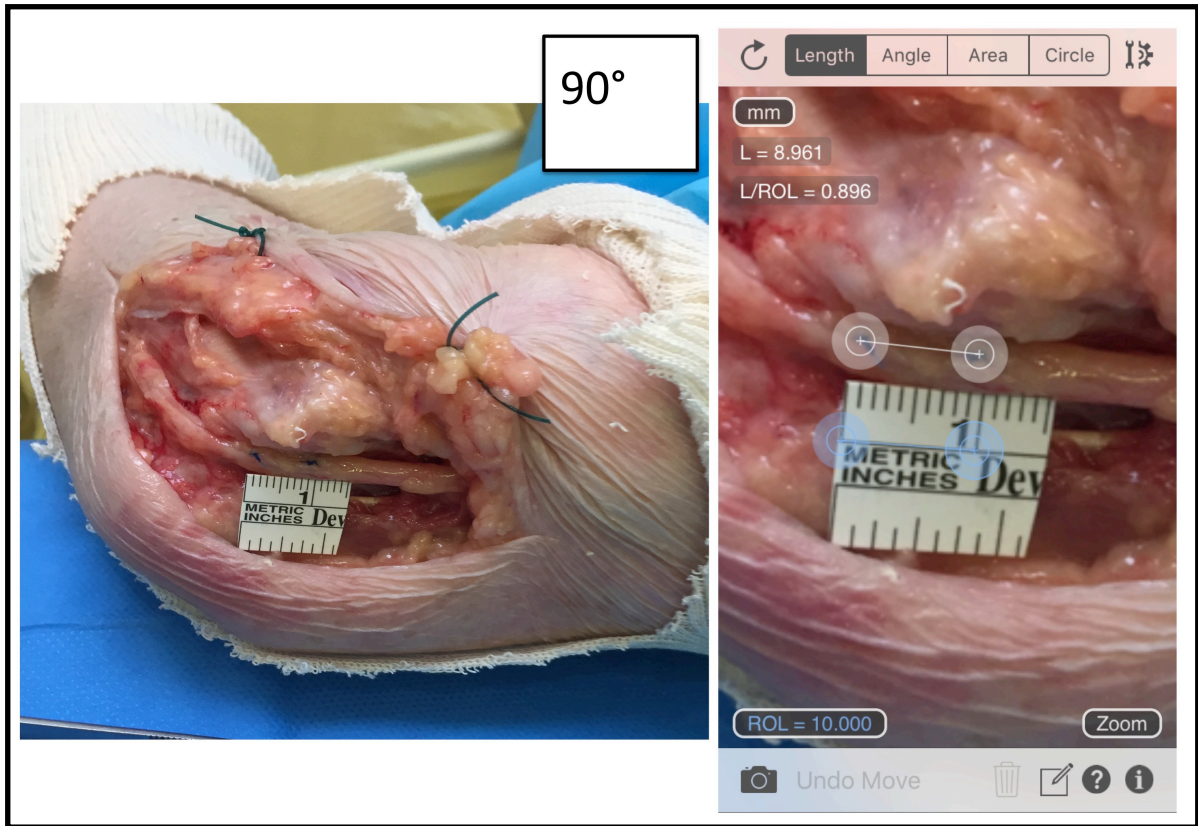


Figure 15 : Mesure de la distance entre les deux points repères par photographie.

Photographie après neurolyse sans épicondylectomie avec angle à 90° de flexion. La mesure précise était faite grâce à un logiciel de mesure de photographie, qui prend en compte l'échelle. Pour exemple, la mesure était ici de 8,961 millimètres.

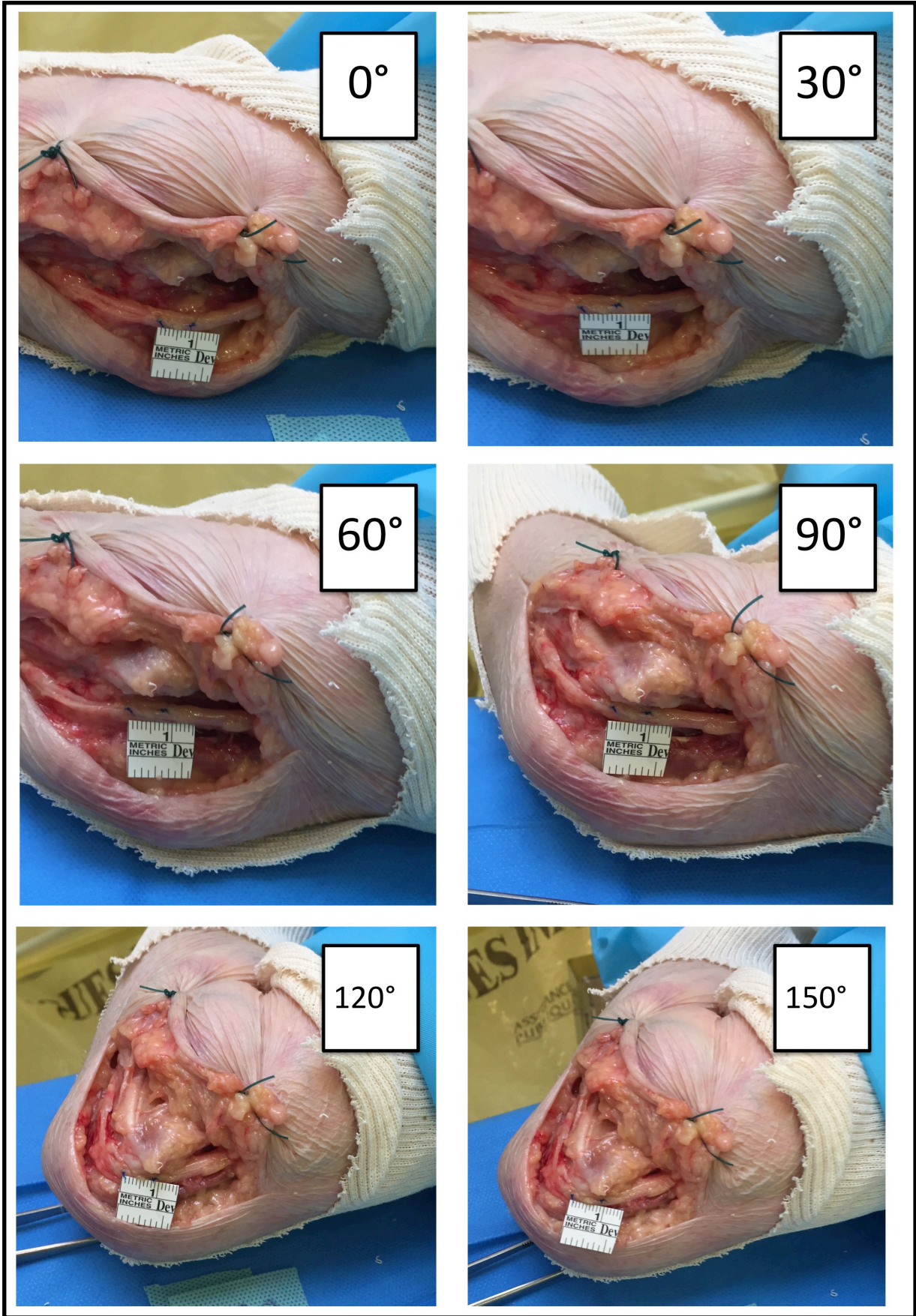


Figure 16 : Nerf ulnaire après neurolyse

Série de photographies après neurolyse sans épicondylectomie, avec angle variable de flexion permettant d'évaluer l'importance de l'étirement à angle de flexion variable.

Par la suite, nous avons effectué la deuxième phase, l'épicondylectomie médiale et les mesures correspondantes. A la suite de la neurolyse, l'insertion des muscles épitrochléens (rond pronateur et fléchisseur ulnaire du carpe) ainsi que le périoste étaient incisés, puis les deux lambeaux de périoste étaient libérés en avant et en arrière, au ras de l'os, de manière à découvrir l'épicondyle. Pour minimiser le risque d'atteinte du ligament collatéral médial, la technique d'ostéotomie^{13,14} telle que décrite par King était modifiée^{15 35}. L'ostéotomie était réalisée au ciseau à os, avec un angle de 45 degrés dans le plan sagittal, et 45 degrés dans le plan frontal, d'arrière en avant de manière à ne retirer que la partie postérieure de l'épicondyle médial, telle que décrite par O'Driscoll et coll.³⁶ et Osei et coll.¹⁶. La tranche de section était ensuite adoucie à la pince gouge, de manière à ce que le nerf glisse sur une surface lisse. L'idée globale est de créer un néo plancher pour le nerf ulnaire. Pour terminer, le périoste et le plan aponévrotique des muscles épitrochléens étaient fermés par un surjet de PDS 4.0. En fin de procédure, nous avons effectué une deuxième série de photographies, identique à la première, avec coude en extension, puis en flexion à 30°, 60°, 90°, 120° et 150°, centrées sur les deux repères positionnés sur le nerf ulnaire. Ces mesures permettaient de constituer le deuxième bras intitulé « neurolyse et épicondylectomie médiale ».

L'effet de l'épicondylectomie sur l'élongation du nerf était recherché via la mesure de l'élongation du nerf avant épicondylectomie versus après épicondylectomie. Après les mesures effectuées sur photographies, nous avons donc constitué deux bras « neurolyse seule » et « épicondylectomie »

Pour obtenir un reflet de l'élongation du nerf, nous avons pour chaque coude et chaque degré de flexion, mesuré **dN**, qui correspondait à la distance entre les deux nœuds sur le nerf ulnaire, avant épicondylectomie. **dE**, qui correspondait à la distance entre ces deux mêmes nœuds sur le nerf ulnaire, après épicondylectomie, **Δd**, qui correspondait à la différence entre la distance des deux noeuds avant-après épicondylectomie et **%d**,

qui correspondait au pourcentage de variation de distance séparant les deux noeuds situés sur le nerf ulnaire. Nos hypotheses étaient que :

- **dN** augmentait avec la flexion du coude
- **dN > dE**
- **$\Delta d = dN - dE$**
- **Δd** augmentait avec la flexion

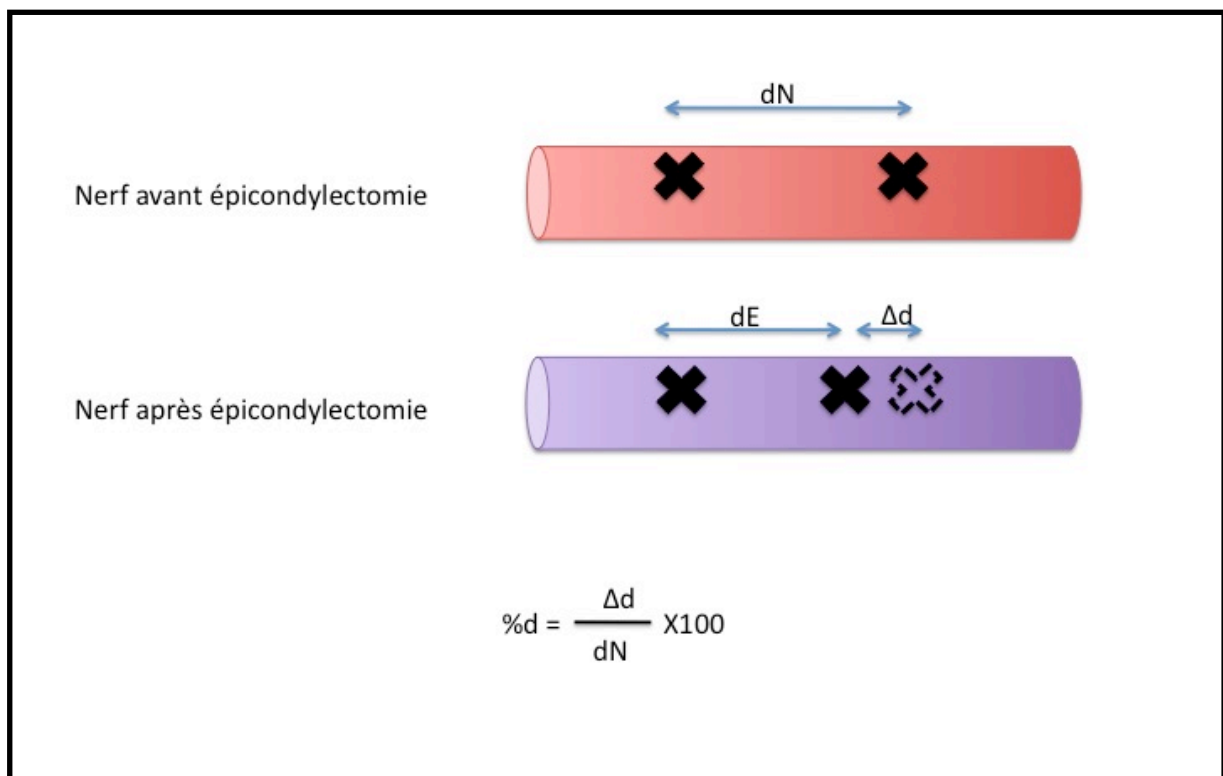


Figure 17 : Mesure d'élongation du nerf ulnaire

La phase trois correspondait à la recherche d'une instabilité du coude après épicondylectomie. Nous avons réalisé un testing sous amplificateur de brillance, à la recherche d'une instabilité après manœuvre de valgus et de varus forcée (**figure 18**). Une vérification anatomique de l'intégrité ou non des faisceaux du ligament collatéral médial était faite en fin de procédure. Cette dissection était inspirée du schéma de Dujarier dans « Anatomie des membres »²⁵. La dissection commençait par la levée en bloc des muscles épitrochléens sans les discerner, en veillant à ne pas léser le ligament collatéral médial. En effet l'insertion coronoidienne des

muscles épitrochléens était très adhérente au ligament collatéral médial. Les muscles épitrochléens étaient patiemment disséqués de distal, en partant de leurs faces profondes, à proximal jusqu'à leurs insertions sur l'épicondyle médial. Ils étaient ensuite réséqués, de manière à individualiser l'insertion humérale du ligament collatéral médial. Le faisceau antérieur, le faisceau moyen, le faisceau postérieur (ou ligament de Bardinnet) puis le faisceau transverse (ou ligament de Cooper), étaient individualisés. Le testing du coude était de nouveau effectué, après avoir « dénudé » en totalité le plan ligamentaire du plan musculaire (**figure 19**).

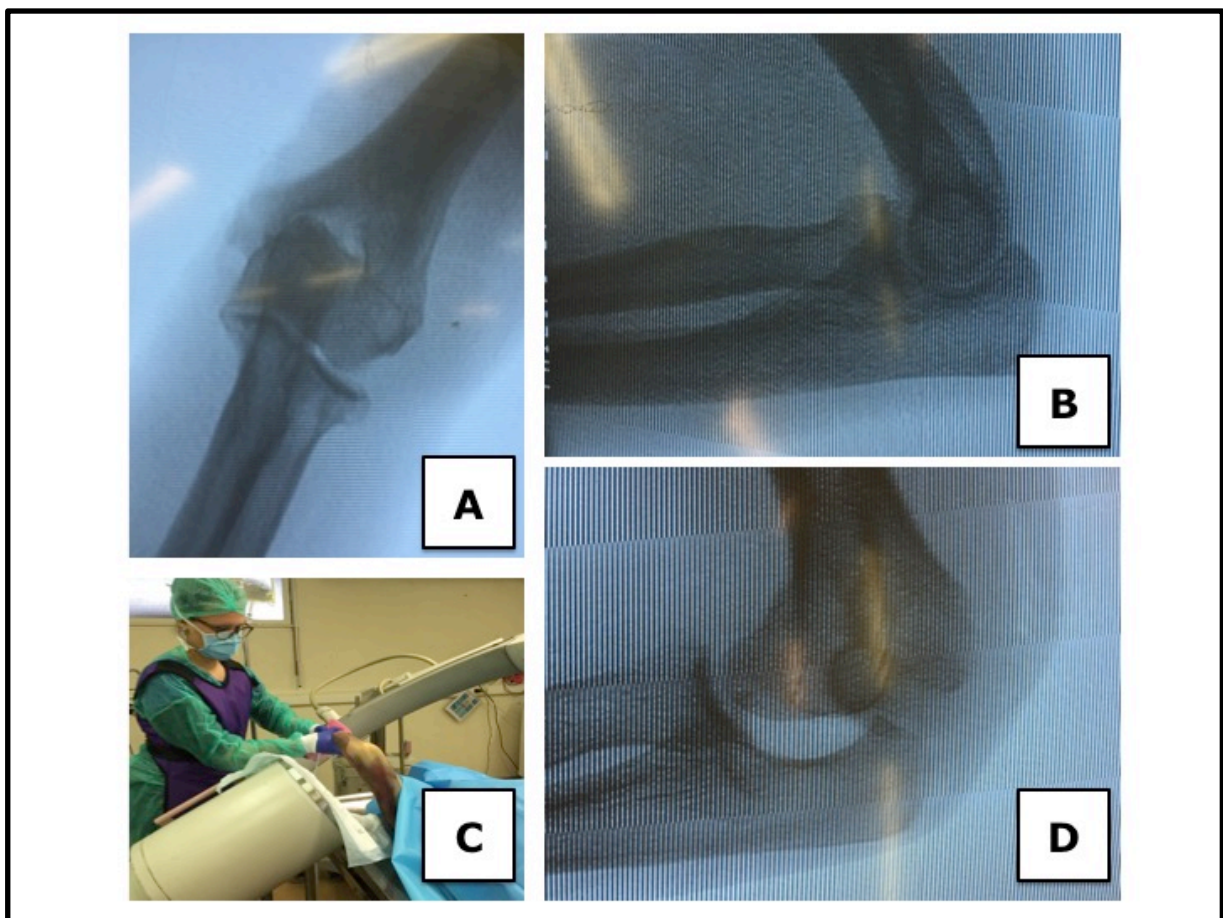


Figure 18 : Testing de la stabilité du coude sous scopie

Cette procédure correspondait à la phase trois. Avant épicondylectomie, le coude était stable de face (A) et de profil (B). Les clichés étaient effectués grâce à l'amplificateur de brillance de l'école de chirurgie des Hôpitaux de Paris (C). Après désinsertion du ligament collatéral médial, le coude était instable.

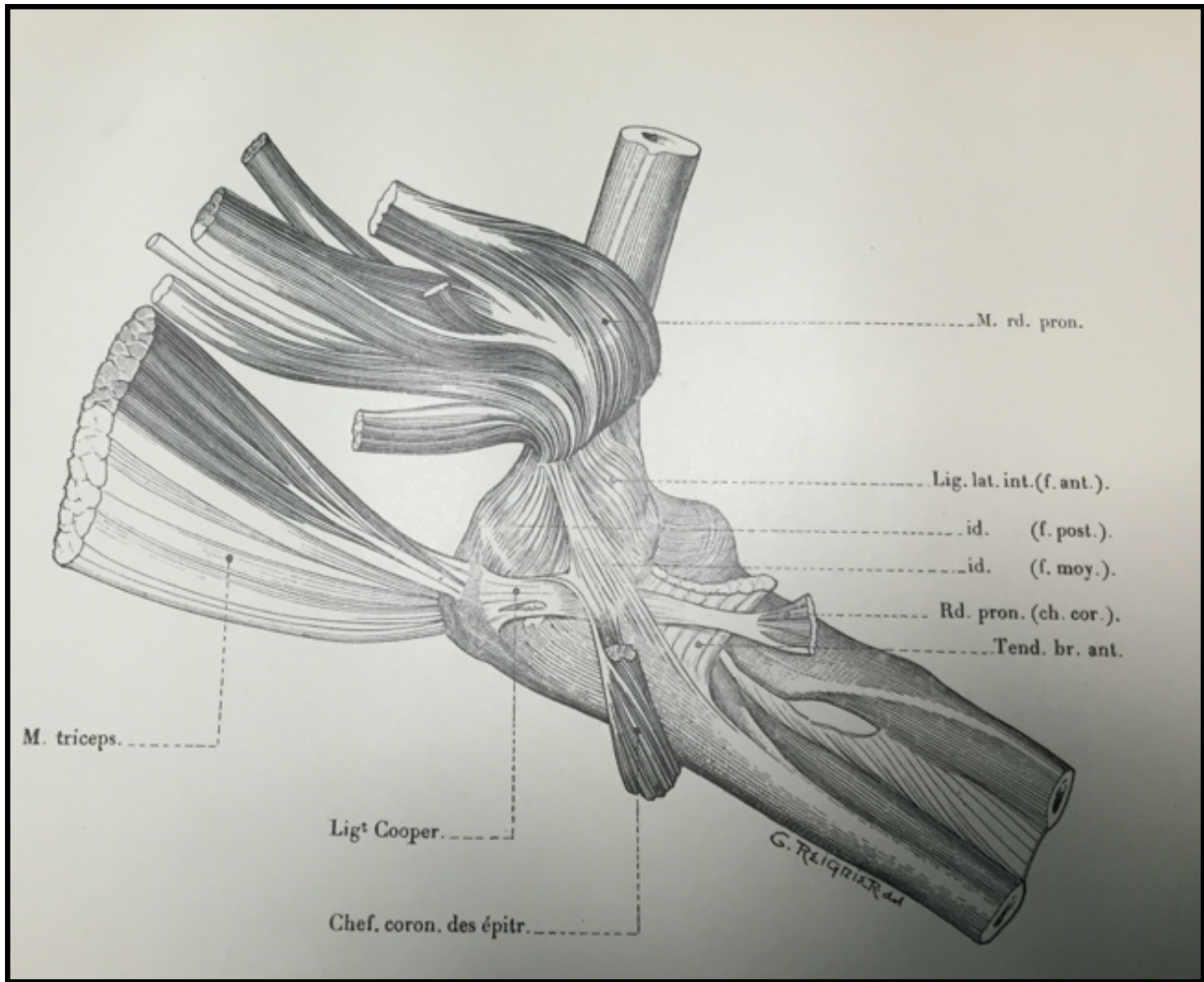
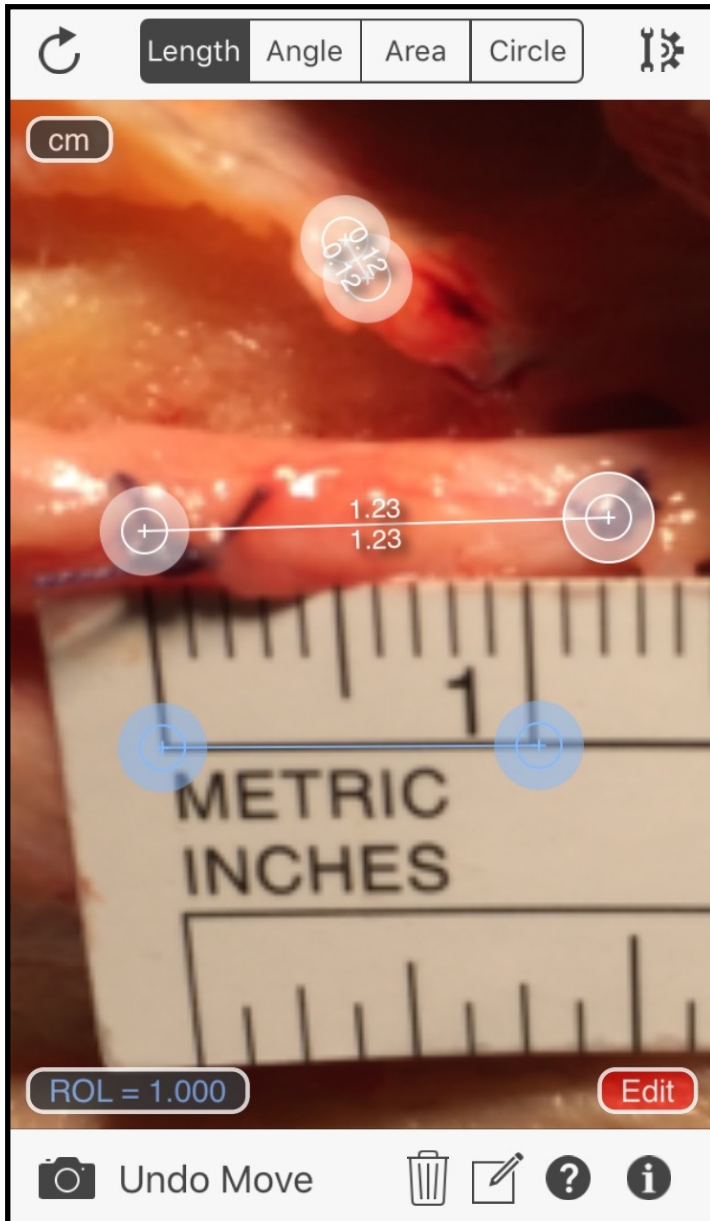


Figure 19: Technique de dissection du ligament collatéral médial
 Dessin tiré du livre du Pr. Dujarier inspirant la technique de dissection utilisée pour le ligament collateral médial.

Variables, source de données, mesures, statistiques :

Les mesures effectuées sur les coudes étaient obtenues à l'aide de photographies. Deux fils repères à un centimètre d'intervalle étaient positionnés sur l'épinièvre, une réglette étant disposée dans le même plan afin de conserver toujours la même échelle. Une série de photographies itératives étaient faites avec coude en extension, puis en flexion à 30°, 60°, 90°, 120° et 150°. A chaque cliché, l'intervalle entre les deux repères épineux était mesuré. Les clichés étaient ensuite analysés par logiciel (Partometer), en prenant en compte l'échelle, afin de ne pas faire d'erreur de mesure, la réglette étant toujours présente sur chacun des clichés. La mesure de l'intervalle était ainsi répertoriée pour chaque série de photographies.

Les statistiques descriptives ont été réalisées avec Excel. Les deux groupes « neurolyse seule » et « épicondylectomie avec neurolyse » ont été analysés par un test de Student T apparié afin de juger d'une différence significative ou non entre les valeurs répertoriées pour chacun des deux groupes. L'analyse statistique a été effectuée sur le site « biostaTGV » de l'INSERM.



Il s'agit d'une capture d'écran montrant l'utilisation du logiciel Partometer sur une photographie du nerf ulnaire, après neurolyse et mise en place de deux nœuds repères. Une règle était disposée dans le même plan que le nerf. L'échelle était étalonnée à partir d'une distance fixe de 1 centimètre (curseur bleu). La mesure était faite par le curseur blanc, et correspondait à la distance entre les deux repères sur le nerf, soit pour cette exemple, 1,23 centimètres.

Figure 20 : Utilisation du logiciel Partometer

RESULTATS

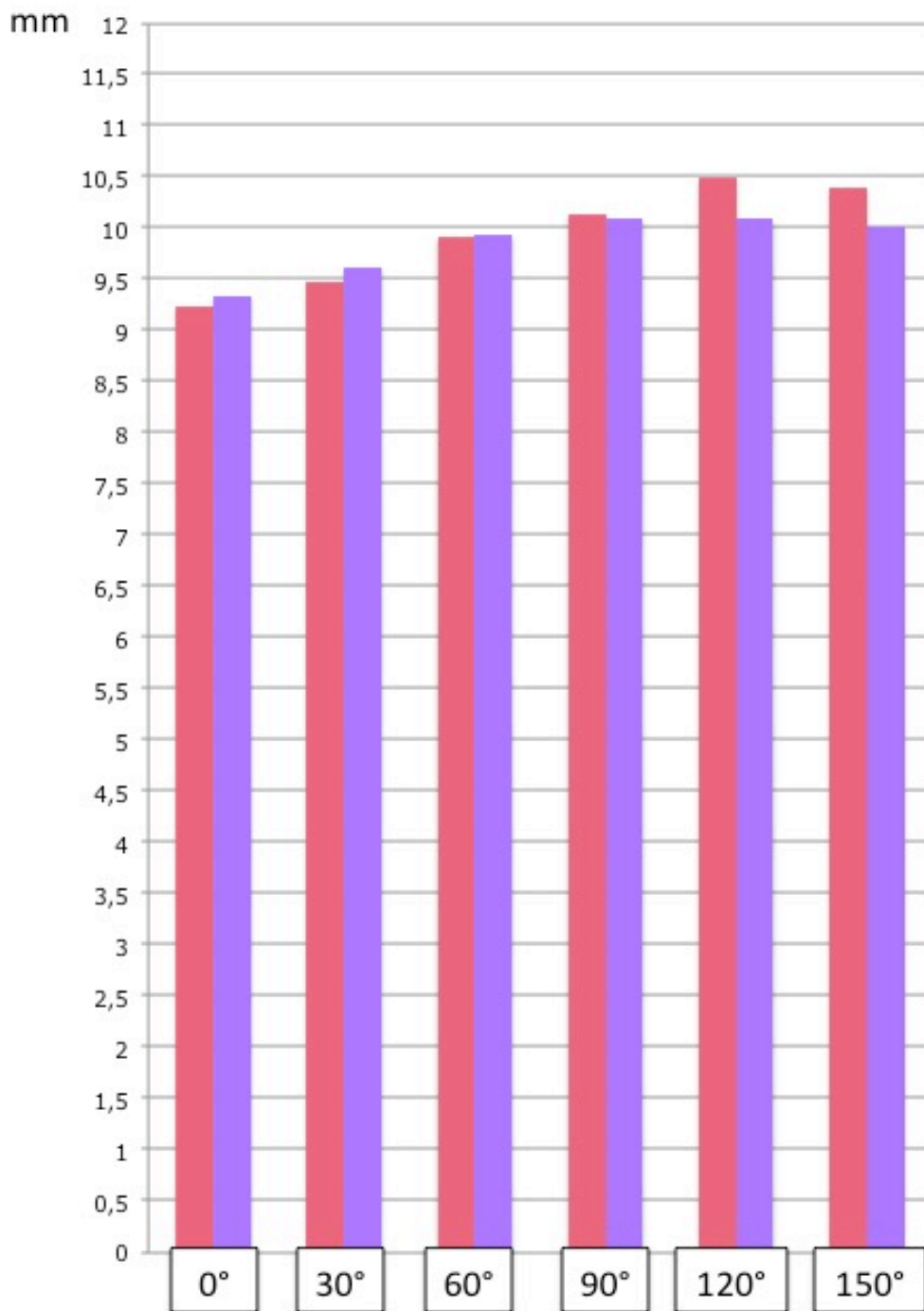Mesures d'élongation du nerf

Sur le tableau ci-dessous, nous avons noté la distance en millimètres entre les deux points repères sur le nerf ulnaire, pour chaque arc de flexion (0°, 30°, 60°, 90°, 120° et 150°) et pour chaque bras neurolyse et épicondylectomie (**dN** et **dE**). Nous avons aussi notifié la taille du fragment de l'épicondyle médial (**tableau 1 et figure 21**).

Tableau 1 : Données concernant les coudes étudiés. Relevé de la distance mesurée entre les nœuds repères après neurolyse seule (dN) et après neurolyse et épicondylectomie (dE) en fonction de l'angle de flexion. Relevé de la taille du fragment d'épicondyle.

	Extension (mm)		flexion 30° (mm)		flexion 60° (mm)		flexion 90° (mm)		flexion 120° (mm)		flexion 150° (mm)		Fragment (mm)
	dN 0	dE 0	dN 30	dE 30	dN 60	dE 60	dN 90	dE 90	dN 120	dE 120	dN 150	dE 150	
cas 01	9,15	9,30	9,30	9,43	11,20	10,47	11,46	10,78	12,25	12,30	13,20	12,30	4,50
cas 02	10,59	10,60	10,73	10,60	11,13	11,64	11,61	11,70	13,44	12,42	13,48	12,22	6,00
cas 03	8,70	8,50	8,95	9,30	9,67	9,60	9,82	9,80	9,70	9,60	10,08	9,23	7,80
cas 04	9,00	8,90	9,10	9,20	8,90	9,33	9,14	9,40	9,10	7,54	8,00	7,27	7,60
cas 05	10,54	10,52	10,52	10,53	11,17	11,20	11,38	11,50	11,52	11,17	10,94	11,30	5,70
cas 06	10,10	10,50	10,10	10,50	10,60	10,80	10,82	11,60	12,30	11,90	12,18	11,30	7,00
cas 07	9,47	10,60	10,24	10,60	10,80	10,80	11,06	10,80	10,60	10,60	11,10	10,30	6,00
cas 08	10,28	10,60	11,05	10,16	11,29	10,70	10,95	10,56	10,95	10,90	10,51	10,65	5,00
cas 09	8,50	8,40	8,90	8,60	8,90	8,60	9,22	9,20	9,56	9,10	9,47	9,32	5,50
cas 10	9,80	9,90	10,59	10,40	10,60	10,80	10,80	10,54	10,59	10,66	10,11	10,50	6,50
cas 11	8,50	8,90	8,50	8,90	8,50	9,50	9,80	9,90	10,20	9,43	10,48	9,70	6,00
cas 12	10,20	10,02	10,20	10,14	10,40	10,30	10,40	10,10	10,87	10,50	10,90	10,55	7,40
cas 13	10,05	10,60	10,60	10,90	10,90	10,70	11,30	10,67	11,90	11,02	11,72	10,90	8,00
cas 14	8,75	8,43	9,10	9,20	9,52	9,20	9,67	9,20	9,80	9,37	9,40	9,08	8,40
cas 15	8,04	7,34	8,16	8,09	8,55	8,17	8,63	8,32	8,68	8,06	8,90	8,20	9,50
cas 16	8,11	8,51	8,07	8,74	8,40	8,48	9,08	8,75	8,72	8,37	8,81	8,49	9,30
cas 17	10,61	9,51	9,90	11,00	11,12	11,10	10,46	11,39	10,95	11,23	10,36	11,02	14,62
cas 18	6,78	6,94	6,74	6,94	6,75	7,44	6,93	7,64	7,75	7,58	7,43	7,97	9,22
moyenne	9,29	9,34	9,49	9,62	9,91	9,94	10,14	10,10	10,49	10,10	10,39	10,02	7,45

N = neurolyse seule, E = épicondylectomie avec neurolyse



Distance en millimètres entre les deux nœuds repères
avant ■ et **après** ■ épicondylectomie médiale.

Figure 21 : Graphique récapitulant l'effet de l'épicondylectomie médiale sur l'élongation du nerf ulnaire, selon la flexion imposée au coude.

*Pour les arcs de flexion 0°, 30°, 60°, 90°, les distances **dN** et **dE** entre les deux points repères étaient superposables. Pour les arcs de flexion 120° et 150° nous observons une différence faible mais significative entre **dN** et **dE**.*

Les résultats sont résumés dans le **tableau 2 et la figure 22**.

Pour un arc de flexion allant de 0° à 90°, le bénéfice de l'épicondylectomie médiale était faible, puisque la variation de longueur était très proche de 0% (-0,54 - +0,37%). En revanche, nous avons noté un effet modeste mais bel et bien présent à partir d'une flexion à 120°, avec une variation d'élongation du nerf de l'ordre de 4%, en faveur du groupe « épicondylectomie avec neurolyse ».

Tableau 2 : Effet de l'épicondylectomie médiale sur l'étirement du nerf

	dN 0°	dE 0°	dN 30°	dE 30°	dN 60°	dE 60°	dN 90°	dE 90°	dN 120°	dE 120°	dN 150°	dE 150°
Distance moyenne en millimètre	9,29	9,34	9,49	9,62	9,91	9,94	10,14	10,1	10,49	10,1	10,39	10,02
Test student	P = 0.67		P = 0.182		P = 0.82		P = 0.736		P = 0.0017		P = 0.0133	
Δd = dN-dE	-0,05 mm		-0,13 mm		-0,03 mm		+0,04 mm		+0,39 mm		+0,37 mm	
%d	-0,54%		-1,40%		-0,25%		0,37%		3,78%		3,62%	

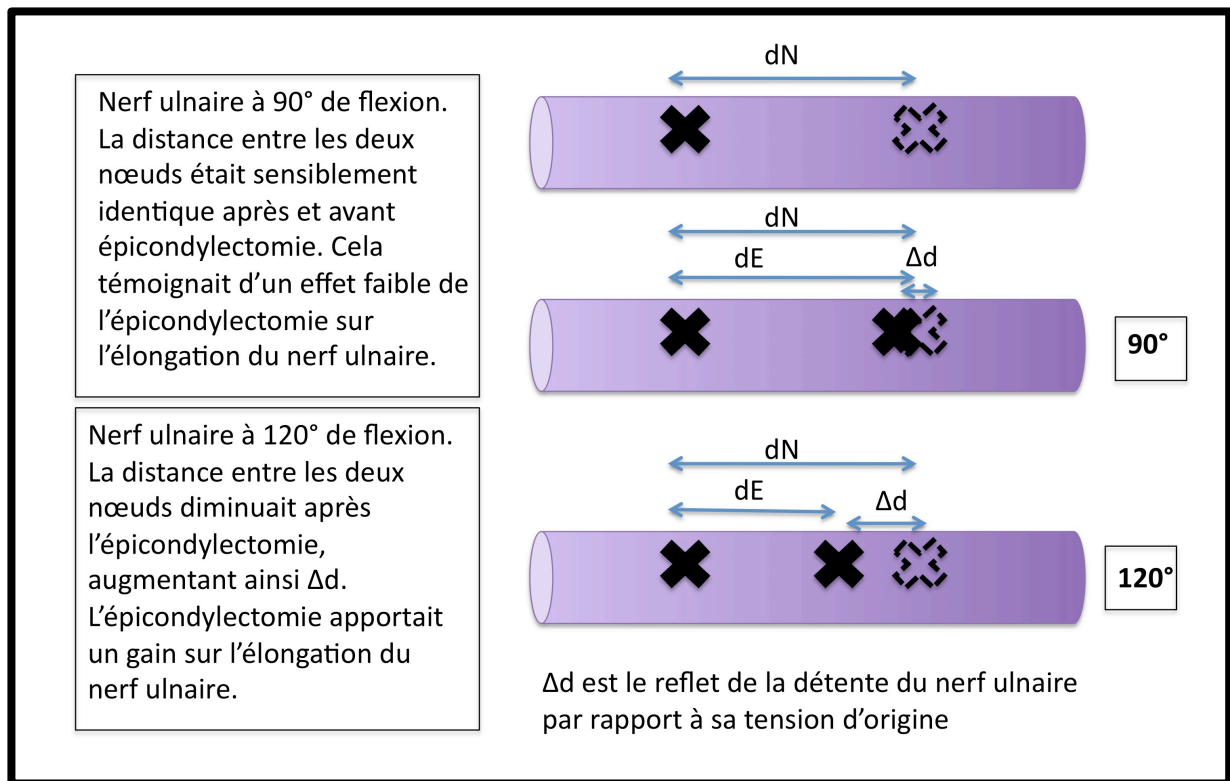


Figure 21 : Exemple d'analyse des données pour un angle de flexion à 90 degrés et un pour un angle de flexion à 120 degrés
 Pour chaque arc de flexion nous avons mesuré **dN** soit la distance entre les deux nœuds sur le nerf ulnaire avant épicondylectomie, **dE** qui correspondait à la distance entre ces deux mêmes nœuds sur le nerf ulnaire après épicondylectomie, **Δd** qui correspondait à la différence entre la distance des deux noeuds avant et après épicondylectomie puis nous avons calculé **%d** qui correspondait au pourcentage de variation de distance séparant les deux noeuds situés sur le nerf ulnaire.

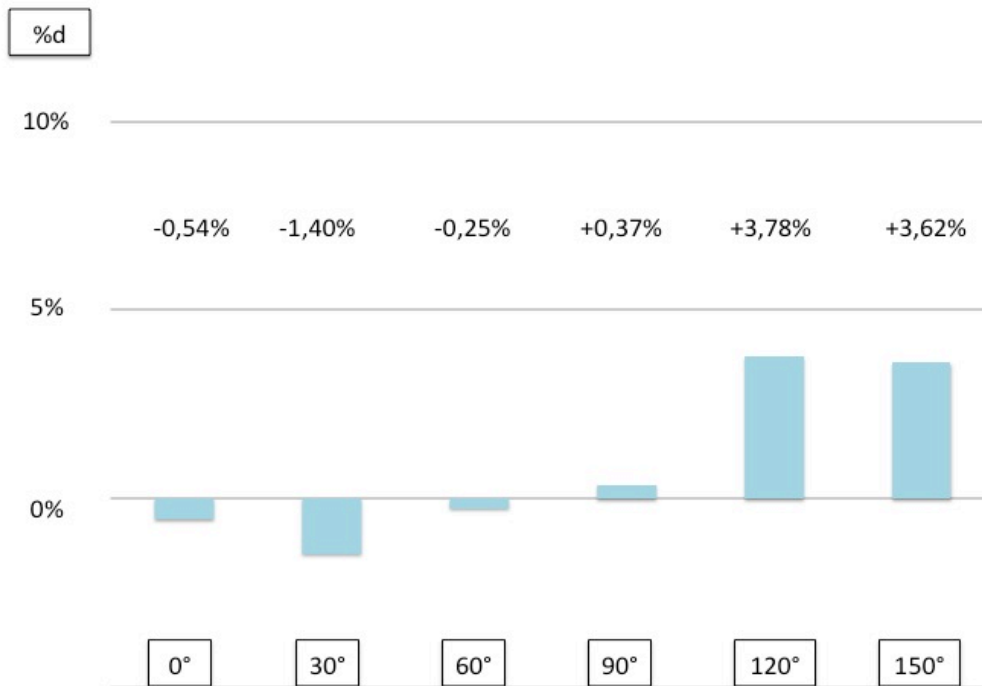


Figure 22 : Histogramme répertoriant la variation de distance avant et après épicondylectomie.

Technique opératoire

Le sujet était positionné en décubitus dorsal sur table à bras. La voie d'abord était curviligne centrée sur l'épicondyle médial, après repérage des branches du nerf cutané médial de l'avant-bras. Le nerf ulnaire était repéré dans le tunnel ulnaire en arrière de l'épicondyle médial. La libération in situ était effectuée en premier lieu. Le tunnel ulnaire était incisé ainsi que l'aponévrose entre les deux chefs du fléchisseur ulnaire du carpe en distal en préservant les branches du nerf ulnaire. En proximal, nous avons partiellement libéré la cloison intermusculaire brachiale médiale.

L'abord de l'épicondyle médial commençait par la désinsertion des muscles épicondyliens médiaux (**figure 23**) (rond pronateur et fléchisseur ulnaire du carpe) ainsi que le périoste. Deux lambeaux de périoste étaient libérés en avant et en arrière, au ras de l'os, de manière à découvrir l'épicondyle médial.

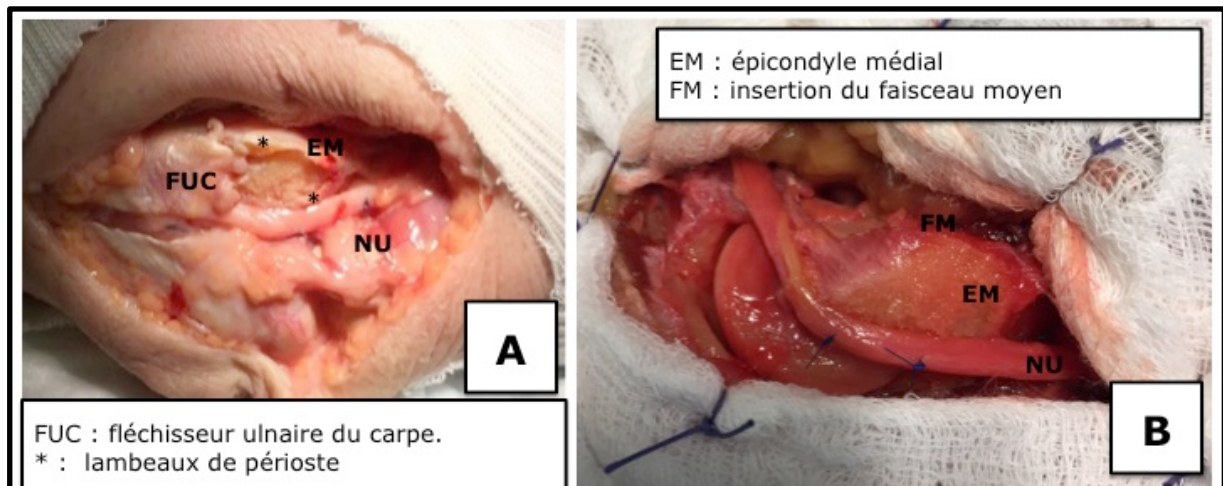


Figure 23 : Epicondylectomie médiale

L'étoile représente les lambeaux de périoste à suturer.

Pour minimiser le risque d'atteinte du ligament collatéral médial, l'ostéotomie était réalisée au ciseau à os, avec un angle de 45 degrés dans le plan sagittal, et 45 degrés dans le plan frontal, d'arrière en avant de manière à ne retirer que la partie postérieure de l'épicondyle médial (**figure 24, 25 et 26**).

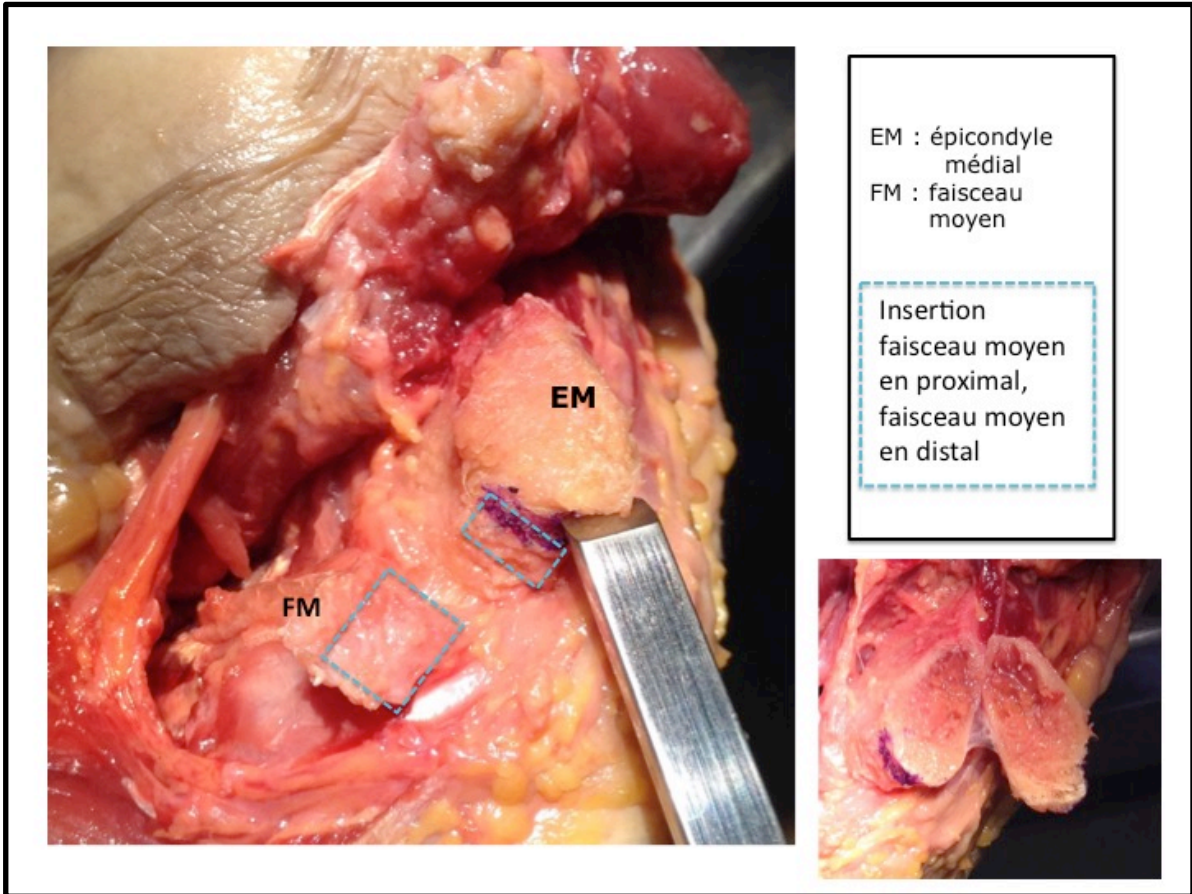


Figure 24 : Technique d'ostéotomie

L'ostéotomie pratiquée respectait les insertions du faisceau moyen du ligament collatéral médial.

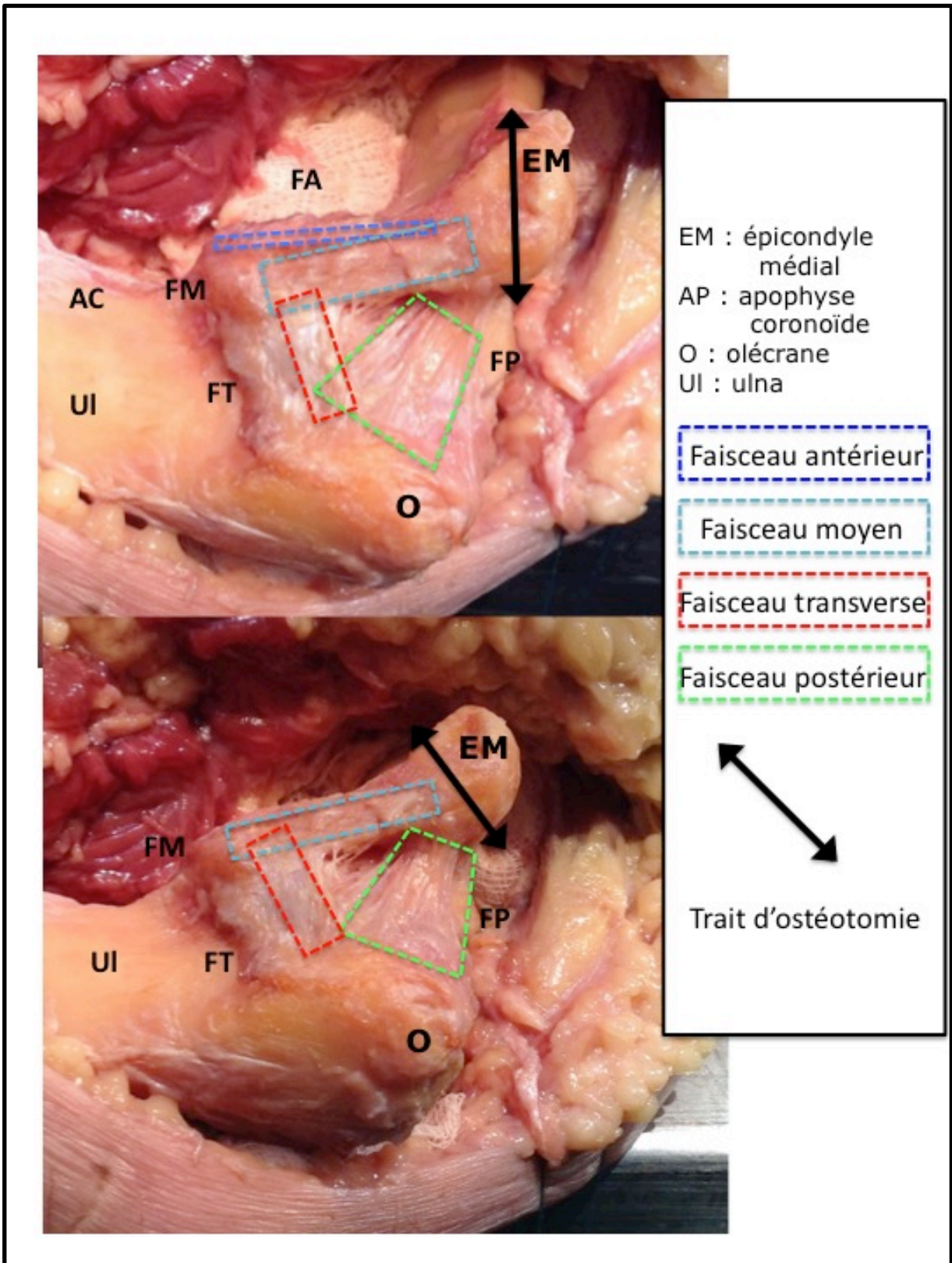


Figure 25: Technique d'ostéotomie

En haut, coude vu de profil strict. En bas, coude vu en trois-quarts. La flèche noire représente le trait d'ostéotomie dans tous les plans de l'espace.

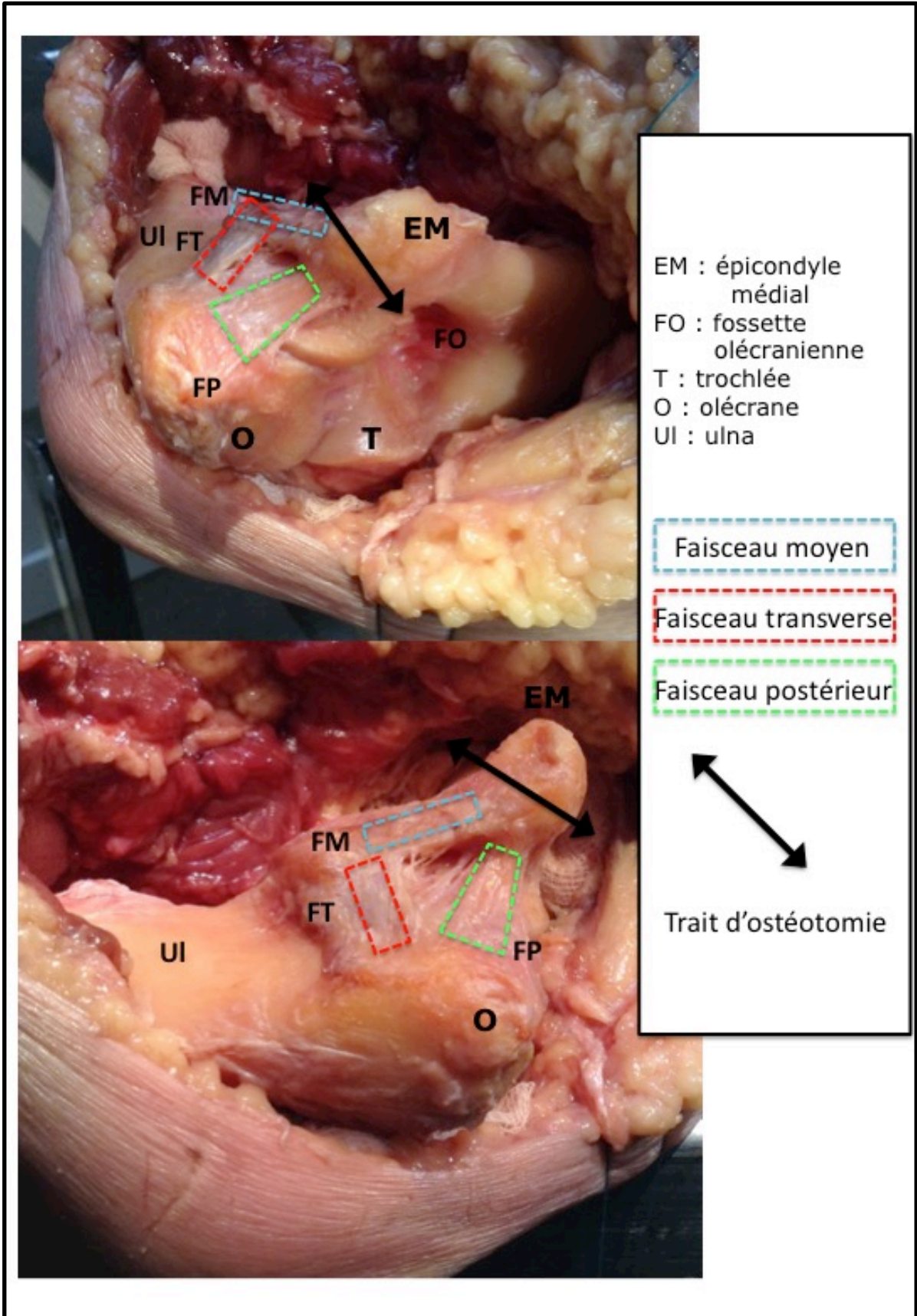


Figure 26 : Technique d'ostéotomie.

En haut, coude en vue postérieure. En bas, coude vu par sa face inférieure. La flèche noire représente le trait d'ostéotomie dans tous les plans de l'espace.

Au fil des dissections nous avons pu mettre en évidence au niveau de la partie postéro-inférieure de l'épicondyle médial un sillon qui permet de positionner le ciseau à os (**figure 27**). Ce sillon n'avait jamais été décrit dans la littérature c'est pourquoi nous l'avons baptisé le sillon innominé (**figure 28**). Le ciseau à os était positionné sur le sillon innominé pour initier le trait d'ostéotomie (**figure 29**).

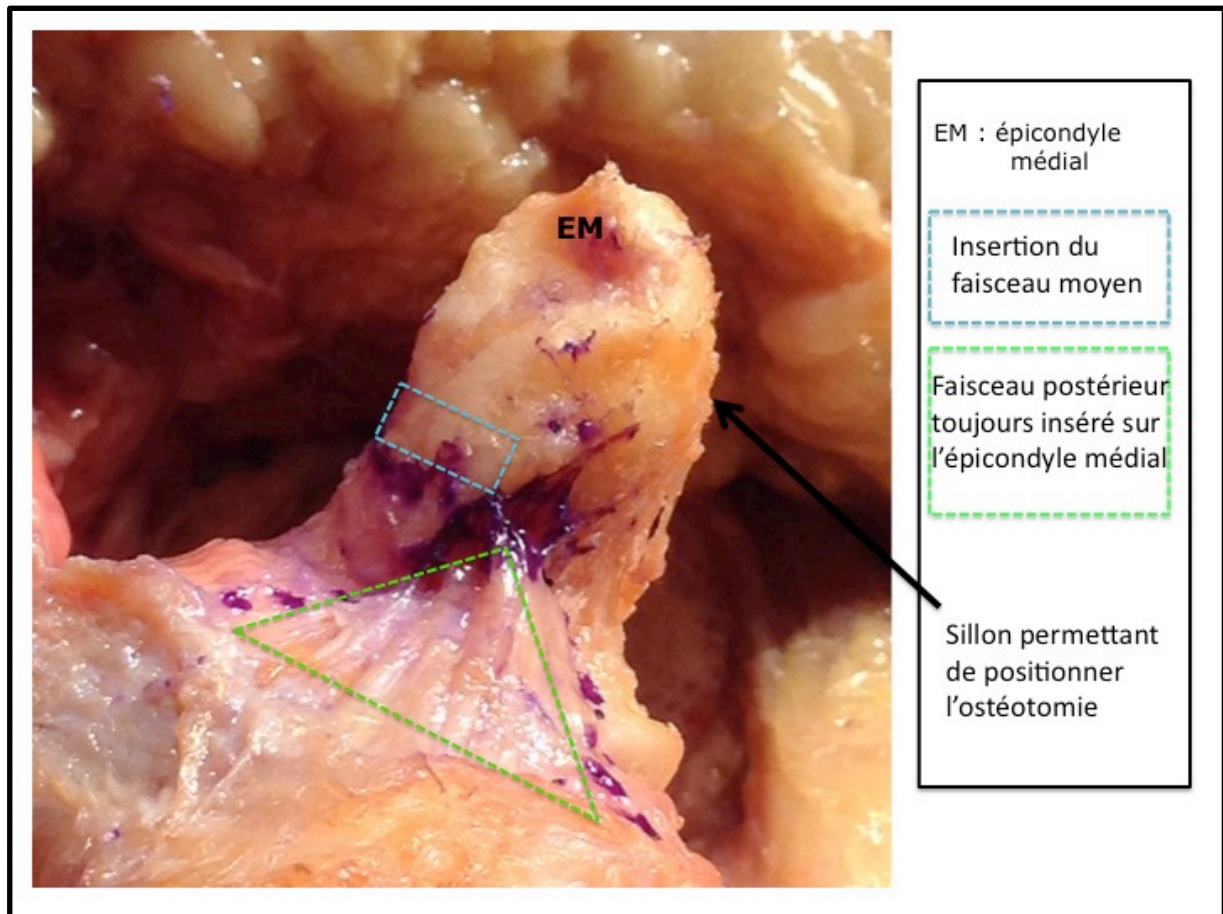
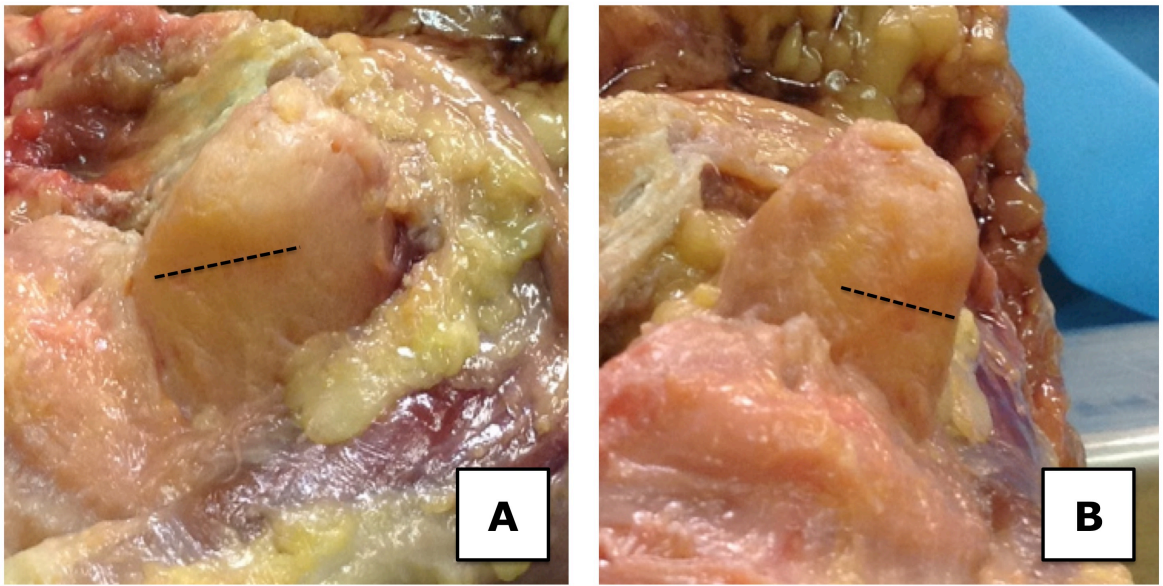


Figure 27 : Le sillon innominé de l'épicondyle médial

Il s'agit d'un coude vu par sa face inférieure. La flèche noire représente le sillon à suivre afin d'initier l'ostéotomie.



Épicondyle, vue postérieure (A) et inférieure (B)

Figure 28 : Le sillon innominé de l'épicondyle médial

Photographies en gros plan du sillon innominé de l'épicondyle médial.

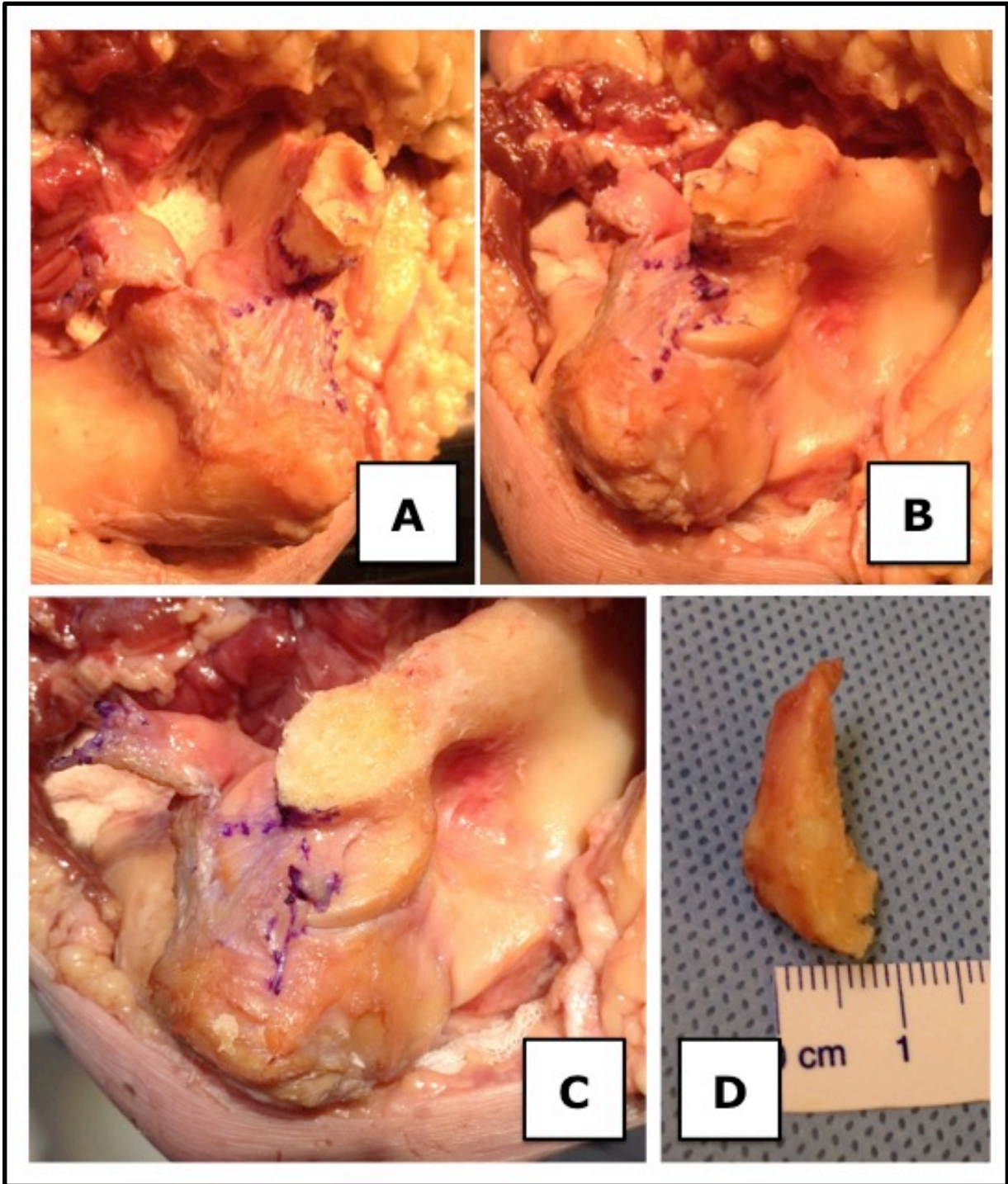


Figure 29 : Ostéotomie en suivant le sillon innominé

Le faisceau moyen était désinséré de façon à repérer sa zone d'insertion (A). Le trait d'ostéotomie s'il était effectué en suivant le sillon, n'emportait pas l'insertion des faisceaux postérieur et antérieur du ligament collatéral médial (B et C). Le fragment épicondylien faisait 7 mm dans sa plus grande largeur.

La tranche de section était ensuite adoucie à la pince gouge, de manière à ce que le nerf glisse sur une surface lisse. L'idée globale était de créer un néo plancher pour le nerf ulnaire. Le ligament transverse était préservé, de manière à conserver une surface de glissement de qualité pour le nerf ulnaire. Pour terminer, le périoste et le plan aponévrotique des muscles épitrochléens étaient fermés par un surjet de PDS 4.0 (**figure 30 et figure 31**).

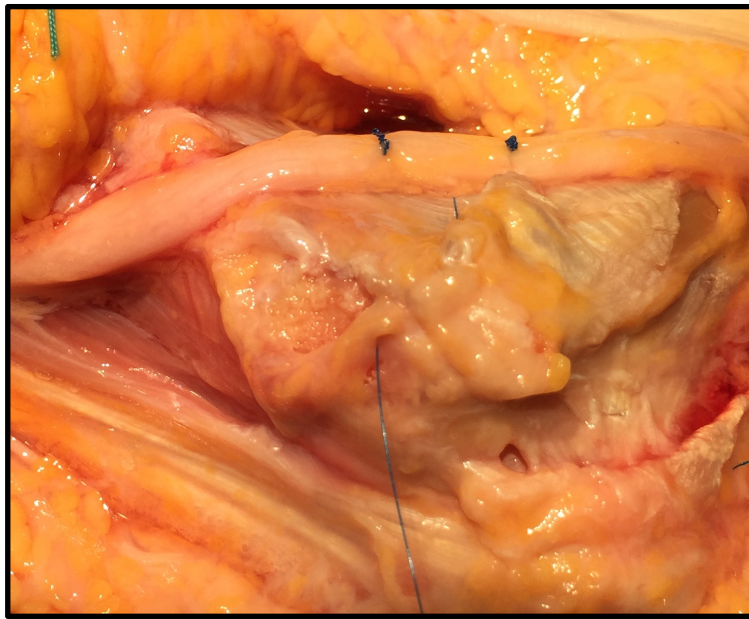


Figure 30 : Epicondylectomie médiale

Surjet inversé sur le périoste et le plan des muscles épicondyliens médiaux après épicondylectomie médiale. Le nerf ulnaire était luxé en avant pour les besoins de la photographie.

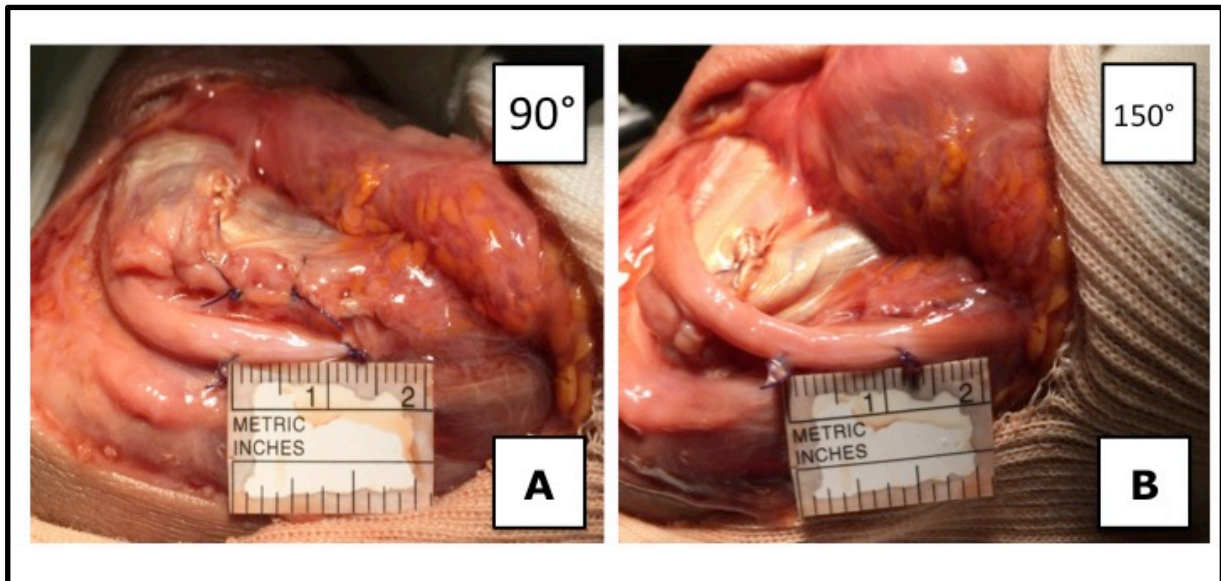


Figure 31 : Epicondylectomie médiale

Après l'épicondylectomie, le périoste et le plan des épicondyliens médiaux étaient refermés. La fermeture de ce plan permettait de fournir une surface de glissement pour le nerf ulnaire. A : position du nerf à 90° de flexion. B : position du nerf à 150° de flexion. A noter que le nerf se déportait en avant au-delà de 90 degrés de flexion.

Ligaments du coude et stabilité du coude

Au fil des dissections, nous avons pu mettre en évidence à la partie postéro inférieure de l'épicondyle médial un sillon, qui était retrouvé dans 89% des dissections. Ce sillon présentait deux intérêts. Premièrement, ce sillon permettait de ne pas déraiper lors du premier coup d'ostéotome. Deuxièmement, ce sillon se situait juste au-dessus de l'insertion du faisceau moyen du ligament collatéral médial, et bien au-dessus du faisceau postérieur. Donc, si l'on suivait le sillon, il n'y avait pas de risque de léser le ligament collatéral médial (**figure 32**).

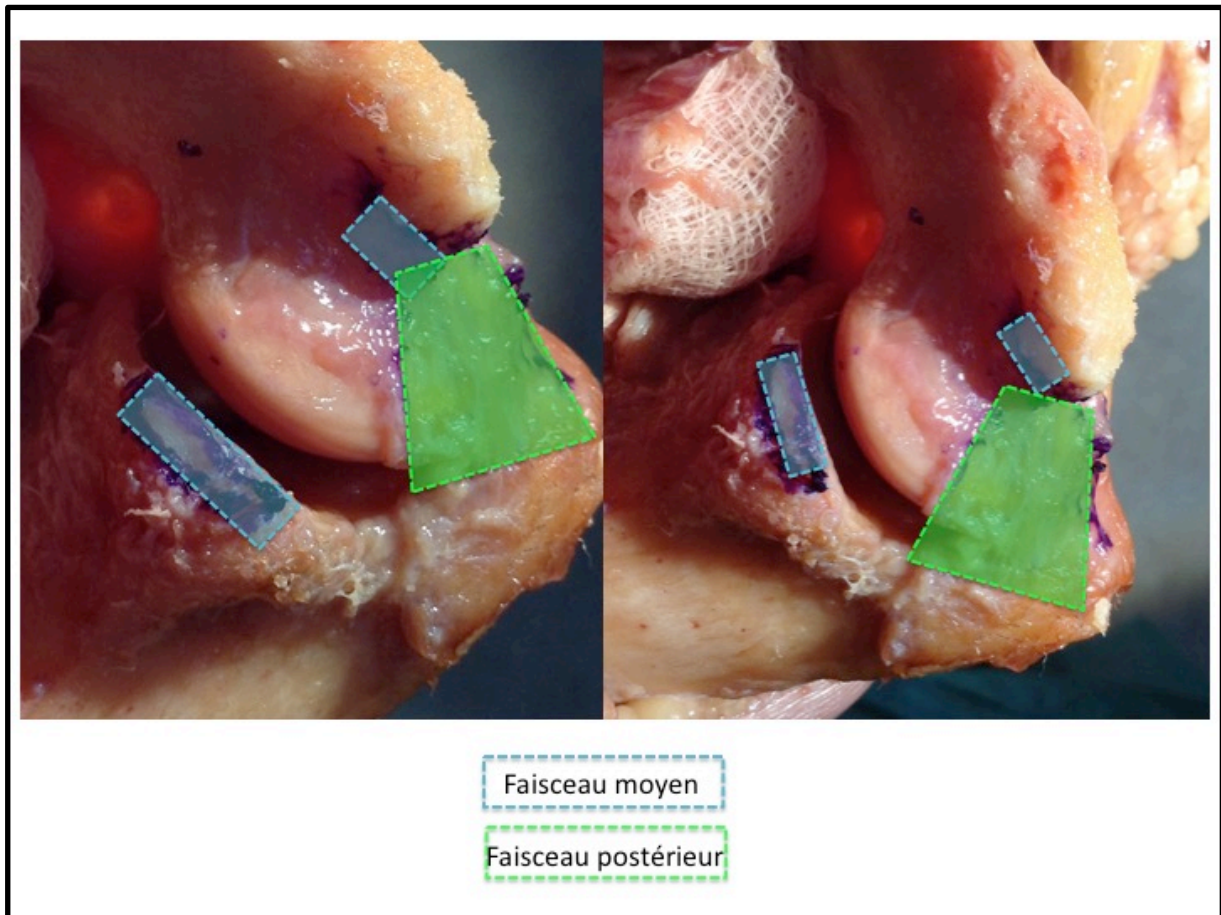


Figure 32 : Etat du ligament collatéral médial en post opératoire

Vues de trois-quarts et de profil du coude après épicondylectomie partielle. Le faisceau moyen du ligament collatéral médial était réséqué. Ses insertions étaient repérées (en vert). Le faisceau postérieur était laissé intact. A noter que les insertions des deux faisceaux étaient respectées, malgré l'épicondylectomie. L'épicondylectomie avait été conduite en initiant le trait dans le sillon décrit précédemment.

Sur les 18 coudes étudiés, Il y avait eu un échec de réalisation de l'épicondylectomie (cas n°17). Dans ce cas, le sillon n'était pas présent. La coupe osseuse fut trop généreuse, emportant ainsi un pavé de 14 mm de largeur, ce qui était évidemment trop important au regard de la technique. En effet la taille moyenne de l'épicondylectomie était de 7 millimètres. Au testing sous scopie, le coude était instable en valgus. A la dissection, l'insertion du ligament collatéral moyen était lésée.

Ces 17 succès, et surtout cet échec, mettaient en lumière l'importance de ce faisceau moyen du ligament collatéral médial, fondamental dans la stabilité en valgus du coude.

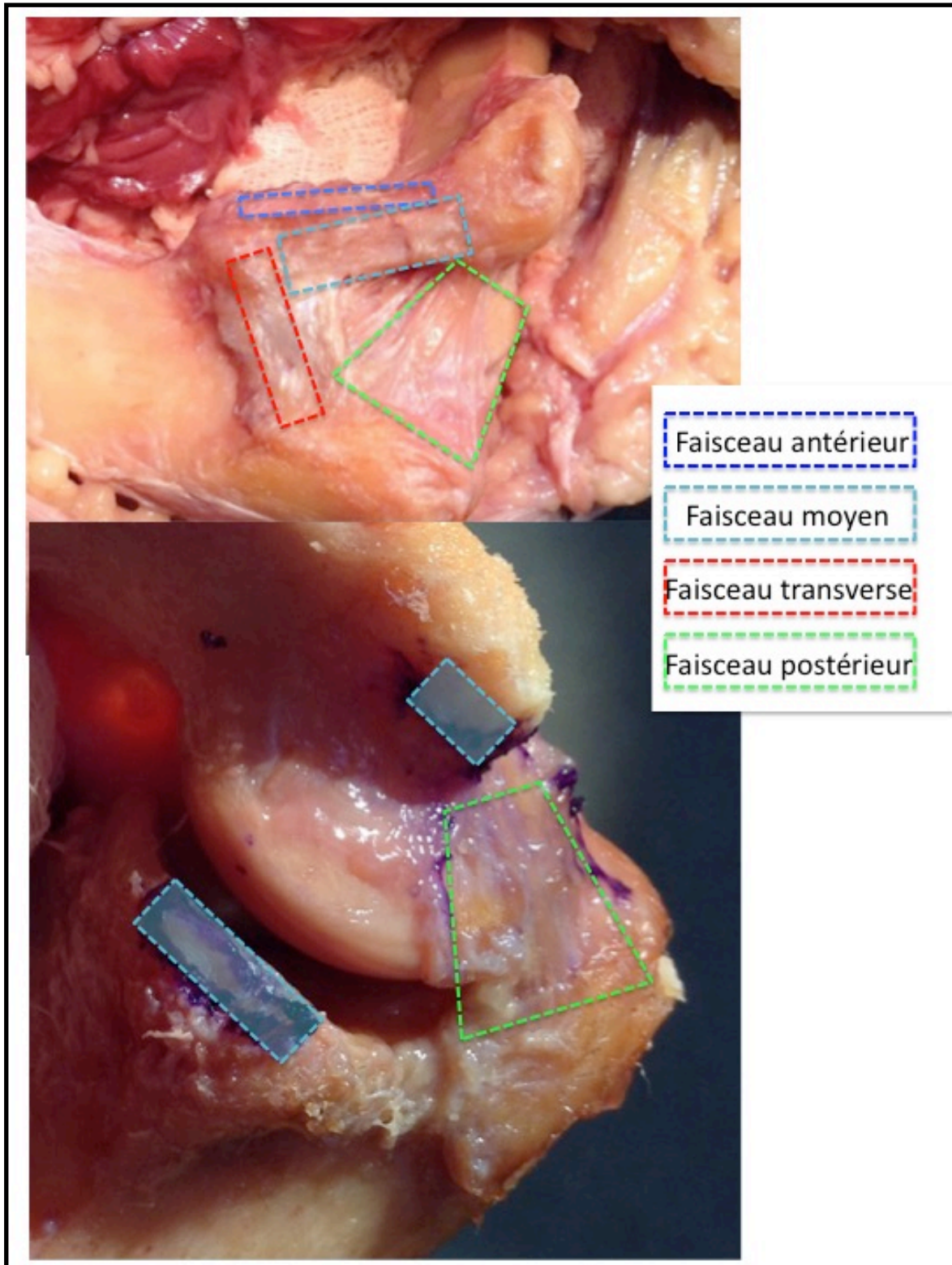


Figure 33 : Le pouvoir stabilisateur du ligament collatéral médial
Photographies montrant la décoaptation articulaire qui survenait lorsque l'on sectionnait le ligament collatéral médial.

DISCUSSION

Nos résultats, constatations et critiques

Au vu des résultats, il apparaît que l'épicondylectomie médiale n'entraîne pas d'instabilité du coude, si elle est réalisée selon des critères techniques précis et rigoureux, préservant ainsi l'insertion du faisceau moyen du ligament collatéral médial. L'épicondylectomie médiale diminue de l'ordre de 4% de manière significative l'élongation imposée au nerf dans un secteur de mobilité allant de 120 à 150 degrés de flexion. L'effet de l'épicondylectomie n'est pas significatif dans l'arc de flexion allant de 0 à 90 degrés.

Dans les études animales, la relation entre étirement et vascularisation du nerf est établie. 15% d'élongation correspond à une baisse de 80 % de la vascularisation dans le nerf sciatique du rat, selon Clark et coll. ³⁷. D'autres auteurs décrivent même une altération des propriétés électrophysiologiques pour des étirements nettement plus faibles, de l'ordre de 6% chez le lapin ³⁸. La mise en évidence d'un étirement n'est donc pas une donnée négligeable. Cependant, nous n'avons mis en évidence un étirement significatif que pour une flexion au-delà de 90 degrés, notion que nous retrouvons dans d'autres études anatomiques ³⁴. Toby et coll. en 2002, conclut comme nous que l'épicondylectomie médiale diminue la tension imposée au nerf de 5,8% et ce de manière significative. Cependant, la méthode de mesure était différente de la nôtre, puisque les auteurs avaient à leur disposition des capteurs électroniques plus précis que notre mesure par photographies.

Notre étude est intéressante dans la mesure où les moyens de stabilité du coude étaient disséqués après chaque épicondylectomie. Cela permettait de garantir sans conteste leur présence, ou leur absence, après l'épicondylectomie. Nous n'avons pas retrouvé d'études dans la littérature qui évaluent l'état des moyens de stabilité du coude après épicondylectomie. Par ailleurs, nous sommes parvenus à individualiser une structure anatomique non décrite jusqu'alors. En effet, nous avons mis en évidence la présence d'un sillon dans 89 % des cas. Nous avons baptisé

ce sillon le « sillon innominé ». Néanmoins il était d'une grande aide pour positionner le ciseau à os avant le geste d'ostéotomie. D'ailleurs, le seul coude marqué par un échec ne présentait pas de sillon innominé. Fait notable, le coude controlatéral de ce même individu présentait un sillon innominé.

Par contre, notre étude comporte de nombreux défauts. Premièrement, la mesure de l'élongation du nerf était conduite sur sujet anatomique, certes frais, mais il est légitime de penser que l'élasticité des tissus est différente sur le sujet vivant. Ensuite, certains coudes provenaient du même individu cadavérique (cas 10 et 11, cas 12 et 13, cas 15 et 16, cas 17 et 18). Les individus sont susceptibles de présenter une variation anatomique symétrique. Cela peut diminuer la puissance de l'étude. Une autre faiblesse de l'étude est le faible effectif. Enfin, nous ne pouvons pas tirer de conclusions cliniques sur cette série.

Résultats de l'épicondylectomie médiale

L'épicondylectomie médiale est une technique ancienne, décrite initialement par King et coll. en 1950. La technique a été modifiée au fil des ans par plusieurs auteurs ^{14 15}. Elle a été au fil des années supplantée par la neurolyse in situ et par la transposition. L'épicondylectomie médiale souffre d'une mauvaise réputation. Elle serait, entre autres, responsable d'une instabilité du coude et de douleurs post épicondylectomie. L'épicondylectomie médiale permet la libération du nerf, en supprimant le conflit antérieur en flexion. Nous avons d'ailleurs pu constater dans notre série que l'effet de l'épicondylectomie sur l'élongation du nerf est uniquement visible en flexion au-delà de 90 degrés.

Bien que l'épicondylectomie médiale soit décriée, elle comporte de nombreux avantages.

- Premièrement, elle ne nécessite pas de libération excessive, contrairement aux techniques de transposition antérieure,

qu'elles soient intra, sous musculaire ou sous cutanée. La vascularisation extrinsèque du nerf ulnaire est ainsi préservée, et le nerf ulnaire ne se retrouve pas dans une position instable ou superficielle. Ogata et coll. a en effet montré que la transposition du nerf ulnaire conduit à une diminution de la vascularisation du nerf ³⁹. Effectivement, Le nerf ulnaire est vascularisé par des branches provenant de l'artère récurrente ulnaire postérieure qui irriguent le nerf par en arrière. Lors d'une transposition du nerf ulnaire en avant, la vascularisation postérieure peut donc être lésée.

- Deuxièmement, le nerf n'étant pas dérouté de son trajet physiologique, il n'existe pas de traction ou trajet sinusoïdal, contrairement à la transposition, ce qui limite le risque de sacrifice de branches du nerf ulnaire. Le nerf peut ainsi se déporter librement vers l'avant à la flexion, et revenir à sa position de base en extension ⁴⁰. Certains auteurs parlent même d'une « mini transposition antérieure » ³³.
- Troisièmement, le nerf n'étant pas disséqué de manière extensive, l'apparition de fibrose est minime.
- Quatrièmement, cette intervention est logique d'un point de vue physiologique. En effet le nerf ulnaire est principalement comprimé en arrière de l'épicondyle médial, qui agit comme une poulie de réflexion lors de la flexion du coude ⁴¹.
- Cinquièmement, c'est une intervention justifiée en cas d'instabilité du nerf en flexion ou en cas d'échec d'une neurolyse antérieure ou d'une transposition antérieure.

Dans l'imaginaire du chirurgien, l'épicondylectomie est peu pratiquée car jugée plus invasive. Cependant, dérouter un nerf de sa position physiologique n'est pas complètement innocent, car l'on perturbe sa vascularisation et les branches accessoires peuvent être étirées voire rompues (**figure 34**).

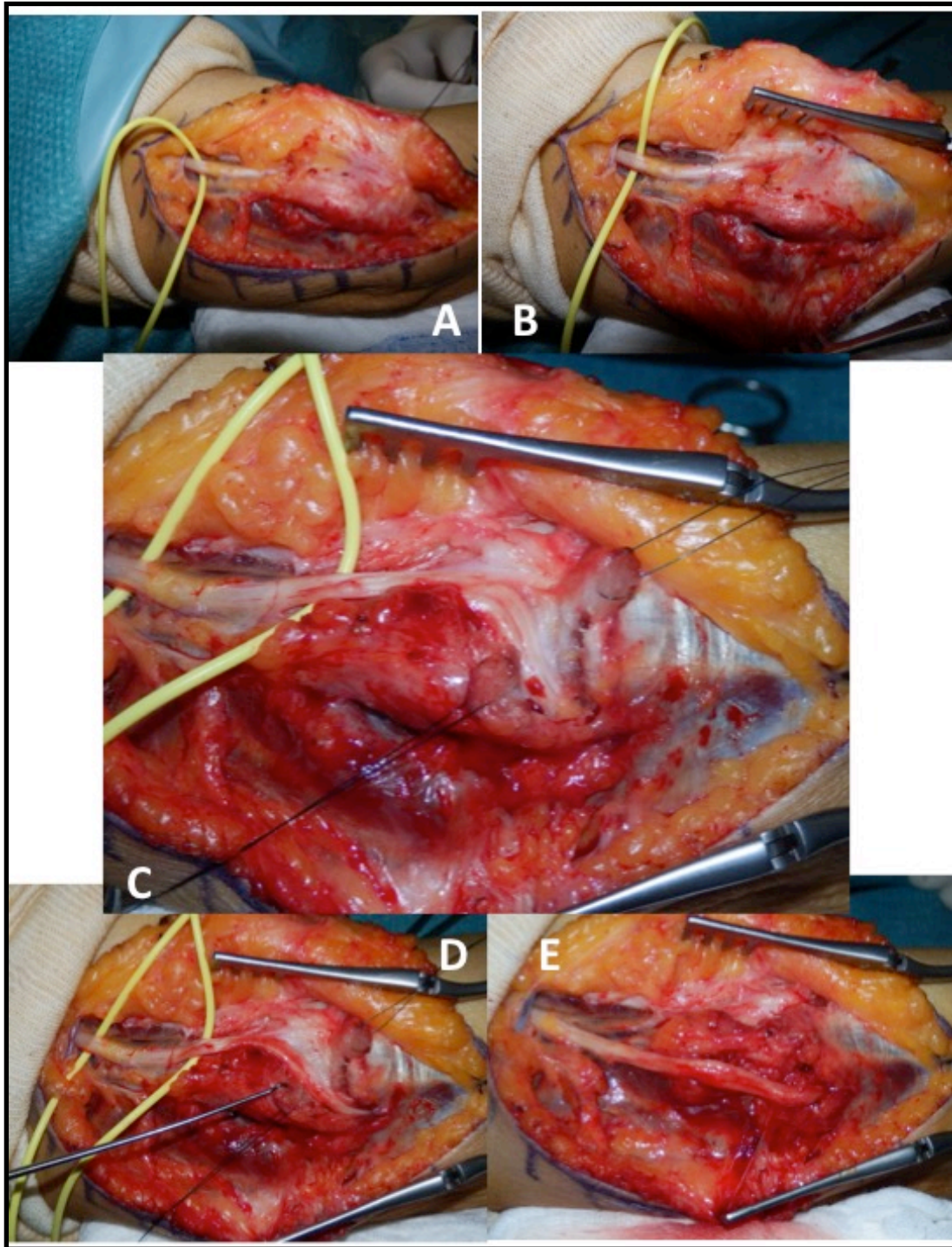


Figure 34 : Un cas d'échec avec adhérences consécutif à une transposition antérieure.

Il s'agit du cas d'une patiente âgée de 50 ans, opérée d'un nerf ulnaire au coude par transposition. Dans les suites, elle présentait des douleurs persistantes à la main, avec des signes irritatifs francs en regard de l'épicondyle médial. La cicatrice initiale était reprise, le nerf ulnaire était isolé en proximal (A et B) puis libéré de la gangue de fibrose de proximal à distal. Il était mis en évidence un trajet vicieux du nerf, qui était coudé et aplati (C). Nous avons procédé ensuite à une épicondylectomie médiale, permettant ainsi au nerf de regagner sa position originelle (D et E).

Le désavantage de l'épicondylectomie est le risque théorique de déstabilisation si l'épicondylectomie est trop généreuse par lésion du ligament collatéral médial ⁴². Heithoff pour exemple le décrit dans son étude comparant l'épicondylectomie partielle versus totale. Des douleurs post opératoires plus prolongées sont également reprochées à l'épicondylectomie ^{43 44} de l'ordre de 10% jusque 6 mois ⁴⁵, mais ne sont pas retrouvées dans toutes les études ^{46 47 48}. Aussi, L'épicondylectomie frontale, telle que décrite initialement par King et coll. supprime la protection naturelle du nerf ulnaire lors de l'appui sur le bord interne du coude. C'est la raison pour laquelle de nombreux auteurs se sont attelés à perfectionner la technique originale. Pour exemple, Le Viet effectue une épicondylectomie partielle frontale d'une largeur maximale de 8 mm laissant la partie antérieure de l'épicondyle médiale en place, associée à une ouverture du ligament d'Osborne ¹⁵. O O'Driscoll conseille une ostéotomie avec un trajet oblique ³⁶, technique que nous utilisons personnellement. La plupart des auteurs associent à l'épicondylectomie une neurolyse ³³ et une ouverture du septum inter-musculaire interne ⁴⁹, chose que nous faisons également. Nous avons vu dans la littérature d'autres arguments allant contre l'épicondylectomie comme le risque d'ouvrir l'articulation (risque purement théorique si l'on respecte les règles de bonne pratique de l'épicondylectomie) ou la désinsertion des muscles fléchisseurs et pronateurs du coude, responsable d'une faiblesse ⁵⁰.

Nous avons trouvé 22 articles traitant de l'épicondylectomie depuis sa première description par King et coll. en 1950. Malgré sa mauvaise réputation, la littérature fait état de bons résultats chez de nombreux auteurs : 69 % chez Braun et coll., 76% chez Jones et coll. ⁴⁰, 79% chez Göbel et coll. ⁵¹, et jusqu'à 94% chez Craven et coll. ^{50 52}. Cette technique intéresse encore les chirurgiens à l'heure actuelle puisque la dernière publication à ce sujet date de janvier 2018 ⁵³. Au total, 886 cas d'épicondylectomie sont décrits dans la littérature depuis la description de la technique jusqu'à nos jours. Il y a 83% de bons à excellents résultats tous articles et tous auteurs confondus.

Les études comparatives sont en revanche plus rares que les études descriptives. L'étude de Geutjens et coll. est la plus intéressante de par sa méthodologie, car c'est une étude prospective et randomisée. Elle fait état d'une différence de résultats entre épicondylectomie et transposition antérieure, en faveur de l'épicondylectomie ⁴⁶. Cette étude prospective portait sur 52 patients. En post opératoire, aucune instabilité de coude ne fut à déplorer, les arcs de mobilité étaient identiques, ainsi que la force de préhension et les douleurs post opératoires. La seule vraie différence de la série était la satisfaction des patients qui était plus marquée en cas d'épicondylectomie. La technique utilisée dans cette étude était pourtant celle de King et Morgan, plus à risque d'instabilité et de douleurs que les autres techniques. Pourtant, les résultats étaient meilleurs que la transposition antérieure. Baek et coll. ⁵⁴, Hahn et coll. ⁵⁵, Capo et coll. ⁵⁶ n'ont pas mis en évidence de différence significative entre épicondylectomie et transposition. Une seule étude de Mitsionis et coll ⁵⁷, compare l'épicondylectomie médiale par rapport à la neurolyse. Les résultats sont similaires pour les deux procédures avec des résultats bons ou excellents chez 80% des épicondylectomies médiales et chez 84% des neurolyse. Une étude d'Amako compare deux types d'épicondylectomies ⁵⁸ : épicondylectomie partielle (40 % de l'épicondyle) versus minimal (20 %). L'épicondylectomie partielle décrite dans cet article est semblable à la technique de King, tandis que l'épicondylectomie minimale ressemble plus à la technique de Le viet ¹⁵ ou celle préconisée par O'Driscoll ³⁶. Les résultats cliniques et électromyographiques sont comparables dans les deux groupes, mais dans le groupe épicondylectomie partielle, le taux de valgus est important. Les auteurs conseillent de ne pas dépasser 20% d'épicondylectomie, notion que l'on retrouve aussi chez O'Driscoll et coll. ³⁶, et Imamura et coll. ⁵⁹ jusqu'à 50 % chez d'autres auteurs. Néanmoins cela reste controversé ⁴⁵.

CONCLUSION

L'épicondylectomie médiale, bien que décriée, garde une place de choix dans l'arsenal thérapeutique, notamment en cas de reprise chirurgicale et en cas de luxation antérieure du nerf en flexion. Notre étude anatomique confirme que l'épicondylectomie médiale a une place dans l'arsenal thérapeutique des techniques de libération du nerf ulnaire au coude. En témoigne également les bons résultats cliniques retrouvés dans la littérature, qui sont de l'ordre de 80% pour un taux de complications acceptables et pour la plupart évitables, sous réserve que l'épicondylectomie soit techniquement bien réalisée. Notre étude apporte une pierre à l'édifice en détaillant la technique opératoire, en décrivant le sillon innominé et en confirmant l'effet de l'épicondylectomie sur la détente du nerf en flexion.

REFERENCES

1. Dy, C. J. & Mackinnon, S. E. Ulnar neuropathy: evaluation and management. *Curr. Rev. Musculoskelet. Med.* **9**, 178–184 (2016).
2. Heithoff, S. J. Ulnaire tunnel syndrome does not require transposition of the ulnar nerve. *J. Hand Surg.* **24**, 898–905 (1999).
3. Filippou, G. *et al.* Ulnar neuropathy at the elbow: how frequent is the idiopathic form? An ultrasonographic study in a cohort of patients. *Clin. Exp. Rheumatol.* **28**, 63–67 (2010).
4. BEAUTHIER, V. Etude échographique de la localisation statique et dynamique du nerf ulnaire au coude post-épicondylectomie médiale. in (2018).
5. Podnar, S. & Omejec, G. Why do local corticosteroid injections work in carpal tunnel syndrome, but not in ulnar neuropathy at the elbow? *Muscle Nerve* **53**, 662–663 (2016).
6. González, G., Mackinnon, S. E., Espinosa, A. & Barbour, J. [Ulnaire tunnel syndrome and the scratch test to determine the surgical procedure]. *Acta Ortop. Mex.* **26**, 375–378 (2012).
7. Mowlavi, A. *et al.* The management of ulnaire tunnel syndrome: a meta-analysis of clinical studies. *Plast. Reconstr. Surg.* **106**, 327–334 (2000).
8. Caliandro, P., La Torre, G., Padua, R., Giannini, F. & Padua, L. Treatment for ulnar neuropathy at the elbow. *Cochrane Database Syst. Rev.* CD006839 (2012). doi:10.1002/14651858.CD006839.pub3
9. Efstathopoulos, D. G. *et al.* Outcome of partial medial epicondylectomy for ulnaire tunnel syndrome. *Clin. Orthop.* **444**, 134–139 (2006).
10. Bozentka, D. J. Ulnaire tunnel syndrome pathophysiology. *Clin. Orthop.* 90–94 (1998).
11. Werner, C. O., Ohlin, P. & Elmqvist, D. Pressures recorded in ulnar neuropathy. *Acta Orthop. Scand.* **56**, 404–406 (1985).
12. Gelberman, R. H. *et al.* Changes in interstitial pressure and cross-sectional area of the ulnaire tunnel and of the ulnar nerve with flexion of the elbow. An experimental study in human cadavera. *J. Bone Joint Surg. Am.* **80**, 492–501 (1998).
13. King, T. The treatment of traumatic ulnar neuritis; mobilization of the ulnar nerve at the elbow by removal of the medial epicondyle and adjacent bone. *Aust. N. Z. J. Surg.* **20**, 33–42 (1950).
14. Kaempffe, F. A. & Farbach, J. A modified surgical procedure for

- ulnaire tunnel syndrome: partial medial epicondylectomy. *J. Hand Surg.* **23**, 492–499 (1998).
15. Le Viet, D. [Frontal partial epicondylectomy for release of the ulnar nerve at the elbow]. *Chir. Mém. Académie Chir.* **117**, 868–873 (1991).
 16. Osei, D. A., Padegimas, E. M., Calfee, R. P. & Gelberman, R. H. Outcomes following modified oblique medial epicondylectomy for treatment of ulnaire tunnel syndrome. *J. Hand Surg.* **38**, 336–343 (2013).
 17. Dellon, A. L. Review of treatment results for ulnar nerve entrapment at the elbow. *J. Hand Surg.* **14**, 688–700 (1989).
 18. Amadio, P. C. & Beckenbaugh, R. D. Entrapment of the ulnar nerve by the deep flexor-pronator aponeurosis. *J. Hand Surg.* **11**, 83–87 (1986).
 19. O’Driscoll, S. W., Horii, E., Carmichael, S. W. & Morrey, B. F. The ulnaire tunnel and ulnar neuropathy. *J. Bone Joint Surg. Br.* **73**, 613–617 (1991).
 20. Kapandji, A. I. physiologie articulaire. chap 2 : le coude. in **1**,
 21. Morrey, B. Morrey’s The Elbow and Its Disorders. in
 22. Pollock, J. W. *et al.* Effect of the posterior bundle of the medial collateral ligament on elbow stability. *J. Hand Surg.* **34**, 116–123 (2009).
 23. Callaway, G. H. *et al.* Biomechanical evaluation of the medial collateral ligament of the elbow. *J. Bone Joint Surg. Am.* **79**, 1223–1231 (1997).
 24. Lartarjet, A. & Rochet, P. Précis-atlas des travaux pratiques d’anatomie dissection, anatomie de surface. paris, Douin, 1923
 25. Dujarier, C. Anatomie des membres. G steinheil, 1905
 26. Maisonneuve, J. & Coudane, R. Anatomie clinique et opératoire.
 27. Gray’s anatomie. Elbow. in **1**, 862, 37 eme edition
 28. James, J. *et al.* Morphology of the ulnaire tunnel: an anatomical and biomechanical study with implications for treatment of ulnar nerve compression. *J. Hand Surg.* **36**, 1988–1995 (2011).
 29. Vanderpool, D. W., Chalmers, J., Lamb, D. W. & Whiston, T. B. Peripheral compression lesions of the ulnar nerve. *J. Bone Joint Surg. Br.* **50**, 792–803 (1968).
 30. Macnicol, M. F. Extraneural pressures affecting the ulnar nerve at the elbow. *The Hand* **14**, 5–11 (1982).
 31. Apfelberg, D. B. & Larson, S. J. Dynamic anatomy of the ulnar nerve at the elbow. *Plast. Reconstr. Surg.* **51**, 79–81 (1973).
 32. Cambon-binder, A., Sedel, L. & Hannouche, C. Syndromes canaux et des défilés. in *EMC techniques chirurgicales - orthopédie - traumatologie*
 33. Braun, F. M. & Foucher, G. [Compression of the ulnar nerve at the elbow. Results of a series of 51 medial epicondyle osteotomies associated

- with decompression]. *Rev. Chir. Orthopédique Réparatrice Appar. Mot.* **81**, 240–247 (1995).
34. Toby, E. B. & Hanesworth, D. Ulnar nerve strains at the elbow. *J. Hand Surg.* **23**, 992–997 (1998).
35. Popa, M. & Dubert, T. Treatment of ulnaire tunnel syndrome by frontal partial medial epicondylectomy. A retrospective series of 55 cases. *J. Hand Surg. Edinb. Scotl.* **29**, 563–567 (2004).
36. O'Driscoll, S. W., Jalszynski, R., Morrey, B. F. & An, K. N. Origin of the medial ulnar collateral ligament. *J. Hand Surg.* **17**, 164–168 (1992).
37. Clark, W. L., Trumble, T. E., Swiontkowski, M. F. & Tencer, A. F. Nerve tension and blood flow in a rat model of immediate and delayed repairs. *J. Hand Surg.* **17**, 677–687 (1992).
38. Kwan, M. K., Wall, E. J., Massie, J. & Garfin, S. R. Strain, stress and stretch of peripheral nerve. Rabbit experiments in vitro and in vivo. *Acta Orthop. Scand.* **63**, 267–272 (1992).
39. Ogata, K., Manske, P. R. & Lesker, P. A. The effect of surgical dissection on regional blood flow to the ulnar nerve in the ulnaire tunnel. *Clin. Orthop.* 195–198 (1985).
40. Jones, R. E. & Gauntt, C. Medial epicondylectomy for ulnar nerve compression syndrome at the elbow. *Clin. Orthop.* 174–178 (1979).
41. Hicks, D. & Toby, E. B. Ulnar nerve strains at the elbow: the effect of in situ decompression and medial epicondylectomy. *J. Hand Surg.* **27**, 1026–1031 (2002).
42. Cole, R. J., Jemison, D. M. & Hayes, C. W. Anterior elbow dislocation following medial epicondylectomy: a case report. *J. Hand Surg.* **19**, 614–616 (1994).
43. Bednar, M. S., Blair, S. J. & Light, T. R. Complications of the treatment of ulnaire tunnel syndrome. *Hand Clin.* **10**, 83–92 (1994).
44. Manske, P. R., Johnston, R., Pruitt, D. L. & Strecker, W. B. Ulnar nerve decompression at the ulnaire tunnel. *Clin. Orthop.* 231–237 (1992).
45. Heithoff, S. J., Millender, L. H., Nalebuff, E. A. & Petruska, A. J. Medial epicondylectomy for the treatment of ulnar nerve compression at the elbow. *J. Hand Surg.* **15**, 22–29 (1990).
46. Geutjens, G. G. *et al.* Medial epicondylectomy or ulnar-nerve transposition for ulnar neuropathy at the elbow? *J. Bone Joint Surg. Br.* **78**, 777–779 (1996).
47. Kuschner, S. H. Ulnaire tunnel syndrome. Treatment by medial epicondylectomy. *Hand Clin.* **12**, 411–419 (1996).
48. Muermans, S. & De Smet, L. Partial medial epicondylectomy for ulnaire tunnel syndrome: Outcome and complications. *J. Shoulder Elb. Surg. Am. Shoulder Elb. Surg. Al* **11**, 248–252 (2002).
49. Froimson, A. I. & Zahrawi, F. Treatment of compression neuropathy

- of the ulnar nerve at the elbow by epicondylectomy and neurolysis. *J. Hand Surg.* **5**, 391–395 (1980).
50. Craven, P. R. & Green, D. P. Ulnaire tunnel syndrome. Treatment by medial epicondylectomy. *J. Bone Joint Surg. Am.* **62**, 986–989 (1980).
51. Göbel, F., Musgrave, D. S., Vardakas, D. G., Vogt, M. T. & Sotereanos, D. G. Minimal medial epicondylectomy and decompression for ulnaire tunnel syndrome. *Clin. Orthop.* 228–236 (2001).
52. Schnabl, S. M. *et al.* Subjective outcome, neurophysiological investigations, postoperative complications and recurrence rate of partial medial epicondylectomy in ulnaire tunnel syndrome. *Arch. Orthop. Trauma Surg.* **131**, 1027–1033 (2011).
53. Roh, Y. H., Kim, S., Gong, H. S. & Baek, G. H. Clinical features affecting the patient-based outcome after minimal medial epicondylectomy for ulnaire tunnel syndrome. *J. Plast. Reconstr. Aesthet. Surg.* (2018). doi:10.1016/j.bjps.2018.05.038
54. Baek, G. H., Kwon, B. C. & Chung, M. S. Comparative study between minimal medial epicondylectomy and anterior subcutaneous transposition of the ulnar nerve for ulnaire tunnel syndrome. *J. Shoulder Elb. Surg. Am. Shoulder Elb. Surg. AI* **15**, 609–613 (2006).
55. Hahn, S. B., Choi, Y. R., Kang, H. J. & Kang, E. S. Decompression of the ulnar nerve and minimal medial epicondylectomy with a small incision for ulnaire tunnel syndrome: comparison with anterior subcutaneous transposition of the nerve. *J. Plast. Reconstr. Aesthetic Surg. JPRAS* **63**, 1150–1155 (2010).
56. Capo, J. T., Jacob, G., Maurer, R. J., Nourbakhsh, A. & Preston, J. S. Subcutaneous anterior transposition versus decompression and medial epicondylectomy for the treatment of ulnaire tunnel syndrome. *Orthopedics* **34**, e713–717 (2011).
57. Mitsionis, G. I., Manoudis, G. N., Paschos, N. K., Korompilias, A. V. & Beris, A. E. Comparative study of surgical treatment of ulnar nerve compression at the elbow. *J. Shoulder Elb. Surg. Am. Shoulder Elb. Surg. AI* **19**, 513–519 (2010).
58. Amako, M. *et al.* Comparison between partial and minimal medial epicondylectomy combined with decompression for the treatment of ulnaire tunnel syndrome. *J. Hand Surg.* **25**, 1043–1050 (2000).
59. Imamura, K. [The medial epicondyle of the humerus, an anatomical study]. *Nihon Seikeigeka Gakkai Zasshi* **69**, 951–963 (1995).(abstract)

Titre :

Épicondylectomie médiale dans le traitement de la compression du nerf ulnaire au coude.

Résumé :

HYPOTHESE : L'objectif de cette thèse est de réhabiliter l'épicondylectomie médiale dans le traitement de la compression du nerf ulnaire au coude. L'objectif principal est d'estimer l'effet de l'épicondylectomie médiale avec neurolyse versus neurolyse seule dans la diminution de l'élongation du nerf ulnaire au coude. Les objectifs secondaires sont la recherche d'une instabilité dans le plan frontal après épicondylectomie médiale, et la description de la technique chirurgicale.

MATERIEL ET METHODE : Une étude cadavérique, comparative, a été conduite à l'école de chirurgie des Hôpitaux de Paris. Dix-huit coudes de sujets anatomiques frais ont été inclus. La procédure était conduite en trois phases : neurolyse seule, puis épicondylectomie, puis vérification de la stabilité du coude. Nous avons comparé deux groupes : « neurolyse seule » et « épicondylectomie avec neurolyse ». Les mesures effectuées sur les coudes étaient obtenues à l'aide de photographies. Deux repères épineuraux étaient disposés à un centimètre d'intervalle puis des photographies itératives étaient faites avec coude en extension, en flexion à 30°, 60°, 90°, 120° et 150°. A chaque angle de flexion, l'intervalle entre les deux repères épineuraux était noté. Nous avons ainsi mesuré l'élongation imposée au nerf ulnaire avant et après épicondylectomie. La stabilité du coude a été évaluée par des clichés dynamiques. La présence ou l'absence des éléments stabilisateurs du coude ont été relevées en fin de procédure chirurgicale.

RESULTATS : Concernant le critère de jugement principal, pour un arc de flexion allant de 0° à 90°, le bénéfice de l'épicondylectomie médiale est faible, puisque la variation de longueur est proche de 0% (-0,54 - +0,37%). En revanche, nous notons un effet modeste mais bel et bien présent à partir d'une flexion à 120°, avec une variation d'élongation du nerf de l'ordre de 4%, en faveur du groupe « épicondylectomie avec neurolyse » versus « neurolyse seule ». Concernant les critères secondaires, nous avons enrichi la description de la technique. Nous avons mis en évidence au fil des dissections, un sillon au sein de l'épicondyle médial permettant d'éviter une resection trop importante susceptible d'entraîner une instabilité du coude.

DISCUSSION : L'épicondylectomie médiale doit garder sa place dans l'arsenal thérapeutique. Elle n'entraîne pas d'instabilité du coude sous réserve de respecter une technique précise. Elle diminue de manière significative l'élongation imposée au nerf à partir de 120 degrés de flexion.

Mots clés :

Nerf ulnaire

Epicondylectomie médiale

Université Paris Descartes
Faculté de Médecine Paris Descartes
15, rue de l'École de Médecine
75270 Paris cedex 06