



HAL
open science

Coxites au cours de la fièvre méditerranéenne familiale : étude de 130 hanches dont 6 nouvelles atteintes françaises

François Rodrigues

► To cite this version:

François Rodrigues. Coxites au cours de la fièvre méditerranéenne familiale : étude de 130 hanches dont 6 nouvelles atteintes françaises. Médecine humaine et pathologie. 2018. dumas-02501349

HAL Id: dumas-02501349

<https://dumas.ccsd.cnrs.fr/dumas-02501349>

Submitted on 12 Mar 2021

HAL is a multi-disciplinary open access archive for the deposit and dissemination of scientific research documents, whether they are published or not. The documents may come from teaching and research institutions in France or abroad, or from public or private research centers.

L'archive ouverte pluridisciplinaire **HAL**, est destinée au dépôt et à la diffusion de documents scientifiques de niveau recherche, publiés ou non, émanant des établissements d'enseignement et de recherche français ou étrangers, des laboratoires publics ou privés.



Distributed under a Creative Commons Attribution - NonCommercial - NoDerivatives 4.0
International License

AVERTISSEMENT

Cette thèse d'exercice est le fruit d'un travail approuvé par le jury de soutenance et réalisé dans le but d'obtenir le diplôme d'Etat de docteur en médecine. Ce document est mis à disposition de l'ensemble de la communauté universitaire élargie.

Il est soumis à la propriété intellectuelle de l'auteur. Ceci implique une obligation de citation et de référencement lors de l'utilisation de ce document.

D'autre part, toute contrefaçon, plagiat, reproduction illicite encourt toute poursuite pénale.

Code de la Propriété Intellectuelle. Articles L 122.4

Code de la Propriété Intellectuelle. Articles L 335.2-L 335.10

UNIVERSITÉ PARIS DESCARTES
Faculté de Médecine PARIS DESCARTES

Année 2018

N° 315

THÈSE
POUR LE DIPLÔME D'ÉTAT
DE
DOCTEUR EN MÉDECINE

Coxites au cours de la fièvre méditerranéenne familiale :
étude de 130 hanches dont 6 nouvelles atteintes françaises

Présentée et soutenue publiquement
le 21 décembre 2018

Par

François RODRIGUES

Né le 25 juillet 1992 à Saint-Étienne (42)

Dirigée par M. Le Professeur Gilles Grateau, PU-PH

Jury :

M. Le Professeur Luc Mouthon, PU-PH Président

M. Le Professeur Robin Dhôte, PU-PH

M. Le Professeur Jérémie Sellam, PU-PH

Mme Le Docteur Sophie Georgin-Lavialle, MCU-PH



Table des matières

REMERCIEMENTS	4
INTRODUCTION	5
PREMIERE PARTIE : CONTEXTE.....	6
CHAPITRE 1 : LA FIEVRE MEDITERRANNE FAMILIALE (FMF)	6
1.1 LA FMF AU SEIN DES MALADIES AUTO-INFLAMMATOIRES	6
1.2 FMF : EPIDEMIOLOGIE, HISTOIRE NATURELLE, TRAITEMENTS.....	7
1.3 ATTEINTES ARTICULAIRES AU COURS DE LA FMF.....	8
CHAPITRE 2 : LES COXITES	6
2.1 GAMME DIAGNOSTIQUE	6
2.2 PROGNOSTIC	7
CHAPITRE 3 : INCONNUES SUR LES ATTEINTES DE HANCHE LORS DE LA FMF	12
3.1 ASSOCIATION ENTRE FMF ET SPONDYLOARTHOPathIE AXIALE	12
3.2 OBJECTIFS DU TRAVAIL ACTUEL.....	12
PARTIE 2 : METHODES	13
CHAPITRE 1 : RAPPORT DE NOUVEAUX CAS	13
1.1 SELECTION DES PATIENTS	13
1.2 CRITERES CLINIQUES ET PARA-CLINIQUES	13
CHAPITRE 2 : REVUE SYSTEMIQUE DE LA LITTERATURE	14
2.1 BASE DE DONNES ET EXTRACTION DES REFERENCES	14
2.2 SOURCES BIBLIOGRAPHIQUES.....	14
2.3 CRITERES DIAGNOSTIQUES POUR L'ANALYSE DE LA LITTERATURE	14
PARTIE 3 : RESULTATS.....	15
CHAPITRE 1 : PRESENTATION DE CINQ NOUVEAUX PATIENTS	15
CHAPITRE 2 : ETUDE DE 35 ARTICLES	22
2.1 SELECTION DES REFERENCES ET EXTRACTION DES ARTICLES	22
2.2 CARACTERISTIQUES CLINIQUES	23
2.3 DIAGNOSTICS DIFFERENTIELS	27
2.4 CARACTERISTIQUES PARA-CLINIQUES.....	27
2.5 TRAITEMENT.....	28

PARTIE 4 : DISCUSSION	29
CHAPITRE 1 : GRAVITE DE LA COXITE AU COURS DE LA FMF	29
CHAPITRE 2 : COXITE DE FMF ET COXITE DE SPONDYLOARTHROPATHIE	30
CONCLUSION	32
BIBLIOGRAPHIE	33
ANNEXE 1 : ARTICLE EN ANGLAIS POUR SOUMISSION	38
ANNEXE 2 : LA FIEVRE MEDITERRANEENE FAMILIALE, PUBLICATION DANS LA REVUE DE MEDECINE INTERNE	46
.....	

Remerciements

Au professeur Grateau, merci d'avoir dirigé cette thèse. Vous êtes un modèle par votre faculté à concilier le raisonnement clinique et la rigueur scientifique. Votre facilité, votre finesse et votre empathie dans les rapports humains sont sources d'inspiration pour moi.

Au professeur Mouthon, merci d'avoir accepté de présider le jury. Je vous suis reconnaissant d'avoir été une aide lors des moments difficiles de l'internat, et je vous remercie au nom des autres internes que vous avez soutenus. Vous avez su donner une véritable dimension humaine à la fonction de coordonnateur, fait que je pense exceptionnel sinon unique ; merci de prendre le temps d'accompagner les étudiants, en plus de toutes vos autres fonctions.

Au professeur Dhôte, merci de faire partie du jury. Merci de m'avoir donné si tôt le goût de la médecine globale en montrant l'exemple d'un raisonnement excellent par sa précision et sa pertinence.

Au docteur Georquin-Lavialle, merci de m'avoir épaulé, conseillé et guidé dès le début de l'internat. Ton ouverture aux autres, ta bienveillance et ton accessibilité sont le miroir d'une curiosité scientifique intense, qui traverse les disciplines. Merci de m'avoir proposé du travail alors que je ne faisais pas encore partie du service. Merci pour tous tes conseils, si humains, si précieux.

Au professeur Jérémie Sellam, merci d'avoir accepté de faire partie du jury. Merci d'oeuvrer pour la coopération entre spécialités et d'améliorer la qualité de notre recherche par votre regard.

Au docteur Bachmeyer, merci de m'avoir introduit à votre art clinique. Je me souviendrai de toutes ces discussions cliniques autant agréables par le fond que par la forme ; de votre façon d'être intégré aux équipes paramédicales ; de toutes ces lettres aux journaux médicaux d'ampleur décidées en un instant, écrites en quelques jets, si stimulantes pour l'esprit.

Au docteur Bouvard, merci de m'avoir enseigné votre raisonnement. Vous avez le courage d'affirmer la primauté de la clinique et de l'éthique dans le soin là où d'autres s'aveuglent d'explorations paracliniques non justifiées et inutiles à la prise en charge du malade. Vous ne craignez pas les quolibets de ceux qui critiquent votre façon de faire mieux avec moins, de ceux qui pensent que soigner n'est que prescrire le maximum d'examens complémentaires et le plus grand nombre de traitements. Vous m'avez montré que la vraie médecine repose sur la raison et la discussion préalable des objectifs de soin. Elle ne se réfugie pas dans les systématismes en abandonnant la pensée critique. Vous resterez pour moi un modèle.

À tous mes autres maîtres : docteur Abad, docteur Ricome, docteur Avenel, professeur Steichen, professeur Maury, docteur Dumas, docteur Lavillegrand, docteur Rybojad, professeur Bouaziz, docteur Laly.

À mes amis, à mes parents, à mes frères, à ma femme, à ma fille.

Introduction

La fièvre méditerranéenne familiale est une maladie auto-inflammatoire monogénique dont le phénotype clinique aigu est classiquement rémittent entre les poussées [1]. Les complications chroniques bien connues sont l'amylose AA et la péritonite chronique. L'observation au sein du centre de référence français des maladies auto-inflammatoires et de l'amylose inflammatoire (CEREMAIA) de quatre patients souffrant de FMF et atteints de coxites sévères ayant nécessité des arthroplasties nous a intrigués tant par leur existence que par l'optimisation de leur traitement. Les poussées articulaires de la FMF sont habituellement décrites comme complètement résolutive [1], mais il existe plusieurs rapports de coxite d'évolution défavorable sur le long terme, alors qu'un tel cas de figure est exceptionnel sur d'autres sites comme le genou [2]. Si plusieurs revues décrivent avec précision les arthrites de la FMF, aucun article à notre connaissance n'a étudié la hanche de façon spécifique. Par ailleurs, la coxite peut s'intégrer à d'autres rhumatismes inflammatoires, comme les spondyloarthrites axiales dont la fréquence est augmentée au cours de la FMF [3]. Ainsi, notre hypothèse était que l'atteinte de hanche lors de la FMF présentait des aspects spécifiques par sa gravité et son association potentielle aux spondylarthrites, éléments qui ne pouvaient être extraits des précédentes revues analysant simultanément tous les sites articulaires touchés dans la FMF. Aussi le travail présent éprouvera cette hypothèse devant les patients atteints de coxite au CEREMAIA et devant les cas rapportés de la littérature.

Première partie : Contexte

Chapitre 1 : La fièvre méditerranéenne familiale (FMF)

1.1 La FMF au sein des maladies auto-inflammatoires

La FMF est une maladie auto-inflammatoire monogénique mendélienne autosomique récessive touchant les populations du bassin méditerranéen et se caractérisant par des poussées récurrentes de fièvre avec douleurs abdominales, thoraciques ou articulaires et éventuels signes cutanés [1].

Les maladies auto-inflammatoires se définissent par une activation pathologique de l'immunité innée sans production d'auto-anticorps et sans réponse immunitaire spécifique d'un antigène [4]. Les quatre maladies auto-inflammatoires "classiques" ont un phénotype clinique défini depuis le XXème siècle : FMF, déficit en mévalonate kinase ou syndrome hyper-IgD, cryopyrinopathies, fièvre périodique associée aux mutations du récepteur du TNF alpha ou TRAPS. Elles sont monogéniques et leur gène causal a été déterminé dans un intervalle de 5 ans : génétique inverse pour *MEFV* (1997), *TNFRS1A* (1999) et *NLRP3* (2001), classique pour *MVK* (1999) [4].

Depuis la généralisation du séquençage haut débit, la puissance nosologique a été décuplée pour les maladies auto-inflammatoires monogéniques. Il est ainsi possible de décrire une nouvelle entité avec très peu de patients, parfois une seule famille : ainsi la maladie PFIT (periodic fever with immunodeficiency and thrombocytopenia) a été individualisée avec seulement 2 jumelles atteintes [4]. Il existe actuellement une trentaine de maladies auto-inflammatoires monogéniques décrites et leur nombre est certainement appelé à augmenter alors que le coût du séquençage de l'exome voire du génome décroît et que les cliniciens s'accoutument à sa prescription [4].

En dehors du cadre monogénique, les maladies auto-inflammatoires polygéniques telles que la maladie de Behçet recourent des entités cliniques bien plus fréquentes. En réalité, la découverte du rôle des TLR dans l'orientation Th1, Th2 ou Th17 de la réponse immunitaire adaptative [5] a flouté la hiérarchie traditionnelle d'une immunité innée "première ligne de défense", "chapeauté" par l'immunité acquise. Les deux systèmes sont en dialogue permanent et la démarcation n'est plus si claire (exemple des cellules NKT). Ainsi, des mécanismes "inflammatoires" sont mis en évidence dans de nombreuses maladies

classiquement étiquetées auto-immunes, au point que McDermott a proposé de classifier les maladies du système immunitaire selon un spectre ou continuum entre auto-immunité et auto-inflammation [6].

Enfin, les mécanismes inflammatoires dépassent actuellement le champ de l'immunologie pour décrire pertinemment les mécanismes de l'athérosclérose [7], du vieillissement ou des arthrites microcristallines. Ainsi l'étude des maladies monogéniques auto-inflammatoires présente un double intérêt, pour le traitement des patients directement concernés et pour la compréhension de maladies plus fréquentes apparemment éloignées mais partageant un même chemin moléculaire.

La FMF est la plus fréquente des maladies auto-inflammatoires [4] et de ce fait est probablement la mieux connue.

1.2 FMF : épidémiologie, histoire naturelle, traitements

On estime à 100.000 le nombre de personnes atteintes de FMF dans le monde et entre 5.000 et 10.000 en France. Les populations les plus à risques sont arméniennes, turques, juives séfarades avec un portage fréquent d'au moins un allèle muté (1 individu sur 5), mais également les populations arabes, juives ashkénazes, libanaise, égyptienne, kurde, voire italienne ou grecque [1]. Il n'y a pas d'hypothèse actuellement unanime sur un éventuel avantage hétérozygote des mutations de *MEFV*, mais les registres coloniaux français indiquent une mortalité tuberculeuse plus faible chez les populations juives d'Afrique du Nord que chez les Arabes de même niveau économique [8].

La FMF est caractérisée par des poussées inflammatoires intermittentes, de rémission spontanée, durant entre 1 et 4 jours, récurrentes avec un état le plus souvent asymptomatique entre les crises. Les premiers symptômes apparaissent avant l'âge de 20 ans dans 90% des cas [1].

Les signes cardinaux d'une poussée sont la fièvre, la douleur abdominale (plus de 90% des patients) et le syndrome inflammatoire biologique. Les douleurs thoraciques concernent 45 à 60% des malades, le plus souvent de type pleural et très rarement liés à une péricardite. L'atteinte articulaire concerne entre 50 et 70% des patients et sera détaillée dans le paragraphe suivant. Enfin 25 à 30% des malades présentent des signes cutanés à type de classique pseudo-érysipèle des chevilles, ou bien de purpura ou d'œdèmes des membres inférieurs.

Les complications chroniques comprennent l'amylose AA qui touchait environ 30% des malades avant l'ère de la colchicine, la coxite qui est l'objet de cette thèse et la péritonite chronique pouvant évoluer en adhérences avec obstruction mécanique ou en tumeurs mésothéliales primitives bénignes ou malignes.

La colchicine est le traitement de référence de la FMF, efficace à la fois sur la fréquence des poussées et sur le risque d'amylose AA [9]. La prescription de biothérapies dans les rares cas de colchicino-résistance (5% des patients) n'est pas codifiée. Au sein des biothérapies, les anti-interleukine-1 bénéficient du plus grand nombre de données [10], et il existe des rapports d'évolution favorable sous anti-TNF ou anti-récepteur de l'interleukine-6 [1].

1.3 Atteintes articulaires au cours de la FMF

Elles concernent entre 50 et 70% [1,11] des patients et sont l'unique symptôme localisé chez 10% d'entre eux. En dehors des arthralgies, nous nous intéressons ici spécifiquement aux arthrites : leur nature est classiquement monoarticulaire avec un tropisme aux membres inférieurs (par ordre de fréquence genou, cheville, hanche). Les arthrites sont habituellement satellites d'une poussée générale et s'accompagnent de fièvre, ainsi que d'une plus grande fréquence de signes cutanés d'après certains auteurs [11]. Cependant, leur durée dépasse souvent la durée d'une poussée de FMF (qui est en moyenne de 36 heures). Si la durée de l'épisode dépasse trois semaines, on parle d'arthrite protractile ("protractile arthritis" en anglais).

S'il est ponctionné, le liquide articulaire est inflammatoire et composé de polynucléaires neutrophiles, posant la question d'une arthrite septique [10]. Classiquement, il n'y a pas d'érosion osseuse séquellaire. L'atteinte est intermittente et réversible comme les autres manifestations aiguës de la FMF. Cependant, l'observation dans le centre de référence français de coxites sévères ayant nécessité des arthroplasties à un jeune âge nous pousse à remettre en question cette présomption et à effectuer le présent travail d'analyse de la littérature.

Chapitre 2 : Les coxites

2.1 Gamme diagnostique

Les atteintes inflammatoires de la hanche chez l'adulte sont globalement sous-étudiées en médecine ; si l'on interroge la base PubMed jusqu'en novembre 2018, seulement 507 références sont retirées, dont 36 depuis 2010.

Dans les pays en voie de développement, les causes infectieuses semblent prédominantes, en particulier les coxites associées à la tuberculose, qui pourraient représenter 15 à 20% des tuberculoses ostéo-articulaires [12]. Les coxites bactériennes sont une autre cause importante, soit d'origine nosocomiale par infection à staphylocoque soit par dissémination hématogène de bactériémies à bacilles gram négatifs chez l'immunodéprimé [13].

Les deux principaux rhumatismes inflammatoires pourvoyeurs de coxite sont la polyarthrite rhumatoïde (PR) et la spondyloarthrite axiales (SpA axiales, cf encadré plus bas pour la terminologie). Ainsi, la coxite concernerait environ 15% des PR et 24-36% des spondylarthrites ankylosantes (SA, cf encadré) [14, 15]. Pour la PR, la coxite est liée à la présence de marqueurs inflammatoires et à une activité importante de la maladie [14]. Le début est le plus souvent progressif, parfois aigu. La prescription de corticoïdes peut poser la question d'une ostéonécrose associée. Pour la SA, la coxite est associée un âge de début plus précoce, une atteinte axiale plus sévère et un score d'activité BASDAI/BASFI plus élevé [15]. Le diagnostic est compliqué par l'interaction entre atteintes rachidienne, sacro-iliaque et coxo-fémorale qui peuvent toutes causer des douleurs irradiant à la fesse ou à l'aîne.

La hanche étant une articulation profonde, la visualisation clinique des classiques signes inflammatoires est difficile. L'examen clinique peut retrouver en plus de la douleur à la palpation et du saut coxal une limitation articulaire prédominant sur les rotations externe et interne.

La radiographie simple est l'examen de première intention pour l'évaluation d'une coxite. Elle montre un pincement articulaire diffus, des érosions et une ostéocondensation sous-chondrale le plus souvent localisée à la jonction entre tête et col du fémur.

L'échographie est l'examen de choix chez l'enfant (synovite transitoire) [16]. Elle peut trouver une hypertrophie et une hypervascularisation synoviale ou mettre en évidence un

épanchement articulaire. Elle se corrèle mal avec les signes cliniques dans la SPA, mais est plus concordante avec la CRP que la palpation douloureuse du pli inguinal.

L'IRM peut retrouver un œdème osseux, non spécifique, et des signes d'enthésite dans le cadre d'une SpA [17].

Terminologie des spondyloarthrites :

Une nouvelle terminologie a été proposée, permettant de décrire au mieux le phénotypage clinicoradiographique d'un patient atteint de spondyloarthrite (SpA).

- Spondyloarthrites axiales (SpA axiales)

- Radiographiques = avec sacro-iliite radiographique = spondylarthrite ankylosante (SA).

- Non radiographiques = sans sacro-iliite radiographique.

- Spondyloarthrites périphériques articulaires (SpA périphériques)

- Érosives

- Non érosives.

- Spondyloarthrites périphériques enthésitiques (SpA enthésitiques)

Afin de mieux caractériser le phénotype de l'atteinte, on peut ajouter les éventuelles manifestations articulaires concomitantes. Par exemple :

- spondyloarthrites axiales non radiographiques avec uvéite antérieure ;

- spondyloarthrites périphériques articulaires non érosives avec psoriasis, etc.

L'arrivée de l'IRM a modifié la prise en charge diagnostique des SpA.

La SA est définie par les critères de New York qui s'appuient sur la sacro-iliite retrouvée en radiographie standard.

Les critères ASAS qui seront utilisés pour cette thèse s'appuient sur la sacro-iliite objectivée en IRM pour définir la SpA axiale.

Ainsi nous préférons parler de SpA axiale plutôt que de SA, du fait de notre choix des critères ASAS dans le travail (cf matériel et méthodes).

D'après Claudepierre P et al. Rev Rhum 2012 : 79 ; 377

2.2 Pronostic

Le pronostic d'une coxite dépend de son étiologie.

Lors d'une atteinte tuberculeuse, la récupération est habituellement bonne au stage précoce sous traitement anti-phthisique, tandis qu'en cas de forme avancée il persiste une déformation pouvant aboutir à l'impotence nécessitant une arthroplastie [12].

La coxite rhumatoïde est de mauvais pronostic avec une évolution vers la protrusion acétabulaire nécessitant une arthroplastie en moyenne 3 à 5 ans après le début de la coxite. Ainsi la coxite rhumatoïde est la deuxième cause de remplacement articulaire de hanche après l'arthrose dans les pays développés [14].

Dans le cadre de la SA, la coxite peut à la fois être le signe d'une maladie d'emblée sévère chez un sujet jeune ou bien être la conséquence d'une inflammation chronique (les études ont montré une corrélation avec la durée de la maladie). Ainsi le pronostic de la coxite est étroitement lié à celui du rhumatisme en général, les patients souffrant de coxite ayant un BASFI plus élevé mais un BASDAI non significativement différent des patients avec SA sans coxite. Le taux de remplacement articulaire est plus faible que dans la polyarthrite rhumatoïde, estimé à 5 à 8% des cas [15]. La moitié des arthroplasties est bilatérale.

Comme les coxites sont souvent liées à un pronostic défavorable dans d'autres maladies, il paraît pertinent d'étudier leur histoire naturelle dans la FMF.

Chapitre 3 : Inconnues sur les atteintes de hanche lors de la FMF

3.1 Association entre spondyloarthrite axiale et fièvre méditerranéenne familiale

L'association entre FMF et SpA axiale a été confirmée par de nombreuses études épidémiologiques depuis 10 ans. L'interaction semble fonctionner dans les deux sens : d'une part, entre 7 et 15% des patients souffrant de FMF ont une SpA axiale HLA B27 négative. La prévalence de sacro-iliite serait de 35% [18] au cours de la FMF et serait liée à l'allèle M694V. D'autre part, les patients souffrant de SpA axiale sont plus souvent porteurs de variants pathogènes de l'exon 10 de MEFV en zone d'endémie de FMF (22% vs 9% de la population saine dans une cohorte turque par exemple) [18].

3.2 Objectifs du travail actuel

Au terme de cette contextualisation nous voyons plusieurs problématiques se définir. D'abord, y a-t-il un risque accru de chronicité lors des coxites de la FMF par rapport aux autres sites articulaires, les arthrites étant habituellement classées dans les manifestations aiguës rémittentes de la FMF ? Ensuite, les coxites de la FMF sont-elles une réelle entité ou bien sont-elles toujours liées à une spondylarthrite associée qui serait "manquée" dans les rapports de cas ? Ainsi il faudra des arguments convaincants (recherche exhaustive de SpA associée, phénotype clinique différent) pour conclure à une singularité de la coxite de la FMF.

Deuxième partie : méthodes

Chapitre 1 : Rapport de nouveaux cas

1.1 Sélection

Les cas adultes de coxite liés à une FMF étaient collectés rétrospectivement au centre de référence des maladies auto-inflammatoires et des amyloses inflammatoires de l'adulte (CEREMAIA) par déclaration des médecins du service de médecine interne de l'hôpital Tenon (Paris).

1.2 Critères cliniques

La FMF devait être prouvée selon les critères de Livneh [19]. La SpA devait être confirmée ou infirmée selon les critères ASAS (assessment for spondyloarthritis society) [20]. Une histoire personnelle d'uvéite, de psoriasis, de maladie inflammatoire chronique de l'intestin (MICI), de symptômes d'enthésite était recherchée pour chaque nouveau patient.

1.3 Critères para-cliniques

Le diagnostic de FMF devait être supporté par une analyse génétique. Les nouveaux patients devaient au moins avoir bénéficié d'une radiographie de hanche.

Chapitre 2 : Revue systématique de la littérature

2.1 Bases de données et extraction des références

Nous avons utilisé les bases de données PubMed et Embase. Les mots-clefs en anglais étaient "familial mediterranean fever" "periodic disease" "periodic peritonitis" "hip" "coxitis". Une première sélection était faite sur titres et résumés. Les références sélectionnées étaient sauvegardées pour analyse de l'article complet.

2.2 Sources bibliographiques

Les articles complets étaient obtenus avec les revues en lignes obtenues selon les comptes institutionnels de l'université Paris Descartes. En cas de non-disponibilité, les articles étaient recherchés au sein de la bibliothèque inter-universitaire de santé (12 rue de l'école de médecine 75006 Paris).

2.3 Critères diagnostiques pour l'analyse de la littérature

Le diagnostic de FMF devait être supporté par les critères de Livneh, qui pouvaient être utilisés rétrospectivement sur les rapports de cas suffisamment détaillés antérieurs à leur définition. Nous avons regroupé SpA définie par les critères ASAS et SA définie par les critères de New York et pour tenir compte des cas de spondyloarthrite rapportés avant la généralisation de l'IRM.

Troisième partie : résultats

Chapitre 1 : Présentation de cinq nouveaux patients

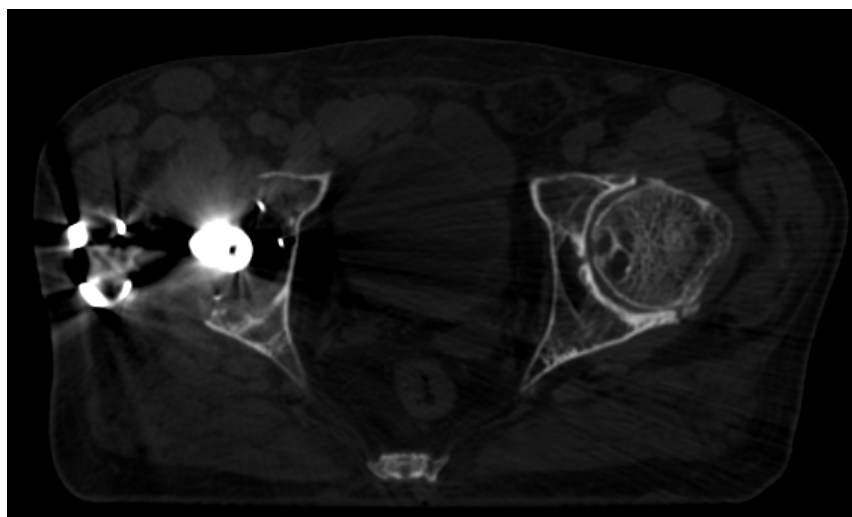
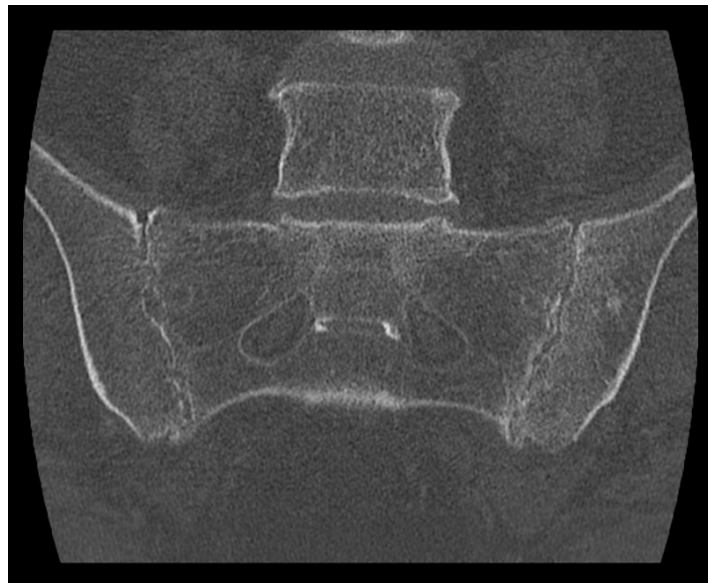
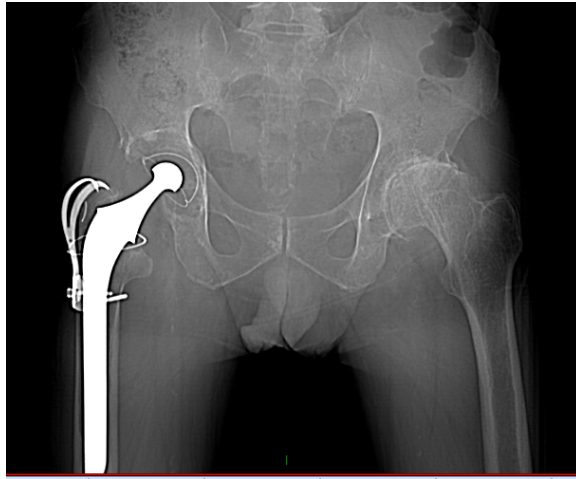
Cas n°1 : Un homme de 73 ans d'origine juive séfarade souffrait de douleurs abdominales récurrentes de l'âge de 10 ans. À 15 ans il subit un épisode de polyarthrite des genoux, des deux hanches et de la cheville droite, le forçant à rester alité pendant 4 mois. Depuis cet épisode, il a souffert de douleurs articulaires chroniques, traitées trois arthroplasties de hanche droite à 38, 40 et 43 ans, et par une arthrodèse de cheville à l'âge de 40 Ans. Il a également bénéficié d'une arthroplastie de la hanche gauche à 68 ans. Dans les autres antécédents on relève une maladie de Verneuil, sans notion d'uvéïte, de psoriasis ou de signe fonctionnel digestif. Enfin, il a été diagnostiqué d'une amylose AA à l'âge de 69 ans sur une biopsie de glande salivaire accessoire.

À l'examen, on note une limitation douloureuse de l'amplitude articulaire des genoux et des épaules. Les autres articulations sont indolores.

Le patient est homozygote pour l'allèle M694V de *MEFV*. Il est HLA B27 négatif. Un scanner rachidien a révélé une sacro-iliite asymptomatique. Le patient remplissait ainsi les critères ASAS de spondyloarthrite axiale.

Il est traité par colchicine et anakinra, avec une efficacité insuffisante sur les douleurs articulaires. Une discussion de traitement par anti-TNF est en cours avec les rhumatologues de l'hôpital Saint-Antoine.

Ci-dessous : radiographie standard montrant l'arthroplastie droite et un pincement global de l'interligne articulaire coxo-fémoral gauche avec déminéralisation sous-chondrale avant arthroplastie. Scanner du bassin montrant une sacro-iliite bilatérale. Scanner de hanche gauche montrant un pincement global de l'interligne articulaire coxo-fémoral avec déminéralisation osseuse en géodes.

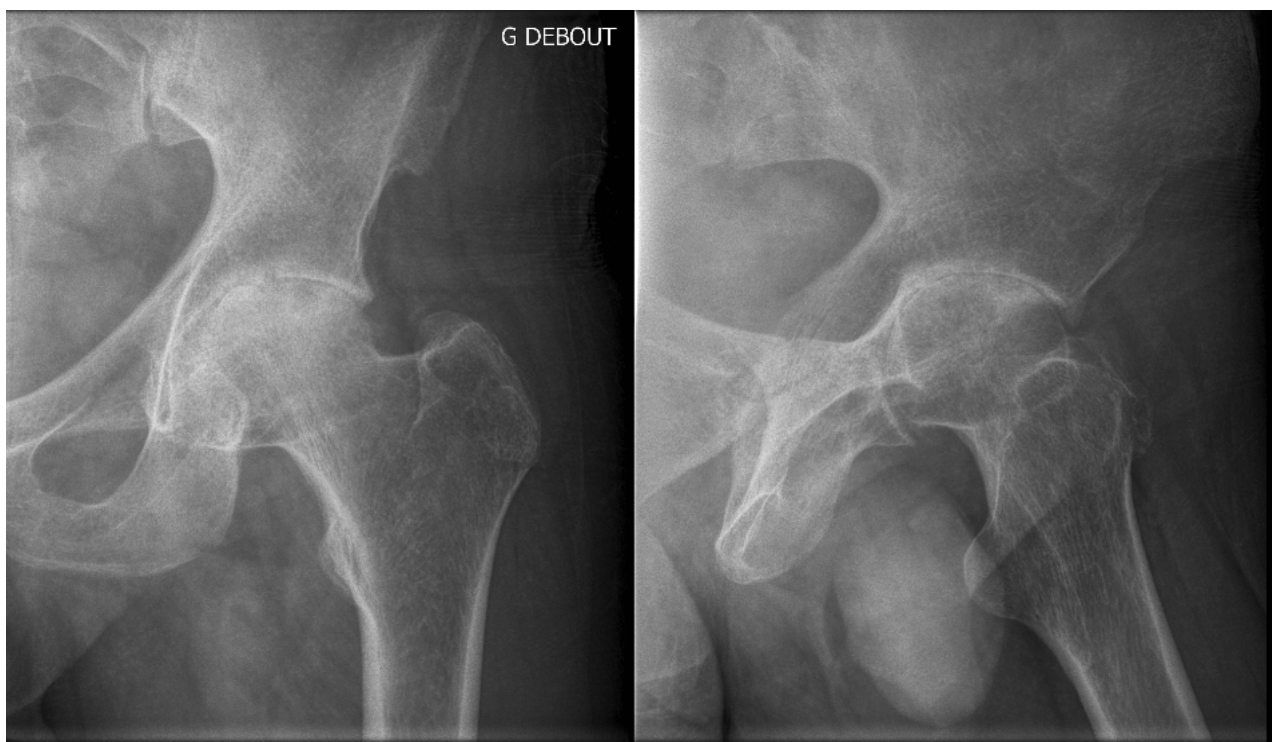


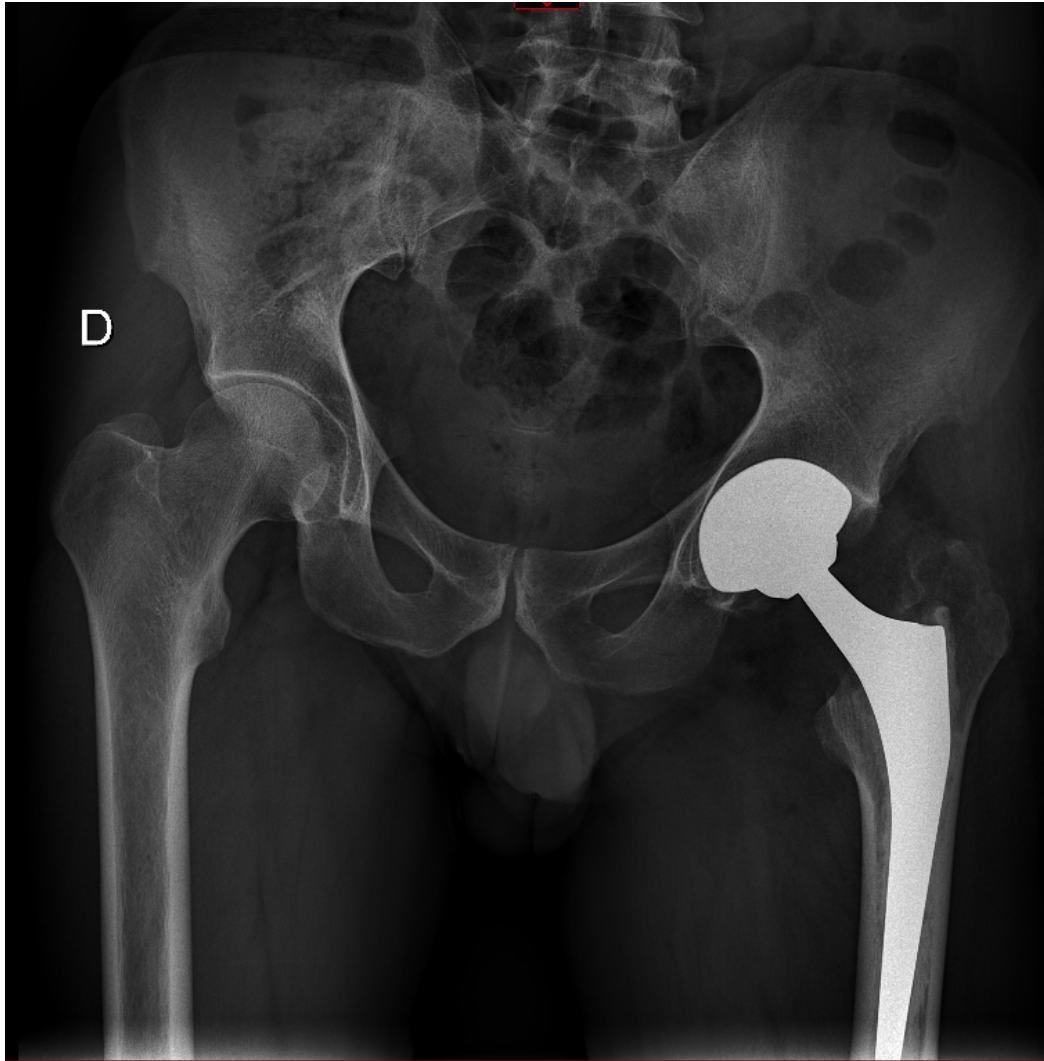
Cas n°2 : un homme de 43 ans d'origine égyptienne souffrait de douleurs abdominales récurrentes et d'arthrite bilatérale de cheville depuis l'âge de 10 ans. À l'âge de 36 ans, il a consulté pour une douleur mécanique de la fesse gauche. Une infiltration intra-articulaire de

glucocorticoïdes dans les deux hanches l'avait alors soulagé. La douleur est réapparue à l'âge de 40 ans. À l'examen, la mobilisation de la hanche gauche était douloureuse et limitée (90/0/0/0/15/0) avec une manœuvre de Faber positive. Il n'y a pas de notion d'uvéïte, de psoriasis, d'enthésite, ou de diarrhée.

Le patient était hétérozygote composite M694V/I692del pour *MEFV*. La recherche de HLA B27 était négative. La radiographie et l'échographie de hanche relevaient un pincement marqué de l'espace interarticulaire, tandis que des IRM du bassin et du rachis ne trouvaient pas de sacro-iliite ou de spondylite. Deux infiltrations à gauche n'apportèrent qu'une amélioration modérée. Le patient a bénéficié d'une arthroplastie de hanche gauche à l'âge de 42 ans avec un excellent statut fonctionnel au décours.

Ci-dessous : radiographie standard montrant un pincement de l'interligne articulaire coxo-fémoral gauche lors de la coxite à 40 ans. Radiographie du bassin de face post-arthroplastie gauche à 42 ans.



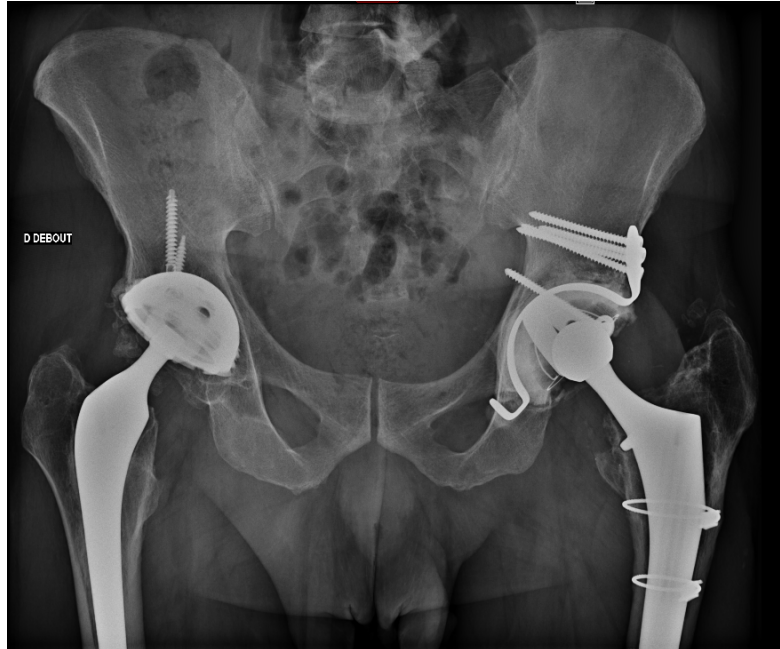

Cas n°3 : un homme de 51 ans d'origine juive séfarade souffrait de fièvre, de polyarthrite des genoux, des coudes et des chevilles ainsi que de pseudo-érysipèles de jambe depuis l'âge de trois ans. Il est traité par colchicine 1 mg par jour depuis. Son évolution a été marquée par une arthrite du coude gauche à l'âge de 12 ans nécessitant une arthroplastie. Depuis l'âge de 12 ans, il souffrait de poussées récurrentes de douleur des deux hanches sans récupération complète à gauche entre les crises. Il a bénéficié de trois arthroplasties de hanche à gauche aux âges de 20, 37 et 51 ans.

A l'examen en dehors d'une poussée, le patient n'a pas de douleur articulaire. On ne retrouve pas d'histoire de psoriasis, d'uvéïte, d'enthésite ou de diarrhée. Sa soeur souffre d'un psoriasis.

Le patient est homozygote pour l'allèle M694V de *MEFV*. La recherche de HLA B27 est négative.

Ci-dessous : radiographie standard du bassin de face. Arthroplastie bilatérale.



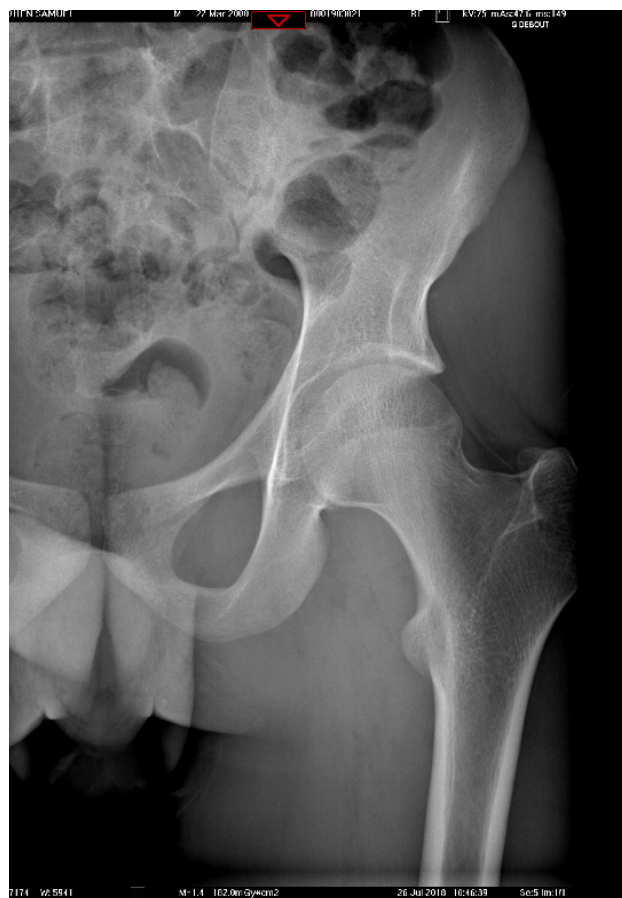Cas n°4 : un homme de 59 ans d'origine séfarade, frère du troisième patient rapporté, souffrait de douleurs abdominales, de fièvre, pseudo-érysipèle des chevilles et d'arthralgies des genoux et des chevilles depuis l'âge de 2 ans. Il est traité par colchicine depuis l'âge de 13 ans. Il a souffert d'une douleur de hanche droite mécanique à partir de 35 ans révélant une coxite radiologique. Il a bénéficié de 2 arthroplasties droites à 40 et 57 ans avec une bonne évolution fonctionnelle. A l'examen, le patient ne se plaint pas de douleur articulaire. Il n'y a pas d'histoire personnelle de psoriasis, d'uvéïte, d'enthésite ou de diarrhée.

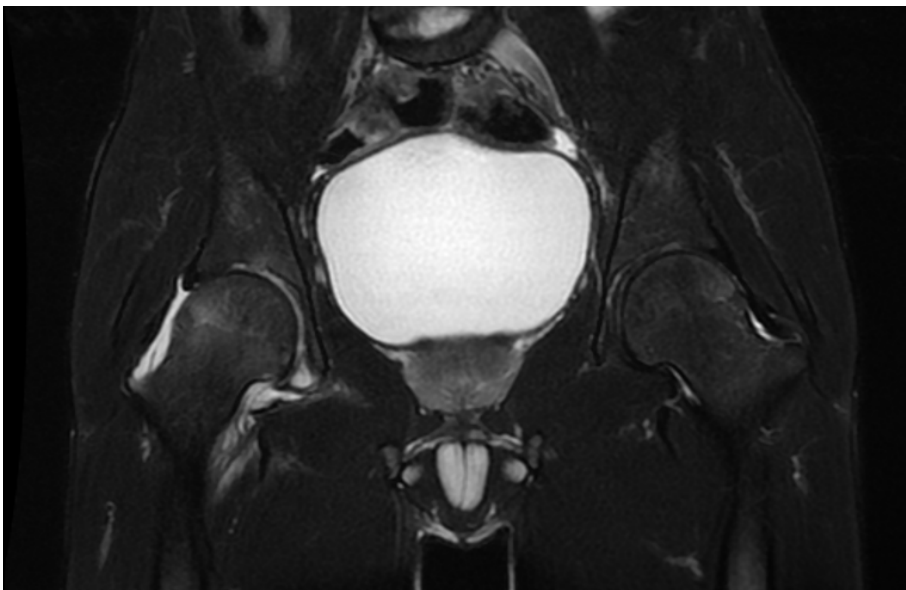
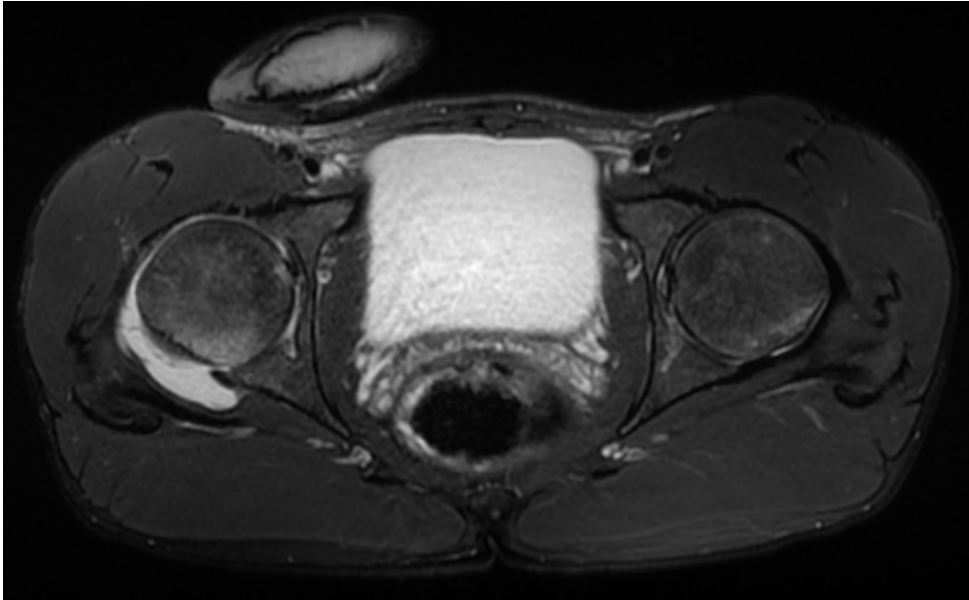
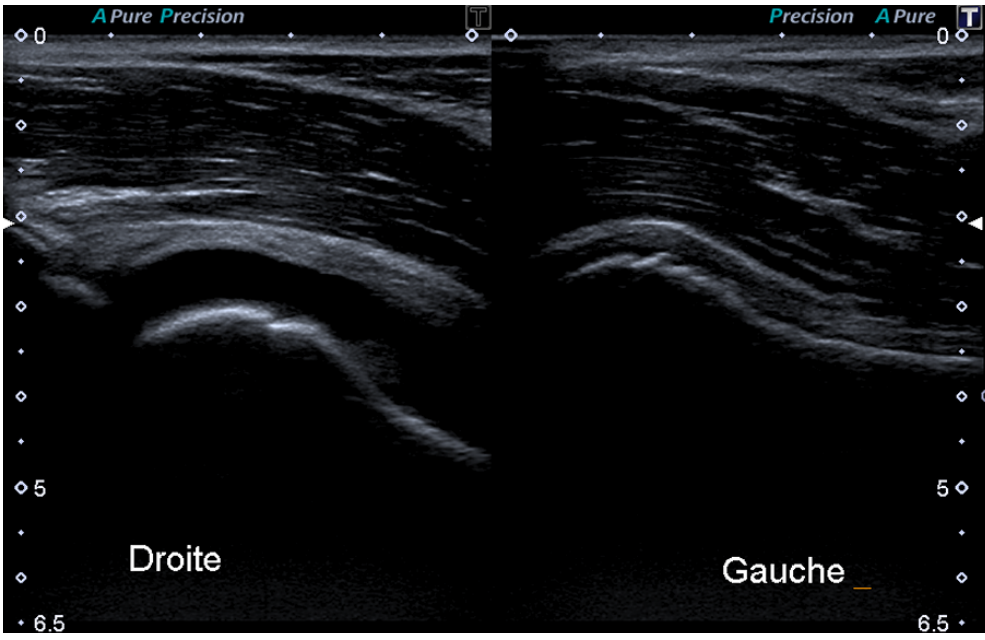
Le patient est homozygote pour l'allèle M694V de *MEFV*. La recherche de HLA B27 est en cours.

Cas n°5 : un homme de 18 ans d'origine séfarade souffrait de fièvre et de douleurs abdominales depuis la petite enfance. Le diagnostic de fièvre méditerranéenne familiale a été posé à l'âge de 7 ans avec introduction d'un traitement par colchicine. Devant une efficacité incomplète mais possiblement liée à une mauvaise observance de la colchicine, un traitement par anakinra a été débuté à 13 ans puis changé par canakinumab devant des poussées

digestives récidivantes. À 16 ans, il a souffert d'une arthrite de la jambe hanche droite traitée par infiltration locale de corticoïdes. À 18 ans, une nouvelle poussée de coxite apparaît. À l'examen, le patient présente une boiterie d'esquive, un roulé de hanche douloureux à droite avec des tests de Faber et de Fadir douloureux, une absence de douleur sacro-iliaque ou lombaire. Les autres articulations sont sèches. L'échographie de hanche retrouve un épanchement artériel coxo-fémoral mesurant 38 mm de haut, 9 mm d'épaisseur maximale et 31 mm de large sans signe de synovite associée. L'IRM du bassin retrouve un épanchement artériel de la hanche droite de grande abondance, un discret oedème osseux postérieur de la tête et du col fémoral à droite. Il n'y a pas de sacro-iliite associée. Le patient est traité par corticothérapie orale et injection intra-articulaire de corticoïdes avec une bonne réponse sur les douleurs. À ce jour il n'a pas de douleur artériel résiduelle.

Ci-dessous : radiographie standard montrant un pincement artériel diffus de l'interligne coxo-fémoral gauche. Échographie de hanche droite : épanchement intra-articulaire de la hanche droite. IRM séquence T2 STIR coupes axiales et coronales : épanchement intra-articulaire de hanche droite avec oedème osseux fémoral.





Chapitre 2 : Étude de 35 articles

2.1 Sélection des références et extraction des articles

Le diagramme des flux est représenté ci-dessous.

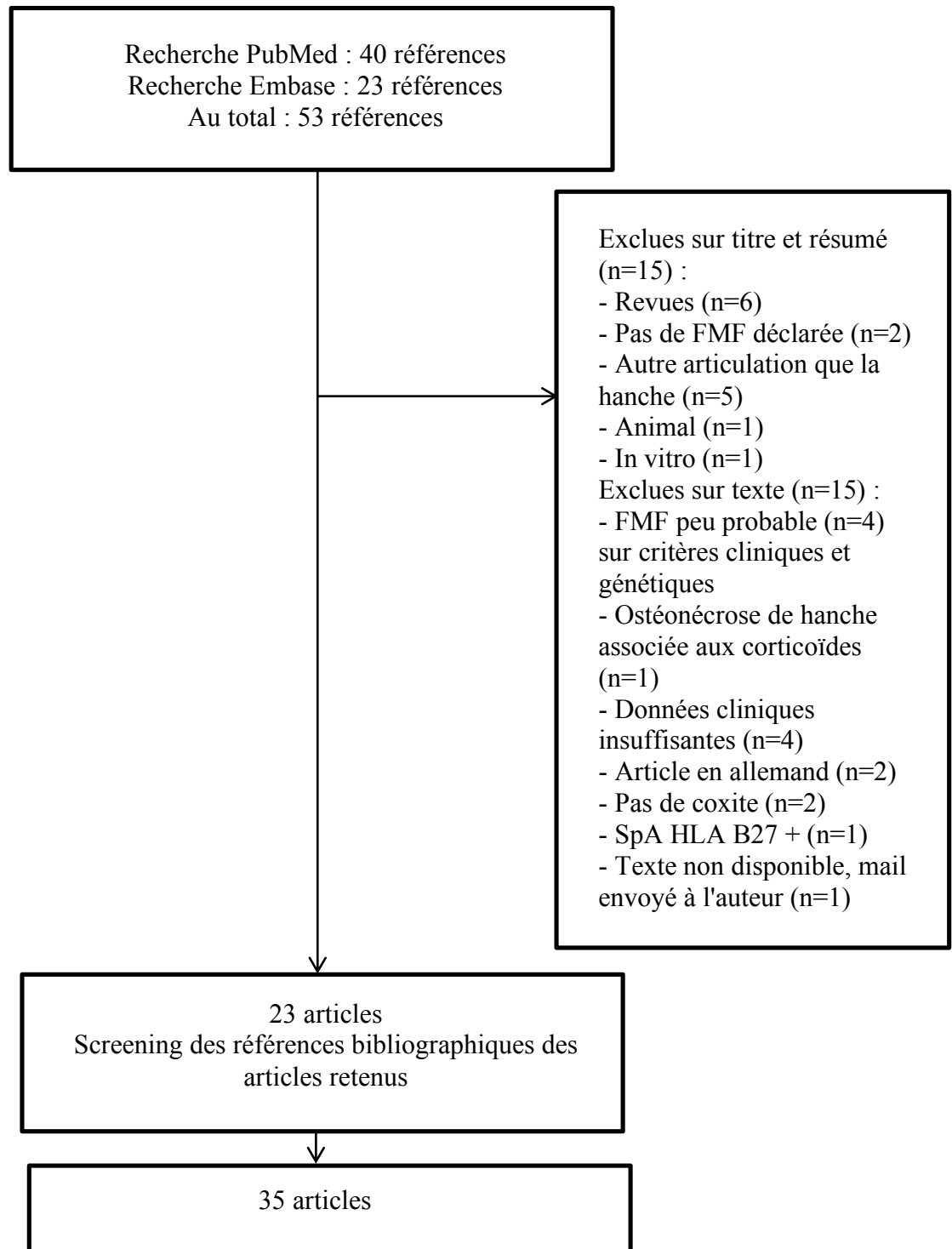
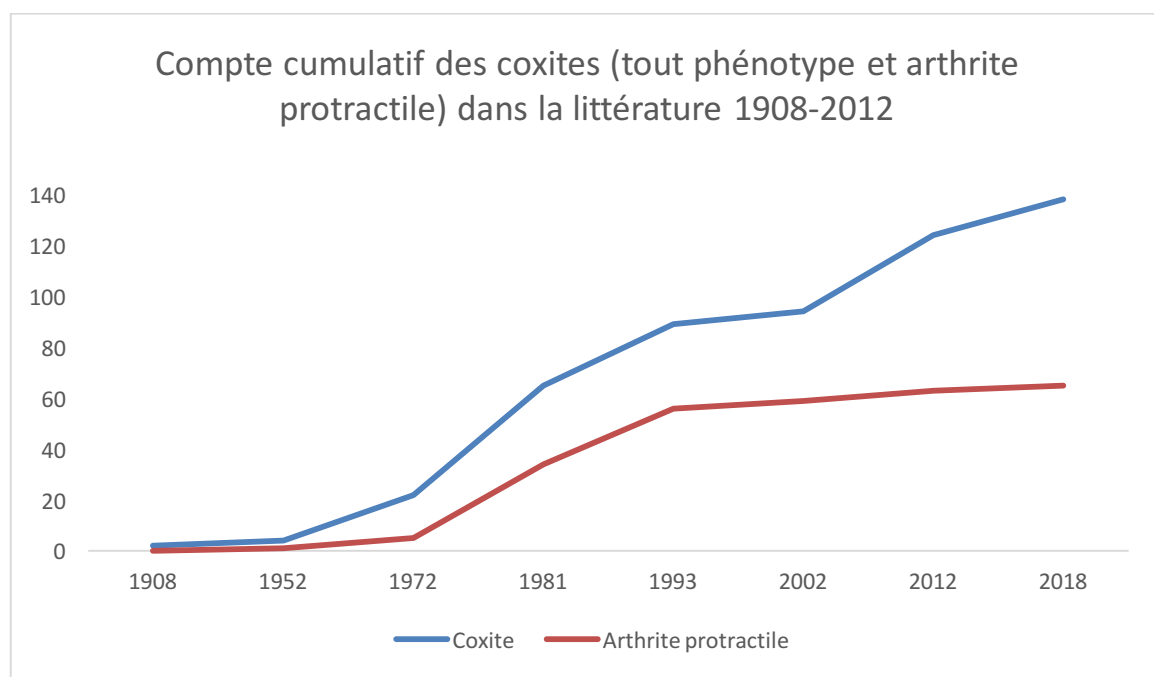


Figure 1 : flow chart de la revue systématique de la littérature

35 articles étaient retenus comme présentant des cas originaux de coxite liés à la FMF. Ils étaient publiés de 1908 à 2017 et décrivaient 131 coxites en déclarant 70 patients (certains articles ne décrivaient que des coxites sans donner le nombre de patients, cf infra) [21-55].

L'année médiane de publication était de 1975 en termes de hanches et 1981 en termes d'articles.

Pour évaluer l'impact de la colchicine sur l'apparition des coxites, nous avons composé le graphique suivant avec en abscisse le temps et en ordonnée le nombre de coxites publiées, et en particulier la forme la plus grave qui est l'arthrite protractile.



↑
↑
Individuation de la FMF Colchicine comme traitement Zemer 1986 NEJM

Figure 2 : incidence cumulative de publication des cas de coxite de FMF

2.2 Caractéristiques cliniques

Nos cinq patients présentaient sept coxites et ont été intégrés à la revue de la littérature. Ainsi notre analyse finale porte sur 138 coxites. 75 patients étaient déclarés pour

103 hanches, tandis que seulement les articulations étaient rapportées pour les 35 patients restants. La latéralisation était connue pour 56 patients. 36 % (20/56) de ceux-ci avaient une coxite bilatérale.

L'âge moyen à la présentation était de 28.7 ans (n= 54 âge médian 27). L'âge moyen de la première douleur de hanche était de 19.2 ans (n=42, âge médian 18.5). Le sex ratio homme/femme était de 41/25 soit 1.64 (n= 66).

Nous avons identifié quatre types d'histoire naturelles, représentés sur la figure ci-dessous. L'arthrite protractile (A) est une atteinte aiguë durant plus de trois semaines, forçant le patient à rester alité et laissant très souvent une impotence fonctionnelle chronique au décours. Deux autres phénotypes consistent en des crises rémittentes avec intervalles libres laissant une impotence fonctionnelle (B) ou non (C). Un quatrième groupe de patient (D) souffre d'une douleur progressive et insidieuse, souvent mécanique, sans épisode d'exacerbation aiguë.

Le phénotype A regroupait 48% des hanches (n= 66), le B 18% (n=25), le C 20% (n=27), le D 14% (n=20).

75% (103/138) des coxites se sont compliquées d'impotence fonctionnelle chronique. Le risque de chronicité était plus élevé dans le groupe arthrite protractile (89% d'impotence fonctionnelle) que dans les groupes des poussées rémittentes (46% d'impotence).

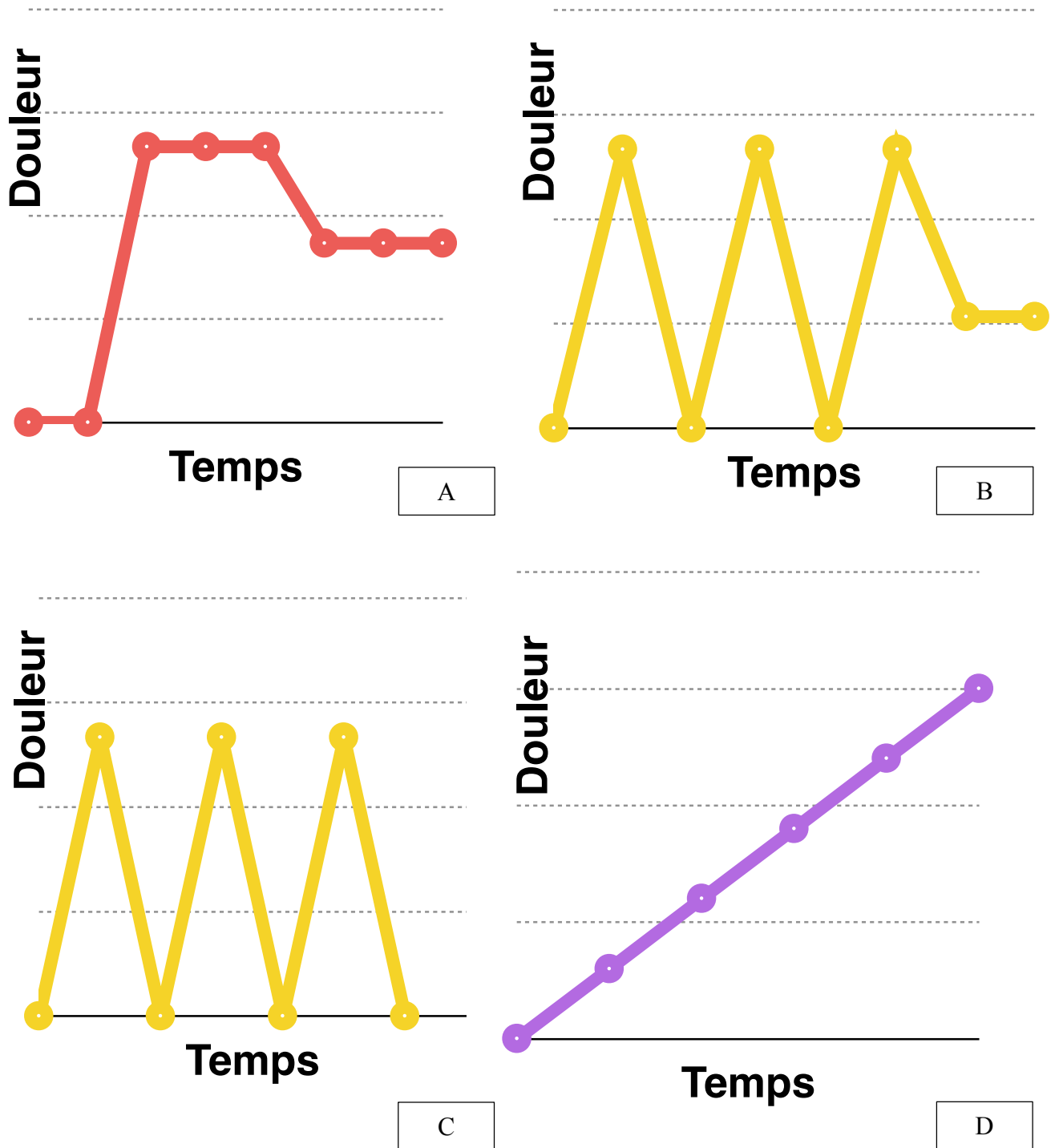


Figure 3 : représentation des quatre histoires naturelles retrouvées pour les coxites

Les caractéristiques cliniques sont résumées dans le tableau suivant.

Tableau 1 : caractéristiques cliniques des coxites

	Toutes les coxites (n=138)
Caractéristiques générales	
Coxite unilatérale	64% (n=56)
Coxite bilatérale	36 % (n=56)
Age au premier symptôme	19.2 (42)
Age au diagnostic	28,7 (54)
Sex ratio H/F	41/25 soit 1.64 (66)
Histoire naturelle	
Arthrite protractile	48% (66)
Poussées complètement rémittentes	18% (25)
Poussées rémittentes avec impotence fonctionnelle chronique	20% (27)
Douleur progressive insidieuse sans poussée	14% (20)
Maladies associées	15 % (21)
Sacroiliite	13.5% (19)
Spondylite	0.75% (1)
Spondyloarthrite axiale	9.4% (13)
AJI	1.5% (2)
Amylose AA	2.9% (4)
Evolution et traitement	
Douleur chronique ou impotence fonctionnelle	75.6% (103) Sous-groupe arthrite protractile : 89% Sous-groupe poussées rémittentes : 48%
Arthroplastie	39.1% (54)
Délai premier symptôme-arthroplastie	7 ans (11)

2.3 Diagnostics différentiels

15% (n=21) des coxites étaient associées à une autre maladie possiblement pourvoyeuse de coxite, à savoir une sacroiliite (13.5% 19/138), une SA prouvée sur les critères de New York ou une spondyloarthrite axiale prouvée sur les critères ASAS (8.7% 13/138) ou une arthrite juvénile idiopathique (1.5%). La spondyloarthrite axiale associée à la FMF s'associait rarement à une atteinte spinale (un seul cas sur onze explorés) et était associée à une absence de HLA B27 (aucun cas sur onze explorés, un positif exclu de l'analyse). L'uvéite et l'enthésite n'étaient jamais rapportées. Le psoriasis était rapporté dans un cas.

Quand la coxite était associée à une sacroiliite, l'âge de la première douleur était plus élevé (en moyenne 30.5 ans versus 19.2 pour le groupe sans sacroiliite) et l'arthrite protractile moins fréquente (19% vs 53%, $p = 0.0041$).

2.4 Caractéristiques para-cliniques

Les radiographies simples mettaient en évidence une déminéralisation (n=10), un pincement de l'espace articulaire (n=24) et parfois un tableau d'ostéonécrose de la tête fémorale (n=10). L'échographie montrait un épanchement intra-articulaire (n=1).

L'IRM de hanche (n=11) montrait un œdème osseux (n=6), un œdème des muscles et du tissu de voisinage péri-articulaire (n=3), un épanchement articulaire (n=5), une prise de contraste de la synoviale (n=1), une ostéonécrose de la tête fémorale (n=4).

Une aspiration du liquide articulaire était réalisée dans deux cas, retrouvant une cellularité importante ($10^9/L$) avec prédominance neutrophilique. Dans les deux cas où l'aspiration était réalisée, la diffusion de l'eau en ADC n'était pas abaissée en IRM, comme cela a été déjà décrit dans le cas des arthrites de la FMF [56], et à l'inverse de l'arthrite septique où l'ADC est diminuée [57].

2.5 Traitement

L'introduction ou l'augmentation en posologie de la colchicine était souvent efficace pour traiter la crise et ses récurrences (9 cas sur 13). Cependant au moins quatre cas de coxite étaient déclarés sous un traitement par colchicine bien conduit.

Les AINS donnaient des réponses mitigées (5 échecs 2 succès).

Les infiltrations de corticoïdes étaient efficaces dans 2 cas, mais n'ont pas empêché la récurrence des douleurs.

Les rapports des immunomodulateurs ou immunosuppresseurs étaient négatifs (hydroxychloroquine un échec méthotrexate deux essais deux échecs)

L'infliximab était utilisé dans trois cas, avec une efficacité dans un seul cas. A noter que l'échec était probablement imputable à une utilisation trop tardive du traitement au stage de coxite évoluée en destruction articulaire. Il existe un rapport d'efficacité du canakinumab sur la symptomatologie douloureuse [52].

54 arthroplasties étaient décrites. L'âge moyen à la première arthroplastie de hanche était de 28.4 années (n=11). L'intervalle moyen entre premier épisode de douleur et première arthroplastie était de 7 ans (n = 11, médiane 6 ans). Un descellement aseptique était rapporté pour 8 arthroplasties.

Les autres traitements chirurgicaux (arthrotomie n=13, greffe de cartilage n=1) étaient toujours associés à un échec.

Quatrième partie : discussion

Chapitre 1 : Gravité de la coxite au cours de la FMF

Au terme de ce travail, la coxite de FMF se distingue par son risque de chronicisation par rapport aux sites touchés dans la FMF, et ce quel que soit le phénotype clinique. En ce qui concerne l'arthrite protractile, la chronicisation des douleurs est quasiment constante dans notre travail (89%), en miroir de la bonne récupération de l'arthrite protractile au genou : dans le travail de Sneh [21], 87% des arthrites protractiles de genou guérissaient complètement. S'il était déjà connu dans la littérature que l'arthrite protractile porte un risque de chronicité, on peut être plus surpris par le taux élevé de chronicisation des douleurs de poussées rémittentes (48%). Ainsi, la coxite ne doit pas être classée dans les complications aiguës résolutive de la FMF mais dans les atteintes chroniques, et le risque d'impotence fonctionnelle doit être évoqué dès le premier épisode. Enfin, certains patients se présentent avec une douleur progressive et insidieuse, souvent mécanique, associée à de véritables signes radiologiques de coxite. Ce tableau discordant entre clinique et radiologie peut retarder le diagnostic, d'autant plus que les douleurs de hanche sont dans ce cas dissociées des poussées de FMF.

Aucune donnée contrôlée ne permet actuellement de tracer avec précision le rôle de la colchicine dans le traitement de la coxite. En s'appuyant sur des données indirectes, on peut remarquer que la fréquence de rapport des arthrites protractiles dans la littérature diminue fortement à partir des années 90 (figure 2), où l'effet de l'introduction systématique de la colchicine commence à apparaître. Le taux élevé d'arthroplasties, y compris chez les patients suivis récemment et bien traités par colchicine, nous incite à penser que la colchicine n'empêche pas l'évolution vers la destruction articulaire une fois la coxite installée, surtout dans les cas d'arthrite protractile. Ainsi certaines données peuvent indiquer un rôle préventif de la colchicine, mais aucun traitement médical curatif de la coxite ne semble se dégager de ce travail de revue.

Au moins un tiers des coxites (39% dans notre revue) évolue vers l'arthroplastie, proportion possiblement sous-estimée par la nature de notre travail étudiant des articles relevant la situation d'un patient à un moment donné et ne donnant pas de suivi sur le long terme. Les résultats de l'arthroplastie semblent excellents avec une bonne récupération fonctionnelle, à part quelques cas de descellement aseptique. Malheureusement l'âge précoce

de la première arthroplastie (28.5 ans) implique que les patients seront amenés à être opérés plusieurs fois dans leur vie, comme c'est le cas des patients du CEREMAIA que nous avons décrits. Les traitements chirurgicaux conservateurs ne semblent pas être une alternative viable, avec uniquement des échecs rapportés.

Chapitre 2 : Coxite de FMF et coxite de spondyloarthrite axiale

Il s'agit maintenant de répondre à une autre question : la coxite de la FMF existe-t-elle en soi ou bien est-elle le satellite d'une spondyloarthrite axiale associée qui a été manquée par l'évaluation clinico-radiologique ? Comme nos sources sont hétérogènes et constituées surtout de rapport de cas, il est impossible de savoir à quel degré d'exhaustivité a été portée la recherche de rhumatisme inflammatoire associé. À cela s'ajoute un biais historique, car la plupart de nos cas datent de l'ère pré-scanner et pré-IRM, or la radiographie simple est moins sensible que ces derniers examens pour détecter une sacro-iliite [21]. C'est alors au niveau des phénotypes cliniques que nous devons chercher une réponse : si la coxite de la FMF est toujours satellite d'une spondyloarthropathie axiale, alors les caractéristiques cliniques devraient être les mêmes qu'un rhumatisme associé ait été découvert ou non. Si à l'inverse on détermine des tableaux cliniques et des histoires naturelles différentes, en particulier des différences entre la coxite de la FMF et ce que l'on sait de la coxite de spondyloarthropathie sans FMF, alors on peut suspecter qu'il existe deux entités différentes.

La prévalence de sacro-iliite (13.5%) dans notre travail est inférieure à celles rapportées dans les séries récentes [18], probablement à cause du biais de mesure historique décrit dans le paragraphe précédent. Cependant la fréquence de spondyloarthrite axiale prouvée selon les critères ASAS est assez similaire (9.4%) [18], ce qui suggère que les spondyloarthropathies axiales cliniques ne sont pas surreprésentées dans le groupe des patients FMF avec coxite.

Il existe des différences cliniques entre coxite de FMF sans et avec spondyloarthropathie axiale. Les patients avec spondyloarthropathie axiale ont un âge plus élevé à la première douleur de hanche (26 ans versus 16) et souffrent moins souvent d'arthrite

protractile (19% versus 53%). Nous avons d'autre part spécifié en première partie que les arthroplasties étaient relativement moins fréquentes dans les coxites de spondyloarthropathie sans FMF (5 à 8%). Ainsi la coxite de FMF semble se rapprocher plus de la coxite rhumatoïde (taux d'arthroplastie élevé avec délai douleur-chirurgie d'environ 5 ans) que de la coxite de spondyloarthrite axiale en termes de pronostic fonctionnel.

Enfin, la spondyloarthropathie axiale associée à la FMF présente des particularités : elle est HLA B27 négative et s'accompagne rarement d'une atteinte rachidienne, en cohérence avec la littérature. Cela nous invite à proposer le diagramme de Venn suivant pour modéliser l'interaction entre FMF, coxite et spondyloarthropathie axiale. La coxite de FMF sans spondyloarthropathie axiale se distingue par son âge de début précoce, son association au phénotype d'arthrite protractile et son risque élevé de destruction articulaire nécessitant une arthroplastie. La coxite de FMF avec spondyloarthrite axiale a un pattern plus progressif, un âge de début plus tardif, et la spondyloarthrite associée possède des caractéristiques d'overlap avec une FMF (HLA B27 négatif, pas d'atteinte rachidienne). A l'inverse, la coxite de spondyloarthrite axiale sans FMF est HLA B27 positive, corrélée à l'activité générale de la maladie et donc aux atteintes spinales et sacro-iliaques, sans nécessiter d'arthroplastie à une fréquence aussi élevée que dans la FMF.

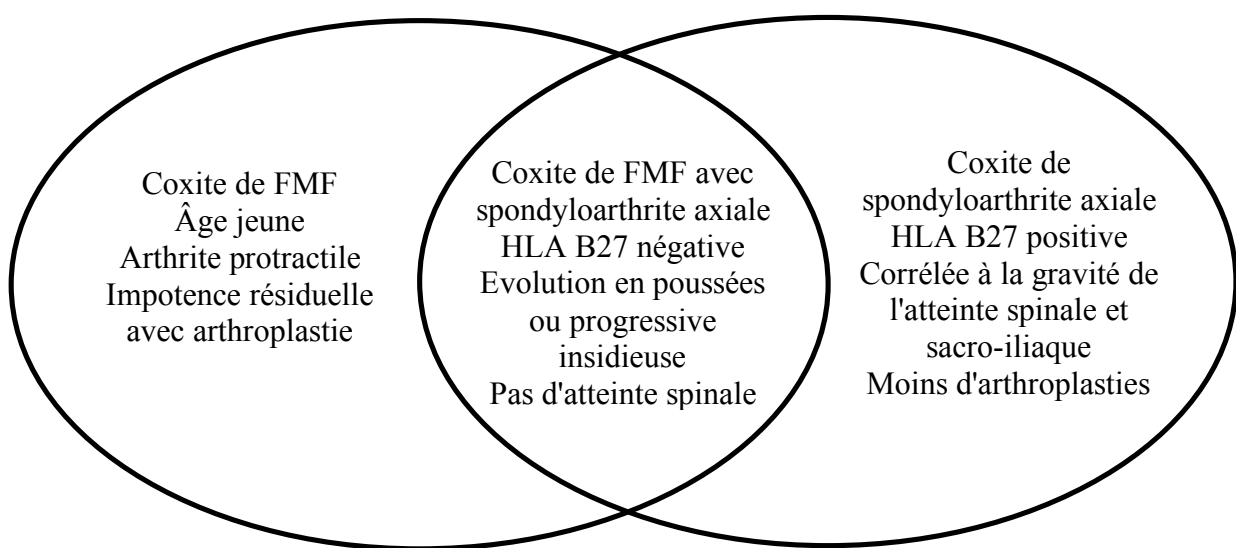


Figure 4 : diagramme de Venn représentant l'interaction entre FMF, coxite et spondyloarthrite

Conclusion

À l'issue de ce travail, nous pensons avoir montré que l'atteinte de hanche au cours la FMF se distingue par son risque de chronicité et d'évolution vers l'arthroplastie, en contraste avec d'autres sites articulaires classiques comme le genou ou la cheville qui sont plus sujets à une rémission complète entre les poussées. Le phénotype d'arthrite protractile, épisode inflammatoire prolongé pendant plus de trois semaines forçant l'alitement et à évolution chronique quasi systématique, semble spécifique de la FMF et doit alerter le clinicien. La colchicine pourrait avoir un intérêt dans sa prévention, mais le seul traitement curatif demeure l'arthroplastie. Par ailleurs, nous avons pu distinguer une idiosyncrasie de la coxite de FMF par rapport à celle de la spondyloarthrite axiale, principalement par son caractère aigu brutal souvent protractile, son âge de début précoce et par la destruction rapide articulaire conduisant à l'arthroplastie. Les coxites de FMF avec spondyloarthrite axiale forment une intersection des deux maladies comportant les atypies de la négativité du HLA B27 et de l'absence d'atteinte rachidienne. Cela est en concordance avec l'effet épidémiologiquement démontré des variants de la pyrine sur le risque de spondyloarthropathie axiale, dont la physiopathologie moléculaire demeure imprécise et demande à être explorée dans les années à venir.

BIBLIOGRAPHIE

1. GEORGIN-LAVIALLE S, HENTGEN V, STANKOVIC STOJANOVIC K, BACHMEYER C, RODRIGUES F, SAVEY L, *et al.* La fièvre méditerranéenne familiale. *La Revue de Médecine Interne*. 2018 Apr;39(4):240–55.
2. SNEH E, PRAS M, MICHAELI D, SHANIN N, GAFNI J. Protracted arthritis in familial Mediterranean fever. *Rheumatol Rehabil*. 1977 May;16(2):102–6.
3. AKAR S, SOYSAL O, BALCI A, SOLMAZ D, GERDAN V, ONEN F, *et al.* High prevalence of spondyloarthritis and ankylosing spondylitis among familial Mediterranean fever patients and their first-degree relatives: further evidence for the connection. *Arthritis Research & Therapy*. 2013;15(1):R21.
4. GEORGIN-LAVIALLE S, RODRIGUES F, HENTGEN V, FAYAND A, QUARTIER P, BADER-MEUNIER B, *et al.* Panorama des maladies auto-inflammatoires. *La Revue de Médecine Interne*. 2018 Apr;39(4):214–32.
5. STEINMAN RM, WITMER MD. Lymphoid dendritic cells are potent stimulators of the primary mixed leukocyte reaction in mice. *Proc Natl Acad Sci USA*. 1978 Oct;75(10):5132–6.
6. MCGONAGLE D, MCDERMOTT MF. A Proposed Classification of the Immunological Diseases. *PLoS Medicine*. 2006 Aug 29;3(8):e297.
7. RIDKER PM, EVERETT BM, THUREN T, MACFADYEN JG, CHANG WH, BALLANTYNE C, *et al.* Antiinflammatory Therapy with Canakinumab for Atherosclerotic Disease. *New England Journal of Medicine*. 2017 Sep 21;377(12):1119–31.
8. CATTAN D, MALLET A, FEINGOLD J. Mortalité par tuberculose chez les juifs de Tunis (Tunisie) dans la première moitié du XXe siècle. *Population*. 2007;62(3):605.
9. ZEMER D, PRAS M, SOHAR E, MODAN M, CABILI S, GAFNI J. Colchicine in the Prevention and Treatment of the Amyloidosis of Familial Mediterranean Fever. *New England Journal of Medicine*. 1986 Apr 17;314(16):1001–5.
10. DE BENEDETTI F, GATTORNO M, ANTON J, BEN-CHETRIT E, FRENKEL J, HOFFMAN HM, *et al.* Canakinumab for the Treatment of Autoinflammatory Recurrent Fever Syndromes. *New England Journal of Medicine*. 2018 May 17;378(20):1908–19.
11. SARI I, BIRLIK M, KASIFOGLU T. Familial Mediterranean fever: An updated review. *European Journal of Rheumatology*. 2014 Mar 7;1(1):21–33.
12. SARAF S, TULI S. Tuberculosis of hip A current concept review. *Indian Journal of Orthopaedics*. 2015;49(1):1.

13. BARRETT MO, BAL BS. Septic Arthritis of the Hip in an Immune Competent Adult: The Significance of the Differential Diagnosis. *The Journal of the American Board of Family Medicine*. 2007 May 1;20(3):307–9.
14. BAJRAKTARI IH, KRASNIQI B, REXHEPI S, BEXHETI S, BAHTIRI E, BAJRAKTARI H, *et al.* Prevalence of Coxitis and its Correlation with Inflammatory Activity in Rheumatoid Arthritis. *Open Access Macedonian Journal of Medical Sciences* [Internet]. 2018 Feb 10 [cited 2018 Nov 11];6(2). Disponible sur: <https://www.idpress.eu/mjms/article/view/oamjms.2018.069>
15. VANDER CRUYSSSEN B, MUÑOZ-GOMARIZ E, FONT P, MULERO J, DE VLAM K, BOONEN A, *et al.* Hip involvement in ankylosing spondylitis: epidemiology and risk factors associated with hip replacement surgery. *Rheumatology*. 2010 Jan;49(1):73–81.
16. PAUROSOS S, DI MARTINO A, TARANTINO CC, CAPONE F. Transient synovitis of the hip: Ultrasound appearance. Mini-pictorial essay. *Journal of Ultrasound*. 2011 Jun;14(2):92–4.
17. CHEVROT A, DRAPÉ J, GODEFROY D, DUPONT A. [Imaging of chronic hip pain in adults]. *J Radiol*. 2000 Mar;81(3 Suppl):392–408.
18. MERASHLI M, NOURELDINE MHA, TFAYLI Y, JAWAD A, UTHMAN I. Ankylosing Spondylitis Among Familial Mediterranean Fever Patients. *Endocrine, Metabolic & Immune Disorders - Drug Targets*. 2018 Feb 13;18(2):148–54.
19. LIVNEH A, LANGEVITZ P, ZEMER D, ZAKS N, KEES S, LIDAR T, *et al.* Criteria for the diagnosis of familial Mediterranean fever. *Arthritis Rheum*. 1997 Oct;40(10):1879–85.
20. RUDWALEIT M, VAN DER HEIJDE D, LANDEWE R, LISTING J, AKKOC N, BRANDT J, *et al.* The development of Assessment of Spondyloarthritis international Society classification criteria for axial spondyloarthritis (part II): validation and final selection. *Ann Rheum Dis*. 2009;68:777---83.
21. SNEH E, PRAS M, MICHAELI D, SHANIN N, GAFNI J. Protracted arthritis in familial Mediterranean fever. *Rheumatol Rehabil*. 1977 May;16(2):102–6.
22. YOUNES M, KAHN M-F, MEYER O. Hip involvement in patients with familial Mediterranean fever. A review of ten cases. *Jt Bone Spine Rev Rhum*. 2002 Dec;69(6):560–5.
23. MAMOU H, CATTAN R. [The periodic disease]. *Sem Hopitaux Organe Fonde Par Assoc Enseign Med Hopitaux Paris*. 1952 Apr 2;28(25):1062–70.
24. JANEWAY TC, MOSENTHAL HO. An unusual paroxysmal syndrome, probably allied to recurrent vomiting, with a study of the nitrogen metabolism. *Arch Intern Med*. 1908;2:214–225.
25. CAMATTE G, ROUGUETTE M, RUIZ M. [A case of periodic disease]. *Bull Mem Soc Med Hop Paris*. 1953 Jan 9;69(1–2):60–6.

26. CATTAN R. [Periodic disease: ten cases and two hypotheses]. *Bull Mem Soc Med Hop Paris*. 1954 Jan 15;70(1-2):43-9.
27. BENHAMOU E, ALBOU A, GRIGUER P. [Clinical, biologic and therapeutic comments on periodic disease, based on 24 personal cases]. *Bull Mem Soc Med Hop Paris*. 1954 Mar 12;70(9-10):254-9.
28. SHAHIN N, SOHAR E, DALITH F. Roentgenologic findings in familial Mediterranean fever. *Am J Roentgenol Radium Ther Nucl Med*. 1960 Aug;84:269-74.
29. ISEMEIN L, REDON M, PIERRON H, FARISSE P. [A CASE OF PERIODIC DISEASE WITH CHRONIC ARTICULAR MANIFESTATIONS]. *Mars Med*. 1964;101:705-7.
30. CAMUS JP. [Ankylosing spondylitis and periodic disease]. *Rev Rhum Mal Osteoartic*. 1965 Oct;32(10):614-6.
31. MAKIN M, LEVIN S. The articular manifestations of periodic disease (familial Mediterranean fever). *J Bone Joint Surg Am*. 1965 Dec;47(8):1615-9.
32. WELFLING J, LEQUESNE M, CAROIT M, KOSKAS W, DE SÈZE S. [2 cases of periodic disease with chronic coxitis]. *Rev Rhum Mal Osteoartic*. 1968 Nov;35(11):608-10.
33. SAPORTA L, BISSON M, SAIMOT G, SICARD D, GODEAU P, DELBARRE F. [Coxitis in periodic diseases (a propos of 3 cases)]. *Rev Rhum Mal Osteoartic*. 1972 Jul;39(6):423-8.
34. GUMPEL JM. Familial mediterranean fever. *Proc R Soc Med*. 1972 Nov;65(11):977-9.
35. HERNESS D, MAKIN M. Articular damage in familial Mediterranean fever. Report of four cases. *J Bone Joint Surg Am*. 1975 Mar;57(2):265-7.
36. BRODSKY A, VINCENEUX P, KAHN MF, BOURGEOIS P, GINTZBURGER S, KAPLAN G. [Subacute and chronic joint involvement occurring during the course of familial Mediterranean fever (author's transl)]. *Ann Med Interne (Paris)*. 1981;132(7):475-9.
37. KAUSHANSKY K, FINERMAN GA, SCHWABE AD. Chronic destructive arthritis in familial Mediterranean fever: the predominance of hip involvement and its management. *Clin Orthop*. 1981 Apr;(155):156-61.
38. SALAI M, LANGEVITZ P, BLANKSTEIN A, ZEMMER D, CHECHICK A, PRAS M, et al. Total hip replacement in familial Mediterranean fever. *Bull Hosp Jt Dis N Y N*. 1993;53(1):25-8.
39. MAJEED HA, RAWASHDEH M. The clinical patterns of arthritis in children with familial Mediterranean fever. *QJM Mon J Assoc Physicians*. 1997 Jan;90(1):37-43.
40. KUBIK NJ, KATZ JD. Familial Mediterranean fever. *Am J Orthop Belle Mead NJ*. 2000 Jul;29(7):553-5.
41. UTHMAN I, HAJJ-ALI RA, ARAYSSI T, MASRI AF, NASR F. Arthritis in familial

- Mediterranean fever. *Rheumatol Int*. 2001 May;20(4):145–8.
42. OZKAYA O, CANTÜRK F, ALAYLI G, AKPOLAT I, BELET U, DIREN B. An unusual presentation of familial Mediterranean fever with prolonged hip pain and amyloidosis. *Scand J Rheumatol*. 2004;33(2):123–5.
43. AKKURT MO, BEKTASER B, OCGUDER A, OGUZ T, SOLAK S. An unusual complication of familial Mediterranean fever: protracted arthritis with bilateral coxarthrosis and intraosseous amyloidosis of femoral head. *Mod Rheumatol*. 2005 Oct 20;15(5):358–60.
44. DAYSAL S, AKCIL G, GOKER B, HAZNEDAROGLU S, ERCAN N, OZTURK MA. Infliximab therapy in a patient with familial Mediterranean fever and chronic hip arthritis. *Arthritis Rheum*. 2005 Feb 15;53(1):146–7.
45. ONAT AM, OZÇAKAR L, URETEN K, KIRAZ S, ERTENLI I, CALGÜNERI M. Avascular necrosis of the femoral head foreshadowing familial Mediterranean fever: apropos of three cases. *Clin Rheumatol*. 2005 Apr;24(2):155–7.
46. OZGOCMEN S, ÖZÇAKAR L, ARDICOGLU O, KOCAKOC E, KAYA A, KIRIS A. Familial Mediterranean fever responds well to infliximab: single case experience. *Clin Rheumatol*. 2006 Feb;25(1):83–7.
47. BODUR H, SEÇKIN Ü, ESER F, ERGÜL G, SEÇKIN S. Coexistence of familial Mediterranean fever and psoriasis in a patient with seronegative spondyloarthropathy. *Rheumatology International*. 2008 Nov;29(1):107–10.
- .
48. PLANCHET M, MALLARET C, GABAUDAN C, MURA M, CHOUC P-Y, Le Bougeant P, *et al*. Coxite subaiguë au cours d'une fièvre méditerranéenne familiale mimant une arthrite septique. *Rev Médecine Interne*. 2008 Dec;29:S347.
49. JARJOUR RA, DODAKI R. Arthritis patterns in familial Mediterranean fever patients and association with M694V mutation. *Mol Biol Rep*. 2011 Mar;38(3):2033–6.
50. CONCA W, GHATASHEH G, AL-SALAM S, NEIDL VAN GORKOM K. The medical odyssey of a boy with arthritis of familial Mediterranean fever. *Int J Rheum Dis*. 2012 Apr;15(2):e37-39.
51. GABAUDAN C, CERDAN F, LA FOLIE T, LE BOUGEANT D, Richez P. [Imaging features of joint involvement in Familial Mediterranean Fever: A case report and value of diffusion weighted MR imaging]. *J Radiol*. 2010 Apr;91(4):501–3.
52. MITROULIS I, SKENDROS P, OIKONOMOU A, TZIOUFAS AG, RITIS K. The efficacy of canakinumab in the treatment of a patient with familial Mediterranean fever and longstanding destructive arthritis. *Annals of the Rheumatic Diseases*. 2011 Jul 1;70(7):1347–
53. MAHMOUD I, BOUDEN S, SAIDANE O, MAATALLAH K, MARZOUK I, TEKAYA R, *et al*. Diagnostic challenge in a Tunisian patient with Familial Mediterranean Fever, sacroiliitis and coxitis. *The Egyptian Rheumatologist*. 2017 Jan;39(1):45–8.

54. BAĞCIER F, KUL A, ERDAL A. A Rare Cause of Hip Pain in Familial Mediterranean Fever with Patient: Avascular Necrosis. *Türk Osteoporoz Dergisi*. 2016 Jun 15;22(2):113–4.
55. GOUPILLE P., BURGOT D., SOUTIF D., BURDIN P., VALAT J.P. Inflammatory hip disease in familial mediterranean fever. Report of a case. *Sem hop*. 1991;67(7):232–4.
56. ONER AY, UCAR M, AKPEK S, TOKGOZ N. Familial Mediterranean fever mimicking septic arthritis: distinguishing with diffusion weighted imaging. *Skeletal Radiol*. 2007 Jun;36(S1):105–7.
57. PARK JK, KIM BS, CHOI G, KIM SH, LEE K-B, KHANG H. Distinction of reactive joint fluid from pyogenic abscess by diffusion-weighted imaging. *J Magn Reson Imaging*. 2007 Apr;25(4):859–61.

Annexe 1 : article en anglais pour soumission

Title: Coxitis in familial Mediterranean fever: a review of 138 hips including seven new French reports

Authors: François Rodrigues^a, Sophie Geogin-Lavialle^{a, b}, Jérémie Sellam^c, Gilles Grateau^{a, b}.

Affiliations:

^aService de médecine Interne, Hôpital Tenon, Université Pierre et Marie Curie, Assistance Publique-Hôpitaux de Paris, France

^bCentre de référence des maladies auto-inflammatoires et de l'amylose inflammatoire (CEREMAIA), Hôpital Tenon, Université Pierre et Marie Curie, Assistance Publique-Hôpitaux de Paris, France

^cService de rhumatologie, Hôpital Saint-Antoine, Université Pierre de Marie Curie, Assistance Publique-Hôpitaux de Paris, France

Abstract: 229 words

Introduction: Familial mediterranean fever (FMF) is a monogenic autoinflammatory disorder linked to mutations of *MEFV*. We performed a literature review about coxitis in FMF and reported seven new cases.

Methods: Five new patients with seven new coxitides were reported. We reviewed the literature on Pubmed from 1946 to 2018.

Results: 138 coxitides were found in 35 articles from 1908 to 2017 including our new cases. 36% were bilateral (n=56). Mean age at onset was 19.4 years (n=42). In 48% of cases (n=66), patients had suffered from protractile arthritis (i.e. arthritis lasting longer than three weeks). 38% of coxitides were remittent, and 14% had a progressive pain pattern. 15% (n=21) were associated with another possible causative disease: sacroiliitis (13.5%), ASAS-proven axial spondyloarthritis (9.4%) and idiopathic juvenile arthritis (1.5%). Patients with sacroiliitis had a later age of onset (26 years versus 16 in the subgroup without sacroiliitis) and were less likely to present a protractile arthritis (19% versus 35%).

75% (n=103) of coxitides resulted in a chronic impairment, especially those with protractile arthritis (89% of impairment in this subgroup). Colchicine was often efficient for pain relief (9/13). However hip arthroplasties occurred oftenly (n=54) at a young age (mean 28.4 years).

Conclusion: Coxitis in FMF has a severe prognosis, especially in its protractile form. Its natural history is at high risk for arthroplasty at a young age.

Introduction

Familial Mediterranean fever (FMF) is a mendelian monogenic autoinflammatory disorder that was first described as a clinical entity in the 1940s as recurring bouts of pyrexia and abdominal pain of unknown etiology (1). In 1997, FMF was linked to mutations in the tenth exon of the *MEFV* gene (2). Arthritis is a frequent manifestation of FMF, involving between 50 and 75% of patients (3)(4). The hip is the third most commonly affected articulation after the knee and the ankle (3). Inflammatory involvement of the hip in FMF seems remarkable by its potential of chronic impairment, whereas arthritis at other sites is classically remittent (5). Furthermore, coxitis is associated to a severe and prolonged form of arthritis named protractile arthritis (5). However, many reported cases of coxitis concern patients suffering from both FMF and axial spondyloarthritis (6), that latter seeming to be more frequent in FMF patients (7). Therefore, the literature is controversial in defining whether coxitis in FMF is a distinct entity or a component of axial spondyloarthritis.

No systematic review has currently addressed the issue of coxitis in FMF. We hereby review 131 hips from the literature and include seven new cases of coxitis from five patients followed in the French reference center for FMF. Our objectives are to describe the clinical, radiological features of FMF coxitis, to evaluate its functional prognosis, and to investigate whether it can be a different entity than coxitis associated with spondyloarthritis.

Material and methods

A systematic review was performed on PubMed and Embase databases using the keywords "coxitis" "hip" familial Mediterranean fever" "periodic disease" "periodic peritonitis". References were then selected, and full texts were retrieved for analysis. When a full text was not available, we sent an e-mail to the corresponding author to ask for full text.

New cases of coxitis in FMF were collected retrospectively. Personal and familial histories of uveitis, psoriasis, enthesitis were searched for all new cases.

We used the Livneh criteria for FMF (8) and the assessment for spondyloarthritis society (ASAS) criteria for axial spondyloarthritis (9).

Description of two new prototypical cases

Patient 1. A 73-year-old man suffered from recurring bouts of abdominal pain from the age of 10. At the age of 15 he suffered from polyarthritis of hips, knees and the right ankle, forcing him to stay bedridden for 4 months. Since then, he suffered from chronic articular pain, and received three right hip arthroplasties at 38, 40 and 43, as well as a right ankle arthrodesis at 40. He underwent arthroplasty of the left hip at 68. He also suffered from facial and perineal hidradenitis suppurativa, with no history of uveitis, psoriasis or digestive symptoms. He was diagnosed AA amyloidosis at 69 on salivary gland biopsy.

At examination, he suffered from painful movement limitation of knees and shoulders. *MEFV* sequencing showed the presence of an homozygous M694V mutation. He displayed no HLA B27. Tomodensitometry found an asymptomatic bilateral sacroiliitis (figure 1). According to ASAS criteria, the patient was diagnosed with axial spondyloarthritis. He was treated with colchicine and anakinra with only partial improvement of articular pains. To note, the hips were not painful anymore since arthroplasty.

Patient 2. A 43-year-old man suffered from recurring abdominal pain with fever and bilateral ankle arthritis since the age of 10. When he was 36 years old, he complained about left buttock mechanical pain. A bilateral hip glucocorticoid infiltration relieved his symptoms. The pain reappeared when the patient was aged 40. At examination, the left hip was limited (90/0/0/0/15/0) with a positive Faber test. There was no uveitis, enthesitis, psoriasis or inflammatory bowel disease. HLA B27 testing was negative. Hip x-rays and ultrasonography revealed a marked narrowing of the interarticular space, while spine and basin MRI found no evidence of sacroiliitis or spondylitis. The patient underwent two additional infiltrations with only temporal relief. He benefited from left hip arthroplasty at the age of 42. *MEFV* sequencing found two heterozygous mutations: M694V and I692del.

Literature review

The flow chart of our review is shown on figure 2.

35 articles from 1908 to 2017 were eventually retained as presenting original cases of coxitis linked to FMF (5-6, remaining references in supplementary data). Median publication year was 1975 for hips and 1981 for articles.

Clinical characteristics (table 1)

138 coxities were included, including our seven new cases. 75 patients were declared for 103 hips, whereas only articulations and not patients were reported for the remaining 35 hips. Lateralization was known for 56 patients: 36% (20/56) of these had bilateral coxitis.

Mean age at presentation was 28.7 years (n=54, median 27). Mean age at the first episode of hip pain was 19.2 (n=42, median 18.5). Male/female sex ratio was 41/25 or 1.64 (n=66).

We identified four different natural histories for coxitis, represented on figure 2. Protractile arthritis (figure 3a) is an acute attack lasting more than three weeks with a major functional incapacity, forcing the patient to stay bedridden and often leaving a chronic impairment. A second pattern consists of remittent attacks with free intervals, eventually leaving chronic impairment (figure 3b) or not (figure 3c). A last group of patients experienced insidious and progressive mechanical pain without history of exacerbation (figure 3d).

75% (103/138) of coxities resulted in chronic hip impairment.

15% (n=21) of coxities were associated with another possibly causal condition, namely sacroiliitis (13.5% n=19), ASAS proven spondyloarthritis (9.4% n=13) and idiopathic juvenile arthritis (1.5% n=2). Axial spondyloarthritis associated with FMF and coxitis (figure

3) was remarkable by the lack of spine involvement (only one case of associated spondylitis) and the absence of HLA B27 (0/11). Uveitis or enthesitis were never reported, and psoriasis was associated in one case. When coxitis was associated to sacroilitis, mean age at the first episode of pain was higher (mean 26.5 n=12 vs 16.4 n=30 without spondyloarthritis) and the progressive mechanical pattern was more frequent (19% vs 53%, p=0.0041).

Paraclinical characteristics

X ray imaging showed joint space narrowing (n=24), demineralization (n=10), and femoral head osteonecrosis (n=10). Hip MRI (n=11) showed bone edema (n=6), surrounding tissues and muscles edema (n=3), joint effusion (n=5), synovial enhancement with gadolinium (n=1), femoral head osteonecrosis (n=4).

Liquid aspiration was performed in two cases, with marked cellularity ($1.10^9/L$) and a neutrophilic predominance. In both cases, diffusion was not restricted on ADC sequences, a finding already described in FMF arthritis (10). This further indicates that restricted diffusion should prompt evaluation for differential diagnosis such as septic arthritis (11).

Treatment

When introduced or raised in dosage to treat the crises, colchicine was often effective (n=9/13). However, at least four coxitides appeared during a well-taken colchicine treatment. NSAIDS had mixed results (5 failures 2 success), and the only reports of immunosuppressant drugs are negative (hydroxychloroquine one trial one failure methotrexate two trials two failures). Intraarticular glucocorticoids infiltration provided relief in two cases but did not prevent recurring of symptoms.

Infliximab was tried in two cases, being efficient in one: to note, its inefficiency in the other case was probably due to degenerative evolution of coxitis.

54 hip arthroplasties were declared. Mean age at arthroplasty was 28.4 (n=11). Mean delay from first symptoms to first arthroplasty was 7 years (n=11, median 6 years). Aseptic loosening occurred in 8 cases. Other surgical techniques (arthrotomy n=13, cartilage engraftment n=1) were always associated with failure.

Time repartition of cases

We analyzed the repartition of cases reports in correlation with two major events: definition of the FMF phenotype in the 1950's and emergence of colchicine as a treatment in the 1980s (figure 4). Whereas the rate of coxitides report is constant, protractile arthritis are less reported since the colchicine era (10 cases from 1993 to 2018 versus 51 cases from 1972 to 1993).

Discussion

Although the hip is a classical site of FMF arthritis, no published review had to our knowledge specifically addressed the issue of coxitis in FMF. Our reports and literature review underline that coxitis in FMF presents itself at a young age with four different natural histories and is occasionally associated with sacroiliitis. Medical treatment seems to have variable and short-lived efficiency. 39% of coxitides have come to require arthroplasty.

FMF coxitis is remarkable by its risk of chronicity compared to other sites. In our review, protractile arthritis has a particularly somber prognosis with 89% of chronic impairment. In *Sneh's* series of protracted arthritis, the severity of knee arthritis mirrored that of hip arthritis, with 87% of full functional recovery (5). Meanwhile, our review shows that classical acute attacks of arthritis also bear a considerable chronicity risk (48%) when they concern the hip. Finally, progressive and insidious impairment without acute arthritis is a possible occurrence which can puzzle the clinician, since it typically associates mechanical pain and inflammatory radiological lesions.

Patients with FMF present higher incidence of spondylarthritis (7). The presence of coxitis in FMF raises concern whereas hip arthritis is specific for FMF or is just a manifestation of overlooked spondyloarthritis. Prevalence of sacroiliitis and spondyloarthritis among our review (13.5% and 9.4%) was comparable to the frequencies described in studies with unselected FMF patients (7% for sacroiliitis in a Turkish cohort of 256 patients, 7). Moreover, patients with FMF coxitis and sacroiliitis display a later onset in life (26 years vs 16 in patients without sacroiliitis) and suffer less frequently from protractile arthritis (19% vs 53%). Meanwhile, spondyloarthritis associated with FMF present atypia already described in the literature. HLA B27 testing was negative in our reports and in all reviewed cases. A lower prevalence of vertebral involvement has also been reported in FMF associated with spondyloarthritis (7) and our study supports this finding (1 spondylitis out of 11 investigated patients).

In regard with prognosis, coxitides associated with FMF resemble more rheumatoid coxitides than spondyloarthritis ones. Indeed, 39% of the coxitides we reviewed required arthroplasty. Meanwhile, a recent retrospective study estimated the arthroplasty rate in spondyloarthritis coxitis between 5 and 8% (12). Rheumatoid coxitides are the second cause of arthroplasty in developed countries with a mean delay from symptoms to surgery of three to five years (13); according to our review, mean delay in FMF is of 7 years.

These elements make us think that coxitis in FMF exists independently of axial spondyloarthritis. Its characteristics are an onset at a young age and the phenotype of protractile arthritis, often brutally forcing the patient to stay bedridden for weeks. When FMF overlaps with spondyloarthritis, the latter is remarkable by HLA B27 negativity and absence of vertebral involvement (figure 5).

The high prevalence of surgical replacement, the short delay between symptoms and surgery and the early age at first arthroplasty entices us to think that coxitides often evolve to chronicity despite colchicine treatment. Any coxitis associated with FMF thus warrants follow-up for evidence of chronicity. The evolution of the rate of reports throughout FMF history (figure 3) suggest that colchicine could have a role in preventing protractile arthritis.

TNF blockade may be interesting as a treatment provided it is initiated before destruction of the articulation.

Altogether, this work underlines the severity of hip involvement in FMF, its idiosyncrasy with protractile bouts at a young age, and its overlap (figure 3) with seronegative spondyloarthritis during later adulthood. This articulation may be hard to reach for both colchicine and biologics.

1. Reimann HA. Periodic disease; a probable syndrome including periodic fever, benign paroxysmal peritonitis, cyclic neutropenia and intermittent arthralgia. *J Am Med Assoc.* 1948 Jan 24;136(4):239–44.
2. French FMF Consortium. A candidate gene for familial Mediterranean fever. *Nat Genet.* 1997 Sep;17(1):25–31.
3. Sohar E, Gafni J, Pras M, Heller H. Familial Mediterranean fever. A survey of 470 cases and review of the literature. *Am J Med.* 1967 Aug;43(2):227–53.
4. Turkish FMF Study Group. Familial Mediterranean Fever (FMF) in Turkey: Results of a Nationwide Multicenter Study. *Medicine (Baltimore).* 2005 Jan;84(1):1–11.
5. Sneh E, Pras M, Michaeli D, Shanin N, Gafni J. Protracted arthritis in familial Mediterranean fever. *Rheumatol Rehabil.* 1977 May;16(2):102–6.
6. Younes M, Kahn M-F, Meyer O. Hip involvement in patients with familial Mediterranean fever. A review of ten cases. *Jt Bone Spine Rev Rhum.* 2002 Dec;69(6):560–5.
7. Kaşifoğlu T, Çalışır C, Cansu DÜ, Korkmaz C. The frequency of sacroiliitis in familial Mediterranean fever and the role of HLA-B27 and MEFV mutations in the development of sacroiliitis. *Clin Rheumatol.* 2009 Jan;28(1):41–6.
8. Livneh A, Langevitz P, Zemer D, Zaks N, Kees S, Lidar T, et al. Criteria for the diagnosis of familial Mediterranean fever. *Arthritis Rheum.* 1997 Oct;40(10):1879–85.
9. Rudwaleit M, van der Heijde D, Landewé R, Listing J, Akkoc N, Brandt J, et al. The development of Assessment of SpondyloArthritis international Society classification criteria for axial spondyloarthritis (part II): validation and final selection. *Ann Rheum Dis.* 2009 Jun;68(6):777–83.
10. Oner AY, Ucar M, Akpek S, Tokgoz N. Familial Mediterranean fever mimicking septic arthritis: distinguishing with diffusion weighted imaging. *Skeletal Radiol.* 2007 Jun;36(S1):105–7.
11. Park JK, Kim BS, Choi G, Kim SH, Lee K-B, Khang H. Distinction of reactive joint fluid from pyogenic abscess by diffusion-weighted imaging. *J Magn Reson Imaging.* 2007 Apr;25(4):859–61.
12. Vander Cruyssen B, Muñoz-Gomariz E, Font P, Mulero J, De Vlam K, Boonen A, et al. Hip involvement in ankylosing spondylitis: epidemiology and risk factors associated with hip replacement surgery. *Rheumatology.* 2010 Jan;49(1):73–81
13. BAJRAKTARI IH, KRASNIQI B, REXHEPI S, BEXHETI S, Bahtiri E, BAJRAKTARI H, et al. Prevalence of Coxitis and its Correlation with Inflammatory Activity in Rheumatoid Arthritis. *Open Access Macedonian Journal of Medical Sciences [Internet].* 2018 Feb 10 [cited 2018 Nov 11];6(2). Available at <https://www.idpress.eu/mjms/article/view/oamjms.2018.069>

Figure's legends

Figure 1: Imaging studies for patient 1 before his left hip arthroplasty. X-ray shows left coxitis with joint space narrowing and right hip arthroplasty. CT confirms coxitis associated with bone erosions and demineralization; and reveals bilateral irregularity of the sacroiliac joints.

Figure 2: flow chart of our literature review

Figure 3: natural history of coxitides. 2a: protractile arthritis. 2b: remittent arthritis with chronic impairment. 2c: remittent arthritis without chronic impairment. 2d: insidious progressive arthritis.

Figure 4: time repartition of coxitides reports in FMF from 1908 to 2018

Figure 5: Venn diagram showing the overlap between FMF coxitis and spondyloarthropathy coxitis.

Table 1: characteristics of the 138 studied coxitides

**Annexe 2 : la fièvre méditerranéenne familiale, publication dans la
revue de médecine interne**

Titre en français : Coxites au cours de la fièvre méditerranéenne familiale : étude de 138 hanches dont 7 nouvelles atteintes françaises.

Résumé (français) :

Introduction : La fièvre méditerranéenne familiale (FMF) est une maladie auto-inflammatoire autosomique récessive liée à des mutations du gène *MEFV*. Nous avons effectué une revue de la littérature au sujet des atteintes de hanche ou coxites assortie de sept nouveaux cas.

Matériel et méthodes : Cinq nouveaux patients avec sept coxites sont reportés. Une revue de la littérature a été entreprise sur Pubmed de 1946 à 2018.

Résultats : 138 coxites associées à la FMF étaient retrouvées sur 35 articles de 1908 à 2017 en incluant nos nouveaux cas. 36% des coxites étaient bilatérales (n=56). L'âge moyen de début des symptômes était de 19.4 ans (n=42). Dans 48% des cas (n=66), les patients avaient subi une arthrite protractile (épisode durant plus de trois semaines). 38% des coxites évoluaient en poussées rémittentes, tandis que 14% avaient un horaire mécanique d'aggravation progressive. 15% des coxites (n=21) étaient associées à une autre maladie causale : sacro-iliite (13.5%), spondyloarthrite selon les critères ASAS (9.4%), arthrite juvénile idiopathique (1.5%).

75% (n=103) des coxites laissaient une impotence chronique, et en particulier les arthrites protractiles (89% d'impotence résiduelle dans ce sous-groupe). La colchicine était souvent efficace sur les douleurs (9/13). Les arthroplasties de hanche étaient fréquentes (n=54) à un âge précoce (âge moyen de la première arthroplastie 28.4 ans, délai moyen première douleur arthroplastie 7 ans).

Conclusion : La coxite de la fièvre méditerranéenne familiale porte un pronostic sévère, en particulier la forme d'arthrite protractile. Elle évolue très souvent vers l'arthroplastie à l'âge jeune malgré le traitement par colchicine.

Mots clés (français) : fièvre méditerranéenne familiale ; coxite ; spondyloarthrite

L'étudiant choisit les mots clés en fonction de la terminologie en vigueur dans sa discipline.

La bibliothèque de l'établissement peut également aider l'auteur à les définir.

Titre en anglais: Coxitis in familial mediterranean fever : review of 138 hips including 7 new French reports

Abstract (english):

Introduction: Familial mediterranean fever (FMF) is a monogenic autoinflammatory disorder linked to mutations of *MEFV*. We performed a literature review about coxitis in FMF and reported seven new cases.

Methods: Five new patients with seven new coxitides were reported. We reviewed the literature on Pubmed from 1946 to 2018.

Results: 138 coxitides were found in 35 articles from 1908 to 2017 including our new cases. 36% were bilateral (n=56). Mean age at onset was 19.4 years (n=42). In 48% of cases (n=66), patients had suffered from protractile arthritis (i.e. arthritis lasting longer than three weeks). 38% of coxitides were remittent, and 14% had a mechanical pain pattern. 15% (n=21) were associated with another possible causative disease: sacroiliitis (13.5%), ASAS-proven spondyloarthropathy (9.4%) and idiopathic juvenile arthritis (1.5%). 75% (n=103) of coxitides resulted in a chronic impairment, especially those with protractile arthritis (89% of impairment in this subgroup). Colchicine was often efficient for pain relief (9/13). However hip arthroplasties occurred oftenly (n=54) at a young age (mean 28.4 years).

Conclusion: Coxitis in FMF has a severe prognosis, especially in its protractile form. Its natural history is at high risk for arthroplasty at a young age.

Keywords (english): familial mediterranean fever; coxitis ; spondyloarthritis

Université Paris Descartes
Faculté de Médecine Paris Descartes
15, rue de l'Ecole de Médecine
75270 Paris cedex 06