



HAL
open science

Les vaisseaux receveurs des lambeaux libres dans le cas des déserts vasculaires : étude des vaisseaux thoraciques internes en cas de reconstruction mandibulaire par lambeau libre de fibula

Suzanne Decaudaveine

► To cite this version:

Suzanne Decaudaveine. Les vaisseaux receveurs des lambeaux libres dans le cas des déserts vasculaires : étude des vaisseaux thoraciques internes en cas de reconstruction mandibulaire par lambeau libre de fibula. Médecine humaine et pathologie. 2019. dumas-02505235

HAL Id: dumas-02505235

<https://dumas.ccsd.cnrs.fr/dumas-02505235>

Submitted on 8 Feb 2021

HAL is a multi-disciplinary open access archive for the deposit and dissemination of scientific research documents, whether they are published or not. The documents may come from teaching and research institutions in France or abroad, or from public or private research centers.

L'archive ouverte pluridisciplinaire **HAL**, est destinée au dépôt et à la diffusion de documents scientifiques de niveau recherche, publiés ou non, émanant des établissements d'enseignement et de recherche français ou étrangers, des laboratoires publics ou privés.



Distributed under a Creative Commons Attribution - NonCommercial - NoDerivatives 4.0 International License

AVERTISSEMENT

Cette thèse d'exercice est le fruit d'un travail approuvé par le jury de soutenance et réalisé dans le but d'obtenir le diplôme d'Etat de docteur en médecine. Ce document est mis à disposition de l'ensemble de la communauté universitaire élargie.

Il est soumis à la propriété intellectuelle de l'auteur. Ceci implique une obligation de citation et de référencement lors de l'utilisation de ce document.

D'autre part, toute contrefaçon, plagiat, reproduction illicite encourt toute poursuite pénale.

Code de la Propriété Intellectuelle. Articles L 122.4

Code de la Propriété Intellectuelle. Articles L 335.2-L 335.10

UNIVERSITÉ PARIS DESCARTES
Faculté de Médecine PARIS DESCARTES

Année 2019

N° 84

THÈSE
POUR LE DIPLÔME D'ÉTAT
DE
DOCTEUR EN MÉDECINE

Les vaisseaux receveurs des lambeaux libres dans le cas des déserts
vasculaires : étude des vaisseaux thoraciques internes en cas de
reconstruction mandibulaire par lambeau libre de fibula

Présentée et soutenue publiquement
le 7 juin 2019

Par

Suzanne DECAUDDAVEINE

Née le 15 octobre 1988 à Sainte-Adresse (76)

Dirigée par M. Le Docteur Ludovic Benichou, Chirurgien maxillo-facial

Jury :

M. Le Professeur Christian Vacher, PU-PH Président

Mme Le Professeur Chloé Bertolus, PU-PH

M. Le Professeur Hervé Bénateau, PU-PH

Remerciements

Aux membres du jury

Monsieur le Professeur Christian Vacher : merci de me faire l'honneur de présider cette thèse. Votre enseignement d'anatomie m'a été très précieux et le sera tout au long de ma carrière.

Monsieur le Docteur Ludovic Benichou : merci pour ta confiance en moi. Ton énergie, ta maîtrise chirurgicale et ta bonne humeur sont légendaires et me poussent à me dépasser. C'est un honneur pour moi de revenir comme assistante dans ton service.

Madame le Professeur Chloé Bertolus : votre dynamisme et votre engagement envers les patients sont un exemple à suivre. Passer comme interne dans votre service a été (et est) une des étapes les plus formatrices de mon internat.

Monsieur le Professeur Hervé Bénateau : je vous remercie d'avoir accepté d'être membre du jury de cette thèse, soyez assuré de mon profond respect.

A mes maitres d'internat et aux médecins qui ont contribué à ma formation

Au Pr Arnaud Picard, au Pr Marie-Paule Vazquez, au Pr Patrick Goudot, au Dr Thomas Schouman, au Dr André Chaine, au Dr Flore Roul-Yvonnet, au Dr Mourad Benassarou, au Dr Sandra Konopnicki, au Pr Arnaud Gleizal, au Dr Jérôme Bourlet, au Dr Philippe Jaby, au Dr Christian Paulus, au Dr Garance Pueyo.

Au Dr Hossein Khonsari : notre modèle à tous en matière d'esprit scientifique. Merci pour ton investissement avant et pendant mon master 2.

Au Dr Jean-Thomas Bachelet : merci pour ta confiance pendant mon semestre à Lyon, merci pour ton aide précieuse pour la publication de l'article de cette thèse. #soldat #blindtest

Au Dr Aude Caillot et au Dr Serge Ketoff : avec vous j'ai eu la preuve que rigueur et formation peuvent coexister avec une bonne ambiance et beaucoup de style. #cassoul #chiks

Sans oublier les ORL : le Dr Stéphane Hans, le Pr Ollivier Laccourreye, le Dr Elisabeth Sauvaget, le Dr Jacques Majer

A mes cointernes, toujours là pour le meilleur et pour le pire

A Marine Mondoloni et Sophie Bartier : heureusement que l'équipe de rêve de Saint Jo se reforme de temps en temps pour un resto. C'est toujours plus sympa qu'une giclette de Flamby ! #bridget

A Mehdi Chibli : Merci de m'avoir permis de trouver le temps d'écrire cette thèse entre deux rochers coco #lesvicos #ubervan

Et à tous les autres : Guillaume Giral, Mahou Hounkpevi, Gauthier Eloy, Joannie Thumser, Cyrille Lallemand, Kahina Rahmani, Mihaela Alexandru, Fiona Alvin, Anne Smilevitch, Floriane Combes, Mathieu Bandini, Sarah Gilis, Laurent Ganry, Nicolas Sigaux, Sophie Lanciaux, Jean-Baptiste Caruhel, Suzanne Ferrier, Garance Diallo-Hornez, Eleonora Segna, Jérôme Adnot, Etienne Picot, Mathieu Porcheray, Françoise Remangeon, Neil Grislain.

A l'équipe de l'Institut Imagine où j'ai effectué mon master 2 : Laurence Legeai-Mallet, Catherine Benoist, Ludovic Martin, Nabil Kaci et tous les autres : merci de m'avoir fait découvrir le monde de la recherche, des souris et des Western Blot.

Aux équipes des différents services qui m'ont accueillie.

A ma famille

A Benjamin : tu es un soutien indéfectible dans ma vie. Merci pour tes conseils avisés en tout genre, tes petits cours de sport et de diététique, merci de me faire rire jusqu'à en avoir des crampes tous les jours ou presque, merci de m'avoir rejoint à Paris. Avec toi je n'ai peur de rien ! Tu me fais aller à l'essentiel sans aucune hésitation. Je t'aime.

A mes parents : si j'en suis ici aujourd'hui c'est grâce à l'éducation et aux valeurs que vous m'avez transmises. Merci de m'avoir permis de grandir dans une famille unie, quel que soit l'endroit. Nos tribulations ont été excellentes pour l'ouverture d'esprit et l'adaptabilité. Maman, toujours disponible, tu as cru en moi sans jamais douter, merci de m'avoir soutenue sur le plan moral tout autant que logistique pendant toutes ces années. Tu m'as transmis le goût de l'effort et la passion du travail bien fait. Papa, jamais stressé (on va se faire un petit jus dans le carré par force 7 !), éternel optimiste, tu es un modèle pour moi. Tu as toujours dit que je serai chirurgien. Et bien ça y est ! Merci de t'être toujours intéressé à ce que je faisais.

A mes frères, Marin, Gabriel et Théodore : les temps ont changé depuis l'époque de la collection de cannettes et du street hockey à Lille. Chacun sa route, chacun son chemin mais on ne se perd pas de vue. Heureusement qu'il y a la traditionnelle grande raclette du début de l'hiver pour nous rassembler. La famille s'agrandit avec Alice et Marion, et ce n'est que le début !!! On se fait un petit Citadelles ?

A mes beaux-parents, Françoise et Joël : merci de m'avoir accueillie dans la famille, merci pour les weekends à Duerne si reposants, les Moulinskis et Moulinrandos si sportifs. On se sent vraiment bien chez vous.

A ma belle-famille, Cyrielle, Alex, Vincent, Magali, Malo et Lucie : c'est toujours un plaisir de vous voir et de discuter pendant des heures, d'apprendre de nouveaux mots lyonnais et comment fonctionne Instagram.

Aux amis de partout

A la Team Dream :

Caro : une des fondatrices de la Team Dream, sur qui je peux toujours compter. Ton talent pour organiser les choses et rassembler les gens est exceptionnel !

Inès : l'autre fondatrice, partenaire de shopping au Bon Marché. Merci pour ta disponibilité, pour tes innombrables playlists iperstylées et pour la création de concepts type class'core !

Hugues, Iris, Emilie, Pierre, Lucille, Benoit, Jeanne, GV, Priscille, Louis, Wally, Laetitia, Christelle : Merci pour toutes ces soirées, weekends et vacances tous ensemble. On reste soudés malgré les années. Un concentré de mots-clés qui nous rassemblent : rillettes, Jean-Luc Lahaye, mojito concombre, tata, Lolita, voiture swag, audioguide, Juan Pablo, blitz, molky, Céline (Dion), Hilux de luxe, Jean-Chablis et bientôt Jean-Boule.

A Sasha : Merci d'être toujours présente dans ma vie malgré la distance ! Je suis très fière de compter parmi tes amies. Un jour on habitera dans la même ville, c'est sûr.

A Sarah Decaudaveine : merci d'être toujours à l'écoute. Je suis toujours ravie de vous voir Guillaume et toi !

A tous les autres que je n'ai pas cités.

Table des matières

Remerciements	2
Table des matières	6
Table des illustrations.....	8
Liste des abbréviations	9
Avertissement	10
Introduction	11
I. Reconstruction maxillo-faciale et situations de désert vasculaire	12
1.1. Prise en charge des pertes de substances maxillo-faciales	12
1.1.1. La cicatrisation dirigée.....	12
1.1.2. Les lambeaux pédiculés	12
1.1.3. Les lambeaux libres	13
1.2 Vaisseaux receveurs pour les lambeaux libres dans le cadre de la reconstruction maxillo-faciale	15
1.2.1 Vascularisation cervico-faciale : rappels anatomiques	15
1.2.2 Choix des vaisseaux receveurs	17
1.3 Situations de désert vasculaire	19
1.3.1 Situations à risque de désert vasculaire.....	19
1.3.2 Intérêt d'une imagerie vasculaire en pré-opératoire.....	20
1.3.3 Quel lambeau choisir en cas de désert vasculaire ?	21
II. Solutions décrites pour la reconstruction cervico-faciale dans les situations de désert vasculaire	22
2.1 Vaisseaux receveurs alternatifs	22
2.1.1 Vaisseaux controlatéraux	23
2.1.2 Vaisseaux temporaux superficiels.....	24
2.1.3 Vaisseaux cervicaux transverses.....	26
2.1.4 Vaisseaux thoraco-acromiaux.....	27
2.1.5 Transposition thoracodorsale.....	30
2.1.6 Veine céphalique	31
2.1.7 Pédicule d'un ancien lambeau	33
2.2 Techniques alternatives en cas de désert vasculaire	33
2.2.1 Renoncer à une reconstruction par lambeau libre et préférer un lambeau pédiculé.....	33
2.2.2 Anastomose latéro-terminale à un gros vaisseau	34
2.2.3 Pontage veineux	35
2.2.5 Boucle artério veineuse	36
2.2.4 Lambeau en série : lambeau libre antébrachial servant de pont vasculaire	38
2.2.6 Anastomoses sur un lambeau antébrachial pédiculé.....	39
2.2.7 Lambeau libre utilisant un dispositif de circulation extra-corporelle.....	40
2.3 Algorithme de choix des vaisseaux receveurs en cas de désert vasculaire	42
III. Etude anatomique : les vaisseaux thoraciques internes comme vaisseaux receveurs en reconstruction maxillo-faciale, cas des lambeaux libres de fibula	44

3.1	Introduction	44
3.1.1	Vaisseaux thoraciques internes : rappels anatomiques	44
3.1.2	Historique de l'utilisation des vaisseaux thoraciques internes en microchirurgie : la reconstruction du sein.....	46
2.1.3	Les vaisseaux thoraciques internes comme vaisseaux receveurs en reconstruction maxillo-faciale	46
3.2	Matériel et méthodes	47
3.2.1	Population	47
3.2.2	Technique chirurgicale de prélèvement de l'artère thoracique interne	48
3.3	Résultats.....	51
3.4	Discussion.....	52
3.4.1	Faisabilité du prélèvement de l'artère thoracique interne jusqu'au cinquième espace intercostal	52
3.4.2	Evaluation pré-opératoire avant prélèvement d'une artère thoracique interne	53
3.4.3	Complications potentielles	54
3.4.4	Prélèvement endoscopique de l'artère thoracique interne	55
3.4.5	Longueur de pédicule fibula et application à notre étude.....	56
3.4.5	Veine thoracique interne	57
3.5	Conclusion de l'étude	58
	Conclusion	59
	Bibliographie	60
	Annexes	69

Table des illustrations

Figure 1: artère carotide externe et ses branches	16
Figure 2 : drainage veineux de la tête et du cou.....	17
Figure 3 : arbre décisionnel pour la sélection des vaisseaux receveurs.....	18
Figure 4 : angioscanner de la carotide externe et sa bifurcation.	20
Figure 5: artères alternatives potentielles pour réaliser une anastomose microchirurgicale	23
Figure 6 : anastomoses des vaisseaux fibulaires aux vaisseaux cervicaux contro-latéraux	24
Figure 7 : utilisation des vaisseaux temporaux superficiels comme site receveur.	25
Figure 8 : incision cervicale pour explorer les vaisseaux cervicaux transverses	26
Figure 9 : reconstruction d'une perte de substance mandibulaire chez un patient multi-opéré, avec dissection des vaisseaux thoraco-acromiaux	29
Figure 10: transposition des vaisseaux thoraco-dorsaux au cou	30
Figure 11 : schéma de la transposition de la veine céphalique au cou.	32
Figure 12: transposition de la veine céphalique au cou.....	32
Figure 13 : lambeau fascio-cutané pédiculé sur l'artère supraclaviculaire.....	34
Figure 14 : boucle artérioveineuse sur l'artère et la veine sous-clavière.....	36
Figure 15: boucle de Corlett utilisant la veine céphalique.....	38
Figure 16 : reconstruction mandibulaire par un lambeau libre de fibula anastomosé à un lambeau antébrachial pédiculé.	40
Figure 17 : dispositif expérimental de pompe permettant une perfusion de lambeau.....	41
Figure 18 : canules artérielle et veineuse de la CEC reliées au pédicule du lambeau de fibula	42
Figure 19 : algorithme de sélection d'une artère et d'une veine receveuse pour la reconstruction cervico-faciale par lambeau libre.	43
Figure 20 : anatomie de la paroi thoracique antérieure	45
Figure 21 : incision parasternale.	48
Figure 22: section d'un segment de côte au costotome	49
Figure 23 : technique de prélèvement des vaisseaux thoraciques internes.....	50
Figure 24 : artère thoracique interne droite transposée au cou par un tunnel sous-cutané.....	50
Figure 25 : schéma de la paroi thoracique antérieure.....	52
Figure 26 : rapports de l'artère linguale avec l'os hyoïde	57

Liste des abréviations

VADS	Voies aéro-digestives supérieures
FAMM	Facial Artery Musculo Mucosal
CEC	Circulation extra-corporelle
TRAM	Transverse Rectus Abdominis Myocutaneous Flap
DIEP	Deep Inferior Perforator Flap
IC	Intercostal

Cette thèse d'exercice est le fruit d'un travail approuvé par le jury de soutenance et réalisé dans le but d'obtenir le diplôme d'Etat de docteur en médecine. Ce document est mis à disposition de l'ensemble de la communauté universitaire élargie.

Il est soumis à la propriété intellectuelle de l'auteur. Ceci implique une obligation de citation et de référencement lors de l'utilisation de ce document.

D'autre part, toute contrefaçon, plagiat, reproduction illicite encourt toute poursuite pénale.

Code de la Propriété Intellectuelle. Articles L 122.4

Code de la Propriété Intellectuelle. Articles L 335.2-L 335.10

Introduction

Les pertes de substances de la face entraînent des séquelles lourdes sur le plan esthétique et fonctionnel. Elles sont le plus souvent liées à la chirurgie d'exérèse des cancers des voies aéro-digestives supérieures (VADS) mais peuvent aussi être liées à un traumatisme. C'est pourquoi la chirurgie est également devenue reconstructrice. Cette reconstruction s'effectue préférentiellement par lambeau libre, et le bénéfice est évident sur le plan esthétique, mais il est aussi prouvé sur le plan fonctionnel¹. En chirurgie maxillo-faciale, cette reconstruction s'effectue le plus souvent au niveau du tiers moyen ou du tiers inférieur de la face, régions atteintes par les cancers des VADS.

Les lambeaux libres avec anastomoses microchirurgicales sont fiables et la technique est pratiquée depuis plus de 50 ans^{2,3} avec peu d'échecs en cas de reconstruction primaire. Par contre la difficulté augmente en cas d'antécédent de chirurgie ou radiothérapie cervicale. Ces situations ne sont pas rares car les cancers des VADS ont un haut taux de récurrence, de deuxième cancer, et l'ostéonécrose mandibulaire secondaire à la radiothérapie reste malheureusement trop fréquente. Les patients dans ces situations ont donc besoin d'une nouvelle exérèse chirurgicale avec une reconstruction. Chez ces patients, la chirurgie est plus délicate, et les vaisseaux cervicaux receveurs habituellement utilisés pour anastomoser le lambeau libre peuvent être absents : c'est un état qu'on peut qualifier de « désert vasculaire ».

Après avoir rappelé les techniques existantes en reconstruction faciale, nous allons décrire les situations de désert vasculaire au niveau cervical. Nous évaluerons ensuite les différentes possibilités existantes pour pallier à ce problème de « cou sans vaisseau » pour anastomoser un lambeau libre. Enfin nous nous intéresserons plus particulièrement aux vaisseaux thoraciques internes comme potentiels vaisseaux receveurs d'un lambeau libre, et nous finirons en présentant l'étude anatomique que nous avons effectuée pour évaluer la possibilité d'anastomose directe entre l'artère thoracique interne et un lambeau de fibula.

I. Reconstruction maxillo-faciale et situations de désert vasculaire

1.1. Prise en charge des pertes de substances maxillo-faciales

L'arsenal thérapeutique est varié pour les pertes de substances massives de la face. Les objectifs de reconstruction sont guidés par la nécessité de rétablir les fonctions de survie élémentaires de la tête et du cou (mastication, déglutition, ventilation), ainsi que l'esthétique de l'architecture du visage. Les options thérapeutiques peuvent schématiquement être séparées en trois catégories : la cicatrisation dirigée, la reconstruction par lambeau pédiculé, et la reconstruction par lambeau libre.

1.1.1. La cicatrisation dirigée

La cicatrisation dirigée ou les techniques de dépressothérapie n'ont que peu de place pour les reconstructions des pertes de substance multi-tissulaires de la face après chirurgie carcinologique d'exérèse. La contre-indication de ces procédés de cicatrisation en cas de perte de substance importante s'explique par plusieurs raisons majeures : ils aboutissent à des résultats esthétiques médiocres avec rétractions cutanées et muqueuses, ils ne permettent pas de rétablir la fonction, en particulier la mastication après mandibulectomie interruptrice ou la compétence vélaire après exérèse du voile du palais. Ils pérennisent aussi les pharyngostomes, et rallongent le temps de cicatrisation, ce qui s'oppose aux exigences d'une radiothérapie postopératoire, idéalement dans les 4 semaines après la chirurgie et ne devant pas dépasser un délai de 7 semaines.⁴

1.1.2. Les lambeaux pédiculés

Les lambeaux pédiculés musculaires purs, en association avec des greffes de peau et musculo-cutanés (grand pectoral^{5,6}, grand dorsal⁷) étaient très utilisés avant l'avènement des lambeaux libres. Ils permettent de combler les pertes de substance de la face de grande taille et sont très fiables, ce qui en fait un outil de choix pour les chirurgiens de la tête et du cou. Toutefois plusieurs problèmes importants se posent quand on les utilise. Le résultat esthétique est discutable, tant au niveau de la zone receveuse que de la zone donneuse. Le résultat fonctionnel est également incertain. En particulier lorsqu'un geste d'interruption mandibulaire ou maxillaire a été réalisé, il est nécessaire de recourir en plus à des techniques de reconstruction

osseuse (greffe, plaque d'ostéosynthèse) qui sont peu satisfaisantes en contexte de cancer et de radiothérapie. Néanmoins les lambeaux pédiculés restent bien présents dans l'arsenal thérapeutique des pertes de substance de la face mais sont maintenant réservés aux cas d'absence d'alternative thérapeutique (mauvais état général du patient et comorbidités, échecs de plusieurs reconstructions antérieures...). Nous parlons bien ici des pertes de substances de la face volumineuses. En effet, certains lambeaux pédiculés restent très utilisés en première intention si la perte de substance est de taille modérée : lambeau de fascia temporal superficiel, lambeau sous-mental, lambeau de FAMM (Facial Artery Musculo Mucosal)⁸.

1.1.3. Les lambeaux libres

La reconstruction faciale par lambeau libre est donc actuellement la référence⁹. Elle a débuté dans les années 80 avec le développement de la microchirurgie et elle a permis d'aboutir à des reconstructions de bien meilleure qualité. Le volume de tissu apporté au niveau de la perte de substance peut être considérable, et le type de tissu varié (cutané, musculaire, osseux), selon le lambeau qui est utilisé. Des pertes de substances qui étaient autrefois trop importantes pour être reconstruites peuvent maintenant l'être, sans problème de cicatrisation¹⁰⁻¹². Parallèlement à cela, le chirurgien peut donc être plus agressif dans sa chirurgie d'exérèse tumorale et obtenir un meilleur contrôle local. Après plusieurs décennies de pratique, les techniques microchirurgicales sont bien au point et le taux de succès est élevé : 91 à 99% selon les études^{10,13}.

Selon la perte de substance faciale à reconstruire, le chirurgien a le choix entre plusieurs lambeaux¹⁴ qui ont chacun leurs avantages et leurs inconvénients.

1.1.3.1 Principaux lambeaux libres osseux

Quand la perte de substance comprend du tissu osseux, la reconstruction peut se faire par un lambeau de :

- Fibula : c'est la meilleure option pour reconstruire la mandibule^{15,16}. La quantité d'os disponible est assez importante pour reconstruire de gros défauts et faire plusieurs ostéotomies permettant de modeler l'os¹⁷. De plus, la densité et l'épaisseur de l'os permettent de réaliser la pose d'implants dentaires pour rétablir la fonction masticatoire¹. Au niveau du site donneur, les séquelles fonctionnelles sont faibles avec moins de 10% de douleur chronique et de troubles locomoteurs¹⁸. Néanmoins, la palette cutanée est fine et ne suffit pas toujours à combler les pertes de substance

des parties molles très volumineuses, dans ce cas on peut ajouter une palette musculaire de muscle soléaire¹³, réalisant ainsi un lambeau de fibula avec double palette, ou le combiner avec un autre lambeau libre. De plus, il n'est pas réalisable chez les patients atteints d'artériopathie périphérique.

- Scapula : deux zones de la scapula peuvent être prélevées : l'angle inférieur et le bord latéral. Pour la reconstruction mandibulaire, ce lambeau n'est généralement pas utilisé en première intention car la quantité d'os disponible est limitée, et son épaisseur pas assez importante pour réaliser une réhabilitation implantaire. Par contre c'est un lambeau de choix pour la reconstruction de l'étage moyen de la face¹⁹. C'est un lambeau composite qui peut se prélever avec plusieurs palettes cutanées, et qui peut être prélevé avec un lambeau libre de grand dorsal si le défaut à reconstruire est très important²⁰.
- Crête iliaque : ce lambeau apporte une quantité d'os suffisamment large pour y poser des implants dentaires, sa courbure reproduit bien l'angle mandibulaire et une grande palette cutanée peut être prélevée²¹. Malheureusement son pédicule est court (5-7cm) et il est difficile à conformer en cas de reconstruction de la partie antérieure de la mandibule. Il existe aussi des risques de hernie au niveau du site donneur.

1.1.3.2. Principaux lambeaux libres septo-cutanés, musculo-cutanés ou perforants

- Lambeau antéro-latéral de cuisse : c'est un des lambeaux les plus utilisés²². Il peut être prélevé avec une palette cutanée pure (que l'on peut amincir), ou une palette musculo-cutanée incluant le muscle vaste externe, ou en tant que lambeau chimérique avec une palette cutanée et une palette musculaire distinctes²³. Une partie du fascia lata peut également être prélevée, utile pour reconstruire la dure-mère par exemple²⁴. Enfin il y a peu de morbidité au niveau du site donneur²⁵.
- Lambeau antébrachial : il est également très utilisé en reconstruction faciale⁹ car il permet d'obtenir une palette cutanée très fine que l'on peut plier, avec un long pédicule, et il est reconnu pour sa fiabilité. Ses inconvénients sont la taille limitée de tissu mou qu'il peut apporter et la morbidité du site donneur (nécessité de greffe

de peau, risque d'exposition tendineuse)²⁶. Néanmoins si la dissection du lambeau est bien effectuée en sus-fascial, ce risque d'exposition tendineuse est minime²⁷.

1.1.3.3. Complications communes aux lambeaux libres

Les techniques microchirurgicales sont actuellement bien au point, néanmoins le risque d'échec par complication circulatoire au niveau des anastomoses microchirurgicales doit toujours être gardé à l'esprit. Dans la littérature on voit que 5 à 25% des lambeaux libres nécessitent d'être réexplorés chirurgicalement pour cette raison²⁸. La complication la plus fréquente est la thrombose veineuse liée à un défaut de qualité de l'anastomose ou à un bas débit chez le patient. S'ensuivent également des problèmes mécaniques : compression, pédicule sous tension. Pour prévenir ces complications, il est nécessaire de bien choisir ses vaisseaux receveurs et son lambeau, et il faut que le patient soit pris en charge par une équipe médicale (chirurgiens, réanimateurs) et paramédicale entraînée, capable de détecter les troubles circulatoires microchirurgicaux le plus tôt possible car cela conditionne la réussite de sauvetage du lambeau.

1.2 Vaisseaux receveurs pour les lambeaux libres dans le cadre de la reconstruction maxillo-faciale

Le choix des vaisseaux receveurs d'un lambeau libre dans le cadre de la reconstruction maxillo-faciale doit être réfléchi : artère et veine d'un calibre convenable, correspondant au calibre des vaisseaux du pédicule du lambeau ; et proximité suffisante avec le lambeau pour des anastomoses sans tension. La région cervicale est donc appropriée pour cela car elle dispose d'un réseau vasculaire très développé et est suffisamment proche de la face pour être atteinte par le pédicule vasculaire des différents lambeaux libres classiquement utilisés.

1.2.1 Vascularisation cervico-faciale : rappels anatomiques

La vascularisation artérielle cervicale est principalement représentée par l'artère carotide externe et ses branches (*Figure 1*). Elle donne six branches avant de donner ses deux branches terminales : l'artère maxillaire interne et l'artère temporale superficielle. Parmi ces six branches on a trois branches antérieures (l'artère thyroïdienne supérieure, l'artère linguale et l'artère faciale), une branche médiale (l'artère pharyngienne ascendante) et deux branches postérieures (l'artère occipitale et l'artère auriculaire postérieure).

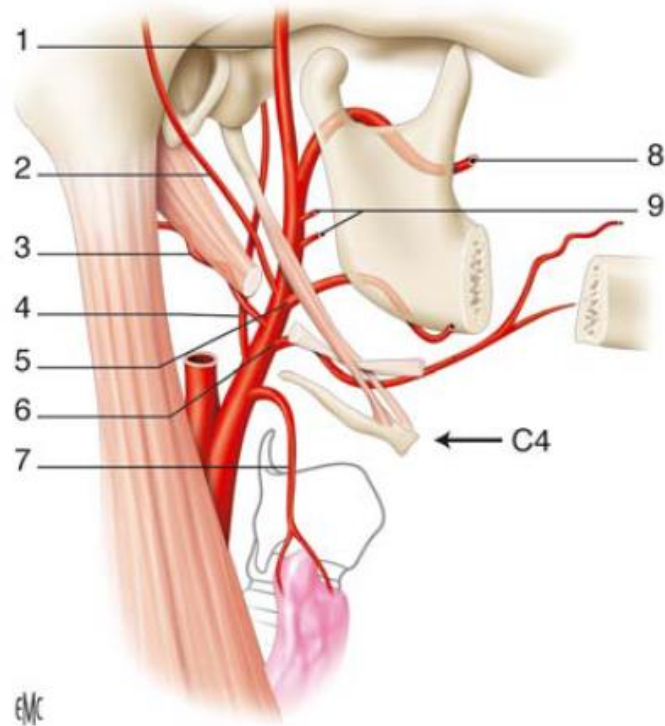


Figure 1: artère carotide externe et ses branches : artère temporale superficielle, 2 : artère auriculaire postérieure, 3 : artère occipitale, 4 : artère pharyngienne ascendante, 5 : artère faciale, 6 : artère linguale, 7 : artère thyroïdienne supérieure. D'après l'EMC²⁹

Le drainage veineux se fait par deux systèmes : un système superficiel sous-cutané et un système profond (*Figure 2*). Le système sous-cutané est représenté par les veines jugulaires externes et antérieures. Le système veineux profond est représenté par les veines jugulaires internes et des veines ostéo-articulaires qui sont plutôt dans la région nucale que cervicale. La veine jugulaire interne chemine parallèlement à l'artère carotide commune jusqu'en C4. Elle reçoit comme afférence le tronc thyro-linguo-facial au niveau de la grande corne de l'os hyoïde. Il est constitué des veines satellites des branches de la carotide externe : veine faciale, linguale et thyroïdienne supérieure. Ces veines peuvent aussi se terminer séparément dans la veine jugulaire interne.

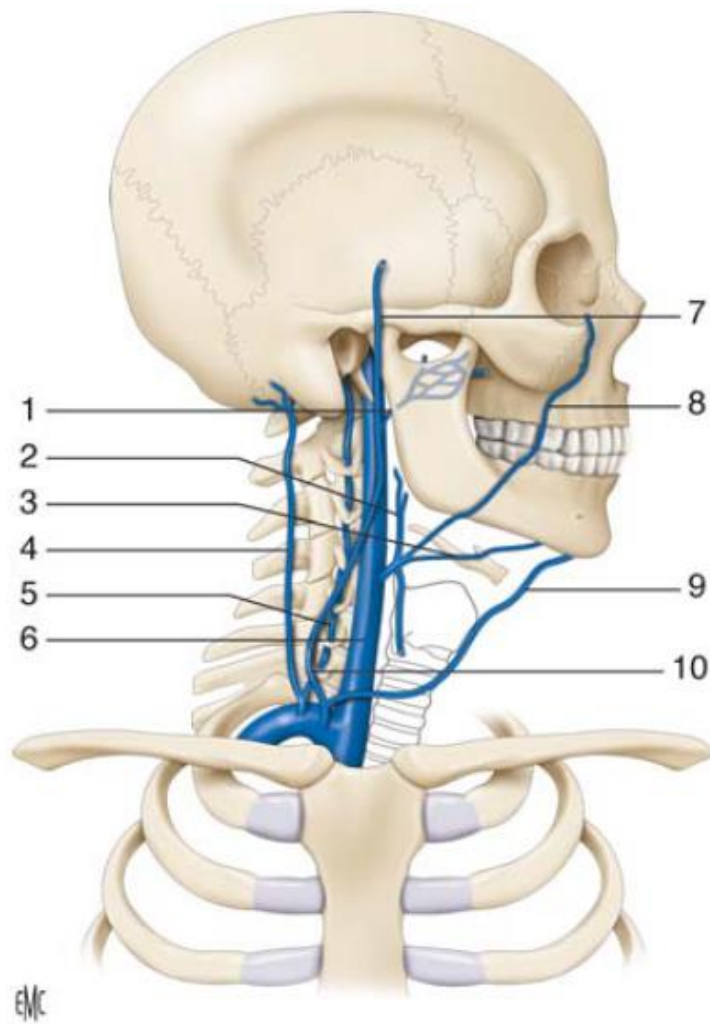


Figure 2 : drainage veineux de la tête et du cou. 1 à 6 : axe profond. 1 : veine maxillaire, 2 : veine pharyngienne, 3 : veine linguale, 4 : veine jugulaire postérieure, 5 : veine vertébrale, 6 : veine jugulaire interne. 7 à 10 : axe superficiel. 7 : veine temporale superficielle, 8 : veine faciale, 9 : veine jugulaire antérieure, 10 : veine jugulaire externe. D'après l'EMC³⁰

1.2.2 Choix des vaisseaux receveurs

La survie d'un lambeau libre est liée au débit sanguin qui lui parvient : plus le débit est élevé, plus la survie du lambeau est assurée³¹. Cela passe par une optimisation des paramètres hémodynamiques du patient par le réanimateur, mais le débit sanguin est aussi lié au diamètre de l'artère receveuse. Selon la loi de Poiseuille, une augmentation du diamètre d'un vaisseau entraîne une augmentation exponentielle du débit sanguin qui le traverse. Il faut bien sûr garder à l'esprit qu'il y a une nécessité de congruence entre les vaisseaux du lambeau et les vaisseaux receveurs si on veut effectuer une anastomose termino-terminale³¹.

Selon une étude anatomique, les branches antérieures de la carotide externe, qui sont le plus fréquemment utilisées pour les anastomoses artérielles microchirurgicales en reconstruction maxillo-faciale en première intention, ont le diamètre moyen suivant : artère thyroïdienne supérieure = 1mm, artère linguale = 1,7mm, artère faciale = 2mm³². L'artère temporale superficielle a un diamètre moyen de 0,9 mm. On pourrait donc en déduire qu'il faudrait utiliser l'artère faciale en première intention. D'autres facteurs entrent néanmoins en jeu : facilité de dissection, proximité de la région à reconstruire, fiabilité connue sur de nombreux cas... De façon générale, les vaisseaux homolatéraux à la perte de substance à reconstruire sont toujours privilégiés car plus proches en distance.

Dans la littérature, on retrouve plusieurs arbres décisionnels assez similaires pour les artères receveuses selon la localisation de la perte de substance à reconstruire^{33,34} (Figure 3). On utilisera donc plutôt les vaisseaux temporaux superficiels pour anastomoser les lambeaux reconstruisant le tiers supérieur de la face. En cas de reconstruction du tiers moyen de la face il s'agira plutôt des vaisseaux faciaux. Et en cas de perte de substance du tiers inférieur on choisira les vaisseaux cervicaux homolatéraux (faciaux ou thyroïdiens supérieurs).

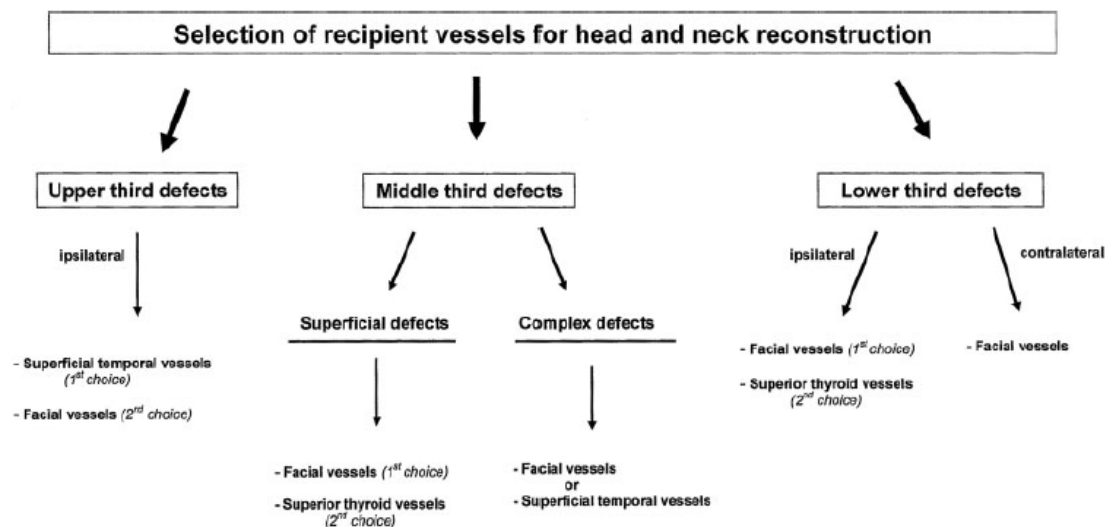


Figure 3 : arbre décisionnel pour la sélection des vaisseaux receveurs dans le cadre des reconstructions de la tête et du cou par lambeau libre, d'après Yazar et al, 2007³³.

Sur le plan veineux, une étude a montré que les anastomoses avec des veines afférentes à la veine jugulaire interne sont plus fiables que celles faites avec la veine jugulaire externe, qui a un débit plus faible et un calibre souvent plus petit³⁵. Par ailleurs, plusieurs études retrouvent un risque de thrombose du lambeau en post-opératoire augmenté en cas de réalisation d'un

pontage veineux (odd ratio de 2.9 selon Khouri³⁶, perte de 6.4% des lambeaux avec pontage veineux contre 1.1% sans pontage veineux selon Marieceovich³⁷), il faut donc l'éviter si possible.

Enfin il faut garder à l'esprit que le patient pourra peut-être avoir besoin d'une autre reconstruction un jour. Il faut donc essayer de conserver le maximum de vaisseaux dans le cou lors des différentes chirurgies.

1.3 Situations de désert vasculaire

1.3.1 Situations à risque de désert vasculaire

Outre les comorbidités et l'état général du patient, certains facteurs locaux peuvent néanmoins diminuer les taux de succès des reconstructions maxillo-faciales par lambeau libre, en raison d'une difficulté à trouver des vaisseaux appropriés pour anastomoser le lambeau. On peut alors se retrouver dans une situation de désert vasculaire. Ces facteurs locaux sont : un antécédent de radiothérapie, de chirurgie cervicale, ou les échecs d'une ou plusieurs reconstructions antérieures. Ce contexte à risque n'est pas rare en raison de la récurrence fréquente des cancers de la tête et du cou (nouvelle localisation ou récurrence)³⁸, de la fréquence des orostomes en post-opératoire, et de l'ostéoradionécrose mandibulaire, effet indésirable de la radiothérapie : ces situations nécessitent souvent une reconstruction par lambeau libre.

En cas d'antécédent de chirurgie cervicale avec dissection des vaisseaux du même côté que le lambeau (évidemment ganglionnaire cervical le plus souvent), on peut suspecter que les vaisseaux receveurs habituels aient été endommagés voire réséqués. Le compte-rendu opératoire de la première chirurgie doit être étudié avec attention. Une étude effectuée chez des patients ayant bénéficié d'une reconstruction par lambeau libre après un évidement ganglionnaire cervical conclut que si le curage cervical a été fonctionnel on retrouve des vaisseaux receveurs homolatéraux appropriés pour le lambeau dans 50% des cas. En cas de curage ganglionnaire radical, aucun vaisseau receveur homolatéral n'était retrouvé, que ce soit sur le plan veineux (système veineux jugulaire interne ou externe, toujours réséqué lors du curage radical) ou artériel (système artériel carotidien externe)³⁹.

Les antécédents de radiothérapie cervicale endommagent aussi les vaisseaux et rendent la dissection cervicale difficile en raison de la fibrose post-radique⁴⁰. Les défauts de microvascularisation entraînent également des difficultés de cicatrisation donc un risque infectieux et d'orostome accru pouvant aboutir à une thrombose des anastomoses.

Les patients nécessitant un deuxième lambeau libre après une première reconstruction cervico-faciale sont également nombreux. Les différentes séries retrouvées dans la littérature décrivent de bons résultats : 94% de succès pour Varvares sur une série de 32 patients⁴¹, 100% pour Alam sur une série de 33 patients⁴², mais les auteurs précisent que dans de nombreux cas les vaisseaux receveurs habituels n'étaient pas utilisables et qu'ils ont dû avoir recours à des alternatives (vaisseaux controlatéraux, greffe veineuse, autres...). Nous verrons ces alternatives dans la partie II de cette thèse.

1.3.2 Intérêt d'une imagerie vasculaire en pré-opératoire

Plusieurs techniques d'imagerie existent pour explorer les vaisseaux du cou : on peut citer principalement l'angioscanner, l'angiographie ou encore l'échographie doppler. Plusieurs études montrent que l'angioscanner spiralé cervical a une performance diagnostique équivalente à l'angiographie dans l'évaluation des vaisseaux cervicaux avant microchirurgie, et il est moins invasif^{43,44}. Il permet également de faire des reconstructions 3D des vaisseaux (Figure 4). L'échographie doppler est une alternative peu coûteuse et fiable pour évaluer les sténoses carotidiennes⁴⁵ mais c'est un examen opérateur-dépendant et il ne permet pas de visualiser les branches de la carotide externe. Nous retenons donc l'angioscanner cervical comme examen de choix.

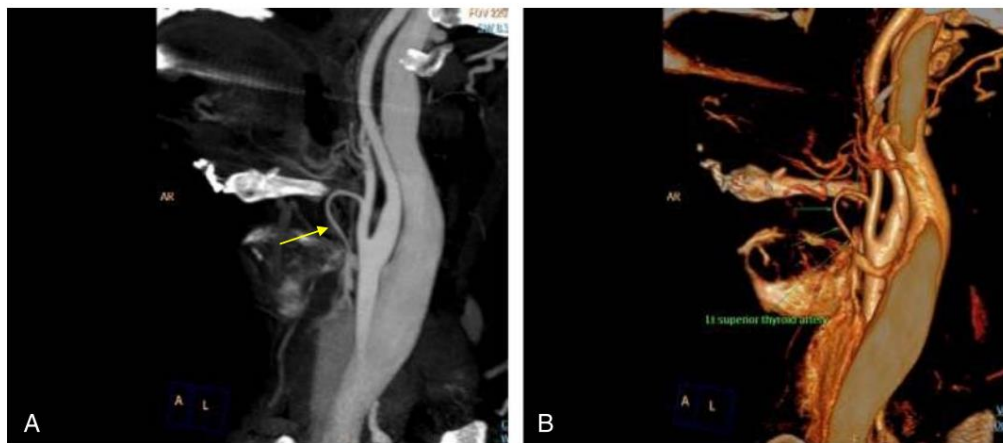

Figure 4 : Angioscanner de la carotide externe et sa bifurcation. (A) La flèche jaune représente l'artère thyroïdienne supérieure, (B) reconstruction 3D. D'après Chen et al, 2016⁴⁶.

Cet examen est recommandé par la Société Française d'ORL en cas de difficulté attendue lors d'une reconstruction par lambeau libre, pour vérifier les vaisseaux cervicaux (accord professionnel, 2012)⁴⁷. Les patients à risque de difficultés attendues sont ceux dans les

situations décrites dans le paragraphe précédent, et ils ont en général tous besoin d'effectuer un scanner cervical avec injection (temps parenchymateux) en pré-opératoire dans le cadre du bilan d'extension carcinologique, ou du bilan de l'ostéoradionécrose. Il faut donc demander au radiologue d'effectuer également un temps artériel pour pouvoir évaluer les vaisseaux en pré-opératoire. On peut ainsi adapter le geste chirurgical en fonction des potentiels vaisseaux receveurs visualisés, et prévoir la longueur de pédicule nécessaire à prélever sur le lambeau.

Une étude comparant les anomalies vasculaires retrouvées sur un angioscanner pré-opératoire et celles retrouvées en peropératoire retrouve une concordance des anomalies de 97% (sur 48 patients)⁴⁸. Certaines équipes décident même de renoncer à la reconstruction par lambeau libre quand ils ne visualisent aucun vaisseau cervical en imagerie⁴⁶, ce qui peut toutefois se discuter car des solutions alternatives existent comme nous le verrons dans la partie II.

1.3.3 Quel lambeau choisir en cas de désert vasculaire ?

Le choix du lambeau dépend bien sûr principalement de la perte de substance à reconstruire, comme chez les patients nécessitant une reconstruction primaire. Néanmoins il faut éviter les situations à risque et on préférera un lambeau très fiable, plutôt volumineux pour éviter les orostomes en post-opératoire. Le résultat esthétique est peut-être aussi un peu moins important chez ces patients. Dans une revue de la littérature sur la reconstruction microchirurgicale en cas de désert vasculaire⁴⁹, on voit que le lambeau le plus utilisé est le lambeau antérolatéral de cuisse (25,8%, sur 329 lambeaux libres) malgré son pédicule court car il permet d'apporter beaucoup de tissus. Puis nous avons le lambeau antébrachial (23,7%) qui a un long pédicule et est très fiable. Les autres lambeaux représentaient chacun moins de 10% de l'effectif total. Cette distribution ne reflète pas vraiment ce que nous avons l'habitude de voir dans les services de chirurgie maxillo-faciale, où nous avons beaucoup de reconstruction osseuse à effectuer pour ostéoradionécrose, et où le lambeau de choix est le lambeau de fibula⁵⁰. Les lambeaux périostés (lambeau de périoste huméral, condyle interne fémoral, radius antébrachial) ne sont pas cités non plus mais sont en développement dans certains services pour tenter de revasculariser l'os nécrotique et de relancer l'ostéogenèse⁵¹.

II. Solutions décrites pour la reconstruction cervico-faciale dans les situations de désert vasculaire

La difficulté à trouver des vaisseaux receveurs pour un lambeau libre n'est pas une situation si rare, et la pauvreté en vaisseau du cou peut avoir plusieurs niveaux de sévérité. Il a donc fallu trouver des solutions pour pouvoir malgré tout effectuer de reconstructions par lambeau libre chez ces patients. Certaines solutions que nous allons décrire sont assez invasives. Il faut bien peser la balance entre le bénéfice attendu de la reconstruction et le risque opératoire ainsi que les séquelles de la chirurgie selon la solution de reconstruction choisie. Nous ne discuterons pas ici des indications de reconstruction mais seulement des solutions que l'on peut proposer.

2.1 Vaisseaux receveurs alternatifs

Outre les vaisseaux cervicaux controlatéraux à la reconstruction, plusieurs vaisseaux alternatifs peuvent s'envisager (*Figure 5*). Pour sélectionner ces vaisseaux, on doit essayer dans la mesure du possible de respecter ces trois principes :

- Les vaisseaux doivent être dans une zone non irradiée.
- Ils doivent avoir un aspect macroscopique de qualité, avec une longueur et un calibre suffisant.
- La dissection de ces vaisseaux ne doit pas endommager le cou plus que ce qu'il ne l'est déjà.

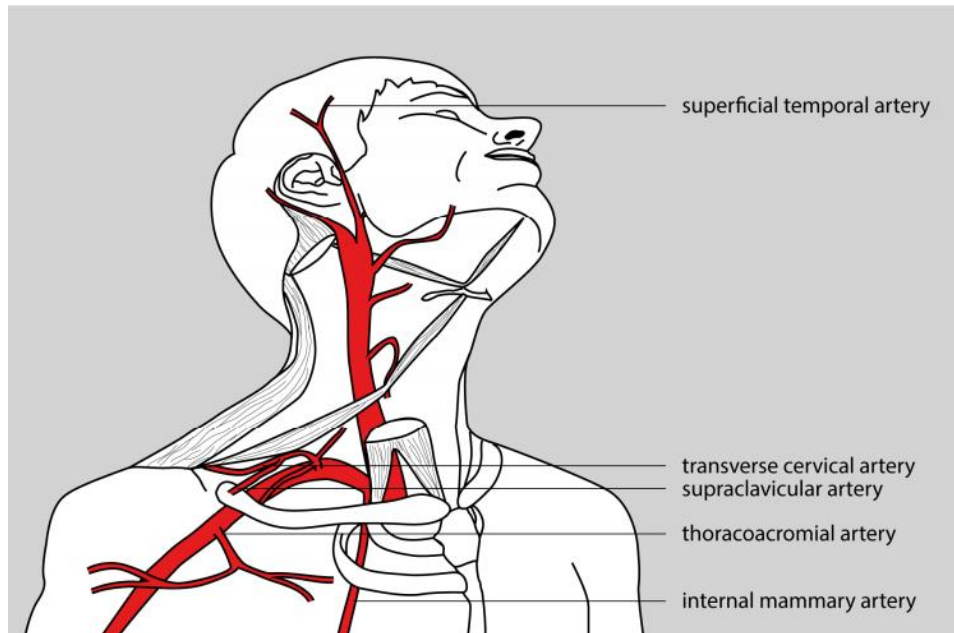


Figure 5: artères alternatives potentielles pour réaliser une anastomose microchirurgicale en reconstruction cervico-faciale, d'après Frohwitter et al, 2018⁴⁹.

Nous allons donc décrire ces vaisseaux alternatifs. Nous détaillerons les vaisseaux thoraciques internes dans la partie III.

2.1.1 Vaisseaux controlatéraux

Les vaisseaux cervicaux controlatéraux sont une alternative plus ou moins utilisés selon les séries : 61% des patients avec antécédent de chirurgie cervicale pour Head et al³⁹, 4% pour Hanasono et al⁵². Certaines conditions sont plus favorables : quand le lambeau choisi a un pédicule suffisamment long, ou que la perte de substance à reconstruire est assez médiane et concerne le cou ou le tiers inférieur du visage. Il faut bien sûr que ces vaisseaux soient présents et de bonne qualité. On choisira les mêmes vaisseaux que les vaisseaux homolatéraux habituels : branches artérielles de la carotide externe (artère faciale, thyroïdienne supérieure, linguale) et veines du système jugulaire interne. Avec les progrès de la radiothérapie, on peut considérer que les vaisseaux cervicaux controlatéraux sont dans une zone indemne d'irradiation.

Le pédicule du lambeau n'est pas toujours assez long pour atteindre ces vaisseaux et on doit parfois avoir recours à un pontage veineux, situation également plus à risque comme nous le verrons dans le paragraphe 2.2.3. On peut citer l'étude anatomique de Kasai en 2017⁵³, qui a

effectué une reconstruction hémi-mandibulaire par lambeau de fibula chez 20 sujets anatomiques et qui a évalué si les anastomoses microchirurgicales étaient faisables sur les vaisseaux cervicaux controlatéraux (*Figure 6*) : elles étaient toujours réalisables pour l'artère thyroïdienne supérieure et la veine jugulaire externe, mais par contre la veine fibulaire ne pouvait atteindre la veine jugulaire interne controlatérale que dans 64,2% des cas. Le pédicule fibulaire était placé en avant de la perte de substance (région symphysaire).

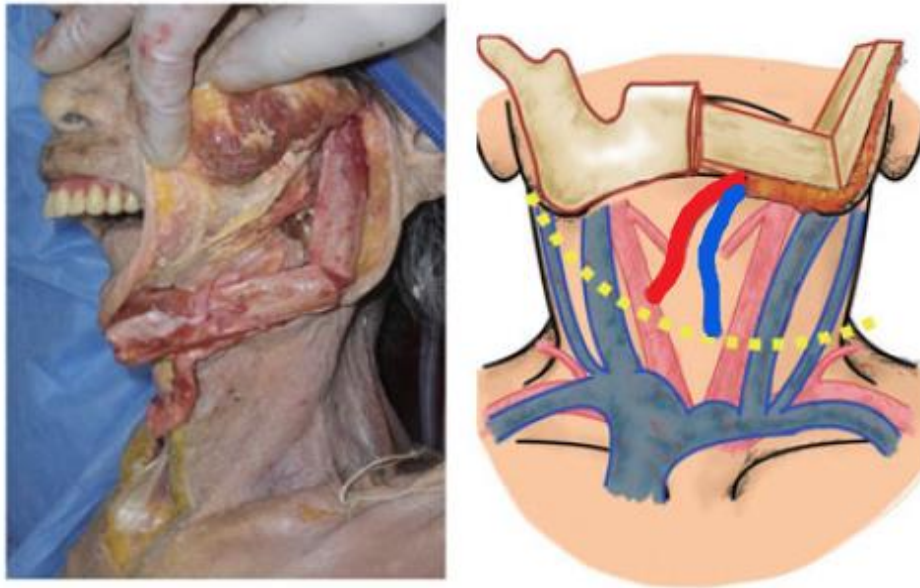


Figure 6 : anastomoses des vaisseaux fibulaires aux vaisseaux cervicaux contro-latéraux. A gauche, fibula conformée pour reconstruire la perte de substance mandibulaire. A droite, arc de rotation des vaisseaux fibulaires (en pointillés), d'après Kasai et al, 2017⁵³

2.1.2 Vaisseaux temporaux superficiels

Les vaisseaux temporaux superficiels sont localisés dans la région pré-auriculaire puis remontent vers la région temporale dans le cuir chevelu. Leur avantage est qu'ils sont localisés dans une zone indemne de radiothérapie dans la plupart des cas. Leur calibre est compatible avec une anastomose microchirurgicale : 1,8 à 2,7mm pour l'artère et 2,1 à 3,3mm pour la veine⁵⁴.

La voie d'abord nécessite une incision prétragienne homolatérale à la perte de substance, incision discrète, et la dissection est effectuée en faisant attention à ne pas léser la branche frontale du nerf facial (normalement plus antérieure). Les vaisseaux sont assez superficiels et ne peuvent pas être disséqués trop distalement car le calibre devient trop petit. En proximal ils s'enfoncent en profondeur au niveau du tragus. Au niveau de l'articulation temporo-

mandibulaire, l'artère temporale superficielle donne une branche zygomatiko-orbitaire qu'il faut lier. La veine temporale superficielle peut être un peu difficile à disséquer car sa paroi est très fine.

En cas de reconstruction de perte de substance du scalp ou du tiers supérieur de la face, les vaisseaux temporaux superficiels sont localisés dans le site opératoire (incision coronale). Pour reconstruire le tiers moyen ou le tiers inférieur de la face il faut en général faire passer le pédicule du lambeau en sous-cutané au niveau de la joue de façon à ce qu'il atteigne les vaisseaux temporaux superficiels en prétragien (*Figure 7*). Dans ce cas il faut faire attention à ne pas faire de twist ou plicature sur les vaisseaux temporaux superficiels qu'on redirige alors vers le bas. En terme de distance à parcourir pour le pédicule du lambeau, les reconstructions du tiers moyen de la face sont les plus favorables car à proximité immédiate des vaisseaux temporaux superficiels.

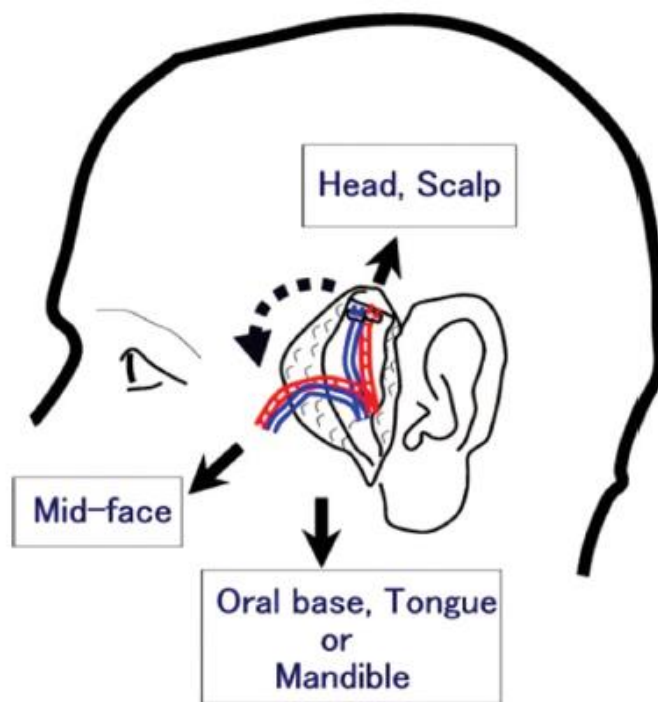


Figure 7 : utilisation des vaisseaux temporaux superficiels comme site receveur en reconstruction maxillo-faciale, d'après Shimizu et al, 2009⁵⁵.

Shimizu et al ont une réussite de 100% pour les anastomoses artérielle et veineuse avec les vaisseaux temporaux superficiels (15 anastomoses)⁵⁵, mais certains articles concluent qu'il vaut peut-être mieux choisir une autre alternative pour l'anastomose veineuse en raison de la fragilité de la veine temporale superficielle⁴⁹.

2.1.3 Vaisseaux cervicaux transverses

Les vaisseaux cervicaux transverses sont une alternative souvent décrite pour la reconstruction microchirurgicale dans les déserts vasculaires. Ils sont localisés dans la partie basse du cou et sont sujets à des variations anatomiques. L'artère cervicale transverse naît du tronc thyro-cervical dans 77,5% des cas, ou provient directement de l'artère sous-clavière (20,8% des cas)⁵⁶. Sa visualisation sur un angioscanner pré-opératoire n'est pas toujours concluante. Quant à la veine, sa localisation est plus aléatoire, et elle est parfois absente. Le diamètre moyen de l'artère cervicale transverse est de 2,65 mm et celui de la veine est de 2,90mm (étude anatomique sur 72 vaisseaux cervicaux transverses⁵⁷). Ces vaisseaux sont souvent situés dans une zone ayant reçu de la radiothérapie. Néanmoins, Urken considère que l'artère cervicale transverse est la « meilleure artère receveuse » pour la reconstruction maxillo-faciale car une fois anastomosée, son axe est situé dans le prolongement du pédicule du lambeau de reconstruction, sans risque de torsion⁵⁸

Lors de l'intervention, on peut essayer de repérer les vaisseaux cervicaux transverses avec un Doppler de poche. Si la reprise de l'incision cervicale ne permet pas d'atteindre la région sus-claviculaire, ce qui est en général le cas si le patient n'a eu qu'un évidement cervical des zones I à III, Xu⁵⁹ propose de faire une incision horizontale 2cm au-dessus de la clavicule en regard du muscle sterno-cléido mastoïdien et de la veine jugulaire externe⁵⁹ (Figure 8).

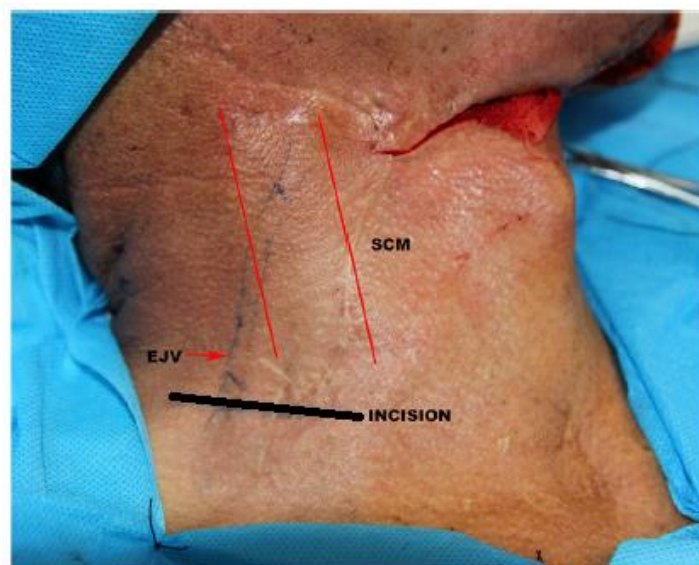


Figure 8 : incision cervicale pour explorer les vaisseaux cervicaux transverses. EJV : veine jugulaire externe, SCM : sterno-cléido-mastoïdien. D'après Xu et al, 2015

Les vaisseaux cervicaux transverses sont localisés dans le tissu graisseux situé latéralement au sterno-cléido-mastoïdien. On peut les disséquer sur 2 ou 3 cm puis leur diamètre diminue rapidement quand on s'éloigne latéralement du muscle sterno-cléido-mastoïdien. Lors de la dissection il faut garder à l'esprit qu'il y a des risques de lésion du canal thoracique à gauche. Tout suintement liquidien suspect doit être ligaturé. Il ne faut pas non plus descendre trop bas sous la clavicule pour ne pas léser les vaisseaux sous-claviers et l'apex pulmonaire. Xu et al estiment que le temps de dissection de ces vaisseaux est rapide (en moyenne 18,3 minutes pour 8 patients), ce qui est un autre avantage de ces vaisseaux. Si on a effectué une incision sus-claviculaire, le pédicule du lambeau de reconstruction facial doit être tunnelisé et passé en sous-cutané dans le cou.

Au vu de la localisation assez basse dans le cou des vaisseaux cervicaux transverses, seuls les lambeaux ayant un long pédicule permettent une anastomose sans greffe veineuse pour reconstruire la face : lambeau antérolatéral de cuisse, antébrachial. Et la perte de substance doit être localisée dans le tiers inférieur de la face. Xu et al décrivent tout de même un cas de reconstruction palatine par un lambeau libre antérolatéral de cuisse, avec anastomoses directes sur les vaisseaux cervicaux transverses. La distance moyenne entre les vaisseaux cervicaux transverses et l'angle mandibulaire est de 10 cm⁶⁰ donc les anastomoses avec un lambeau libre de fibula peuvent être problématiques si la quantité d'os requise est longue, donc le pédicule court.

L'artère supraclaviculaire est une branche descendante de l'artère cervicale transverse et peut parfois être utilisée si une grande longueur artérielle est requise⁴⁹.

2.1.4 Vaisseaux thoraco-acromiaux

L'artère thoraco-acromiale est une branche de l'artère axillaire. Elle donne elle-même quatre branches : pectorale, deltoïde, acromiale et claviculaire. L'artère thoraco-acromiale a un diamètre de 3,1 mm à son origine⁶¹ et sa branche pectorale, qui est la plus large, peut être utilisée pour réaliser une anastomose microchirurgicale⁶². C'est cette branche pectorale qui vascularise le lambeau pédiculé de grand pectoral dont nous avons parlé dans la partie 1.1.2. Elle naît en arrière du muscle petit pectoral et pénètre dans le fascia clavipectoral latéralement au milieu de la clavicule et chemine ensuite le long de la face postérieure du muscle grand pectoral. Son calibre diminue rapidement et elle atteint un diamètre inférieur à 1mm au niveau du bord supérieur de la troisième côte⁶¹. Le système veineux accompagne le système artériel mais comporte plus de variations anatomiques. La branche artérielle pectorale est en général

accompagnée par ses veines comittantes, qui fusionnent en une seule veine au niveau de la clavicule. Cette veine se draine ensuite dans la veine axillaire ou sous-clavière à 1-2 cm latéralement au tronc artériel thoraco-acromial⁶¹. Certains auteurs préfèrent ne pas prélever la veine en raison de son calibre variable et utilisent alors la veine céphalique qui est plus longue comme nous le verrons dans la partie 2.1.6.

Les vaisseaux thoraco-acromiaux ont été décrits comme vaisseaux receveurs dans la reconstruction microchirurgicale de la tête et du cou pour la première fois en 2002⁶³. Pour les disséquer, on effectue une incision verticale médioclaviculaire qui prolonge l'incision cervicale, ou qui en est distincte. Puis on dicise le muscle grand pectoral sous la clavicule pour repérer les vaisseaux thoraco-acromiaux qui sont en profondeur. On suit ensuite la branche pectorale qu'on clampé au niveau où le calibre est suffisant pour réaliser nos anastomoses. Les vaisseaux sont ensuite remontés dans le cou en tournant au-dessus de la clavicule. Si on préfère prélever uniquement l'artère thoraco-acromiale, avec la veine céphalique, on prolongera l'incision cutanée au niveau du sillon delto-pectoral. Un antécédent de chirurgie avec reconstruction par lambeau pédiculé de grand pectoral n'est pas une contre-indication au prélèvement de la branche pectorale si on est suffisamment à distance du lambeau pédiculé⁶⁴. La voie d'abord est la même, et la dissection des vaisseaux thoraco-acromiaux est même plus facile que chez les patients n'ayant pas eu de prélèvement de lambeau pédiculé de grand pectoral car ils cheminent alors en superficie du muscle grand pectoral qui a subi une rotation autour de la clavicule (*Figure 9*). Un repérage par doppler en pré-opératoire est possible.

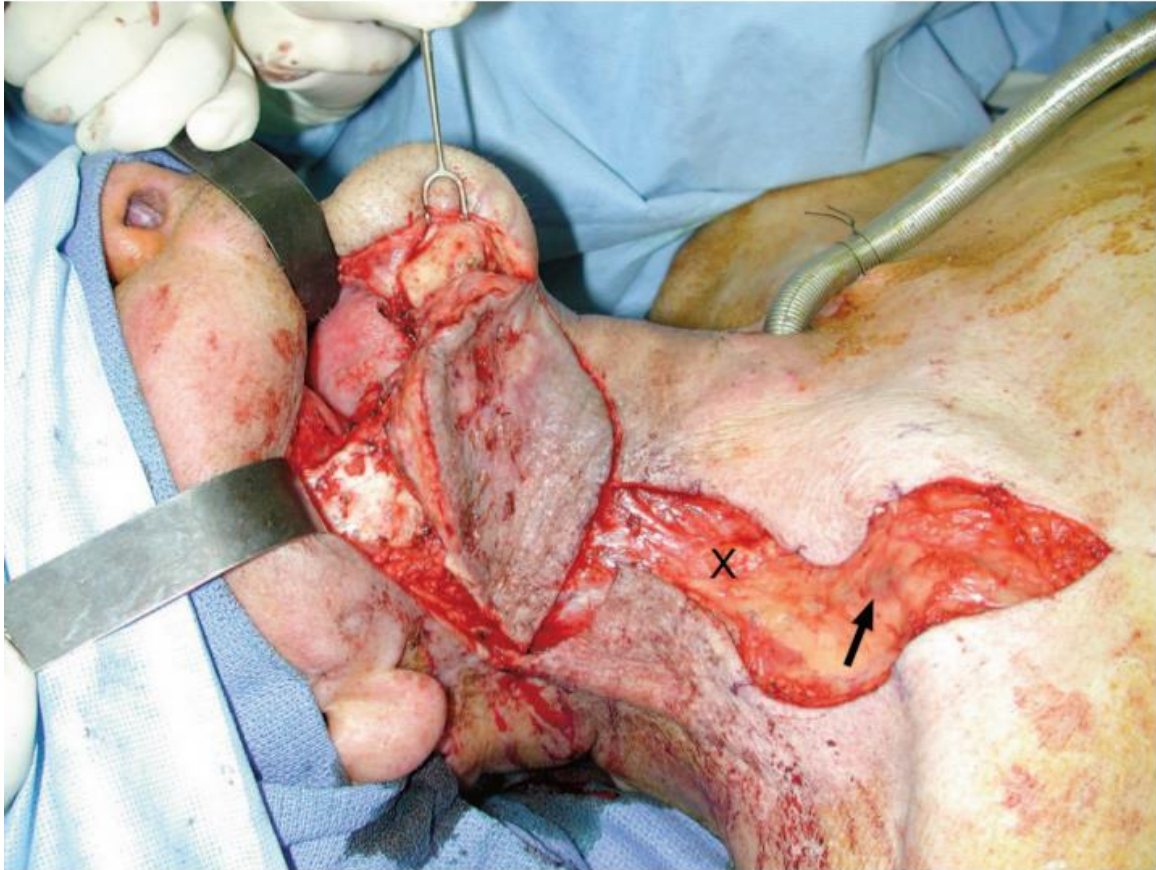

Figure 9 : reconstruction d'une perte de substance mandibulaire chez un patient multi-opéré, avec dissection des vaisseaux thoraco-acromiaux chez un patient ayant déjà eu un lambeau pédiculé de grand pectoral. X représente le muscle grand pectoral transféré au cou et la flèche montre les vaisseaux pectoraux entourés de tissu graisseux périvasculaire, d'après Aycock et al, 2008⁶⁴.

L'avantage des vaisseaux thoraco-acromiaux est qu'ils peuvent être utilisés après radiothérapie, car hors champ des rayons. Le principal inconvénient est la distance par rapport à la face : il faut souvent avoir recours à une greffe veineuse pour effectuer l'anastomose avec l'artère du lambeau libre⁶⁵. En effet, le niveau où peut s'effectuer l'anastomose est en général situé assez bas dans le cou, le calibre des vaisseaux n'étant pas suffisant pour les disséquer sur une plus grande longueur. Cela peut convenir pour une reconstruction cervicale par lambeau libre, mais ces vaisseaux ne sont donc pas recommandés en première intention pour la reconstruction maxillo-faciale en cas de désert vasculaire. Il faut également garder à l'esprit que si la branche pectorale est utilisée en tant qu'artère receveuse d'un lambeau libre, on ne pourra plus réaliser de lambeau pédiculé de grand pectoral ultérieurement.

2.1.5 Transposition thoracodorsale

L'utilisation des vaisseaux thoraco-dorsaux a aussi été brièvement décrite comme vaisseaux receveurs d'un lambeau libre.

L'artère thoraco-dorsale est située dans le creux axillaire. Elle provient de la division de l'artère subscapulaire, elle-même issus de l'artère axillaire (l'autre branche de l'artère subscapulaire est l'artère circonflexe scapulaire). Elle vascularise le muscle grand dorsal qui peut être prélevé en tant que lambeau libre ou pédiculé. Elle est accompagnée par la veine thoraco-dorsale. Leur diamètre est de 3-4mm à son origine, ce qui est largement suffisant pour des anastomoses microchirurgicales⁶⁶. Ces vaisseaux sont d'ailleurs utilisés comme vaisseaux receveurs dans la reconstruction du sein.⁶⁷

De la même façon que la branche pectorale de l'artère thoraco-acromiale peut être utilisée comme artère receveuse d'un lambeau libre après rotation et transposition au cou, les vaisseaux thoracodorsaux peuvent être disséqués assez distalement et être ensuite transposés au cou via une rotation au-dessus du muscle petit pectoral et de la clavicule (tunnel sous-cutané) (*Figure 10*). Pour augmenter la longueur disponible on peut également poursuivre la dissection en proximal jusqu'à l'artère subscapulaire après avoir ligaturé les collatérales. Cette technique a les mêmes avantages et inconvénients que la transposition de la branche pectorale de l'artère thoraco-acromiale : vaisseaux receveurs hors de la zone irradiée et bon diamètre des vaisseaux, mais impossibilité ultérieure d'utiliser les lambeaux de scapula, de grand dorsal et leurs dérivés.

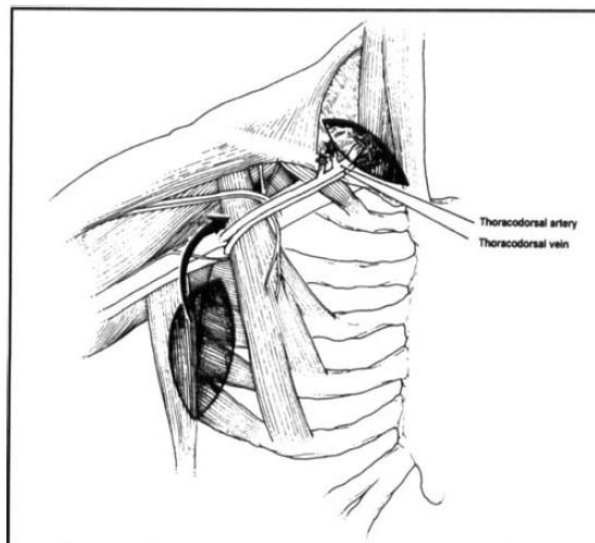


Figure 10: Transposition des vaisseaux thoraco-dorsaux au cou, d'après Dolan et al, 1996

2.1.6 Veine céphalique

En terme de dissection, il est plus facile et plus pratique d'utiliser la veine accompagnant l'artère receveuse avec laquelle l'anastomose est effectuée (veine temporale superficielle, veine cervicale transverse, etc.). Néanmoins, ces veines sont parfois absentes, ou d'un calibre insuffisant, ou le retour veineux n'est tout simplement pas satisfaisant. La veine céphalique peut donc être une très bonne alternative. Son utilisation a été décrite pour la première fois en 1993 par Horng et Chen⁶⁸.

La veine céphalique naît des veines dorsales de la main puis remonte le long du bord latéral de la face antérieure de l'avant-bras, devant le muscle brachioradial⁶⁹. Au niveau de la fosse cubitale (pli du coude), elle communique avec la veine basilique et les veines comitantes de l'artère radiale via une veine communicante. En proximal, la veine céphalique remonte le long du bord latéral du biceps et passe dans le sillon deltopectoral, entre le muscle deltoïde et le muscle grand pectoral. Elle pénètre ensuite dans l'aponévrose costo-coracoïde, où elle va rejoindre la veine axillaire⁵².

Sa dissection est assez facile et son calibre se prête bien aux anastomoses microchirurgicales : à sa terminaison dans la veine axillaire, le diamètre moyen de la veine céphalique est de 5,4mm⁷⁰. On peut la disséquer jusqu'au poignet mais en général une dissection jusqu'au milieu du biceps suffit amplement en terme de longueur veineuse pour une transposition au cou, évitant le recours à une greffe veineuse. Le point de rotation de la veine se situe au niveau de son passage dans l'aponévrose costo-coracoïde (*Figure 11 et 12*). Elle est transposée au cou par un tunnel sous-cutané qui doit être bien large. En plus de la longueur disponible, la veine céphalique a aussi l'avantage d'avoir un bon débit, limitant le risque de thrombose, et d'avoir une anatomie conservée⁷⁰. Par contre étant donné la longueur de la veine et sa paroi fine, il y a un risque de torsion de la veine⁶⁵ et il faut être très vigilant lors de la transposition dans le cou. Le fait de garder un peu du tissu conjonctivo-adipeux autour de la veine lors de sa dissection permet aussi de limiter les torsions. Il faut également faire attention à ce qu'il n'y ait pas de compression lors de son long trajet en sous-cutané, en particulier lors de son passage au-dessus de la clavicule.

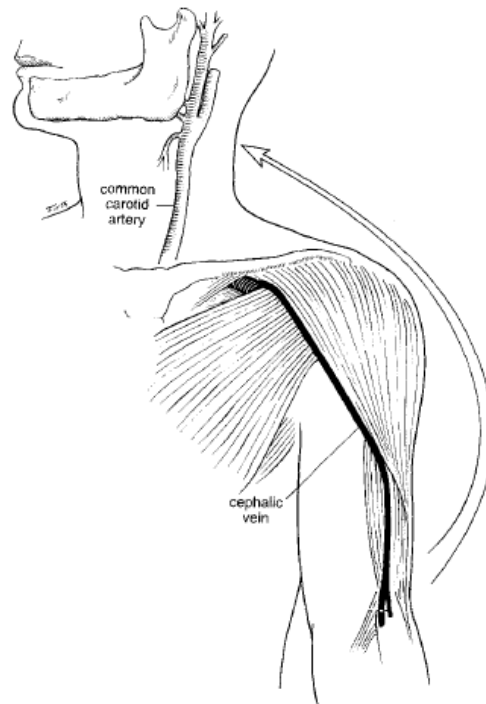


Figure 11 : Schéma de la transposition de la veine céphalique au cou, d'après Kim et al, 1998⁶⁹.

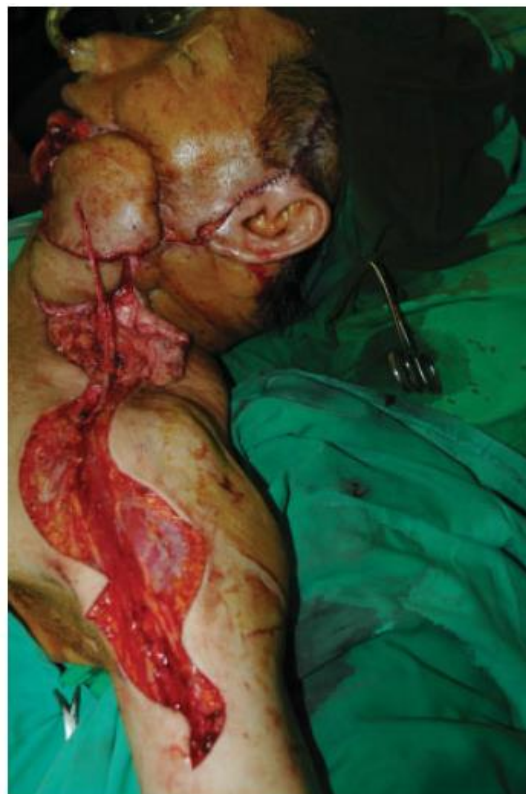

Figure 12: Transposition de la veine céphalique au cou. La longueur est suffisante pour rejoindre la palette cutanée d'un lambeau libre de fibula pour une reconstruction mandibulaire. D'après Vasilakis et al, 2009⁷¹.

Une particularité est qu'elle peut être prélevée dans le cadre d'un lambeau antébrachial « semi-libre »⁷² : le lambeau antébrachial reste pédiculé sur la veine céphalique qui est disséquée depuis la palette cutanée jusqu'à son point de rotation au niveau de la clavicule. Seule l'artère radiale est anastomosée. Il est vrai que la cicatrice cutanée est longue mais cela peut être une option à retenir en cas de désert vasculaire.

2.1.7 Pédicule d'un ancien lambeau

En cas de reconstruction maxillo-faciale précédente, le pédicule de l'ancien lambeau peut être utilisé pour effectuer les anastomoses avec le nouveau lambeau libre⁷³. La question de réutiliser le pédicule d'un premier lambeau n'est pas rare en raison de la récurrence fréquente des cancers des VADS, de la fréquence de l'ostéoradionécrose et des fistules post-opératoires. Le pédicule du premier lambeau est en général proche du nouveau site à reconstruire. Néanmoins cette technique peut présenter des difficultés car les anastomoses doivent de préférence se faire en latéro-terminal sur le pédicule du premier lambeau, ou en termino-terminal sur une branche proximale du pédicule de diamètre suffisant s'il y en a⁵². On peut toutefois envisager des anastomoses en termino-terminal avec la partie proximale du pédicule du premier lambeau si celui-ci est suffisamment ancien pour qu'une néovascularisation avec le tissu sous-jacent ne passant pas par le pédicule se soit développée. Yazar déconseille les anastomoses termino-terminales « en série » sur la partie distale du pédicule du premier lambeau en raison d'une possible incongruence de taille des vaisseaux, du risque de vol vasculaire par le premier lambeau et de la localisation souvent peu favorable de la partie distale du pédicule du premier lambeau⁷⁴. Néanmoins, dans les situations de désert vasculaire, la situation ne laisse parfois pas le choix. De façon générale, si d'autres vaisseaux receveurs peuvent être exploités, il faut les préférer car en cas d'échec, on risque de perdre le nouveau et aussi l'ancien lambeau.

2.2 Techniques alternatives en cas de désert vasculaire

2.2.1 Renoncer à une reconstruction par lambeau libre et préférer un lambeau pédiculé

Après exploration des vaisseaux receveurs pré-opératoire (angioscanner) et parfois per-opératoires, on peut parfois décider de renoncer à effectuer une reconstruction par lambeau libre, notamment quand le patient est trop fragile. On peut alors avoir recours aux lambeaux

pédiculés régionaux « classiques » (grand pectoral et grand dorsal dont nous avons parlé dans la partie 1.1.2) qui peuvent apporter un volume suffisant pour les pertes de substances volumineuses, même si la qualité de la reconstruction est en général moins satisfaisante.

En cas de nécessité de reconstruction osseuse, on peut aussi réaliser un lambeau ostéo-musculaire scapulo-dorsal pédiculé sur l'artère scapulaire dorsale⁷⁵. L'incision cutanée se fait le long du bord médial de la scapula. Le muscle trapèze est incisé sous l'épine scapulaire puis le prélèvement osseux est réalisé sur le bord médial de la scapula et peut aller de l'angle inférieur de la scapula jusqu'à l'épine scapulaire, sur une largeur de 2cm. Le prélèvement doit aussi emporter les muscles rhomboïdes sur une largeur de 2cm environ, de façon à inclure dans le prélèvement la branche médiale de l'artère scapulaire dorsale. Le lambeau pédiculé est ensuite transposé au cou par un tunnel passant sous la partie supérieure du muscle trapèze. La longueur d'os prélevée atteindra 12cm, mais sa largeur ne permet pas la mise en place d'implants dentaires.

Un autre lambeau pédiculé décrit dans la littérature est le lambeau pédiculé sur l'artère supraclaviculaire⁷⁶ (*Figure 13*). C'est un lambeau fascio-cutané assez fin. Cependant il n'est pas toujours très fiable sur le plan vasculaire (nécrose partielle de la palette cutanée)⁷⁷.

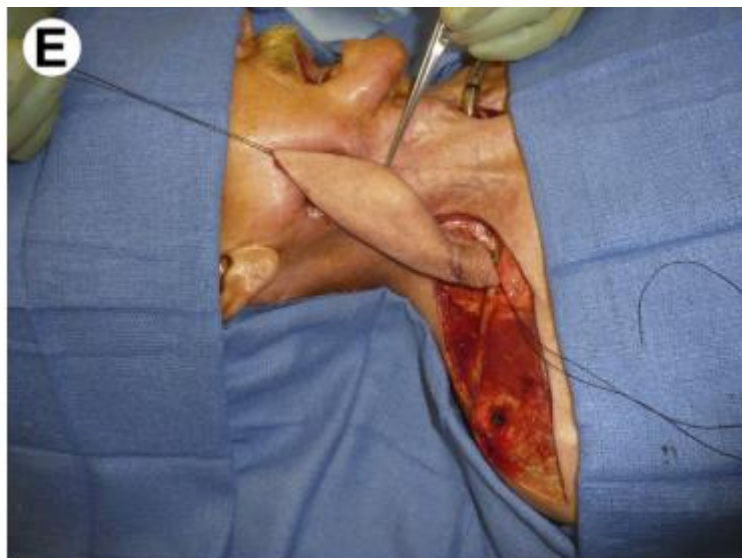


Figure 13 : lambeau fascio-cutané pédiculé sur l'artère supraclaviculaire, d'après Su et al, 2013.

2.2.2 Anastomose latéro-terminale à un gros vaisseau

Si on ne trouve pas d'artère receveuse de bon calibre, peut-on effectuer une anastomose latéro-terminale sur la carotide externe (si elle est encore présente et si sa dissection est possible) ? C'est déconseillé dans la littérature pour plusieurs raisons³⁴ : la carotide est très sujette à l'athérome et une anastomose latéro-terminale peut entraîner des lésions intimes et la séparation de fragments de plaque d'athérome. Ces fragments peuvent ensuite être responsables de thrombose⁷⁸. Les branches de la carotide externe sont moins atteintes par l'athérosclérose d'autant plus qu'on s'éloigne de la carotide, raison pour laquelle il faut les privilégier. La prévalence de l'athérosclérose carotidienne est également augmentée chez les patients ayant un antécédent de radiothérapie cervicale⁷⁹. Par ailleurs, le débit sanguin passant par une anastomose latéro-terminale dépend principalement de la taille de l'artériotomie carotidienne. Si l'artériotomie est trop grande, le débit sera trop important à travers le lambeau et risque d'entraîner une stase veineuse. Une anastomose termino-terminale a un débit plus approprié car le calibre de l'artère receveuse est normalement similaire à celle du lambeau. Enfin, une fuite sur une anastomose impliquant la carotide externe serait responsable d'un saignement majeur comparé à une fuite sur une de ses branches.

Une anastomose termino-latérale sur la veine jugulaire interne est en revanche possible⁸⁰ car elle n'est jamais athéromateuse. Chez les patients ayant un antécédent de curage cervical, même si celui-ci a été fonctionnel, la veine jugulaire interne est tout de même thrombosée dans 14 à 33% des cas⁸¹.

2.2.3 Pontage veineux

Quand les vaisseaux du lambeau sont trop courts pour atteindre les vaisseaux receveurs, on peut avoir recours à un pontage (ou greffe) veineux pour rapprocher artère du lambeau et artère receveuse, ou veine du lambeau et veine receveuse. Dans la littérature, les résultats sont variés : certaines études retrouvent des taux de succès microchirurgicaux similaires chez les patients ayant eu un pontage veineux⁸² avec des auteurs qui insistent sur le fait qu'il ne faut pas hésiter à avoir recours aux pontages veineux pour éviter d'avoir un pédicule sous tension⁸³, et d'autres retrouvent plus d'échec en cas de pontage veineux (30% d'échec pour Miller et al⁸⁴). On peut supposer que multiplier les anastomoses augmente le risque d'échec de l'une d'elle, mais les situations requérant un pontage veineux sont également des situations plus à risque d'échec d'anastomose : dissection difficile, mauvaise qualité des vaisseaux receveurs.

Quand la situation nécessite un pontage entre l'artère du lambeau et l'artère receveuse, et aussi entre la veine du lambeau et la veine receveuse, on préférera effectuer au préalable une boucle artério-veineuse au moyen d'un greffon veineux comme nous allons le décrire dans la partie 2.2.4. Cela permet d'éviter d'avoir un temps d'ischémie du lambeau trop long, une seule anastomose artérielle et une seule anastomose veineuse restant à effectuer si la boucle artério-veineuse est déjà réalisée⁸⁵.

2.2.5 Boucle artério veineuse

En cas de difficulté attendue pour la reconstruction microchirurgicale (pauvreté en vaisseaux receveurs à proximité du site à reconstruire), on peut réaliser une fistule artério-veineuse temporaire à l'aide d'un pontage veineux avant la chirurgie reconstructrice. Cette technique a été décrite pour la première fois en 1982 par Threlfall et al pour une reconstruction du membre inférieur⁸⁶. Au niveau cervico-facial, la fistule peut être effectuée via la transposition de la veine saphène entre une artère et une veine du cou ou basicervicales : vaisseaux sous-claviers, artère cervicale transverse, veine céphalique, veine jugulaire interne⁸⁷ (*Figure 14*). Cette technique peut s'effectuer en deux temps : la première intervention chirurgicale consiste à prélever le greffon veineux (veine saphène en général), à aborder l'artère et la veine receveuse basicervicales et à créer la fistule artério-veineuse en transposant la veine saphène.

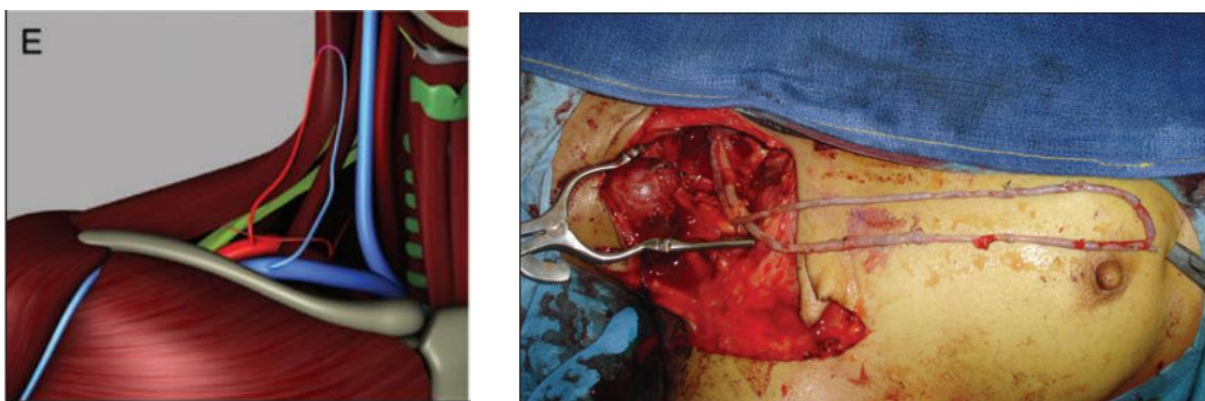


Figure 14 : boucle artérioveineuse sur l'artère et la veine sous-clavière, d'après Moubayed et al, 2015.

Le deuxième temps est effectué au moins deux semaines après : reconstruction par lambeau libre et anastomoses sur la boucle artério-veineuse qui est ligaturée : la partie artérielle

est anastomosée en termino-terminal avec l'artère du lambeau et la partie veineuse avec la veine du lambeau. Le greffon veineux prélevé précédemment doit donc être suffisamment long pour atteindre la zone de reconstruction.

D'autres auteurs décrivent cette technique en un temps : cela s'apparente alors à ce que nous avons décrit dans la partie 2.2.3 : un pontage veineux entre artère du lambeau et artère receveuse et un deuxième pontage veineux entre veine du lambeau et veine receveuse.

Dans la littérature, les avis sont partagés entre la technique en un temps ou en deux temps. En plus de n'effectuer qu'une seule anesthésie générale, l'avantage d'effectuer ce geste en même temps que la reconstruction est de pouvoir faire la dissection cervicale une seule fois (dissection souvent difficile). La reconstruction différée quelques semaines après la création de la fistule artério-veineuse permet en théorie une « artérialisation » du greffon de veine saphène, donc moins de complications sur les anastomoses du lambeau. Une méta-analyse a comparé les cas effectués en un temps et en deux temps (tous sites anatomiques confondus) et n'a pas trouvé de supériorité d'une technique par rapport à l'autre⁸⁸. Au niveau maxillo-facial, les cas décrits sont tellement rares qu'il est difficile de faire la part des choses.

Que ce soit en un temps ou en deux temps, cette technique nécessite une bonne connaissance anatomique de la région basicervicale et une certaine habitude chirurgicale des vaisseaux sous-claviers si on décide de les utiliser. Elle peut bien sûr aussi s'effectuer sur les vaisseaux cervicaux habituels mais si cette technique s'avère nécessaire, c'est qu'ils sont en général absents...

Une variante décrite est la boucle de Corlett⁸⁹, utilisant la veine céphalique sans greffon veineux supplémentaire : la veine céphalique est disséquée le long du sillon delto-pectoral et dans la partie supérieure du bras sur une longueur suffisante comme décrit dans la partie 2.1.6. Elle est ligaturée en distal et transposée au cou en homolatéral ou controlatéral selon la présence d'une artère receveuse. Une anastomose microchirurgicale à une artère cervicale est effectuée, créant ainsi une fistule artério-veineuse temporaire. De la même façon que décrit précédemment, la boucle artérioveineuse est ensuite divisée en deux et anastomosée au pédicule du lambeau (*Figure 15*). L'avantage de cette technique est qu'elle ne nécessite pas de greffon veineux supplémentaire car la veine céphalique peut être disséquée sur une longueur importante, et qu'une seule anastomose microchirurgicale est nécessaire pour créer la fistule artério-veineuse.

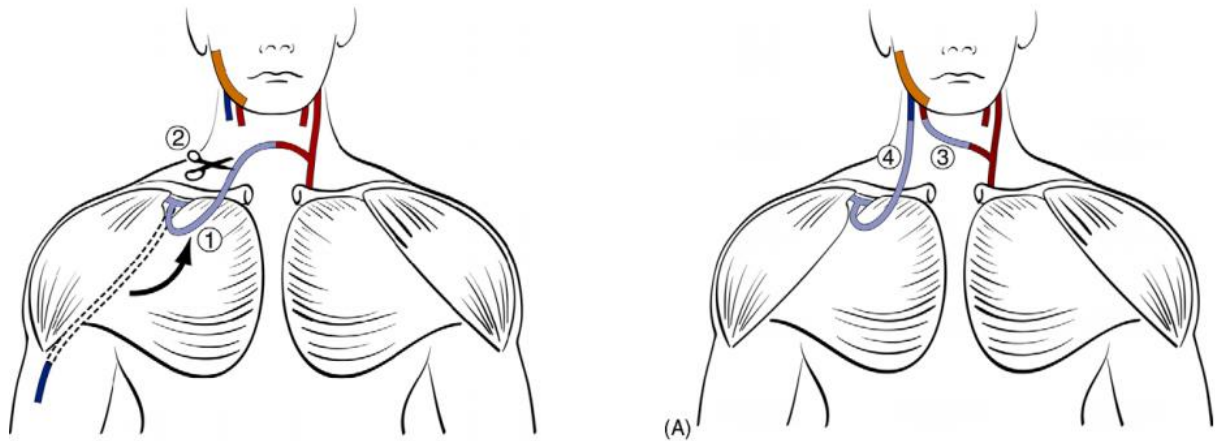

Figure 15: boucle de Corlett utilisant la veine céphalique, d'après Ethunandan et al, 2007.
 (1) Dissection de la veine céphalique du côté de la zone à reconstruire (ici par un lambeau de fibula) et anastomose à une artère cervicale controlatérale. (2) Section de la boucle artério-veineuse à un niveau approprié. (3) Anastomose entre l'artère du lambeau et le côté artériel de la boucle artério-veineuse. (4) Anastomose entre la veine du lambeau et le côté veineux de la boucle artério-veineuse.

2.2.4 Lambeau en série : lambeau libre antébrachial servant de pont vasculaire

Une autre technique en cas de vaisseaux receveurs ne pouvant être atteints par le pédicule du lambeau de reconstruction consiste à interposer un lambeau libre antébrachial anastomosé sur les vaisseaux receveurs distants du site à reconstruire, et à anastomoser en distal du lambeau antébrachial le lambeau de reconstruction. Le lambeau antébrachial sert alors de pont vasculaire entre le lambeau de reconstruction et les vaisseaux receveurs. Ciudad décrit une série de 10 patients ayant bénéficié de cette technique, avec une réussite des 10 lambeaux antébrachiaux et des 10 lambeaux de reconstruction⁹⁰. La palette cutanée du lambeau antébrachial faisait la taille de la distance entre les vaisseaux receveurs et le lambeau de reconstruction, de façon à ce que les anastomoses proximales et distales soient protégées par la palette cutanée. Les anastomoses proximales du lambeau antébrachial étaient effectuées sur les vaisseaux thoraco-acromiaux ou thoraciques internes, et les anastomoses distales étaient effectuées en termino-terminal avec le pédicule du lambeau de reconstruction.

Par rapport à un pontage veineux, ou à une boucle artério-veineuse (comme décrits dans les paragraphes précédents), le pont vasculaire constitué par les vaisseaux radiaux est protégé par la palette cutanée du lambeau antébrachial. Les tissus cervicaux sous-jacents sont en effet souvent très fibreux, et les risques de compression des pontages veineux ne sont pas

négligeables en cas de tunnelisation. Le pontage artériel par l'artère radiale est aussi moins à risque qu'un pontage veineux sur le plan hémodynamique. Néanmoins cette technique nécessite de prélever deux lambeaux dans le même temps, rallongeant le temps opératoire et augmentant la rançon cicatricielle. Les doubles anastomoses multiplient également les risques hémodynamiques.

2.2.6 Anastomoses sur un lambeau antébrachial pédiculé

Une autre option vue dans la littérature en cas de pauvreté extrême en vaisseaux est d'anastomoser le lambeau de reconstruction sur la partie distale du pédicule d'un lambeau antébrachial pédiculé^{91,92}. Le lambeau antébrachial est prélevé de façon classique mais ses vaisseaux ne sont pas liés en proximal et restent pédiculés au niveau du pli du coude. La palette cutanée prélevée est étroite et longue et est ensuite tubulisée autour du pédicule radial pour le protéger. Les anastomoses microchirurgicales sont effectuées entre le lambeau de reconstruction et l'extrémité distale des vaisseaux radiaux puis le radius est solidarisé au crâne au moyen d'un fixateur externe relié à un halo crânien. Le lambeau de reconstruction est ensuite mis en place et l'immobilisation de l'avant-bras à proximité de la région faciale permet d'éviter d'arracher les anastomoses (*Figure 16*). A deux semaines post-opératoires, on commence à clamper le pédicule radial de façon répétée, avec des durées progressivement croissantes, jusqu'à pouvoir faire une section complète au bout de quatre semaines quand la néovascularisation de proximité s'est suffisamment développée autour du lambeau. On fait alors l'exérèse du lambeau antébrachial qui n'a servi que de « tuteur » pour une vascularisation transitoire.

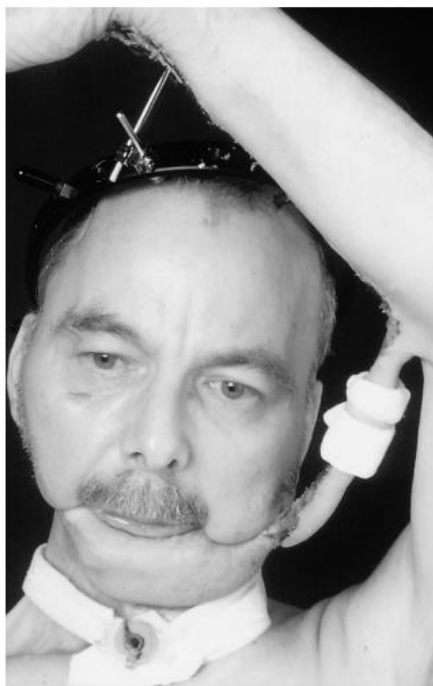


Figure 16 : Reconstruction mandibulaire par un lambeau libre de fibula anastomosé à un lambeau antébrachial pédiculé. Le pédicule radial dans la palette cutanée tubulisée du lambeau antébrachial est clampée transitoirement, l'avant-bras est fixé au crâne au moyen d'un fixateur externe et d'un halo. D'après Wolff et al, 2003⁹¹.

Cette technique de reconstruction maxillo-faciale n'est décrite que sous la forme de case report dans la littérature et paraît assez invasive (sacrifice d'un lambeau antébrachial et de son pédicule, contrainte et stress de la fixation de l'avant-bras au halo pour le patient pendant plusieurs semaines). Elle comporte aussi plus de risque microchirurgical avec des anastomoses multiples avec lambeaux « en série ». Les auteurs insistent sur les épisodes de clampages qui sont nécessaires pour stimuler la néovascularisation⁹². Ils ne proposent cette technique qu'en cas d'absence totale d'autre alternative et à un patient informé et motivé.

2.2.7 Lambeau libre utilisant un dispositif de circulation extra-corporelle

Dans les cas extrêmes, Wolff a développé récemment un dispositif de circulation extra-corporelle (CEC) pour lambeau⁹³ dont nous allons décrire les principes. Le lambeau du patient est mis en place sur le site receveur, sans anastomoses microchirurgicales. Une poche de sang artériel hépariné du patient est alors connectée à l'artère du lambeau au moyen d'une canule artérielle. Cette poche de sang est ensuite insérée dans une pompe qui permet de reproduire une

systole et une diastole et ainsi assurer la perfusion du lambeau. La ou les veines du lambeau sont connectées à une poche receveuse au moyen d'une canule veineuse, le sang est collecté mais pas réinjecté par peur du risque infectieux (Figure 17 et 18).

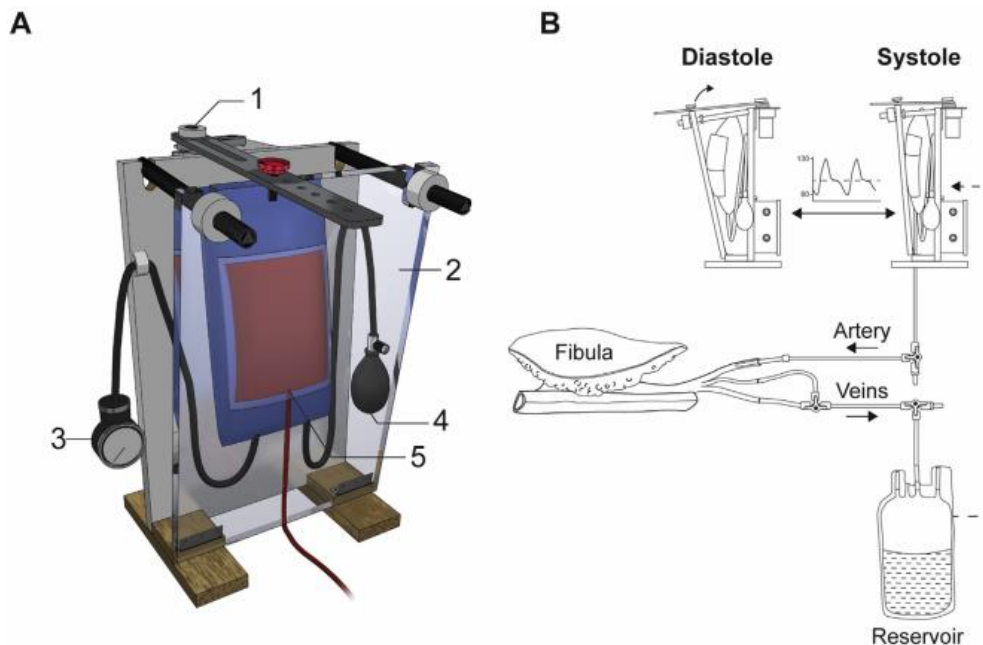


Figure 17 : Dispositif expérimental de pompe permettant une perfusion de lambeau (A). Une plaque en verre (2) est poussée contre la poche de sang au moyen d'un bras mécanique (1). La poche de sang est dans une manchette gonflée dont la pression est réglable (4). **B :** schéma du montage expérimental avec un lambeau libre de fibula. Le sang veineux est collecté dans un réservoir mais pas réinjecté. D'après Wolff et al, 2016⁹³.

Le lambeau et le flux sanguin sont ensuite surveillés cliniquement et monitorés par Doppler laser et spectroscopie (saturation, flux, vitesse). Des analyses de sang artériel et veineux de l'appareil de CEC sont effectués régulièrement (gaz du sang, pH). La poche de sang est remplie régulièrement par le sang du patient qui a un contrôle de la numération tous les jours. Il est transfusé dès que l'hémoglobine était inférieure à 8g/dL. Afin de stimuler la néovascularisation du lambeau, la pression artérielle et le nombre de pulsation par minute sont progressivement diminués dès 6h post-opératoire et la perfusion du lambeau est interrompue régulièrement pendant plusieurs minutes à partir du troisième jour tout en surveillant ses paramètres hémodynamiques. Quand on arrive à interrompre la perfusion pendant plus de 4h (à partir de J10), on effectue une angiographie au vert d'indocyanine injecté par voie artérielle systémique chez le patient. Si le lambeau prend le contraste cela signifie qu'il a développé une

néovascularisation et qu'il ne dépend plus complètement du pédicule relié à la CEC. On peut alors retirer le dispositif de CEC quelques jours après.

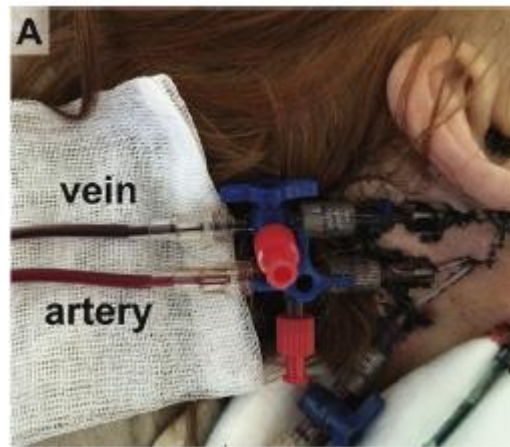


Figure 18 : Canules artérielle et veineuse de la CEC reliées au pédicule du lambeau de fibula. On repère bien la différence de couleur entre le sang artériel et veineux, indiquant que le lambeau a un métabolisme correct. D'après Wolff et al, 2016⁹³.

Cette technique a été utilisée avec succès chez 3 patients, pour des lambeaux libres de fibula. A noter seulement la nécrose de la peau de la palette cutanée chez un des patients. La CEC a été maintenue 10 jours pour deux patients et 13 jours pour le troisième. Cette nouvelle approche chirurgicale semble donc séduisante au vu de ces trois patients mais a besoin d'être un peu améliorée, notamment sur le plan des pertes sanguines : les patients ont nécessité des transfusions multiples (12 à 25 culots globulaires par patient) car le sang veineux du lambeau ne pouvait pas être récupéré. Le risque infectieux et le risque de trouble de la coagulation n'est pas négligeable non plus. Enfin cette approche implique aussi une surveillance très rapproché avec beaucoup de personnel.

2.3 Algorithme de choix des vaisseaux receveurs en cas de désert vasculaire

Nous avons vu qu'il existe de nombreuses solutions pour trouver des vaisseaux receveurs en cas de désert vasculaire. Chaque alternative a ses avantages et ses inconvénients. Certains auteurs ont développé des algorithmes pour choisir la technique ou les vaisseaux alternatifs (*Figure 19*). Il faut garder à l'esprit que cela doit principalement dépendre de la localisation de la perte de substance à reconstruire, de la longueur du pédicule du lambeau mais aussi du terrain (fragilité du patient) ainsi que de l'expérience du chirurgien.

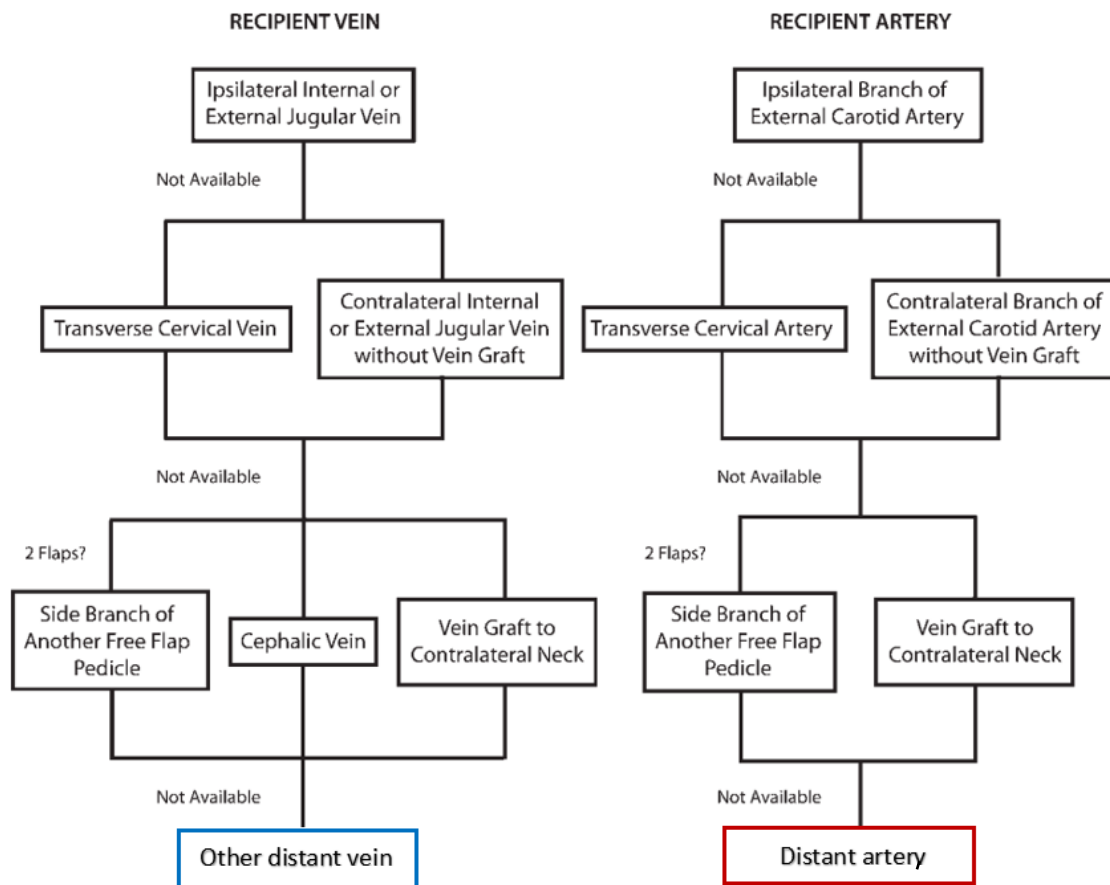


Figure 19 : algorithme de sélection d'une artère et d'une veine receveuse pour la reconstruction cervico-faciale par lambeau libre, d'après Hanasono et al, 2009⁵².

III. Etude anatomique : les vaisseaux thoraciques internes comme vaisseaux receveurs en reconstruction maxillo-faciale, cas des lambeaux libres de fibula

Cette section a fait l'objet d'un article publié dans le « Journal of Plastic, Reconstructive and Aesthetic Surgery » en janvier 2018⁹⁴.

3.1 Introduction

Dans la littérature, les vaisseaux thoraciques internes sont souvent cités comme vaisseaux receveurs alternatifs pour reconstruction de la tête et du cou par lambeau libre. Nous allons plus précisément décrire ces vaisseaux : leur anatomie et leur utilisation en reconstruction microchirurgicale. Nous allons ensuite présenter une étude anatomique évaluant la technique chirurgicale de transposition des vaisseaux thoraciques internes au cou et la possibilité d'anastomose microchirurgicale entre un lambeau libre de fibula et les vaisseaux thoraciques internes.

3.1.1 Vaisseaux thoraciques internes : rappels anatomiques

L'artère thoracique interne provient de l'artère sous-clavière et chemine vers le bas de façon rectiligne en général, 1 à 3 cm latéralement au sternum, derrière les six premières côtes. De son origine sous-clavière jusqu'à la deuxième côte, son trajet se situe en profondeur dans le médiastin et sa dissection ne devient possible qu'en-dessous du premier espace intercostal⁹⁵, où elle devient plus superficielle. Elle chemine sur la face antérieure de la plèvre pariétale. Elle a une longueur moyenne de 18cm de chaque côté. Lors de son trajet vers le bas, elle donne des branches sternales, intercostales et perforantes musculaires (pour les muscles pectoraux), ou des troncs artériels communs pour ces trois types de branches⁹⁶. L'artère mammaire interne se termine entre le 6^e et le 7^e arc costal en donnant deux branches terminales : l'artère épigastrique supérieure (interne) à destinée abdominale et une branche musculophrénique (externe) à destinée thoracique⁹⁷. L'artère thoracique interne droite a un calibre légèrement plus large à droite qu'à gauche⁹⁸.

La veine thoracique interne chemine en médial de l'artère. En général, elle provient de la confluence de deux veines, au niveau du troisième espace intercostal⁹⁸. La confluence des

veines se situe plus haut à gauche qu'à droite. En-dessous de la confluence veineuse, une seule des deux veines chemine en parasternal aux côtés de l'artère thoracique interne et son diamètre est restreint⁹⁹. Il est inférieur à 2mm au niveau du 4^{ème} espace intercostal. La veine thoracique interne peut aussi être unique et suivre l'artère⁹⁸. Elle se termine ensuite dans la veine brachio-céphalique. Comme l'artère, la veine thoracique interne droite a un calibre un peu plus grand à droite qu'à gauche⁹⁸.

Les vaisseaux thoraciques internes sont aussi appelés vaisseaux mammaires internes dans l'ancienne nomenclature d'anatomie.

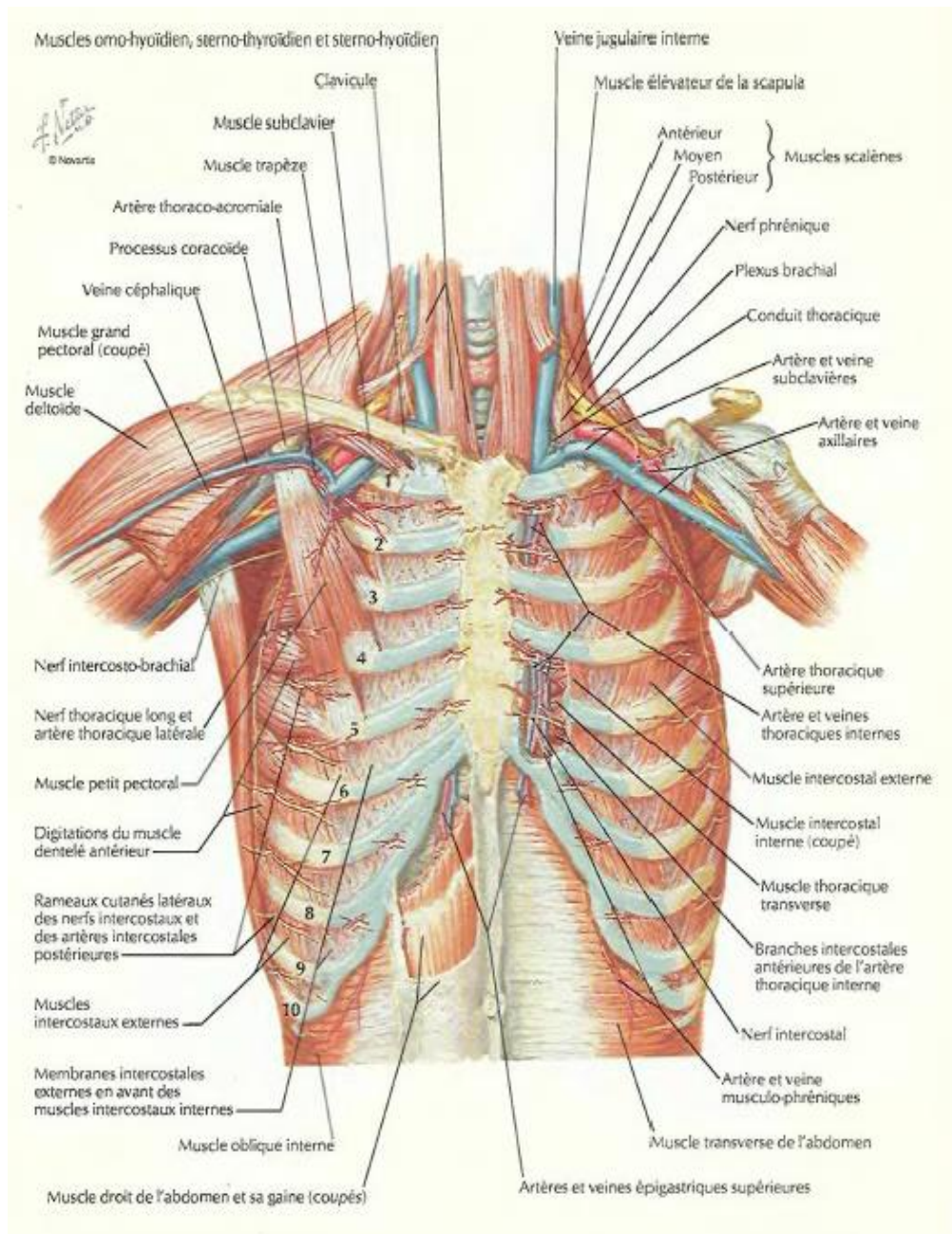


Figure 20 : Anatomie de la paroi thoracique antérieure, d'après Netter¹⁰⁰

3.1.2 Historique de l'utilisation des vaisseaux thoraciques internes en microchirurgie : la reconstruction du sein

Les vaisseaux thoraciques internes sont utilisés depuis les années 1980 comme vaisseaux receveurs dans la reconstruction microchirurgicale du sein¹⁰¹ avec des lambeaux glutéaux inférieurs ou supérieurs puis de muscle grand droit de l'abdomen (TRAM : Transverse Rectus Abdominis Myocutaneous Flap)⁹⁷ et de DIEP (Deep Inferior Perforator Flap). Ils sont aujourd'hui devenus les vaisseaux receveurs utilisés en première intention, devant les vaisseaux thoraco-dorsaux.

Ils sont en général disséqués pour être anastomosés au niveau du troisième espace intercostal. Le diamètre des vaisseaux thoraciques internes à ce niveau est compatible avec des anastomoses microchirurgicales. La veine thoracique interne gauche semble néanmoins un peu moins fiable que la droite pour les anastomoses : une étude réalisée sur 899 reconstructions unilatérales du sein par lambeau libre anastomosés sur les vaisseaux thoraciques internes au niveau du deuxième ou troisième espace intercostal retrouve significativement plus de thrombose veineuse quand la veine thoracique interne gauche a été utilisée, sans modification du nombre d'échec de lambeau¹⁰². Plus bas, au niveau du quatrième espace intercostal, le diamètre de la veine thoracique interne est parfois insuffisant pour réaliser des anastomoses microchirurgicales¹⁰³.

Les avantages des vaisseaux thoraciques internes mis en avant sont leur localisation avantageuse pour positionner un lambeau pour la reconstruction mammaire : la longueur vasculaire nécessaire est peu importante étant donné la localisation proche avec le site à reconstruire. Ils permettent aussi une bonne installation de l'opérateur pendant le temps microchirurgical (comparé aux vaisseaux thoraco-dorsaux)¹⁰⁴. Leur dissection nécessite tout de même un opérateur entraîné comme nous le verrons ensuite, et les mouvements thoraciques liés à la respiration peuvent être gênants pour le temps microchirurgical.

2.1.3 Les vaisseaux thoraciques internes comme vaisseaux receveurs en reconstruction maxillo-faciale

Dans les situations où il est impossible de trouver des vaisseaux receveurs appropriés dans le cou pour une reconstruction maxillo-faciale, les vaisseaux thoraciques internes peuvent

être envisagés comme vaisseaux receveurs. Nous avons vu les autres alternatives dans la partie II, néanmoins dans la littérature les vaisseaux mammaires internes prennent une place de plus en plus importante dans ces indications car ils ont plusieurs avantages, en particulier d'être hors du champ d'irradiation si le patient a un antécédent de radiothérapie. Les séries de patients sont très restreintes mais les résultats sont positifs avec peu d'échec de lambeau^{95,105,106}. Les pertes de substance à reconstruire sont plutôt bas situées : cou ou tiers inférieur de la face, et les lambeaux utilisés sont surtout des lambeaux musculo ou fascio-cutanés (antébrachial, antérolatéral de cuisse...).

En chirurgie maxillo-faciale, une des situations principales de désert vasculaire est l'ostéoradionécrose mandibulaire. Dans ces cas-là, la reconstruction doit dans l'idéal passer par un lambeau à composante osseuse, le plus utilisé étant le lambeau libre de fibula. Sur des sujets anatomiques, nous avons étudié la faisabilité de la technique de prélèvement de l'artère thoracique interne. Nous avons mesuré la longueur artérielle pouvant être prélevée, et nous avons discuté de sa potentielle application clinique pour recevoir un lambeau libre de fibula.

3.2 Matériel et méthodes

3.2.1 Population

Nous avons réalisé cette technique sur 6 sujets anatomiques. La dissection a été réalisée dans des conditions reproductibles dans un bloc opératoire (voie d'abord, matériel). Nous avons disséqués les deux artères thoraciques internes chez chaque sujet, jusqu'au quatrième espace intercostal d'un côté et au cinquième espace intercostal de l'autre côté. Le choix du côté disséqué jusqu'au quatrième ou au cinquième espace intercostal était aléatoire. Nous avons analysé :

- le diamètre de l'artère thoracique interne en distal,
- la longueur artérielle disponible depuis le point de rotation situé au niveau de la première côte jusqu'à sa ligature au niveau du quatrième ou cinquième espace intercostal,
- et après section distale et rotation vers le haut de l'artère : la distance en hauteur par rapport à l'os hyoïde (distance positive : extrémité de l'artère thoracique interne au-dessus de l'os hyoïde, distance négative : extrémité de l'artère thoracique interne en-dessous de l'os hyoïde), l'os hyoïde étant repéré à la palpation.

Les résultats ont été décrits avec leur moyenne et leur écart-type.

Nous n'avons pas étudié la veine thoracique interne lors de cette étude.

3.2.2 Technique chirurgicale de prélèvement de l'artère thoracique interne

Pour réaliser un prélèvement des deux artères thoraciques internes, l'incision a été faite au milieu du sternum. Si une seule artère thoracique interne devait être prélevée, l'incision serait alors parasternale (*Figure 21*), située du côté où l'on veut prélever l'artère thoracique interne. Elle peut éventuellement être réalisée en zigzag pour raisons esthétiques (cicatrice moins visible).

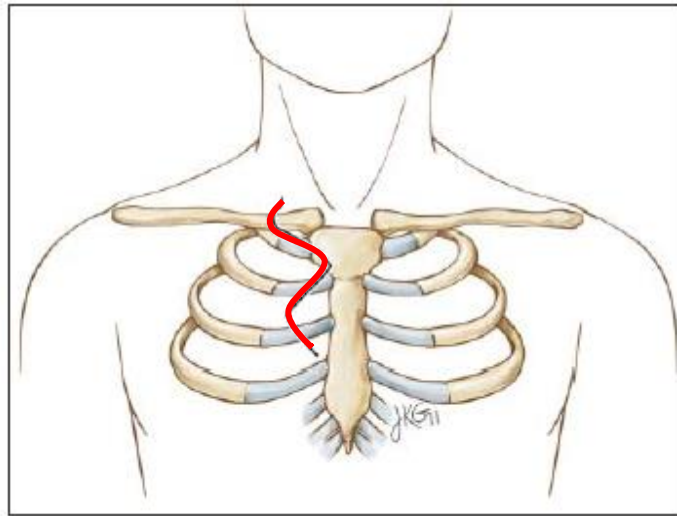


Figure 21 : incision parasternale, d'après Jacobson et al, 2013⁹⁵.

Après dissection du tissu sous-cutané, on visualise le bord médial du muscle grand pectoral, que l'on incise verticalement pour accéder aux cartilages costaux recouverts du périchondre. Après avoir incisé et récliné le périchondre sur toute la circonférence de la côte, on sectionne et on retire l'extrémité proximale du cartilage costal avec un costotome, en restant le plus proche possible du sternum (*Figure 22*). La portion de cartilage retirée doit faire environ 2cm de large. Cette manœuvre est réalisée à partir de la deuxième côte jusqu'à la quatrième côte à gauche et à la cinquième côte à droite.

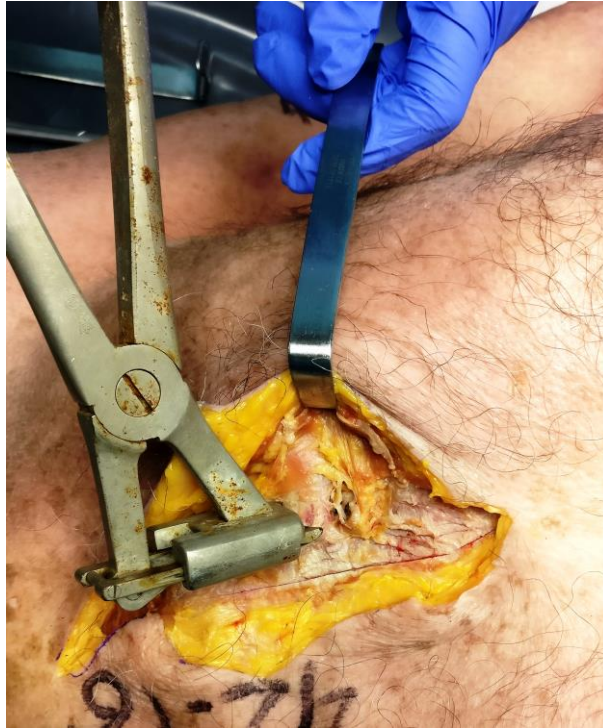

Figure 22: section d'un segment de côte au costotome

Dans les espaces intercostaux les muscles sont dicisés et on visualise sous le périchondre postérieur les vaisseaux thoraciques internes que l'on peut alors disséquer en veillant à ne pas faire de plaie sur la plèvre, située sous les vaisseaux. Les collatérales des vaisseaux thoraciques internes sont progressivement liées (*Figure 23*).

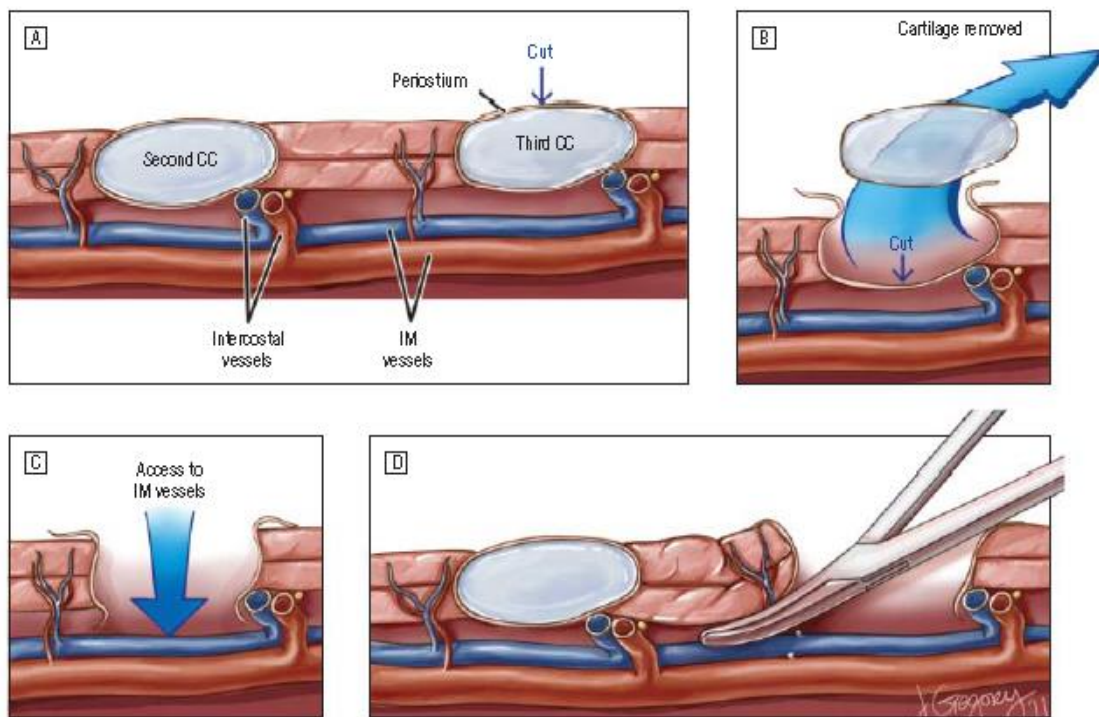


Figure 23 : technique de prélèvement des vaisseaux thoraciques internes d'après Jacobson, 2013

A. Vue sagittale de l'artère thoracique interne et des côtes. CC : cartilage chondrocostal.

B. Incision du périchondre sur le segment de côte à retirer

C. Incision du périchondre profond après avoir retiré le segment de côte, donnant accès aux vaisseaux thoraciques internes

D. Dissection des muscles intercostaux et des collatérales des vaisseaux thoraciques internes

En proximal, au niveau du premier espace intercostal, les muscles intercostaux sont souvent plus épais et nécessitent parfois d'être un peu réséqués pour donner plus de laxité aux vaisseaux thoraciques internes. Il n'est pas nécessaire de retirer un morceau de la première côte car les vaisseaux thoraciques internes plongent dans le thorax et ne sont plus disséquables à ce niveau. On peut à ce moment lier l'artère thoracique interne en distal et la faire basculer vers le cou, avec un axe de rotation qui se situe autour de la première côte.

L'artère thoracique interne est ensuite transposée au cou dans un tunnel sous-cutané, en prenant garde de ne pas la mettre en tension ou la comprimer (*Figure 24*).

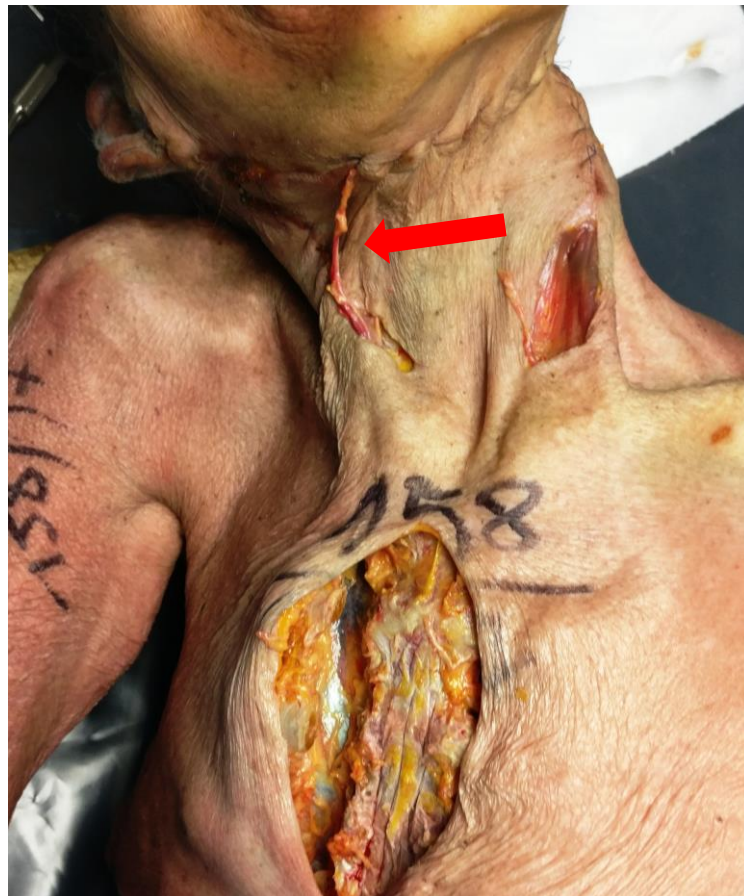


Figure 24 : artère thoracique interne droite transposée au cou par un tunnel sous-cutané

3.3 Résultats

6 sujets anatomiques ont été disséqués : 4 hommes et 2 femmes. L'artère thoracique interne était toujours présente. Un des sujets n'avait pas de cou, donc la distance de l'extrémité de l'artère thoracique interne par rapport à l'os hyoïde n'a pas pu être calculée.

Les résultats sont présentés dans le tableau 1. Le diamètre moyen de l'artère thoracique interne était de 2,83 mm si elle était disséquée jusqu'au quatrième espace intercostal et de 2,75 mm si elle était disséquée jusqu'au cinquième espace intercostal. La longueur moyenne de l'artère était de 10,58 cm si prélevée si prélevée jusqu'au quatrième espace intercostal et de 12,08 cm si prélevée jusqu'au cinquième espace intercostal, soit une différence de 1,5 cm. L'artère montait en moyenne jusqu'à 0,9 cm en dessous de l'os hyoïde si elle était prélevée jusqu'au quatrième espace intercostal et chez aucun, et jusqu'à 0,7 cm au-dessus de l'os hyoïde pour les artères prélevées jusqu'au cinquième espace intercostal. A noter que si la dissection était effectuée jusqu'au quatrième espace intercostal, aucune artère ne dépassait l'os hyoïde (n = 5), et si la dissection était effectuée jusqu'au cinquième espace intercostal, toutes les artères atteignaient ou dépassaient l'os hyoïde (n = 5).

Sujet	Sexe	Diamètre artériel (mm)		Longueur artérielle (cm)		Distance par rapport à l'os hyoïde (cm)	
		4ème espace IC	5ème espace IC	4ème espace IC	5ème espace IC	4ème espace IC	5ème espace IC
1	Femme	3	3	10	12	-1	1
2	Homme	3	3	11,5	13	-1,5	0
3	Homme	3	2,5	10	12	Pas de cou	Pas de cou
4	Homme	2	2	11	12	-1	1
5	Femme	3	3	10	11	-1	0
6	Homme	3	3	11	12,5	0	1,5
Moyenne		2,83	2,75	10,58	12,08	-0,90	0,70
Ecart-type		0,41	0,42	0,66	0,66	0,55	0,67

Tableau 1 : tableau descriptif des artères thoraciques internes prélevées jusqu'au quatrième ou cinquième espace intercostal (espace IC).

3.4 Discussion

3.4.1 Faisabilité du prélèvement de l'artère thoracique interne jusqu'au cinquième espace intercostal

La technique de prélèvement de l'artère thoracique interne précédemment décrite paraît réalisable par un praticien ayant une formation de chirurgie générale. D'après Roche¹⁰⁵, le temps de prélèvement pour un opérateur entraîné ne dépasse pas 20-30 minutes. En distalité, la section des cartilages costaux devenait plus difficile car la largeur des espaces intercostaux se réduisait¹⁰⁷. Le passage du costotome était donc plus difficile mais restait faisable. A partir de la sixième côte il nous a été impossible de sectionner le cartilage costal de façon correcte car la sixième et la septième côtes étaient trop proches (*Figure 25*). Les perforantes de l'artère thoracique interne visualisées et liées lors de la dissection n'ont pas posé de difficulté particulière dès lors que les segments de côtes étaient retirés, donnant ainsi une bonne visibilité pour lier les collatérales.

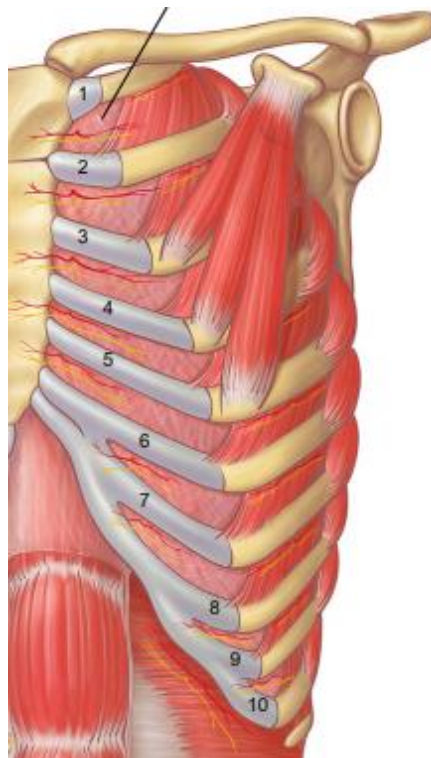


Figure 25 : schéma de la paroi thoracique antérieure, d'après Rendina et al, 2007¹⁰⁷.

Dans les articles les plus anciens décrivant l'utilisation des vaisseaux thoraciques internes pour reconstruire des pertes de substance de la tête et du cou, la dissection des vaisseaux s'effectuait jusqu'au troisième espace intercostal^{108,109}, comme dans la reconstruction

mammaire. Cela s'explique par le fait que ces auteurs prélevaient l'artère thoracique interne et aussi la veine. Or, celle-ci bifurque au niveau du troisième espace intercostal et le calibre des veines comittantes est insuffisant pour des anastomoses microchirurgicales, rendant inutiles une dissection au niveau des autres espaces intercostaux. Mais dans un article de Jacobson plus récent⁹⁵, il est dit que la dissection peut s'effectuer plus bas, jusqu'au sixième espace intercostal si besoin pour prélever l'artère.

La technique que nous avons utilisée pour prélever les artères thoraciques internes (avec résection de segments de cartilage costaux) est celle qui est la plus fréquemment utilisée pour les prélèvements des vaisseaux thoraciques internes pour la reconstruction cervico-faciale. Pour la reconstruction du sein, certains auteurs décrivent une technique de prélèvement épargnant les côtes^{110,111} : la dissection se fait directement au niveau du troisième espace intercostal en réclinant les muscles intercostaux, les anastomoses microchirurgicales se font également à ce niveau. Cela ne paraît pas réalisable dans nos indications car le pédicule des lambeaux n'est pas suffisamment long pour atteindre le troisième espace intercostal.

Dans notre étude, le diamètre artériel semble similaire pour les dissections jusqu'au quatrième ou au cinquième espace intercostal. Nous n'avons pas pu prouver statistiquement qu'il n'y avait pas de différence significative car le nombre de sujets disséqués était trop faible mais cela semble cohérent avec les données de la littérature¹¹². Un diamètre artériel de 2,75 mm est compatible avec une anastomose microchirurgicale avec l'artère des lambeaux utilisés habituellement en chirurgie maxillo-faciale.

3.4.2 Evaluation pré-opératoire avant prélèvement d'une artère thoracique interne

En pré-opératoire il faut s'assurer que le patient n'a pas d'antécédent de pontage aorto-coronaire utilisant une artère thoracique interne. Il n'y a pas d'examen d'imagerie systématique décrit dans la littérature.

Néanmoins, on peut proposer un angioscanner des artères thoraciques internes. En effet, cela permet d'évaluer les variations anatomiques artérielles (rares) et le niveau de bifurcation veineuse si un prélèvement de la veine thoracique interne est envisagé^{98,113}. Les sténoses athéromateuses sont également détectées sur cet examen. Les artères thoraciques internes sont moins sujettes à l'athérome que le système carotidien mais dans les petites séries de patients décrites dans la littérature, on observe un cas d'artère thoracique interne inutilisable en raison

d'une sténose athéromateuse⁹⁵. Roche nous met également en garde contre les inversions de flux de l'artère thoracique interne en cas de sténose de l'artère sous-clavière (phénomène de vol vasculaire)¹⁰⁵. S'il existe une telle sténose sur l'angioscanner, il est conseillé d'effectuer également un doppler des troncs supra-aortiques pour évaluer le flux sanguin. Cela se corrige après angioplastie de l'artère sous-clavière sténosée et l'artère thoracique interne redevient utilisable.

L'angioscanner des vaisseaux thoraciques internes peut s'ajouter à l'angioscanner des vaisseaux cervicaux habituellement effectué dans le bilan pré-reconstruction des patients à risque de désert vasculaire.

3.4.3 Complications potentielles

3.4.3.1 *Pneumothorax*

Il y a quelques complications potentielles secondaires au prélèvement d'une artère thoracique interne tel que nous l'avons décrit. Il existe en particulier un risque de pneumothorax et d'hémithorax. L'artère thoracique interne chemine en effet juste au-dessus de la plèvre, la dissection doit donc être prudente. Evidemment, plus la dissection est étendue, plus le risque augmente, même si la survenue de pneumothorax reste assez faible dans les petites séries de la littérature. Dans la série de 29 patients de Schneider¹⁰⁹, il n'y a eu qu'un seul pneumothorax en post-opératoire (patients ayant eu une reconstruction pour récurrence de cancer ou fermeture de pharyngostome).

3.4.3.2 *Tamponnade*

On peut citer également le risque de d'hémopéricarde avec tamponnade, pour les prélèvements de l'artère thoracique gauche. Cette complication reste rarissime, aucun cas n'est décrit dans les articles traitants de reconstruction cervico-faciale, on trouve seulement un case-report sur cette complication¹¹⁴, survenue dans le cadre d'une reconstruction mammaire. Il faut garder à l'esprit que la zone de prélèvement est à proximité immédiate d'organes vitaux.

3.4.3.3 *Douleurs et séquelles esthétiques*

La section de cinq côtes de façon unilatérale entraîne également des douleurs post opératoires notables et des séquelles esthétiques liées à la dépression sous-cutanée et la cicatrice⁹⁵. Il faut tout de même se rappeler que si on décide d'utiliser l'artère thoracique interne

en vue de la reconstruction microchirurgicale de la tête et du cou chez ces patients, c'est bien souvent en l'absence d'autre alternative. La problématique esthétique n'est pas la même que chez les patientes qui nécessitent une reconstruction mammaire.

Certains patients pourraient même présenter des douleurs chroniques secondaires à la lésion per-opératoire d'un nerf intercostal, pour l'instant cette complication n'est décrite que dans les prélèvements d'artère thoracique interne par sternotomie pour la chirurgie cardiaque¹¹⁵. La voie d'abord que nous utilisons reste tout de même moins pourvoyeuse de complications que la sternotomie qui peut être responsable d'infection sternale profonde voire de médiastinite en plus de douleurs chroniques.

3.4.3.4 Implication sur les pontages aorto-coronaires

Nos patients qui ont eu un cancer de la cavité buccale ont souvent des facteurs de risque cardiovasculaires associés (le tabac étant le plus fréquent), ils sont donc plus susceptibles de développer une maladie coronarienne pour laquelle le pontage aorto-coronaire peut être indiqué.

L'utilisation des artères thoraciques internes pour la reconstruction maxillo-faciale limite ensuite leur utilisation en cas d'indication de pontage aorto-coronaire. Actuellement, les chirurgiens cardiaques effectuent de plus en plus de pontage multiple, car les résultats à long terme sur la survie et l'absence de nouvelle intervention sont meilleurs que le pontage aorto-coronaire simple n'utilisant que l'artère thoracique interne gauche¹¹⁶. Pour cela, le chirurgien cardiaque utilise l'artère thoracique interne droite ou l'artère radiale en plus de l'artère thoracique interne gauche. En dernier recours il peut aussi utiliser la veine saphène mais les résultats à long terme sont moins satisfaisants¹¹⁷. On comprend bien que si une des deux artères thoraciques internes est utilisée pour la reconstruction maxillo-faciale (surtout si c'est l'artère thoracique interne gauche), la revascularisation coronaire se fera par pontage avec les vaisseaux disponibles restants si possible, ou par angioplastie.

3.4.4 Prélèvement endoscopique de l'artère thoracique interne

En chirurgie cardiaque, les pontages aorto-coronaires se font de plus en plus souvent par voie thoroscopique, avec l'assistance du robot Da Vinci¹¹⁸. La voie d'abord est beaucoup moins invasive que la sternotomie et les résultats sont satisfaisants¹¹⁹. Aucun prélèvement de vaisseaux thoraciques internes utilisant la technique endoscopique n'est décrit pour l'instant

dans la littérature dans le cadre de la reconstruction du sein ou cervico-faciale. Cette technique paraît en effet nécessiter une certaine habitude de la chirurgie cardio-thoracique et la courbe d'apprentissage est importante. Elle permettrait toutefois d'éviter les chondro-costotomies qui sont inévitables avec la voie d'abord que nous avons décrite précédemment et donc de diminuer les douleurs post-opératoires. Une collaboration entre chirurgien maxillo-facial et cardio-thoracique pourrait donc s'envisager dans le cadre d'une reconstruction maxillo-faciale nécessitant le prélèvement de l'artère thoracique interne.

3.4.5 Longueur de pédicule fibula et application à notre étude

Dans les quelques études retrouvées dans la littérature sur les vaisseaux thoraciques internes comme vaisseaux receveurs d'un lambeau libre pour la reconstruction de la tête et du cou, aucun ne s'est intéressé spécifiquement au lambeau libre de fibula. Sur sa série de 12 lambeaux anastomosés aux vaisseaux thoraciques internes, Jacobson a effectué un seul lambeau libre de fibula⁹⁵ et a eu recours à un pontage veineux pour que le pédicule fibulaire puisse atteindre les vaisseaux thoraciques internes. Il ne précise pas jusqu'à quel niveau la dissection des vaisseaux thoraciques internes a été effectuée pour ce patient, probablement jusqu'au troisième espace intercostal, comme il l'explique dans la description de sa technique chirurgicale.

Le pédicule fibulaire a une longueur variable selon la longueur d'os fibulaire nécessaire pour la reconstruction. Plus la longueur d'os nécessaire augmente, plus le pédicule sera court. Dans les meilleurs cas, Wolff nous dit que sa longueur peut aller jusqu'à au moins 15 cm¹²⁰ mais raisonner en centimètres n'est peut-être pas très pertinent car tout dépend finalement de la taille et de l'anatomie du patient. Quoiqu'il en soit, pour augmenter la longueur du pédicule, il faut s'efforcer de prélever l'os fibulaire le plus distalement possible, en préservant tout de même 6 à 8 cm d'os pour assurer la stabilité de l'articulation de la cheville¹²¹.

Dans notre pratique de reconstruction mandibulaire habituelle, pour un angle mandibulaire par exemple, les vaisseaux fibulaires atteignent facilement les vaisseaux cervicaux receveurs habituels : artère thyroïdienne supérieure, artère linguale, artère faciale sur le plan artériel. Anatomiquement ces artères receveuses se situent à peu près au niveau de l'os hyoïde. L'artère linguale est notamment très proche de la grande corne de l'os hyoïde²⁹ (*Figure 26*). C'est pour cela que nous avons choisi ce repère anatomique pour évaluer la faisabilité d'une anastomose entre l'artère thoracique interne et l'artère du lambeau de fibula : si l'artère thoracique interne atteint au moins le niveau de l'os hyoïde, on peut supposer qu'une

anastomose directe avec l'artère fibulaire sans pontage veineux est possible dans les cas de reconstruction mandibulaire pour des défauts de taille modérée.

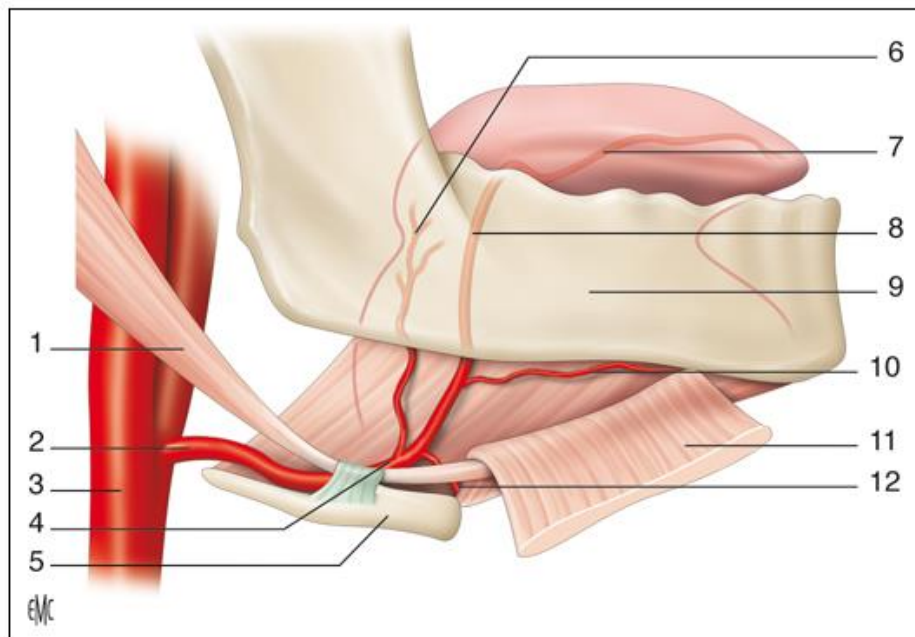


Figure 12 :

Segments de l'artère linguale. 1. Ventre postérieur du muscle digastrique ; 2. segment origine de l'artère linguale ; 3. artère carotide commune ; 4. deuxième segment ; 5. os hyoïde ; 6. artères dorsales ; 7. quatrième segment ; 8. troisième segment ; 9. mandibule ; 10. artère sublinguale ; 11. muscle mylohyoïdien ; 12. rameau sus-hyoïdien.

Figure 26 : Rapports de l'artère linguale avec l'os hyoïde, d'après l'EMC²⁹

Dans notre étude, les artères thoraciques internes prélevées jusqu'au cinquième espace intercostal atteignent toujours l'os hyoïde (sur 5 sujets) et le dépassent même pour 3 sujets, ce qui nous conduit à dire que l'artère thoracique interne pourrait éventuellement être utilisée comme artère receveuse d'un lambeau de fibula dans le cadre d'une reconstruction mandibulaire. La dissection de l'artère thoracique interne doit bien se faire jusqu'au cinquième espace intercostal car on voit que lorsqu'on la dissèque jusqu'au quatrième espace intercostal, elle n'atteint pas souvent l'os hyoïde (chez un seul sujet seulement dans notre étude).

Ces résultats et conclusions sont bien sûr à modérer en raison de l'imprécision des études anatomiques et du faible nombre de sujets disséqués.

3.4.5 Veine thoracique interne

Nous ne nous sommes pas intéressés à la veine thoracique interne dans cette étude, bien que celle-ci ait déjà été décrite comme veine receveuse pour un lambeau micro-anastomosé

dans la chirurgie reconstructrice du sein ou même cervico-faciale. En effet, son anatomie est décrite comme étant très variable dans la littérature, avec le plus souvent une bifurcation au niveau du troisième espace intercostal^{96,97}. Le calibre des veines en distal est insuffisant pour réaliser une anastomose microchirurgicale. Or, comme nous l'avons dit précédemment, il est préférable de prélever les vaisseaux thoraciques internes jusqu'au cinquième espace intercostal pour avoir une longueur vasculaire suffisante pour une anastomose avec le pédicule fibulaire. Dans les cas (moins fréquents) où il n'y aurait pas de bifurcation de la veine thoracique interne mais juste une seule veine, l'anastomose veineuse semblerait possible et la technique de prélèvement est la même que pour l'artère. L'angioscanner pré-opératoire est donc primordial pour l'étude des veines thoraciques internes. Nous nous sommes concentrés ici sur l'artère thoracique interne car d'autres solutions existent pour les anastomoses veineuses, en particulier la veine céphalique qui est d'une longueur suffisante et facile à prélever dans les indications de reconstruction mandibulaire par lambeau libre de fibula^{69,71,122}.

3.5 Conclusion de l'étude

Dans le cadre des reconstructions mandibulaires par lambeau libre de fibula chez les patients sans autre artère receveuse au niveau cervical, l'utilisation de l'artère thoracique interne comme artère receveuse semble être une alternative envisageable d'après cette étude anatomique. Les avantages principaux de cette technique seraient d'utiliser une artère qui n'a pas été dans le champ d'irradiation, et la possibilité d'avoir une longueur artérielle suffisante pour se passer d'une greffe veineuse. Cette artère qui est utilisée fréquemment en reconstruction mammaire et dont l'utilisation en reconstruction cervico-faciale est également bien documentée dans la littérature semble fiable. Il est vrai que la voie d'abord avec chondrocostotomies n'est pas dénuée de risque et peut entraîner des séquelles douloureuses et esthétiques mais elle est réalisable par un chirurgien maxillo-facial. Enfin il faut garder à l'esprit que cette technique de reconstruction ne pourrait s'adresser qu'à des patients ayant déjà eu des chirurgies multiples et qui n'ont pas d'autre alternative thérapeutique. Bien sûr, une plus grande série serait souhaitable avant mise en application mais les résultats sont encourageants.

Conclusion

La reconstruction des pertes de substances de la face par lambeau libre est devenue le gold standard depuis plusieurs années. Les indications de reconstructions secondaires ou même tertiaires sont de plus en plus fréquentes. Chez ces patients, ou chez ceux avec un antécédent de radiothérapie, la reconstruction microchirurgicale présente des difficultés supplémentaires. En particulier, les vaisseaux cervicaux receveurs habituels pour la microchirurgie peuvent ne plus être utilisables. Plusieurs vaisseaux alternatifs existent, avec chacun leurs avantages et inconvénients. Ils sont inévitablement plus loin du site à reconstruire et alourdissent souvent la rançon cicatricielle, mais ils permettent la réalisation des anastomoses microchirurgicales nécessaires à la reconstruction. D'après l'étude que nous avons réalisée, les vaisseaux thoraciques internes pourraient également avoir leur place dans l'algorithme de choix des vaisseaux receveurs. Parfois, des techniques de pontage veineux ou de boucle artério-veineuse doivent néanmoins être utilisées pour rapprocher les vaisseaux du lambeau et les vaisseaux receveurs. Dans les cas dépassant toute possibilité thérapeutique avec absence totale de vaisseaux receveurs, une vascularisation extra-corporelle du lambeau semble être une idée intéressante. Elle pourrait permettre de se passer d'anastomoses microchirurgicales et d'obtenir une reconstruction par lambeau libre réussie.

Bibliographie

1. Urken, M. L. *et al.* Functional evaluation following microvascular oromandibular reconstruction of the oral cancer patient: a comparative study of reconstructed and nonreconstructed patients. *Laryngoscope* **101**, 935–950 (1991).
2. Khouri, R. K. Free flap surgery. The second decade. *Clin Plast Surg* **19**, 757–761 (1992).
3. Kruse, A. L. D., Luebbers, H. T., Grätz, K. W. & Obwegeser, J. A. Factors influencing survival of free-flap in reconstruction for cancer of the head and neck: a literature review. *Microsurgery* **30**, 242–248 (2010).
4. Haute Autorité de Santé - Guide Affection Longue Durée : Cancer des voies aéro-digestives supérieures [Internet]. https://www.has-sante.fr/portail/jcms/c_892164/fr/ald-n-30-cancer-des-voies-aero-digestives-superieures.
5. Ariyan, S. The pectoralis major myocutaneous flap. A versatile flap for reconstruction in the head and neck. *Plast. Reconstr. Surg.* **63**, 73–81 (1979).
6. Baek, S. M., Biller, H. F., Krespi, Y. P. & Lawson, W. The pectoralis major myocutaneous island flap for reconstruction of the head and neck. *Head Neck Surg* **1**, 293–300 (1979).
7. Bartlett, S. P., May, J. W. & Yaremchuk, M. J. The latissimus dorsi muscle: a fresh cadaver study of the primary neurovascular pedicle. *Plast. Reconstr. Surg.* **67**, 631–636 (1981).
8. Patel, U. A., Hartig, G. K., Hanasono, M. M., Lin, D. T. & Richmon, J. D. Locoregional Flaps for Oral Cavity Reconstruction: A Review of Modern Options. *Otolaryngol Head Neck Surg* **157**, 201–209 (2017).
9. Hurvitz, K. A., Kobayashi, M. & Evans, G. R. D. Current options in head and neck reconstruction. *Plast. Reconstr. Surg.* **118**, 122e–133e (2006).
10. Urken, M. L. *et al.* Microvascular free flaps in head and neck reconstruction. Report of 200 cases and review of complications. *Arch. Otolaryngol. Head Neck Surg.* **120**, 633–640 (1994).
11. Shestak, K. C., Myers, E. N., Ramasastry, S. S., Johnson, J. T. & Jones, N. F. Microvascular free tissue transfer for reconstruction of head and neck cancer defects. *Oncology (Williston Park, N.Y.)* **6**, 101–110; discussion 110, 115–116, 121 (1992).
12. Schusterman, M. A. *et al.* A single center's experience with 308 free flaps for repair of head and neck cancer defects. *Plast. Reconstr. Surg.* **93**, 472–478; discussion 479–480 (1994).
13. Wong, C.-H., Ong, Y.-S., Chew, K.-Y., Tan, B.-K. & Song, C. The fibula osteoseptocutaneous flap incorporating the hemisoleus muscle for complex head and neck defects: anatomical study and clinical applications. *Plast. Reconstr. Surg.* **124**, 1956–1964 (2009).

14. Wong, C.-H. & Wei, F.-C. Microsurgical free flap in head and neck reconstruction. *Head Neck* **32**, 1236–1245 (2010).
15. Hidalgo, D. A. Fibula free flap: a new method of mandible reconstruction. *Plast. Reconstr. Surg.* **84**, 71–79 (1989).
16. Chim, H., Salgado, C. J., Mardini, S. & Chen, H.-C. Reconstruction of mandibular defects. *Semin Plast Surg* **24**, 188–197 (2010).
17. Wei, F. C., Seah, C. S., Tsai, Y. C., Liu, S. J. & Tsai, M. S. Fibula osteoseptocutaneous flap for reconstruction of composite mandibular defects. *Plast. Reconstr. Surg.* **93**, 294–304; discussion 305-306 (1994).
18. Ling, X. F. & Peng, X. What is the price to pay for a free fibula flap? A systematic review of donor-site morbidity following free fibula flap surgery. *Plast. Reconstr. Surg.* **129**, 657–674 (2012).
19. Eskander, A., Kang, S. Y., Teknos, T. N. & Old, M. O. Advances in midface reconstruction: beyond the reconstructive ladder. *Curr Opin Otolaryngol Head Neck Surg* **25**, 422–430 (2017).
20. Aviv, J. E. *et al.* The combined latissimus dorsi-scapular free flap in head and neck reconstruction. *Arch. Otolaryngol. Head Neck Surg.* **117**, 1242–1250 (1991).
21. Boyd, J. B. The place of the iliac crest in vascularized oromandibular reconstruction. *Microsurgery* **15**, 250–256 (1994).
22. Wei, F. *et al.* Have we found an ideal soft-tissue flap? An experience with 672 anterolateral thigh flaps. *Plast. Reconstr. Surg.* **109**, 2219–2226; discussion 2227-2230 (2002).
23. Lin, Y.-T., Lin, C.-H. & Wei, F.-C. More degrees of freedom by using chimeric concept in the applications of anterolateral thigh flap. *J Plast Reconstr Aesthet Surg* **59**, 622–627 (2006).
24. Lee, Y.-C., Chiu, H.-Y. & Shieh, S.-J. The clinical application of anterolateral thigh flap. *Plast Surg Int* **2011**, 127353 (2011).
25. Collins, J., Ayeni, O. & Thoma, A. A systematic review of anterolateral thigh flap donor site morbidity. *Can J Plast Surg* **20**, 17–23 (2012).
26. Swanson, E., Boyd, J. B. & Manktelow, R. T. The radial forearm flap: reconstructive applications and donor-site defects in 35 consecutive patients. *Plast. Reconstr. Surg.* **85**, 258–266 (1990).
27. Chang, S. C. *et al.* Limiting donor site morbidity by suprafascial dissection of the radial forearm flap. *Microsurgery* **17**, 136–140 (1996).
28. Chen, K.-T. *et al.* Timing of presentation of the first signs of vascular compromise dictates the salvage outcome of free flap transfers. *Plast. Reconstr. Surg.* **120**, 187–195 (2007).
29. Lopez R., Lauwers F. Vascularisation artérielle cervicofaciale. EMC (Elsevier Masson SAS, Paris), Médecine buccale, 28-050-H-10, 2010, Stomatologie, 22-001-B-30, 2010.

30. Lopez R., Lauwers F. Vascularisation veineuse cervicofaciale. EMC (Elsevier Masson SAS, Paris), Médecine buccale, 28-050-P-10, 2011, Stomatologie, 22-001-B-35, 2012.
31. Hanasono, M. M., Ogunleye, O., Yang, J. S., Hartley, C. J. & Miller, M. J. Changes in blood velocity following microvascular free tissue transfer. *J Reconstr Microsurg* **25**, 417–424 (2009).
32. Hiller, A., Davis, J., Schulz, S., Henderson, J. & Wilhelmi, B. J. Recipient Vessel Selection in Head and Neck Reconstruction. *Eplasty* **17**, e42 (2017).
33. Yazar, S. Selection of recipient vessels in microsurgical free tissue reconstruction of head and neck defects. *Microsurgery* **27**, 588–594 (2007).
34. Chia, H.-L., Wong, C.-H., Tan, B.-K., Tan, K.-C. & Ong, Y.-S. An Algorithm for Recipient Vessel Selection in Microsurgical Head and Neck Reconstruction. *Journal of Reconstructive Microsurgery* **27**, 047–056 (2011).
35. Chalian, A. A., Anderson, T. D., Weinstein, G. S. & Weber, R. S. Internal jugular vein versus external jugular vein anastomosis: implications for successful free tissue transfer. *Head Neck* **23**, 475–478 (2001).
36. Khouri, R. K. *et al.* A prospective study of microvascular free-flap surgery and outcome. *Plast. Reconstr. Surg.* **102**, 711–721 (1998).
37. Maricevich, M., Lin, L. O., Liu, J., Chang, E. I. & Hanasono, M. M. Interposition Vein Grafting in Head and Neck Free Flap Reconstruction. *Plast. Reconstr. Surg.* **142**, 1025–1034 (2018).
38. Deganello, A., Gitti, G., Mannelli, G., Meccariello, G. & Gallo, O. Risk factors for multiple malignancies in the head and neck. *Otolaryngol Head Neck Surg* **149**, 105–111 (2013).
39. Head, C. *et al.* Microvascular reconstruction after previous neck dissection. *Arch. Otolaryngol. Head Neck Surg.* **128**, 328–331 (2002).
40. Koerdt, S. *et al.* An Immunohistochemical Study on the Role of Oxidative and Nitrosative Stress in Irradiated Skin. *Cells Tissues Organs (Print)* **203**, 12–19 (2017).
41. Varvares, M. A. *et al.* Success of multiple, sequential, free tissue transfers to the head and neck. *Laryngoscope* **115**, 101–104 (2005).
42. Alam, D. S. & Khariwala, S. S. Technical considerations in patients requiring a second microvascular free flap in the head and neck. *Arch. Otolaryngol. Head Neck Surg.* **135**, 268–273 (2009).
43. Tan, O., Kantarci, M., Parmaksizoglu, D., Uyanik, U. & Durur, I. Determination of the recipient vessels in the head and neck using multislice spiral computed tomography angiography before free flap surgery: a preliminary study. *J Craniofac Surg* **18**, 1284–1289 (2007).
44. Kramer, M. *et al.* Vascular mapping of head and neck: computed tomography angiography versus digital subtraction angiography. *J. Oral Maxillofac. Surg.* **66**, 302–307 (2008).

45. Jahromi, A. S., Cinà, C. S., Liu, Y. & Clase, C. M. Sensitivity and specificity of color duplex ultrasound measurement in the estimation of internal carotid artery stenosis: a systematic review and meta-analysis. *J. Vasc. Surg.* **41**, 962–972 (2005).
46. Chen, Y.-W. *et al.* Preoperative Computed Tomography Angiography for Evaluation of Feasibility of Free Flaps in Difficult Reconstruction of Head and Neck. *Ann Plast Surg* **76 Suppl 1**, S19-24 (2016).
47. Recommandations de bonne pratique : bilan préthérapeutique des carcinomes épidermoïdes des VADS [internet] https://www.orlfrance.org/wp-content/uploads/2017/06/Reco_bilan_pretherapeutique_KVADS_2012_TL.pdf. 138
48. Lee, G. K. *et al.* Computed tomography angiography in microsurgery: indications, clinical utility, and pitfalls. *Eplasty* **13**, e42 (2013).
49. Frohwitter, G., Rau, A., Kesting, M. R. & Fichter, A. Microvascular reconstruction in the vessel depleted neck - A systematic review. *J Craniomaxillofac Surg* **46**, 1652–1658 (2018).
50. Lee, M., Chin, R. Y., Eslick, G. D., Sritharan, N. & Paramaesvaran, S. Outcomes of microvascular free flap reconstruction for mandibular osteoradionecrosis: A systematic review. *J Craniomaxillofac Surg* **43**, 2026–2033 (2015).
51. d’Hauthuille, C., Testelin, S., Taha, F., Bitar, G. & Devauchelle, B. [Part III: free periosteal flaps as a treatment for mandibular osteoradionecrosis]. *Rev Stomatol Chir Maxillofac* **110**, 3–7 (2009).
52. Hanasono, M. M., Barnea, Y. & Skoracki, R. J. Microvascular surgery in the previously operated and irradiated neck. *Microsurgery* **29**, 1–7 (2009).
53. Kasai, S. *et al.* An anatomical study on the availability of contralateral recipient vessels in hemi-mandibular reconstruction with vascularised free fibula transfer. *J Plast Surg Hand Surg* **51**, 358–361 (2017).
54. Marano, S. R., Fischer, D. W., Gaines, C. & Sonntag, V. K. Anatomical study of the superficial temporal artery. *Neurosurgery* **16**, 786–790 (1985).
55. Shimizu, F., Lin, M. P., Ellabban, M., Evans, G. R. D. & Cheng, M.-H. Superficial temporal vessels as a reserve recipient site for microvascular head and neck reconstruction in vessel-depleted neck. *Ann Plast Surg* **62**, 134–138 (2009).
56. Huelke, D. F. A study of the transverse cervical and dorsal scapular arteries. *Anat. Rec.* **132**, 233–245 (1958).
57. Tessler, O. *et al.* Transverse Cervical Artery: Consistent Anatomical Landmarks and Clinical Experience with Its Use as a Recipient Artery in Complex Head and Neck Reconstruction. *Plast. Reconstr. Surg.* **139**, 745e–751e (2017).
58. Urken, M. L., Vickery, C., Weinberg, H., Buchbinder, D. & Biller, H. F. Geometry of the vascular pedicle in free tissue transfers to the head and neck. *Arch. Otolaryngol. Head Neck Surg.* **115**, 954–960 (1989).

59. Xu, Z. *et al.* Transverse cervical vessels as recipient vessels in oral and maxillofacial microsurgical reconstruction after former operations with or without radiotherapy. *World J Surg Oncol* **13**, 183 (2015).
60. Yu, P. The transverse cervical vessels as recipient vessels for previously treated head and neck cancer patients. *Plast. Reconstr. Surg.* **115**, 1253–1258 (2005).
61. Kompatscher, P., Manestar, M., Schuster, A., Lang, A. & Beer, G. M. The thoracoacromial vessels as recipient vessels in microsurgery and supermicrosurgery: an anatomical and sonographic study. *Plast. Reconstr. Surg.* **115**, 77–83 (2005).
62. Onoda, S. *et al.* Thoracoacromial vessels as recipients for head and neck reconstruction and cause of vascular complications. *Microsurgery* **31**, 628–631 (2011).
63. Harris, J. R., Lueg, E., Genden, E. & Urken, M. L. The thoracoacromial/cephalic vascular system for microvascular anastomoses in the vessel-depleted neck. *Arch. Otolaryngol. Head Neck Surg.* **128**, 319–323 (2002).
64. Aycock, J. K., Stenson, K. M. & Gottlieb, L. J. The thoracoacromial trunk: alternative recipient vessels in reoperative head and neck reconstructive microsurgery. *Plast. Reconstr. Surg.* **121**, 88–94 (2008).
65. Jacobson, A. S., Eloy, J. A., Park, E., Roman, B. & Genden, E. M. Vessel-depleted neck: techniques for achieving microvascular reconstruction. *Head Neck* **30**, 201–207 (2008).
66. Dolan, R., Gooley, J., Cho, Y. J. & Fuleihan, N. Microvascular access in the multiply operated neck: thoracodorsal transposition. *Laryngoscope* **106**, 1436–1437 (1996).
67. Santanelli Di Pompeo, F., Longo, B., Sorotos, M., Pagnoni, M. & Laporta, R. The axillary versus internal mammary recipient vessel sites for breast reconstruction with diep flaps: a retrospective study of 256 consecutive cases. *Microsurgery* **35**, 34–38 (2015).
68. Horng, S. Y. & Chen, M. T. Reversed cephalic vein: a lifeboat in head and neck free-flap reconstruction. *Plast. Reconstr. Surg.* **92**, 752–753 (1993).
69. Kim, K. A. & Chandrasekhar, B. S. Cephalic vein in salvage microsurgical reconstruction in the head and neck. *Br J Plast Surg* **51**, 2–7 (1998).
70. Reid, C. D. & Taylor, G. I. The vascular territory of the acromiothoracic axis. *Br J Plast Surg* **37**, 194–212 (1984).
71. Vasilakis, V., Patel, H. D. L. & Chen, H.-C. Head and neck reconstruction using cephalic vein transposition in the vessel-depleted neck. *Microsurgery* **29**, 598–602 (2009).
72. Quilichini, J., Benjoar, M.-D., Hivelin, M., Brugel, L. & Lantieri, L. Semi-free radial forearm flap for head and neck reconstruction in vessel-depleted neck after radiotherapy or radical neck dissection. *Microsurgery* **32**, 269–274 (2012).
73. Nakayama, B. *et al.* Usefulness of a first transferred free flap vascular pedicle for secondary microvascular reconstruction in the head and neck. *Plast. Reconstr. Surg.* **109**, 1246–1253 (2002).
74. Yazar, S. *et al.* Selection of recipient vessels in double free-flap reconstruction of composite head and neck defects. *Plast. Reconstr. Surg.* **115**, 1553–1561 (2005).

75. Vacher, C. & Lkah, C. The osteomuscular dorsal scapular (OMDS) flap: an alternative technique of mandibular reconstruction. *J Plast Reconstr Aesthet Surg* **63**, 198–204 (2010).
76. Su, T., Pirgousis, P. & Fernandes, R. Versatility of supraclavicular artery island flap in head and neck reconstruction of vessel-depleted and difficult necks. *J. Oral Maxillofac. Surg.* **71**, 622–627 (2013).
77. Kokot, N., Mazhar, K., Reder, L. S., Peng, G. L. & Sinha, U. K. The supraclavicular artery island flap in head and neck reconstruction: applications and limitations. *JAMA Otolaryngol Head Neck Surg* **139**, 1247–1255 (2013).
78. Chen, H.-C. *et al.* Guidelines for the optimization of microsurgery in atherosclerotic patients. *Microsurgery* **26**, 356–362 (2006).
79. Steele, S. R. *et al.* Focused high-risk population screening for carotid arterial stenosis after radiation therapy for head and neck cancer. *Am. J. Surg.* **187**, 594–598 (2004).
80. Halvorson, E. G. & Cordeiro, P. G. Go for the jugular: a 10-year experience with end-to-side anastomosis to the internal jugular vein in 320 head and neck free flaps. *Ann Plast Surg* **59**, 31–35; discussion 35 (2007).
81. Leontsinis, T. G., Currie, A. R. & Mannell, A. Internal jugular vein thrombosis following functional neck dissection. *Laryngoscope* **105**, 169–174 (1995).
82. Germann, G. & Steinau, H. U. The clinical reliability of vein grafts in free-flap transfer. *J Reconstr Microsurg* **12**, 11–17 (1996).
83. Furr, M. C., Cannady, S. & Wax, M. K. Interposition vein grafts in microvascular head and neck reconstruction. *Laryngoscope* **121**, 707–711 (2011).
84. Miller, M. J., Schusterman, M. A., Reece, G. P. & Kroll, S. S. Interposition vein grafting in head and neck reconstructive microsurgery. *J Reconstr Microsurg* **9**, 245–251; discussion 251-252 (1993).
85. Hallock, G. G. The interposition arteriovenous loop revisited. *J Reconstr Microsurg* **4**, 155–159 (1988).
86. Threlfall, G. N., Little, J. M. & Cummine, J. Free flap transfer--preliminary establishment of an arteriovenous fistula: a case report. *Aust N Z J Surg* **52**, 182–184 (1982).
87. Moubayed, S. P. *et al.* Arteriovenous fistulas for microvascular head and neck reconstruction. *Plast Surg (Oakv)* **23**, 167–170 (2015).
88. Oswald, T. M. *et al.* Immediate and delayed use of arteriovenous fistulae in microsurgical flap procedures: a clinical series and review of published cases. *Ann Plast Surg* **58**, 61–63 (2007).
89. Ethunandan, M., Cole, R. & Flood, T. R. Corlett loop for microvascular reconstruction in a neck depleted of vessels. *Br J Oral Maxillofac Surg* **45**, 493–495 (2007).
90. Ciudad, P. *et al.* The radial forearm free flap as a ‘vascular bridge’ for secondary microsurgical head and neck reconstruction in a vessel-depleted neck. *Microsurgery* **38**, 651–658 (2018).

91. Wolff, K.-D., Hölzle, F. & Eufinger, H. The radial forearm flap as a carrier for the osteocutaneous fibula graft in mandibular reconstruction. *Int J Oral Maxillofac Surg* **32**, 614–618 (2003).
92. Wolff, K.-D. *et al.* Rapid autonomisation of a combined fibular- and anterolateral thigh flap transferred by a wrist carrier to an irradiated and vessel depleted neck. *J Surg Oncol* **99**, 123–126 (2009).
93. Wolff, K.-D. *et al.* Free flap transplantation using an extracorporeal perfusion device: First three cases. *J Craniomaxillofac Surg* **44**, 148–154 (2016).
94. Decaudaveine, S. *et al.* Using the internal mammary artery as recipient artery in cervicofacial reconstruction by fibular flap. *J Plast Reconstr Aesthet Surg* **71**, 923–925 (2018).
95. Jacobson, A. S., Smith, M. & Urken, M. L. Internal mammary artery and vein as recipient vessels in head and neck reconstruction. *JAMA Otolaryngol Head Neck Surg* **139**, 623–628 (2013).
96. Paliouras, D. *et al.* Surgical anatomy of the internal thoracic arteries and their branching pattern: a cadaveric study. *Ann Transl Med* **3**, 212 (2015).
97. Hefel, L. *et al.* Internal mammary vessels: anatomical and clinical considerations. *Br J Plast Surg* **48**, 527–532 (1995).
98. Cook, J. A., Tholpady, S. S., Momeni, A. & Chu, M. W. Predictors of internal mammary vessel diameter: A computed tomographic angiography-assisted anatomic analysis. *J Plast Reconstr Aesthet Surg* **69**, 1340–1348 (2016).
99. Clark, C. P., Rohrich, R. J., Copit, S., Pittman, C. E. & Robinson, J. An anatomic study of the internal mammary veins: clinical implications for free-tissue-transfer breast reconstruction. *Plast. Reconstr. Surg.* **99**, 400–404 (1997).
100. Netter, F. *Atlas d'anatomie humaine.* (Elsevier Masson, 2015).
101. Shaw, W. W. Breast reconstruction by superior gluteal microvascular free flaps without silicone implants. *Plast. Reconstr. Surg.* **72**, 490–501 (1983).
102. Chang, E. I. *et al.* Demystifying the use of internal mammary vessels as recipient vessels in free flap breast reconstruction. *Plast. Reconstr. Surg.* **132**, 763–768 (2013).
103. Lorenzetti, F., Kuokkanen, H., von Smitten, K. & Asko-Seljavaara, S. Intraoperative evaluation of blood flow in the internal mammary or thoracodorsal artery as a recipient vessel for a free TRAM flap. *Ann Plast Surg* **46**, 590–593 (2001).
104. Saint-Cyr, M., Youssef, A., Bae, H. W., Robb, G. L. & Chang, D. W. Changing trends in recipient vessel selection for microvascular autologous breast reconstruction: an analysis of 1483 consecutive cases. *Plast. Reconstr. Surg.* **119**, 1993–2000 (2007).
105. Roche, N. A., Houtmeyers, P., Vermeersch, H. F., Stillaert, F. B. & Blondeel, P. N. The role of the internal mammary vessels as recipient vessels in secondary and tertiary head and neck reconstruction. *J Plast Reconstr Aesthet Surg* **65**, 885–892 (2012).

106. Buck, P. M., Wax, M. K. & Petrisor, D. I. Internal Mammary Vessels: Alternate Recipient Vessels in Microvascular Head and Neck Reconstruction. *J. Oral Maxillofac. Surg.* **74**, 1896.e1–6 (2016).
107. Rendina, E. A. & Ciccone, A. M. The intercostal space. *Thorac Surg Clin* **17**, 491–501 (2007).
108. Urken, M. L., Higgins, K. M., Lee, B. & Vickery, C. Internal mammary artery and vein: recipient vessels for free tissue transfer to the head and neck in the vessel-depleted neck. *Head Neck* **28**, 797–801 (2006).
109. Schneider, D. S., McClain, L., Robb, P. K., Rosenthal, E. L. & Wax, M. K. Use of internal mammary vessels in head and neck microvascular reconstruction. *Arch. Otolaryngol. Head Neck Surg.* **138**, 172–176 (2012).
110. Sacks, J. M. & Chang, D. W. Rib-sparing internal mammary vessel harvest for microvascular breast reconstruction in 100 consecutive cases. *Plast. Reconstr. Surg.* **123**, 1403–1407 (2009).
111. Darcy, C. M., Smit, J. M., Audolfsson, T. & Acosta, R. Surgical technique: The intercostal space approach to the internal mammary vessels in 463 microvascular breast reconstructions. *J Plast Reconstr Aesthet Surg* **64**, 58–62 (2011).
112. Arnez, Z. M., Valdatta, L., Tyler, M. P. & Planinsek, F. Anatomy of the internal mammary veins and their use in free TRAM flap breast reconstruction. *Br J Plast Surg* **48**, 540–545 (1995).
113. Rozen, W. M., Alonso-Burgos, A., Murray, A. C. A. & Whitaker, I. S. Is there a need for preoperative imaging of the internal mammary recipient site for autologous breast reconstruction? *Ann Plast Surg* **70**, 111–115 (2013).
114. Pratt, G. F., Faris, J. G., Lethbridge, M. & Teh, L. G. Breast reconstruction with a free DIEP (TRAM) flap complicated by cardiac tamponade and arrest: a case report. *J Plast Reconstr Aesthet Surg* **62**, e73-75 (2009).
115. Conacher, I. D., Doig, J. C., Rivas, L. & Pridie, A. K. Intercostal neuralgia associated with internal mammary artery grafting. *Anaesthesia* **48**, 1070–1071 (1993).
116. Lytle, B. W. *et al.* The effect of bilateral internal thoracic artery grafting on survival during 20 postoperative years. *Ann. Thorac. Surg.* **78**, 2005–2012; discussion 2012-2014 (2004).
117. Tatoulis, J., Buxton, B. F. & Fuller, J. A. Patencies of 2127 arterial to coronary conduits over 15 years. *Ann. Thorac. Surg.* **77**, 93–101 (2004).
118. Canale, L. S., Mick, S., Mihaljevic, T., Nair, R. & Bonatti, J. Robotically assisted totally endoscopic coronary artery bypass surgery. *J Thorac Dis* **5 Suppl 6**, S641-649 (2013).
119. Pasrija, C. *et al.* Cost and Outcome of Minimally Invasive Techniques for Coronary Surgery Using Robotic Technology. *Innovations (Phila)* **13**, 282–286 (2018).
120. Wolff, K. & Hölzle, F. *Raising of microvascular flaps: a systematic approach.* (Springer, 2011).

121. Li, P., Fang, Q., Qi, J., Luo, R. & Sun, C. Risk Factors for Early and Late Donor-Site Morbidity After Free Fibula Flap Harvest. *J. Oral Maxillofac. Surg.* **73**, 1637–1640 (2015).
122. Chan, D., Rabbani, C. C., Inman, J. C. & Ducic, Y. Cephalic Vein Transposition in the Vessel-Depleted Neck. *Otolaryngol Head Neck Surg* **155**, 367–368 (2016).

Annexes

Serment d'Hippocrate

En présence des Maîtres de cette Ecole, de mes chers condisciples et devant l'effigie d'Hippocrate, je promets et je jure d'être fidèle aux lois de l'honneur et de la probité dans l'Exercice de la Médecine. Je donnerai mes soins gratuits à l'indigent et n'exigerai jamais un salaire au-dessus de mon travail.

Admis dans l'intérieur des maisons, mes yeux ne verront pas ce qui s'y passe, ma langue taira les secrets qui me seront confiés, et mon état ne servira pas à corrompre les mœurs ni à favoriser le crime. Respectueux et reconnaissant envers mes Maîtres, je rendrai à leurs enfants l'instruction que j'ai reçue de leurs pères.

Que les hommes m'accordent leur estime si je suis fidèle à mes promesses ! Que je sois couvert d'opprobre et méprisé de mes confrères si j'y manque.

Titre de la thèse en français

Les vaisseaux receveurs des lambeaux libres dans le cas des déserts vasculaires : étude des vaisseaux thoraciques internes en cas de reconstruction mandibulaire par lambeau libre de fibula

Titre de la thèse en anglais

Free flaps recipient vessels in patients with vessel-depleted neck: study of internal thoracic vessels as recipient vessels for fibular flap used for mandibular reconstruction

Résumé en français

En reconstruction maxillo-faciale par lambeau libre, les vaisseaux les plus utilisés pour les anastomoses microchirurgicales sont les branches de l'artère carotide externe et les veines afférentes à la jugulaire interne. La difficulté à trouver des vaisseaux receveurs peut survenir chez les patients avec antécédent de radiothérapie ou multi-opérés du cou. Il faut alors utiliser d'autres vaisseaux receveurs, idéalement proches du site à reconstruire et hors de la zone ayant été irradiée : vaisseaux temporaux superficiels, cervicaux transverses, thoraco-acromiaux, veine céphalique. Les techniques de pontage veineux ou de boucle artério-veineuse permettent d'effectuer les anastomoses si les vaisseaux receveurs sont trop éloignés mais sont plus à risque de thrombose. Une étude anatomique sur la transposition au cou de l'artère thoracique interne a montré que l'abord chirurgical était réalisable par un chirurgien maxillo-facial, au moyen de chondro-costotomies étagées. L'artère thoracique interne prélevée jusqu'au cinquième espace intercostal atteignait le niveau de l'os hyoïde et pourrait permettre une anastomose avec l'artère d'un lambeau de fibula sans avoir recours à un pontage veineux (en cas de reconstruction mandibulaire). Ces résultats sont à confirmer par des dissections sur un plus grand nombre de sujets. La douleur post-opératoire et la rançon cicatricielle ne sont pas négligeables mais cette technique s'adresse à des patients en absence d'autre alternative thérapeutique. Le prélèvement par robot, actuellement en développement en chirurgie cardiaque, pourrait diminuer ces effets indésirables mais nécessite une courbe d'apprentissage importante.

Résumé en anglais

In maxillofacial microsurgical reconstruction, the most frequently used recipient vessels are the branches of the external carotid artery and the tributaries of the internal jugular vein. Difficulty in finding recipient vessels may occur in patients with a history of radiotherapy or with multi-operated neck. It is then necessary to use other recipient vessels, ideally close to the reconstruction site and out of the irradiated area: superficial temporal vessels, transverse cervical vessels, thoracoacromial vessels, cephalic vein. Surgical techniques such as venous bypass or arteriovenous loop may help to achieve successful anastomosis when recipient vessels are too far from the reconstruction site, but the risk of thrombosis is increased. An anatomical study about the transposition to the neck of the internal thoracic artery showed that a maxillofacial surgeon could perform the harvesting technique, by removing ribs segments. When the internal thoracic artery was harvested down to the fifth intercostal space, it reached the hyoid bone level and could allow anastomosis with the artery of a fibular flap without venous bypass (in the case of mandibular reconstruction). These results are to be confirmed by dissections on a larger number of subjects. Postoperative pain and scarring ransom are quite significant, but this technique is intended for patients with no other therapeutic alternatives. Robot-assisted harvesting of the internal thoracic artery is currently under development in cardiac surgery and may reduce these adverse effects, but it requires an important learning curve.

Mots clés en français

Vaisseaux receveurs, Lambeau libre, Désert vasculaire, Artère thoracique interne

Mots clés en anglais

Recipient vessels, Free flap, Vessel-depleted neck, Internal thoracic artery