



**HAL**  
open science

# Prérequis anatomique à la ligature des collatérales de l'artère faciale et de l'artère linguale par voie transorale assistée par robot

Benjamin Pamart

## ► To cite this version:

Benjamin Pamart. Prérequis anatomique à la ligature des collatérales de l'artère faciale et de l'artère linguale par voie transorale assistée par robot. Organes des sens. 2019. dumas-02505510

**HAL Id: dumas-02505510**

**<https://dumas.ccsd.cnrs.fr/dumas-02505510>**

Submitted on 11 Mar 2020

**HAL** is a multi-disciplinary open access archive for the deposit and dissemination of scientific research documents, whether they are published or not. The documents may come from teaching and research institutions in France or abroad, or from public or private research centers.

L'archive ouverte pluridisciplinaire **HAL**, est destinée au dépôt et à la diffusion de documents scientifiques de niveau recherche, publiés ou non, émanant des établissements d'enseignement et de recherche français ou étrangers, des laboratoires publics ou privés.



# **THÈSE D'ÉTAT DE DOCTEUR EN MEDECINE**

DES d'Oto-Rhino-Laryngologie et Chirurgie Cervico-Faciale

Année 2019

N° de thèse : 2019-168

## **PREREQUIS ANATOMIQUE A LA LIGATURE DES COLLATERALES DE L'ARTERE FACIALE ET DE L'ARTERE LINGUALE PAR VOIE TRANSORALE ASSISTEE PAR ROBOT**

Présentée et soutenue publiquement le jeudi 17 octobre 2019 à Amiens

Par **Benjamin PAMART**

Président de jury :

**Monsieur le Professeur Cyril PAGE**

Membres du jury :

**Monsieur le Professeur Éric HAVET**

**Monsieur le Professeur Raphael SINNA**

**Monsieur le Professeur Johann PELTIER**

Directeur de thèse :

**Monsieur le Docteur Jean TON VAN**



Université de Picardie Jules Verne  
Faculté de médecine d'Amiens

Année 2019

N° de thèse : 2019-168

**PREREQUIS ANATOMIQUE A LA LIGATURE DES COLLATERALES  
DE L'ARTERE FACIALE ET DE L'ARTERE LINGUALE PAR VOIE  
TRANSORALE ASSISTEE PAR ROBOT**

Pour la validation du Diplôme d'Etat de Docteur en Médecine  
Spécialité Oto-rhino-laryngologie et chirurgie cervico-faciale

Thèse présentée et soutenue publiquement le jeudi 17 octobre 2019 à Amiens

Par Benjamin PAMART

Président de jury : **Monsieur le Professeur Cyril PAGE**, Professeur des universités-  
Praticien hospitalier, Chef du service d'Orl et chirurgie cervico-faciale, Chef de Pôle des 5  
sens.

Membres du jury :

**Monsieur le Professeur Éric HAVET**, Professeur des Universités - Praticien Hospitalier  
Anatomie, Assesseur du 1<sup>er</sup> cycle.

**Monsieur le Professeur Raphael SINNA**, Professeur des Universités - Praticien hospitalier,  
Chef du service de Chirurgie plastique et reconstructrice.

**Monsieur le Professeur Johann PELTIER**, Professeur des Universités - Praticien  
Hospitalier, Chef du Service de Neurochirurgie, Anatomie.

Directeur de thèse : **Monsieur le Docteur Jean TON VAN**, Praticien hospitalier.



## **À Monsieur le Professeur Cyril PAGE**

Professeur des universités- Praticien hospitalier

Chef du service d'ORL et chirurgie cervico-faciale, Chef de pôle des 5 sens.

Merci de me faire l'honneur de présider mon jury de thèse,

Merci de nous avoir transmis ton savoir lors des staffs matinaux, toujours dans la bonne humeur (à 8h 00 bien sûr) et des youpi le samedi

Merci d'avoir répondu à toutes mes « petites questions » durant ces 5 années d'internat, supporté mes « en fait » (1 euro), « donc » et autres tics de langage.

Merci de transmettre ta passion des lépidoptères et fougères arborescentes, les discussions sont toujours enrichissantes et pour le moins atypiques !

Merci d'avoir poussé la chansonnette au gala des internes, de mettre l'ambiance au bloc opératoire avec ta musique

Merci de m'avoir supporté en tant qu'inerte indiscipliné, de mener à bien la barque de notre CAT.

Sois assuré de mon plus profond respect

**À Monsieur le Professeur Éric HAVET,**

Professeur des Universités– Praticien Hospitalier – Service de Chirurgie orthopédique et traumatologie, Anatomie

Directeur du laboratoire d’anatomie et d’organogénèse de la faculté de médecine

Assesseur du 1<sup>er</sup> cycle des études médicales.

Merci pour vos conseils précieux et la confiance que vous m’accordez pour les prochains mois durant lesquels nous travaillerons ensemble dans le cadre de l’anatomie

Merci pour votre bienveillance et le dévouement que vous portez pour les étudiants

Soyez assuré de mon plus profond respect.

**À Monsieur le Professeur Raphael SINNA,**

Professeur des Universités- Praticien hospitalier

Chef du service de Chirurgie plastique et reconstructrice.

Merci de m'avoir appris qu'il n'existe aucune règle en chirurgie et qu'il faut parfois (souvent) sortir des sentiers battus.

Merci de m'avoir fait partager tous vos talents .... Après la performance scénique du gala des internes, j'attends tout de même avec impatience une démonstration de la part du vice-champion de yoyo !

Merci pour le freestyle ambient, l'autorisation du beat-box au bloc opératoire

Merci pour ce stage passé dans votre service qui fut très agréable et enrichissant

Soyez assuré de mon plus profond respect.



**À Monsieur le Professeur Johann PELTIER,**

Professeur des Universités-Praticien Hospitalier – Chef du service de Neurochirurgie,

Anatomie

Merci pour vos explications et corrections lors des planches d'anatomie qui sont toujours aussi passionnantes,

Merci de la pédagogie dont vous faites preuve à chacune de vos interventions qui sont des leçons instructives

Pour votre bonne humeur communicative, votre don pour pousser la chansonnette au bloc comme sur la scène du Gala de l'Esculape

Soyez assuré de mon plus profond respect.

**A Monsieur le Docteur Jean TON VAN,**

Praticien hospitalier du service de Cancérologie ORL du centre de lutte contre le cancer Oscar Lambret, Lille.

Merci pour votre gentillesse naturelle, votre calme et votre simplicité, vous resterez un modèle pour moi.

Passionné et passionnant, vous m'impressionnez toujours en parlant de vos montres et autres mécanismes que vous explorez avec minutie.

Merci d'avoir encadré cette thèse et de m'avoir ainsi permis de travailler sur un sujet qui m'a vraiment passionné

Soyez assuré de mon plus profond respect.



*A ma famille,*

*A mes amis et collègues,*

*Cette thèse vous est dédiée...*



## **RESUME : Prérequis anatomique à la ligature des collatérales de l'artère faciale et de l'artère linguale par voie transorale assistée par robot**

**Introduction :** La base de langue peut être le siège de tumeurs malignes dont le type le plus fréquent est le carcinome épidermoïde. Lorsque la prise en charge par voie transorale assistée par robot est possible, le principal risque de cette chirurgie est la survenue d'une hémorragie post-opératoire. L'objectif principal de cette étude est de caractériser la position anatomique et les variations dans la distribution des branches collatérales de l'artère faciale et de l'artère linguale vascularisant la base de la langue depuis leur origine jusqu'à leur terminaison, et l'objectif secondaire est de proposer un protocole opératoire permettant de réaliser la ligature de ces vaisseaux par voie transorale, reproductible en pratique chirurgicale courante.

**Méthode :** L'étude a porté sur la dissection de 15 têtes humaines conservées par la technique Biomet, au cours de l'année 2018 jusqu'à mai 2019 au sein du laboratoire d'Anatomie de Lille.

**Résultats :** Cette étude a permis d'établir un protocole de dissection qui a été appliqué pour chacune des pièces anatomiques en position chirurgicale. Concernant leur origine : dans 63% des cas, l'artère faciale et l'artère linguale avaient une origine bien distincte au niveau de la carotide externe et dans 37% des cas, celles-ci avaient pour origine un tronc artériel commun. La vascularisation basi-linguale avait une origine mixte dans 53.3 % des cas de notre étude, c'est-à-dire provenant des collatérales de l'artère faciale et de l'artère linguale. Une vascularisation émanant uniquement de l'artère dorsale de la langue était retrouvée dans 43.3% des cas et dans 3.3% des cas il existait une vascularisation provenant uniquement des branches de l'artère faciale.

**Conclusion :** Cette étude a permis d'obtenir des informations précises sur les variations anatomiques concernant la vascularisation de la base de la langue et notamment sa répartition entre l'apport artériel lingual et facial. Ceci a permis de proposer une stratégie chirurgicale argumentée avant de réaliser une basiglossectomie par voie endobuccale assistée par robot.

**Mots clés :** base de langue – cancer - robot – hémostase – artère linguale -artère faciale

**ABSTRACT: Anatomical prerequisite for ligating transorally the collaterals of the facial artery and the lingual artery with robot-assisted transoral tool**

**Introduction:** The base of tongue can be the site of malignant tumors, the most common type of which is squamous-cell carcinoma. When robot-assisted transoral management is possible, the main risk of this surgery is the occurrence of postoperative hemorrhage. The main objective of this study is to characterize the anatomical position and the variations in the distribution of the collateral branches of the facial artery and the lingual artery supplying the base of the tongue from their origin until their termination. The secondary objective is to propose an operating protocol for carrying out the ligation of these vessels transorally, reproducible in routine surgical practice.

**Method:** The study focused on the dissection of 15 human heads preserved by the Biomet technique, during 2018 until May 2019 at the Anatomy Institute in Lille.

**Results:** This study established a dissection protocol that was applied for each of the anatomical pieces in the surgical position. Regarding their origin: in 63% of cases, the facial artery and lingual artery had a distinct origin in the external carotid artery and in 37% of cases, these originated from a common arterial trunk. The basi-lingual vasculature had a mixed origin in 53.3% of the cases in our study, that is, from the collaterals of the facial artery and the lingual artery. Vascularization from the tongue dorsal artery alone was found in 43.3% of cases and in 3.3% of cases there was vascularization from only the branches of the facial artery.

**Conclusion:** This study provided precise information on the anatomical variations concerning the vascularization of the base of the tongue and in particular its distribution between the lingual and facial arterial supply. This made it possible to propose a well-argued surgical strategy before performing a robot-assisted resection of the base of tongue by endobuccal route.

**Key words:** base of tongue- cancer - robot - hemostasis - lingual artery - facial artery

## Table des matières

|   |           |
|---|-----------|
| <b>I. INTRODUCTION :</b>  | <b>17</b> |
| <b>II. RAPPELS</b>  | <b>19</b> |
| <b>A. Rappel anatomique concernant la langue :</b>  | <b>19</b> |
| <b>B. Rappel anatomique concernant la vascularisation artérielle basi-linguale</b>                | <b>22</b> |
| 1. L'artère linguale  | 24        |
| 2. L'artère faciale   | 30        |
| 3. Les angiosomes   | 31        |
| <b>C. Prise en charge des tumeurs malignes de la base de langue</b>                               | <b>32</b> |
| <b>D. Histoire de la chirurgie des tumeurs linguales et du contrôle de l'hémostase</b>            | <b>34</b> |
| 1. Histoire de la chirurgie linguale  | 34        |
| 2. A propos de la voie d'abord  | 35        |
| 3. Le contrôle de l'hémostase   | 40        |
| <b>E. Perspectives amenées par l'apport de la robotique</b>                                       | <b>43</b> |
| 1. Présentation   | 43        |
| 2. Indications et résultats   | 45        |
| 3. Approche anatomique spécifique liée à la chirurgie endoscopique                                | 46        |
| <b>III. METHODE DE L'ETUDE :</b>  | <b>48</b> |
| <b>IV. RESULTATS</b>  | <b>52</b> |
| <b>A. Protocole de dissection</b>   | <b>52</b> |
| <b>B. Variations à l'origine des artères faciale et linguale au niveau de la carotide externe</b> | <b>60</b> |
| <b>C. Variations anatomiques concernant la vascularisation de la base de langue.</b>              | <b>63</b> |
| <b>V. DISCUSSION :</b>  | <b>73</b> |
| <b>A. Concernant la méthode :</b>   | <b>73</b> |
| <b>B. Concernant la répartition des branches de la carotide externe :</b>                         | <b>74</b> |
| <b>C. Concernant les balises anatomiques :</b>  | <b>75</b> |
| <b>D. Concernant la vascularisation basi linguale :</b>   | <b>75</b> |



|       |   |     |
|-------|---|-----|
| 1.    | Collatérales de l'artère faciale .....                                      | 75  |
| 2.    | Collatérales de l'artère linguale.....                                      | 77  |
| E.    | Concernant l'anatomie chirurgicale appliquée à la chirurgie transorale..... | 78  |
| F.    | Risque hémorragique après chirurgie transorale oropharyngée : .....         | 81  |
| G.    | Prise en charge des hémorragies post opératoires : .....                    | 82  |
| H.    | Intérêt de l'hémostase préventive.....                                      | 83  |
| 1.    | Geste opératoire cervical.....  | 83  |
| 2.    | Geste opératoire par voie transorale .....                                  | 85  |
| I.    | Intérêt de l'imagerie pré opératoire : .....                                | 92  |
| VI.   | CONCLUSION.....   | 95  |
| VII.  | REFERENCES BIBLIOGRAPHIQUES .....   | 96  |
| VIII. | ANNEXE .....  | 100 |

## **I. INTRODUCTION :**

La base de langue est une région anatomique présentant un rôle majeur dans la déglutition ; elle répond à la partie antérieure de l'oropharynx et se situe au-dessus du carrefour des voies aéro-digestives supérieures.

C'est un organe musculaire complexe, recouvert d'une muqueuse qui contient un tissu lymphoïde dense et des glandes salivaires accessoires. Elle peut être le siège d'une prolifération tumorale maligne dont le type histologique le plus fréquent est représenté par le carcinome épidermoïde.

La prise en charge chirurgicale des tumeurs de la base de la langue nécessite le plus souvent une voie d'abord dite « invasive ».

Celle-ci consiste, soit en la réalisation d'une voie d'abord par mandibulotomie, dite « mandibular swing », soit en la réalisation d'une voie supra-hyoïdienne ou plus rarement en la réalisation d'une voie sous-mandibulaire de type « pull-through ».

Depuis 2005, le développement du robot chirurgical Da Vinci a permis l'avènement de la chirurgie transorale assistée par robot des tumeurs basilinguales. Elle constitue une alternative chirurgicale dans certains cas et permet de réduire la morbidité liée à l'exérèse des tumeurs oropharyngées en préservant l'intégrité mandibulaire et celle des muscles du plancher buccal.

Le robot permet lors de la chirurgie un contrôle postérieur satisfaisant mais la principale complication est la survenue d'une hémorragie per et post opératoire difficilement contrôlable dans certains cas.

Le contrôle de l'hémostase lors de la chirurgie transorale assistée par robot est un sujet au cœur de l'actualité avec une dizaine de publications sur le sujet depuis 3 ans.

Afin de permettre le contrôle de l'hémostase à la fois per et post opératoire lors de la chirurgie linguale, a été développée depuis le XIXème siècle la technique de la ligature de l'artère linguale par voie d'abord cervicale.

Les inconvénients de cette technique sont :

- La nécessité d'un abord chirurgical du cou, celui-ci pouvant être réalisé lors de l'évidement lymphonodal.
- La possibilité de participation d'autres branches artérielles que l'artère linguale à la vascularisation de la base de langue pouvant rendre inefficace cette technique.

La vascularisation de la base de langue est bien connue mais aucune étude n'a précisé jusqu'alors les éléments de repérage des vaisseaux l'irriguant ainsi que leurs variations ni le protocole opératoire à entreprendre par voie endobuccale afin de les ligaturer pour le chirurgien cervico-facial.

Avec l'avènement de la chirurgie transorale assistée par robot, le chirurgien cervico-facial a dû en quelque sorte, se réappropriier l'anatomie des voies aéro-digestives supérieures, les repères n'étant pas ceux utilisés lors de la chirurgie conventionnelle.

Actuellement, les patients déjà traités pour un premier cancer, par radiothérapie notamment, qui présentent une récurrence tumorale limitée semblent être une population tout à fait choisie pour cette technique.

Néanmoins, l'obtention de résultats carcinologiques satisfaisants incite à proposer cette technique dans le cadre du traitement primaire chez des patients atteints d'un cancer basilingual, permettant ainsi de surseoir à la réalisation d'une voie d'abord invasive.

L'objectif principal de cette étude est de caractériser la position anatomique et les variations dans la distribution des branches collatérales de l'artère faciale et de l'artère linguale vascularisant la base de la langue depuis leur origine jusqu'à leur terminaison. L'objectif secondaire est de proposer un protocole opératoire permettant de réaliser la ligature de ces vaisseaux par voie transorale, reproductible en pratique chirurgicale courante.

Afin de répondre à la question posée, il a été décidé de réaliser des dissections anatomiques portant sur 15 sujets préalablement injectés par du latex coloré.

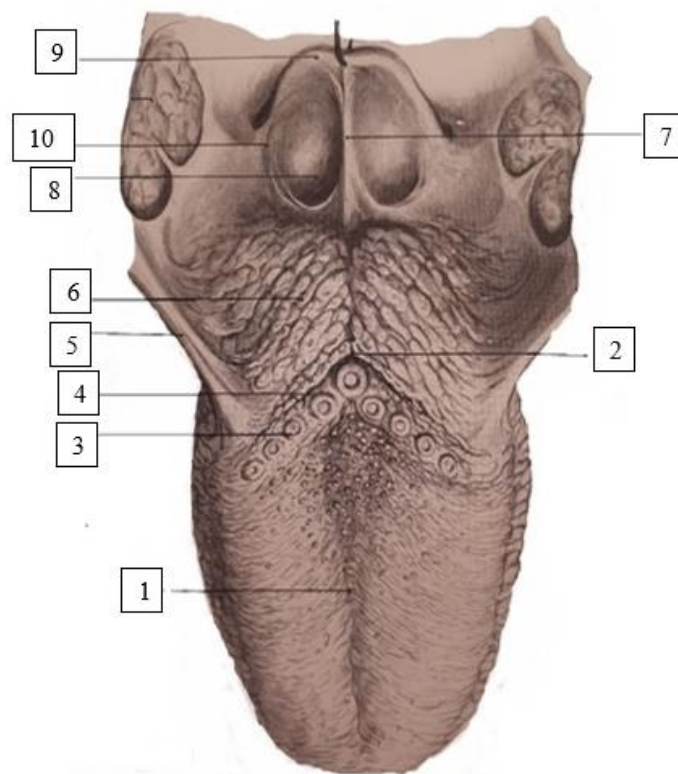
## II. RAPPELS

### A. Rappel anatomique concernant la langue :

Les rappels anatomiques suivants ne concernent que les éléments utiles à la compréhension de notre étude et ne sont pas exhaustifs.

La langue est un organe complexe musculo-muqueux qui participe à plusieurs fonctions telles que la déglutition, l'articulation des sons, la succion et la gustation. Celle-ci est séparée en deux parties : La base de langue et la langue mobile qui présentent des caractéristiques et une origine embryologique différente.

La base de langue, issue de l'éminence hypobranchiale ou copula, fait partie de l'oropharynx ; son orientation est quasiment verticale et elle est située en arrière du V lingual qui correspond au sulcus terminal, que l'on repère grâce aux papilles circumvallées ou caliciformes qui y siègent. Elle est limitée latéralement par le sillon amygdalo-glosse et à sa partie postérieure par les vallécules et les replis pharyngo-épiglottiques.



*Vue globale de la langue, de la partie antérieure et latérale de l'oropharynx ; Source : H. Rouvière (1).*

*Légende :*

- |   |   |
|---|---|
| <i>1. Sillon médian</i>                                       | <i>6. Base de langue, tonsilles linguales</i> |
| <i>2. Foramen Caecum</i>                                      | <i>7. Repli glosso-épiglottique médian</i>    |
| <i>3. Sillon (ou sulcus) terminal</i>                         | <i>8. Vallécule épiglottique</i>              |
| <i>4. V lingual matérialisé par les papilles caliciformes</i> | <i>9. Epiglote</i>                            |
| <i>5. Pilier antérieur du voile du palais</i>                 | <i>10. Repli glosso-épiglottique latéral</i>  |

La base de langue contient à sa partie basse à proximité des vallécules épiglottiques de nombreux follicules lymphoïdes correspondant aux tonsilles linguales.

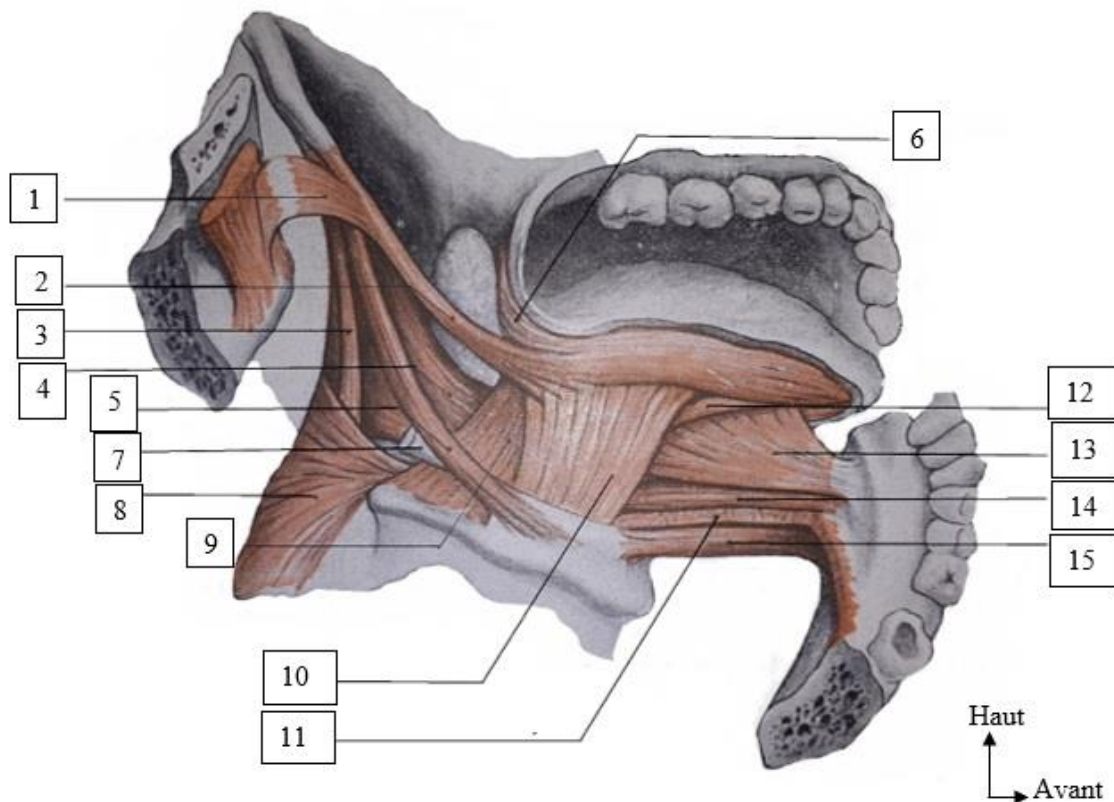
En avant du V lingual, siège la langue mobile, qui est issue du plancher de l'intestin pharyngien et plus particulièrement du tubercule impar et des renflements linguaux latéraux.

La langue possède un squelette ostéofibreux formé par l'os hyoïde, la membrane hyoglosse et le septum lingual ; elle est ensuite composée de 17 muscles que l'on peut répartir en muscles intrinsèques et extrinsèques qui sont intriqués les uns aux autres, servant pour certains de moyen de fixité comme le muscle palato-glosse et le muscle stylo-glosse.

Dans cette étude, seuls les muscles situés à la partie postéro latérale de la langue et les muscles limitant la région oropharyngée latéralement seront décrits.

- Le muscle hyo-glosse s'insère en bas sur le corps de l'os hyoïde à proximité de la petite corne et sur toute l'étendue de la face supérieure de la grande corne, le long de son bord externe. Il vient ensuite se porter en haut et en avant, en dehors du génio-glosse et du muscle longitudinal inférieur.
- Le muscle stylo-glosse provient de l'apophyse styloïde et va venir distalement fusionner ses fibres avec celles des muscles hyo-glosse, génio-glosse et du muscle transverse de la langue. Il est localisé en dehors du muscle constricteur du pharynx et en dedans du muscle stylo-hyoïdien (2).
- Le muscle palato-glosse est un muscle fin, aplati constituant le pilier antérieur du voile du palais. Il s'insère en haut dans le voile du palais sur la face inférieure de l'aponévrose palatine puis descend dans l'épaisseur du pilier antérieur pour se terminer par des fibres se confondant avec celles du muscle stylo-glosse.

L'illustration suivante permet de retrouver les différents muscles linguaux, celle-ci est tirée de l'ouvrage d'anatomie de H. Rouvière (1).



*Les muscles linguaux principaux, représentés sur une vue latérale, Source H. Rouvière (1)*

1. chef accessoire mandibulaire du muscle stylo-glosse  
 2. m. stylo-glosse  
 3. m. stylo-pharyngien  
 4. m. pharyngo-glosse  
 5. m. stylo-hyoïdien  
 6. m. palato-glosse  
 7. tendon intermédiaire du muscle digastrique

8. m. constricteur moyen du pharynx  
 9. m. hyoglosse (partie postérieure)  
 10. m. hyoglosse (partie antérieure)  
 11. m. mylo-hyoïdien  
 12. m. lingual inférieur  
 13. m. génio-glosse  
 14. m. génio-hyoïdien  
 15. ventre antérieur du m. digastrique

La langue est recouverte d'une muqueuse épaisse et adhérente aux muscles sous-jacents à sa face dorsale, mais qui sera beaucoup plus mince et non adhérente au niveau de la base de la langue.

L'innervation motrice d'une hémilangue est assurée par le nerf hypoglosse homolatéral qui sera visible lors de l'abord cervical de l'artère linguale et de l'artère faciale. Dans la région sus-hyoïdienne, il va cheminer en avant et latéralement par rapport à la carotide externe et ses branches, en passant sous le ventre postérieur du muscle digastrique pour venir rejoindre la région sublinguale en passant à la face profonde du muscle mylo-hyoïdien.

Il est ensuite séparé de l'artère linguale par le muscle hyo-glosse qui constitue avec lui un rapport plus médial.

La base de langue tient un rôle primordial dans la déglutition car en se déplaçant vers l'arrière, elle permet la propulsion du bol alimentaire au niveau pharyngé.

Le drainage veineux basi-lingual est quant à lui réalisé par le biais des veines dorsales de la langue. Elles cheminent sur le dos de la langue, entre la muqueuse linguale et les muscles sous-jacents, puis viennent former en arrière du V lingual un plexus remarquable auquel aboutissent également quelques veinules provenant de l'épiglotte et quelques-unes descendant de la tonsille palatine.

Elles rejoignent ensuite les autres veines de drainage de la langue pour former la veine linguale proprement dite, qui se jettera ensuite soit directement dans la veine jugulaire interne, soit par l'intermédiaire d'un tronc thyro-linguo-facial de Farabeuf avec des variations anatomiques très fréquentes.

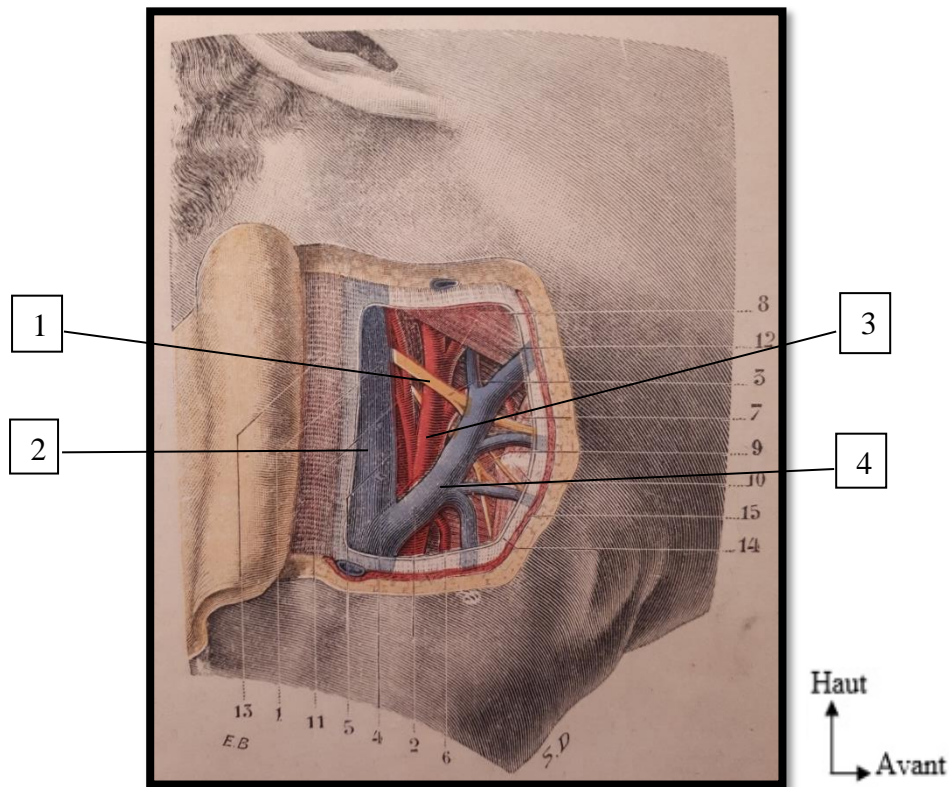
## **B. Rappel anatomique concernant la vascularisation artérielle basi-linguale**

L'artère carotide commune présente à son extrémité supérieure une dilatation plus ou moins accusée correspondant au glomus carotidien, situé en regard du corps de l'os hyoïde, puis bifurque en deux branches terminales que sont l'artère carotide interne et l'artère carotide externe.

L'artère carotide interne ne livrera classiquement aucune collatérale destinée à la vascularisation de la face et rentrera directement au niveau de la pyramide pétreuse dans le foramen carotidien.

L'artère carotide externe quant à elle, va donner naissance à de nombreuses collatérales destinées aux différentes entités de la face. Celle-ci est aisément identifiée par le chirurgien cervico-facial lors de l'abord cervical au niveau du triangle de Farabeuf.

Ce triangle présente comme limite supérieure le nerf hypoglosse (XII), comme limite postérieure la veine jugulaire interne et comme limite inférieure le tronc veineux thyro-linguo-facial de Farabeuf.



*Le repérage de l'artère carotide externe à l'aide du triangle de Farabeuf, Source Léo Testut (3)*

*1. nerf grand hypoglosse  
2. veine jugulaire interne*

*3. artère carotide externe  
4. tronc veineux thyro-linguo-facial*

Nous détaillons maintenant l'anatomie des artères faciale et linguale nous intéressant particulièrement dans cet exposé.



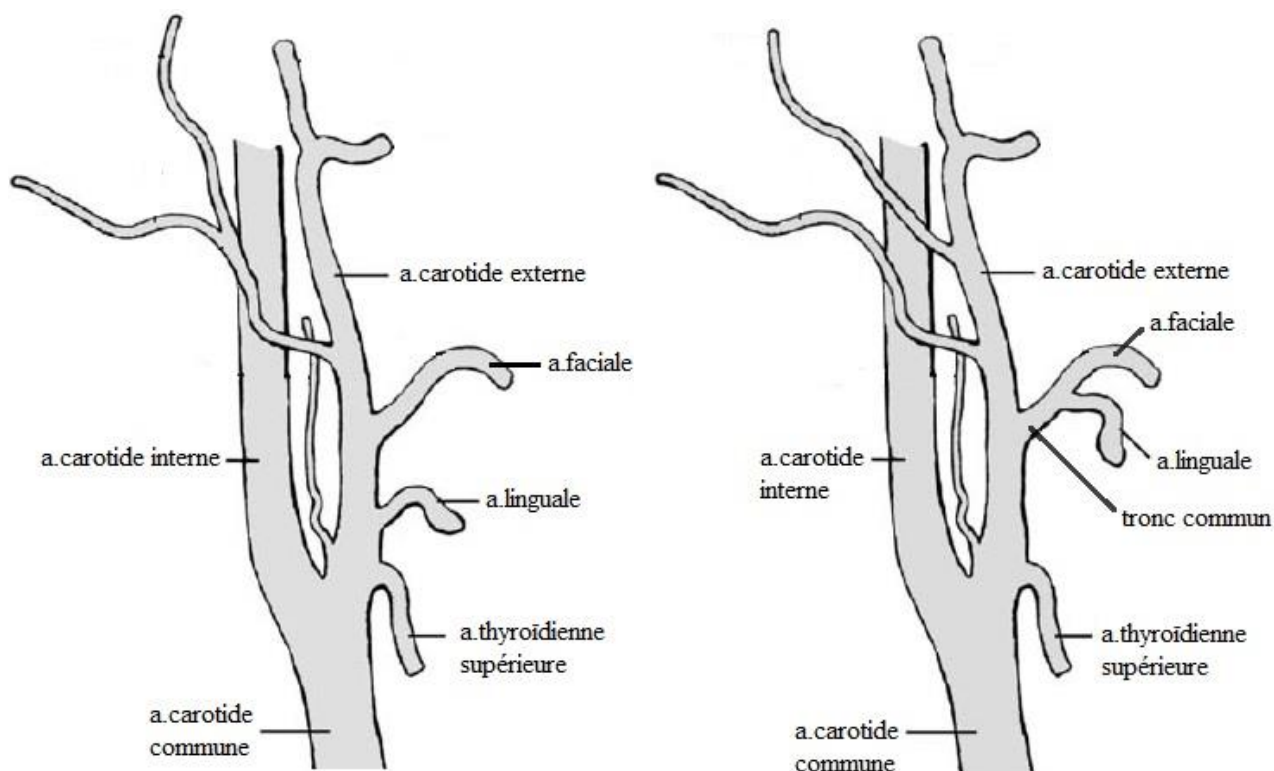
## 1. L'artère linguale

L'artère linguale naît de la partie antérieure de la carotide externe, légèrement au-dessus de l'artère thyroïdienne inférieure.

Il existe des variations quant à son origine. Elle peut :

- Naître individuellement de la carotide externe ce qui est la disposition la plus fréquente
- Former un tronc commun avec l'artère faciale (dans 25% des cas en moyenne, selon Testut (3))
- Former un tronc commun avec l'artère thyroïdienne supérieure
- Provenir d'un tronc commun artériel thyro-linguo-facial.

Les deux figures suivantes représentent : à gauche la disposition la plus fréquente de l'émergence des artères faciale et linguale, c'est-à-dire distincte et à droite la variation la plus fréquente, sous la forme d'un tronc commun (4).



*Disposition habituelle ( image de gauche) et variation la plus fréquente (image de droite) de l'origine des artères faciales et linguales, d'après Zümre (4)*

Le segment initial de l'artère linguale est très sinueux permettant de s'adapter à la mobilité linguale, celle-ci peut ainsi passer d'une longueur moyenne non dépliée de 8.5 cm à une longueur oscillant entre 10.8 et 17.5 cm en fonction de l'intensité des sinuosités (5).

Elle se porte d'abord obliquement en haut, en avant et en dedans, en décrivant une courbe à concavité inférieure. Elle passe ensuite au-dessus de la grande corne de l'os hyoïde par rapport à laquelle elle reste parallèle jusqu'à la petite corne, puis se porte obliquement vers la pointe de la langue (1).

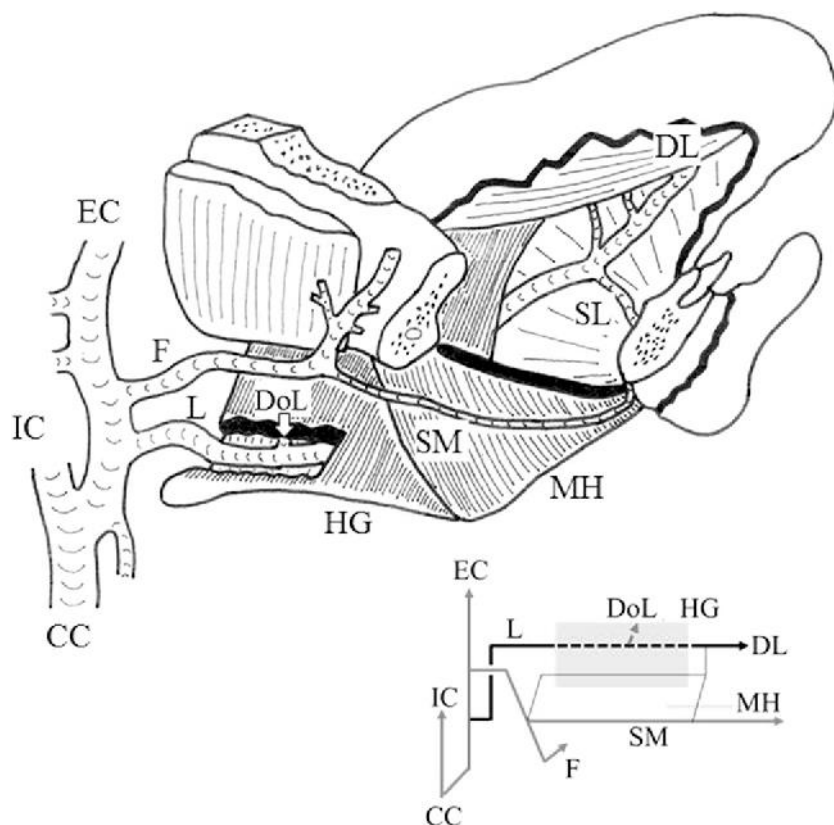
Celle-ci présente trois portions : 1<sup>ère</sup> portion rétro-hyoïdienne, 2<sup>ème</sup> portion hyoïdienne et 3<sup>ème</sup> portion linguale.

Dans sa première portion rétro-hyoïdienne, l'artère est recouverte par le ventre postérieur du muscle digastrique et le muscle stylo-hyoïdien.

Dans sa seconde portion hyoïdienne, horizontale, l'artère linguale repose sur le muscle constricteur moyen du pharynx et sera recouverte par le muscle hyoglosse qui constitue donc avec elle un rapport externe. Le muscle hyoglosse sépare l'artère linguale qui est située en dedans de lui, et le nerf grand hypoglosse situé en dehors de lui.

Les travaux de l'équipe de Shinichiro Seki (6), réalisés sur 111 dissections latéralisées provenant de 63 corps conservés, ont permis d'établir une classification concernant les variations des rapports entre l'artère linguale et ses collatérales avec les muscles hyoglosse et mylo-hyoïdien.

Le type le plus fréquent, qui est retrouvé chez 104/111 cas, correspond au passage de l'artère linguale médialement par rapport au muscle hyoglosse comme il est décrit classiquement. L'artère arrive au bord postérieur du muscle hyoglosse, passe en profondeur de celui-ci pour émerger à son bord antérieur en donnant l'artère profonde de la langue. Ce type de disposition nommé « M » est représenté dans l'illustration suivante.



*Représentation du trajet de l'artère linguale le plus fréquent, permettant de visualiser ses principales collatérales (6)*

*Légende :*

*Dol : artère dorsale de la langue*

*L : artère linguale*

*F : artère faciale*

*EC : artère carotide externe*

*HG : muscle hyoglosse*

*SM : artère sous-mentale*

*MH : muscle mylo-hyoïdien*

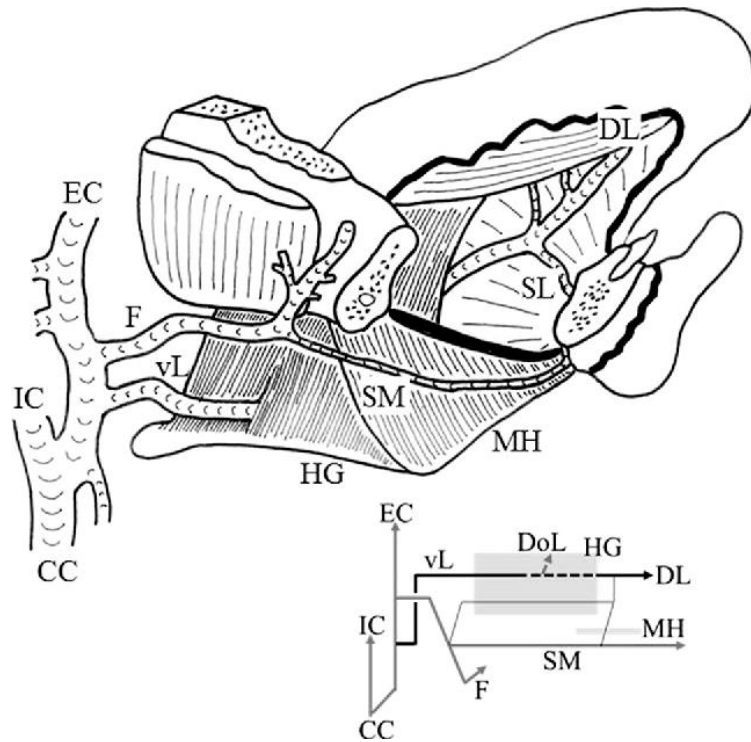
*SL : artère sublinguale*

*DL : artère profonde de la langue*

Dans sa troisième portion linguale, l'artère linguale cheminera entre le muscle génioglosse en dedans et le muscle longitudinal inférieur en dehors. Durant son trajet, l'artère linguale abandonne trois branches collatérales constituées par : le rameau hyoïdien, l'artère dorsale de la langue et l'artère sublinguale.

Il peut également exister des variantes dans la course de l'artère linguale et de ses collatérales, qui ont été décrites par Seki et son équipe (6).

C'est le cas de la variante de type T, représentée sur le schéma ci-dessous (6), qui correspond à un trajet de l'artère linguale, latéral par rapport au muscle hyoglosse qui va ensuite secondairement le perforer pour cheminer sur sa face médiale; ce qui peut donc impacter la position de l'artère dorsale de la langue, celle-ci naissant légèrement plus en avant que la disposition habituelle.



*Représentation du trajet de l'artère linguale de type T, permettant de visualiser ses principales collatérales, d'après Seki (6).*

*vL : artère linguale*

*DoL : artère dorsale de la langue*

*F : artère faciale*

*EC : artère carotide externe*

*HG : muscle hyoglosse*

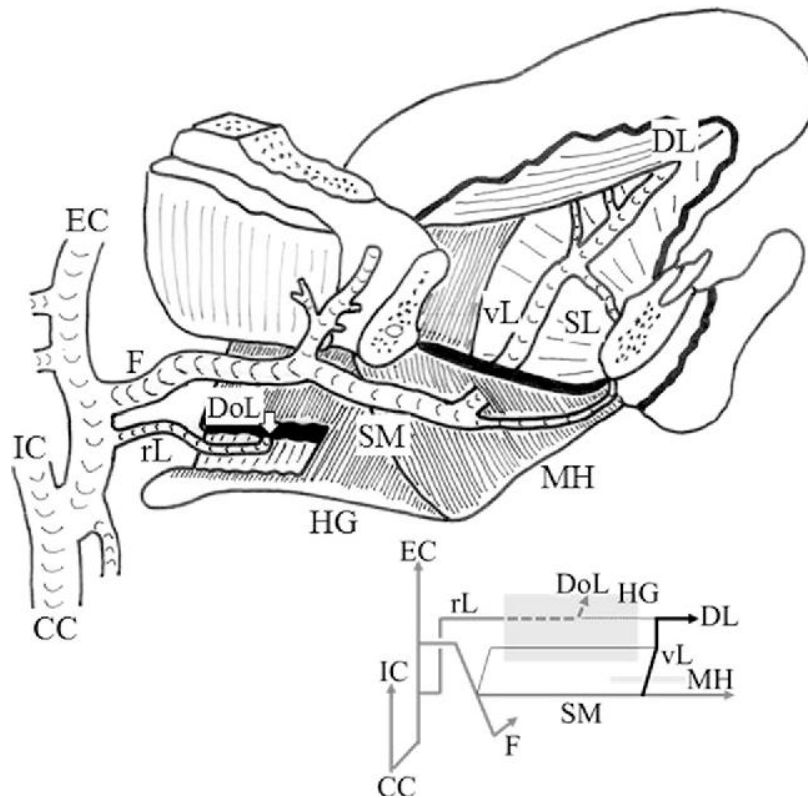
*SM : artère sous-mentale*

*MH : muscle mylo-hyoïdien*

*SL : artère sublinguale*

*DL : artère profonde de la langue*

Il existe également une 3<sup>ème</sup> variante que les auteurs ont nommé « type L ». L'artère linguale dans ce cas, chemine latéralement par rapport au muscle hyoglosse et provient de l'artère faciale. L'artère dorsale de la langue sera retrouvée en position habituelle sous le bord postérieur du muscle hyo-glosse et naît dans ce cas directement de l'artère carotide externe.

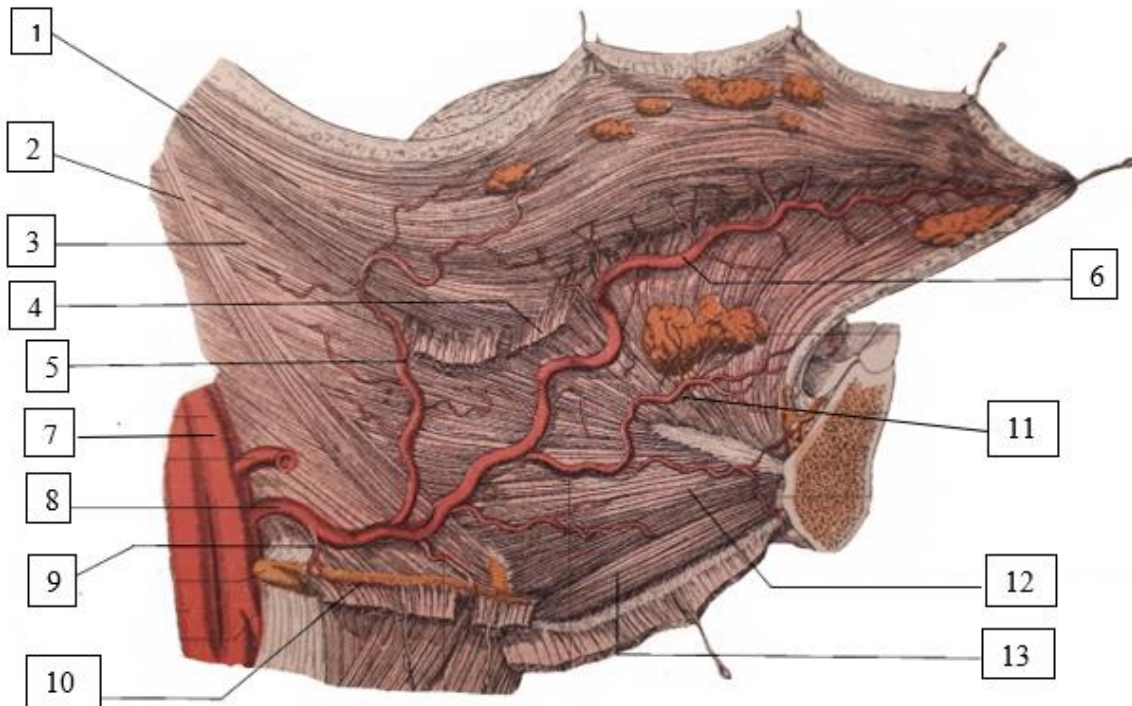


Représentation du trajet de l'artère linguale de type L, permettant de visualiser ses principales collatérales, d'après Seki (6).

*rL*: artère linguale rémanente  
*doL*: artère dorsale de la langue  
*F*: artère faciale  
*EC*: artère carotide externe  
*HG*: muscle hyoglosse

*SM*: artère sous-mentale  
*MH*: muscle mylo-hyoïdien  
*SL*: artère sublinguale  
*DL*: artère profonde de la langue

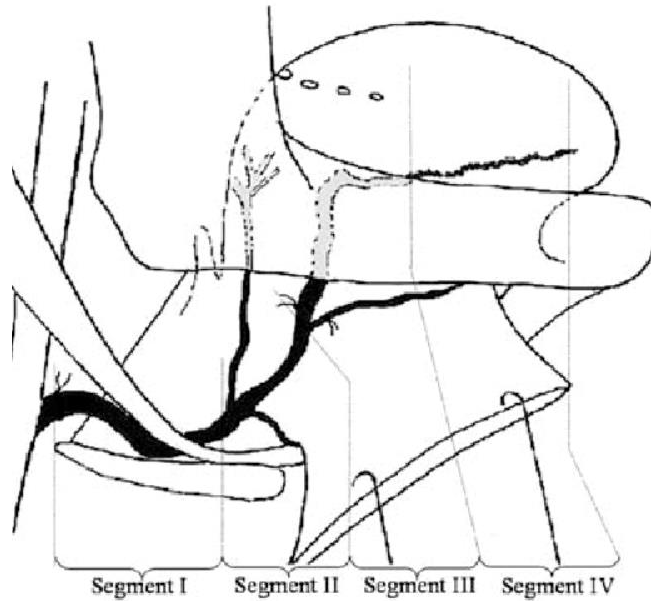
La branche collatérale responsable de la majorité de la vascularisation de la base de langue correspond à l'artère dorsale de la langue. Toujours très grêle, elle quitte l'artère linguale dans sa deuxième portion hyoïdienne et se porte de bas en haut vers la partie latérale de la base de langue homolatérale qu'elle vascularise puis se perd dans la muqueuse avoisinant la région des papilles caliciformes ainsi que la muqueuse recouvrant l'épiglotte et le pilier antérieur du voile du palais.



*Vue latérale de la langue après section du muscle hyo-glosse permettant d'apprécier la course de l'artère linguale et la naissance de l'artère dorsale de la langue, d'après Léo Testut (3).*

- |  |  |
|--|--|
| 1. <i>m. Stylo-glosse</i>                  | 8. <i>Artère linguale</i>              |
| 2. <i>m. Stylo-hyoïdien</i>                | 9. <i>Rameau hyoïdien</i>              |
| 3. <i>m. constricteur moyen du pharynx</i> | 10. <i>Grande corne de l'os hyoïde</i> |
| 4. <i>m. hyo-glosse</i>                    | 11. <i>Artère sublinguale</i>          |
| 5. <i>Artère dorsale de la langue</i>      | 12. <i>m. génio-glosse</i>             |
| 6. <i>Artère profonde de la langue</i>     | 13. <i>m. génio-hyoïdien.</i>          |
| 7. <i>Artère carotide externe</i>          |  |

Une nouvelle systématisation a été établie plus récemment, notamment grâce aux travaux des équipes de Shangkuan et al. (5) ainsi que de Lopez et al. (7), permettant de diviser l'artère linguale en 4 segments, l'artère dorsale de la langue provenant du 2<sup>ème</sup> segment comme on peut le voir sur la figure suivante (7).



## 2. L'artère faciale

Bien que cela ne soit pas mentionné dans l'ensemble des publications sur le sujet, il existe un apport vasculaire basi-lingual provenant des branches collatérales de l'artère faciale.

L'artère faciale se détache à la partie antérieure de la carotide externe, classiquement un peu au-dessus de l'artère linguale. Elle présente un trajet flexueux, se portant tout d'abord de bas en haut et d'arrière en avant, et décrit une première courbe pharyngée (1) ou sus-glandulaire dont la concavité inférieure repose sur la glande submandibulaire qui se creuse souvent d'une profonde gouttière.

Une fois dégagée de la glande, elle contourne de bas en haut le bord inférieur de la mandibule, un peu en avant du masséter et s'arborise ensuite à la face.

La vascularisation de la base de langue est en partie dépendante des artérioles émanant de l'artère tonsillaire, issue de l'artère palatine ascendante ou de l'artère palatine ascendante elle-même qui est une branche collatérale de l'artère faciale.

L'artère palatine ascendante provient de l'artère faciale le plus souvent au sommet de sa portion pharyngée, en regard de l'extrémité inférieure de l'amygdale. Elle remonte ensuite sur les côtés du pharynx, abandonne quelques rameaux aux muscles styliens et se distribue à l'amygdale, au voile du palais et aux piliers de la loge tonsillaire, puis s'anastomose vers le haut avec l'artère palatine descendante et les rameaux de l'artère pharyngienne ascendante.

Son rameau le plus important est l'artère tonsillaire, qui aborde la tonsille palatine à son pôle inférieur.

Il existe de très nombreuses variations à ce niveau expliquant la difficulté de trouver des représentations de celle-ci dans la littérature anatomique classique.

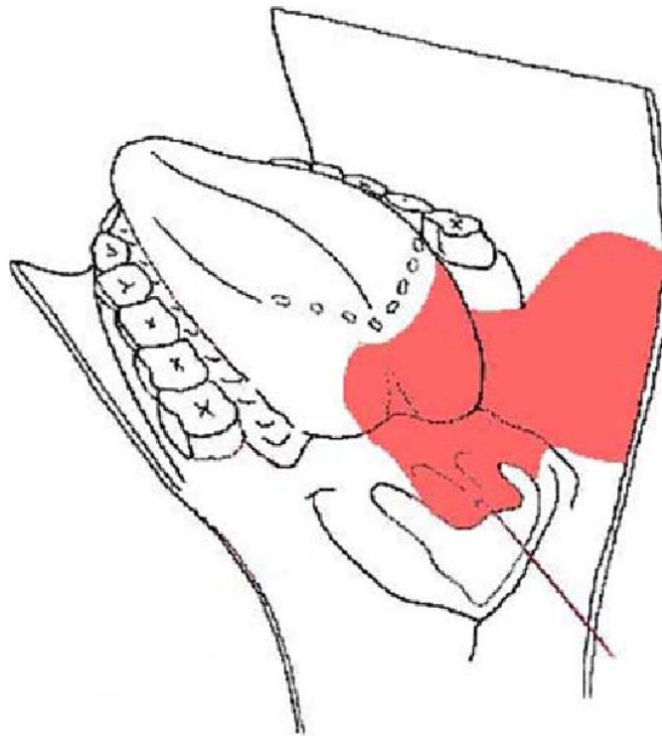
### **3. Les angiosomes**

Des travaux anatomiques ont été réalisés afin de déterminer la cartographie artérielle des territoires cutanés autrement appelés angiosomes, au niveau de la face, de la muqueuse orale et de la tête et du cou, avec notamment les travaux de Whetzel en 1997 et Houseman en 2000, mais également afin de préciser la segmentation artérielle linguale par l'équipe de Sangkhuan en 1998.

Plus récemment des travaux réalisés en 2007 par Lauwers et al. (7) ont permis d'arriver au concept de cartographie artérielle linguale permettant de définir différents territoires vasculaires linguaux en fonction des collatérales de l'artère linguale les vascularisant. Trois territoires vasculaires linguaux ont été définis, le territoire correspondant à l'artère dorsale de la langue correspondant au territoire vascularisé par le segment II de l'artère linguale (7).

Le territoire vascularisé par l'artère dorsale de la langue a été représenté dans la figure ci-dessous par l'équipe de R.Lopez (7).





*Schéma représentant en rose le territoire vascularisé par l'artère dorsale de la langue, d'après Lopez(7).*

Il correspond à un territoire allant : en avant jusqu'à 5 mm du sulcus terminal, jusqu'à la face linguale de l'épiglotte en arrière, médialement jusqu'au sillon glosso-épiglottique médian, et latéralement jusqu'au sillon amygdalo-glosse et à la paroi pharyngée latérale.

Il existe à la partie médiane de la base de langue des anastomoses entre les territoires vasculaires droit et gauche.

Aucune publication concernant le territoire vascularisé par l'artère palatine ascendante et ses collatérales n'a été retrouvée.

### **C. Prise en charge des tumeurs malignes de la base de langue**

La base de la langue peut être le siège de tumeurs malignes de différents types histologiques, le plus fréquent étant le carcinome épidermoïde, qui survient le plus souvent dans un contexte d'intoxication concomitante éthylo-tabagique, bien qu'il existe des tumeurs viro-induites par le Papillomavirus Humain (HPV) dont l'émergence a été récemment décrite.

Les autres types histologiques comprennent notamment : lymphome, les tumeurs des glandes salivaires accessoires (adénocarcinome, carcinome adénoïde kystique...), rhabdomyosarcome.

Le bilan d'extension réalisé face à ce type de lésion comprend un scanner du massif facial injecté, un scanner thoracique injecté ainsi qu'une Imagerie en Résonance Magnétique (IRM) du massif facial avec injection de gadolinium qui permettra de déterminer précisément l'extension locale notamment aux muscles sous-jacents.

On réalisera également une pan-endoscopie des voies aéro-digestives supérieures permettant de confirmer le diagnostic histologique par des biopsies et d'évaluer l'extension précise de la lésion notamment par la palpation qui est primordiale afin de rechercher un envahissement sous muqueux ainsi que d'apprécier la mobilité de la lésion par rapports aux structures sous-jacentes.

Au terme de ce bilan, une stadification TNM est établie selon la 8<sup>ème</sup> classification UICC 2018 (voir annexe).

La discussion thérapeutique prend en considération le stade TNM, le caractère infiltrant de la tumeur, les conséquences fonctionnelles que pourrait engendrer la résection chirurgicale et le terrain sous-jacent.

Pour les tumeurs classées T1-T2, sans envahissement ganglionnaire (N0), le traitement est le plus souvent unimodal de type chirurgical mais pourra dans certains cas être complété par une radiothérapie post-opératoire. Les tumeurs classées T3-T4 ou avec envahissement ganglionnaire cervical bénéficieront le plus souvent d'une prise en charge chirurgicale associée à un traitement complémentaire par radiothérapie, avec éventuellement l'ajout d'une chimiothérapie adjuvante en cas de marges envahies ou de rupture capsulaire ganglionnaire (voir annexe).

La prise en charge chirurgicale carcinologique ne peut s'envisager que si une exérèse complète avec des marges saines d'au moins 1 cm (ou marges d'au moins 5mm au résultat anatomopathologique définitif) semble envisageable à la vue de l'imagerie et de la clinique.

Une association chirurgie et radiothérapie externe chez les patients atteints de carcinomes épidermoïdes classés T3-T4 permet une survie globale de 49 % avec une survie spécifique de 58% à 5 ans pour les tumeurs classées T3 et 30% pour les tumeurs classées T4 , ce qui en fait une lésion de pronostic assez péjoratif (8).

## **D. Histoire de la chirurgie des tumeurs linguales et du contrôle de l'hémostase**

### **1. Histoire de la chirurgie linguale**

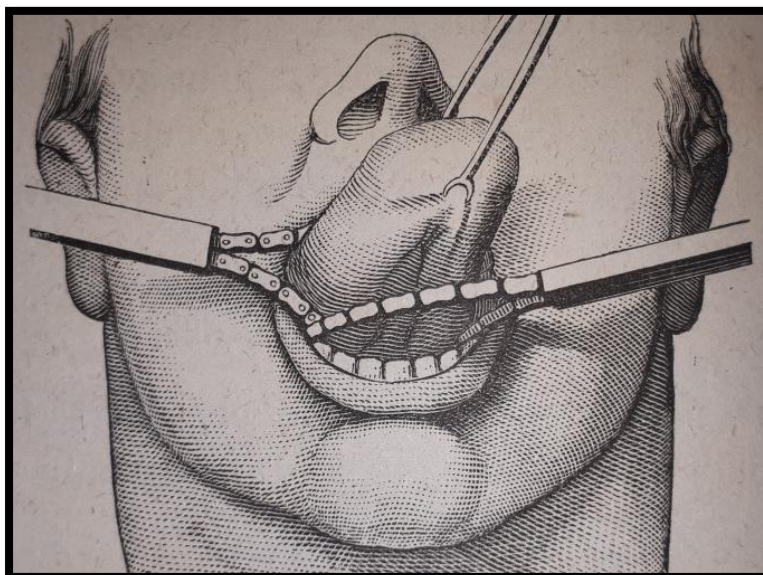
En 1658, fut réalisée en France, la première ablation d'une lésion linguale par un chirurgien nommé Pimpernelle, dans des conditions que l'on imagine aisément pour l'époque.

Un premier procédé opératoire fut décrit par Heister en 1743, dont la réalisation consistait en l'ablation de la tumeur au couteau suivie d'une cautérisation par un fer rouge.

Au début du XIXème siècle, les chirurgiens imaginèrent d'autres procédés afin de réaliser l'ablation totale ou partielle de la langue atteinte par une tumeur.

En 1803, émergeait un procédé plébiscité par Inglis, consistant en une ligature solide de la partie de la langue à retirer qui était ensuite excisée ; la ligature pouvant être mise en place par voie endobuccale ou par une incision sus-hyoïdienne comme le décrivait Cloquet.

En 1854, fut inventé le concept d'écrasement linéaire par Chassaignac, chirurgien français, consistant en la compression progressive par une chaîne, de la base de l'organe dont l'exérèse devait être pratiquée, comprimant ainsi progressivement ses pédicules afférents et efférents.



On peut observer sur l'illustration ci-dessus tirée d'un manuel de chirurgie opératoire de 1900 (9), le procédé d'écrasement linéaire utilisant deux écraseurs simultanément.

De la même manière que la ligature, un écraseur linéaire pouvait être introduit par une incision sus-hyoïdienne de manière à retirer la totalité de la langue en réalisant une compression jusqu'à sa base.

L'écraseur linéaire fut remplacé rapidement par un écraseur galvanique permettant de délivrer en plus de l'effet mécanique une cautérisation des tissus.

Les problèmes auxquels étaient confrontés les chirurgiens cervico-faciaux étaient les mêmes qu'actuellement, c'est-à-dire principalement l'exposition opératoire et le contrôle de l'hémostase.

## **2. A propos de la voie d'abord**

Concernant l'exposition chirurgicale, qui est un problème particulièrement important dans la prise en charge des tumeurs de la base de langue, ont été imaginées au cours du XIX<sup>ème</sup> siècle plusieurs solutions chirurgicales dont certaines persistent encore actuellement.

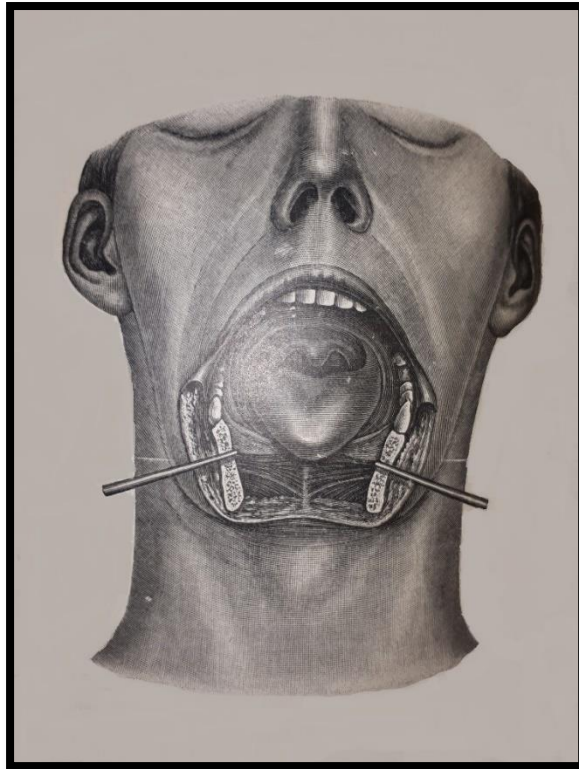
Les résultats étaient initialement désastreux, dans des conditions opératoires difficiles avec des moyens rudimentaires d'anesthésie, d'antisepsie et d'analgésie responsables d'une mortalité et d'une morbidité considérables, puis se sont améliorés au fil du temps grâce aux progrès techniques notamment.

En 1831, Jaeger, suivi en 1858 par Maisonneuve, pratiquèrent respectivement l'incision transversale de la joue de manière unilatérale puis bilatérale en partant de la commissure labiale ; ceci permettant effectivement une meilleure exposition, au prix d'une rançon cicatricielle majeure, raison pour laquelle cette technique fut rapidement désuète.

### **Voie de mandibulotomie**

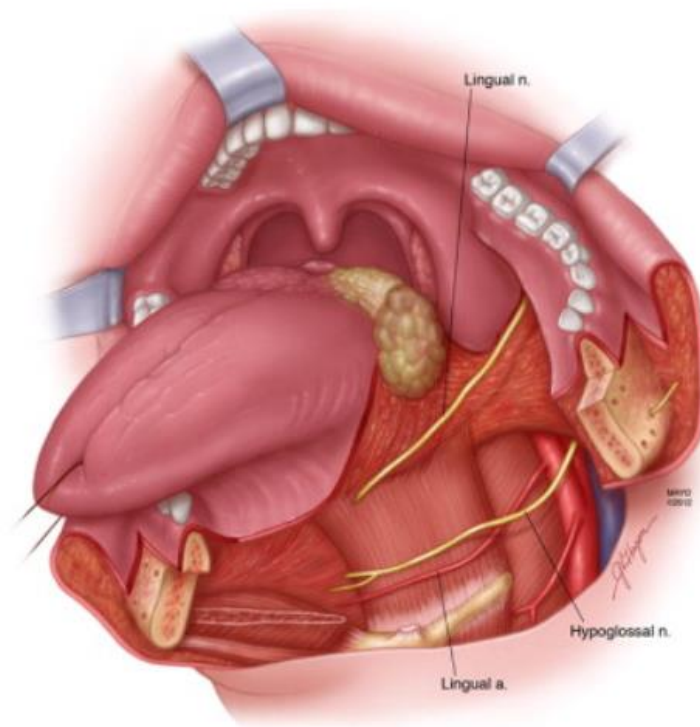
La réalisation d'une amputation de la langue par section de la symphyse a été réalisée pour la première fois en Angleterre par le Pr Syme en 1857 dont il fit la description dans le journal « The Lancet » de 1858 puis par Billroth en 1862.

C'est ce qui correspond à la voie de mandibulotomie appelée « mandibular swing » ou « lip-split-mandibulotomy », consistant en la section de la lèvre inférieure, de la mandibule et des muscles du plancher buccal permettant d'accéder à la tumeur oropharyngée.



La technique de mandibulotomie a été légèrement modifiée par rapport à la technique initiale, celle-ci est le plus souvent réalisée en marche d'escalier dans la région para symphysaire à la différence de la technique initiale présentée ci-dessus (9) où la mandibulotomie était médiane; on réalise ensuite une section de la muqueuse et des muscles du plancher buccal à 1 cm du sillon gingival afin d'accéder à la tumeur.

On visualise parfaitement sur l'illustration suivante tirée de la publication de Van Abel (10) le contrôle tumoral qui est tout à fait satisfaisant, au prix d'un abord invasif.

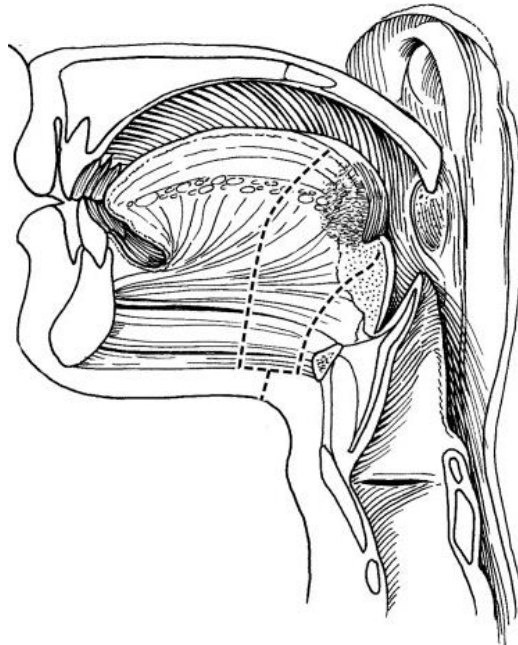


Cette voie d'abord est indiquée chez des patients présentant un trismus sévère, une exposition difficile, un envahissement en profondeur important des tissus linguaux.

Après l'exérèse et l'éventuelle reconstruction par lambeau, une fermeture du plancher buccal est effectuée puis une ostéosynthèse mandibulaire le plus souvent par deux plaques de titane.

### **Voie d'abord sus-hyoïdienne**

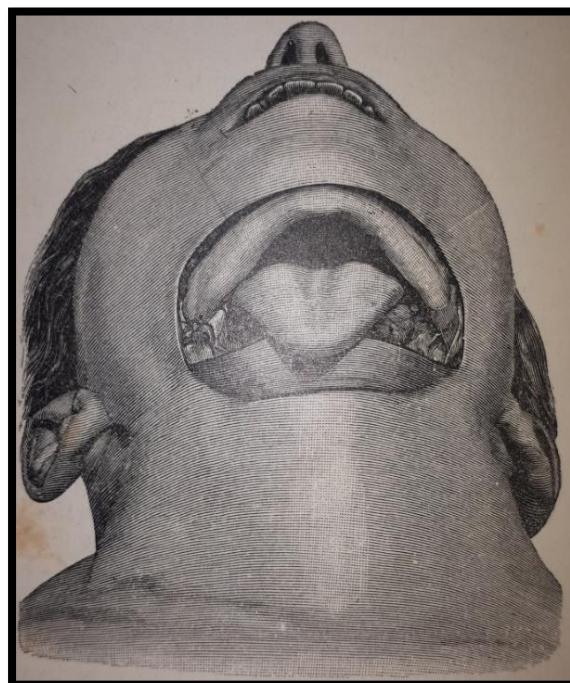
Il existe également une voie d'abord dite supra-hyoïdienne, décrite en 1952 par Blassingame, consistant en la réalisation d'un abord direct basi-lingual par voie cervicale supra-hyoïdienne, comme on peut l'apprécier sur l'illustration suivante, où est délimité en pointillés le tracé de l'incision et la zone réséquée (11).



Ces techniques invasives peuvent être à l'origine de troubles cicatriciels notamment apparition d'un orostome, d'une pseudarthrose mandibulaire, d'une ostéoradionécrose mandibulaire.

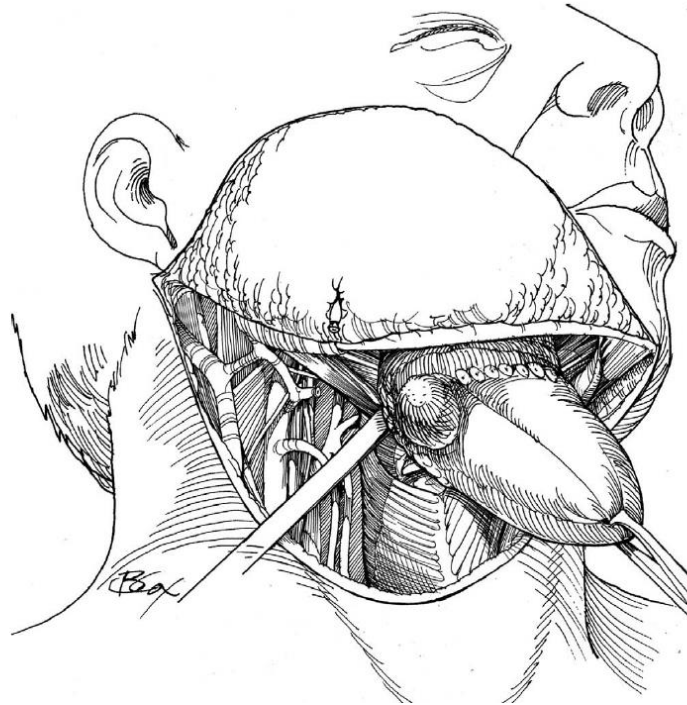
#### **Voie de type « pull-through »**

L'exérèse de l'ensemble de la langue au travers du plancher buccal pratiquée par une incision sous-mentonnière et appelée initialement « voie sus-hyoïdienne » a été réalisée initialement par le Dr Regnoli de Pise qui en a fait la description dans le « Bulletin des sciences médicales de Bologne » en 1838.



Cette voie d'abord appelée communément « pull-through » consiste en la réalisation d'une désinsertion des muscles du plancher buccal par un abord cervical comme on peut le voir sur l'illustration ci-dessus (9).

Ceci permet ensuite de tracter la langue au niveau cervical et ainsi d'exposer la base de la langue qui est le siège de la tumeur comme on peut le constater sur la figure ci-dessous (10).



La technique chirurgicale actuelle a peu changé, si ce n'est que l'incision cervicale est située plus basse, arciforme et permet de réaliser l'évidement ganglionnaire cervical simultanément ; le lambeau cutané-peaucier est donc relevé jusqu'au rebord basilaire permettant d'accéder aux muscles du plancher buccal.

L'accès à la base de langue de manière satisfaisante ne peut être obtenu par une voie d'abord de type pull-through au sens strict du terme, mais est rendu possible par la réalisation d'un complément d'incision homolatéral à la lésion de type pharyngotomie latérale.

Elle est encore actuellement utilisée fréquemment par les équipes chirurgicales car elle permet de surseoir à la section de la lèvre inférieure et de la mandibule mais peut exposer à des complications notamment la survenue d'un orostome par défaut cicatriciel au niveau du plancher buccal.



## **Voie d'abord transorale**

Il existe également une approche chirurgicale transorale à l'aide des instruments classiques d'endoscopie couplés à l'utilisation du laser CO<sub>2</sub> pour les tumeurs de la base de la langue mais qui a été rendue obsolète par l'avènement du robot chirurgical qui offre de nombreux avantages.

Cette voie d'abord sera exposée dans un chapitre suivant.

### **3. Le contrôle de l'hémostase**

En ce qui concerne la gestion de l'hémostase, il a été proposé dès le XIX<sup>ème</sup> siècle un procédé de ligature de l'artère linguale afin de réduire un éventuel saignement per opératoire lors de la résection ou dans la période post opératoire.

La première ligature de l'artère linguale préliminaire à l'ablation d'une lésion linguale date de 1833.

Elle fut réalisée par Mirault, chirurgien adjoint de l'Hôtel-Dieu d'Angers, qui publia en 1835 dans les mémoires de l'académie royale de médecine, le compte rendu de l'ablation de la quasi-totalité de la langue dans le cadre de l'exérèse d'une tumeur linguale pour laquelle il avait procédé à la réalisation de la ligature d'une artère linguale (l'autre côté ayant échoué) (12).

C'est Achille Cléophas Flaubert, chirurgien en chef de l'Hôtel-Dieu de Rouen et père du célèbre écrivain, qui fut le premier à avoir recours à la ligature bilatérale de l'artère linguale avec succès avant ablation d'une tumeur néoplasique linguale (13).

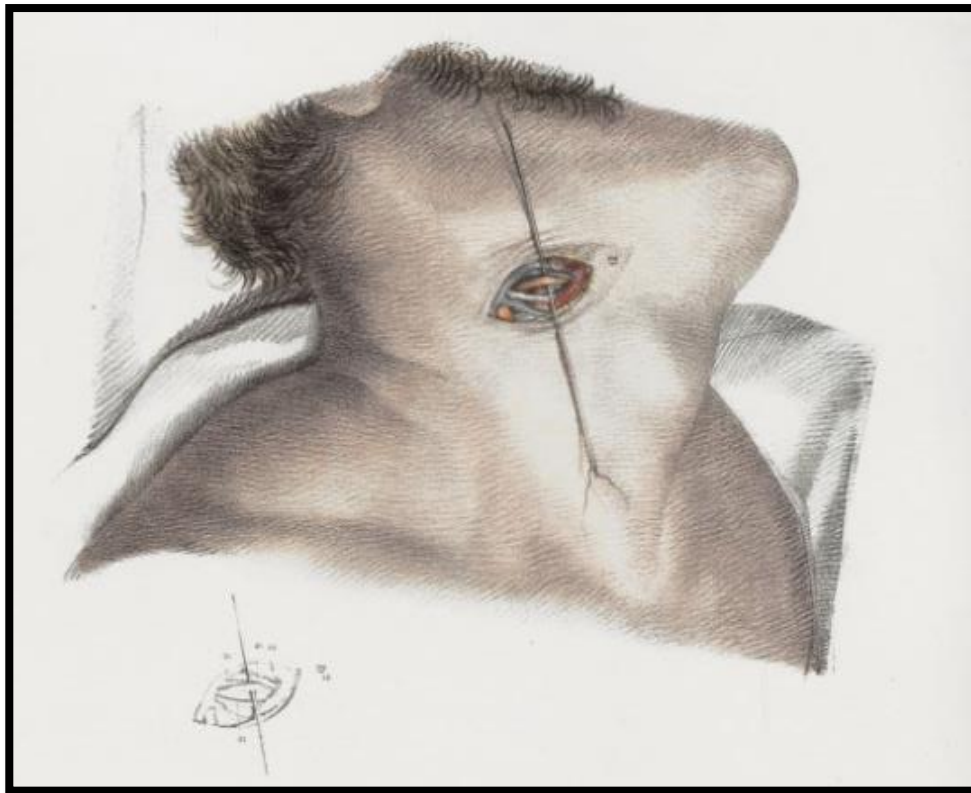Il fallut plusieurs années marquées par de nombreuses controverses pour que ce procédé soit adopté ; il est encore réalisé actuellement par la plupart des équipes chirurgicales.

Selon les équipes chirurgicales, les modalités de prévention de l'hémorragie n'étaient pas exactement les mêmes ; par exemple, Emil Théodor Kocher, conseillait déjà en 1880 de réaliser une ligature de l'artère linguale et de l'artère faciale homolatérale à la lésion linguale avant de procéder à son ablation.

Des travaux, comme celui d'Albert Mauvoisin, réalisé en 1873 (12), prônait la réalisation de la ligature des vaisseaux afférents à la langue en situation palliative afin d'éviter une

hémorragie cataclysmique mais également dans le but de ralentir la progression tumorale (tel était le concept déjà défendu par William Harvey que l'on considère comme le découvreur du fonctionnement de la circulation sanguine).

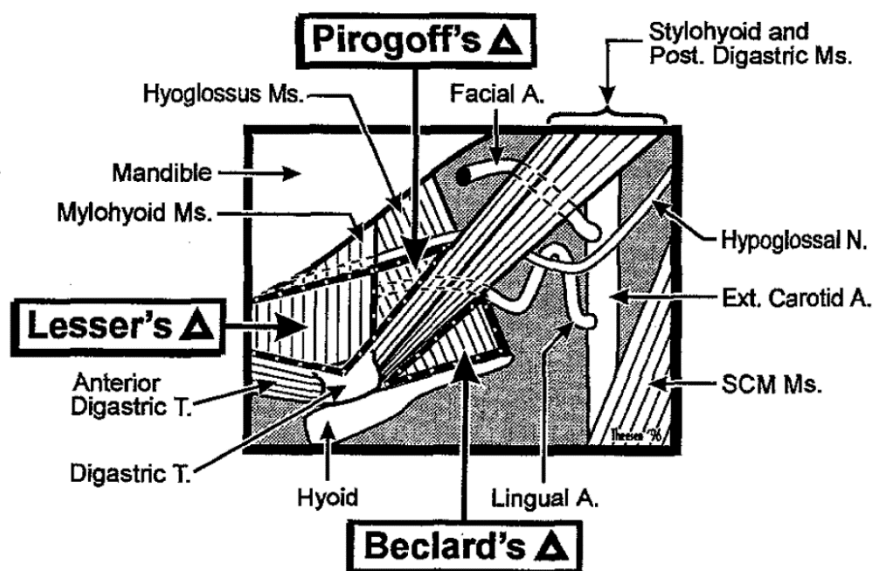
Ce geste a été codifié et transmis dès le XIX<sup>ème</sup>, comme on peut l'apprécier sur l'illustration suivante tirée du traité d'Anatomie humaine de J-B-M Bourguery datant de 1866.



De nombreuses études notamment anatomiques ont ainsi permis de repérer des « balises anatomiques » cervicales permettant de repérer rapidement l'artère linguale.

Le repérage de l'artère linguale au niveau cervical peut être classiquement réalisé dans deux triangles principaux aux limites suivantes :

- le triangle de Pirogoff : situé entre le tendon intermédiaire du muscle digastrique, le bord postérieur du muscle mylo-hyoïdien et le nerf hypoglosse.
- le triangle de Béclard : situé entre la grande corne de l'os hyoïde, le ventre postérieur du muscle digastrique et le bord postérieur du muscle hyoglosse.



*Représentation des principaux triangles anatomiques de repérage de l'artère linguale au niveau cervical (14)*

L'intérêt de réaliser une ligature préventive des artères linguales n'est donc pas un concept nouveau, tout comme celui de la ligature préventive de l'artère carotide externe qui était déjà discuté en 1889 dans le cas de tumeurs à extension postérieure importante (15).

Il visait en effet à obtenir un contrôle de l'hémostase per opératoire fiable lors des interventions pratiquées sur la langue, à une époque où les moyens de contrôler le saignement n'étaient pas aussi sophistiqués qu'actuellement mais également de contrôler un saignement tumoral accidentel.

Depuis l'avènement du robot chirurgical, différentes équipes (16), (17) se sont intéressées à la réalisation de l'hémostase de manière systématique dans le cadre de la résection de tumeurs basilinguales par voie transorale mais sans apporter de conduite à tenir précise sur les moyens de repérer ces vaisseaux.

## **E. Perspectives amenées par l'apport de la robotique**

### **1. Présentation**

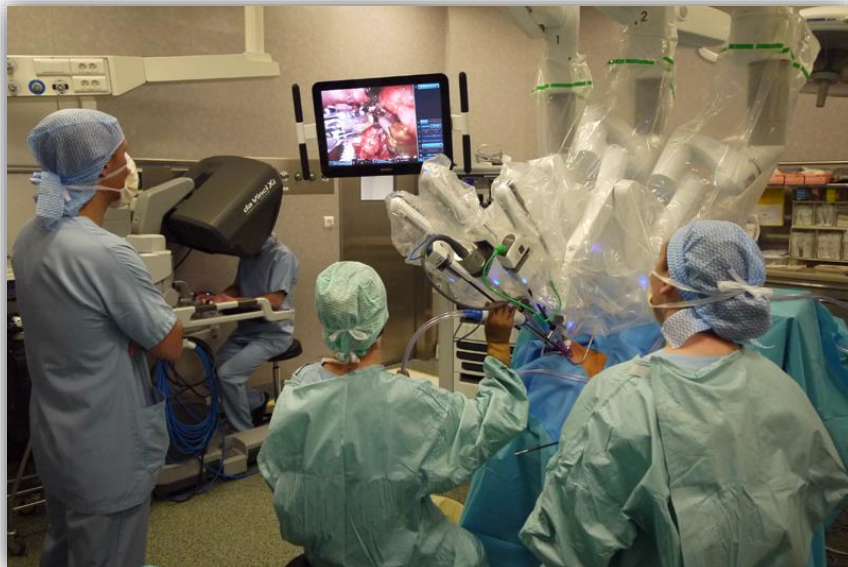L'utilisation du robot chirurgical Da Vinci a débuté en 2005, grâce aux travaux des Prs Weinstein et O'Malley de l'Université de Pennsylvanie (16); utilisé tout d'abord dans le cadre de la recherche, il est ensuite venu offrir de nouvelles possibilités chirurgicales pour les patients atteints de cancer basi-lingual.

Le premier patient opéré grâce à ce système chirurgical bénéficia en 2005 de l'exérèse d'un kyste valléculaire puis, fut publiée une série d'amygdalectomies élargies pour cancer (18) avant d'étendre le champ des indications opératoires aux autres localisations oropharyngées et pharyngo-laryngées.

Il permet de s'affranchir des cicatrices ainsi que de diminuer la morbidité liée au geste opératoire mais celle-ci nécessite un apprentissage nouveau pour le chirurgien cervico-facial qui peut rendre à ses débuts cette chirurgie plus difficile à réaliser.

Le robot actuellement utilisé possède 4 bras articulés (1 portant le système optique et 3 portant les instruments), dont l'extrémité permet une mobilité des instruments dans les 3 plans de l'espace (19).

Les instruments sont contrôlés par le chirurgien à partir d'une console chirurgicale restituant sur un écran des images tridimensionnelles ; ceux-ci sont introduits au niveau du site opératoire grâce à un ouvre bouche.



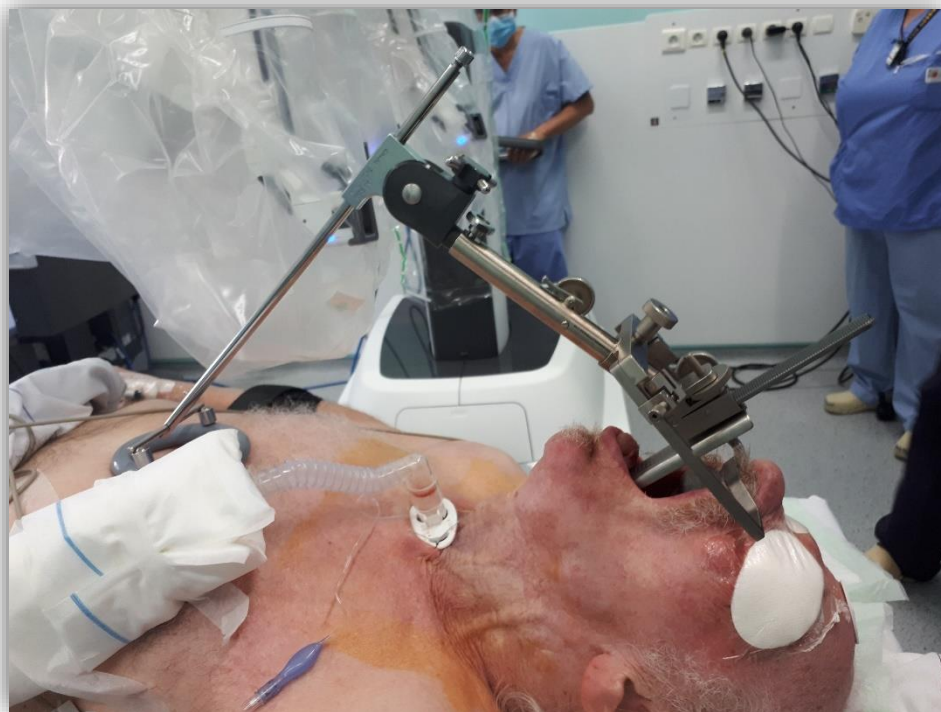La Photographie précédente (crédit : Centre hospitalier universitaire de Poitiers) montre l'installation de la salle opératoire avec sur la gauche en arrière-plan le chirurgien sénior réalisant l'intervention et au centre de l'image son aide opératoire situé auprès du patient.

On distingue au-dessus du patient les 4 bras articulés qui commandent les instruments qui ont été introduits par voie endobuccale.

Cette chirurgie est réalisée sous couvert ou non d'une trachéotomie selon les cas.

La visualisation tri-dimensionnelle permise par le robot ainsi que le grossissement renforcé, permet au chirurgien de mieux apprécier les plans de dissections.

La photographie ci- dessous qui a été réalisée au Centre Oscar Lambret permet de visualiser plus précisément le positionnement de l'ouvre-bouche placé sur une suspension qui est l'étape primordiale afin d'obtenir une exposition correcte.



La chirurgie assistée par robot permet la réalisation de résections tumorales dans de bonnes conditions si l'exposition liée à l'anatomie du patient le permet et donc de ne plus réaliser de voies d'abord invasives.

L'avantage de surseoir à une mandibulotomie ou à une désinsertion mandibulaire de l'ensemble du plancher buccal est la possibilité de réduire les conséquences fonctionnelles notamment sur la déglutition, l'articulation et l'esthétique du patient.

Il a été démontré dans le cadre de la chirurgie oropharyngée, que l'utilisation du robot chirurgical permettait également de diminuer le temps opératoire, la durée de l'hospitalisation et la durée des soins post opératoires (20). Elle permet également de réduire le pourcentage de trachéotomies et de gastrostomies post opératoires, en améliorant la reprise d'une alimentation plus précoce et en amoindrissant le risque de fausses routes.

La chirurgie transorale assistée par robot peut permettre également la réalisation de sutures permettant de fixer à la partie basse de l'oropharynx un lambeau libre de manière tout à fait satisfaisante (21).

## **2. Indications et résultats**

Le robot est réservé le plus souvent à la chirurgie de rattrapage en terrain irradié là où les techniques chirurgicales ouvertes sont beaucoup plus délétères et à risque de complications.

Cependant, depuis plusieurs années, celui-ci est utilisé dans le traitement des lésions oropharyngées de petite taille en pratique courante par de nombreuses équipes internationales.

Une méta-analyse réalisée en 2014 (22), a permis d'évaluer les résultats oncologiques de l'utilisation de cette technique chez une population de patients atteints de carcinome épidermoïdes oropharyngés T1 - T2 opérés par voie endobuccale. La survie sans récurrence chez ces patients était de 90% et la survie globale de 95% avec une moyenne de suivi de 19.9 mois.

Bien que ces résultats soient encourageants, ces études ont été réalisées sur des échantillons faibles de patients demandant donc une confirmation avec de plus larges cohortes.

Néanmoins, dans le cas de tumeurs plus volumineuses pour lesquelles l'exérèse macroscopique au large est délicate, le problème reste l'absence de possibilité palpatoire, indispensable en chirurgie oncologique afin de rechercher une infiltration tissulaire sous muqueuse.

Les évolutions majeures attendues dans ce domaine sont maintenant la capacité d'obtenir un retour de force proche de la palpation digitale et d'affiner la motricité distale des instruments opératoires permettant une aisance opératoire accrue.

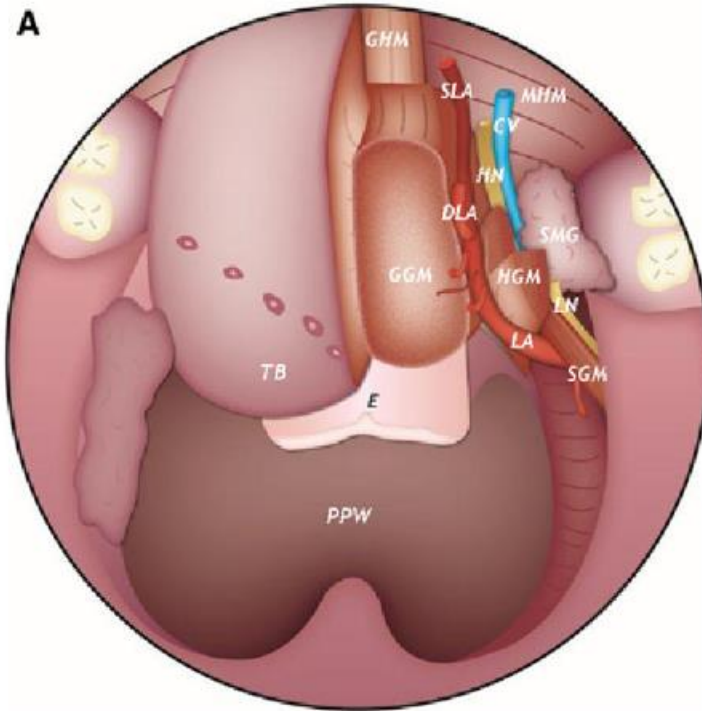
La complication majeure de cette voie d'abord chirurgicale est le risque d'hémorragie post opératoire pouvant nécessiter une reprise chirurgicale pour hémostase ; le chirurgien utilisant cette voie d'abord sera donc particulièrement vigilant à la qualité de l'hémostase per-opératoire et c'est dans ce but que nous réalisons cette étude.

### **3. Approche anatomique spécifique liée à la chirurgie endoscopique**

Comparativement à l'approche chirurgicale traditionnelle, la nouvelle stratégie chirurgicale par voie transorale robot assistée requiert une nouvelle approche des éléments anatomiques déjà connus par voie chirurgicale classique (23).

L'anatomie oropharyngée a été décrite à nouveau, avec cette fois la vision qu'obtient le chirurgien cervico-facial par voie transorale par l'intermédiaire d'une optique le plus souvent à 30°.

Plusieurs publications ont été réalisées sur le sujet comme celle de l'équipe de Dallan (24), présentée ci-dessous, qui propose une vision synthétique de l'anatomie de la base de langue en proposant des repères anatomiques, sans une réelle précision notamment quant à la situation des artères collatérales de l'artère linguale (ni de l'artère faciale qui ne sont pas mentionnées dans la description anatomique) par rapport aux éléments musculaires.



*GHM : m. génio-hyoïdien*

*GGM : m. génio-glosse*

*HGM : m. hyoglosse*

*SMG : glande sub-mandibulaire*

*LN : nerf lingual*

*SGM : m. stylo-glosse*

*HN : nerf hypoglosse*

*CV : veine comittante*

*LA : artère linguale*

*DLA : artère dorsale de la langue*

*SLA : artère sublinguale*

*TB : base de langue*

*E : Epiglote*

*PPW : mur pharyngé postérieur.*

L'équipe de Goyal (23) a également publié un article décrivant précisément l'anatomie oropharyngée adaptée à la chirurgie transorale.

Il existe un engouement particulier à la description de l'anatomie oropharyngée de ce point de vue car à la différence de la chirurgie laryngée, qui bénéficiait déjà de l'expérience de la chirurgie endoscopique, cette région n'avait pas encore été décrite.



### **III. METHODE DE L'ETUDE :**

Afin de réaliser cette étude, 15 têtes humaines, ont été mises à disposition par le Laboratoire d'Anatomie de Lille où les dissections ont été pratiquées au cours de l'année 2018 jusqu'à mai 2019. Cela correspond donc à 30 injections sélectives des artères faciales et linguales ainsi que 30 dissections oropharyngées latéralisées.

La technique de conservation des corps appelée BIOMET, qui a été réalisée par les techniciens du laboratoire d'anatomie de Lille, correspond à l'injection dans une des artères carotides communes en post-mortem d'un mélange comprenant : méthanol, eau distillée, glycérine, phénol dans des proportions standardisées, permettant de garder une trophicité satisfaisante plus proche de la réalité que sur un sujet formolé classique.

Un abord cervical était réalisé en premier lieu avec repérage des différents éléments vasculo-nerveux et musculaires.

Après avoir réalisé des photographies mettant en évidence la distribution des collatérales de la carotide externe et notamment de l'artère thyroïdienne supérieure, de l'artère faciale et de l'artère linguale, une section de l'artère faciale et de l'artère linguale au niveau de leur tronc d'origine était réalisée.

On réalisait ensuite un cathétérisme sélectif de chacune d'elles à l'aide d'un cathlon (de 18 à 22 gauges selon la taille de l'artère) qui était maintenu à l'aide d'un fil de taille 4/0.

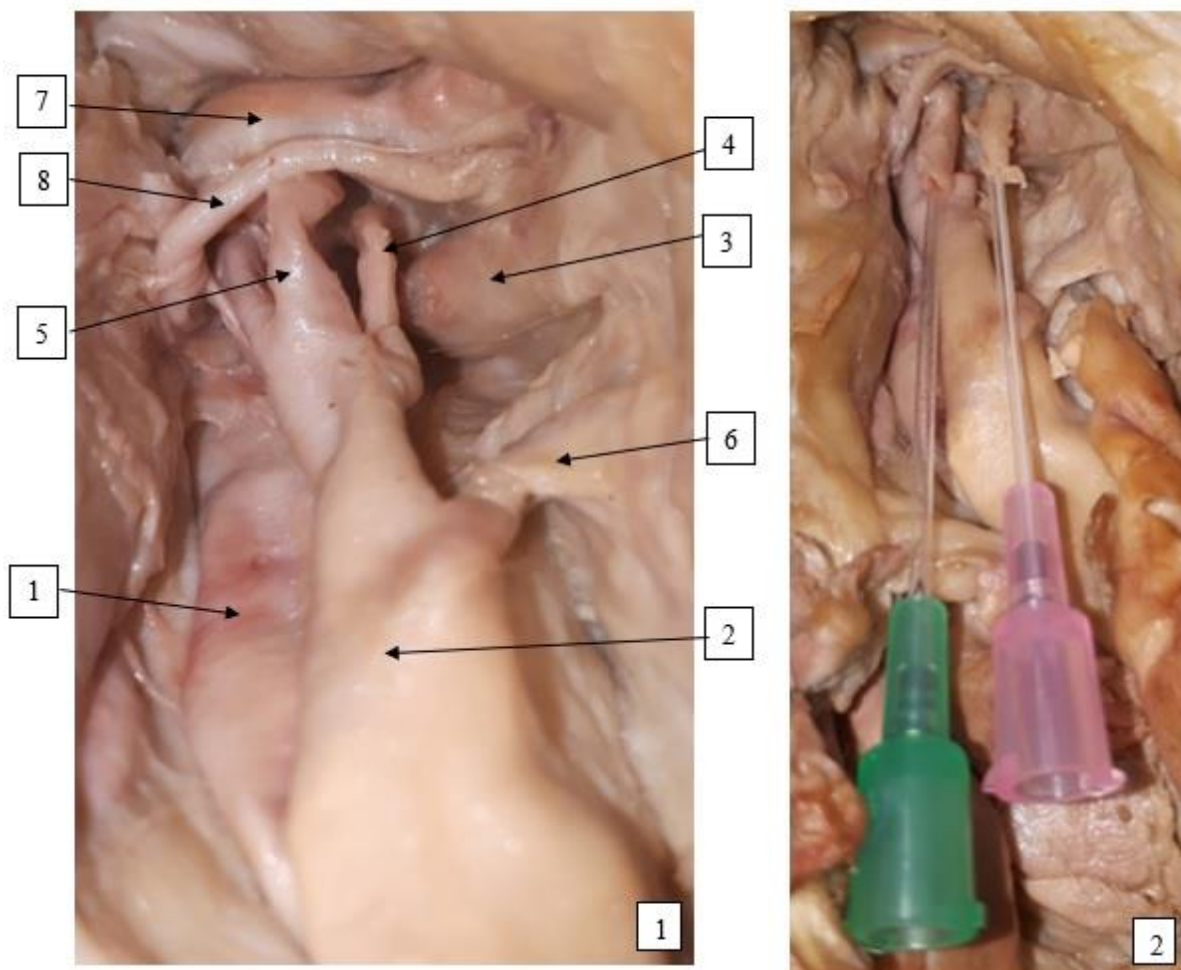
On injectait ensuite un mélange de latex liquide et de colorant (rouge pour l'artère linguale et jaune pour l'artère faciale de marque Esprit Composite ®) en intravasculaire (à l'aide d'une seringue de 5cc) de 1.5 à 3 cc dans chaque artère, selon la résistance rencontrée sans exercer une pression excessive pouvant conduire à une extravasation du latex.

Le critère de qualité principal de l'injection était d'une part, pour l'artère linguale, la saillie de latex en regard d'une incision distale de la pointe de langue homolatérale et de la visibilité de vaisseaux sous muqueux linguaux distaux. D'autre part, pour l'artère faciale, l'apparition d'un écoulement de latex au niveau de la partie médiane de la face sur laquelle était pratiquée une incision ainsi que la visibilité de vaisseaux sous muqueux superficiels de la partie postérieure du plancher buccal et du voile du palais.

La dissection du plancher buccal postérieur et de l'oropharynx était pratiquée au minimum 24 heures après l'injection de manière à obtenir une solidification satisfaisante du latex au sein des vaisseaux injectés.

La dissection endobuccale était menée sous la lumière d'un scialytique en utilisant les instruments suivants : une pince à disséquer, des ciseaux de Metzenbaum, des ciseaux de Ragnel, un décolleur et une double érigne afin de récliner le corps de la langue. Il a été nécessaire pour deux patients de réaliser une commissurotomie labiale devant l'ouverture buccale cadavérique très limitée. La tête disséquée était placée dans un court cylindre de PVC de manière à en stabiliser la position.

La position de la tête était celle correspondant à la position opératoire par voie transorale.

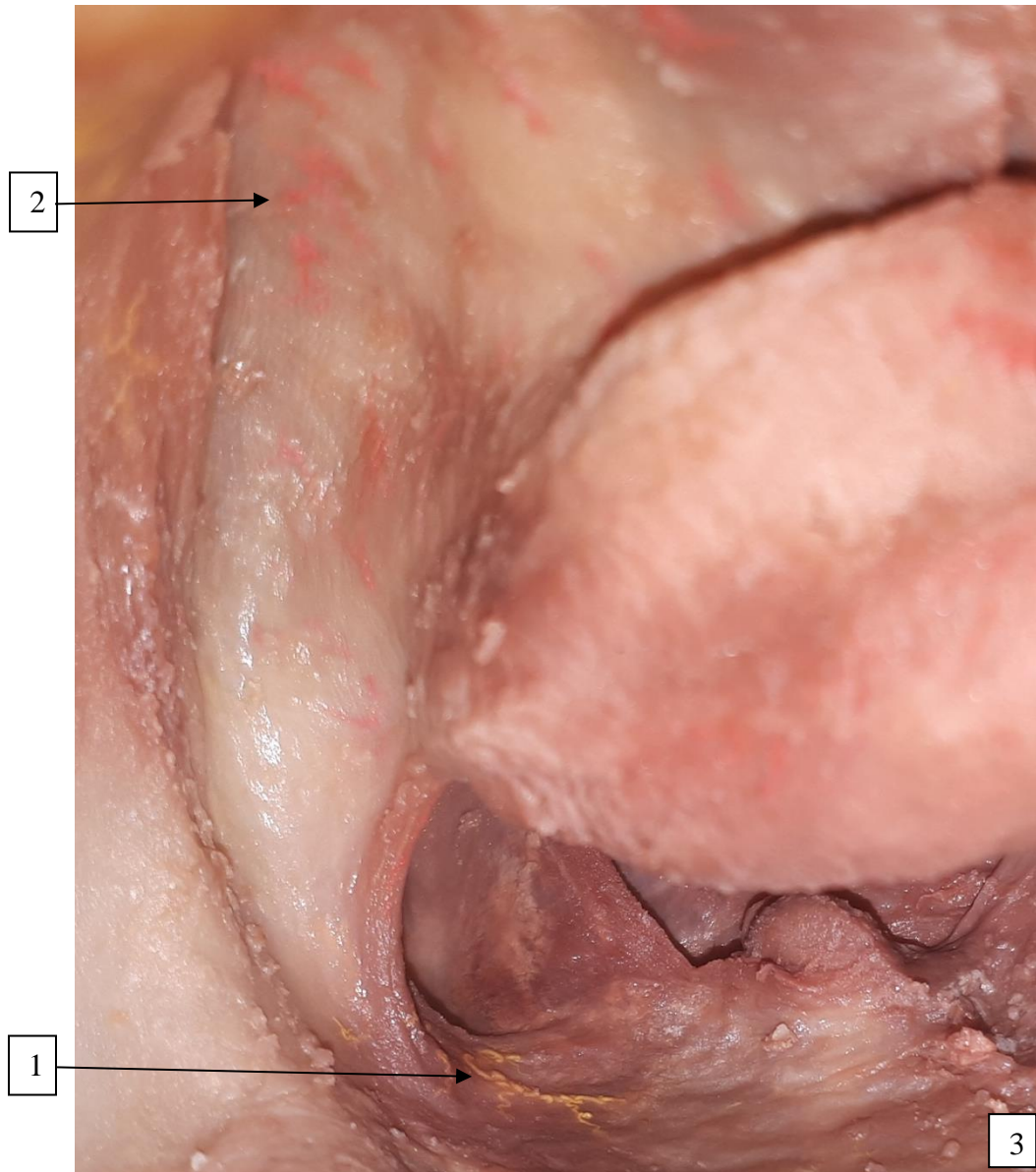


*Photographies 1 et 2 : montrant respectivement le repérage cervical des branches de la carotide externe et notamment l'artère faciale et linguale puis leur cathétérisme.*

*Légende*

- 1. artère carotide interne*
- 2. artère carotide externe*
- 3. grande corne de l'os hyoïde*
- 4. artère linguale*

- 5. artère faciale*
- 6. artère thyroïdienne supérieure*
- 7. ventre postérieur du muscle digastrique*
- 8. Nerf hypoglosse*



*Photographie numéro 3 : Injection des artérioles les plus distales permettant d'apprécier la qualité d'injection des tissus*

- 1. artérioles du territoire vasculaire facial 2. artérioles du territoire vasculaire lingual*

Les résultats en termes de variations au niveau de l'artère carotide externe et de vascularisation de la base de la langue étaient ensuite compulsés sur un tableur Excell et des photographies étaient réalisées au fur et à mesure des dissections.

Concernant le recueil des données ayant trait à la vascularisation basi-linguale ; on considérait pour chacune des artères à étudier une participation comme significative à la vascularisation de la base de la langue si :

- On retrouvait la présence d'une artère de plus de 1 mm de diamètre se dirigeant vers la base de langue.
- Celle-ci se divisait ensuite en son sein en de multiples branches infra millimétriques. La mesure était réalisée à l'œil nu en plaçant un fragment de règle graduée en millimètres au contact de l'artère à mesurer.

L'apport vasculaire basi-lingual n'était pas considéré comme significatif si l'on ne retrouvait que la présence de branches artérielles infra millimétriques dans la zone de repérage des collatérales sans expression basi-linguale ou l'absence de toute branche artérielle.

Dans le cas où plusieurs branches inframillimétriques arrivaient effectivement au sein de la base de langue, on considérait cet apport comme significatif.

Concernant l'établissement du protocole chirurgical, il a été réalisé sur une tête non comptabilisée dans l'étude une dissection de la région oropharyngée à la recherche de l'ensemble des structures anatomiques osseuses, musculaires, nerveuses principales permettant de se repérer afin de décrire les différents temps opératoires de la manière la plus logique.

## **IV. RESULTATS**

Cette étude a porté sur 16 têtes humaines dont 7 sujets de sexe féminin et 9 sujets de sexe masculin afin d'obtenir un nombre total de 30 dissections.

Un seul échec d'injection est survenu au décours des manipulations (tête numéro 14 côté droit) par l'éclatement de la paroi de l'artère linguale avec suffusion de latex coloré dans le plancher buccal ; une 16<sup>ème</sup> tête (côté gauche) a donc été injectée afin d'obtenir le nombre initialement prévu de 15.

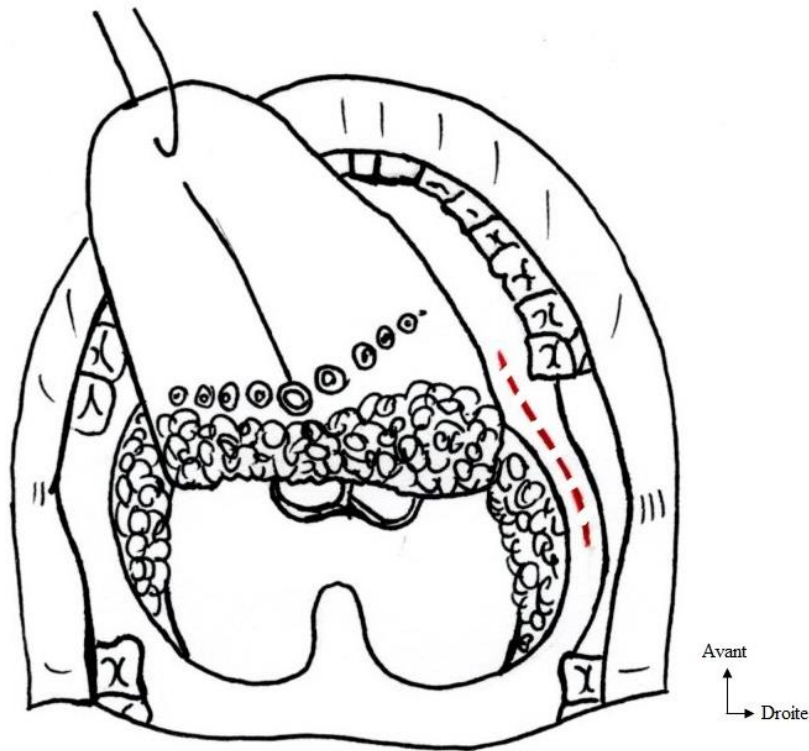
Nous avons choisi d'exposer en premier lieu les résultats de l'élaboration du protocole de dissection, qui est un objectif secondaire.

### **A. Protocole de dissection**

Cette étude a permis d'établir un protocole de dissection, en vue d'élaborer une stratégie chirurgicale, qui été appliqué pour chacune des pièces anatomiques.

Premier temps : consistait à repérer les structures anatomiques tapissées de muqueuse, que sont : la lnette, le pilier antérieur et postérieur du voile du palais, la partie postérieure du plancher buccal, la base de la langue située en arrière du V lingual, la portion dentée mandibulaire, la commissure inter maxillaire (voir photographie 5).

Deuxième temps : on réalisait une incision de la muqueuse du pilier antérieur du voile du palais à environ 1 cm de son bord libre, de haut en bas se prolongeant en avant et en bas sur 3 cm environ aux dépens de la muqueuse du plancher buccal postérieur (voir photographie numéro 10).



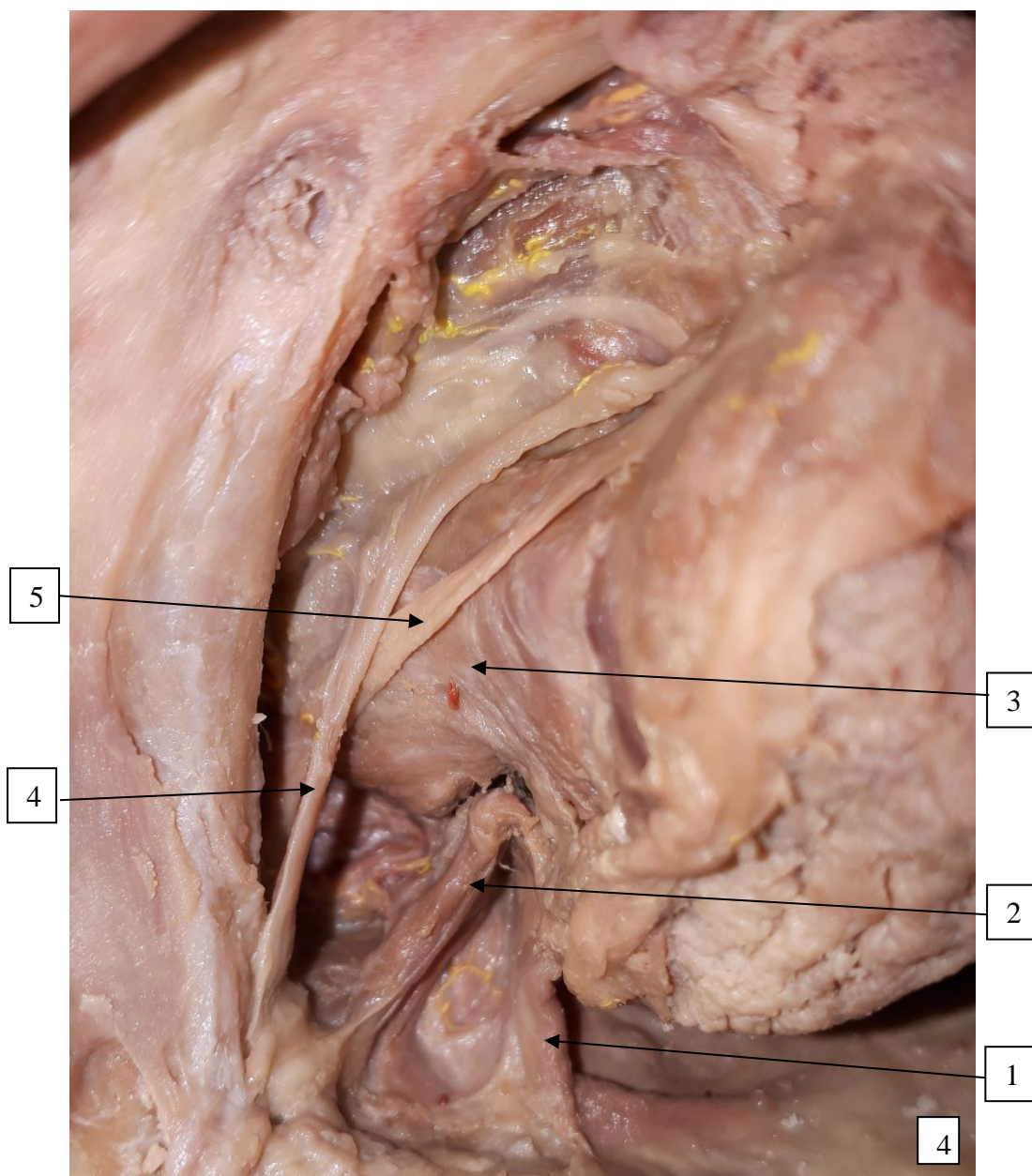
*Schéma représentant le tracé (en pointillés) de l'incision pratiquée*

Troisième temps : on repérait les muscles stylo-glosse et palato-glosse qui constituent la limite supérieure et médiale de la région à explorer (voir photographies numéro 6 et photographie 11).

Quatrième temps : Le nerf lingual, qui est la structure noble importante à conserver, était individualisé. Il constitue la limite latérale de la région à explorer. Son trajet constant dans l'axe antéro-postérieur rend son repérage facile quasiment au contact de la mandibule. Une fois celui-ci repéré il n'était pas nécessaire de poursuivre la dissection en dehors vers le muscle ptérygoïdien médial (voir photographie numéro 7 et 12).

Cinquième temps : Après avoir libéré les tissus cellulo-graisseux du plancher buccal, on repérait à la partie antérieure de cette région, le muscle hyo-glosse, dont les fibres viennent s'intriquer avec les fibres musculaires du muscle stylo-glosse (voir photographie numéro 8).

En avant et plus superficiellement, on pouvait repérer la portion endobuccale de la glande submandibulaire et la partie postérieure du canal de Wharton qui seront refoulés légèrement vers l'avant (voir photographie 4). Cette dernière n'était pas systématiquement recherchée car étant située au-delà le plus souvent de la limite antérieure de la zone opératoire.



*Photographie numéro 4 : découverte du canal de Wharton, qui passant en dehors du muscle hyoglosse, va venir croiser en X allongé le nerf lingual avant de rejoindre la partie postérieure de la glande submandibulaire.*

- 1. muscle palatoglosse*
- 2. muscle stylo-glosse*
- 3. muscle hyoglosse*

- 4. nerf lingual*
- 5. canal de Wharton*

#### Sixième temps, l'artère palatine ascendante :

L'étape suivante visait à repérer l'artère palatine ascendante dont le rapport principal est constitué par le muscle stylo-glosse (voir photographie numéro 8 et 13). Cette artère, après sa naissance au niveau de la courbe pharyngienne de l'artère faciale, gagne la partie basse de la loge amygdalienne pour livrer ses rameaux tonsillaires en passant à la partie basse du muscle stylo-glosse.

Son trajet jusqu'au muscle stylo-glosse est très variable, l'artère pouvant prendre une trajectoire allant d'une forme curviligne à un trajet extrêmement tortueux. Elle passe ensuite à ce niveau soit sous le muscle stylo-glosse, soit directement en son sein pour gagner le voile du palais pour s'anastomoser avec les rameaux de l'artère palatine descendante.

L'endroit qui nous semble donc le plus approprié pour la repérer se situe au niveau du bord externe du muscle stylo-glosse, environ 2 cm avant l'intrication entre ses fibres musculaires et celles du muscle hyoglosse et du muscle palato-glosse.

Les branches artérielles vascularisant la base de la langue peuvent provenir soit de l'artère palatine ascendante soit de l'artère tonsillaire qui est une de ses collatérales ; mais la distinction entre ces branches est rendue très difficile du fait de leur calibre minime et l'obligation de scinder les fibres musculaires qu'elles perforent pour rejoindre la base de langue.

#### Septième temps, l'artère dorsale de la langue :

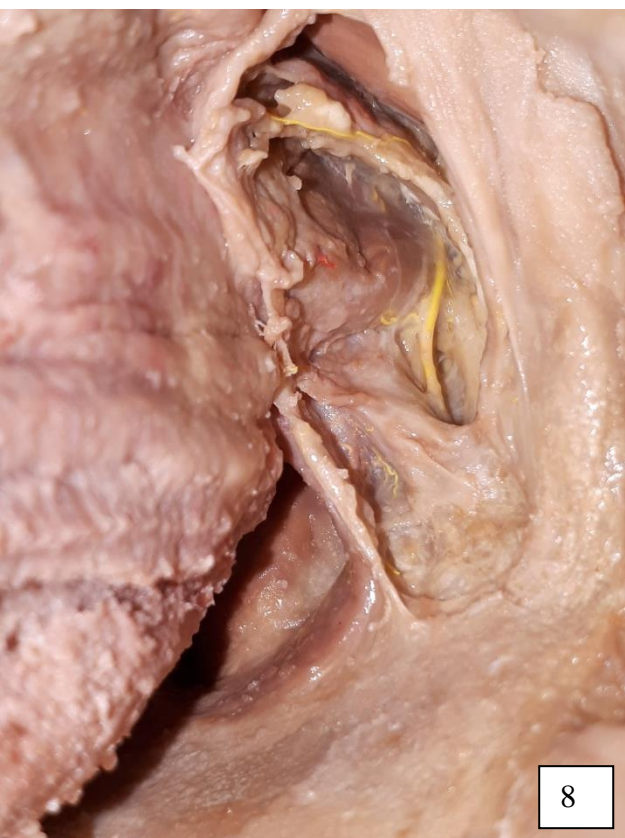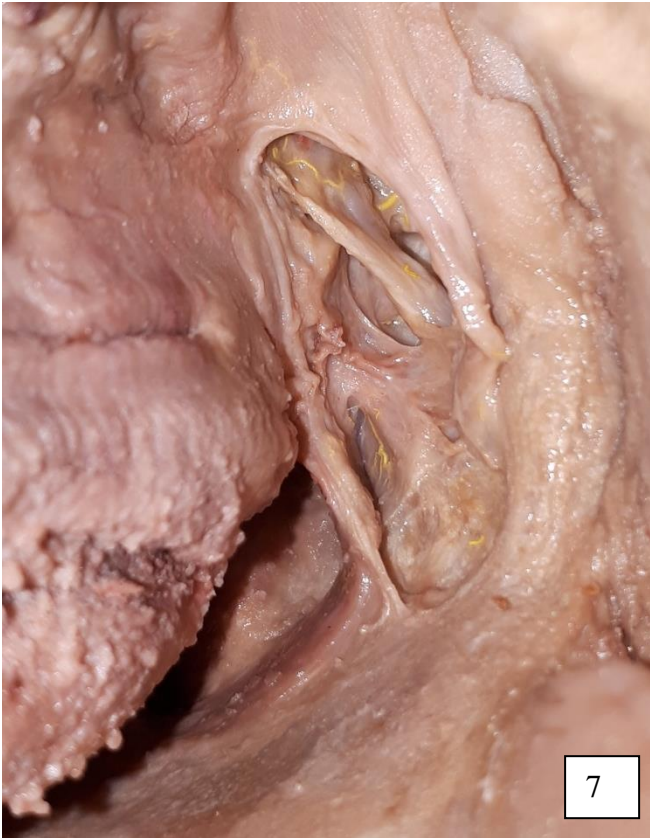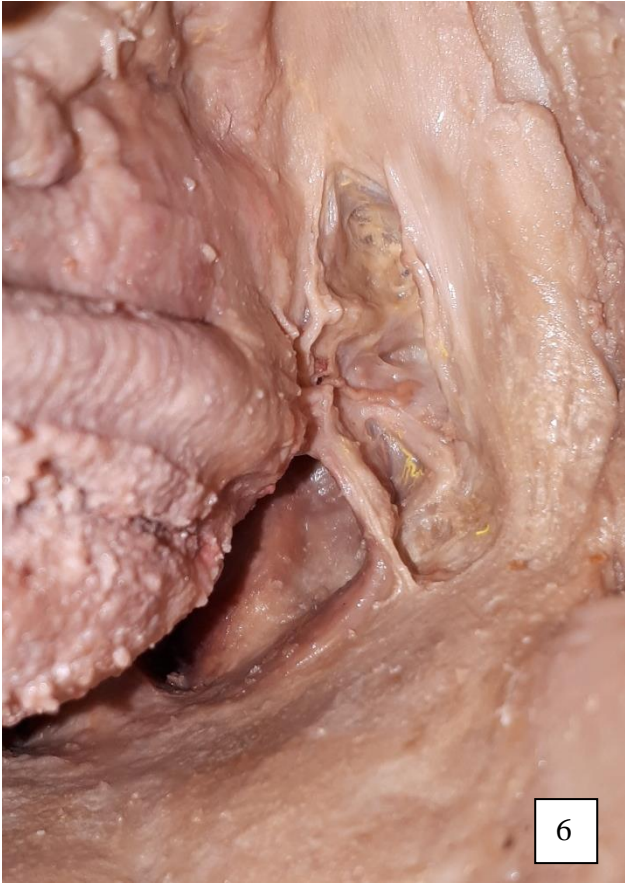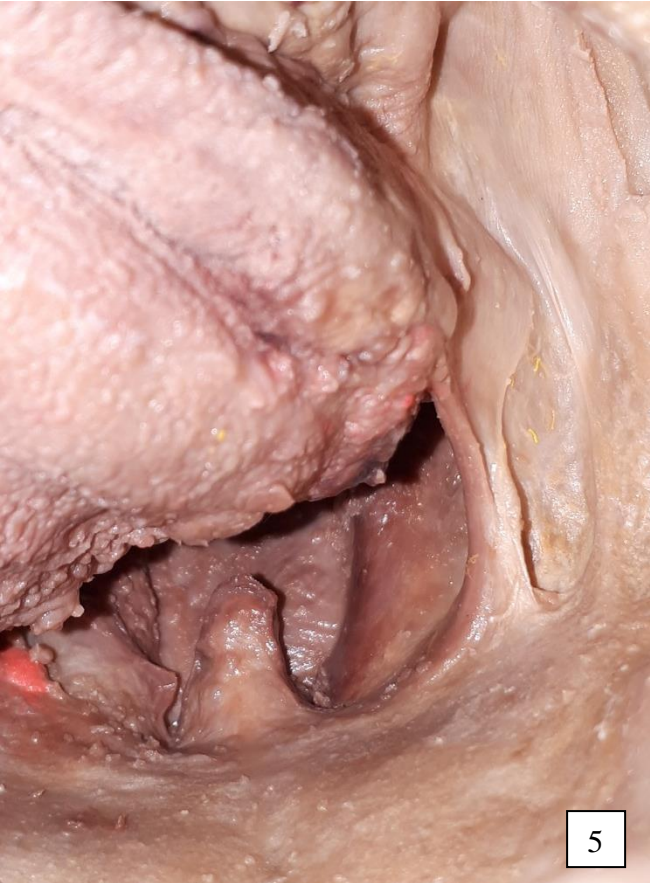
L'artère dorsale de la langue était ensuite facilement retrouvée en avant de la zone à explorer chirurgicalement (voir photographies numéro 9 et 14).

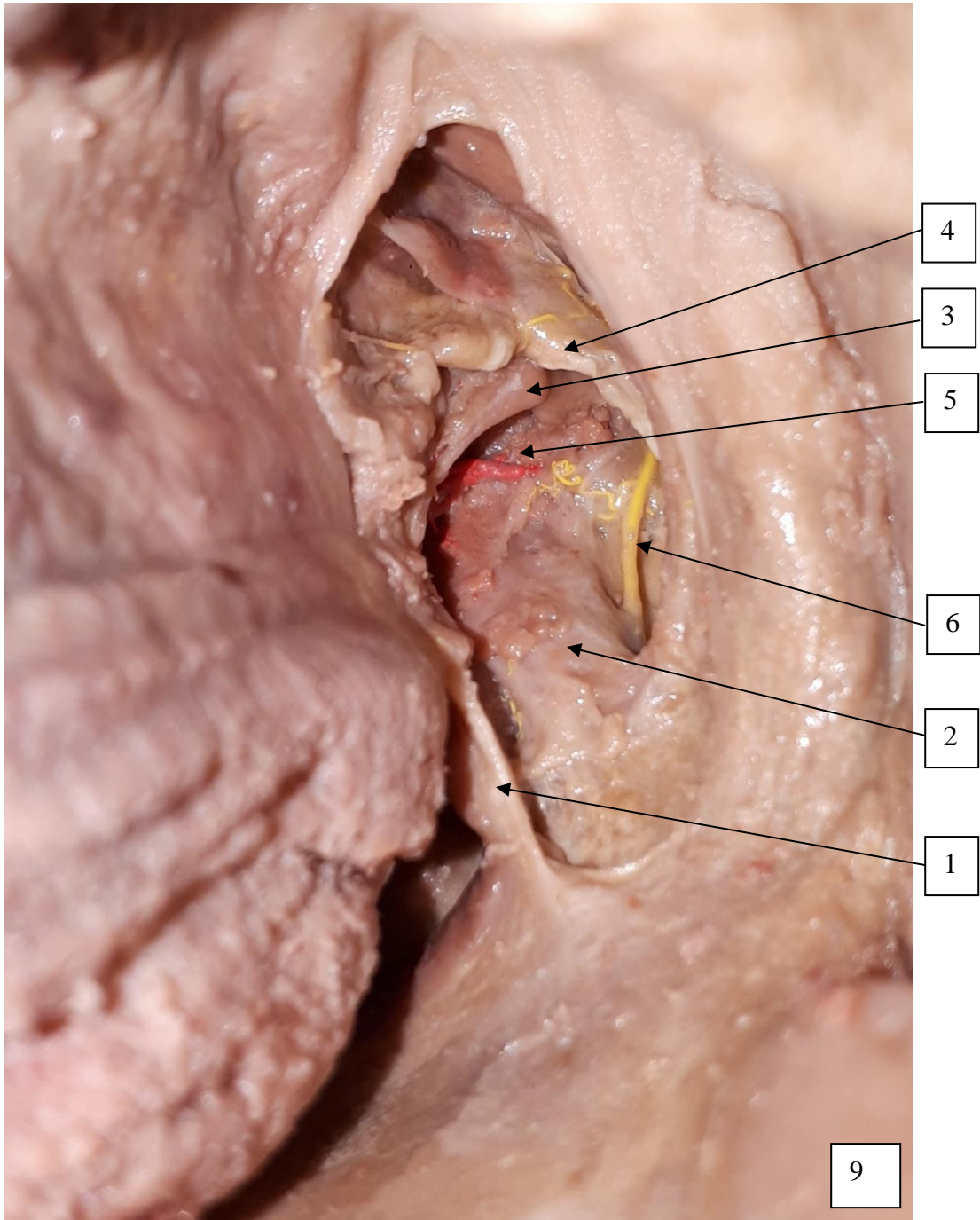
Après avoir repéré le bord postérieur du muscle hyo-glosse, celui-ci était soulevé vers le haut et on procédait au décollement du muscle de son plan sous-jacent représenté par le génio-glosse, permettant de repérer l'artère qui avait un trajet assez constant, parallèle au bord postérieur du muscle hyo-glosse.

L'artère dorsale de la langue était bien individualisée dans la majorité des cas mais dans 4 cas de vascularisation mixte, l'apport vasculaire provenant de l'artère linguale était distribué par plusieurs collatérales (3 à 5) de l'artère linguale qui avaient un trajet jusqu'à la base de langue sous le muscle hyo-glosse.



*Photographies 5 à 8 présentant les différentes étapes du protocole opératoire.*



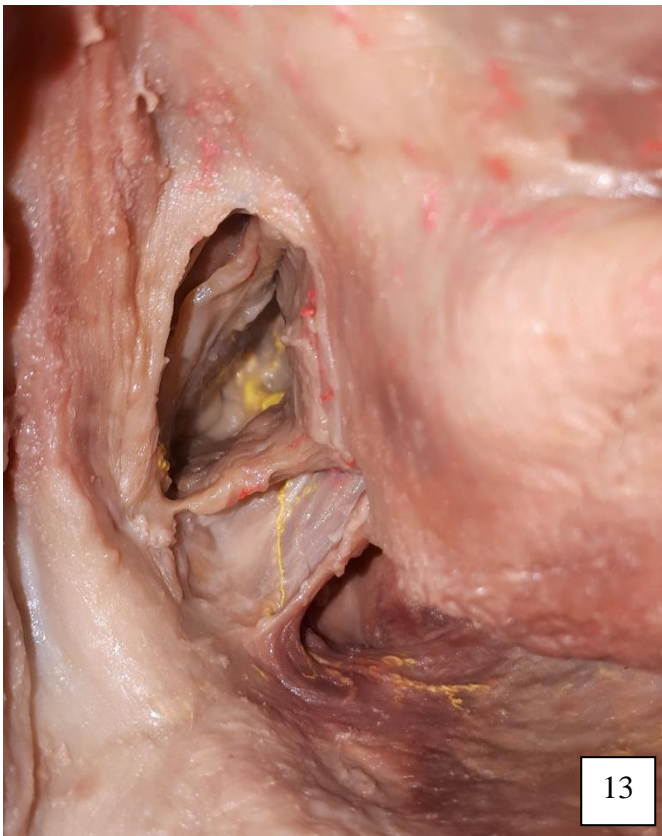
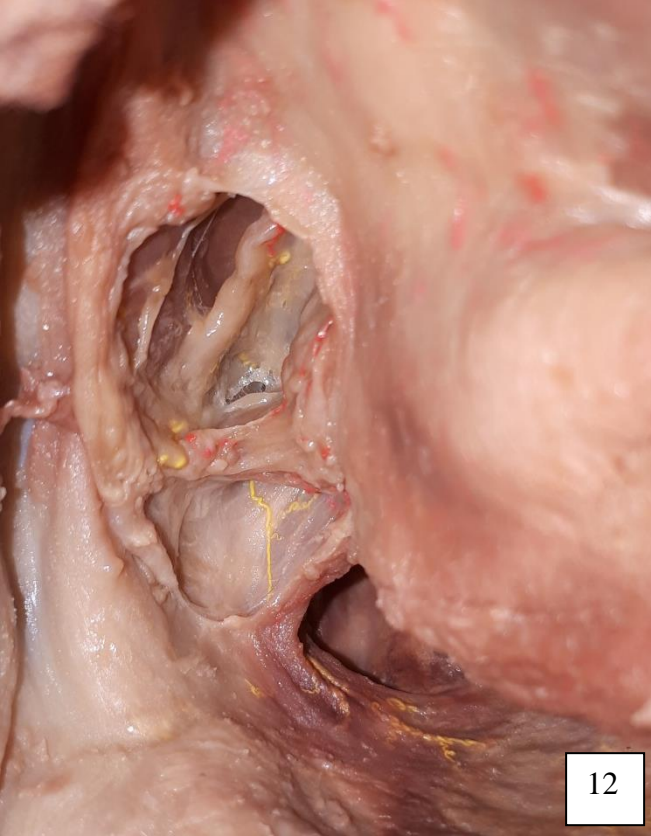
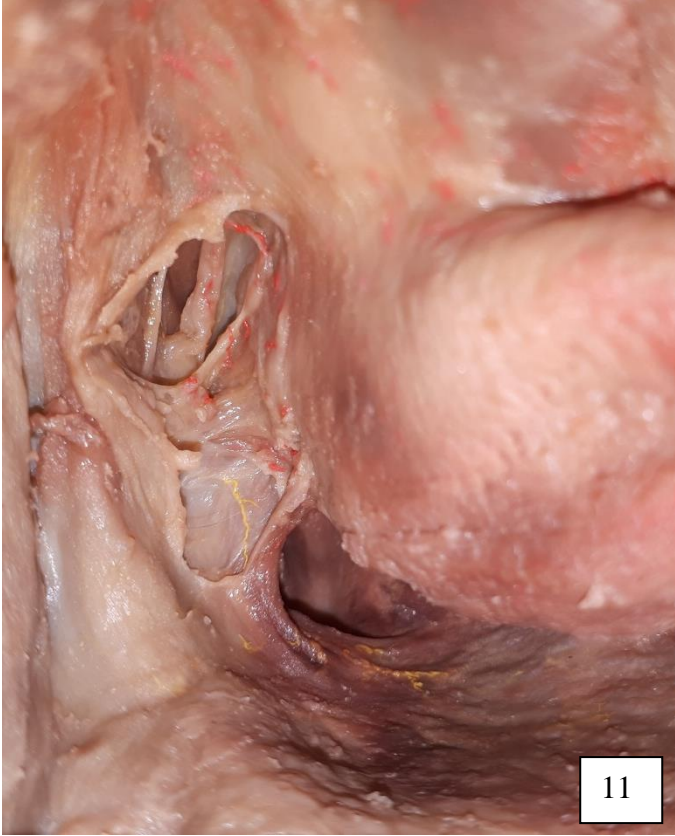
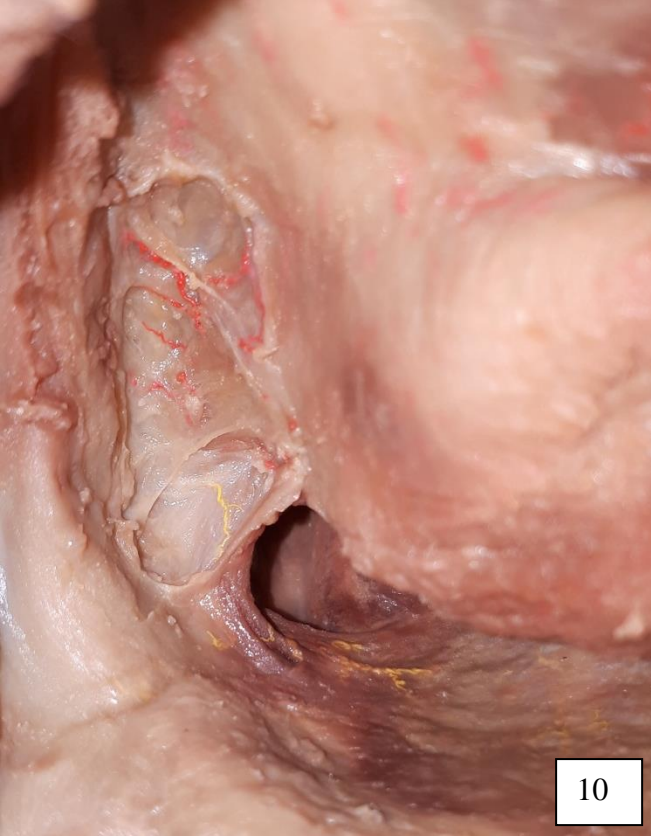

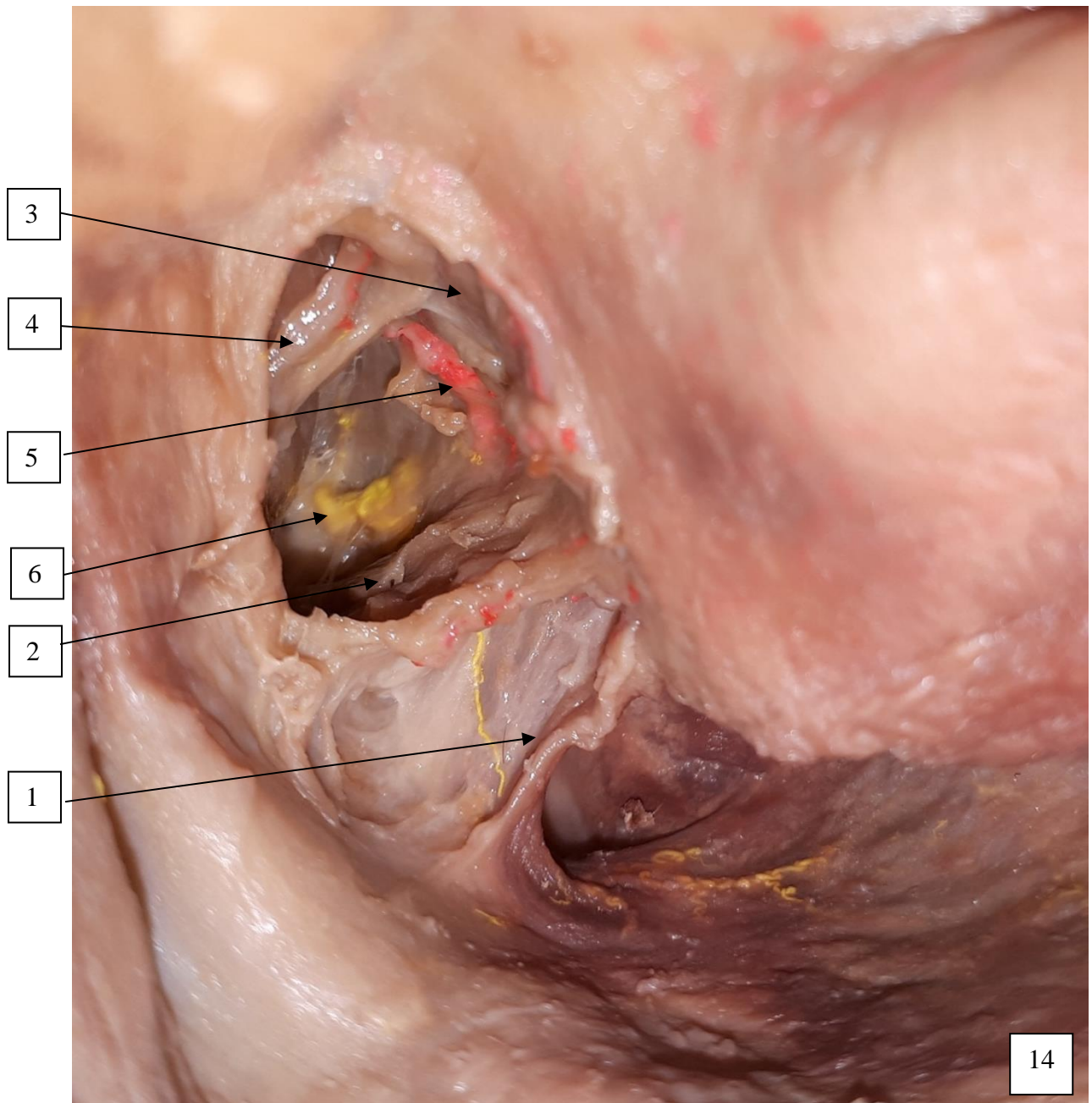
*Photographie numéro 9 : Présentation de la dissection achevée du côté droit chez un sujet présentant une vascularisation mixte basi-linguale provenant de l'artère faciale et de l'artère linguale.*

- 1. muscle palatoglosse*
- 2. muscle stylo-glosse*
- 3. muscle hyo-glosse*

- 4. nerf lingual*
- 5. artère dorsale de la langue*
- 6. artère palatine ascendante*

*Procédé opératoire étape par étape (réduit en 5 photographies) : photographie 10 à 14*





*Photographie numéro 14 : Présentation de la fin de la dissection d'un cas de vascularisation mixte du côté gauche provenant des collatérales l'artère faciale et de l'artère linguale.*

- 1. muscle palatoglosse*
- 2. muscle stylo-glosse*
- 3. muscle hyo-glosse*

- 4. nerf lingual*
- 5. artère dorsale de la langue*
- 6. artère palatine ascendante*

## B. Variations à l'origine des artères faciale et linguale au niveau de la carotide externe

Dans les tableaux 1 et 2, ont été recueillies les variations anatomiques concernant l'origine des artères linguale et faciale au niveau de l'artère carotide externe.

| N°cas | Coté   | Tronc        |                | Sexe    |          |
|-------|--------|--------------|----------------|---------|----------|
|       |        | Tronc commun | Tronc dissocié | Féminin | Masculin |
| 1     | Droit  | 0            | 1              | 0       | 1        |
|       | Gauche | 1            | 0              |         |          |
| 2     | Droit  | 0            | 1              | 0       | 1        |
|       | Gauche | 1            | 0              |         |          |
| 3     | Droit  | 0            | 1              | 1       | 0        |
|       | Gauche | 0            | 1              |         |          |
| 4     | Droit  | 1            | 0              | 0       | 1        |
|       | Gauche | 1            | 0              |         |          |
| 5     | Droit  | 0            | 1              | 1       | 0        |
|       | Gauche | 1            | 0              |         |          |
| 6     | Droit  | 0            | 1              | 0       | 1        |
|       | Gauche | 0            | 1              |         |          |
| 7     | Droit  | 0            | 1              | 1       | 0        |
|       | Gauche | 0            | 1              |         |          |
| 8     | Droit  | 0            | 1              | 0       | 1        |
|       | Gauche | 0            | 1              |         |          |
| 9     | Droit  | 1            | 0              | 1       | 0        |
|       | Gauche | 0            | 1              |         |          |
| 10    | Droit  | 0            | 1              | 0       | 1        |
|       | Gauche | 0            | 1              |         |          |
| 11    | Droit  | 0            | 1              | 1       | 0        |
|       | Gauche | 0            | 1              |         |          |
| 12    | Droit  | 1            | 0              | 0       | 1        |
|       | Gauche | 1            | 0              |         |          |
| 13    | Droit  | 1            | 0              | 1       | 0        |
|       | Gauche | 1            | 0              |         |          |
| 14    | Droit  | X            | X              | 0       | 1        |
|       | Gauche | 0            | 1              |         |          |
| 15    | Droit  | 1            | 0              | 1       | 0        |
|       | Gauche | 0            | 1              |         |          |
| 16    | Droit  | X            | X              | 0       | 1        |
|       | Gauche | 0            | 1              |         |          |
| TOTAL |        | 11           | 19             | 7       | 9        |

*Tableau 1. Résultats concernant les variations anatomiques du premier segment des artères faciale et linguale au niveau de l'artère carotide externe (X= sujet non étudié)*

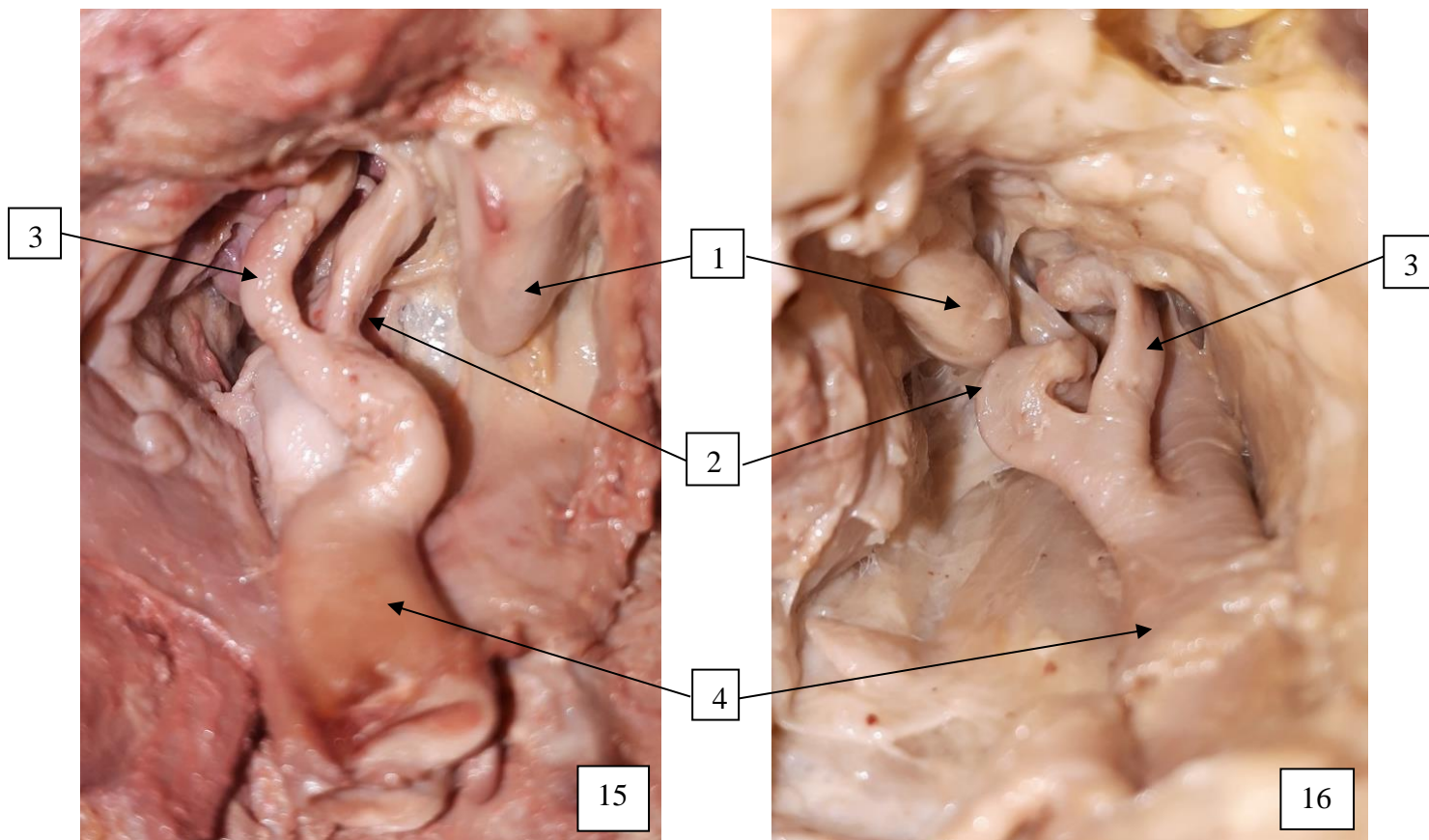
| Tronc          | Coté  |        | Total |
|----------------|-------|--------|-------|
|                | Droit | Gauche |       |
| Tronc dissocié | 9     | 10     | 19    |
| Tronc commun   | 5     | 6      | 11    |
| Total          | 14    | 16     |       |

*Tableau 2 : Latéralité des troncs communs et dissociés*

L'analyse de ces résultats montre que dans 63% des cas, soit 19/30, ces deux artères avaient une origine bien distincte au niveau de la carotide externe.

Dans 37% des cas, soit 11/30 cas, celles-ci avaient pour origine un tronc artériel commun donnant ensuite l'artère linguale et l'artère faciale ; dans 20% des cas cette variation était retrouvée de manière bilatérale.

C'est la variation anatomique la plus fréquente, retrouvée dans 55% des cas à gauche et dans 45% des cas à droite.

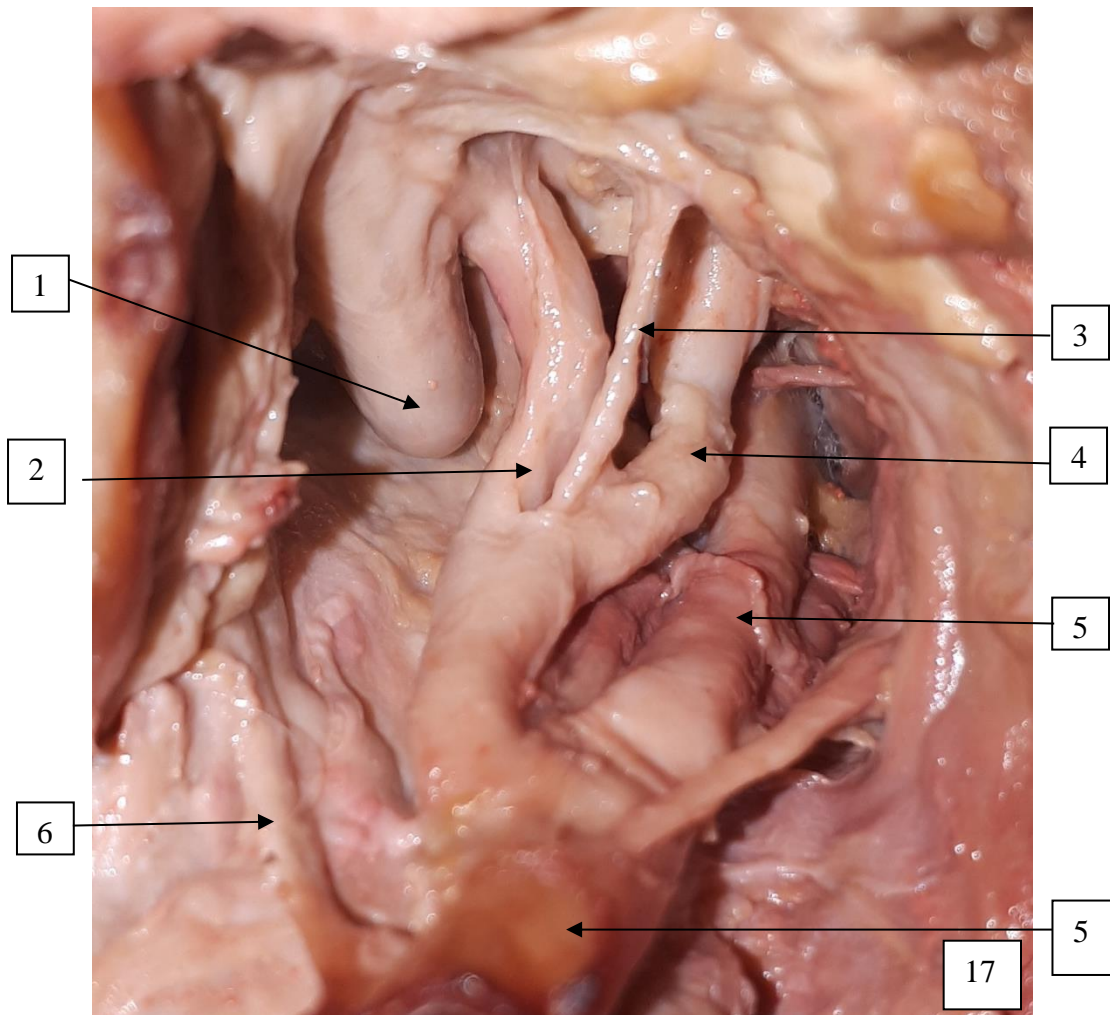


*Photographie 15 et 16 ; représentant deux cas de tronc linguo -facial naissant de l'artère carotide externe gauche (1) et droite (2).*

*1. grande corne de l'os hyoïde  
2. artère linguale*

*3. artère faciale  
4. artère carotide externe*

Dans 3% des cas étudiés soit 1 cas sur 30 nous avons constaté la présence d'un tronc commun particulier donnant l'artère linguale, l'artère faciale et l'artère dorsale de la langue directement au niveau cervical.



*Photographie 17 : Tête numéro 13 côté gauche ; Cas de tronc commun donnant l'artère linguale, l'artère dorsale de la langue et l'artère faciale.*

- |   |  |
|---|--|
| <i>1. extrémité de la grande corne de l'os hyoïde</i> | <i>4. artère faciale</i>                 |
| <i>2. artère linguale</i>                             | <i>5. artère carotide externe</i>        |
| <i>3. artère dorsale de la langue</i>                 | <i>6. artère thyroïdienne supérieure</i> |

Par ailleurs, dans les cas de troncs dissociés, l'artère linguale et l'artère faciale naissaient plus volontiers au niveau de la partie antéro-médiale de l'artère carotide externe mais dans 8/30 cas et uniquement du côté droit dans notre série, ces artères naissaient de la face antéro latérale de l'artère carotide externe, passant ainsi devant la face antérieure de cette dernière.

Il était retrouvé dans un cas une division très précoce de l'artère carotide interne et externe au niveau de la partie basse du cartilage thyroïde.

### C. Variations anatomiques concernant la vascularisation de la base de langue.

Les résultats concernant la vascularisation de la base de langue ont été résumés dans les tableaux 3 et 4.

| N°cas | Coté   | Vascularisation |       |         | Sexe    |          |
|-------|--------|-----------------|-------|---------|---------|----------|
|       |        | Linguale        | Mixte | Faciale | Féminin | Masculin |
| 1     | Droit  | 0               | 1     | 0       | 0       | 1        |
|       | Gauche | 0               | 1     | 0       |         |          |
| 2     | Droit  | 1               | 0     | 0       | 0       | 1        |
|       | Gauche | 1               | 0     | 0       |         |          |
| 3     | Droit  | 0               | 1     | 0       | 1       | 0        |
|       | Gauche | 0               | 1     | 0       |         |          |
| 4     | Droit  | 1               | 0     | 0       | 0       | 1        |
|       | Gauche | 1               | 0     | 0       |         |          |
| 5     | Droit  | 1               | 0     | 0       | 1       | 0        |
|       | Gauche | 1               | 0     | 0       |         |          |
| 6     | Droit  | 0               | 1     | 0       | 0       | 1        |
|       | Gauche | 1               | 0     | 0       |         |          |
| 7     | Droit  | 1               | 0     | 0       | 1       | 0        |
|       | Gauche | 0               | 1     | 0       |         |          |
| 8     | Droit  | 0               | 1     | 0       | 0       | 1        |
|       | Gauche | 1               | 0     | 0       |         |          |
| 9     | Droit  | 0               | 1     | 0       | 1       | 0        |
|       | Gauche | 1               | 0     | 0       |         |          |
| 10    | Droit  | 0               | 1     | 0       | 0       | 1        |
|       | Gauche | 0               | 1     | 0       |         |          |
| 11    | Droit  | 1               | 0     | 0       | 1       | 0        |
|       | Gauche | 0               | 0     | 1       |         |          |
| 12    | Droit  | 0               | 1     | 0       | 0       | 1        |
|       | Gauche | 0               | 1     | 0       |         |          |
| 13    | Droit  | 0               | 1     | 0       | 1       | 0        |
|       | Gauche | 0               | 1     | 0       |         |          |
| 14    | Droit  | X               | X     | X       | 0       | 1        |
|       | Gauche | 0               | 1     | 0       |         |          |
| 15    | Droit  | 1               | 0     | 0       | 1       | 0        |
|       | Gauche | 1               | 0     | 0       |         |          |
| 16    | Droit  | X               | X     | X       | 0       | 1        |
|       | Gauche | 0               | 1     | 0       |         |          |
| TOTAL |        | 13              | 16    | 1       | 7       | 9        |

Tableau 3 : Afférences de la vascularisation artérielle basilinguale (X= sujet non étudié)



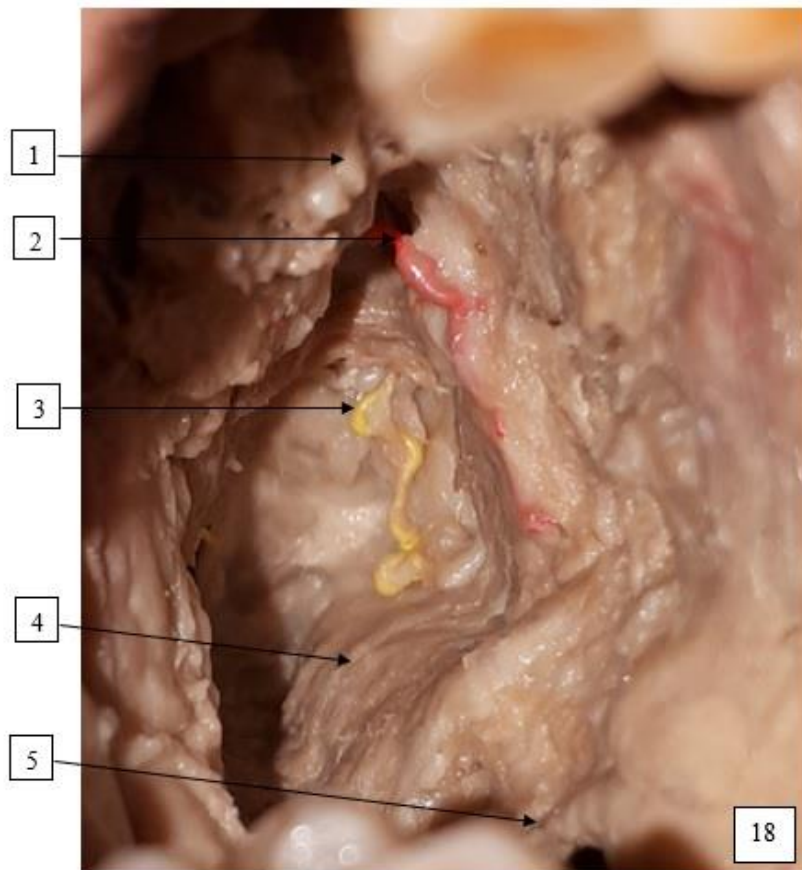
| Vascularisation | Côté  |        | Total |
|-----------------|-------|--------|-------|
|                 | Droit | Gauche |       |
| Linguale        | 6     | 7      | 13    |
| Mixte           | 8     | 8      | 16    |
| Faciale         | 0     | 1      | 1     |
| Total           | 14    | 16     | 30    |

*Tableau 4 : Latéralité du type d'afférence artérielle basilinguale*

Il existait une vascularisation mixte basi-linguale dans 53.3 % des cas de notre étude.

Dans 75% de ceux-ci, on retrouvait la présence d'une artère dorsale de la langue et d'une artère palatine ascendante considérées comme significatives de plus de 1 mm de diamètre et dans 25% de ces cas, soit 4 cas, on retrouvait la présence d'une artère palatine ascendante significative associée à la présence de plusieurs branches vasculaires issues de l'artère linguale, se dirigeant vers la base de la langue (3 à 5) avec expression franche à ce niveau.

Il existait une variabilité intra individuelle chez 6 cas sur 16 en ce qui concerne l'origine des afférences vasculaires arrivant à la base de langue entre le côté droit et le côté gauche.

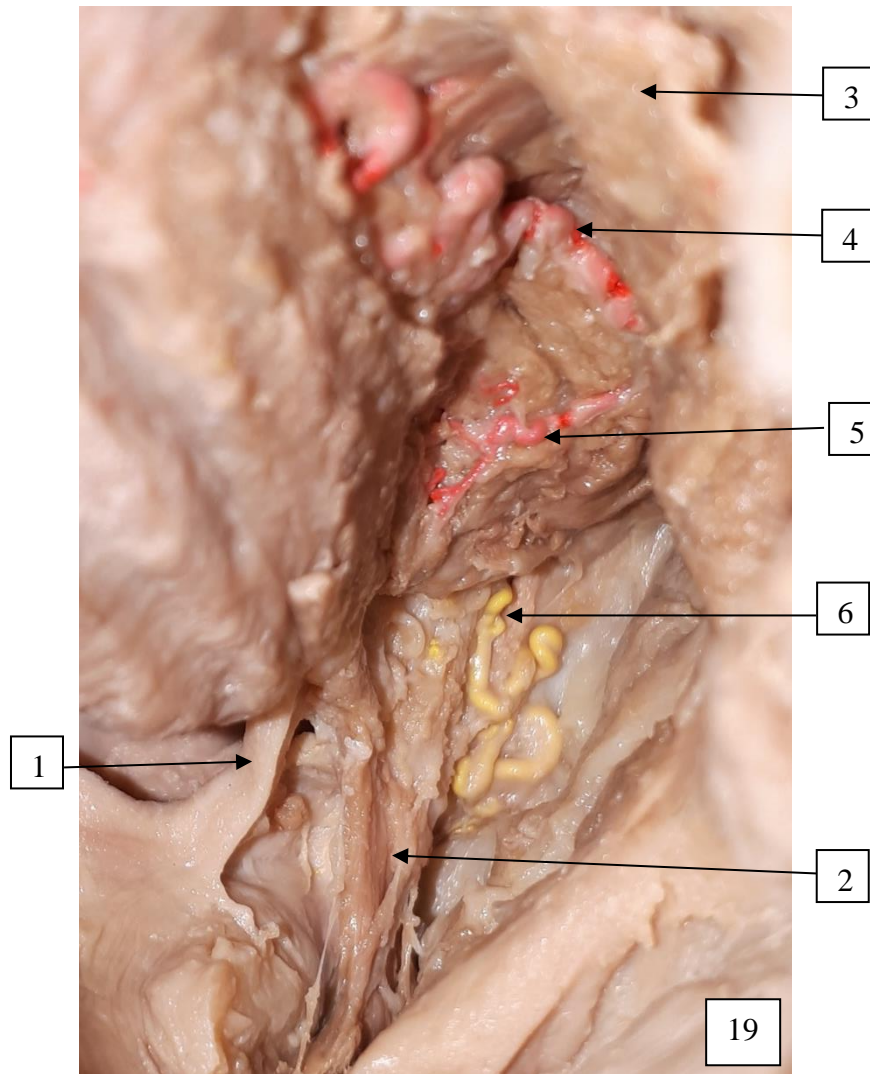


*Photographie 18 : Cas de vascularisation basi-linguale gauche par l'artère dorsale de langue et l'artère palatine ascendante.*

*Légende :*

- 1. muscle hyo-glosse gauche récliné*
- 2. artère dorsale de la langue*
- 3. artère palatine ascendante*

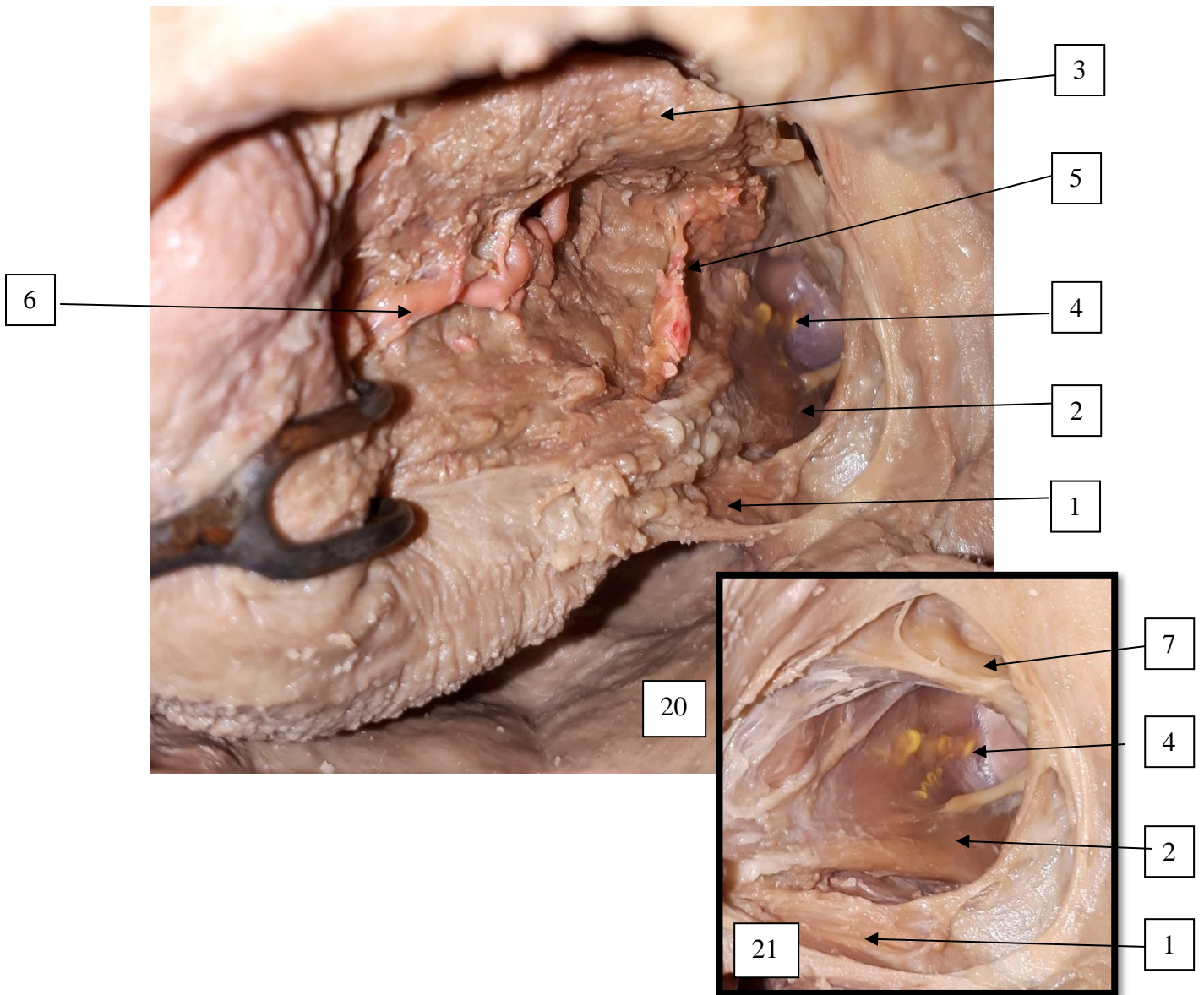
- 4. muscle stylo-glosse*
- 5. muscle palatoglosse*



*Photographie 19 : Cas de vascularisation mixte de la base de langue droite avec présence d'une artère palatine ascendante extrêmement flexueuse.*

- 1. muscle palatoglosse*
- 2. muscle stylo-glosse*
- 3. muscle hyo-glosse droit récliné*

- 4. artère profonde de la langue*
- 5. artère dorsale de la langue*
- 6. artère palatine ascendante*



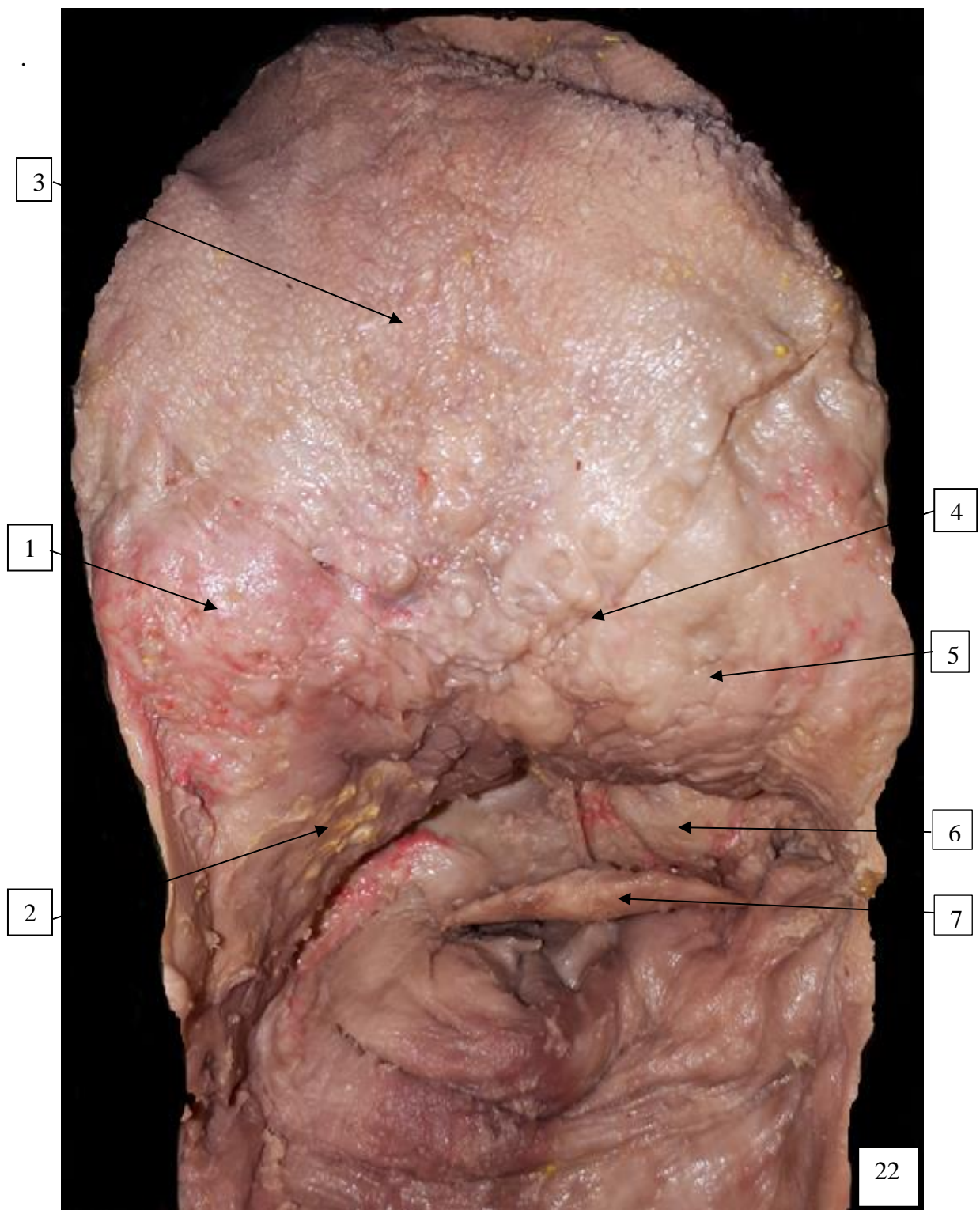
*Photographie 20 et 21 (agrandissement focal) : Cas de vascularisation basi-linguale mixte provenant de l'artère palatine ascendante et de l'artère dorsale de la langue.*

- 1. muscle palato-glosse
- 2. muscle stylo-glosse
- 3. muscle hyo-glosse
- 4. artère palatine ascendante

- 5. artère dorsale de la langue
- 6. artère profonde de la langue
- 7. nerf lingual

Après section des muscles styliens permettant de tracter la langue en avant, on peut apprécier les différents angiosomes.

Comme on peut le constater sur la photographie numéro 22, il peut exister une vascularisation mixte basi-linguale.



*Photographie numéro 22 : Représentant les angiosomes de la base de langue, qui sont plus visibles à gauche qu'à droite chez ce sujet présentant une vascularisation basi linguale mixte bilatérale.*

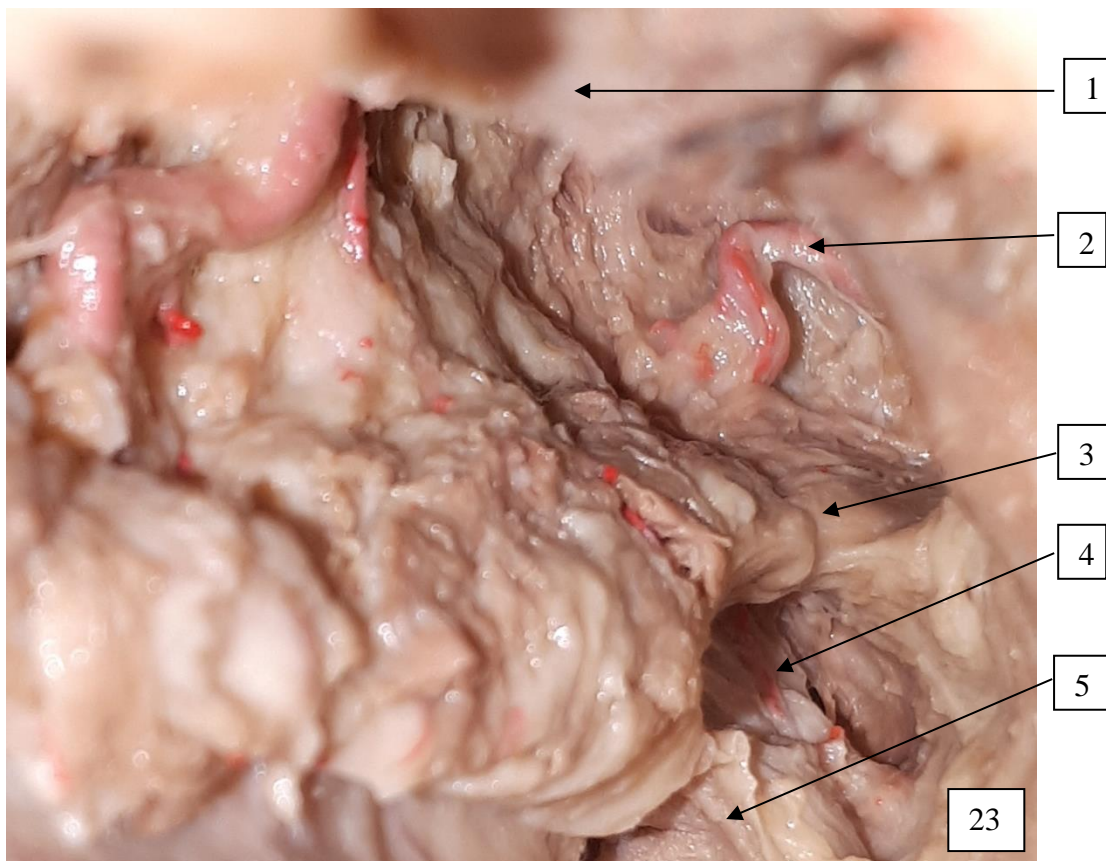
1. territoire irrigué par l'artère linguale  
 2. territoire irrigué par l'artère faciale  
 3. langue mobile  
 4. V lingual

5. base de langue droite  
 6. vallécule droite  
 7. épiglote

On observe aisément sur ce sujet du côté gauche la partie antérieure de la base de langue vascularisée par les collatérales de l'artère linguale, ainsi que la vallécule, tandis que la portion postérieure est vascularisée par les collatérales de l'artère faciale.

Une vascularisation provenant uniquement de l'artère dorsale de la langue était retrouvée dans 43.3% des cas et dans cette série de cas, il était retrouvé pour six d'entre eux uniquement quelques branches artérielles inframillimétriques localisées entre le muscle stylo-glosse et palato-glosse sans aucune expression au niveau basi-lingual que l'on a donc considérées comme non significatives.

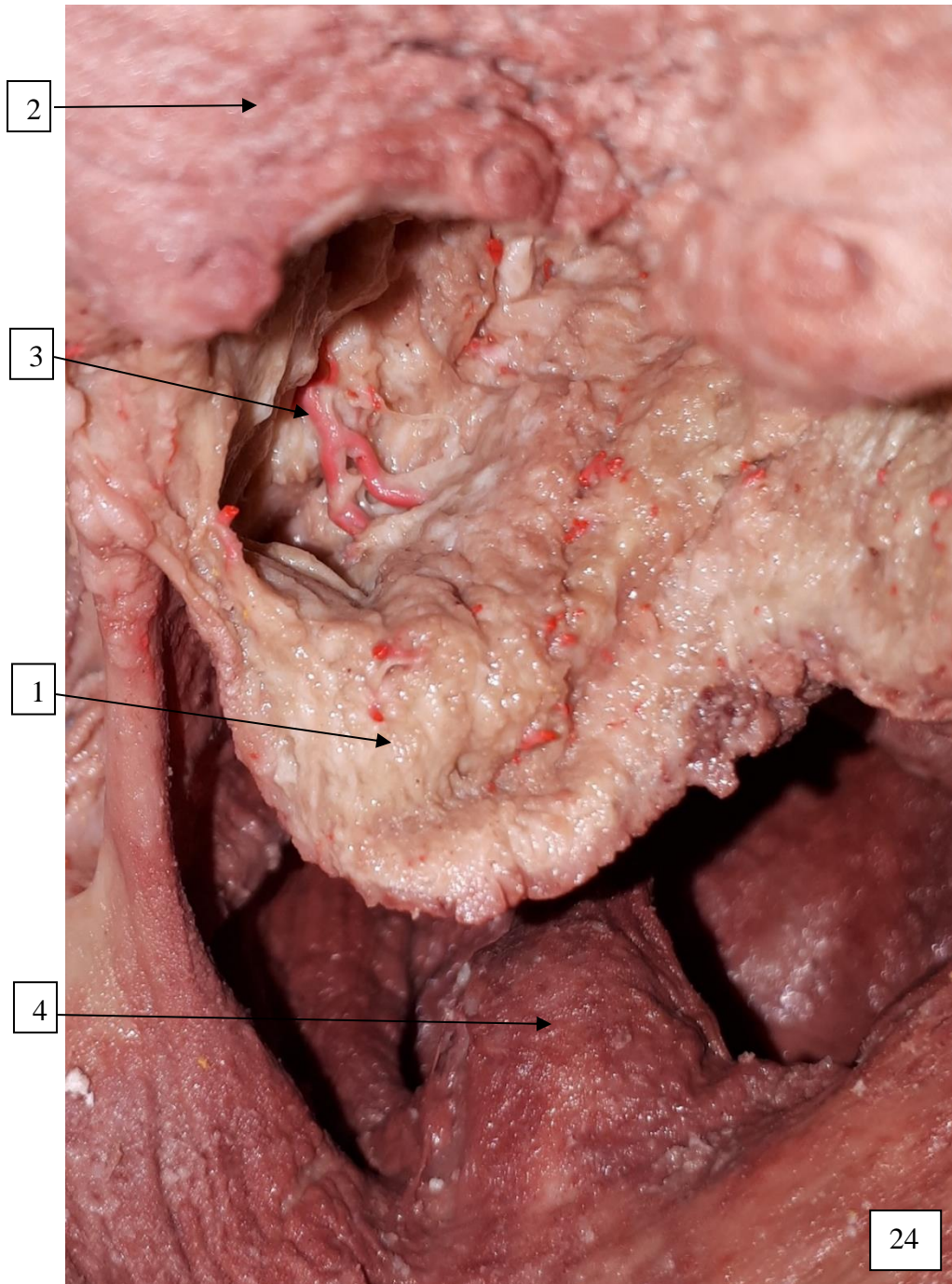
L'artère dorsale de la langue était toujours unique dans ces cas, de calibre supérieur ou égal à 1 mm et bien individualisable.



*Photographie 23 : Cas de vascularisation provenant uniquement de l'artère dorsale de la langue.*

*1. muscle hyo-glosse droit récliné  
2. artère dorsale de la langue  
3. muscle stylo-glosse*

*4. artéριοles destinées au voile du palais  
5. muscle palatoglosse*

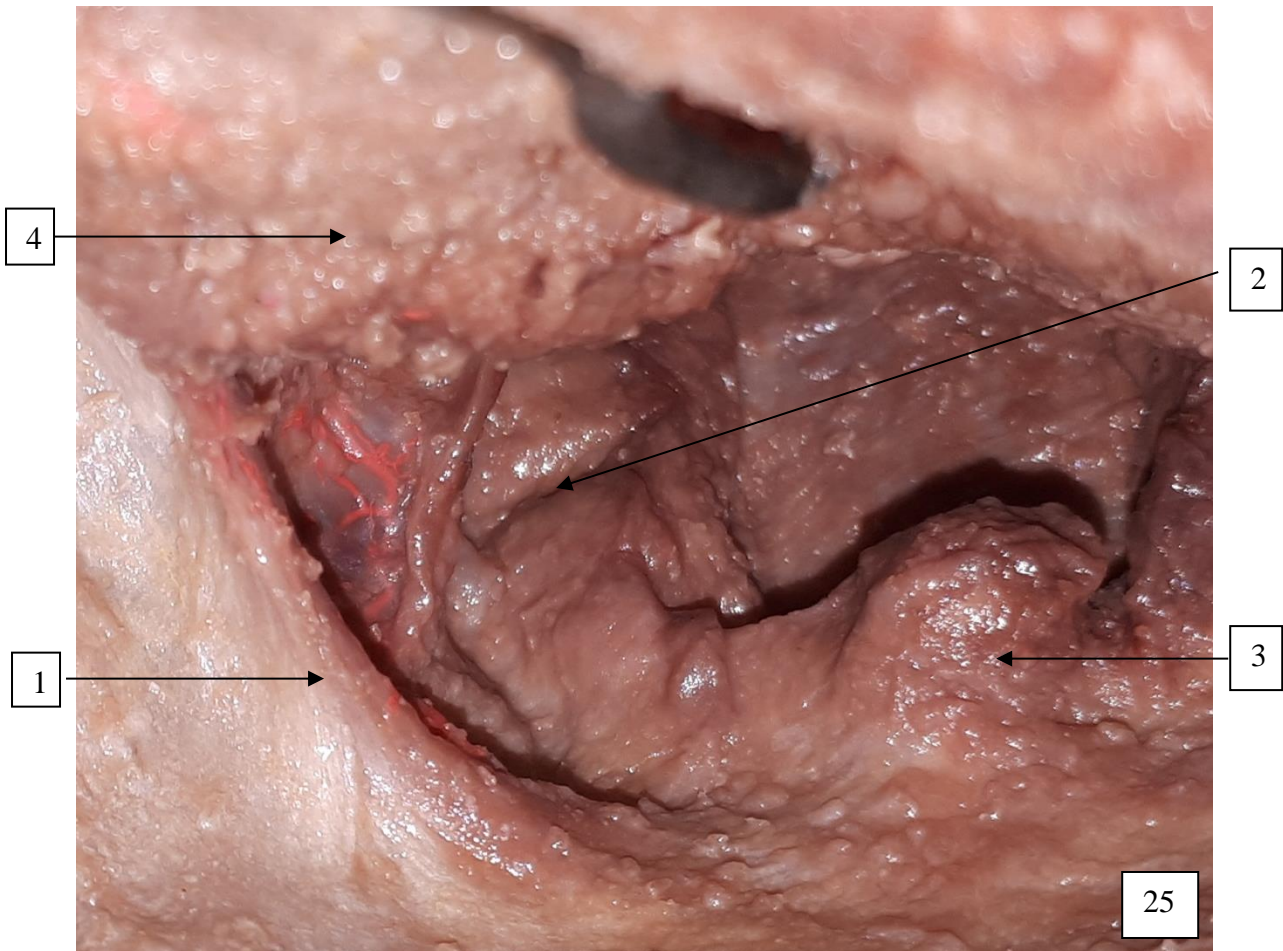


*Photographie numéro 24 : Après section linguale au niveau des papilles délimitant le V lingual, on peut observer l'artère dorsale de la langue vascularisant à titre exclusif chez ce sujet, la base de langue du côté gauche.*

*1. base de la langue gauche  
2. langue mobile*

*3. artère dorsale de la langue  
4. luvette*

Parmi ces cas de vascularisation provenant uniquement de l'artère dorsale de la langue, il existait pour deux d'entre eux une vascularisation de l'ensemble de la loge tonsillaire, du pilier antérieur et de la partie basse du voile du palais par les collatérales de l'artère dorsale de la langue sans aucune expression des collatérales de l'artère faciale.



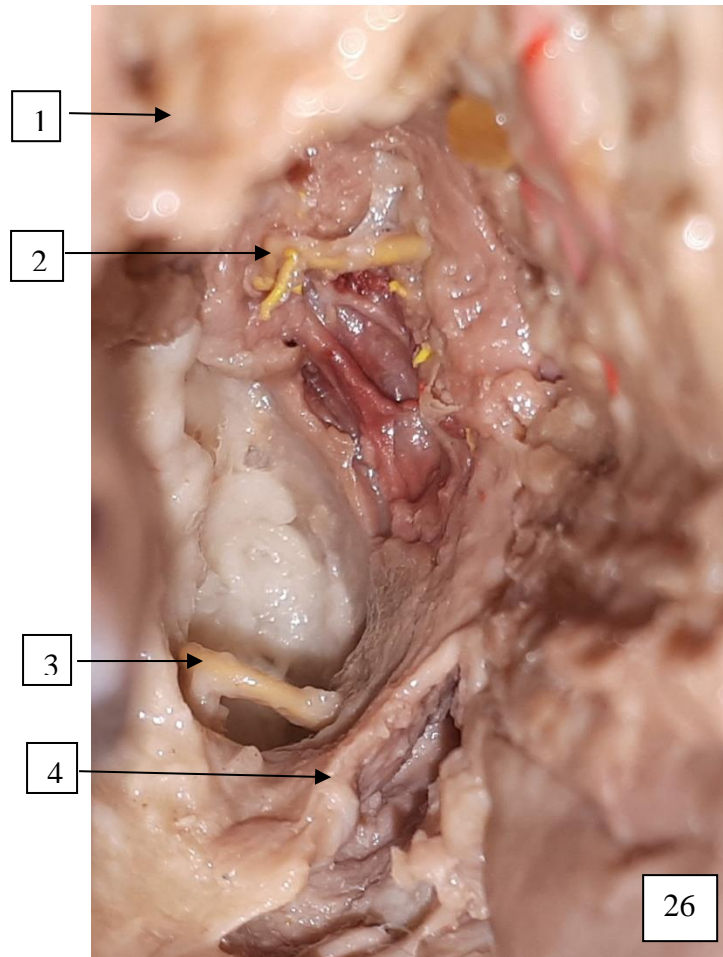
*Photographie numéro 25 : Vascularisation de la loge tonsillaire gauche et des piliers du voile du palais par des artères collatérales de l'artère linguale sans aucune expression artérielle provenant de l'artère faciale.*

*1. pilier antérieur du voile du palais  
2. pilier postérieur du voile du palais*

*3. uvule palatine  
4. partie gauche de la base de la langue*

Il existait dans 3.3% des cas, soit 1 cas sur 30, une vascularisation provenant uniquement des branches de l'artère faciale.

Dans cette variante, on retrouvait la présence d'une artère palatine ascendante et d'une artère dorsale de la langue naissant toute les deux de l'artère faciale ; des collatérales infra millimétriques issues de l'artère profonde de la langue avaient pour destinée uniquement la langue mobile.



*Photographie numéro 26 : Cas de vascularisation provenant uniquement des collatérales de l'artère faciale.*

*1. muscle hyo-glosse gauche récliné  
2. artère dorsale de la langue*

*3. artère palatine ascendante  
4. muscle stylo-glosse gauche*

Il n'a été retrouvé dans notre étude aucune corrélation entre l'origine de l'artère faciale et de l'artère linguale au niveau de la carotide externe (tronc commun ou origine dissociée) et le type de vascularisation (prédominante linguale, prédominante faciale ou mixte de la base de langue).



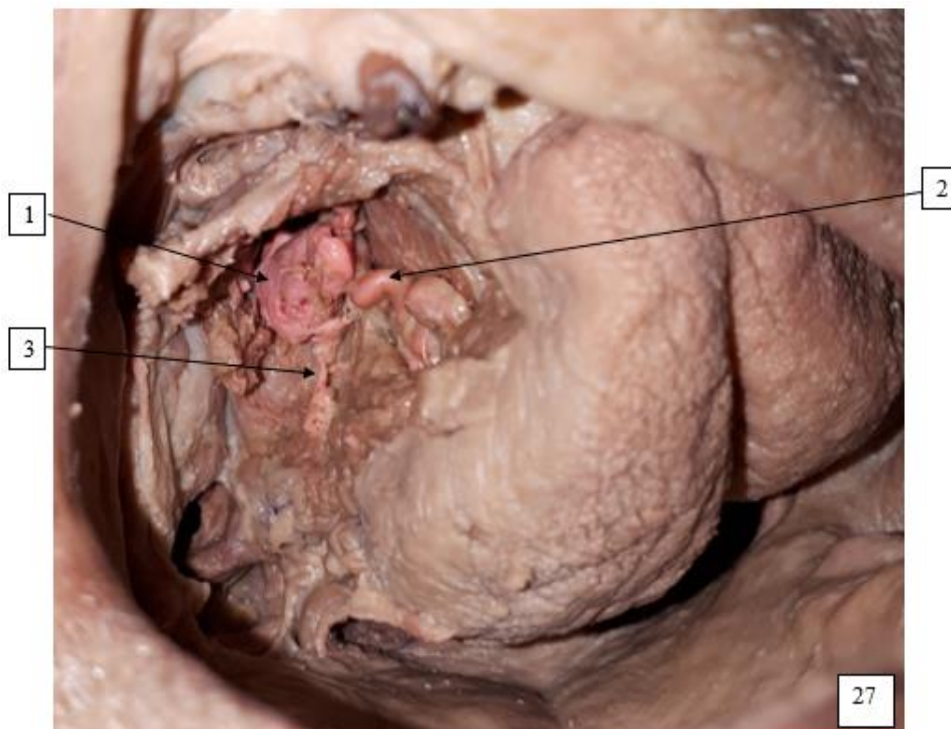En résumé, parmi les 30 cas de dissection, la vascularisation de la base de langue dépend de l'artère linguale en partie ou totalement dans 96.7% des cas soit 29/30cas.

Dans 86% de ces cas, nous avons retrouvé la présence d'une artère dorsale de la langue unique de plus de 1 mm et dans 14% soit 4/29 cas, la présence de plusieurs branches artérielles inframillimétriques provenant de l'artère linguale avec une expression significative basi-linguale.

Il existe une vascularisation mixte, c'est-à-dire provenant de l'artère faciale et de l'artère linguale dans 53.3 % des cas et dans 3.3% des cas, il existe une vascularisation dépendant uniquement de l'artère faciale.

Dans 1 cas sur les 30 de l'étude a été retrouvé à la dissection de la partie postérieure du plancher buccal, un pseudo-anévrisme de l'artère linguale.

Celui-ci était situé sur le trajet de l'artère linguale, juste avant l'émergence de l'artère dorsale de la langue qui était facilement individualisable.



*Photographie numéro 27 : Cas de pseudo-anévrisme de l'artère linguale gauche avec perfusion distale correcte.*

*1. artère dorsale de la langue  
2. artère profonde de la langue*

*3. pseudo-anévrisme*

## **V. DISCUSSION :**

### **A. Concernant la méthode :**

Le nombre de 15 cas, soit 30 dissections a été défini au préalable afin de permettre de réaliser des statistiques ; le même nombre avait également été utilisé dans l'étude de Lauwers et al. (7).

L'injection de latex coloré dans les vaisseaux est utilisée depuis de nombreuses années dans les études anatomiques et reste tout à fait fiable notamment en ce qui concerne ceux de la tête et du cou (Galvéz et al. (25)). Cette méthode a par exemple été utilisée dans l'étude de Lauwers et al. (7) qui est une étude de référence sur le sujet.

Un cathéter de 20 gauges était utilisé par cette équipe ce qui correspond sensiblement au matériel que nous avons utilisé (18 à 22 G selon le calibre du vaisseau).

Certains auteurs (5) ont réalisé après coloration des vaisseaux par le latex, une corrosion des tissus linguaux à l'aide de bains d'acide chlorhydrique de manière à n'obtenir que la matrice linguale et les vaisseaux permettant d'établir une véritable cartographie artérielle, ce qui n'était pas le but de notre travail.

Il n'a pas été possible de réaliser une mesure précise des vaisseaux rencontrés. Un seuil de significativité de 1 mm a été établi afin de considérer une artériole comme significative et nous semblant d'utilité chirurgicale. Le millimètre était l'élément le plus petit que nous pouvions déterminer avec précision avec les moyens techniques dont nous disposions.

L'équipe de Shangkuan et al. (5) a réalisé des mesures précises grâce à un micromètre oculaire couplé à un microscope opératoire ; un pied à coulisse numérique couplé à un microscope opératoire était utilisé par l'équipe de Kwak (26).

Ce seuil de 1 mm semble pertinent car dans cette étude, le diamètre moyen de l'artère dorsale de la langue était chiffré à 1.4mm ( +/- 0.4mm) (5).

## **B. Concernant la répartition des branches de la carotide externe :**

Il existe une grande variabilité anatomique dans la répartition originelle des branches de l'artère carotide externe et notamment, la naissance des artères linguale et faciale. Celles-ci ont fait l'objet de plusieurs études anatomiques.

Concernant l'origine de l'artère linguale ; selon Testut (3), l'artère linguale peut naître par un tronc commun soit avec l'artère faciale (dans 25% des cas), soit avec l'artère thyroïdienne supérieure (plus rarement).

Une étude réalisée chez 41 sujets cadavériques retrouvait la présence d'un tronc commun linguo-facial dans 19.5% des cas du côté droit, 24.4% du côté gauche et seulement 2 sujets présentaient un tronc commun de manière bilatérale (27).

Un cas de tronc linguo-facial commun bilatéral était également relaté par l'équipe de Troupis (28). Il a été retrouvé la présence d'un tronc commun bilatéral dans notre étude dans 20% des cas soit chez 3 sujets.

Deux autres études similaires ((5),(4)), retrouvaient des résultats proches avec 20% de troncs linguo-faciaux dans chacune d'elles, ce qui en fait la variation anatomique la plus fréquente.

Dans la majorité des cas, l'artère linguale naît directement de la face antérieure de la carotide externe ; cette situation était relevée dans 75% des cas dans l'étude de Zümre et al. (4) et dans 78.2% des cas dans l'étude de Shangkuan et al. (5).

Dans notre série, l'artère linguale naissait dans 63% des cas directement de l'artère carotide externe ce qui est légèrement inférieur aux données de la littérature, avec une proportion plus importante de 37% de troncs communs linguo-faciaux.

Deux variations rares n'ont pas été retrouvées dans notre étude : la présence d'un tronc thyro-lingual commun entre l'artère thyroïdienne supérieure et l'artère linguale (2.5 % dans l'étude de Zümre (4), 1.8% dans l'étude de Shangkuan (5) et 9.5% dans l'étude de Kapre (29)) et l'existence d'un tronc commun thyro-linguo-facial (2.5% dans l'étude de Zümre (4), 1.3% dans l'étude de Devadas (30)). Un nombre de sujets plus important nous aurait probablement permis de retrouver ces variations.

## **C. Concernant les balises anatomiques :**

L'équipe de O. Laccourreye (2), considère le muscle styloglosse comme une balise anatomique primordiale en carcinologie cervico-faciale dans le cadre de la réalisation d'une oropharyngectomie latérale par voie d'abord transorale.

Son atteinte, conduit à classer T4A une tumeur oropharyngée dans la nouvelle classification de l'UICC (8<sup>ème</sup> classification), du fait de sa participation à la musculature extrinsèque de la langue.

Son repérage permet d'identifier l'artère pharyngienne ascendante et l'artère palatine ascendante qui selon Wang et al. (31) viennent croiser ce muscle.

C'est effectivement dans notre étude le principal repère permettant de mettre en évidence l'artère palatine ascendante et ses branches tonsillaires gagnant la base de la langue.

Celles-ci sont retrouvées le plus souvent en longeant le bord externe de ce muscle jusqu'à son bord inférieur à proximité du début de l'intrication de ces fibres distales au niveau de la zone de jonction linguale.

L'entrée du muscle styloglosse au sein de la langue est également à repérer car ses fibres s'intriquant avec celles du muscle hyoglosse en avant, il est ensuite plus facile de repérer ce dernier qui est récliné vers l'avant afin de repérer l'artère dorsale de la langue.

Ce muscle styloglosse est donc à la fois un repère carcinologique mais également un bon repère dans le cadre de la ligature des collatérales des artères faciale et linguale.

## **D. Concernant la vascularisation basi linguale :**

### **1. Collatérales de l'artère faciale**

Il semble exister dans la littérature anatomique de nombreuses imprécisions quant à la vascularisation basi-linguale. Notamment, l'oubli de l'apport artériel provenant de l'artère faciale, qui peut être expliqué d'une part par une volonté de systématisation afin de transmettre des messages clés aux étudiants, mais également du fait d'un grand nombre de variations anatomiques rencontrées.

Dans notre étude, chez 57% des sujets, il existait un apport vasculaire basi-lingual significatif provenant de branches collatérales de l'artère faciale, ce qui ne semble pas négligeable.

Dans l'étude menée par Shangkuan et al. (5), ceux-ci ont démontré également que la base de la langue pouvait être vascularisée par plusieurs collatérales de l'artère linguale, et également par l'artère palatine ascendante ainsi que son rameau tonsillaire, issus de l'artère faciale.

Selon Testut (3) l'artère palatine ascendante peut naître isolément directement de l'artère carotide externe, au même titre que l'artère dorsale de la langue dans notre étude qui naissait également isolément dans un cas.

Dans l'étude menée par Shangkuan et al. (5), l'artère palatine ascendante provenait dans 9.4% de l'artère linguale, qui dans 20.3% de ces cas donnait également l'artère tonsillaire. Dans notre étude, parmi les 13 patients qui présentaient une vascularisation basi-linguale uniquement dépendante de l'artère dorsale de la langue, il existait 7 patients qui ne présentaient aucune expression de vascularisation par les collatérales de l'artère faciale au niveau de la partie basse de la loge tonsillaire et des muscles styliens. Ce qui correspond donc probablement à 23.3% des patients de notre série dont l'artère palatine ascendante et/ou les rameaux tonsillaires proviennent de l'artère linguale.

Selon Testut, il n'est pas rare non plus, de voir l'artère faciale donner un rameau directement à la partie inférieure de l'amygdale autrement que par le biais de l'artère palatine ascendante (3).

Dans l'étude de Kwak et al. (26), l'artère palatine ascendante était constante et son origine était dans 80% des cas l'artère faciale et dans 20% des cas directement l'artère carotide externe ; celle-ci naissait à proximité du niveau de l'angle mandibulaire puis passait médialement par rapport au muscle ptérygoïdien médial pour rejoindre les muscles du palais.

Ceux-ci décrivent une artère nommée branche musculaire antérieure provenant de l'artère faciale et pouvant être à l'origine de l'artère tonsillaire.

Il existe donc concernant la vascularisation de la base de la langue une variation conséquente de l'origine des artères apportant l'afflux sanguin à partir de l'artère faciale. En effet, les artérioles vascularisant la base de langue peuvent provenir soit de l'artère faciale directement, soit de l'artère palatine ascendante, soit de la branche tonsillaire (venant elle-même de l'artère palatine ascendante ou de l'artère faciale ou d'une autre collatérale).

Ces artérioles se divisent ensuite au sein des muscles linguaux en artérioles de calibre de plus en plus petit.

Les variations anatomiques de vascularisation de la base de langue en provenance de l'artère faciale sont nombreuses. Le repère anatomique constant permettant de repérer ces branches, quand elles sont présentes (57%), est la partie latérale du muscle stylo-glosse, environ 2 cm avant l'intrication de ces fibres avec celles du muscle hyo-glosse.

C'est donc la zone de dissection à privilégier.

## **2. Collatérales de l'artère linguale**

Concernant l'artère dorsale de la langue, dans l'étude de Kwak (26), celle-ci pouvait être unique ou être remplacée par plusieurs artérioles (de 2 à 5).

Dans notre étude, dans 4/30 cas soit 13.3 % il n'existait pas d'artère dorsale de la langue principale de plus de 1 mm mais plutôt plusieurs branches infra millimétriques partant du deuxième segment de l'artère linguale pour rejoindre la base de la langue.

L'artère dorsale de la langue dans notre étude naissait dans 3% des cas d'un tronc commun avec l'artère faciale et l'artère linguale provenant de l'artère carotide externe.

Dans l'étude de Seki et al. (6), ceux-ci ont décrit les variations de position de l'artère linguale par rapport au muscle hyo-glosse permettant de répartir les cas en 5 types (M, L, T, P, C).

Le type L, qui correspond à une course de l'artère linguale latérale par rapport au muscle hyoglosse a été retrouvé chez 2/111 cas. Dans ce type, l'artère faciale était à l'origine de l'artère linguale.

Dans ces deux cas, l'artère dorsale de la langue naissait directement de l'artère carotide externe et prenait le trajet habituel de l'artère linguale avant de rejoindre la base de la langue en position habituelle.

Ce type peut constituer un piège chirurgical car l'artère linguale peut être visible directement sous le nerf lingual, latéralement au muscle hyo-glosse mais ne participe pas à la vascularisation basi-linguale.

Cette variation n'a pas été retrouvée dans notre étude.

Le type T, retrouvé dans 2/111 cas, correspond à une course de l'artère linguale d'abord latérale par rapport au muscle hyoglosse puis perforant le muscle hyoglosse pour devenir médiale par rapport à celui-ci. Dans ce cas, l'artère dorsale de la langue naissait immédiatement après la perforation du muscle hyoglosse, ce qui peut donc impacter le repérage chirurgical de l'artère dorsale de la langue qui sera alors visualisée dans une position plus antérieure que celle habituelle.

Dans notre étude, il n'a pas été retrouvé cette disposition anatomique probablement lié au nombre de dissections plus restreint dans notre étude.

L'artère dorsale de la langue était le plus souvent retrouvée sous le bord postérieur du muscle hyoglosse en soulevant celui-ci vers le haut.

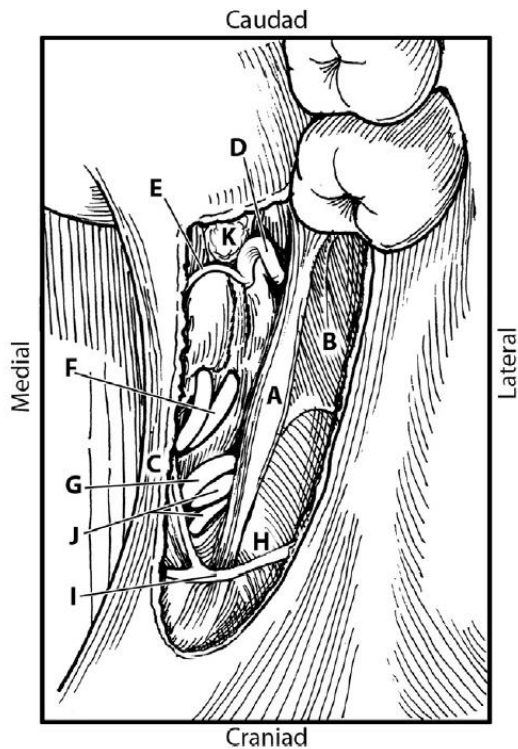
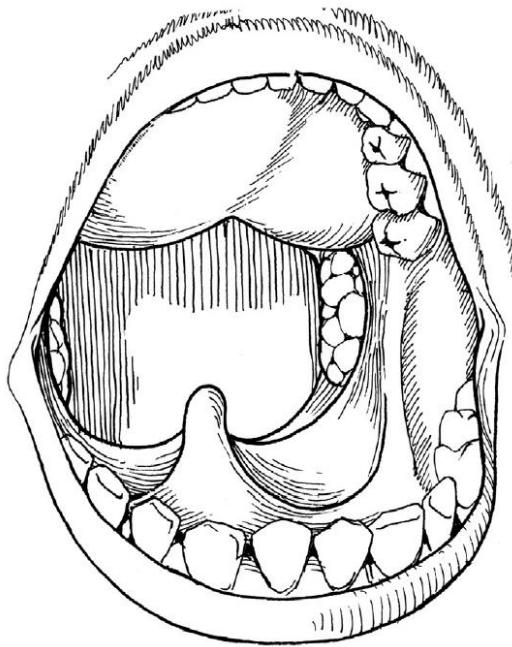
Selon Seki et al (6), l'artère dorsale de la langue est la plus constante des collatérales de l'artère linguale ; il est donc aisé de la repérer chirurgicalement.

La vascularisation basi-linguale dépend de l'artère linguale dans 96% des cas de notre étude (partiellement ou exclusivement). Elle est distribuée par une artère dorsale de la langue unique dans 86% des cas et par de multiples branches (3 à 5) dans 14%.

Le repère anatomique principal est le bord postérieur du muscle hyo-glosse.

## **E. Concernant l'anatomie chirurgicale appliquée à la chirurgie transorale**

Concernant la description anatomique appliquée à la voie transorale assistée par robot, l'équipe de Goyal (23) de l'université de Pennsylvanie a livré une version plus précise des rapports entre les éléments anatomiques jouxtant la base de la langue qui livrent passage aux éléments vasculaires (Schémas ci-dessous).



*A : m. stylo-glosse*  
*B : m. ptérygoïdien médial*  
*C : m. palato-glosse*  
*D : artère linguale*  
*E : branche tonsillaire de l'artère linguale*  
*F : branche tonsillaire de l'artère faciale*  
*G : branche tonsillaire de l'artère pharyngienne ascendante*

*H : m. constricteur supérieur du pharynx*  
*I : branche tonsillaire de l'artère palatine descendante*  
*J : plexus veineux tonsillaire*  
*K : glande submandibulaire*

Il reste cependant des points à éclaircir et des précisions à y apporter.

En effet, dans l'espace compris entre le muscle palatoglosse et le muscle stylo-glosse, et notamment à sa partie antérieure la plus proche de la langue, il n'a jamais été retrouvé dans nos dissections l'artère linguale comme dans le 1<sup>er</sup> schéma, car elle se situe plus en profondeur et plus latéralement par rapport au muscle stylo-glosse.

L'espace entre le muscle palatoglosse et le muscle stylo-glosse qui est très étroit et même presque virtuel car étant partiellement créé par la dissection, contenait dans notre étude des éléments vasculaires de faible calibre c'est à dire des artérioles ainsi que des veines de petit calibre.



D'autre part, les fibres du muscle palato-glosse et du muscle stylo-glosse à l'approche de leur entrée dans la langue se rapprochent et ne livrent pas un tel espace par lequel on pourrait aborder aisément l'artère linguale.

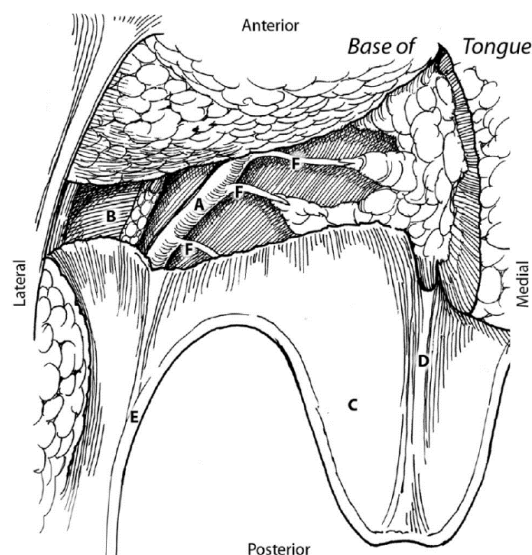
A la vue de la variabilité importante de ces artérioles, il nous semble donc difficile de systématiser les éléments vasculaires présents dans cet espace, ceux-ci provenant soit de l'artère linguale elle-même, soit de l'artère dorsale de la langue, soit de l'artère palatine ascendante ou des rameaux tonsillaires.

Les rameaux tonsillaires sont souvent grêles et difficiles à individualiser sans entrainer une perte de repères spatiaux par séparation avec les éléments musculaires qui y étaient intimement liés.

C'est pourquoi nous considérons dans notre étude que l'espace situé entre le muscle palato-glosse et le muscle stylo-glosse présente peu d'intérêt dans le cadre de la basiglossectomie car les artérioles y siégeant sont situées en aval du réseau vasculaire apportant l'afflux sanguin artériel à la base de la langue.

L'espace qui n'a pas été décrit précisément et qui nous semble être le plus important est l'espace situé entre : médialement le muscle stylo-glosse, latéralement le muscle ptérygoïdien médial avec en superficie le nerf lingual et en avant la portion postérieure de la glande submandibulaire ainsi que le bord postérieur du muscle hyo-glosse comme nous l'avons présenté précédemment.

Sur le schéma ci-dessous issu de la même publication, il semble également y avoir des précisions à apporter.



*A : Artère linguale*

*B : m. hyoglosse*

*C : épiglotte*

*D : repli glosso-épiglottique*

*E : repli pharyngo-épiglottique*

*F : branches linguales de l'artère linguale*

En effet, on visualise le muscle hyoglosse qui constitue la limite latérale de l'artère linguale, mais l'artère dorsale de la langue qui est sa principale collatérale à ce niveau, qui naît au bord postérieur du muscle n'est pas représentée, au même titre que les collatérales de l'artère faciale rejoignant la base de la langue.

## **F. Risque hémorragique après chirurgie transorale oropharyngée :**

Malgré les moyens d'hémostase mis en œuvre lors de la chirurgie transorale, une hémorragie post opératoire peut survenir, avec des conséquences pouvant s'avérer dramatiques pour le patient.

En effet, elle peut engendrer une inhalation de sang, une hypoxie, une perte sanguine massive amenant à un choc hémorragique, pouvant être responsable dans de rares cas du décès du patient.

Il reste difficile de prédire une hémorragie post opératoire même si des facteurs tels que la prise d'un traitement anticoagulant et le contexte de chirurgie de rattrapage aient été retrouvés comme facteurs favorisants (32). L'expérience de l'opérateur semble également avoir une importance probablement liée à la courbe d'apprentissage lente de cette technique (33) .

L'étude menée par le Pr Laccourreye (33), recensant 514 cancers oropharyngés opérés par différents moyens, a permis de chiffrer à 3.6% le nombre de cas d'hémorragie post opératoire, soit 19 cas, avec pour 11 d'entre eux, une hémorragie considérée comme sévère avec 2 patients dont le décès est imputé à cette complication.

Une autre étude menée par Pollei et al. (34) sur 909 patients évaluait à 5.4% le risque hémorragique post opératoire. L'étude réalisée par Chia et al. (35) retrouvait 6 décès sur 62 hémorragies soit 9.7%.

**L'hémorragie post opératoire est donc une complication relativement fréquente qui peut dans de rares cas provoquer le décès du patient.**

Par ailleurs, dans notre étude a été retrouvé un cas de pseudo-anévrisme du tronc de l'artère linguale.

D'après Ramirez et son équipe (36), il s'agit d'une situation rare dont la survenue est plus rare que celle d'un anévrisme de l'artère faciale ou de l'artère temporale superficielle.

La cause est le plus souvent traumatique, néoplasique ou iatrogène (notamment chirurgicale) mais elle peut également être congénitale ; bien que ceux-ci soient rares, il faut donc se méfier lors d'une chirurgie à ce niveau de leur absence afin d'éviter une hémorragie anormale en cas de plaie à ce niveau.

### **G. Prise en charge des hémorragies post opératoires :**

Concernant leur prise en charge, dans l'étude menée par Laccourreye et al. (33), 26.3% des cas ont bénéficié d'une surveillance rapprochée sans besoin d'intervention.

Chez 68.4% des patients, un examen sous anesthésie générale avait dû être réalisé avec un geste d'hémostase locale associé, le plus souvent par coagulation bipolaire en cas de besoin.

Seul un patient avait dû bénéficier d'une ligature cervicale de l'artère carotide externe homolatérale ; un patient était décédé au domicile sans possibilité d'intervention.

Une ligature de l'artère carotide externe n'était donc réalisée qu'en cas d'échec d'un premier geste d'hémostase sous anesthésie générale.

Il est mentionné dans la littérature (14), dans le cadre d'une hémorragie pelvi-linguale, qu'en cas d'échec de contrôle de l'hémostase après ligature de l'artère linguale, on pourra réaliser une ligature de l'artère faciale car celle-ci présente des anastomoses irriguant la zone hémorragique, notamment par le biais de l'artère sous-mentale.

Concernant la ligature de l'artère faciale de manière concomitante en cas d'hémorragie de la base de la langue, le même raisonnement n'a pas été retrouvé dans la littérature et notre étude plaide en faveur de cette attitude.

## **H. Intérêt de l'hémostase préventive**

L'utilité de réaliser un geste d'hémostase préventive avant résection d'une tumeur basilinguale est un débat soulevé depuis la fin du XIX<sup>ème</sup> siècle et les modalités de ce geste sont toujours discutées.

En effet, certaines équipes recommandent dans le cadre de la chirurgie transorale assistée par robot, la réalisation d'une ligature préventive de l'artère carotide externe homolatérale par voie cervicale, d'autres la réalisation d'une ligature de l'artère linguale homolatérale uniquement par voie cervicale. Quelques-uns prônent la réalisation d'une ligature de l'artère linguale associée à la ligature de l'artère faciale et de l'artère thyroïdienne supérieure par voie cervicale.

Depuis l'avènement de la chirurgie transorale assistée par robot, les équipes chirurgicales se sont posé des questions concernant la modification de leurs pratiques dans le cadre de la prévention de l'hémorragie par la réalisation de ligatures par voie endobuccale soit au plus près de la lésion tumorale.

### **1. Geste opératoire cervical**

Tout d'abord, les gestes d'hémostases préventives par voie cervicale restent la pratique la plus répandue.

Certaines équipes notamment internationales, préconisent dans le cadre de tumeurs intéressant le 1/3 postérieur de la langue, la réalisation de la ligature directe par voie cervicale de la carotide externe (37), ce qui peut nous sembler préjudiciable notamment en terme de résultats fonctionnels.

Dans l'étude menée par Pollei et al. (34), ceux-ci avaient réalisé dans 15.6% des cas une ligature de la carotide externe homolatérale sans conséquence retrouvée sur la sévérité du saignement.

L'équipe de Gleysteen (32) a évalué l'impact de la ligature de la carotide externe homolatérale dans le cadre de la chirurgie transorale des carcinomes épidermoïdes oropharyngés.

Une population de 201 patients a été étudiée, dont 52 patients ayant bénéficié d'une ligature de l'artère carotide externe. Un saignement post opératoire est survenu dans 6.5% de l'ensemble de la population initiale.

Aucune différence statistiquement significative n'a été retrouvée en faveur de l'apport de la ligature de l'artère carotide externe sur la survenue d'une hémorragie ; à titre indicatif 5.8% des patients ayant bénéficié de cette technique ont présenté un saignement, contre 6.7% des patients n'en ayant pas bénéficié.

Dans l'étude réalisée par l'équipe de Laccourreye et al. (33), dans 3 cas seulement il avait été réalisé une ligature cervicale du tronc de l'artère linguale homolatérale et ces patients n'avaient pas présenté de saignement post opératoire.

Aucune différence statistiquement significative n'a également été retrouvée concernant l'impact sur la sévérité du saignement post opératoire (32).

Ceux-ci concluent tout de même que le rapport bénéfice-risque est en faveur de la réalisation d'une ligature systématique de la carotide externe ipsilatérale en cas de chirurgie oropharyngée.

Pourtant, la technique de la ligature systématique de l'artère carotide externe est critiquée notamment dans l'étude menée par O. Laccourreye et al. (33) car elle présente comme désavantage d'augmenter l'hypoxie sur le site tumoral avec un risque de diminuer l'efficacité du traitement complémentaire par radiothérapie et également d'empêcher un geste d'embolisation interventionnelle en cas d'hémorragie post opératoire.

L'équipe de F. Rubin (38), dans le cadre de la réalisation d'une oropharyngectomie latérale par voie transorale assistée par robot, conseille en cas de réalisation d'une basi-glossectomie tout à fait latérale associée, de réaliser une ligature de l'artère linguale si celle-ci est visualisée lors de la résection ou alors de lier au niveau cervical les artères linguale, faciale et thyroïdienne homolatérales.

Pour l'équipe de Crawford et al. (17), un abord cervical pouvait être réalisé une semaine avant de pratiquer la chirurgie transorale et le praticien réalisait une ligature de l'artère linguale, de l'artère faciale et de l'artère dorsale de la langue homolatérale si cette dernière naissait de la carotide externe.

D'autres auteurs recommandent également de réaliser par voie cervicale une ligature de l'artère faciale et de l'artère linguale homolatérale de façon à diminuer le risque hémorragique.

## **2. Geste opératoire par voie transorale**

Pour certains auteurs la stratégie chirurgicale de résection transorale est un facteur important dans le contrôle et la qualité de l'hémostase.

En effet, l'équipe de Van Abel en 2013 (10), concernant la stratégie chirurgicale dans le cadre des tumeurs de la base de langue, conseille de débiter la résection de la tumeur par sa partie antérieure puis médiale.

La partie latérale de la résection est ensuite réalisée de manière plus lente et précautionneuse, et celui-ci préconise le repérage et la pose de 3 clips sur l'artère dorsale de la langue, qui est souvent retrouvée à la partie latérale de la base de langue, avant sa section ou quelquefois sur l'artère linguale elle-même.

Des anastomoses artérielles existent entre les 2 côtés de la langue et celles-ci sont situées au niveau de la partie antérieure de la langue et à la partie médiane de la base de la langue; celles-ci consistent en de multiples artérioles qui seront coagulées au niveau de la tranche de section représentant la limite médiale de la résection tumorale basilinguale.

Il est tout à fait possible d'effectuer le geste d'hémostase préventive par ligature de l'artère linguale par voie transorale assistée par robot.

L'équipe de O'Malley et Weinstein (16) avait pratiqué dans leur essai pour chaque patient une ligature de l'artère linguale homolatérale par voie transorale.

Ils conseillaient également dans une seconde publication (39), la mise en place de clips avant section sur les vaisseaux d'un calibre supérieur à 0.5 mm. Leur évaluation de la gestion de l'hémostase après plusieurs essais était tout à fait concluante en ayant en possession un bistouri monopolaire, une pince bipolaire et des clips chirurgicaux pouvant être armés sur les bras du robot.

L'équipe de C. M. Lim (40) conseille lors des résections passant de manière inféro-médiale au muscle stylo-glosse, notamment si il est compris dans les marges chirurgicales, de réaliser une ligature des artères linguale, faciale et pharyngée ascendante par voie transorale.

Ils recommandent toutefois la ligature de ces branches de l'artère carotide externe au niveau cervical si un abord chirurgical avait été entrepris à ce niveau.

Ce qui semble donc le plus important concernant l'oropharyngectomie (33), (34), (40) est la connaissance de l'anatomie vasculaire et notamment ces rapports avec le muscle stylo-glosse de façon à pratiquer une hémostase préventive dans un premier temps chirurgical à l'aide de clips chirurgicaux placés sur les vaisseaux de calibre plus important.

Cela rejoint notre vision de la maîtrise de l'hémostase lors d'une basiglossectomie au travers de ce travail où nous avons tenté de décrire des balises anatomiques fiables permettant de repérer rapidement les éléments vasculaires se rendant à la base de la langue.

Certains auteurs préconisent la réalisation d'une ligature de l'artère dorsale de la langue, voire de l'artère linguale, quand celle-ci est visible lors de la résection tumorale sans la rechercher systématiquement en amont. Il n'est pas fait mention de la ligature des collatérales de l'artère faciale.

L'étude systématique du trajet des collatérales de l'artère faciale et de l'artère linguale permettrait de réaliser une ligature à distance du lit de résection tumorale en les repérant à la jonction entre le plancher buccal postérieur et l'oropharynx.

Ceci pourrait permettre d'éviter le risque de retrait des clips liés aux mouvements de mastication et au contact salivaire et donc pourrait potentiellement permettre de diminuer le risque de saignement post-opératoire, qui est une hypothèse qu'il reste à tester.

Il existe à cet effet des clips chirurgicaux qui peuvent être placés soit par un opérateur assistant, soit montés sur un bras du robot chirurgical comme c'est le cas de la pince Endowrist ®.

Le développement de nouvelles méthodes d'hémostase a même vu le jour afin d'améliorer le contrôle des saignements diffus provenant du lit de résection tumorale en réalisant comme

dans l'étude de Lichtenberger une suture hémostatique à l'aide d'un instrument développé pour cet usage (41).

Il peut être discuté la réalisation d'une ligature des artères collatérales de l'artère faciale et de l'artère linguale vascularisant la base de langue controlatérale en cas de lésion médiane ou de lésion franchissant la ligne médiane.

**L'intérêt de lier les collatérales de l'artère faciale et de l'artère linguale par voie transorale est donc double.**

Tout d'abord, concernant l'artère linguale, l'intérêt de lier uniquement l'artère dorsale de la langue permet de ne pas compromettre la vascularisation distale de la langue mobile et de la partie antérieure du plancher buccal provenant de l'artère profonde de la langue et de l'artère sublinguale.

Il semble en effet nécessaire de préserver au maximum la vascularisation distale homolatérale de la langue mobile car les patients atteints de tumeurs de la base de la langue vont bénéficier pour la plupart d'un traitement complémentaire par radiothérapie voire chimiothérapie associée, responsable d'une dégradation majeure du réseau microvasculaire à l'origine de troubles trophiques dommageables pour la fonction linguale.

Cette diminution de l'afflux sanguin associée à des phénomènes de sclérose liée à la radiothérapie peut entraîner par exemple, des cas de nécrose ou d'atrophie linguale pouvant altérer de manière significative les fonctions de mastication et d'élocution.

Une publication de 2017 (42) relate notamment un cas de sténose bilatérale des artères linguales après radiothérapie associée à une chimiothérapie, responsable d'une nécrose linguale.

Il existe tout de même de nombreux cas décrits de ligature de l'artère linguale et/ou de l'artère faciale sans conséquence sur la trophicité linguale, grâce aux nombreuses anastomoses entre les différents réseaux de vascularisation linguale, notamment entre la terminaison de l'artère profonde de la langue ainsi que l'artère sublinguale homolatérale et principalement l'artère sous mentale provenant de l'artère faciale, qui explique la possibilité d'une vascularisation distale suffisante (43).



Le deuxième intérêt de ligaturer les collatérales de l'artère linguale et de l'artère faciale vascularisant la base de langue est celui de limiter les échecs de contrôle de l'hémostase.

En effet, dans la technique classique décrite par voie cervicale, le plus souvent, seule la ligature de l'artère linguale est conseillée comme dans la publication de Baliga M. et al. (44).

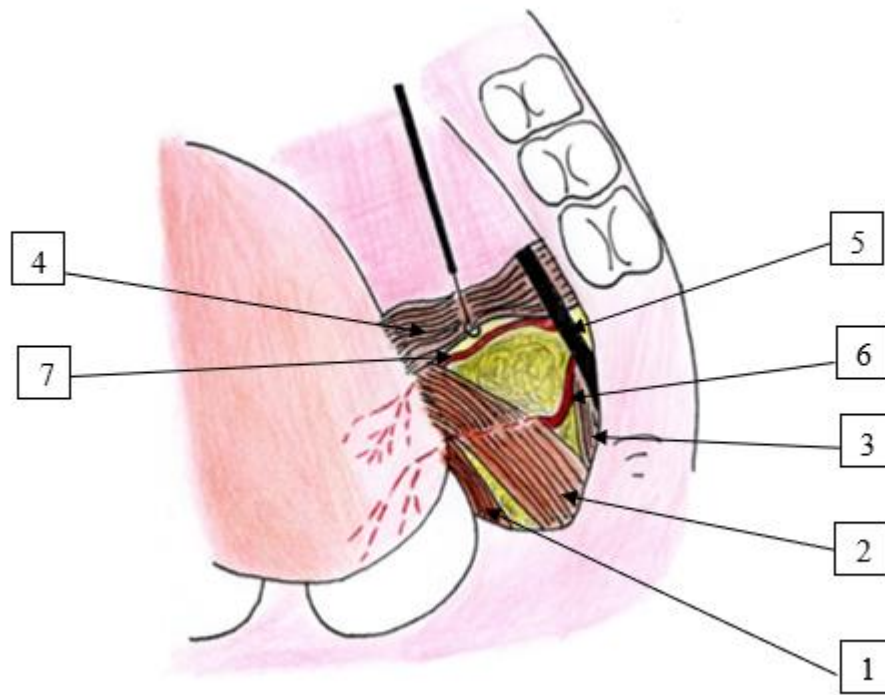
Or dans 53.3% des cas (soit 16/30 cas) dans notre série, la vascularisation de la base de la langue provient de l'artère linguale ainsi que de l'artère faciale.

Le fait de ne pas ligaturer l'artère faciale peut donc être à l'origine d'échecs de contrôle de l'hémostase, d'autant plus que dans 1 cas sur 30, soit 3.3% de notre série, la vascularisation de la base de langue n'est uniquement dépendante que de l'artère faciale, qui fournit à la fois l'artère palatine ascendante et ses collatérales et l'artère dorsale de la langue

Mais d'autres cas auraient pu constituer un échec même en ligaturant l'artère linguale et faciale. C'est le cas du sujet numéro 13 qui présentait une artère dorsale de la langue naissant directement de l'artère carotide externe et qui n'aurait donc pas été prise en compte.

L'attitude qui nous semble donc la plus pertinente est de réaliser avant l'exérèse tumorale, une ligature préventive des collatérales de l'artère faciale et de l'artère linguale par abord transoral en réalisant une ligature à distance du lit d'exérèse tumorale afin d'éviter une chute d'escarre.

Le schéma suivant, permet de représenter l'option chirurgicale au cours de laquelle le chirurgien découvre l'artère palatine ascendante ainsi que l'artère dorsale de la langue qui seront ligaturées chacune à leur tour.

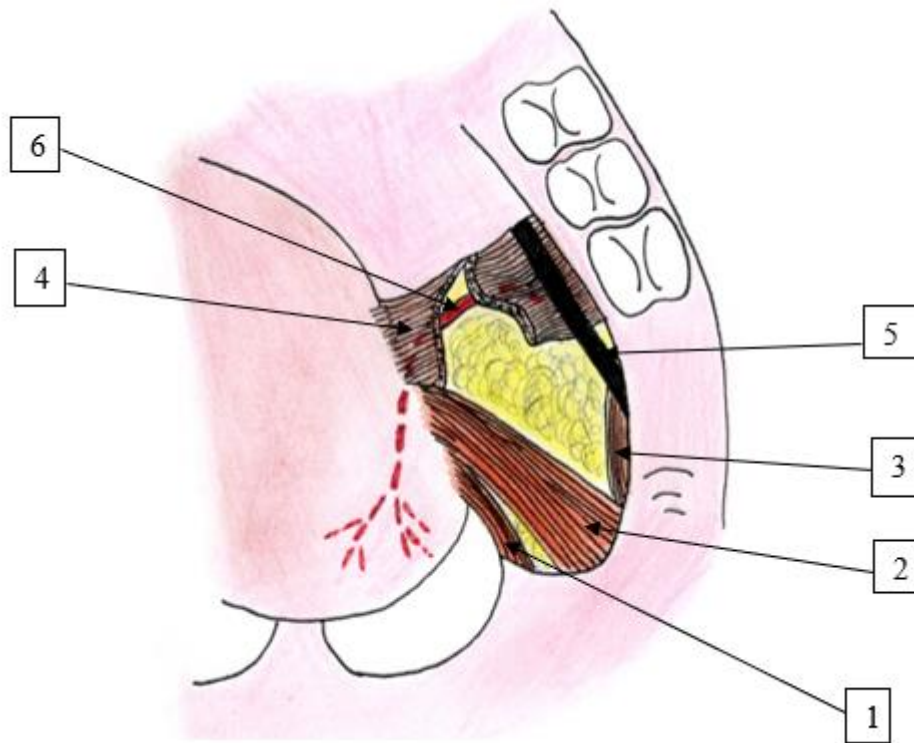


*Schéma représentant la jonction entre le plancher buccal postérieur et l'oropharynx après dissection permettant le repérage des artères palatine ascendante et dorsale de la langue*

Légende :

- |                               |                                |
|-------------------------------|--------------------------------|
| 1. muscle palato-glosse       | 5. nerf lingual                |
| 2. muscle stylo-glosse        | 6. artère palatine ascendante  |
| 3. muscle ptérygoïdien médial | 7. artère dorsale de la langue |
| 4. muscle hyo-glosse          |                                |

Le second schéma présenté ci-dessous, nous permet de représenter l'option chirurgicale au cours de laquelle le chirurgien ne rencontre aucune des deux artères. Celui-ci devra donc inciser le bord postérieur du muscle hyo-glosse afin de rechercher l'artère dorsale de la langue plus en avant.

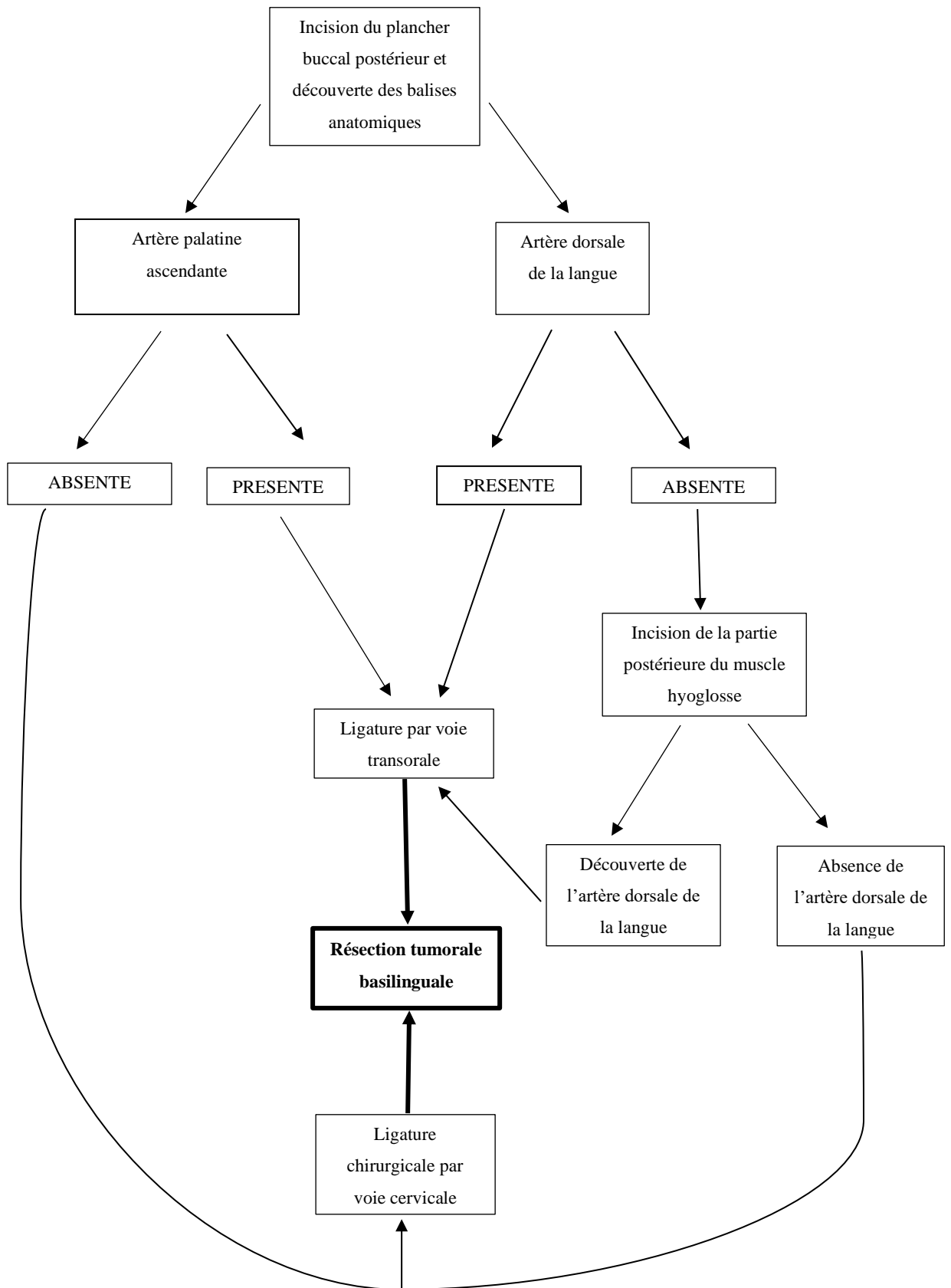


*Schéma représentant la jonction entre le plancher buccal postérieur et l'oropharynx après dissection de la région puis section de la partie postérieure du muscle hyo-glosse permettant de repérer l'artère dorsale de la langue.*

Légende :

- |                               |                                 |
|-------------------------------|---------------------------------|
| 1. muscle palato-glosse       | 4. muscle hyo-glosse            |
| 2. muscle stylo-glosse        | 5. nerf lingual                 |
| 3. muscle ptérygoïdien médial | 6. artère dorsale de la langue. |

A la lumière des résultats obtenus, il est donc possible d'élaborer une stratégie chirurgicale de l'abord transoral, que nous avons résumé dans l'arbre décisionnel suivant.



La connaissance précise de la vascularisation basi linguale et donc des tumeurs y siégeant relance le débat concernant l'injection de produits de chimiothérapie directement dans les vaisseaux irriguant la tumeur, qui est une thérapeutique peu utilisée actuellement en France.

Des études comme celle de Shintani et al.(45) , ont été réalisées dans le but de préciser la vascularisation artérielle de la tête et du cou afin de réaliser une chimiothérapie intra-tumorale et notre étude peut se révéler en être un complément notamment dans le cadre de la prise en charge des tumeurs basilinguales.

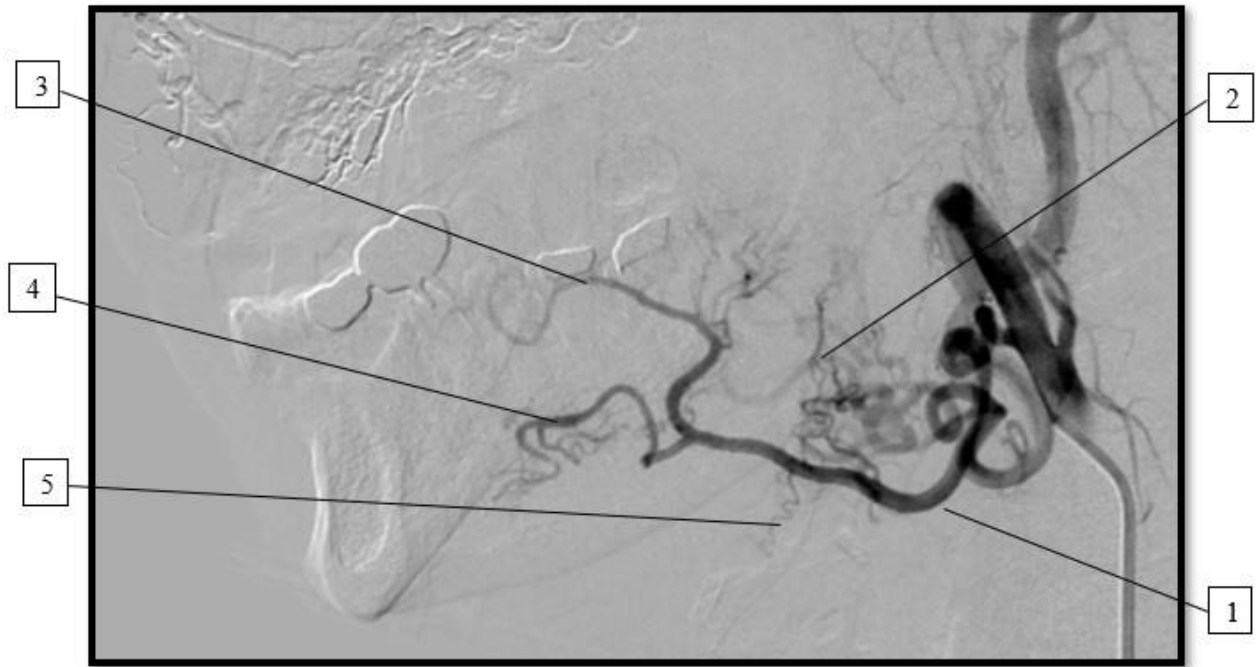
### **I. Intérêt de l'imagerie pré opératoire :**

L'intérêt de réaliser une imagerie pré-opératoire permettant de connaître la cartographie artérielle de la base de langue serait de pouvoir planifier le geste chirurgical de ligature des collatérales de l'artère faciale et de l'artère linguale, et ainsi de déterminer quelles seraient les artères collatérales à lier avant de réaliser le geste de basiglossectomie.

Actuellement, il existe deux possibilités :

- L'artériographie avec cathétérisme de la carotide externe de manière sélective permettrait de connaître l'origine de la vascularisation de la base de langue chez nos patients.
- La réalisation d'un scanner couplé à l'artériographie avec possibilité de réaliser des reconstructions en 3 dimensions.

Toutefois, la réalisation d'une artériographie soulève plusieurs problématiques la rendant peu généralisable pour le moment. En effet, il est relativement invasif et douloureux si un cathétérisme sélectif de l'artère linguale ou faciale est réalisé avec un risque de complication (hématome au point de ponction, accident vasculaire cérébral ischémique). Cette technique nécessite un opérateur chevronné car l'identification précise des collatérales n'est pas aisée.



*Artériographie carotidienne, dont le cliché est pris au début de l'opacification de l'artère linguale ; Crédit : Dr Cyril CHIVOT, radiologue interventionnel CHU AMIENS.*

- |  |                               |
|--|-------------------------------|
| <i>1. artère linguale</i>              | <i>4. artère sublinguale</i>  |
| <i>2. artère dorsale de la langue</i>  | <i>5. rameau sus-hyoïdien</i> |
| <i>3. artère profonde de la langue</i> |                               |

Sur cet examen d'artériographie, on aperçoit aisément l'artère linguale ainsi que ses collatérales mais leur identité peut parfois être difficile à préciser.

Les images d'angiographie en résonance magnétique (ARM) haute résolution avec séquence de contraste de phase en 3 dimensions superposées avec des images anatomiques IRM classiques (46) permettent de repérer le trajet de l'artère linguale et ses rapports avec les éléments anatomiques adjacents.

Dans cette étude (46), chez 14 sujets sur 18, l'artère sublinguale qui est une artère collatérale de l'artère linguale avait pu être repérée ainsi que l'artère profonde de la langue. Mais ces deux éléments présentent un trajet sensiblement parallèle l'un par rapport à l'autre rendant leur repérage plus aisé que celui de l'artère dorsale de la langue ou de l'artère palatine ascendante.

Ces dernières présentent un trajet tortueux en se dirigeant vers la base de la langue et leur calibre est sensiblement inférieur à l'artère profonde de la langue rendant leur repérage

d'autant plus délicat, c'est pourquoi il n'existe actuellement pas de méthode idéale en imagerie permettant de planifier le geste opératoire concernant la ligature de ces collatérales.

Néanmoins, concernant le repérage de l'artère linguale, l'angioscanner au même titre que l'angio-IRM est tout à fait fiable dans le repérage de sa course et peut permettre d'appréhender certaines variations anatomiques.

Une notion importante qui a également été soulevée par l'équipe de Wu (47), est que l'artère linguale présente une profondeur différente quand la langue est située au niveau de la cavité orale par rapport à une position de protraction comme c'est le cas lors d'une intervention chirurgicale linguale.

La position opératoire en extension linguale a tendance à superficialiser l'artère linguale avec une variation selon le point référentiel de 4 à 6 mm par rapport à la situation de base au sein de la cavité buccale.

## **VI. CONCLUSION**

Cette étude a permis d'obtenir des informations précises sur les variations anatomiques concernant la vascularisation de la base de la langue ainsi que d'établir une stratégie chirurgicale concernant la ligature per-opératoire des collatérales de l'artère faciale et de l'artère linguale avant de réaliser une basiglossectomie par voie endobuccale assistée par robot.

Plusieurs études récentes ont montré que la ligature de l'artère carotide externe homolatérale à la tumeur ne réduit pas le risque de saignement post opératoire de manière significative.

La ligature sélective de l'artère linguale au niveau cervical, qui est l'attitude la plus répandue actuellement, pourrait ne pas répondre à la contrainte de la réduction de l'hémorragie per opératoire et post opératoire du fait de variations anatomiques.

Notre étude permet probablement d'expliquer une partie de ces échecs; en effet dans 53.3% des cas la base de langue bénéficie d'une vascularisation mixte par les collatérales de l'artère linguale et de l'artère faciale, voire dans certains cas de l'artère carotide externe.

Par conséquent, la meilleure stratégie opératoire à adopter dans le cadre de la résection d'une tumeur basi-linguale latéralisée semble donc être la ligature des collatérales de l'artère faciale et de l'artère linguale homolatérales l'irriguant, au plus près de la tumeur en les identifiant distinctement grâce aux balises anatomiques que nous avons énoncées.

L'originalité de cette étude consiste dans le fait qu'elle permet de proposer une stratégie opératoire au chirurgien cervico-facial à la lumière de la connaissance des variations anatomiques artérielles basi-linguales et ainsi d'augmenter le niveau d'expertise de celui-ci qui est un facteur favorisant un contrôle correct de l'hémostase.

Nous travaillons actuellement sur l'application de cette technique chez des patients atteints de cancer basi lingual afin d'évaluer le bénéfice en termes de contrôle de l'hémorragie per et post opératoire car une meilleure connaissance de la finesse de la vascularisation de la base de la langue permettra probablement d'effectuer la résection tumorale en effectuant une hémostase de qualité.



## **VII. REFERENCES BIBLIOGRAPHIQUES**

1. Rouvière H. Anatomie humaine descriptive et topographique. In 1954. (7ème édition, revue et corrigée par G.Cordier; vol. Tome 1-Tête et cou).
2. Laccourreye O, Orosco RK, Rubin F, Holsinger FC. Le muscle styloglosse : un repère clef en cancérologie cervico-faciale. *Ann Fr Oto-Rhino-Laryngol Pathol Cervico-Faciale*. 2018;135:415-8.
3. Testut L. *Traité d'Anatomie Humaine*. Gaston Doin et Cie; 1929. (Huitième édition, revue, corrigée et augmentée par A.Latarjet; vol. 2-Angéiologie, système nerveux central).
4. Zümre O, Salbacak A. Investigation of the bifurcation level of the common carotid artery and variations of the branches of the external carotid artery in human fetuses. *Ann Anat*. 2005;(187):361-9.
5. Shangkuan H, Xinghai W, and Al. Anatomic bases of tongue flaps. *Surg Radiol Anat*. 1998;20:83-8.
6. Seki S, Sumida K. Gross anatomical classification of the courses of the human lingual artery. *Surg Radiol Anat*. 2017;(39):195-203.
7. Lopez R, Lauwers F. Vascular territories of the tongue: anatomical study and clinical applications. *Surg Radiol Anat*. 2007;29:239-44.
8. Prades J-M, Schmitt T, Timoshenko A. *Cancers de la langue*. EMC-Oto-Thino-Laryngol. 2004;1:35-55.
9. Zuckerkandl O. *Atlas Manuel de chirurgie opératoire*. In 1900. p. 1946284. (Librairie JB Baillière et fils).
10. Van Abel KM, Moore EJ. Surgical management of the base of tongue. *Oper Tech Otolaryngol*. 2013;(24).
11. Holsinger F christopher, Laccourreye O, S. Weber R. Surgical approaches for cancer of the oropharynx. *Oper Tech Otolaryngol*. 2005;16(1):40-8.
12. Mauvoisin A. *De la ligature préventive et atrophiante des artères de la langue*. Paris; 1873.
13. Voranger E. *Traitement du cancer de la langue ; Ligature de l'artère linguale*. *Arch Générales Médecine J Complément Sci Médicales*. 1836;(IIème série-Tome XII).
14. Homze EJ, Harn SD, Bavitz BJ. Extraoral ligation of the lingual artery : An antomic study. *Oral Surg Oral Med Oral Pathol*. 1997;83(3):231-324.
15. Ebrard J-D. *De l'extirpation du cancer de la langue*. In: Association typographique. Lyon
16. O'Malley BW, Weinstein GS. Transoral robotic surgery (TORS) for base of tongue neoplasms. *The laryngoscope*. 2006;(116):1465-72.

17. Crawford JA, Bahgat AY, White HN, Magnuson JS. Hemostatic Options for Transoral Robotic Surgery of the Pharynx and Base of Tongue. *Otolaryngol Clin North Am.* juin 2016;49(3):715-25.
18. Weinstein G, O'Malley J. Transoral robotic surgery: radical tonsillectomy. *Arch Otolaryngol Head Neck Surg.* 2007;(133).
19. Mallet Y, El bedoui S. Nouveaux aspects télérobotiques en cancérologie tête et cou. *Bull Cancer Société Fr Cancer.* janv 2010;97(1).
20. Dean N, Rosenthal E. Robot-assisted surgery for primary or recurrent oropharyngeal carcinoma. *Arch Otolaryngol Head Neck Surg.* 2010;136(4):380-4.
21. Qassemayar Q, Aguilar P, Teman S, Kolb F, Gorphe P. Le lambeau libre perforant antérolatéral de cuisse fin dans les reconstructions oropharyngées robot-assistées. *Ann Chir Plast Esthét.* 2017;(62):1-7.
22. Kelly K, Johnson-Obaseki S, Lumingu J, Corstein M. Oncologic, functional and surgical outcomes of primary Transoral Robotic Surgery for early squamous cell cancer of the oropharynx: A systematic review. *Oral Oncol.* 2014;50:696-703.
23. Goyal N, Atmakuri M. Anatomy of the oropharynx: The robotic perspective. *Oper Tech Otolaryngol.* 2013;(24):70-3.
24. Dallan I, Seccia V, Faggioni L, Castelnuovo P, Montevicchi F, Casani AP, et al. Anatomical landmarks for transoral robotic tongue base surgery: comparison between endoscopic, external and radiological perspectives. *Surg Radiol Anat SRA.* janv 2013;35(1):3-10.
25. Galvez A, Caraballo J. Vascular labeling of the head and neck vessels : Technique, advantages and limitations. *J Clin Exp Dent.* 2017;9(5):682-7.
26. Kwak H-H, Hu K-S. Clinical implications of the topography of the arteries supplying the medial pterygoid muscle. *J Craniofac Surg.* 2008;19(3):795-9.
27. Fazan V, Da silva J. An anatomical study on the lingual-facial trunk. *Surg Radiol Anat.* 2019;31(4):267-70.
28. Troupis T, Michalinos A. Bilateral lingual-facial trunk: Anatomic and clinical implications. *Folia Morphol.* 74(4):548-51.
29. Kapre M, Mangalgi AS. Study of thyro-lingual trunk and its clinical relevance. *Indian J Otolaryngol Head Neck Surg.* 2013;65(2):102-4.
30. Devadas D, Pillay M. A cadaveric study on variations in branching pattern of external carotid artery. *Anat Cell Biol.* 2018;(51):225-31.
31. Wang C, Kundaria S. A description of arterials variants in the transoral approach to the parapharyngeal space. *Clin Anat.* 2014;(27):1016-22.

32. Gleysteen J, Troob S. The impact of prophylactic external carotid artery ligation on postoperative bleeding after transoral robotic surgery (TORS) for oropharyngeal squamous cell carcinoma. *Oral Oncol.* 2017;(70):1-6.
33. Laccourreye O, Malinvaud D. Post operative Hemorrhage after transoral oropharyngectomy for cancer of the lateral oropharynx. *Ann Otol Laryngol.* 2015;124(5):361-7.
34. Pollei T, Hinni M. Analysis of post operative bleeding and risk factors in transoral surgery of the oropharynx. *JAMA Otolaryngol Head Neck Surg.* 2013;(139):1212-8.
35. Chia S, Gross N. Surgeon experience and complications with Transoral robotic surgery (TORS). *Otolaryngol Head Neck Surg.* 2013;(149).
36. Ramirez-Ramirez M, Clemente-Gutierrez U. Congenital lingual artery anevrysm as an unusual cause of upper gastrointestinal bleeding. *Rev Gastroenterol Mex.* 2019;84(2):248-62.
37. Prokofiev V, Lebedev S. Role of ligation of the external carotid artery in the treatment of malignant tumors of the tongue. *Stomatologia (Bucur).* 2004;83(2):36-8.
38. Rubin F, Laccourreye O. L'oropharyngectomie latérale transorale. *Ann Fr Oto-Rhino-Laryngol Pathol Cervico-Faciale.* 2017;(134).
39. Hockstein NG, Weinstein GS, O'Malley BW, Jr. Maintenance of Hemostasis in Transoral Robotic Surgery. *ORL.* 2005;67:220-4.
40. Lim CM, Mehta V. Transoral Anatomy of the tonsillar Fossa and Lateral Pharyngeal Wall: Anatomic Dissection With Radiographic and Clinical Correlation. *The Laryngoscope.* 2013;(123):3021-5.
41. Lichtenberger G. Development of a new method and device for securing haemostasis during transoral surgery: in vitro and cadaver experiments. *Eur Arch Otorhinolaryngol.* 2004;(261):409-10.
42. Holtz F, Monnier Y. Bilatéral lingual artery stenosis: A rare, late complication of chemoradiotherapy. *Eur Arch Otorhinolaryngol Head Neck Dis.* 2017;134(4):269-71.
43. O'Neill J, Shaw-Dunn J. Arterial anastomosis in the tongue. *J Oral Maxillofac Surg.* 2016;74(5):1084-90.
44. Baliga M, Jaisani MR. Revisit of an old surgical technique- Justification of elective lingual artery ligation in the management of squamous cell carcinoma of oral tongue. *Oral Oncol.* 2011;(47):439.
45. Shintani S, Terakado N. An anatomical study of the arteries for intraarterial chemotherapy of head and neck cancer. *Int J Clin Oncol.* 1999;(4):327-30.
46. Kami YN, Chikui T, Shiraishi T, Inadomi D, Nishioka M, Yuasa K, et al. A new method for displaying the lingual artery using high resolution three-dimensional phase-contrast magnetic resonance angiography. *Int J Oral Maxillofac Surg.* 42;42:1494-8.

47. Wu D, Qin J. Analysis of the difference in the course of the lingual arteries caused by tongue position change. *The Laryngoscope*. 2014;(125):762-6.

## VIII. ANNEXE

Arbres décisionnels et classification TNM concernant les carcinomes épidermoïdes de l'oropharynx, extraits du référentiel de bonne pratique 2015 des Hauts-de-France, consultable à l'adresse suivante : <https://www.onco-hdf.fr/referentiels-de-bonnes-pratiques/>

### T : Tumeur

|            |  |
|------------|--|
| <b>TX</b>  | Renseignements insuffisants pour classer la tumeur primitive   |
| <b>T0</b>  | Pas de signe de tumeur primitive   |
| <b>Tis</b> | Carcinome in situ  |
| <b>T1</b>  | Tumeur ≤ 2 cm dans sa plus grande dimension  |
| <b>T2</b>  | Tumeur dont la plus grande dimension est > 2 cm et ≤ 4 cm  |
| <b>T3</b>  | Tumeur dont la plus grande dimension est > 4 cm ou extension à la face linguale de l'épiglotte*  |
| <b>T4</b>  | T4a : Tumeur envahissant une des structures suivantes : larynx, musculature profonde/extrinsèque de la langue (généioglosse, hyoglosse, palatoglosse, et styloglosse), muscle ptérygoïdien médian, palais osseux et la mandibule |
|            | T4b : Tumeur envahissant une des structures suivantes : muscle ptérygoïdien latéral, apophyses ptérygoïdes, paroi latérale du nasopharynx, base du crâne ; ou englobant l'artère carotide  |

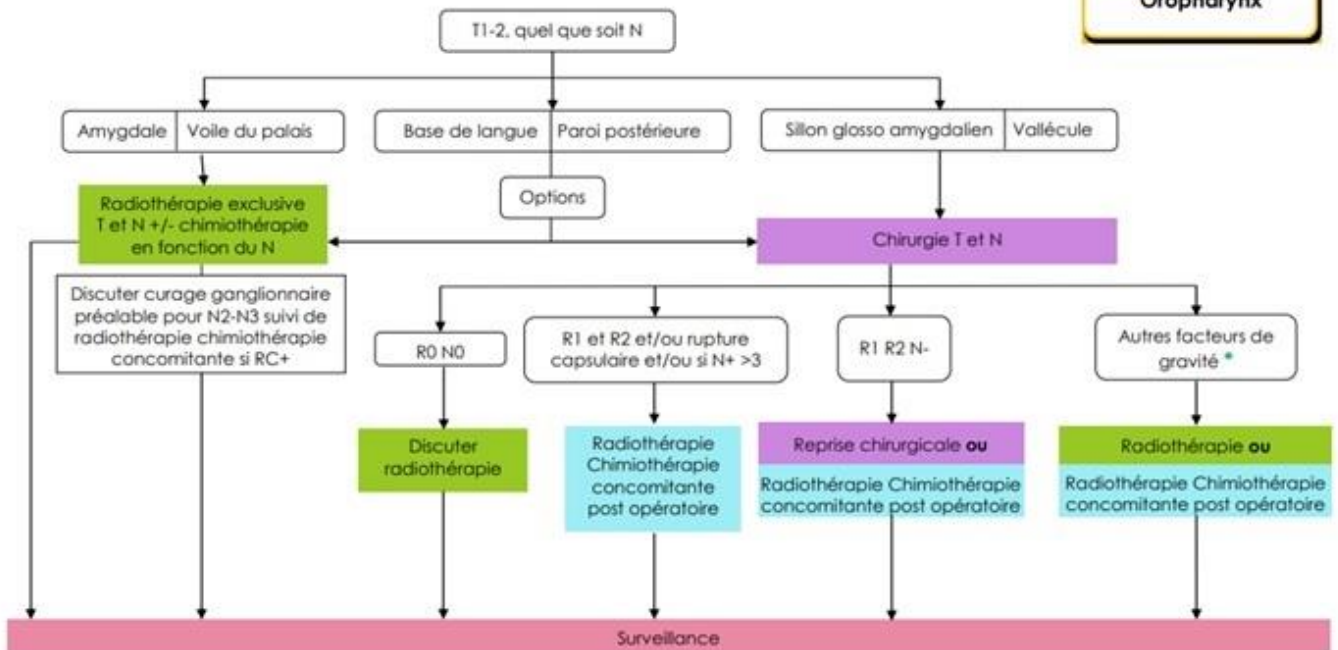
### N : Ganglions régionaux

|            |  |
|------------|--|
| <b>Nx</b>  | Renseignements insuffisants pour classer l'atteinte des ganglions lymphatiques régionaux     |
| <b>N0</b>  | Pas de signe d'atteinte des ganglions lymphatiques régionaux                                 |
| <b>N1</b>  | Métastase dans un seul ganglion lymphatique homolatéral ≤ 3 cm dans sa plus grande dimension |
| <b>N2</b>  | Métastases telles que :  |
| <b>N2a</b> | Métastase dans un seul ganglion lymphatique > 3 cm mais ≤ 6 cm                               |
| <b>N2b</b> | Métastases homolatérales multiples toutes ≤ 6 cm   |
| <b>N2c</b> | Métastases bilatérales ou controlatérales ≤ 6 cm   |
| <b>N3</b>  | Métastase dans un ganglion lymphatique > 6 cm dans sa plus grande dimension                  |

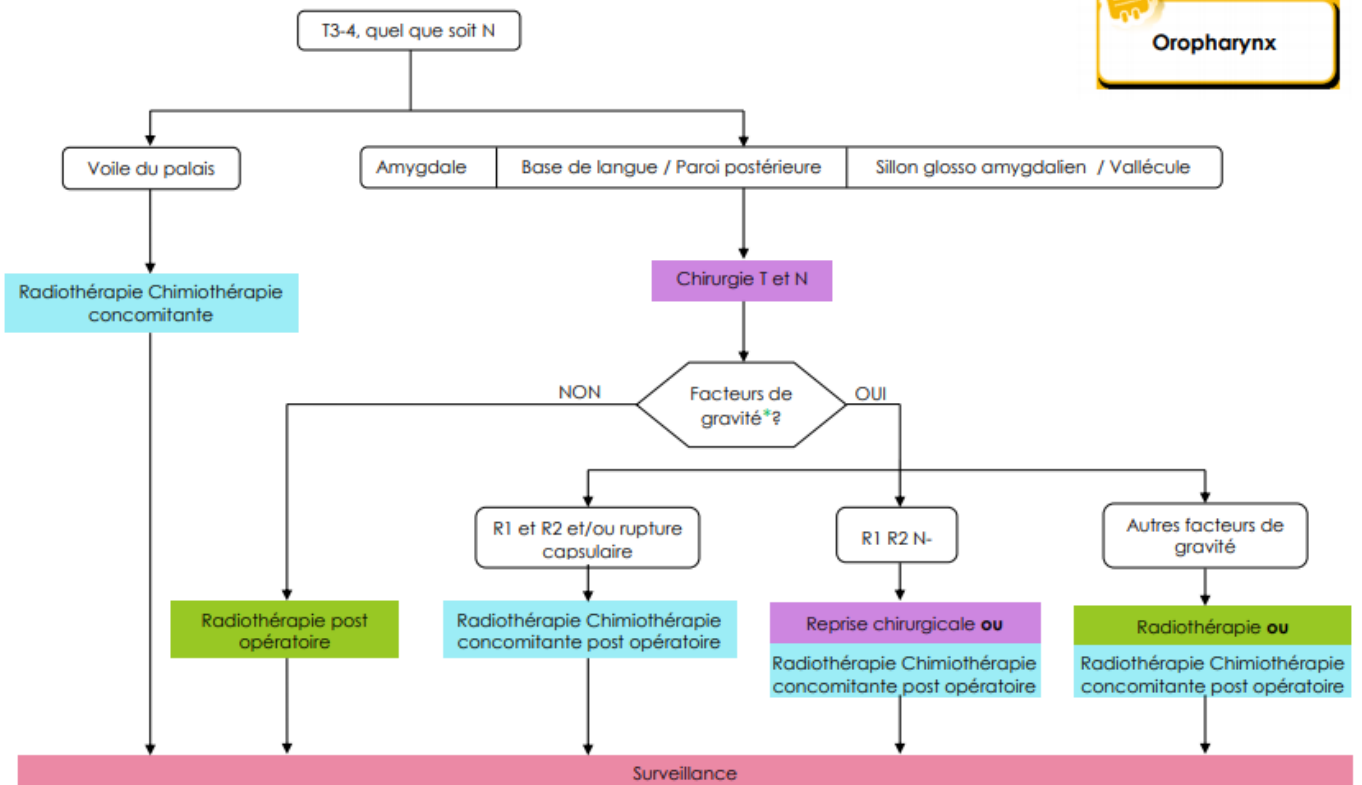
### M : Métastases à distance

|           |                                     |
|-----------|-------------------------------------|
| <b>M0</b> | Pas de métastases à distance        |
| <b>M1</b> | Présence de métastase(s) à distance |

## Oropharynx



## Oropharynx



## **Prérequis anatomique à la ligature des collatérales de l'artère faciale et de l'artère linguale par voie transorale assistée par robot**

**Introduction :** La base de langue peut être le siège de tumeurs malignes dont le type le plus fréquent est le carcinome épidermoïde. Lorsque la prise en charge par voie transorale assistée par robot est possible, le principal risque de cette chirurgie est la survenue d'une hémorragie post-opératoire. L'objectif principal de cette étude est de caractériser la position anatomique et les variations dans la distribution des branches collatérales de l'artère faciale et de l'artère linguale vascularisant la base de la langue depuis leur origine jusqu'à leur terminaison, et l'objectif secondaire est de proposer un protocole opératoire permettant de réaliser la ligature de ces vaisseaux par voie transorale, reproductible en pratique chirurgicale courante. **Méthode :** L'étude a porté sur la dissection de 15 têtes humaines conservées par la technique Biomet, au cours de l'année 2018 jusqu'à mai 2019 au sein du laboratoire d'Anatomie de Lille. **Résultats :** Cette étude a permis d'établir un protocole de dissection qui a été appliqué pour chacune des pièces anatomiques en position chirurgicale. Concernant leur origine : dans 63% des cas, l'artère faciale et l'artère linguale avaient une origine bien distincte au niveau de la carotide externe et dans 37% des cas, celles-ci avaient pour origine un tronc artériel commun. La vascularisation basi-linguale avait une origine mixte dans 53.3 % des cas de notre étude, c'est-à-dire provenant des collatérales de l'artère faciale et de l'artère linguale. Une vascularisation provenant uniquement de l'artère dorsale de la langue était retrouvée dans 43.3% des cas et dans 3.3% des cas il existait une vascularisation provenant uniquement des branches de l'artère faciale. **Conclusion :** Cette étude a permis d'obtenir des informations précises sur les variations anatomiques concernant la vascularisation de la base de la langue et notamment sa répartition entre l'apport artériel lingual et facial. Ceci a permis de proposer une stratégie chirurgicale argumentée avant de réaliser une basiglossectomie par voie endobuccale assistée par robot.

**Mots clés :** base de langue – cancer - robot – hémostase – artère linguale -artère faciale

## **Anatomical prerequisite for ligating transorally the collaterals of the facial artery and the lingual artery with robot-assisted transoral tool**

**Introduction:** The base of tongue can be the site of malignant tumors, the most common type of which is squamous-cell carcinoma. When robot-assisted transoral management is possible, the main risk of this surgery is the occurrence of postoperative hemorrhage. The main objective of this study is to characterize the anatomical position and the variations in the distribution of the collateral branches of the facial artery and the lingual artery supplying the base of the tongue from their origin until their termination. The secondary objective is to propose an operating protocol for carrying out the ligation of these vessels transorally, reproducible in routine surgical practice. **Method:** The study focused on the dissection of 15 human heads preserved by the Biomet technique, during 2018 until May 2019 at the Anatomy Institute in Lille. **Results:** This study established a dissection protocol that was applied for each of the anatomical pieces in the surgical position. Regarding their origin: in 63% of cases, the facial artery and lingual artery had a distinct origin in the external carotid artery and in 37% of cases, these originated from a common arterial trunk. The basi-lingual vasculature had a mixed origin in 53.3% of the cases in our study, that is, from the collaterals of the facial artery and the lingual artery. Vascularization from the tongue dorsal artery alone was found in 43.3% of cases and in 3.3% of cases there was vascularization from only the branches of the facial artery. **Conclusion:** This study provided precise information on the anatomical variations concerning the vascularization of the base of the tongue and in particular its distribution between the lingual and facial arterial supply. This made it possible to propose a well-argued surgical strategy before performing a robot-assisted resection of the base of tongue by endobuccal route.

**Key words:** base of tongue- cancer - robot - hemostasis - lingual artery - facial artery