HAL
open science

“ Adaptive proximal scaphoid implant ”: indications et résultats à long terme

Marie-Anne Poumellec

To cite this version:

Marie-Anne Poumellec. “ Adaptive proximal scaphoid implant ”: indications et résultats à long terme. Médecine humaine et pathologie. 2018. dumas-02505604

HAL Id: dumas-02505604

https://dumas.ccsd.cnrs.fr/dumas-02505604v1

Submitted on 11 Mar 2020

HAL is a multi-disciplinary open access archive for the deposit and dissemination of scientific research documents, whether they are published or not. The documents may come from teaching and research institutions in France or abroad, or from public or private research centers.

L’archive ouverte pluridisciplinaire **HAL**, est destinée au dépôt et à la diffusion de documents scientifiques de niveau recherche, publiés ou non, émanant des établissements d’enseignement et de recherche français ou étrangers, des laboratoires publics ou privés.

UNIVERSITE DE NICE-SOPHIA ANTIPOLIS

FACULTE DE MEDECINE

THESE

POUR LE DIPLOME D'ETAT DE DOCTEUR EN MEDECINE

DESC de chirurgie plastique réparatrice et esthétique

PAR

POUMELLEC Marie-Anne, Alice, Evodie

Née le 27 Janvier 1988 à Massy

Soutenue et présentée publiquement à

NICE, Le 6 Février 2018

«ADAPTIVE PROXIMAL SCAPHOID IMPLANT» : INDICATIONS ET RESULTATS A LONG TERME

Membres du jury de la thèse :

Président :	**Monsieur le Professeur Pascal BOILEAU**
Directeur :	**Monsieur le Docteur Nicolas DREANT**
Assesseurs :	**Monsieur le Professeur Gilles DAUTEL**
	Monsieur le Professeur Christophe TROJANI
	Monsieur le Docteur Thierry BALAGUER
	Madame le Docteur Bérengère CHIGNON-SICARD
	Monsieur le Docteur Jean-Pierre PEQUIGNOT

UNIVERSITÉ NICE-SOPHIA ANTIPOLIS

FACULTÉ DE MÉDECINE

Université Nice Sophia Antipolis

Faculté de Médecine

Liste des professeurs au 1er septembre 2017 à la Faculté de Médecine de Nice

Doyen	**M. BAQUÉ Patrick**
Vice-Doyen	M. BOILEAU Pascal
Assesseurs	M. ESNAULT Vincent M DELLAMONICA Jean Mme BREUIL Véronique M. MARTY Pierre
Conservateur de la bibliothèque	Mme AMSELLE Danièle
Directrice administrative des services	Mme CALLEA Isabelle
Doyens Honoraires	M. AYRAUD Noël M. RAMPAL Patrick M. BENCHIMOL Daniel

Professeurs Honoraires

M ALBERTINI Marc
M. BALAS Daniel
M. BATT Michel
M. BLAIVE Bruno
M. BOQUET Patrice
M. BOURGEON André
M. BOUTTÉ Patrick
M. BRUNETON Jean-Noël
Mme BUSSIERE Françoise
M. CAMOUS Jean-Pierre
M. CANIVET Bertrand
M. CASSUTO Jill-patrice
M. CHATEL Marcel
M. COUSSEMENT Alain
Mme CRENESSE Dominique
M. DARCOURT Guy
M. DELLAMONICA Pierre
M. DELMONT Jean
M. DEMARD François
M. DESNUELLE Claude
M. DOLISI Claude
M . FRANCO Alain
M. FREYCHET Pierre
M. GÉRARD Jean-Pierre
M. GILLET Jean-Yves
M. GRELLIER Patrick
M. GRIMAUD Dominique
M. HARTER Michel
M. INGLESAKIS Jean-André
M. JOURDAN Jacques
M. LALANNE Claude-Michel
M. LAMBERT Jean-Claude
M. LAZDUNSKI Michel
M. LEFEBVRE Jean-Claude
M. LE FICHOUX Yves
Mme LEBRETON Elisabeth
M. LOUBIERE Robert
M. MARIANI Roger
M. MASSEYEFF René
M. MATTEI Mathieu
M. MOUIEL Jean
Mme MYQUEL Martine
M. ORTONNE Jean-Paul
M. PRINGUEY Dominique
M. SAUTRON Jean Baptiste
M. SCHNEIDER Maurice
M. TOUBOL Jacques
M. TRAN Dinh Khiem
M VAN OBBERGHEN Emmanuel
M. ZIEGLER Gérard

UNIVERSITÉ NICE-SOPHIA ANTIPOLIS

FACULTÉ DE MÉDECINE

Université Nice Sophia Antipolis

Faculté de Médecine

Liste des professeurs au 1er septembre 2017 à la Faculté de Médecine de Nice

M.C.A. Honoraire

Mlle ALLINE Madeleine

M.C.U. Honoraires

M. ARNOLD Jacques
M. BASTERIS Bernard
Mlle CHICHMANIAN Rose-Marie
Mme DONZEAU Michèle
M. EMILIOZZI Roméo
M. FRANKEN Philippe
M. GASTAUD Marcel
M. GIUDICELLI Jean
M. MAGNÉ Jacques
Mme MEMRAN Nadine
M. MENGUAL Raymond
M. PHILIP Patrick
M. POIRÉE Jean-Claude
Mme ROURE Marie-Claire

UNIVERSITÉ NICE-SOPHIA ANTIPOLIS

FACULTÉ DE MÉDECINE

Université Nice Sophia Antipolis

Faculté de Médecine

Liste des professeurs au 1er septembre 2017 à la Faculté de Médecine de Nice

PROFESSEURS CLASSE EXCEPTIONNELLE

M.	AMIEL Jean	Urologie (52.04)
M.	BERNARDIN Gilles	Réanimation Médicale (48.02)
M.	BOILEAU Pascal	Chirurgie Orthopédique et Traumatologique (50.02)
M.	DARCOURT Jacques	Biophysique et Médecine Nucléaire (43.01)
M.	ESNAULT Vincent	Néphrologie (52-03)
Mme	EULLER-ZIEGLER Liana	Rhumatologie (50.01)
M.	FENICHEL Patrick	Biologie du Développement et de la Reproduction (54.05)
M.	FUZIBET Jean-Gabriel	Médecine Interne (53.01)
M.	GASTAUD Pierre	Ophtalmologie (55.02)
M.	GILSON Éric	Biologie Cellulaire (44.03)
M.	HASSEN KHODJA Reda	Chirurgie Vasculaire (51.04)
M.	HÉBUTERNE Xavier	Nutrition (44.04)
M.	HOFMAN Paul	Anatomie et Cytologie Pathologiques (42.03)
Mme	ICHAI Carole	Anesthésiologie et Réanimation Chirurgicale (48.01)
M.	LACOUR Jean-Philippe	Dermato-Vénéréologie (50.03)
M.	LEFTHERIOTIS Geogres	Physiologie- médecine vasculaire
M.	MARQUETTE Charles-Hugo	Pneumologie (51.01)
M.	MARTY Pierre	Parasitologie et Mycologie (45.02)
M.	MICHIELS Jean-François	Anatomie et Cytologie Pathologiques (42.03)
M.	MOUROUX Jérôme	Chirurgie Thoracique et Cardiovasculaire (51.03)
Mme	PAQUIS Véronique	Génétique (47.04)
M.	PAQUIS Philippe	Neurochirurgie (49.02)
M.	QUATREHOMME Gérald	Médecine Légale et Droit de la Santé (46.03)
M.	RAUCOULES-AIMÉ Marc	Anesthésie et Réanimation Chirurgicale (48.01)
M.	ROBERT Philippe	Psychiatrie d'Adultes (49.03)
M.	SANTINI Joseph	O.R.L. (55.01)
M.	THYSS Antoine	Cancérologie, Radiothérapie (47.02)
M.	TRAN Albert	Hépato Gastro-entérologie (52.01)

UNIVERSITÉ NICE-SOPHIA ANTIPOLIS

FACULTÉ DE MÉDECINE

Université Nice Sophia Antipolis

Faculté de Médecine

Liste des professeurs au 1er septembre 2017 à la Faculté de Médecine de Nice

PROFESSEURS PREMIERE CLASSE

Mme	ASKENAZY-GITTARD Florence	Pédopsychiatrie (49.04)
M.	BAQUÉ Patrick	Anatomie - Chirurgie Générale (42.01)
M.	BARRANGER Emmanuel	Gynécologie Obstétrique (54.03)
M.	BÉRARD Étienne	Pédiatrie (54.01)
Mme	BLANC-PEDEUTOUR Florence	Cancérologie – Génétique (47.02)
M.	BONGAIN André	Gynécologie-Obstétrique (54.03)
Mme	BREUIL Véronique	Rhumatologie (50.01)
M.	CASTILLO Laurent	O.R.L. (55.01)
M.	DE PERETTI Fernand	Anatomie-Chirurgie Orthopédique (42.01)
M.	DRICI Milou-Daniel	Pharmacologie Clinique (48.03)
M.	FERRARI Émile	Cardiologie (51.02)
M.	FERRERO Jean-Marc	Cancérologie ; Radiothérapie (47.02)
M.	GIBELIN Pierre	Cardiologie (51.02)
M.	GUGENHEIM Jean	Chirurgie Digestive (52.02)
M.	HANNOUN-LEVI Jean-Michel	Cancérologie ; Radiothérapie (47.02)
M.	LONJON Michel	Neurochirurgie (49.02)
M.	MOUNIER Nicolas	Cancérologie, Radiothérapie (47.02)
M.	PADOVANI Bernard	Radiologie et Imagerie Médicale (43.02)
M.	PICHE Thierry	Gastro-entérologie (52.01)
M.	PRADIER Christian	Épidémiologie, Économie de la Santé et Prévention (46.01)
Mme	RAYNAUD Dominique	Hématologie (47.01)
M.	ROSENTHAL Éric	Médecine Interne (53.01)
M.	SCHNEIDER Stéphane	Nutrition (44.04)
M.	STACCINI Pascal	Biostatistiques et Informatique Médicale (46.04)
M.	THOMAS Pierre	Neurologie (49.01)

UNIVERSITÉ NICE-SOPHIA ANTIPOLIS

FACULTÉ DE MÉDECINE

Université Nice Sophia Antipolis

Faculté de Médecine

Liste des professeurs au 1er septembre 2017 à la Faculté de Médecine de Nice

PROFESSEURS DEUXIEME CLASSE

Mme	ALUNNI Véronique	Médecine Légale et Droit de la Santé (46.03)
M.	ANTY Rodolphe	Gastro-entérologie (52.01)
M.	BAHADORAN Philippe	Cytologie et Histologie (42.02)
Mme	BAILLIF Stéphanie	Ophtalmologie (55.02)
M.	BENIZRI Emmanuel	Chirurgie Générale (53.02)
M.	BENOIT Michel	Psychiatrie (49.03)
M.	BREAUD Jean	Chirurgie Infantile (54-02)
M.	CARLES Michel	Anesthésiologie Réanimation (48.01)
M.	CHEVALIER Nicolas	Endocrinologie, Diabète et Maladies Métaboliques (54.04)
M.	CHEVALLIER Patrick	Radiologie et Imagerie Médicale (43.02)
Mme	CHINETTI Giulia	Biochimie-Biologie Moléculaire (44.01)
M.	CLUZEAU Thomas	Hématologie (47.01)
M.	DELLAMONICA Jean	réanimation médicale (48.02)
M.	DELOTTE Jérôme	Gynécologie-obstétrique (54.03)
M.	FONTAINE Denys	Neurochirurgie (49.02)
M.	FOURNIER Jean-Paul	Thérapeutique (48-04)
Mlle	GIORDANENGO Valérie	Bactériologie-Virologie (45.01)
M.	GUÉRIN Olivier	Gériatrie (48.04)
M.	IANNELLI Antonio	Chirurgie Digestive (52.02)
M	JEAN BAPTISTE Elixène	Chirurgie vasculaire (51.04)
M.	LEVRAUT Jacques	Anesthésiologie et Réanimation Chirurgicale (48.01)
M.	PASSERON Thierry	Dermato-Vénéréologie (50-03)
M.	ROGER Pierre-Marie	Maladies Infectieuses ; Maladies Tropicales (45.03)
M.	ROHRLICH Pierre	Pédiatrie (54.01)
M.	ROUX Christian	rhumatologie (50.01)
M.	RUIMY Raymond	Bactériologie-virologie (45.01)
Mme	SACCONI Sabrina	Neurologie (49.01)
M.	SADOUL Jean-Louis	Endocrinologie, Diabète et Maladies Métaboliques (54.04)
M.	TROJANI Christophe	Chirurgie Orthopédique et Traumatologique (50.02)
M.	VENISSAC Nicolas	Chirurgie Thoracique et Cardiovasculaire (51.03)

UNIVERSITÉ NICE-SOPHIA ANTIPOLIS

FACULTÉ DE MÉDECINE

Université Nice Sophia Antipolis

Faculté de Médecine

Liste des professeurs au 1er septembre 2017 à la Faculté de Médecine de Nice

PROFESSEUR DES UNIVERSITÉS

M.	HOFLIGER Philippe	Médecine Générale (53.03)

MAITRE DE CONFÉRENCES DES UNIVERSITÉS

M.	DARMON David	Médecine Générale (53.03)

PROFESSEURS AGRÉGÉS

Mme	LANDI Rebecca	Anglais

MAITRES DE CONFÉRENCES DES UNIVERSITÉS - PRATICIENS HOSPITALIERS

M.	AMBROSETTI Damien	Cytologie et Histologie (42.02)
Mme	BANNWARTH Sylvie	Génétique (47.04)
M.	BENOLIEL José	Biophysique et Médecine Nucléaire (43.01)
Mme	BERNARD-POMIER Ghislaine	Immunologie (47.03)
M.	BRONSARD Nicolas	Anatomie Chirurgie Orthopédique et Traumatologique (42.01)
Mme	BUREL-VANDENBOS Fanny	Anatomie et Cytologie pathologiques (42.03)
M.	DOGLIO Alain	Bactériologie-Virologie (45.01)
M	DOYEN Jérôme	Radiothérapie (47.02)
M	FAVRE Guillaume	Néphrologie (52.03)
M.	FOSSE Thierry	Bactériologie-Virologie-Hygiène (45.01)
M.	GARRAFFO Rodolphe	Pharmacologie Fondamentale (48.03)
Mme	GIOVANNINI-CHAMI Lisa	Pédiatrie (54.01)
Mme	HINAULT Charlotte	Biochimie et biologie moléculaire (44.01)
M.	HUMBERT Olivier	Biophysique et Médecine Nucléaire (43.01)
Mme	LAMY Brigitte	Bactérilogie-virologie (45.01)
Mme	LEGROS Laurence	Hématologie et Transfusion (47.01)
Mme	LONG-MIRA Elodie	Cytologie et Histologie (42.02)
Mme	MAGNIÉ Marie-Noëlle	Physiologie (44.02)
Mme	MOCERI Pamela	Cardiologie (51.02)
Mme	MUSSO-LASSALLE Sandra	Anatomie et Cytologie pathologiques (42.03)
M.	NAÏMI Mourad	Biochimie et Biologie moléculaire (44.01)
Mme	POMARES Christelle	Parasitologie et mycologie (45.02)
Mme	SEITZ-POLSKI barbara	Immunologie (47.03)
M.	TESTA Jean	Épidémiologie Économie de la Santé et Prévention (46.01)
M.	TOULON Pierre	Hématologie et Transfusion (47.01)

UNIVERSITÉ NICE-SOPHIA ANTIPOLIS

FACULTÉ DE MÉDECINE

Université Nice Sophia Antipolis

Faculté de Médecine

Liste des professeurs au 1er septembre 2017 à la Faculté de Médecine de Nice

PRATICIEN HOSPITALIER UNIVERSITAIRE

M.	DURAND Matthieu	Urologie (52.04)
M.	ILIE Marius	Anatomie et Cytologie pathologiques (42.03)

PROFESSEURS ASSOCIÉS

M.	GARDON Gilles	Médecine Générale (53.03)
Mme	HURST Samia	Thérapeutique (48.04)
M.	PAPA Michel	Médecine Générale (53.03)

MAITRES DE CONFÉRENCES ASSOCIÉS

M	BALDIN Jean-Luc	Médecine Générale (53.03)
Mme	CASTA Céline	Médecine Générale (53.03)
M.	HOGU Nicolas	Médecine Générale (53.03)
Mme	MONNIER Brigitte	Médecine Générale (53.03)

PROFESSEURS CONVENTIONNÉS DE L'UNIVERSITÉ

M.	BERTRAND François	Médecine Interne
M.	BROCKER Patrice	Médecine Interne Option Gériatrie
M.	CHEVALLIER Daniel	Urologie
Mme	FOURNIER-MEHOUAS Manuella	Médecine Physique et Réadaptation
M.	JAMBOU Patrick	Coordination prélèvements d'organes
M.	ODIN Guillaume	Chirurgie maxilo-faciale
M.	PEYRADE Frédéric	Onco-Hématologie
M.	PICCARD Bertrand	Psychiatrie
M.	QUARANTA Jean-François	Santé Publique

Remerciements

Les membres du jury

A Monsieur le Professeur Boileau : Chef de l'Institut Universitaire Locomoteur et du Sport. Chef du service de chirurgie Orthopédie et Traumatologique, Hôpital Pasteur 2, Nice.

Vous faites rayonner l'orthopédie Niçoise au-delà des frontières françaises grâce à votre technique chirurgicale et vos qualités scientifiques. Vous me faites l'honneur de présider ce jury, je vous en remercie.

A Monsieur le Professeur Dautel : Chef de pôle de chirurgie plastique et reconstructrice de l'appareil locomoteur et chirurgie de la main, centre Chirurgical Emile Gallé, Nancy.

Vous me faites l'honneur d'avoir accepté de venir dans ce jury malgré la distance et votre emploi du temps chargé. Vous suscitez l'admiration de notre génération. Je n'ai pas eu la chance de pouvoir venir me former chez vous. La chirurgie de la main Niçoise est marquée de votre enseignement grâce à vos élèves qui continuent de transmettre votre savoir.

A Monsieur le Professeur Trojani : Co-responsable du service de chirurgie Orthopédique et Traumatologique, Hôpital Pasteur 2, Nice.

Je vous remercie de votre présence dans ce jury. Vos internes parlent de vous avec admiration tant pour votre technique chirurgicale, que pour votre bienveillance et votre enseignement. La disponibilité et le dévouement dont vous faites preuve envers ce service force le respect.

A Monsieur le Docteur Balaguer : Chef de service de chirurgie Plastique et Réparatrice et chirurgie de la main, Hôpital Pasteur 2, Nice

Chaque geste est réfléchi, aucun n'est inutile, votre précision chirurgicale me captive, j'espère qu'un jour je pourrais m'en approcher. Vos connaissances et votre sagesse rendent vos conseils importants pour moi. Vous veillez avec bienveillance et discrétion sur chacun d'entre nous. Je vous en remercie profondément.

A Madame le Docteur Chignon-Sicard : Praticien Hospitalier, Service de chirurgie Plastique et Réparatrice et chirurgie de la main, Hôpital Pasteur 2, Nice. Présidente de la SAMCEP

Vous mettez une énergie unique au quotidien dans tout ce que vous entreprenez, vous menant sur tous les fronts forçant l'admiration. Vous êtes la première de la famille de la chirurgie plastique et réparatrice à m'avoir dispensé votre enseignement au CAL, je n'oublierai jamais. Merci pour votre enseignement et votre présence à ma soutenance de thèse.

A Monsieur le Docteur Pequignot : Chirurgien orthopédique et chirurgien de la main anciennement à la Clinique St-François, Nice.

Vous êtes à la source de ce travail, m'aidant à retrouver vos patients qui, malgré les années vous connaissez en détails révélant votre profond investissement envers eux. Je suis extrêmement contente d'avoir pu faire votre connaissance à travers cette thèse et vous remercie de votre aide. J'admire cette passion sans faille que vous avez pour la chirurgie même à la retraite et votre génie de l'inventivité en perpétuelle ébullition.

Directeur de Thèse

A Monsieur le Docteur Dreant : Chirurgien de la main, Clinique Saint-Francois et Praticien Attaché au service de chirurgie Plastique et Réparatrice de l'Hôpital Pasteur 2, Nice

Tu illustres parfaitement ce mot quasiment disparu : « le compagnonnage ». Tu as en toi ce don pour enseigner et transmettre. Tu m'as énormément appris au-delà de la théorie et de la pratique. Quand je t'ai demandé de l'aide pour faire ma thèse, tu es revenu le lendemain enthousiaste avec pleins d'idées miroir de ta passion, ta gentillesse et ton investissement. Je ne pouvais pas en espérer autant. Dans tes mains tout à l'air simple. Je te remercie profondément pour « Tout ».

Service de chirurgie Plastique et Réparatrice

Grâce à vous je suis passé d'un grand frère à plusieurs grands frères. J'ai énormément d'admiration et d'affection pour vous, vous vous investissez énormément pour le service et pour nous faire évoluer et nous transmettre vos connaissances. J'ai eu beaucoup de chance d'être votre interne. J'espère être un aussi bon chef ou assistant que vous plus tard :

Dr Camuzard : Olivier, la boule d'énergie, vrai et sincère, rempli de projets pour faire évoluer les choses. Tu es un passionné, une personne qui s'investi au sein de l'hôpital comme on voit peu. Je t'admire beaucoup tant dans ta personnalité que dans tes connaissances. Tu fais tout pour aider les personnes à tes côtés et te soucie de tout le monde. Tu m'as énormément aidé et porté tout au long de mon internat, je ne te remercierai jamais assez.

Dr Clerico : Cyril, je t'apprécie énormément. Tu es une personne extrêmement généreuse. Tu m'as pris sous ton aile pour me transmettre tes connaissances et tes précieux conseils. Tu es un caméléon de la chirurgie ,à l'aise avec tout, avec un geste chirurgical que je trouve très beau .Ton gout pour la création nous réunit. Tu es un épicurien faisant de toi une personne complète à mes yeux. Merci tellement de fois.

Dr Fernandez : Jo, tu es le plus grand-frère de tous, nous remettant dans le droit chemin en nous soutenant quand il le fallait. Tu as eu la patience de m'apprendre au tout début début des premiers pas de Poum en chir REP, ça n'a pas dû être facile mais tu n'as jamais cessé de le faire avec gentillesse. J'ai des souvenirs avec toi que je n'oublierai jamais. Et juste pour te faire plaisir : « une escarre ». Merci pour tout.

Dr Foissac : Rémi, parfois piquant, on ne lui enlèvera pas ce qu'il a toujours fait avec perfection : jouer son rôle de chef de clinique. Tu m'as eu également au tout début et comme Jo tu as pris de ton temps pour m'apprendre les bases. Tu es un excellent enseignant. J'ai toujours trouvé que tu avais un don pour cela. Je te remercie.

Dr Merle : Roman, tu es l'exemple que tout est possible quand on veut vraiment quelque chose. Tu as sous ta sensibilité une force incroyable. Tu es une personne ingénieuse. Tu manges la vie à pleine dent et ta joie de vivre est communicative. Tu es généreux et transmet avec plaisir tes astuces. Merci.

Dr Piereschi : Seb le bi, à moitié chef et à moitié co-interne. Cela fait peut-être un peu rétro d'écrire ça mais tu as le cœur sur la main. Tu es une personne douce et empathique. Tu es un chef à présent et cela te va comme un gant. J'admire tes facilités chirurgicales et la discrétion dont tu fais preuve. J'espère que j'aurai le plaisir de continuer à travailler avec toi.

Il y a dans ce service des personnes incroyables que j'aimerais remercier :

A nos anesthésistes, les jeunes et les Pap's **Dr Macchi et Dr Duflo** : Je vous apprécie beaucoup tous les deux, on a beaucoup de chance de vous avoir, je suis tellement déçue que vous partiez. Philippe c'est le volcan de la plastique, il râle beaucoup mais il nous rend bien des services. Patrick calme et tranquille, toujours serein et rassurant. Merci à vous deux.

A **Xavier** notre aide-soignant : il ne va pas manger le midi, enchaîne les changements de salle avec perfection et rapidité, toujours en anticipant l'intervention qui va être réalisée pour préparer au mieux le bloc. Au-delà de ton professionnalisme, tu as toujours un petit mot gentil quand tu as un moment que ce soit pour les patientes ou pour les équipes qui travaillent avec toi. Je pense parler au nom de tous en te remerciant.

A tous nos IADEs mais plus particulièrement **Laurence :** je crois que je n'ai jamais vu une personne aussi belle que toi. Tu es un ange qui veille sur nos patients et donne beaucoup à ton travail. Ainsi que **Sophie**, tu as une rigueur de travail et tu n'as pas peur de dire ce que tu penses pour la faire respecter dans l'intérêt des patients, c'est une grande qualité professionnelle.

A toutes nos IBODES : **Catherine** la sage**, Chaima** l'hyperactive**, Céline** la pétillante**, Diane** la rebelle**, Fusia** la maman, **Julie** clerica l'efficace**, Mélanie** metledoigtouyfaut on l'aime pour ça**, Nicolas** le curieux**, Vasilica** la douceur. Vous subissez nos contrariétés au quotidien et essayez de préparer au mieux chaque intervention toujours avec bonne humeur. Nous avons la chance de vous avoir. Merci d'être dans nos blocs. Note spéciale pour **Jojo ,** investie à 100%, capable de remuer ciel et terre et de se mettre dans tous ses états à la vue d'un instrument manquant. Tu donnes tout à ton travail, merci.

A la consultation, le taylorsime de l'hôpital publique incarné, nous y avons trois drôles de dames : **Béa, Claudine et Adeline**, à elles seules, elles cumulent en une carrière 300000 pansements. Ce chiffre parle de lui-même pour montrer l'investissement de nos infirmières. **Véronique**, la dernière qui a rejoint les rangs s'inscrit dans la lignée. **Colette**, toujours de bonne humeur avec toujours un mot pour les patientes et **Sophie** douce et gentille renforce l'équipe. Vous veuillez sur nous avec gentillesse, votre bonne humeur et votre énergie à toutes rend ces semaines plus douces. Merci

Au service : **Véro, Sarah, Clara, Solange, Emita, Marie, Laure, Christine, Odile, Jocelyne, Jean-Jaques, Nathalie, Marie-Hélène, Myriam, Nadine, Adèle et Anne-Marie**. Vous avez dû faire face à une augmentation énorme des SOS dans le service et malgré les sous effectifs vous continuez de travailler en donnant votre bonne humeur et votre empathie aux patientes. Merci pour votre énergie et pour cet investissement.

Aux secrétaires : **France, Kathia, Faiza, Aurélia**, **Isabelle :** dans le mélimélo de l'administratif, des imprévus, des appels et des contres appels, elles gardent leur sang-froid, leur disponibilité et leur gentillesse. J'admire la patience dont vous faites preuve au quotidien.

A **Sylvain**: Tu as un des meilleurs métiers: la stabilité professionnelle dans la liberté artistique. Tu es toujours disponible quand nous en avons besoin. Merci.

<u>Aux mentors de mon internat :</u>

Pr Barranger : C'est avec beaucoup de plaisir que je suis passée dans votre service. Vous êtes le premier à m'avoir fait publier. Je vous en remercie.

Dr Dejode : Magali, tu es à mes yeux le futur Docteur que j'aimerais devenir. Tu es une personne drôle, gentille, efficace dans son travail, extrêmement humaine et compréhensive avec ses patients. Tout le monde autour de toi t'apprécie énormément et j'en fais partie.

Dr Declemy : J'ai une profonde admiration pour vous. Votre présence rassure tout le monde et vos gestes chirurgicaux sont parmi les plus beaux que j'ai eu l'occasion de voir. Tout le monde sait que l'on peut compter sur vous quelles que soit les raisons : chirurgicales ou humaines. Merci pour tout et pour les « recadrages » des internes aux croissants le matin : « vous êtes des animaux et les animaux ça mange ».

Dr Haudebourg : Pierre, tu donnes tout pour faire le maximum pour tes patients, je n'ai jamais vu quelqu'un se battre autant pour une artère. Ce semestre avec toi et le reste de l'équipe a été exceptionnel nous en gardons de supers souvenirs. Tu es créatif et les soirées des « Nains Ternes » sont toujours un régal. Merci à toi.

Pr jean-Baptiste Elixen : Vous avez un parcours exceptionnel. Votre technique chirurgicale est à votre image : calme, douce, précise et efficace. Vous m'avez appris mes premières anastomoses artérielles. Je vous remercie. On remerciera également Benjamin Salucki pour cette image impérissable de vous à la revue.

Dr Dassonville : Vous avez créé plus qu'une équipe autour de vous. J'ai passé d'excellents moments dans votre service. J'admire votre technique chirurgicale, vous êtes calme en toutes circonstances même les plus « éclaboussantes » ceux de l'ORL comprendront l'euphémisme de ce mot. Merci pour votre enseignement et de la confiance avec laquelle vous accueillez les plasticiens dans votre service.

Dr Poissonnet : Le visage est pour toi autant de solutions qu'il peut y avoir de défects. J'admire ta plasticité cérébrale qui te permettrait en toute tranquillité d'affronter la faille de St Andreas, je devrais me mettre aux 2 oranges pressées tous les midis. Merci de ton enseignement.

Dr Bozec : Hyperactif et efficace. Tu portes les internes dans les projets scientifiques au quotidien. Merci pour ton investissement.

Pr De Peretti : Charismatique, vous m'avez beaucoup marqué. Non parce que plusieurs de vos répliques resteront à jamais gravés dans ma mémoire ou parce que j'ai vécu mes staffs les plus incommodants mais parce que vous avez à cœur de former la jeunesse, vous le faites avec dévouement et paternalisme, je vous en remercie.

Dr Schneck : Schnecky, ma première chef, ma première copine Niçoise, ma grande sœur bis. J'ai une admiration sans borne pour toi, tu mérites tellement d'avoir tout ce dont tu rêves et je te le souhaite du plus profond de moi-même. Tu es une chirurgienne tellement talentueuse, une femme magnifique et drôle. Ta gentillesse et ta générosité n'ont pas de limite. Tu m'as tellement aidé pour tout et dans tout. Il y a dans mes pensées autant de merci que d'affection.

Dr Sejor et Dr Mix : les incontournables jeudi d'Eric et Aline. Vous avez été les rayons de soleil et de douceur de ce semestre. La coelioscopie fut un immense plaisir à vos côtés. Nous avons passés d'excellents moments ensemble que je n'oublierai pas. Merci à vous deux.

<u>A ceux de la clinique Saint-François</u>

A **Valentine Guérin** : Merci de votre accueil à la clinique et de votre aide pour récupérer les données. Sans vous rien n'aurait été possible. Merci d'accueillir les internes au sein de votre clinique.

A **Aurélie** : Aurélie je voulais te remercier pour ta gentillesse et ta générosité. Vous m'avez accepté dans votre quotidien comme si j'avais toujours été là. Cela a été un réel plaisir.

<u>A mes co-internes</u>

De REP : **Marianne** ma co-interne, ma cousine, tu es l'inverse de moi mais les inverses s'attirent. Tu as énormément de qualités humaines, tu es par-dessus tout une personne droite et inconditionnellement gentille. J'espère en plus d'être ton amie pouvoir continuer à travailler avec toi. **Katharina**, nous avons évolué côte à côte dans cet internat se motivant mutuellement. Tu es une personne déterminée, énergique et efficace avec laquelle il a été agréable de partager cet internat. **Alexandra,** toujours de bonne humeur

et dans le souci de bien faire. **Henry**, le petit dernier de la famille, je suis très contente de t'avoir parmi nous. **Michella**, j'admire la persévérance dont tu fais preuve, j'aurais été incapable de faire ce que tu fais. Tes « aspetta me » resteront en mémoire.

Christophe,mon premier co-interne et ami Nicois. Tu as été un réel soutien toutes ces années d'internat. **Agathe** ma jumelle de caractère, je t'adore. **Audrey** le kinder, une femme pleine de surprise, incroyablement drôle. **Pauline**, la reine des « neiges », tu es un régal ne change pas, je suis tellement contente d'y aller avec toi. **Benjamin S,** une belle personne au grand cœur, ce semestre avec vous deux je ne l'oublierai jamais. **Vincent** pour ta vengeance Corse inoubliable et ta verve magique. **Benjamin P** de bons souvenirs avec toi et Agathe grâce à ton humour. **Romain** j'aime ta façon de voir la vie et la chirurgie, tu es une personne vraie et entière, beaucoup de belles qualités que j'apprécie. Mes nombreux co-internes d'ortho : **Jonathan** mon frère d'arme, **Hugo** le malicieux, **Vincent** le nounours new papa ça te va à ravir, **Maxime** sur qui on peut toujours compter, **Yann** le seul ortho à avoir fait de la gynéco, une belle personne, **Jérémy** le bling bling, **Tristan L** le bosseur, **Tristan F** simple et sympathique. **François-René** la gentillesse incarnée.

A Grinda : Cette équipe était à mes yeux le cœur de St Roch. Vous tous avez guidé les premiers pas de bien d'internes avec délicatesse. Je vous regrette tous.

Aux urgentistes, vous faites un travail difficile.

<u>A ma famille et amis</u>

Je ne te remercierai jamais assez **Mamie,** toi qui a eu à cœur de nous rassembler autour de valeurs simples et essentielles au bonheur pour créer cette belle famille. Tu es notre racine, la racine de ce lien qui nous rend plus fort. J'admire la femme généreuse de caractère que tu es. Tu es si belle.

A mes parents : **Maman, Papa** : Vous nous avez tout donné et continuez de le faire. Au-delà de ça, vous m'avez donné une arme importante pour l'avenir : savoir voir le bonheur simplement. Vous êtes des personnes vraies et généreuses, des curieux inconditionnels du monde qui les entoure. Je vous admire et je suis si fière d'avoir des parents comme vous. Vous m'avez toujours soutenu et accompagné au rythme de mon stress qui a été le votre au cours de ces études.

Nathalie, il n'y a pas de meilleure grande sœur que toi, pas d'urgentiste meilleure que toi, pour faire simple mon idole c'est toi. J'admire ton caractère, ton tempérament et la sagesse de tes conseils, tu as toujours su me soutenir, me guider. Je regrette de ne pas t'avoir plus près de moi au quotidien, ce serait tellement bien …

Arnaud, ces défis sportifs que tu me lançais ont rythmé notre jeunesse et forgé mon caractère et ma résistance. Cela m'a beaucoup aidé durant toutes ces études. Tu as amplement ta part de responsabilité dans cette affaire. Tu es à présent un double papa et je suis sûre que tu inculqueras aussi ces valeurs à tes enfants. Toi aussi tu es trop loin.

A mes oncles et tantes : **Gisèle et Bruno, Elisabeth et Jean, Marc et Patricia** : Merci de nous gâter autant, de tous ces moments partagés avec vous et de votre précieux soutien.

A la Smala : **les couz'**, on est tous différents, et pourtant si proches, j'ai de la chance de vous avoir. Un merci plus particulier à **Elsa**, l'experte de l'art littéraire.

Aux rapportés : Bienvenus chez nous. Une pointe de folie, de la gourmandise, de la bonne humeur et beaucoup d'amour.

A ma **Marraine** : J'admire la femme que tu es. Tu es un modèle pour moi. Magalie tient beaucoup de toi.

A Davy : Le meilleur endroit sur terre sont tes bras. Tu m'apaises, me protèges et m'aide tellement au quotidien. La meilleure chose qui puisse m'arriver sera la tienne. Je te le souhaite très fort. Tout simplement VB …

A Lou Tu es si importante pour moi. Tu me manques. **A Natacha**: Tu as toujours été hors du moule et cette différence fait ta force. Tu as changé ma façon de penser. Je n'oublierai jamais. **A Benoit**: Le trio de la vie. **A Laura :** Une de mes plus belles rencontres Niçoises. A mes amis de médecine : **Mélissa, Lena, Marie, Mathieu, Gogo, Thomas** : malgré les apparences, je ne vous oublie pas, si je fais ce que je fais aujourd'hui c'est beaucoup grâce à vous. Au club des quatre : **Elo, Estelle, Mathilde,** à ce lien sans frontière et intemporel.

Sommaire

Première Partie : Thèse en Français

Abréviations Page 15

Résumé Page 16

Mots clés Page 16

I. Introduction Page 17

II. Matériels et Méthodes Page 17

A. Implant Page 17
B. Patients Page 21
C. Technique chirurgicale Page 21
D. Soins post-opératoires Page 23
E. Evaluation post-opératoire Page 23

III. Résultats Page 24

A. Données pré et post-opératoires Page 24
B. Fonctionnels Page 25
C. Radiologiques Page 25
D. Scores et satisfaction du patient Page 29

IV. Discussion Page 29

A. Etude Page 29
B. Histoire naturelle de la pseudoarthrose du scaphoïde Page 32
C. Histoire natuelle du SLAC Page 33
D. Instabilité Page 34
E. APSI et indications Page 34

V. Conclusion Page 36

VI. Références bibliographiques Page 37

Deuxième partie: Article en Anglais

Première partie : Thèse en Français

Abréviations

APSI : Adaptive Proximal Scaphoid Implant

DS : Dérivation Standard

DISI : Dorsal Intercalated Segment Instability

SL : Scapho-Lunaire

MWS : Mayo Wrist Score

PRWE : Patient-Rated Wrist Evaluation

QDASH : Quick Dash Disability of Arm and Shoulder and Hand

SLAC : Scapho-Lunate Advanced Collapse

SNAC : Scaphoid Non-union Advanced Collapse

Résumé

Introduction : L'implant adaptatif du scaphoïde proximal (APSI) est une prothèse en pyrocarbone, non fixée, qui remplace le pôle proximal du scaphoïde dans le but de traiter l'arthrose radio-scaphoïdienne et de prévenir, en restituant la hauteur et la cinématique du carpe, le collapsus carpien. Très peu d'études existent dans la littérature et leur suivi est souvent court. Le but de cette étude est de définir les indications et d'évaluer les résultats à long terme de cet implant.

Patients et méthode : Ont été inclus dans cette étude tous les patients ayant bénéficié d'une arthroplastie du pôle proximal du scaphoïde par implant APSI entre 1994 et 2010 dans le même centre. Ces patients ont tous été évalués cliniquement à l'aide d'auto-questionnaires, de mesure des amplitudes et des forces de la main (serrage et pince pollici-digitale). Un contrôle radiologique bilatéral, comparatif et dynamique a également été réalisé permettant d'évaluer la mobilité de l'implant ainsi que l'évolution d'un éventuel collapsus carpien.

Résultats : Trente-six patients avaient été opérés avec mise en place de l'APSI, 15 n'ont pas pu être recontactés et deux patients ont présenté une luxation précoce de l'implant. Cette étude inclus donc 19 patients avec un recul moyen de 11 ans (5-23 ans). Les arcs de mobilité moyens étaient en flexion-extension de 106° (65 % du coté controlatéral) et en inclinaison ulnaire-inclinaison radiale de 33° (78 % du coté controlatéral). La force de serrage représentait en moyenne 72 % du côté controlatéral. Le score de Mayo était en moyenne de 69/100, le QDASH de 26/100 et le PRWE de 25/100. Une évolution arthrosique a été retrouvée chez 32% des patients, corrélée à une diminution de la hauteur du carpe à partir de 10 ans. Une arthrose capito-lunaire a été observée à partir de 10 ans d'évolution avec 67 % des patients atteints après 20 ans de suivi. L'articulation radio-lunaire n'était jamais atteinte.

Conclusion : L'implant APSI est une solution thérapeutique permettant aux patients présentant un poignet SNAC ou SLAC I ou II de préserver la force et la mobilité avec des résultats fonctionnels satisfaisants. Au terme de 20 ans d'évolution cette arthroplastie n'empêche pas la perte de hauteur du carpe ni le développement de l'arthrose capito-lunaire.

Mots-Clés

Arthroplastie ; Arthrose péri-scaphoïdienne ; Pyrocarbone;

I. Introduction

L'implant adaptatif du scaphoïde proximal (APSI) est une prothèse en pyrocarbone, non fixée, qui remplace le pôle proximal du scaphoïde dans le but de traiter l'arthrose radio-scaphoïdienne et de prévenir, en restituant la hauteur et la cinématique du carpe, le collapsus carpien.

Le traitement des pseudarthroses du pole proximal du scaphoïde est difficile et aléatoire. Leur évolution entraine à terme une arthrose radio-scaphoïdienne qui s'étend progressivement à tout le poignet avec pour conséquence un collapsus du carpe appelé Scaphoid Non-union Advanced Collapse (SNAC wrist) par les anglo-saxons.

Il en est de même des disjonctions scapho-lunaires qui évoluent vers une arthrose radio-carpienne avec une ascension du grand os dans l'interligne scapho-lunaire appelée Scapho-Lunate Advanced Collapse (SLAC wrist).

Le but de cette étude est d'analyser les résultats cliniques et radiologiques à long terme du traitement de ces poignets SLAC et SNAC par l'implant APSI et d'en préciser les indications.

II. Matériels et Méthodes

A. Implant

Historique

L'histoire du pyrocarbone débute dans les années cinquante, à partir d'une collaboration entre le Centre d'Etude Atomique (CEA) (FR) et General Atomic (US). Ces deux institutions ont développé initialement le pyrocarbone pour le gainage du combustible nucléaire. Depuis la découverte de la biocompatibilité du pyrocarbone en 1970, il est utilisé dans la réalisation des valves cardiaques avec à ce jour plusieurs millions de valves implantées. Il faut attendre les années quatre-vingt pour que le pyrocarbone fasse son apparition dans le domaine de l'orthopédie avec une prothèse métacarpo-phalangienne effectuant une surface de frottement pyrocarbone/pyrocarbone.

En 1994, le Dr Pequignot, chirurgien, dessine l'APSI et réalise des essais en silicone avant que la société Wright® Medical Tornier (Montbonnot-Saint-Martin, France) le décline en pyrocarbone. C'est alors le premier implant avec un couple de frottement pyrocarbone/os.

Fabrication

Le nom pyrocarbone vient du terme « pyrolyse » qui définit la décomposition thermique d'un composé organique.

L'implant est constitué d'un dépôt épais de carbone pyrolytique sur un support en graphite. L'implant est usiné mécaniquement à partir d'un bâtonnet de graphite (radio-opaque) pour obtenir sa forme ovoïde. Le pyrocarbone est obtenu par craquage à environ 1450°C d'un propane en lit fluidisé (tube vertical dans lequel on souffle du gaz Argon de bas en haut) sous atmosphère dépourvue d'oxygène. En effet, à cette température et en absence d'oxygène, le propane ne peut pas bruler et les atomes d'hydrogène se détachent des atomes de carbone. L'hydrogène se recompose en gaz (H2) et le carbone se condense en petites billes qui s'agglomèrent pour former la matière. Ce procédé s'appelle le CVD thermique (Chemical Vapor Deposition). Le substrat de graphite est mis en suspension par le lit fluidisé et les billes de carbone vont se déposer de façon homogène sur le graphite. Enfin, l'implant recouvert de sa couche épaisse de pyrocarbone (300 à 500 um) est de nouveau poli pour devenir prêt à l'emploi. Cette couche épaisse n'est pas radio-opaque en radioscopie. Ce qui est visible sur les radiographies, c'est le substrat de graphite mélangé à du tungstène pour le rendre radio-opaque (Figure 1).



Figure 1 : Coupe d'un APSI

Morphologie de l'APSI

La forme de cet implant répond aux exigences statiques et dynamiques du poignet. Trois paramètres sont à considérer : le volume de l'implant, la cohérence spatiale et la géométrie variable.

Werner et al [1] ont montré que l'architecture osseuse de l'extrémité distale du radius et du pôle proximal du scaphoïde avaient un rôle dans la stabilité du scaphoïde en cas de rupture du ligament scapho-lunaire. L'instabilité est moins élevée chez les patients ayant une inclinaison

palmaire du radius distal élevée et une fossette scaphoïdienne profonde. Il en est de même pour les patients ayant une courbure sagittale du pôle proximal du scaphoïde importante. La courbure du pôle proximal du scaphoïde dans le plan coronal et sagittal est donc primordiale. Cette courbure est assimilable dans les deux plans à la courbure d'un cercle. Il faut donc définir le rayon de courbure de ces 2 cercles adaptés à la dynamique du carpe.

Pour ce faire, le point de contact du pôle proximal du scaphoïde avec le radius est repéré dans les 3 positions (neutre, inclinaison ulnaire et inclinaison radiale). Trois points sont ainsi définis par rapport au centre de rotation du capitatum (au tiers proximal). Le tracé passant par ces 3 points permet d'établir une courbe. Cette courbe permet d'établir le cercle osculateur ayant un rayon de courbure R1.

La même modélisation est réalisée dans le plan sagittal en flexion, extension et position neutre du poignet en prenant pour référentiel le centre de rotation du scaphoïde correspondant au point situé au centre de l'isthme scaphoïdien. Ainsi le rayon de courbure R2 du cercle osculateur dans le plan sagittal est défini (Figure2).

Dans un plan en trois dimensions, deux cercles dans deux plans de l'espace (sagittal et coronal) se croisent et dessinent une forme ovoïde correspondant à l'implant (Figure 3).

Par sa taille, l'implant va donc remplir son rôle de « spacer » s'opposant à la perte de hauteur du carpe observée lors des disjonctions scapho-lunaires et des pseudarthroses du scaphoïde, respectant ainsi la cohérence spatiale des os. Il assure également le déplacement harmonieux de la première rangée du carpe et préserve donc la géométrie variable du carpe par le respect du principe de roulement sans glissement.

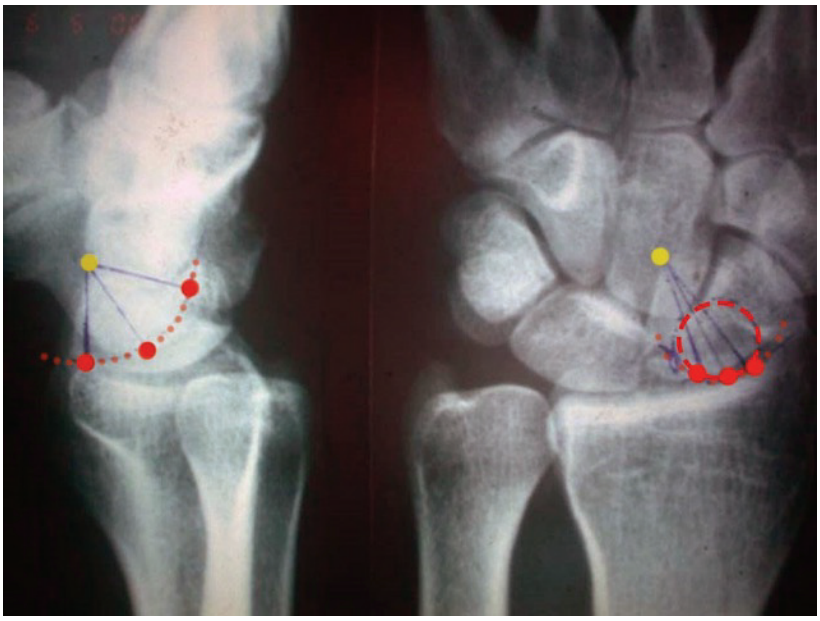

Figure 2 :
A gauche : cercle osculateur de profil en rouge ;
A droite : Cercle osculateur de face en rouge

Figure 3 : Implant et rayons de courbure

Le laboratoire Wright® décline donc sur ces mesures 3 tailles d'implant (Figure 4) :

Taille	Grand Axe	Diamètre
S	1,6 cm	0,8 cm
M	1,7 cm	0,9 cm
L	1,8 cm	1 cm

Figure 4 : Taille des différents implants

Propriétés tribologiques

❖ Elasticité

Le pyrocarbone présente un module d'élasticité (Module de Young) très proche de l'os qui permet une bonne transmission des charges et contraintes mécaniques entre l'os et l'implant (Tableau 1).

	Silicone	PE	Os	Pyrocarbone	TA6V	CoCr	Alumine
Elasticité (GPa)	0,004	1	15-20	20-25	110	200-240	407
Densité (g.cm-3)	1,1	0,9-1,1	2,0	1,7-2,0	4,5	8,3-9,2	3,5

Tableau 1 : Elasticité et densité de différentes matières

❖ Frottement

Le pyrocarbone peut être poli jusqu'à un état de surface extrêmement lisse (Ra=0,02 microns) lui conférant un coefficient de frottement très faible. Les implants peuvent donc frotter ou rouler contre les tissus sans les endommager ou les modifier. Par ailleurs cette propriété lui confère une excellente résistance à l'usure permettant d'envisager un remplacement prothétique unique à long terme. Il existe cependant d'infimes débris d'usure qui apparaissent totalement inertes.

❖ Propriétés physico-chimiques

Le pyrocarbone est un matériau de nature hydrophobe qui en présence de phospholipides devient hydrophile permettant ainsi de réduire le coefficient de friction entre l'os et le matériau [2] Gale.

B. Patients

Cette étude rétrospective inclut des patients majeurs ayant bénéficié de la pose d'un APSI pour une arthrose dégénérative du carpe (de type SLAC I et II, SNAC I et II) ou suite à une pseudarthrose proximale du scaphoïde sans arthrose.

Les patients ont été opérés par deux opérateurs différents sur une période allant de 1990 à 2010 à la clinique Saint-François à Nice.

Le stade arthrosique des patients a été évalué selon la classification de Watson et Ballet (1984) [3] pour les SLAC et celle de Vender et Watson (1987) [4] pour les SNAC.

C. Technique chirurgicale

Pour la pose de l'implant, deux voies d'abord peuvent être proposées : la voie ouverte et la voie arthroscopique [5]. Dans cette étude, tous les patients ont été opérés par voie ouverte. L'intervention a eu lieu sous garrot pneumatique gonflé à 250 mmHg en moyenne et sous anesthésie locorégionale par bloc axillaire ou huméral. Le membre supérieur atteint était placé sur une table à bras, le poignet maintenu à une flexion de 30 degrés à l'aide d'un billot. L'incision était curviligne centrée sur l'articulation médio carpienne, entre le deuxième et troisième compartiment des extenseurs repérés grâce au tubercule de Lister. Les extenseurs étaient réclinés, permettant d'exposer le ligament radio-carpien dorsal et le nerf interosseux postérieur. Une résection du nerf interosseux postérieur était alors réalisée. Un lambeau de capsule dorsale incisé en V à base scaphoïdienne était levé, exposant l'articulation scapho-lunaire. Si le patient était porteur d'une pseudarthrose scaphoïdienne, le fragment proximal du scaphoïde nécrosé était réséqué. Si le patient présentait un poignet SLAC, une section du pôle proximal du scaphoïde était réalisée à l'aide d'une scie ou d'un ostéotome. La coupe était perpendiculaire au grand axe du scaphoïde de face et de profil parallèle à la pente frontale du radius. Elle était guidée par l'étendue de l'ostéochondrite du pôle proximal du scaphoïde. Pour finir, la loge de l'APSI était travaillée à l'aide d'une fraise afin d'obtenir une surface

concave. La styloïdectomie n'était pas réalisée de façon systématique, mais seulement en présence de douleurs en inclinaison radiale, liées à l'arthrose stylo-scaphoïdienne. La coupe était perpendiculaire à l'axe de la styloïde et n'excédait pas 4 mm comme conseillé par Nakamura (2001) [6] au risque, pour des résections de taille supérieure, d'entrainer une déviation palmaire et ulnaire du carpe. La ligne de coupe de styloïdectomie ne dépassait pas la ligne de résection du pôle proximal du scaphoïde, ce qui aurait entrainé une luxation de l'implant. Différentes tailles d'implant ont été essayées sous contrôle scopique. L'implant devait être stable en flexion-extension et en inclinaison radio-ulnaire sous contrôle dynamique fluoroscopique et préserver la hauteur du scaphoïde. Une fois l'implant choisi, la loge était lavée au sérum bétadiné et l'implant définitif positionné. Une capsulodèse était parfois réalisée pour les patients présentant un SLAC avec tiroir antéro-postérieur du carpe. Ainsi la portion la plus distale du ligament inter-carpien dorsal était réinsérée à l'aide d'une ancre au niveau du pôle distal du scaphoïde comme décrit par Szabo [7]. Puis, la capsule dorsale était refermée au PDS 4/0 ainsi que le rétinaculum des extenseurs. La peau était suturée par un surjet de Vicryl rapide 4/0. Une attelle en résine palmaire était placée en fin d'intervention pour maintenir le poignet en position neutre. (Figure 5)

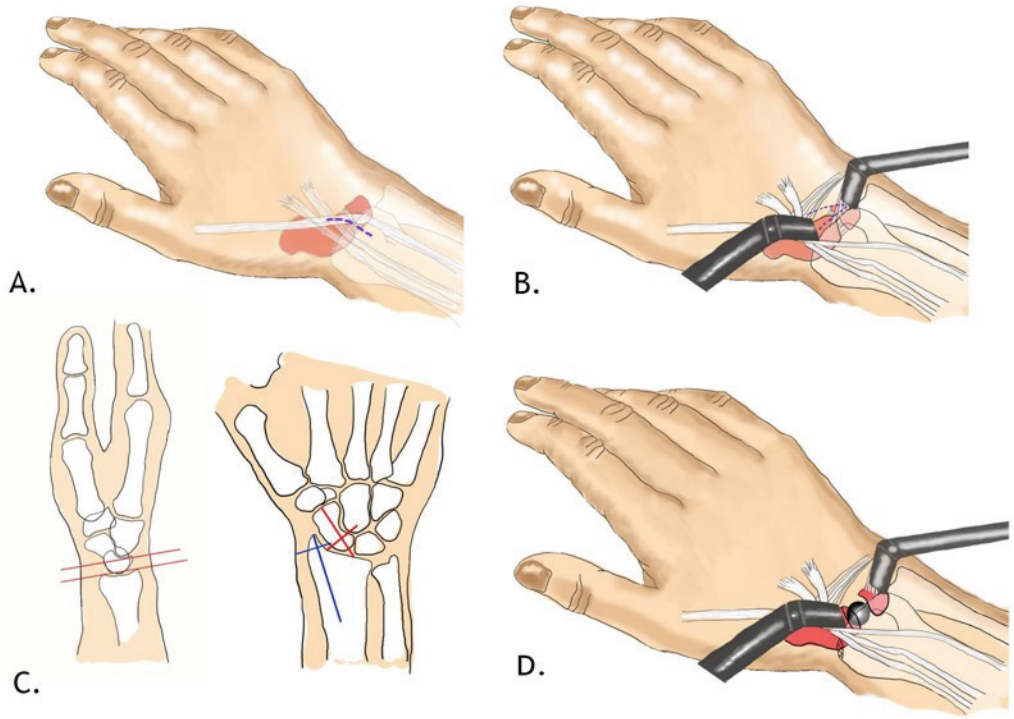

Figure 5 : Technique chirurgicale. a :Voie d'abord (violet) entre le 2ème et 3ème compartiment des extenseurs ; b : Incision de la capsule dorsale (bleu) ; c : Angles de coupe de face et de profil ; d : Mise en place de l'implant

D. Soins post-opératoires

Le patient était revu à J7 pour un contrôle radiographique de son implant. Une orthèse en position neutre du poignet était alors réalisée et portée pour une durée de 3 semaines post-opératoire. Au terme de ces trois semaines la kinésithérapie était débutée.

E. Evaluation

L'évaluation des données a été réalisée par un observateur indépendant de façon standardisée. Après récupération des données épidémiologiques des patients (sexe, âge, profession, loisirs avant et après l'intervention, pathologie), il était demandé au patient d'évaluer sa douleur selon une échelle visuelle analogique graduée de 0 à 10 au repos, lors d'une activité légère (écrire, lire, manger) et lors d'une activité lourde (jardinage, bricolage, port de poids). Ensuite deux questionnaires étaient remis au patient : le Patient-Rated Wrist Evaluation (PRWE) [8] et le Quick Disability of Arm and Shoulder and Hand (QDASH) [9]. Pour finir l'interrogatoire, la satisfaction du patient sur le résultat de son intervention était notée de 1 à 4 (1 étant non satisfait et 4 très satisfait).

L'évaluation clinique des forces était réalisée à l'aide d'un dynamomètre hydraulique (Jamar Hydraulic Hand Dynamometer Série 1413832) permettant de mesurer la force de serrage des deux mains et d'une jauge de pincement hydraulique pour évaluer la pince pollici-digitale latérale (Engineering, Model PG-30S/NB3ES80). Les résultats étaient obtenus en kilogrammes en réalisant la moyenne de 3 serrages successifs. La mobilité des patients était évaluée bilatéralement en flexion, en extension, en inclinaison ulnaire et en inclinaison radiale en degrés à l'aide d'un goniomètre.

L'ensemble des données de l'interrogatoire et de l'examen clinique permettaient d'établir le Mayo Wrist Score (MWS) [10].

Une série de radiographies a été réalisée de façon bilatérale et comparative de face et de profil des poignets. Des clichés dynamiques en inclinaison ulnaire, radiale et en flexion-extension ont été effectués sur le poignet atteint afin d'analyser la stabilité de l'implant dans les positions extrêmes.

Plusieurs mesures étaient réalisées de façon bilatérale et comparative sur ces radiographies : la déviation ulnaire du carpe, la hauteur du carpe grâce à l'indice de Youm et Mac Murtry [11], la mesure de l'angle radio-lunaire et de l'angle scapho-lunaire. La présence d'un

« Dorsal Intercalated Segment Instability » (DISI) était retenue pour une bascule postérieure du lunatum supérieure à 25° (ou angle radio-lunaire) et non par rapport à l'angle scapho-lunaire dont la mesure avec la présence de l'implant était rendue imprécise. La localisation précise du siège de l'arthrose du carpe était notée pour chaque patient ainsi que les modifications osseuses éventuelles (encoche dans le capitatum, lyse osseuse). La mobilité adaptative de l'implant était évaluée sur les clichés dynamiques.

L'analyse statistique des données était réalisée par un statisticien indépendant. Un test non paramétrique bilatéral de Wilcoxon était réalisé avec un risque Alpha de 5% à l'aide du logiciel RStudio (Version 1.1.383). Les données descriptives étaient exprimées en moyenne, suivies de l'intervalle des valeurs minimales et maximales puis de l'écart type (DS).

III. Résultats

A. Données pré-opératoires et post-opératoires

Cette série comportait 36 patients, 15 ont été perdus de vue et n'ont pas pu être contactés. Deux patients étaient exclus de l'étude car avaient présenté une luxation précoce de l'implant à J3 et à J30 en raison du non-respect de l'immobilisation et des consignes post-opératoires. Cette étude inclut donc au final 19 patients. Le recul moyen était de 11 ans (3-23 ans) (DS 5.7) avec 3 patients ayant un recul supérieur à 20 ans. L'âge moyen était de 43 ans (27-66 ans) au moment de l'intervention (DS 10.7). Cinquante-neuf pour cent des patients avaient un travail manuel. La main opérée était la main dominante dans 74 % des cas.

Tous les patients ont été revus en consultation, en absence de leur chirurgien, permettant d'effectuer une évaluation clinique et radiographique ainsi que la réalisation des différents questionnaires.

Concernant les étiologies, 2 patients (10%) ont été opérés pour une pseudarthrose du pôle proximal du scaphoïde, 5 patients (26%) pour un SLAC (4 stades I et 1 stades II), 12 patients (64%) pour un SNAC (7 stades I et 5 stades II). Parmi les 4 patients avec un recul supérieur à 20 ans, on retrouvait comme étiologie 2 SNAC I et 1 SNAC II.

Le temps opératoire moyen était de 49 min (47-57). Une styloïdectomie a été réalisée chez 12 patients dont 3 dans un deuxième temps opératoire à distance de la première intervention suite à des douleurs du bord radial du poignet. Seuls deux patients ont eu une capsulodèse.

B. Fonctionnels

La force de serrage était en moyenne de 34 (10-70) Kg (DS 14.1) soit 71.5 (36-100) % (DS 16.8) de la force du côté controlatéral. Il existait une différence significative dans la mesure de la force de serrage avec p=0.0049*. La force de la pince pollici-digitale était en moyenne de 8,3 (2-11) Kg (DS 2.2) soit 84,7 % (33-133) (DS 21,5) de la force du côté controlatéral. Avec une différence significative main saine versus main atteinte de p=0.0067*.

La mobilité était en flexion de 66.7 (5-100) % (DS 27.1) par rapport au côté controlatéral, en extension de 63.4 (5-100) % (DS 23.5), en inclinaison ulnaire de 84 (33-100) % (DS 22.1) et en inclinaison radiale de 72 (0-100) % (DS 34.5). Les arcs de mobilité moyen étaient en flexion-extension de 106° et de 33° en inclinaison ulno-radiale.

Concernant les patients dont le recul était supérieur à 20 ans, la force de serrage et la force de la pince pollici-digitale étaient respectivement en moyenne de 39 Kg (65 % de la force controlatérale) et de 9 Kg (91 % du controlatéral). Les mobilités étaient en flexion de 65°, soit 76 % en moyenne du côté controlatéral, en extension de 30° soit 60 % du controlatéral, en inclinaison ulnaire de 30° soit 100 % du côté controlatéral et enfin en inclinaison radiale de 5° soit 87 % du côté controlatéral.

C. Radiologiques

L'Index de Youm et Mac Murtry témoin de la hauteur du carpe était en moyenne de 0.47 (0.36-0.56) (DS 0.05) du coté atteint versus 0.52 (0.42-0.59) (DS 0.04) correspondant en moyenne à 92 (65-102) % (DS 8.9) de l'index du côté sain, avec une différence significative de p=0.0013* (Tableau 2).

Le ratio de la distance capito-ulnaire sur la mesure du 3ème métacarpien, témoin de la déviation ulnaire du carpe était en moyenne de 0.35 (0.25-0.41) (DS 0.04) du coté atteint versus 0.32 (0.25-0.37) (DS 0.04) du coté sain correspondant en moyenne à 110 (84-142) % (DS 13.5) du ratio du côté sain, avec une différence significative avec p=0.0073*.

L'arthrose stylo-scaphoïdienne était présente chez 47 % des patients et 26 % des patients présentaient une arthrose capito-lunaire. Aucun patient ne présentait d'arthrose radio-lunaire. Considérant le stade initial de l'arthrose on observait une évolution du stade arthrosique chez 32 % des patients. Sur 4 patients SLAC I, 3 patients présentaient une évolution de l'arthrose (1 arthrose stylo-scaphoïdienne, 2 atteintes stylo-scaphoïdienne avec arthrose capito-lunaire).

Le patient SLAC II avait évolué vers une arthrose stylo-scaphoïdienne associée à une arthrose capito-lunaire. Parmi les 7 patients SNAC I, 4 avaient une évolution arthrosique (2 arthroses stylo-scaphoïdiennes, 1 arthrose stylo-scaphoïdienne avec atteinte capito-lunaire et 1 arthrose capito-lunaire seule). Deux sur cinq patients SNAC II présentaient une évolution de l'arthrose (1 arthrose stylo-scaphoïdienne et 1 atteinte capito-lunaire). Un patient sur deux des patients pseudarthrosés non arthrosiques présentait une arthrose stylo-scaphoïdienne.

Huit patients sur 19 présentaient un DISI. Chez 10 patients sur 19 on observait une encoche sur le capitatum en regard de l'implant et sur un seul patient une encoche également sur la fossette scaphoïdienne du radius.

Patient	Etiologie	Recul (années)	Index de Youm (%/Clt)	Déviation ulnaire (%/Clt)	ASL (en degré)	DISI	CSR	Arthrose	Encoche Capitatum
1	SNAC2	23	0,36 (65%)	0,35 (100%)	33	N	O	SS+CL	O (et radius)
2	SNAC1	21	0,47 (90%)	0,39 (122%)	58	N	O	SS	O
3	SNAC1	16	0,45 (100%)	0,29 (94%)	59	O	N	0	N
4	SLAC1	14	0,5 (100%)	0,25 (96%)	59	O	O	SS	O
5	SLAC2	12	0,45 (87%)	0,39 (122%)	76	O	N	SS+CL	O
6	SLAC1	14	0,48 (81%)	0,41 (111%)	59	N	O	SS+CL	N
7	SNAC1	21	0,41 (79%)	0,37 (142%)	26	O	O	SS+CL	O
8	SLAC1	9	0,49 (98%)	0,31 (84%)	52	O	O	0	N
9	SNAC2	10	0,56 (97%)	0,36 (113%)	nc	N	N	SS	N
10	SNAC2	3	0,53 (98%)	0,34 (97%)	40	O	N	0	N
11	SNAC1	5	0,53 (93%)	0,35 (121%)	33	N	N	0	N
12	SNAC1	5	0,53 (96%)	0,37 (109%)	21	N	O	SS	N
13	SNAC2	6	0,5 (89%)	0,38 (111%)	58	N	0	0	N
14	SNAC2	7	0,46 (92%)	0,29 (116%)	43	N	0	0	O
15	SNAC1	7	0,46 (96%)	0,3 (103%)	49	N	2	0	O
16	SNAC1	8	0,38 (90%)	0,32 (119%)	nc	O	O	CL	O
17	pseudarthrose	8	0,48 (100%)	0,36 (103%)	52	N	N	0	N
18	pseudarthrose	8	0,45 (88%)	0,39 (130%)	55	N	O	SS	O
19	SLAC1	7	0,52 (104%)	0,36 (106%)	40	O	N	0	O

Tableau 2 : Résultats radiologiques de la série. Abréviation : Clt=controlatéral ; ASL=angle scapho-lunaire ; CSR=conflit stylo-radial ; DISI=Dorsal Inflexion Scaphoid Instability ; SS=stylo-radiale, CL=capito-lunaire ; N=non ; O= oui.

Concernant les patients présentant un recul supérieur à 20 ans, leurs résultats sont détaillés cas par cas :

Le patient n°1 (Figure 6) présentait initialement un SNAC II de type distal intra-articulaire avec un semi lunaire de type 2. Une styloïdectomie a été réalisée dans le même temps thérapeutique que la pose de l'implant. On observe à 10 ans un début de remodelage de la tête du capitatum témoin d'une pression importante entre l'APSI et la tête du capitatum, avec des lésions ostéolytiques au niveau de la surface lunarienne du radius. A 23 ans, une légère

augmentation des lésions ostéolytiques est observée ainsi qu'une encoche dans le capitatum légèrement augmentée. Par ailleurs, la hauteur du carpe à 23 ans a diminué avec un index de Youm et Mac Murtry à 0.36 (65 % du côté controlatéral) et une articulation capito-lunaire arthrosique.

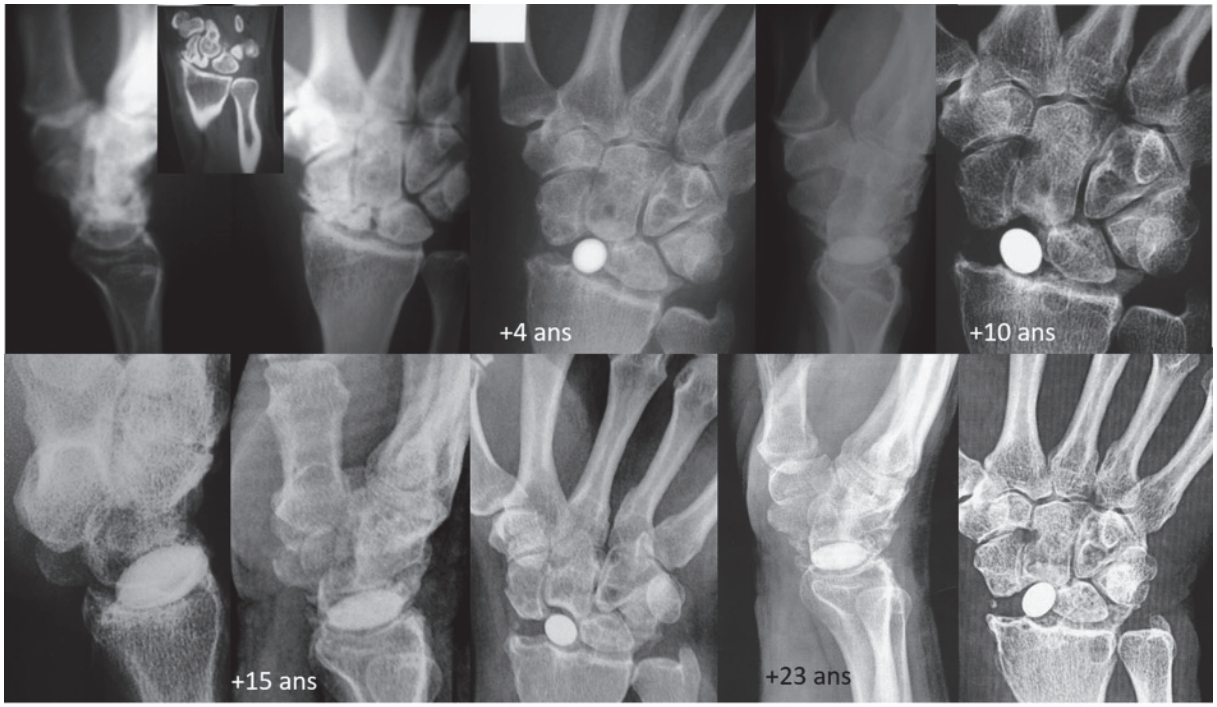

Figue 6 : Radiographies du patient n°1

Le patient n°2 (Figure 7) avec un recul de 21 ans, présentait un SNAC1 de type distal intra-articulaire pour lequel une styloïdectomie n'a pas été réalisée en première intention mais à 4 ans d'évolution devant des douleurs importantes sur le conflit stylo-radial. On observe à 21 ans une lésion ostéolytique en regard de la fossette lunarienne, un remodelage important du capitatum avec une arthrose stylo-radiale sur un conflit stylo-radial important. L'articulation radio-lunaire est préservée et la hauteur du carpe est bien conservée avec un Index de Youm de 0.47 (90 % du coté controlatéral).

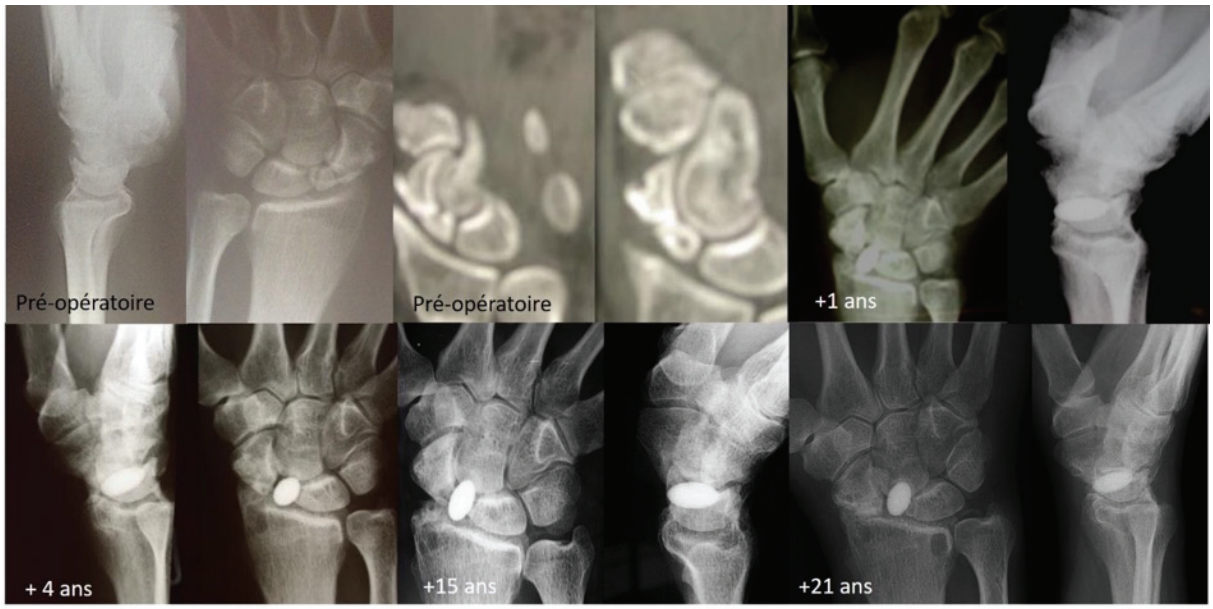

Figure 7 : Radiographies du patient n°2

Le patient n°7 (Figure 8) avec un recul de 21 ans, présentait un SNAC I avec une fracture distale de type extra-articulaire avec une importante résorption osseuse du scaphoïde. On notait dans ses antécédents une styloïdectomie première. On observe chez ce patient à 14 ans de suivi un remodelage important du capitatum avec une arthrose capito-lunaire. A 25 ans la hauteur du carpe est à 0.41 (75 % du côté controlatéral).

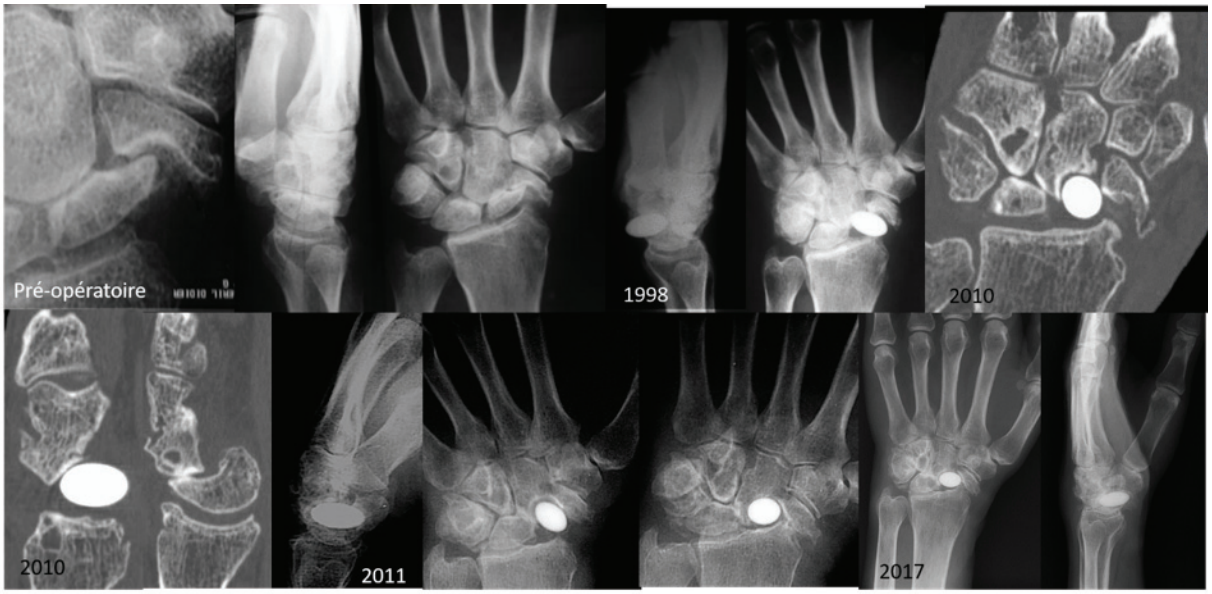

Figure 8 : Radiographie du patient n°7

Au total, la hauteur du carpe était chez ces 3 patients en moyenne de 0.41 soit 78 % du coté controlatéral et une déviation ulnaire en moyenne de 0.37 soit 121 % du coté controlatéral.

Concernant l'arthrose, les patients présentaient tous une arthrose stylo-scaphoïdienne secondaire au conflit stylo-scaphoïdien et deux avaient une arthrose capito-lunaire représentant une évolution de l'arthrose de 2 patients sur 3. Deux de ces patients présentaient un DISI et tous présentaient une encoche dans le capitatum.

D. Score et satisfaction du patient

Quatre-vingt-quinze pour cent des patients étaient satisfaits de leur intervention, un seul patient était moyennement satisfait.

Concernant la douleur, 3 patients se plaignaient de douleur spontanée. Quatre-vingt-dix pour cent des 10 patients qui présentaient une douleur lors d'une activité légère avaient une douleur inférieure à 5/10. La quasi-totalité des patients (90 %) se plaignait de douleur lors d'une activité lourde.

Le score de Mayo était en moyenne de 69/100 (DS 14.8) avec 2 excellents résultats, 3 bons résultats, 8 résultats moyens et 6 résultats pauvres. Le QDASH était de 26 /100 (DS 20.6) avec 35 % des patients avec une incapacité (score inférieur à 30). Le PRWE était de 25/100 (DS 19.7) confirmant la validité de ces résultats fonctionnels.

Un patient sur les 3 ayant un recul supérieur à 20 ans était très satisfaits, les résultats des scores de Mayo de ces patients étaient supérieurs à la moyenne de la population générale sauf pour un patient. Le QDASH était inférieur à la moyenne de la population pour ces 3 patients montrant l'absence d'incapacité et 1 patient avec un score de PRWE supérieur à la moyenne de la population de cette étude.

IV. Discussion

A. Etude

Cette série de 19 patients avec un recul moyen de 11 ans comprenait 3 patients avec un recul supérieur à 20 ans et 8 patients avec un recul supérieur à 10 ans permettant l'analyse à long terme des résultats de l'implant APSI. Les résultats de notre série étaient similaires au reste de la littérature concernant les résultats fonctionnels et la satisfaction des patients [5 ; 12-19] (Tableau 3) sur des reculs allant de 1.5 ans à 10 ans avec en moyenne une conservation des

amplitudes allant de 88 à 100° d'arc flexion-extension, une force de serrage allant de 65 à 85 % par rapport au côté controlatéral et des patients satisfaits.

Série	Cas	Recul	Complications	Mobilité Post-opératoire	Force Post-opératoire	Hauteur du carpe	Angle Radio Lunaire	Satisfaction
Pequignot et al 2000 [12]	25	6	0	Arc F-E >95°	77%/Clt	HU=0,49	20% DISI	100%
Grandis et Berzero 2007 [13]	83	5		Arc F-E =100°				79% KWS=75
Pequignot el Allieu 2004 [14]	30	9	0	Arc F-E=95°	80%/Clt	stable	augmentation 13% de N	88%
Bellemère et al 2011 [15]	20	3,3	20% (3 luxations et 1 conflit douloureux)	Arc F-E= 88°	75 %/Clt		Augmentation 20% de N	83% PRWE=29,8, QDASH=31,8
Gras et al 2012 [8]	14	8,7	43% (3 subluxations, 3 conflits douloureux)	Arc F-E=95°	78%/Clt		Augmentation 50% de N	MWS= 79,6 QDASH=7,6
Daruwalla et al 2013 [16]	12	1,5	0	Arc F-E=95°	65 %/Clt			100% DASH=20
Lima Santos 2015 [17]	12	6,5	0					MWS=67,5 QDASH=25
Dreant et al 2015 [18]	38	5	8% (3 luxations)		78%/Clt			MWS=80
Aribert et al 2016 [19]	35	10	17% (4 luxations, , 1 infection) (1 conflit douloureux)	Arc F-E=100°	86%/Clt	HU=0,52	48% de DISI	91% PRWE=17,MWS=79 QDASH=16,5
Poumellec et al	19	11	9% (2 luxations)	Arc F-E=106°	72%/Clt	HU=0,47	42% de DISI	95% PRWE= 25, MWS=69 QDASH=26

Tableau 3 : Comparaison des séries existantes sur l'implant (Abréviations : ARC F-E= arc de mobilité en flexion extension, Clt= controlatéral, HU= Hauteur du carpe).

Le faible pourcentage de poignets SLAC par rapport aux poignets SNAC dans cette étude et dans la littérature ne permet pas de conclure sur l'efficacité de l'APSI dans le SLAC mais les résultats semblent similaires aux patients opérés pour un SNAC. Cette répartition inégale des indications pourrait être le point faible de cette étude mais correspond à la répartition des étiologies des poignets arthrosiques en consultation de chirurgie de la main. Les poignets SLAC ne sont pas souvent diagnostiqués dans les consultations de médecine générale et de rhumatologie alors que les SNAC, beaucoup plus évidents radiographiquement, sont volontiers adressés au chirurgien.

Les différentes études menées sur cet implant sur un recul inférieur à 10 ans montraient une hauteur du carpe préservée et peu d'évolution arthrosique. Cependant si on s'en réfère aux travaux de Vender et Watson le conflit entre le semi-lunaire et le capitatum du SNAC III n'est observé qu'en moyenne au bout de 20 ans. Un suivi supérieur à 10 ans des patients porteurs de cette arthroplastie était donc nécessaire.

L'évolution de l'index de Youm et Mac Murtry corrélée aux années d'évolution du poignet en présence de l'APSI montre une diminution progressive de la hauteur du carpe à partir de 15 ans de suivi (Figure 9). Plus spécifiquement, chez les patients avec un recul supérieur à 20 ans on observe pour 2 sur 3 d'entre eux une arthrose capito-lunaire et des lésions

ostéolytiques de la fossette lunarienne du radius témoignant de l'hyperpression de la colonne ulnaire avec un remodelage osseux de la tête du capitatum chez tous les patients.

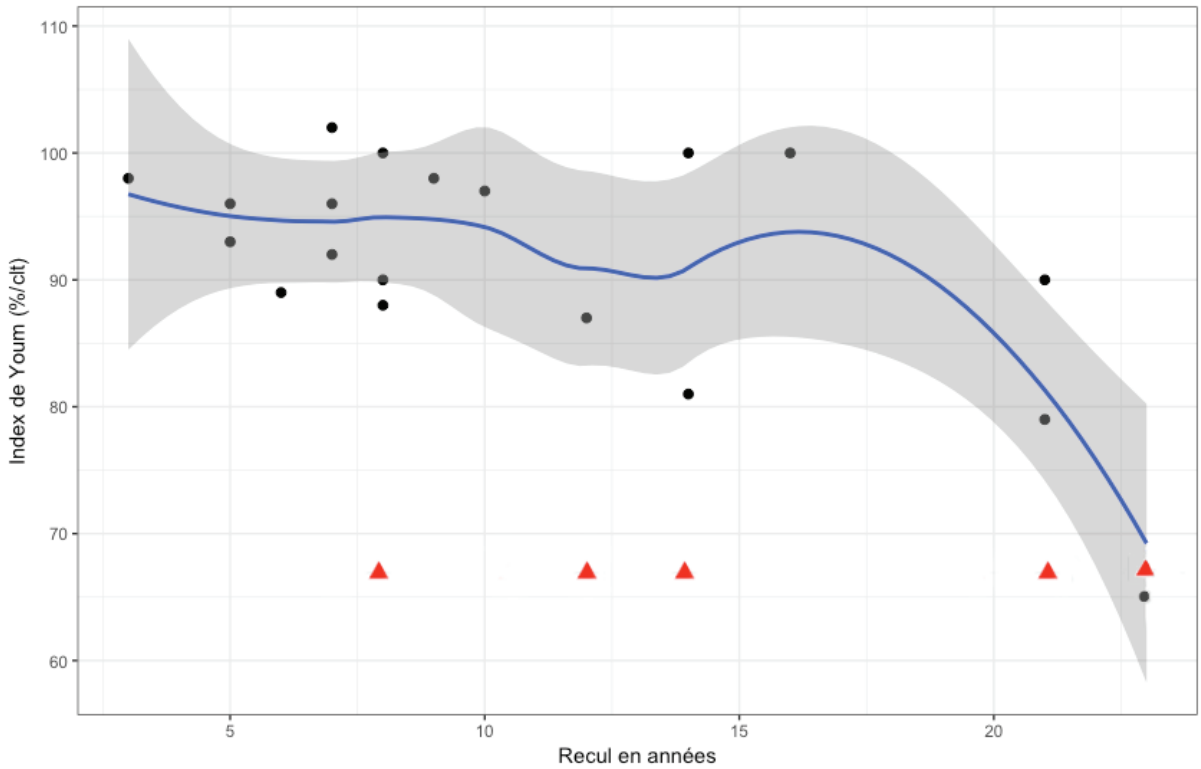

Figure 9 : Courbe d'évolution de l'index de Youm en pourcentage du côté controlatéral en fonction du recul en années ; Courbe bleue : ligne de tendance ; courbe grise : intervalle de confiance à 95 % ; Triangle rouge : patient atteint d'arthrose capito-lunaire.

La présence de l'implant ne suffit donc pas à empêcher la perte de hauteur du carpe et l'évolution vers l'arthrose capito-lunaire au bout de 20 ans.

Dans cette série, une évaluation arthroscopique du poignet arthrosique a été réalisée chez 50 % des patients. Devant le risque de sous diagnostiquer un SLAC III ou un SNAC III, la visualisation directe de la tête du capitatum par arthroscopie est conseillée par Bain [20]. A défaut l'IRM [21] est l'examen le plus sensible pour l'évaluer.

L'implant ASPI permet de préserver les amplitudes articulaires avec un résultat supérieur en terme de mobilité comparativement aux autres techniques chirurgicales proposées : arthrodèse radio-scapho-lunaire [22], arthrodèses partielles du carpe [23-27] et résection de la première rangée du carpe [28-33]. La force de serrage est, suivant les études et techniques chirurgicales, légèrement inférieure voir égale pour cet implant, avec un taux de complication inférieur aux autres solutions thérapeutiques. Les résultats des scores fonctionnels étaient

également similaires malgré 59 % de travailleurs manuels de force inclus dans cette série. En cas d'évolution vers une arthrose capito-lunaire une arthrodèse partielle reste toujours accessible après la mise en place de l'implant. Dans cette étude aucune conversion n'a été réalisée devant des résultats fonctionnels satisfaisants chez ces patients même en présence d'une arthrose capito-lunaire.

B. Histoire Naturelle de la pseudarthrose du scaphoïde

Mack [34] est le premier auteur à montrer l'évolution de la pseudarthrose du scaphoïde vers une arthrose progressive du carpe. Il décrit dans les 10 premières années suivant la pseudarthrose une résorption osseuse du scaphoïde puis dans les 10 années suivantes une arthrose radio-scaphoïdienne associée et au-delà de 20 ans une arthrose généralisée du carpe. Il observe de façon corrélée au temps une augmentation de l'angle scapho-lunaire et radio-lunaire, une diminution de la hauteur du carpe et une augmentation de la distance capito-ulnaire. L'équipe de Ruby et al [35] montre que cette dégénération arthrosique débute entre la styloïde radiale la partie distale du scaphoïde. Les travaux de Vender et Watson en 1987 [4] précisent l'histoire naturelle de la pseudarthrose du scaphoïde et décrivent 3 stades corrélés aux modifications de la dynamique du carpe. La pseudarthrose du scaphoïde entraine une rotation et une flexion du scaphoïde menant à un conflit entre la styloïde radiale et le pôle disto-dorsal du scaphoïde responsable du premier stade du SNAC avec arthrose stylo-scaphoïdienne observée en moyenne à 4 ans chez 75 % des patients. La rotation et flexion du scaphoïde permet la migration proximale du capitatum. Le capitatum entre alors en conflit d'abord avec le pôle proximal du scaphoïde responsable de l'arthrose médio-carpienne entre le pôle proximal du scaphoïde et le bord radial du capitatum (SNAC II) puis avec le lunatum entrainant une arthrose capito-lunaire (SNAC III). Le SNAC II est présent chez 60 % des patients à 9 ans et le SNAC III chez 60 % des patients à 20 ans. Ils observent également, corrélé à l'évolution arthrosique, un DISI présent à 41 % entre 5 et 9 ans et à 88 % après 10 ans qui peut également être présent dès le diagnostic de pseudarthrose. Ruby et al [35] montrent que lorsque que le DISI est présent, l'arthrose se diffuse à tout le carpe alors que lorsqu'il est absent, il semble se limiter au pôle proximal du scaphoïde.

Tous ces auteurs ne montrent pas de lien entre la localisation de la pseudarthrose et l'évolution arthrosique. Nakamura et al (1991) [36], Moritomo et al (2000) [37] et Oka et al

(2005) [38] ont classé et étudié les pseudarthroses scaphoïdiennes en deux types selon que le trait de fracture passe proximalement ou distalement à l'apex de l'arête dorsale du scaphoïde où s'insère le ligament inter-carpien dorsal et la portion dorsale du ligament scapho-lunaire. Ainsi ces auteurs décrivent 2 types de déplacement en fonction du type « distal » ou « proximal ». Dans le type "distal" on note une déformation avec désaxation du semi-lunaire en DISI avec extension et supination du triquetrum et une translation dorsale du capitatum et du fragment distal du scaphoïde. Au contraire dans les types "proximaux" le DISI est exceptionnel. Oura et al (2017) [39] devant une discordance sur la présence de l'arthrose stylo-scaphoïdienne dans les types « distaux » selon les études, sub-divisent le groupe « distal » en deux. Ils décrivent alors le type « distal intra-articulaire » et « distal extra-articulaire » selon la localisation fracturaire par rapport à la facette articulaire destinée au radius. Ils montrent ainsi que dans les types « distaux extra-articulaires » lors de dorsalisation du scaphoïde, la styloïde radiale n'entre pas en contact avec le scaphoïde contrairement aux types « distaux intra-articulaires » et aux types « proximaux » où le pôle distal vient entrer en contact avec la styloïde radiale. (Figure 10)

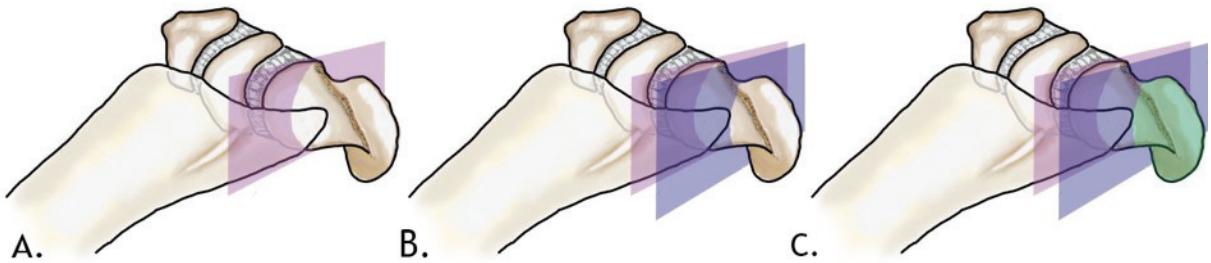

Figure 10 : Types de fracture selon Oura *et al* : A : Fracture de type « proximale » passant en avant de l'apex dorsal du scaphoïde (violet) ; B : Fracture de type « distale intra-articulaire » passant entre l'apex dorsal du scaphoïde et la surface articulaire radiale (bleu) ; B : Fracture de type « distale extra-articulaire » passant au-delà de la surface articulaire radiale (vert).

C. Histoire Naturelle du SLAC

Le poignet SLAC décrit par Watson [1] commence également par une flexion et rotation scaphoïdienne secondaire à la rupture du ligament scapho-lunaire et des stabilisateurs secondaires [40]. L'articulation radio-scaphoïdienne étant elliptique, cette modification de position du scaphoïde, va entrainer une incongruence importante des surfaces [41]. Un conflit stylo-scaphoïdien (SLAC I) va se développer en premier puis s'étendre au reste de

l'articulation radio-scaphoïdienne (SLAC II). Ensuite la migration de la tête du capitatum tendant à dissocier l'espace scapho-lunaire, entraine une arthrose capito-lunaire (SLAC III).

D. Instabilité

Les pressions s'exerçant sur le scaphoïde lors de la contraction des muscles moteurs et des tendons de la main représentent environ 50 % de la pression totale au niveau de la radio-carpienne (versus 35 % sur le lunatum et 15 % sur le triquetrum). Au niveau de la médio-carpienne, le scaphoïde reçoit 30 % de la pression totale part la STT et 20 % des pressions par l'interligne scapho-capital [42]. Après flexion-rotation scaphoïdienne liée à la levée du verrou proximal du scaphoïde, les pressions qui s'exerçaient sur la colonne radiale vont être transmises sur les articulations radio-lunaire et capito-lunaire [43].

Ces forces de transmissions sont également modulées par l'anatomie osseuse. Ainsi, il existe deux types d'anatomie du semi-lunaire décrits par Viegas [44], le type 1 présentant une articulation unique avec le capitatum et le type 2 présentant deux surfaces articulaires avec le capitatum et l'hamatum. En cas de pseudarthrose du scaphoïde, les patients présentant une semi-lunaire de type 2 ont un risque diminué de dégénérescence arthrosique.

E. APSI et indications

L'arthroplastie du pôle proximal du scaphoïde n'empêche donc pas la sub-luxation rotatoire du scaphoïde qui est dépendante de la levée du verrou ligamentaire proximal du scaphoïde. Elle protège seulement des conflits articulaires présents en tant qu'implant d'interposition. La styloïdectomie et la résection du pôle proximal du scaphoïde lors de la mise en place de l'implant permettent grâce à l'ablation des surfaces arthrosiques observées lors du SNAC I et II et du SLAC I et II (Figure 11), l'amendement immédiat des douleurs liées aux conflits des surfaces articulaires. Ainsi la récupération des patients après cette intervention était rapide avec un retour au travail en moyenne à 3 mois après l'intervention dans cette étude.

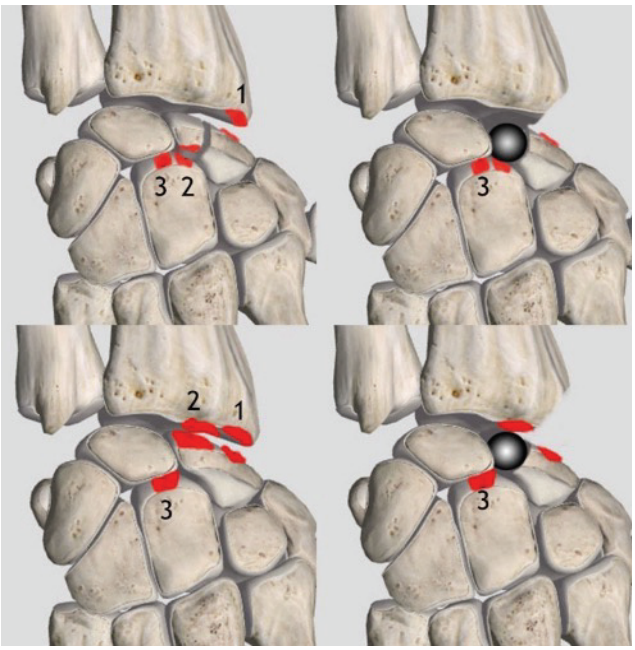

Figure 11 : Localisation de l'arthrose avant et après mise en place de l'implant ; En haut à gauche SNAC 1, SNAC 2, SNAC 3 ; En haut à droite : Après styloïdectomie et pose de l'APSI, seul SNAC 3 persistant ; En bas à gauche SLAC1 SLAC2, SLAC3 ; En bas à droite : Après styloïdectomie et pose de l'APSI, seul SLAC 3 non traité.

La transmission des pressions radiales sur le versant ulnaire lors de la flexion scaphoïdienne associée à la migration du pôle proximal du capitatum est responsable du SNAC II et du SLAC III. Le rôle de l'implant est donc d'essayer de supporter une partie des forces de pressions radiales afin de décharger la colonne ulnaire de cette hyperpression. Cette propriété semble peu efficace au vu des résultats de cette étude avec une évolution de l'arthrose ainsi qu'une perte de hauteur du carpe.

Concernant les indications de l'implant, il ne nous semble pas indiqué dans les fractures de type « distal extra-articulaire » impliquant une perte de substance osseuse non compensée par la taille de l'implant. Un geste sur scaphoïde distal nous paraît plus approprié.

Il ne doit pas être indiqué dans les pseudarthroses trop proximales non plus. En effet, devant un trait de fracture de type « proximal » tel que décrit par Moritomo [37] le risque d'évolution arthrosique est faible. La réalisation de l'exérèse un peu large du pôle proximal pseudarthrosé

dans cette indication en majorerait l'instabilité par lésion des ligaments stabilisateurs fixés à la crête dorsale du scaphoïde.

On peut par contre confirmer comme bonnes indications à l'implant APSI :

- les pseudarthroses après échec de reconstruction du scaphoïde sur des traits de type « distal intra-articulaire ».
- les SNAC I de type « distal intra-articulaire » en complément d'une styloïdectomie.
- les SNAC II de type « distal intra-articulaire » ou « proximal ».
- les SLAC II avec chondrite sévère du pôle proximal du scaphoïde.

Les SLAC et SNAC III ne nous paraissent pas non plus de bonnes indications à la pose de l'implant qui ne règle pas le problème de l'arthrose capito-lunaire.

V. Conclusion

L'implant d'arthroplastie du pôle proximal du scaphoïde est une solution thérapeutique qui permet pour les patients présentant un SNAC ou SLAC I ou II, de préserver la force et la mobilité du poignet avec des résultats fonctionnels satisfaisants y compris chez les travailleurs manuels. Au terme de 20 ans d'évolution, l'implant ne semble pas empêcher la perte de hauteur du carpe et le développement de l'arthrose capito-lunaire mais conserve intacte l'articulation radio-lunaire dans l'optique d'éventuelles arthrodèses partielles du carpe, restant une indication rare devant une bonne tolérance clinique.

VI. Références bibliographiques

1. Werner FW, Short WH, Green JK, Evans PJ, Walker JA. Severity of scapholunate instability is related to joint anatomy and congruency. J Hand Surg Am 2007; 32:55-60.
2. Gale LR, Coller R, Hargreaves DJ, Hills BA, Crawford R. The role of SAPL as a boundary lubricant in prosthetic joints. Trib Int 2007; 40:601-606.
3. Watson HK, Ballet FL. The SLAC wrist: scapholunate advanced collapse pattern of degenerative arthritis. J Hand Surg 1984; 9:358 65.
4. Vender MI, Watson HK, Wiener BD, Black DM. Degenerative change in symptomatic scaphoid nonunion. J Hand Surg 1987; 12:514−9.
5. Gras M, Wahegaonkar AL, Mathoulin C. Treatment of Avascular Necrosis of the Proximal Pole of the Scaphoid by Arthroscopic Resection and Prosthetic Semi replacement Arthroplasty Using the Pyrocarbon Adaptive Proximal Scaphoid Implant (APSI): Long-Term Functional Outcomes. J Wrist Surg. 2012; 1:159-64.
6. Nakamura T, Cooney WP, Lui WH, Haugstvedt JR, Zhao KD, Berglund L, An KN. Radial styloidectomy: a biomechanical study on stability of the wrist joint. J Hand Surg Am. 2001; 26:85-93.
7. Szabo RM, Slater RR, Palumbo CF, Gerlach T. Dorsal intercarpal ligament capsulodesis for chronic, static scapholunate dissociation: clinical results. J Hand Surg Am. 2002; 27:978-84.
8. MacDermid JC, Turgeon T, Richards RS, Beadle M, Roth JH. Patient rating of wrist pain and disability: a reliable and valid measurement tool. J Orthop Trauma.1998; 12:577–586.
9. Gummesson C., Ward M.M., Atroshi I. The shortened disabilities of the arm, shoulder and hand questionnaire (Quick DASH): validity and reliability based on responses within the full-length DASH. BMC Musculoskeletal Disorders. 2006; 7: 1-7.

10. Cooney WP, Bussey R, Dobyns JH, Linscheid RL. Difficult wrist fractures. Perilunate fracture-dislocations of the wrist. Clin Orthop Relat Res. 1987; 214:136-47.

11. YoumY, McMurtry RY, Flatt AE, Gillespie TE. Kinematics of the wrist. I.An experimental study of radio-ulnar deviation and flexion-extension. J Bone Joint Surg Am. 1978;60:423-43.

12. Pequignot JP, Lussiez B, Allieu Y. A adaptive proximal scaphoid implant. Chir Main. 2000;19:276-85.

13. Grandis C, Berzero GF. Partial scaphoid pyrocarbon implant: personal series review. J Hand Sur Eur. 2007; 32:95-95.

14. Pequignot JP. A.P.S.I: adaptive proximal scaphoid implant, Lussiez B, Lebreton E, Sauramps Médical ; 2004:365-638.

15. Bellemère P, Bouju Y, Chaise F, Friol J, Gaisne E, Genestet M, Kerjean Y, Loubersac T, Poirier P, The baud A. Pseudarthrose du scaphoide: resection proximale et interposition d'un implant en pyrocarbone, à propos de 20 cas. CO 030.Chir Main. 2011 ;30 :419-480.

16. Daruwalla ZJ, Davies K, Shafighian A, Gillham NR. An alternative treatment option for scaphoid nonunion advanced collapse (SNAC) and radioscaphoid osteoarthritis: early results of a prospective study on the pyrocarbon adaptive proximal scaphoid implant (APSI). Ann Acad Med Singapore. 2013; 42:278-84.

17. Lima Santos F, OliveiraM, Santos Pereira R, frias M, Ferreira A, Canela P. Proximal scaphoid hemiarthroplasty for the treatment of post fracture avascular necrosis of the proximal pole. CO 59. Chir Main.215;34:332-398.

18. Dreant N, Pequignot JP, Fernandez J. L'implant APSI – indications et résultats. CO 60. Chir main.2015;34;332-398.

19. Aribert M, Bouju Y, Kerjean Y, Gaisne E, Bellemere P. APSI, résultats à 10 ans de recul. J Hand Surg Rehab. 2016 ;35 :457-458.

20. Bain GI, McGuire DT. Decision Making for Partial Carpal Fusions. J Wrist Surg 2012; 1:103–114.

21. Li AE, Lee SK, Rancy SK, Burge AJ, Potter HG, Wolfe SW. Comparison of Magnetic Resonance Imaging and Radiographs for Evaluation of Carpal Osteoarthritis. J Wrist Surg. 2017; 6:120-125.

22. Montoya-Faivre D, Pomares G, Calafat V, Dap F, Dautel G. Clinical and radiological outcomes following radioscapholunate fusion. Orthop Traumatol Surg Res. 2017;103:1093-1098.

23. Trail IA, Murali R, Stanley JK, Hayton MJ, Talwalkar S, Sreekumar R, Birch A. The long-term outcome of four-corner fusion. J Wrist Surg. 2015; 4:128-33.

24. Traverso P, Wong A, Wollstein R, Carlson L, Ashmead D, Watson HK. Ten-Year Minimum Follow-Up of 4-Corner Fusion for SLAC and SNAC Wrist. Hand (N Y). 2017; 12:568-572.

25. Gaston RG, Greenberg JA, Baltera RM, Mih A, Hastings H. Clinical outcomes of scaphoid and triquetral excision with capitolunate arthrodesis versus scaphoid excision and four-corner arthrodesis. J Hand Surg Am. 2009; 34:1407-12.

26. Kadji O, Duteille F, Dautel G, Merle M. Four bone versus capito-lunate limited carpal fusion. Report of 40 cases. Chir Main. 2002; 21:5-12.

27. Delattre O, Goulon G, Vogels J, Wavreille G, Lasnier A. Three-Corner Arthrodesis With Scaphoid and Triquetrum Excision for Wrist Arthritis. J Hand Surg Am. 2015; 40:2176-82.

28. Wagner ER, Bravo D, Elhassan B, Moran SL. Factors associated with improved outcomes following proximal row carpectomy: a long-term outcome study of 144 patients. J Hand Surg Eur. 2016; 46:484-91.

29. Richou J, Chuinard C, Moineau G, Hanouz N, Hu W, Le Nen D. Proximal row carpectomy: long-term results. Chir Main. 2010; 29:10-5.

30. Chedal-Bornu B, Corcella D, Forli A, Moutet F, Bouyer M. Long-term outcomes of proximal row carpectomy: A series of 62 cases. Hand Surg Rehabil. 2017; 36:355-362.

31. Delclaux S, Israel D, Aprédoaei C, Rongières M, Mansat P. Proximal row carpectomy on manual workers: 17 patients followed for an average of 6 years. Hand Surg Rehabil. 2016; 35:401-406.

32. Aita MA, Nakano EK, Schaffhausser HL, Fukushima WY, Fujiki EN. Randomized clinical trial between proximal row carpectomy and the four-corner fusion for patients with stage II SNAC. Rev Bras Ortop. 2016; 51:574-582.

33. Schernberg F. Operative technique of arthroplastic resection of the three proximal bones. Ann Chir Main Memb Super. 1992; 11:264-8.

34. Mack GR, Bosse MJ, Gelberman RH, Yu E. The natural history of scaphoid non-union. J Bone Joint Surg Am. 1984; 66:504-9.

35. Ruby LK, Stinson J, Belsky MR. The natural history of scaphoid non-union. A review of fifty-five cases. J Bone Joint Surg Am. 1985; 67:428-432.

36. Nakamura R, Imaeda T, Horii E, Miura T, Hayakawa N. Analysis of scaphoid fracture displacement by three-dimensional computed tomography. J Hand Surg Am. 1991; 16:485-92.

37. Moritomo H, Viegas SF, Elder KW, Nakamura K, Dasilva MF, Boyd NL, Patterson RM. Scaphoid nonunions: a 3-dimensional analysis of patterns of deformity. J Hand Surg Am. 2000; 25:520-8.

38. Oka K, Moritomo H, Murase T, Goto A, Sugamoto K, Yoshikawa H. Patterns of carpal deformity in scaphoid nonunion: a 3-dimensional and quantitative analysis. J Hand Surg Am. 2005; 30:1136-44.

39. Oura K, Moritomo H, Kataoka T, Oka K, Murase T, Sugamoto K, Yoshikawa H. Three-dimensional analysis of osteophyte formation on distal radius following scaphoid nonunion. J Orthop Sci. 2017; 22:50-55.

40. Short WH, Werner FW, Green JK, Sutton LG, Brutus JP. Biomechanical evaluation of the ligamentous stabilizers of the scaphoid and lunate: part III. J Hand Surg Am. 2007; 32:297-309.

41. Tischler BT, Diaz LE, Murakami AM, Roemer FW, Goud AR, Arndt WF, Guermazi A. Scapholunate advanced collapse: a pictorial review. Insights Imaging. 2014; 5:407-17.

42. Hara T, Horii E, An KN, Cooney WP, Linscheid RL, Chao EY. Force distribution across wrist joint: application of pressure-sensitive conductive rubber. J Hand Surg Am. 1992; 17:339-47.

43. Sato S. Load transmission through the wrist joint: a biomechanical study comparing the normal and pathological wrist. Nihon Seikeigeka Gakkai Zasshi. 1995; 69:470-83.

44. Viegas SF,Wagner K, Patterson R, Peterson P.Medial (hamate) facet of the lunate. J Hand Surg Am 1990; 15:564–571.

SERMENT D'HIPPOCRATE

Au moment d'être admis(e) à exercer la médecine, je promets et je jure d'être fidèle aux lois de l'honneur et de la probité.

Mon premier souci sera de rétablir, de préserver ou de promouvoir la santé dans tous ses éléments, physiques et mentaux, individuels et sociaux.

Je respecterai toutes les personnes, leur autonomie et leur volonté, sans aucune discrimination selon leur état ou leurs convictions. J'interviendrai pour les protéger si elles sont affaiblies, vulnérables ou menacées dans leur intégrité ou leur dignité. Même sous la contrainte, je ne ferai pas usage de mes connaissances contre les lois de l'humanité.

J'informerai les patients des décisions envisagées, de leurs raisons et de leurs conséquences.

Je ne tromperai jamais leur confiance et n'exploiterai pas le pouvoir hérité des circonstances pour forcer les consciences.

Je donnerai mes soins à l'indigent et à quiconque me les demandera. Je ne me laisserai pas influencer par la soif du gain ou la recherche de la gloire.

Admis(e) dans l'intimité des personnes, je tairai les secrets qui me seront confiés. Reçu(e) à l'intérieur des maisons, je respecterai les secrets des foyers et ma conduite ne servira pas à corrompre les moeurs.

Je ferai tout pour soulager les souffrances. Je ne prolongerai pas abusivement les agonies. Je ne provoquerai jamais la mort délibérément.

Je préserverai l'indépendance nécessaire à l'accomplissement de ma mission. Je n'entreprendrai rien qui dépasse mes compétences. Je les entretiendrai et les perfectionnerai pour assurer au mieux les services qui me seront demandés.

J'apporterai mon aide à mes confrères ainsi qu'à leurs familles dans l'adversité.

Que les hommes et mes confrères m'accordent leur estime si je suis fidèle à mes promesses ; que je sois déshonoré(e) et méprisé(e) si j'y manque.

«ADAPTIVE PROXIMAL SCAPHOID IMPLANT» :

INDICATIONS ET RESULTATS A LONG TERME

Introduction : L'implant adaptatif du scaphoïde proximal (APSI) est une prothèse en pyrocarbone, non fixée, qui remplace le pôle proximal du scaphoïde dans le but de traiter l'arthrose radio-scaphoïdienne et de prévenir, en restituant la hauteur et la cinématique du carpe, le collapsus carpien. Très peu d'études existent dans la littérature et leur suivi est souvent court. Le but de cette étude est de définir les indications et d'évaluer les résultats à long terme de cet implant.

Patients et méthode : Ont été inclus dans cette étude tous les patients ayant bénéficié d'une arthroplastie du pôle proximal du scaphoïde par implant APSI entre 1994 et 2010 dans le même centre. Ces patients ont tous été évalués cliniquement à l'aide d'auto-questionnaires, de mesure des amplitudes et des forces de la main (serrage et pince pollici-digitale). Un contrôle radiologique bilatéral, comparatif et dynamique a également été réalisé permettant d'évaluer la mobilité de l'implant ainsi que l'évolution d'un éventuel collapsus carpien.

Résultats : Trente-six patients avaient été opérés avec mise en place de l'APSI, 15 n'ont pas pu être recontactés et deux patients ont présenté une luxation précoce de l'implant. Cette étude inclus donc 19 patients avec un recul moyen de 11 ans (5-23 ans). Les arcs de mobilité moyens étaient en flexion-extension de 106° (65 % du coté controlatéral) et en inclinaison ulnaire-inclinaison radiale de 33° (78 % du coté controlatéral). La force de serrage représentait en moyenne 72 % du côté controlatéral. Le score de Mayo était en moyenne de 69/100, le QDASH de 26/100 et le PRWE de 25/100. Une évolution arthrosique a été retrouvée chez 32% des patients, corrélée à une diminution de la hauteur du carpe à partir de 10 ans. Une arthrose capito-lunaire a été observée à partir de 10 ans d'évolution avec 67 % des patients atteints après 20 ans de suivi. L'articulation radio-lunaire n'était jamais atteinte.

Conclusion : L'implant APSI est une solution thérapeutique permettant aux patients présentant un poignet SNAC ou SLAC I ou II de préserver la force et la mobilité avec des résultats fonctionnels satisfaisants. Au terme de 20 ans d'évolution cette arthroplastie n'empêche pas la perte de hauteur du carpe ni le développement de l'arthrose capito-lunaire.