



**HAL**  
open science

# Intérêt de l'amniocentèse et de l'imagerie par résonance magnétique en cas de découverte anténatale d'un pied bot varus équin

Marie-Tiphonie Descours

## ► To cite this version:

Marie-Tiphonie Descours. Intérêt de l'amniocentèse et de l'imagerie par résonance magnétique en cas de découverte anténatale d'un pied bot varus équin. Médecine humaine et pathologie. 2019. dumas-02505788

**HAL Id: dumas-02505788**

**<https://dumas.ccsd.cnrs.fr/dumas-02505788v1>**

Submitted on 26 May 2020

**HAL** is a multi-disciplinary open access archive for the deposit and dissemination of scientific research documents, whether they are published or not. The documents may come from teaching and research institutions in France or abroad, or from public or private research centers.

L'archive ouverte pluridisciplinaire **HAL**, est destinée au dépôt et à la diffusion de documents scientifiques de niveau recherche, publiés ou non, émanant des établissements d'enseignement et de recherche français ou étrangers, des laboratoires publics ou privés.



UNIVERSITE DE NICE SOPHIA ANTIPOLIS  
Faculté de médecine de Nice  
THESE POUR LE DIPLOME D'ETAT DE DOCTEUR EN  
MEDECINE

*Présentée et soutenue publiquement  
Le 15 Octobre 2019 à Nice*

Par Marie-Tiphany DESCOURS

Née le 24 Février 1990

Intérêt de l'amniocentèse et de l'imagerie par résonance  
magnétique en cas de découverte anténatale  
d'un pied bot varus équin

**Directeur de thèse : Madame le Docteur Caroline ADRADOS**

**Composition du jury :**

**Président : Monsieur le Professeur André BONGAIN**

**Assesseurs : Monsieur le Professeur Jean BREAUD  
Madame le Professeur Véronique PAQUIS**

**Invitée d'honneur : Madame le Docteur Virginie RAMPAL**



UNIVERSITE DE NICE SOPHIA ANTIPOLIS  
Faculté de médecine de Nice  
THESE POUR LE DIPLOME D'ETAT DE DOCTEUR EN  
MEDECINE

*Présentée et soutenue publiquement  
Le 15 Octobre 2019 à Nice*

Par Marie-Tiphonie DESCOURS

Née le 24 Février 1990

Intérêt de l'amniocentèse et de l'imagerie par résonance  
magnétique en cas de découverte anténatale  
d'un pied bot varus équin

**Directeur de thèse : Madame le Docteur Caroline ADRADOS**

**Composition du jury :**

**Président : Monsieur le Professeur André BONGAIN**

**Assesseurs : Monsieur le Professeur Jean BREAUD  
Madame le Professeur Véronique PAQUIS**

**Invitée d'honneur : Madame le Docteur Virginie RAMPAL**

**Liste des enseignants au 1er Septembre 2019 à la Faculté de Médecine de Nice**

**Doyen**

**Pr. BAQUÉ Patrick**

**Vice-doyens**

**Pédagogie  
Recherche  
Etudiants**

**Pr. ALUNNI Véronique  
Pr DELLAMONICA jean  
M. JOUAN Robin**

**Chargé de mission projet Campus**

**Pr. PAQUIS**

**Philippe**

Conservateur de la bibliothèque

Mme AMSELLE

Danièle Directrice administrative des services

Mme CALLEA Isabelle

Doyens Honoraires

M. RAMPAL Patrick  
M. BENCHIMOL Daniel

Liste des enseignants au 1er septembre 2019 à la Faculté de Médecine de Nice

PROFESSEURS CLASSE EXCEPTIONNELLE

M.	BAQUÉ Patrick	Anatomie - Chirurgie Générale (42.01)
M.	BERNARDIN Gilles	Réanimation Médicale (48.02)
Mme	BLANC-PEDEUTOUR Florence	Cancérologie – Génétique (47.02)
M.	BOILEAU Pascal	Chirurgie Orthopédique et Traumatologique (50.02)
M.	DARCOURT Jacques	Biophysique et Médecine Nucléaire (43.01)
M.	DRCICI Milou-Daniel	Pharmacologie Clinique (48.03)
M.	ESNAULT Vincent	Néphrologie (52-03)
M.	FUZIBET Jean-Gabriel	Médecine Interne (53.01)
M.	GILSON Éric	Biologie Cellulaire (44.03)
M.	GUGENHEIM Jean	Chirurgie Digestive (52.02)
M.	HASSEN KHODJA Reda	Chirurgie Vasculaire (51.04)
M.	HÉBUTERNE Xavier	Nutrition (44.04)
M.	HOFMAN Paul	Anatomie et Cytologie Pathologiques (42.03)
Mme	ICHAÏ Carole	Anesthésiologie et Réanimation Chirurgicale (48.01)
M.	LACOUR Jean-Philippe	Dermato-Vénéréologie (50.03)
M.	LEFTHERIOTIS Georges	Chirurgie vasculaire ; médecine vasculaire (51.04)
M.	MARQUETTE Charles-Hugo	Pneumologie (51.01)
M.	MARTY Pierre	Parasitologie et Mycologie (45.02)
M.	MICHIELS Jean-François	Anatomie et Cytologie Pathologiques (42.03)
M.	MOUROUX Jérôme	Chirurgie Thoracique et Cardiovasculaire (51.03)
Mme	PAQUIS Véronique	Génétique (47.04)
M.	PAQUIS Philippe	Neurochirurgie (49.02)
M.	QUATREHOMME Gérald	Médecine Légale et Droit de la Santé (46.03)
M.	RAUCOULES-AIMÉ Marc	Anesthésie et Réanimation Chirurgicale (48.01)
M.	ROBERT Philippe	Psychiatrie d'Adultes (49.03)
M.	SCHNEIDER Stéphane	Nutrition.(44.04)
M.	THYSS Antoine	Cancérologie, Radiothérapie (47.02)
M.	TRAN Albert	Hépatogastro-entérologie (52.01)

Liste des enseignants au 1er septembre 2019 à la Faculté de Médecine de Nice

PROFESSEURS PREMIERE CLASSE

Mme	ASKENAZY-GITTARD Florence	Pédopsychiatrie (49.04)
M.	BARRANGER Emmanuel	Gynécologie Obstétrique (54.03)
M.	BÉRARD Étienne	Pédiatrie (54.01)
M.	BONGAIN André	Gynécologie-Obstétrique (54.03)
Mme	BREUIL Véronique	Rhumatologie (50.01)
M.	CASTILLO Laurent	O.R.L. (55.01)
M.	CHEVALLIER Patrick	Radiologie et Imagerie Médicale (43.02)
M.	DE PERETTI Fernand	Anatomie-Chirurgie Orthopédique (42.01)
M.	FERRARI Émile	Cardiologie (51.02)
M.	FERRERO Jean-Marc	Cancérologie ; Radiothérapie (47.02)
M.	FONTAINE Denys	Neurochirurgie (49.02)
M.	GIBELIN Pierre	Cardiologie (51.02)
M.	HANNOUN-LEVI Jean-Michel	Cancérologie ; Radiothérapie (47.02)
M.	LEVRAUT Jacques	Médecine d'urgence (48.05)
M.	LONJON Michel	Neurochirurgie (49.02)
M.	MOUNIER Nicolas	Cancérologie, Radiothérapie (47.02)
M.	PADOVANI Bernard	Radiologie et Imagerie Médicale (43.02)
M.	PASSERON Thierry	Dermato-Vénérologie (50.03)
M.	PICHE Thierry	Gastro-entérologie (52.01)
Mme	RAYNAUD Dominique	Hématologie (47.01)
M.	ROSENTHAL Éric	Médecine Interne (53.01)
M.	STACCINI Pascal	Biostatistiques et Informatique Médicale (46.04)
M.	THOMAS Pierre	Neurologie (49.01)
M.	TROJANI Christophe	Chirurgie Orthopédique et Traumatologique (50.02)

Liste des enseignants au 1er septembre 2019 à la Faculté de Médecine de Nice

PROFESSEURS DEUXIEME CLASSE

Mme	ALUNNI Véronique	Médecine Légale et Droit de la Santé (46.03)
M.	ANTY Rodolphe	Gastro-entérologie (52.01)
M.	BAHADORAN Philippe	Cytologie et Histologie (42.02)
Mme	BAILLIF Stéphanie	Ophtalmologie (55.02)
Mme	BANNWARTH Sylvie	Génétique (47.04)
M.	BENZIRI Emmanuel	Chirurgie Générale (53.02)
M.	BENOIT Michel	Psychiatrie (49.03)
M.	BERTHET Jean-Philippe	Chirurgie Thoracique (51.03)
M.	BOZEC Alexandre	ORL- Cancérologie (47.02)
M.	BREAUD Jean	Chirurgie Infantile (54-02)
Mme	BUREL-VANDEBOS Fanny	Anatomie et Cytologie Pathologiques (42.03)
M.	CHEVALIER Nicolas	Endocrinologie, Diabète et Maladies Métaboliques (54.04)
Mme	CHINETTI Giulia	Biochimie-Biologie Moléculaire (44.01)
M.	CLUZEAU Thomas	Hématologie (47.01)
M.	DELLAMONICA Jean	réanimation médicale (48.02)
M.	DELOTTE Jérôme	Gynécologie-obstétrique (54.03)
M.	FAVRE Guillaume	Néphrologie (44.02)
M.	FOURNIER Jean-Paul	Thérapeutique (48-04)
Mme	GIORDANENGO Valérie	Bactériologie-Virologie (45.01)
Mme	GIOVANNINI-CHAMI Lisa	Pédiatrie (54.01)
M.	GUÉRIN Olivier	Méd. In ; Gériatrie (53.01)
M.	IANNELLI Antonio	Chirurgie Digestive (52.02)
M.	ILIE Marius	Anatomie et Cytologie pathologiques (42.03)
M	JEAN BAPTISTE Elixène	Chirurgie vasculaire (51.04)
M.	ROHRLICH Pierre	Pédiatrie (54.01)
M.	ROUX Christian	rhumatologie (50.01)
M.	RUIMY Raymond	Bactériologie-virologie (45.01)
Mme	SACCONI Sabrina	Neurologie (49.01)
M.	SADOUL Jean-Louis	Endocrinologie, Diabète et Maladies Métaboliques (54.04)
M.	VENBIERVLIEET Geoffroy	Gastro-entérologie (52.01)

**Liste des enseignants au 1er septembre 2019 à la Faculté de Médecine de Nice**

**MAITRES DE CONFÉRENCES DES UNIVERSITÉS - PRATICIENS HOSPITALIERS**

M.	AMBROSETTI Damien	Cytologie et Histologie (42.02)
Mme	BERNARD-POMIER Ghislaine	Immunologie (47.03)
M.	BRONSARD Nicolas	Anatomie Chirurgie Orthopédique et Traumatologique (42.01)
M.	CAMUZARD Olivier	Chirurgie Plastique (50.04)
Mme	CONTENTI-LIPRANDI Julie	Médecine d'urgence (48.04)
M.	DOGLIO Alain	Bactériologie-Virologie (45.01)
M	DOYEN Jérôme	Radiothérapie (47.02)
M.	FOSSE Thierry	Bactériologie-Virologie-Hygiène (45.01)
M.	GARRAFFO Rodolphe	Pharmacologie Fondamentale (48.03)
Mme	HINAULT Charlotte	Biochimie et biologie moléculaire (44.01)
M.	HUMBERT Olivier	Biophysique et Médecine Nucléaire (43.01)
Mme	LAMY Brigitte	Bactériologie-virologie (45.01)
Mme	LONG-MIRA Elodie	Cytologie et Histologie (42.02)
Mme	MAGNIÉ Marie-Noëlle	Physiologie (44.02)
M.	MASSALOU Damien	Chirurgie Viscérale (52.02)
Mme	MOCERI Pamela	Cardiologie (51.02)
M.	MONTAUDIE Henri	Dermatologie (50.03)
Mme	MUSSO-LASSALLE Sandra	Anatomie et Cytologie pathologiques (42.03)
M.	NAÏMI Mourad	Biochimie et Biologie moléculaire (44.01)
Mme	POMARES Christelle	Parasitologie et mycologie (45.02)
M.	SAVOLDELLI Charles	Chirurgie maxillo-faciale et stomatologie (55.03)
Mme	SEITZ-POLSKI barbara	Immunologie (47.03)
M.	TESTA Jean	Épidémiologie Économie de la Santé et Prévention (46.01)
Mme	THUMMLER Susanne	Pédopsychiatrie (49.04)
M.	TOULON Pierre	Hématologie et Transfusion (47.01)



**Liste des enseignants au 1er septembre 2019 à la Faculté de Médecine de Nice**

**MAITRE DE CONFÉRENCES DES UNIVERSITÉS**

M. DARMON David Médecine Générale (53.03)  
Mme GROS Auriane Orthophonie (69)

**PROFESSEURS AGRÉGÉS**

Mme LANDI Rebecca Anglais

**PRATICIEN HOSPITALIER UNIVERSITAIRE**

M. DURAND Matthieu Urologie (52.04)  
M. SICARD Antoine Néphrologie (52.03)

**PROFESSEURS ASSOCIÉS**

M. GARDON Gilles Médecine Générale (53.03)  
Mme MONNIER Brigitte Médecine Générale (53.03)

**MAITRES DE CONFÉRENCES ASSOCIÉS**

Mme CASTA Céline Médecine Générale (53.03)  
M. GASPERINI Fabrice Médecine Générale (53.03)  
M. HOGU Nicolas Médecine Générale (53.03)

## Liste des enseignants au 1er septembre 2019 à la Faculté de Médecine de Nice

### Constitution du jury en qualité de 4ème membre

#### Professeurs Honoraires

M. AMIEL Jean	M. GASTAUD Pierre
M ALBERTINI Marc	M. GÉRARD Jean-Pierre
M. BALAS Daniel	M. GILLET Jean-Yves
M. BATT Michel	M. GRELLIER Patrick
M. BLAIVE Bruno	M. GRIMAUD Dominique
M. BOQUET Patrice	M. HOFLIGER Philippe
M. BOURGEON André	M. JOURDAN Jacques
M. BOUTTÉ Patrick	M. LAMBERT Jean-Claude
M. BRUNETON Jean-Noël	M. LAZDUNSKI Michel
Mme BUSSIERE Françoise	M. LEFEBVRE Jean-Claude
M. CAMOUS Jean-Pierre	M. LE FICHOUX Yves
M. CANIVET Bertrand	Mme LEBRETON Elisabeth
M. CASSUTO Jill-patrice	M. MARIANI Roger
M. CHATEL Marcel	M. MASSEYEFF René
M. COUSSEMENT Alain	M. MATTEI Mathieu
Mme CRENESSE Dominique	M. MOUIEL Jean
M. DARCOURT Guy	Mme MYQUEL Martine
M. DELLAMONICA Pierre	M. ORTONNE Jean-Paul
M. DELMONT Jean	M. PRINGUEY Dominique
M. DEMARD François	M. SANTINI Joseph
M. DESNUELLE Claude	M. SAUTRON Jean Baptiste
M. DOLISI Claude	M. SCHNEIDER Maurice
Mme EULLER-ZIEGLER Liana	M. TOUBOL Jacques
M. FENICEL Patrick	M. TRAN Dinh Khiem
M. FRANCO Alain	M VAN OBBERGHEN Emmanuel
M. FREYCHET Pierre	M. ZIEGLER Gérard

#### M.C.U. Honoraires

M. ARNOLD Jacques	M. GIUDICELLI Jean
M. BASTERIS Bernard	M. MAGNÉ Jacques
M. BENOLIEL José	Mme MEMRAN Nadine
Mlle CHICHMANIAN Rose-Marie	M. MENGUAL Raymond
Mme DONZEAU Michèle	M. PHILIP Patrick
M. EMILIOZZI Roméo	M. POIRÉE Jean-Claude
M. FRANKEN Philippe	Mme ROURE Marie-Claire
M. GASTAUD Marcel	

## Table des Matières

---

<b>Remerciements</b> .....	10
<b>Serment d’Hippocrate</b> .....	14
<b>Abréviations</b> .....	15
<b>Introduction</b> .....	16
<b>Matériel et Méthode</b> .....	18
<b>Résultats</b> .....	20
<b>1. Description de la population</b> .....	20
<b>2. Description des caractéristiques échographiques</b> .....	21
<b>3. Description des caractéristiques des amniocentèses et des IRM</b> .....	22
<b>4. Issue des naissances</b> .....	23
<b>5. Comparaison entre pied bot varus équin isolé et pied bot varus équin syndromique</b> .....	23
<b>6. Absence de pied bot varus équin à la naissance</b> .....	26
<b>7. Facteurs de risque anténataux de gravité post natal</b> .....	26
<b>Discussion</b> .....	29
<b>Conclusion</b> .....	33
<b>Bibliographie</b> .....	34
<b>Annexe 1</b> .....	37
<b>Annexe 2</b> .....	38

## Remerciements

---

**Au Professeur André BONGAIN,**

Merci d'avoir accepté de présider le jury de cette thèse. Apprendre à vos côtés fut un plaisir. Veuillez recevoir l'expression de ma sincère reconnaissance et l'assurance de mon profond respect.

**Au Professeur Véronique PAQUIS,**

Merci de me faire l'honneur de juger ce travail. Veuillez trouver ici l'expression de mes sentiments respectueux.

**Au Professeur Jean BREAUD,**

Je vous remercie d'avoir accepté de participer au jury de cette thèse. Soyez assuré de mon profond respect.

**Au Docteur Virginie RAMPAL,**

Je vous remercie pour la disponibilité et l'aide dont vous m'avez fait part pour la rédaction de cette thèse. Veuillez trouver ici l'expression de ma plus profonde reconnaissance.

**Au Docteur Caroline ADRADOS,**

Je te remercie de m'avoir confié et d'avoir dirigé cette thèse. Tes précieux conseils m'ont beaucoup apporté dans l'écriture de ce travail. Sois assurée de ma grande reconnaissance.

## **A ma famille,**

A mon Père, tu es un modèle de persévérance

A ma Mère, et son dévouement pour ses enfants

Je vous remercie d'être présents ce jour et de m'avoir encouragée tout au long de ces nombreuses années

A mes frères Arnaud et Thomas, et leurs compagnes Magali et Charlotte. Merci de m'avoir donnée de merveilleux neveux et nièce

A Tyméo, Lyssandre et mon petit Maé à venir, à Ma Kikinette Juline, vous avez une place toute spéciale dans mon cœur

A Mes Grands Parents,

Mamie et Papou, pour tous ces beaux souvenirs que nous avons en commun entre cousins, toutes ces cabanes et ces chasses à l'œuf à la « forêt »

A Mamie et Papi,

A mes Oncles et Tantes

A Raphaële et Lilian, Zaza et Marc. Quand je pense à vous je revois les Noël ensemble et les fameux « mercredis après-midi thé » que j'ai l'impression d'avoir toujours connus !

Ma Zaza, Tu as toujours été là pour moi, tu m'as soutenue toutes ces années, je ne te remercierai jamais assez

A tous mes cousins bien sûr : Carolane, Mélise, Matisse, Ludivine, Cassandre et Johannis

A Pierre et Laurence, et mes cousines Claire et Aude, je regrette que nous nous voyions si peu

A Maurice, tu prends soin de Maman et je t'en remercie. Venir chez vous est toujours un plaisir.

A Sandrine et Maxence, vous n'avez pu venir, mais nous fêterons ça !

## A mes Amis

A Anne,  
A Marion,  
A Lucie,  
A Mathilde,  
A Claire

Vous me manquez tellement, hâte qu'on se retrouve toutes

A Bertille, tu es si loin et nous nous voyons bien trop peu mais je pense souvent à toi

A Mélina, notre Marmiton, à toutes ces soirées à refaire le monde

A la team ski : A Janis et Léa, Charlotte et Djé, Antoine et Isabelle, de belles rencontres

A tous ces supers moments à l'internat de Fréjus, mes meilleures années :

Camille (merci pour tous tes précieux conseils et ta relecture, nous allons pouvoir reprendre nos après-midi au Mugs)

Mon Wawa, Rémi, Jess et Thibaut, Aurélie, Camille L et Arnaud, Camille M, Marie Eve, Kevin B, Laurine et Arthur, Marion, Morgane, Virginie, Zézé et José, Christophe, Théo, Yanus, Touchy, (il nous reste un épisode à regarder !! je n'oublie pas)

Floflo, je n'oublierai jamais ce premier moment à l'internat, MF à fond, toi en robe de chambre !

Ophélie, Tiphaine, Freddo, Ken et Morgane, Kerwan et Pauline,  
Johanna, Constance, Elise F, Touze,

A mes deux colocs : Lieve et ma belle Flora

A la Emergency Surfing Crew, ça ne fait que commencer....

A Tous les co-internes avec qui j'ai pu travailler

Morgan, Delphine, Ines, Audrey, Sarah, Louise, Marion, Pauline, Mathilde, Pierre-Alexis, Antoine, Marie, Alix, Caroline, Alexiane, Gauthier

A mes super co-internes de Cannes : Antoine, Julie et Eva, Alexis, Kevin et Florient

Mention spéciale pour notre année : Vincent, Emilie, Justine, toujours un peu à la bourre

Merci aux équipes médicales des Centres Hospitaliers de Draguignan, de Grasse, de Fréjus-St Raphaël, de Cannes (Floriane je te remercie pour tes conseils de préparation sache que j'ai utilisé les moyens légaux ... !)

Merci aux praticiens du Centre Hospitalier de Nice ayant pris le temps de nous transmettre leurs connaissances, et expériences au quotidien Dr M .Hilmi, Dr C.Trastour, Dr S.Boukaidi et ce fameux premier jour d'internat que nous n'oublierons pas !, Dr M.Dorez , Dr M.Frigenza , Dr J.Antomarchi, Dr E.Gaglio, Dr M.Quinquin

Aux sages-femmes et auxiliaires de puéricultures croisés tout au long de ces 5 années

A Hatem,  
A nos balades en bord de mer, nos sessions skate, nos tacos pré voyage,  
A toutes ces heures passées à travailler ensemble, et à toutes celles que nous allons passer  
Je te remercie d'être là, de trouver les mots justes,  
Tu sais

## Serment d'Hippocrate

---

*Au moment d'être admis à exercer la médecine, je promets et je jure d'être fidèle aux lois de l'honneur et de la probité.*

*Mon premier souci sera de rétablir, de préserver ou de promouvoir la santé dans tous ses éléments, physiques et mentaux, individuels et sociaux.*

*Je respecterai toutes les personnes, leur autonomie et leur volonté, sans aucune discrimination selon leur état ou leurs convictions. J'interviendrai pour les protéger si elles sont affaiblies, vulnérables ou menacées dans leur intégrité ou leur dignité. Même sous la contrainte, je ne ferai pas usage de mes connaissances contre les lois de l'humanité.*

*J'informerai les patients des décisions envisagées, de leurs raisons et de leurs conséquences.*

*Je ne tromperai jamais leur confiance et n'exploiterai pas le pouvoir hérité des circonstances pour forcer les consciences.*

*Je donnerai mes soins à l'indigent et à quiconque me les demandera. Je ne me laisserai pas influencer par la soif du gain ou la recherche de la gloire.*

*Admise dans l'intimité des personnes, je tairai les secrets qui me seront confiés. Reçue à l'intérieur des maisons, je respecterai les secrets des foyers et ma conduite ne servira pas à corrompre les mœurs.*

*Je ferai tout pour soulager les souffrances. Je ne prolongerai pas abusivement les agonies. Je ne provoquerai jamais la mort délibérément.*

*Je préserverai l'indépendance nécessaire à l'accomplissement de ma mission. Je n'entreprendrai rien qui dépasse mes compétences. Je les entretiendrai et les perfectionnerai pour assurer au mieux les services qui me seront demandés.*

*J'apporterai mon aide à mes confrères ainsi qu'à leurs familles dans l'adversité.*

*Que les hommes et mes confrères m'accordent leur estime si je suis fidèle à mes promesses ; que je sois déshonorée et méprisée si j'y manque.*



## Abréviations

---

**PBVE** : Pied Bot Varus Equin

**CPDP** : Centre Pluridisciplinaire de Diagnostic Prénatal

**ACPA** : Analyse Chromosomique sur Puce à ADN

**IRM** : Imagerie par Résonance Magnétique

**CH** : Centre Hospitalier

**CHU** : Centre Hospitalier Universitaire

**SA** : Semaine d'Aménorrhée

**HPNCL** : Hôpitaux Pédiatriques de Nice CHU-Lenval

**QLA** : Quantité de Liquide Amniotique

**MFIU** : Mort Fœtale In Utero

**IMG** : Interruption Médicale de Grossesse

## Introduction

---

Le Pied Bot Varus Equin (PBVE) est une malformation congénitale du pied dans les trois plans de l'espace : équinisme, varus et supinatus. Cette malformation survient durant la période fœtale après la 8ème semaine de développement embryonnaire.

Le PBVE survient dans une à deux naissances pour mille (1) (2) avec une prévalence masculine (ratio 2 :1) (3).

Le PBVE est l'une des plus fréquentes anomalies orthopédiques dépistables en anténatal. La première description échographique a été publiée dès 1985 (4).

L'analyse morphologique du pied est idéale au deuxième trimestre et permet de dépister 60 à 81% des pieds bots varus équins (5) (6).

Au-delà, la diminution du liquide amniotique et le poids fœtal croissant limitent son analyse et le PBVE peut alors aisément être confondu avec une malposition type pied varus.

La confirmation du diagnostic et son pronostic se font à la naissance de l'enfant via un examen clinique. Il convient de différencier la malposition de la réelle malformation. Les malpositions sont en effet de bon pronostic, dues à des contraintes mécaniques intra utérine. Les malformations nécessitent une prise en charge précoce spécialisée et ne régressent jamais spontanément. L'examen s'attardera également à rechercher d'autres signes cliniques afin de déterminer le caractère isolé ou syndromique du pied bot.

En effet, le pied bot varus équin peut être idiopathique et isolé, ou secondaire et s'inscrire dans un tableau plus large d'anomalies multiples. Il n'est alors qu'un élément d'une pathologie plus complexe. Environ 80 % des cas de pied bot varus équin à la naissance, sont idiopathiques (7). Les autres sont associés à d'autres pathologies. Dans ce cas, le PBVE est le plus souvent bilatéral (33 à 80 % des cas) (8) (9).

Les pathologies associées au pied bot varus équin sont multiples : pathologies neuromusculaires type arthrogrypose, myopathies (10), dysraphisme spinal (10) dont myéломéningocèles ou aberrations chromosomiques, (trisomie 13, 18, ...) ainsi que des anomalies génétiques (11) comme le syndrome de Larsen, le syndrome de Noonan, le syndrome d'Aarkog, la maladie de Steinert, ou encore le syndrome de délétion 22q11 (12). Le spina bifida est la malformation congénitale la plus associée au pied bot varus équin. Dans certaines études il représente jusqu'à un tiers des PBVE (9).

Du fait de ces étiologies, notamment génétiques, il est suggéré qu'une amniocentèse doive être proposée à tout pied bot varus équien, même ceux paraissant isolés en anténatal (13) (14). Cependant, d'autres études montrent qu'aucun cas d'anomalie chromosomique n'est mis en évidence par les amniocentèses réalisées suite à la suspicion échographique de pied bot varus équien isolé (9) (15).

La réalisation d'un geste invasif tel que l' amniocentèse en systématique devant la présence échographique d'un PBVE, reste ainsi controversée (16).

En France, les Centres Pluridisciplinaires de Diagnostic Prénatal (CPDP) ne se sont pas accordés sur une conduite à tenir uniforme devant la découverte de cette pathologie en anténatal.

Au centre Pluridisciplinaire de Diagnostic Prénatal de Nice, l'amniocentèse est systématiquement proposée devant toute suspicion échographique de pied bot varus équien. Celle-ci est réalisée à un terme de 32 Semaines d'Aménorrhée (SA), comporte un caryotype et son Analyse Chromosomique sur Puce à ADN (ACPA).

A ce premier examen, une Imagerie par Résonance Magnétique (IRM) cérébrale et médullaire est également systématiquement associée. Celle-ci est réalisée entre 30 et 35 semaines d'aménorrhée.

Notre Centre Pluridisciplinaire de Diagnostic Prénatal est l'un des seuls de France à proposer ces deux examens pour tout pied bot varus équien.

L'objectif premier de ce travail est d'évaluer la pertinence de l'indication d'une amniocentèse et d'une IRM à tout fœtus suspect d'un pied bot varus équien. Le second objectif est d'améliorer l'information délivrée au couple et la prise en charge anténatale en mettant en évidence des facteurs de risque anténataux de gravité post natale.

## Matériel et Méthode

---

Il s'agit d'une étude monocentrique, rétrospective, réalisée au sein du CPDPN de l'Hôpital de l'Archet 2 à Nice.

Ont été incluses les patientes ayant été présentées au CPDP de Nice entre le 1<sup>er</sup> Janvier 2016 et le 31 Décembre 2018 suite à la suspicion anténatale échographique d'un pied bot varus équin et pour lesquelles l'issue de grossesse était connue.

Dans un premier temps la population maternelle a été étudiée. Les variables retenues étaient l'âge, l'origine géographique de la mère, la parité, l'existence d'antécédents familiaux de pieds bots et le tabagisme actif pendant la grossesse.

Du point de vue d'échographique, les critères étudiés étaient : le sexe fœtal, le terme au diagnostic, l'aspect uni ou bilatéral, ainsi que l'aspect isolé ou syndromique et l'association à d'autres signes échographiques.

Chez ces patientes incluses, il a été étudié si une amniocentèse ainsi qu'une IRM avaient été proposées et réalisées, l'âge gestationnel du fœtus à leur réalisation ainsi que les résultats obtenus.

L'issue de la grossesse nous a également intéressés répartie en naissance vivante (prématurée ou à terme), interruption médicale de grossesse, mort fœtale in utéro.

Les pieds bots isolés, qu'ils soient uni ou bilatéraux, ont été comparés aux pieds bots s'inscrivant dans un syndrome.

Dans un second temps, nous nous sommes intéressés aux enfants nés vivants avec un pied bot dont le suivi orthopédique aux Hôpitaux Pédiatriques de Nice CHU-Lenval (HPNCL) était connu.

Après description de la population comprenant les variables suivantes : l'aspect uni ou bilatéral, isolé ou syndromique, le score de gravité initial selon le score de DIMEGLIO (annexe 1) lui-même regroupé en deux entités : bénin et modéré (groupe de faible gravité), puis sévère et très sévère (groupe de forte gravité), la méthode de traitement réalisée, le résultat de l'échographie de hanche, l'âge d'acquisition de la marche, nous avons souhaité rechercher des facteurs de risque anténataux prédictifs d'un score post natal de gravité, en les comparant aux variables maternelles, échographiques, et paracliniques.

Les données ont été recueillies par consultation des dossiers médicaux aux archives des hôpitaux de Nice ainsi qu'au sein du service du Centre de Diagnostic Prénatal de Nice.

Le logiciel Excel a été utilisé pour le recueil des données et les analyses statistiques ont été réalisées via le logiciel R version 3.5.1.

Les caractéristiques des patients ont été décrites selon leur nature par moyenne et écart type ou effectifs et pourcentages. Elles ont été comparées selon les variables d'intérêt, à l'aide de tests paramétriques et non paramétriques.

En cas de variable numérique suivant une loi normale nous avons utilisé un test de Student avec correction de Welch si besoin. En cas de variable numérique ne suivant pas une loi normale, nous avons utilisé un test non paramétrique de Wilcoxon. En cas de variable catégorique avec un effectif supérieur à cinq nous avons utilisé un test du Chi2 d'homogénéité. Si l'effectif était inférieur à cinq nous avons utilisé un test de Fisher.

Un résultat était considéré comme statistiquement significatif avec un intervalle de confiance à 95% et  $p < 0.05$ .

## Résultats

---

Entre 2016 et 2018, 1656 dossiers ont été présentés au CPDPN toutes pathologies confondues. Parmi ceux-ci, 60 ont été présentés pour suspicion de pied bot varus équin qu'il soit isolé ou syndromique, soit 3.6% des dossiers.

60 patientes ont été incluses.

Parmi ces 60 patientes, 31 de leurs nouveaux-nés ont été également inclus dans l'étude.

### 1. Description de la population (tableau 1)

Les caractéristiques maternelles sont décrites dans le tableau 1. L'âge moyen à la naissance était de 29.9 ans, l'origine géographique était pour 80 % européenne, pour 20% africaine-maghrébine.

81.7% d'entre elles n'étaient pas tabagiques.

13 cas sur 60 (21.7%) avaient un antécédent de pied bot varus équin qu'il soit présent indifféremment du côté maternel ou du côté paternel.

31 patientes étaient primipares (51.6%).

	Effectif n=60 (%)
Age maternel (années)	29.9
Parité	1.6
Ethnie africaine	12 (20%)
Ethnie européenne	48 (80%)
Antécédent	
Familial	13 (21.7%)
Maternel	9 (15%)
Paternel	5 (8.3%)
Tabagisme maternel	11 (18.3%)

Tableau 1 : Comparaison de la population initiale

## 2. Description des caractéristiques échographiques (tableau 2)

Toutes les patientes avaient bénéficié d'une échographie dite de seconde ligne ou diagnostique par un échographiste référent.

55 des fœtus étaient des singletons, on ne retrouvait que cinq grossesses gémellaires, toutes bichoriales biamniotiques.

40 des fœtus étaient de sexe masculin soit  $p=0.009$ .

La Quantité de Liquide Amniotique (QLA) était normale dans 52 cas soit 86.7% de la population. Elle était diminuée dans cinq cas et augmentée dans trois cas.

75% ( $n=45$ ) des cas suspects étaient bilatéraux, 13.3% ( $n=8$ ). On ne retrouvait pas de différence entre la latéralité droite ou gauche (respectivement 8 et 7 cas).

Les fœtus étaient suspects de PBVE isolés dans 63.3% ( $n=38$ ) de cas, et dans 36.7% ( $n=22$ ) l'anomalie était associée à un autre signe échographique.

Le dépistage a en moyenne été réalisé à l'échographie du deuxième trimestre à 21 SA+3j (12+5 SA – 29 SA).

		Effectif n=60 (%)
Quantité de liquide amniotique	Normale	52 (86.7%)
	Diminuée	5 (8.3%)
	Augmentée	3 (5%)
Mouvement actif foetal présent		59 (98.3%)
Nombre de foetus		1.1 (sd=0.3)
Sexe foetal	Masculin	40 (66.7%)
	Féminin	20 (33.3%)
Latéralité	Droite	8 (13.3%)
	Gauche	7 (11.7%)
	Bilatéral	45 (75%)
Terme au diagnostic (SA)		21.3
PBVE isolé		38 (63.3%)
PBVE syndromique		22 (36.7%)

Tableau 2 : Caractéristiques échographiques

### 3. Description des caractéristiques des amniocentèses et des IRM (tableau 3)

L'amniocentèse a été réalisée par 55% (n=33) de la population, 35% (n =21) l'avaient refusée.

Lorsque réalisée, celle-ci avait pu mettre en évidence une anomalie dans un cas.

L'IRM proposée a été réalisée dans 48 cas (80%), refusée dans trois cas, et n'a pas été proposée dans sept cas. Lorsque réalisée, celle-ci a permis de mettre en évidence une anomalie dans cinq des cas (8.3%).

Dans un cas, bien que l'amniocentèse et l'IRM aient été acceptées, celles-ci n'ont pas été réalisées devant une rupture prématurée des membranes à 17 SA dans un cas de grossesse gémellaire bichoriale biamniotique. Le pied bot varus équin était bilatéral, associé à une artère ombilicale unique. Le fœtus concerné était de sexe masculin. La grossesse s'était terminée par une Mort Fœtale In Utéro (MFIU) à 23+4 SA.

Dans un autre cas, l'IRM prévue n'a pu être réalisée en raison d'une naissance prématurée à 28 SA, suite à une rupture prématurée des membranes avec procidence du cordon. L'enfant était décédé dans ses premiers jours de vie.

		Effectif n=60 (%)
Amniocentèse	Non	5 (8.3%)
	Oui	33 (55%)
	Refusée	21 (35%)
	Proposée non faite	1 (1.7%)
	Présence d' une anomalie	1 (3%)
IRM	Non proposée	7 (11.7%)
	Réalisée	48 (80%)
	Refusée	3 (5%)
	Proposée non faite	2 (3.3%)
	Présence d' une anomalie	5 (10.4%)

Tableau 3 : Caractéristiques des amniocentèses et des IRM



#### 4. Issue des naissances (tableau 4)

Notre étude a enregistré 50 naissances vivantes, une mort fœtale in utero à 23SA+4j, et neuf Interruptions Médicales de Grossesse (IMG) dont une trisomie 21 et huit syndromes polymalformatifs.

		Effectif n=60 (%)
Issue néonatale	Naissance	50 (80%)
	MFIU	1 (5%)
	IMG	9 (15%)

Tableau 4 : Issue des naissances

#### 5. Comparaison entre pied bot varus équin isolé et pied bot varus équin syndromique (tableau 5)

Notre population comprenait 38 PBVE isolés et 22 PBVE syndromiques. Respectivement 68.4% (n=26) et 86.4% (n=19) des cas sont bilatéraux.

Dans le groupe des PBVE isolés, 23 soit 60.5% des fœtus étaient de sexe masculin (ratio de 1.5 garçons pour une fille), et 17 soit 77.3 % dans le groupe des PBVE syndromiques soit un ratio de 3.2 garçons pour une fille. Le sexe n'était pas prédictif du caractère isolé ou syndromique (p=0.258).

Le tabagisme (p=0.73) et l'origine géographique (p=1) n'étaient pas associés à un risque augmenté de PBVE.

##### a. Pied bot varus équins isolé

Onze patientes sur 38 avaient un antécédent personnel de pied bot varus équin soit 29%, ce résultat n'était pas significatif dans notre étude.

La primiparité était un facteur de risque de pied bot varus équin isolé (p=0.032).

Du point de vue échographique, le diagnostic était fait majoritairement au cours de l'échographie du deuxième trimestre dans les deux groupes, avec une part plus importante de PBVE syndromiques lorsque le diagnostic était réalisé avant 18SA. La quantité de liquide amniotique n'influe pas sur le risque anténatal (p =0.23).

Une amniocentèse a été proposée à 37 patientes. Dans 21 cas, elle a été acceptée et dans 16 refusée. Celle-ci a été réalisée entre 14+6 SA et 34+1 SA. Un cas de Trisomie 21 a été mis en évidence de manière fortuite sans que soit associé un autre signe échographique évocateur.

L'IRM a été proposée dans tous les cas sauf un, la patiente ayant eu un diagnostic de Trisomie 21 lors de l'amniocentèse ayant conduit à un arrêt de la grossesse. Elle a été refusée deux fois.

Dans les autres cas, elle a été réalisée entre 30 et 35 SA. Il n'a pas été mis en évidence d'anomalie cérébrale ni médullaire.

#### b. Pied bot varus équin syndromique

Deux cas sur 22 avaient un antécédent familial de PBVE.

L'amniocentèse a été proposée à 18 patientes (acceptée 13 fois, refusée cinq). Elle n'a pas été proposée dans quatre cas. Elle a été réalisée entre 13+6 SA et 32+3 SA. Aucune anomalie du caryotype et de l'ACPA n'a été mise en évidence.

L'IRM a été proposée à 16 sur 22 cas. Lorsque réalisée, celle-ci a pu mettre en évidence des anomalies cérébrales et médullaires dans quatre cas (25%) (agénésie complète du corps calleux (n=2) ; asymétrie des cornes ventriculaires occipitales (n=1) ; myéломéningocèle avec malformation d'Arnold Chiari de type 2 associée à une syringomyélie cervicale (n=1)). D'autres pathologies associées non cérébrales ni médullaires ont également été mises en évidence pour deux patientes (méga uretère et occlusion digestive haute secondaire à une sténose duodénale).

#### c. Issue des grossesses

Dans le groupe PBVE isolé échographique (n=38) on notait une interruption médicale de grossesse à 17 SA pour Trisomie 21, 37 naissances vivantes dont l'un était décédé à 51 jours de vie (arthrogrypose avec hypotonie axiale et périphérique prédominant aux racines des membres et trouble de la déglutition). Aucun autre syndrome n'a été mis en évidence à l'examen de naissance des autres enfants.

Dans le groupe PBVE syndromique (n=22), on notait de façon significative plus de naissances vivantes avec 13 naissances vivantes soit 59.1%, une MFIU et huit IMG.

On remarquait une proportion plus importante de PBVE syndromiques lorsque le dépistage était réalisé avant 18SA.

	PBVEI n=38	PBVES n=22	p.value	test
Age maternel (années)	29.4 (sd=6.1)	31 (sd=3.9)	0.2237	Welch
Primiparité	23 (60.5%)	8 (36.4%)	<b>0.032</b>	chi2
Ethnie africaine	8 (21.1%)	4 (18.2%)	1	Fisher
Tabagisme maternel	8 (21.1%)	3 (13.6%)	0.7306	Fisher
Antécédent familial	11 (28.9%)	2 (9.1%)	0.1057	Fisher
QLA normale	35 (92.1%)	17 (77.3%)	0.232	Fisher
Mouvement actif foetal	38 (100%)	21 (95.5%)	0.3667	Fisher
Sexe masculin	23 (60.5%)	17 (77.3%)	0.2583	Fisher
Latéralité bilatérale	26 (68.4%)	19 (86.4%)	0.3321	Fisher
Terme au diagnostic	22.2	20+3	0.1426	Wilcoxon
Diagnostic avant 18SA	2 (5.2%)	6 (27%)	<b>0.042</b>	Fisher
<b>Amniocentèse</b>				
Non proposée	1 (2.6%)	4 (18.2%)	0.0878	Fisher
Réalisée	20 (52.6%)	13 (59.1%)		
Refusée	16 (42.1%)	5 (22.7%)		
Anomalie	1 (5%)	0 (0%)	1	Fisher
<b>IRM</b>				
Non proposée	1 (2.6%)	6 (27.3%)	0.0085	Fisher
Réalisée	33 (86.8%)	15 (68.2%)		
Refusée	3 (7.9%)	0 (0%)		
Non faite	1 (2.6%)	1 (4.5%)		
Anomalie	0 (0%)	6 (40%)	0.0018	Fisher
<b>Consultation prénatale</b>				
Réalisée	36 (97.3%)	12 (54.5%)	1e-04	Fisher
Refusée	0 (0%)	1 (4.5%)		
<b>Issue des grossesses</b>				
Naissance	37 (97.3%)	13 (59.1%)	<b>0.001</b>	Fisher
MFIU	0	1 (4.5%)		
IMG	1 (2.6%)	8 (36.4%)		

Tableau 5 : Comparaison entre pied bot varus équin isolé et pied bot varus équin syndromique

#### d. Cas particuliers des IMG

Neuf patientes avaient eu recours à l'interruption médicale de grossesse, soit 15 % de notre population.

Huit s'inscrivaient dans une pathologie complexe comprenant un pied bot varus équin et au moins un autre signe échographique. Celui-ci était bilatéral dans 100% (n=8) des cas. Les fœtus étaient de sexe masculin pour cinq cas.

L'amniocentèse leur a été proposée à cinq d'entre elles, et refusée une fois. Lorsque réalisée elle n'a pas permis de mettre en évidence d'anomalie.

L'IRM n'a été proposée qu'à trois patientes présentant une suspicion d'agénésie partielle du corps calleux (n=1), une suspicion d'arthrogrypose avec amyotrophie des membres inférieurs et hypomobilité de l'ensemble du fœtus (n=2) et ascite peu abondant (n=3). L'IRM a ainsi pu mettre en évidence une agénésie du corps calleux secondaire à un probable saignement et confirmer la suspicion d'arthrogrypose pour la deuxième patiente. Aucune anomalie n'a été mise en évidence sur le troisième cas.

Tous les cas ont pu avoir accès à leur demande d'interruption médicale de grossesse devant la particulière gravité des pathologies.

Un cas d'IMG concernait une patiente seconde pare de 35 ans, ne présentant aucun antécédent personnel ou familial de pied bot ni d'aberration chromosomique. La patiente n'était pas tabagique. A l'échographie, grossesse singleton, présentant un pied bot varus équin isolé unilatéral sans autre signe échographique.

La patiente présentait des marqueurs sériques du premier trimestre à 1/95 avec PAPP-A =0.61 MoM et BHCG =1.23 MoM. La clarté nucale était de 2.5 mm. Le diagnostic prénatal non invasif suspectait une trisomie 21. L'amniocentèse réalisée à 14+6 SA, a permis de mettre en évidence une trisomie 21. La demande d'IMG souhaitée par le couple a été acceptée par le CPDPN. Celle-ci a été réalisée au terme de 17+5 SA.

Lorsque les fœtus étaient analysés en anatomopathologie, aucune autre anomalie chromosomique ou caryotypique n'a pu être mise en évidence. Dans deux des cas, l'analyse n'a pu être réalisée devant un échec de prélèvement. A noter, un cas considéré comme de sexe masculin avait des gonosomes XX et ainsi était de sexe féminin.

## 6. Absence de pied bot varus équin à la naissance

Parmi les enfants que nous avons pu suivre en post natal, cinq se sont révélés indemnes de toute pathologie orthopédique à la naissance. Cela représentait 8.3 % de nos effectifs.

Trois avaient des antécédents familiaux au premier degré de pied bot varus équin dont un chez la mère et chez le père. Le ratio était de trois filles pour deux garçons. Les cinq patientes étaient suivies en anténatal pour des pieds bots bilatéraux.

Trois d'entre eux étaient suspects de PBVE syndromiques : les pathologies associées étaient la présence d'un reflux vésico urétéral droit (n=1), la suspicion d'une sténose duodénale (n=1), l'aspect asymétrique des ventricules cérébraux, et l'agénésie complète du corps calleux (n=1). L'amniocentèse leur a été proposée à tous et parmi les trois l'ayant acceptée aucune anomalie n'a été mise en évidence.

L'IRM a été proposée et acceptée par toutes les patientes, trois d'entre elles mettaient en évidence des pathologies associées (agénésie du corps calleux, la sténose duodénale et le méga uretère).

## 7. Facteurs de risque anténataux de gravité post natale

Nous avons pu analyser 31 enfants suivis dans les HPNCL.

22 étaient suivis en anténatal pour un PBVE isolé, neuf pour un PBVE syndromique.

En ce qui concerne les enfants suivis pour un PBVE isolé, 85% (n=17) avaient bénéficié d'un traitement fonctionnel par kinésithérapie, 15% (n=3) ont été traités selon la méthode Ponseti. Les enfants ayant bénéficié d'un traitement médical par plâtre l'ont été pour des raisons d'éloignement et de préférence parentale facilitant l'observance du traitement. 40% (n=8) avaient également bénéficié d'une ténotomie.

Tous les nouveaux nés suivis pour un pied bot varus équin syndromique ont été traités par méthode fonctionnelle. Seulement deux cas avaient également bénéficié d'une ténotomie.

On remarque dans notre étude que les nouveaux nés suivis pour pieds bots varus équins isolés ont un score de gravité selon le score de DIMEGLIO plus important que ceux suivis pour pieds bots varus équins syndromiques.

Aucune différence significative n'a été retrouvée dans l'acquisition de la marche avec un âge moyen de 13.5 mois dans les formes isolées et 13.7 mois dans les formes syndromiques ( $p= 0.83$ ). Neuf cas n'ont pu être évalués, la marche n'ayant pas été acquise au moment de l'analyse. Un cas présentant à la naissance une hypotonie axiale a développé un retard psycho moteur n'ayant pas permis l'acquisition de la marche avant 18 mois.

Aucune échographie de hanche n'a mis en évidence de dysplasie de hanche associée.

Deux groupes ont été analysés, le premier réunissait les enfants dont les pieds étaient évalués selon le score de DIMEGLIO comme « bénin » et « modéré », groupe de faible gravité, le second groupe réunissait les pieds classés « sévère » et « très sévère », groupe de forte gravité (Tableau 6).

Aucun élément de l'analyse de la population générale ou des caractéristiques échographiques ne constituait un facteur de risque de gravité post natale dans ce travail.

	PBVEI n=22	PBVES n=9	p.value	test
<b>Méthode de traitement</b>				
Fonctionnel	17 (85%)	6 (100%)	1	Fisher
Ponseti	3 (15%)	0 (0%)		
Ténotomie	8 (40%)	2 (33.3%)	1	Fisher
<b>Acquisition de la marche</b>				
Âge moyen	13.7	13.5	0.8357	Two Sample t-test
<18 mois	15 (100%)	4 (80%)	0.25	Fisher
<b>Pied droit</b>				
Faible gravité	10 (45.5%)	4 (57.1%)	0.6817	Fisher
Forte gravité	12 (54.5%)	3 (42.9%)		
<b>Pied gauche</b>				
Faible gravité	11 (50%)	6 (85.7%)	0.1872	Fisher
Forte gravité	11 (50%)	1 (14.3%)		

*Tableau 6 : Caractéristiques des 31 cas suivis par les HPNCL*

## Discussion

---

La prise en charge anténatale suite à la suspicion anténatale d'un pied bot varus équin reste non protocolisée et non uniformisée.

La réalisation d'une amniocentèse suite à la découverte anténatale de PBVE reste controversée, d'autant plus lorsque celui-ci est dit isolé (13). En effet, l'amniocentèse comporte un risque iatrogène de perte fœtale estimé entre 0.5 et 1% (17). La prescription d'une amniocentèse semble dépendre des habitudes locales et de la latéralité de l'anomalie. En effet pour certains auteurs les formes bilatérales sont liées de façon fréquente à des aneuploïdies mais d'autres publications retrouvées dans la littérature s'accordent à dire que la présence d'un pied bot bilatéral ne peut pas être un argument à lui seul justifiant la réalisation d'un caryotype (9) (18). Notre étude retrouve une proportion identique de pieds bots bilatéraux dans les formes isolées et dans les formes syndromiques (respectivement 68.4% et 86.4% des pieds).

Toutefois il paraît difficile de ne pas proposer d'amniocentèse même lorsque le pied bot varus équin semble isolé. Une étude a ainsi publié la découverte de deux cas d'arthrogrypose chez des fœtus dont l'échographie anténatale avait affirmé l'aspect isolé (9). On rappelle que 20% des cas de pieds bots varus équins isolés sont en réalité associés à d'autres pathologies ou trouvent leur étiologie dans une cause génétique.

Dans l'étude de Shipp datant de 1998 (13), sur les 68 pieds bots varus équins dépistés en anténatal, quatre avaient une anomalie chromosomique: anomalies de gonosomes (n=2), trisomie 21 (n=1) trisomie 18 (n=1).

Des études plus récentes (1) (11) (15) (19) concluaient à l'absence d'indication systématique d'amniocentèse en cas de pieds bots varus équins isolés car en cas d'anomalie chromosomique (comme la trisomie 13 et 18), l'échographie permet de nos jours, en général, de mettre en évidence d'autres signes évocateurs suffisants pour justifier la réalisation d'une amniocentèse et d'un caryotype (20).

Dans notre étude, l'amniocentèse, en cas de PBVE isolés a permis de mettre en évidence une trisomie 21 (2.6%). De plus, un cas d'arthrogrypose a été détecté à la naissance d'un enfant suspect en anténatal d'un pied bot varus équin isolé.

L'échographie reste le gold standard pour le dépistage du pied bot varus équin. Le diagnostic de PBVE est suspecté quand la surface de la plante du pied est visualisée dans le même plan de coupe que les os de la jambe et ce sur plusieurs clichés. La vue plantaire est difficilement réalisable et la vue sagittale peu interprétable (Annexe 2).

L'échographie de seconde ligne garde toute sa place et est fortement recommandée en cas de suspicion échographique de malformation du pied, elle permet de dépister d'autres anomalies alors non repérées dans un premier temps.

Néanmoins, le taux de faux positif du diagnostic de pied bot en échographie varie de 3.2 à 17% selon les séries (1) (6) (9) (21). Notre étude (8.3% de faux positif) conclue à un taux supérieur au taux de récentes études allant de 0% à 3.1% (15) (19) probablement en raison du faible effectif de notre étude. Ce taux peut atteindre jusqu'à 40% en cas de dépistage échographique d'un pied bot varus équin isolé au troisième trimestre (22).

Il est maintenant bien reconnu que l'IRM ne présente aucun danger pour le fœtus au cours du troisième trimestre. Le gadolinium est quant à lui proscrit. Toutefois, l'IRM est un examen coûteux (environ 10 fois celui d'une échographie). Il nécessite une immobilité totale, difficile à obtenir et engendre ainsi des artéfacts cinétiques. Des réactions de claustrophobie bien que rares sont également rapportées.

L'analyse anatomique du système nerveux central fœtal est optimale entre 30 et 32 SA.

Dans notre étude, aucune anomalie du système nerveux central et de fermeture du tube neural n'a été révélée par l'IRM, trois patientes (4.3%) suspectes échographiquement de dysraphisme (deux cas lors de l'échographie du premier trimestre, une fois lors de celle du deuxième trimestre), ont eu le diagnostic confirmé par l'IRM.

Bien que présentant une sensibilité de 100% et une spécificité de 85.2% (23), l'IRM n'est plus indiquée de manière systématique en cas de pied bot varus équin (24).

L'annonce diagnostique d'une malformation congénitale est pourvoyeuse d'angoisse et a une connotation péjorative pour le couple. L'information délivrée au couple en période prénatale est importante pour l'acceptation du nouveau-né et pour l'adhésion parentale à la prise en charge post natale (4) (22) (25). Toutes nos patientes ont été reçues au cours d'une consultation prénatale par un praticien expérimenté et spécialisé en orthopédie pédiatrique.



Notre étude a retrouvé une corrélation entre la présence d'un PBVE isolé et le sexe masculin : 60.5 % étaient des garçons soit un sex-ratio de 2.6 :1. De même on retrouve cette part importante de garçon dans le groupe PBVE syndromique avec 77.3 % de garçons soit un ratio de 1.3 :1. Notre étude est corrélée à de précédentes études dont l'odd ratio calculé se situe entre 1.8 (26) et 2.4 (6) (26).

Notre étude rapporte 28.9% d'antécédents personnels en cas de PBVE isolé, contre 9.1% d'antécédent personnel en cas de PBVE syndromique. Des études retrouvent un taux allant de 16% à 30% (6) (27) (28) en cas de PBVE isolé.

Nous retrouvons une association entre la primiparité et l'existence d'un pied bot varus équin isolé en accord avec de précédentes études (29).

Des auteurs ont montré une corrélation entre la présence d'un oligoamnios et l'apparition de pieds bots (30) non retrouvée dans notre étude.

Le tabac n'est pas ressorti comme étant un facteur de risque alors qu'il est reconnu comme tel (31).

Il nous est apparu que lorsque le diagnostic était réalisé avant 18SA, la gravité des signes échographiques associés aux pieds bots aboutissait à plus d'interruption médicale de grossesse.

Le diagnostic de pied bot même si possible dès l'échographie du premier trimestre (32) comme réalisé pour quatre de nos patientes avant 15 SA, doit impérativement être contrôlé par une échographie ultérieure après 15SA. Ceci afin de ne pas méconnaître un retard de rotation externe des membres inférieurs qui apparaît physiologiquement vers 10-12 SA et ainsi éviter les faux positifs.

On ne rapporte dans notre étude que deux cas d'atteinte neuro-musculo-squelettique soit 3.3% de notre population. Taux en dessous de ce que rapporte la littérature de 7 à 10% (8) (19) en raison d'un biais de sélection.

Notre étude n'a pas permis de mettre en évidence des facteurs de risque anténataux d'un score de gravité post natale plus important. Même si le sexe masculin est considéré comme étant un facteur de risque de pied bot varus équin, il n'est pas considéré comme un facteur de risque de gravité. Notre étude n'a pas relevé de différence de sévérité post natale lié au sexe de l'enfant. Zions dans son étude n'a pas non plus pu mettre en évidence que le sexe de l'enfant soit un facteur de risque de gravité post natale, ni associé à une prévalence plus importante de PBVE syndromiques (33).

Il semble que l'échographie de hanche en post partum ne présente plus d'intérêt en systématique (34) (35). Notre étude confirme les études précédentes devant l'absence d'anomalie retrouvée.

Ainsi, il apparaît difficile d'informer précisément les parents en raison de l'absence de facteurs de risques anténataux identifiables de gravité post natale et du risque de faux positifs pouvant aller jusqu'à 10.5% (36) voire 40% en cas de PBVE isolés dépistés à l'échographie du troisième trimestre (22). Toutefois, nous notons dans notre étude que les enfants ont un développement moteur normal avec une acquisition de la marche avant les 18 mois du nourrisson.

La faible puissance de cette étude ne permet pas de conclure formellement. Une étude de plus large ampleur multicentrique permettrait de mettre en évidence des facteurs de risque anténataux de PBVE isolés et ainsi d'orienter au mieux l'information du couple.

## Conclusion

---

Toute patiente dont le fœtus est suspect de présenter une anomalie à type de pied bot varus équin doit être présentée au sein d'un centre de diagnostic prénatal afin que soit collégalement discutée la prise en charge la plus adaptée possible.

L'information anténatale délivrée au couple est primordiale. Le couple doit être informé que cette anomalie puisse être le seul signe échographique d'une pathologie plus complexe non dépistable en anténatal. C'est pourquoi, même en l'absence d'un autre signe échographique il paraît licite de proposer la réalisation de l'amniocentèse après information sur les risques et complications inhérents à ce geste.

Néanmoins, en regard de cette étude et de la littérature, en cas de PBVE isolé, il semble licite de ne pas proposer l'amniocentèse en cas de patiente primipare, présentant un antécédent personnel ou familial de pied bot varus équin, dont le fœtus est de sexe masculin, que l'anomalie soit uni ou bilatérale.

L'IRM n'a plus sa place dans la prise en charge anténatale des pieds bots varus équins et ne devrait être proposée que lorsque le fœtus présente une autre anomalie pour laquelle l'IRM est une indication validée.

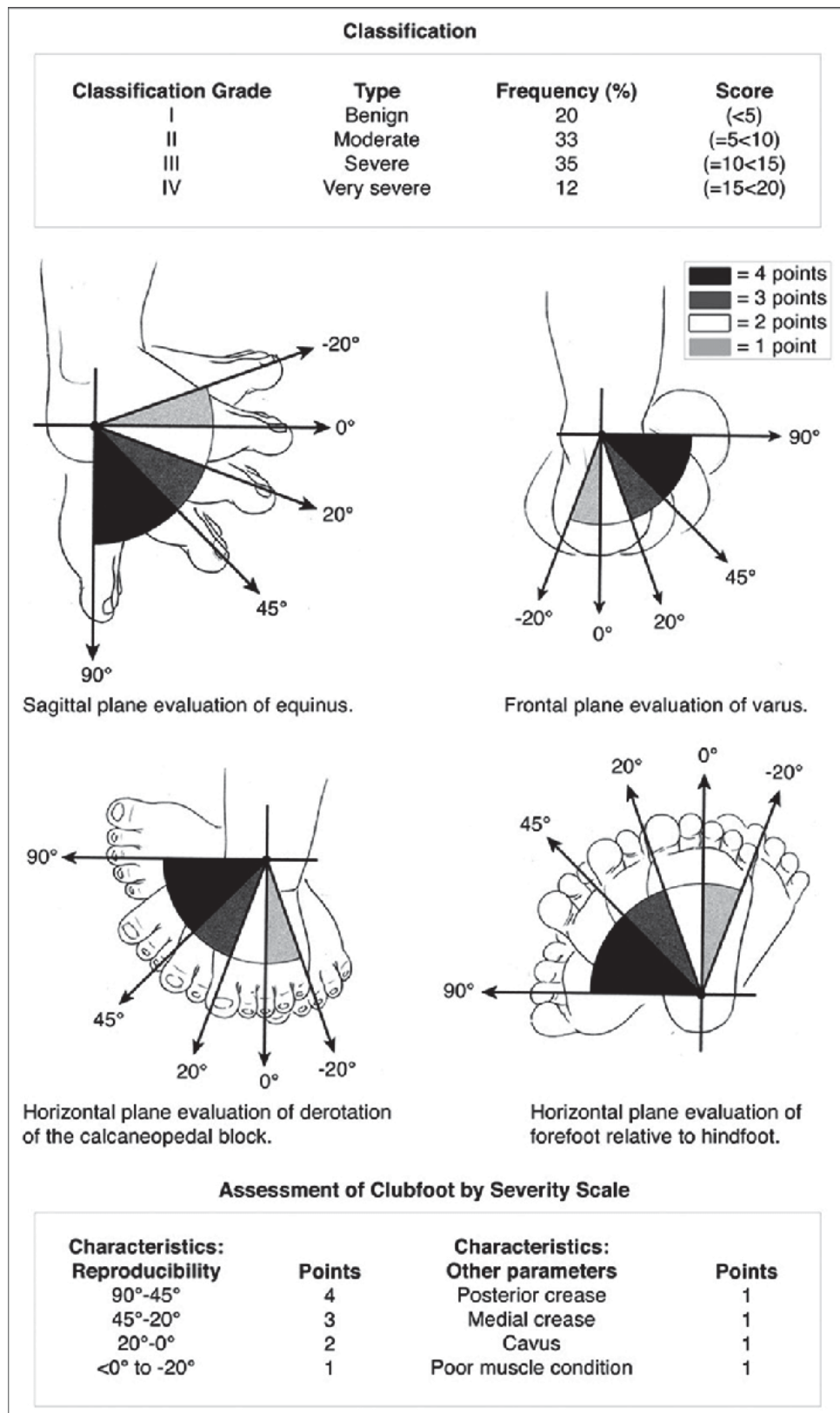
## Bibliographie

---

1. Bar-On E, Mashiach R, Inbar O, et al. Prenatal ultrasound diagnosis of clubfoot: outcome and recommendations for counselling and follow-up. *J Bone*.
2. Cartlidge I Observations on the epidemiology of club foot in Polynesian and Caucasian populations. *Journal of Medical Genetics* 1984;21:290-292.
3. Barker S, Chesney D, Miedzybrodzka Z, Maffuli N. Genetics and epidemiology of idiopathic congenital talipes equinovarus. *J Pediatr Orthop*. 2003; 23:265-72.
4. Benacerraf BR, Frigoletto FD. Prenatal ultrasound diagnosis of clubfoot. *Radiology* 1985; 155: 211–213.
5. Radler C, Myers AK, Burghardt RD, Arrabal PP, Herzenberg JE, Grill F. Maternal attitudes towards prenatal diagnosis of idiopathic clubfoot. *Ultrasound in Obstetrics & Gynecology*. 2011;37(6):658-62.
6. Offerdal K, Jebens N, Blaas HGK, Eik-Nes SH. Prenatal ultrasound detection of talipes equinovarus in a non-selected population of 49 314 deliveries in Norway. *Ultrasound in Obstetrics & Gynecology*. 2007;30(6):838-44.
7. Wynne-Davies R. Family studies and the cause of congenital club foot. talipes equinovarus, talipes calcaneo-valgus and metatarsus varus. *J Bone Joint Surg [Br]* 1964;46-B:445-463.
8. Bakalis S, Sairam S, Homfray T, Harrington K, Nicolaides K, Thilaganathan B. Outcome of antenatally diagnosed talipes equinovarus in an unselected obstetric population. *Ultrasound Obstet Gynecol* 2002; 20: 226–229.
9. Rijhsinghani A, Yankowitz J, Kanis AB, Mueller GM, Yankowitz DK, Williamson RA. Antenatal sonographic diagnosis of club foot with particular attention to the implications and outcomes of isolated club foot. *Ultrasound Obstet Gynecol* 1998; 12: 103–106.
10. Wynne-Davies R, Littlejohn A, Gormley J. Aetiology and inter-relationship of some common skeletal deformities. (Talipes equinovarus and calcaneovalgus, metatarsus varus, congenital dislocation of the hip, and infantile idiopathic scoliosis). *J Med Genet* 1982; 19: 321–328.
11. Weymouth KS, Blanton SH, Bamshad MJ, Beck AE, Alvarez C, Richards S, et al. Variants in genes that encode muscle contractile proteins influence risk for isolated clubfoot. *American Journal of Medical Genetics Part A*. 2011;155(9):2170-9.

12. Homans JF, Crowley TB, Chen E, McGinn DE, Deeney VFX, Sackers RJB, et al. Club foot in association with the 22q11.2 deletion syndrome: An observational study. *Am J Med Genet A*. 2018;176(10):2135-9.
13. Shipp TD, Benacerraf BR. The significance of prenatally identified isolated clubfoot: Is amniocentesis indicated? *Am J Obstet Gynecol* 1998;178:600–2.
14. Kaeppler KE, Stetson RC, Lanpher BC, Collura CA. Infant male with TARP syndrome: Review of clinical features, prognosis, and commonalities with previously reported patients. *Am J Med Genet A*. 2018;176(12):2911-4.
15. Malone FD, Marino T, Bianchi DW, Johnston K, D’Alton ME. Isolated clubfoot diagnosed prenatally: is karyotyping indicated? *Obstet Gynecol* 2000; 95: 437–440.
16. Pagnotta G, Maffulli N, Aureli S, Maggi E, Mariani M, Yip KM. Antenatal sonographic diagnosis of clubfoot: a six-year experience. *J Foot Ankle Surg* 1996; 35: 67–71.
17. Mujezinovic F, Alfirovic Z. Procedure-related complications of amniocentesis and chorionic villous sampling. A systematic review. *Obstet. Gynecol.* 2007; 110(3):687-94.
18. Mammen L, Benson CB. Outcome of fetuses with clubfeet diagnosed by prenatal sonography. *J Ultrasound Med.* 2004; 23(4):497-500.
19. Khodja Bach S, Houfflin-Debarge V, Vaast P, Wapler C, Coulon C. [Clubfoot’s prenatal ultrasound diagnosis: is amniocentesis always warranted? About 124 cases]. *Gynecol Obstet Fertil.* févr 2015;43(2):117-22.
20. Woodrow N, Tran T, Umstad M, Graham HK, Robinson H, de Crespigny L. Mid-trimester ultrasound diagnosis of isolated talipes equinovarus : accuracy and outcome for infants. *Aust N Z J Obstet Gynaecol.* 1998; 38(3):301-5.
21. Canto MJ, Cano S, Palau J, Ojeda F. Prenatal diagnosis of clubfoot in low-risk population: associated anomalies and long-term outcome. *Prenat Diagn* 2008; 28: 343–346.
22. Treadwell MC, Stanitski CL, King M. Prenatal sonographic diagnosis of clubfoot: implications for patient counseling. *J Pediatr Orthop* 1999; 19: 8–10.
23. Servaes S, Hernandez A, Gonzalez L, Victoria T, Johnson M, Jaramillo D, et al. Fetal MRI of clubfoot associated with myelomeningocele. *Pediatr Radiol.* 1 déc 2010;40(12):1874-9.
24. Nemeč U, Nemeč SF, Kasprian G, Brugger PC, Bettelheim D, Wadhawan I, et al. Clubfeet and associated abnormalities on fetal magnetic resonance imaging. *Prenat Diagn* 2012;32(9):822–8.
25. Hashimoto BE, Filly RA, Callen PW. Sonographic diagnosis of clubfoot in utero. *J Ultrasound Med* 1986; 5: 81–83.
26. Kančerla V, Romitti PA, Caspers KM, Puzhankara S, Morcuende JA. Epidemiology of congenital idiopathic talipes equinovarus in Iowa, 1997–2005. *American Journal of Medical Genetics Part A.* 2010;152A(7):1695-700.

27. Lochmiller C, Johnston D, Scott A, Risman M, Hecht JT. Genetic epidemiology study of idiopathic talipes equinovarus. *American Journal of Medical Genetics*. 1998;79(2):90-6.
28. Miedzybrodzka Z. Congenital talipes equinovarus (clubfoot): a disorder of the foot but not the hand. *J Anat* 2003;202(1):37–42.
29. Werler MM, Yazdy MM, Mitchell AA, Meyer RE, Druschel CM, Anderka M, et al. Descriptive epidemiology of idiopathic clubfoot. *American Journal of Medical Genetics Part A*. 2013;161(7):1569-78.
30. Byron-Scott R, Sharpe P, Hasler C, Cundy P, Hirte C, Chan A, et al. A South Australian population-based study of congenital talipes equinovarus. *Paediatric and Perinatal Epidemiology*. 2005;19(3):227-37.
31. Bacino CA, Hecht JT. Etiopathogenesis of equinovarus foot malformations. *European Journal of Medical Genetics*. 1 août 2014;57(8):473-9.
32. Bronshtein M, Zimmer EZ. Transvaginal ultrasound diagnosis of fetal clubfeet at 13 weeks, menstrual age. *Journal of Clinical Ultrasound*. 1989;17(7):518-20.
33. Zions KE, Jew MH, Ebramzadeh E, Sangiorgio SN. The influence of sex and laterality on clubfoot severity. *J Pediatr Orthop*. 2015;0: 1–5.
34. MahanST, YazdyMM, KasserJR, WerlerMM. Is it worthwhile to routinely ultrasound screen children with idiopathic clubfoot for hip dysplasia? *J Pediatr Orthop*. 2013;33:847–51.
35. Chou DTS, Ramachandran M. Prevalence of developmental dys- plasia of the hip in children with clubfoot. *J Child Orthop*. 2013;7: 263–7.
36. Lauson S, Alvarez C, Patel MS, Langlois S. Outcome of prenatally diagnosed isolated clubfoot. *Ultrasound Obstet Gynecol* 2010; 35: 708–714.

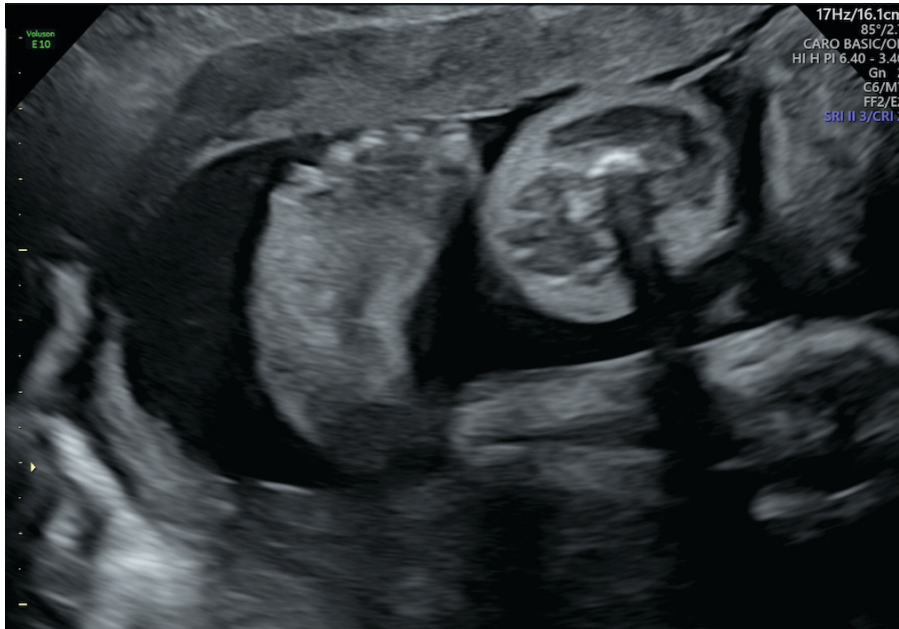

Score de DIMEGLIO

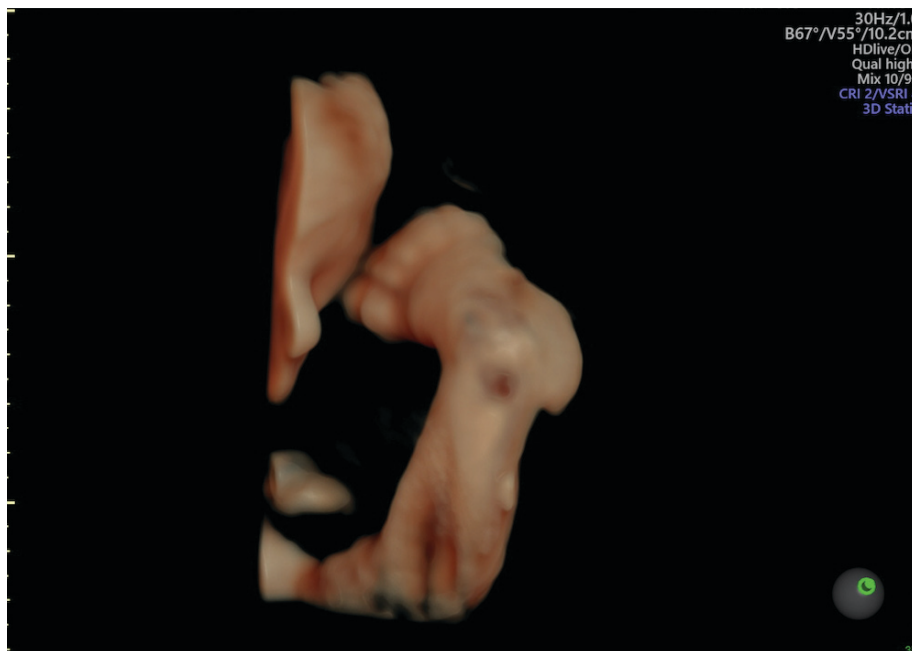
## Annexe 2

---

Clichés échographiques suspects de pied bot varus équin anténatal



*Pied bot varus équin droit 24SA, échographiste Dr ADRADOS*



*Pied bot varus équin droit 24SA,3D, échographiste Dr ADRADOS*



## RESUME

**Introduction :** Le pied bot varus équin est l'une des plus fréquentes anomalies orthopédiques dépistables en anténatal. Il survient dans une à deux naissances pour mille. Il peut être idiopathique ou syndromique. Les pathologies associées au pied bot varus équin sont multiples. En France, les centres de diagnostic prénatal ne se sont pas accordés sur une conduite à tenir uniforme devant la découverte de cette pathologie. Certains centres comme à Nice proposent la réalisation en systématique d'une amniocentèse et d'une imagerie par résonance magnétique (IRM) cérébrale et médullaire. L'objectif premier de ce travail est d'évaluer la pertinence d'une amniocentèse et d'une IRM en systématique à tout fœtus suspect d'un pied bot varus équin et secondairement d'améliorer l'information anténatale faite au couple en mettant en évidence des facteurs de risque anténataux de gravité post natale.

**Matériel et Méthode :** Étude monocentrique, rétrospective, au sein du centre de diagnostic prénatal de Nice (CPDPN) incluant les patientes dont le fœtus était suspect d'un pied bot varus équin en anténatal et dont l'issue de grossesse était connue du 1<sup>er</sup> Janvier 2016 au 31 Décembre 2018. Les critères maternels, échographiques ont été décrits, de même que les résultats concernant l'amniocentèse et l'IRM. L'issue de la grossesse a également été analysée. Les cas suspects d'un pied bot varus équin isolé ont été comparés aux cas suspects d'un pied bot varus équin syndromique selon les variables suscitées. Dans un second temps l'étude s'est portée sur les enfants nés vivants avec un pied bot suivis aux hôpitaux pédiatriques de Nice CHU-Lenval (HPNCL) afin de mettre en évidence des facteurs anténataux de gravité post natal.

**Résultats :** 60 patientes et 31 nouveaux nés ont été inclus. 38 cas étaient suspects de pieds bots isolés. Dans ce cas, l'amniocentèse a été réalisée par 55.2% (refusée dans 42%). Elle a permis de mettre en évidence un cas de trisomie 21 (2.6% de la population). Les IRM réalisées par 37 patientes étaient normales. Un cas d'arthrogrypose a été découvert fortuitement à la naissance d'un enfant. 22 cas étaient suspects d'un pied bot varus équin syndromique. L'amniocentèse lorsque réalisée était normale dans 100% des cas. L'IRM a permis de confirmer les anomalies suspectées à l'échographie mais n'a pas permis de révéler d'autres anomalies.

Pour les nouveaux nés suivis aux HPNCL, le traitement de référence était fonctionnel par kinésithérapie. L'acquisition de la marche s'est faite à environ 13.5 mois (PBVE isolé) et 13.7 mois (PBVE syndromique). Notre étude n'a pas permis de mettre en évidence des facteurs de risque anténataux de gravité post natale.

**Conclusion :** La réalisation d'une amniocentèse en systématique reste controversée. Même en cas de PBVE il apparaît difficile de ne pas proposer cet examen invasif. Cependant les résultats de cette étude suggèrent qu'il pourrait ne plus être proposé en cas de patiente primipare, avec antécédent familial de PBVE, fœtus masculin, uni ou bilatéral.

L'IRM ne devrait plus être proposée en systématique. Bien qu'aucun facteur de risque anténatal de gravité post natale n'a pu être mis en évidence, l'information du couple au cours d'une consultation prénatale par un praticien expérimenté permet l'adhésion à la prise en charge post natale et l'acceptation du nouveau-né.

**Mots clés :** amniocentèse – pied bot –anténatal – dépistage – IRM

## RESUME

**Introduction :** Le pied bot varus équin est l'une des plus fréquentes anomalies orthopédiques dépistables en anténatal. Il survient dans une à deux naissances pour mille. Il peut être idiopathique ou syndromique. Les pathologies associées au pied bot varus équin sont multiples. En France, les centres de diagnostic prénatal ne se sont pas accordés sur une conduite à tenir uniforme devant la découverte de cette pathologie. Certains centres comme à Nice proposent la réalisation en systématique d'une amniocentèse et d'une imagerie par résonance magnétique (IRM) cérébrale et médullaire. L'objectif premier de ce travail est d'évaluer la pertinence d'une amniocentèse et d'une IRM en systématique à tout fœtus suspect d'un pied bot varus équin et secondairement d'améliorer l'information anténatale faite au couple en mettant en évidence des facteurs de risque anténataux de gravité post natale.

**Matériel et Méthode :** Étude monocentrique, rétrospective, au sein du centre de diagnostic prénatal de Nice (CPDPN) incluant les patientes dont le fœtus était suspect d'un pied bot varus équin en anténatal et dont l'issue de grossesse était connue du 1<sup>er</sup> Janvier 2016 au 31 Décembre 2018. Les critères maternels, échographiques ont été décrits, de même que les résultats concernant l'amniocentèse et l'IRM. L'issue de la grossesse a également été analysée. Les cas suspects d'un pied bot varus équin isolé ont été comparés aux cas suspects d'un pied bot varus équin syndromique selon les variables suscitées. Dans un second temps l'étude s'est portée sur les enfants nés vivants avec un pied bot suivis aux hôpitaux pédiatriques de Nice CHU-Lenval (HPNCL) afin de mettre en évidence des facteurs anténataux de gravité post natale.

**Résultats :** 60 patientes et 31 nouveaux nés ont été inclus. 38 cas étaient suspects de pieds bots isolés. Dans ce cas, l'amniocentèse a été réalisée par 55.2% (refusée dans 42%). Elle a permis de mettre en évidence un cas de trisomie 21 (2.6% de la population). Les IRM réalisées par 37 patientes étaient normales. Un cas d'arthrogrypose a été découvert fortuitement à la naissance d'un enfant. 22 cas étaient suspects d'un pied bot varus équin syndromique. L'amniocentèse lorsque réalisée était normale dans 100% des cas. L'IRM a permis de confirmer les anomalies suspectées à l'échographie mais n'a pas permis de révéler d'autres anomalies.

Pour les nouveaux nés suivis aux HPNCL, le traitement de référence était fonctionnel par kinésithérapie. L'acquisition de la marche s'est faite à environ 13.5 mois (PBVE isolé) et 13.7 mois (PBVE syndromique). Notre étude n'a pas permis de mettre en évidence des facteurs de risque anténataux de gravité post natale.

**Conclusion :** La réalisation d'une amniocentèse en systématique reste controversée. Même en cas de PBVE il apparaît difficile de ne pas proposer cet examen invasif. Cependant les résultats de cette étude suggèrent qu'il pourrait ne plus être proposé en cas de patiente primipare, avec antécédent familial de PBVE, fœtus masculin, uni ou bilatéral.

L'IRM ne devrait plus être proposée en systématique. Bien qu'aucun facteur de risque anténatal de gravité post natale n'a pu être mis en évidence, l'information du couple au cours d'une consultation prénatale par un praticien expérimenté permet l'adhésion à la prise en charge post natale et l'acceptation du nouveau-né.

**Mots clés :** amniocentèse – pied bot – anténatal – dépistage – IRM