



HAL
open science

**Dualité cicatricielle os cortical-os trabéculaire :
présentation d'un système à ancrage spongieux :
AnyRidge de MegaGen**

Samy Ben Sliman

► **To cite this version:**

Samy Ben Sliman. Dualité cicatricielle os cortical-os trabéculaire : présentation d'un système à ancrage spongieux : AnyRidge de MegaGen. Médecine humaine et pathologie. 2019. dumas-02511236

HAL Id: dumas-02511236

<https://dumas.ccsd.cnrs.fr/dumas-02511236>

Submitted on 18 Mar 2020

HAL is a multi-disciplinary open access archive for the deposit and dissemination of scientific research documents, whether they are published or not. The documents may come from teaching and research institutions in France or abroad, or from public or private research centers.

L'archive ouverte pluridisciplinaire **HAL**, est destinée au dépôt et à la diffusion de documents scientifiques de niveau recherche, publiés ou non, émanant des établissements d'enseignement et de recherche français ou étrangers, des laboratoires publics ou privés.

**DUALITE CICATRICIELLE
OS CORTICAL - OS TRABECULAIRE
PRESENTATION D'UN SYSTEME A ANCRAGE
SPONGIEUX : ANYRIDGE DE MEGAGEN**

Année 2019

Thèse n°42-57-19-44

THÈSE

Présentée et publiquement soutenue devant
la Faculté de Chirurgie Dentaire de Nice
Le 5 décembre 2019 Par

Mr Samy Ben Sliman

Né(e) le 26/01/1990 à Nice
Pour obtenir le grade de :

DOCTEUR EN CHIRURGIE DENTAIRE (Diplôme d'État)

Examineurs :

Madame le Professeur	Armelle MANIERE-EZVAN	Présidente du jury
Monsieur le Docteur	Eric LEFORESTIER	Directeur de thèse
Monsieur le Docteur	Patrice COCHAIS	Assesseur
Madame le Docteur	Catherine PESCI-BARDON	Assesseur
Monsieur le Docteur	Thomas MORKOWSKI-GEMMI	Membre Invité

Remerciements aux membres du Jury

A Madame le Professeur Armelle MANIERE-EZVAN

Professeur des Universités – Praticien Hospitalier

Je vous remercie d'avoir accepté la présidence de mon jury. Sans vous mon parcours universitaire aurait été bien plus compliqué. Vous avez toujours fait preuve d'une extrême gentillesse et de bienveillance à mon égard. Je vous en suis très reconnaissant. Nos discussions avec vos internes vont me manquer. Merci pour tout.

A monsieur le Docteur Eric LEFORESTIER

Maître de conférence des Universités – Praticien Hospitalier

Vous savez déjà toute l'affection que j'ai pour vous. Vous êtes un professeur « juste » qui sait nous dire quand nous avons bien travaillé mais aussi nous recadrer quand il le faut. C'est la raison pour laquelle j'ai travaillé quasi-exclusivement avec vous (en O.C.E) lorsque cela m'était possible et que vous êtes aujourd'hui mon directeur de thèse (et mon dentiste !).

A monsieur le Docteur Patrice COCHAIS

Maître de conférence des Universités – Praticien Hospitalier

J'ai eu le plaisir d'être votre aide-opérateur lors de tous mes optionnels en chirurgie orale. C'est à vos côtés et en vous observant travailler qu'est née mon envie de me spécialiser en chirurgie. Je suis heureux que vous fassiez partie de ce jury.

A madame le Docteur Catherine PESCI-BARDON

Praticien Hospitalier – Spécialiste qualifiée en Médecine Bucco-dentaire

Vous ne vous en souvenez probablement pas mais j'ai effectué mes premières extractions à vos côtés aux urgences. C'était stressant, certes, mais quelle chance pour un étudiant de savoir que derrière le petit hublot du box, veille sur nous le Dr Pesci. Merci pour votre bienveillance et la bonne humeur que vous instaurez aux urgences.

A Monsieur le Docteur Thomas MORKOWSKI-GEMMI

Attaché Hospitalier au département de Chirurgie Orale

Vous êtes probablement le dentiste le plus drôle de tout l'hôpital (je savais que ça vous plairait). Pour des raisons administratives, vous n'êtes aujourd'hui que membre invité mais je me dois de souligner que vous êtes à l'origine de ce travail. Je vous remercie pour votre investissement et votre dévouement.

-

Table des matières

Introduction	7
1. L'os alvéolaire	8
1.1 Généralité.....	
1.2 Structure osseuse.....	
1.2.1 Le périoste.....	9
1.2.2 Les corticales.....	
1.2.3 La couche intermédiaire ou centrale.....	
1.2.4 L'endoste.....	10
1.3 Organisation du tissu osseux.....	
1.3.1 Os compact.....	12
1.3.2 Os spongieux.....	13
1.4 Composition histologique.....	15
1.4.1 La matrice extracellulaire ou substance fondamentale.....	
1.4.1.1 La trame organique.....	
1.4.1.2 Le collagène.....	
1.4.1.3 Protéines non collagéniques.....	
1.4.2 Sels minéraux.....	16
1.5 Les cellules osseuses.....	
1.5.1 Les cellules ostéoprogéniques.....	
1.5.2 Les ostéoblastes.....	
1.5.3 Les ostéocytes.....	
1.5.4 Les ostéoclastes.....	17
1.6 Propriétés.....	
1.6.1 Propriétés et morphologie.....	
1.6.2 Propriétés et composition.....	18
1.6.3 Propriétés mécaniques.....	
2. Cicatrisation osseuse	19
2.1 Cicatrisation de l'os spongieux.....	21
2.1.1 Le clou plaquettaire.....	
2.1.2 Différenciation en ostéoblastes.....	
2.1.3 Formation d'os fibreux réticulé ou os primaire.....	
2.1.4 Apparition d'os lamellaire.....	22
2.1.5 Remodelage osseux.....	

2.2 Cicatrisation de l'os cortical.....	23
2.2.1 Le stade inflammatoire	
2.2.2 Formation de cartilage ?.....	
2.2.3 Formation d'os primaire.....	24
2.2.4 Remodelage osseux.....	
2.3 Séquence A.R.I.F.....	
2.3.1 Activation.....	25
2.3.2 Résorption.....	26
2.3.3 Inversion.....	
2.3.4 Formation.....	
2.3.5 Balance osseuse.....	27
2.4 Facteurs iatrogènes.....	
2.4.1 Micro-dommages.....	
2.4.1.1 Différenciation en ostéoblastes.....	
2.4.1.2 Formation d'os fibreux réticulé.....	28
2.4.2 Ostéonécrose thermique.....	29
3. La mise en place de l'implant à l'ostéointégration	
3.1 Cicatrisation de l'os spongieux péri-implantaire.....	
3.1.1 Chronologie des événements.....	29
3.1.2 Histomorphométrie.....	31
3.2 Cicatrisation de l'os cortical péri-implantaire.....	
3.2.1 Chronologie des événements.....	32
3.2.2 Histomorphométrie.....	34
3.2.3 Différences entre os spongieux et os cortical.....	35
4. Stabilité primaire et dualité tissulaire	36
4.1 Stabilité primaire.....	
4.1.1 Comment l'évaluer ?	
4.1.1.1 Quotient de stabilité primaire (ISQ).....	
4.1.1.2 Mesure du torque d'insertion.....	37
4.2 Stabilité primaire et contact os-implant.....	
4.3 Stabilité primaire et architecture osseuse.....	
4.4 Stress et contraintes.....	38
4.5 Influence du design implantaire.....	39

5. Exemple d'un système à ancrage spongieux : AnyRidge de MegaGen	42
5.1 Cratérisation.....	
5.1.1 Etiologie infectieuse : la péri-implantite.....	43
5.1.2 Etiologie inflammatoire (non infectieuse)	
5.1.2.1 Remodelage osseux.....	
5.1.2.2 Réaction à un corps étranger.....	
5.1.3 Théorie multifactorielle.....	44
5.1.3.1 Le Patient.....	
5.1.3.2 L'expérience du praticien.....	45
5.1.3.3 L'implant.....	
5.2 Présentation du système AnyRidge de MegaGen.....	46
5.2.1 Design.....	
5.2.2 Singularité.....	47
5.2.3 Protocole de Forage.....	48
5.2.4 Avantages.....	49
5.2.5 Inconvénients.....	50
6. Cas cliniques	
6.1 Cas n°1.....	51
6.2 Cas n°2.....	54
6.3 Cas n°3.....	56
7. Conclusion.....	57

Introduction

De nos jours, les implants font pleinement partie de l'arsenal thérapeutique du chirurgien-dentiste face à un édentement partiel ou total. La proposition thérapeutique implantaire, comme tout traitement, comporte des indications, des limites, des impératifs esthétiques et fonctionnels et des risques ; l'objectif étant de remplacer l'organe dentaire manquant par l'obtention de l'ostéointégration du dispositif implantaire dans l'os alvéolaire. Et bien sûr, comme tout traitement, la proposition implantaire peut conduire à un succès mais aussi à un échec, si elle n'est pas maîtrisée.

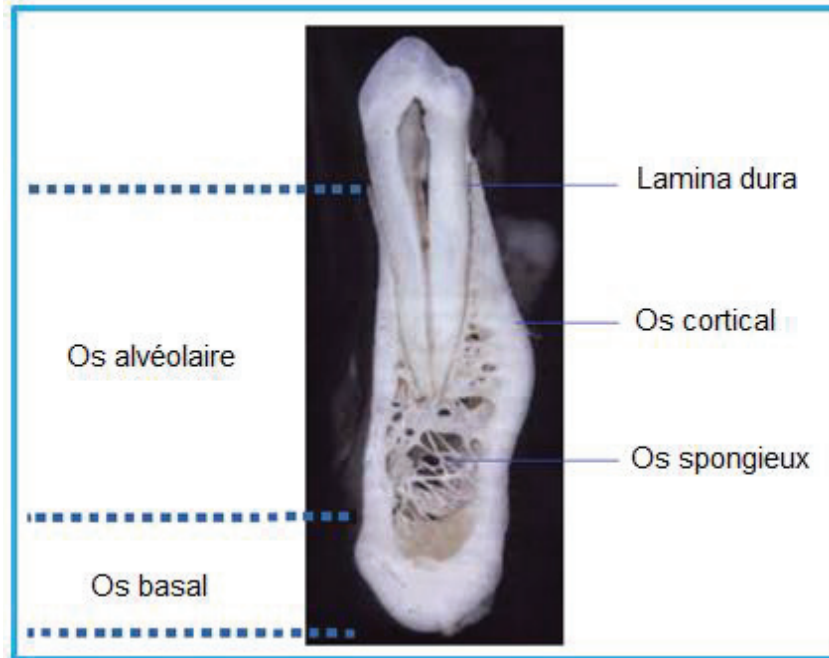
Depuis les premiers concepts de l'ostéointégration étudiés par Brånemark et Schroeder, les progrès technologiques et les avancées de la médecine n'ont cessé d'évoluer, et ont permis d'établir des critères de réussite. Toutefois, aujourd'hui, la littérature scientifique est confrontée à un nombre toujours grandissant de résorption de l'os marginal péri-implantaire, quelques années seulement après la pose de l'implant. Ce qui confronte les praticiens à une nouvelle réalité : l'obtention de l'ostéointégration n'est pas toujours synonyme de succès implantaire.

Bien que certains auteurs expliquent en partie cette résorption par un remodelage de l'os en réponse aux traumatismes chirurgicaux dus au forage et à l'insertion de l'implant, il semblerait que les mécanismes de cette cratérisation soient plurifactoriels et inéluctables. Pour autant, peu d'études semblent s'intéresser à la question de savoir pourquoi cette cratérisation, même dans les cas avec succès, s'initie uniquement au niveau de l'os cortical péri-implantaire ? C'est face à cette problématique que sont apparus récemment des implants à ancrage exclusivement spongieux, comme l'AnyRidge de MegaGen.

Notre travail a pour objectif d'actualiser, au travers de la littérature scientifique, les connaissances concernant la dualité cicatricielle os cortical – os spongieux. Nous verrons l'incidence du design implantaire sur l'ostéointégration. Enfin nous présenterons le système AnyRidge avec ses avantages et ses inconvénients, avant d'illustrer nos propos par des cas cliniques

1. L'os alvéolaire

Fig. 1 : Coupe transversale au niveau d'une prémolaire inférieure.



Saffar, J. et al. Alveolar bone and the alveolar process: the socket that is never stable. Periodontology 2000, Vol. 13, 1997, 76-90.

1.1 Généralité [10]

L'os alvéolaire est un os plat constitué d'os spongieux ou trabéculaire entouré de deux tables, une interne et une externe, appelées corticales qui sont dans la continuité de l'os basal des os maxillaire et mandibulaire. Il forme les procès alvéolaires qui entourent les dents. Partie intégrante du système parodontal profond, avec le cément et le ligament alvéolo-dentaire, il joue un rôle majeur dans le support dentaire. L'apparition, la croissance et l'évolution de l'organe dentaire sont étroitement liées avec celles de l'os alvéolaire à tel point que l'on dit de lui qu'il « naît, vit et meurt avec les dents ». Son volume est déterminé par la forme de la racine dentaire, son axe d'éruption et son inclinaison. C'est un tissu vivant très sensible aux modifications de son environnement.

1.2 Structure osseuse [6,22,27]

L'os alvéolaire est un tissu conjonctif calcifié. Il se présente sous la forme d'un os spongieux parsemé d'espaces médullaires et entouré d'une enveloppe d'os compact. De l'extérieur à l'intérieur, son architecture comprend : le périoste, la corticale externe, la zone intermédiaire ou centrale puis la corticale interne.

1.2.1 Le périoste

Membrane blanchâtre et fibreuse qui recouvre la surface externe de l'os auquel elle adhère. Elle est formée de deux couches cellulaires : une externe fibreuse (riche en collagène) jouant le rôle d'encapsulation sans intervenir dans l'ostéogenèse et une interne ou couche ostéogène d'Ollier, qui contient plusieurs types de cellules dont des cellules endothéliales, des préostéoblastes, des ostéoblastes, des ostéoclastes et qui est responsable de la prolifération osseuse tout au long de la vie. Il joue également un rôle important dans la vascularisation de l'os via les artères périostées.

1.2.2 Les corticales

La corticale externe (1,5 à 3 mm) forme une enveloppe continue, plus fine du côté vestibulaire qu'en palatin ou lingual, constituée d'un os lamellaire compact « lisse » dans la continuité de l'os basal. Elle forme la paroi externe de l'os alvéolaire, recouverte par la gencive attachée.

La corticale interne ou paroi alvéolaire (100 à 500 microns) forme « l'os alvéolaire à proprement dit ». C'est elle qui se résorbe et disparaît suite à l'extraction d'une dent. Elle est constituée d'une portion d'os lamellaire compact et d'os fibreux fasciculé percé de nombreux pertuis permettant le passage d'éléments vasculo-nerveux : les canaux de VOLKMAN. Cette dernière est également appelée lame cribliforme, lame criblée (ou lamina dura radiologiquement), notamment car vient s'y ancrer le ligament via ses fibres desmodontales ou fibres de Sharpey. C'est cette interface os/desmodonte qui permet le positionnement de la dent dans son alvéole, mais également l'adaptation de l'os spongieux aux contraintes reçues par la dent.

1.2.3 La couche intermédiaire ou centrale

Sa quantité est variable, plus faible à la mandibule qu'au maxillaire. Au niveau des incisives et canines inférieures, des canines supérieures ou des dents avec racines volumineuses elle peut être absente. Dans ce cas, les corticales sont fusionnées. Elle est formée d'un os spongieux caractérisé par la présence de nombreux espaces médullaires renfermant la moelle osseuse et des éléments vasculo-nerveux. Il permet le soutien de la dent et constitue des réserves nutritives de la paroi externe.

1.2.4 L'endoste

L'endoste est similaire au périoste. Il tapisse l'os compact adjacent à la cavité médullaire (endoste cortical) et les travées osseuses de l'os spongieux (endoste trabéculaire) formant ainsi la limite interne de l'os. Il tapisse également l'intérieur des canaux de Havers et de Volkmann (endoste ostéonien) mettant ainsi en relation l'endoste cortical et le périoste.

1.3 Organisation du tissu osseux [22]

On distingue 2 types d'os, l'os cortical compact et l'os spongieux.

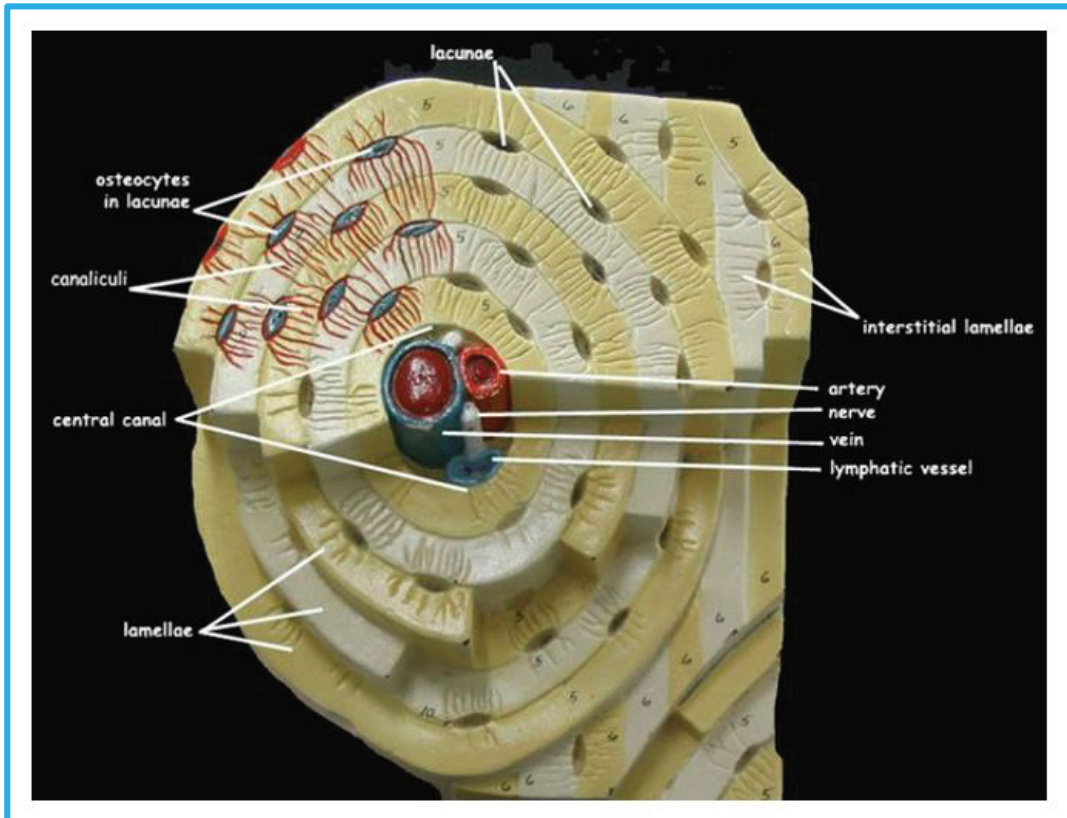
1.3.1 Os compact

L'os compact est un os dit lamellaire qui représente 80% à 90 % du tissu osseux de l'organisme. Il est formé d'une superposition de lamelles (de 1 à 5 μm d'épaisseur), orientées de façon concentrique autour d'un canal central, appelé canal de Havers : le tout formant une unité structurale, appelée ostéon ou système de Havers.

Dans le canal de Havers de chaque ostéon, on retrouve des vaisseaux lymphatiques et sanguins, ainsi que des fibres nerveuses reliées aux terminaisons de la moelle osseuse et du périoste par le biais de canaux perforants, appelés canaux de Volkmann. Les ostéons sont séparés du tissu osseux interstitiel par une fine couche de substance amorphe déficiente en collagène, appelée ligne cémentante (0,5 à 1 μm), (Fig. 2).

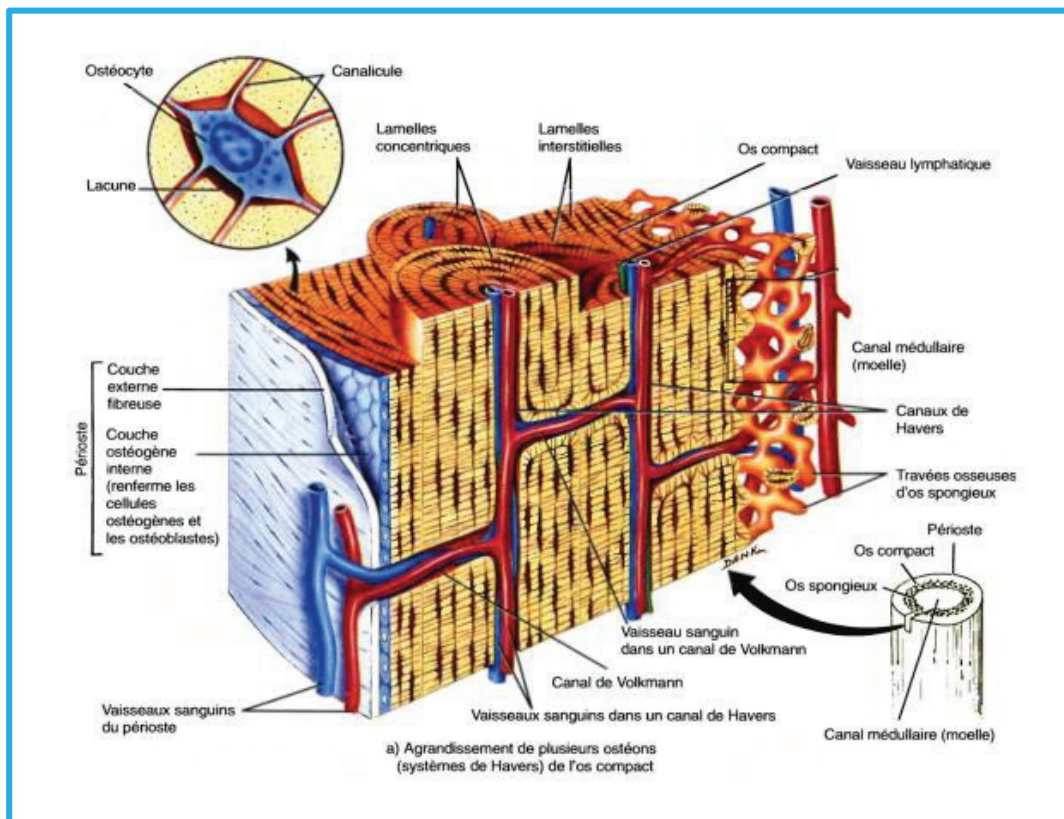
Chaque lamelle est formée d'une matrice extracellulaire et de fibres de collagène qui sont parallèles entre elles. Entre les lamelles, on retrouve des lacunes, appelées ostéoplastes, dans lesquelles sont situés les ostéocytes. Les ostéoplastes sont reliés entre eux et au canal central par des canalicules qui sont remplis de matrice extracellulaire et contiennent les prolongements ostéocytaires. Les ostéons sont parallèles entre eux et orientés dans le grand axe de l'os. Entre les ostéons, on retrouve des lamelles interstitielles qui correspondent à des fragments d'ostéons, résultant du remaniement osseux. Il existe également des ostéons secondaires (de 100 à 300 microns) qui sont formés suite à un processus de remodelage que nous détaillerons plus tard (Fig. 3).

Fig. 2 : Schéma d'un ostéon.



www.bluegrass.kctcs.edu/education-training/programs/biology/bio_137_virtual_lab/lab_5/part_5_-_osteon_model.aspx

Fig. 3 : Organisation de l'os cortical.

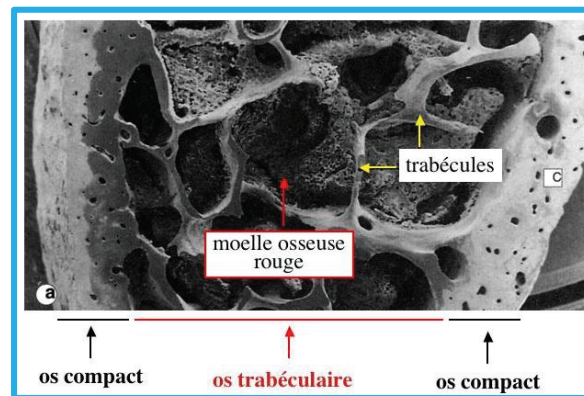


Mark Manuel. Tissu osseux. Institut d'Embryologie à la Faculté de Médecine et Hôpital Universitaire de Strasbourg.

1.3.2 Os spongieux (ou trabéculaire)

Il est formé d'une trame irrégulière de trabécules osseuses (de 1 à 5 microns d'épaisseur) délimitant des espaces appelés cavités médullaires. Elles contiennent la moelle osseuse ou moelle rouge responsable de l'hématopoïèse. Les trabécules sont à l'instar de l'os cortical formées de lamelles osseuses mais irrégulières, entre lesquelles on retrouve des ostéocytes reliés entre eux par des canalicules. L'unité fonctionnelle est un héli-ostéon. Les trabécules forment ainsi un réseau tridimensionnel dont l'orientation est ajustée en fonction des sollicitations mécaniques.

Fig. 4 : Organisation de l'os spongieux



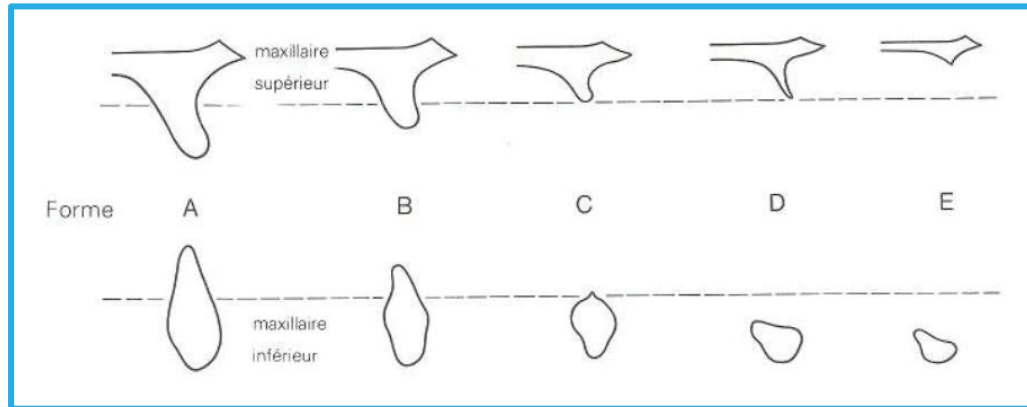
www.histoblog.viabloga.com/texts/le-tissu-osseux

1.3.3 Quantité et qualité de l'os

1.3.3.1 Quantité osseuse

Après l'extraction d'une dent, les corticales internes vont donc se résorber entraînant une modification de la morphologie initiale de la crête osseuse. Il est impératif pour le chirurgien-dentiste d'évaluer l'importance de cette résorption et de visualiser si le volume osseux disponible permet la mise en place d'un implant, grâce à un scanner ou cône beam. Une classification de cette résorption centripète au maxillaire et centrifuge à la mandibule a été proposée par Lekholm et Zarb.

Fig. 5 : Quantité d'os résiduel en fonction du stade de résorption selon Lekhom & Zarb.



Lekhom U et Zarb GA, Editions CdP-P. Branemark, 1985

A : Une grande partie de la crête alvéolaire persiste

B : Résorption modérée de la crête résiduelle

C : Résorption avancée de la crête résiduelle mais avec persistance de l'os basal

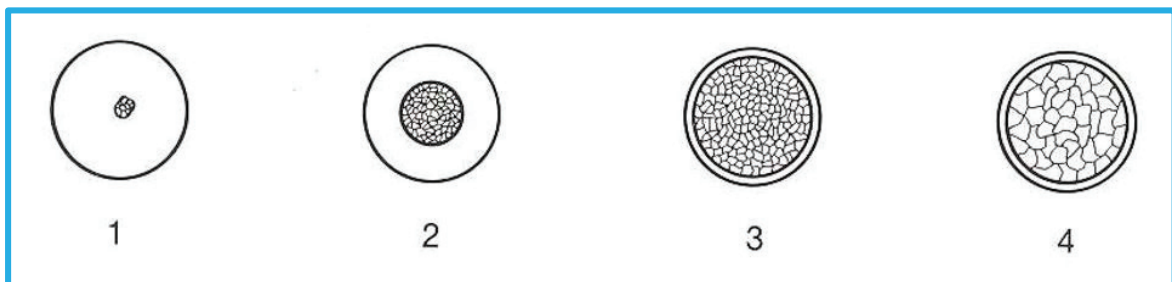
D : Une faible résorption de l'os basal a débuté

E : Une extrême résorption de l'os basal s'est installée

1.3.3.2 Qualité osseuse

L'échec implantaire semble être plus influencé par la qualité osseuse que par la quantité. L'évaluation de la qualité osseuse peut être faite en fonction de deux paramètres : sa densité et son potentiel de cicatrisation. Lekholm et Zarb ont ainsi décrit quatre classes de qualité osseuse.

Fig. 6 : Qualité de l'os selon Lekhom & Zarb.



Lekhom U et Zarb GA, Editions CdP-P. Branemark, 1985

Classe 1 : l'os est composé presque entièrement d'os compact homogène

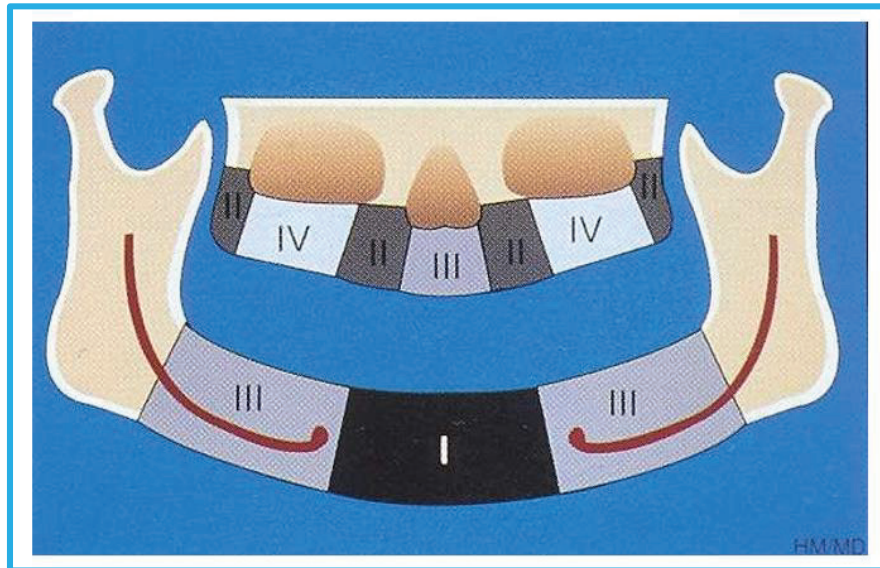
Classe 2 : une couche épaisse d'os compact entoure un noyau d'os trabéculaire dense

Classe 3 : une fine couche d'os compact entoure un noyau d'os trabéculaire dense de résistance favorable

Classe 4 : une fine couche d'os cortical entoure un noyau d'os trabéculaire de faible densité.

Chacune des classes décrites peut être attribuée topographiquement à une zone.

Fig. 7 : Classification de Lekholm et Zarb, selon la localisation de l'édentement.



Lekholm U et Zarb GA, Editions CdP-P. Branemark, 1985

- Classe 1 : zone de la symphyse entre les forams mentonniers
- Classe 2 : zone entre les forams sous-orbitaires
- Classe 3 : zone postérieure aux forams mentonniers
- Classe 4 : zone postérieure aux forams sous-orbitaires

Certaines habitudes nocives, maladies ou médications peuvent modifier la qualité de la cicatrisation osseuse. On peut ainsi classer l'os en fonction de son potentiel de cicatrisation osseux (en anglais « Bone Healing Potential »).

- BHP1 : os ayant un potentiel de cicatrisation **normal**.
- BHP2 : os ayant un potentiel de cicatrisation **faiblement perturbé**. Causes possibles : tabac (<10 cigarettes/jour), diabète équilibré, anémie, ostéoporose, os greffé ou régénéré, traitement corticoïde au long cours...
- BHP3 : os ayant un potentiel de cicatrisation **fortement perturbé**. Causes possibles : tabac (>20 cigarettes/jour), hyperparathyroïdie, diabète non équilibré, anémie importante, ostéoporose sévère, polyarthrite rhumatoïde....

1.4 Composition histologique [41]

1.4.1 La matrice extracellulaire ou substance fondamentale

La matrice extracellulaire représente 92 à 95 % du volume tissulaire. Elle est constituée d'une trame organique à 25%, de minéraux à 60%, et d'environ 15% d'eau (varie selon l'âge et le degré de minéralisation). Elle est à l'origine des propriétés mécaniques de l'os grâce à son organisation tridimensionnelle.

1.4.1.1 La Trame organique

La matrice organique forme ce que l'on appelle l'ostéoïde, qui comprend :

- une phase fibrillaire (90%), composée de protéines fibreuses structurales (collagène, élastine) et de protéines adhérentes (fibronectine).
- une phase interfibrillaire (10%), comprenant les glycosaminoglycanes (GAG) et protéoglycanes qui jouent un rôle important dans la rétention des molécules d'eau, des protéines non collagéniques et des lipides en faible quantité.

1.4.1.2 Le collagène

Le collagène osseux est essentiellement de type I et représente un peu moins de 90% de la matrice organique. Ses précurseurs, synthétisés et sécrétés par les ostéoblastes se regroupent en fibrilles dans le milieu extracellulaire et vont guider l'orientation des cristaux minéraux. Dans l'os lamellaire, elles sont organisées en feuillets où elles sont parallèles entre elles, mais perpendiculaires aux fibrilles des plans adjacents. C'est cette organisation qui confère à l'os ses propriétés mécaniques. On y retrouve également du collagène de type III et IV, mais en quantités moindres.

1.4.1.3 Protéines non collagéniques

Les protéines non collagéniques sont nombreuses (fibronectine, ostéopontine, vitronectine, ostéocalcine...) et représentent 10 à 15% de la trame organique. Elles interviennent pour la plupart dans l'adhésion et le recrutement cellulaire.

1.4.2. La trame minérale

L'orientation spatiale et la composition des sels minéraux varient entre l'os spongieux et l'os cortical. Ce dernier est plus riche en minéraux. Durant la croissance, ils remplacent progressivement l'eau de la substance ostéoïde nouvellement formée et améliorent ses meilleures propriétés mécaniques. Dans l'os compact, on retrouve principalement des ions Calcium Ca^{2+} et Phosphate PO_4^{3-} qui précipitent pour former des cristaux d'hydroxyapatites $(\text{Ca}_{10}(\text{PO}_4)_6(\text{OH})_2)$ et lui confèrent une certaine dureté.

1.5 Les cellules osseuses [35]

1.5.1 Les cellules ostéoprogénitrices

Les cellules ostéoprogénitrices dérivent des cellules mésenchymateuses primitives et forment une population de cellules souches qui peuvent se différencier en cellules spécialisées : les ostéoblastes et les ostéocytes. On les appelle également « resting osteoblast » ou « endosteal lining cells ».

1.5.2 Les ostéoblastes

Ce sont des cellules d'origine mésenchymateuse, grossièrement prismatiques, dont la durée de vie est de trois à quatre mois. En période de repos, elles sont fusiformes. En période active, elles prennent une disposition épithélioïde en bordure des travées osseuses avec un noyau volumineux, excentré, opposé au tissu ostéoïde.

La fonction principale de l'ostéoblaste est de synthétiser et minéraliser le tissu ostéoïde au cours de la croissance osseuse, de son renouvellement chez l'adulte et de la réparation osseuse tout au long de la vie. Ils synthétisent également un grand nombre de protéines matricielles dont l'ostéocalcine et l'ostéopontine qui représentent 50 % des protéines non collagéniques de l'os, les molécules d'adhésion, les protéoglycanes et des facteurs de croissance.

1.5.3 Les ostéocytes

Sont appelés ostéocytes, des ostéoblastes incorporés dans la substance calcifiée qu'ils ont eux-mêmes édifiée. Chaque ostéocyte est enclos dans une lacune, appelée ostéoplaste. Les ostéocytes ont un rôle de signalisation matricielle et de communication.

Ils sont sensibles aux stimuli mécaniques et détectent le besoin d'une augmentation ou d'une diminution de la formation osseuse dans le processus d'adaptation fonctionnelle ou en cas de micro-fêlures. De ce fait, ils jouent un rôle très important dans l'activation de la cicatrisation osseuse. Nous y reviendrons.

1.5.4 Les ostéoclastes

Les ostéoclastes sont issus de la lignée myéloïde du système hématopoïétique. Ce sont des cellules géantes, multinucléées, à dimensions variées, avec de nombreuses mitochondries, présentant une disposition en bordure en brosse au contact de l'os. Leur rôle principal est la résorption osseuse au sein des lacunes de Howship, notamment dans le processus de remodelage que nous détaillerons plus tard.

1.6 Propriétés [5,15,42]

Nous l'avons vu, le tissu osseux est constitué d'os cortical et d'os spongieux qui ont une structure et une composition bien distinctes. Ces variations anatomiques nous laissent penser qu'ils ont des propriétés mécaniques et biologiques différentes.

De nombreuses revues ont étudié les propriétés de l'os cortical. En revanche, il existe beaucoup moins d'articles sur l'os spongieux. Cette disparité est due au fait qu'il est beaucoup plus difficile de mesurer les propriétés mécaniques au niveau du tissu osseux spongieux. Ces difficultés techniques découlent de la très petite dimension des trabécules individuelles de ce dernier.

1.6.1 Propriété et morphologie

De par sa structure plus compacte, l'os cortical est plus dense que l'os spongieux. Leurs densités respectives sont approximativement $1.8 \text{ g}\cdot\text{cm}^{-3}$ et $[0,1-1] \text{ g}\cdot\text{cm}^{-3}$.

Dans son chapitre consacré aux propriétés mécaniques de l'os, Guo (15), a constaté que les trabécules spongieuses épaisses (supérieures à 350 microns), présentent des ostéons similaires à ceux de l'os cortical, laissant supposer que les deux avaient des propriétés similaires. Toutefois, il manque de preuves scientifiques sur le sujet.

Toujours selon Guo (15), la seule étude valable comparant l'os cortical et le tissu spongieux (chez le chien) indique la présence de lacunes chez ce dernier, dont certaines de grandes tailles, à l'origine d'une rigidité inférieure, comparativement à l'os cortical. Néanmoins, d'autres recherches sont nécessaires.

1.6.2 Propriétés et composition

Les quelques études traitant des différences de composition dans les tissus osseux spongieux et cortical indiquent des résultats légèrement différents avec des teneurs en calcium et phosphore qui varient. Toutefois, elles démontrent toutes que le tissu spongieux a un contenu minéral significativement plus élevé que le tissu osseux cortical.

Chaque lamelle dans les tissus osseux corticaux et spongieux se compose principalement de collagène et de minéraux qui jouent un rôle déterminant sur les propriétés mécaniques. Il a été démontré que l'hydroxyapatite contribue de manière significative à la dureté du tissu osseux, tandis que la teneur en collagène régit la ductilité.

1.6.3 Propriété mécanique

L'os est une structure anisotrope c'est-à-dire que ses propriétés mécaniques varient en fonction de la direction dans laquelle s'exercent les contraintes. Elles sont résumées dans les deux tableaux ci-dessous qui rassemblent les résultats de nombreuses études. Elles montrent que l'os cortical est plus dur, en cohérence avec sa plus forte teneur en hydroxyapatite et qu'il résiste mieux aux forces notamment de flexion et de traction.

Il reste néanmoins des incertitudes concernant le module d'élasticité. En 2004, Bayraktar et al. (5) ont prouvé de manière significative que l'os spongieux avait un module d'élasticité légèrement inférieur de 10%. Cette légère différence d'élasticité ne peut pas être expliquée simplement par la différence de densité. L'hypothèse admise est qu'elle provient des variations de l'organisation et de l'orientation des lamelles et fibres de collagène.

Guo (15) a trouvé des valeurs différentes mais selon lui, les valeurs exactes du module de l'os spongieux restent encore incertaines. Il évoque un consensus scientifique : le tissu spongieux serait 20 à 30% plus élastique que le tissu osseux cortical.

Fig. 8 : Propriétés mécaniques de l'os cortical et spongieux.

	Trabecular	Cortical ^a	<i>p</i> -Value ^b
Elastic modulus (GPa)	18.0 ± 2.8 (<i>n</i> = 12)	19.9 ± 1.8 (<i>n</i> = 74)	0.044
<i>Tension</i>			
0.2% offset yield strain (%)	0.62 ± 0.04 (<i>n</i> = 6)	0.73 ± 0.05 (<i>n</i> = 74)	< 0.001
0.2% offset yield stress (MPa)	84.9 ± 11.2 (<i>n</i> = 6)	107.9 ± 12.3 (<i>n</i> = 74)	0.003
<i>Compression</i>			
0.2% offset yield strain (%)	1.04 ± 0.15 (<i>n</i> = 6)	N/A	N/A
0.2% offset yield stress (MPa)	135.3 ± 34.3 (<i>n</i> = 6)	N/A	N/A
N/A—No cortical bone compressive tests were performed.			
^a Cortical tissue elastic modulus and yield stresses for each specimen were calculated from the modulus-porosity regression (Fig. 4a) obtained for all 74 specimens, by extrapolating to values having zero vascular porosity.			
^b <i>p</i> -Values for Student's unpaired <i>t</i> -test with unequal variances comparing trabecular vs. cortical properties.			

Bayraktar, H. et al. Comparison of the elastic and yield properties of human femoral trabecular and cortical bone tissue, Journal of Biomechanics , Vol 37, 2004, 27-35.

Material	Tensile/bending strength (MPa)	Yield strength (MPa)	Compressive strength (MPa)	Elastic modulus (GPa)	Toughness (MPa·m ^{1/2})	Elongation to fracture (%)
Bone (cortical)	50–150	30–70	160–250	4–30	2–12	0–8
Bone (cancellous)	10–20	–	23	0.2–0.5	–	–

White, Best. Properties and characterisation of bone repair materials, University of Cambridge, 2009.

Malgré de nombreux efforts de recherche, la question de savoir si le tissu osseux spongieux a les mêmes propriétés mécaniques que le tissu osseux cortical reste controversée. Pour l'heure, l'os cortical semble avoir de meilleures propriétés mécaniques avec une meilleure résistance aux forces de compression, flexion, cisaillement, et une dureté plus élevée. L'os spongieux semble plus élastique et offre donc une meilleure capacité à supporter les déformations.

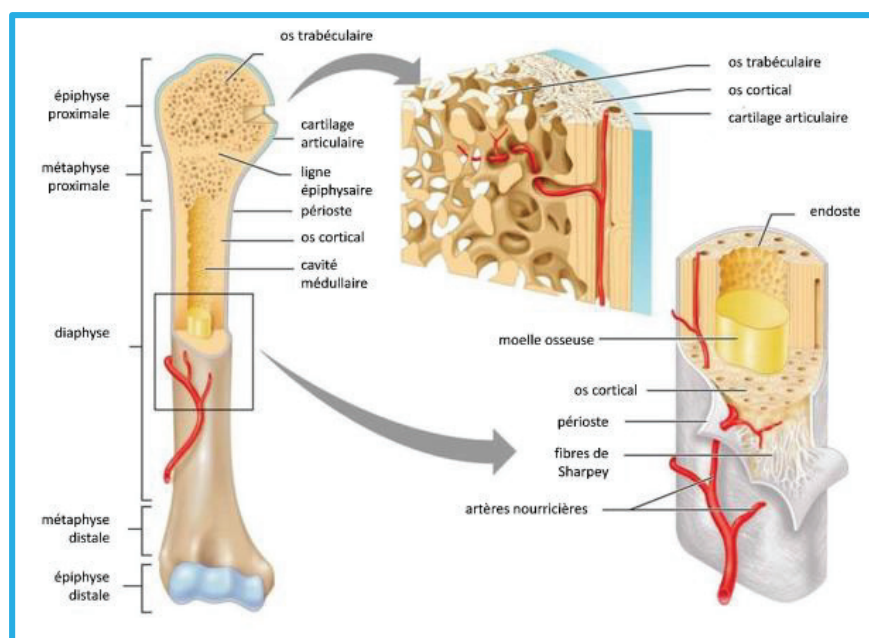
2. Cicatrisation Osseuse

La cicatrisation osseuse est un mécanisme complexe qui dépend d'un certain nombre de facteurs, dont le type de lésions osseuses : fissures, fractures, forage (en orthopédie ou implantologie), de la lésion: fracture diaphysaire, métaphysaire, épiphysaire, du type d'os : os cortical ou os spongieux, du niveau de stabilité de la lésion : une fracture avec déplacement, soumise à une mobilité ou encore une fracture spiroïde sont dites instables et leur cicatrisation est par conséquent plus compliquée.

Pour expliquer ce phénomène, de nombreuses études se sont penchées sur le sujet. Malheureusement la grande majorité ne portent pas sur les os maxillaires mais sur des os longs (tibia, fémur) plus faciles à étudier, et sont réalisées sur des animaux comme les moutons, lapins et souris pour des raisons éthiques. Il existe toutefois des exceptions notamment en implantologie mais nous y reviendrons. Pour l'heure nous allons nous intéresser à la différence de cicatrisation entre l'os spongieux et l'os cortical.

Comme nous l'avons vu précédemment ces deux types d'os ont une anatomie et des propriétés différentes. Il semble a priori évident qu'ils ne cicatrisent pas de la même façon. Nous allons voir ce que dit la littérature scientifique.

Fig. 9 : Anatomie d'un os long, le fémur.



Zahra Trad

Les os longs comportent une partie centrale ou diaphyse et deux extrémités, une proximale et une distale, séparées de la diaphyse par deux zones intermédiaires, les métaphyses. Au niveau histologique la diaphyse comprend deux épaisseurs corticales et une faible quantité de moelle osseuse et à l'inverse les extrémités sont riches en os spongieux. C'est pourquoi les études sur la cicatrisation corticale sont réalisées sur la diaphyse et celles sur la cicatrisation médullaire sont réalisées au niveau de l'épiphyse ou de la métaphyse (Fig. 9). En 2009, Monfoulet (23) écrit qu'un défaut au niveau de l'épiphyse est un modèle de cicatrisation spongieuse et qu'un défaut de la diaphyse est un modèle de cicatrisation corticale.

Nous allons dans un premier temps décrire les grandes étapes de la cicatrisation osseuse puis nous nous intéresserons aux spécificités de l'os cortical et de l'os spongieux. La cicatrisation étant dépendante du type lésion occasionnée, nous n'avons gardé que les études reproduisant une lésion par forage, qui rappellent le temps chirurgical de la mise en place d'un implant et induisent une cicatrisation en seconde intention.

2.1 Cicatrisation de l'os spongieux [16,29,41]

Comme nous l'avons évoqué précédemment, les études sur l'os spongieux sont rares, dû à la complexité d'effectuer des tests mécaniques au niveau de cet os. Ce n'est que depuis quelques années qu'un modèle animal est possible. Han et al. (16) ont détaillé le processus de réparation de l'os spongieux en cinq stades histologiques.

Le premier stade est la formation du clou plaquettaire. Le deuxième est l'activation des cellules souches mésenchymateuses et la différenciation en ostéoblastes. Le troisième est la formation d'os fibreux. Le quatrième est caractérisé par la transformation de l'os fibreux nouvellement formé en os lamellaire suivi du passage à l'étape finale du remodelage osseux continu.

2.1.1 Le clou plaquettaire

Le passage du premier foret au niveau de la moelle osseuse est synonyme d'effraction vasculaire aboutissant à un saignement. Les cellules sanguines vont libérer des cytokines et facteurs de croissance à l'origine de la formation d'un caillot formé de plaquettes, réseau de fibrine, globules rouges et blancs.

2.1.2 Différenciation en ostéoblastes

Au troisième jour, un grand nombre de cellules fusiformes d'origine mésenchymateuse apparaissent aux extrémités du défaut. Elles vont proliférer, envahir le cœur du défaut au niveau des espaces médullaires inter-trabéculaires et vont se différencier en ostéoblastes.

2.1.3 Formation d'os fibreux réticulé ou os primaire

Une fois différencié, les ostéoblastes sécrètent du collagène pour former une matrice osseuse non calcifiée autour des vaisseaux sanguins : l'ostéoïde. Les ostéoblastes piégés dans la matrice calcifiée deviendront des ostéocytes.

Au cinquième jour, se forme un os fibreux réticulé sous forme d'îlots indépendants avec une orientation aléatoire de la matrice. Contrairement à ce que l'on pourrait penser, ces îlots n'apparaissent pas en contact étroit avec l'os fraisé (ou os parent) mais plutôt librement de manière indépendante au niveau des espaces médullaires. Ils vont proliférer et permettre de « fermer » le défaut en reliant ses deux côtés.

Parallèlement, d'autres ostéoblastes issus des cellules souches mésenchymateuses se différencient pour synthétiser de l'os lamellaire directement au niveau de la surface des trabécules existantes.

2.1.4 Apparition d'os lamellaire

Au neuvième jour, la prolifération cellulaire et la formation d'os fibreux réticulé diminuent. Progressivement sa densité augmente, son architecture devient plus ordonnée avec une distribution plus cohérente de ses fibres et se forment des trabécules minéralisées mais toujours sans structure lamellaire. Au onzième jour, les trabécules néoformées continuent leur croissance, et à deux semaines, elles remplissent le défaut. Les espaces entre les trabécules contiennent un tissu hématopoïétique dense à l'origine de la moelle osseuse.

2.1.5 Remodelage osseux

Progressivement, des ostéoclastes apparaissent à la surface des trabécules néoformées et à quatre semaines les « unités multicellulaires de base » (en anglais « Basic Multicellular Units » ou « BMU ») responsables de la résorption et du renouvellement osseux se forment. Nous les détaillerons dans un prochain chapitre dédié au remaniement osseux.

Entre quatre et six semaines, sous l'effet des BMU, les trabécules vont acquérir une structure lamellaire. A huit semaines, l'os spongieux a une configuration dite normale avec des trabécules d'os lamellaire non Haversien espacées par de la moelle rouge.

Ainsi, l'os spongieux cicatrise rapidement via la formation immédiate d'os lamellaire au niveau des trabécules osseuses déjà présentes de l'os parent, d'une part. Et d'autre part, via la synthèse d'un os fibreux primaire qui subira un remodelage pour aboutir à une structure lamellaire. Durant la cicatrisation, aucun signe d'hématome, d'inflammation ou de nécrose n'a été décelé. Enfin, l'absence de formation de cartilage durant tout ce processus montre qu'il s'agit d'une ossification membranaire (à partir d'un tissu fibreux).

2.2 Cicatrisation de l'os cortical [7,9,19,20,29,37]

Dans leur traité de parodontie clinique, Lindhe et Lang (20) affirment que dans la cicatrisation corticale, à la différence de l'os spongieux, le tissu minéralisé non vital doit d'abord être résorbé avant la formation d'un nouvel os. Satoshi et al. (29) décrivent quatre étapes histologiques au niveau de l'os cortical de la diaphyse : l'inflammation, la formation de cartilage, la formation d'un os immature après différenciation des ostéoblastes et enfin le remodelage en os mature.

2.2.1 Le stade inflammatoire

Au troisième jour, le tissu de granulation issu du compartiment spongieux remplit tout le défaut y compris la zone marginale corticale. Selon Bernhardsson et Aspenberg (7), le processus inflammatoire est plus important dans la cicatrisation de l'os cortical que dans l'os spongieux. Ceci serait dû au fait que dans l'os cortical, les cellules inflammatoires sont recrutées avant les cellules mésenchymateuses alors que dans l'os spongieux, les deux types de cellules arriveraient simultanément au niveau du site lésé.

2.2.2 Formation de cartilage ?

De nombreuses études évoquent la formation d'un tissu cartilagineux précédant la cicatrisation osseuse de l'os cortical. Le périoste se compose de deux couches distinctes, une couche fibreuse externe et une couche interne qui présente un potentiel ostéogène et chondrogénique important.

Dans ce processus de réparation osseuse, les cellules souches mésenchymateuses du périoste se différencient en chondrocytes et forment du cartilage. Ce dernier sera par la suite remodelé en tissu osseux. Il s'agit d'une ossification endochondrale. De plus, ce processus est augmenté en cas de micromouvements entre les fragments osseux.

Toutefois, dans le cadre d'une lésion par forage dans l'os cortical, plusieurs auteurs ont bien constaté à l'instar de l'os spongieux, une ossification membranaire avec l'absence de cartilage. Cette différence avec l'étude de Satoshi et al. (29) peut s'expliquer par le fait que leur forage a perforé les deux corticales de part en part, rendant la lésion plus proche d'une fracture que d'une simple perforation.

2.2.3 Formation d'os primaire

Entre le septième et neuvième jour, les espaces médullaires du défaut sont remplis d'un os fibreux néoformé, alors que la région marginale (de l'ancien périoste et corticale) du défaut est envahie par un tissu de granulation lâche, contenant des cellules mésenchymateuses non différenciées. Progressivement le tissu de granulation est remplacé par l'os fibreux réticulé en provenance du centre du défaut, où la réorganisation en structure lamellaire a commencé. A quatorze jours, des lamelles osseuses se forment dans la zone marginale tandis que dans la zone centrale des ostéoclastes apparaissent.

2.2.4 Remodelage osseux

Entre le vingt-et-unième jour et le vingt-huitième jour, le défaut cortical est en grande partie comblé par le dépôt d'os lamellaire sur les trabécules d'os fibreux. On note la formation de nouveaux ostéons, dits secondaires, le long des canaux de Havers. Ils sont plus larges que les ostéons primaires et séparés les uns des autres par la ligne cémentante. A quarante-deux jours, le défaut est complètement comblé par un nouvel os cortical avec structure lamellaire Haversienne.

2.2.5 Différences entre os spongieux et os cortical

A ce stade, la cicatrisation des deux types d'os, suite à une perforation induite par forage, semble similaire. On assiste dans les deux cas à une ossification membranaire en seconde intention. Certains auteurs suggèrent que la cicatrisation de l'os spongieux est plus rapide grâce à un recrutement plus rapide des cellules mésenchymateuses en raison de la proximité des vaisseaux sanguins et de la moelle osseuse riche en facteurs de croissance.

2.3 Séquence A.R.I.F [4,25,28,38]

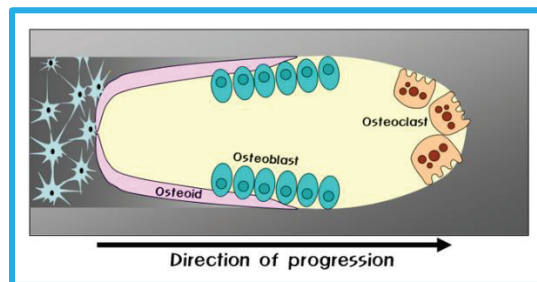
Le remodelage osseux a été décrit, pour la première fois en 1964, par Frost qui décrit alors une séquence ARF pour Activation, Résorption et Formation. En 1977, Baron décrit une phase d'inversion entre la phase de résorption et de formation. On évoque dès lors de la « séquence ARIF » pour Activation, Résorption, Inversion et Formation (28).

Le remodelage osseux accomplit trois fonctions majeures. Il permet de réguler l'équilibre minéral (homéostasie du calcium et du phosphate). Il constitue ensuite un mécanisme d'adaptation du squelette à son environnement mécanique, réduisant ainsi le risque de fracture. C'est enfin un mécanisme de renouvellement tissulaire et de réparation des dommages osseux.

Les différentes phases du remaniement osseux sont invariables dans tout le corps humain. Au cours de ce processus, les ostéoblastes et les ostéoclastes agissent de façon coordonnée et séquentielle au sein des structures anatomiques temporaires déjà évoquées : les « Basic Multicellular Units ». Une BMU est une structure cavitaire de 2 mm de long et 0,2 mm de large, contenant à la fois des ostéoclastes formant un front de résorption et des ostéoblastes formant un front de minéralisation, ainsi que des vaisseaux.

Le processus de remodelage est fondamentalement le même dans l'os cortical et spongieux. Les quelques différences sont notamment liées aux différences structurelles : ostéon/ héli-ostéon.

Fig. 10 : Schéma d'une unité multifonctionnelle de base (BMU).



Jeong Keun Lee, X. bone biology for implant dentistry in atrophic alveolar Ridge- Theory and Practice, Implant Dentistry, 2011

2.3.1 Activation

L'activation est la première phase du remaniement osseux et correspond à la détection d'un signal qui initie le remodelage. Les origines de ce signal sont diverses : dérèglement hormonal, métabolique ou encore traumatique.

Dans le cadre d'une cicatrisation, les ostéocytes semblent jouer un rôle important dans l'activation du remodelage. Nous y reviendrons.

2.3.2 Résorption

En réponse au signal transmis, les ostéoblastes en présence, vont activer la différenciation des ostéoclastes et exposer l'os minéralisé à l'action de ces derniers en dégradant l'ostéoïde via des métalloprotéases. L'apparition des ostéoclastes associés aux ostéoblastes marquent la formation des BMU. Ces structures cavitaires peuvent être divisées en fonction de leurs phases d'activité qui correspondent à deux étapes différentes du processus de remodelage. Les premières appelées « cavités coupantes », sont en formation par déminéralisation de la matrice et de l'os, tandis que les autres sont en cours de remplissage par apposition et se nomment « cavités de fermeture ».

Au sein des cavités coupantes, l'activité de l'ostéoclaste suit deux phases de manière cyclique ; une phase de résorption active et une phase de migration sur la surface osseuse à résorber. Après un certain nombre de cycles, l'ostéoclaste entre en apoptose de façon encore non clairement définie, sa durée de vie étant inférieure à cinq semaines.

2.3.3 Inversion

Avant de pouvoir passer à la phase d'apposition il faut éliminer totalement les produits et résidus de la résorption, comme le collagène non totalement dégradé. D'après des études récentes, ce serait les macrophages et les ostéoblastes qui travailleraient conjointement pour nettoyer la surface résorbée et transmettre un signal pour le passage à la prochaine étape.

2.3.4 Formation

Les ostéoblastes des cavités de fermeture s'organisent en une couche monocellulaire formant un front de minéralisation. L'apposition débute alors par la sécrétion d'une matrice organique non minéralisée, l'ostéoïde. Puis elle se poursuit par la minéralisation au niveau de l'interface os minéralisé/ostéoïde en incorporant des cristaux d'hydroxyapatites dans la matrice. Bien que la phase de résorption précède la face de formation, au sein des BMU, les ostéoclastes et les ostéoblastes ont une activité simultanée mais pas située au même endroit de la structure cavitaire. Quand le remaniement osseux prend fin, certains des ostéoblastes vont rentrer en apoptose, tandis que les autres sont incorporés dans la matrice minéralisée et se convertissent alors en ostéocytes.

2.3.5 Balance osseuse

La quantité d'os formé par rapport à la quantité d'os résorbé par une BMU est appelée balance osseuse. Dans des conditions normales, le solde du BMU est légèrement négatif et ce de manière plus importante au niveau cortical que spongieux. Ceci est dû à l'espace nécessaire à l'incorporation du canal central au sein de l'ostéon secondaire qui n'a pas le même axe que l'ostéon primaire.

Dans certains traumatismes ou pathologies comme l'ostéoporose, le nombre de sites de remodelage augmente, entraînant une multiplication des BMU avec une vitesse de formation inférieure à celle de la résorption, ce qui se traduit par une perte osseuse.

2.4 Facteurs iatrogènes [13,14,32,38,40]

Les études que nous venons de citer évoquent toutes la cicatrisation osseuse suite à une perforation test rappelant le forage implantaire. Cependant elles n'évoquent pas les éventuels dommages que le forage peut lui-même engendrer sur l'os. En effet deux problèmes majeurs ont été identifiés : la force excessive exercée entraînant des dommages mécaniques et l'élévation excessive de la température pouvant causer une nécrose thermique.

2.4.1 Micro-dommages

L'action d'un foret en orthopédie ou en implantologie, peut générer une grande quantité de contraintes au niveau des tissus. Des études ont montré que ces contraintes sont concentrées autour du foret et qu'elles augmentent avec la pénétration dans l'os. De plus, un foret avec une vitesse élevée entraînera également une augmentation des contraintes et des déformations irréversibles de l'os. Toutes ces contraintes vont générer la formation de micro-fêlures. Nous allons étudier les conséquences de ces lésions.

2.4.1.1 Différents types de micro-fêlures

Selon le même auteur, il existe plusieurs types de micro-fêlures dont des diffuses et des linéaires. Les diffuses forment un ensemble de petites fêlures (inférieures à 0,5 microns), concentrées dans les zones voisines de l'interface os-implant. Les fissures linéaires sont plus grandes (supérieures à 10 microns), moins nombreuses et peuvent être isolées ou associées à des fissures diffuses formant des fêlures complexes.

2.4.1.2 Conséquences

La première conséquence évoquée n'est pas clairement visible mais peut avoir un impact clinique conséquent, car les lésions peuvent entraîner une réduction de la résistance de l'os adjacent au forage, pouvant être à l'origine d'une déviation lors de la mise en place de l'implant. Une autre plus évidente est que plus les fêlures sont nombreuses et importantes et plus le temps de cicatrisation sera long.

Plusieurs auteurs se sont intéressés à la cicatrisation osseuse suite à ces fêlures et ont établi une corrélation directe entre le type de cicatrisation osseuse et le type de fêlures. Les diffuses subissent une réparation directe sans activation du remodelage osseux. Les mécanismes responsables de cette réparation immédiate sont actuellement à l'étude, mais il semble probable que les ostéocytes y jouent un rôle central.

Au contraire, les linéaires causent de graves dommages à la matrice osseuse, aux ostéons ainsi qu'aux ostéocytes, dont les noyaux deviennent pycnotiques synonyme de mort cellulaire. Cette apoptose des ostéocytes aboutit à des lacunes ou ostéoplastes vides au sein de l'os parent et à l'activation de la résorption osseuse.

Les fissures linéaires seraient donc un facteur déterminant d'un remodelage osseux dit ciblé. D'ailleurs, les cavités de résorption osseuse sont fréquemment retrouvées au contact des fissures linéaires, confirmant qu'elles sont la cible du remodelage osseux. Elles vont permettre l'élimination des tissus lésés et leur remplacement par un nouvel os.

Toutefois, un mois après la pose, les lacunes vides diminueraient en volume mais pas en nombre notamment dans la zone proche de l'implant située entre zéro et deux cents microns de ce dernier. L'auteur explique que l'activation du remodelage par les ostéocytes en apoptose est un processus court dans le temps. La libération des signaux ne se produirait qu'à la phase initiale du processus apoptotique des ostéocytes, juste avant que ces derniers ne soient détruits et ne perdent leur capacité de signalisation.

De ce fait, le remodelage ciblé est une réponse insuffisante, qui ne permet pas d'éliminer complètement l'ensemble des défauts qui seront toujours présents après plus d'un mois. De plus, d'autres auteurs ont démontré qu'un os lésé a des propriétés mécaniques diminuées. Il est donc primordial pour le chirurgien-dentiste de prendre en compte cela, car un os traumatisé et lésé sera moins résistant aux contraintes notamment dans les cas de mise en charge immédiate.

2.4.2 Ostéonécrose thermique

Selon Brånemark, la préparation chirurgicale ne peut éviter la création d'une zone de nécrose périphérique au trait de forage, qui dépend de l'élévation locale de la température et de la vascularisation du tissu osseux. L'étendue de cette zone de nécrose est directement proportionnelle à l'élévation de température pendant le forage. Malgré une préparation chirurgicale la plus atraumatique possible, lors d'un forage dit conventionnel, environ 1 mm d'os adjacent meurt. La cicatrisation osseuse consistera à éliminer ces tissus nécrosés et à les remplacer par un os néoformé (40).

Il a été constaté que des signes de mort cellulaire apparaissent immédiatement à des températures supérieures à 70 °C. Au-delà de trente secondes à une température de 50°, une atteinte irréversible des enzymes osseuses et de l'hydroxyapatite est constatée. Les auteurs ont établi un seuil de survie à 47 °C, en maintenant le temps de forage en dessous d'une minute.

3. De la mise en place de l'implant à l'ostéointégration

La finalité première de la mise en place d'un implant est bien évidemment d'obtenir son ostéointégration. Brånemark et Schroeder sont les premiers à avoir étudié l'ostéointégration. Sa définition actuelle est «une jonction anatomique et fonctionnelle directe entre l'os vivant remanié et la surface de l'implant mis en charge» (8).

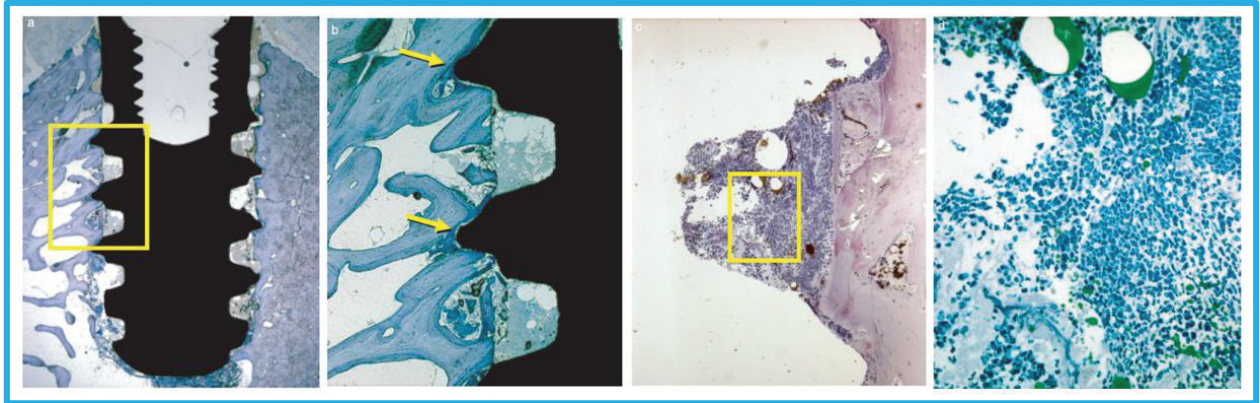
3.1 Cicatrisation de l'os spongieux péri-implantaire [11,17,34]

3.1.1 Chronologie des événements

Dans leur étude, Berglundh, Lang et Lindhe (11) ont étudié le processus de cicatrisation au niveau de l'os spongieux après la pose d'implants sur des chiens. Deux heures après la pose, les parties externes des spires sont en contact étroit avec l'os fraisé assurant ainsi la stabilité mécanique primaire de l'implant pendant la phase initiale de cicatrisation. Les espaces entre les spires quant à eux sont en retrait et forment des espaces appelés chambre de cicatrisation (Fig 11, image a et b). Elles sont rapidement envahies par le caillot sanguin riche en fibrine, érythrocytes, neutrophiles, macrophage (Fig. 11, image c et d). Des résidus d'os trabéculaire sont présents jusqu' à sept cents microns de l'implant.

A quatre jours de cicatrisation, le caillot est progressivement remplacé par un tissu riche en fibroblastes au sein des chambres de cicatrisation. Des anomalies nucléaires sont décelables au niveau des ostéocytes de l'os parent. Des ostéoclastes apparaissent notamment à la surface des fragments osseux.

Fig. 11 : Cicatrisation de l'os spongieux péri-implantaires à deux heures.



Berglundh, Abrahamsson, Lang, Lindhe. De novo alveolar bone formation adjacent to endosseous implants A model study in the dog, 2002.

A une semaine, les chambres de cicatrisation sont à présent occupées par une matrice provisoire riche en collagène sous l'action des ostéoblastes. Cet ostéoïde se forme de manière concentrique autour de l'implant. Des ostéoclastes apparaissent au niveau de l'os parent. Associés aux ostéoblastes, ils vont former des BMU. Les fragments osseux ont déjà subi un remodelage et sont difficilement décelables.

Après deux semaines de cicatrisation, une partie de la matrice s'est minéralisée formant un os trabéculaire qui recouvre quasiment toute la surface de l'implant et rejoint l'os parent (Fig. 12, image b, tâches sombres). Dans les zones responsables de la stabilité mécanique primaire, c'est-à-dire en contact direct avec l'implant, l'os parent présente des signes de remodelage avec des zones de résorption et d'apposition en cours (Fig. 12, image b, flèches noires).

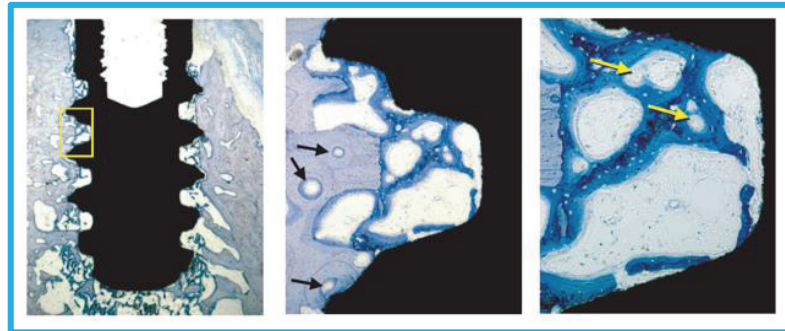
A quatre semaines après la pose de l'implant, l'os néoformé a commencé sa réorganisation en structure lamellaire et sa minéralisation. Les espaces médullaires au niveau des chambres sont remplis d'une moelle osseuse primaire, riche en structures vasculaires et cellules stromales : fibroblastes, ostéoblastes, adipocytes (Fig. 13, images a à c).

Après six semaines de guérison, la plupart des chambres de cicatrisation semble être comblée d'os lamellaire avec une organisation structurée de ses fibres. Entre huit et douze semaines, le remodelage osseux se poursuit avec la formation d'ostéons secondaires pour aboutir à un os spongieux formé de trabécules osseuses lamellaires espacées de moelle.

3.1.2 Histomorphométrie

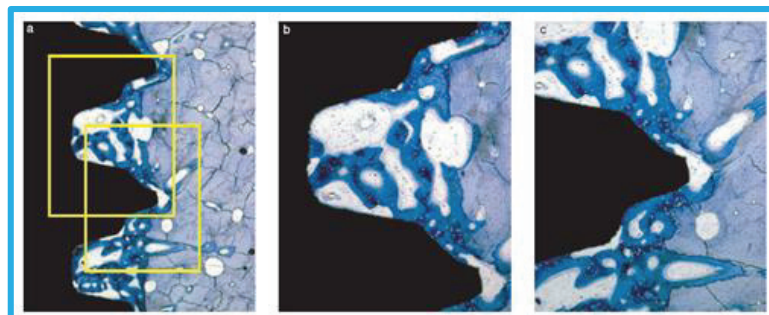
Dans les premiers jours post-opératoires, le pourcentage d'os minéralisé évalué correspond à l'os parent fraisé ainsi qu'aux fragments d'os trabéculaires. A sept jours, cet os va diminuer sous l'action des ostéoclastes des BMU dont le nombre augmente de manière significative tandis qu'une matrice fibreuse apparaît sous l'effet des ostéoblastes. Puis entre quatre et six semaines, une partie de l'ostéoïde est minéralisée en os trabéculaire. A quarante-deux jours, le taux de BMU est encore bien élevé, suggérant que le remodelage de l'os trabéculaire en os lamellaire est toujours en cours (Fig. 15).

Fig. 12 : Cicatrisation de l'os spongieux péri-implantaires à deux semaines.



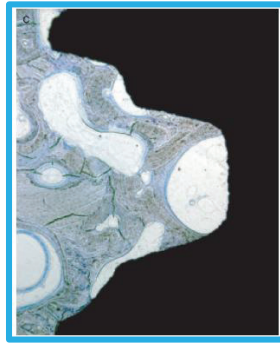
Berglundh, Abrahamsson, Lang, Lindhe. De novo alveolar bone formation adjacent to endosseous implants A model study in the dog, 2002.

Fig. 13 : Cicatrisation de l'os spongieux péri-implantaires à quatre semaines.



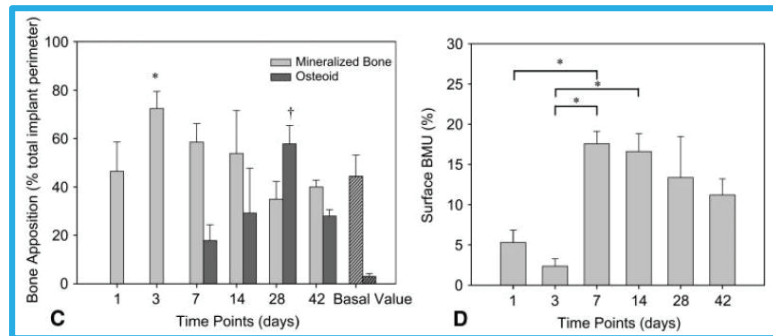
Berglundh, Abrahamsson, Lang, Lindhe. De novo alveolar bone formation adjacent to endosseous implants A model study in the dog, 2002.

Fig. 14 : Cicatrisation de l'os spongieux péri-implantaires à douze semaines.



Berglundh, Abrahamsson, Lang, Lindhe. De novo alveolar bone formation adjacent to endosseous implants A model study in the dog, 2002.

Fig. 15 : Apposition d'os minéralisé et surface des BMU au cours du temps.



Elke Slaets et al. Early Trabecular Bone Healing Around Titanium Implants: A Histologic Study in Rabbits, 2007

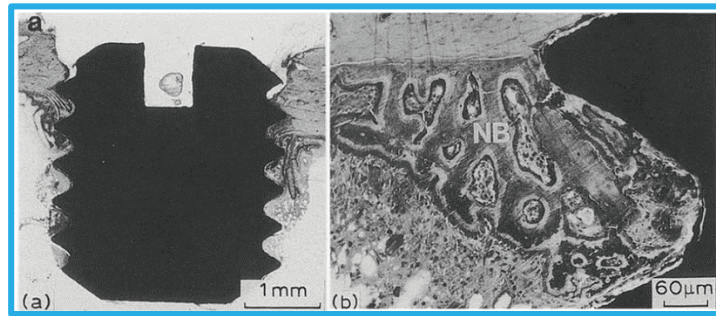
3.2 Cicatrisation de l'os cortical péri-implantaire [31,33]

3.2.1 Chronologie des événements

Au troisième jour post-opératoire, au niveau cortical, seul un faible pourcentage de contact direct os/implant est observé. L'espace entre l'os fraisé et l'implant est occupé par un hématome constitué de cellules sanguines et inflammatoires. Des résidus d'os cortical dus au forage sont retrouvés au niveau du tissu médullaire. Aucun signe de résorption osseuse ou de formation osseuse n'est observé. Toutefois les noyaux de certains ostéoblastes ont une forme anormale synonyme d'atteinte sévère et de mort cellulaire.

Après sept jours, toujours aucun signe de formation osseuse ni de remodelage n'a été observé. L'espace péri-implantaire est toujours occupé par le caillot et des fragments osseux. A quatorze jours, les globules rouges et les résidus osseux ont disparu. Un intense remodelage intra-cortical au niveau de l'os parent est en cours et une matrice fibreuse cellulaire, l'ostéoïde apparaît progressivement entre l'implant et l'os parent (Fig. 16).

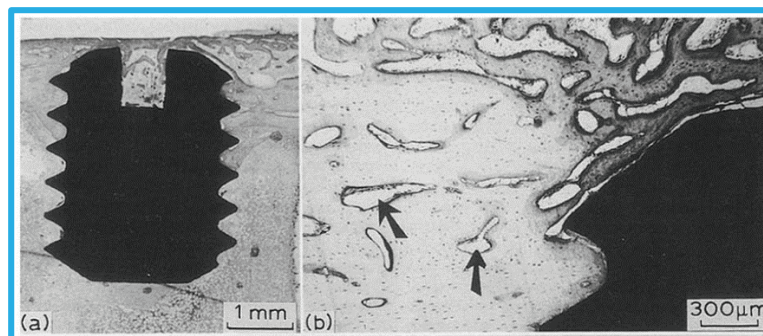
Fig. 16 : Cicatrisation de l'os cortical péri-implantaire à deux semaines.



Sennerby et al. Early tissue response to titanium implants inserted in rabbit cortical bone, 1993

A vingt-huit jours, des résultats semblables à ceux retrouvés à quatorze jours sont retrouvées : à savoir la formation d'os trabéculaire étendue à la surface périostée et un remodelage de l'os cortical (Fig. 17, images a et b). La quantité de matrice en contact avec les premières spires de l'implant est réduite et remplacée par un os fibreux plus dense. En parallèle, la surface osseuse présentant des ostéocytes lésés est maximale. Elle peut aller jusqu'à six cents microns de l'implant et est marquée par des lacunes ostéocytaires vides.

Fig. 17 : Cicatrisation de l'os cortical péri-implantaire à quatre semaines.




Sennerby et al. Early tissue response to titanium implants inserted in rabbit cortical bone, 1993

Flèches noires : remodelage intracortical

Après quarante-deux jours, le remodelage de l'os cortical est toujours en cours avec des phases de résorption et des phases d'apposition. Il se termine entre quatre-vingt-dix et cent quatre-vingt jours, avec un degré de minéralisation similaire à l'état initial (Fig. 18, images a et b).

Fig. 18 : Cicatrisation de l'os cortical péri-implantaire à douze semaines.



Sennerby et al. Early tissue response to titanium implants inserted in rabbit cortical bone, 1993

L'insertion d'un implant en titane dans l'os du tibia induit une réponse cellulaire précoce avec la migration et la différenciation de cellules mésenchymateuses en ostéoblastes dès le troisième jour. Toutefois aucun os minéralisé n'est formé avant le quatorzième jour contrairement à d'autres études citées. Une des explications évoquées est la différence de traitement de surface et de géométrie des implants utilisés entre les deux études qui pourraient influencer différemment la réponse tissulaire.

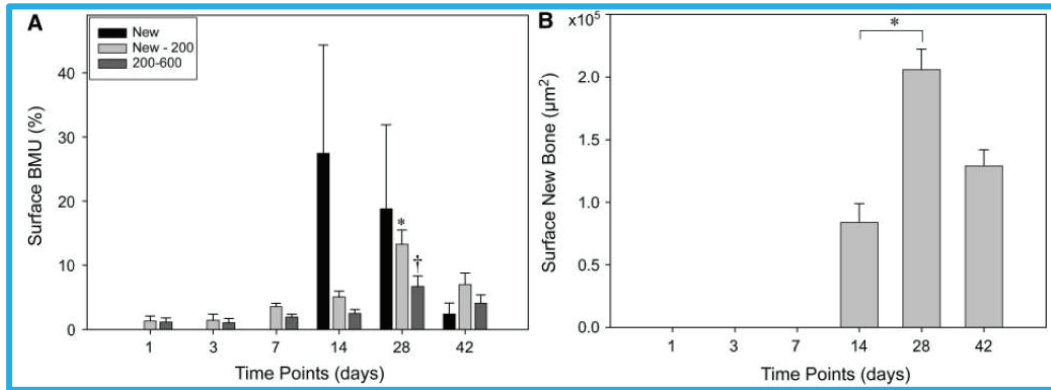
3.2.2 Histomorphométrie

Après différenciation des cellules mésenchymateuses en ostéoblastes, l'os néoformé est distinctement visible au quatorzième jour qui coïncide avec le pic d'augmentation des BMU à proximité de l'implant. A vingt-huit jours, l'os néoformé atteint son niveau maximum avant de diminuer à 6 semaines (Fig. 19, graphique b). Cette diminution serait due au remodelage en os lamellaire de structure plus compacte sous l'action des BMU qui seraient toujours actifs malgré leur forte baisse à cette même période.

En parallèle, on remarque une augmentation des BMU dans des zones éloignées de l'implant. Ces zones pouvant se situer jusqu'à 600 microns de l'implant, voire plus, correspondent aux sites où les ostéocytes sont entrés en apoptose suite à des altérations nucléaires irréversibles. Il s'agit du remodelage ciblé que nous avons traité un peu plus tôt (Fig. 19, graphique a).

Nous distinguons donc deux types de remodelage de l'os cortical : l'un a lieu à l'interface os parent-implant et l'autre à distance de l'implant au niveau des lacunes vides. Ce dernier est dit ciblé.

Fig. 19 : Apposition d'os minéralisé et surface des BMU au cours du temps.



Slaets et al. Early Cellular Responses in Cortical Bone Healing Around Unloaded Titanium Implants: An Animal Study, 2006

3.2.3 Différences entre os spongieux et os cortical

Des différences marquantes ont été mises en évidence entre la cicatrisation des deux types d'os. La première est la présence de résidus osseux qui ne sont présents qu'au niveau de l'os spongieux. Toutefois, leur remodelage commence très rapidement dès le troisième jour afin de les incorporer au sein de l'os néoformé.

Ensuite, l'os spongieux semble cicatriser plus rapidement que l'os cortical de par sa proximité avec les vaisseaux sanguins et la moelle rouge qui lui fournissent rapidement les cellules et facteurs de croissances nécessaires.

Enfin, le forage et l'insertion de l'implant dans l'os engendre un nombre plus important d'atteintes nucléaires irréversibles des ostéocytes au niveau cortical que spongieux. Dans ce dernier leur nombre maximum diminue dès le troisième jour tandis que dans l'os cortical, il augmenterait de manière significative vingt-huit jours après la pose de l'implant et sur une distance allant jusqu'à quatre cents microns du site de forage. A six semaines, les zones lésées ont diminué mais sont toujours présentes au niveau des deux os. Les ostéocytes affectés vont entrer en apoptose et activer un remodelage dit « ciblé » au niveau des lacunes vides. Toutefois comme nous l'avons déjà évoqué ce remaniement ciblé est insuffisant pour éliminer la totalité des tissus lésés.

Par conséquent même après avoir été remanié, l'os cortical dont les lésions peuvent se propager durant des semaines sur une large distance, est susceptible d'avoir des séquelles de l'acte chirurgical plusieurs mois après la pose de l'implant. La répercussion majeure de ces séquelles est une diminution de ses propriétés mécaniques.

4. Stabilité primaire et dualité tissulaire

Dans le processus d'ostéointégration, deux facteurs jouent un rôle important : la stabilité primaire et la stabilité secondaire. Lorsqu'un implant est inséré dans un maxillaire, une partie de ses spires est en contact direct avec l'os, assurant ainsi une rétention et une stabilité mécanique dite primaire. Celle-ci va diminuer progressivement au cours du processus de remodelage osseux au profit d'une stabilité biologique fonctionnelle dite secondaire.

4.1 Définition

La stabilité primaire consiste en une fixation rigide entre l'implant et son lit osseux empêchant, durant les premières phases de la cicatrisation, tout micromouvement ou rotation du dispositif implantaire. La présence de micromouvements stimule la formation d'une membrane fibreuse qui inhibe l'ostéointégration et aboutit à une encapsulation de l'implant synonyme d'échec. La stabilité primaire dépend autre autres, du temps chirurgical (respect du protocole de forage), du type d'os (qualité de l'os) et de l'implant (macro-géométrie).

4.1.1 Comment l'évaluer ?

Il existe plusieurs techniques plus ou moins invasives pour mesurer la stabilité primaire obtenue après la pose de l'implant. Nous allons décrire brièvement les plus utilisées.

4.1.1.1 Quotient de stabilité primaire (ISQ : Implant Stability Quotient)

La RFA est une méthode non-invasive utilisant l'analyse de fréquence de résonance pour établir des mesures quantitatives de la stabilité de l'interface tissu-implant. Ses mesures sont exprimées par l'ISQ dont les valeurs cliniques sont comprises entre 40 et 90. Une valeur inférieure à 40 signifie que l'implant est peu stable. Cet indice est considéré par certains comme un outil diagnostique non invasif fiable pour déterminer la stabilité implantaire pendant les étapes de cicatrisation et de maintenance. Des implants qui ont une valeur qui diminue au cours des mois qui suivent sa pose, sont très susceptibles d'aboutir à un échec. Certains auteurs restent sceptiques quant à sa prédictibilité et préconisent plus de recherches.

4.1.1.2 Mesure du torque d'insertion

La méthode consiste à mesurer le couple moteur exercé lors de la pose de l'implant. La valeur moyenne préconisée est d'environ 40-45 Ncm et de 30-35Ncm sur os greffé. Il existe des clefs dynamométriques qui permettent d'évaluer manuellement le torque lors de l'insertion ainsi que des contrôleurs électroniques sur contre-angle. Ces dispositifs de serrage doivent être calibrés régulièrement car il arrive en qu'après un certain temps, le torque effectif délivré soit inférieur à sa valeur réelle pouvant aboutir à un desserrage intempestif. A l'inverse un torque trop élevé peut entraîner des lésions osseuses et donc une résorption osseuse plus importante.

Cependant, cette technique donne une idée de la prévisibilité de la stabilité primaire mais ne la mesure pas directement. A ce jour, aucune preuve scientifique n'a été avérée entre torque et stabilité primaire. Certains, en revanche, ne considèrent pas la stabilité primaire comme une valeur numérique mais comme l'absence de mobilité et comme la résistance clinique à la rotation.

4.2 Stabilité primaire et contact os-implant [30]

Après l'insertion d'un implant dans l'os, la partie externe de ces spires entre en contact étroit avec d'une part l'os cortical au niveau marginal et l'os spongieux apical sous-jacent. Dans leur étude, Scarano et al. (30) ont identifié 2 facteurs majeurs qui influencent la stabilité primaire : la distribution du stress à l'interface os-implant ainsi que l'ensemble des contacts entre ces deux mêmes surfaces (en anglais BIC : bone-to-implant contact). Selon eux, il existe une corrélation significative entre la stabilité implantaire et le BIC. Plus le BIC augmente au cours de l'ostéointégration et plus l'ISQ augmente. Ils préconisent néanmoins plus d'études sur le sujet car s'ils citent des articles ayant les mêmes conclusions, d'autres n'ont pas pu établir ce lien de manière significative.

4.3 Stabilité primaire et architecture osseuse [18,39]

Julie Rosé et al. (18) ont cherché une possible corrélation entre stabilité primaire et l'architecture osseuse. Ils ont démontré qu'il existe un lien significatif entre l'ISQ mesuré à la pose de l'implant et l'épaisseur d'os cortical. De plus, ils ont conclu que l'épaisseur d'os cortical était plus épaisse à la mandibule qu'au maxillaire.

En 2016, Wang et al. (39) décrivent cette relation forte entre os cortical et stabilité primaire et montre que l'épaisseur d'os cortical est le paramètre clé de la stabilité primaire et du taux de réussite. Le torque final obtenu augmente significativement avec l'épaisseur corticale. A l'inverse, il n'existerait, à l'heure actuelle, aucune corrélation entre stabilité primaire et os trabéculaire. Son implication semble minime et diminuer d'autant plus que l'os cortical est épais. Il existerait tout de même une synergie entre les deux types d'os car le torque final est supérieur à la somme de leur torque isolé.

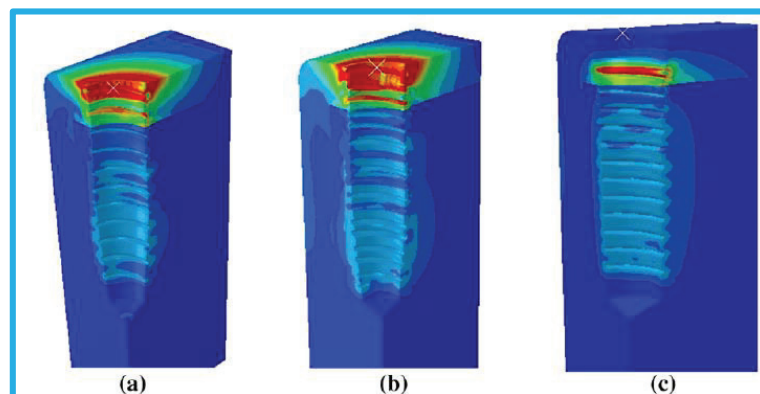
Ainsi selon ces études, qui sont menées sur des implants à ancrage essentiellement cortical, un ancrage exclusivement spongieux ne semble pas compatible avec une bonne stabilité primaire. Nous tâcherons de démontrer le contraire.

4.4 Stress et contraintes [36]

Le stress et les contraintes exercés sont dus à un certain nombre de facteurs. Tout d'abord, selon Udomsawat et al. (36) la nature et les propriétés de l'os sont essentielles. L'os cortical, nous l'avons vu, a un module d'élasticité et une densité supérieure à l'os spongieux. Son élasticité est par conséquent inférieure à l'os spongieux, ce qui explique qu'il subisse beaucoup plus de micro-dommages lors du passage de l'implant que l'os spongieux car sa capacité à se déformer puis à revenir à son état initial est plus limitée.

De plus, le fait que le diamètre du trou foré soit inférieur à celui de l'implant produit des forces de frottements et un stress accru lors du passage de ce dernier. Et si les contraintes sont supérieures à la limite d'élasticité, l'os sera endommagé et subira une résorption et un remodelage exacerbés. A l'inverse si la cavité est beaucoup plus grande, il y'aura un faible contact os-implant et une faible stabilité primaire. Le diamètre du foret final est donc essentiel.

Fig. 20 : Distribution du stress au niveau de l'os péri-implantaire chez trois modèles Implantaires.



Udomsawat et al. Comparative study of stress characteristics in surrounding bone during insertion of dental implants of three different thread designs: A three-dimensional dynamic finite element study, 2018

Les auteurs ont remarqué que, d'une manière générale, le niveau de stress dans l'os cortical est plus élevé que dans l'os spongieux, notamment au niveau du col implantaire qui concentre les contraintes. Le degré de ce stress mécanique semble varier entre chaque implant, renforçant l'idée que le design de l'implant influence la cicatrisation.

4.5 Influence du design implantaire [21,36]

Lors de l'insertion, nous avons vu que les espaces laissés vacants entre les spires de l'implant et l'os formaient des cavités ou chambres de cicatrisation. Si le design des spires change, leurs surfaces de contact avec l'os, ainsi que les dimensions des chambres vont également changer. Les auteurs ont également suggéré que le traitement de surface et la macrogéométrie de l'implant pouvaient également influencer la réponse tissulaire. Nous allons nous concentrer sur la microgéométrie de l'implant et tâcherons de voir si elle influence vraiment sur la cicatrisation et dans quelle mesure.

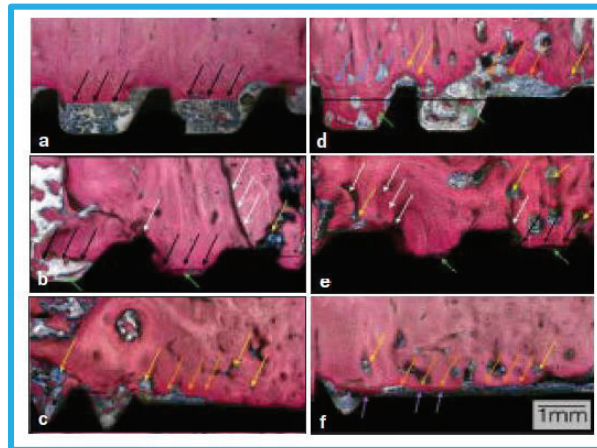
Une étude s'est penchée sur les différences dans le processus d'ostéointégration de trois systèmes implantaires différents : Nobel Groovy, Implacil, Zimmer TSV. Tous les implants utilisés ont la même longueur (10 mm) et ont été implantés en respectant les protocoles de forage respectifs. Au niveau du design implantaire, les implants Nobel et Implacil ont des filetages en dents de scie et l'implant Zimmer en V (Fig. 24).

Ils ont ensuite comparé les descriptions morphologiques au niveau de l'os cortical et spongieux. A deux semaines déjà, l'implant Nobel présente, en proportion, la plus faible surface de contact entre l'implant et l'os cortical fraisé dont la ligne de coupe est bien nette. Pas de présence de micro-fêlure ni de zone de remodelage (images a et d de Fig. 21). On retrouve à peu près la même chose dans le groupe Implacil. Les chambres de cicatrisation sont plus petites et remplies de stroma et d'os fibreux. Des microfêlures sont cependant présentes ainsi que des zones de remodelage au niveau des zones de contact direct entre os et implant (images b et c de Fig. 21). Dans le groupe Zimmer on retrouve une situation différente avec une ligne de coupe non nette, un remodelage osseux déjà intense au niveau de l'interface implant-os à l'origine de gap (images e et f de Fig. 21).

Les résultats de cette étude ont démontré que la cicatrisation osseuse diffère selon le modèle et le design de l'implant. Ainsi l'implant Nobel, à deux et six semaines, a un BIC d'os cortical parent le plus faible sans microfissure, mais un BIC d'os trabéculaire parent et un BIC d'os total le plus élevé.

Sans oublier que son BIC d'os cortical est le plus faible et que son BIC trabéculaire est le plus élevé. Il induit donc une meilleure ostéointégration que les deux autres implants avec une proportion d'os néoformé plus importante en os spongieux. L'implant Zimmer quant à lui a les moins bons résultats. Le bémol de cette étude est que les trois implants n'ont pas le même état de surface, ce qui a pu également influencer la néoformation.

Fig. 21 : Cicatrisation de l'os cortical au niveau des chambres.

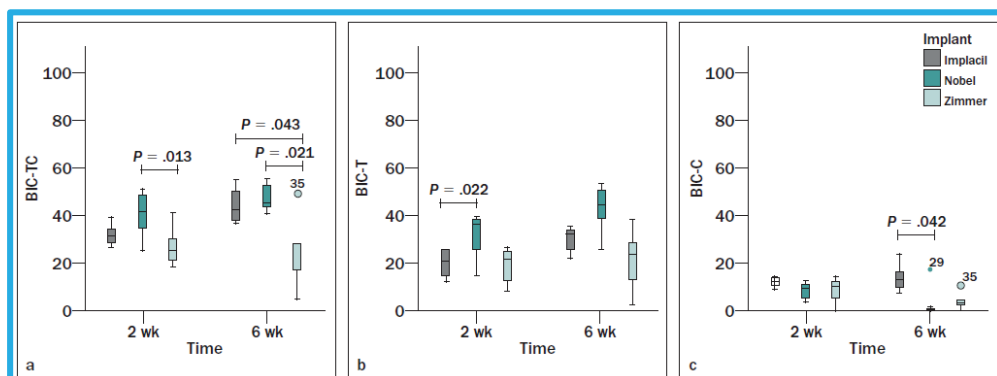


Marão et al. Cortical and Trabecular Bone Healing Patterns and Quantification for Three Different Dental Implant Systems, 2017.

(a) Nobel, (b) Implacil, (c) Zimmer à 2 semaines. (d) Nobel, (e) Implacil, (f) Zimmer à 6 semaines. Flèches noires : limites de l'os fraisé. Flèches orange : gap ou chambres de cicatrisation. Flèches jaunes : zones de remodelage. Flèches blanches : microcracks. Flèches vertes : os fibreux néoformé. Flèches violettes : formation osseuse après remodelage de l'os parent.

Ces résultats suggèrent l'importance du design implantaire dans l'obtention du BIC initial et par conséquent dans le succès de l'ostéointégration. Contrairement aux deux autres, le système Nobel n'entraîne pas, au niveau de l'os cortical, de dommages qui sont rapidement associées à un remodelage synonymes de perte osseuse. De plus, il a un BIC initial essentiellement spongieux avec un BIC cortical le plus faible et pourtant il a de meilleurs résultats (graphique a de Fig. 22).

Fig. 22 : BIC total, tabéculaire, cortical au cours du temps chez trois implants.



Marão et al. Cortical and Trabecular Bone Healing Patterns and Quantification for Three Different Dental Implant Systems, 2017.

Dans les chapitres précédents, nous avons vu que l'os cortical jouait un rôle clé dans la stabilité primaire. Les résultats indiquaient que plus on a un ancrage cortical important, plus la stabilité primaire serait forte, et meilleurs seraient les résultats au niveau de l'ostéointégration. Cette étude vient, toutefois, nuancer ces réflexions. Car, dans le cas présent, l'implant Nobel a le BIC cortical le plus faible à deux et six semaines et pourtant il présente les meilleurs résultats. De plus, chez les deux autres implants où l'ancrage cortical est plus important, des microlésions et un remodelage intense sont déjà présents à deux semaines contrairement à l'implant Nobel.

Tous ces résultats, nous amènent à nous interroger sur la réelle utilité de chercher à tout prix la stabilité primaire de l'implant dans l'os cortical puisque la biologie nous a montré :

- Qu'il cicatrise moins rapidement que l'os spongieux.
- Qu'il subit plus de lésions que l'os spongieux.
- Que ces lésions sont associées à un remodelage plus important.
- Que le remodelage a une balance négative. Par conséquent un remodelage plus intense signifie une perte osseuse plus importante.
- Que le remodelage est insuffisant pour réparer toutes les lésions. Par conséquent des séquelles peuvent perdurer des années après la chirurgie.
- Que ces séquelles diminuent les propriétés mécaniques de l'os.
- Qu'en plus, il concentre les contraintes au niveau du col implantaire.
- Qu'enfin, un ancrage spongieux est compatible avec une bonne stabilité primaire et de meilleurs résultats en étant moins traumatique pour l'os cortical.

Dans leur étude, Marão et al. (21) nous montrent qu'un maximum d'ancrage cortical n'est pas forcément synonyme de meilleurs résultats et qu'au contraire c'est l'Implant Nobel avec un BIC cortical initial le plus faible qui a les résultats les plus probants.

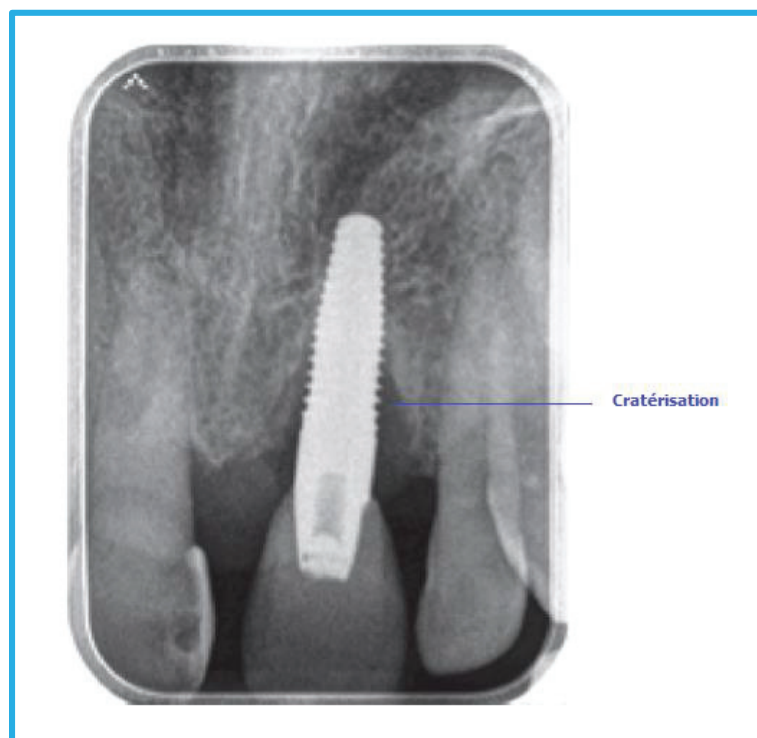Ainsi rechercher impérativement un ancrage et une stabilité primaire au niveau de l'os cortical pourrait s'avérer être un choix non judicieux. En effet, toutes les raisons que venons d'évoquer démontrent que l'os cortical n'est pas biologiquement adapté pour supporter des contraintes importantes et qu'il cicatrise moins bien et moins rapidement que l'os spongieux. Nous allons maintenant présenter un système implantaire dont le design favorise un ancrage primaire exclusivement spongieux.

5. Exemple d'un système à ancrage spongieux : AnyRidge de MegaGen

5.1 Cratérisation [1,2,3,8,12,24,26]

Les mois suivants la mise en place de l'implant ou sa mise en fonction, on observe fréquemment une diminution du volume osseux péri-implantaire. Cette perte osseuse appelée « cratérisation » peut rapidement atteindre plusieurs millimètres sans pour autant signifier l'échec thérapeutique. En effet, les critères de succès actuels en implantologie tolèrent une perte précoce de 1,2 mm en moyenne durant la première année suivie d'une perte tardive d'environ 0,2 mm par an. Nous allons maintenant nous intéresser à l'étiologie de cette cratérisation qui semblerait à priori inéluctable.

Fig. 23 : Cratérisation de l'os péri-implantaire marginal (site 21).



Qian J, et al. Reasons for Marginal Bone Loss around Oral Implants. *Clinical Implant Dentistry and Related Research*, Vol 14, No 6, 2012

5.1.1 Etiologie infectieuse : la péri-implantite

La péri-implantite est une pathologie infectieuse affectant les tissus durs péri-implantaires. Elle entraîne un processus inflammatoire à l'origine d'une perte osseuse irréversible qui, si elle n'est pas traitée, peut entraîner la perte de l'implant. Souvent évoquée comme la principale raison d'échec implantaire, Albrektsson et al. (1,2) ont étudié la prévalence de la péri-implantite en implantologie moderne.

Ils ont sélectionné dans la littérature dix études utilisant trois marques d'implants modernes (Astra, Nobel, Straumann) avec un suivi de dix ans ou plus. Les résultats ont montré une prévalence de 2,7 % avec un suivi de sept à seize ans. Lors du meeting d'Estepona de 2012, un consensus général avec une prévalence de 5% sur dix ans a été établi. Ces résultats sont à mesurer avec ceux de Derks (12) qui, dans une étude randomisée sur 588 patients publiée en 2016, a trouvé un taux de 45% d'implants atteint de péri-implantite à neuf ans, s'appuyant lui sur le consensus de Sanz et Chapple de 2012. D'autres méta-analyses présentent des pourcentages intermédiaires entre 18 et 20%.

Cette importante disparité entre tous ces résultats est due à la méthodologie et notamment à la définition de la péri-implantite utilisée par les auteurs qui ne vont pas tous utiliser les mêmes critères de diagnostic, dont le seuil limite de perte osseuse acceptable dû au remodelage.

5.1.2 Etiologie inflammatoire (non infectieuse)

5.1.2.1 Le remodelage osseux

Selon certains auteurs, cette résorption serait due, entre autres, au remodelage osseux en réponse aux différents traumatismes chirurgicaux que nous avons évoqués (élévation de température, forces trop compressives, forage traumatique) ou à des forces excessives lors de la mise en charge immédiate. Après la première année de mise en fonction, la cratérisation se poursuit avec une cinétique plus faible de 0,2 mm par an. Oh et al. (24) explique cette baisse par la fin du remaniement de l'os qui présenterait dès lors une meilleure résistance aux contraintes.

5.1.2.2 Réaction à un corps étranger

Une autre cause encore peu détaillée dans la littérature, est la réaction à un corps étranger qui provoquerait une perte osseuse aseptique due à une réponse inflammatoire.

Bien que le titane soit un excellent biomatériau, tous les implants n'ont pas la même teneur (grade) en titane. Les fabricants dans un souci d'amélioration des propriétés de leurs implants, incorporent dans leur composition d'autres métaux, moins biocompatibles. L'organisme de certains patients peut dans certains cas rejeter l'implant qu'il considère comme étranger au lieu de l'accepter.

Un exemple simple est l'excès de ciment aux marges sous-gingivales d'une couronne scellée qui entraîne une résorption osseuse réactionnelle. La première étiologie avancée a été la cause bactérienne mais aucune flore pathogène spécifique n'a été identifiée. Il s'agirait d'une résorption aseptique que l'on peut aisément stopper après élimination des débris.

5.1.3 Théorie multifactorielle

Aujourd'hui un grand nombre d'auteurs s'accordent pour dire que cette cratérisation est de nature complexe et multifactorielle. Albrektsson parle de théorie d'adaptation cicatricielle et Zarb de syndrome de facteurs combinés (1).

5.1.3.1 Le patient

Il existe un certain nombre de facteurs de risque susceptibles d'augmenter la survenue et la sévérité de la résorption osseuse péri-implantaire chez un individu. Tout d'abord, certains critères d'ordre génétique favoriseraient la cratérisation. Nous avons vu que le phénotype osseux pouvait varier entre deux individus. Par exemple, chez un patient ayant une crête osseuse épaisse et un os de classe 2, la cicatrisation sera plus favorable que chez un autre ayant une crête fine avec un os de classe 1, plus corticalisée et moins vascularisé. Sans oublier qu'après une extraction dentaire, la corticale interne va se résorber. Ainsi un patient présentant des édentements depuis longtemps peut présenter des crêtes osseuses très résorbées compliquant le traitement avec des greffes osseuses, élévations de sinus.

Enfin certains facteurs environnementaux comme le tabac ont également une influence sur la résorption. De nombreuses études ont conclu que la prévalence de la cratérisation était beaucoup plus élevée chez les patients fumeurs que chez les non fumeurs. Les effets négatifs des agents toxiques qu'il contient, sur la circulation sanguine et l'immunité, ont bien été étudiés.

5.1.3.2 L'expérience du praticien

L'exercice d'un praticien chevronné n'est pas comparable à celui d'un praticien en débutant. Dans son article, Albrektsson (3), évoque que sur mille implants posés dans la clinique de Goteborg en 1986, un seul et même chirurgien était responsable de près de 40% d'échecs alors qu'il n'était pas le plus novice parmi les 11 praticiens qui utilisaient les mêmes implants. Bryan a également démontré une corrélation entre résultats cliniques et le niveau du praticien responsable.

5.1.3.3 L'implant

Depuis l'avènement des implants, certains systèmes implantaires ont totalement disparus du marché en raison d'un taux trop élevé d'échecs quelques années après leur pose. Les implants contenant des oxydes d'aluminium, par exemple, présentaient un taux de fracture élevés.


L'implant cylindrique Core Vent qui représentait 35% de part de marché aux Etats-unis dans les années 90, a totalement disparu car il entraînait de fortes résorptions à court terme. Plus récemment l'implant NobelDirect a montré des résultats insatisfaisants avec des pertes osseuses supérieures à 3 mm à 18 mois. Ces constats démontrent que les implants ne se valent pas tous cliniquement. Plusieurs critères comme la forme, le design, la longueur, le diamètre, l'état de surface et la distance entre deux implants ont été étudiés dans la littérature.

Nous nous sommes limités au design implantaire. Dans le chapitre 4.5 nous avons vu que les résultats cliniques étaient différents en fonction du design implantaire. Dans l'étude citée, les trois systèmes implantaires (Nobel Groovy, Implacil et Zimmer TSV) présentaient des design et filetage différents avec des spires de dimensions (longueur, épaisseur, inclinaison) différentes. A six semaines, l'implant Nobel avait les meilleurs résultats avec un ancrage spongieux initial et final plus élevés.

Ainsi, le design implantaire semble grandement influencer la cicatrisation osseuse et les résultats cliniques puisque le pourcentage final de contact os-implant paraît être directement lié à la macrogéométrie de l'implant. Des études portant sur le design du col implantaire ont permis d'identifier le platform-switching, qui consiste à utiliser un pilier de diamètre inférieur à celui du col, et qui contribuerait à limiter la perte osseuse marginale.

Dans cette même étude de Marão (21), les auteurs ont montré que l'implant Nobel Groovy avec un ancrage primaire essentiellement spongieux, obtient à six semaines une interface os-implant plus importante. Ces résultats vont dans le sens de notre réflexion, à savoir, que contrairement aux idées reçues la stabilité primaire peut être recherchée avec succès dans l'os spongieux en accord avec la biologie osseuse. S'inspirant de ce constat, de nouveaux systèmes implantaires à ancrage spongieux ont vu le jour dont l'AnyRidge de MegaGen, pionnier au niveau mondial et en France depuis deux ans et demi.

Fig. 24 : Trois différents designs implantaires.



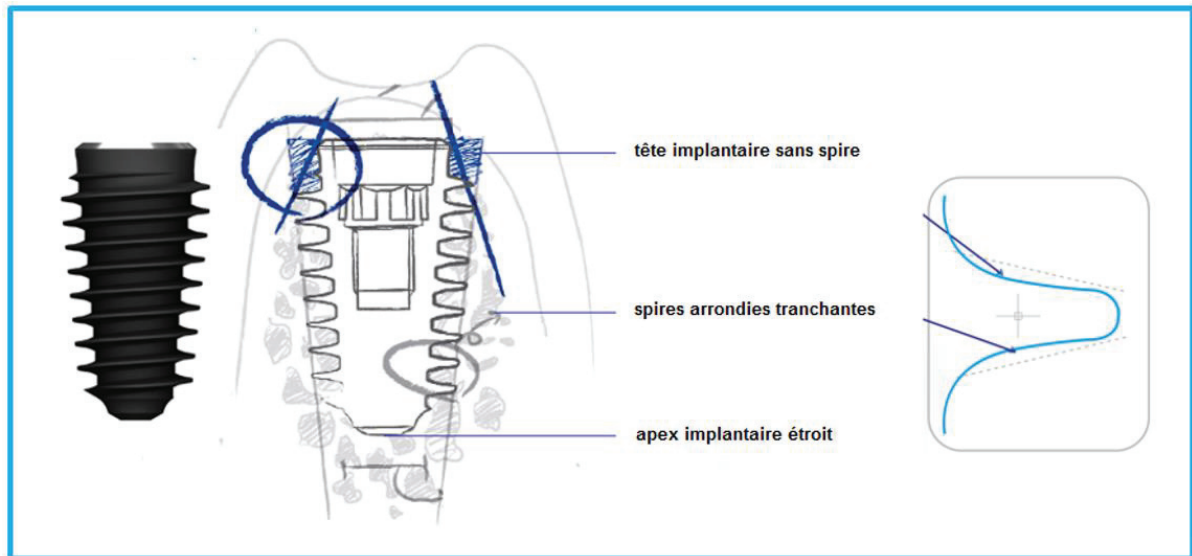
Marão, H. Coelho, P. et al. Cortical and Trabecular Bone Healing Patterns and Quantification for Three Different Dental Implant Systems. *Int J Oral Maxillofac Implants*, Vol 32, 2017, 585-592.

5.2 Présentation du système AnyRidge de MegaGen

5.2.1 Design

L'implant AnyRidge est un implant conique avec un apex plus étroit que sa tête pour faciliter son insertion et limiter l'ostéotomie lors du forage. Sa tête ne possède pas de spires car l'ancrage cortical n'est pas recherché. Elles commencent au niveau de l'os spongieux seulement. Ce sont des spires « couteaux », très coupantes auto-taraudantes.

Fig. 25 : Implant AnyRidge de MegaGen.



Brochure MegaGen

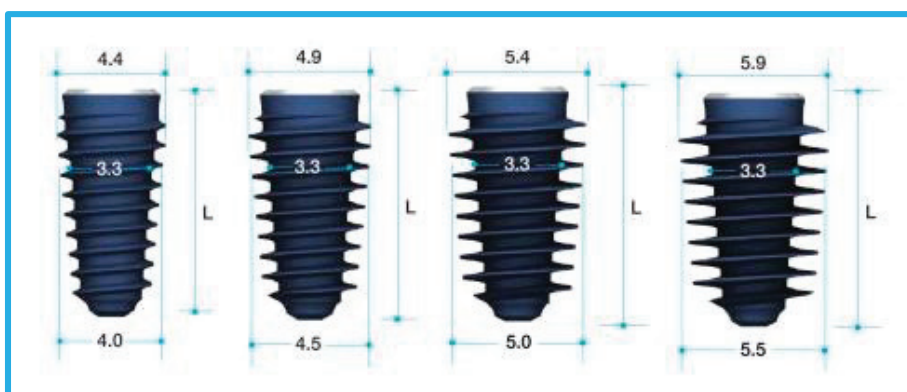
5.2.2 Singularité

Il n'existe que trois diamètres différents pour le corps de l'implant :

- 2,8 mm pour l'implant de diamètre 3,5 mm
- 3,3 mm pour les implants de diamètre 4 à 5,5 mm
- 4,8 mm pour les implants de diamètres 6 à 8 mm

Ainsi pour les implants de diamètre 4 à 5,5 d'une part et de 6 à 8 d'autre part, le corps de l'implant est le même, seule la largeur des spires varie (Fig. 26). Ceci a pour avantage de maximiser l'ancrage au niveau de l'os spongieux notamment dans les cas d'extraction avec implantation immédiate et de mise en charge immédiate.

Fig. 26 : Implants AnyRidge de diamètres 4 à 5,5 mm.



Brochure MegaGen

5.2.3 Protocole de Forage

Le système AnyRidge n'impose pas de séquence de forage figée à respecter à la lettre. C'est au praticien, en fonction de la qualité de l'os et de son sens clinique, de choisir le diamètre adapté du lit implantaire afin de ne pas compromettre la stabilité et la pérennité de l'implant (Fig. 27). Ce choix se fait certes en fonction de la dent à respecter mais aussi et surtout en fonction du tissu receveur, autrement dit l'os, sa qualité, sa densité.

Fig. 27 : Forets du système AnyRidge.



Brochure MegaGen

Fig. 28 : Exemples de séquences de Forage.



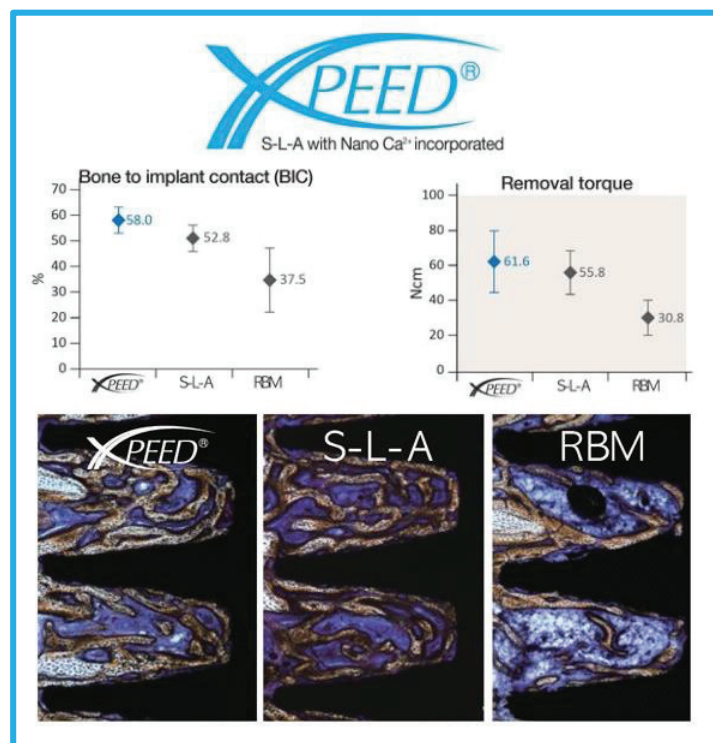
Brochure Megagen

5.2.4 Avantages

Il s'agit d'un implant de grade 4, dit « commercialement pur », composé de 99% de titane et de 1% d'autres éléments comme l'oxygène, l'hydrogène, le carbone, le fer et l'azote. Depuis plusieurs années, des implants de grade 5 ont vu le jour en implantologie, avec une teneur plus faible en Titane (90%) au profit d'éléments comme l'Aluminium (6%) et le Vanadium (4%), pour améliorer les propriétés mécaniques. Cet alliage est déjà utilisé depuis un certain temps déjà en orthopédie. Toutefois, des doutes subsistent sur sa biocompatibilité à long terme en raison d'un phénomène de tribocorrosion qui engendre la libération d'ions vanadium et d'aluminium dans le milieu local et distant. De plus, cette libération augmenterait en présence de fluor à des doses inférieures à celles contenues dans les dentifrices. Plus d'études pour identifier les effets localisés et à distance de ces ions sont préconisés. Mais pour certains auteurs, le principe de précaution peut s'appliquer.

L'état de surface associé est nommé Xpeed. Il s'agit d'une topographie de surface S-L-A avec des ions Calcium incorporés. Cette association aurait selon MegaGen pour effet d'augmenter le BIC final (contact os/implant), le torque nécessaire pour retirer l'implant et donc l'ostéointégration de l'implant (Fig. 29), permettant ainsi au patient de bénéficier d'une mise en esthétique ou d'une mise en charge immédiate.

Fig. 29 : Effet de surface Xpeed.



Au niveau prothétique, la plateforme de l'implant est large pour augmenter la stabilité de la couronne supra-implantaire. Tous les implants ont la même connectique hexagonale interne pour faciliter la phase prothétique, notamment en limitant le nombre de piliers nécessaires à la majorité des cas, bien qu'il existe cinquante-cinq piliers différents pour couvrir la totalité des situations cliniques. Les piliers sont par ailleurs personnalisables avec une portion de 1 mm que le praticien peut préparer pour une meilleure adaptation sans affecter le profil d'émergence

Mais l'argument phare de ce système est son design qui permettrait un ancrage primaire spongieux à l'origine d'une préservation de l'os cortical marginal péri-implantaire. Ses spires très tranchantes entraîneraient une diminution des forces exercées sur l'os et éviteraient sa cratérisation. Elles permettraient également d'obtenir un torque de 30 à 40 Newtons quel que soit le type d'os, et notamment dans les cas d'extraction avec implantation immédiate et les cas de mise en charge immédiate.

5.2.4 Inconvénients

L'utilisation du système AnyRidge se situe selon certains à la frontière entre l'implantologie axiale classique et l'implantologie basale, et est destiné aux praticiens expérimentés.

On peut ensuite s'interroger sur la réelle utilité des diamètres 6 à 8 mm dont les indications sont extrêmement limitées. Sans oublier que le diamètre de plus grand contour de chaque implant est légèrement supérieur au diamètre d'ancrage choisi. Par exemple l'implant 3,5 aura sa pire de plus grand contour de 4 mm et pour tous les autres implants, le diamètre de plus grand contour sera supérieur de 0,4 mm. Il est important que le praticien ait conscience de cette donnée dans le calcul de son espace nécessaire.

Au niveau prothétique, certains praticiens utilisant ce système préconisent de préparer en amont le pilier provisoire dans les cas de mise en charge immédiate car sa coupe peut être délicate au vue de sa longueur et de son épaisseur. Aussi, il a été reproché le coût plus élevé de ce système en comparaison à d'autres systèmes de MegaGen comme l'AnyOne et des difficultés de commandes au niveau France qui ont été réglés depuis.

Le recul clinique du système AnyRidge au niveau mondial avoisine une décennie mais sa version finale actuelle de grade 4 avec l'état de surface Xpeed est plus récente et à l'heure actuelle il n'existe aucune étude à haut niveau de preuve utilisant ce système. Plus d'analyses avec histomorphométrie et un suivi post-opératoire à long terme sont à préconiser. Nous allons illustrer ce système avec des cas cliniques du Dr Gemmi, qui utilise l'AnyRidge depuis sa commercialisation en France.

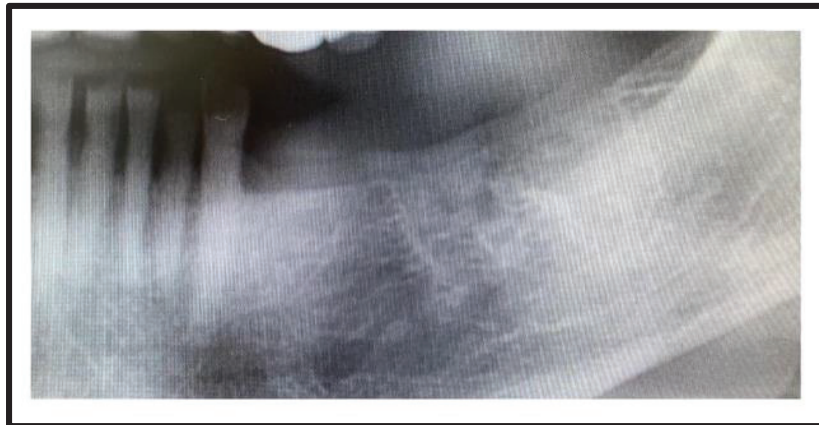
6. Cas Cliniques

6.1 Cas n°1

Anamnèse :

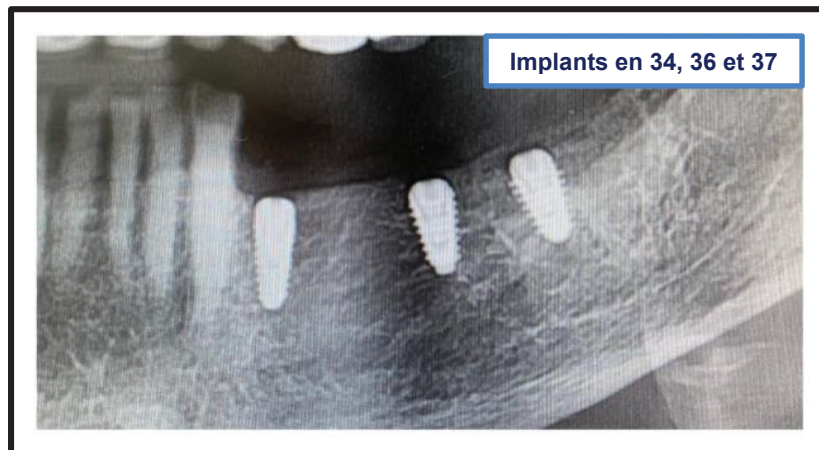
- Femme de 86 ans. Bon état de santé général.
- **Motif de consultation** : Réhabilitation implantaire consécutive aux avulsions de 34 à 37 (fracture de fatigue sous bridge dento-porté).
- **Etat de santé générale** : Rien à signaler.
- Option thérapeutique choisie : Réhabilitation fixe 4 dents sur 3 implants.

Fig. 30 : Situation initiale.



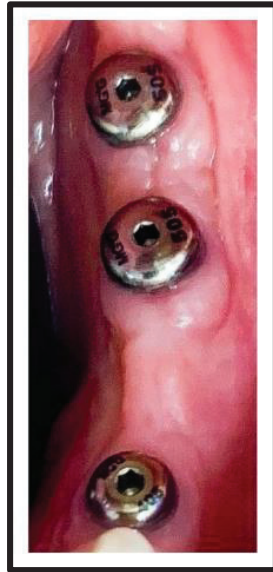Dr Thomas Gemmi

Fig. 31 : Implants enfouis à 2 mois avec vis de fermeture.



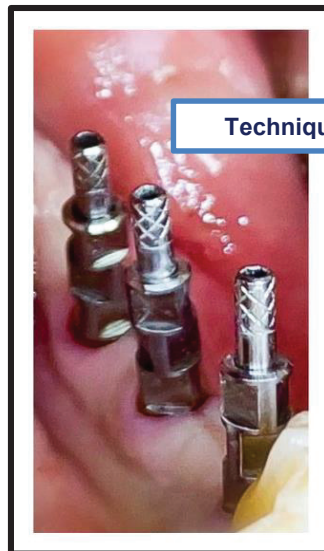Dr Thomas Gemmi

Fig. 32 : Mise en place des vis de cicatrisation gingivale à 2 mois.



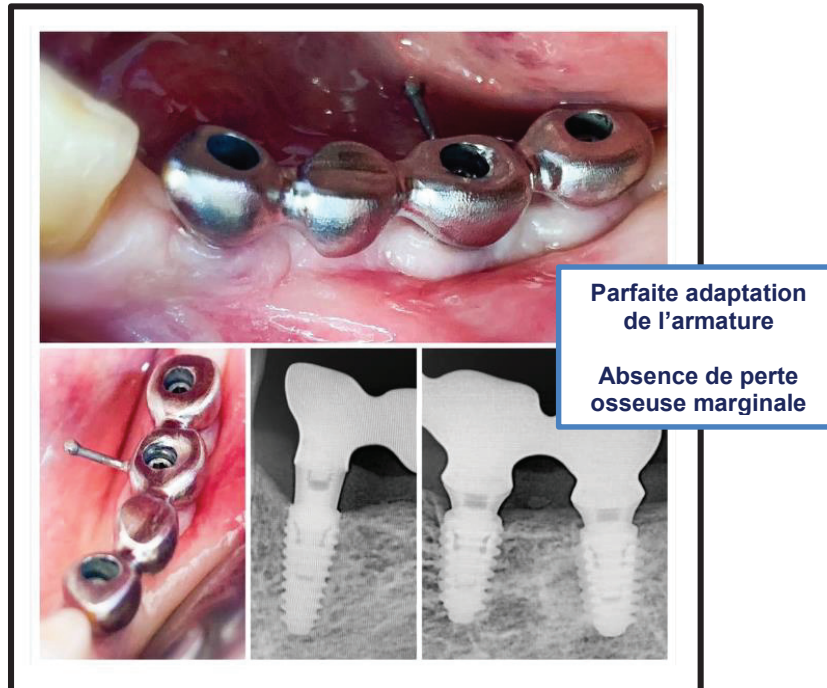
Dr Thomas Gemmi

Fig. 33 : Prise d'empreinte à ciel ouvert 3 semaines plus tard.



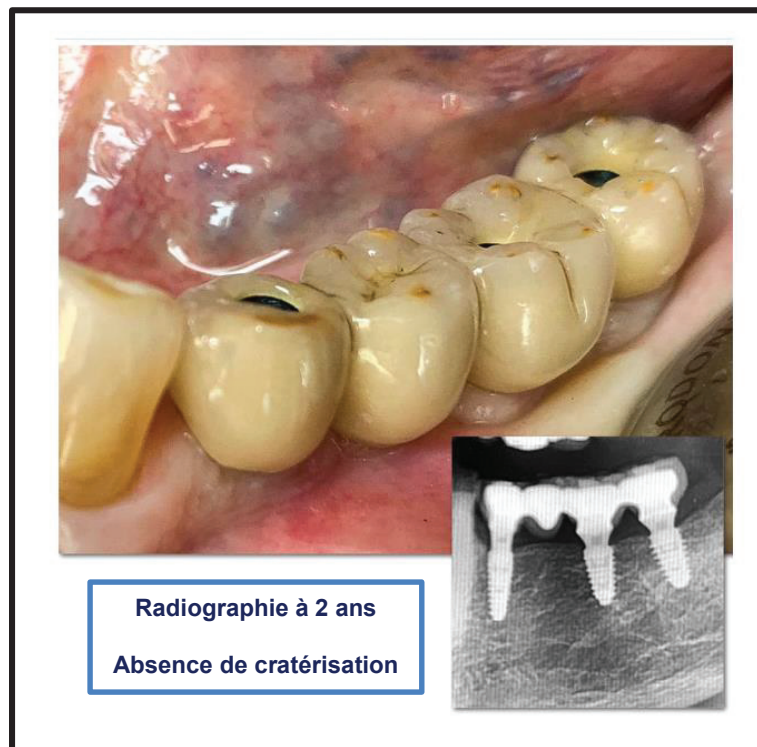
Dr Thomas Gemmi

Fig. 34 : Essayage de l'armature vissée du bridge.



Dr Thomas Gemmi

Fig. 35 : Bridge définitif supra-implantaire.



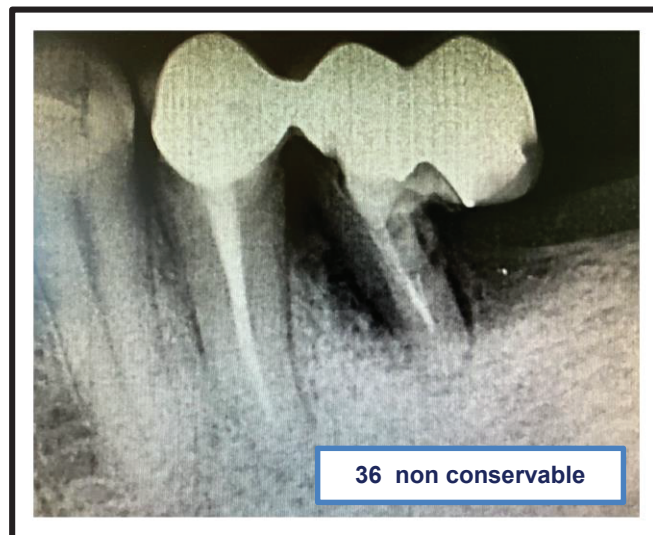Dr Thomas Gemmi

6.2 Cas n°2

Anamnèse :

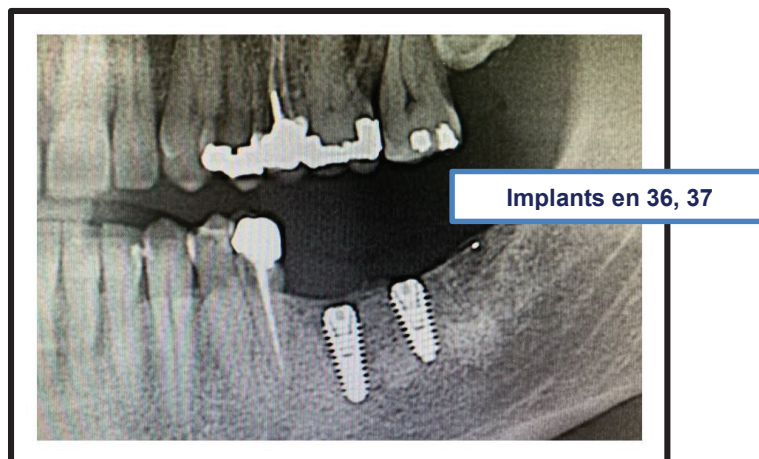
- Homme de 41 ans.
- **Motif de consultation** : gêne au niveau de la 36. Non conservable (étiologie infectieuse).
- **Etat de santé générale** : Rien à signaler. Tabac : 10 cigarettes/jour.
- **Option thérapeutique choisie** : Coiffe unitaire site 35. Extraction avec Implantation Immédiate (EII) sans comblement osseux site 36 (PRF uniquement) + Implant site 37.

Fig. 36 : Situation initiale.



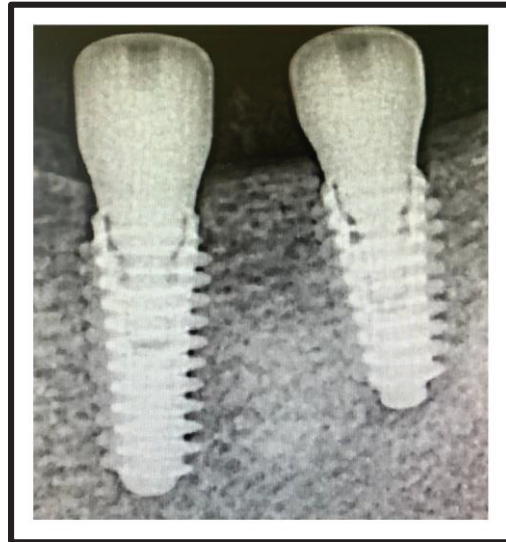Dr Thomas Gemmi

Fig. 37 : Implants enfouis à 2 mois avec vis de fermeture.



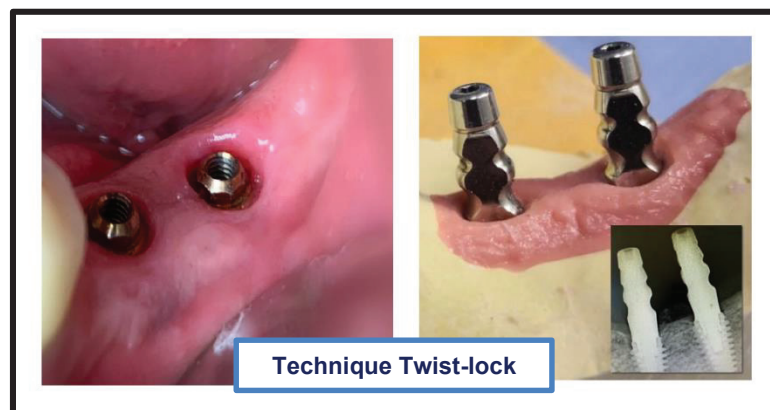
Dr Thomas Gemmi

Fig. 38 : Mise en place des vis de cicatrisation gingivale à 2 mois.



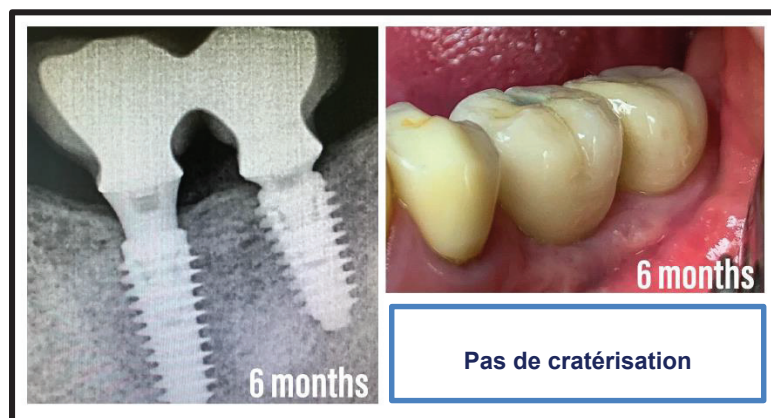Dr Thomas Gemmi

Fig. 39 : Prise d'empreinte à ciel fermé 3 semaines plus tard.



Dr Thomas Gemmi

Fig. 40 : Coiffes définitives supra-implantaires solidarisées, vissées sur piliers Octa, à 6 mois.



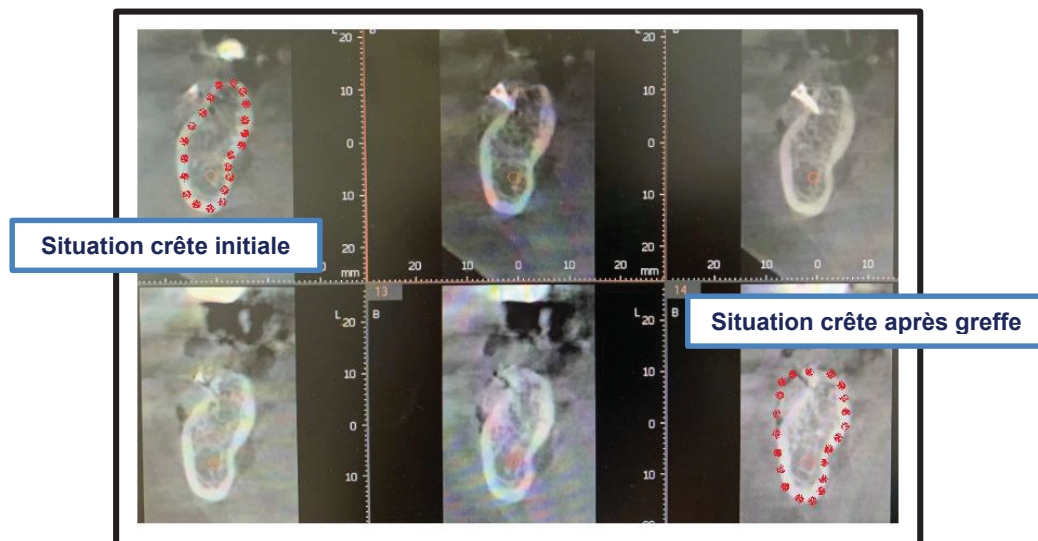
Dr Thomas Gemmi

6.2 Cas n°3

Anamnèse :

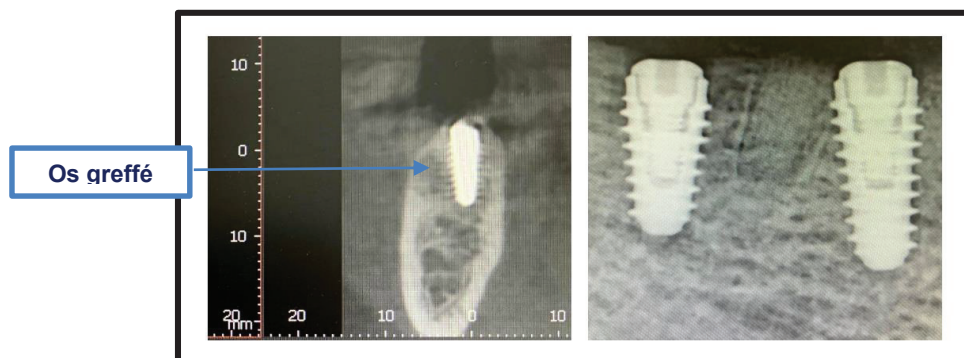
- Femme de 69 ans.
- **Motif de consultation** : réhabilitation du secteur 4, édenté depuis un certain temps.
- **Etat de santé générale** : sous antidépresseur depuis le décès d'un proche.
- **Option thérapeutique choisie** : régénération osseuse guidée au niveau du secteur 4 avec mise en place de vis d'ostéosynthèse + Sticky Bone (Allogreffe + A-PRF) + membrane PRF. Pose de deux implants sites 46-47 à 3 mois.

Fig. 41 : ROG au niveau du secteur 4.



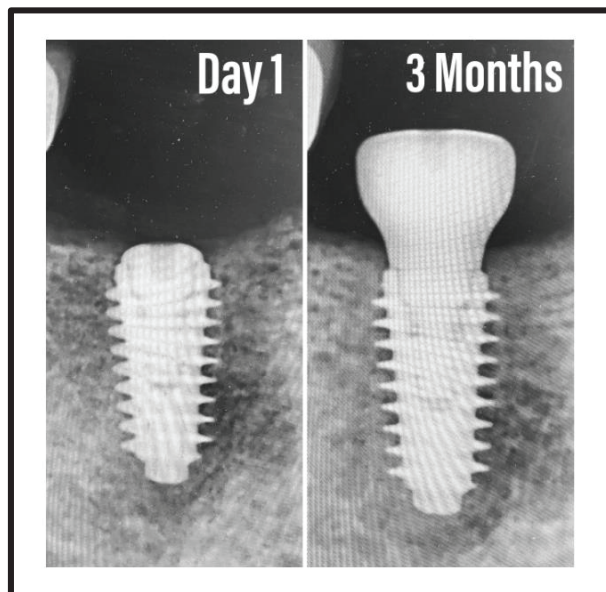
Dr Thomas Gemmi

Fig. 42 : Implants enfouis à 3 mois avec vis de fermeture.



Dr Thomas Gemmi

Fig. 43 : Mise en place des vis de cicatrisation gingivale à 3 mois.



Dr Thomas Gemmi

7. Conclusion

Fig. 44 : Dualité cicatricielle os cortical – os trabéculaire.

Os Cortical	Os Trabéculaire
Plus faiblement vascularisé (que l'os spongieux) par les artères périostées via les canaux de Havers.	Richement vascularisé au niveau des espaces médullaires.
Différenciation tardive des cellules mésenchymateuses : après l'arrivée des cellules inflammatoires	Différenciation immédiate et simultanée à l'arrivée des cellules inflammatoires.
Ossification non immédiate. Selon Lindhe et Lang, elle ne commence qu'après résorption du millimètre d'os nécrosé dûe inéluctablement au forage.	Ossification immédiate au niveau des trabécules osseuses de l'os parent.
Les atteintes cytonucléaires des ostéocytes augmentent significativement au 28 ^{ème} jour.	Les atteintes cytonucléaires diminuent dès le 3 ^{ème} jour.

La pose d'un implant est un acte invasif qui peut induire des dégâts irréversibles au niveau du tissu osseux s'il n'est pas maîtrisé. Il est du devoir du praticien de savoir adapter son protocole de forage en fonction de la qualité des tissus auxquels il est confronté afin d'être le moins traumatique possible. La biologie montre que lors du forage et de l'insertion de l'implant, l'os cortical subit plus de dégâts et concentrent tout le stress des contraintes en regard du col de l'implant. Elle nous montre également que l'os cortical cicatrise moins rapidement que l'os spongieux et subit plus de remodelage et donc de résorption. Tout ceci se traduit par une cratérisation au niveau des premières spires de l'implant.

C'est pour répondre à cette problématique qu'a été créé le système AnyRidge de MegaGen qui a la grande ambition de vouloir mettre fin au processus de cratérisation en minimisant au maximum les forces au niveau de l'os cortical par un ancrage exclusivement spongieux. Les premiers résultats sont encourageants mais des études à haut niveau de preuve seraient appréciables.

Toutefois, il semblerait que l'étiologie de la cratérisation après remodelage soit plurifactorielle avec des facteurs liés à l'implant mais également des facteurs liés au praticien et au patient.

Depuis sa sortie, d'autres systèmes semblables à l'AnyRidge de MegaGen ont vu le jour comme l'implant BLX de Straumann qui présente des caractéristiques très similaires. Ceci semble confirmer l'importance de l'ancrage spongieux.

Références Bibliographiques

1. Albrektsson, T et al. Crestal Bone Loss and Oral Implants. **Clinical Implant Dentistry and Related Research**, Vol 14, No 6, 2012.
2. Albrektsson, T et al. Initial and long-term crestal bone responses to modern dental implants. **Periodontology 2000**, Vol. 73, 2017, 41–50.
3. Albrektsson, T. Is surgical skill more important for clinical success than changes in implant hardware ? **Clinical Implant Dentistry and Related Research**, 2001; 3:174–175.
4. Allen, M. Burr, D. Bone Modeling and Remodeling. **Basic and Applied Bone Biology**, Chap 4, 2014, 75-90.
5. Bayraktar, H. et al. Comparison of the elastic and yield properties of human femoral trabecular and cortical bone tissue. *Journal of Biomechanics*, Vol 37, 2004, 27-35
6. Berkovitz, B. Holland, G. Moxaham, B. **Oral Anatomy, Histology and Embryology**. 4ed, Edinburgh, New York, Mosby Elsevier, 2009, 398.
7. Bernhardsson M, Aspenberg P. Osteoblast precursors and inflammatory cells arrive simultaneously to sites of a trabecular-bone injury. **Acta Orthopaedica**, 2018, 89(4): 457-461.
8. Brånemark, PI. Zarb, GA., Albrektsson, T. *Tissue-integrated prosthese : osseointegration in clinical dentistry*. Chicago : Quintessence International, 1985.
9. Campbell, T. Wong, W. Mackie, E. Establishment of a model of cortical bone repair in mice. **Calcified Tissue International**, Vol 73, 2003, 49-55.
10. Carranza, F. **La parodontologie clinique selon Glickman** traduit en français par Azzi, R. Paris, CDP, 1988, 1987-977.
11. De Berglundh, T. Abrahamsson, I. Lang NP, Lindhe J. De novo alveolar bone formation adjacent to endosseous implants. A model study in the dog. **Clinical Oral Implants Research**, Vol 14, 2003, 251-262.
12. Derks, J. et al. Effectiveness of implant therapy analyzed in a swedish population : prevalence of peri-implantitis. *Journal of dental Research*, Vol, 2016, 95(1), 43-49.
13. Fernandes, M. et al. Effect of drill speed on bone damage during drilling. **Biodental Engineering IV**, Natal Jorge et al. Eds, 2018.
14. Goran, A. et al. Cortical bone drilling and thermal osteonecrosis. **Clinical Biomechanics**, Vol 27, 2012, 313-325.
15. Guo, EX. Mechanical properties of cortical bone and cancellous bone tissue. **Bone Mechanics Handbook**, Cowin SC, USA, CRC press, 2001.

16. Han, D. et al. A novel specialized staging system for cancellous fracture healing, distinct from traditional healing pattern of diaphysis corticalfracture ? **Int J Clin Exp Med**, Vol 8, 2015, 1301-1304.
17. Histing, T. A new model to analyze metaphyseal bone healing in mice. **Journal of Surgical Research**, Vol, 178, 2012, 715-721.
18. Julie Rozé, et al. Correlating implant stability to bone structure. **Clinical Oral Implants Research**, Vol 20, 2009, 1140-1145.
19. Kalfas, I. Principles of bone healing. **Neurosurg Focus**, Vol 10, Article 1, 2001.
20. Lindhe J, Lang N. **Tratado de periodontia clinica e implantologia**, traduit par Schimmelpfang M, Ed 6, 2015.
21. Marão, H. Coelho, P. et al. Cortical and Trabecular Bone Healing Patterns and Quantification for Three Different Dental Implant Systems. **Int J Oral Maxillofac Implants**, Vol 32, 2017, 585-592.
22. Marieb, E. Hoehn, K. « **Anatomie et Physiologie Humaines** ». 8ed, Paris, Pearson, 2010, 1439.
23. Monfoulet, L. et al. Drilled hole defects in mouse femur as models of intramembranous cortical and cancellous bone regeneration. **Calcif Tissue Int**, Vol 86, 2010, 72–81.
24. Oh, T.J. et al. The causes of early implant bone loss: myth or science ? *J Periodontol* 2002, 73:322–333.
25. Parfitt, A. Osteonal and hemi-osteonal remodeling : the spatial and temporal framework for signal traffic in adult human bone. **Journal of Cellular Biochemistry**, Vol 55, 1994, 273-286.
26. Qian J, et al. Reasons for Marginal Bone Loss around Oral Implants. **Clinical Implant Dentistry and Related Research**, Vol 14, No 6, 2012.
27. Racadot, J. Weill, R. Structure et développement de l'organe dentaire. Paris, Masson et J. Prélat, 1973.
28. Raggatt, L.J., Partridge, N.C. "Cellular and Molecular Mechanisms of Bone Remodeling." *The Journal of Biological Chemistry*, 2010, 285(33), 25103–8.
29. Satoshi, I. Hirotada, O. Jiro, T. Masanori, N. Decisive differences in the bone repair processes of the metaphysis and diaphysis in young mice. **Bone Reports**, Vol 8, 2018, 1-8.
30. Scarano, A. Degidi, M. Lezzi, G. Petrone, G. Piattelli, A. Correlation between Implant stability quotient and bone-implant contact : a retrospective histological and histomorphometrical study of seven titanium implants retrieved from humans. **Clinical Implant Dentistry and Related Research**, Vol 8, No 4, 2006.
31. Sennerby, L. Thomsen, P. Ericson, I. Early tissue response to titanium implants inserted in rabbit cortical bone. **Journal of Materials Science : Materials in Medicine**, Vol 4, 1993, 240-250.

32. Seref-Ferlengez, Z. et al. Structural and mechanical repair of diffuse damage in cortical bone in vivo. **Journal of Bone and Mineral Research**, Vol 29, No 12, December 2014, 2537-2544.
33. Slaets, E. Carmeliet, G. Naert, I. Duyck, J. Early cellular responses in cortical bone healing around unloaded titanium implants : an animal study. **J Periodontol**, Vol 77, No 6, 2006.
34. Slaets, E. Carmeliet, G. Naert, I. Duyck, J. Early trabecular bone healing around titanium implants : a histologic study in rabbits. **J Periodontol**, Vol 78, No 3, 2007.
35. Toppets, V. et al. Morphologie, croissance et remaniement du tissu osseux. **Annales de Médecine Vétérinaire**, Vol 148, 2004,1-13.
36. Udomsawat, C. et al. Comparative study of stress characteristics in surrounding bone during insertion of dental implants of three different thread designs : A threedimensional dynamic finite element study. **Clin Exp Dent Res**, 2018, 1–12.
37. Uusitalo, H. et al. A metaphyseal defect model of the femur for studies of murine bone healing. **Elsevier**, Vol 28, No 4, 2001, 423–429.
38. Wang, L. et al. Repair of microdamage in osteonal cortical bone adjacent to bone screw. **Plos One**, Vol 9, Issue 2, 2014, e89343.
39. Wang, R. Relative contribution of trabecular and cortical bone to primary implant stability: an in vitro model study. **Journal of Oral Implantology**, 2016.
40. Weinlaender, M. Bone growth around dental implants. *Dent Clin North Am* 1991, 35(3), 585-601.
41. Wen Tao, C. et al. A special healing pattern in stable metaphyseal fractures. **Acta Orthopaedica**, Vol 86, 2015.
42. White, Best. Properties and characterisation of bone repair materials, University of Cambridge, 2009.

Tables des Illustrations

Fig. 1 : Coupe transversale au niveau d'une prémolaire inférieure.....	8
Fig. 2 : Schéma d'un ostéon.....	11
Fig. 3 : Organisation de l'os cortical.....	11
Fig. 4 : Organisation de l'os spongieux.....	12
Fig. 5 : Quantité d'os résiduel en fonction du stade de résorption selon Lekholm & Zarb.....	13
Fig. 6 : Qualité de l'os selon Lekholm & Zarb.....	13
Fig. 7 : Classification de Lekholm et Zarb, selon la localisation de l'édentement.....	14
Fig. 8 : Propriétés mécaniques de l'os cortical et spongieux.....	19
Fig. 9 : Anatomie d'un os long, le fémur.....	20
Fig. 10 : Schéma d'une unité multifonctionnelle de base (BMU).....	25
Fig. 11 : Cicatrisation de l'os spongieux péri-implantaires à deux heures.....	30
Fig. 12 : Cicatrisation de l'os spongieux péri-implantaires à deux semaines.....	31
Fig. 13 : Cicatrisation de l'os spongieux péri-implantaires à quatre semaines.....	31
Fig. 14 : Cicatrisation de l'os spongieux péri-implantaires à douze semaines.....	32
Fig. 15 : Apposition d'os minéralisé et surface des BMU au cours du temps.....	32
Fig. 16 : Cicatrisation de l'os cortical péri-implantaire à deux semaines.....	33
Fig. 17 : Cicatrisation de l'os cortical péri-implantaire à quatre semaines.....	33
Fig. 18 : Cicatrisation de l'os cortical péri-implantaire à douze semaines.....	34
Fig. 19 : Apposition d'os minéralisé et surface des BMU au cours du temps.....	35
Fig. 20 : Distribution du stress au niveau de l'os péri-implantaire chez trois modèles Implantaires.....	38
Fig 21. Cicatrisation de l'os cortical au niveau des chambres.....	40
Fig 22. BIC total, tabéculaire, cortical au cours du temps chez trois implants.....	40
Fig. 23 : Cratérisation de l'os péri-implantaire marginal (site 21).....	42
Fig. 24 : Trois différents designs implantaires.....	46
Fig. 25 : Implant AnyRidge de MegaGen.....	47
Fig. 26 : Implants AnyRidge de diamètres 4 à 5,5 mm.....	47
Fig. 27 : Forets du système AnyRidge.....	48
Fig. 28 : Exemples de séquences de Forage.....	48
Fig. 29 : Effet de surface Xspeed.....	49
Fig. 30 à 35 : Cas n°1.....	51-53
Fig. 36 à 40 : Cas n°2.....	54-55
Fig. 41 à 43 : Cas n°3.....	56-57
Fig. 44 : Dualité cicatricielle os cortical – os trabéculaire.....	57

Abréviations

BIC : Bone-to-Implant Contact (anglais). En français : contact os-implant

BHP : Bone Healing Potentiel (anglais).

BMU : Basic Multicellular Units (anglais). En français : unités multicellulaires de base

Serment d'Hippocrate

*En présence des Maîtres de cette Faculté, de mes chers
condisciples, devant l'effigie d'Hippocrate,*

*Je promets et je jure, au nom de l'Être Suprême, d'être fidèle aux
lois
de l'Honneur et de la probité dans l'exercice de La Médecine
Dentaire.*

*Je donnerai mes soins gratuits à l'indigent et
n'exigerai jamais un salaire au-dessus de mon
travail, je ne participerai à aucun partage
clandestin d'honoraires.*

*Admis dans l'intérieur des maisons, mes yeux ne verront pas ce
qui se passe, ma langue taira les secrets qui me seront confiés et
mon état ne servira pas à corrompre les mœurs ni à favoriser le
crime.*

*Je ne permettrai pas que des considérations de religion, de
nation, de race, de parti ou de classe sociale viennent s'interposer
entre mon Devoir et mon patient.*

Je garderai le respect absolu de la vie humaine dès sa conception.

*Même sous la menace, je n'admettrai pas de faire usage de mes
connaissances médicales contre les lois de l'Humanité.*

*Respectueux et reconnaissant envers les Maîtres, je rendrai à
leurs enfants l'instruction que j'ai reçue de leurs pères.*

*Que les hommes m'accordent leur estime si je suis fidèle à mes
promesses,*

*Que je sois couvert d'opprobre et méprisé de mes confrères si j'y
manque.*

Approbation – Improbation

Les opinions émises par les dissertations présentées, doivent être considérées comme propres à leurs auteurs, sans aucune approbation ou improbation de la Faculté de Chirurgie dentaire (1).

Lu et approuvé,

Vu,
Nice, le

Le Président du jury,

Le Doyen de la Faculté de
Chirurgie Dentaire de l'UNS

Professeur

Professeur Laurence LUPI

(1) Les exemplaires destinés à la bibliothèque doivent être obligatoirement signés par le Doyen et par le Président du Jury.

Samy Ben Sliman

**DUALITE CICATRICIELLE
OS CORTICAL - OS TRABECULAIRE
PRESENTATION D'UN SYSTEME A ANCRAGE
SPONGIEUX : ANYRIDGE DE MEGAGEN**

Thèse : Chirurgie Dentaire, Nice, n°42-57-19-44.

Directeur de Thèse : Dr Eric Leforestier.

Mots-clefs : cicatrisation osseuse, os cortical, os spongieux, os trabéculaire, implants implantologie, AnyRidge, MegaGen, ancrage spongieux.

Résumé :

La pose d'un implant est un acte invasif qui peut induire des dégâts irréversibles au niveau du tissu osseux s'il n'est pas maîtrisé. Il est du devoir du praticien de savoir adapter son protocole de forage en fonction de la qualité des tissus auxquels il est confronté afin d'être le moins traumatique possible. La biologie montre que lors du forage et de l'insertion de l'implant, l'os cortical subit plus de dégâts et concentrent tout le stress des contraintes en regard du col de l'implant. Elle nous montre également que l'os cortical cicatrise moins rapidement que l'os spongieux et subit plus de remodelage et donc de résorption. Tout ceci se traduit par une cratérisation au niveau des premières spires de l'implant.

C'est pour répondre à cette problématique qu'a été créé le système AnyRidge de MegaGen qui a la grande ambition de vouloir mettre fin au processus de cratérisation en minimisant au maximum les forces au niveau de l'os cortical par un ancrage exclusivement spongieux.