

**PILIER SSA « SEALING SOCKET  
ABUTMENT » EN TECHNIQUE DIRECTE  
DANS LES CAS D'EXTRACTION-  
IMPLANTATION IMMÉDIATE EN  
SECTEUR POSTÉRIEUR : INTERETS ET  
LIMITES**

Année 2019-2020

Thèse n°42-57-19-47

**THÈSE**

Présentée et publiquement soutenue devant  
la Faculté de Chirurgie Dentaire de Nice  
Le 06/12/2019 par

**Monsieur Monneyron Paul**

Né(e) le 22/01/1995 à Saint Germain en Laye  
Pour obtenir le grade de :

**DOCTEUR EN CHIRURGIE DENTAIRE (Diplôme d'État)**

---

Examineurs :

Madame le Professeur	Laurence Lupi	Président du jury
Monsieur le Docteur	Olivier Laplanche	Assesseur
Madame le Docteur	Séverine Vincent-Bugnas	Assesseur
Monsieur le Docteur	Gwenaël Borie	Assesseur

---

## CORPS ENSEIGNANT

### 56<sup>ème</sup> section : DEVELOPPEMENT, CROISSANCE ET PREVENTION

#### **Sous-section 01 : ODONTOLOGIE PEDIATRIQUE ET ORTHOPEDIE DENTO-FACIALE**

Professeur des Universités : Mme MANIERE-EZVAN Armelle  
Professeur des Universités : Mme MULLER-BOLLA Michèle  
Maître de Conférences des Universités : Mme JOSEPH Clara  
Maître de Conférences des Universités Associé : Mme OUEISS Arlette  
Assistant Hospitalier Universitaire : Mme AIEM TORT-ALVAREZ Elody  
Assistant Hospitalier Universitaire : Mr CAMIA Julien  
Assistant Hospitalier Universitaire : Mme MASUCCI Caterina

#### **Sous-section 02 : PREVENTION, EPIDEMIOLOGIE, ECONOMIE DE LA SANTE, ODONTOLOGIE LEGALE**

Professeur des Universités : Mme LUPI Laurence  
Maître de Conférences des Universités Associé : Mme BORSA Leslie  
Assistant Hospitalier Universitaire : Mme FRENDON Marie  
Assistant Hospitalier Universitaire : Mme MERIGO Elisabetta

### 57<sup>ème</sup> section : CHIRURGIE ORALE ; PARODONTOLOGIE ; BIOLOGIE ORALE

#### **Sous-section 01 : CHIRURGIE ORALE ; PARODONTOLOGIE ; BIOLOGIE ORALE**

Professeur des Universités : Mme PRECHEUR-SABLAYROLLES Isabelle  
Maître de Conférences des Universités : Mr BENHAMOU Yordan  
Maître de Conférences des Universités : Mr COCHAIS Patrice  
Maître de Conférences des Universités : Mme DRIDI Sophie Myriam  
Maître de Conférences des Universités : Mme RAYBAUD Hélène  
Maître de Conférences des Universités : Mme VINCENT-BUGNAS Séverine  
Maître de Conférences des Universités : Mme VOHA Christine  
Assistant Hospitalier Universitaire : Mr BORIE Gwenaël  
Assistant Hospitalier Universitaire : Mr CHARBIT Mathieu  
Assistant Hospitalier Universitaire : Mme FISTES Elene-Maria

### 58<sup>ème</sup> section : REHABILITATION ORALE

#### **Sous-section 01 : DENTISTERIE RESTAURATRICE, ENDODONTIE, PROTHESES, FONCTION-DYSFONCTION, IMAGERIE, BIOMATERIAUX**

Professeur des Universités : Mme BERTRAND Marie-France  
Professeur des Universités : Mr BOLLA Marc  
Professeur des Universités : Mme BRULAT-BOUCHARD Nathalie  
Professeur des Universités : Mme LASSAUZAY Claire  
Professeur des Universités : Mr MAHLER Patrick  
Professeur des Universités : Mr MEDIONI Etienne  
Professeur des Universités Emérite : Mr ROCCA Jean-Paul  
Maître de Conférences des Universités : Mr ALLARD Yves  
Maître de Conférences des Universités : Mr CEINOS Romain  
Maître de Conférences des Universités : Mme EHRMANN Elodie  
Maître de Conférences des Universités : Mr LAPLANCHE Olivier  
Maître de Conférences des Universités : Mr LEFORESTIER Eric  
Maître de Conférences des Universités : Mme POUYSSEGUR-ROUGIER Valérie  
Assistant Hospitalier Universitaire : Mme ABID Sarah  
Assistant Hospitalier Universitaire : Mme AZAN Cindy  
Assistant Hospitalier Universitaire : Mme BECQUART Mathilde  
Assistant Hospitalier Universitaire : Mme DEMARTY Laure  
Assistant Hospitalier Universitaire : Mme GROSSI Vanina  
Assistant Hospitalier Universitaire : Mr LAMBERT Gary  
Assistant Hospitalier Universitaire : Mr LONJON Jean-Baptiste  
Assistant Hospitalier Universitaire : Mr PARNOT Maximilien

## Remerciements

### À Madame le Professeur Laurence LUPI

Docteur en Chirurgie Dentaire  
Professeur des Universités - Praticien hospitalier  
Directrice de l'UFR d'Odontologie de Nice  
Responsable de la sous-section Prévention, Epidémiologique, Economie de la santé,  
Odontologie Légale

C'est un honneur et une grande joie pour moi que vous présidiez mon jury de thèse,  
et partagiez ce moment important avec moi.

J'éprouve une grande admiration pour votre douceur, votre sincérité et votre  
perpétuelle bonne humeur, je sais qu'avec vous comme doyen les étudiants  
trouveront toujours une oreille attentive à leurs problèmes.

Je vous remercie pour votre bienveillance et votre gentillesse à mon égard durant  
toutes ces années.

Veillez trouver dans ce travail l'expression de toute ma gratitude, mon profond  
respect ainsi que ma grande reconnaissance pour tout ce que vous m'avez apporté.

### À Madame le Docteur Séverine VINCENT-BUGNAS

Docteur en Chirurgie Dentaire  
Maître de Conférences des Universités  
Praticien hospitalier en Parodontologie, CHU Nice  
Responsable du département de parodontologie, UFR odontologie Nice  
Responsable de l'unité fonctionnelle de parodontologie, CHU Nice  
Vice-Doyen à la Recherche, UFR odontologie de Nice

À vous qui me faites la gentillesse et le privilège de diriger cette thèse.  
Je vous suis très reconnaissant pour m'avoir permis d'être votre aide-opérateur en  
clinique, et de le rester chaque année pour que je puisse approfondir mon  
apprentissage dans la discipline.

Vous êtes l'enseignante avec qui j'ai tissé le plus de liens tout au long de mes études  
je vous remercie infiniment pour vos conseils, votre accompagnement, votre  
gentillesse, et votre patience à mon égard durant toutes ces années.

Veillez trouver dans ce travail l'expression de toute ma gratitude, mon profond  
respect ainsi que ma grande reconnaissance pour tout ce que vous m'avez apporté.

## À Monsieur le Docteur Olivier LAPLANCHE

Docteur en chirurgie Dentaire  
Maître de Conférences des Universités - Praticien hospitalier

Je vous remercie d'avoir accepté de siéger dans mon jury de thèse.  
J'éprouve une grande admiration pour votre pédagogie clinique et je vous suis très reconnaissant pour le savoir que vous m'avez inculqué ainsi que pour votre accompagnement, en particulier quand vous m'avez permis de réaliser certains cas complexes au CHU.

Veillez trouver dans ce travail l'expression de tout mon respect et de ma gratitude.

## À Monsieur le Docteur Gwenaël BORIE

Docteur en chirurgie Dentaire  
Assistant Hospitalo-universitaire

Je vous remercie d'avoir accepté de siéger dans mon jury de thèse.  
Je vous suis reconnaissant pour votre pédagogie et votre accompagnement clinique tout au long de ma formation car je n'oublierai jamais que c'est avec vous que j'ai posé mes premiers implants au CHU.

Veillez trouver dans ce travail l'expression de tout mon respect, de ma gratitude, et de mon amitié.

## À Monsieur le Docteur Sylvain MOURARET

Docteur en chirurgie Dentaire  
Membre invité

Je suis très honoré de vous compter parmi les membres de ce jury en ce jour si important. Je vous serai à jamais reconnaissant, pour m'avoir transmis votre passion pour la chirurgie au cours des nombreuses opérations chirurgicales auxquelles vous m'avez permis d'assister, pour m'avoir montré tout le sérieux et toute la rigueur nécessaire à l'exercice de la discipline, enfin pour m'avoir donné la chance d'exercer au sein de votre cabinet dès la fin de mon cursus.

Je ne vous remercierai jamais assez pour vos conseils, vos enseignements, et tout ce dont vous m'avez apporté. J'espère que vous trouverez dans ce travail l'expression de tout mon respect, de ma gratitude, et de mon amitié.

## Table des matières :

Introduction.....7

I. Généralités sur l'extraction / Implantation immédiate.....9

1. La morphologie des tissus parodontaux, les Espaces biologiques dentaire et péri-implantaire.....9
  - a. La morphologie des tissus parodontaux.....9
  - b. Espace biologique dentaire.....11
    - 1) Définition.....11
    - 2) Structure histologique.....12
    - 3) Le rôle de l'espace biologique dentaire.....14
  - c. Espace biologique péri-implantaire.....14
    - 1) Définition.....14
    - 2) Différences entre le modèle parodontal et le modèle péri-implantaire.....16
    - 3) Muqueuse péri-implantaire : rôle clé dans le maintien de l'intégrité tissulaire .....17
2. Physiologie de la cicatrisation.....18
  - a. La chronologie de la cicatrisation post-extractionnelle.....18
  - b. La résorption post-extractionnelle : études animales et humaines..19
  - c. La morphogénèse de l'espace biologique péri-implantaire.....24
3. Gestion de l'alvéole et du profil d'émergence lors de l'extraction-implantation immédiate en secteur postérieur.....26
  - a. Rappels sur l'extraction / implantation immédiate.....26
    - 1) Définition.....26
    - 2) Avantages / Inconvénients.....27
    - 3) Indications.....27
    - 4) Choix de la morphologie implantaire.....28
  - b. Les vis de cicatrisation du commerce : une solution ?.....29
    - 1) Les piliers de cicatrisation droits.....29
    - 2) Les piliers de cicatrisation préformés.....31
  - c. La restauration provisoire mise en esthétique immédiatement.....31
  - d. Le SSA conçu par CFAO (Cas clinique du Dr Finelle).....34
    - 1) Chirurgie guidée, réalisation préopératoire du SSA par CFAO...34
    - 2) Chirurgie (non guidée) et réalisation du SSA en per-opératoire par CFAO.....39

II.	Protocole clinique de confection du SSA en technique directe.....	43
	1. Cas clinique n°1 : SSA vs pilier de cicatrisation classique.....	43
	2. Cas clinique n°2 : SSA sur implant unitaire Tissue Level®.....	54
	3. Cas clinique n°3 : SSA prémolaire sans comblement osseux.....	59
III.	Discussion.....	65
	1. Bénéfices et limites du protocole clinique de confection du pilier SSA en technique directe :.....	66
	a. Bénéfices :.....	66
	1) Le SSA un guide de cicatrisation.....	66
	2) Esthétique et fonctionnel.....	66
	3) L'expérience patient et l'expérience praticien.....	68
	b. Limites :.....	68
	1) Liées à l'extraction atraumatique.....	68
	2) Liées à la position de l'implant ainsi qu'à sa stabilité primaire....	69
	3) Liées à la situation initiale de tissus mous.....	70
	4) Liées à la biocompatibilité du composite fluide utilisé.....	70
	5) Liées au patient.....	71
	2. Confection du SSA en technique directe VS confection du SSA en « CFAO » .....	71
	a. Résultats.....	71
	b. Matériel et formation du praticien.....	72
	c. Temps opératoire.....	72
	Conclusion.....	74

## Introduction :

Les techniques d'extraction-implantation immédiate apparaissent comme des alternatives fiables, prédictives, et bénéfiques pour le patient (elles ne comportent qu'une seule étape chirurgicale et permettent donc une réduction du nombre de séances et du temps global de traitement). Dans le secteur antérieur, ces techniques ont un intérêt majeur car en plus du bénéfice esthétique, la mise en charge immédiate d'une couronne provisoire connectée à l'implant pour remplacer la dent manquante permet la conservation le profil d'émergence établi par la dent originelle tout en assurant la fermeture et l'herméticité entre l'alvéole d'extraction et le milieu intrabuccal. Cependant, dans le secteur postérieur, la mise en esthétique immédiate n'est pas une procédure validée scientifiquement dans la littérature.

Ces dernières années, l'extraction-implantation immédiate dans le secteur molaire a été de plus en plus étudiée, et présente deux défis majeurs pour les praticiens :

– l'obtention d'une stabilité primaire dans une position tridimensionnelle optimale sur un site où l'ancrage osseux est limité, en cause l'anatomie radiculaire est souvent défavorable (pas de septum quand les racines sont fusionnées, à la mandibule le nerf mandibulaire peut représenter un obstacle limitant l'ancrage apical, au maxillaire le sinus maxillaire est l'obstacle anatomique majeur).

– l'obtention d'une fermeture primaire du site d'extraction. L'alvéole possède des dimensions significativement supérieures à celles de la vis de cicatrisation mise en place sur le col de l'implant (chez la plupart des fabricants, la vis de cicatrisation la plus large mesure 6 millimètres de diamètre), si l'herméticité ne peut pas être assurée par les vis de cicatrisation standards, il y a un risque d'exposition ou de contamination du site alvéolaire comblé par le substitut osseux. Cette fermeture primaire peut s'obtenir non sans quelques compromis (déplacement de la ligne muco-gingivale, perturbation de l'architecture gingivale, incisions périostées, utilisation de membranes biologiques) rendant l'intervention parfois plus invasive et moins prédictible que lorsque l'implantation est réalisée dans un second temps, après la cicatrisation des tissus mous et durs.

Afin de répondre à ces deux impératifs et dans le but d'optimiser la réponse biologique dans la partie transmuqueuse, le développement de « vis de cicatrisation anatomique » ou sealing socket abutment (pilier SSA) a été entrepris par le Dr Finelle (G.Finelle 2016). Il établit un double protocole clinique d'extraction implantation immédiate dans le secteur postérieur avec l'utilisation d'un pilier SSA généré par Conception Fabrication Assistée par Ordinateur (CFAO). Le SSA peut être conçu par CFAO en amont de la chirurgie avec un guide chirurgical ou bien après la chirurgie via un système d'empreinte optique et d'une usineuse. L'intérêt de ces deux techniques est le même : concevoir une vis de cicatrisation anatomique permettant la fermeture primaire du site d'extraction et le maintien du profil d'émergence naturel de la dent extraite.

Récemment, afin de rendre accessible au plus grand nombre de praticiens la confection de piliers SSA sans avoir recours à la CFAO, un troisième protocole permettant la confection du pilier SSA en technique directe après une extraction implantation immédiate a été décrit (Finelle 2018).

L'objectif de cette thèse est donc de réaliser ce protocole clinique de confection du SSA en technique directe, d'analyser les bénéfices sur le profil d'émergence et sur les tissus mous péri-implantaire, enfin de discuter de l'apport et des limites de ce protocole en comparaison à celui du pilier SSA usiné par CFAO.



## I. Généralités sur l'extraction / Implantation immédiate

L'extraction / implantation est une opération qui vise l'extraction puis le remplacement d'une dent non conservable par un implant. Cette procédure transforme l'architecture des tissus muqueux et osseux *in situ*. La connaissance de la biologie et des phénomènes de cicatrisation qui permet le passage d'un espace biologique dentaire à un espace biologique péri-implantaire est donc primordiale.

### 1. La morphologie des tissus parodontaux, l'espace biologique dentaire et l'espace biologique péri-implantaire.

#### a. La morphologie des tissus parodontaux

Le parodonte est le tissu de soutien de la dent. Il se compose de quatre éléments : la gencive, le ligament alvéolodentaire, l'os alvéolaire et le cément. Il se divise en deux parties :

- Le parodonte superficiel correspond à la gencive, c'est un tissu de recouvrement composé d'un épithélium et d'un tissu conjonctif.
- Le parodonte profond (ligament, cément, os alvéolaire) est l'appareil d'ancrage alvéolaire permettant la stabilité et l'amortissement des forces occlusales appliquées sur l'organe dentaire.

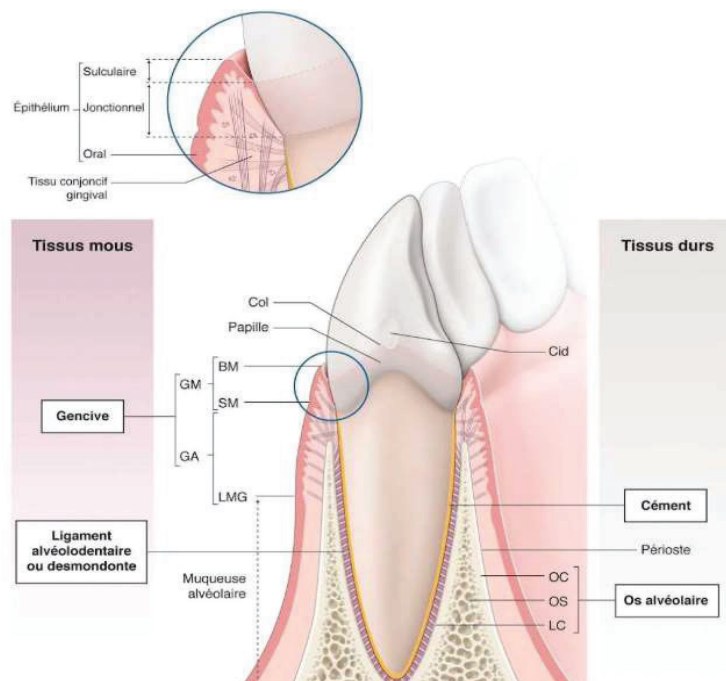


Figure 1a : Les 4 composants du parodonte. BM : bord marginal ; GA : gencive attachée ; GM : gencive marginale ; LC : lame cribreuse ; OC : os cortical ; OS : os spongieux ; LMG : ligne mucogingivale ; SM : sillon marginal

(illustration issue du Livre Parodontologie et Dentisterie implantaire Volume 1)

La classification de Maynard et Wilson (1980) fondée sur la morphologie du parodonte, distingue 4 types parodontaux allant de la situation la plus favorable à celle présentant le plus grand risque d'apparition de récession gingivale :

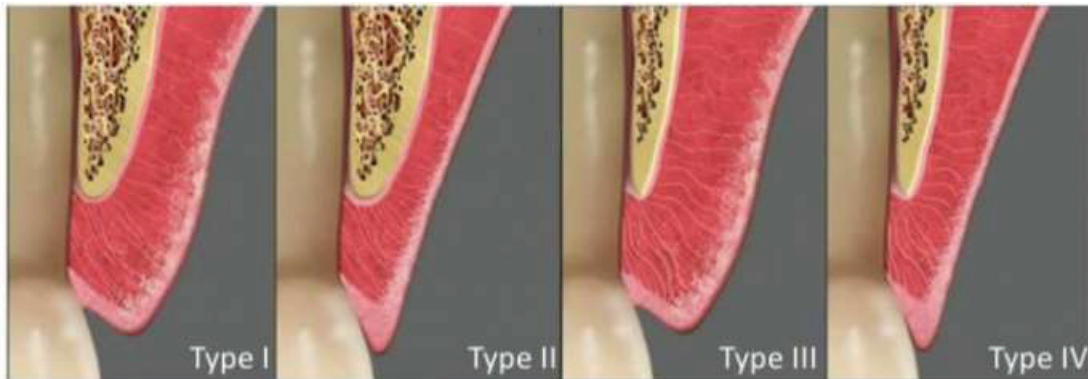
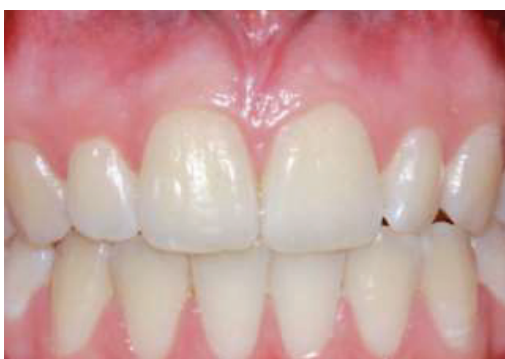

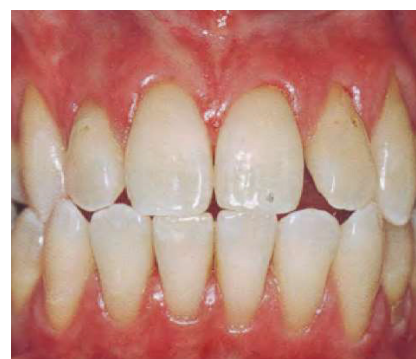Figure 1b : Les 4 morphotypes de parodonte

- Type I : parodonte dit épais (sonde non visible au travers du sulcus), hauteur de tissu kératinisé suffisante (3-5mm), favorable à la chirurgie
- Type II : parodonte fin (sonde visible au travers du sulcus), hauteur de tissu kératinisé réduite (<2mm) mais palpation de l'os alvéolaire correcte.
- Type III : hauteur de tissu kératinisé suffisante, mais épaisseur vestibulo-linguale du procès alvéolaire mince.
- Type IV : parodonte fin (sonde visible au travers du sulcus), hauteur de tissu kératinisé réduite (<2mm), l'épaisseur vestibulo-linguale du procès alvéolaire mince, défavorable à la chirurgie

Deux photos intrabuccales montrant la différence entre un type I et un type IV



Type I



Type IV

Le diagnostic du type de parodonte est primordial avant tout acte chirurgical.

## b. L'espace biologique dentaire

### 1) Définition

Le sertissage de la gencive autour de la dent est assuré par une attache épithéliale et une attache conjonctive formant un système d'attache souvent appelé « espace biologique », c'est l'espace compris entre le fond du sulcus dentaire et le sommet de la crête osseuse. La hauteur de cet espace est comprise entre 2.15 et 2.3 mm chez un sujet sain, plus précisément l'attache épithéliale (épithélium de jonction) présente une hauteur de 0,97mm en moyenne et l'attache conjonctive (fibres gingivo-cémentaires) une hauteur de 1,07mm(Schmidt et Sahrman 2013). Le sulcus présente une hauteur de 0.5mm mais celle-ci n'est pas comprise dans le système d'attache et ne fait donc pas partie de l'espace biologique.(Gargiulo, Wentz, et Orban 1961)

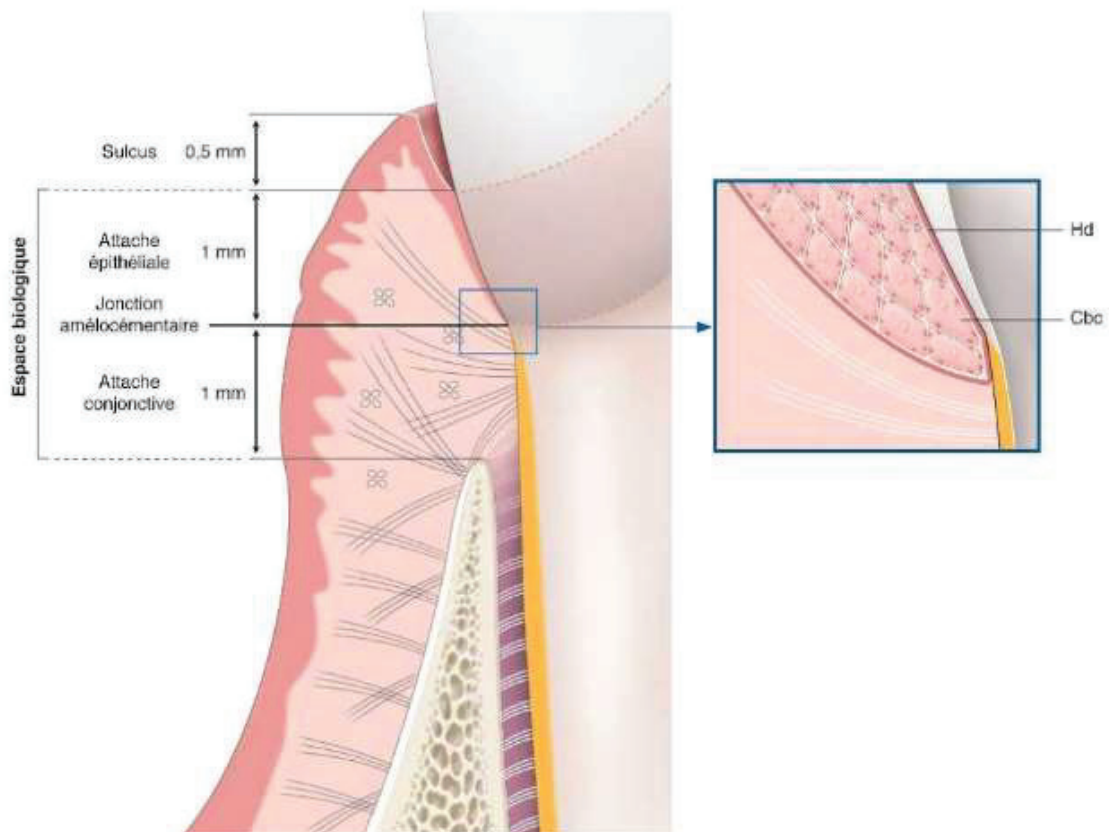


Figure 2 : Le système d'attache sain. Cbc : cellule basale cuboïde Hd : Hémidesmosome  
(illustration issue du Livre Parodontologie et Dentisterie implantaire Volume 1)

## 2) Structure Histologique

Le tissu gingival est constitué d'un tissu conjonctif recouvert d'un épithélium stratifié pavimenteux comprenant : l'épithélium gingival oral kératinisé, l'épithélium sulculaire, et l'épithélium de jonction.

- L'épithélium gingival oral kératinisé (figure 3) fait face à la muqueuse buccale, il est composé principalement de cellules épithéliales, celles-ci forment des digitations (figure 4) s'enfonçant dans le tissu conjonctif sous-jacent, multipliant la surface de contact entre les deux tissus, et renforçant ainsi l'ancrage épithélio-conjonctif. D'autres types de cellules composent également cet épithélium : les mélanocytes (responsables de la pigmentation), et les cellules de Langerhans (impliquées dans la défense immunitaire).

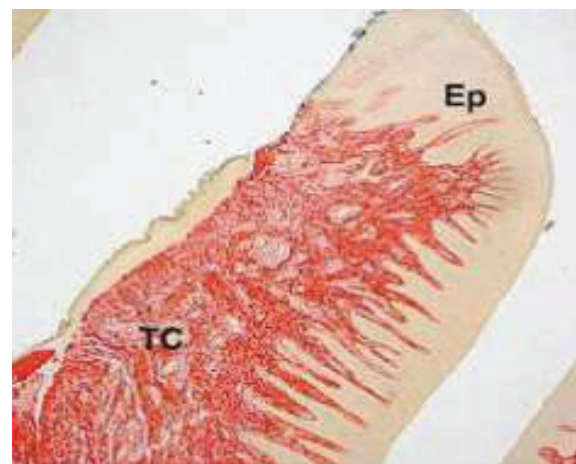
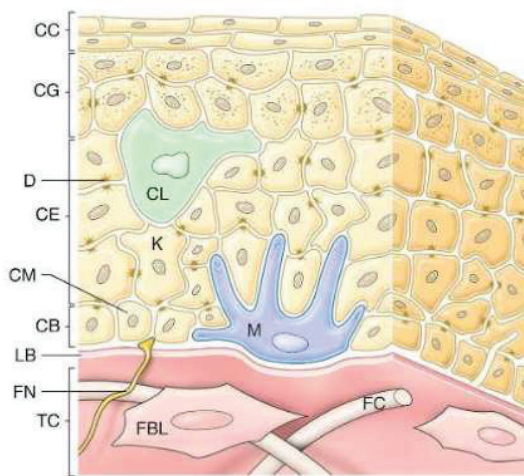


Figure 3 : L'épithélium gingival

CB : couche basale ; CC : couche cornée  
CE : couche épineuse ; CG : couche granuleuse  
CL : cellule de Langerhans ; M : mélanocyte  
K : Kératinocyte ; FN : fibre nerveuse  
FC : fibre de collagène ; FBL : fibroblaste

Figure 4 : Coupe longitudinale de gencive

EP : épithélium  
TC : tissu conjonctif

*Illustrations issues du Livre Parodontologie et Dentisterie implantaire Volume 1)*

- L'épithélium sulculaire est non kératinisé, il fait face à la dent, il forme une petite dépression : le sulcus dentaire.
- L'épithélium de jonction est le prolongement de l'épithélium sulculaire, il est situé sous le fond du sillon gingival, contre l'email. Il se compose d'une vingtaine d'épaisseurs cellulaires au niveau du fond du sulcus, ce nombre diminue pour n'atteindre qu'une épaisseur de 2-3 cellules à la jonction amélocémentaire (Figure 2). Il est bordé par deux lames basales : une externe le séparant du chorion gingival et une interne qui le sépare de la dent. Les cellules épithéliales sont non différenciées, leur jonction avec la dent d'un côté et le chorion de l'autre est assurée par des hémidesmosomes. (Schroeder et Listgarten 1997)

L'attache conjonctive correspond à des faisceaux de fibres dento-cémento-gingivales et fait directement suite à l'épithélium de jonction. On les nomme fibres supra-crestales ou fibres gingivales, ce sont des fibres de collagène organisées en faisceaux reliant les différentes structures anatomiques entre elles.

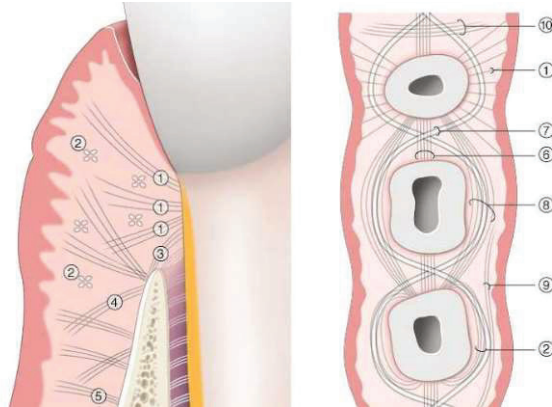


Figure 5 : Fibres gingivales. 1 : dentogingivales ; 2 : circulaire/semi-circulaire ; 3 : dentopériostées ; 4 : alvéologingivales ; 5 : gingivopériostées ; 6 : transseptales ; 7 : transgingivales ; 8 : intercirculaires ; 9 : intergingivales ; 10 : interpapillaires.  
(Illustration issue du Livre Parodontologie et Dentisterie implantaire Volume 1)

La vascularisation desmodontale est issue de 3 sources : l'os alvéolaire via les canaux de Volkmann ; la gencive via des anastomoses avec les vaisseaux gingivaux ; l'artère dentaire via des collatérales dans la région apicale avant que celle-ci entre dans la pulpe. La vascularisation gingivale est elle aussi issue de trois sources différentes anastomosées : l'apport principal provient du tissu conjonctif et périosté ; du septum interdentaire ; et du ligament parodontal (Matsuo et Takahashi 2002).

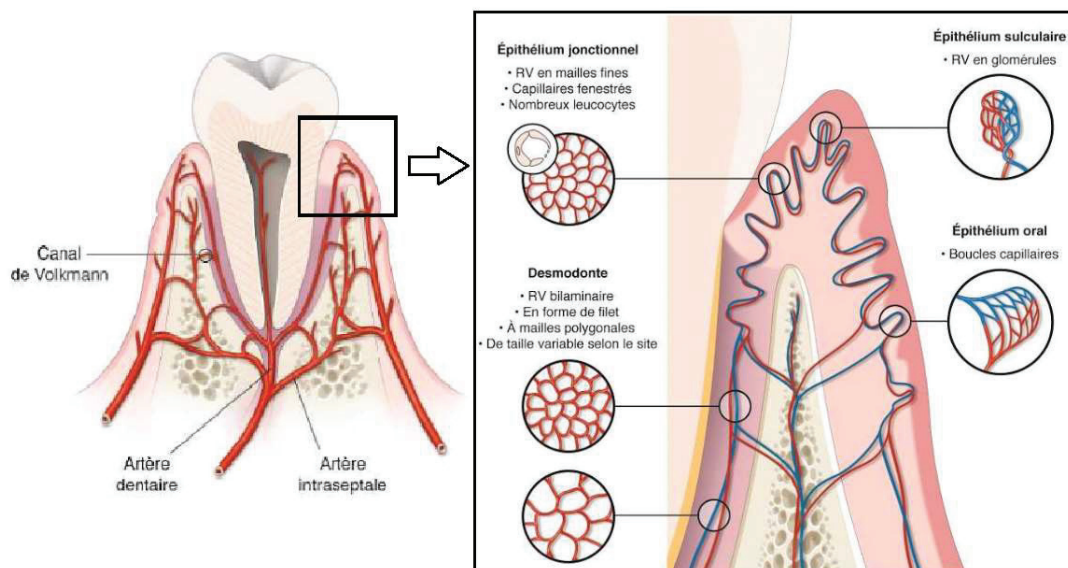


Figure 6 : Représentation schématique de l'apport artériel parodontal et architecture macroscopique et microscopique du réseau vasculaire microcirculatoire (RV) gingival et desmodontal. (Illustration issue du Livre Parodontologie et Dentisterie implantaire Volume 1)

### 3) Le rôle de l'espace biologique dentaire

L'espace biologique assure la sertissure du parodonte à la dent, la muqueuse gingivale qui le compose forme une barrière très vascularisée avec un potentiel de régénération rapide permettant une réparation rapide des tissus en cas de traumatisme notamment grâce au turnover élevé des cellules épithéliales et des fibroblastes gingivaux (le remplacement total de l'épithélium de jonction prend 4 à 6 jours, celui de l'épithélium gingival 6 à 12 jours). L'épithélium jonctionnel joue un rôle dans la défense contre les bactéries de la plaque dentaire :

Premièrement il renseigne, grâce à des récepteurs (N-acétyl-lactamine, EGF, LAF-3, IL-8 et ICAM-1) présents à la surface des cellules de l'épithélium de jonction, les tissus parodontaux sur la nature du milieu extérieur.

Deuxièmement grâce à la promiscuité des irritants bactériens avec les cellules endothéliales du plexus vasculaire sous-épithélial, l'endothélium (qui présente des capillaires fenestrés) n'est séparé de la plaque dentaire que par une faible épaisseur de cellules épithéliales et une très faible épaisseur de matrice extra cellulaire. Ainsi, le fluide sulculaire exsudé de ces vaisseaux traverse l'épithélium et s'écoule dans l'alvéole. Ce fluide gingival assure une action autoneurotroyante et de protection de la gencive contre les agents pathogènes du milieu buccal. Les nombreux leucocytes présents dans les capillaires ont la capacité de migrer du réseau veineux vasculaire sous-épithélial vers l'épithélium puis l'alvéole jouant ainsi un rôle important dans les phénomènes de réponse inflammatoire. (Kogushi et al. 1988; Zoellner, Chapple, et Hunter 2002)

#### c. Espace biologique péri-implantaire

##### 1) Définition

La muqueuse péri-implantaire est un tissu cicatriciel fragile se formant autour du col prothétique implantaire. De la même manière que la gencive, la muqueuse péri-implantaire présente un épithélium orthokératinisé en continuité avec un épithélium de jonction qui fait face à la surface implantaire. (T. Berglundh et al. 1991). Plus précisément elle est constituée d'une barrière épithéliale qui se compose d'un épithélium buccal péri-implantaire, d'un épithélium sulculaire péri-implantaire, et d'un épithélium juxta-implantaire. Le tissu conjonctif péri-implantaire est lui directement au contact de la surface implantaire.

D'après des études menées chez l'animal par Berglundh et Lindhe en 1996, l'espace biologique péri-implantaire après une période de cicatrisation de 6 mois est légèrement supérieur à l'espace biologique dentaire : Il mesure en moyenne entre 3 et 3,9 mm (2,1mm pour l'épithélium juxta-implantaire et 1 à 1,8mm pour le tissu conjonctif).

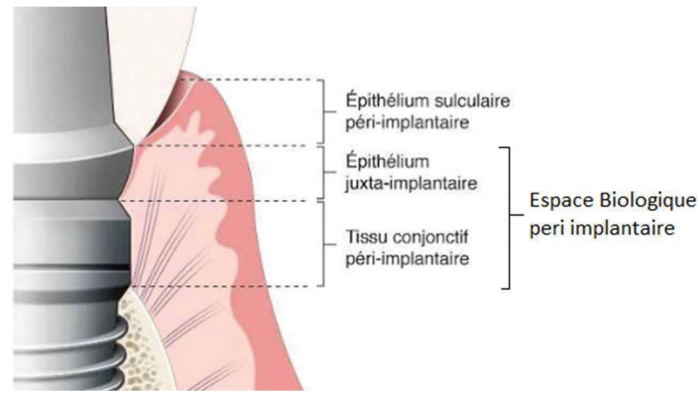


Figure 7 : Représentation schématique de l'espace biologique péri-implantaire  
(Illustration issue du Livre *Parodontologie et Dentisterie implantaire Volume 1*)

- L'épithélium sulculaire péri-implantaire :

De nombreuses études montrent que l'épithélium sulculaire péri-implantaire partage de nombreuses caractéristiques tant structurales que fonctionnelles avec l'épithélium gingival. (Liljenberg et al. 1997 ; Mackenzie et Tonetti 1995) Bauman et al. ont montré que l'épithélium sulculaire est constitué de 5 à 15 couches de cellules, il est non-kératinisé, possède de larges espaces intercellulaires, et s'amincit en direction apicale. (Bauman et al. 1993)
- L'épithélium juxta implantaire :

Il est divisé en 3 régions : coronaire, médiane, apicale. Structurellement il est similaire à l'épithélium gingival de jonction (Lin GH 2013), la région coronaire se constitue d'une assise d'une quinzaine de cellules, la région apicale est formée d'une assise épithéliale unicellulaire.

Des études animales ont mis en évidence la présence d'une lame basale ainsi que d'hémidesmosomes dans l'épithélium de jonction péri-implantaire (Atsuta et al. 2005; Ikeda et al. 2002). L'épithélium juxta-implantaire constitue ainsi une véritable attache épithéliale, la présence de cellules de Langerhans au sein de cet épithélium a été démontrée par Maiorano en 1994, celui-ci met en évidence le rôle de ces cellules dans l'intégration de l'implant et de sa suprastructure dans les tissus mous péri-implantaires (Maiorano et al. 1994)
- Le tissu conjonctif péri-implantaire :

Il est directement au contact de la surface implantaire. Une analyse morphométrique comparative de la muqueuse péri-implantaire et du parodonte chez le chien montre une proportion plus faible de fibroblastes, une vascularisation réduite et une proportion plus importante de fibres de collagène dans la muqueuse péri-implantaire (T. Berglundh et Lindhe 1996). Cela confirme que la muqueuse péri-implantaire est un tissu cicatriciel possédant un potentiel de réparation plus faible que le parodonte.

Contrairement aux fibres dento-gingivales, les fibres de collagène dans le tissu conjonctif péri-implantaire ne sont pas insérées perpendiculairement à la surface implantaire, mais elles s'insèrent parallèlement à la surface implantaire.

## 2) Différences entre le modèle parodontal et le modèle péri-implantaire

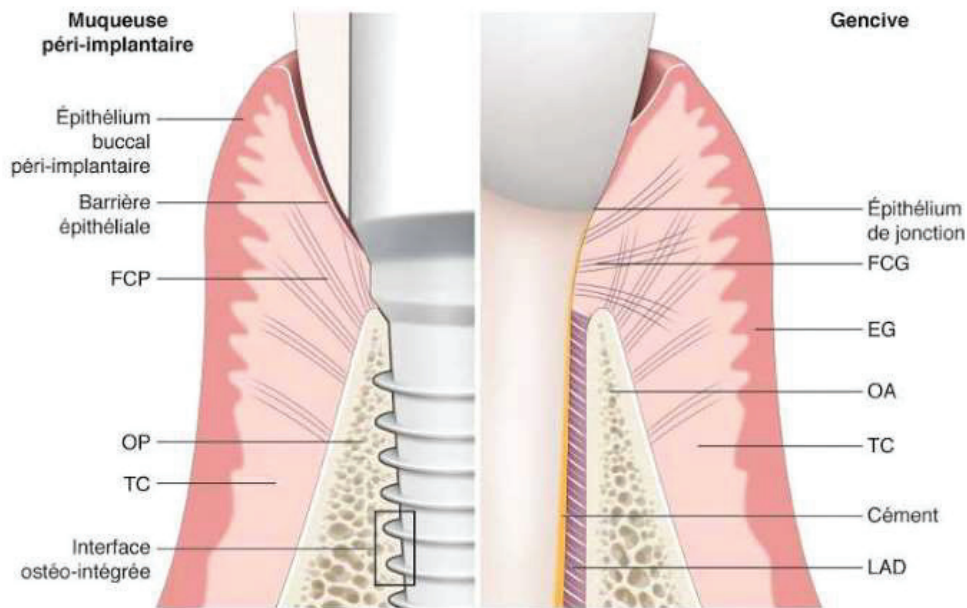


Figure 8 : Principales différences entre le modèle parodontal et péri-implantaire.  
 EG : épithélium gingival ; FCG : fibres conjonctives gingivales ; FCP : fibres conjonctives péri-implantaires ; LAD : ligament dento-alvéolaire ; OA : os alvéolaire ; OP : os péri-implantaire ; TC : tissu conjonctif.

(Illustration issue du Livre *Parodontologie et Dentisterie implantaire Volume 1*)

L'étude des tissus mous péri-implantaire a également révélée des différences avec le modèle parodontal :

- Tout d'abord anatomiques telles que l'absence de ligament alvéolodentaire. L'implant est ostéo-intégré, cliniquement, cela se traduit par son ankylose dans l'os après la période de cicatrisation osseuse (12 à 24 semaines). Une néoformation osseuse a lieu au contact direct de l'implant et sans interposition fibreuse, cette ankylose se maintient dans le temps grâce au remodelage osseux.  
 L'ostéo-intégration est définie par Zarb et Albrektsson en 1991 comme « le processus par lequel est obtenue une connexion rigide et cliniquement asymptomatique entre un matériau inerte et l'os. Cette connexion est maintenue sous une charge fonctionnelle »
- Nous avons vu précédemment que l'épithélium sulculaire péri-implantaire partage de nombreuses caractéristiques tant structurales que fonctionnelles avec l'épithélium gingival, la différence majeure avec le modèle parodontal réside dans le turn-over kératocytaire de l'épithélium sulculaire péri-implantaire qui est 50 fois plus élevé que l'épithélium gingival, cela permet d'entraver la colonisation bactérienne dans le sulcus. (Bouchard 2014)



- La vascularisation péri-implantaire diffère de la vascularisation gingivale. En effet, la proportion de vaisseaux sanguins dans le tissu conjonctif péri-implantaire est plus faible que dans le tissu conjonctif gingival. Là où la vascularisation gingivale provient de trois sources, la vascularisation péri-implantaire provient de deux sources : la muqueuse péri-implantaire et les vaisseaux supra-périostés.

Par conséquent, il en résulte une zone dépourvue de vascularisation sur une distance de 50 à 150 microns dans la partie de tissu conjonctif comprise entre l'épithélium jonctionnel et la crête osseuse. Cette zone est en contact intime avec la surface de l'implant, on y trouve une quantité importante de fibroblastes et de fibres de collagène issues du périoste orientées parallèlement à la surface de l'implant. (Sanctis, Baldini, et Vignoletti 2014)

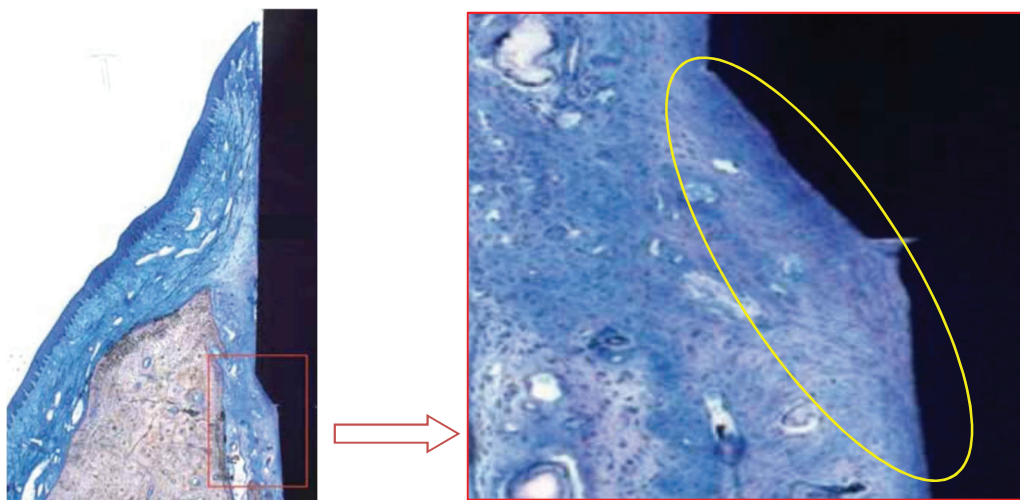


Figure 9 : Tissu conjonctif tassé de façon dense avec absence de vaisseaux sanguins, abondance de fibroblastes avec de fines fibres de collagène. Les fibroblastes sont orientés selon leur grand axe parallèlement à la surface de l'implant. Coloration au bleu de toluidine. Grossissement  $\times 10$ .

*Coupes histologiques issues de l'article Biological width around Implants Histological evidence : a review on animal studies (Journal de Parodontologie & d'Implantologie Orale - Vol. 29 N°4)*

### 3) Muqueuse péri-implantaire : rôle clé dans le maintien de l'intégrité tissulaire

L'espace biologique péri-implantaire a un rôle protecteur de l'os sous-jacent, les épithélia sulculaires péri-implantaires et juxta-implantaires assurent la première ligne de défense contre l'agression bactérienne (notamment grâce à un turnover kératocytaire 50 fois plus important que celui de l'épithélium gingival). En réponse à la pénétration d'agents pathogènes, il se produit une cascade de réactions, aboutissant à l'extravasation vasculaire de polymorphonucléaires neutrophiles pour assurer une activité antimicrobienne et la phagocytose des agents pathogènes. (Ikeda et al. 2002)

La pénétration d'agents pathogènes entraîne également une augmentation de l'écoulement du fluide sulculaire. La régulation de ces mécanismes de défense est orchestrée par un réseau nerveux très développé, notamment via la libération d'un agent antibactérien, la substance P : celle-ci régule le turnover kératocytaire, la phagocytose et l'endocytose. (Kowalska, Carr, et Lipkowski 2002)

Pour conclure, le potentiel de défense de la muqueuse péri-implantaire est comparable à celui de la gencive, cependant le potentiel de réparation est bien plus faible en raison de l'absence de ligament alvéolo-dentaire, de la composition cellulaire différente et d'une vascularisation réduite au niveau du col de l'implant.

C'est la rupture de l'équilibre entre la masse bactérienne et le système de défense de l'hôte qui est à l'origine des pathologies péri-implantaires.

## 2. Physiologie de la cicatrisation

La compréhension et la connaissance de la physiologie de la cicatrisation alvéolaire est primordiale : Les procès alvéolaires sont intimement liés à la présence des dents, le volume et la forme de l'os alvéolaire dépendent de la forme de la dent et de son trajet d'éruption. Ils sont constitués de deux corticales d'os compact (une vestibulaire et une linguale), d'un os trabéculaire spongieux, et de la lame cribriforme tapissant l'alvéole (sur laquelle s'insère le ligament alvéolo-dentaire via les fibres de Sharpey). A la suite de l'avulsion dentaire, l'os va subir un remaniement entraînant la néoformation de tissus osseux comblant ainsi l'alvéole, mais également des phénomènes de résorption entraînant des changements tridimensionnels de l'os alvéolaire.

### a. La chronologie de la cicatrisation post-extractionnelle

Durant les années 1960 de nombreuses études d'observation de crêtes édentées et de cicatrisation de sites d'extraction ont été effectuées. En 1969 Amler étudie le processus de cicatrisation alvéolaire chez l'homme sur des prélèvements de biopsies et analyses histologiques des plaies d'extraction à différents intervalles de temps post-extractionnelles (de 48 heures à 50 jours). Il décrit ainsi la chronologie de la cicatrisation d'un site d'extraction en 5 stades tissulaires qui se superposent (Amler 1969) :

Stade 1 : La formation du caillot sanguin.

Immédiatement après l'extraction, l'alvéole se remplit d'un caillot sanguin constitué d'érythrocytes, de leucocytes et de fibrine. Celui-ci permet l'arrêt de l'hémorragie dans l'alvéole.

Stade 2 : Remplacement du caillot par le tissu de granulation.

4 à 5 jours après l'extraction, des cellules mésenchymateuses et des fibroblastes investissent le caillot sanguin pour le réorganiser en tissu de granulation possédant les caractéristiques suivantes : augmentation de l'apport en leucocytes et en cellules réticulo-endothéliales ; apparition de cordons de cellules épithéliales associées à une néovascularisation.

Stade 3 : Formation du tissu conjonctif pré-osseux.

Débutent deux semaines après l'extraction, et durent 20 jours. Le tissu conjonctif pré-osseux remplace le tissu de granulation, des fibroblastes fusiformes apparaissent et mettent en place un réseau de fibres de collagène.

Stade 4 : Formation osseuse.

Débutent à 7 jours post avulsion, l'apparition de tissu ostéoïde fibrillaire au niveau de la base et de la périphérie de l'alvéole marque le début de la formation osseuse. Le remodelage de la matrice conjonctive se poursuit de manière centripète durant 6 à 10 semaines aboutissant à la mise en place d'un os minéralisé.

Stade 5 : Fermeture épithéliale.

La prolifération de l'épithélium débute dès le 4<sup>ème</sup> jour post extraction et se termine après 24 à 36 jours.

Cette étude a été menée sur une durée de 50 jours et ne permet pas d'avérer scientifiquement le délai de fin du remodelage osseux. De plus des études plus récentes ont mis en évidence une grande variabilité de la vitesse de cicatrisation alvéolaire entre les sujets (Tan et al. 2012 ; Van der Weijden 2009). Amler dans son étude ne traite pas de la résorption alvéolaire post-extractionnelle, il convient donc d'analyser d'autres études animales et humaines afin de comprendre les phénomènes de résorption entraînant des changements tridimensionnels de l'os alvéolaire.

b. La résorption post-extractionnelle : études animales et humaines

L'étude, chez l'animal, de la cicatrisation post-extractionnelle a permis d'apporter des précisions sur le processus de cicatrisation alvéolaire. Araujo et Lindhe en 2005 ont réalisé des études histologiques de sections de mandibules de chien, à différents temps post-avulsion. (M. G. Araújo et Lindhe 2005) Cette étude a révélé que le remodelage osseux alvéolaire, après extraction chez le chien, était accentué au niveau de la corticale osseuse vestibulaire par rapport à la corticale linguale et que celui-ci durait entre 120 et 180 jours (4 à 6 mois). Les prélèvements sur les chiens ont été effectués à une, deux, quatre et huit semaines post-avulsion :

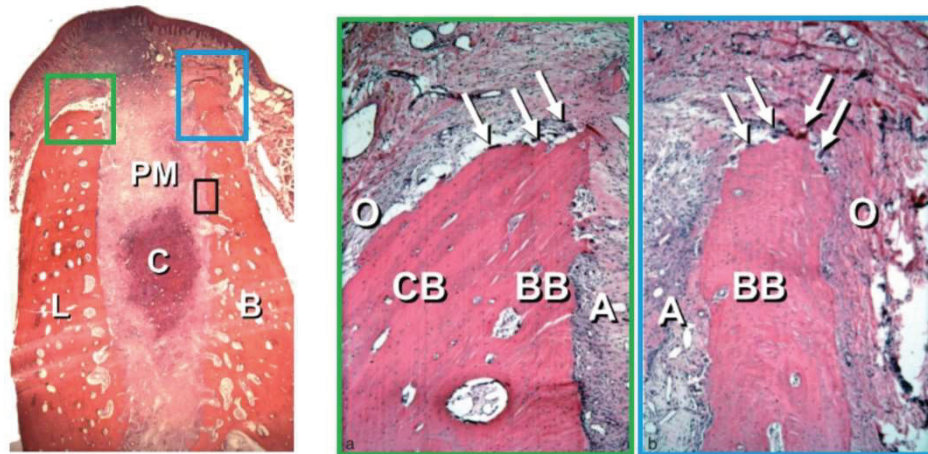


Figure 10 : Coupe histologique du site d'extraction à 1 semaine post-opératoire. Grossissement x16 et x50 (figure 10a et 10b) PM : Provisional matrix (=matrice provisoire) ; C : Blood Clot (=caillot sanguin) ; B : Buccal (=corticale vestibulaire) ; L : Lingual (=corticale linguale) ; CB : Cortical Bone (=os cortical dense) ; BB : Bundle Bone (os cortical poreux → insertion des fibres de Sharpey) ; O : Ostéoclastes (flèches)

*Coupe issue de l'article : Dimensional ridge alterations following tooth extraction. An experimental study in the dog. Araujo MG, Lindhe (JJ Clin Periodontol 2005)*

- A une semaine post-extraction le mur lingual est significativement plus épais que le mur vestibulaire, et la hauteur du mur vestibulaire est plus importante que celle du mur lingual. Dans la partie la plus crestale, le mur alvéolaire lingual est composé d'os cortical dense (CB) et poreux (BB) tandis que le mur alvéolaire vestibulaire n'est composé qu'exclusivement d'os cortical poreux (BB) sur lesquelles s'insèrent les fibres de Sharpey.

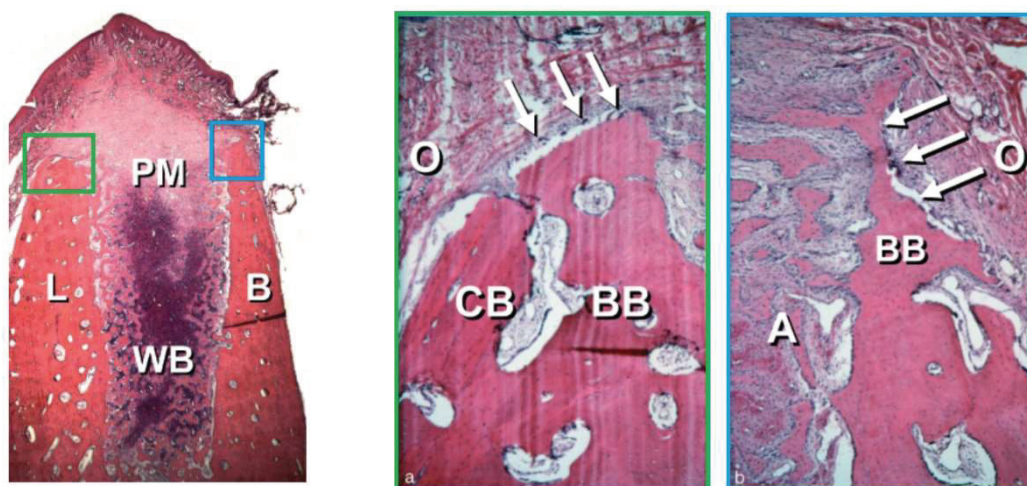


Figure 11 : Coupe histologique du site d'extraction à 2 semaines post-opératoires. Grossissement x16 et x50 (figure 11a et 11b) PM : Provisional matrix ; WB : woven bone (=tissu osseux fibrillaire) ; B : Buccal ; L : Lingual ; CB : Cortical Bone ; BB : Bundle Bone ; O : Ostéoclastes (flèches)

*Coupe issue de l'article : Dimensional ridge alterations following tooth extraction. An experimental study in the dog. Araujo MG, Lindhe (JJ Clin Periodontol 2005)*

- A deux semaines post-extraction, la formation de tissu osseux fibrillaire est mise en évidence dans les parties apicales et latérales de l'alvéole. A ce stade la résorption osseuse est initiée, l'activité ostéoclastique au niveau du mur vestibulaire est plus intense et la hauteur de celui-ci commence à se réduire

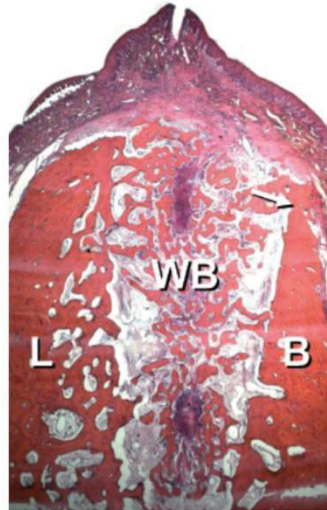


Figure 12 : Coupe histologique du site d'extraction à 4 semaines post-opératoires.

Grossissement x16 WB : woven bone ; B : Buccal ; L : Lingual

Coupe issue de l'article : *Dimensional ridge alterations following tooth extraction. An experimental study in the dog.* Araujo MG, Lindhe (JJ Clin Periodontol 2005)

- A quatre semaines post-extraction, le tissu osseux fibrillaire occupe la quasi-totalité de l'alvéole. La cortical osseuse vestibulaire dans sa partie crestale a été résorbée et remplacée par le tissu osseux fibrillaire néoformé. La hauteur du mur vestibulaire est maintenant significativement plus faible que celle du mur lingual ( $-1\text{mm} \pm 0.2\text{mm}$ ).

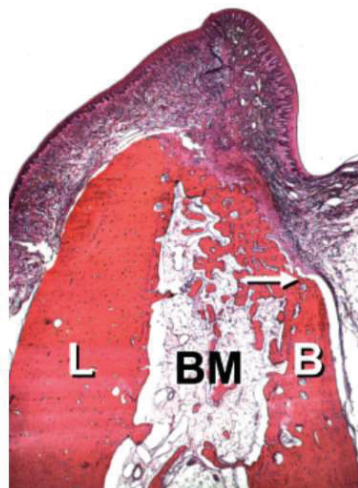


Figure 13 : Coupe histologique du site d'extraction à 8 semaines post-opératoires.

Grossissement x16 BM : Bone Marrow (=moelle osseuse) ; B : Buccal ; L : Lingual

Coupe issue de l'article : *Dimensional ridge alterations following tooth extraction. An experimental study in the dog.* Araujo MG, Lindhe (JJ Clin Periodontol 2005)

- A huit semaines post-extraction, le tissu osseux fibrillaire a été remodelé dans la partie centrale de l'alvéole en moëlle osseuse comprenant de larges vaisseaux sanguins, des cellules inflammatoires et des adipocytes. Le reste de l'os immature a été remplacé par de l'os lamellaire. La résorption de la corticale vestibulaire s'est poursuivie, et par rapport à la paroi linguale, la hauteur de la paroi vestibulaire est maintenant réduite de 2mm ( $\pm 0.5\text{mm}$ ).

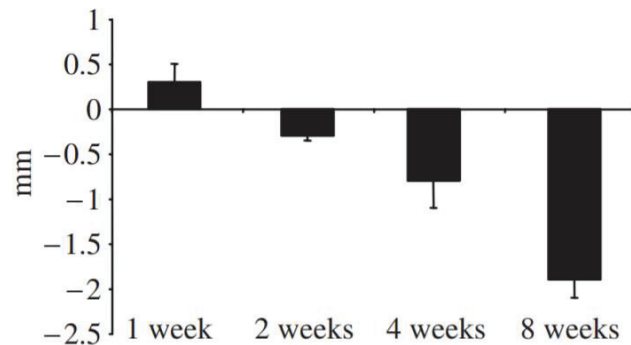


Figure 14 : Histogramme représentant la distance entre les sommets des corticales vestibulaires et linguales à la suite d'une avulsion chez le chien.

issue de l'article : *Dimensional ridge alterations following tooth extraction. An experimental study in the dog.* Araujo MG, Lindhe (JJ Clin Periodontol 2005)

A une semaine post-extraction le sommet de la corticale vestibulaire est 0.5mm plus haut que celui de la corticale linguale, à huit semaines post extraction il se situe 2mm plus apical que celui de la corticale linguale. Araujo et Lindhe montrent ainsi que l'avulsion de la dent, entraînant la destruction du desmodonte, conduit à un déficit de vascularisation de l'os alvéolaire. Les conséquences de ce déficit de vascularisation se traduisent au niveau crestal par une résorption physiologique de la fine corticale vestibulaire. La corticale linguale étant plus épaisse, elle ne subit qu'une très faible résorption.

Cette résorption osseuse post-extractionnelle de la corticale vestibulaire a également été démontrée dans une autre étude chez le chien où l'on réalise une extraction suivie d'une implantation immédiate. (M. G. Araujo et al. 2005).

La mise en place d'un implant à la suite d'une avulsion ne permet donc pas de limiter les résorptions post-extractionnelles.

L'étude, chez l'homme, des modifications tridimensionnelles alvéolaires a permis de révéler que les résorptions s'établissent durant la première année suivant l'extraction.

Une revue systématique de la littérature (Tan et al. 2012) réalisée sur 3954 études et 238 extraits d'études évaluant le remodelage des procès alvéolaires jusqu'à un an post-extractionnel chez l'homme, a permis d'établir les pertes de dimension horizontale et verticale moyennes sur des sites post-extractionnels :

- Une perte de dimension horizontale moyenne de 3,79 mm (+/- 0,23mm) à 6 mois post-extraction, correspondant à une diminution de 29 à 63% de la dimension horizontale initiale.
- Une perte de dimension verticale moyenne de 1,24 mm (+/- 0,11mm) à 6 mois post-extraction, correspondant à une diminution de 11 à 22% de la dimension verticale initiale.

Les auteurs montrent également à travers cette revue de littérature que les corticales vestibulaire subissent des résorptions post-extractionnelles plus importantes que les corticales linguales et palatines. De plus les pertes de dimension sont importantes durant les trois premiers mois et se poursuivent jusqu'au 6<sup>ème</sup> mois, puis diminuent progressivement. Parmi les 20 études retenues seule celle de Carlsson et al. (Carlsson & Persson 1967) rend compte d'un suivi allant jusqu'à 5 ans post-extraction, ils concluent que la résorption (progressive et irréversible) s'établit principalement durant la première année post-extractionnelle, puis devient chronique et n'entraîne que de faible perte de dimension horizontale ou verticale. D'autres études vont également dans ce sens :

Schropp et al ont étudié 46 sites d'extraction postérieures maxillaires et mandibulaires chez l'homme. Ils observent une réduction de 50% de la largeur vestibulo-linguale à 12 mois post-extraction, et notent que les deux tiers s'effectuent durant les trois premiers mois de cicatrisation. (Lars Schropp et al. 2003). Il a été montré que l'activité ostéoclastique (assimilée à la perte du volume osseux) diminue après 8 semaines post-extraction, alors que l'activité ostéoblastique (assimilée au remodelage de la matrice cicatricielle en os) connaît un pic à six-huit semaines puis se stabilise. (Trombelli et al. 2008)

Afin de limiter les résorptions post-extractionnelles, plusieurs techniques ont été proposées :

- **Le comblement d'une alvéole post-extractionnelle à l'aide de biomatériaux** est une technique largement étudiée et reconnue. Différents biomatériaux tels que l'os autogène, les xéno greffes, et les allogreffes ont été étudiés, une revue systématique de la littérature montre que les techniques de préservation alvéolaire par comblement d'un biomatériau sont efficaces pour limiter les résorptions post-avulsion, mais qu'il n'existe pas de différences significatives entre les biomatériaux. (Darby, Chen, et Buser 2009)

Araujo et al, montrent chez le chien, qu'une alvéole comblée avec un substitut osseux xénogénique présente après trois mois de cicatrisation seulement 12% d'os alvéolaire néoformé et une majorité de tissu minéralisé, contre 50% pour une alvéole sans protocole de préservation alvéolaire. (M. Araújo et al. 2008). Une étude plus récente réalisée chez l'homme, montre que l'utilisation de biomatériau à résorption lente de type xéno greffe bovine (Bio-Oss®, Geistlich®) participe à la préservation du volume osseux en retardant la résorption osseuse physiologique (M. G. Araújo et al. 2015)

Dans le cadre de l'extraction/implantation immédiate, il a été démontré, chez le chien, que la mise en place d'un substitut osseux xénogénique (Bio-Oss®) entre l'implant et la paroi vestibulaire de l'alvéole d'extraction permet de limiter les résorptions post extractionnelles et d'améliorer le contact os-implant au niveau marginal. (M. G. Araújo, Linder, et Lindhe 2011)

- **La «socket shield technique»** consiste à préserver et à maintenir en place la partie de la racine en contact avec la paroi alvéolaire vestibulaire puis d'effectuer une implantation immédiate. Il a été démontré au niveau des dents antérieures que cette technique semble limiter la résorption alvéolaire du mur vestibulaire tout en préservant l'intégrité du support parodontal vestibulaire et n'altérant pas l'ostéointégration du complexe implantaire. (Hürzeler et al. 2010) Cette technique a récemment été décrite par Schwimer et al. au niveau des molaires. En effet un site contenant une racine fracturée non infectée a un pronostic favorable et se comporte comme un site cicatrisé (Schwimer et al. 2019), mais d'autres études prospectives à haut niveau de preuve sont nécessaires afin de démontrer l'efficacité sur le long terme de cette technique.

#### c. La morphogénèse de l'espace biologique péri-implantaire

L'étude histologique menée chez le chien, sur la morphogénèse de l'espace biologique péri-implantaire (Berglundh et al. 2007) a permis d'établir la chronologie suivante :

- Immédiatement après la chirurgie, un caillot se met en place dans l'espace entre la muqueuse et la surface implantaire, et entre la muqueuse et l'os alvéolaire.

-A quatre jours post-opératoires, on constate une infiltration par de nombreux granulocytes au sein du caillot sanguin ainsi qu'une fermeture initiale de la muqueuse.

-A une semaine, on constate que la partie centrale du tissu est occupée par des fibroblastes et des fibres de collagène. Une zone de tissu de fibrine infiltrée de leucocytes est encore visible, mais celle-ci est réduite et localisée uniquement au niveau du tissu mou marginal.

-A deux semaines, la muqueuse péri-implantaire est adhérente à la surface implantaire par l'intermédiaire d'une attache conjonctive (riche en cellules et en vaisseaux sanguins). On constate les premiers signes de prolifération de l'épithélium de jonction.

-A quatre semaines, l'épithélium de jonction est entièrement formé, une attache conjonctive mature est observée dans sa partie la plus apicale.



-A six semaines, la maturation de l'attache conjonctive est mise en évidence par l'établissement d'une couche dense de fibroblastes localisée entre les fibres de collagène, ces derniers s'orientant principalement parallèlement à la surface implantaire. (Berglundh et al. 2007)

Une étude plus récente (Tomasi et al. 2014), de biopsies réalisées autour de piliers de cicatrisation expérimentaux mis en place sur des implants posés chez l'homme (21 sujets), a permis de fournir des résultats en accord avec la chronologie établie via les études chez l'animal (« Les résultats des expériences menées chez l'animal par Berglundh et al.(2007), Schwarz et al. (2007) and Vignoletti et al. (2009) sont en accord avec les observations de cette étude »(Tomasi et al. 2014))

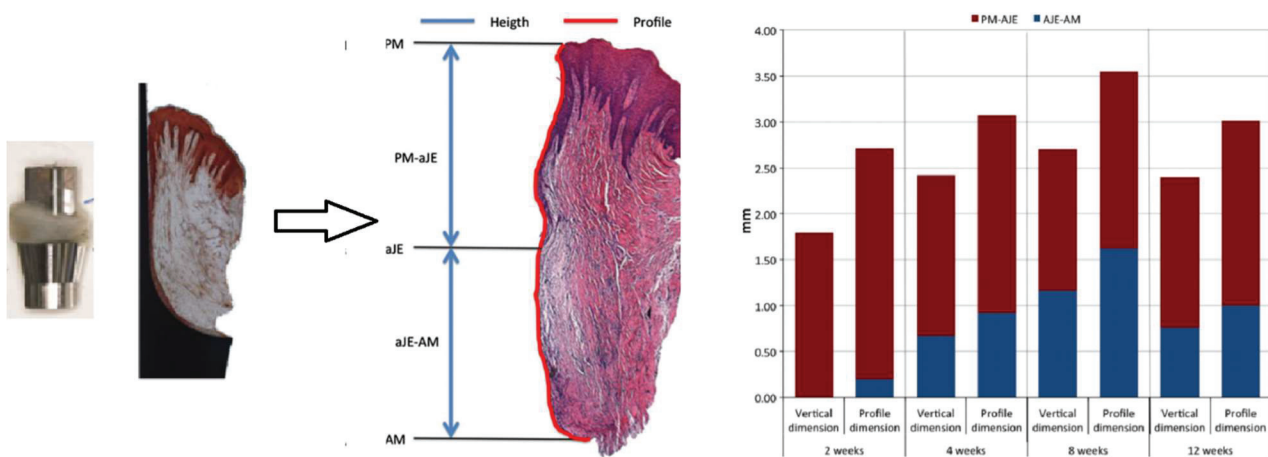


Figure 15 : Illustration des mesures histologiques et graphiques des dimensions de l'espace biologique péri-implantaire dans le plan vertical (Heigth) et le long du profil de l'interface tissulaire (Profile)

PM : margin of the peri-implant mucosa (=sommet de l'épithélium juxta implantaire) ; aJE : apical extension of the barrier epithelium ( partie apicale de l'épithélium juxta implantaire) ;

AM : apical location of mucosal part (= tissu conjonctif péri-implantaire)

issue de l'article : *Morphogenesis of peri-implant mucosa revisited: an experimental study in humans* . Tomasi C, Tessarolo F, Caola I, Wennstrom J, Nollo G, Berglundh T.

Les résultats de cette étude ont permis d'apporter des précisions sur les dimensions de l'espace biologique péri-implantaire à différentes dates au cours de sa formation :

- A 2 semaines, les biopsies des espaces biologiques révèlent une cicatrisation incomplète, une infiltration du tissu conjonctif par de nombreux leucocytes, l'épithélium juxta implantaire occupe la quasi-totalité de la surface en contact avec le pilier et mesure 2.7 mm (profile dimension).

- A 4 semaines, les dimensions de l'épithélium juxta-implantaire se réduisent légèrement (2,2 mm) tandis que le tissu conjonctif péri-implantaire se met en place autour du pilier sur une longueur de 0.9 mm. L'espace biologique péri-implantaire mesure donc 3.1mm, il est encore immature du fait de la présence de nombreux infiltrats leucocytaires dans les tissus conjonctifs sous-épithéliaux et juxta-implantaires.

- A 8 et 12 semaines l'espace biologique est mature (3.6mm à 8 semaines ; 3 mm à 12 semaines), l'épithélium forme une barrière étanche et bien définie qui fait face à la surface du pilier. Le tissu conjonctif péri-implantaire est mature et ne présente plus ou peu d'infiltrat leucocytaire.

En conclusion, l'avulsion entraîne une résorption osseuse physiologique, progressive et irréversible, et ce remaniement des tissus ostéo-muqueux important dure les trois / six premiers mois jusqu'à un an post avulsion, aboutissant à une perte de la dimension verticale et horizontale. Afin de prévenir et de limiter ces résorptions, des techniques de préservation alvéolaire (comblement alvéolaire, socket shield technique) ont été étudiées afin de répondre aux impératifs esthétiques, biologiques et fonctionnels. La connaissance de ces techniques est essentielle dans le cadre de l'extraction / implantation immédiate, la pose de l'implant n'ayant pas d'influence sur la résorption osseuse post extractionnelle, ces remaniements osseux doivent nécessairement être anticipés lors de la pose de l'implant afin de permettre l'établissement de l'espace biologique péri-implantaire dans une position tri dimensionnelle adéquate, permettant alors l'intégration biologique esthétique et fonctionnelle de la future prothèse implanto-portée.

### 3. Gestion de l'alvéole et du profil d'émergence lors de l'extraction / implantation immédiate en secteur postérieur

La gestion de l'alvéole, à l'aide d'une couronne provisoire mise en charge (ou en esthétique) immédiatement après la pose de l'implant, à un intérêt majeur dans les secteurs antérieurs, la couronne provisoire permettant la conservation le profil d'émergence (établi par la dent naturelle) ainsi que la fermeture et l'herméticité entre l'alvéole d'extraction et le milieu intrabuccal. En secteur postérieur, la gestion de l'alvéole par la mise en charge d'une prothèse provisoire immédiatement après l'implantation ne permet pas d'obtenir de résultat prédictible, la stabilité primaire d'un implant posé immédiatement après l'avulsion d'une molaire est trop faible pour permettre la mise en charge d'une prothèse provisoire sans que celle-ci ne mette en péril l'ostéointégration de l'implant. Quels sont donc les différents moyens disponibles pour les praticiens permettant la gestion de l'alvéole lors de l'extraction / implantation immédiate en secteur postérieur ?

#### a. Rappels sur l'extraction / implantation immédiate

##### 1) Définition

Le protocole chirurgical de l'implantation immédiate post extractionnelle associe dans un même temps opératoire : l'avulsion de la dent non conservable (la plus atraumatique possible afin de préserver les tissus durs et mous composants l'alvéole), ainsi que la mise en place de l'implant dans l'alvéole

d'extraction (en engageant celui-ci dans les murs de l'alvéole pour le stabiliser). Le comblement de l'alvéole avec des biomatériaux (substituts osseux) ou de l'os autogène permet une optimisation du contexte osseux et une gestion des défauts osseux (Hämmerle et al 2004 ; Vignoletti et Sanz 2014).

## 2) Avantages et Inconvénients

Avantages :

- Réduction du nombre de chirurgies à une seule chirurgie
- Réduction du temps de traitement
- Préservation de l'enveloppe osseuse et des tissus mous
- Pour le patient : moins de douleurs post-opératoires, d'avantage de confort

Inconvénients / limites :

- La morphologie du site peut compromettre le placement de l'implant dans une position idéale (par exemple : la pneumatisation des sinus au maxillaire ou une promiscuité entre le nerf mandibulaire et la partie apicale de l'alvéole compromettent une stabilité primaire suffisante de l'implant)
- Le manque de tissus mous kératinisés et/ou un biotype fin peut compromettre le résultat esthétique
- Le risque de récession gingivale marginale est augmenté
- Le risque d'infection et de complications (notamment sur des sites infectés) est augmenté
- Le protocole associe des techniques complexes, augmentant le risque d'échecs.
- (±) Difficulté à prédire si les remodelages osseux et gingivaux peuvent compromettre les résultats esthétiques.

## 3) Indications

Les indications de l'extraction-implantation immédiate sont restreintes pour une sélection stricte des cas afin de garantir la prédictibilité des résultats, tant au niveau biologique, esthétique et fonctionnel : (Hämmerle et al 2004; Slagter et al. 2014; Esposito et al. 2010; L.Schropp et al 2008)

- Un biotype parodontal épais
- Une table vestibulaire suffisamment épaisse (>1 mm)
- Des murs alvéolaires intacts (ou avec des atteintes mineures)
- Une absence de pathologie infectieuse aiguë
- Une quantité d'os apical suffisante permettant la stabilité primaire de l'implant
- Un diamètre mésio-distal de l'édentement suffisant et compatible avec la formation de l'espace biologique du site implanté.
- Un patient non-fumeur et présentant une bonne hygiène

D'autres paramètres et techniques chirurgicales peuvent être associées à l'extraction-implantation immédiate afin d'optimiser l'intégration du complexe implanto-prothétique, par exemple :

- Dans le cas de récession gingivale ou d'un biotype fin, le renforcement de celui-ci peut être permis par la réalisation d'une greffe de tissu conjonctif enfoui (ou d'un substitut) au cours du même temps opératoire que l'extraction / implantation immédiate.

- Dans le cas de défauts osseux modérés le comblement de ceux-ci ainsi que de l'espace entre l'alvéole et implant par un biomatériau à résorption lente, permet la correction du défaut, stabilise le volume osseux, limite les phénomènes de résorption post extractionnelle et s'oppose à l'invagination des tissus mous.

#### 4) Choix de la morphologie implantaire

Concernant le choix de la morphologie implantaire, chaque fabricant propose de nombreux types d'implants (figure 16). L'intérêt majeur de ces évolutions est de maximiser la surface de contact entre l'implant et l'os. Les implants coniques et cylindro-coniques sont auto-forants, ils possèdent un meilleur ancrage apical et permettent une meilleure stabilité primaire par rapport aux implants cylindriques. (Petrie et Williams 2005)

La stabilité primaire est une stabilité « mécanique », plus la surface de l'implant en contact direct avec l'os est grande plus la stabilité primaire sera grande. En règle générale elle dépend de la forme de l'implant, de son état de surface, de la préparation du site de l'implant et de la quantité et de la qualité de l'os.

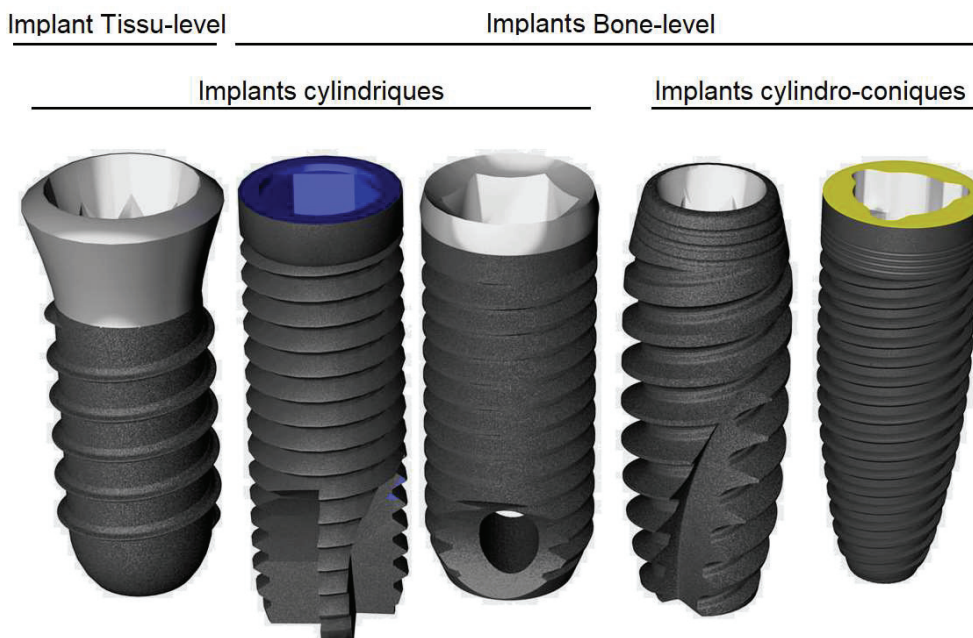


Figure 16 : Différentes morphologies d'implant dentaire

Dans le cadre de l'extraction-implantation immédiate, la hauteur d'os disponible pour l'ancrage implantaire est réduite, afin d'optimiser la stabilité primaire, le choix de la morphologie implantaire est donc primordial (les implants avec des spires plus agressives, les implants auto-taraudants avec une forme conique ou cylindro-conique sont préconisés)

Le protocole chirurgical d'extraction-implantation requiert un praticien expérimenté et ayant connaissance des différentes techniques citées précédemment. La réalisation d'une avulsion la plus atraumatique possible, une bonne connaissance du système implantaire utilisé et des différents systèmes supra-implantaires permettant la fermeture primaire du site d'extraction sont primordiales afin de garantir des résultats prédictibles au patient.

b. Les vis de cicatrisation du commerce : une solution ?

1) Les piliers de cicatrisation droit (=vis de cicatrisation)



Figure 17 : exemples de vis de cicatrisation de 3 systèmes implantaires  
de gauche à droite : Nobel®, Straumann®, Biomet3i®  
H= hauteur trans gingivale Ø= diamètre de la vis

Ce dispositif permet de guider la cicatrisation de la gencive et de préparer des profils d'émergence circulaires. Chaque système implantaire propose une gamme de piliers de cicatrisation de différentes hauteurs (de 1 à 5 mm) et de différents diamètres allant de 3.5 mm à 6 mm (certains systèmes comme Straumann® proposent une vis de cicatrisation plus large encore, de diamètre 7.2mm pour leur implant à col large)

Les dimensions moyennes des molaires en cervical sont les suivantes :

	M-D	V-L
<b>1<sup>ère</sup> Molaire Maxillaire</b>	8 mm	10 mm
<b>2<sup>ème</sup> Molaire Maxillaire</b>	7 mm	10 mm
<b>1<sup>ère</sup> Molaire Mandibulaire</b>	10 mm	9 mm
<b>2<sup>ème</sup> Molaire Mandibulaire</b>	9 mm	9 mm

Source : Livre Anatomie dentaire (De Françoise Tilotta, Gérard Lévy, Alain Lautrou)

Le diamètre des piliers de cicatrisation (y compris les plus larges) ne permet donc pas une fermeture primaire parfaite du site d'extraction :

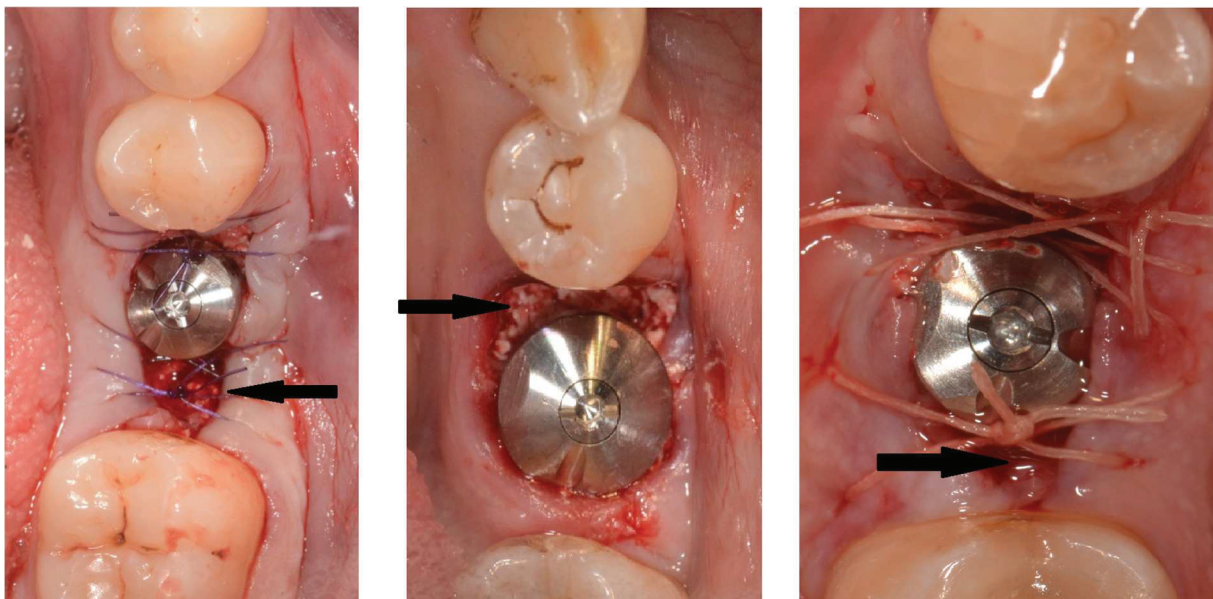


Figure 18 : Vues post-opératoires occlusales de 3 cas d'extraction / implantation immédiate. A gauche et à droite les vis de cicatrisation ont un diamètre de 5,5 mm, et au centre la vis a un diamètre de 8 mm (Cette vis de cicatrisation était commercialisée par Biomet3i® mais n'est plus disponible à la vente aujourd'hui). PHOTOGRAPHIES DU DR. LEYMARIE

On constate une exposition partielle de biomatériaux (flèches noires, figure 18) malgré les sutures ou l'utilisation de vis de cicatrisation très large. Le risque de fuite de biomatériau ou d'infection doit être réduit au minimum, c'est pourquoi des systèmes plus récents de piliers de cicatrisation préformés ont été développés.

## 2) Les piliers de cicatrisation préformés

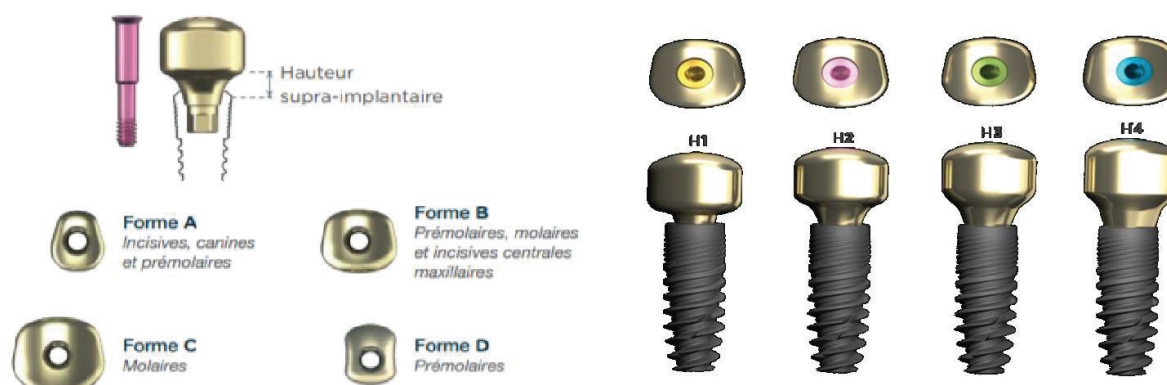


Figure 19 : illustration d'un système de vis cicatrisation préformées (iPhysio®)

iPhysio® (fabriqué par Euroteknika®) propose une gamme de piliers de cicatrisation préformé, avec 4 formes et 4 hauteurs trans gingivales disponibles. Ce sont des piliers trans-vissés dans l'implant lors du 1<sup>er</sup> ou du 2<sup>nd</sup> temps chirurgical, le praticien choisit la forme et la hauteur du pilier en fonction de la profondeur d'enfouissement du joint prothétique et l'évasement souhaité en amont.

Le résultat esthétique serait optimisé : notamment par le sculptage d'un profil anatomique non circulaire et par une meilleure compression, préparation et guidage des papilles gingivales dans les espaces interdentaires. Quand l'implantation est réalisée en site cicatrisé (ultérieurement à l'avulsion de la dent), le profil d'émergence, dicté et guidé par la forme du pilier, assure la transition de la section implantaire ronde à une émergence progressive, naturelle et esthétique de la prothèse définitive implanto-portée.

Cependant, dans le cadre de l'extraction-implantation immédiate, ce système montre une certaine limite. En effet les 4 formes proposées ne permettent pas de couvrir toutes les morphologies dentaires, dans certains cas la fermeture primaire du site d'extraction peut être compromise. Ces piliers ne sont pas anatomiques car ne correspondent pas parfaitement aux dimensions de la dent extraite.

### c. La restauration provisoire mise en esthétique immédiatement

La mise en charge immédiate d'une couronne provisoire en secteur antérieur pour remplacer la dent manquante permet, au-delà du bénéfice esthétique, la conservation du profil d'émergence établi par la dent naturelle, et permet d'assurer la fermeture et l'herméticité entre l'alvéole d'extraction et l'environnement intrabuccal. En réalité la couronne provisoire n'est pas mise en charge car aucun contact en occlusion statique et dynamique n'est conservé, on parle donc de « mise en esthétique immédiate ». Le design de la partie transmuqueuse joue un rôle déterminant dans la réponse biologique des tissus mous

et l'intérêt de cette technique en zone esthétique est démontrée dans la littérature (Tarnow et al. 2014; Chu et al. 2012)

En secteur postérieur, les forces masticatoire de compression sont très importantes, de plus le contrôle de la mastication est moins aisé qu'en antérieur. Le risque que le patient en mastiquant des aliments trop durs n'altère l'ostéointegration de l'implant est donc plus important, c'est pourquoi la mise en charge immédiate d'un provisoire est non recommandée par les sociétés savantes.

Néanmoins certains praticiens ont communiqué sur des cas de mise en esthétique immédiate en secteur postérieur (prémolaires et molaires) chez des patients rigoureusement sélectionnés afin de réduire les risques d'échecs.

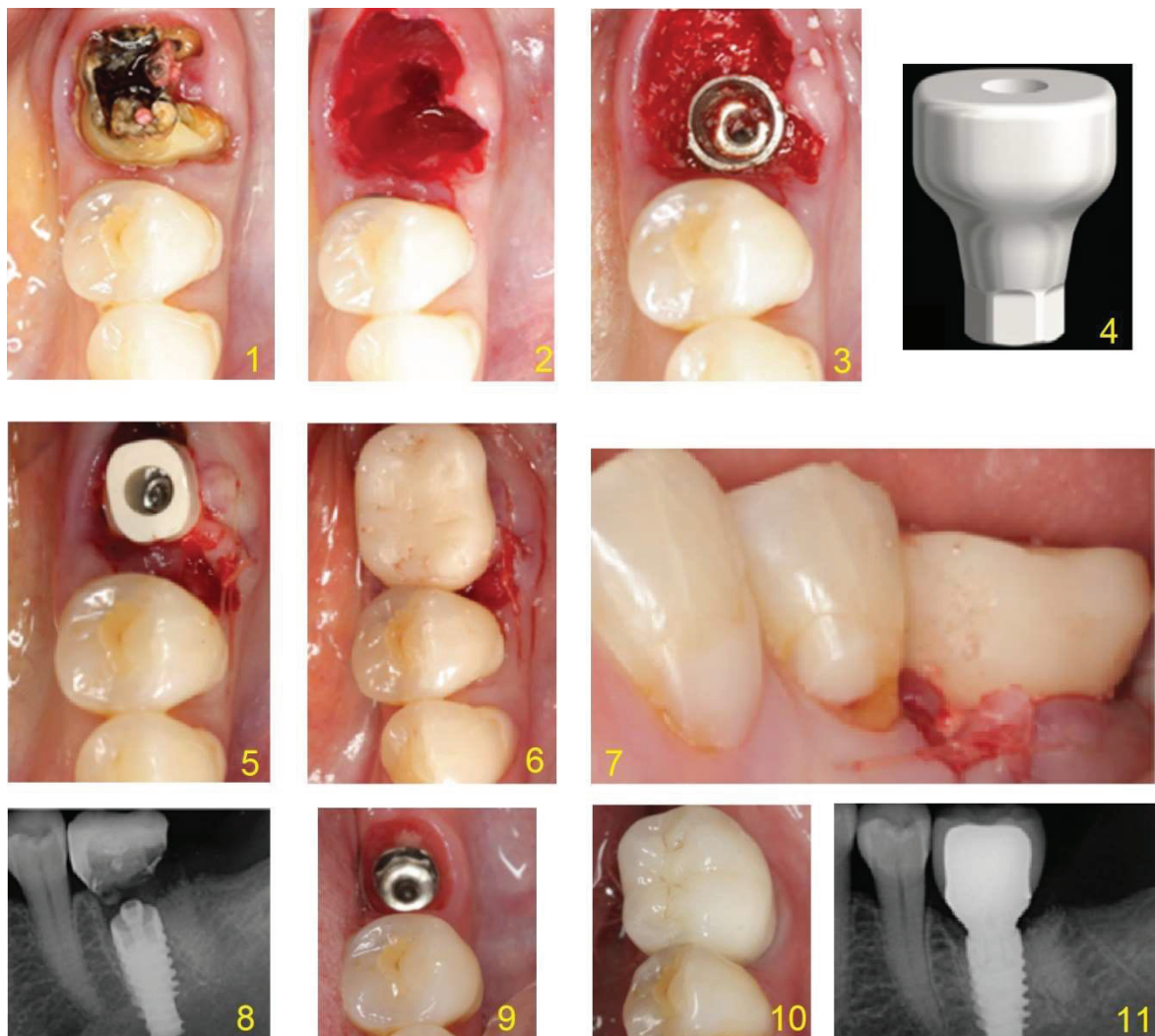


Figure 20 : Cas clinique d'une mise en esthétique immédiate sur 36 issue de l'article : *Extraction implantation et provisoire immédiates : importance de l'approche chirurgicale puis du « design » implantaire* (« Extraction implantation et provisoire immédiates » 2015)

*Sur ce cas clinique, la 36 présente une récession gingivale associée à une furcation de classe III ainsi qu'une carie profonde au niveau de la racine distale, elle n'est pas conservable. La décision est prise de réaliser une extraction/implantation avec mise en esthétique immédiat d'un provisoire.*



*Le protocole chirurgical et prothétique est le suivant :*

- Extraction atraumatique après séparation des racines, puis un curetage minutieux de l'alvéole est réalisé (2)*
- Un forage apical au-delà des apex des dents extraites de 2mm minimum a été effectué. Un implant NobelActive WP de 5.5x13mm est posé avec un couple d'insertion final de 70 Ncm. (3)*
- Les cratères péri-implantaire se situant entre les parois de l'implant et l'alvéole d'extraction sont comblés avec de l'hydroxyapatite d'origine bovine (Bio-Oss, Geistlich®) (3)*
- Une éponge de gélatine résorbable, hémostatique et antibactérienne (Gelatamp, Roeko®) recouvrant le biomatériau est placée en mésial et distal de l'implant. Un point en U avec un fil de suture résorbable 5/0 permet de rapprocher les berges de la gencive marginale vestibulaire et lingual ainsi que de plaquer l'éponge de part et d'autre du pilier. (5)*
- Un pilier provisoire Peek (4) est connecté afin de réaliser une prothèse provisoire scellée (5). Ce pilier, biocompatible permet de préparer le profil d'émergence de la future couronne définitive.*
- La couronne provisoire est scellée après la pose de l'implant et la connexion du pilier provisoire. Le protocole prothétique a pour impératifs de réduire le travail en bouche et de « polluer » au minimum le site chirurgical. (6)*
- Cette couronne provisoire est en sous-occlusion en statique et en dynamique (7). Une radiographie rétro-alvéolaire post-opératoire est réalisée (8) et des recommandations strictes sont données à la patiente afin de ne pas mastiquer sur le provisoire pendant une période de 6 semaines.*
- A 3 mois post opératoire on constate que l'espace biologique implantaire est parfaitement sain et cicatrisé, le pilier Peek a permis le maintien des tissus mou en guidant la cicatrisation. Le profil d'émergence est ainsi très proche de celui de la dent naturelle extraite. (9)*
- Une empreinte traditionnelle à ciel ouvert (pick-up) est réalisée puis une couronne d'usage céramo-métallique est scellée avec un ciment provisoire sur un pilier anatomique titane préfabriqué. (10)*
- Un recul à 18 mois montre une très bonne stabilité du niveau osseux autour du col implantaire ainsi que l'absence de cratérisation. (11)*

La période la plus critique dans ce type de traitement correspond au 8 premières semaines post-opératoires, la clef de la réussite réside dans la capacité du patient à être précautionneux et à ne pas mastiquer sur le provisoire, c'est donc au praticien d'informer de manière claire le patient pour que celui-ci comprenne les enjeux et les risques du traitement.

Le choix du matériau composant le provisoire peut jouer un rôle important, en effet pour éviter d'altérer l'ostéointégration durant les premières semaines post-opératoires, les matériaux constituant la restauration provisoire doivent avoir :

- Un faible module d'élasticité (c'est une constante élastique qui, pour un matériau

homogène isotrope, correspond au rapport entre une contrainte et la déformation relative qui en résulte.)

- Une forte résilience (c'est la capacité d'un matériau à absorber de l'énergie quand il se déforme sous l'effet d'un choc) lui permettant de résister aux forces masticatoires.

Ainsi de nouveaux matériaux comme le PICN (Polymer-infiltrated Ceramic Network : c'est un polymère incrusté de céramique) ont été développés, celui-ci est biocompatible (Grenade et al. 2017; 2016), et ses propriétés de résilience et d'élasticité (proche de celui de la dentine) correspondent à ce que l'on peut attendre dans une mise en esthétique immédiate. Une meilleure répartition des forces en compression minimise les contraintes sur l'implant (Coldea et al. 2015) Bien que des cas cliniques de mise en charge immédiate de provisoires PICN en secteur postérieur ont fait l'objet de publications récentes (Lambert et Mainjot 2017), de nombreuses recherches cliniques restent encore à développer et publier afin de valider scientifiquement cette mise en charge immédiate en secteur postérieur non cicatrisé.

d. Le SSA conçu par CFAO (Conception et Fabrication Assistées par Ordinateur)

Le SSA (sealing socket abutment) est une visse de cicatrisation anatomique développée par le Dr Gary Finelle dont la forme est déterminée par l'anatomie du site alvéolaire. Il permet de maintenir le profil d'émergence et le contour vestibulaire du site implanté tout en formant une barrière mécanique entre l'alvéole d'extraction et le milieu buccal et enfin permet de s'affranchir d'une mise en charge immédiate pour laquelle les risques de perte implantaire sont augmentés. (G.Finelle A.Popelut 2016).

La conception du SSA a d'abord été développée via le flux numérique par CFAO, celle-ci peut se faire de deux façons différentes : en préopératoire ou en peropératoire.

Le cas clinique suivant est issu de l'article : *Protocole d'extraction Implantation immédiate : intérêt de l'utilisation de piliers de cicatrisation anatomique conçus par CFAO* (G.Finelle A.Popelut 2016)

1) Cas n°1 : Chirurgie guidée et réalisation préopératoire du SSA par CFAO

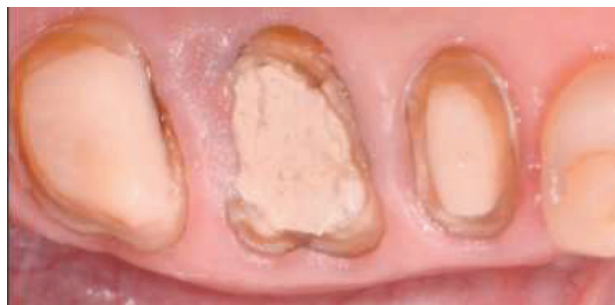

Figure 21 : Vue occlusale de la situation initiale secteur 1

*Patient de 40 ans se présente en consultation pour la restauration du secteur postérieur supérieur droit. Les dents 15 et 17 seront restaurées avec des techniques de prothèse conventionnelle. La dent 16 ne pouvant pas l'être, la solution implantaire est privilégiée (le patient ne présentant pas de contre-indication médicale à la pose d'implant)*

*Etape n°1 : Planification numérique : conception et fabrication du guide chirurgical et du SSA.*

*- La réalisation d'un Cone-beam ou CBCT (cone beam computed tomography) et d'une empreinte optique des 2 arcades permet d'obtenir des fichiers numériques : un fichier .DICOM (digital imaging and communication in medicine) issu du Cone Beam, et un fichier .STL issu de l'empreinte optique.*

*- Ces fichiers sont importés et fusionnés dans un logiciel de planification chirurgicale qui va permettre de choisir le type d'implant, ainsi que sa position et ses dimensions selon les règles de positionnement prothétique et selon le contexte anatomique environnant.*

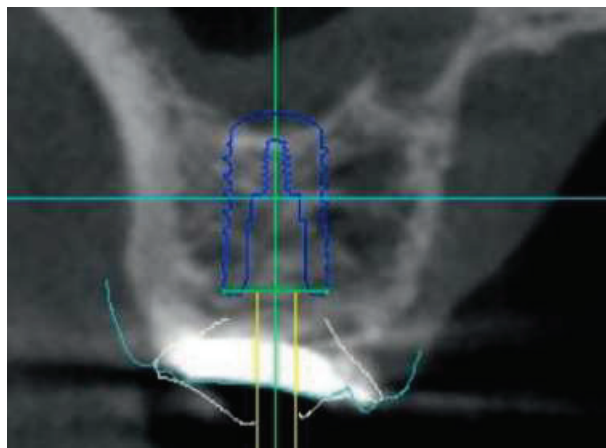


Figure 22 a) : Coupe coronale illustrant le volume osseux ainsi que le type d'implant choisi, sa position et ses dimensions.

*- Une fois la position et les dimensions de l'implants définies, le guide chirurgical est modélisé sur le logiciel de planification puis fabriqué par impression 3D*

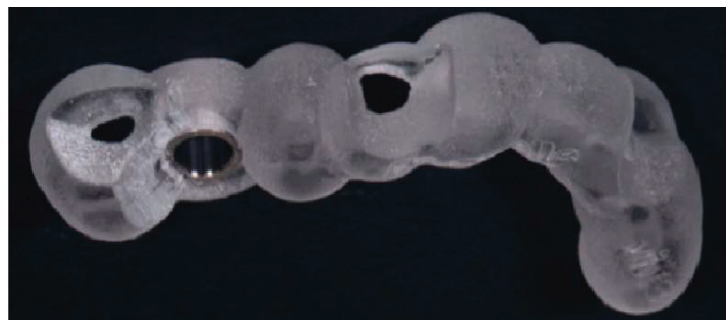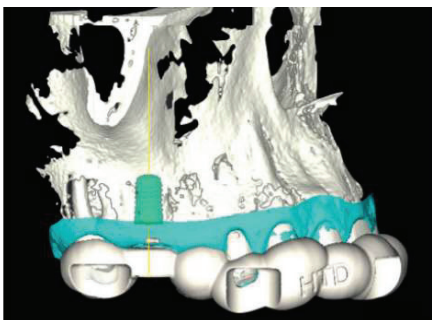


Figure 22 b) : image illustrant la modélisation du guide chirurgical (à gauche) et photographie du guide chirurgical imprimé (à droite)

- Le pilier SSA été virtuellement modélisée sur un logiciel (DentalWings®) de conception assistée par ordinateur (CAO). La morphologie et la position de cette vis de cicatrisation anatomique sont rendues possibles par le profil d'émergence connu de la dent naturelle (identifié sur les images du cone beam) et le positionnement de l'implant, fidèle à la planification pré-implantaire sur le logiciel de planification. Le fichier numérique (.stl) contenant les informations du pilier SSA est transféré vers une usineuse qui procédera à la fabrication du pilier SSA par CFAO.

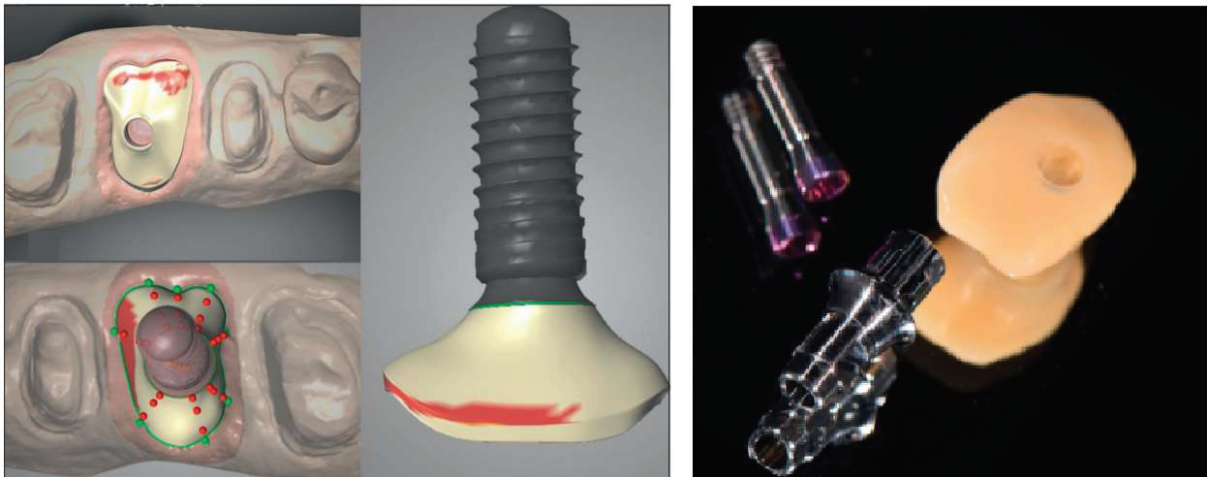

Figure 23 : image illustrant la modélisation du pilier SSA (à gauche) et photographie du pilier SSA usiné (à droite).

#### *Etape n°2 : Protocole chirurgical*

- La chirurgie est réalisée lors du second rendez-vous, une fois l'anesthésie effectuée, l'extraction est réalisée de la façon le plus atraumatique possible, après séparation des racines et section profondes des fibres gingivales supra-crestales à l'aide de périotomes. L'alvéole est ensuite curetée et nettoyée.

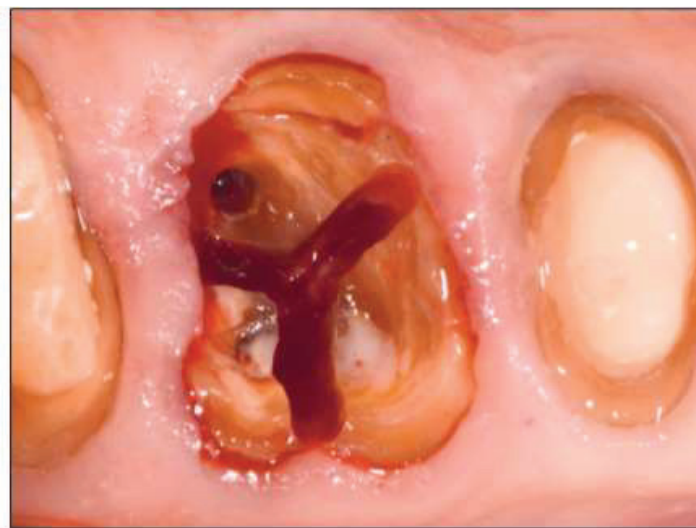

Figure 24 : Vue occlusale de l'extraction atraumatique : les papilles et le septum osseux sont gardés intacts.

- La stabilité, l'adaptation et la rétention du guide chirurgical imprimé en 3D sont validées avant forage. Celui-ci est ensuite réalisé au milieu du septum comme prévu sur le logiciel de planification implantaire)

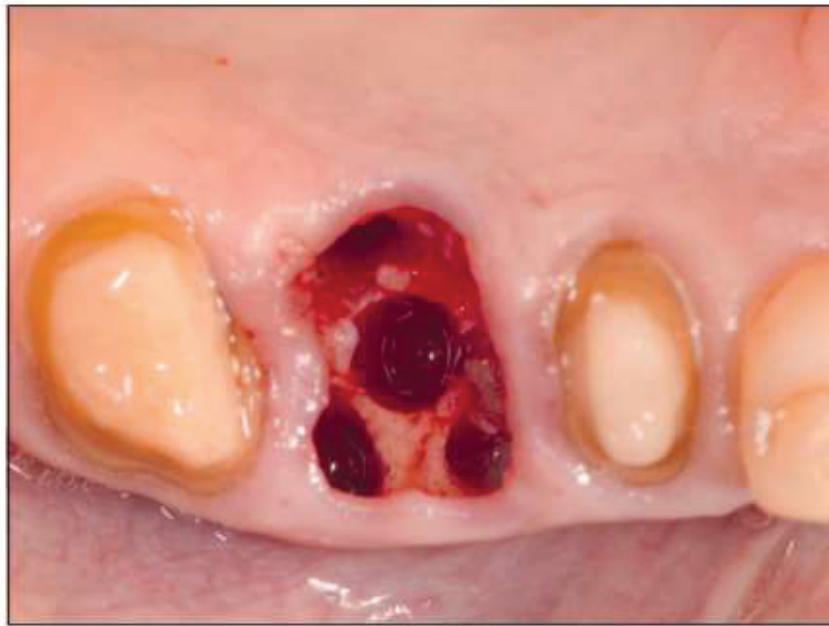

Figure 25 : Vue occlusale prise après forage final au centre du septum molaire

- L'insertion de l'implant, dans la position prévue via le logiciel de planification implantaire, s'exécute à travers le canon de forage. La stabilité primaire est obtenue et associée à un torque d'insertion de 33 N/cm. L'alvéole est ensuite comblée avec un matériau de substitution osseuse à résorption lente de type xéno greffe (Bio-Oss® 0,5 g Geistlich®).

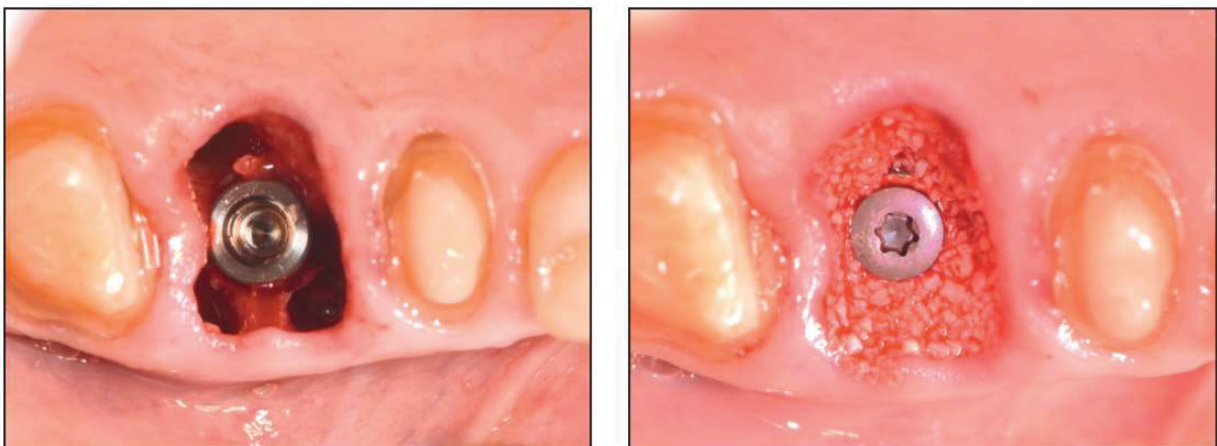


Figure 26 : Vues occlusales après l'insertion de l'implant et après le comblement alvéolaire (Bio-Oss®)

- Le pilier SSA est ensuite trans-vissé sur l'implant pour assurer la fermeture primaire de l'alvéole, celui-ci forme une barrière mécanique qui protège le matériau de comblement osseux sous-jacent.

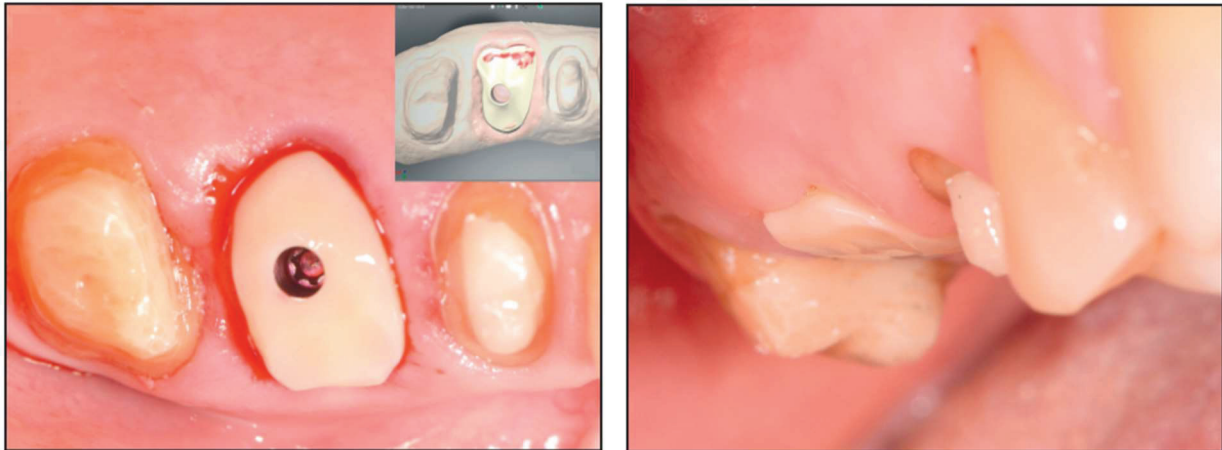


Figure 27 : Vue occlusale après la mise en place du pilier SSA (à gauche) et photographie à 1 semaine post-opératoire (à droite)

- Lors du suivi 1 semaine plus tard, le patient rapporte un rétablissement postopératoire totalement silencieux. L'évaluation clinique de la cicatrisation à ce moment-là montre une réponse favorable des tissus mous associée à une inflammation minimale de la zone opérée.

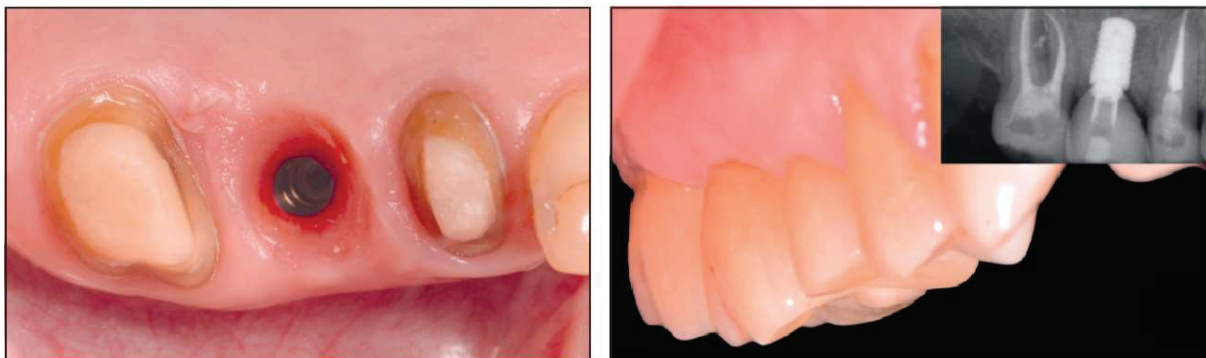

Figure 28 : Photographie occlusale prise à 6 semaines post opératoire (à gauche) et photographie prise lors du contrôle 8 mois après l'intervention (à droite)

- La photographie occlusale prise à 6 semaines post-opératoire (figure 28) met en évidence le profil d'émergence obtenue une fois la cicatrisation de l'espace biologique péri implantaire terminée. Au bout de 8 semaines de cicatrisation, une empreinte optique de la situation de l'implant est enregistrée. Deux couronnes dento-portées (15-17) et une couronne transvissée implanto-portée (sur un pilier TiBase, Straumann®) sont ensuite réalisées par le prothésiste. Le suivi clinique et radiographique 8 mois après l'intervention montre un maintien de la situation (figure 28)

2) Cas n°2 : Chirurgie (non guidée) et réalisation du SSA en per-opérateur par CFAO (Opérateur et photographies : Dr. Finelle)

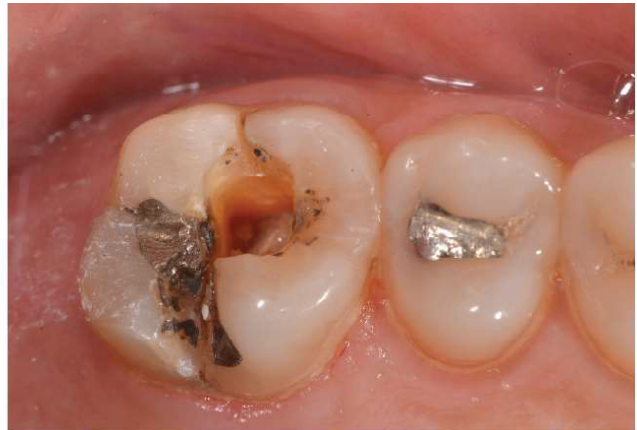
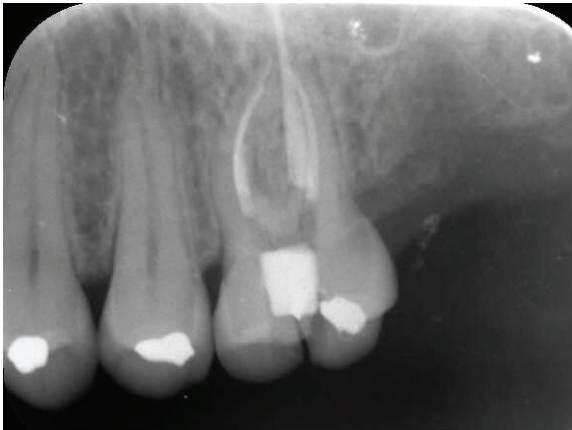
Figure 29 : Vue occlusale et radiographie rétro-alvéolaire de la situation initiale secteur 2

- La patiente se présente en consultation pour une gêne secteur 2, l'examen clinique révèle une fracture coronoradiculaire dans le sens vestibulo-palatin sur la 26. L'indication d'extraction de la 26 est posée et une solution implantaire est proposée à la patiente concernant la restauration du secteur 2 (la patiente ne présentant pas de contre-indication médicale à la pose d'implant). L'extraction-implantation immédiate au niveau de la 26 et la pose d'un implant pour restaurer la 27 absente seront réalisées durant le même temps chirurgical.

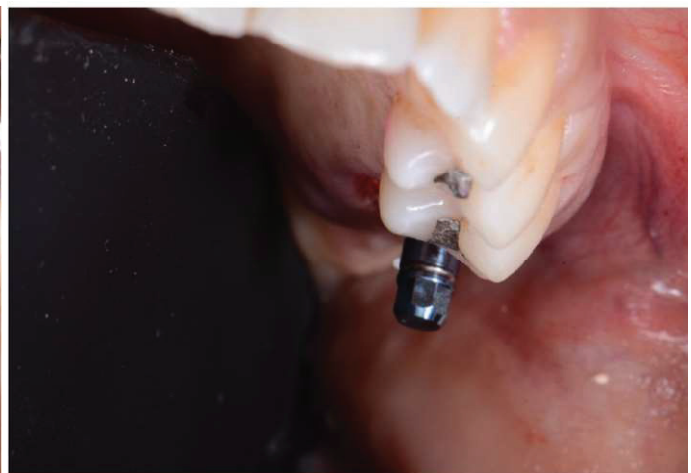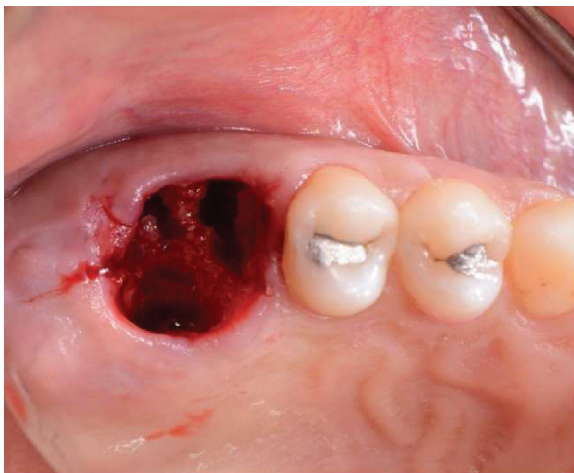


Figure 30 : Vue occlusale après l'extraction (à gauche) et photographie de l'axe implantaire une fois l'implantation terminée (à droite)

- L'extraction de la 26 est réalisée de la façon la plus atraumatique possible, après la section des fibres gingivales supra-crestales et la séparation des racines. L'alvéole est ensuite curetée et nettoyée.

Le forage est réalisé au centre du septum, permettant l'insertion de l'implant avec un torque d'insertion de 35 N/cm.

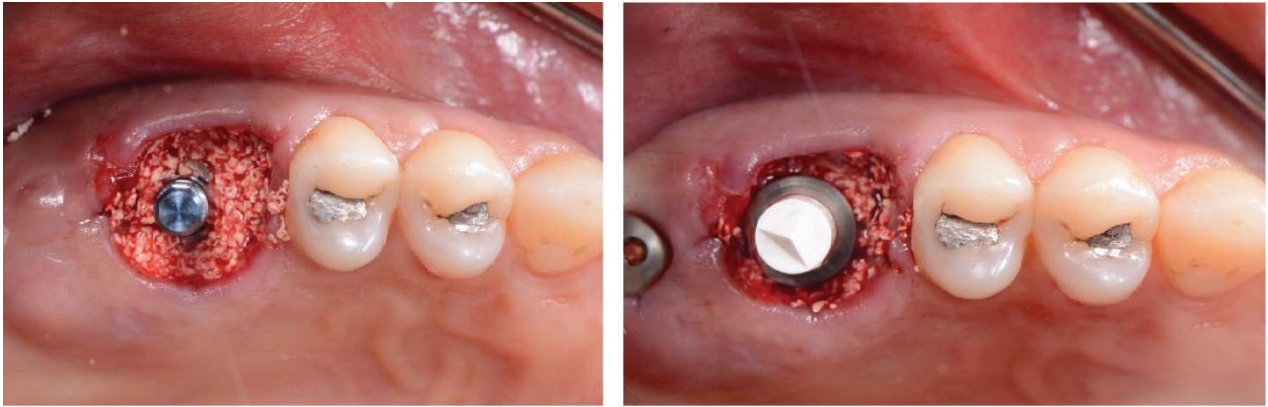


Figure 31 : Vues occlusales après le comblement alvéolaire (à gauche) et avant l’empreinte optique (à droite)

- L’alvéole est ensuite comblée avec un matériau de substitution osseuse à résorption lente de type xéno greffe (Bio-Oss 0,5 g grains fins Geistlich®).
- Le forage au niveau de 27 est réalisé sans élever de lambeau, une vis de cicatrisation est mise en place après l’insertion de l’implant.
- Un transfert d’empreinte optique préfabriqué (Scanbody, Straumann®) est mis en place sur l’implant en 26 (figure 31). L’empreinte optique est ensuite réalisée, celle-ci enregistre le profil d’émergence et la position tridimensionnelle de l’implant. La conception du pilier SSA est réalisée sur ordinateur avec un logiciel de CAO (CEREC®). Les données sont ensuite transmises à une usineuse (CEREC®, Sirona) permettant la fabrication dans un bloc de céramique (lithium de silicate, Emax®) du pilier SSA qui est ensuite collé à un TiBase puis inséré sur l’implant, permettant la fermeture du site d’extraction (figure 32).

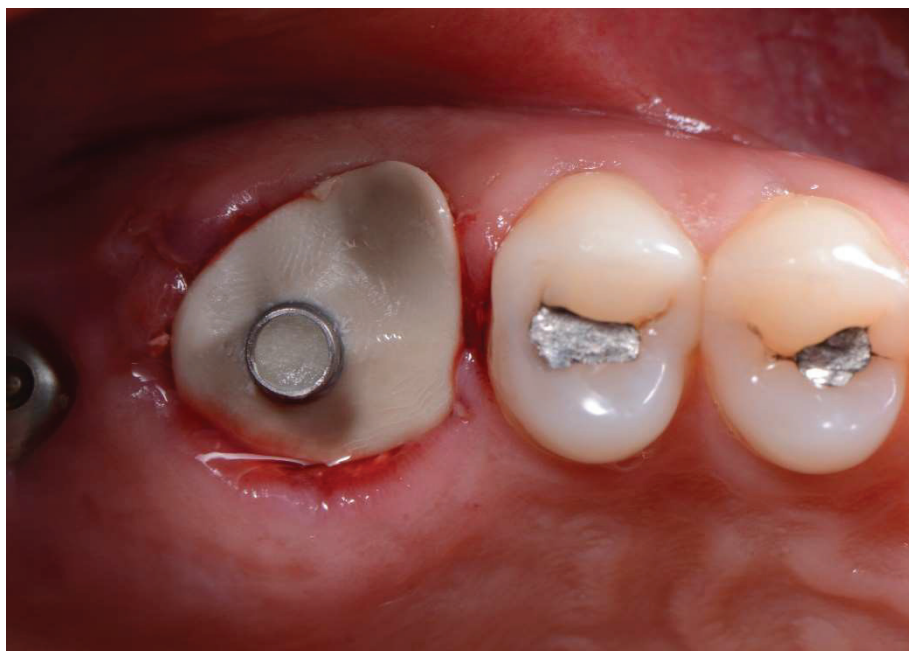

Figure 32 : Vue occlusale en fin d’intervention, après l’insertion du pilier SSA



- Lors du suivi 3 semaines plus tard, la patiente rapporte un rétablissement postopératoire silencieux avec peu de douleurs. L'évaluation clinique de la cicatrisation à ce moment-là montre un maintien des tissus mous autour du pilier SSA, un espace biologique cicatrisé et un profil d'émergence anatomiquement proche de celui de la dent naturelle (figure 33)

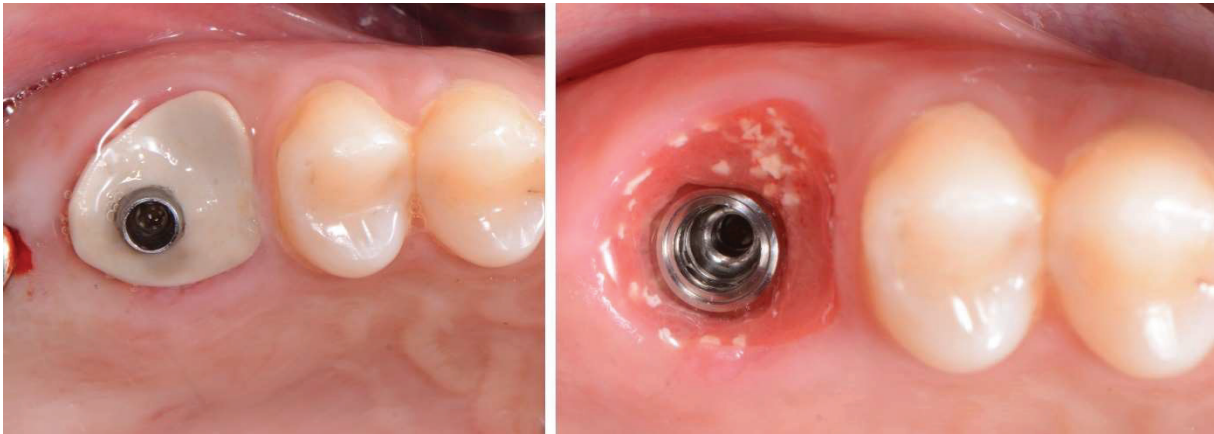

Figure 33 : Vues occlusales lors du suivi à 3 semaines postopératoires

- Au bout de 8 semaines de cicatrisation, une nouvelle empreinte optique de la situation des implants est enregistrée. Deux couronnes transvissées, implanto-portées (pilier TiBase, Straumann®), non-solidarisées en silicate de lithium pressé sont ensuite réalisées par le prothésiste puis insérées en bouche lors d'un second rendez-vous. La gestion de l'occlusion et des points de contacts est réalisée et les conseils d'hygiène sont transmis à la patiente (passage de brossettes en interdentaire et entre les couronnes implanto-portées).

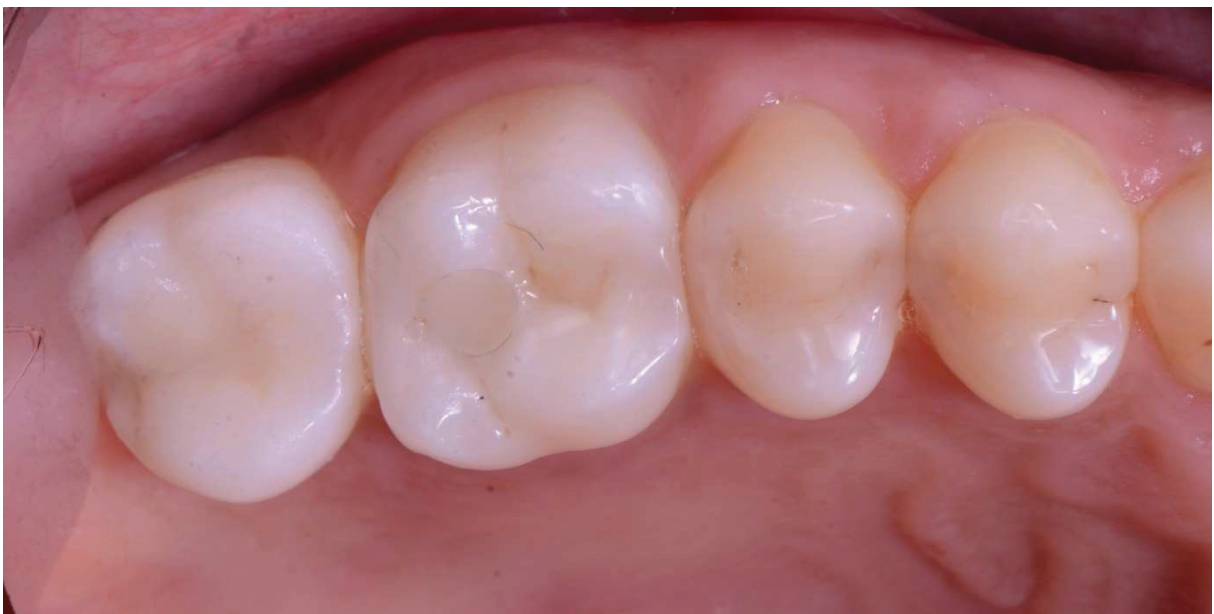

Figure 34 : Vue occlusale après l'insertion des 2 couronnes implanto-portées

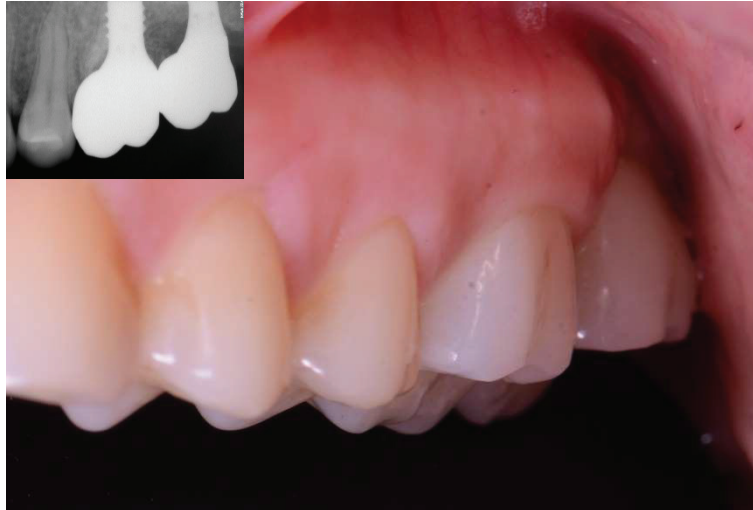

Figure 35 : Photographie et radiographie retro-alvéolaire à 1 an postopératoire

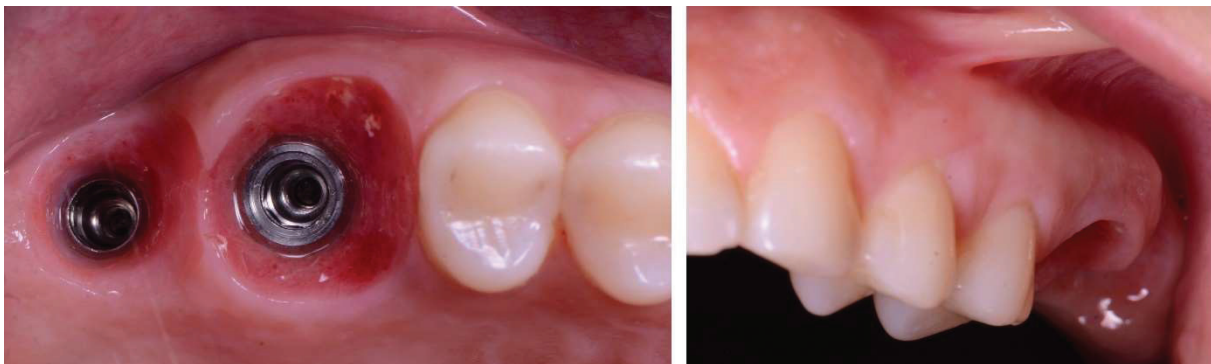

Figure 36 : Photographies des profils d'émergences en vue occlusale et vestibulaire à 1 an post-opératoire.

*- L'examen clinique un an post-opératoire révèle un maintien des tissus mous (volumes intacts, hauteur de tissu kératinisé en vestibulaire conservée, absence de récession), avec des espaces biologiques péri-implantaires sains ne présentant aucun signe d'inflammation. La radiographie rétro-alvéolaire révèle un maintien du niveau osseux péri-implantaire.*

Ces deux cas cliniques mettent en évidence le rôle important du pilier SSA dans la cicatrisation des tissus mous et dans la morphogénèse de l'espace biologique péri-implantaire, en effet celui-ci agit comme un guide de cicatrisation contre lequel se développent les différents tissus composants le nouvel espace biologique péri-implantaire. Le maintien par le SSA des tissus mous pendant la phase de cicatrisation post-opératoire permet d'obtenir des résultats sur les plans esthétiques (maintien des papilles interdentaire, des volumes), biologique (maintien de la hauteur de tissu kératinisé), et fonctionnels (gestion des espaces interproximaux, absence de bourrage alimentaire, et maintien de l'hygiène permis par le passage de brossettes interdentaires).

Néanmoins la nécessité de connaissance et de maîtrise de l'outil numérique est indispensable pour ces deux types de protocoles : dans les deux cas l'équipement

d'une caméra optique est nécessaire ; la maîtrise du logiciel de planification implantaire et du protocole de chirurgie guidée est indispensable dans le premier cas ; et enfin la nécessité d'équiper le cabinet d'une usineuse « in office » dans le deuxième cas. Ces deux protocoles nécessitent donc un investissement matériel conséquent et une connaissance de l'outil numérique,

Il paraît évident que la « dentisterie numérique » sera la « dentisterie de demain », néanmoins aujourd'hui la majorité des cabinets dentaires en France ne possèdent pas l'équipement nécessaire à la réalisation d'un pilier SSA via CFAO.

**Afin de permettre à un plus grand nombre de praticiens la confection de piliers SSA, un protocole de confection du SSA en technique directe s'affranchissant de l'outil numérique a été proposé. (Finelle 2018)**

## II. Protocole clinique de confection du SSA en technique directe

La confection du pilier SSA au fauteuil en technique directe est permise par l'utilisation de résine composite fluide appliquée autour d'un pilier provisoire et mimant l'émergence naturelle de la dent. Ce protocole est une version simplifiée du précédent, qui ne nécessite pas de chaîne CFAO. Les trois cas cliniques suivants ont été réalisés dans le cadre de cette thèse, les deux premiers ont été réalisés au CHU de Nice (Hôpital St Roch), le troisième dans un cabinet libéral (des docteurs Mouraret et Leymarie)

### 1. Cas clinique n°1 : SSA versus pilier de cicatrisation classique (Opérateurs : Dr. Borie et Paul Monneyron ; Photographies, suivi et réhabilitation prothétique : Paul Monneyron)

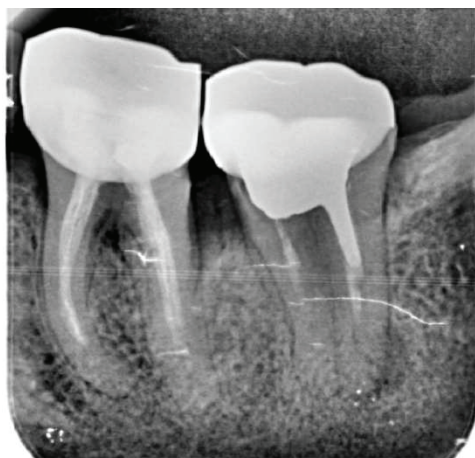

Figure 37 : Radiographie retro-alvéolaire de la situation initiale en 36 37.

*Patiente de 43 ans, en bonne santé générale, se présente en consultation pour une réhabilitation globale et prothétique. L'examen clinique révèle une gêne à la*

*percussion axiale et transversale sur la 37, une atteinte de la furcation de grade 2 sur la 36 en lingual. Une radiographie rétro-alvéolaire est réalisée et met en évidence une lésion péri apicale d'origine endodontique au niveau de la racine distale de la 37 (Figure 37). L'indication d'extraction de ces deux dents est posée, une réhabilitation prothétique implanto-portée est proposée à la patiente (celle-ci ne présentant pas de contre-indication médicale à la pose d'implants). Un cone-beam pré-implantaire est prescrit afin d'évaluer la hauteur d'os entre le nerf alvéolaire inférieur et l'apex des dents 36 et 37.*

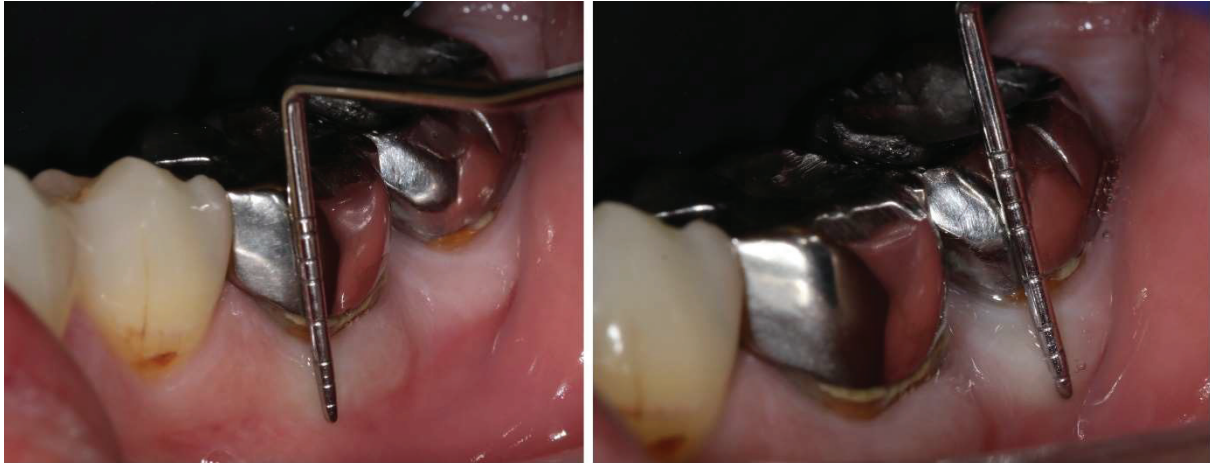

Figure 38 : Mesure de la hauteur de gencive attachée en vestibulaire de 36 et 37

*La hauteur de tissu kératinisé en vestibulaire de 36 et 37 est mesurée avec une sonde parodontale, les valeurs obtenues sont identiques pour les deux dents soit 4mm de hauteur de tissu kératinisé en vestibulaire (figure 38).*

Les examens clinique et radiologique permettent d'envisager une approche d'extraction-implantation immédiate pour ces deux dents. Les situations initiales des complexes ostéo-muqueux de ces deux dents sont identiques sur plusieurs points :

- Biotype parodontal épais avec 4mm de hauteur de tissu kératinisé en vestibulaire
- Une quantité d'os apical suffisante permettant la stabilité primaire de l'implant, les mesures des distances entre le nerf mandibulaire et les apex des deux dents sont identiques pour les deux dents soit 4mm de hauteur d'os
- Une table osseuse vestibulaire suffisamment épaisse (>1 mm)

Afin de mettre en évidence le rôle que joue le pilier SSA dans la cicatrisation des tissus mous le protocole suivant est établi :

Les extractions atraumatiques de 36 et 37 seront suivies par l'implantation immédiate de deux implants (de dimensions similaires), un pilier SSA conçu en technique direct sera mis en place sur l'implant en 36 et un pilier de cicatrisation classique sera mis en place sur l'implant en 37.

Des contrôles avec photographies seront réalisés à 1 semaine, 1 mois, et 3 mois postopératoires afin de comparer la cicatrisation des tissus mous autour des 2 sites.

#### Matériel :

- 2 Implants Bone-Level (Nobel Parallel Conical Connection®: 4.3 mm de diamètre et 11.5 mm de hauteur)
- 2 grammes de substituts osseux Xénogénique (CreOss® xenogain)
- Pilier de cicatrisation (Nobel Healing Abutment Conical Connection® RPØ6x5 mm)
- Pilier provisoire (Temporary Abutment Engaging NobelReplace® RP)
- Composite fluide, lampe à photopolymérisation, fraises à polir, pièce à main
- Eponge hémostatique (Pangen®)
- Fil de suture (Prolène® 5.0)

#### Protocole Chirurgical :

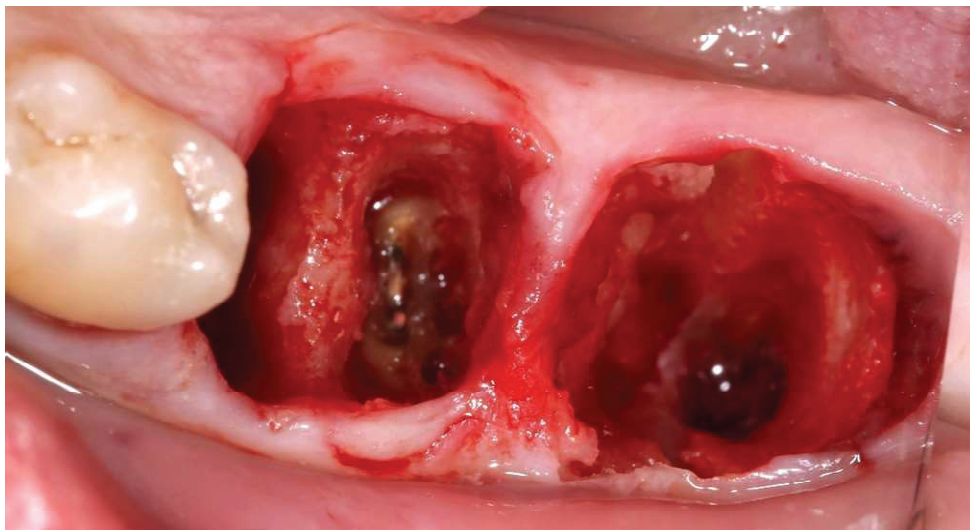


Figure 39 : Vue occlusale après les extractions de 36 et 37

*Les extractions de 36 et 37 sont réalisées de la façon le plus atraumatique possible après la séparation des racines, ainsi les papilles interdentaires entre 36-37 et 35-36 sont préservées. Les alvéoles sont ensuite curetées et nettoyées minutieusement. La fracture de l'apex de la racine distale de la 36 durant l'avulsion est sans conséquences, en effet celui-ci sera retiré après le forage au centre du septum de la 36, l'alvéole de la racine distale sera ensuite curetée et nettoyée.*

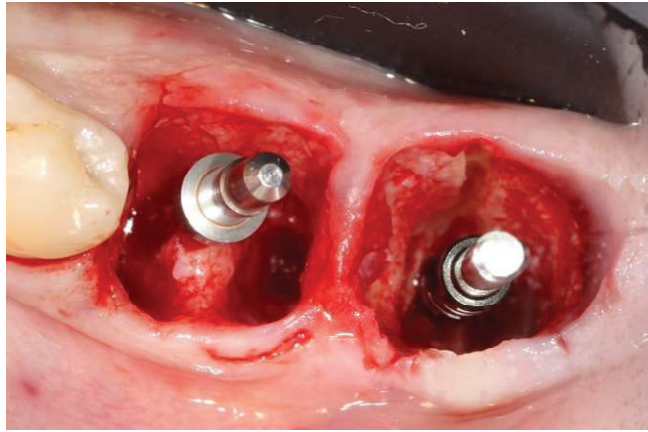


Figure 40 : Vue occlusale pendant le protocole de forage (jauges en places)

*Les forages sont réalisés, au centre du septum en 36 et au centre de l'alvéole en 37. Les jauges permettent la vérification des axes et des hauteurs des forages (figure 40). Les deux implants sont insérés avec un torque d'insertion de 45 N/cm. Des vis de couvertures sont ensuite insérées sur les implants avant le comblement alvéolaire effectué avec un substitut osseux XénoGénique CreOss® xenogain.*

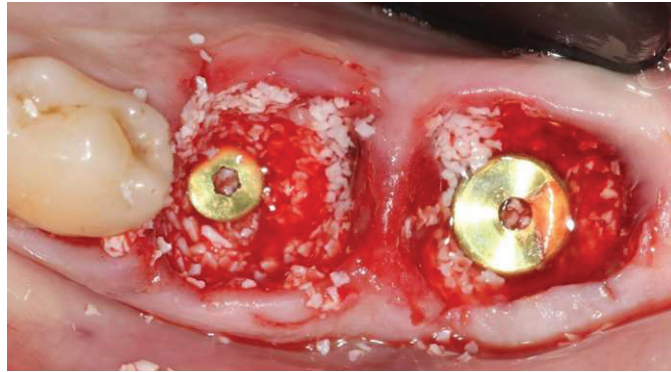


Figure 43 : Vue occlusale après le comblement alvéolaire

*Le pilier SSA est ensuite réalisé en technique directe, celle-ci se découpe en 3 parties :*

- *L'ajustage du pilier provisoire aux dimensions de l'alvéole (section du pilier à la hauteur trans-gingivale) et le préformage du pilier SSA sont réalisés hors bouche au composite fluide. (Figure 41)*

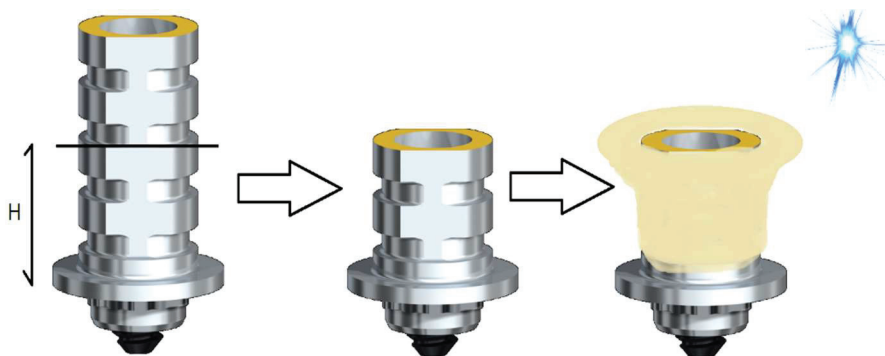


Figure 41 : Illustrations de la préformation du pilier SSA en technique directe  
H = Hauteur trans-gingivale retranscrite sur le pilier provisoire

- *Le pilier SSA préformé est décontaminé (rinçage abondant à la chlorhexidine 0.12%) puis inséré sur l'implant en bouche, la forme de l'alvéole doit alors être retranscrite sur le pilier SSA avec du composite fluide (Figure 42).*




Figure 42 : Photographies prises pendant le protocole de confection du pilier SSA.

- *Le pilier SSA est ensuite désinséré de l'implant, c'est hors bouche que les espaces vides sont comblés au composite fluide, le profil d'émergence du pilier SSA est conçu prenant alors la forme d'une « tulipe ». Le polissage du pilier est une étape importante qui vise à rendre l'état de surface du pilier SSA le plus lisse possible. (Figure 43)*

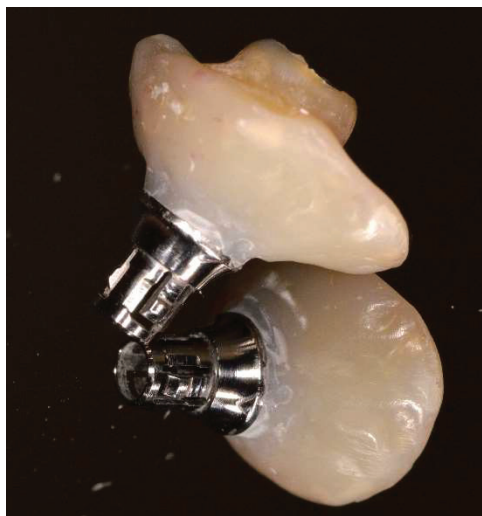

Figure 43 : Photographie du pilier SSA prise après l'étape de polissage

*Le temps total de réalisation du pilier SSA en technique directe est de 10 minutes. Une fois l'étape de polissage terminée, le SSA est désinfecté une dernière fois avant d'être inséré sur l'implant en position 36. Une éponge hémostatique (Pangen®) est suturée et recouvre l'alvéole en 37 pour protéger la greffe osseuse (Figure 44). Enfin une radiographie rétro alvéolaire post-opératoire est prise et les conseils post-opératoires ainsi qu'une ordonnance (PARACETAMOL 1000mg, brosse à dents chirurgicale 7/100<sup>ème</sup>, bain de bouche à la chlorhexidine 0.12%) sont transmis. Un rendez-vous de contrôle à 1 semaine est fixé avec la patiente.*

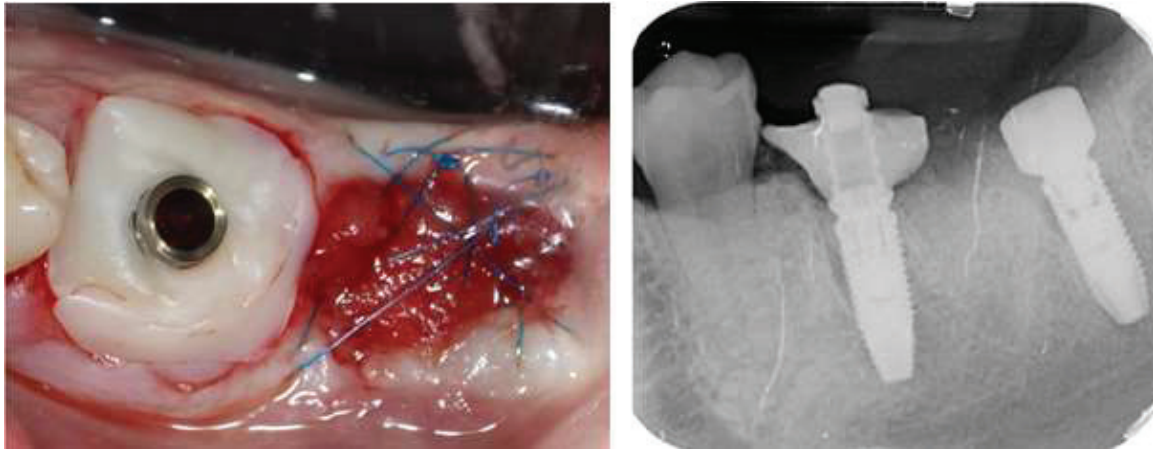


Figure 44 : Vue occlusale et radiographie retro-alvéolaire post-opératoires

*Lors du suivi 1 semaine plus tard, la patiente rapporte un rétablissement postopératoire silencieux. Les sutures sont déposées et l'évaluation clinique de la cicatrisation à ce moment-là montre un maintien des tissus mous autour du pilier SSA avec peu d'inflammation (Figure 45)*

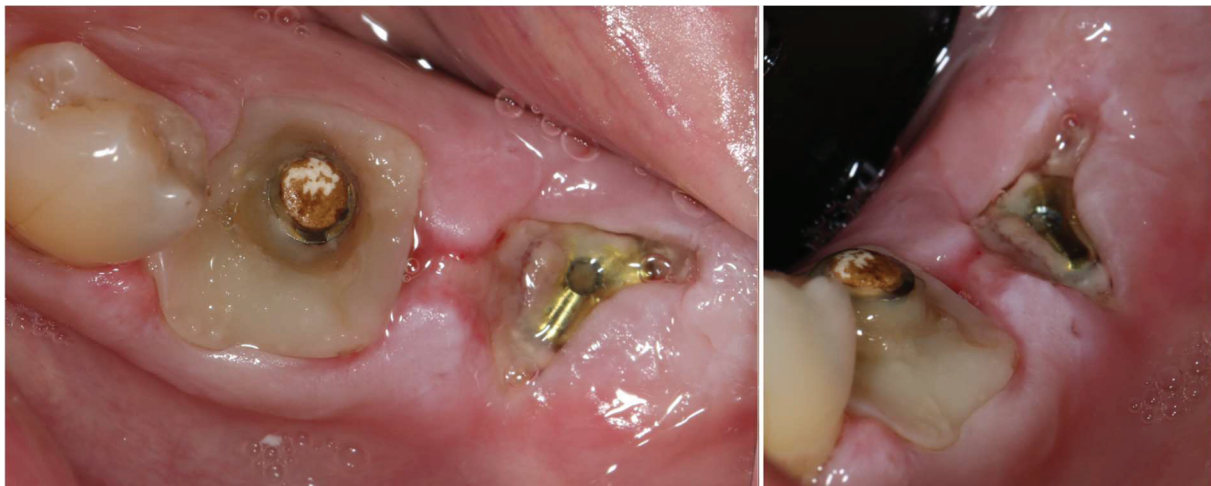

Figure 45 : vue occlusale et vestibulaire à 1 semaine post opératoire

*La photographie occlusale prise lors du suivi à un mois post-opératoire (figure 46) met en évidence une réponse favorable et un maintien des tissus mous autour du pilier SSA. A contrario, on constate une perte volumique de tissu kératinisé en périphérie du pilier de cicatrisation standard associée à une migration de la ligne muco-gingivale en vestibulaire (Figure 47)*



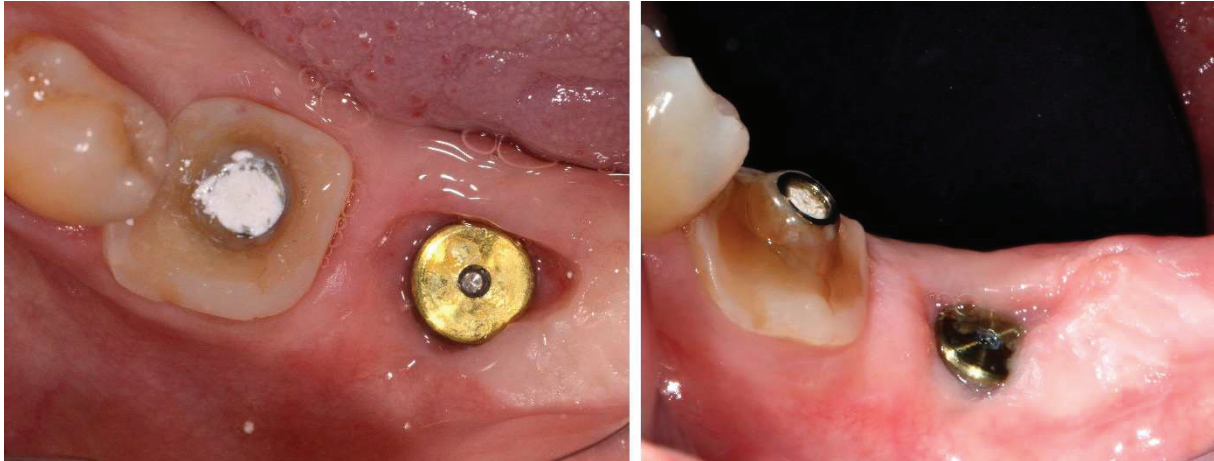

Figure 46 : Vues occlusales et vestibulaires à 5 semaines post-opératoire

*Le pilier classique et le pilier SSA sont désinsérés ce qui nous permet de mettre en évidence le profil d'émergence obtenu ainsi que l'état de la cicatrisation de l'espace biologique péri implantaire (Figure 47). Le contraste entre les deux profils d'émergences obtenus est notable :*

*- celui de l'implant en 37 est irrégulier, un léger saignement est provoqué par la désinsertion du pilier de cicatrisation classique, la patiente rapporte une douleur lors de la réinsertion de celui-ci en fin de séance.*

*- celui de l'implant en 36 est régulier, absence de saignement lors de la désinsertion du SSA, les tissus ont été maintenus dans leur position initiale ainsi le profil d'émergence est anatomique et mime les dimensions de la dent naturelle, des particules xénogéniques sont présentes dans l'espace biologique (elles seront excrétées par les fluides sulculaires), la patiente ne rapporte aucune douleur lors de la réinsertion du SSA en fin de séance.*

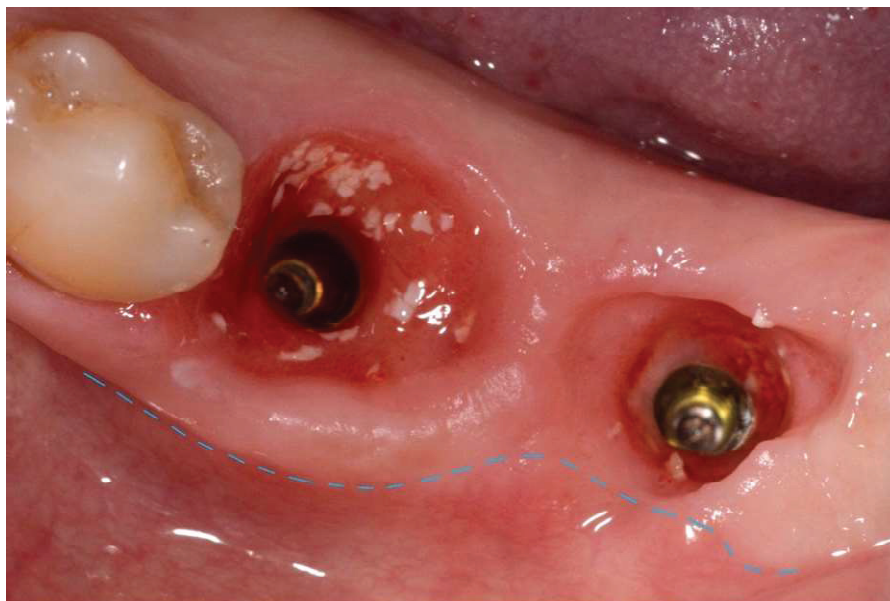


Figure 47 : Vue occlusale des profils d'émergences à 5 semaines post opératoire  
La ligne muco-gingivale est repérée en bleu sur la photographie

*Un rendez-vous est fixé avec la patiente à 3 mois post-opératoires afin de réaliser les empreintes.*

*A 3 mois post opératoires la situation est identique à celle décrite à 1 mois post opératoire (Figure 48) :*

- le maintien des tissus mous autour du pilier SSA contraste avec la perte de tissus kératinisés en vestibulaire du pilier de cicatrisation standard*
- Le profil d'émergence guidé par le pilier SSA est régulier est anatomique tandis que celui guidé par le pilier de cicatrisation standard est circulaire puis irrégulier.*

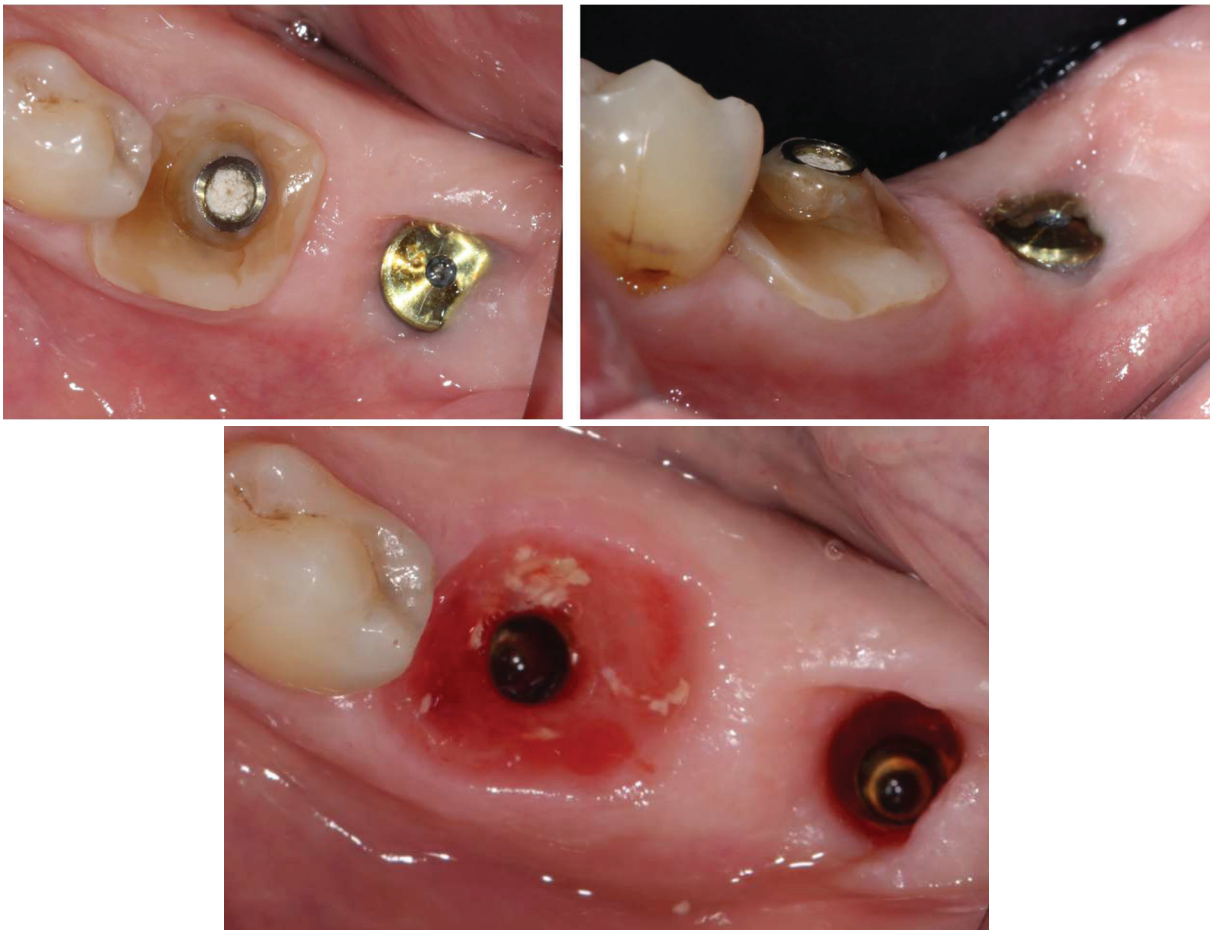

Figure 48 : Vues occlusales et vestibulaires à 3 mois post opératoires montrant la différence de profil d'émergence obtenue avec les 2 types de piliers.

*Afin de retranscrire fidèlement le profil d'émergence de l'implant en 37 sur notre empreinte implantaire, nous réalisons un duplicata du pilier SSA (Figure 49) :*

- Le pilier SSA est d'abord trans-vissé à un analogue de l'implant, puis inséré dans un silicone permettant de réaliser l'empreinte personnalisée du pilier SSA (a)*
- Le pilier SSA est ensuite dévissé et un transfert d'empreinte est mise en place sur l'analogue. (b)*
- Du composite fluide est mis en place autour du transfert d'empreinte (c) puis une fois polymérisé, permet au transfert de jouer un double rôle : celui de transfert d'empreinte et de duplicata du pilier SSA (d)*

- Les transferts sont ensuite insérés sur les implants en bouche (e), une radiographie rétro-alvéolaire est réalisée afin de vérifier l'insertion correcte des transferts sur les implants.
- L'empreinte implantaire est réalisée avec un polyéther (Impregum ®3M), les transferts sont ensuite dévissés et l'empreinte désinsérée (f).
- Les analogues d'implants sont vissés aux transferts d'empreinte.
- Une empreinte de l'arcade antagoniste est réalisée avec de l'alginate.
- Enfin la teinte des futures couronnes est choisie avec la patiente (3M2 sur le teintier VITA 3D MASTER) et les empreintes sont envoyées au laboratoire.

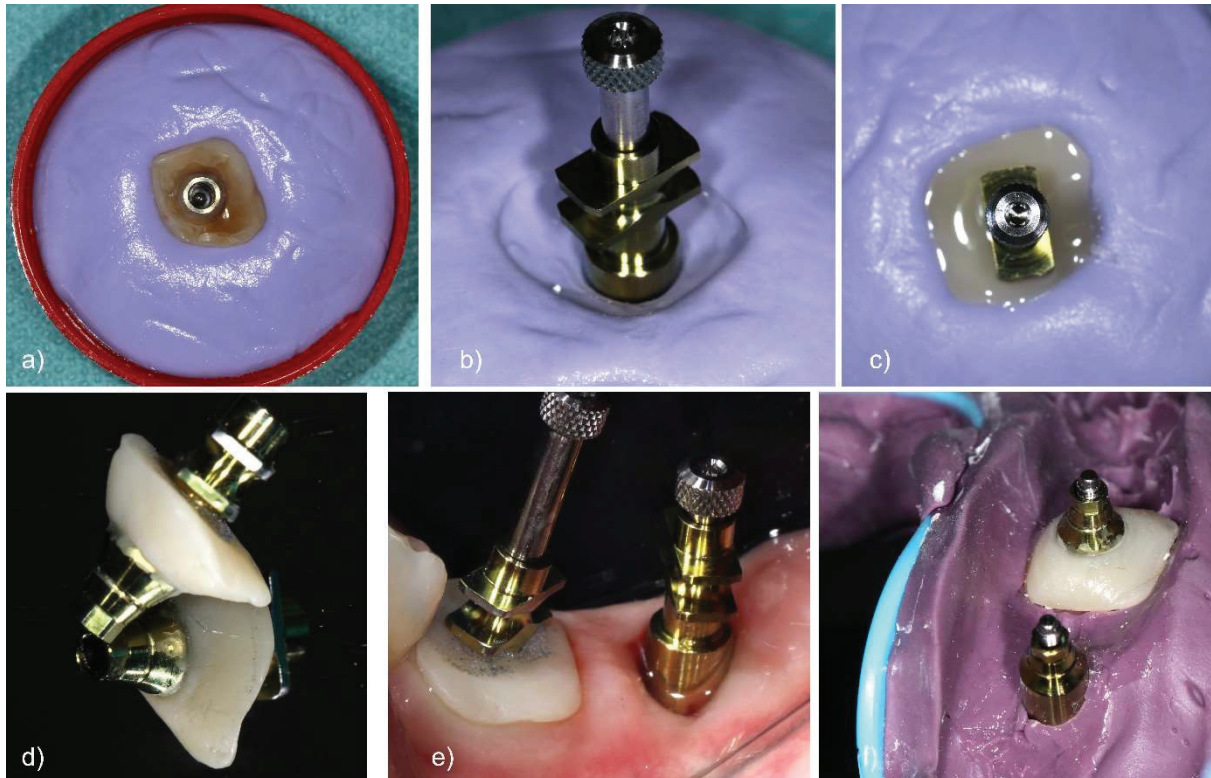


Figure 49 : L'empreinte implantaire.

Les demandes suivantes sont transmises au prothésiste (Laboratoire Kosmeteeth à Nice) : Confection de 2 couronnes supra-implantaire en Emax®, non solidarisées, sur pilier Universal Base® (Nobel®).

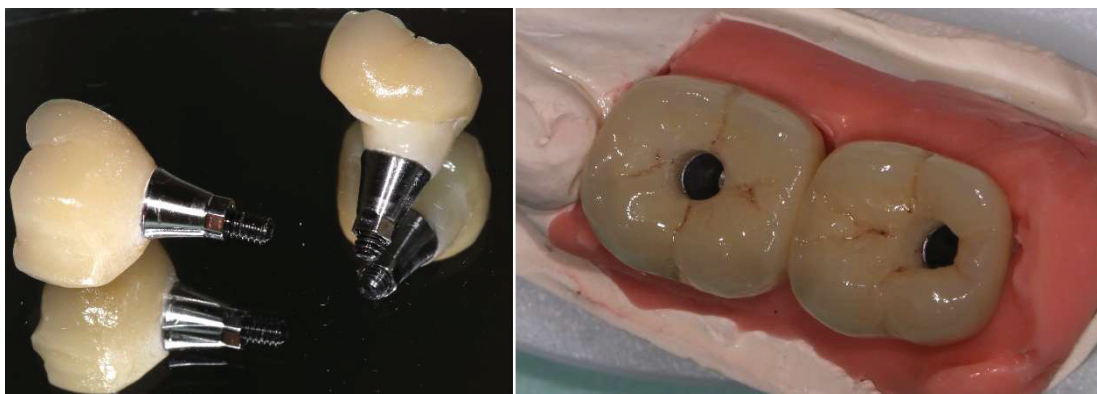


Figure 50 : Couronnes implanto-portées transvissées sur les modèles

*Le jour de la pose, les piliers de cicatrisation sont désinsérés, on peut alors comparer les profils d'émergences en bouche et ceux sur le modèle (Figure 51).*

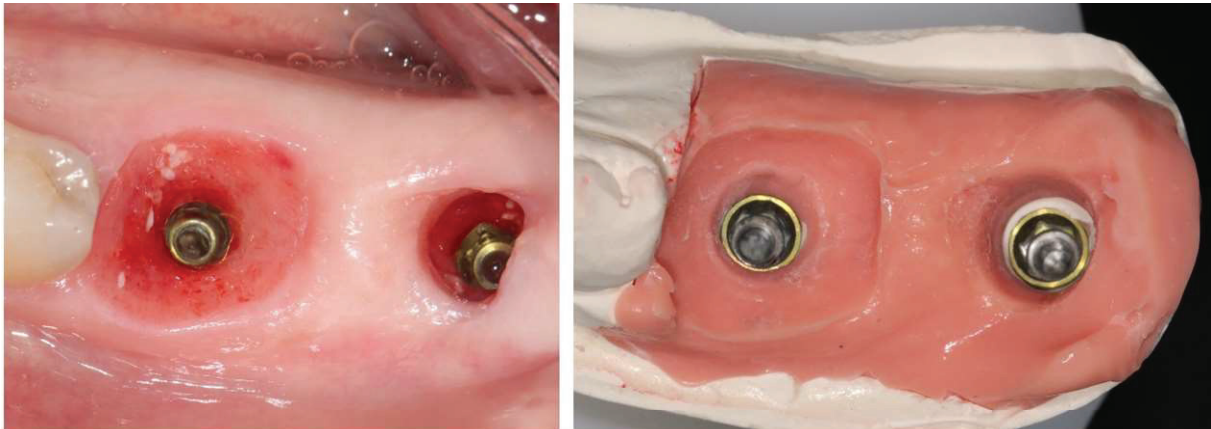


Figure 51 : Comparaison des profils d'émergences sur le modèle et en bouche

*Les couronnes sont désinfectées puis insérées avec un torque d'insertion de 35N/cm, une radiographie retro-alvéolaire est réalisée pour contrôler leur correcte adaptation (Figure 52), le réglage des points de contact est effectué avec une fraise flamme à faible granulométrie, et les puis de vissage sont comblés avec du téflon recouvert de composite fluide.*

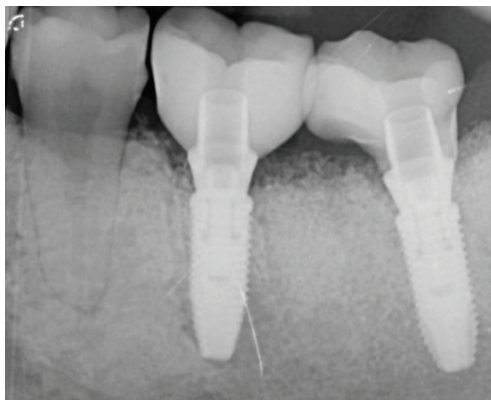


Figure 52 : Radiographie rétro-alvéolaire des couronnes une fois le torque réalisé

*Le réglage de l'occlusion est réalisé de telle sorte que les contacts sur les couronnes implantaires soient faibles en occlusion d'intercuspidie maximale (OIM) (Figure 53).*

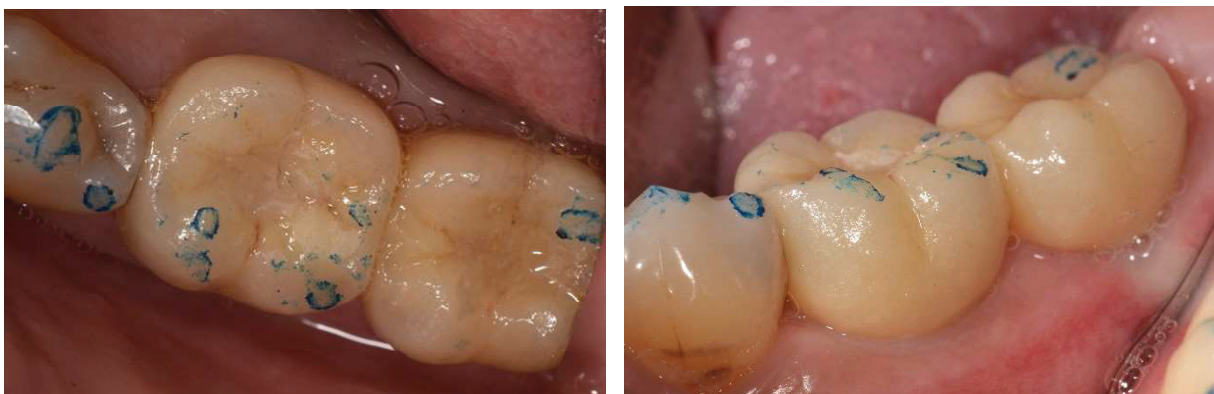

Figure 53 : Vue occlusales et vestibulaires des contacts en OIM

*La patiente est vue en rendez-vous de contrôle 3 mois après la pose des couronnes, l'examen clinique montre une stabilité de volume des tissus mous péri-implantaire ainsi qu'un maintien de la hauteur de tissu kératinisé (Figure 54, la ligne muco-gingivale est repérée en bleue).*

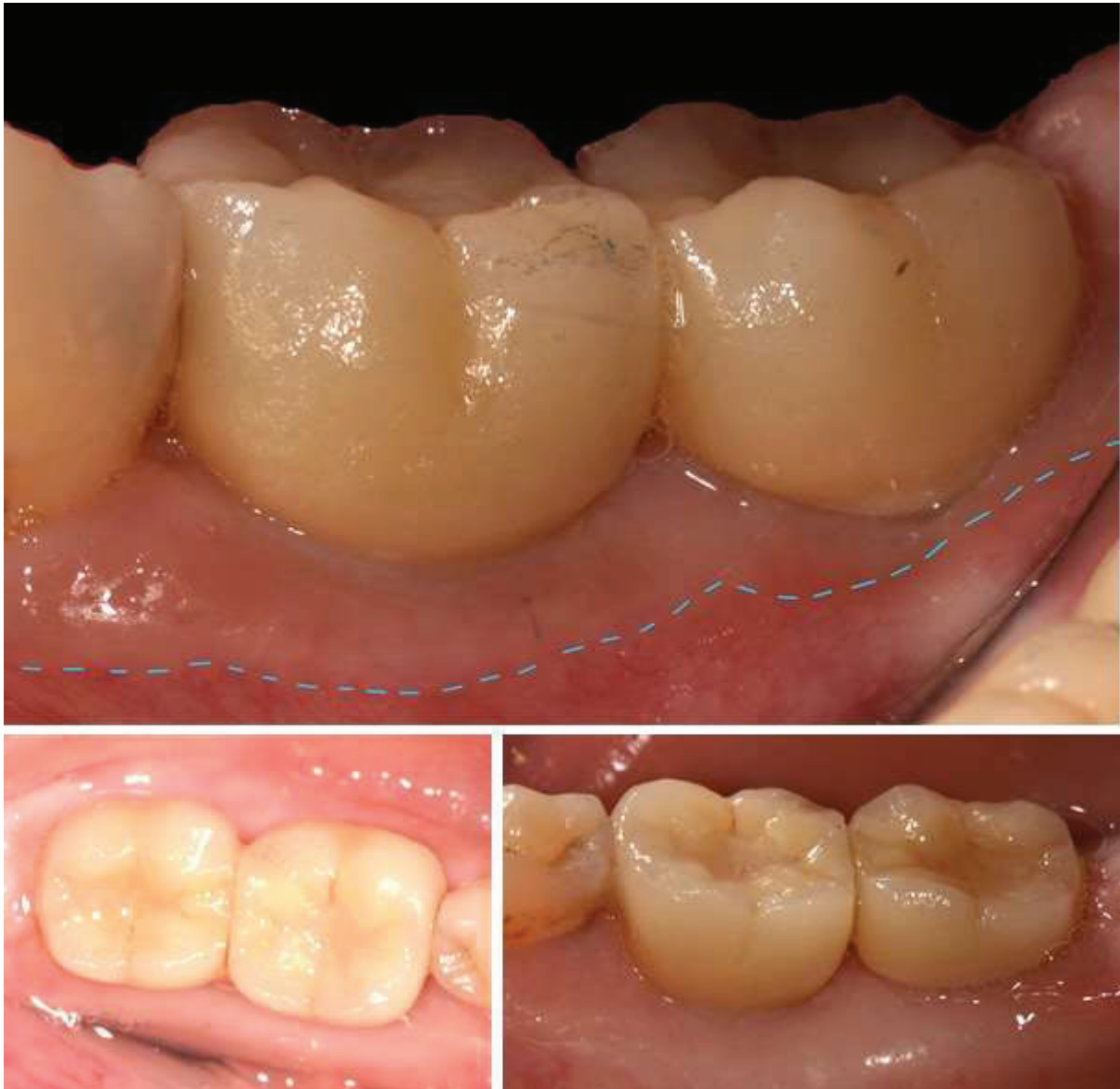

Figure 54 : Vue vestibulaires, occlusales et linguales prises 3 mois après la pose de la prothèse

Les résultats obtenus au travers de ce cas clinique seront discutés dans la partie III Discussion.

2. Cas clinique n°2 : SSA sur implant unitaire Tissue Level  
(Opérateurs : Dr.Charbit et Paul Monneyron ; Photographies, suivi et  
réhabilitation prothétique : Paul Monneyron)

*Patiente de 56 ans, en bonne santé générale, se présente en consultation pour la  
restauration du secteur postérieur inférieur droit. La couronne métallique de la 46 est  
fracturée sur la face vestibulaire depuis plusieurs années.*

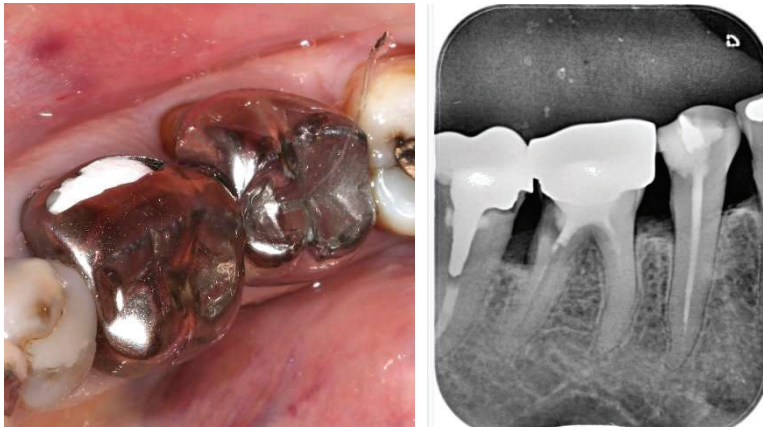

Figure 55 : Vues cliniques et radiographiques de la dent n°46

*Les examens cliniques et radiographiques révèlent une carie radiculaire au niveau  
de la racine distale de la 46. L'indication d'extraction de la 46 est posée, un cone-  
beam est réalisé afin de mesurer la hauteur d'os disponible entre le nerf mandibulaire  
et les apex des racines de la 46 (Figure 56).*

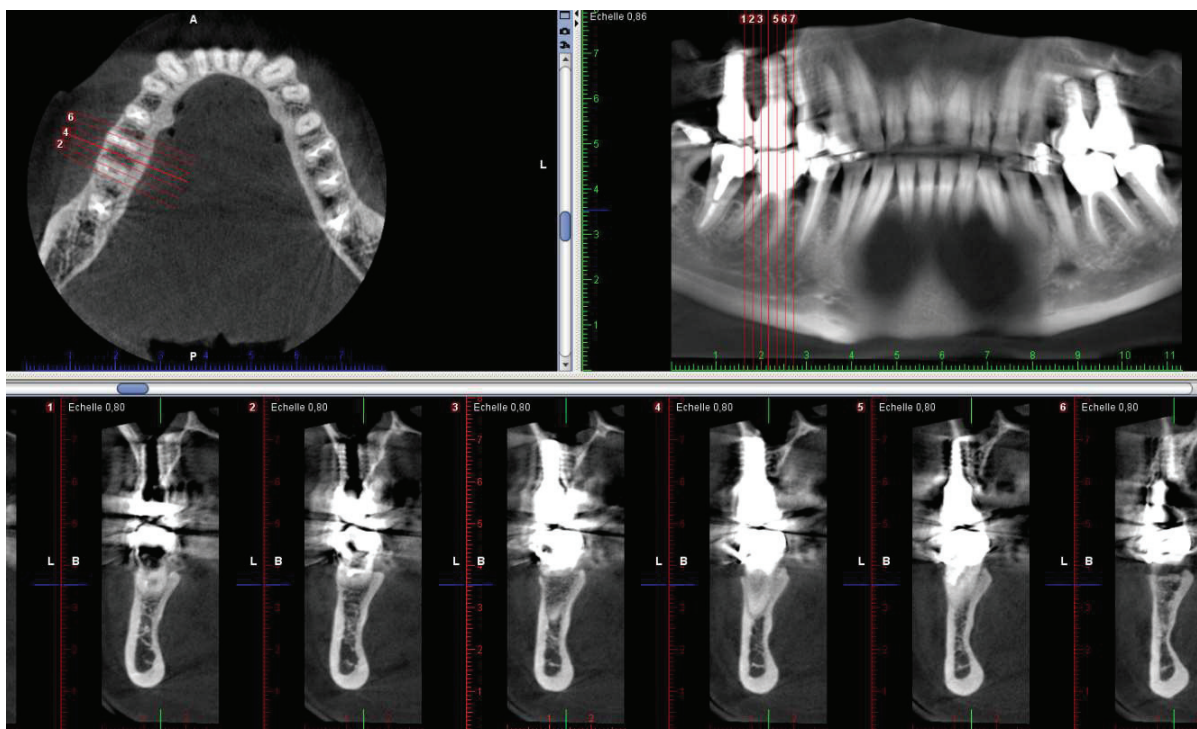


Figure 56 : cone-beam pré implantaire

*Le nerf mandibulaire se situant à 4 millimètres des apex, l'extraction / implantation immédiate est envisageable car la patiente habite loin et souhaite réduire au maximum le nombre de rendez-vous. Trois rendez-vous sont fixés avec la patiente :*

- *le premier pour l'extraction-implantation immédiate et confection du SSA en direct*
- *le second à 3 mois post-opératoires pour l'empreinte*
- *le troisième la semaine suivante pour la pose de la couronne supra implantaire.*

Matériel :

- Implant Straumann® Tissue-level SLActive® RegularNeck (col mesurant 1.8mm de hauteur) de 4.1mm de diamètre et 8mm de hauteur
- Substituts osseux Xénogénique (BioOss®, Geistlich®) 0.5 grammes
- Pilier provisoire (RN synOcta®)
- Composite fluide, Lampe à photopolymériser, fraises à polir, pièce à main

Protocole Chirurgical :

*L'extraction de la dent est réalisée après la séparation des racines, cependant l'état des racines (sèches et cassantes) n'a pas permis la réalisation d'une avulsion totalement atraumatique, une déchirure partielle de la gencive attachée en vestibulaire de la 46 est commise durant l'extraction des apex. (Figure 57)*

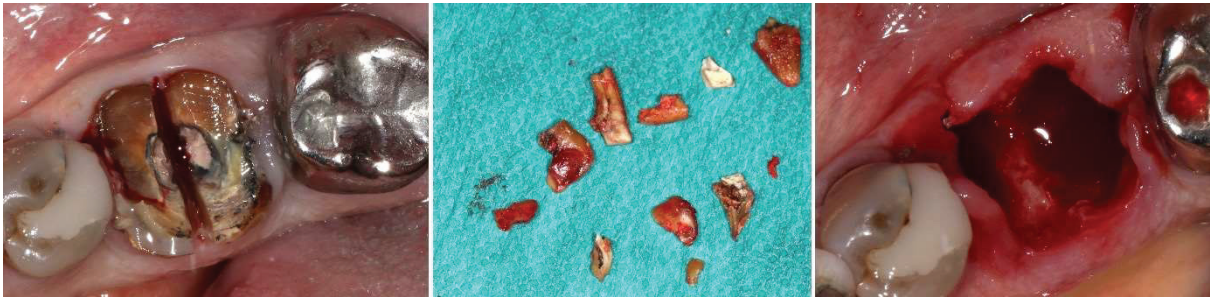

Figure 57 : Séparation des racines et avulsion de la 46

*Le forage est réalisé, au centre du septum en 46, l'implant Tissue-level est ensuite inséré avec un torque d'insertion de 30 N/cm. Le comblement alvéolaire est réalisé avec un substituts osseux xénogénique (BioOss® Geistlich®) (Figure 58)*

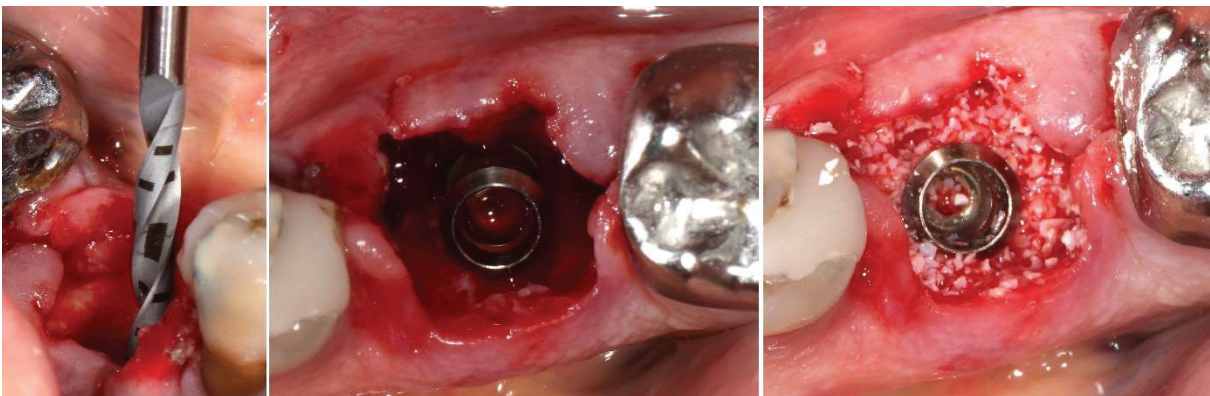


Figure 58 : implantation immédiate et comblement alvéolaire

*Le pilier SSA est ensuite fabriqué en technique direct avec du composite fluide. Afin de limiter les contaminations du comblement alvéolaire le SSA est préfabriqué hors bouche (Figure 59). Il est ensuite poli afin de lui donner un état de surface le plus lisse possible, il est ensuite rincé et décontaminé avant d'être inséré en bouche et torqué à 25N/cm.*

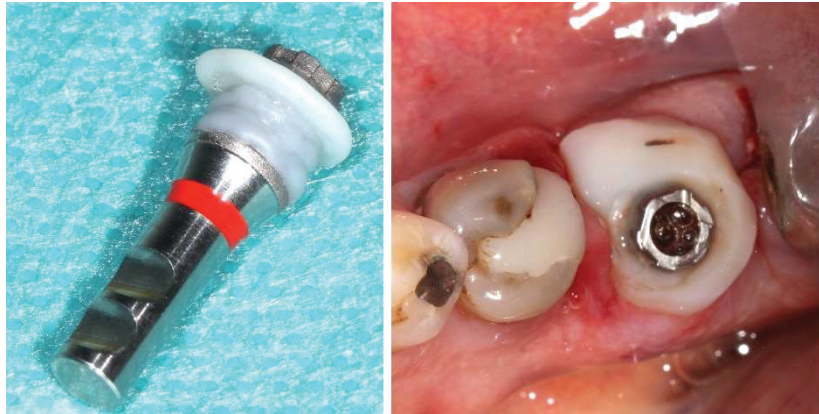


Figure 59 : Pilier SSA préformé et mis en bouche après polissage

*Enfin une radiographie rétro-alvéolaire est effectuée pour contrôler l'insertion du pilier SSA avant l'obturation du pas de vis avec du téflon et du composite.*

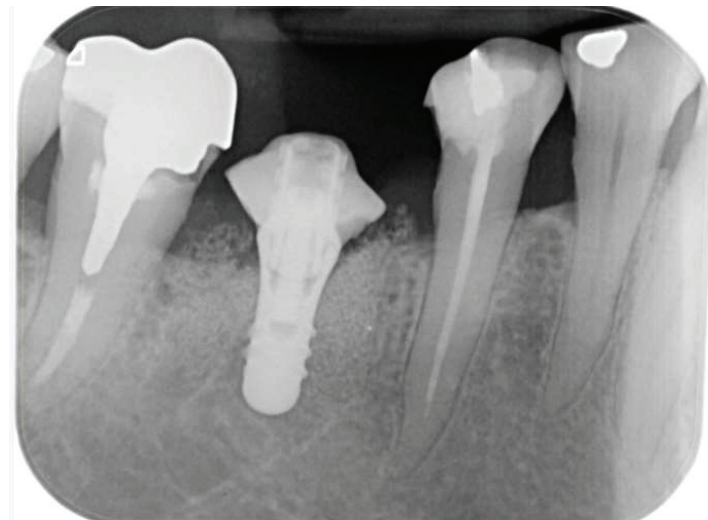


Figure 60 : Radiographie rétro alvéolaire post-opératoire

*Les conseils post-opératoires ainsi qu'une ordonnance (PARACETAMOL 1000mg, brosse à dents chirurgicale 7/100<sup>ème</sup>, Bain de bouche à la chlorhexidine 0.12%) sont transmis et un rendez-vous pour l'empreinte implantaire est fixé avec la patiente à 3 mois post-opératoires.*



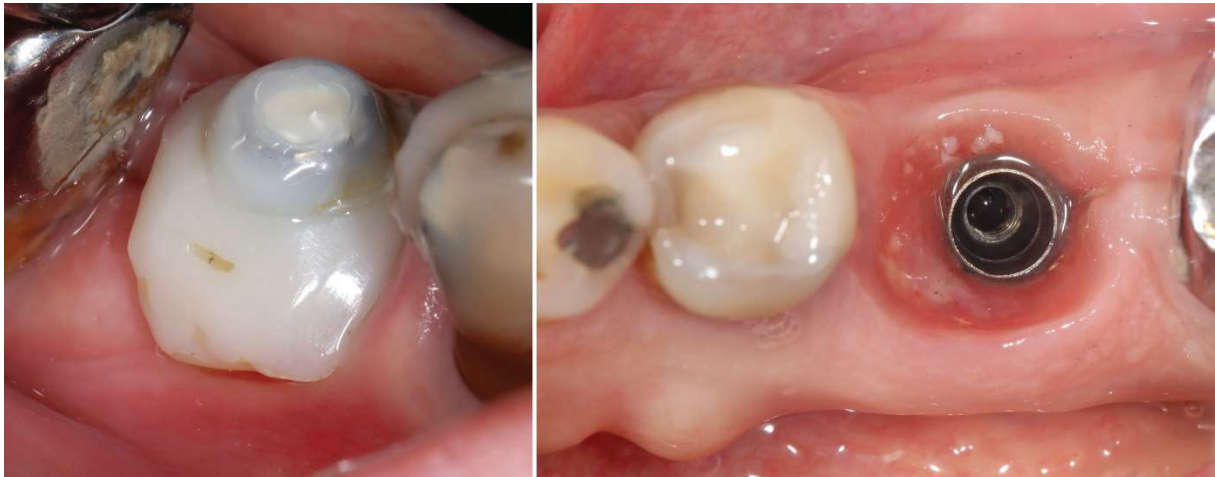

Figure 61 : Vue clinique à 3 mois post-opératoires, à gauche vue vestibulaire du pilier SSA, à droite vue occlusale du profil d'émergence.

*Lorsque l'on revoit la patiente à 3 mois post opératoires, celle-ci rapporte un rétablissement postopératoire silencieux. On remarque un léger affaissement des tissus mous en vestibulaire avec une perte d'un millimètre de hauteur de tissu kératinisé (les causes seront traitées dans la partie III Discussion).*

*Afin de retranscrire fidèlement le profil d'émergence de l'implant en 46 sur notre empreinte implantaire, nous réalisons un duplicata du pilier SSA et le même type d'empreinte que la procédure utilisée dans le cas clinique précédent (Figure 62) :*

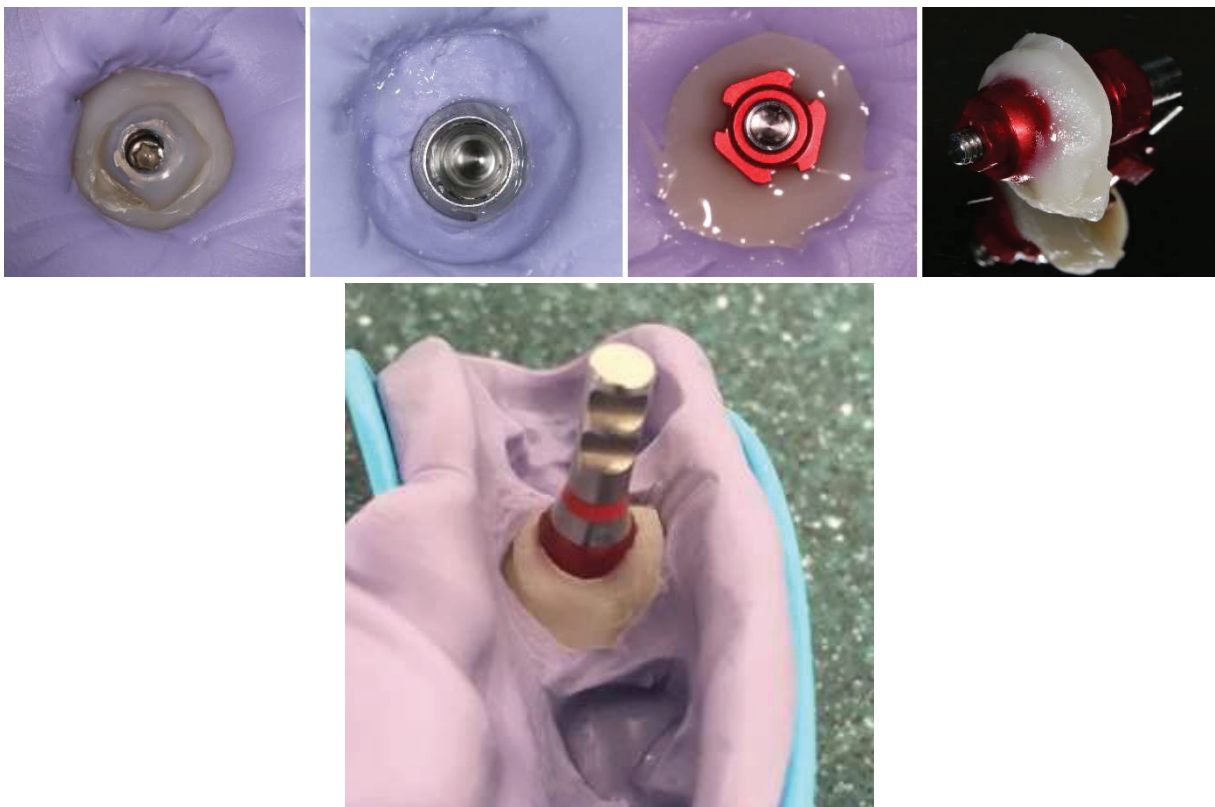


Figure 62 : Duplication du pilier SSA

*Le pilier SSA est réinséré sur l'implant, un rendez-vous est fixé avec la patiente la semaine suivante pour la pose de la couronne. Les demandes suivantes sont transmises au prothésiste (Laboratoire Kosmeteeth à Nice) : Confection d'une couronne céramo-métallique supra-implantaire sur pilier Vario-Base®.*

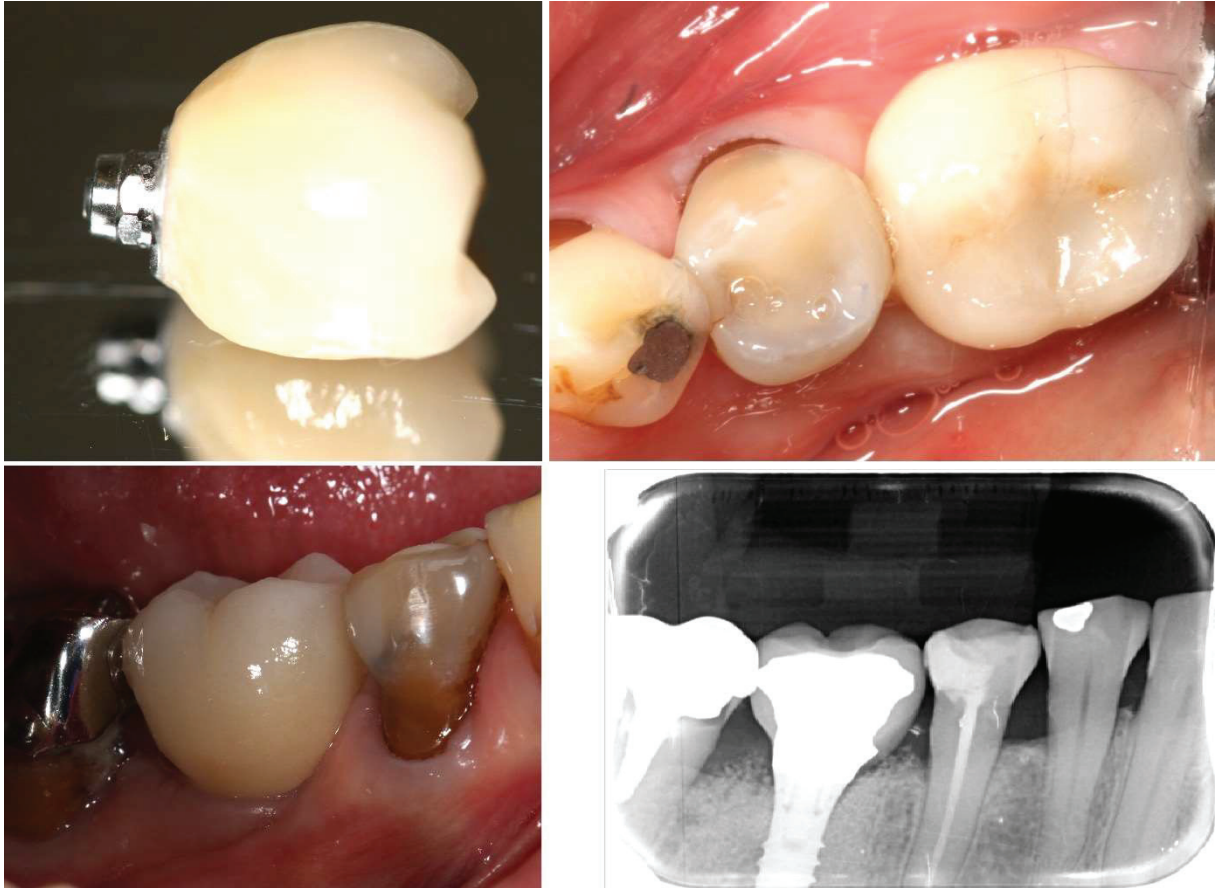


Figure 63 : Vue sur miroir, occlusale et vestibulaire de la couronne supra-implantaire ; radiographie rétro-alvéolaire de contrôle une fois la couronne torquée à 35N/cm

*La couronne est insérée avec un torque d'insertion de 35N/cm, une radiographie retro-alvéolaire est réalisée pour contrôler l'insertion de la couronne (Figure 63), le réglage des points de contact est effectué avec une fraise flamme à faible granulométrie, et le puis de vissage est comblé avec du composite flow. Le réglage de l'occlusion est réalisé de telle sorte que les contacts sur la couronne implantaire soient passifs en OIM (occlusion d'intercuspidie maximale). Les conseils d'hygiène (passage des brossettes en interdentaire) sont transmis à la patiente.*

*La patiente est vue en rendez-vous de contrôle 5 mois après la pose de la couronne, l'examen clinique montre que la position et les volumes des tissus mous sont stables depuis l'insertion de la couronne (Figure 64).*

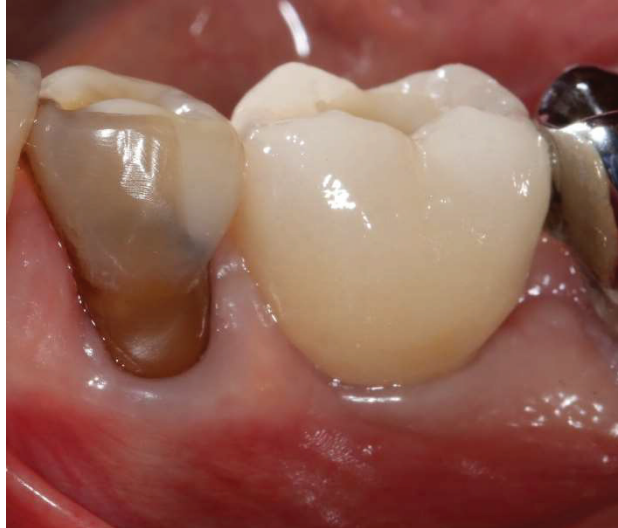

Figure 64 : Photographie prise 5 mois après la pose de la couronne supra-implantaire

3. Cas clinique n°3 : SSA prémolaire sans comblement osseux  
(Opérateur : Paul Monneyron ; Photographie, suivi et réhabilitation  
prothétique : Paul Monneyron)

*Patiente de 60 ans, en bonne santé générale, se présente en consultation d'urgence pour des douleurs à la mastication secteur 4. L'examen clinique révèle une légère mobilité de la couronne Richmond sur la 45 associée à une douleur à la percussion axiale et à la pression. Une radiographie rétro alvéolaire est effectuée :*

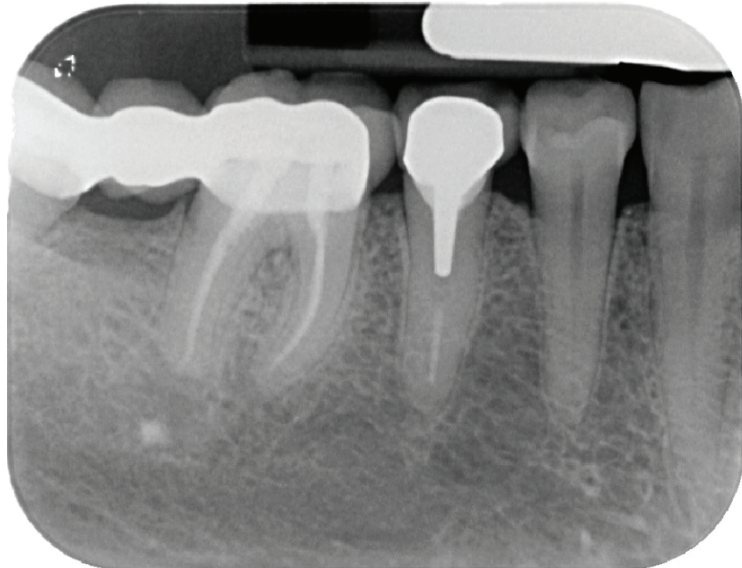

Figure 65 : Radiographie rétro-alvéolaire initiale secteur 4

*La couronne Richmond est déposée et une fêlure verticale est mise en évidence en vestibulaire (Figure 66). La racine de la 45 n'est pas conservable, le canal radiculaire est nettoyé avant d'être obturé avec un Cavit®.*

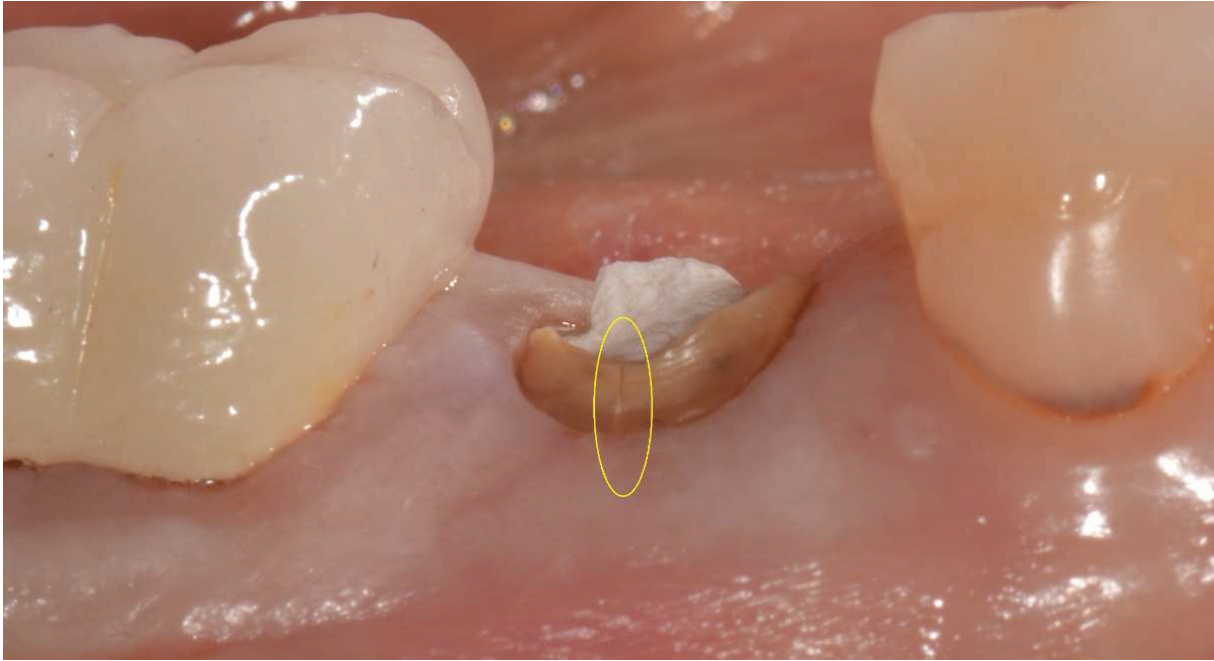


Figure 66 : Vue vestibulaire de la racine

*Un cone-beam est réalisé, sur celui-ci la hauteur d'os disponible entre le nerf mandibulaire et l'apex de la 45 mesure 3,4 millimètres, ainsi l'extraction / implantation immédiate peut être envisagée. La simulation implantaire ci-dessous est réalisée avec un implant Bone-Level de diamètre 5mm et de hauteur 11,5mm (Figure 67).*

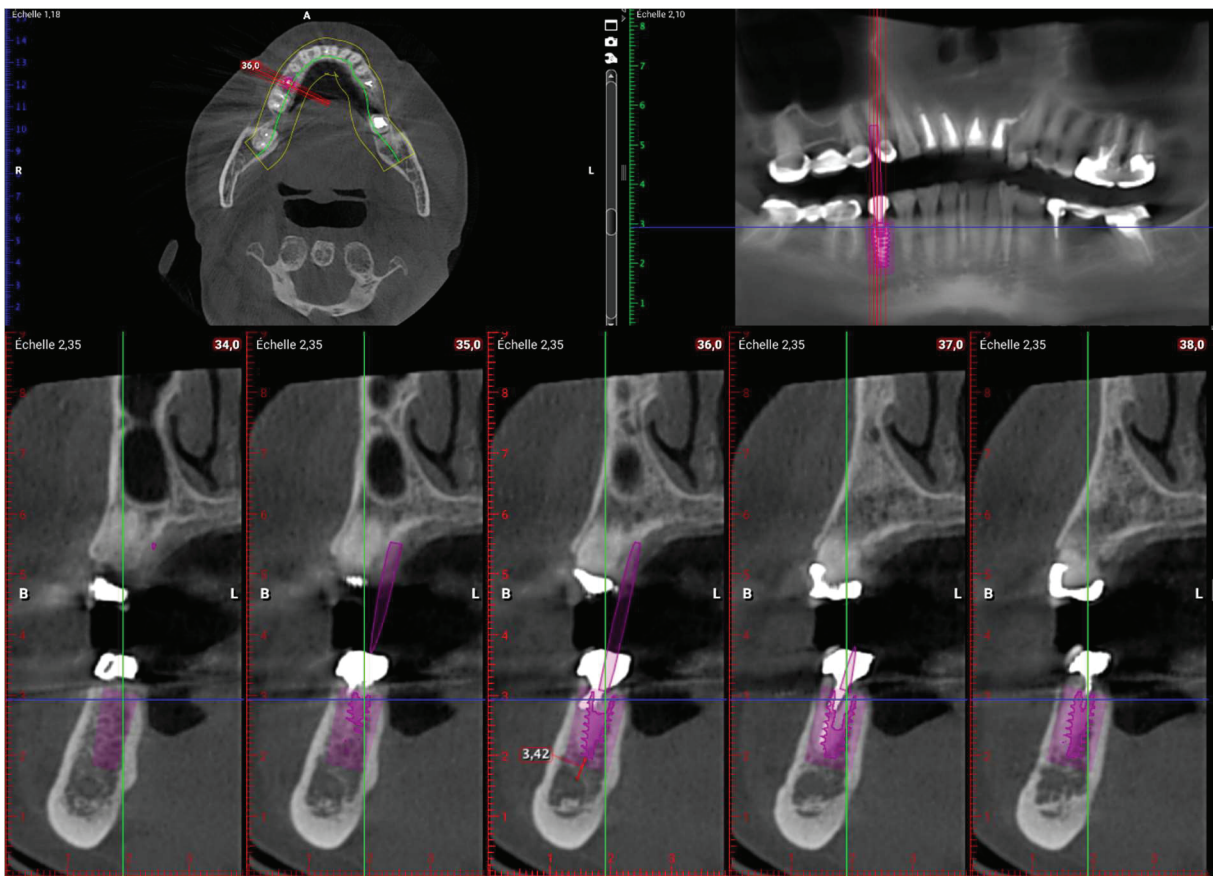


Figure 67 : Cône-Beam pré-implantaire

### Matériel :

- Implant Bone-level (NobelActive TiUltra®) de 5mm de diamètre et 11.5 mm de hauteur
- Pilier provisoire (Temporary Abutment Engaging NobelReplace RP)
- Composite fluide, Lampe à photopolymériser, fraises à polir, pièce à main

### Protocole Chirurgicale :

*L'extraction de la racine de la 45 est réalisée de la façon le plus atraumatique possible après la section profonde des fibres gingivales supra-crestales à l'aide d'un périotome (Figure 68). L'alvéole est ensuite curetée et nettoyée minutieusement. Le forage est réalisé au centre de l'alvéole avec un axe légèrement lingualé, l'implant est ensuite inséré avec un torque d'insertion de 45 N/cm (Figure 68).*

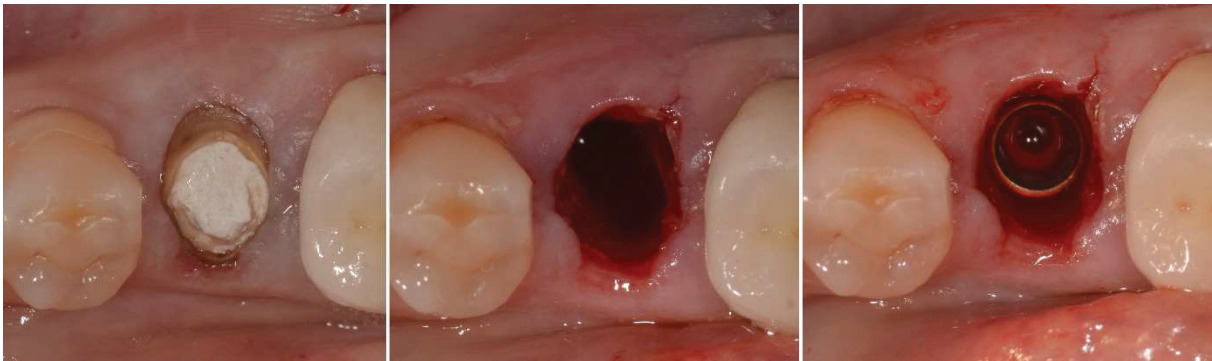

Figure 68 : Vues occlusales de l'extraction-implantation immédiate

*Le pilier SSA est ensuite fabriqué en technique direct avec du composite fluide (Figure 69). , puis il est poli et décontaminé toujours selon le même protocole (cf cas cliniques précédant).*

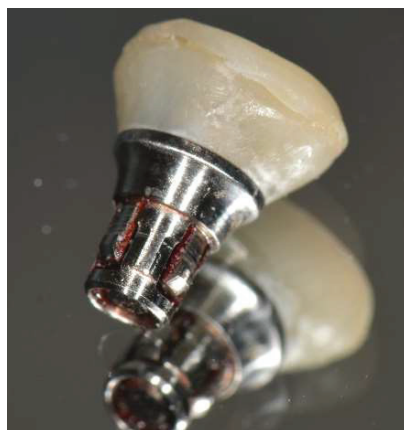

Figure 69 : Pilier SSA après l'étape de polissage

*Il est ensuite inséré en bouche et une radiographie de contrôle est effectuée (Figure 70).*

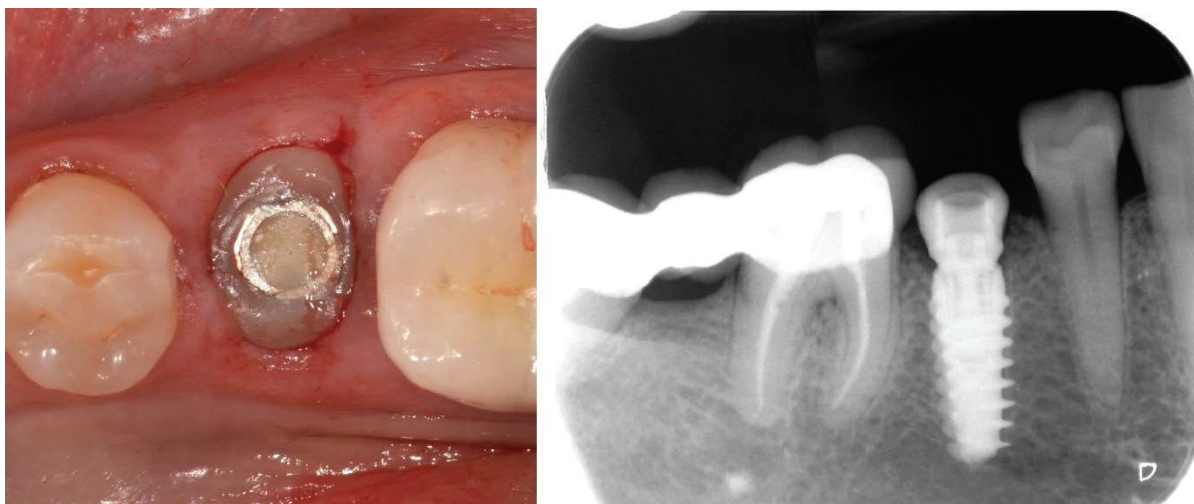


Figure 70 : Vue occlusale et radiographie retro-alvéolaire du pilier SSA inséré et torqué

*Lors du suivi 1 semaine plus tard, la patiente rapporte un rétablissement postopératoire silencieux, celle-ci n'a pas jugée nécessaire la prise du paracétamol aux vues de l'absence de douleur post-opératoire.*

*A 6 semaines post-opératoires la patiente se présente en urgence avec une petite fracture de composite sur le pilier SSA survenue à la mastication, le SSA est désinséré, du composite est mis en place hors bouche, le SSA est une nouvelle fois poli, puis rincé et décontaminé avant d'être réinséré en bouche (Figure 71).*

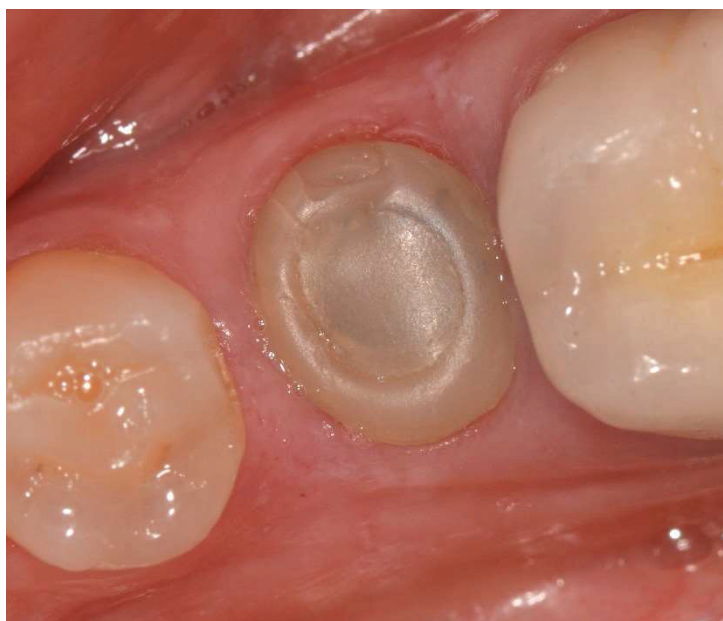

Figure 71 : Vue occlusale du SSA à 6 semaines post-opératoires

*Un rendez-vous est fixé avec la patiente à 8 semaines post-opératoires pour la réalisation de l'empreinte implantaire.*

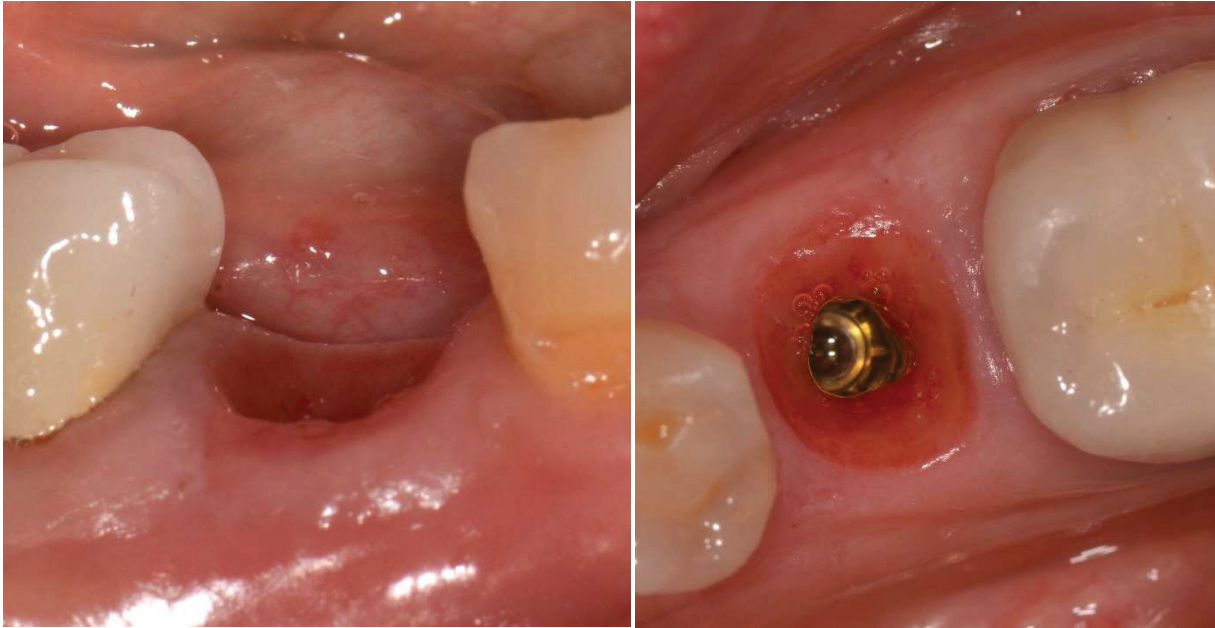


Figure 72 : Vues occlusales et vestibulaires du profil d'émergence à 2 mois post opératoires

*Les photographies occlusales et vestibulaires prises à 2 mois post-opératoires (figure 72) mettent en évidence une réponse favorable et un maintien des tissus mous autour du pilier SSA, la hauteur de tissu kératinisé reste stable et le profil d'émergence de la dent naturelle a été préservé.*

*L'empreinte implantaire est réalisée sans duplication du pilier SSA (Figure 73) :*

- *Un transfert d'empreinte est inséré sur l'implant (une radiographie retro alvéolaire est réalisée afin de vérifier l'insertion du transfert sur l'implant).*
- *L'empreinte implantaire est réalisée avec un double mélange de polyéther, le transfert est ensuite dévissé et l'empreinte désinsérée.*
- *Un analogue d'implant est vissé au transfert d'empreinte.*
- *Une empreinte de l'arcade antagoniste est réalisée avec un alginate.*
- *Enfin la teinte de la future couronne est choisie avec la patiente (3M2 sur le teintier VITA 3D MASTER).*

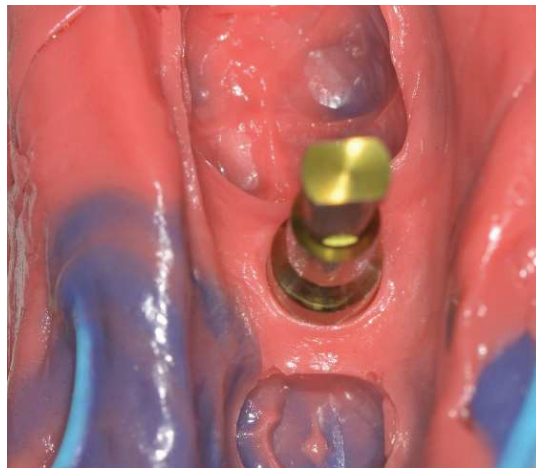


Figure 73 : Empreinte implantaire une fois l'analogue de l'implant inséré

*Le pilier SSA est réinséré sur l'implant, un rendez-vous est fixé avec la patiente la semaine suivante pour la pose de la couronne. Les demandes suivantes sont transmises au prothésiste (Laboratoire TAD à Nice) : Confection d'une couronne céramo-céramique supra-implantaire sur pilier Universal-Base® (Nobel®).*

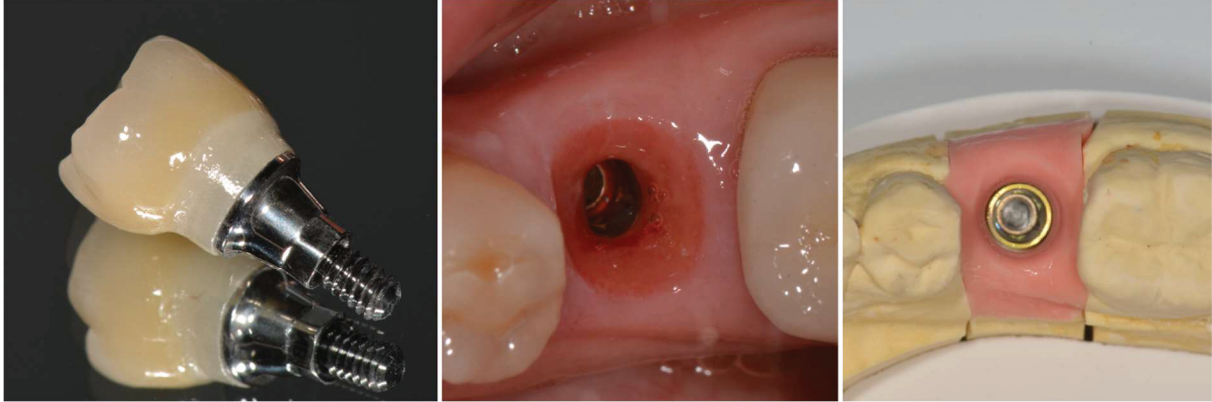


Figure 74 : Couronne implanto-portée transvissée et comparaison du profil d'émergence sur le modèle et en bouche

*Le jour de la pose, le pilier SSA est désinséré, on peut alors comparer le profil d'émergence en bouche avec celui sur le modèle (Figure 74).*

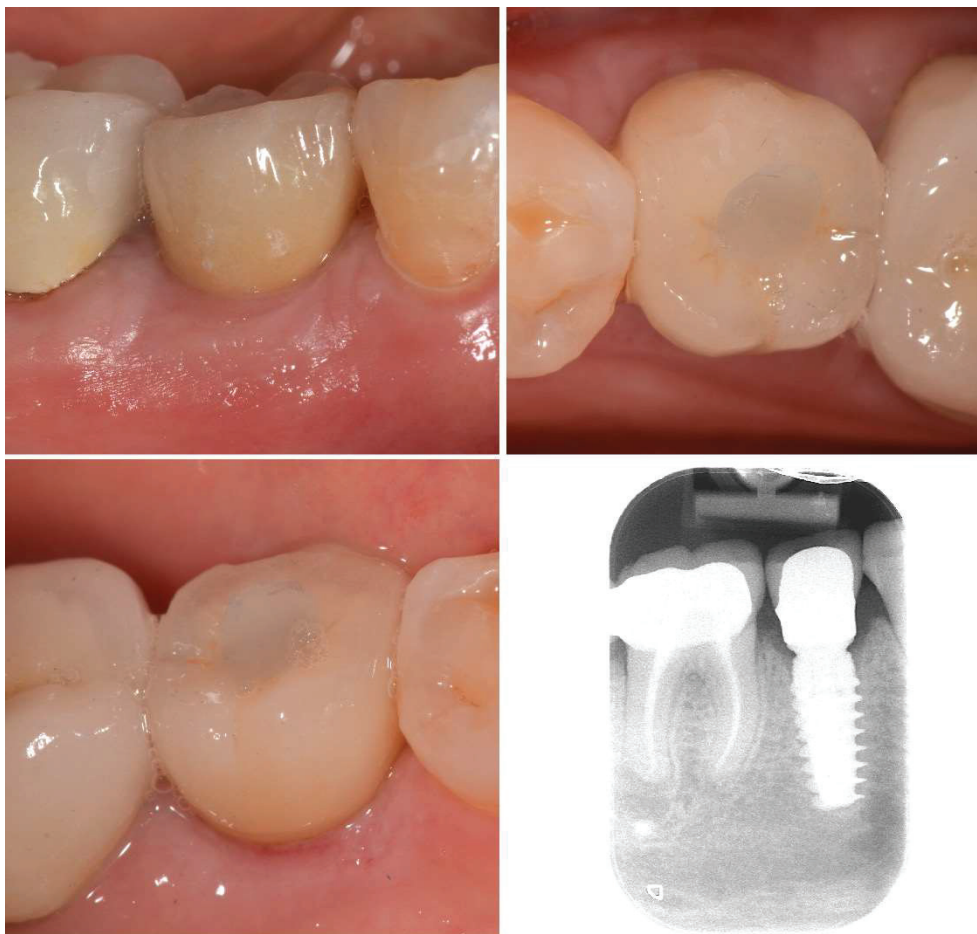


Figure 75 : Vues Vestibulaires, occlusales, linguales et radiographie rétro-alvéolaire une fois la couronne supra-implantaire insérée et torquée a 35N/cm



*La couronne est désinfectée et insérée avec un torque d'insertion de 35N/cm, une radiographie retro-alvéolaire est réalisée pour contrôler l'insertion de la couronne (Figure 75). Aucune douleur n'est rapportée par la patiente lors de l'insertion de la couronne, le réglage des points de contact est effectué avec une fraise flamme à faible granulométrie, et le puis de vissage est comblé avec du composite fluide. Le réglage de l'occlusion est réalisé de tels sorte que les contacts sur la couronne implantaire soient passifs en occlusion d'intercuspidie maximale. Les conseils d'hygiène (passage des brossettes en interdentaire) sont donnés à la patiente.*

*Celle-ci est vue en rendez-vous de contrôle 1 mois après la pose de la couronne, l'examen clinique montre une stabilité des volumes des tissus mous péri-implantaires ainsi qu'un maintien de la hauteur de tissus kératinisé (Figure 76), la ligne muco-gingivale est repérée en bleue).*

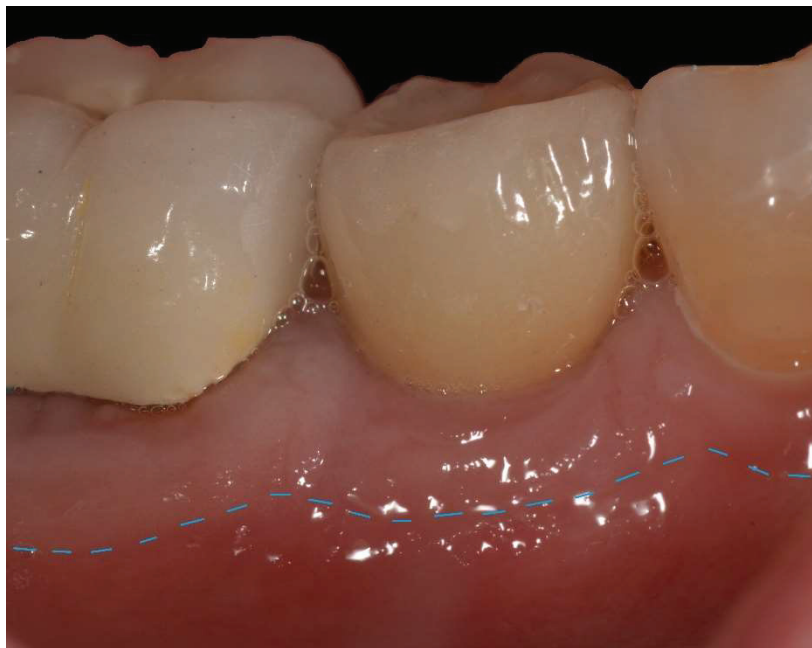

Figure 76 : Vue vestibulaire à 1 mois après la pose

### III. Discussion

La réalisation des trois cas cliniques précédemment illustrés montre que l'aspect personnalisé du pilier SSA réalisé en technique directe, permet, au même titre que le pilier SSA usiné par CFAO, de conditionner le positionnement des tissus durant les premières étapes de la cicatrisation et d'établir un profil d'émergence adéquat. Dans un premier temps nous discuterons des bénéfices et des limites du protocole clinique de confection du pilier SSA en technique directe, puis dans un second temps nous comparerons ce protocole avec celui du pilier SSA usiné par CFAO.

1. Bénéfices et limites du protocole clinique de confection du pilier SSA en technique directe :

a. Bénéfices :

1) Le SSA un guide de cicatrisation

L'aspect personnalisé du pilier SSA permet :

- Dans un premier temps, d'assurer la fermeture du site alvéolaire de manière totalement non invasive.
- Dans un deuxième temps, de conditionner le positionnement des tissus mous durant les premières étapes de la cicatrisation et d'établir un profil d'émergence adéquat.
- Enfin la rigidité de l'interface implant-pilier SSA, permet, le maintien des tissus mous dans leur position initiale, ainsi la morphogénèse de l'espace biologique péri-implantaire s'effectue autour du pilier SSA avec une inflammation post-opératoire minimale. Celle-ci peut être attribuée à l'extraction atraumatique, l'implantation immédiate sans élévation de lambeau, la fermeture du site alvéolaire de manière totalement non invasive (absence de sutures et de tension sur les tissus mous).

On peut se demander si la cicatrisation de l'espace biologique est plus rapide quand celle-ci est guidée par un pilier SSA. En effet, la réduction de l'inflammation post-opératoire et le maintien des tissus mous dans leur position initiale sont des signes d'une optimisation de la cicatrisation. Le cas clinique n°1 (partie II) met en évidence, à 5 semaines post-opératoire (Figure 47), un stade de cicatrisation plus avancé de l'espace biologique autour de l'implant soutenant le pilier SSA par rapport à celui soutenant le pilier de cicatrisation standard. Néanmoins pour le démontrer, des études supplémentaires sont à mettre en place.

2) Esthétiques et fonctionnels

Le critère esthétique est principalement utilisé dans le cadre de restaurations antérieures maxillaire. En 2005 Fürhauser propose un indice permettant d'évaluer de manière fiable et reproductible l'esthétique péri-implantaire : le « Pink Esthetic Score » (PES) est composé de 7 critères, chacun évalué sur un score allant de 0 à 2 pour une note maximale de 14 (Fürhauser et al. 2005) :

- Forme de la papille mésiale
- Forme de la papille distale
- Niveau du rebord marginal vestibulaire des tissus mous
- Forme du contour des tissus mous
- Couleur des tissus mous
- Texture des tissus mous
- Volume du procès alvéolaire

Le Pink Esthetic Score peut être utilisé dans le cadre de restaurations postérieures afin d'évaluer l'esthétique péri-implantaire.

Les différents cas cliniques développés dans le cadre de ce travail montrent, que le pilier SSA en maintenant les tissus mous péri-implantaire dans leur position initiale permet :

- la conservation des papilles mésiales et distales.
- la conservation de la hauteur de tissu kératinisé en vestibulaire
- la conservation du contour gingival et des volumes des tissus mous.

De plus le profil d'émergence dicté par le pilier SSA, permet au prothésiste de réaliser une couronne supra-implantaire similaire à celle de la dent extraite (au niveau des dimensions, de la position, et de l'émergence de la future prothèse). Le bénéfice esthétique apporté par le pilier SSA n'est donc pas négligeable, le maintien des tissus mous péri-implantaires dans leur position d'origine favorisant le biomimétisme de la prothèse d'usage et contribuant donc à la prédictibilité du résultat esthétique.

En 2013 une revue de la littérature (Brito et al. 2013) avait pour objectif d'évaluer l'importance de la présence de muqueuse kératinisée pour la santé péri-implantaire. Cette revue révèle que la quantité de tissu kératinisé péri-implantaire est liée à une meilleure santé des tissus péri-implantaires notamment grâce à un meilleur contrôle de plaque, à un meilleur contrôle de l'inflammation gingivale, à une diminution du saignement au sondage, à une réduction du risque de récession et enfin à une profondeur de poche mieux maîtrisée.

Le bénéfice fonctionnel du pilier SSA peut donc être relié à son bénéfice esthétique puisque l'ensemble des critères du PES participent à la bonne santé des tissus péri-implantaires, permettant de faciliter les procédures d'hygiène buccodentaire (passage des brochettes interdentaires).

Récemment, un nouvel indice a été décrit. Il s'agit du « Functional Implant Prosthodontic Score » (FIPS), permettant l'évaluation de paramètres cliniques et radiographiques associés à la fonction d'une restauration implanto-portée unitaire en secteur postérieur. Il est composé de 5 critères, chacun évalué sur un score allant de 0 à 2 pour une note maximale de 10 (Joda et al. 2018) :

- Interproximale : contact mésio-distal avec présence de la papille interdentaire
- Occlusion : évaluation en statique et en dynamique
- Design de la prothèse implanto-portée en fonction de sa forme, sa teinte, sa finition
- Muco-gingival : qualité et quantité des tissus mous péri-implantaires
- Osseux : quantification de la perte osseuse en mésial et en distal objectivée par une radiographie rétro-alvéolaire

Néanmoins, des études prospectives comparatives avec un recul important, évaluant plus spécifiquement les répercussions du pilier SSA sur les tissus ostéo-muqueux par rapport aux piliers standards sont à réaliser pour démontrer le maintien des bénéfices esthétiques et fonctionnels sur la durée.

### 3) L'expérience patient et l'expérience praticien

L' amélioration de l'expérience du patient et de l'expérience du praticien est permise par :

La réduction (voir l'absence) des douleurs et des complications (œdèmes, saignements, infections) post-opératoires, imputable au caractère minimalement invasif de la procédure (extraction atraumatique et implantation immédiate sans élévation de lambeau). Sur les 3 cas cliniques réalisés dans le cadre de ce travail aucun patient n'a rapporté des douleurs post-opératoires et aucune complication post-opératoire n'a été décelée.

La réduction du nombre de rendez-vous et la réduction du temps total de traitement : en effet le protocole de confection du pilier SSA en technique directe permet de réduire le nombre de rendez-vous à 3 : le premier pour l'extraction-implantation immédiate et confection du pilier SSA ; le second à 3 mois post-opératoire pour la réalisation des empreintes ; le troisième pour la pose de la prothèse supra-implantaire.

Le biomimétisme de la couronne supra-implantaire et la quantité/qualité des tissus mous péri-implantaires, facilitent les procédures d'hygiène buccodentaire. Le passage des brossettes interdentaires est ainsi plus simple et moins douloureux pour le patient.

Le pilier SSA permet de simplifier le travail du prothésiste au laboratoire lors de la confection de la couronne supra-implantaire puisque celui-ci n'a qu'à retranscrire le profil d'émergence du pilier SSA sur la couronne. De plus, lors de l'insertion de la couronne le jour de la pose il n'y aura pas de compression des tissus péri-implantaires vu que le profil d'émergence de la couronne est identique à celui du pilier SSA. Cela participe à l'amélioration du confort du patient et à l'intégration psychologique de la prothèse.

#### b. Limites :

##### 1) Liées à l'avulsion atraumatique

L'avulsion atraumatique est l'étape chirurgicale la plus limitante du protocole, en effet celle-ci peut s'avérer compliquée quand la dent non conservable est très cariée (par exemple quand la carie atteint les racines) ou très cassante (quand la dent est dévitalisée depuis longtemps) entraînant une augmentation du

temps opératoire. Sur les 3 cas cliniques réalisés dans le cadre de ce travail, aucune avulsion n'a duré le même temps :

- Dans le cas clinique n°1, l'avulsion de la dent 37 a duré 5 minutes tandis que l'avulsion de la dent 36 a duré 20 minutes et s'est effectuée en 2 temps (l'apex fracturé de la racine distale a été retiré après le forage implantaire).
- Dans le cas clinique n°2, l'avulsion de la dent 46 a duré 45 minutes, la dent fragilisée était très cassante, rendant difficile l'avulsion atraumatique.
- Dans le cas clinique n°3, l'avulsion de la racine de la dent 45 est réalisée en 5 minutes.

Plus rarement, l'avulsion atraumatique des racines des molaires peut être compliquée, la réalisation du forage implantaire en amont de l'avulsion des racines peut être envisagée (Figure 77), cette technique de forage à travers les racines permet de faciliter l'avulsion de celles-ci (l'alvéole est ensuite curetée et nettoyée avant l'insertion de l'implant). De plus la conservation des racines durant le forage permet un meilleur maintien du foret au centre du septum, réduisant ainsi les problèmes d'axe implantaire.

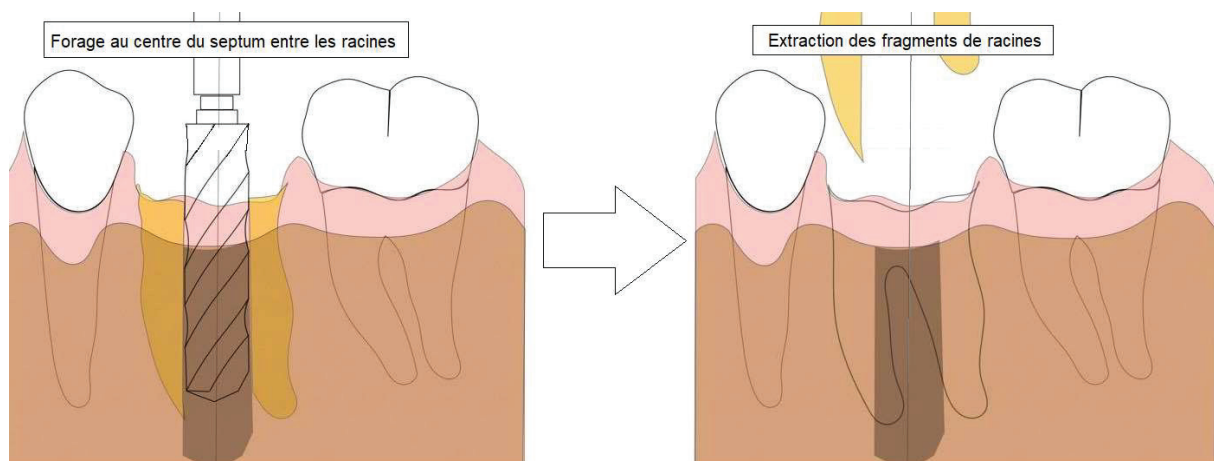


Figure 77 : Illustrations du forage à travers les racines

C'est donc au praticien d'évaluer en amont de l'opération le temps que prendra l'avulsion atraumatique de la dent à extraire, de s'équiper du matériel chirurgical permettant (par exemple : périotomes ; davier à racine ; piezo-chirurgie) et enfin de prévoir un temps opératoire majoré en cas d'avulsion compliquée.

## 2) Liées à la position de l'implant ainsi qu'à sa stabilité primaire

Dans le cas de l'extraction-implantation immédiate seule la partie apicale de l'implant participe à sa stabilité primaire (la surface implantaire en contact avec le septum participant dans une moindre mesure à la stabilité primaire), il est donc primordial d'évaluer en amont la hauteur d'os disponible entre les apex et le nerf mandibulaire (à la mandibule) ou le sinus maxillaire (au maxillaire). Si celle-ci est inférieure à 3 millimètres une stabilité primaire suffisante ne peut être obtenue et l'implantation doit être différée.

Si le choix du praticien se porte vers un implant de type Tissu-level, il est conseillé de sur-enfouir l'implant d'un millimètre (dans la mesure du possible) afin de permettre un maintien optimal des tissus mous péri-implantaire par le pilier SSA. Dans le cas clinique n°2 (partie II) le suivi à 3 mois post-opératoires (figure 61) met en évidence un manque de soutien des tissus mous en vestibulaire, ceux-ci ayant cicatrisé sous le pilier SSA. L'enfouissement insuffisant de l'implant lors de son insertion (figure 58) n'a pas permis le maintien par le pilier SSA des tissus mous en vestibulaire (le sommet du col implantaire se trouvant au même niveau que le bord marginal de la gencive). La résultante est une migration apicale de l'espace biologique péri-implantaire en vestibulaire entraînant une perte volumique (figure 64).

### 3) Liées à la situation initiale de tissus mous

L'évaluation de la qualité et de la quantité des tissus mous autour de la dent à extraire est primordial. Dans le cas de récession gingivale ou d'un biotype fin, le renforcement de celui-ci peut être permis par la réalisation d'une greffe de tissu conjonctif enfoui (ou d'un substitut) au cours du même temps opératoire que l'extraction / implantation immédiate.

Dans le cas clinique n°2 (partie II) la déchirure partielle de la gencive attachée en vestibulaire aura pour conséquence, une fois la cicatrisation des tissus péri-implantaire achevée, une perte de hauteur de tissu kératinisé d'un millimètre en vestibulaire (figure 61). Afin de pallier cette perte de hauteur de tissu kératinisé associée à une diminution volumique des tissus mous en vestibulaire, une greffe de conjonctif enfoui aurait pu être réalisée au cours du même temps opératoire que l'extraction-implantation immédiate.

### 4) Liées à la biocompatibilité du composite fluide utilisé

Dans le cadre du protocole de confection du pilier SSA en technique directe, les biomatériaux de choix sont les résines composites fluides. Leur utilisation simple et reproductible permet la confection et la finition du pilier SSA dans un temps opératoire court (5 à 10 minutes au total). Cependant la principale limite concernant l'utilisation de ces biomatériaux est liée au risque de relargage de monomères toxiques libres dans l'espace biologique péri-implantaire augmentant la cytotoxicité du matériau (Olabisi Arigbede, et al. 2017). La bio-intégration optimale des résines composites fluides dépend donc d'un protocole précis à respecter :

- Le type de résine composite fluide utilisée est notable, en effet celles ayant une teneur en charges plus élevée génèraient une inflammation nettement inférieure par rapport aux résines composites à faible teneur en charge (Olabisi Arigbede, et al. 2017). L'utilisation de résines composites fluides micro-hybrides est donc préférable aux résines nano-hybrides dans le cadre de ce protocole

- La polymérisation de la résine composite doit être optimisée en augmentant le temps de polymérisation ou en utilisant une lampe à photopolymériser efficace (offrant une intensité lumineuse importante)
- La polymérisation de la couche externe de la résine composite est inhibée par le contact avec l'oxygène, cette couche d'inhibition de polymérisation doit être éliminée lors du polissage du pilier SSA afin de minimiser le risque de relargage de monomères toxiques.
- L'état de surface doit être le plus lisse possible, le polissage du pilier SSA par le praticien doit être rigoureusement effectué en particulier dans sa partie trans-gingivale.

#### 5) Liées au patient

Les limites liées au patient correspondent à l'ensemble des contre-indications absolues, relatives ou locales à la pose d'un implant éditées par la Haute Autorité de Santé (HAS 2011). Concernant les contre-indications absolues, la pose d'implant ne peut être réalisée et des alternatives thérapeutiques doivent être proposées au patient. Concernant les contre-indications relatives et locales la pose d'implant peut être envisagée au cas par cas et en prenant des précautions supplémentaires face à des conditions particulières au niveau local ou général.

De nombreux facteurs perturbant la cicatrisation osseuse et muco-gingivale comme un diabète non équilibré ; la présence de tabagisme ; un défaut d'hygiène bucco-dentaire ; une maladie parodontale non traitée (liste non exhaustive) sont des facteurs sur lequel le praticien peut influencer, il devra réduire au maximum les facteurs de risque en amont de la chirurgie.

Le praticien devra évaluer avec exactitude l'admissibilité d'un patient à l'implantologie, selon les informations recueillies lors de la consultation initiale avec le patient et les contre-indications connues.

## 2. Confection du pilier SSA en technique directe VS confection du pilier SSA en « CFAO »

### a. Résultats

Quel que soit la technique utilisée (en directe ou par CFAO), le pilier SSA permet d'assurer la fermeture du site alvéolaire de manière totalement non invasive, de conditionner le positionnement des tissus mous durant les premières étapes de la cicatrisation permettant d'établir un profil d'émergence adéquat. Les deux techniques sont fiables et reproductibles, elles semblent donner des résultats équivalents (esthétiques, biologiques et fonctionnels)

## b. Matériel et formation du praticien

Le matériel nécessaire ainsi que la formation du praticien aux nouvelles technologies sont des facteurs limitant du protocole de confection du pilier SSA en CFAO par rapport à la technique directe :

- Concernant le protocole de conception du SSA par CFAO en préopérateur associé à une chirurgie guidée, celui-ci nécessite l'acquisition d'une caméra optique, ainsi qu'un logiciel de planification implantaire que doit maîtriser le praticien. De plus, il doit posséder un ancillaire de chirurgie guidée. Cette technique ne permet aucune divergence entre la conception préopératoire et la réalisation peropératoire : en effet si l'implant n'est pas dans la position tridimensionnelle dans laquelle il avait été planifié, la conséquence directe serait une non-adaptation du pilier SSA au sein de l'alvéole post-extractionnelle.
- Concernant le protocole de confection du SSA par CFAO en per-opérateur, l'ensemble de la chaîne de CFAO est réalisée au cabinet, le praticien devra donc équiper son cabinet d'une caméra optique, d'une usineuse « in office » et d'un four de frittage (en fonction du biomatériau utilisé pour la confection du pilier SSA).
- Concernant le protocole de confection du SSA en technique directe, le matériel nécessaire se limite à de la résine composite fluide, une lampe à photopolymériser et un kit de polissage pour résines composite.

## c. Temps opératoire

Le temps de confection du pilier SSA est variable en fonction du protocole appliqué :

- Concernant le protocole de conception du SSA par CFAO en préopérateur, seule la conception (modélisation) du pilier SSA est effectuée par le praticien qui enverra le fichier numérique du pilier SSA à un laboratoire pour l'usinage de la pièce en amont de la chirurgie. Ce temps de conception dure 10 à 20 minutes en fonction de l'habitude du praticien.
- Concernant le protocole de confection du SSA par CFAO en per-opérateur, le temps total de confection du pilier SSA varie entre 40 minutes et 1 heure en fonction du biomatériau et de l'expérience du praticien :
  - 10 à 20 minutes pour la modélisation du SSA
  - 15 à 20 minutes pour l'usinage du SSA
  - 5 à 10 minutes pour le collage du SSA sur le pilier provisoire + polissageSi le biomatériau choisi pour le SSA est la céramique (exemple : bloc CAD/CAM en disilicate de lithium) il faut compter entre 10 et 15 minutes pour la cuisson du biomatériau. L'utilisation de blocs PMMA ou de blocs en



céramique hybride (exemple : VITA enamic®) permet de s'affranchir de cette étape de cuisson.

- Concernant le protocole de confection du SSA en technique directe, le temps total de confection du pilier SSA varie entre 10 et 15 minutes selon l'expérience du praticien (temps de polissage compris)

Le coût de l'investissement dans une chaîne de CFAO « in office » étant significativement élevé, actuellement la majorité des cabinets dentaires de France ne possèdent pas l'équipement nécessaire à la réalisation d'un pilier SSA via la CFAO.

La technique directe permet donc une confection en per-opérateur du pilier SSA, manuellement, avec un plateau technique réduit, et dans un temps opératoire écourté.

**Ainsi le protocole de confection du pilier SSA en technique directe, par sa simplicité, peut être appliqué dans la majorité des cabinets dentaires et permet donc de rendre accessible la technique SSA au plus grand nombre de praticiens.**

### Conclusion :

Les bénéfices apportés par la temporisation immédiate avec un pilier SSA dans le cadre de l'extraction-implantation immédiate en secteur postérieur sont nombreux. En effet quel que soit la technique de confection utilisée (en CFAO ou en technique directe) la Sealing Socket Abutment permet :

- Une optimisation de la réponse biologique : en maintenant et en stabilisant les tissus mous péri-implantaire immédiatement après l'extraction implantation, en protégeant et en scellant hermétiquement le site greffé, en minimisant les traumatismes biologiques (par le caractère minimalement invasif de la procédure), et en agissant comme un guide de cicatrisation permettant le maintien du profil d'émergence initial.
- La prédictibilité de résultats esthétiques et fonctionnels : en permettant la préservation des papilles interdentaires, du volume des tissus mous péri-implantaires, et de la hauteur de tissu kératinisé. In fine, en favorisant l'intégration biologique, prothétique et esthétique de la future prothèse supra implantaire.
- Une amélioration de l'expérience du patient : en réduisant les suites et les douleurs post-opératoires, en réduisant le nombre de rendez-vous nécessaires et en réduisant la durée globale de traitement.
- Une amélioration de l'expérience du praticien : en simplifiant de la procédure chirurgicale, en limitant des complications post-opératoires, et en réduisant le nombre de chirurgies.

Cependant, là où la conception du SSA par CFAO ne s'adresse qu'aux praticiens équipés d'une chaîne de CFAO et maîtrisant le « digital workflow », la technique directe est un protocole simple et efficace qui permet aux praticiens la confection rapide et manuelle d'un pilier SSA après une extraction implantation immédiate.

## Bibliographie :

- Amler, M. H. 1969. « The Time Sequence of Tissue Regeneration in Human Extraction Wounds ». *Oral Surgery, Oral Medicine, and Oral Pathology* 27 (3): 309-18. [https://doi.org/10.1016/0030-4220\(69\)90357-0](https://doi.org/10.1016/0030-4220(69)90357-0).
- Araújo, Mauricio G., Elena Linder, et Jan Lindhe. 2011. « Bio-Oss Collagen in the Buccal Gap at Immediate Implants: A 6-Month Study in the Dog ». *Clinical Oral Implants Research* 22 (1): 1-8. <https://doi.org/10.1111/j.1600-0501.2010.01920.x>.
- Araújo, Mauricio G., et Jan Lindhe. 2005. « Dimensional Ridge Alterations Following Tooth Extraction. An Experimental Study in the Dog ». *Journal of Clinical Periodontology* 32 (2): 212-18. <https://doi.org/10.1111/j.1600-051X.2005.00642.x>.
- Araújo, Mauricio G., João Carlos Costa da Silva, Arthur Furtado de Mendonça, et Jan Lindhe. 2015. « Ridge Alterations Following Grafting of Fresh Extraction Sockets in Man. A Randomized Clinical Trial ». *Clinical Oral Implants Research* 26 (4): 407-12. <https://doi.org/10.1111/clr.12366>.
- Araújo, Mauricio G., Flavia Sukekava, Jan L. Wennström, et Jan Lindhe. 2005. « Ridge Alterations Following Implant Placement in Fresh Extraction Sockets: An Experimental Study in the Dog ». *Journal of Clinical Periodontology* 32 (6): 645-52. <https://doi.org/10.1111/j.1600-051X.2005.00726.x>.
- Araújo, Mauricio, Elena Linder, Jan Wennström, et Jan Lindhe. 2008. « The Influence of Bio-Oss Collagen on Healing of an Extraction Socket: An Experimental Study in the Dog ». *The International Journal of Periodontics & Restorative Dentistry* 28 (2): 123-35.
- Atsuta, Ikiru, Takayoshi Yamaza, Masao Yoshinari, Tetsuya Goto, Mizuho A. Kido, Tadayoshi Kagiya, Satoya Mino, Masaki Shimono, et Teruo Tanaka. 2005. « Ultrastructural Localization of Laminin-5 (Gamma2 Chain) in the Rat Peri-Implant Oral Mucosa around a Titanium-Dental Implant by Immunoelectron Microscopy ». *Biomaterials* 26 (32): 6280-87. <https://doi.org/10.1016/j.biomaterials.2005.03.046>.
- Bauman, G. R., J. W. Rapley, W. W. Hallmon, et M. Mills. 1993. « The Peri-Implant Sulcus ». *The International Journal of Oral & Maxillofacial Implants* 8 (3): 273-80.
- Berglundh, T., et J. Lindhe. 1996. « Dimension of the Periimplant Mucosa. Biological Width Revisited ». *Journal of Clinical Periodontology* 23 (10): 971-73.
- Berglundh, T., J. Lindhe, I. Ericsson, C. P. Marinello, B. Liljenberg, et P. Thomsen. 1991. « The Soft Tissue Barrier at Implants and Teeth ». *Clinical Oral Implants Research* 2 (2): 81-90.
- Berglundh, Tord, Ingemar Abrahamsson, Maria Welander, Niklaus P. Lang, et Jan Lindhe. 2007. « Morphogenesis of the Peri-Implant Mucosa: An Experimental Study in Dogs ». *Clinical Oral Implants Research* 18 (1): 1-8. <https://doi.org/10.1111/j.1600-0501.2006.01380.x>.
- Bouchard, BOUCHARD. 2014. *Parodontologie & dentisterie implantaire: Volume 1: médecine parodontale (Coll. Dentaire)*. Lavoisier.

Brito, Carlos, Howard C. Tenenbaum, Benjamin K. C. Wong, Christian Schmitt, et Getulio Nogueira-Filho. 2014. « Is Keratinized Mucosa Indispensable to Maintain Peri-Implant Health? A Systematic Review of the Literature ». *Journal of Biomedical Materials Research. Part B, Applied Biomaterials* 102 (3): 643-50. <https://doi.org/10.1002/jbm.b.33042>.

Chu, Stephen J., Maurice A. Salama, Henry Salama, David A. Garber, Hanae Saito, Guido O. Sarnachiaro, et Dennis P. Tarnow. 2012. « The Dual-Zone Therapeutic Concept of Managing Immediate Implant Placement and Provisional Restoration in Anterior Extraction Sockets ». *Compendium of Continuing Education in Dentistry (Jamesburg, N.J.: 1995)* 33 (7): 524-32, 534.

Coldea, Andrea, Jens Fischer, Michael V. Swain, et Norbert Thiel. 2015. « Damage Tolerance of Indirect Restorative Materials (Including PICN) after Simulated Bur Adjustments ». *Dental Materials: Official Publication of the Academy of Dental Materials* 31 (6): 684-94. <https://doi.org/10.1016/j.dental.2015.03.007>.

Darby, Ivan, Stephen T. Chen, et Daniel Buser. 2009. « Ridge Preservation Techniques for Implant Therapy ». *The International Journal of Oral & Maxillofacial Implants* 24 Suppl: 260-71.

Esposito, Marco, Maria Gabriella Grusovin, Ilias P. Polyzos, Pietro Felice, et Helen V. Worthington. 2010. « Interventions for Replacing Missing Teeth: Dental Implants in Fresh Extraction Sockets (Immediate, Immediate-Delayed and Delayed Implants) ». *The Cochrane Database of Systematic Reviews*, n° 9 (septembre): CD005968. <https://doi.org/10.1002/14651858.CD005968.pub3>.

« Extraction implantation et provisoire immédiates ». 2015. *LEFILDENTAIRE magazine dentaire* (blog). 23 novembre 2015. <https://www.lefildentaire.com/articles/clinique/implantologie/extraction-implantation-et-provisoire-immmediates-importance-de-lapproche-chirurgicale-puis-du-design-implantaire/>.

Finelle. 2018. « Technique SSA composite direct « All in 3 » ». *Dentalespace*. 2018. <https://www.dentalespace.com/praticien/formationcontinue/technique-ssa-composite-direct/>.

Fürhauser, Rudolf, Dionisie Florescu, Thomas Benesch, Robert Haas, Georg Mailath, et Georg Watzek. 2005. « Evaluation of Soft Tissue around Single-Tooth Implant Crowns: The Pink Esthetic Score ». *Clinical Oral Implants Research* 16 (6): 639-44. <https://doi.org/10.1111/j.1600-0501.2005.01193.x>.

Gargiulo, Anthony William, Frank Meredith Wentz, et Barbara Langland Orban. 1961. « Dimensions and Relations of the Dentogingival Junction in Humans ». In . <https://doi.org/10.1902/jop.1961.32.3.261>.

G.Finelle A.Popelut. 2016. « Protocole d'extraction implantation immédiate : intérêt de l'utilisation de piliers de cicatrisation anatomique conçus par CFAO (Pilier SSA) Immediate implantation after extraction: focus on the use of CAD-CAM Sealing Socket Abutment (SSA) - JPIO n° 4 du 01/11/2016 ». 2016. <https://www.editionsmdp.fr/revues/jpio/article/n-35-04/protocole-d-extraction-implantation-immacdiate-intacrat-de-l-utilisation-de-piliers-de-cicatrisation-anatomique-conaus-par-cfao-pilier-ssaimmediate-implantation-after-extraction-focus-a-on-the-use-of-cad-cam-sealing-socket-abu.html>.

- Grenade, Charlotte, Marie-Claire De Pauw-Gillet, Patrick Gailly, Alain Vanheusden, et Amélie Mainjot. 2016. « Biocompatibility of Polymer-Infiltrated-Ceramic-Network (PICN) Materials with Human Gingival Fibroblasts (HGFs) ». *Dental Materials: Official Publication of the Academy of Dental Materials* 32 (9): 1152-64. <https://doi.org/10.1016/j.dental.2016.06.020>.
- Grenade, Charlotte, Marie-Claire De Pauw-Gillet, Catherine Pirard, Virginie Bertrand, Corinne Charlier, Alain Vanheusden, et Amélie Mainjot. 2017. « Biocompatibility of Polymer-Infiltrated-Ceramic-Network (PICN) Materials with Human Gingival Keratinocytes (HGKs) ». *Dental Materials: Official Publication of the Academy of Dental Materials* 33 (3): 333-43. <https://doi.org/10.1016/j.dental.2017.01.001>.
- Hämmerle, Christoph H. F., Stephen T. Chen, et Thomas G. Wilson. 2004. « Consensus Statements and Recommended Clinical Procedures Regarding the Placement of Implants in Extraction Sockets ». *The International Journal of Oral & Maxillofacial Implants* 19 Suppl: 26-28.
- Hürzeler, Markus B., Otto Zuhr, Peter Schupbach, Stephan F. Rebele, Notis Emmanouilidis, et Stefan Fickl. 2010. « The Socket-Shield Technique: A Proof-of-Principle Report ». *Journal of Clinical Periodontology* 37 (9): 855-62. <https://doi.org/10.1111/j.1600-051X.2010.01595.x>.
- Ikeda, Hidehiro, Masaru Shiraiwa, Takayoshi Yamaza, Masao Yoshinari, Mizuho A. Kido, Yasunori Ayukawa, Takashi Inoue, Kiyoshi Koyano, et Teruo Tanaka. 2002. « Difference in Penetration of Horseradish Peroxidase Tracer as a Foreign Substance into the Peri-Implant or Junctional Epithelium of Rat Gingivae ». *Clinical Oral Implants Research* 13 (3): 243-51.
- Joda, Tim, Fernando Zarone, Nicola U. Zitzmann, et Marco Ferrari. 2018. « The Functional Implant Prosthodontic Score (FIPS): Assessment of Reproducibility and Observer Variability ». *Clinical Oral Investigations* 22 (6): 2319-24. <https://doi.org/10.1007/s00784-017-2332-7>.
- Kogushi, M., S. Nakamura, Y. Kishi, S. Kim, et K. Takahashi. 1988. « A Study of Leukocyte Extravasation in Early Inflammatory Changes in the Pulp ». *Journal of Endodontics* 14 (10): 475-81. [https://doi.org/10.1016/S0099-2399\(88\)80103-1](https://doi.org/10.1016/S0099-2399(88)80103-1).
- Kowalska, Katarzyna, Daniel B. Carr, et Andrzej W. Lipkowski. 2002. « Direct Antimicrobial Properties of Substance P ». *Life Sciences* 71 (7): 747-50. [https://doi.org/10.1016/s0024-3205\(02\)01740-x](https://doi.org/10.1016/s0024-3205(02)01740-x).
- Lambert, France, et Amélie Mainjot. 2017. « One-Tooth One-Time (1T1T): A Straightforward Approach to Replace Missing Teeth in the Posterior Region ». *The Journal of Oral Implantology* 43 (5): 371-77. <https://doi.org/10.1563/aaid-joi-D-17-00136>.
- Liljenberg, B., F. Gualini, T. Berglundh, M. Tonetti, et J. Lindhe. 1997. « Composition of Plaque-Associated Lesions in the Gingiva and the Peri-Implant Mucosa in Partially Edentulous Subjects ». *Journal of Clinical Periodontology* 24 (2): 119-23.
- Lin GH. 2013. « The significance of keratinized mucosa on implant health: a systematic review. - PubMed - NCBI ». 2013. <https://www.ncbi.nlm.nih.gov/pubmed/?term=Lin+GH+The+significance+of+keratinized>.

Mackenzie, I. C., et M. S. Tonetti. 1995. « Formation of Normal Gingival Epithelial Phenotypes around Osseo-Integrated Oral Implants in Humans ». *Journal of Periodontology* 66 (11): 933-43. <https://doi.org/10.1902/jop.1995.66.11.933>.

Maiorano, E., et G. Favia. 1994. « Langerhans Cells in Periimplantar Gingival Tissues: An Immunohistochemical Study of 14 Cases ». *Bollettino Della Societa Italiana Di Biologia Sperimentale* 70 (10-11): 257-63.

Matsuo, Masato, et Kazuto Takahashi. 2002. « Scanning Electron Microscopic Observation of Microvasculature in Periodontium ». *Microscopy Research and Technique* 56 (1): 3-14. <https://doi.org/10.1002/jemt.10008>.

Olabisi Arigbede, Abiodun, Bukola Folasade Adeyemi, et Omowumi Femi-Akinlosotu. 2017. « Relative Biocompatibility of Micro-Hybrid and Nano-Hybrid Light-Activated Composite Resins ». *Journal of Dental Research, Dental Clinics, Dental Prospects* 11 (1): 1-6. <https://doi.org/10.15171/joddd.2017.001>.

Petrie, Cynthia S., et John L. Williams. 2005. « Comparative Evaluation of Implant Designs: Influence of Diameter, Length, and Taper on Strains in the Alveolar Crest. A Three-Dimensional Finite-Element Analysis ». *Clinical Oral Implants Research* 16 (4): 486-94. <https://doi.org/10.1111/j.1600-0501.2005.01132.x>.

Sanctis, Massimo De, Nicola Baldini, et Fabio Vignoletti. 2014. « Biological width around implants Histological evidence : a review on animal studies ». In .

Schmidt, et Sahrman. 2013. « Biologic width dimensions--a systematic review. - PubMed - NCBI ». 2013. <https://www.ncbi.nlm.nih.gov/pubmed/?term=biologic+width+dimensions+schmidt>.

Schroeder, H. E., et M. A. Listgarten. 1997. « The Gingival Tissues: The Architecture of Periodontal Protection ». *Periodontology 2000* 13 (février): 91-120.

Schropp, L., et F. Isidor. 2008. « Timing of Implant Placement Relative to Tooth Extraction ». *Journal of Oral Rehabilitation* 35 Suppl 1 (janvier): 33-43. <https://doi.org/10.1111/j.1365-2842.2007.01827.x>.

Schropp, Lars, Ann Wenzel, Lambros Kostopoulos, et Thorkild Karring. 2003. « Bone Healing and Soft Tissue Contour Changes Following Single-Tooth Extraction: A Clinical and Radiographic 12-Month Prospective Study ». *The International Journal of Periodontics & Restorative Dentistry* 23 (4): 313-23.

Schwimer, Charles W., Howard Gluckman, Maurice Salama, Katalin Nagy, et Jonathan Du Toit. 2019. « The Socket-Shield Technique at Molar Sites: A Proof-of-Principle Technique Report ». *The Journal of Prosthetic Dentistry* 121 (2): 229-33. <https://doi.org/10.1016/j.prosdent.2018.05.006>.

Slagter, Kirsten W., Laurens den Hartog, Nicolaas A. Bakker, Arjan Vissink, Henny J. A. Meijer, et Gerry M. Raghoobar. 2014. « Immediate Placement of Dental Implants in the Esthetic Zone: A Systematic Review and Pooled Analysis ». *Journal of Periodontology* 85 (7): e241-250. <https://doi.org/10.1902/jop.2014.130632>.

- Tan, Wah Lay, Terry L. T. Wong, May C. M. Wong, et Niklaus P. Lang. 2012. « A Systematic Review of Post-Extraction Alveolar Hard and Soft Tissue Dimensional Changes in Humans ». *Clinical Oral Implants Research* 23 Suppl 5 (février): 1-21. <https://doi.org/10.1111/j.1600-0501.2011.02375.x>.
- Tarnow, Dennis P., Stephen J. Chu, Maurice A. Salama, Christian F. J. Stappert, Henry Salama, David A. Garber, Guido O. Sarnachiaro, Evangelina Sarnachiaro, Sergio Luis Gotta, et Hanae Saito. 2014. « Flapless Postextraction Socket Implant Placement in the Esthetic Zone: Part 1. The Effect of Bone Grafting and/or Provisional Restoration on Facial-Palatal Ridge Dimensional Change-a Retrospective Cohort Study ». *The International Journal of Periodontics & Restorative Dentistry* 34 (3): 323-31. <https://doi.org/10.11607/prd.1821>.
- Tomasi, Cristiano, Francesco Tessarolo, Iole Caola, Jan Wennström, Giandomenico Nollo, et Tord Berglundh. 2014. « Morphogenesis of Peri-Implant Mucosa Revisited: An Experimental Study in Humans ». *Clinical Oral Implants Research* 25 (9): 997-1003. <https://doi.org/10.1111/clr.12223>.
- Trombelli, Leonardo, Roberto Farina, Andrea Marzola, Leopoldo Bozzi, Birgitta Liljenberg, et Jan Lindhe. 2008. « Modeling and Remodeling of Human Extraction Sockets ». *Journal of Clinical Periodontology* 35 (7): 630-39. <https://doi.org/10.1111/j.1600-051X.2008.01246.x>.
- Van der Weijden, Fridus, Federico Dell'Acqua, et Dagmar Else Slot. 2009. « Alveolar Bone Dimensional Changes of Post-Extraction Sockets in Humans: A Systematic Review ». *Journal of Clinical Periodontology* 36 (12): 1048-58. <https://doi.org/10.1111/j.1600-051X.2009.01482.x>.
- Vignoletti, Fabio, et Mariano Sanz. 2014. « Immediate Implants at Fresh Extraction Sockets: From Myth to Reality ». *Periodontology 2000* 66 (1): 132-52. <https://doi.org/10.1111/prd.12044>.
- Zoellner, Hans, Cheryl C. Chapple, et Neil Hunter. 2002. « Microvasculature in Gingivitis and Chronic Periodontitis: Disruption of Vascular Networks with Protracted Inflammation ». *Microscopy Research and Technique* 56 (1): 15-31. <https://doi.org/10.1002/jemt.10009>.

## Approbation – Improbation

Les opinions émises par les dissertations présentées, doivent être considérées comme propres à leurs auteurs, sans aucune approbation ou improbation de la Faculté de Chirurgie dentaire (1).

Lu et approuvé,

Vu,

Nice, le

Le Président du jury,

Le Doyen de la Faculté de

Chirurgie Dentaire de l'UNS

Professeur

Professeur Laurence LUPI

(1) Les exemplaires destinés à la bibliothèque doivent être obligatoirement signés par le Doyen et par le Président du Jury.



## *Serment d'Hippocrate*

*En présence des Maîtres de cette Faculté, de mes chers condisciples, devant l'effigie d'Hippocrate,*

*Je promets et je jure, au nom de l'Être Suprême, d'être fidèle aux lois de l'Honneur et de la probité dans l'exercice de La Médecine Dentaire.*

*Je donnerai mes soins gratuits à l'indigent et n'exigerai jamais un salaire au-dessus de mon travail, je ne participerai à aucun partage clandestin d'honoraires.*

*Admis dans l'intérieur des maisons, mes yeux ne verront pas ce qui se passe, ma langue taira les secrets qui me seront confiés et mon état ne servira pas à corrompre les mœurs ni à favoriser le crime.*

*Je ne permettrai pas que des considérations de religion, de nation, de race, de parti ou de classe sociale viennent s'interposer entre mon Devoir et mon patient.*

*Je garderai le respect absolu de la vie humaine dès sa conception.*

*Même sous la menace, je n'admettrai pas de faire usage de mes connaissances médicales contre les lois de l'Humanité.*

*Respectueux et reconnaissant envers les Maîtres, je rendrai à leurs enfants l'instruction que j'ai reçue de leurs pères.*

*Que les hommes m'accordent leur estime si je suis fidèle à mes promesses,*

*Que je sois couvert d'opprobre et méprisé de mes confrères si j'y manque.*

**Paul MONNEYRON**

**PILIER SSA « SEALING SOCKET  
ABUTMENT » EN TECHNIQUE DIRECTE  
DANS LES CAS D'EXTRACTION-  
IMPLANTATION IMMÉDIATE EN  
SECTEUR POSTÉRIEUR : INTERETS ET  
LIMITES**

**Thèse** : Chirurgie Dentaire, Nice, année universitaire 2019-2020, n°42-57-19-47

**Directeur de thèse** : Dr. Vincent-Bugnas Séverine

**Mots-clés** : Sealing socket abutment, Implantation immédiate, Profil d'émergence, Cicatrisation gingivale, Espace biologique, Technique directe, CFAO

**Résumé:**

La temporisation immédiate par un pilier de cicatrisation anatomique ou sealing socket abutment (pilier SSA) à la suite d'une extraction-implantation immédiate permettra d'optimiser la cicatrisation des tissus mous péri-implantaire, en assurant la fermeture hermétique de l'alvéole post-extractionnelle et en stabilisant des tissus environnants. Le profil d'émergence anatomique dicté par le pilier SSA favorise l'intégration biologique, prothétique et esthétique de la future prothèse supra implantaire.

La conception du pilier SSA a d'abord été décrite par le Dr G.Finelle au travers de deux protocoles faisant intervenir la Conception et Fabrication Assistée par Ordinateur (CFAO). Plus récemment, un troisième protocole ne nécessitant pas l'utilisation de la CFAO et permettant la conception en per-opérateur d'un pilier SSA a été décrit : c'est la technique directe, que nous avons particulièrement étudié dans ce travail de thèse.

Après des rappels fondamentaux sur la cicatrisation du tissu osseux et gingival après la pose d'un implant, l'objectif a été, à partir de la réalisation du protocole clinique de confection du SSA en technique directe, d'analyser les bénéfices sur le profil d'émergence et sur les tissus mous péri-implantaires, enfin de discuter de l'apport et des limites de ce protocole en comparaison à celui du pilier SSA usiné par CFAO.