



HAL
open science

Carcinome canalaire infiltrant du sein associé à une composante in situ : évaluation diagnostic et pronostic en IRM

Morgane Sand

► **To cite this version:**

Morgane Sand. Carcinome canalaire infiltrant du sein associé à une composante in situ : évaluation diagnostic et pronostic en IRM. Gynécologie et obstétrique. 2019. dumas-02549516

HAL Id: dumas-02549516

<https://dumas.ccsd.cnrs.fr/dumas-02549516>

Submitted on 21 Apr 2020

HAL is a multi-disciplinary open access archive for the deposit and dissemination of scientific research documents, whether they are published or not. The documents may come from teaching and research institutions in France or abroad, or from public or private research centers.

L'archive ouverte pluridisciplinaire **HAL**, est destinée au dépôt et à la diffusion de documents scientifiques de niveau recherche, publiés ou non, émanant des établissements d'enseignement et de recherche français ou étrangers, des laboratoires publics ou privés.

UNIVERSITE DES ANTILLES

2019

FACULTE DE MEDECINE
HYACINTHE BASTARAUD

N°2019ANTI0478

**Carcinome canalaire infiltrant du sein associé à une composante in situ :
évaluation diagnostic et pronostic en IRM**

THESE

Thèse de la Faculté de Médecine Hyacinthe Bastaraud, Université des Antilles,
soutenue et examinée par les enseignants de la dite Faculté et des enseignants de la
Faculté Paris VII, XIII et Sorbonne Université pour le compte de la Faculté des Antilles.

Le 19/09/2019

Pour obtenir le grade de DOCTEUR EN MEDECINE Par

SAND MORGANE

Examineurs de la thèse : Mr M. MEJDOUBI

Mr C. DE BAZELAIRE

Mr N. SELLIER

Mme I. THOMASSIN NAGGARA

Mr M. ESPIE

Professeur
(Président)

Professeur

Professeur

Professeur

Docteur en
Médecine



Le Président de l'Université des Antilles : Eustase JANKY
Doyen de la Faculté de Médecine : Raymond CESAIRE
Vice-Doyen de la Faculté de Médecine : Suzy DUFLO

<u>Professeurs des Universités - Praticiens Hospitaliers</u>	
Pascal BLANCHET _____	Chirurgie Urologique CHU de POINTE- À -PITRE/ABYMES Tel : 05 90 89 13 95
André-Pierre UZEL _____	Chirurgie Orthopédique et Traumatologie CHU de POINTE-A-PITRE/ABYMES Tel : 05 90 89 14 66
Pierre COUPPIE _____	Dermatologie et vénéréologie CH de CAYENNE Tel : 05 94 39 53 39
Thierry DAVID _____	Ophthalmologie CHU de POINTE-A-PITRE/ABYMES Tel : 05 90 89 14 55
Suzy DUFLO _____	ORL – Chirurgie Cervico-Faciale CHU de POINTE-A-PITRE/ABYMES Tel : 05 90 93 46 16
Eustase JANKY _____	Gynécologie-Obstétrique CHU de POINTE-A-PITRE/ABYMES Tel : 05 90 89 13 89
François ROQUES _____	Chirurgie Thoracique et Cardiovasculaire CHU de FORT- DE - FRANCE Tel : 05 96 55 22 71
Jean ROUDIE _____	Chirurgie Digestive CHU de FORT- DE - FRANCE Tel : 05 96 55 21 01 - Tel : 05 96 55 22 71
Jean-Louis ROUVILLAIN _____	Chirurgie Orthopédique CHU de FORT- DE - FRANCE Tel : 05 96 55 22 28
André CABIE _____	Maladies Infectieuses CHU de FORT- DE - FRANCE Tel : 05 96 55 23 01

<u>Professeurs des Universités - Praticiens Hospitaliers (Suite)</u>	
Philippe CABRE <hr/>	Neurologie CHU de FORT- DE - FRANCE Tel : 05 96 55 22 61
Raymond CESAIRE <hr/>	Bactériologie-Virologie-Hygiène CHU de FORT- DE - FRANCE Tel : 05 96 55 24 11
Maryvonne DUEYMES-BODENES <hr/>	Immunologie CHU de FORT- DE - FRANCE Tel : 05 96 55 24 24
Annie LANNUZEL <hr/>	Neurologie CHU de POINTE- À -PITRE/ABYMES Tel : 05 90 89 14 13
Louis JEHEL <hr/>	Psychiatrie Adulte CHU de FORT- DE - FRANCE Tel : 05 96 55 20 44
Mathieu NACHER <hr/>	Epidémiologie, Economie de la Santé et Prévention CH de CAYENNE Tel : 05 94 93 50 24
Magalie DEMAR - PIERRE <hr/>	Parasitologie et Infectiologie CH de CAYENNE Tel : 05 94 39 53 09
Vincent MOLINIE <hr/>	Anatomie Cytologie Pathologique CHU de FORT DE FRANCE Tel : 05 96 55 20 85/55 23 50
Philippe KADHEL <hr/>	Gynécologie-Obstétrique CHU de POINTE-A-PITRE/ABYMES Tel : 05 90 89 13 20
Michel DE BANDT <hr/>	Rhumatologie CHU de FORT- DE - FRANCE Tel : 05 96 55 23 52
Karim FARID <hr/>	Médecine Nucléaire CHU de FORT- DE - FRANCE Tel : 05 96 55 21 67
Mehdi MEJDOUBI <hr/>	Radiodiagnostic et imagerie Médicale CHU de FORT- DE - FRANCE Tel : 05 96 55 21 84
Rémi NEVIERE <hr/>	Physiologie CHU de FORT- DE - FRANCE Tel : 05 96 55 20 00
Christian SAINTE-ROSE <hr/>	Radiodiagnostic et imagerie Médicale CHU de FORT- DE - FRANCE Tel : 05 96 55 20 00
Sébastien BREUREC <hr/>	Bactériologie & Vénérologie CHU de POINTE- À -PITRE/ABYMES Tel : 05 90 89 12 80

<u>Professeurs des Universités - Praticiens Hospitaliers (Suite)</u>	
Félix DJOSSOU _____	Maladies infectieuses et tropicales CH de CAYENNE Tel : 05 94 39 50 50
Nicolas VENISSAC _____	Chirurgie thoracique et cardiovasculaire CHU de FORT- DE - FRANCE Tel : 05 96 55 20 00
Moustapha DRAMÉ _____	Épidémiologie, Économie de la Santé CHU de FORT- DE - FRANCE Tel : 05 96 55 20 00
Christophe DELIGNY _____	Médecine Interne CHU de FORT- DE - FRANCE Tel : 05 96 55 22 55
Narcisse ELENGA _____	Pédiatrie CH de CAYENNE Tel : 05 94 39 77 37
Michel CARLES _____	Anesthésie Réanimation CHU de POINTE- À -PITRE/ABYMES Tel : 05 90 89

<u>Professeur de Médecine Générale</u>	
Jeannie HELENE-PELAGE _____	Médecine Générale CHU de Pointe-à-Pitre / Cabinet libéral Tel : 05 90 84 44 40

<u>Professeur Associé de Médecine Générale</u>	
Franciane GANE-TROPLENT _____	Médecine générale Cabinet libéral les Abymes Tel : 05 90 20 39 37

<u>Maître de Conférences des Universités - Praticiens Hospitaliers</u>	
Jocelyn INAMO _____	Cardiologie CHU de FORT- DE - FRANCE Tel : 05 96 55 23 72 - Fax : 05 96 75 84 38
Fritz-Line VELAYOUDOM épouse CEPHISE _____	Endocrinologie CHU de POINTE- À -PITRE/ABYMES Tel : 05 90 89 13 03
Marie-Laure LALANNE-MISTRIH _____	Nutrition CHU de POINTE- À -PITRE/ABYMES Tel : 05 90 89 13 00

Moana GELU-SIMEON _____	Gastroentérologie hépatologie CHU de POINTE-A-PITRE/ABYMES Tel : 05 90 89 10 10
Maturin TABUE TEGUO _____	Médecine interne : Gériatrie et Biologie du vieillissement CHU de POINTE-A-PITRE/ABYMES Tel : 05 90 89 10 10
Véronique BACCINI _____	Hématologie CHU de POINTE-A-PITRE/ABYMES Tel : 05 90 89 10 10

Maître de Conférence des Université de Médecine Générale

Philippe CARRERE _____	Médecine générale Ruelle de la colline Section Dupré 97141 VIEUX FORT Tel : 05 90 80 84 05
----------------------------------	--

Maître de Conférence Associé de Médecine Générale

Franck MASSE _____	Médecine générale Maison de Santé de Ducos 1 Place Asselin de Beauville 97224 DUCOS Tel : 06 96 37 98 01
------------------------------	---

Chefs de Clinique des Universités - Assistants des Hôpitaux

BLAIZOT Romain _____	Dermatologie CH de CAYENNE Tel : 05 94 39 53 39
BROUZENG-LACOUSTILLE Charlotte _____	Endocrinologie CHU de POINTE- À -PITRE/ABYMES Tel : 05 90 89 13 03
BUTORI Pauline _____	Ophtalmologie CHU de Pointe-à-Pitre Tél. : 0590 89 14 50 / 0690 00 93 95
CHAUMONT Hugo _____	Neurologie CHU de POINTE- À -PITRE/ABYMES Tel : 05 90 89 14 13
CHEVALLIER Ludivine _____	Chirurgie Digestive et Viscérale CHU de Martinique Tél. : 0596 55 20 00
DUDOUIT Sylvain _____	Chirurgie Orthopédique CHU de Martinique Tél. : 0596 55 20 00

DURTETTE Charlotte <hr/>	Médecine interne CHU de Martinique Tél. : 0596 55 22 55
<u>Chefs de Clinique des Universités - Assistants des Hôpitaux</u> <i>(Suite)</i>	
HENNO Florent <hr/>	Anesthésie-Réanimation CHU de Pointe-à-Pitre Tél. : 0590 89 10 10
HUYGHUES DES ETAGES Gunther <hr/>	ORL/Chirurgie maxillo faciale CHU de Pointe-à-Pitre Tél. : 0590 89 14 60
JEREMIE Jean-Marc <hr/>	Psychiatrie CHU de Martinique Tél. : 0596 55 20 44
LEFEVRE Benjamin <hr/>	Maladies infectieuses CHU de Pointe-à-Pitre Tel : 05 90 89 10 10
MONFORT Astrid <hr/>	Cardiologie CHU de Martinique Tél. : 0596 55 23 72
PARSEMAIN Aurélie <hr/>	ORL/Chirurgie maxillo faciale CHU de Pointe-à-Pitre Tél. : 0590 89 14 60
PASQUIER Jérémie <hr/>	Maladies Infectieuses CHU de Martinique Tél. : 0596 55 20 00
PERROT Emmanuel <hr/>	Urologie CHU de Pointe-à-Pitre Tél. : 0590 89 13 95
POUY Sébastien <hr/>	Cardiologie CHU de Martinique Tél. : 0596 55 23 72
RENARD Guillaume <hr/>	Chirurgie Orthopédique CHU de Martinique Tél. : 0596 55 20 00
ROLLE Amélie <hr/>	Réanimation CHU de Pointe-à-Pitre Tél. : 0590 89 10 10
SAINTE-ROSE Vincent <hr/>	Parasitologie et Mycologie CH "Andrée ROSEMON" de Cayenne Tél. : 0594 39 53 59
SYLVESTRE Emmanuelle <hr/>	Maladies Infectieuses CHU de Martinique Tél. : 0596 55 20 00

TRAMIER Ambre <hr/>	Gynécologie-Obstétrique CHU de Pointe-à-Pitre Tél. : 0590 89 19 89
-------------------------------	---

<u>Chefs de Clinique des Universités – Médecine Générale</u>	
BONIFAY Timothée <hr/>	Médecine Générale CHU de Cayenne, Croix Rouge Tél. : 0594 39 50 50
CARPIN Jamila <hr/>	Médecine Générale Cabinet du Dr GANE-TROPLENT Tél. : 0590 20 39 37
NIEMETZKI Florence <hr/>	Médecine Générale CH « Andrée Rosemon » de Cayenne/Cabinet Tél. : 05 94 39 50 50 poste 59 28
PLACIDE Axiane <hr/>	Médecine Générale CHU de Martinique, Cabinet Tél. : 05 90 72 12 04

Professeurs EMERITES (au 31/08/2019)	
Serge ARFI <hr/>	Médecine interne CHU de FORT- DE – France Tel : 05 96 55 22 55 - Fax : 05 96 75 84 45
Georges JEAN-BAPTISTE <hr/>	Rhumatologie CHU de FORT- DE - FRANCE Tel : 05 96 55 23 52 - Fax : 05 96 75 84 44

Remerciements

Tout d'abord,

Au Professeur Cédric de BAZELAIRE, merci infiniment d'avoir participé à mon apprentissage et de m'avoir confiée cette étude. Tu m'as donnée goût à la sénologie, j'ai beaucoup appris grâce à toi. Merci pour ta disponibilité, ton écoute et ta gentillesse notamment durant ce travail. Je t'en suis profondément reconnaissante.

Au Professeur Medhi MEJDOUBI, vous me faites l'honneur de présider ma thèse loin des Caraïbes et je vous en remercie. Votre présence durant la fin de mon internat m'a été grandement bénéfique. Soyez assuré de mon sincère respect.

Au Professeur Isabelle THOMASSIN-NAGGARA, vous me faites l'honneur de m'accorder de votre temps pour juger mon travail et je vous en remercie. Votre expertise en imagerie de la femme éclairera par sa critique mon travail. Veuillez recevoir toute ma gratitude.

Au Professeur Nicolas SELLIER, vous me faites l'honneur de m'accorder de votre temps pour juger mon travail et je vous en remercie. Vous m'avez permise de participer au DU d'imagerie mammaire il y a 3 ans. Veuillez recevoir toute ma gratitude.

Au Docteur Marc ESPIE, vous me faites l'honneur de m'accorder de votre temps pour juger mon travail et je vous en remercie. Vous nous avez fait généreusement profiter de votre base de données, sans quoi ce travail n'aurait pas été possible. Veuillez recevoir toute ma gratitude.

Au service de radiologie de Saint Louis, ce fut un réel plaisir d'avoir été interne ici, où la bonne humeur et le professionnalisme sont liés. Merci de me permettre aujourd'hui de pouvoir soutenir ma thèse. Je suis très heureuse de pouvoir être ici aujourd'hui.

Aux services de radiologie de Martinique et de Guadeloupe, qui m'ont accueillie et aidé à construire ma formation.

A ma famille,

A mes parents, merci de m'avoir fait goûter à la médecine depuis mon enfance et de m'avoir soutenue durant ces dures études. Merci pour votre amour et votre soutien infinie depuis 28 ans.

A mes deux frères chéris, Maxence et Corentin, merci d'avoir toujours été là et d'avoir égaillé notre enfance. A tous ces moments partagés ensemble et à ceux qui viendront. Je suis très chanceuse de vous avoir. Vous me manquez.

A mes princesses polynésiennes Kahaia et Ahava, pour votre amour, votre bienveillance et pour les rires d'Ahava. Je suis fière de vous avoir. Mauruuru roa.

A mes grands-parents, mamy Suzon, papy Younick et mamie Huguette, papi Georges. Vous m'avez fait grandir et c'est grâce à vous si je suis ici aujourd'hui. Vous m'avez tellement apportée, je ne l'oublierai jamais.

A mes oncles et tantes, mes cousins, cousines, et leurs bébés fraîchement débarqués.
A Mireille et Alain, pour votre présence et votre générosité durant mes années à Paris.
A Marie-France Bedoyan, qui m'a presque réconcilié avec le français.

A Charles, mon chéri breton. Cette expérience dans les Antilles n'aurait jamais pu être aussi belle qu'avec toi. Nous avons déjà tant de beaux souvenirs ensemble et j'ai hâte de découvrir la suite. Merci pour ton amour à chaque instant.

A mes amis,

A mes amies d'enfance Alexandra, Hilla, Laurie, Marie-Ève et Maelle.

A mes amis de fac que j'aime toujours autant retrouver Sophie, Maud, Johanna, Léa, Faustine, Antonia, Yoan, Manu, Teddy et Camille.

A mes amis des Antilles Amélie, Léandre, Jules, Fanny, Éléonore, Ian, Julia, Jules, Ana, Julie, Nicolas et Pierre. A notre internat aux Antilles dingue remplie de joie et d'amour.

A mes amies parisiennes, Julia, Amina, Léa et Caroline.

A mes co-internes et amis, Antillais et Parisiens rencontrés pendant ces cinq années, dont Jonathan, Adrien, Bochra et Mélanie.

A toutes les personnes que j'aurai malencontreusement oublié,

Je vous dédie cette thèse.

Table des matières

<i>Index des figures</i>	11
<i>Index des tableaux</i>	11
<i>Liste des abréviations</i>	12
<i>Première partie : Rappels concernant le carcinome intra-canalair du sein</i>	13
Épidémiologie du cancer du sein et du carcinome intra-canalair.....	13
Rappels anatomiques.....	15
Définition histopathologique du carcinome intra-canalair	17
Définition histopathologique du cancer invasif.....	20
Diagnostic du carcinome intra-canalair.....	22
Prise en charge du carcinome intra-canalair.....	24
<i>Deuxième partie : Étude : Carcinome canalair infiltrant du sein associé à une composante in situ : évaluation diagnostic et pronostic en IRM</i>	25
Résumé.....	25
Introduction.....	27
Matériel et Méthodes	29
<i>Population d'étude</i>	29
<i>Techniques standards</i>	31
<i>Techniques IRM</i>	32
<i>Réponse thérapeutique</i>	36
<i>Analyses statistiques</i>	37
<i>Consentement et éthique</i>	39
Résultats	40
<i>Population d'étude</i>	40
<i>Techniques standards</i>	42
<i>IRM</i>	46
<i>Réponse au traitement</i>	53
Discussion	55
<i>Caractéristiques du carcinome canalair in situ associé au carcinome invasif</i>	55
<i>Réponses thérapeutiques histologiques selon la présence de CCIS</i>	59
<i>Limites de l'étude</i>	61
Conclusion	62
<i>Références bibliographiques</i>	63
<i>Annexes</i>	68
<i>Serment d'Hippocrate</i>	71

Index des figures

Figure 1: Incidences du carcinome intra-canalair et du carcinome invasif [1].....	14
Figure 2 : Incidences du carcinome intra-canalair et du carcinome invasif selon l'âge 15	
Figure 3 : Vue anatomie du sein dans le plan sagittal	16
Figure 4 : Microphotographie de carcinome in situ de bas grade	18
Figure 5 : Microphotographie de carcinome in situ de grade intermédiaire	18
Figure 6 : Microphotographie de carcinome in situ de haut grade.....	19
Figure 7 : Flow-Chart de sélection des sujets.....	30
Figure 8 : Micro-calcifications polymorphes segmentaires ACR 4c	43
Figure 9 : Masse et micro-calcifications linéaires segmentaires ACR 5.....	44
Figure 10 : Répartition du carcinome canalair in situ selon le phénotype moléculaire de la tumeur.....	46
Figure 11 : Répartition des rehaussements non masses.....	49
Figure 12 : IRM mammaire : Rehaussement non masse du sein droit.....	50
Figure 13 : IRM mammaire : Rehaussement non masse du sein droit.....	51

Index des tableaux

Tableau 1 : Profils moléculaires tumoraux. Consensus de Saint Gallen 2014.....	21
Tableau 2 : Lexique Bi-Rads en IRM.....	33
Tableau 3 : Lexique Bi-Rads des anomalies en IRM	34
Tableau 4 : Protocoles de chimiothérapies néo-adjuvantes.....	36
Tableau 5 : Réponse sur le sein selon les critères de Sataloff.....	37
Tableau 6 : Tests statistiques utilisés dans l'étude.....	38
Tableau 7 : Caractéristiques descriptives des patientes.....	41
Tableau 8 : Répartition des lésions en IRM selon la variable CCIS	47
Tableau 9: Répartition du rehaussement interne des RNM et du CCIS	49
Tableau 10 : Répartition du CCIS selon les items IRM étudiés.....	52

Liste des abréviations

ADC : Apparent diffusion coefficient

CCIS : Carcinome canalaire in situ

CI : Carcinome invasif

CNA : Chimiothérapie néoadjuvante

GN : Statut ganglionnaire

RNM : Rehaussement non-masse

SBR : Grade histopronostique de Scarff Bloom et Richardson

TNS : Tumeur non spécifique

TT : Taille tumorale

TFG : Tissu fibro-glandulaire

Première partie : Rappels concernant le carcinome intra-canalair du sein

Épidémiologie du cancer du sein et du carcinome intra-canalair

Le cancer du sein est le cancer chez la femme le plus diagnostiqué en France avec 54 000 nouveaux cas par an. Son incidence en 2012 était de 49 000 nouveaux cas de cancer invasif, c'est-à-dire 148,5 cas pour 100 000 femmes en France [1]. Elle a augmenté depuis les années 1980 avec l'instauration du dépistage organisé puis s'est stabilisée depuis 2005.

Cette stabilisation est en partie expliquée par la diminution d'utilisation des traitements hormonaux de la ménopause [2]. Parallèlement, la mortalité a diminué sur cette même période (1,3% par an en moyenne) grâce à l'amélioration des techniques d'imagerie et de l'efficacité des thérapeutiques disponibles. Le cancer du sein est considéré comme un cancer de bon pronostic, avec une survie nette à 5 ans d'environ 87%. Le taux de mortalité baisse depuis 1995, avec pour l'année 2012 environ 12 000 décès féminins estimés [1].

Le cancer du sein est une maladie multifactorielle. Les facteurs de risques dont les facteurs démographiques et hormonaux sont communs au CI et au carcinome canalair in situ (CCIS).

Le carcinome intra-canalair du sein est le précurseur du carcinome invasif (CI). Il représente entre 15 % à 20% des cancers dépistés par le programme national de dépistage en 2013-2014 en France [1]. La figure 1 représente les incidences dans le temps des deux lésions en France.

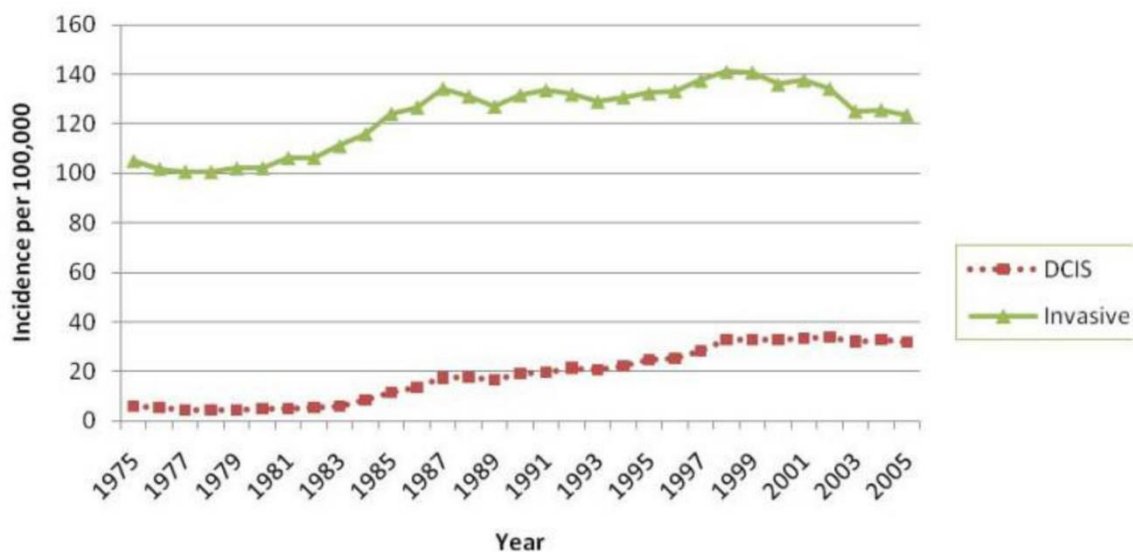


Figure 1: Incidences du carcinome intra-canalair et du carcinome invasif [1]

DCIS : Ductal Carcinoma In Situ (carcinome canalair in situ).

L'incidence varie également selon le type histologique de CCIS. Celle du CCIS avec comédo-nécrose a vu son taux augmenté (de 15 à 22 fois) alors que l'incidence des lésions sans comédo-nécrose est restée stable [3].

Parallèlement l'incidence varie selon l'âge. Comparé au CI, elle augmente progressivement pour atteindre une maximale entre 65 et 69 ans (96,7 pour 100 000 personnes) puis diminue jusqu'à 79 ans. L'incidence de la forme invasive culmine entre 75 et 79 ans (453,1 pour 100 000 femmes). La figure 2 décrit ces données selon l'âge.

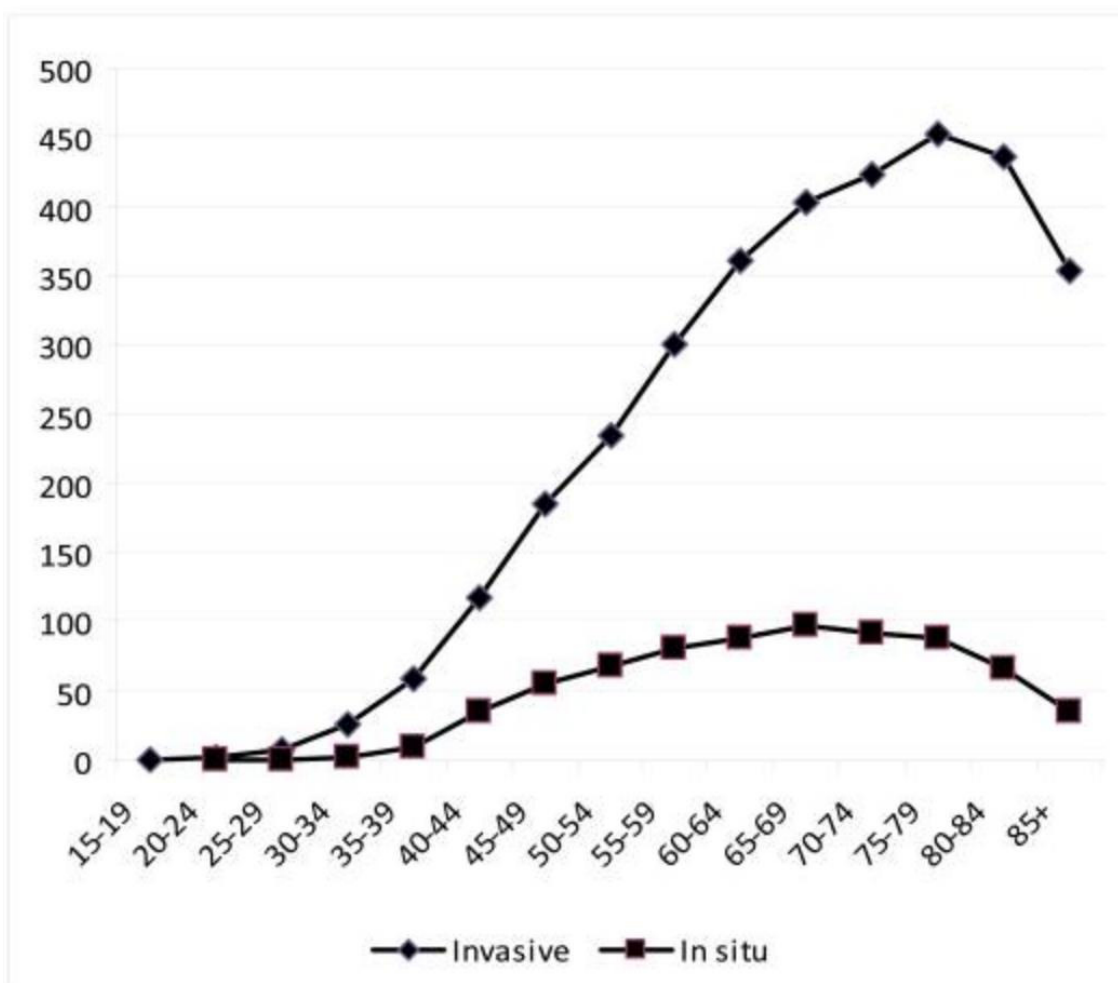


Figure 2 : Incidences du carcinome intra-canalair et du carcinome invasif selon l'âge

Illustration issue de Virnig BA et al. *Diagnosis and management of ductal carcinoma in situ (DCIS)*. *Evid. ReportTechnology Assess.* 2009;1–549 [4].

Rappels anatomiques

Le sein est un organe constitué de quinze à vingt lobes, eux-mêmes constitués de vingt à quarante lobules. Chaque lobule contient dix à cent acini. Les acini sont l'organe sécréteur élémentaire du sein. Les acini sont drainés par un canal de troisième ordre, intra-lobulaire. Chaque lobule est drainé par des canaux de second ordre, extra-lobulaire

se rejoignant pour former les canaux galactophoriques de premier ordre dont une portion focale est dilatée appelée sinus galactophorique. L'unité terminale ducto-lobulaire se définit par un lobule et par un canal galactophorique terminal extra-lobulaire.

L'ensemble est disposé dans un tissu conjonctif lâche et entouré de tissu graisseux.

Le réseau de canaux galactophorique est constitué d'une double assise cellulaire, interne dite «*luminale*» assurant la fonction sécrétoire et externe dite «*basale*» constituée de cellules myoépithéliales et de cellules souches. La figure 3 illustre cette description.

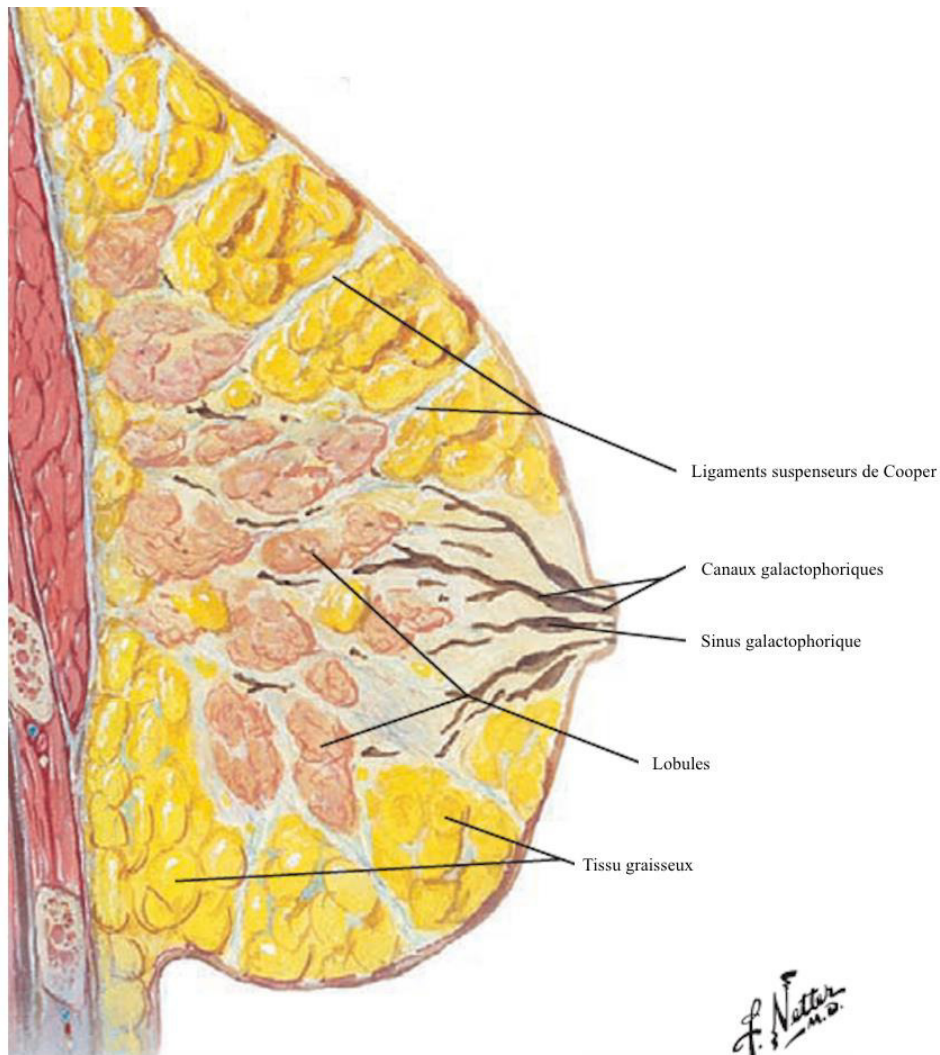


Figure 3 : Vue anatomie du sein dans le plan sagittal

Atlas d'anatomie humaine, Franck H. Netter, MD ; 5ème édition Elsevier Masson 2011

Définition histopathologique du carcinome intra-canalair

Le CCIS correspond à des cellules tumorales développées dans la lumière des canaux galactophoriques ne franchissant pas la membrane basale. Ils proviennent de l'évolution de lésions d'hyperplasie épithéliale, vers l'hyperplasie épithéliale atypique puis vers le carcinome in situ.

Le CCIS est le plus fréquent des carcinomes in situ mammaires. Il représente 85% des in situ. Il s'agit d'une maladie hétérogène qui se différencie par sa présentation clinique, son aspect biologique et histologique.

Histologiquement, les lésions sont classées selon leur structure architecturale (solide, cribriforme, massif, « clinging carcinoma », papillaire et micro-papillaire), leur grade tumoral (élevé, intermédiaire et bas) et par la présence ou non de nécrose. Le grade tumoral correspond à la morphologie cellulaire et au degré d'atypie. La présence de nécrose associée est un élément péjoratif, rarement observée dans les lésions de bas grade. Le bas grade présente des cellules monomorphes peu augmentées de volume avec des noyaux de taille uniforme, à chromatine régulière, nucléoles discrets et de rare figures mitotiques. Le grade intermédiaire est souvent composé de cellules cytologiquement similaires au bas grade mais avec certains canaux contenant de la nécrose. Leurs noyaux peuvent être plus irréguliers et augmentés de volume avec des nucléoles et une chromatine grossière. Les lésions de haut grade présentent des cellules très atypiques avec des noyaux de grande taille (> 2,5 fois la taille des noyaux des cellules normales). Leurs noyaux sont nettement irréguliers avec des nucléoles et une chromatine hétérogène. Les figures de mitoses sont généralement présentes mais non obligatoires. Les lésions de haut grade correspondent à 45% des CCIS [5]. Les illustrations suivantes représentent des photographies microscopiques de ces trois grades. La figure 4 représente des lésions de bas grade de type cribriforme. Les canaux sont distendus par une prolifération de cellules monomorphes arrondies aux noyaux uniformes. La figure 5 est un grade intermédiaire d'architecture micro-papillaire avec des cellules aux noyaux modérément atypiques. Enfin la figure 6 représente des lésions solides de haut grade avec des atypies nucléaires et une nécrose intra-luminale.

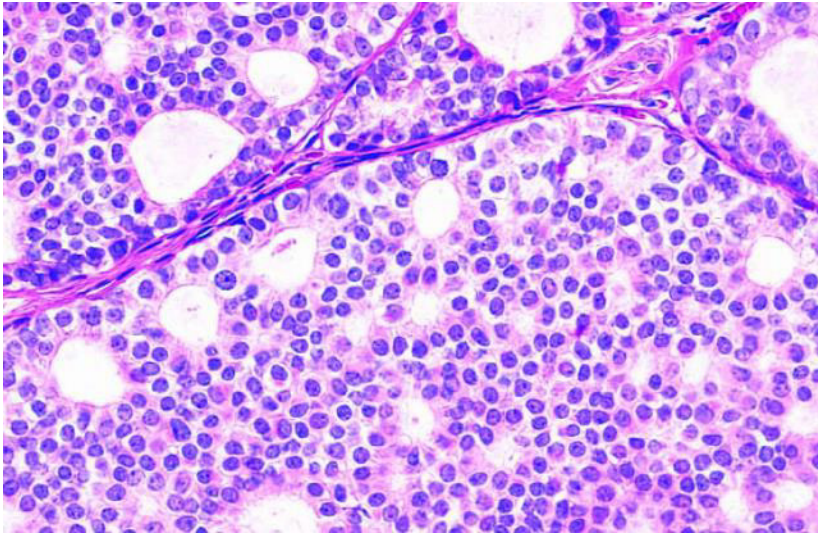


Figure 4 : Microphotographie de carcinome in situ de bas grade

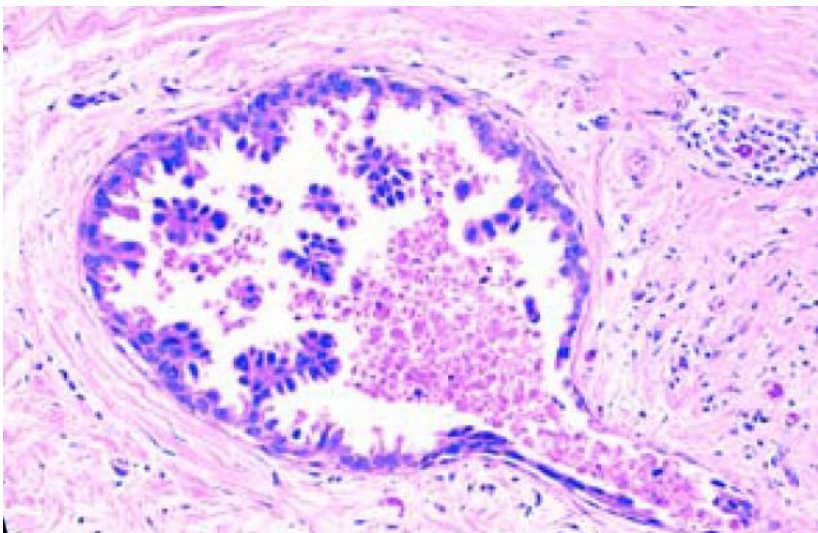


Figure 5 : Microphotographie de carcinome in situ de grade intermédiaire

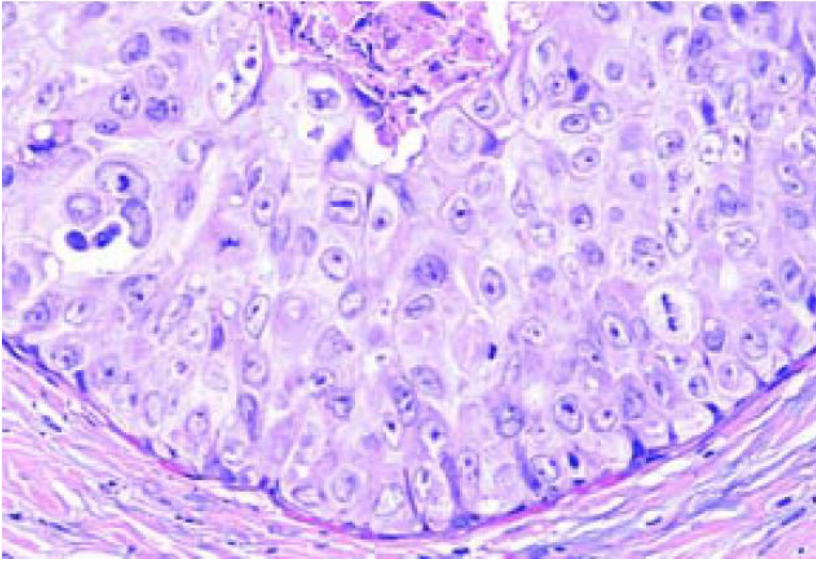


Figure 6 : Microphotographie de carcinome in situ de haut grade

Illustrations issues de: World Health Organization Classification of Tumours. Pathology and Genetics of Tumours of the Breast and Female Genital Organs. Lyon: IARC; 2003 [5].

Microphotographies haute puissance. Coloration à l'Hématoxyline et Éosine.

Les lésions de CCIS sont également définies selon la classification de Van Nuys. Il s'agit d'une classification pronostique définissant le risque de rechute. Il est utilisé en pré-thérapeutique pour définir le traitement optimal. Il comprend le score histologique de Sylveteins 1995 (grade nucléaire et présence de nécrose), la taille de la tumeur et les limites d'exérèse. La modification de 2003 a rajouté l'âge jeune inférieur à 39ans comme un critère péjoratif, mais qui pris isolément ne permet pas de recourir à la mastectomie.

Définition histopathologique du cancer invasif

Le CI correspond à une prolifération et au franchissement de la couche de cellules myoépithéliales et de la membrane basale. Si l'infiltration du stroma n'excède pas 1 mm on parle de carcinome micro-invasif. Une composante in-situ est associée aux carcinomes du sein infiltrants dans 60% des cas. Parmi les CI on distingue les carcinomes infiltrants « non spécifiques » (TNS) les plus fréquents (80%) anciennement appelés carcinomes canaux infiltrants ; et les « spécifiques » plus rares (20%) dont sont issus les carcinomes lobulaires infiltrants (5-15%) (Classification OMS 2012).

Du point de vue histologique, il est défini trois grades histo-pronostique de Scarff Bloom and Richardson modifié par Ellis et Eston (grade SBR). Ils comprennent le degré de différenciation cellulaire, le pléomorphisme nucléaire et le nombre de mitoses. La tumeur est également définie par la présence de récepteurs hormonaux (œstrogènes et/ou progestérones), la surexpression et l'amplification de l'oncogène HER-2 et l'indice de prolifération Ki67.

Par l'étude de la génomique, les tumeurs sont classées selon leur profil d'expression génique, en quatre sous-types moléculaires : Luminal A, Luminal B, HER 2 et Basal Like ou triple négatif ; décrits dans le tableau suivant.

Tableau 1 : Profils moléculaires tumoraux. Consensus de Saint Gallen 2014

	Récepteurs Hormonaux	Surexpression HER-2*	Indice de prolifération Ki67
Luminal A	RE + et ou RP +	–	Faible (< 15%)
Luminal B			
• HER-2 -	RE +	–	Fort (> 15%)
• HER-2 +	RE +	+	Quel que soit le taux
HER-2	-	+	
Basal Like	–	–	

RE : récepteurs aux œstrogènes. *RP* : récepteurs aux progestérones.
+ : taux positif. - : taux négatif.

Les récepteurs hormonaux sont considérés comme positifs si le taux de cellules marquées est supérieur à 10%. La surexpression HER-2 est gradée selon un score de marquage (recommandations ASCOS 2013). Elle est considérée comme positive si le score est supérieur à 2 croix. A partir de ce taux, la recherche de l'amplification est réalisée. Le Ki67 est un marqueur exprimé par les cellules en cycle. Sa positivité >20% a une valeur pronostic défavorable.

Les types Luminal A sont des carcinomes de faible grade et de meilleur pronostic, répondant à l'hormonothérapie contrairement aux types Basal Like. Ces derniers comprennent des carcinomes de grades III et des carcinomes métaplasiques, au pronostic plus défavorable. Cependant les tumeurs Basal Like présentent un taux de réponse complète à la chimiothérapie néo-adjuvante meilleur que les autres sous-types moléculaires.

La présence d'embolies lymphatiques et/ou vasculaires sont également des facteurs pronostics à prendre en compte. L'extension ganglionnaire axillaire est recherchée dans le même temps que l'exploration de la lésion tumorale. Les biopsies axillaires percutanées sont réalisées si un critère échographique suspect est présent.

Diagnostic du carcinome intra-canalair

Dans 90 % des cas, les lésions de CCIS sont diagnostiquées lors de la découverte d'une anomalie radiologique dans le cadre d'un dépistage organisé ou individuel.

La mammographie détecte les lésions de CCIS par la présence de micro-calcifications dans 90% des cas. Plus rarement, il peut apparaître comme un masse micro-lobulée, une asymétrie de densité ou une distorsion architecturale.

Les micro-calcifications peuvent être intra-canalaire secondaires à la nécrose cellulaire, due à l'absence de vascularisation interne des canaux galactophoriques. Les cellules sont alimentées en oxygène uniquement grâce aux vaisseaux péri-ductaux. La croissance des cellules et l'éloignement des vaisseaux va créer de l'hypoxie au centre des amas cellulaires entraînant de la nécrose et des calcifications. Les micro-calcifications sont vermiculaires fines et linéaires, linéaires branchées, et polymorphes. Leur distribution est préférentiellement linéaire ou segmentaire. Un autre phénomène peut entraîner l'apparition de calcifications d'aspect faussement rassurant, par un phénomène de sédimentation créé en amont de la prolifération cellulaire. Elles se situent en intra-canalair ou dans l'épithélium. Les micro-calcifications prennent alors un aspect arrondi, punctiforme ou grossier. Il n'y a pas de lien entre l'extension des cellules tumorales et l'extension des micro-calcifications.

L'échographie ne permet pas de visualiser les micro-calcifications mais est utile à la recherche de lésion suspecte, de composante invasive et en cas de seins denses (type C et D de la classification de BI-RADS).

Le gold standard dans le diagnostic reste le prélèvement biopsique des micro-calcifications par macro-biopsies stéréotaxiques assistées par le vide. La biopsie percutanée peut sous-estimer les lésions de CCIS de bas grade. Sur une pièce de macro-biopsie le diagnostic de CCIS de bas grade peut être suspecté si la taille du foyer dépasse 2 mm. Le diagnostic de CCIS de bas grade doit toujours être confirmé sur la pièce opératoire.

A ce jour, l'IRM n'est pas indiquée dans le bilan de dépistage systématique ni dans le bilan préopératoire des lésions de CCIS en dehors des femmes à haut risque de cancer du sein (recommandations HAS 2014) et en cas de maladie de Paget avec bilan

radiologique conventionnel (mammographie et échographie mammaire) normal. L'IRM peut être discutée en cas de discordance radio-clinique.

La physiopathologie de la prise de contraste en IRM reste inconnue. En effet, il n'y a pas d'infiltration de vaisseaux sanguins dans les canaux galactophoriques. Jansen et al et Khul et al, ont émis l'hypothèse qu'elle serait due à une augmentation de la perméabilité de la membrane basale des canaux galactophoriques, permettant le passage de produit de contraste en intra-canalair [6,7]. Guidi et al ont décrit une augmentation de la micro-vascularisation péri-ductale des lésions de haut grade associée à une augmentation du brassage capillaire [8].

La sensibilité de l'IRM dépend du grade nucléaire des lésions de CCIS. Celles de haut grade sont mieux visibles que celles de bas grade [9]. Alors que près de la moitié des lésions de haut grade restent occultes en mammographie, leur absence de prise de contraste en IRM est rare (2%). A contrario, l'absence de rehaussement est observée dans environ 20% des lésions de bas grade [6].

Des études ont cherché à évaluer les caractéristiques morphologiques en IRM du CCIS et ont démontré que le CCIS se présentait le plus souvent selon un rehaussement non masse dans 60 à 80%. Les lésions masses représentaient 14 à 41% des CCIS et les focus 1 à 12%. Les distributions segmentaires ou linéaires et les rehaussements internes micronodulaires ou micro-annulaires étaient plus fréquents. Leurs aspects morphologiques et leurs cinétiques de prise de contraste ne sont pas prédictifs du grade nucléaire.

Sur les séquences de diffusion, le coefficient apparent de diffusion (ADC) apparaît plus élevé que celui des lésions invasives. Selon Iima et al l'ADC est d'autant plus bas que le grade est élevé [10,11].

Des études rétrospectives ont analysé l'estimation de la taille des lésions de CCIS en IRM [12,13]. Les taux de surestimation pouvaient atteindre 50 %, notamment dans les lésions estimées à plus de 20 mm. L'IRM n'apporte pas d'élément supplémentaire au bilan conventionnel pour estimer la taille tumorale. L'IRM permet cependant de diagnostiquer des lésions multifocales ou bilatérales. Elles sont multifocales dans 30% des cas et bilatérales dans 10%.

Prise en charge du carcinome intra-canalair

Les lésions in situ sont des précurseurs du CI. Plusieurs études historiques (Rosen et al 1980 ou Sanders et al 2005 [14,15]) ont montré que 14 % à 53 % des CCIS non traités évolueraient en lésions infiltrantes. D'après Groen et al 1% des cas par an, passeraient au stade invasif [16]. Mais la proportion qui évoluera est incertaine et de ce fait il n'est pas recommandé à l'heure actuelle de proposer une surveillance active.

Les traitements pratiqués permettent d'atteindre une survie globale à 10 ans supérieure à 95 %. Les options chirurgicales proposées sont : un traitement conservateur réalisé en berges saines (≥ 2 mm) suivie d'une radiothérapie ou une mastectomie totale simple avec reconstruction immédiate selon le choix de la patiente. En cas de berges non saines, une ré-excision suivie de la radiothérapie ou une mastectomie sont proposées.

La biopsie du ganglion sentinelle n'est pas recommandée dans la pratique courante en dehors d'une suspicion clinique (masse palpable), histologique ou radiologique de micro-invasion et en cas de mastectomie totale d'emblée ou de geste d'oncoplastie complexe. Un haut grade nucléaire ne constitue pas à lui seul une indication à rechercher l'atteinte du ganglion sentinelle. Le curage axillaire n'est pas indiqué en cas de traitement conservateur ou de mastectomie [17].

A ce jour, il n'y a pas suffisamment d'argument pour recommander une hormonothérapie à la suite de la prise en charge chirurgicale.

En absence de traitement optimal, le taux de récurrence en une forme invasive peut atteindre 15 % à 10 ans. En cas de récurrence la mastectomie totale devient le traitement de référence [17]. Une prise en charge optimale est donc nécessaire pour éviter le passage au stade invasif.

Deuxième partie : Étude : Carcinome canalaire infiltrant du sein associé à une composante in situ : évaluation diagnostic et pronostic en IRM

Résumé

Introduction : Le carcinome intra-canalair du sein (CCIS) se présente dans 90% des cas par des micro-calcifications en mammographie. Sa présentation en IRM a été peu étudiée lorsqu'il était associé au carcinome invasif (CI). Nos objectifs étaient, la recherche des caractéristiques morphologiques et cinétiques en IRM du CCIS associé au CI, puis l'évaluation pronostic de la composante in situ sur la réponse thérapeutique histologique du CI après chimiothérapie.

Matériel et Méthodes : Étude rétrospective menée dans le service de Radiologie de l'hôpital Saint Louis dans une cohorte de 380 patientes, avec un diagnostic de CI traité par chimiothérapie néo-adjuvante entre 2003 et 2016. La composante in situ a été recherchée sur les prélèvements percutanés et sur les pièces chirurgicales. Elle a été corrélée aux données mammographiques, aux phénotypes moléculaires tumoraux du CI ainsi qu'aux caractéristiques IRM (Classification BI-RADS de l'ACR). Secondairement le CCIS a été analysé à la réponse histologique thérapeutique.

Résultats : L'étude a révélé 213 (56%) patientes avec du CCIS et 167 (44%) patientes sans. Soixante-seize pour cent des patientes avec des micro-calcifications avaient du CCIS. Du CCIS était retrouvé dans 85% des phénotypes Luminal A, 63% des phénotypes Luminal B, 56% des phénotypes HER 2 et 38% des phénotypes Basal Like. En IRM la présence de CCIS était significativement plus fréquente avec les lésions rehaussements non-masses (RNM) qu'avec les masses ($p < 0,001$). Pour les lésions masses, la forme et les contours étaient liés au CCIS ($p = 0,018$ et $p = 0,002$). Une forme irrégulière était retrouvée chez 54% des patientes présentant du CCIS associé et des

contours irréguliers chez 53%. Pour les RNM, la distribution était liée au CCIS ($p=0,033$). Les 77,5% des patientes aux RNM segmentaires avaient du CCIS. Nous avons observé de meilleures réponses à la chimiothérapie néo-adjuvante en l'absence de CCIS ($p<0,0001$). Sur les 136 patientes sans réponse thérapeutique, 93 (68%) avaient des lésions de CCIS associées. La réponse thérapeutique était modulée selon le phénotype moléculaire tumoral ($p<0,0001$). L'absence de réponse complète était corrélée de manière indépendante à la présence de CCIS associé ($P<0,0001$), aux sous-types moléculaires tumoraux (Luminal A, B et HER 2 ; $p<0,0001$) et à la taille tumorale (T3 et T4 ; $p<0,002$).

Conclusion: Les micro-calcifications, les prélèvements histologiques et le profil moléculaire tumoral Luminal A étaient associés de manière indépendante au CCIS. En IRM nous n'avons pas pu ressortir de facteurs prédictifs indépendants de sa présence.

La présence d'une composante in situ réduit le nombre de réponse complète à la chimiothérapie. Elle est un élément essentiel à prendre en compte dans la planification thérapeutique des patientes atteintes d'un CI.

Introduction

Le carcinome intra-canaux du sein représente 20% des cancers en France découvert par le dépistage organisé en France en 2013-2014 [1]. Un taux indéterminé de CCIS détecté par le dépistage évoluera vers le CI. Ceux de haut grade semblent progresser plus rapidement [18]. De même, la proportion de CCIS biologiquement indolents qui est peu susceptible d'évoluer est incertaine. La prise en charge a pour objectif la prévention d'une éventuelle transformation vers une forme infiltrante, dont les répercussions sur la survie et la morbidité seront négatives.

Avant les années 80 et la mise en place de la mammographie de dépistage, le CCIS était diagnostiqué sur les pièces opératoires. Malgré l'apanage de la mammographie dans le dépistage, elle tend à sous-estimer la taille d'un foyer de CCIS et peut même ne pas le détecter. Des études ont objectivé cette sous-estimation entre 40% et 48 % pour Menell et al et Khul et al respectivement [9,19]. 25/07/2019 18:05:00 L'IRM est alors apparue comme une alternative envisageable pour le diagnostic des lésions occultes. Malgré qu'elle ne soit pas indiquée pour le dépistage et le diagnostic du CCIS, la sensibilité de l'IRM est supérieure à celle de la mammographie, notamment pour la détection des lésions de haut grade selon Kuhl et al : 98% contre 52% de la mammographie [9] . Dans cette étude 43% des lésions n'étaient visibles qu'en IRM contre 7% en mammographie. Dans le même sens, dans l'évaluation précise de l'extension du CCIS, Berg et al ont montré une sensibilité plus élevée de l'IRM (89%) versus la mammographie (55%) et l'échographie (47%) [20]. Cependant ces études portaient uniquement sur le CCIS pur. Aucune à ce jour ne s'est intéressée à évaluer les caractéristiques en IRM du CCIS associé à un CI.

La connaissance complète et la compréhension du carcinome intra-canaux associé au CI est essentielle, et pourrait ainsi modifier la prise en charge globale du cancer du sein et éviter les interventions itératives.

Certains CI non métastatiques bénéficient d'une IRM d'évaluation pré-thérapeutique, avant mise en place d'une chimiothérapie néoadjuvante (CNA). La CNA est indiquée lorsqu'un traitement systémique est nécessaire et qu'un traitement chirurgical conservateur ne peut être réalisé d'emblée. Les tumeurs éligibles sont : les tumeurs

chimio-sensibles localement avancées inopérables (T2-T3 et N0-N1), les tumeurs localement très avancées (T4a, (certains b) et T4c), les lésions invasives inflammatoires (T4d) et les tumeurs N3. (Classification TNM 7^{ème} édition 2010).

Après prise en charge opératoire, la réponse à la chimiothérapie est étudiée sur les pièces anatomopathologiques. Selon la réponse histologique, la suite de la prise en charge en est impactée. A l'heure actuelle on ne connaît pas précisément l'impact pronostic du CCIS sur la réponse de la composante invasive. Il est admis que la chimiothérapie n'a pas d'impact sur le CCIS [21]. La connaissance de ses effets potentiels pourrait permettre de mieux prévoir et comprendre les réponses incomplètes aux CNA.

Notre étude avait pour objectif principal la recherche des caractéristiques morphologiques et cinétiques prédictives en IRM de CCIS associé au CI et secondairement, d'évaluer l'impact pronostic de la composante in situ sur la réponse thérapeutique histologique du CI après chimiothérapie.

Matériel et Méthodes

Nous avons réalisé une étude rétrospective mono-centrique à l'hôpital Saint Louis (APHP, Université Paris 7, France).

Population d'étude

Entre 2003 et 2016, 575 nouvelles patientes consécutives ont été prises en charge au Sénopôle Saint-Louis, pour une néoplasie mammaire invasive localement avancée justifiant un traitement par CNA. Parmi ces 575 patientes, 195 ont été exclues : 15 patientes aux antécédents de cancer du sein homolatéral ou controlatéral traité antérieurement, 138 patientes dont les IRM mammaires étaient réalisées hors centre, 21 patientes dont l'IRM mammaire n'était pas disponible sur notre système d'archivage (PACS) ou non analysable de façon optimale (artéfacts, hématomes post-biopsiques, absence de lésion visible en IRM et cancers sur prothèses) et 21 patientes en raison de données histologiques manquantes sur la présence ou non de CCIS. Les cancers sur prothèse ont été exclus pour des raisons techniques liées aux séquences d'IRM spécifiques utilisées et pour éviter les erreurs d'interprétations dues aux remaniements architecturaux post-chirurgicaux. Le nombre final de patientes incluses était de 380 sujets (Figure 7).

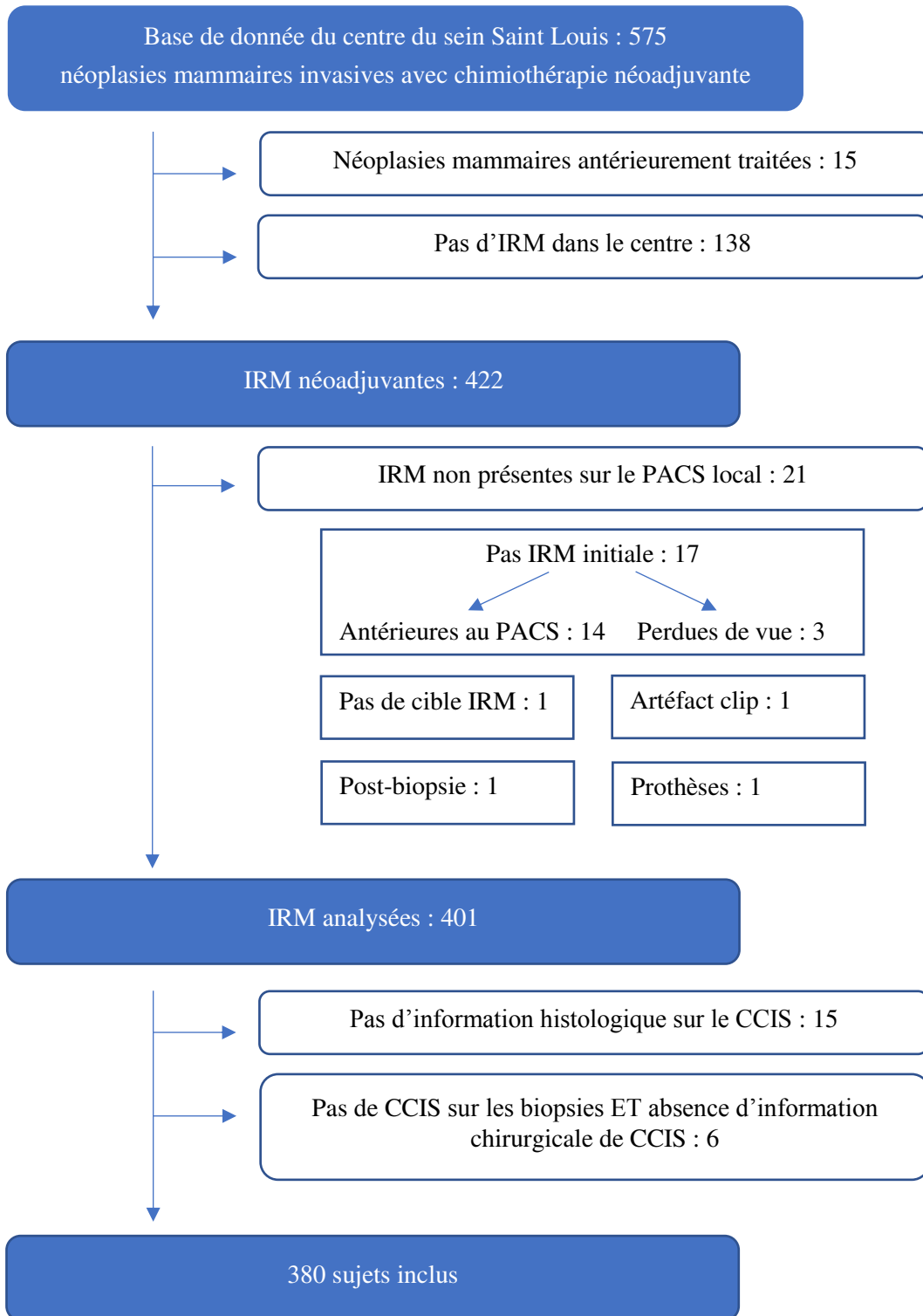


Figure 7 : Flow-Chart de sélection des sujets

A partir des dossiers médicaux, les critères suivants ont été reportés : âge au diagnostic, statut ménopausique, antécédents familiaux de cancer du sein et présence de micro-calcifications en mammographie. Chaque lésion tumorale a été classée selon son stade clinique pré-thérapeutique (en dehors du statut ganglionnaire post-chirurgical) par le système TNM de l'UICC, 7^{ème} édition datant de 2010. La taille tumorale (TT), le statut ganglionnaire (GN) et l'atteinte métastatique sont détaillés dans l'Annexe 1.

Techniques standards

1. Diagnostic radiographique initial

L'ensemble des patientes avait bénéficié d'un bilan radiologique initial devant des anomalies cliniques ou dans le cadre du programme de dépistage. Ce bilan a été réalisé dans notre centre d'inclusion ou dans divers cabinets de radiologie de la région. Le bilan mammographique a recherché notamment, les éléments en faveur de CCIS incluant la présence de foyers de micro-calcifications. Nous avons colligé les caractéristiques des micro-calcifications (morphologies et distributions) selon le lexique BI-RADS édition 2013 et recherché ceux suspects classés ACR 4 et 5 [22].

2. Diagnostic histologique

Tous les cancers localement avancés et les lésions associées ont été prélevés dans notre centre par micro-biopsies écho-guidées ou macro-biopsies stéréotaxiques. Les prélèvements histologiques biopsiques et les pièces chirurgicales ont été analysés dans le service de pathologie de l'hôpital Saint-Louis par des pathologistes ayant au moins 5 années d'expérience. Pour chaque patiente, ont été recueillis : le type histologique du CI, le grade histo-pronostique SBR, la présence d'embolus tumoraux endovasculaires, la présence des récepteurs hormonaux, le statut HER-2, et l'index de prolifération Ki67. La présence de CCIS était colligée en précisant l'architecture, le grade nucléaire (Classification de Van Nuys) et la présence de nécrose.

L'étude immunohistochimique a permis de classer les patientes selon un profil « moléculaire » tumoral en Luminal A, Luminal B, HER 2 et Basal Like.

Les résultats anatomo-pathologiques biopsiques et chirurgicaux ont été recueillis. Les données de la chirurgie ont été prises comme la référence « gold standard » en cas de discordance. Toutes les patientes ont été classées en deux groupes : présence ou absence de CCIS associé en fonction des données de l'analyse histologique des biopsies à l'aiguille et des exérèses chirurgicales. Les patientes qui ont présenté sur leurs prélèvements des lésions de CCIS, tout-en respectant les critères d'exclusion, ont été incluses dans le groupe CCIS associé. Les autres patientes sans lésion histologique de CCIS faisaient partie du second groupe.

Techniques IRM

Toutes les patientes incluses ont eu une IRM mammaire avant CNA. Les examens ont été réalisés sur une IRM 1,5 Tesla (Magnetom Area, Siemens, Saint-Denis, France), ou une IRM 3 Tesla (General Electric 750, Buc, France). Nous avons utilisé des antennes mammaires dédiées (18 canaux avec Siemens et 16 canaux avec GE). Les patientes ont été placées en procubitus avec une compression modérée du sein.

1. Protocole IRM

Les acquisitions ont été obtenues dans un plan axial, en dehors de 7 IRM réalisées dans le plan sagittal. Le protocole comprenait des séquences morphologiques et dynamiques : une séquence axiale T2 Spin Echo +/- FAT SAT, une séquence de diffusion multi-B (B50 et B700), et une séquence 3D T1 écho de gradient +/- FAT SAT sans puis avec injection de produit de contraste (Dotarem : 0,2cc /kg, Guerbet, Villepinte, France). Il s'agissait pour cette dernière, de séries dynamiques avec une résolution temporelle de 30 à 60 secondes. Le post-traitement des images a permis d'obtenir des séries d'images de soustractions dynamiques et des courbes de cinétique de rehaussement.

2. Interprétation des IRM

L'interprétation et le traitement des données ont été réalisés sur le Viewer du PACS (Carestream, Noisy-le-Grand, France). La lecture des IRM s'est faite rétrospectivement, en aveugle des données du bilan standard et de l'histologie. La lecture des examens a été réalisée en concertation par un radiologue junior et un radiologue senior, avec 2 et 15 années d'expérience en sénologie. L'interprétation a été faite selon le lexique BI-RADS 5^{ème} édition (2013). Le lexique, des items recherchés, est décrit dans les tableaux 5 et 6. Pour chaque patiente nous avons analysé le tissu mammaire: tissu fibro-glandulaire (TFG) et rehaussement matriciel glandulaire après injection de produit de contraste, pour le corrélérer à la présence de CCIS (Tableau 2).

Tableau 2 : Lexique Bi-Rads en IRM

Tissu mammaire		
Tissu fibro-glandulaire	A-Entièrement graisseux B- Épars C- Hétérogène D- Extrêmement dense	
Rehaussement glandulaire	Niveau	A- Minime B- Moyen C- Modéré D-Marqué
	Symétrique ou non	Symétrique Asymétrique

Nous avons analysé les caractéristiques morphologiques des tumeurs afin de déterminer s'il y avait un lien avec la présence de CCIS. Les caractéristiques générales de la lésion néoplasique portaient sur : son signal T2 par rapport au parenchyme glandulaire normal (hyposignal, isosignal ou hypersignal), sa taille (le plus grand diamètre dans le plan axial en mm) et le type de lésion. Ont été recueillies également : le signal en diffusion au Bmax (hyposignal ou hypersignal), le coefficient de diffusion (ADC, 10^{-3} mm²/s), la différence de taille de la lésion sur la cartographie ADC par rapport à la séquence T1 après injection et les courbes de rehaussement (lésions « masses » uniquement).

Pour les lésions types « masses » nous avons analysé la taille, la forme, les contours et le rehaussement interne. Pour les lésions « rehaussements non-masses » (RNM), l'analyse concernait la taille, la distribution et le rehaussement interne. Les différents items de chaque type de lésions sont décrits dans le tableau 3.

Tableau 3 : Lexique Bi-Rads des anomalies en IRM

Anomalies		
Masse	Forme	Ovale Ronde Irrégulière
	Contours	Circonscrits Non circonscrits
	Rehaussement interne	Homogène Hétérogène Annulaire Septas internes en hyposignal
Rehaussement non-masse	Distribution	Focale Linéaire Segmentaire Régionale Régionale multiple Diffuse
	Rehaussement interne	Homogène Hétérogène Micronodulaire Annulaire multiple

Afin de déterminer si l'environnement tumoral était associé à la présence de CCIS, nous avons recherché la présence d'œdème péri-lésionnel sur la séquence T2, les foci suspects (en colligeant leur distance à la lésion principale : < 20 mm ou > 20mm), les

foci d'allure bénigne (hypersignaux T2, bilatéraux et symétriques), les masses multiples, et le GN en IRM. Enfin nous avons recherché un rehaussement linéaire péri-tumoral, et analysé le signal de diffusion du tissu péri-tumoral au Bmax (hyposignal ou hypersignal). L'analyse des anomalies associées (atteinte cutanée, mamelon et paroi thoracique) n'a pas été traitée.

Le signal en diffusion n'a pas pu être étudié chez 110 patientes dont il manquait la séquence. De même le signal T2 tumoral et péri-tumoral n'ont pas pu être étudiés chez deux patientes.

Pour les cancers bilatéraux synchrones nous avons analysé le côté lésionnel le plus volumineux.

Réponse thérapeutique

Le choix des traitements systémiques néoadjuvants a été mis en place en réunion de concertation pluridisciplinaire. Les patientes ont été traitées par différents protocoles de chimiothérapies selon les recommandations internationales (Tableau 4) [23].

Tableau 4 : Protocoles de chimiothérapies néo-adjuvantes

	HER2- sans Trastuzumab	HER2+++ avec Trastuzumab
Schémas de référence	<ul style="list-style-type: none"> - 3-4 (F) EC 100 suivis de 3-4 Taxotere 100 - 4 AC ou 3-4 FEC100 + 12 Taxol hebdomadaire sans pause 	<ul style="list-style-type: none"> - 3-4 FEC100 suivis de 3-4 Taxotere. Trastuzumab à partir du Taxotere, pour 1an - AC-TH : 4 AC/FEC100 suivis de 12 Taxol. Trastuzumab à partir du Taxol pour 1 an - Pertuzumab à discuter pour les stades III
Options	<ul style="list-style-type: none"> - AC60/EC75 dose dense q2w x 6 suivis de 12 Taxol hebdo ou 4 Taxotere - 6 Taxotere Endoxan si contre-indication aux antracyclines 	<ul style="list-style-type: none"> - 6 Taxotere Cyclophosphamide + Trastuzumab (en cas d'exposition antérieure aux antracyclines). Trastuzumab pour 1 an au total

La réponse thérapeutique sur le sein a été analysée sur la pièce d'exérèse chirurgicale (tumorectomie ou mastectomie) selon la classification de Sataloff et Chevallier. Pour une plus simple compréhension nous avons choisi de fusionner les réponses incomplètes de mauvaise qualité avec l'absence de réponse. Les patientes ont été regroupées selon leur réponse : réponse complète, réponse partielle ou absence de réponse (Tableau 5).

Tableau 5 : Réponse sur le sein selon les critères de Sataloff

Réponses pour l'étude	Critères de Sataloff
Réponse complète	TA : Réponse histologique complète ou quasi-complète
Réponse partielle	TB : réponse histologique incomplète de bonne qualité, remaniements > 50%
Pas de réponse	TC : Réponse incomplète mauvaise qualité, remaniements < 50% TD : Pas de réponse

La réponse ganglionnaire n'a pas été étudiée. La réponse thérapeutique a été corrélée à la présence de CCIS, au phénotype moléculaire tumoral du CI, à la TT et au GN (classification TNM).

Analyses statistiques

Toutes les données (cliniques, imageries et histologies) ont été intégrées dans une feuille de calcul unique (Excel ; Microsoft, Issy-les-Moulineaux, France).

Nous avons comparé la présence de CCIS avec la présence de micro-calcifications en mammographie et avec les phénotypes moléculaires tumoraux par le test du Khi².

Les résultats des biopsies percutanées par rapport à l'exérèse chirurgicale ont été comparés avec le test du Khi².

Nous avons analysé les caractéristiques IRM du sein, la densité et le rehaussement matriciel par respectivement le test du Khi² et de Fisher. Les caractéristiques des lésions et celles de l'environnement péri-tumoral ont été comparées à la présence de CCIS avec les tests résumés dans le tableau 6.

Tableau 6 : Tests statistiques utilisés dans l'étude

Tumeur	Test statistique
3. Signal T2	Khi ²
4. Taille	Mann-Whitney
5. Lésion principale	Khi ²
6. Courbe de rehaussement	
7. Signal Bmax tumoral	
8. Différence de taille ADC/ T1	
9. Coefficient de diffusion (ADC)	Mann-Whitney
Masse	
10. Taille	Mann-Whitney
11. Forme	Fisher
12. Contour	Khi ²
13. Rehaussement interne	
Rehaussement non masse	
14. Taille	Mann-Whitney
15. Distribution	Fisher
16. Rehaussement interne	
Environnement péri-tumoral	
17. Œdème	Khi ²
18. Foci satellites (< et > 20mm)	
19. Foci bénins	
20. Masses multiples	
21. Rehaussement linéaire péri-tumoral	
22. Bmax péri-tumoral	
23. Ganglion	

Des modèles de régressions logistiques ont été utilisées pour évaluer la présence de CCIS par rapport à la mammographie, aux prélèvements histologiques, aux phénotypes moléculaires tumoraux et aux types de lésions en IRM. Des régressions logistiques ont été réalisées concernant les caractéristiques significatives en uni-varié des lésions masses et des RNM.

La corrélation de la réponse thérapeutique histologique avec : la présence de CCIS, le sous type moléculaire tumoral, et le GN ; a été recherché par le test du Khi^2 . L'association avec la TT a été mesurée par le test de Fisher. Des analyses multivariées ont été secondairement réalisées.

Les valeurs de p inférieures à 0,05 avec un α à 0,05 ont été considérées comme statistiquement significatives. Toutes les statistiques ont été effectuées avec le logiciel Xlstat (Addinsoft, Paris, France)

Consentement et éthique

Le consentement libre et éclairé des patientes a été obtenu dans la mesure où leurs informations administratives avaient été tenues à jour. L'ensemble des données obtenues a été traité dans le respect de l'anonymat.

Résultats

Population d'étude

L'âge moyen des patientes était de 51 ans (de 23 à 83 ans). Le statut hormonal et les antécédents familiaux de cancer du sein sont reportés dans le tableau 7.

Le type histologique des néoplasies mammaires était des carcinomes canauxaux invasifs ou TNS chez 356 patientes (93%). Quatre d'entre-elles étaient des TNS mixtes : deux avec un carcinome mucineux et deux autres avec un carcinome lobulaire invasif. Les autres types histologiques étaient représentés par le carcinome lobulaire invasif (19 patientes) dont un carcinome lobulaire mixte à composante mucineuse ; et le carcinome métaplasique (5 patientes).

Les différents sous types tumoraux sont décrits dans le tableau 7. Les tumeurs Basal Like et Luminal B étaient les plus représentées.

La répartition des stades TNM est développée dans le tableau 7. Sur notre cohorte de 381 patientes, 109 patientes avaient un stade T2 (28,7%) et 166 patientes avaient un stade T3 (43,5%). La plupart étaient classées N0 (126 patientes, 33,2%) ou N1 (183 patientes, 48,1%). Chez deux patientes l'atteinte ganglionnaire n'a pu être évaluée.

L'ensemble des caractéristiques descriptives de notre population d'étude est développé dans le tableau 7.

Tableau 7 : Caractéristiques descriptives des patientes

		Nombre (pourcentages) de patientes
Statut ménopausique : oui/non		176 (46%) /204 (54%)
Antécédents familiaux de cancer du sein : oui/non		109 (29%) /271 (71%)
Sous-type tumoral	Luminal A	20 (5%)
	Luminal B	197 (52%)
	HER 2	52 (14%)
	Basal Like	111 (29%)
Taille (cTNM)	T0	5 (1,3%)
	T1	6 (1,6%)
	T2	109 (28,7%)
	T3	166 (43,7%)
	T4	94 (24,7%)
Ganglion (pTNM)	N0	126 (33,2 %)
	N1	183 (48,1%)
	N2	52 (13,7%)
	N3	17 (4,5%)
	Nx	2 (0,5%)
Métastase (cTNM)	M0	32 (8,3%)
	M1	37 (9,7%)
	Mx	311 (82%)

Techniques standards

Nous avons retrouvé les résultats mammographiques de 308 patientes. Parmi ces patientes seulement 93 présentaient des micro-calcifications. En dehors de 5 cas classés ACR 2 (3 sujets) et ACR 3 (2 sujets), les 88 autres sujets étaient classés suspects ACR 4 ou 5.

Nous avons observé une différence significative dans la prédiction de CCIS entre l'analyse des micro-calcifications en mammographie et les résultats histologiques ($p < 0,0001$). Dans notre cohorte, parmi les 93 patientes avec des micro-calcifications, 71 présentaient du CCIS (76%) et 22 n'en avaient pas (24%). La détection des micro-calcifications en mammographie avait une sensibilité de 40 %, et une spécificité de 83%. Sa valeur prédictive positive était de 77 % et sa valeur prédictive négative de 50%. Les figures 8 et 9 illustrent deux cas de la cohorte présentant des micro-calcifications ACR 4 et 5 et dont les résultats biopsiques retrouvaient des lésions de CCIS.

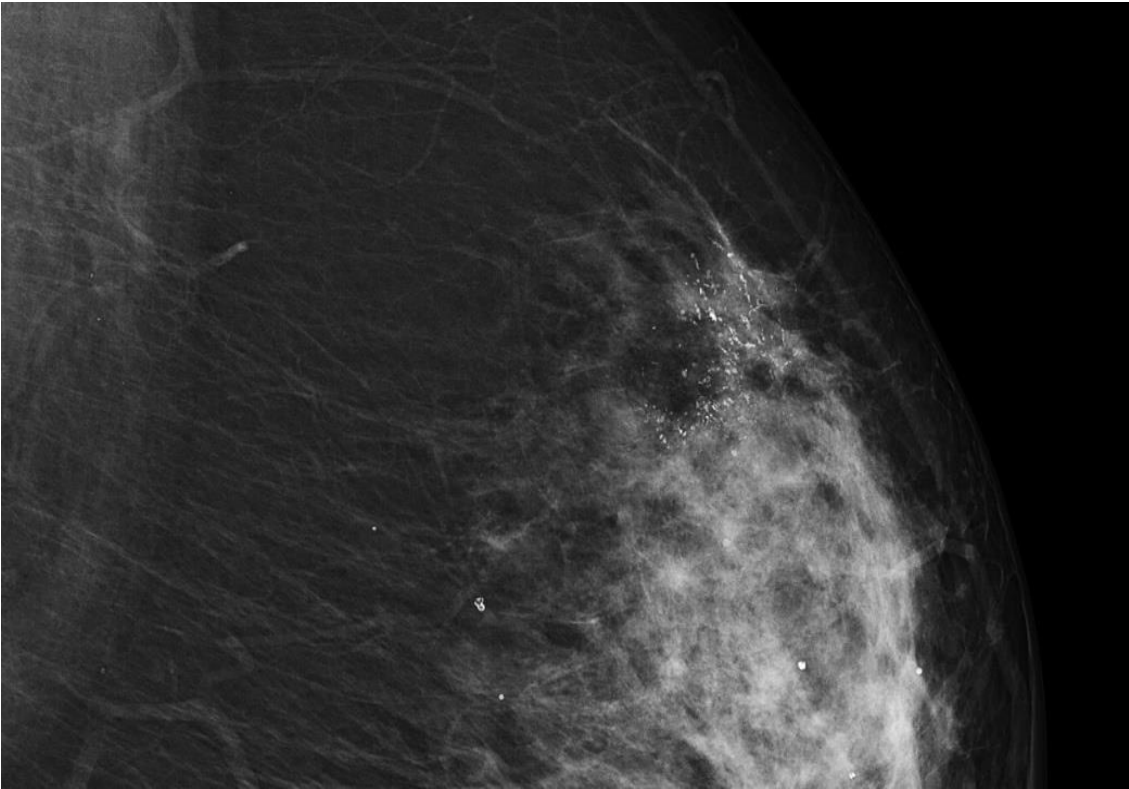


Figure 8 : Micro-calcifications polymorphes segmentaires ACR 4c

Cliché mammographique en oblique externe du sein gauche. Zoom sur les quadrants supérieures.

Distorsion architecturale du quadrant supéro-externe gauche associée à des micro-calcifications polymorphes segmentaires classées ACR 4c.

Histologie : Adénocarcinome canalaire infiltrant de grade SBR II associé à du CCIS de haut grade.

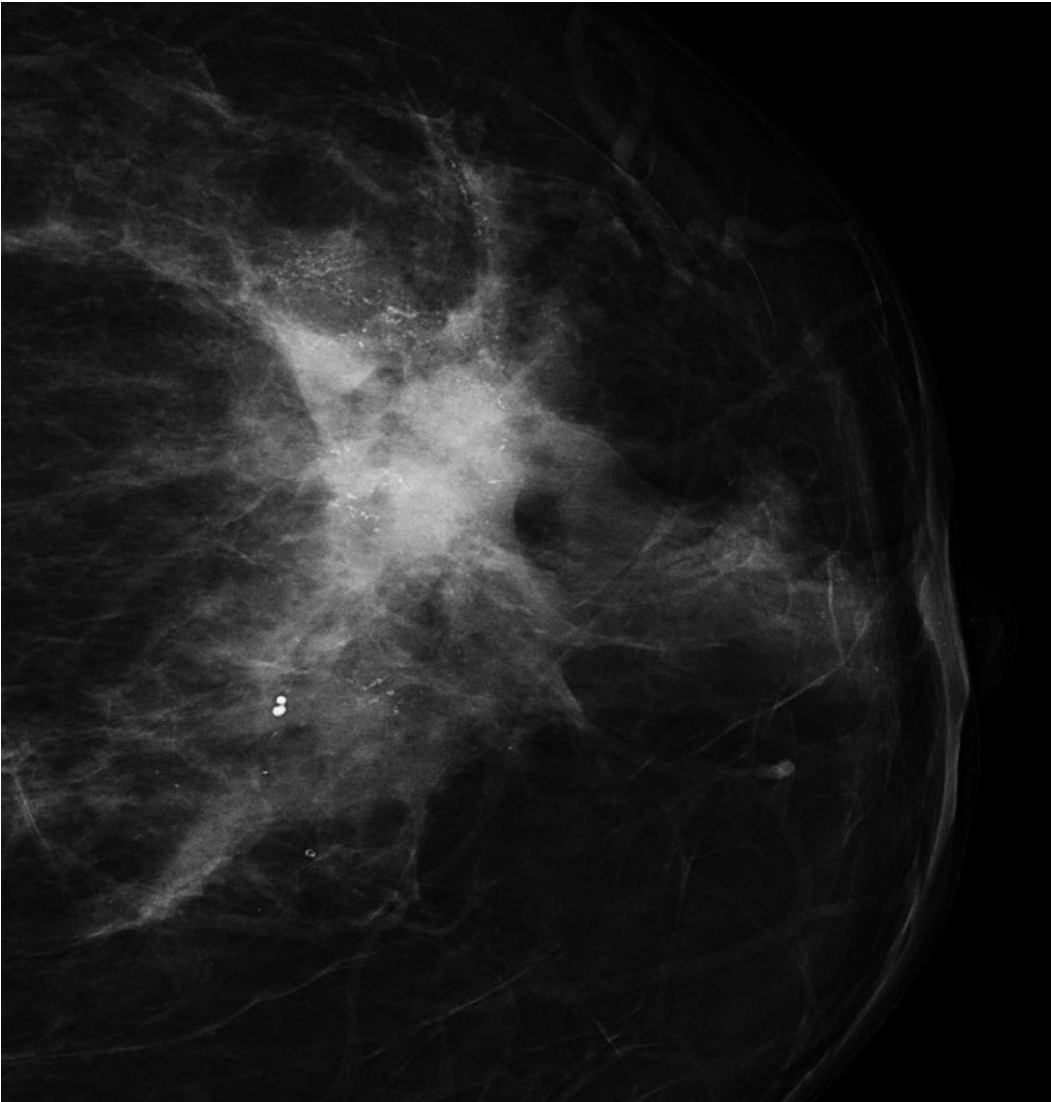


Figure 9 : Masse et micro-calcifications linéaires segmentaires ACR 5

Cliché mammographique en oblique externe du sein gauche. Zoom sur les quadrants supérieures.

Masse du quadrant supéro-externe gauche associée à des micro-calcifications linéaires branchées segmentaires classées ACR 5.

Histologie : Adénocarcinome canalaire infiltrant grade III associé à des lésions minimales de CCIS.

Nous avons ensuite comparé les deux techniques de prélèvement pour la recherche de CCIS : carottes de biopsies à l'aiguille et pièces chirurgicales.

A la biopsie, 70 patientes (18%) avaient des lésions de CCIS. L'information biopsique n'a pas pu être retrouvée sur le compte-rendu anatomopathologique chez 83 patientes mais été retrouvée sur la pièce chirurgicale. Parmi ces 83 patientes, 43 présentaient du CCIS et 40 n'en présentaient pas.

Sur le prélèvement chirurgical, 195 patientes (51%) avaient des lésions de CCIS. Chez deux patientes l'information de la composante intra-canalair e manquait sur le compte-rendu anatomopathologique définitif. Cependant toutes deux présentaient des lésions sur les prélèvements biopsiques. L'une des deux n'avait pas eu de prise en charge chirurgicale à cause d'une progression tumorale.

La présence de CCIS dans notre population a été retrouvée au total chez 213 patientes (56%), et 167 patientes (44%) n'en avaient pas.

Le grade tumoral du CCIS se répartissait en haut grade (25 à 30%), intermédiaire (4%) et faible grade (65 à 70%). La nécrose était présente chez 56% des CCIS de haut grade.

L'analyse a retrouvé une différence significative entre les deux types de prélèvements pour la recherche de CCIS ($p < 0,0001$) : 91% des patientes avec du CCIS en avaient sur leurs prélèvements chirurgicaux. Soixante pour cent des patientes avec des lésions de CCIS sur le prélèvement chirurgical n'en avaient pas sur celui à l'aiguille. Les résultats étaient concordants dans 98% cas lorsqu'initialement les patientes présentaient du CCIS à la biopsie. La sensibilité de la biopsie à l'aiguille était de 20 % et sa spécificité de 90%. Sa VPP étaient de 73% et sa VPN de 53%. Il existait une sous-estimation de 44% du CCIS sur le prélèvement biopsique.

Selon le phénotype moléculaire tumoral le taux de CCIS associé était significativement différent ($p < 0,0001$). Ainsi, du CCIS était présent dans 85% des tumeurs aux phénotypes Luminal A. Des lésions de CCIS étaient associées dans 63% des phénotypes Luminal B, 56% des phénotypes HER 2 et 38% des phénotypes Basal Like. La répartition est illustrée dans la figure 10.

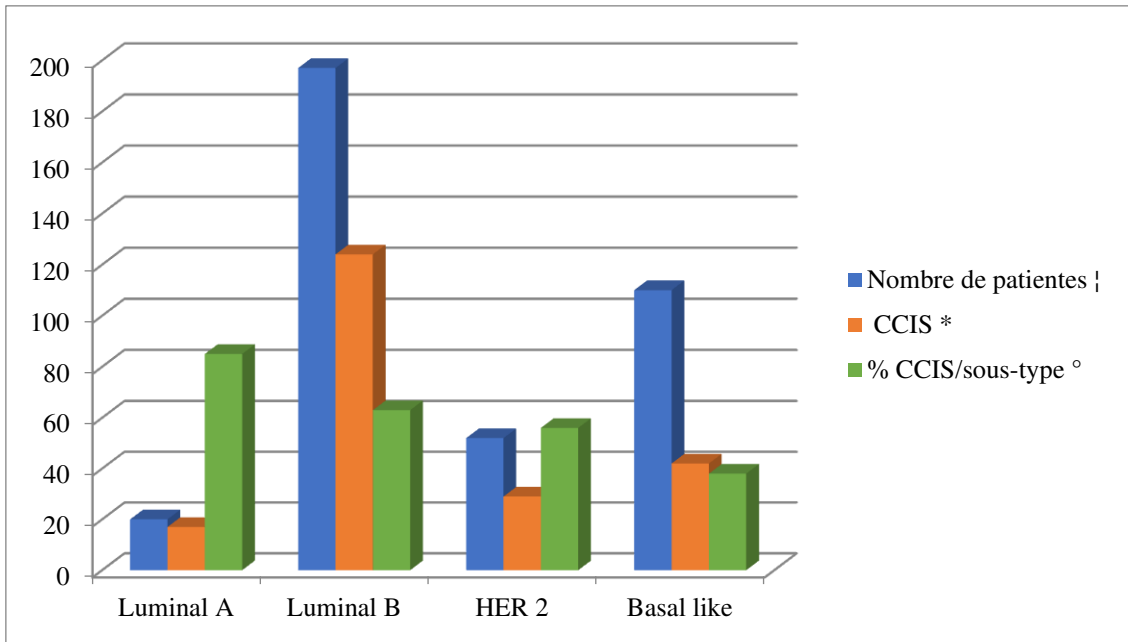


Figure 10 : Répartition du carcinome canalaire in situ selon le phénotype moléculaire de la tumeur

† Valeur quantitative : répartition de la cohorte en sous-types

* Valeur quantitative. CCIS : carcinome canalaire in situ

° Valeur quantitative : pourcentage de CCIS dans chaque sous-type

L'analyse multivariée a montré que les micro-calcifications en mammographique ($p=0,014$), que le prélèvement histologique ($p=0,0001$) et que le phénotype Luminal A ($p<0,004$) ; sont trois paramètres indépendants prédictifs de la présence de CCIS associé au CI.

IRM

1. Tissu mammaire : caractéristiques générales

Aucune différence significative n'a été mise en évidence entre la présence de CCIS associé et : la densité du TFG ($p=0,224$) ou l'analyse du rehaussement matriciel ($p=0,260$).

Deux cent cinquante-trois (66%) patientes avaient une masse et cent vingt-sept (34%) un RNM. Parmi nos patientes, huit présentaient les deux entités. La présence de CCIS était significativement plus fréquente avec les RNM qu'avec les masses ($p < 0,001$). Parmi le groupe RNM, 88 (69%) patientes avaient des lésions de CCIS sur leurs prélèvements histologiques (Tableau 8).

Tableau 8 : Répartition des lésions en IRM selon la variable CCIS

CCIS	OUI (N)	NON (N)	Total (N)	% OUI
Masse	125	128	253	49
RNM	88	39	127	69
Total	213	167	380	

Variables quantitatives. N : nombre de patientes

Les autres caractéristiques de la lésion néoplasique n'ont pas montré de lien significatif avec la présence de CCIS, c'est-à-dire : pour le signal en T2 ($p=0,312$), la TT ($p=0,432$), le signal en diffusion ($p=0,654$), l'ADC ($p=0,397$) et la discordance de taille entre la cartographie ADC et la séquence T1 après injection ($p=0,415$).

2. Lésions masses

La taille n'était pas liée à la présence de CCIS ($p=0,193$). Leur taille moyenne était de 34 mm range [7-137 mm] écart type de 16 [17,9 ; 50] IC 95%.

L'étude des caractéristiques spécifiques aux « masses » a objectivé un lien significatif entre les types de formes, les contours et la présence de CCIS associé. Une forme irrégulière était retrouvée chez 54% des patientes présentant du CCIS associé. Les formes rondes et ovales ont été retrouvées respectivement chez moins de 13% et 28% des patientes avec du CCIS ($p=0,001$). Concernant les contours, 53% des lésions aux contours non circonscrits (54% des lésions aux contours irréguliers et 51% aux contours spiculés), étaient associés à des lésions de CCIS contre 28% des masses aux contours circonscrits ($p=0,018$). Aucun lien significatif n'a été retrouvé avec la présence de CCIS

et le rehaussement interne des lésions ($p=0,07$) et la TT ($p=0,193$). Il n'y avait pas de différence significative entre la cinétique de rehaussement et la présence de CCIS ($p=0,467$). Les courbes de type III avec Wash out étaient les plus représentées avec 160 patientes (57%) versus 105 patientes (37%) avec une courbe de type II en plateau et 14 patientes (5%) avec une courbe de type I progressive.

La régression logistique a montré que pour les masses, les prélèvements histologiques ($p=0,004$) et le phénotype Luminal A ($p<0,039$) étaient les deux paramètres indépendants prédictifs de la présence de CCIS associé.

3. Rehaussements non-masses

Pour les 127 patientes avec un rehaussement non-masse en IRM, la taille n'était pas liée à la présence de CCIS. La taille moyenne était de 63 mm, range [16- 140 mm], écart type de 25,7 [37,54 ; 89,04] IC à 95%.

L'étude de la distribution des RNM a fait ressortir une association significative avec la présence de CCIS ($p=0,033$). Les distributions segmentaires étaient en plus grande proportion (63% des RNM). Ainsi, sur les 80 sujets présentant un rehaussement segmentaire, 62 (77,5%) patientes possédaient du CCIS. Par ordre de fréquence les autres lésions avaient une distribution régionale, linéaire, diffuse et focale. Parmi les 17 rehaussements régionaux, 11 (64,7%) avaient du CCIS. Les rehaussements de type focaux, linéaires et diffus (30 patientes) avaient respectivement 0%, 5% et 6% de CCIS. Les résultats sont illustrés dans la figure 11.

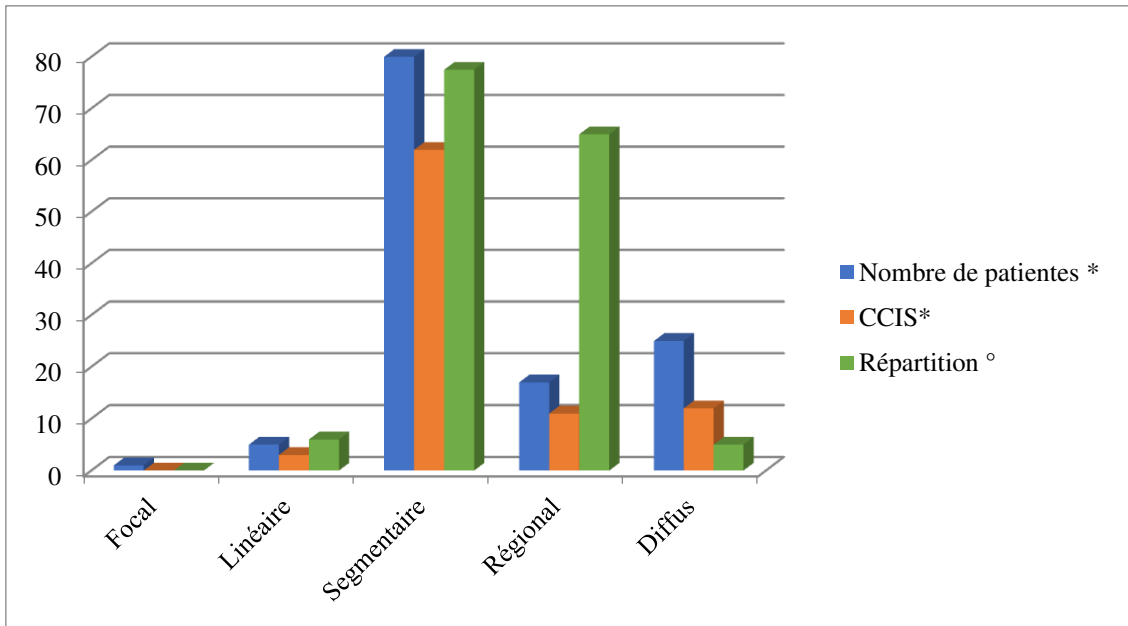


Figure 11 : Répartition des rehaussements non masses

* valeurs quantitatives

° Pourcentage de CCIS dans les catégories de distribution des rehaussements non masses. CCIS : carcinome canalaire in situ.

Le rehaussement interne n'était pas lié à la présence de CCIS associé ($p=0,320$). La répartition des différents patterns est développée dans le tableau 9.

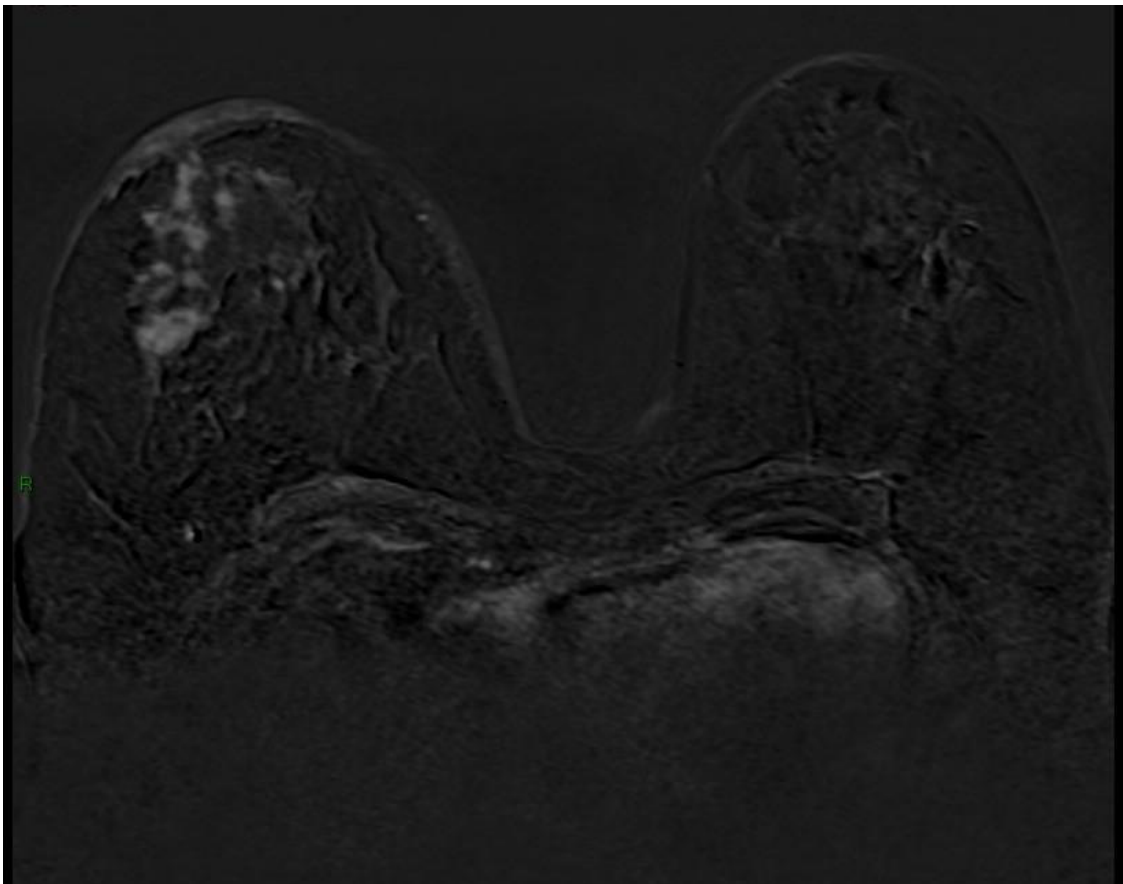
Tableau 9: Répartition du rehaussement interne des RNM et du CCIS

	Absence de CCIS *	CCIS *	Nombre total de sujet *	% de CCIS/ rehaussement
Homogène	20	56	76	74
Hétérogène	3	9	12	75
Micronodulaire	9	10	19	53
Annulaire	7	13	20	65
Total*	39	88	127	

* Valeurs quantitatives

L'analyse multivariée a démontré pour les RNM, que le seul paramètre indépendant pour prédire la présence de CCIS associé, était le prélèvement histologique ($p=0,005$).

Les figures 12 et 13 illustrent deux sujets de la cohorte avec un RNM.



*Figure 12 : IRM mammaire : Rehaussement non masse du sein droit
Séquence axiale T1 après injection de gadolinium. Reconstruction après soustraction
des images natives.*

*Rehaussement non masse segmentaire micronodulaire du quadrant supéro-externe du
sein droit. A noter un épaissement cutané régulier du sein droit visible sur cette
coupe.*

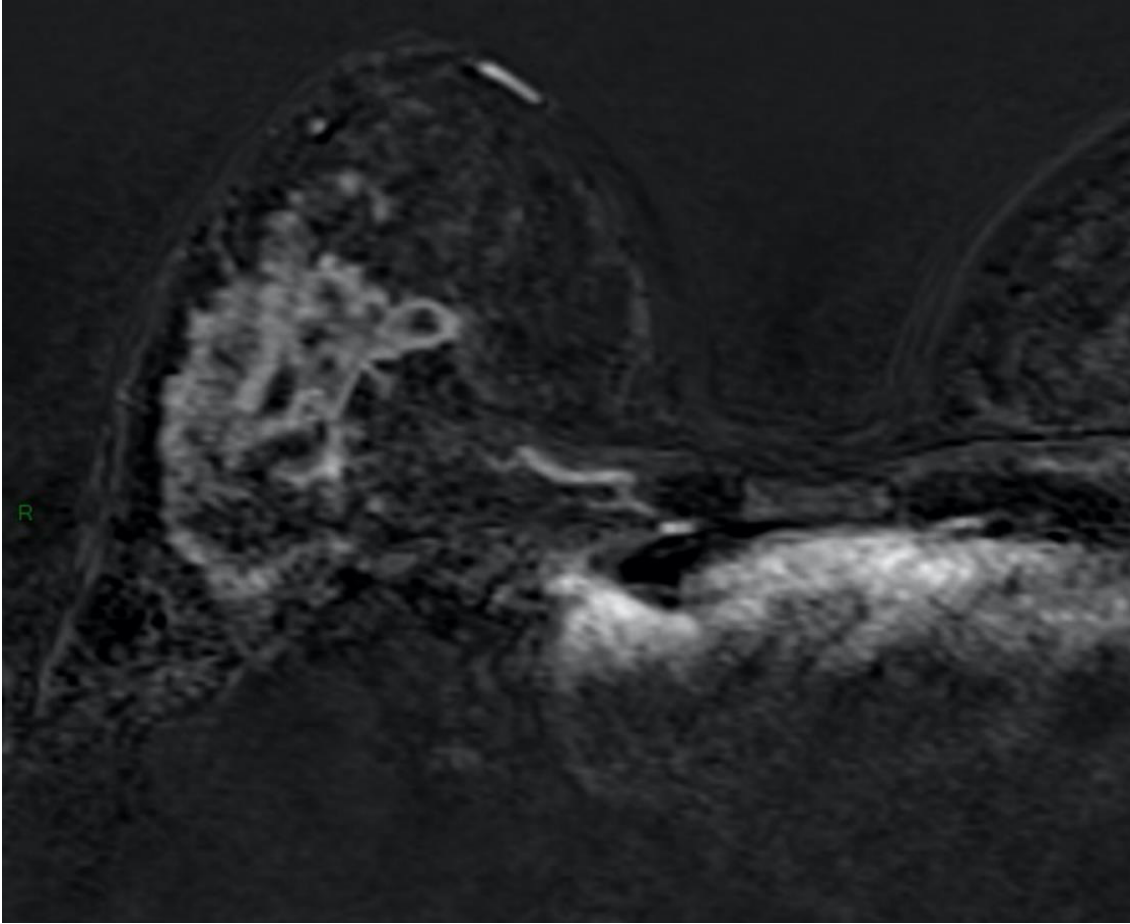


Figure 13 : IRM mammaire : Rehaussement non masse du sein droit

Séquence axiale T1 après injection de gadolinium. Reconstruction après soustraction des images natives. Zoom sur le sein droit.

Rehaussement non masse régional hétérogène du quadrant supéro-externe du sein droit.

4. Environnement péri-tumoral

Il n'a pas été objectivé de lien prédictif de CCIS avec le test du Khi^2 . La présence d'œdème péri-lésionnel, de foci suspects (< 20 mm et > 20 mm de la lésion initiale), de foci bénins, de masses multiples homolatérales, d'un rehaussement linéaire péri-lésionnel, ainsi que le signal péri-tumoral en diffusion (Bmax) n'étaient pas liés de façon significative à la présence de CCIS. Les résultats de chaque item recherché sont détaillés dans le tableau 10.

Tableau 10 : Répartition du CCIS selon les items IRM étudiés

Items étudiés	Total des patientes *	CCIS *	p °
Œdème ^	146 (39%)	89 (23%)	0,159
Foci suspects	198 (52%)	112 (29%)	0,915
< 20 mm	150 (39,5%)	89 (23%)	0,350
> 20 mm	102 (27%)	56 (15%)	0,875
Foci bénins	159 (42%)	91 (24%)	0,773
Masses multiples	86 (23%)	50 (13%)	0,749
Rehaussement linéaire	74 (19,5%)	41 (11%)	0,130
Signal Bmax péri-tumoral ^			0,175
Hyposignal	218 (81%)	113 (42%)	
Hypersignal	52 (19%)	33 (12%)	

* Valeurs quantitatives et pourcentage par rapport à la population d'étude

° Valeur de p significatif à 0,05.

^ A noter : population étudiée concernant l'œdème péri-lésionnel : 278 et le signal péri-tumoral : 270 ; par manque de donnée IRM.

La présence de ganglions régionaux axillaires n'était pas liée à la présence de CCIS associé (p= 0,478). Dans notre cohorte, 213 patientes avaient des ganglions suspects en IRM, ce qui correspondait à 56 % des patientes. Dans ce groupe de 213, 115 (54%) patientes avaient des lésions de CCIS à l'histologie ; soit un tiers de la population d'étude avec des ganglions suspects en IRM présentait du CCIS.

Réponse au traitement

Une réponse thérapeutique histologique complète a été retrouvée chez 118 (31%) patientes. Cent vingt-cinq patientes ont eu une réponse partielle (33%) et cent trente-six (36%) n'ont pas eu réponse. Chez une seule patiente de notre étude, la réponse n'a pas pu être évaluée, la chirurgie n'ayant pas été réalisée du fait d'une progression tumorale (envahissement médullaire).

Nous avons observé de meilleures réponses à la chimiothérapie néo-adjuvante en l'absence de lésion de CCIS ($p < 0,0001$). Sur les 136 patientes sans réponse, 93 (68%) avaient des lésions de CCIS associées. Les patientes en réponse partielle avaient du CCIS dans 63% (79 patientes) et celle en réponse complète avaient du CCIS dans 34% des cas (40 patientes).

La réponse thérapeutique était significativement différente selon le phénotype tumoral, ($p < 0,0001$). Les 110 patientes Basal Like ont obtenu une réponse, complète chez 52 cas (47%), partielle chez 31 cas (28%) et aucune chez 27 cas (25%). Soixante-quinze pour cent des patientes Basal Like avaient au moins une réponse partielle ou complète. Parmi les 52 patientes au profil HER 2, une réponse complète a été observée chez 34 sujets (65%). Douze sujets (23%) avaient une réponse partielle et six (12%) avaient aucune réponse. Ainsi, 88% des patientes au phénotype HER 2 ont montré une réponse au moins partielle voire complète. Les patientes Luminal B avaient une réponse complète dans 16% des cas (31 patientes), partielle dans 37% des cas (73 patientes) et aucune dans 47% (93 patientes). Les patientes Luminal A avaient une réponse complète dans 5% des cas (1 patiente), partielle dans 40% (8 patientes) et aucune dans 55% (11 patientes). Les patientes Luminal A et B ont moins bien répondu de manière significative à la chimiothérapie. Ces phénotypes étaient plus fréquemment associés à la présence de CCIS que les tumeurs HER 2 ou Basal Like ayant quant à eux, mieux répondu au traitement néoadjuvant.

La TT selon le cTNM a influencé significativement la réponse thérapeutique ($p < 0,001$). Les patientes aux lésions néoplasiques de petite taille < 2 cm (T0 et T1) étaient peu

représentées dans notre cohorte : 5 patientes T0 et 6 T1. Une réponse complète a été obtenue pour respectivement 4 et 5 sujets soit plus de 80% de leur population. La patiente T0 restante a obtenu une réponse partielle (20%) et celle T1 n'a obtenu aucune réponse. Au stade T2, dans les 109 patientes, 46 (42%) ont présenté une réponse thérapeutique histologique complète, 32 (29%) une réponse partielle et 31 (28%) aucune. Parmi les stade T3, 33 cas (20%) ont répondu complètement et partiellement dans 59 cas (36%). Aucune réponse n'a été retrouvée chez 73 cas (44%). Enfin pour les néoplasies volumineuses T4, nous avons observé 30 (32%) réponses complètes, 33 (35%) réponses partielles et 31 (33%) absence de réponse. La répartition des lésions de CCIS n'était pas significativement différente ($p=0,282$) selon la taille tumorale : 4 patientes T0, 3 T1, 60 T2, 99 T3 et 45 T4 avaient du CCIS.

Il n'a pas été retrouvé de lien significatif entre le GN régional et la réponse thérapeutique histologique ($p=0,899$).

L'analyse multivariée a montré que l'absence de réponse complète était corrélée de manière indépendante à la présence de CCIS associé ($P<0,0001$), aux sous-types (Luminal A, B et HER 2 ; $p<0,023$) et à la TT (T3 et T4 ; $p<0,011$).

Discussion

Dans notre étude de 380 patientes, le CCIS était présent chez 213 patientes soit 56% de notre cohorte. Le phénotype moléculaire tumoral de la CI était un facteur prédictif indépendant de la présence de CCIS. De même les micro-calcifications et les prélèvements histologiques étaient deux autres facteurs prédictifs indépendants du CCIS.

A ce jour, nous sommes l'une des premières études à avoir analysé le CCIS associé au CI en IRM. Cependant l'analyse des IRM mammaires ne nous a pas permis de dégager de facteurs prédictifs indépendants de sa présence.

Nous avons pu ressortir des signes non spécifiques du CCIS. Le CCIS était plus fréquemment suspecté chez les patientes présentant des lésions type RNM. De même, lorsque les RNM avaient une distribution segmentaire, du CCIS était objectivé dans 77,5% des cas. Chez les sujets « masses », les critères IRM les plus suspects de malignité comme une forme irrégulière ou des contours non circonscrits étaient associés au CCIS dans plus de 50% des cas. Les caractéristiques IRM du CCIS pur, décrits dans la littérature, ne sont pas différentes de celles du CCIS associé à une composante invasive associée [6,9,24–26].

Notre étude a permis de constater que la présence de CCIS réduisait les chances de réponse thérapeutique complète à la chimiothérapie. La TT et le sous-type moléculaire tumoral influençaient également la réponse thérapeutique.

Caractéristiques du carcinome canalaire in situ associé au carcinome invasif

1. Techniques standards

L'évaluation des techniques standards dans le diagnostic du CCIS, nous a fait constater que la mammographie n'était pas suffisante et sous-estimait dans 44% des cas les lésions de CCIS. Sa sensibilité était de 40% mais sa spécificité était élevée à 83%. Elle nous a permis d'objectiver la corrélation entre les micro-calcifications et le CCIS, qui était présent chez 76% des patientes avec des micro-calcifications à la mammographie.

Nos résultats sont concordants avec les données de la littérature. L'étude de Menell et al a retrouvé des micro-calcifications dans 90% des lésions de CCIS chez leurs 33 patientes [19]. La sensibilité de la mammographie apparaît variable selon les études mais néanmoins elle apparaît non suffisante pour permettre le diagnostic de certitude et évaluer l'étendue du CCIS. Kuhl et al ont observé une sous-estimation du diagnostic dans 43%. Dans cette étude les 72 cas mammographiquement occultes avaient été diagnostiqués par l'IRM et parmi les 89 lésions de haut grade, 43 avaient été oubliées à la mammographie [9].

L'analyse du prélèvement biopsique reste à l'heure actuelle le gold standard. Nous avons objectivé une différence significative entre les deux techniques de prélèvement dans la précision diagnostique. Elle était plus importante pour le prélèvement chirurgical, explicable par la quantité de tissu analysable. Toutefois les prélèvements percutanés à l'aiguille restent fiables pour permettre le diagnostic de CCIS avec une spécificité de 90% et une valeur prédictive positive de 73% retrouvées dans notre cohorte.

L'analyse du profil moléculaire tumoral de la composante invasive nous a permis d'observer que la présence de CCIS variait selon ce profil hormonal. Les phénotypes moléculaires tumoraux type Luminal A et Luminal B présentaient le plus de CCIS associé. Quarante-vingt-cinq pour cent des lésions Luminal A et soixante-trois pour cent des Luminal B avaient du CCIS. A l'opposé le phénotype Basal Like n'en présentait seulement, dans 38% des cas. Ceci se retrouve dans les études antérieures avec une prédominance de l'association CCIS-Luminal A : Baek et al avaient retrouvé du CCIS associé au phénotype Luminal A chez 60,7% des 56 CCIS purs et Zhou et al chez 48,8% des 381 CCIS purs. [27,28]. Le pronostic de la composante invasive dépend du sous-type tumoral. Les carcinomes Luminal A et B ont un meilleur pronostic que les tumeurs HER 2 ou Basal Like. Même si le CCIS est fortement associé aux tumeurs hormonales-dépendantes, le sous-typage moléculaire ne permet pas d'évaluer le pronostic du CCIS. A l'heure actuelle il n'existe pas de classification histopathologique du CCIS et la conférence de consensus de Saint Gallen ne propose pas de critères concernant les lésions de CCIS.

2. Analyses IRM

De par l'étude IRM, nous avons observé que certaines caractéristiques lésionnelles pouvaient prédire, mais pas de manière indépendante, la présence de CCIS associé au CI. En effet dans notre cohorte, les lésions RNM étaient plus fréquemment retrouvées chez les patientes contenant des lésions de CCIS. Quatre-vingt-huit patientes, soit soixante-neuf pour cent des RNM avaient des lésions de CCIS contre quarante-neuf pour cent des lésions masses. Ces résultats se retrouvaient également dans la littérature. Jansen et al ont analysé 79 lésions de CCIS purs et ont retrouvé 81% de RNM versus 18% de masses [29]. Dans les mêmes proportions, Greenwood et al dans leur revue de la littérature sur les caractéristiques IRM du CCIS, ont retrouvé 60 à 81% de RNM et 14 à 41% de masses [26]. Scott-Moncrieff et al ont également étudié l'apparence en IRM des lésions de CCIS calcifiées et non calcifiées. Sur 115 cas de CCIS, ils retrouvaient plus communément des RNM (60%) que des lésions masses (31%). Leurs résultats sont à extrapoler avec prudence car ils correspondaient uniquement au CCIS sans calcifications mammographiques [25].

Parmi les lésions RNM, la distribution était également liée à la présence de CCIS. Les RNM associés au CCIS, étaient segmentaires dans 77,5% et régionaux dans 64,5%. Nous n'avons pas objectivé de différence significative dans le rehaussement interne de ces lésions. Les études ayant analysé les caractéristiques du CCIS en IRM retrouvaient aussi ces résultats. Greenwood et al ont décrit la distribution segmentaire comme la plus courante, présente dans 14 à 77% des cas. Nous n'avons pas retrouvé de lien avec le rehaussement interne. Mais celui-ci est décrit dans la littérature avec une plus grande proportion de lésions micronodulaires (41 à 64%) [26].

Les lésions masses peuvent être associées au CCIS. Les caractéristiques de forte suspicion de malignité (forme irrégulière et contours irréguliers) sont associées au CCIS dans la littérature entre 14 et 83% pour la forme et entre 14 et 92% pour les contours. Nos résultats sont situés dans ces échelles et nous avons également objectivé ces critères comme associés au CCIS [26].

Notre étude n'a pas fait ressortir de lien prédictif entre les lésions de CCIS et le type de courbe de rehaussement dynamique ($p=0,467$). Les courbes de type III étaient les plus

représentées, mais ceci peut être expliqué par la prévalence importante de cette cinétique dans les lésions malignes. L'absence de lien avec le CCIS est en partie due au nombre de sujets dont la réalisation et l'interprétation des courbes n'ont pu être faites. Seul les lésions masses ont pu en disposer ; comme ceci est établi par les guides de bon usage. L'apport diagnostique des courbes dynamiques restent controversé dans les RNM [30,31].

Les auteurs qui ont cherché à étudier la cinétique de rehaussement du CCIS retrouvaient des résultats discordants peu contributifs. Jansen et al ont étudié la cinétique selon le grade nucléaire et n'ont pas retrouvé de corrélation significative [29]. D'autres études ont objectivé une différence significative entre les lésions de CCIS de bas grade et les grades intermédiaires et élevés. Mais leurs échantillons étaient trop petits (de moins de cinq sujets) et prenaient en compte de nombreuses lésions de bas grades sans prise de contraste en IRM [32]. Tous grades confondus, la spécificité d'une courbe type Wash out n'avait permis d'identifier que 20% des cas de CCIS [33]. D'autres auteurs ont confirmé ces résultats et ont conclu sur l'importance d'étudier les critères morphologiques plutôt que cinétiques du CCIS [34].

Concernant l'analyse de la diffusion, nous n'avons pas retrouvé de caractéristique prédictive. La diffusion dans le CCIS a fait l'objet de travaux antérieurs. Selon Kul et al le CCIS aurait une valeur d'ADC supérieure aux lésions invasives mais, avec un chevauchement avec celles des lésions bénignes. Cependant leur étude comprenait qu'un seul de cas de CCIS sur quatre-vingt-quatre patientes. A contrario Lima et al ont étudié la diffusion chez 22 cas de CCIS pur. Ils ont trouvé une limite à $1,30 \times 10^{-3} \text{ mm}^2$ avec une spécificité de 100%, pour le diagnostic de CCIS de bas grade. Selon eux, une tendance à la corrélation négative existait entre le grade du CCIS et l'ADC, même si il y avait un chevauchement des valeurs entre les différents grades [11,35].

L'analyse des caractéristiques péri-tumorales n'a pas retrouvé de facteur associé au carcinome in situ. Malgré nos résultats non significatifs, nous sommes une des premières études à avoir étudié le parenchyme environnant à la recherche de facteurs prédictifs de CCIS.

A ce jour, nous n'avons pu ressortir de facteurs diagnostics indépendants en IRM de la présence d'une composante in situ associé au CI, même si la sensibilité diagnostic de l'IRM est non négligeable. Elle varie selon les études pouvant aller jusqu'à 94% selon Schouten van der Velden et al ou 88% selon Menell et al [19,36]. Cependant sa spécificité est moins importante que la mammographie et engendrerait selon Kriege et al deux fois plus d'examens complémentaires et trois fois plus de biopsies inutiles [37].

Il serait intéressant de compléter nos recherches par des études tenant compte du grade nucléaire de l'in situ, afin d'analyser l'association du grade et des caractéristiques IRM, du CCIS associé au CI.

Réponses thérapeutiques histologiques selon la présence de CCIS

Les patientes ne présentant aucun signe histologique résiduel de tumeur après la chimiothérapie ont une survie significativement améliorée. La définition d'une réponse complète est l'absence de lésion résiduelle dans le sein et dans le territoire axillaire. Plusieurs études ont essayé d'évaluer la réponse histologique à la chimiothérapie de la lésion invasive selon son association ou non à une composante in situ. Il est admis qu'initialement le CCIS ne répond pas à la chimiothérapie [21,38]. Wu et al ont émis l'hypothèse de l'obstacle de la membrane basale au passage des thérapeutiques systémiques [38]. Selon plusieurs auteurs la chimiothérapie n'a pas d'impact sur les micro-calcifications. Elles évolueraient de manière imprévisible selon Noguera Tajadura et al [39,40].

Dans notre analyse, le degré de réponse était corrélé à la présence de CCIS. Les patientes avec une réponse histologique complète n'avaient pas de lésions de CCIS dans 66% des cas. Chez 68% et 63% des patientes respectivement sans réponse ou avec une réponse partielle, des lésions de CCIS étaient retrouvées. Nos résultats sont en accord avec la littérature. L'étude de Goldberg et al a retrouvé une diminution de la réponse complète de 33% dû à la présence de CCIS associé au CI dans la biopsie initiale contre 47% pour les tumeurs sans composante de CCIS [39]. Leurs résultats n'atteignaient pas le seuil significatif probablement dû à un échantillon de petite taille (92 patientes). Mais une autre étude celle de Von Minckwitz et al a montré de manière significative que 59

(37,3%) de leurs 158 carcinomes invasifs avec CCIS associé, présentaient des degrés de régression post-chimiothérapie, inférieurs aux carcinome invasifs purs [41]. De même, Wu et al, sur 25 patientes présentant un cancer localement avancé ont observé que les patientes avec une composante étendue de CCIS, avaient une réponse plus faible à la chimiothérapie [38]. Une des rares études ayant montré une éradication du CCIS par la chimiothérapie est celle de Gunia et al rapportant un cas de carcinome HER 2 avec CCIS associé traité par chimiothérapie et anticorps monoclonaux (Trastuzumab). Ils ont retrouvé une éradication du CCIS par la chimiothérapie malgré la présence de micro-calcifications pathologiques lors de la chirurgie, sans pouvoir exclure que le Trastuzumab aurait pu contribuer à ce résultat [42].

Nous n'avons pas étudié, si la chimiothérapie associée ou non à une thérapie ciblée réduisait l'étendue de la composante in situ. Nos patientes ont été traitées par plusieurs protocoles de chimiothérapies incluant pour certaines du Trastuzumab, mais la réponse selon le protocole thérapeutique mis en place, n'a pas été étudiée. Von Minckwitz et al ont objectivé qu'un traitement systémique avec une Anthracycline, une Taxane et du Trastuzumab pourrait réduire, voire éliminer le CCIS associé chez plus de 50% des patients, présentant un CI avec des lésions de CCIS avant le début du traitement [41]. Goldberg et al ont également objectivé cette information. Dix de leur 30 patientes (33%) présentant du CCIS associé à la composante invasive ont vu cet ensemble disparaître complètement [39].

Les nouvelles directives de Saint Gallen ont reconnu le traitement hormonal comme thérapeutique adjuvante efficace sur le CCIS, mais aucune étude n'a recherché l'impact du Trastuzumab associé à une chimiothérapie [43]. Il serait intéressant d'évaluer cette information dans une étude ultérieure en tenant compte des toxicités liées aux traitements et de la morbidité engendrée. De même l'analyse du CCIS sur la survie n'a pas été étudiée. Notre connaissance sur le CCIS pourrait être complétée par l'analyse de la survie des patientes présentant des lésions de CCIS avec une réponse thérapeutique histologique complète et l'évaluation du taux de rechute.

Limites de l'étude

Notre étude présentait quelques limites. Premièrement de par son caractère rétrospectif nous n'avons pas pu résoudre les problèmes techniques d'absence de certaines séquences chez plusieurs de nos patientes. L'absence de résultats contributifs sur l'analyse de la diffusion peut être en partie due au défaut de réalisation de cette séquence chez 110 de nos 380 patientes, soit un tiers de notre population.

Nous n'avons pas pu randomiser la sélection des patientes du fait de la sélection rétrospective des patientes.

Nos données ont été extraites à partir d'un centre unique, universitaire, associé à un centre de traitement du cancer et de recherche. Les patientes ne sont pas représentatives d'une population générale dans le cadre du dépistage. Elles présentent une incidence plus élevée de cancer du sein et/ou une maladie plus étendue, que les patientes traitées dans des pratiques communautaires.

Lors des acquisitions IRM, plusieurs modèles et plusieurs protocoles ont été utilisés. Ceci pourraient poser des problèmes de comparaison de nos résultats et pourraient compromettre leurs significativités. De plus nos données IRM ont été obtenues par une équipe spécialisée avec une analyse rigoureuse et pragmatique du lexique BI-RADS et peu de centre possèdent cette expertise.

Conclusion

Le CCIS associé au CI se présente le plus souvent en IRM par des RNM avec une distribution segmentaire. A ce jour, l'analyse de l'IRM mammaire ne nous permet pas de ressortir des facteurs prédictifs indépendants du CCIS associé au CI. Le phénotype moléculaire tumoral du CI est corrélé à la présence d'une composante in situ. Les phénotypes tumoraux hormonaux-dépendants sont le plus souvent associés au CCIS.

Nos résultats suggèrent que la présence du CCIS module la réponse thérapeutique histologique à la chimiothérapie en diminuant par sa présence le taux de réponse complète du carcinome mammaire. D'autres études seront nécessaires pour étudier l'impact des thérapies ciblées associées à la chimiothérapie, sur la composante in situ.

L'amélioration des connaissances et la compréhension plus précise, des caractéristiques en IRM du carcinome intra-canaulaire, permettront des approches thérapeutiques plus ciblées afin de diminuer la morbidité des traitements du cancer du sein.

Références bibliographiques

1. Rogel A, Hamers F, Quintin C, De Maria F, Bonaldi C, Beltzer N, et al. Incidence et dépistage du cancer du sein en France. Dernières données disponibles : octobre 2016 [Internet]. Paris: 2016 [cited 2019 Jul 19]. Available from: <https://www.santepubliquefrance.fr/maladies-et-traumatismes/cancers/cancer-du-sein/documents/rapport-synthese/incidence-et-depistage-du-cancer-du-sein-en-france.-dernieres-donnees-disponibles-octobre-2016>
2. Séradour B, Allemand H, Weill A, Ricordeau P. Changes by age in breast cancer incidence, mammography screening and hormone therapy use in France from 2000 to 2006. *Bull. Cancer (Paris)* 2009;96:E1-6.
3. Li CI, Daling JR, Malone KE. Age-specific incidence rates of in situ breast carcinomas by histologic type, 1980 to 2001. *Cancer Epidemiol. Biomark. Prev. Publ. Am. Assoc. Cancer Res. Cosponsored Am. Soc. Prev. Oncol.* 2005;14:1008–11.
4. Virnig BA, Shamliyan T, Tuttle TM, Kane RL, Wilt TJ. Diagnosis and Management of Ductal Carcinoma in Situ (DCIS) [Internet]. Evidence Reports/Technology Assessments. Rockville (MD): Agency for Healthcare Research and Quality (US); 2009. Available from: <https://www.ncbi.nlm.nih.gov/books/NBK32576/>
5. World Health Organization Classification of Tumours. Pathology and Genetics of Tumours of the Breast and Female Genital Organs. Lyon: IARC; 2003.
6. Kuhl CK. Why do purely intraductal cancers enhance on breast MR images? *Radiology* 2009;253:281–3.
7. Jansen SA, Paunesku T, Fan X, Woloschak GE, Vogt S, Conzen SD, et al. Ductal carcinoma in situ: X-ray fluorescence microscopy and dynamic contrast-enhanced MR imaging reveals gadolinium uptake within neoplastic mammary ducts in a murine model. *Radiology* 2009;253:399–406.
8. Guidi AJ, Schnitt SJ, Fischer L, Tognazzi K, Harris JR, Dvorak HF, et al. Vascular permeability factor (vascular endothelial growth factor) expression and angiogenesis in patients with ductal carcinoma in situ of the breast. *Cancer*

1997;80:1945–53.

9. Kuhl CK, Schrading S, Bieling HB, Wardelmann E, Leutner CC, Koenig R, et al. MRI for diagnosis of pure ductal carcinoma in situ: a prospective observational study. *The Lancet* 2007;370:485–92.
10. Iima M, Yano K, Kataoka M, Umehana M, Murata K, Kanao S, et al. Quantitative non-Gaussian diffusion and intravoxel incoherent motion magnetic resonance imaging: differentiation of malignant and benign breast lesions. *Invest. Radiol.* 2015;50:205–11.
11. Iima M, Le Bihan D, Okumura R, Okada T, Fujimoto K, Kanao S, et al. Apparent diffusion coefficient as an MR imaging biomarker of low-risk ductal carcinoma in situ: a pilot study. *Radiology* 2011;260:364–72.
12. Allen LR, Lago-Toro CE, Hughes JH, Careaga E, Brown AT, Chernick M, et al. Is there a role for MRI in the preoperative assessment of patients with DCIS? *Ann. Surg. Oncol.* 2010;17:2395–400.
13. Schouten van der Velden AP, Schlooz-Vries MS, Boetes C, Wobbes T. Magnetic resonance imaging of ductal carcinoma in situ: what is its clinical application? A review. *Am. J. Surg.* 2009;198:262–9.
14. Rosen PP, Braun DW, Kinne DE. The clinical significance of pre-invasive breast carcinoma. *Cancer* 1980;46:919–25.
15. Sanders ME, Schuyler PA, Dupont WD, Page DL. The natural history of low-grade ductal carcinoma in situ of the breast in women treated by biopsy only revealed over 30 years of long-term follow-up. *Cancer* 2005;103:2481–4.
16. Groen EJ, Elshof LE, Visser LL, Rutgers EJT, Winter-Warnars HAO, Lips EH, et al. Finding the balance between over- and under-treatment of ductal carcinoma in situ (DCIS). *Breast Edinb. Scotl.* 2017;31:274–83.
17. Cancers du sein - Recommandations et outils d'aide à la pratique [Internet]. [cited 2019 Feb 15]; Available from: <https://www.e-cancer.fr/Professionnels-de-sante/Recommandations-et-outils-d-aide-a-la-pratique/Cancers-du-sein/#toc-recommandations-de-prise-en-charge-sp-cialis-e>
18. Lagios MD. Heterogeneity of duct carcinoma in situ (DCIS): Relationship of

grade and subtype analysis to local recurrence and risk of invasive transformation. *Cancer Lett.* 1995;90:97–102.

19. Menell JH, Morris EA, Dershaw DD, Abramson AF, Brogi E, Liberman L. Determination of the presence and extent of pure ductal carcinoma in situ by mammography and magnetic resonance imaging. *Breast J.* 2005;11:382–90.

20. Berg WA, Gutierrez L, NessAiver MS, Carter WB, Bhargavan M, Lewis RS, et al. Diagnostic accuracy of mammography, clinical examination, US, and MR imaging in preoperative assessment of breast cancer. *Radiology* 2004;233:830–49.

21. Sakorafas GH, Tsiotou AG. Ductal carcinoma in situ (DCIS) of the breast: evolving perspectives. *Cancer Treat. Rev.* 2000;26:103–25.

22. Breast Imaging Reporting & Data System [Internet]. [cited 2018 Nov 19]; Available from: <https://www.acr.org/Clinical-Resources/Reporting-and-Data-Systems/Bi-Rads>

23. referentiel-cancer-du-sein-gustaveroussy-curie-2016-2017.pdf [Internet]. [cited 2018 May 27]; Available from: <https://www.gustaveroussy.fr/sites/default/files/referentiel-cancer-du-sein-gustaveroussy-curie-2016-2017.pdf>

24. Jansen SA. Ductal carcinoma in situ: detection, diagnosis, and characterization with magnetic resonance imaging. *Semin. Ultrasound. CT MR* 2011;32:306–18.

25. Scott-Moncrieff A, Sullivan ME, Mendelson EB, Wang L. MR imaging appearance of noncalcified and calcified DCIS. *Breast J.* 2018;24:343–9.

26. Greenwood HI, Heller SL, Kim S, Sigmund EE, Shaylor SD, Moy L. Ductal Carcinoma in Situ of the Breasts: Review of MR Imaging Features. *RadioGraphics* 2013;33:1569–88.

27. Baek SH, Choi WJ, Cha JH, Kim HH, Shin HJ, Chae EY. Comparison of mammography, ultrasound, and MRI in size assessment of ductal carcinoma in situ with histopathologic correlation. *Acta Radiol. Stockh. Swed.* 1987 2017;58:1434–41.

28. Zhou W, Jirström K, Amini R-M, Fjällskog M-L, Sollie T, Lindman H, et al. Molecular subtypes in ductal carcinoma in situ of the breast and their relation to prognosis: a population-based cohort study. *BMC Cancer* 2013;13:512.

29. Jansen SA, Newstead GM, Abe H, Shimauchi A, Schmidt RA, Karczmar GS. Pure Ductal Carcinoma in Situ: Kinetic and Morphologic MR Characteristics Compared with Mammographic Appearance and Nuclear Grade. *Radiology* 2007;245:684–91.
30. Thomassin-Naggara I, Salem C, Darai E, Bazot M, Uzan S, Marsault C, et al. sénologie - Le rehaussement sans masse en IRM mammaire : comment j'interprète ? *J. Radiol.* 2009;90:269–75.
31. Goto M, Ito H, Akazawa K, Kubota T, Kizu O, Yamada K, et al. Diagnosis of breast tumors by contrast-enhanced MR imaging: comparison between the diagnostic performance of dynamic enhancement patterns and morphologic features. *J. Magn. Reson. Imaging JMRI* 2007;25:104–12.
32. Furman-Haran E, Schechtman E, Kelcz F, Kirshenbaum K, Degani H. Magnetic resonance imaging reveals functional diversity of the vasculature in benign and malignant breast lesions. *Cancer* 2005;104:708–18.
33. Bluemke DA, Gatsonis CA, Chen MH, DeAngelis GA, DeBruhl N, Harms S, et al. Magnetic resonance imaging of the breast prior to biopsy. *JAMA* 2004;292:2735–42.
34. Lehman CD. Magnetic Resonance Imaging in the Evaluation of Ductal Carcinoma In Situ. *J. Natl. Cancer Inst. Monogr.* 2010;2010:150–1.
35. Kul S, Cansu A, Alhan E, Dinc H, Gunes G, Reis A. Contribution of diffusion-weighted imaging to dynamic contrast-enhanced MRI in the characterization of breast tumors. *AJR Am. J. Roentgenol.* 2011;196:210–7.
36. Schouten van der Velden AP, Boetes C, Bult P, Wobbes T. The value of magnetic resonance imaging in diagnosis and size assessment of in situ and small invasive breast carcinoma. *Am. J. Surg.* 2006;192:172–8.
37. Kriege M, Brekelmans CTM, Boetes C, Besnard PE, Zonderland HM, Obdeijn IM, et al. Efficacy of MRI and mammography for breast-cancer screening in women with a familial or genetic predisposition. *N. Engl. J. Med.* 2004;351:427–37.
38. Wu W, Kamma H, Ueno E, Fujiwara M, Satoh H, Hara H, et al. The intraductal component of breast cancer is poorly responsive to neo-adjuvant chemotherapy. *Oncol. Rep.* 2002;9:1027–31.
39. Goldberg H, Zandbank J, Kent V, Leonov-Polak M, Livoff A, Chernihovsky A,

et al. Chemotherapy may eradicate ductal carcinoma in situ (DCIS) but not the associated microcalcifications. *Eur. J. Surg. Oncol. J. Eur. Soc. Surg. Oncol. Br. Assoc. Surg. Oncol.* 2017;43:1415–20.

40. Noguera JJ, de Luis E, Alonso-Burgos A, Viteri S, Zornoza G, Pina L. [Mammographic findings in microcalcifications associated with breast cancer after neoadjuvant chemotherapy]. *Radiologia* 2007;49:37–41.

41. von Minckwitz G, Darb-Esfahani S, Loibl S, Huober J, Tesch H, Solbach C, et al. Responsiveness of adjacent ductal carcinoma in situ and changes in HER2 status after neoadjuvant chemotherapy/trastuzumab treatment in early breast cancer--results from the GeparQuattro study (GBG 40). *Breast Cancer Res. Treat.* 2012;132:863–70.

42. Gunia SR, Patel MS, Mamounas EP. Pathologic Complete Response of HER-2 Neu-Positive Invasive Ductal Carcinoma and Ductal Carcinoma In Situ following Neoadjuvant Chemotherapy plus Trastuzumab: A Case Report and Review of Literature. *Case Rep. Surg.* 2012;2012:454273.

43. Curigliano G, Burstein HJ, Winer EP, Gnant M, Dubsy P, Loibl S, et al. De-escalating and escalating treatments for early-stage breast cancer: the St. Gallen International Expert Consensus Conference on the Primary Therapy of Early Breast Cancer 2017. *Ann. Oncol.* 2017;28:1700–12.

Annexes

Classification TNM du cancer du sein 7^{ème} édition (2010)

Tumeur Primaire T :

Tx : la tumeur primitive ne peut pas être évaluée

T0 : la tumeur primitive n'est pas palpable

- Tis : carcinome in situ
- Tis (DCIS) : carcinome canalaire in situ
- Tis (CLIS) : carcinome lobulaire in situ
- Tis (Paget) : maladie de Paget du mamelon sans tumeur sous-jacente (NB : la maladie de Paget associée à une tumeur est classée en fonction de la taille de la tumeur)

T1 : tumeur ≤ 2 cm dans sa plus grande dimension

T1mic : micro-invasion ≤ 1 mm dans sa plus grande dimension

- T1a : $1 \text{ mm} < \text{tumeur} \leq 5 \text{ mm}$ dans sa plus grande dimension
- T1b : $5 \text{ mm} < \text{tumeur} \leq 1 \text{ cm}$ dans sa plus grande dimension
- T1c : $1 \text{ cm} < \text{tumeur} \leq 2 \text{ cm}$ dans sa plus grande dimension

T2 : $2 \text{ cm} < \text{tumeur} \leq 5 \text{ cm}$ dans sa plus grande dimension

T3 : tumeur > 5 cm dans sa plus grande dimension

T4 : tumeur, quelle que soit sa taille, avec une extension directe soit à la paroi thoracique (a), soit à la peau (b) :

- T4a : extension à la paroi thoracique en excluant le muscle pectoral
- T4b : œdème (y compris peau d'orange) ou ulcération de la peau du sein, ou nodules de perméation situés sur la peau du même sein
- T4c : T4a + T4b
- T4d : cancer inflammatoire

Ganglions lymphatiques régionaux pN

Nx : l'envahissement ne peut pas être évalué

N0 : absence d'envahissement ganglionnaire régional histologique et absence d'examen complémentaire à la recherche de cellules tumorales isolées

- N0(i-) : absence d'envahissement ganglionnaire régional histologique, IHC négative
- N0(i+) : absence d'envahissement ganglionnaire régional histologique, IHC positive, avec des amas cellulaires $\leq 0,2$ mm (considéré comme sans métastase ganglionnaire)
- N0(mol-) : absence d'envahissement ganglionnaire régional histologique, biologie moléculaire négative (RT-PCR)
- N0(mol+) : absence d'envahissement ganglionnaire régional histologique, biologie moléculaire positive (RT-PCR)

N1mi : micro-métastases $> 0,2$ mm et ≤ 2 mm

N1 : envahissement de 1 à 3 ganglions axillaires et/ou envahissement des ganglions de la CMI détecté sur ganglion sentinelle sans signe clinique

- N1a : envahissement de 1 à 3 ganglions axillaires
- N1b : envahissement des ganglions de la CMI détecté sur ganglion sentinelle sans signe clinique
- N1c : envahissement de 1 à 3 ganglions axillaires et envahissement des ganglions de la CMI détecté sur ganglion sentinelle sans signe clinique (pN1a + pN1b).

N2 : envahissement de 4 à 9 ganglions axillaires ou envahissement des ganglions mammaires internes homolatéraux suspects, en l'absence d'envahissement ganglionnaire axillaire

- N2a : envahissement de 4 à 9 ganglions axillaires avec au moins un amas cellulaire > 2 mm
- N2b : envahissement des ganglions mammaires internes homolatéraux suspects, en l'absence d'envahissement ganglionnaire axillaire

N3:- N3a : envahissement d'au moins 10 ganglions axillaires (avec au moins un amas cellulaire > 2 mm) ou envahissement des ganglions sous-claviculaires

- N3b : envahissement des ganglions mammaires internes homolatéraux suspects avec envahissement ganglionnaire axillaire ou envahissement de plus de 3 ganglions axillaires et envahissement des ganglions de la CMI détecté sur ganglion sentinelle sans signe clinique
- N3c : envahissement des ganglions sus-claviculaires homolatéraux

Métastases à distance (M)

Mx : renseignements insuffisants pour classer les métastases à distance

M0 : absence de métastases à distance

M1 : présence de métastase(s) à distance

pN : stade post-chirurgical ganglionnaire.

IHC : étude immuno-histochimique. RT-PCR : Reverse Transcriptase Polymerase Chain Reaction. CMI : chaînes mammaires internes.

Serment d'Hippocrate

Au moment d'être admis à exercer la médecine, en présence des maîtres de cette école et de mes condisciples, je promets et je jure d'être fidèle aux lois de l'honneur et de la probité qui la régissent.

Mon premier souci sera, de rétablir, de préserver ou de promouvoir la santé dans tous les éléments physiques et mentaux, individuels collectifs et sociaux. Je respecterai toutes les personnes, leur autonomie et leur volonté, sans aucune discrimination selon leur état ou leurs convictions.

J'interviendrai pour les protéger si elles sont affaiblies, vulnérables ou menacées dans leur intégrité ou dignité.

Même sous la contrainte, je ne ferai usage de mes connaissances contre les lois de l'humanité.

J'informerai les patients de décisions envisagées, de leurs raisons et de leurs conséquences.

Je ne tromperai jamais leur confiance et n'exploiterai pas le pouvoir hérité des circonstances pour forcer leurs consciences.

Je donnerai mes soins à l'indigent et à quiconque me les demandera.

Je ne me laisserai influencer ni par la recherche du gain ni par la recherche de la gloire.

Admis dans l'intimité des personnes, je tairai les secrets qui me sont confiés.

Reçu à l'intérieur des maisons, je respecterai les secrets des foyers.

Et ma conduite ne servira pas à corrompre les mœurs.

Je ferai tout pour soulager les souffrances, sans acharnement.

Je ne provoquerai jamais la mort délibérément.

Je préserverai l'indépendance nécessaire à l'accomplissement de ma mission.

Que je sois modéré en tout, mais insatiable de mon amour de la science.

Je n'entreprendrai rien qui ne dépasse mes compétences ; je les entretiendrai et les perfectionnerai pour assurer au mieux les services qui me seront demandés.

J'apporterai mon aide à mes confrères ainsi qu'à leurs familles dans l'adversité.

Que les hommes et mes confrères m'accordent leur estime si je suis fidèle à mes promesses,

Que je sois déshonoré et méprisé si j'y manque.

NOM ET PRENOM : SAND MORGANE

SUJET DE LA THESE : Carcinome canalaire infiltrant du sein associé à une composante in situ : évaluation diagnostic et pronostic en IRM.

THESE : MEDECINE

Qualification : Médecine Spécialisée

ANNEE : 2019

NUMERO D'IDENTIFICATION : 2019ANTI0478

MOTS CLEFS : Carcinome canalaire in situ du sein. Cancer du sein. Femme. Imagerie par résonance magnétique. Thérapie néoadjuvante. Résultats du traitement.

Introduction : L'objectif était la recherche en IRM des caractéristiques morphologiques et cinétiques prédictives du carcinome canalaire in situ du sein (CCIS) associé au carcinome invasif (CI) puis ; d'étudier l'impact pronostic de l'in situ sur la réponse thérapeutique histologique à la chimiothérapie du CI.

Matériel et Méthodes : Étude rétrospective menée dans le service de Radiologie de l'hôpital Saint Louis, dans une cohorte de 380 patientes avec un diagnostic de CI traitées par chimiothérapie néoadjuvante entre 2003 et 2016. La composante in situ a été recherchée sur les prélèvements histologiques. Elle a été corrélée aux données mammographiques, aux phénotypes moléculaires tumoraux du CI, aux caractéristiques lésionnelles IRM (Classification BI-RADS de l'ACR) et analysé à la réponse histologique thérapeutique.

Résultats : Deux cent treize patientes (56%) avaient du CCIS. Du CCIS était retrouvé dans 85% des phénotypes Luminal A, 63% des phénotypes Luminal B, 56% des phénotypes HER 2 et 38% des phénotypes Basal Like. En IRM la présence de CCIS était significativement plus fréquente avec les lésions rehaussements non-masses (RNM) qu'avec les masses ($p < 0,001$). Pour les RNM, la distribution était liée au CCIS ($p = 0,033$). Les 77,5% des patientes aux RNM segmentaires avaient du CCIS. Une meilleure réponse histologique à la chimiothérapie néoadjuvante a été notée en l'absence de CCIS ($p < 0,0001$). Sur les 136 patientes sans réponse thérapeutique 93 (68%) avaient du CCIS. L'absence de réponse complète était corrélée de manière indépendante à la présence de CCIS associé ($P < 0,0001$), aux sous-types moléculaires tumoraux ($p < 0,0001$) et à la taille tumorale (T3 et T4 ; $p < 0,002$).

Conclusion : Notre étude n'a pas permis de ressortir de facteurs prédictifs indépendants en IRM du CCIS. Sa présence réduit les chances de réponse thérapeutique histologique complète et il est un élément essentiel dans la planification thérapeutique des patientes atteintes d'un CI.

JURY : Président : Professeur Mehdi MEJDOUBI

Juges : Professeur Cédric de BAZELAIRE (directeur de thèse)

: Professeur Nicolas SELLIER

: Professeur Isabelle THOMASSIN NAGGARA

: Docteur Marc ESPIE