



HAL
open science

Métabolisme glucidique des syndromes parkinsoniens atypiques compliqués de démence

Guillaume Schwenzfeier

► **To cite this version:**

Guillaume Schwenzfeier. Métabolisme glucidique des syndromes parkinsoniens atypiques compliqués de démence. Sciences du Vivant [q-bio]. 2019. dumas-02556769

HAL Id: dumas-02556769

<https://dumas.ccsd.cnrs.fr/dumas-02556769>

Submitted on 7 May 2021

HAL is a multi-disciplinary open access archive for the deposit and dissemination of scientific research documents, whether they are published or not. The documents may come from teaching and research institutions in France or abroad, or from public or private research centers.

L'archive ouverte pluridisciplinaire **HAL**, est destinée au dépôt et à la diffusion de documents scientifiques de niveau recherche, publiés ou non, émanant des établissements d'enseignement et de recherche français ou étrangers, des laboratoires publics ou privés.



THÈSE D'EXERCICE / UNIVERSITÉ DE RENNES 1
sous le sceau de l'Université Bretagne Loire

Thèse en vue du

DIPLÔME D'ÉTAT DE DOCTEUR EN MÉDECINE

présentée par

Guillaume SCHWENZFEIER

Né le 7 septembre 1983 à Evry

**Métabolisme glucidique
des Syndromes
Parkinsoniens
Atypiques compliqués
de Démence**

**Thèse soutenue à RENNES
Le 24 avril 2019**

Devant le jury composé de :

Antoine Girard

AHU - Centre Eugene Marquis Rennes / Directeur de thèse

Marc VERIN

PU-PH - Centre Hospitalier Universitaire Rennes / Juge

Jean-Yves GAUVRIT

PU-PH - Centre Hospitalier Universitaire Rennes / Juge

Florence LE JEUNE

PU-PH - Centre Eugene Marquis Rennes / Président

PROFESSEURS DES UNIVERSITES

NOM	PRENOM	TITRE	CNU
ANNE-GALIBERT	Marie-Dominique	PU-PH	Biochimie et biologie moléculaire
BARDOU-JACQUET	Edouard	PU-PH	Gastroentérologie ; hépatologie ; addictologie
BELAUD-ROTUREAU	Marc-Antoine	PU-PH	Histologie ; embryologie et cytogénétique
BELLISSANT	Eric	PU-PH	Pharmacologie fondamentale ; pharmacologie clinique ; addictologie
BELOEIL	Hélène	PU-PH	Anesthésiologie- réanimation et médecine péri-opératoire
BENDAVID	Claude	PU-PH	Biochimie et biologie moléculaire
BENSALAH	Karim	PU-PH	Urologie
BEUCHEE	Alain	PU-PH	Pédiatrie
BONAN	Isabelle	PU-PH	Médecine physique et de réadaptation
BONNET	Fabrice	PU-PH	Endocrinologie, diabète et maladies métaboliques ; gynécologie médicale
BOUDJEMA	Karim	PU-PH	Chirurgie générale
BOUGET	Jacques	Pr Emérite	Thérapeutique-médecine de la douleur ; addictologie
BOUGUEN	Guillaume	PU-PH	Gastroentérologie ; hépatologie ; addictologie
BRASSIER	Gilles	PU-PH	Neurochirurgie
BRISOT	Pierre	Pr Emérite	Gastroentérologie ; hépatologie ; addictologie
CARRE	François	PU-PH	Physiologie
CATROS	Véronique	PU-PH	Biologie cellulaire
CATTOIR	Vincent	PU-PH	Bactériologie-virologie ; hygiène hospitalière
CHALES	Gérard	Pr Emérite	Rhumatologie
CORBINEAU	Hervé	PU-PH	Chirurgie thoracique et cardiovasculaire
CUGGIA	Marc	PU-PH	Biostatistiques, informatique médicale et technologies de communication
DARNAULT	Pierre	PU-PH	Anatomie
DAUBERT	Jean-Claude	Pr Emérite	Cardiologie
DAVID	Véronique	PU-PH	Biochimie et biologie moléculaire
DAYAN	Jacques	Pr Associé	Cardiologie
DE CREVOISIER	Renaud	PU-PH	Cancérologie ; radiothérapie
DECAUX	Olivier	PU-PH	Médecine interne ; gériatrie et biologie du vieillessement ; addictologie
DESRUES	Benoît	PU-PH	Pneumologie ; addictologie
DEUGNIER	Yves	Pr Emérite	Gastroentérologie ; hépatologie ; addictologie

DONAL DRAPIER	Erwan Dominique	PU-PH PU-PH	Cardiologie Psychiatrie d'adultes ; addictologie
DUPUY ECOFFEY	Alain Claude	PU-PH PU-PH	Dermato-vénérologie Anesthésiologie- réanimation et médecine péri-opératoire
EDAN FERRE	Gilles Jean-Christophe	PU-PH consultant PU-PH	Neurologie Radiologie et imagerie médicale
FEST FLECHER	Thierry Erwan	PU-PH PU-PH	Hématologie ; transfusion Chirurgie thoracique et cardiovasculaire
GANDEMER GANDON	Virginie Yves	PU-PH PU-PH	Pédiatrie Radiologie et imagerie médicale
GANGNEUX	Jean-Pierre	PU-PH	Parasitologie et mycologie
GARIN	Etienne	PU-PH	Biophysique et médecine nucléaire
GAUVRIT	Jean-Yves	PU-PH	Radiologie et imagerie médicale
GODEY GUGGENBUHL GUILLE GUYADER	Benoît Pascal François Dominique	PU-PH PU-PH PU-PH PU-PH	Oto-rhino-laryngologie Rhumatologie Urologie Gastroentérologie ; hépatologie ; addictologie
HAEGELEN HOUOT JEGO	Claire Roch Patrick	PU-PH PU-PH PU-PH	Anatomie Hématologie ; transfusion Médecine interne ; gériatrie et biologie du vieillessement ; addictologie
JEGOUX JOUNEAU	Franck Stéphane	PU-PH PU-PH	Oto-rhino-laryngologie Pneumologie ; addictologie
KAYAL	Samer	PU-PH	Bactériologie-virologie ; hygiène hospitalière
LAMY DE LA CHAPELLE LAVIOLLE	Thierry Bruno	PU-PH PU-PH	Hématologie ; transfusion Pharmacologie fondamentale ; pharmacologie clinique ; addictologie
LAVOUE	Vincent	PU-PH	Gynécologie-obstétrique ; gynécologie médicale
LE BRETON LE GUEUT	Hervé Mariannick	PU-PH PU-PH consultant	Cardiologie Médecine légale et droit de la santé
LE TULZO	Yves	PU-PH	Médecine intensive- réanimation
LECLERCQ LEDERLIN	Christophe Mathieu	PU-PH PU-PH	Cardiologie Radiologie et imagerie médicale
LEGUERRIER	Alain	Pr Emérite	Chirurgie thoracique et cardiovasculaire
LEJEUNE	Florence	PU-PH	Biophysique et médecine nucléaire
LEVEQUE	Jean	PU-PH	Gynécologie-obstétrique ; gynécologie médicale
LIEVRE	Astrid	PU-PH	Gastroentérologie ; hépatologie ; addictologie
MABO MAHE	Philippe Guillaume	PU-PH PU-PH	Cardiologie Chirurgie vasculaire ;

MALLEDANT	Yannick	Pr Emérite	médecine vasculaire Anesthésiologie- réanimation et médecine péri-opératoire
MENER	Eric	Pr Associé	Médecine générale
MEUNIER	Bernard	PU-PH	Chirurgie digestive
MICHELET	Christian	Pr Emérite	Maladies infectieuses ; maladies tropicales
MOIRAND	Romain	PU-PH	Gastroentérologie ; hépatologie ; addictologie
MORANDI	Xavier	PU-PH	Anatomie
MOREL	Vincent	Pr Associé	Epistémologie clinique
MOSSER	Jean	PU-PH	Biochimie et biologie moléculaire
MOURIAUX	Frédéric	PU-PH	Ophthalmologie
MYHIE	Didier	Pr Associé	Médecine générale
ODENT	Sylvie	PU-PH	Génétique
OGER	Emmanuel	PU-PH	Pharmacologie fondamentale ; pharmacologie clinique ; addictologie
PARIS	Christophe	PU-PH	Médecine et santé au travail
PERDRIGER	Aleth	PU-PH	Rhumatologie
PLADYS	Patrick	PU-PH	Pédiatrie
RAVEL	Célia	PU-PH	Histologie, embryologie et cytogénétique
REVEST	Matthieu	PU-PH	Maladies infectieuses ; maladies tropicales
RICHARD DE LATOUR	Bertrand	Pr Associé	Chirurgie thoracique et cardiovasculaire
RIFFAUD	Laurent	PU-PH	Neurochirurgie
RIOUX-LECLERCQ	Nathalie	PU-PH	Anatomie et cytologie pathologiques
ROBERT-GANGNEUX	Florence	PU-PH	Parasitologie et mycologie
ROPARS	Mickaël	PU-PH	Chirurgie orthopédique et traumatologique
SAINT-JAMES	Hervé	PU-PH	Biophysique et médecine nucléaire
SAULEAU	Paul	PU-PH	Physiologie
SEGUIN	Philippe	PU-PH	Anesthésiologie- réanimation et médecine péri-opératoire
SEMANA	Gilbert	PU-PH	Immunologie
SIPROUDHIS	Laurent	PU-PH	Gastroentérologie ; hépatologie ; addictologie
SOMME	Dominique	PU-PH	Médecine interne ; gériatrie et biologie du vieillessement ; addictologie
SOULAT	Louis	Pr Associé	Thérapeutique-médecine de la douleur ; addictologie
SULPICE	Laurent	PU-PH	Chirurgie générale
TADIE	Jean Marc	PU-PH	Médecine intensive- réanimation
TARTE	Karin	PU-PH	Immunologie
TATTEVIN	Pierre	PU-PH	Maladies infectieuses ; maladies tropicales
TATTEVIN-FABLET	Françoise	Pr Associé	Médecine générale
THIBAUT	Ronan	PU-PH	Nutrition
THIBAUT	Vincent	PU-PH	Bactériologie-virologie ;

THOMAZEAU	Hervé	PU-PH	hygiène hospitalière Chirurgie orthopédique et traumatologique
TORDJMAN	Sylvie	PU-PH	Pédopsychiatrie ; addictologie
VERHOYE	Jean-Philippe	PU-PH	Chirurgie thoracique et cardiovasculaire
VERIN	Marc	PU-PH	Neurologie
VIEL	Jean-François	PU-PH	Epidémiologie, économie de la santé et prévention
VIGNEAU	Cécile	PU-PH	Néphrologie
VIOLAS	Philippe	PU-PH	Chirurgie infantile
WATIER	Eric	PU-PH	Chirurgie plastique, reconstructrice et esthétique ; brûlologie
WODEY	Eric	PU-PH	Anesthésiologie- réanimation et médecine péri-opératoire

MAITRES DE CONFERENCES DES UNIVERSITES

NOM	PRENOM	TITRE	CNU
ALLORY	Emmanuel	MC Associé	Médecine générale
AME-THOMAS	Patricia	MCU-PH	Immunologie
AMIOT	Laurence	MCU-PH	Hématologie ; transfusion
ANSELMI	Amédéo	MCU-PH	Chirurgie thoracique et cardiovasculaire
BEGUE	Jean Marc	MCU-PH	Physiologie
BERTHEUIL	Nicolas	MCU-PH	Chirurgie plastique, reconstructrice et esthétique ; brûlologie
BOUSSEMART	Lise	MCU-PH	Dermato-vénéréologie
BROCHARD	Charlène	MCU-PH	Physiologie
CABILLIC	Florian	MCU-PH	Biologie cellulaire
CAUBET	Alain	MCU-PH	Médecine et santé au travail
CHHOR-QUENIART	Sidonie	MC Associé	Médecine générale
DAMERON	Olivier	MCF	Informatique
DE TAYRAC	Marie	MCU-PH	Biochimie et biologie moléculaire
DEGEILH	Brigitte	MCU-PH	Parasitologie et mycologie
DROITCOURT	Catherine	MCU-PH	Dermato-vénéréologie
DUBOURG	Christèle	MCU-PH	Biochimie et biologie moléculaire
DUGAY	Frédéric	MCU-PH	Histologie, embryologie et cytogénétique
EDELIN	Julien	MCU-PH	Cancérologie ; radiothérapie
FIQUET	Laure	MC Associé	Médecine générale
GARLANTEZEC	Ronan	MCU-PH	Epidémiologie, économie de la santé et prévention
GOUIN épouse THIBAUT	Isabelle	MCU-PH	Hématologie ; transfusion
GUILLET	Benoit	MCU-PH	Hématologie ; transfusion
JAILLARD	Sylvie	MCU-PH	Histologie, embryologie et cytogénétique
KALADJI	Adrien	MCU-PH	Chirurgie vasculaire ; médecine vasculaire
KAMMERER-JACQUET	Solène-Florence	MCU-PH	Anatomie et cytologie pathologiques
LAVENU	Audrey	MCF	Sciences physico-chimiques et ingénierie appliquée à la santé
LE GALL	François	MCU-PH	Anatomie et cytologie pathologiques
LE GALL	Vanessa	MC Associé	Médecine générale
LEMAITRE	Florian	MCU-PH	Pharmacologie fondamentale ; pharmacologie clinique ; addictologie
MARTINS	Pédro Raphaël	MCU-PH	Cardiologie
MATHIEU-SANQUER	Romain	MCU-PH	Urologie
MENARD	Cédric	MCU-PH	Immunologie
MICHEL	Laure	MCU-PH	Neurologie
MOREAU	Caroline	MCU-PH	Biochimie et biologie moléculaire
MOUSSOUNI	Fouzia	MCF	Informatique
NAUDET	Florian	MCU-PH	Thérapeutique-médecine de la douleur ; addictologie

PANGAULT	Céline	MCU-PH	Hématologie ; transfusion
RENAUT	Pierrick	MC Associé	Médecine générale
ROBERT	Gabriel	MCU-PH	Psychiatrie d'adultes ; addictologie
SCHNELL	Frédéric	MCU-PH	Physiologie
THEAUDIN épouse SALIOU	Marie	MCU-PH	Neurologie
TURLIN	Bruno	MCU-PH	Anatomie et cytologie pathologiques
VERDIER épouse LORNE	Marie-Clémence	MCU-PH	Pharmacologie fondamentale ; pharmacologie clinique ; addictologie
ZIELINSKI	Agata	MCF	Philosophie

Remerciements

Au Professeur Florence Le Jeune, pour ses conseils durant l'élaboration de cette thèse, et la transmission de ses vastes connaissances en neurologie nucléaire.

Au Professeur Marc Vérin, pour sa sympathie et pour avoir su me donner un point de vue clinique essentiel sur mon sujet d'étude.

Au Professeur Jean-Yves Gauvrit, pour avoir accepté de faire partie de mon jury de thèse et les liens qu'il sait entretenir entre les différentes disciplines de l'imagerie médicale.

A mon directeur de thèse, le Docteur Antoine Girard, qui a su encadrer ma thèse au pied levé, avec brio, alors qu'il débutait son assistantat et n'avait jamais supervisé un tel travail auparavant. J'admire son dynamisme quotidien, son implication spontanée dès qu'il sent qu'il peut nous aider, la diversité de ses centres d'intérêt et la générosité avec laquelle il sait partager ses multiples connaissances et compétences.

A mon guide à travers les méandres de SPM, le Docteur Xavier Palard-Novello, pour sa réactivité à chacune de mes questions, la clarté de ses explications et ses nombreuses interventions qui m'ont sorti de plus d'un mauvais pas.

A toutes les personnes qui travaillent pour le bien des patients et font la vie des services dans lesquels je suis passé.

A ma femme, Marlène, que j'aime tant, la seule personne que j'ai jamais rencontré qui corresponde à mes critères de sainteté.

A ma fille, Colombine, plus belle que toutes les princesses de contes de fées, plus drôle et malicieuse que tous les personnages réunis de la commedia dell'arte.

A mon fils, Basile, si beau et si fort que je suis convaincu qu'il a déjà accompli tous les exploits des demi-dieux grecs dans son sommeil.

A mes parents, Christian et Christine, ma sœur, Mélanie, mes frères, Romary et Valentin, qui ont toujours été là et seront toujours là pour moi.

A mon oncle et ma tante, Josiane et Alexis, pour leur disponibilité et leur bonne humeur inconditionnelles. Bien que n'ayant jamais été formé à la médecine, je n'ai jamais connu de meilleurs diagnosticiens qu'eux. Par leur perspicacité et leur persévérance ils parviennent à dénouer tout type de problème, dans n'importe quelle situation.

A ma marraine, Marie-Paule, et à mon parrain, Stéphane, qui ont su jouer à la perfection leur rôle de parent alternatif durant mon enfance. J'ai découvert à travers vous d'autres modes de vie, d'autres univers de pensée. Vous m'avez offert de merveilleux souvenirs.

A Jean-Pierre Mercier, un ami transgénérationnel, ignorant la hiérarchie sociale, offrant son affection aux plus jeunes comme aux plus vieux, aux plus démunis comme aux plus fortunés ; un poète, aussi gentil que rêveur, aussi prodigue qu'utopiste.

A mes amis de Bourges, Vincent, Laura et Gaël, pour leurs implications héroïques dans ma vie, la constance de leur bienveillance durant mes études d'ingénieur, et l'infinie reconnaissance que j'ai envers leur générosité.

A mes amis de Toulouse, Emilien, Julien, Thibaut et Arnaud, que je tiens pour responsables de ne jamais avoir pu passer une soirée ou des vacances normales durant tout mon externat. Ce fut une grande joie de partager une période charnière de ma vie avec des êtres doués d'une telle ouverture d'esprit et d'une telle autodérision. Je vous admire tous les quatre, tant pour votre réussite professionnelle que pour vos qualités humaines.

A mes amis de Rennes, Anne et Vincent, pour leur extraordinaire dévouement durant tout mon internat. J'ignore toujours comment ils ont su me redonner foi en mes études et en mon futur métier. Je leur en serai toujours infiniment reconnaissant.

Table des Matières

OBJECTIF	12
PARTIE I : ETAT DE L'ART	13
Introduction	13
Approches Cliniques	14
Maladie de Parkinson Idiopathique	14
Syndromes Parkinsoniens Atypiques.....	15
Syndromes Parkinsoniens et Synucléopathies	15
Syndromes Parkinsoniens et Tauopathies	16
Syndromes Parkinsoniens Iatrogènes	19
Syndromes Parkinsoniens non dégénératifs et non iatrogènes.....	19
Physiopathologies et Neuropathologies.....	21
Processus Physiopathologiques	21
Protéinopathies	21
Neuroinflammation	24
Intrication des Processus Physiopathologiques	25
Neurodégénérescence	26
Modèles Neuropathologiques	28
Progression des Lésions Neurofibrillaires	28
Diffusion des Plaques Amyloïdes	29
Propagation de la Pathologie de Lewy	29
Examens Complémentaires	31
Imageries Structurelles et Quantitatives	31
TDM et IRM en Routine	31
Imageries Fonctionnelles Topographiques	40
Imageries Fonctionnelles Neurophysiologiques	50
Imagerie des Cibles Moléculaires Pathologiques	55
Examens Biochimiques	58
Analyse du LCS	58
Test à la Clonidine	59
Conclusion	60
ANNEXES	63
REFERENCES.....	67

PARTIE II : ETUDE DIAGNOSTIQUE.....	76
Introduction.....	76
Matériel et Méthode.....	77
Patients.....	77
Critères d’Inclusion et Démographie	77
Groupes Comparés	77
Technique.....	78
Acquisition des Images de TEP	78
Traitement des Images de TEP	78
Résultats.....	80
Populations.....	80
Comparaison des Groupes Pathologiques aux SC (Annexe : Tableau 1).....	81
MPI vs SC (Figure 1)	81
DCL vs SC (Figure 2)	81
Tau vs SC (Figure 3)	81
Comparaison des Groupes Pathologiques entre eux (Annexe : Tableau 2).....	82
Tau vs DCL (Figure 4)	82
DCL et Tau vs MPI (Figure 5)	82
Discussion.....	83
Comparaison des Groupes Pathologiques aux SC (Annexe : Tableau 1).....	83
MPI vs SC	83
DCL vs SC	84
Tau vs SC	84
Comparaison des Groupes Pathologiques entre eux (Annexe : Tableau 2).....	85
Tau vs DCL	85
DCL et Tau vs MPI	86
Limites de notre Etude.....	86
Conclusion.....	88
ANNEXES.....	89
REFERENCES.....	100
LEXIQUE.....	101

OBJECTIF

Face à un syndrome parkinsonien (SP) dégénératif associé à une démence, il existe deux principales situations. Soit les troubles cognitifs sont apparus après de nombreuses années d'évolution d'un syndrome extra-pyramidal : la démence parkinsonienne (DP) est la plus probable. Soit ces troubles sont survenus très rapidement : seront alors évoqués une Démence à Corps de Lewy (DCL), une Paralyse Supra-nucléaire Progressive (PSP), ou une Dégénérescence Cortico-Basale (DCB). Notre référence diagnostic étant le suivi clinique à 2-3 ans, il nous est apparu intéressant de considérer d'un côté l'ensemble des patients présentant une symptomatologie de PSP ou un Syndrome Cortico-Basal (SCB). Il constituera le groupe Tau. De l'autre nous avons ceux souffrant de DCL qui constitueront le groupe DCL. Le second intérêt de cette distinction simplifiée est qu'elle est fondée sur des distinctions neuropathologiques. La PSP et les pathologies provoquant des SCB sont des tauopathies avec inclusions gliales prédominantes; la DCL est une synucléopathie. Trouver des critères diagnostiques séparant ses deux groupes de pathologie pourraient donc avoir des implications utiles pour la recherche thérapeutique. Notons que la DCB est une entité qui n'a de sens que dans un contexte neuropathologique. Cliniquement elle s'exprime par un SCB. Mais ce syndrome peut également être retrouvé dans les PSP ou les maladies d'Alzheimer (MA). Il nous est donc apparu plus adapté de considérer le SCB puisque notre référence était clinique.

Nous avons décidé, à l'aide de la tomographie par émission de positons au déoxyglucose marqué à l'isotope 18 du Fluor, couplée à une tomодensitométrie (TEP-FDG), d'identifier des anomalies métaboliques permettant de différencier les syndromes Parkinsoniens dégénératifs (SPD) compliqués de démence et de rechercher d'éventuelles anomalies métaboliques pouvant être corrélées à leurs troubles cognitifs.

Nous avons dans un premier temps comparés le groupe DCL, puis le groupe Tau à une base de sujets contrôles (SC) pour s'assurer que leurs profils métaboliques correspondaient aux données de la littérature. Dans un même objectif, une comparaison a été faite entre une base de sujets atteints de MPI et la même base de témoins sains.

Ensuite, nous avons comparé le groupe Tau au groupe DCL afin d'identifier les divergences métaboliques pouvant être dues à la différence de physiopathologie ou à une atteinte cognitive différente. Et la comparaison des SPD compliqués de troubles cognitifs (Tau + DCL) aux maladies de Parkinson idiopathiques (MPI) visait à révéler des anomalies métaboliques caractéristiques des troubles cognitifs dans les SPD en dépit de leurs étiologies différentes, ou des critères métaboliques à chercher dans un contexte où les troubles cognitifs peuvent être difficiles à interpréter cliniquement (confusion, dépression par exemple).

Notons que nous considérerons l'atrophie multi-systématisée (AMS) avec ses critères diagnostiques cliniques, physiopathologiques et d'imagerie, puisqu'elle constitue une étiologie ou un ensemble de syndromes non négligeables au sein des SPD. Par contre nous n'avons pas inclus dans notre étude de patients atteints d'AMS. D'abord parce qu'elle ne se complique habituellement pas de démence, ensuite parce qu'elle génère, dans sa forme cérébelleuse notamment, de francs hypométabolismes cérébelleux qui auraient masqués la recherche d'éventuelles anomalies métaboliques de cette structure anatomique, plus discrètes, que nous souhaitons éventuellement révéler dans les autres SPD.

PARTIE I : ETAT DE L'ART

Introduction

On sépare habituellement les SP selon leur origine : dégénérative ou secondaire. Les SP d'origine dégénérative surviennent principalement chez les sujets de plus de 60 ans et sont le plus souvent acquis. Ils sont principalement représentés par la MPI. Dans 10 à 15% des cas ce sont des syndromes parkinsoniens atypiques (SPA). Chez les patients de moins de 40 ans, ils sont beaucoup plus rares et essentiellement de cause génétique. Les syndromes parkinsoniens vasculaires et l'hydrocéphalie à pression normale sont les étiologies secondaires ou diagnostics différentiels les plus fréquents de la personne âgée. La cause iatrogène, secondaire et fréquente, doit être évoquée à tout âge.

Devant une présentation typique, les critères diagnostiques cliniques de MPI (Annexe 1) permettent d'aboutir à un diagnostic établi ou probable. En présence d'un ou de plusieurs symptômes atypiques (Annexe 1) il faut s'orienter vers d'autres étiologies dont les SPA de pronostic généralement plus sombre tant fonctionnel que vital, ou vers des étiologies secondaires.

Au sein des SPA plusieurs grandes entités nosographiques ont été identifiées anatomopathologiquement : DCL, DCB, AMS, PSP, qui ont-elles-mêmes été subdivisées en phénotypes cliniques plus précis.

Les symptômes des SPA peuvent se chevaucher entre eux, mais aussi être associés à d'autres pathologies neurologiques concomitantes telles que les MA, les démences vasculaires ou les dégénérescences lobaires. Ainsi, une IRM cérébrale s'avère indispensable pour éliminer les diagnostics différentiels ou synchrones les plus courants et pour donner des indices éventuels sur le sous-type de SPA.

Actuellement, la technique diagnostique la plus éprouvée pour distinguer les différents SPA les uns des autres in vivo est TEP-FDG. Elle peut venir en complément d'au moins un autre examen diagnostique fonctionnel utilisé en routine clinique : le DaTSCAN ou la TEP-TDM à la 18F-DOPA. Ces examens visent à confirmer l'origine dégénérative du SP en mettant en évidence une dénervation dopaminergique présynaptique.

Pour contextualiser notre étude visant à comparer les SPA se compliquant de démence nous allons dans un premier temps détailler la symptomatologie clinique des différents SPD. Puis nous verrons quels sont les principaux phénomènes physiopathologiques qui les sous-tendent. Enfin nous exposerons l'ensemble des examens diagnostiques à notre disposition pour les explorer tant en routine clinique que dans le cadre de protocoles de recherche.

Approches Cliniques

Maladie de Parkinson Idiopathique

La MPI constitue un problème de santé publique majeurs puisqu'elle représente la 2ème maladie neurodégénérative en prévalence (1). Elle constitue également la 2ème cause de handicap chez le sujet âgé dans les pays développés (1).

Les symptômes les plus évocateurs MPI sont la bradykinésie, la rigidité (ou hypertonie plastique) et le tremblement de repos, lent, épargnant le chef. Cette triade clinique est en définitive rarement complète. Le tremblement de repos est absent dans environ 30% des cas (2). C'est ainsi que deux sous-groupes principaux de MPI ont été définis cliniquement. Les patients présentent souvent soit un syndrome akinéto-rigide, soit un syndrome où le tremblement prédomine (3).

Un deuxième ensemble de symptômes permet de suspecter une MPI de plus en plus précocement ou au contraire une MPI déjà très évoluée. Leur point commun est d'être dû à une atteinte essentiellement extra-dopaminergique d'expression non motrice (4).

Des symptômes prodromaux, peu spécifiques mais fréquemment retrouvés avant que la symptomatologie motrice de MPI apparaisse. Les symptômes précoces sont par exemple des troubles du comportement en sommeil paradoxal (TCSP), une hyposmie, un syndrome dépressif ou les troubles digestifs tels que la constipation.

La symptomatologie d'une MPI avancée se manifeste par des signes axiaux dopa-résistants, des fluctuations motrices, des troubles cognitifs ou psychiatriques, et une dysautonomie pour l'essentiel.

Category	Non-motor symptom
Sensory symptoms	Hyposmia, impaired color vision, blurred vision, diplopia, pain
Neuropsychiatric symptoms	Hallucinations, psychosis, anxiety, depression, apathy, impulse control disorders
Cognitive symptoms	Early cognitive dysfunction, dementia
Sleep disorders	Rapid-eye movement sleep behaviour disorder, restless leg syndrome, daytime sleepiness, sleep attacks, periodic limb movements
Cardiovascular dysautonomia	Postural hypotension, blood pressure variability, nocturnal hypertension, edema
Gastrointestinal dysautonomia	Reduced gastric emptying, constipation, sialorrhea
Genitourinary dysautonomia	Urinary frequency, nocturia, detrusor hyper-reflexia, reduced libido, erectile dysfunction

Tableau 1: Principaux symptômes non moteurs pouvant être retrouvés tout au long de l'évolution de la MPI. Certains pouvant survenir bien avant le début de la symptomatologie motrice. D'autres étant plutôt des complications d'une MPI évoluée(5).

Le troisième type d'éléments à rechercher lors de l'évaluation clinique sont les Red Flags (Annexe 1) qui sont des symptômes devant faire évoquer un SPA plutôt qu'une MPI. Ils aident également à différencier les SPA entre eux.

Syndromes Parkinsoniens Atypiques

Environ 15% des SPD sont liés à des lésions neuro-dégénératives ayant des évolutions assez différentes les unes des autres. Parmi eux, certains ont une physiopathologie plus ou moins comparable à celle de la MPI, mais une atteinte neuronale ou gliale de distribution et de progression inhabituelle. Ce sont les synucléopathies, qui rattachent la MPI, la DCL et plus marginalement les AMS. D'autres s'en distinguent à la fois par la répartition et le mécanisme des lésions gliales et plus indirectement neuronales. Ce sont les tauopathies qui regroupent la PSP et la DCB, ainsi que d'autres pathologies neurodégénératives n'atteignant pas la motricité involontaire telles que la MA ou certains types de dégénérescences lobaires fronto-temporales (DLFT).

Pour la suite de cette étude, nous nous intéresserons uniquement aux SP dégénératifs. Les autres, tels que la maladie de Wilson, les SP vasculaires ou iatrogènes surviennent dans des contextes généralement bien identifiés et sont rapidement distingués, grâce à l'imagerie fonctionnelle notamment, des pathologies qui nous préoccupent.

Certains signes cliniques, sans être pathognomoniques sont particulièrement évocateurs d'un SPA particulier. Ils sont rassemblés au sein des Red Flags que nous allons détailler.

Syndromes Parkinsoniens et Synucléopathies

Démence à Corps de Lewy

La DCL est la troisième cause de troubles cognitifs de la personne âgée, après la MA et la démence vasculaire (DV). Elle représente 15 à 20% des cas de démence (6).

Les symptômes au premier plan dans la DCL sont les troubles cognitifs prédominant sur les fonctions exécutives et la mémoire, les hallucinations visuelles, les fluctuations de la vigilance et de l'attention, la désorientation temporo-spatiale avec inversion du rythme nyctéméral et les TCSP. Des signes extra-pyramidaux peuvent apparaître au second plan. Une hypersensibilité aux neuroleptiques est assez spécifique et peut-être très sévère. C'est une des raisons essentielles pour laquelle il convient de différencier une DCL d'une MA (7).

La MPI, la démence parkinsonienne (DP) et la DCL peuvent être considérées sur des critères physiopathologiques comme des expressions cliniques d'une même maladie, la maladie à corps de Lewy (MCL). Un consensus d'experts a toutefois observé qu'il était très utile de maintenir la distinction entre DP et DCL pour faciliter et améliorer la prise en charge des patients (61). Il a donc été décidé de façon arbitraire que lorsque les troubles cognitifs apparaissent plus d'un an après le début de la symptomatologie motrice on parlera de DP (8), sinon de DCL.

Dans les critères diagnostiques de DCL modifiés lors des deux derniers consortiums (Annexe 2), les symptômes précoces et l'imagerie fonctionnelle tiennent des places de plus en plus importantes (8,9). Les TCSP

sont de plus en plus systématiquement recherchés. La neuroimagerie fonctionnelle de plus en plus utilisée : introduction du DaTSCAN en 2005 (8) et de la scintigraphie myocardique au MIBG en 2017

Atrophie Multi-Systématisée

L'AMS est un trouble neurodégénératif caractérisé par une dysautonomie associée à une combinaison variable de syndromes parkinsonien et cérébelleux (10).

Dans l'AMS l'atteinte du système nerveux autonome est quasi-systématique, responsable d'une hypotension orthostatique (hTO) et de dysfonctionnements urinaires ou érectiles. Un SP est présent dans 90% des AMS, tandis qu'un syndrome cérébelleux est retrouvé dans près de 70% des cas (11). Plus précisément, lorsque les symptômes parkinsoniens initient et dominent la maladie on parle d'AMS parkinsonienne (AMSp) et d'AMS cérébelleuse (AMSc) lorsque ce sont les symptômes cérébelleux qui sont au premier plan. L'AMSp représente environ 80% des cas d'AMS et l'AMSc les 20% restants (12).

Le tableau clinique peut être complété par irritation pyramidale (présente chez environ 50% des AMS) (13), un antécolis, des troubles oculomoteurs à type de nystagmus, des dystonies non dopa-induites, des myoclonies et un syndrome pseudo-bulbaire. L'AMS ne conduit généralement pas à une démence. Cependant une diminution progressive des facultés mentales est observée (14).

La mortalité est habituellement liée à une atteinte majeure du système nerveux autonome. Dans plus de la moitié des cas ce sont les inhalations causées par la dysphagie qui conduisent aux décès des malades (15). L'apnée qui a aussi tendance à se produire aux derniers stades de la maladie peut être associée à la mort subite (16).

Comme pour les autres pathologies neurodégénératives, le diagnostic d'AMS est fait sur l'analyse neuropathologique. Des critères diagnostics cliniques ont donc été établis pour aider à porter un diagnostic d'AMS probable ou possible du vivant du patient (Annexe 3). On remarquera que des examens de neuroimagerie (TEP-FDG, DaTSCAN et imagerie par résonance magnétique (IRM)) ont pris une place non négligeable dans cette démarche diagnostique.

Syndromes Parkinsoniens et Tauopathies

La PSP et la DCB sont les deux SP inclus parmi les tauopathies. Leurs similitudes tant cliniques que neuropathologiques remettent en cause leur distinction nosologique. Parler de DCB n'a d'ailleurs de sens qu'à partir de critères histopathologiques. Le syndrome cortico-basal (SCB) est l'expression clinique la plus fréquente de la DCB (SCB-DCB). Mais l'inverse n'est pas vrai. Le SCB peut aussi être dû à une PSP (SCB-PSP) ou à une MA (SCB-MA)(17).

La PSP est désormais considérée comme une maladie pouvant s'exprimer cliniquement par sept types de syndromes principaux. Le syndrome de Richardson (PSP-RS, anciennement dénommée maladie de Richardson-Olszewski-Steele) ne fait donc plus référence qu'à un sous-type de PSP, le plus classique, celui originellement

décrit. Les autres sous-types sont la PSP avec parkinsonisme (PSP-P), la PSP type « pure akinesia with gate freezing » (PSP-PAGF), la PSP avec « progressive non fluent aphasia » (PSP-PNFA), la PSP avec ataxie cérébelleuse (PSP-C), la PSP avec démence fronto-temporale (PSP-FTD) et la PSP-CBS ou SCB-PSP que nous venons d'évoquer.

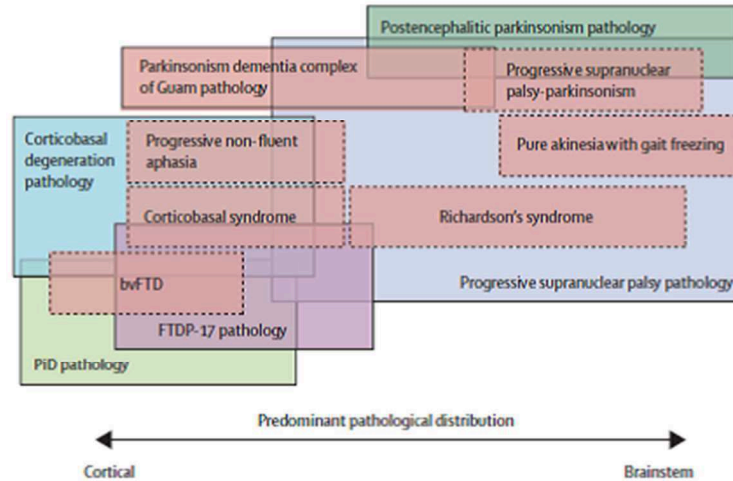


Figure 1: Distribution des sous-types cliniques de PSP au sein des Tauopathies parkinsoniennes(18)

Le tableau clinique de la PSP-RS rassemble une paralysie oculomotrice verticale vers le haut et des chutes d'apparition précoce, secondaires à des troubles de l'équilibre et à une instabilité posturale. Les troubles cognitifs prédominant sur les fonctions exécutives surviennent dans les premières années et se compliquent de démence. Un syndrome pseudo-bulbaire en est d'expression un peu plus tardive. Il est notamment responsable de troubles de la déglutition causant souvent le décès du patient en fin d'évolution (19).

Une symptomatologie différente signe l'entrée dans chaque autre type de PSP. Elles sont donc très souvent confondues avec des pathologies neurodégénératives plus fréquentes et génératrices de tableaux cliniques semblables. Par exemple, la PSP-P sera plutôt considérée dans un premier temps comme une MPI selon une logique strictement probabiliste.

Quant à la PSP-CBS, elle se manifestera évidemment par un SCB. Celui-ci comprend au moins un symptôme cortical asymétrique (apraxie, perte de sensibilité, phénomène de membre étranger) et un symptôme extrapyramidal (akinésie, rigidité, dystonie ou myoclonies). D'autres signes corticaux tels qu'une aphasia ou un syndrome dysexécutif peuvent s'y associer (18).

Symptôme	MPI (stade moteur)	DCL	PSP	SCB	AMS
Syndrome Parkinsonien	Asymétrique	Au second plan	Axial	Asymétrique	Sévère
Réponse à la Dopathérapie	Majeure	Absente sur les fonctions supérieures	Parfois	Absente	Parfois
Dystonies	Face	Absentes	Membres supérieurs	Membre supérieur	Face
Syndrome Frontal	Tardif	Initial	Précoce	Progressif	Pas de démence
Hallucinations	Parfois	Majeures	Parfois	Rares	Absentes
Instabilité posturale avec chutes	Tardive	Absente	Précoce	Absente	Précoce
Ophthalmoplégie	Absente	Absente	Majeure	Parfois	Absente
Syndrome Pseudobulbaire	Absent	Absent	Précoce	Tardif	Précoce
Apraxie/ myoclonies	Absentes	Absentes	Absentes	Majeures	Absentes
Dysautonomie	Tardive	Absente	Absente	Absente	Initiale
Syndrome Pyramidal	Absent	Absent	Parfois	Fréquent	Fréquent
Syndrome Cérébelleux	Absent	Absent	Absent	Absent	Souvent
Antécolis	Parfois	Absent	Absent	Absent	Majeur

Tableau 2: Importance relative des symptômes parkinsoniens les plus discriminants pour chacun des cinq grands syndromes parkinsoniens dégénératifs.

Syndromes Parkinsoniens Iatrogènes

Après la MPI, le syndrome parkinsonien iatrogène (SPI) est la deuxième étiologie la plus courante de SP chez la personne âgée (20). Comme pour la MPI, l'âge est le facteur de risque le plus évident de SPI (21). Le vieillissement cérébral s'accompagne d'une destruction progressive des neurones dopaminergiques. Le fonctionnement des voies nigro-striées des personnes âgées est donc plus sensible aux fluctuations dopaminergiques induites par certains médicaments (22).

Initialement signalé comme induit par les antipsychotiques classiques, il peut aussi apparaître en cas de prise chronique d'antipsychotiques atypiques et de nombreux autres médicaments décrits ci-dessous.(23).

Drug frequently causing parkinsonism		Drug infrequently causing parkinsonism	
Typical antipsychotics	Phenothiazine: chlorpromazine, prochlorperazine, perphenazine, fluphenazine, promethazine Butyrophenones: haloperidol Diphenylbutylpiperidine: pimozide Benzamide substitutes: sulpiride	Atypical antipsychotics	Clozapine, quetiapine
Atypical antipsychotics	Risperidone, olanzapine, ziprasidone, aripiprazole	Mood stabilizer	Lithium
Dopamine depleters	Reserpine, tetrabenazine	Antidepressant	SSRI: citalopram, fluoxetine, praxetine, sertraline
Antiemetics	Metoclopramide, levosulpiride, clobopride	Antiepileptic drugs	Valproic acid, phenytoin
Calcium-channel blocker	Flunarizine, cinnarizine	Antiemetics	Domperidone, itopride

SSRI: selective serotonin reuptake inhibitor.

Tableau 3: Médicaments fréquemment impliqués dans les SP iatrogènes (23).

Quelques éléments cliniques peuvent être évocateurs d'un SPI : une symptomatologie symétrique progressant rapidement, l'absence de tremblements au repos ou l'association avec des tremblements posturaux et la présence de dyskinésies bucco-faciales (24). Mais il est souvent utile de le distinguer d'un SP dégénératif grâce à une imagerie des voies dopaminergiques présynaptiques. D'autant que chez environ 10% des patients atteints de SPI les troubles persistent à l'arrêt des traitements incriminés. On soupçonne alors souvent qu'ils développent simultanément une MPI (25) : le traitement démasquerait alors une symptomatologie parkinsonienne dégénérative dont l'évolution était jusque-là infra-clinique (26,27).

Syndromes Parkinsoniens non dégénératifs et non iatrogènes

De nombreuses étiologies peuvent conduire à un authentique syndrome extra-pyramidal ou à une symptomatologie mimétique. Nous retiendrons les diagnostics différentiels les plus fréquents : le syndrome parkinsonien vasculaire (SPV) et l'hydrocéphalie à pression normale (HPN) chez les personnes âgées, ainsi que la maladie de Wilson chez les jeunes de moins de 40 ans.

Le syndrome parkinsonien vasculaire est consécutif à des lésions ischémiques ou hémorragiques, le plus souvent multiples et de petites tailles, de répartition sous-corticale. Il a pour particularité d'être symétrique et de prédominer aux membres inférieurs. Il cause ainsi un freezing précoce. Un syndrome pseudobulbaire y est

parfois associé, ainsi que d'autres symptômes de lésions neuro-vasculaires pouvant masquer ou compliquer la symptomatologie extra-pyramidale (28).

L'HPN résulte de troubles de la résorption du liquide céphalo-rachidien (LCR) entraînant une dilatation tétraventriculaire sans augmentation de la pression intracrânienne (29). Cliniquement elle est décrite par la triade d'Hakim et Adams qui regroupe des symptômes moteurs (marche à petits pas avec chutes répétées), des troubles cognitifs sous-corticaux (syndrome dysexécutif avec apathie) et des troubles sphinctériens (urgenterie et incontinence urinaire) (30). Elle peut être tout particulièrement confondue avec une PSP. La diagnostiquer est d'autant plus essentielle que ses symptômes peuvent être considérablement améliorés par une dérivation ventriculaire.

La maladie de Wilson est liée à une mutation génétique responsable d'une accumulation toxique du cuivre, principalement dans le foie et le système nerveux central. Dans ses formes neurologiques, elle est très polymorphe cliniquement, avec notamment des signes extra-pyramidaux souvent associés à des troubles psychiatriques et comportementaux (31).

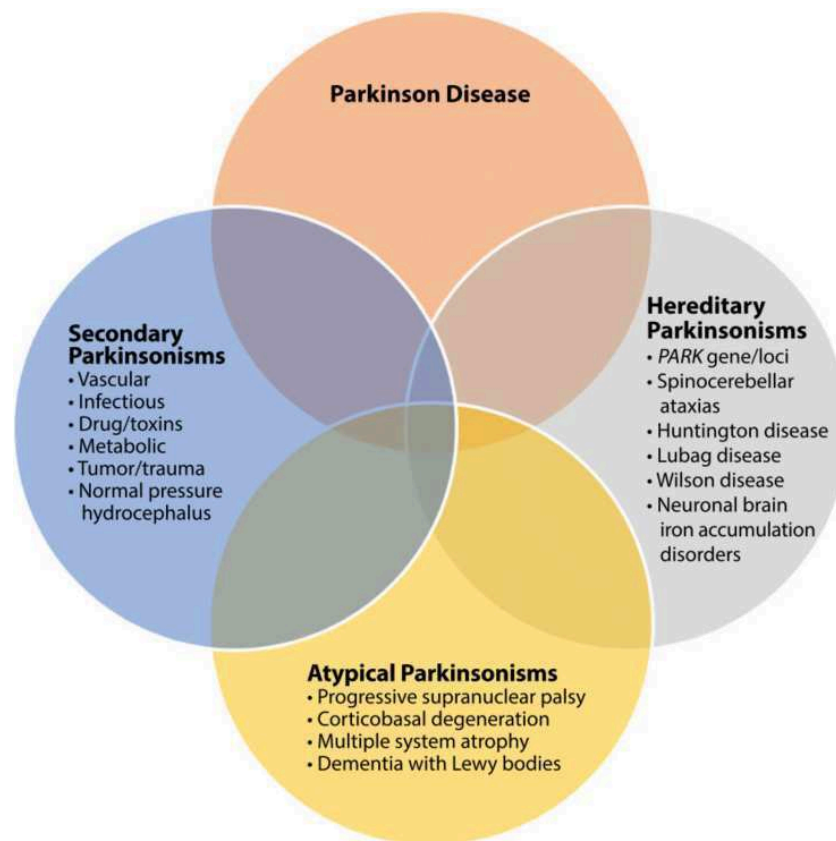


Figure 2 : Les SP dégénératifs regroupent la MPI et les SPA (DCL, AMS, PSP et DCB). Les autres SP peuvent être d'origine iatrogène, génétique ou secondaires à divers types de lésions cérébrales, notamment vasculaires. Enfin des pathologies telles que l'HPN, sans provoquer un véritable syndrome extra-pyramidal, constituent des diagnostics différentiels parfois très difficiles à identifier. Le chevauchement des symptomatologies et d'éventuelles pathologies neurologiques synchrones compliquent parfois encore le diagnostic (32).

Physiopathologies et Neuropathologies

Entre l'identification de la symptomatologie clinique et la détection des lésions anatomopathologiques, un pont devenu essentiel a été jeté : l'imagerie fonctionnelle. Les évolutions technologiques la rendent de plus en plus apte à décrire les processus physiopathologiques permettant d'identifier d'éventuelles cibles thérapeutiques. Et par là-même de soutenir la démarche diagnostique du vivant du patient. Les processus physiopathologiques sont complexes, impliquent de nombreux phénomènes intriqués qu'il est plus aisé d'analyser dans un premier temps de façon plus ou moins dissociés.

Processus Physiopathologiques

Protéinopathies

Les maladies neurodégénératives sont de plus en plus considérées comme liées à la production de protéines anormales. Devenues insolubles du fait des modifications de leur conformation et des capacités agrégatives ainsi acquises, elles précipitent dans le tissu cérébral. Le rôle neurotoxique ou éventuellement neuroprotecteur de ces dépôts est encore mal compris. Ces derniers pourraient léser directement les cellules cérébrales, constituer un « piège » pour les protéines neurotoxiques, ou avoir des effets variables en fonction de l'évolution de la maladie.

Dans tous les cas, les processus physiopathologiques en jeu dans chaque pathologie neurodégénératives entraînent un dysfonctionnement neuronal et aboutissent à la dégénérescence puis la destruction des cellules cérébrales (33).

Amyloïdopathies

La protéine A β 1-42 est une protéine β -amyloïdes dont la conformation anormale en feuillets plissés la rend insoluble (34,35). Elles sont l'élément principal de plusieurs types de lésions : plaques primitives, plaques séniles, dépôts vasculaires et dépôts diffus de peptide A β . L'augmentation de la concentration extra-cellulaire de ces protéines agrégées – soit par hyperproduction soit par une clairance insuffisante - semble impliquée dans la pathogénèse de certaines pathologies neurodégénératives. Toutefois l'augmentation de la concentration des plaques séniles est observée chez de nombreuses personnes âgées saines. Le développement éventuel des premiers troubles cognitifs survient de nombreuses années après qu'elles aient atteints le maximum de leur concentration (36).

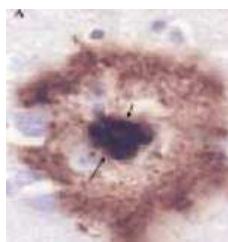


Figure 3 : Plaque sénile constituée d'une couronne de protéine tau centrée par un dépôt de protéines amyloïdes (37).

La présence de dépôts amyloïdes vasculaires au cours de la maladie d'Alzheimer, bien que diversement considérée, explique sûrement en partie l'angiopathie amyloïde qui lui est fréquemment sinon constamment associée (38).

Tauopathies

Physiologiquement les protéines Tau (pour Tubulin-associated unit) promeuvent l'assemblage des microtubules (MT), et assurent leur stabilité.

Des modifications post-traductionnelles des protéines Tau conduisent à des protéines Tau phosphorylées (pTau) pathologiques. Les deux processus principaux sont un épissage alternatif conduisant à six isoformes anormales suivi d'une hyperphosphorylation. Les pTau ainsi obtenues s'agrègent, selon leurs isoformes, soit principalement en PHF (Paired Helical Filament), cas de la MA, soit principalement en filaments droits, cas de la PSP ou de la DCB. Dans le précaryon des neurones les PHF s'agrègent en enchevêtrements neurofibrillaires (NFT pour NeuroFibrillary Tangles) et dans les prolongements cellulaires – axones et dendrites – ils se combinent aux filaments droits pour composer des fibres tortueuses (NT pour Neuropil Threads)(39). Ces lésions constituent les DNF (Dégénérescence Neuro-Fibrillaire). Les filaments droits de la PSP ou de la DCB se répartissent quant à eux dans les astrocytes (40) sous forme de touffes ou plaques astrocytaires (41,42) et entraînent une gliose (43,44).

Les six isoformes de tau pathologiques ont été différenciées selon qu'elles avaient trois ou quatre répétiteurs (R) : trois d'entre elles ont trois répétitions (3-R Tau), les trois autres en ont quatre (4-R Tau). Des corrélations ont été faites entre les proportions de ces isoformes et les phénotypes cliniques retrouvés. Ainsi la MA ou ses variantes ont une expression plutôt mixte de ces isoformes, tandis que la PSP ou la DCB ont une nette prédominance d'isoformes 4R (45). Dans la maladie de Pick les mutations 3R sont les plus fréquentes (46).

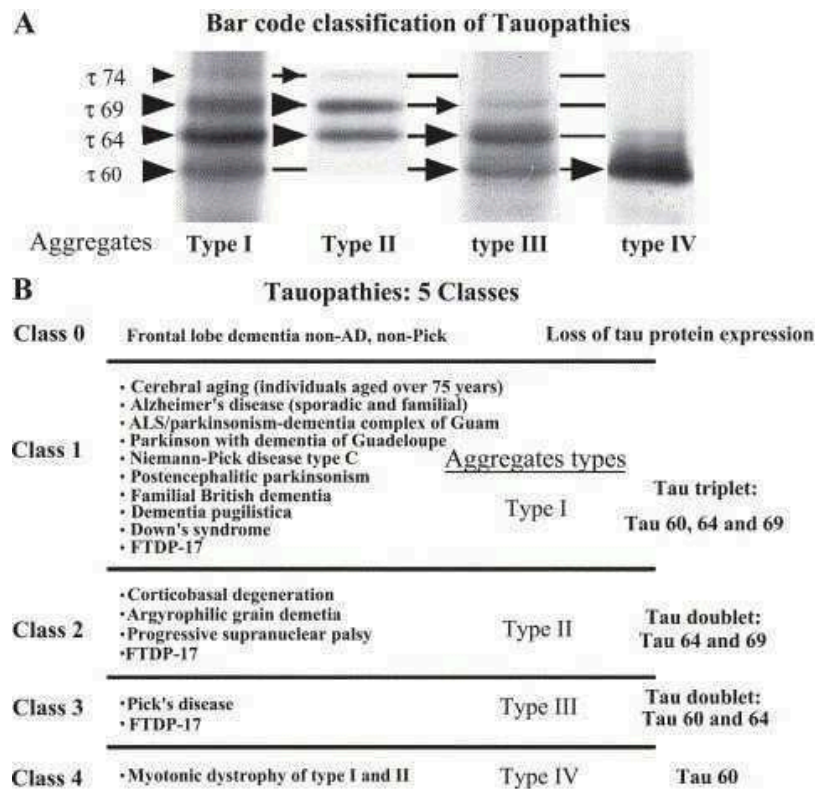


Figure 4 : Quatre types de combinaisons des six isoformes pathologiques de la protéine Tau ont été retrouvés après électrophorèses dans les tissus cérébraux de patients souffrant des différentes tauopathies connues. A partir de ces quatre sortes d'agrégats d'isoformes tau pathologiques, les tauopathies ont été regroupées en cinq classes correspondant chacune à un phénotype particulier de ces protéines anormales(47).

Synucléopathies

L'alpha-synucléine (α -syn) est une protéine codée par le gène SNCA. C'est une molécule chaperonne qui gère le pool de vésicules synaptiques pour réguler la libération des neurotransmetteurs. Son rôle est critique dans la transmission neuronale et la plasticité synaptique (48).

Lorsque des modifications post-traductionnelles les empêchent de se replier normalement, elles s'agrègent en fibrilles qui ne pourront plus être facilement dégradés (49). Puis, dans la MPI ou la DCL elles forment les corps de Lewy (CL) dans les corps cellulaires des neurones (50) et les neurites de Lewy (NL) dans les dendrites ou les axones (51). Dans l'AMS elle s'agrège dans des inclusions cytoplasmiques gliales (52), principalement dans les oligodendrocytes. Ces lésions auraient des effets cytotoxiques capables d'entraîner la dégénérescence puis leur mort neuronale. Elles semblent posséder des capacités de propagation de neurone à neurone (53)(63).

Les neurones dopaminergiques de la substantia nigra pars compacta (SNpc) sont les lieux privilégiés de développement des CL et NL (55). Ces derniers ont tout de même des répartitions très différentes en fonction du SPD. Dans la MPI ils prédominent dans le mésencéphale. Dans la DCL, ils atteignent également le cortex

cérébral. Dans l'AMS ils touchent soit plus particulièrement dans le cortex cérébelleux pour sa forme cérébelleuse, soit plutôt dans les striatums et le tronc cérébral pour sa forme parkinsonienne.

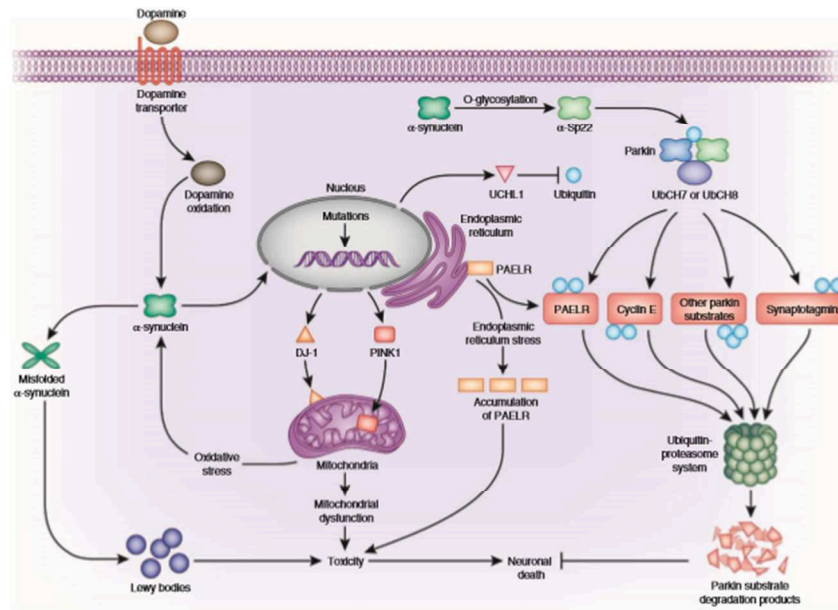


Figure 5 : Résumé des mécanismes étiopathogéniques au sein des neurones dopaminergiques dans la MPI (56).

Neuroinflammation

L'activation microgliale a été retrouvée dans différentes structures cérébrales selon les affections neurologiques (57). Le translocateur mitochondrial (TSPO) est une protéine dont l'expression est corrélée à l'activation microgliale. Or la microglie assure une partie de la réponse immunitaire innée du SNC (58). Donc, l'activation microgliale et l'expression de TSPO sont des marqueurs de la neuro-inflammation.

La neuro-inflammation semble jouer un rôle important dans la perte de fonction neuronale et la mort cellulaire observées dans les pathologies neurodégénératives, sans qu'on sache encore si ce rôle est neurotoxique, neuroprotecteur ou à effets variables (59,60). Dans la MPI elle a principalement lieu dans la SNpc (57).

Intrication des Processus Physiopathologiques

Les phénomènes de neuroinflammation ont lieu au cours de l'évolution des pathologies neurodégénératives. Les dépôts protéiques pathologiques ne sont malheureusement pas strictement spécifiques d'un groupe de pathologie. Plusieurs types de protéines altérées sont souvent retrouvés de manière significative pour une même pathologie. La classification histopathologique sur laquelle se fonde la nosographie actuelle distingue les tauopathies des synucléopathies. Mais des rapports inattendus entre ces deux groupes ont été établis, notamment suite à la découverte d' α -syn au cœur des plaques séniles et d'une localisation commune de Tau et d' α -syn dans les corps de Lewy (61). Par ailleurs certains patients souffrant de DCL présentent une forte concentration de plaques amyloïdes comme dans la MA. On parle alors de démence mixte MA/DCL ou variante de MA à corps de Lewy (62). Les chevauchements entre tauopathies, synucléopathies et amyloïdopathies sont donc fréquents et inévitables (63,64).

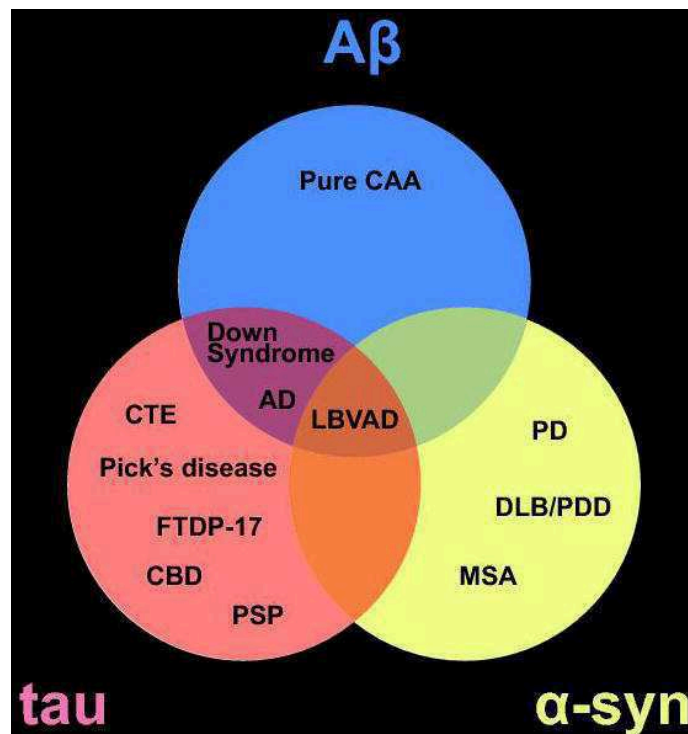


Figure 6 : Regroupement des protéinopathies en fonction de la ou des protéines pathologiques prédominantes. Abréviations: cerebral amyloid angiopathy (CAA); Alzheimer's disease (AD); Parkinson's disease (PD); dementia with Lewy bodies (DLB); Parkinson's disease with dementia (PDD)(65).

Neurodégénérescence

Dans la MPI les processus dégénératifs atteignent typiquement la voie nigro-striée (VNS) qui commande la motricité involontaire et qui utilise la dopamine comme neurotransmetteur. Les lésions responsables du syndrome extrapyramidal de la MPI concernent principalement la SNpc. Les neurones de la SNpc se connectent au striatum (structure fonctionnelle associant la tête du noyau caudé et le putamen du noyau lenticulaire) pour former la VNS. Dans la MPI, la dégénérescence évolue sur la SNpc de latéral en médial. Connaissant le trajet des neurones nigro-striés, cette progression explique que la diminution des transporteur DaT débute sur les putamens postérieurs et concerne tardivement la tête des noyaux caudés (66). Les anomalies de fixation du DaTSCAN dans la MPI sont souvent représentatives de ce phénomène. Une destruction des neurones sérotoninergiques, environ dix fois moindre est également observées (1).

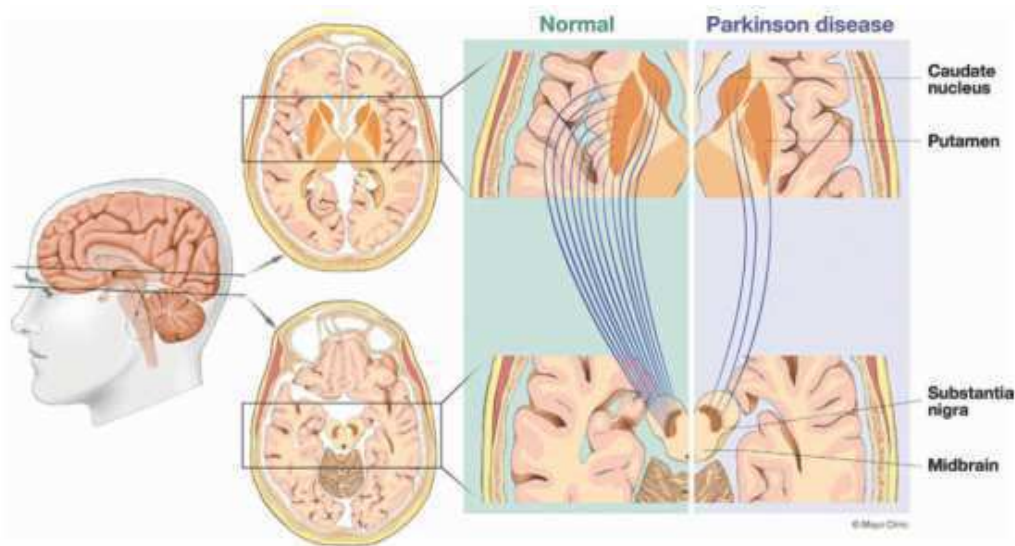


Figure 7 : Projections des neurones dopaminergiques de la SNpc mésencéphalique vers les striatums(67).

La perte dopaminergique physiologique observée au cours du vieillissement est de 4 à 5% par décade (68). Dans la MPI une accélération de la perte cellulaire de la SNpc est observée. La majeure partie de la dégénérescence dopaminergique se produit au cours d'une période préclinique durant 5 à 10 ans (69). Lorsque 70 à 80% des terminaisons dopaminergiques ont disparu, les symptômes moteurs de la MPI apparaissent. Cette neurodégénérescence concerne ainsi 30 à 40% des neurones dopaminergiques et entraîne une diminution de plus de 80% de la dopamine striatale (70). L'apparition des symptômes qu'à partir d'un seuil élevé de perte en dopamine suggère l'existence de phénomènes compensateurs. En réaction à la neurodégénérescence dopaminergique un processus adaptatif s'installe en pré- et en post- synaptique. Une synthèse accrue de dopamine et une diminution de sa recapture est observée en présynaptique. Une augmentation relative de l'expression des récepteurs de la dopamine D2 et D3 a été mise en évidence en post-synaptique (71).

La diversité des tableaux cliniques parkinsoniens dégénératifs est entre autres liée à l'existence de plusieurs types de voies dopaminergiques.

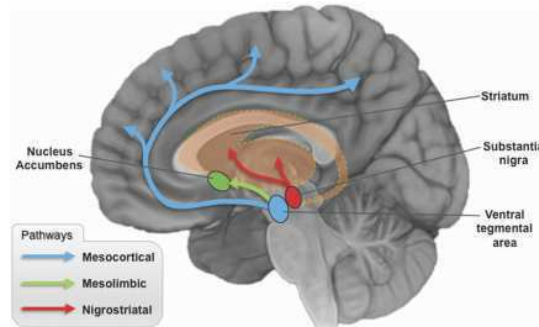


Figure 8 : Voies dopaminergiques ascendantes nigrostriales (en rouges), mésolimbiques (en vert) et mésocorticales (en bleues)(72).

Elle est également le fait d'atteintes de zones cérébrales en dehors la VNS. De plus, les voies de diffusion des lésions et probablement leur(s) foyer(s) d'origine diffèrent d'un SP à l'autre. Et l'étendue des territoires lésés est d'autant plus importante que la maladie est ancienne ou progresse rapidement. Ces phénomènes expliquent que des signes axiaux et non moteurs résistants à la dopathérapie soient présents dans les SPA ou apparaissent dans une MPI évoluée (73).

Dans la MPI évoluée on observe par exemple une dégénérescence des neurones de l'aire motrice supplémentaire (74) ou du tronc cérébral responsables de signes axiaux dopa-résistants. Dans la MPI prodromale, des atteintes extra-dopaminergiques des bulbes olfactifs (75) et des nerfs vagues sont retrouvées. De fait l'hyposmie comme les troubles digestifs qui en découlent ne répondent pas à la dopathérapie. Dans les SPA, les symptômes d'origines corticale, cérébelleuse ou bulbaire tels que les troubles cognitifs dans la DCL, l'ataxie dans les AMS ou les signes axiaux dans la PSP sont donc aussi dopa-résistants.

Dans l'AMS et la PSP il existe en plus une neurodégénérescence post-synaptique et donc un déficit en récepteurs D2 et D3. L'inefficacité ou la faible efficacité des traitements dopaminergiques sur les symptômes moteurs est donc vraisemblablement majorée par ce phénomène. De même, la moindre expression des récepteurs D2 et D3 diminue l'efficacité des phénomènes compensateurs et est donc probablement impliquée dans la dégradation plus rapide de la symptomatologie.

Modèles Neuropathologiques

Progression des Lésions Neurofibrillaires

Les stades de Braak de la pathologie tau ont été intégrés aux critères neuropathologiques de la MA depuis 2012 (76). Ils proposent un modèle d'évolution des NFT et NT au cours de l'évolution de la MA. Les lésions débuteraient dans le cortex trans-entorhinal (stades I et II). Elles continueraient à s'étendre dans le cortex temporal médial puis inférieur, touchant ainsi les aires limbiques (stades III et IV). Enfin elles envahiraient le cortex cingulaire postérieur et progressivement l'ensemble du cortex cérébral associatif (77,78).

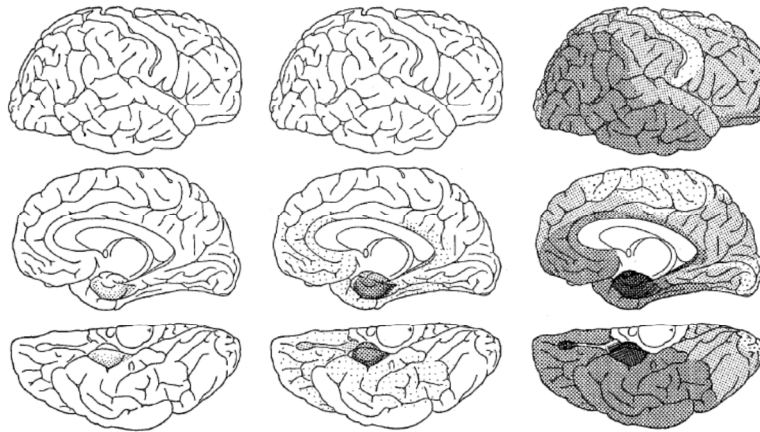


Figure 9 : Représentation des six stades de Braak : lésions neurofibrillaires progressant des structures temporales internes jusqu'à l'ensemble du cortex associatif. De gauche à droite : stades I-II (enthorinal), stade III-IV (limbique), stades V-VI (cortical)(79).

Une progression des lésions corticales, moins utilisées, a été ensuite proposée. Les aires associatives multimodales seraient touchées en premier, s'y associerait ensuite les aires associatives unimodales et enfin les aires primaires sensorielles (80,81). Notons qu'il n'existe pas à ce jour de modèle comparable pour les tauopathies 4R (PSP ou DCB). A noter que la répartition des lésions de DNF s'est avérée avoir une meilleure corrélation avec l'évolution de la MA que celle des plaques séniles (82).

Diffusion des Plaques Amyloïdes

Une progression topographique a toutefois été proposée pour les dépôts amyloïdes par Braak et son équipe. Dans la première phase, l'atteinte se limite au néocortex. La deuxième phase est caractérisée par l'implication débutante de l'allocortex. En phase 3 puis 4 les noyaux diencephaliques et le striatum sont touchés, puis plusieurs noyaux du tronc cérébral. Les plaques diffusent progressivement au cortex cérébelleux puis au reste de l'allocortex dans les phases 5 et 6 (83).

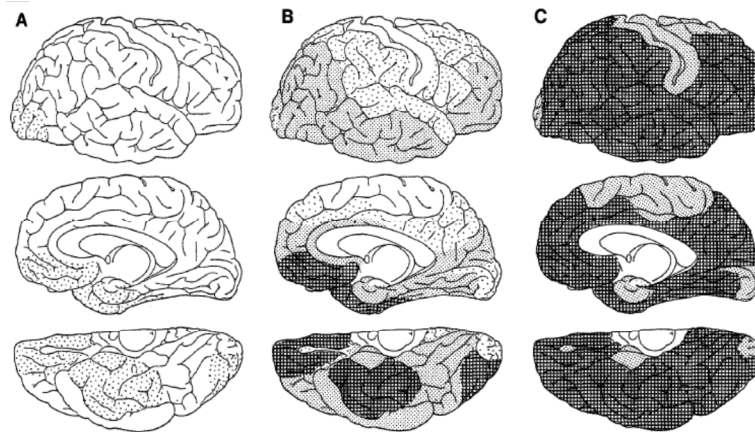


Figure 10 : Représentation des six phases de Braak regroupées deux par deux: stades A, B et C. Les lésions diffusent du néocortex à l'allocortex. La succession des structures cérébrales atteintes est moins spécifique et moins bien corrélée à la symptomatologie que celle retrouvée avec la pathologie Tau (79).

Propagation de la Pathologie de Lewy

Un autre modèle de Braak propose cette fois de stratifier l'évolution de la MPI en six stades correspondant à l'atteinte successive de structures cérébrales par la pathologie α -syn selon une voie ascendante prédominante.

Au stade 1, l'atteinte concerne les structures olfactives et la moelle allongée (plus précisément le noyau moteur dorsal du nerf vague (DMV)). Au stade 2, les lésions remontent dans le pont et concernent le locus coeruleus ainsi que les premiers noyaux réticulaires et du raphé. Au stade 3, la progression se fait vers le complexe amygdalien, les noyaux cholinergiques et la SNpc. Au stade 4, l'atteinte corticale débute par le cortex limbique et temporal antéro-médial. Au stade 5, ce sont les aires associatives qui sont touchées, et au stade 6 les aires primaires (84).

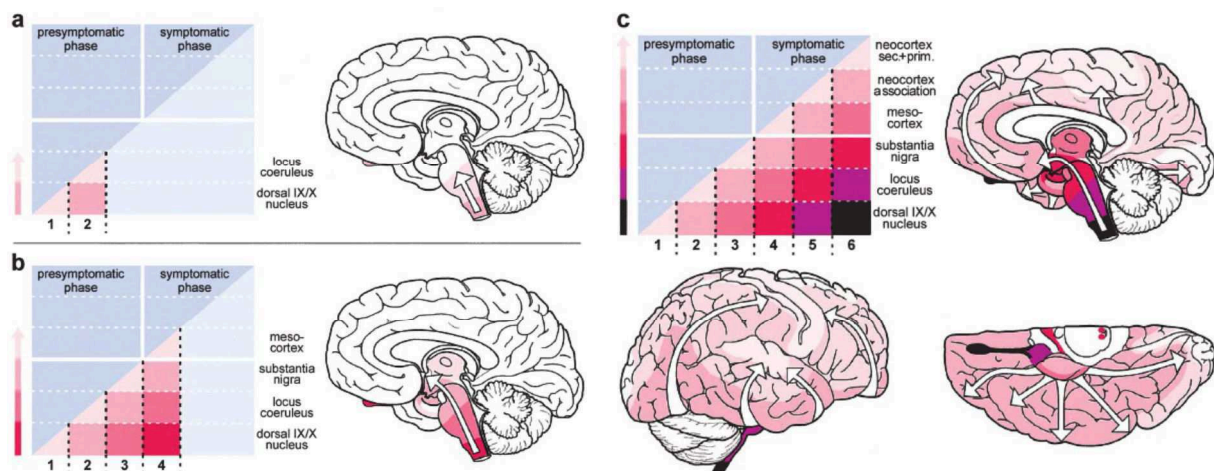


Figure 11 : Représentation des six stades de Braak : progression ascendante des structures cérébrales atteintes ; retentissement tardif sur les facultés motrices et cognitives (85).

	Synucleinopathies				Tauopathies								
Pathology	Glial cytoplasmic inclusions		Lewy bodies		Tuft-shaped astrocyte		Astrocytic plaque						
Disease	Multiple system atrophy (MSA)		Lewy body disease (LBD)		Progressive supranuclear palsy (PSP)		Corticobasal degeneration (CBD)						
Syndrome	MSA-C	MSA-P	PAF	IRBD	PD	PDD	DLB	PAGF	PSP-P	RS	CBS	PNFA	bvFTD

Figure 12 :

Les synucléopathies parkinsoniennes sont caractérisées anatomopathologiquement par la présence d'agrégats d' α -syn altérées. Dans la DCL comme dans la MPI on les retrouve sous forme de CL et de NL, respectivement dans le corps et les prolongements des neurones. C'est pourquoi on les rassemble sous la dénomination d'une même pathologie : la maladie à corps de Lewy qui a des expressions cliniques différentes, mais repose sur les conséquences physiopathologiques que sont les CL et les NL. La MSA se distingue essentiellement de cette pathologie par la localisation d'une accumulation d' α -syn anormales dans des inclusions gliales.

Neuropathologiquement, les tauopathies parkinsoniennes se distinguent de la MA par la localisation et la nature de leurs agrégats de protéines tau anormales. Dans les deux cas ils sont principalement retrouvés sous forme de filaments droits. Plus précisément, ces derniers se regroupent dans les astrocytes sous forme de touffes dans la PSP et de plaques dans la DCB. La conséquence essentielle à l'échelle cellulaire est une gliose. Alors que dans la MA les tau altérées s'associent principalement en PHF qui s'agrègent en NFT et NT au sein respectivement du corps et des prolongements des neurones. La conséquence essentielle à l'échelle cellulaire est une dégénérescence neuronale(86).

Examens Complémentaires

L'imagerie fonctionnelle est le domaine diagnostique le plus utilisé et le plus prometteur dans la caractérisation des maladies neurodégénératives. L'analyse morphologique cérébrale révèle les conséquences souvent tardives de la neurodégénérescence, sans donner d'informations précises sur les phénomènes qui la déclenchent. Les explorations biochimiques peuvent donner des informations indirectes sur des dysfonctionnement cellulaires ou moléculaires sans pouvoir les topographier. Par l'intermédiaire de l'imagerie fonctionnelle, nous avons l'opportunité d'étudier certains processus physiopathologiques intervenant à un moment ou à un autre dans le développement de la maladie (58). Ces examens renseignent à la fois plus précocement et plus spécifiquement sur les dysfonctions cérébrales que l'imagerie morphologique et visent à anticiper du vivant du patient les résultats anatomopathologiques qui restent la référence diagnostique.

Imageries Structurelles et Quantitatives

TDM et IRM en Routine

TDM

La tomodensitométrie cérébrale (TDM) ne permet qu'une exploration très limitée de la neuroanatomie. Pour cette raison, la TDM cérébrale dans les SPA est rarement informative. Elle ne sera effectuée que chez les patients présentant des contre-indications à la résonance magnétique (stimulateur cardiaque, implants métalliques). Elle peut néanmoins éliminer la plupart des pathologies cérébrales dites « curables » et révéler des atrophies évoluées ou des lésions vasculaires importantes.

IRM

En routine l'IRM a trois rôles principaux dans l'exploration des démences et des SP : poser un diagnostic d'une cause éventuellement « curable » ; rechercher des signes de dégénérescence neurovasculaire ; topographier et quantifier l'atrophie corticale ou sous-corticale et les anomalies de signal pour orienter le diagnostic vers une étiologie neurodégénérative précise. Elle sera alors à même d'évaluer la sévérité de l'atteinte et de donner des indices pronostiques (87).

Les séquences indispensables à réaliser sont celles pondérées en T1 (acquisitions dans les trois plans de l'espace : 3D-T1), en T2 ou en FLAIR, en T2* ou en SWI. Le 3D-T1 a pour rôle principal d'analyser le cortex et d'évaluer l'atrophie, le FLAIR d'explorer la substance blanche et de rechercher des lésions vasculaires, le SWI de

mettre en évidence les calcifications, les micro-saignements et les hémorragies ou toute autre cause de dépôts de fer.

Vieillessement « Normal »

Les personnes âgées présentent fréquemment une atrophie cérébrale corticale plutôt diffuse et symétrique, peu marquée, avec gradient croissant postéro-antérieur, et une relative préservation des cornes temporales (88). L'atrophie sous-corticale se traduit, elle, par une dilatation des espaces périvasculaires (ou espaces de Virchow Robin) et une dilatation modérée tétraventriculaire. C'est un phénomène harmonieux, habituel à partir de 60 ans mais inconstant.

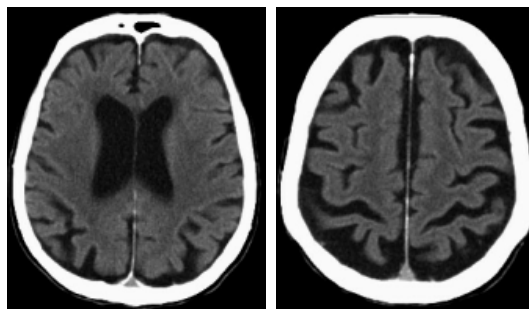


Figure 13 : 2 coupes axiales d'une TDM cérébrale. Atrophie cortico-sous-corticale diffuse « physiologique » pour l'âge (80 ans) : élargissement des scissures corticales et des ventricules latéraux (89)

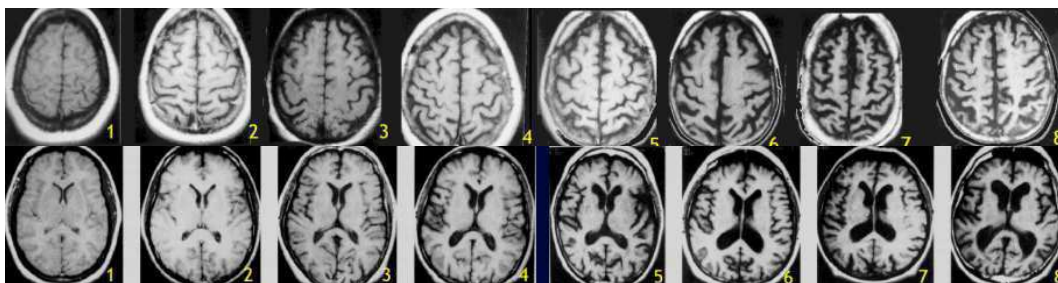


Figure 14 : Coupes axiales d'images par RMN en pondération T1, fronto-pariétales (en haut) et passant par les ventricules (en bas), réalisées à différents stades du vieillissement de sujets considérés sains. En haut : élargissement croissant des sillons corticaux ; en bas : élargissement croissant des sillons corticaux et des ventricules, réalisant une cortico-sous-corticale diffuse typique du vieillissement (90).

Les lésions d'origine « vasculaires » du sujet âgé sont limitées à la substance blanche au contact des ventricules. Elles sont détectées par des hypersignaux FLAIR périventriculaires frontaux ou en bandes. Ces anomalies correspondent essentiellement à une perte de cellules épendymaires et à une augmentation de la concentration périventriculaire du LCS (91).

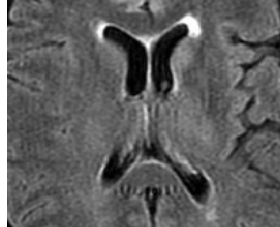

Figure 15 : Coupes axiales d'image par RMN en pondération FLAIR. Hypersignaux périventriculaires prédominant en avant des cornes ventriculaires frontales (89) : score 2 de la classification de Fazekas (91).

Les autres modifications relatives au vieillissement « physiologique » de la substance blanche sont une augmentation de la concentration en fer et de calcifications au sein des noyaux gris centraux (NGC), des micro-saignements intra parenchymateux, des calcifications artérielles et l'apparition des dolicho-vaisseaux

Syndromes Parkinsoniens Neurodégénératifs

En pratique clinique, lorsqu'un SP n'évoque pas une MPI typique, l'imagerie morphologique cérébrale est utilisée pour exclure les diagnostics différentiels ou des pathologies synchrones. Puis pour chercher des arguments évocateurs d'un SPA particulier.

MPI

L'IRM d'une MPI peut être sans particularité. Des anomalies morphologiques sont parfois retrouvées. Elles sont alors non spécifiques et d'autant plus marquées que la maladie est évoluée. Une discrète atrophie du cortex associatif postérieur est par exemple souvent présente au stade de démence (92)

PSP

Les anomalies morphologiques et de signal les plus typiques de la PSP sont l'atrophie mésencéphalique ainsi que les hypersignaux FLAIR des putamens et du mésencéphale.

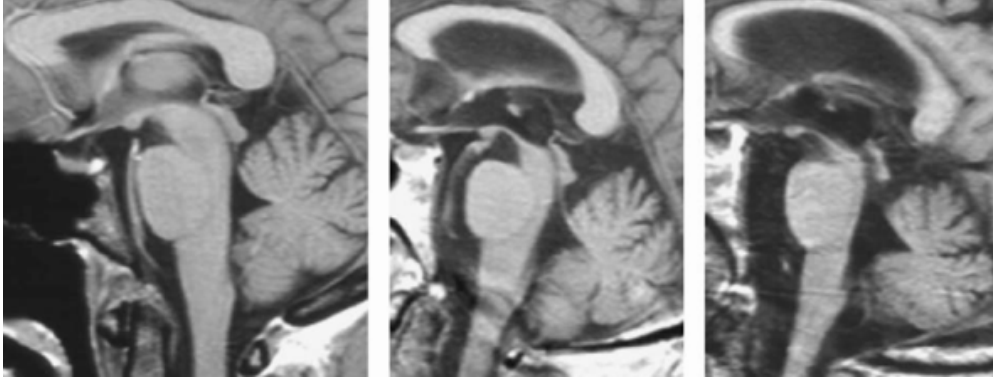


Figure 16 : Coupes sagittales médianes d'acquisitions cérébrales par RMN en séquences T1. Trophicité mésencéphalique normale sur la première image. Atrophies mésencéphaliques ou « Hummingbird sign » avec élargissement des troisième et quatrième ventricules modérés puis sévères sur les deux images suivantes (93).

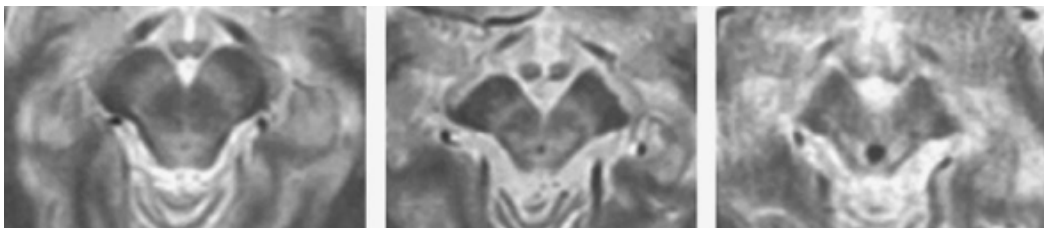


Figure 17 : Coupes axiales d'acquisitions cérébrales par RMN en séquences T2. Trophicité mésencéphalique normale sur la première image. Atrophies mésencéphaliques ou « morning glory sign » avec dilatation de l'aqueduc du mésencéphale et élargissement de la gouttière inter-pédonculaire modérés puis sévères sur les deux images suivantes (89.)



Figure 18: Coupes axiales d'acquisitions cérébrales par RMN en séquences T2. Hypersignaux des pallidum internes (à gauche) et du mésencéphale (à droite)(93).

AMS

La protubérance, le cervelet, les putamens et les pédoncules cérébelleux moyens sont les structures anatomiques les plus sélectivement atteintes dans l'AMS (94). Un hyposignal des noyaux dentelés et un hypersignal des pédoncules cérébelleux moyens sont les autres anomalies de signal fréquemment retrouvées dans les AMS (95).

Les perturbations des signaux T2 ou FLAIR retrouvés sont un hypersignal cruciforme dans le pont et un hyposignal de la portion dorsolatérale des putamens. Lorsqu'ils sont associés ces deux signes ont une valeur prédictive positive élevée pour le diagnostic d'AMS (96).

Les corrélations radio-cliniques les plus courantes sont une association de l'hypersignal cruciforme pontique avec de graves symptômes cérébelleux et de l'hyposignal de la portion dorsolatérale des putamens avec la variante parkinsonienne de l'AMS (97)

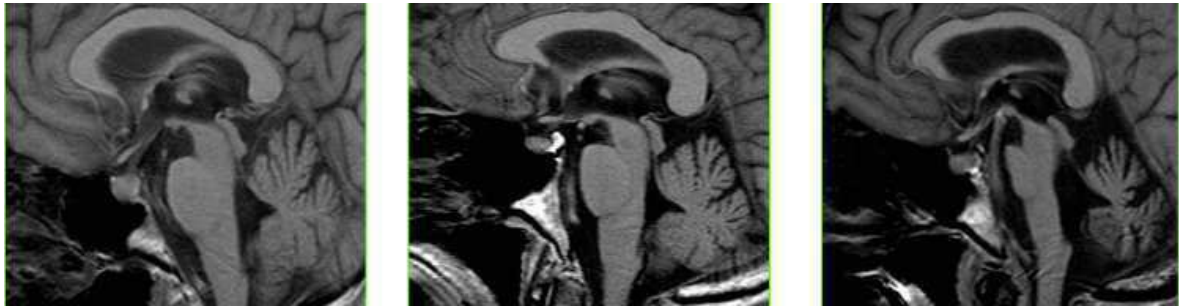


Figure 19 : Coupes sagittales médianes d'acquisitions cérébrales par RMN en séquences T1. Trophicité pontique et cérébelleuses normales sur la première image. Atrophies pontique et cérébelleuse modérées puis sévères sur les deux images suivantes (98).

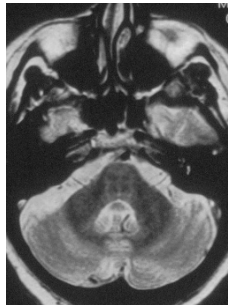

Figure 20 : Coupes axiales d'acquisitions cérébrales par RMN en séquences T2 à gauche et FLAIR à droite. Hypersignal cruciforme pontique ou "hot cross bun sign" sur les deux images(98).

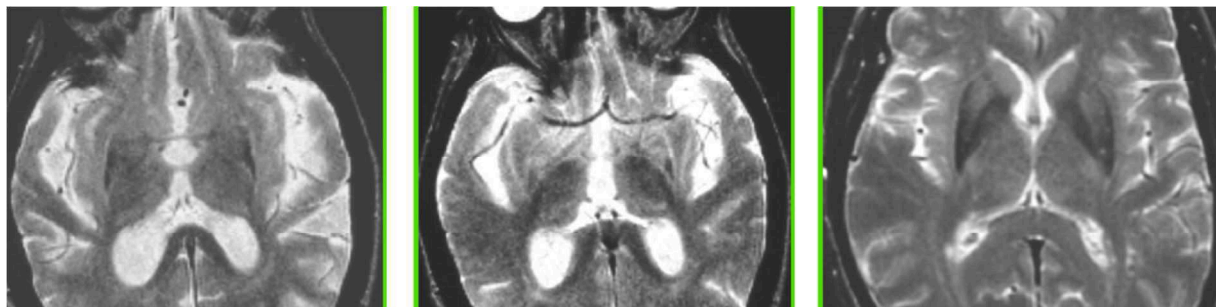
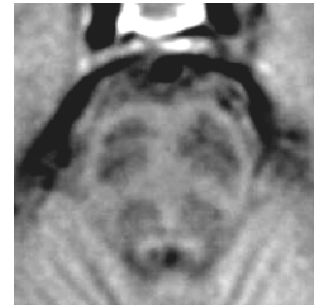


Figure 21 : Coupes axiales d'acquisitions cérébrales par RMN en séquences T2. Hyposignal dans la marge dorsolatérale des putamens correspondant à la «fente putaminale»(98).

DCB

En séquence pondérée T1, une atrophie corticale péricentrale très asymétrique est retrouvée, dont l'étendue est corrélée à la sévérité de la symptomatologie. Une dilatation asymétrique importante des ventricules latéraux et plus modérée du troisième ventricule est consécutive à cette atrophie. Une diminution modérée du volume mésencéphalique est parfois également observée.

En séquences T2 ou FLAIR est observé un hyposignal du putamen ipsilatéral à l'hémisphère cérébral le plus atrophié et moins systématiquement un hyposignal modéré des noyaux dentelés.

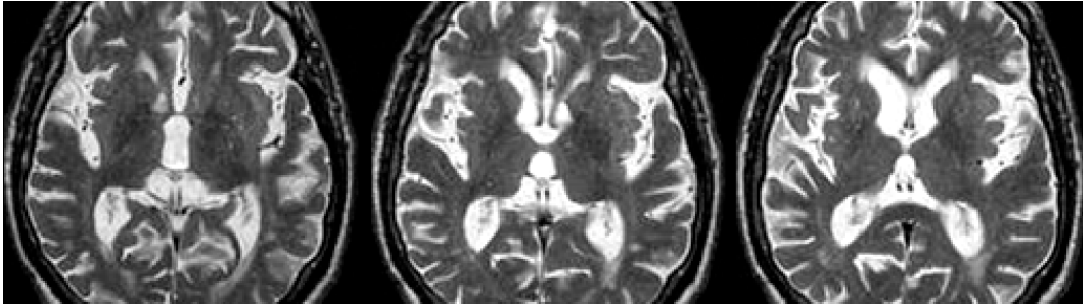


Figure 22 : Coupes axiales d'acquisitions cérébrales par RMN en séquences T2. Dilatation modérée asymétrique des ventricules latéraux consécutifs à l'atrophie corticale bilatérale péricentrale prédominant à droite. Dilatation modérée du troisième ventricule. Hyposignal des putamens (99).

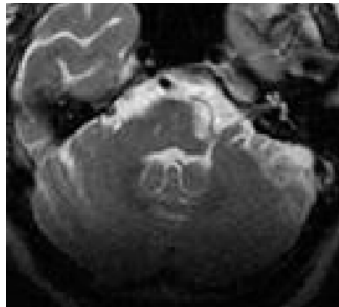


Figure 23: Coupe axiale d'une acquisition cérébrale par RMN en séquences T2. Hyposignal des noyaux dentelés (99).

DCL

La DCL n'engendre pas de trouble trophiques spécifiques. Une atrophie cortico-sous-corticale pariéto-temporo-occipitale modérée et symétrique est habituellement retrouvée, d'autant plus avancée que les troubles cognitifs sont marqués. Souvent difficile à distinguer cliniquement de la MA, il est intéressant de savoir qu'elle présente le plus souvent une relative préservation de certaines structures temporales médiales : amygdales et hippocampes (100). Au contraire, une atrophie hippocampique est assez caractéristique de la MA (101).

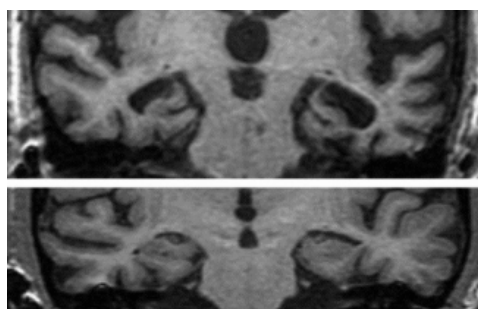


Figure 24: Coupes coronales d'acquisitions cérébrales par RMN centrées sur les hippocampes en séquences T1. Pour des troubles cognitifs comparables, l'absence d'atrophie hippocampique significative dans une DCL (image du bas) contraste avec l'atrophie hippocampique majeure dans une MA (Sheltens 3 ou 4 des deux côtés)(image du haut). Les diagnostics respectifs de DCL et de MA ayant été confirmés anatomopathologiquement (102).

Structures Anatomiques	MPI	PSP	AMS	DCB	DCL
Cortex cérébral et Substance blanche	+/-	+	+	Asymétrique : ++	+
Putamen	-	+	++	Asymétrique : +	+
Mésencéphale	SN : +	+++	+	+/-	-
Pont	-	-	++	-	-
Pédoncules cérébelleux	-	Supérieurs : +	Moyens : ++	-	-
Cervelet	-	-	++	-	-

Tableau 4 : Degré d'atrophie des structures anatomiques cérébrales identifiées comme pouvant être atteintes dans les différents SP neurodégénératifs.

Diagnostiques Différentiels des Syndromes Parkinsoniens Neurodégénératifs

Hydrocéphalie à Pression Normale

Les anomalies morphologiques retrouvées dans l'HPN sont assez caractéristiques. Une dilatation tétraventriculaire communicante symétrique, disproportionnée par rapport à l'atrophie cortico-sous-corticale se traduit par des ventricules globuleux, une paroi interventriculaire amincie et des sillons corticaux à hauteur du vertex collabés. Des critères quantitatifs tels que l'indice d'Evans ou l'angle calloso-marginal peuvent être mesurés pour étayer le diagnostic.

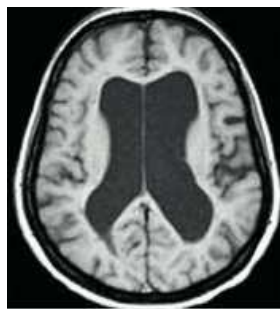

Figure 25: Coupe axiale d'une acquisition cérébrale par RMN en séquences FLAIR. Dilatation majeure des ventricules latéraux disproportionnée par rapport à l'atrophie cortico-sous-corticale(103).

Syndromes parkinsoniens vasculaires

Les lésions retrouvées grâce à l'IRM responsables de syndromes parkinsoniens ou de démences vasculaires sont souvent produits par des infarctus lacunaires multiples ou des micro-saignements sous-corticaux et parfois corticaux. Plus rarement, des infarctus « stratégiques » au sein des structures sous-corticales contrôlant la motricité involontaire (NGC ou SN), ou corticales impliquées dans les fonctions exécutives (cortex frontal associatif) ou dans la motricité (aires motrices).

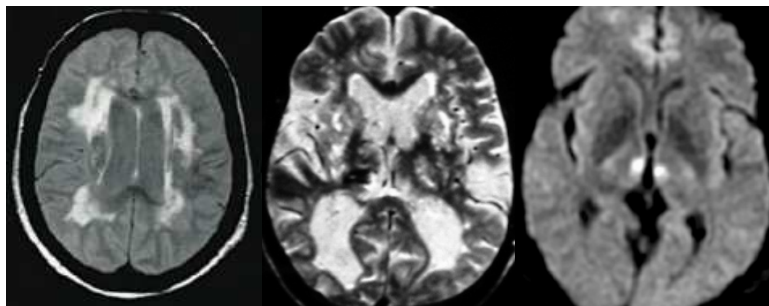


Figure 26 : Coupe axiale d'une acquisition cérébrale par RMN en séquences T2*. Hypersignaux sous-corticaux hétérogènes, asymétriques et très étendus retrouvés dans une démence vasculaire sous-corticale (à gauche)(103). Coupe axiale d'une acquisition cérébrale par RMN en séquences FLAIR. Leucopathie sévère associée à un aspect criblé des NGC (au milieu)(104). Coupe axiale d'une acquisition cérébrale par RMN en séquence Diffusion. Hypersignaux focaux intrathalamiques réalisant un infarctus « stratégique » (à droite) (104).

Maladie de Wilson

La maladie de Wilson est caractérisée par des anomalies de signal magnétique très spécifiques concernant le tronc cérébral et les NGC. L'ensemble de la symptomatologie est réversible grâce à un traitement adapté (105). Parvenir à poser ce diagnostic a donc un impact clinique direct sur la qualité de vie et le pronostic de patients très jeunes.

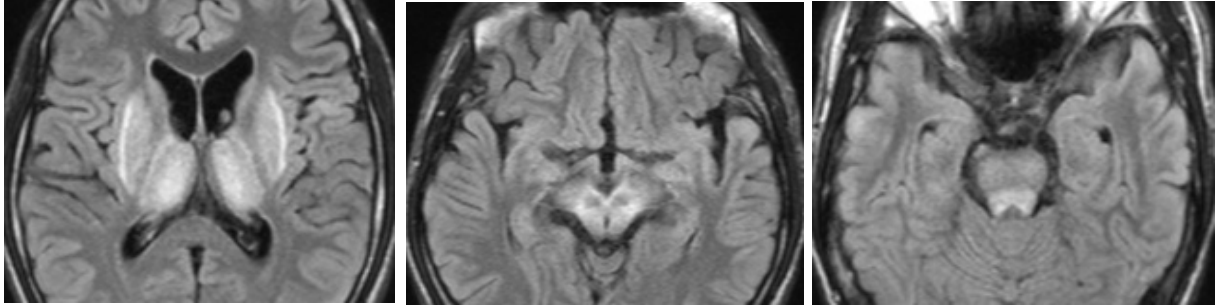


Figure 27 : Coupes axiale d'une acquisition cérébrale par RMN en séquence T2-FLAIR. De gauche à droite : Hypersignaux simultanés des NGC ; Hypersignaux du tronc cérébral autour des noyaux rouges restés en hyposignal réalisant l'aspect de « face de Panda géant ». Hypersignal du tectum du mésencéphale (106).

Echographie Transcranienne

L'hyperéchogénéicité de la SN est un signe fiable pour le diagnostic précoce de la maladie de Parkinson (107). Associée à l'analyse combinée des signaux ventriculaires et des NGC, elle est également performante pour établir les diagnostics différentiels des syndromes parkinsoniens (108).

IRM Quantitative

Les images par résonance magnétique haute résolution pondérées en T1 spin écho sont sensibles aux propriétés paramagnétiques de la neuromélanine. Une baisse de l'intensité et de l'étendue du signal de la SNpc est retrouvée chez les patients parkinsoniens puisque ce pigment est particulièrement concentré dans les neurones de cette structure (109).

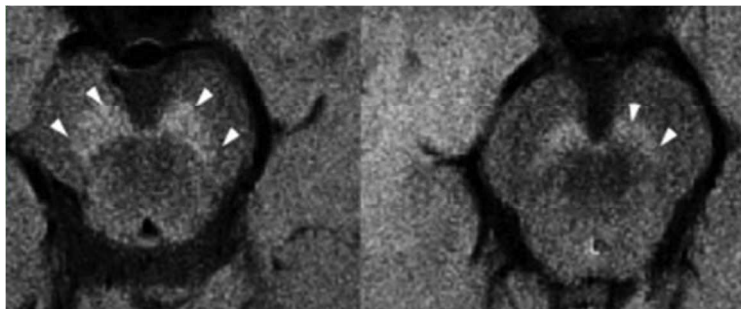


Figure 28 : Coupes axiales d'acquisitions cérébrales par RMN 7T en séquences T1-SE passant par le mésencéphale. Hypersignaux de la SNpc moins étendus et moins intenses chez un malade parkinsonien (à droite) comparativement à un sujet sain (à gauche)(110).

Les dépôts de fer sont analysés par les séquences de susceptibilité magnétique (R2* par exemple). Elles permettent à la fois de les quantifier et de les topographier afin de distinguer la MPI des SPA ainsi que les différents SPA entre eux (111).

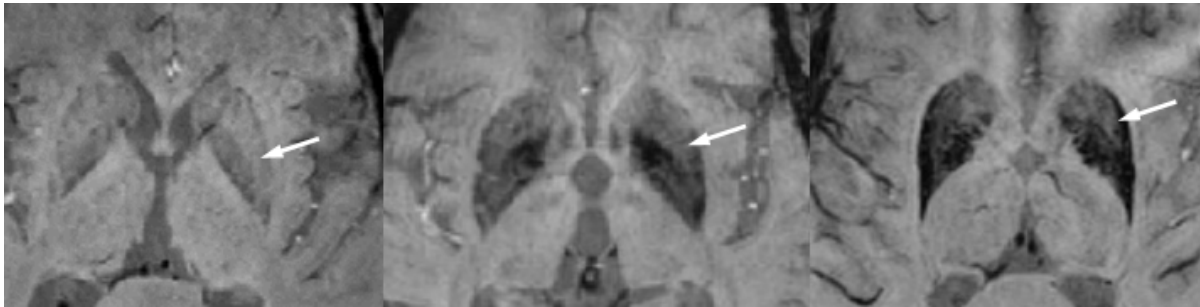


Figure 29: Séquence R2* acquise sur une IRM 7T : étendue et importance de l'hyposignal du putamen postérieur corrélée à la surcharge en fer dans la MPI, la PSP et l'AMSp (de gauche à droite)(107).

Imageries Fonctionnelles Topographiques

Ces techniques ont d'abord comme objectif d'établir des corrélations entre les éléments cliniques connus et les anomalies fonctionnelles repérées (112). Ensuite elles aident à trancher entre des diagnostics différentiels intriqués dans leur présentation clinique, voire à prédire l'évolution de la symptomatologie. D'un autre côté elles sont de plus en plus utilisées pour explorer les phases prodromales, parfois même précliniques, des pathologies neurodégénératives. Leur but étant de détecter les dysfonctions cérébrales débutantes, dans l'espoir de pouvoir intervenir un jour avant qu'elles ne soient irréversibles (110).

IRM Fonctionnelle

L'IRM fonctionnelle (IRMf) recouvre de multiples séquences. Nous nous intéresserons à la séquence BOLD (blood-oxygen-level-dependant) qui reflète une augmentation de l'activité cérébrale en détectant la suroxygénation du sang veineux. Lorsqu'on effectue une tâche, une vasodilatation a lieu dans les aires cérébrales utilisées. L'apport en nutriment et oxygène est ainsi augmenté mais de manière excédentaire : la concentration en désoxyhémoglobine diminue. Ce sont les propriétés paramagnétiques de ce composé qui sont détectés et à travers elles la perfusion cérébrale. Des réseaux d'activations spécifiques de tâches motrices ou intellectuelles peuvent ainsi être déterminés (113).

L'état de « repos » cérébral est assimilé à l'activité basale du cerveau chez un patient immobile, ne réalisant aucune tâche. Il est utilisé comme la référence à laquelle sont comparés des états d'activation cérébrale divers produits par la réalisation de tâches spécifiques. Les aires cérébrales restant fonctionnelles lors de cet état de repos constituent le « default mode network » (DMN)(114). Elles sont pour l'essentiel représentées par le cortex fronto-mésial associatif, le précuneus et le cortex cingulaire postérieur (115). Activées au repos, ces régions cérébrales sont désactivées dès lors que le sujet est exposé à un stimulus ou réalise une action (116).

Les patients parkinsoniens présentent des difficultés à désactiver et à rétablir le DMN. Ce qui se traduit respectivement par une difficulté à l'initiation et une persévérance des tâches motrices (115). Au fur et à mesure que la pathologie évolue on assiste à une pérennisation de cette activité persistante qui entraîne une modification du DMN (117).

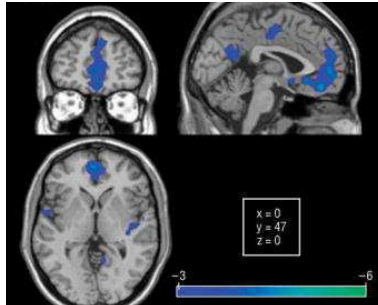
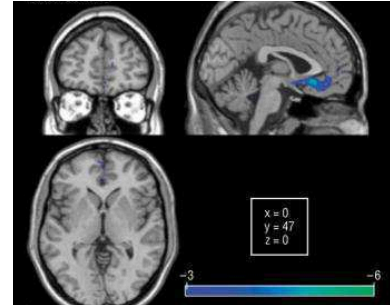


Figure 30: DMN des sujets contrôles (à gauche), et des patients parkinsoniens (à droite). Le DMN des patients sains correspond à une désactivation du cortex préfrontal médial, du cortex cingulaire postérieur et du précunéus. Celui des malades atteints de MPI se limite à une désactivation du cortex préfrontal interne(16).



Perfusion et Métabolisme Glucidique Cérébraux en Imagerie Nucléaire

Pour que le diagnostic de SPA puisse être porté plus précocement qu'à partir des anomalies révélées par les imageries structurales, il convient de déterminer leur profil métabolique cérébral par TEP-FDG. Une dénervation dopaminergique pourra être déterminée au préalable.

La baisse du métabolisme glucidique et de la perfusion du cerveau reflètent la dysfonction synaptique puis la perte neuronale qui sont les conséquences des différents processus physiopathologiques à l'œuvre dans les pathologies neurodégénératives. En topographiant les territoires cérébraux affectés par la maladie, ils permettent d'établir un « pattern » métabolique. Chaque pathologie neurodégénérative a été associée à un de ces « pattern ». Ainsi, chaque profil métabolique nous oriente vers une ou plusieurs étiologies avec une plus ou moins bonne valeur prédictive positive (VPP).

Perfusion Cérébrale

Le radiotracer principalement utilisé pour l'analyse du Débit Sanguin Cérébral (DSC) est le ^{99m}Tc -HMPAO. Sa fixation est rapide et proportionnelle au débit sanguin cérébral. Elle atteint un plateau à peine descendant (discret washout de 5% par heure) pendant plusieurs heures après l'injection - à condition de corriger les émissions détectées de la décroissance physique du ^{99m}Tc . L'intensité de fixation reflète indirectement l'activité synaptique (118). L'analyse du métabolisme glucidique est en train de supplanter celle du DSC.

Métabolisme Glucidique Cérébral

Les anomalies fonctionnelles apparaissent avant l'atrophie. L'analyse d'une TEP-FDG se fait habituellement en recensant les aires cérébrales présentant des altérations métaboliques (principalement des hypométabolisme mais parfois des hypermétabolismes) pour établir un « pattern » métabolique. Elle se fait dans un premier temps visuellement, puis peut être complétée par une analyse statistique comparant le métabolisme cérébral du sujet à celui d'un ensemble de sujets sains appariés en âge (Annexe 4)

Dans les maladies neurodégénératives ces profils métaboliques sont relativement superposables aux aires de neurodégénérescence. Une aire corticale plutôt préservée morphologiquement mais ayant un hypométabolisme marqué évoquera un processus dégénératif récent, progressant rapidement. Tandis qu'un hypométabolisme en accord avec la trophicité cérébrale, sera observé quand le processus dégénératif est lent, pouvant éventuellement correspondre à un vieillissement cérébral physiologique. Certaines dysfonctions synaptiques corticales sont dues à des phénomènes de déafférentation. La neurodégénérescence ne concerne pas directement les neurones corticaux mais des cellules sous-corticales qui communiquent avec elles. Un hypométabolisme frontal peut ainsi être observé en cas d'atrophie de la tête des noyaux caudés.

Syndromes Parkinsoniens et TEP- FDG

L'analyse du métabolisme cérébral les SPD permet donc de les différencier précocement (119). Elle repose sur des bases de données se perfectionnant depuis 1990 (120). Lorsque la réflexion diagnostique face à un SP se heurte à une symptomatologie ambiguë, le profil métabolique cérébral devient un outil précieux (121).

Selon les études, la concordance entre le profil métabolique et le diagnostic clinique établi (à 2 ou 3 ans de suivi) se situe entre 80% et 95% (122–127). L'analyse assistée par des logiciels statistiques (Statistical Parametric Mapping (SPM) ou Scaled Subprofiling Model (SSM)) étant toujours plus performante que l'analyse visuelle seule (122).

A présent, nous allons détailler les principaux profils caractéristiques du métabolisme glucidique chez les patients atteints de MPI, DCL, PSP, AMSc, AMSp et DCB (120,124–126,128–132).

MPI

Dans la MPI, le métabolisme cérébral est peu ou pas altéré. Un hypométabolisme pariéto-occipital dorsolatéral, et parfois préfrontal, est souvent l'apanage d'une démence.

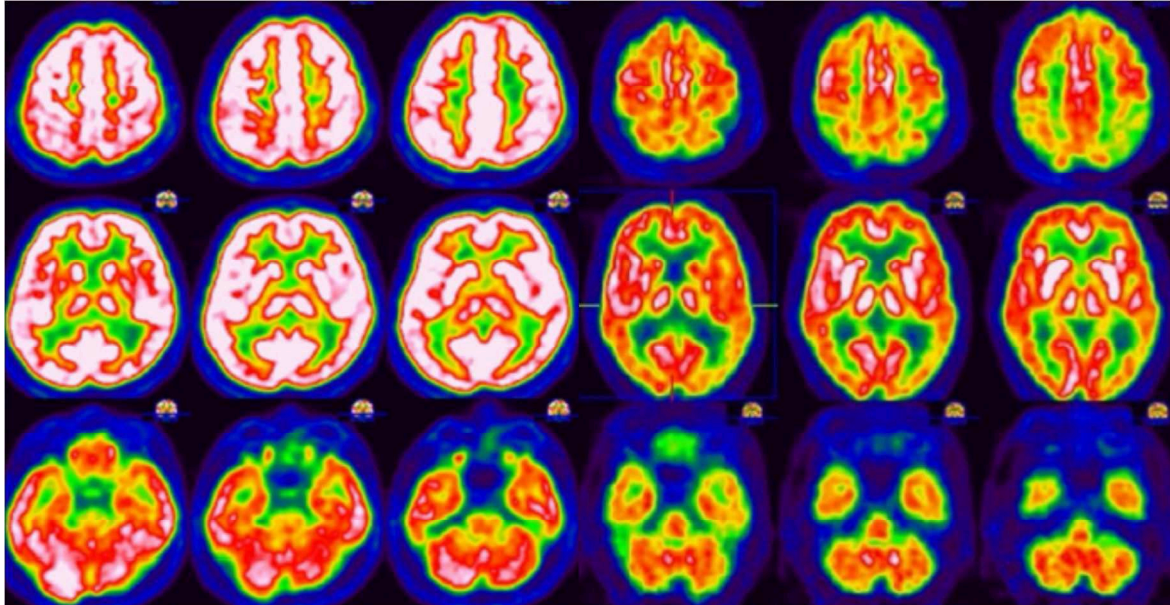


Figure 31 : Coupes axiales étagées d'une cartographie des anomalies métabolique d'un patient souffrant d'une MPI en phase motrice (à gauche) et d'une MPI compliquée d'une démence (à droite). Métabolisme cortical dans les limites de la normale : discret hypométabolisme cortical préfrontal grâce à l'analyse statistique (à gauche)(133). Hypométabolisme cortical associatif diffus, plus marqué à gauche, prédominant en pariéto-occipital gauche et en préfrontal (133).

Des analyses beaucoup plus précises et nuancées du métabolisme encéphalique ont été menées avec l'assistance de logiciels statistiques chez des patients parkinsoniens. Elles ont conduit à décrire des patterns spécifiques de différents sous-groupes de MPI (134).

Parmi d'autres on retiendra le Parkinson Disease Related Pattern (PDRP) : métabolisme relativement accru dans le globus pallidus, le putamen, le thalamus, le cervelet, le cortex sensorimoteur et diminution métabolique relative dans les régions frontale et pariéto-occipitale latérale ; le Parkinson Disease Tremor Pattern (PDTP) : augmentation relative du métabolisme du cervelet et du cortex moteur primaire ; et le Parkinson Disease Tremor Pattern (PDCP) : hypométabolisme cortical fronto-pariétal associatif et hypermétabolisme des noyaux de dentelés cérébelleux.

DCL

Dans la DCL, les anomalies métaboliques sont assez proches de celles de la MA (hypométabolisme diffus du cortex associatif prédominant en pariéto-temporal avec relative préservation des aires primaires).

La DCL peut être différenciée de la MA par certaines anomalies métaboliques qui lui sont propres : une relative préservation du cingulaire postérieur associée à une atteinte occipitale plus marquée, notamment du cunéus, constitue le « cingulate island sign » ; de réductions métaboliques significatives dans le cortex occipital, en particulier dans le cortex visuel primaire ; un hypermétabolisme relatif des putamens.

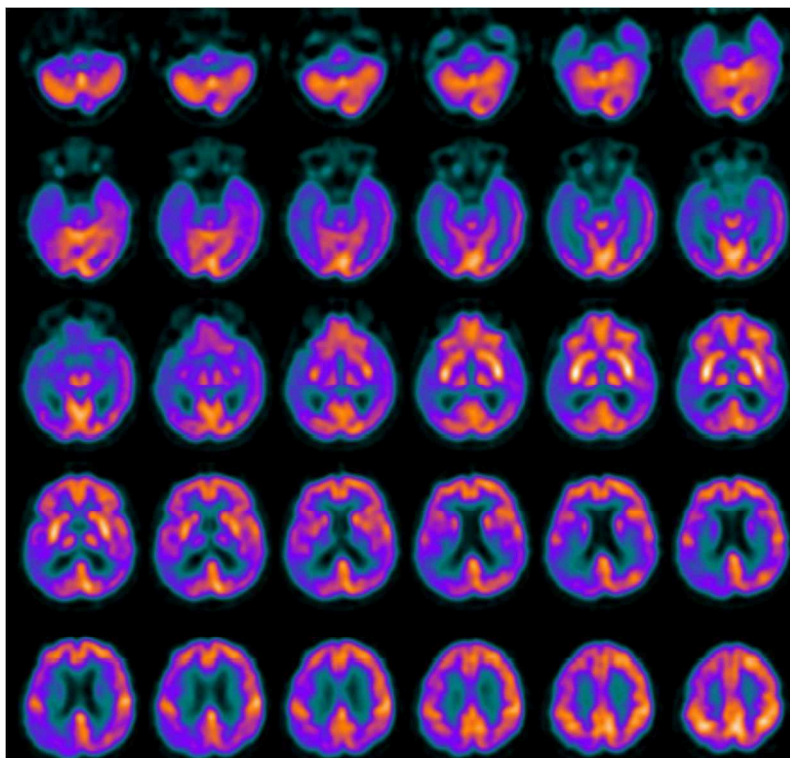


Figure 32 : Coupes axiales étagées d'une TEP au FDG avec correction d'atténuation par cartographie TDM et soustraction du diffusé estimé d'un patient souffrant d'une DCL. Hypométabolisme dans les régions corticales frontale droite, pariétale droite, occipitale droite et temporale bilatérale (135).

AMS

Dans l'AMS les anomalies métaboliques concernent les NGC, le cervelet et le tronc cérébral tout en épargnant le cortex hémisphérique. La variante parkinsonienne présente un hypométabolisme des putamens, du mésencéphale et à un moindre degré du cervelet, tandis que dans la variante cérébelleuse, l'hypométabolisme prédomine sur le cervelet, tout particulièrement sur le vermis et la partie antérieure des hémisphères cérébelleux, parfois accompagné d'une atteinte moins marquée des putamens (10,122).

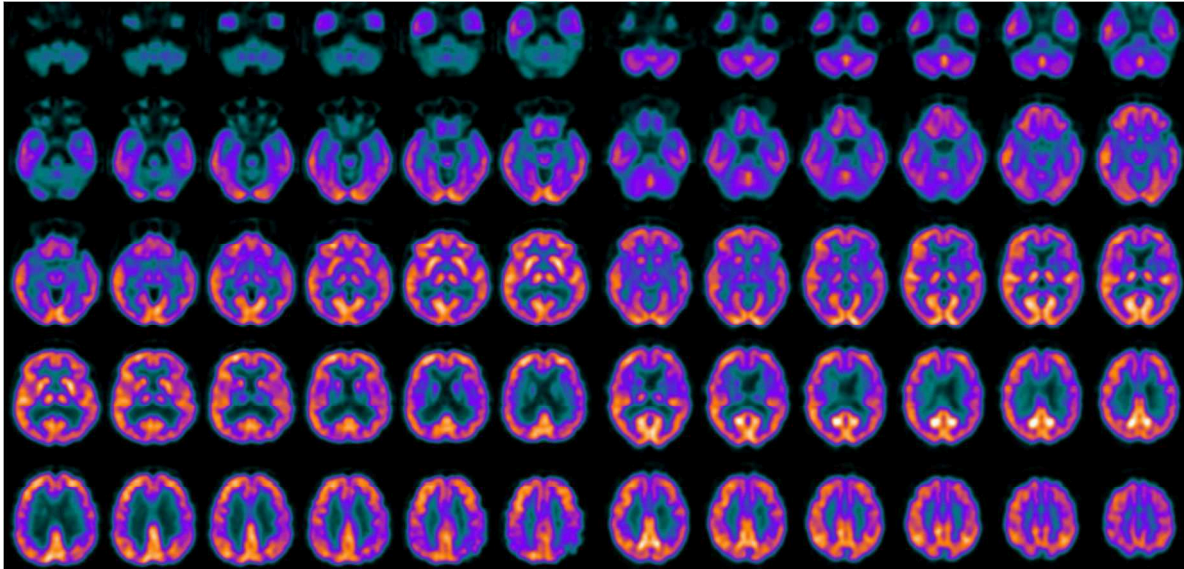


Figure 33 : Coupes axiales étagées d'une TEP au FDG avec correction d'atténuation par cartographie TDM et soustraction du diffusé estimé d'un patient souffrant d'une AMSc (à gauche) et d'une AMSp (à droite). Hypométabolisme cérébelleux et des régions corticales temporale gauche et pariétale bilatérale (135). Hypométabolisme des NGC bilatéraux et des régions corticales frontale, cingulaire antérieure et temporale gauches(135).

PSP

L'hypométabolisme retrouvé dans la PSP est majeur sur le cortex préfrontal mésial, en partie notamment sur la portion mésiale du cortex prémoteur. Il s'étend parfois aux gyrus cingulaires antérieur et moyen. L'hypométabolisme mésencéphalique est normalement systématique à condition de sensibiliser l'analyse avec un logiciel de quantification comparative (136).

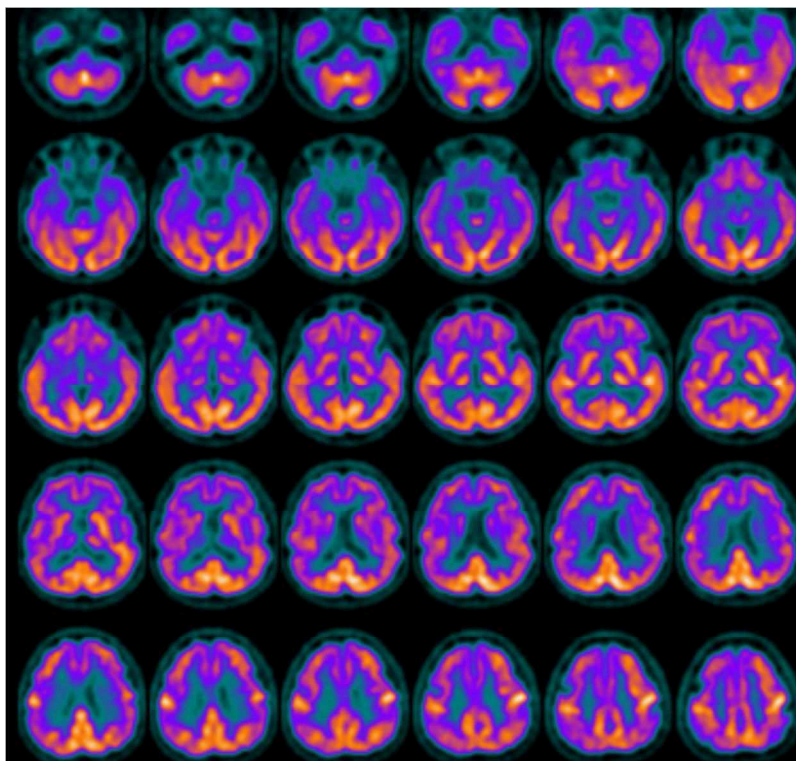


Figure 34 : Coupes axiales étagées d'une TEP au FDG avec correction d'atténuation par cartographie TDM et soustraction du diffusé estimé d'un patient souffrant de PSP. hypométabolisme dans le ganglion basal droit, le noyau thalamique droit, le frontal bilatéral, régions corticales cingulaires postérieures droite et gauche (135).

DCB

Pour les DCB (diagnostiquées histopathologiquement), on retrouve un hypométabolisme très asymétrique, prédominant du côté opposé à la symptomatologie motrice, concernant le cortex fronto-pariétal dorsolatéral péri-rolandique ainsi les NGC (137). Les profils métaboliques sont différents pour des SCB ayant reçus comme confirmation histopathologique un diagnostic de PSP ou de MA(137).

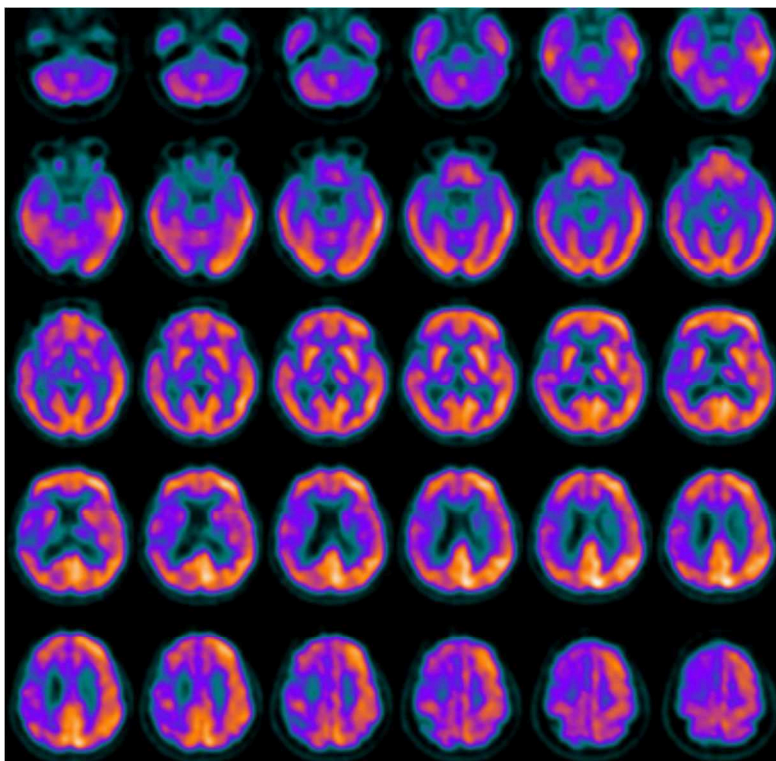


Figure 35 : Coupes axiales étagées d'une TEP au FDG avec correction d'atténuation par cartographie TDM et soustraction du diffusé estimé d'un patient souffrant d'un DCB . Hypométabolisme très asymétrique : cortex pariétal et temporal droits et des NGC droits(135).

Diagnostiques Différentiels des Syndromes Parkinsoniens Atypiques

HPN

Dans l'HPN, un hypométabolisme cortical modéré diffus, bilatéral et symétrique, prédominant sur les cortex associatifs pariéto-temporaux est habituellement retrouvé. Ces anomalies sont principalement dus à l'effet de volume partiel* sur un cortex cérébral aminci. Elles peuvent être majorées par une atrophie concomitante à l'HPN. L'orientation diagnostic se fait donc sur l'analyse des images morphologiques (cf. IRM de l'HPN).

* L'effet de volume partiel est un artefact produit par la caméra à positons, liés à deux causes d'étalement du signal : l'astigmatisme du système de détection (proportionnel à la largeur à mi-hauteur est élevée) et l'effet de bord (d'autant plus important que les voxels sont grands).

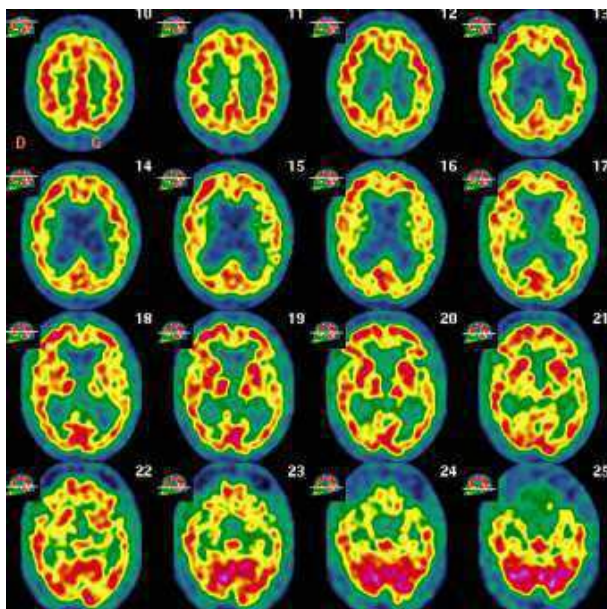


Figure 36 : Coupes axiales étagées d'une TEP au FDG avec correction d'atténuation par cartographie TDM et soustraction du diffusé estimé. Pattern métabolique caractéristique d'une HPN(37).

Syndrome Parkinsonien Vasculaire

Dans le SPV un hypométabolisme sous-cortical corrélé aux anomalies IRM est retrouvé. L'intérêt de la TEP-FDG sera aussi de révéler un éventuel hypométabolisme frontal sur un cortex relativement sain, correspondant à un phénomène de déafférentation.



Figure 37 : Coupes axiales étagées d'une TEP au FDG avec correction d'atténuation par cartographie TDM et soustraction du diffusé estimé (à gauche). Coupes axiales étagées d'une IRM avec séquence FLAIR (à droite). Le retentissement cortical des lésions vasculaires sous-corticales (correspondant aux hypersignaux FLAIR) est visualisé sous forme d'hypométabolisme. Ce phénomène de déafférentation est le principal responsable de troubles cognitifs dans les atteintes vasculaires sous-corticales. Les troubles moteurs étant plus directement dus aux lésions de structures sous-corticales spécifiques (37).

Imageries Fonctionnelles Neurophysiologiques

Ce type d'imagerie détecte des anomalies au sein d'une voie de signalisation neuronale précise. Les radiotraceurs utilisés peuvent se fixer sur un type de ligand spécifique d'un circuit neuronal ou en être un des substrats enzymatiques.

Exploration des Voies Dopaminergiques

L'intégrité fonctionnelle des synapses dopaminergique peut être explorée de trois manières pouvant révéler des altérations différentes. L'imagerie de la densité présynaptique se fait par DaTSCAN, celle du métabolisme dopaminergique par ¹⁸F-DOPA et celle de la concentration des prolongements cellulaires post-synaptiques par ¹²³I-IBZM par exemple.

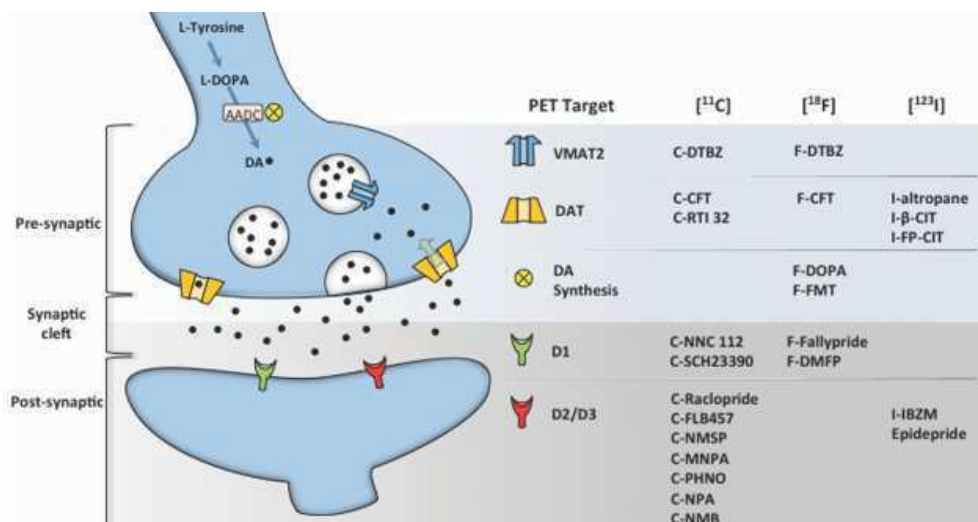


Figure 38 : Schématisation et localisations des molécules principales de la synapse dopaminergique appariées aux radiotraceurs qui les ciblent (72).

Versant Présynaptique

123I-FP-CIT

L'¹²³I-Ioflupane ou DaTSCAN est un radiotraceur se fixe sur le transporteur DAT – protéine transmembranaire assurant la recapture de la dopamine à partir de la fente synaptique - fortement exprimé sur les extrémités synaptiques des neurones dopaminergiques aboutissant dans le striatum. Il met ainsi en évidence la destruction des neurones de la substance noire (138).

Sa sensibilité pour la maladie de Parkinson au stade moteur est en effet excellente (97%) (139), notamment parce qu'une telle symptomatologie apparaît lorsque 60 à 80% des terminaisons dopaminergiques ont disparu (140). Sa sensibilité est de 78% pour une référence basée sur le diagnostic clinique retenu à 3 ans d'évolution. Ses performances sont complémentaires au diagnostic clinique initial qui obtient pour les mêmes conditions de suivi une sensibilité de 96% mais une spécificité de 46%(141).

Le diagnostic de MPI ne requiert aucune imagerie en cas de présentation clinique typique (142). Toutefois dans de nombreuses situations la symptomatologie est douteuse voire trompeuse. Il est alors nécessaire de procéder à des examens complémentaires. Le DaTSCAN révèle une dénervation dopaminergique présynaptique. Il est recommandé pour distinguer une MA d'une DCL, des mouvements anormaux (tels qu'un tremblement essentiel, un syndrome parkinsonien psychogène ou iatrogène, une dystonie ou un tremblement DOPA-sensible du sujet jeune) d'un syndrome parkinsonien dégénératif (143).

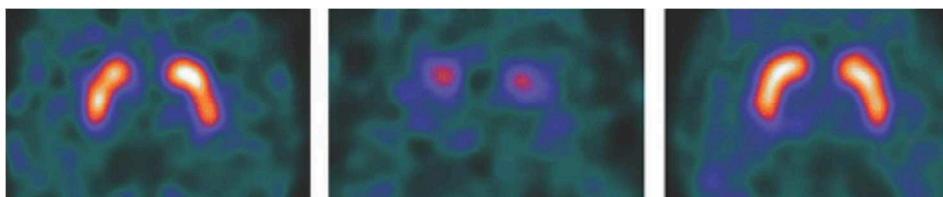


Figure 39 : Coupes axiales de DaTSCAN passant par les striatums. Le sujet de gauche souffre d'une MA : fixation striatale est satisfaisante. Le sujet du milieu souffre d'une DCL : hypofixation striatale majeure symétrique (144). A droite : témoin sain.

Quand on suspecte un SPA, il est utile dans un premier temps, pour confirmer que le patient souffre bien d'un syndrome parkinsonien dégénératif, de réaliser un DaTSCAN. Les explorations pourront éventuellement être poursuivies ensuite, notamment par une TEP-FDG (145). En présence d'atypies cliniques et d'anomalies IRM évoquant un SPA, un DaTSCAN normal pourra conforter cette suspicion diagnostique (146). Toutefois dans 40% des SPV le DaTSCAN est pathologique (146), probablement parce qu'alors les lésions vasculaires détruisent les voies dopaminergiques présynaptiques.

Dans la MPI ou la DCB, l'hypofixation striatale est souvent asymétrique, plus marquée du côté opposé à celui où la symptomatologie prédomine.



Figure 40 : Anomalies de fixation très asymétrique sur l'image de droite (striatum gauche : absence de fixation du putamen, hypofixation de la tête du noyau caudé ; striatum droit : hypofixation limitée au putamen prédominant en postérieur) comparé à l'image de gauche, normale, retrouvée pour un tremblement essentiel (68).

En cas d'hypofixation modérée et symétrique il est utile de se servir de la comparaison à une base de données colligeant les index de liaison striataux de sujet sain appariés en âge. Si la différence est comprise entre -2 et -3 déviation standard (DS) par rapport cette base, il est utile de rechercher la consommation de traitements interférant avec la fixation du Ioflupane, tels que certains antidépresseurs fréquemment prescrits notamment chez les sujets âgés (Sertraline). A contrario, les neuroleptiques n'interfèrent pas avec le DaTSCAN puisqu'ils bloquent les récepteurs dopaminergiques mais n'entraînent pas de diminution des transporteurs présynaptiques.

Le DaTSCAN est en cela pertinent pour distinguer une cause iatrogène d'une origine dégénérative d'un syndrome parkinsonien.

Les résultats du DaTSCAN peuvent être décrits selon 4 « pattern » différents, mais la distinction formelle des SP neurodégénératifs ne peut être faite sur cet examen. Toutefois une atteinte marquée, plutôt symétrique des striatums, touchant parfois de manière inhabituellement importante les têtes des noyaux caudés, pourra orienter vers un SPA.




Figure 41 : fixation des putamens (de gauche à droite) : normale, anormale de type 1, de type 2, de type 3 (147).

18 F-DOPA

Les images cérébrales de la 18F-DOPA reflètent l'activité de la L-amino acide aromatique décarboxylase (AADC) centrale des neurones présynaptiques nigrostriataux. Transformée en 18F-Dopamine elle est piégée dans les voies dopaminergiques. L'intensité de sa fixation est donc proportionnelle à la synthèse de la dopamine au sein de ces cellules.

La concentration de dopamine striatale est un facteur essentiel de la régulation de ce neurotransmetteur (148). Un sevrage des traitements dopaminergiques est donc indispensable dans les 12h qui précèdent un examen à la 18F-DOPA (149). Pour éviter que la 18F-DOPA ne soit partiellement dégradée par l'AADC périphérique, de la carbidopa, saturant l'activité de cette enzyme, est administrée avant l'injection.

La TEP à la 18F-DOPA aide également à porter le diagnostic de SP dégénératif dans les cas difficiles. Elle ne peut pas non plus distinguer entre eux les SP dégénératifs. Son intérêt est limité dans les cas de MPI débutante puisqu'une augmentation compensatrice de l'activité de l'AADC serait responsable d'un accroissement trompeur de la fixation de la 18F-DOPA (150).

Versant Postsynaptique

123I-IBZM

L'activation synergique des récepteurs D1 et D2 +/- D3 post-synaptiques striataux par la dopamine déclenche la motricité(151). Une dégénérescence des neurones post-synaptiques entraînant une baisse de la concentration de ces récepteurs est retrouvée dans certains SPA. Des radioligands des récepteurs D2, tel que l'123I-IBZM, explorent le versant post-synaptique des synapses dopaminergiques.

Chez les patients souffrant d'une MPI sous dopathérapie, d'une DP ou d'une DCL, le potentiel de liaison de l'IBZM se maintient dans les normes (152). A l'inverse, des potentiels de liaison réduits ont été détectés chez les patients atteints de MSA et de PSP (153). Pour les syndromes cortico-basaux, plusieurs études ont montré que la fixation sur les récepteurs D2 est le plus souvent conservée, notamment en cas de DCB confirmée à l'autopsie (154).

Dans les MPI débutantes encore non traitées une petite hausse de la fixation striatale de l'¹²³I-IBZM est observée. Elle est due à une surexpression des récepteurs D2 adaptative à la déplétion en dopamine retardant l'apparition des premiers symptômes moteurs (155). Associée à une imagerie présynaptique, la distinction entre maladie à corps de Lewy (DCL, PD et MPI) et les PSP ou AMS a une sensibilité de 90,3% et une spécificité de 73,9% (156). Mais la TEP-FDG a démontré sa supériorité pour séparer les MPI des SPA tout en apportant la possibilité d'aider à distinguer les différents SP dégénératifs (157).

Scintigraphie Cardiaque au [¹²³I]MIBG

L'¹²³I-MIBG est un analogue de la noradrénaline (NA) radiomarqué. Une hypofixation cardiaque est le reflet de la dénervation sympathique post-ganglionnaire qui précède la perte neuronale dans les ganglions sympathiques (158). Un sevrage de certains anti-hypertenseurs doit être fait pour éviter qu'ils n'interfèrent avec la captation du MIBG. L'insuffisance cardiaque entraînant également une dénervation sympathique, coupler cet examen à une scintigraphie myocardique de perfusion ou une échographie cardiaque, permet d'éviter les faux positifs d'origine cardiaque.

La phase de captation précoce est analysée à 15 minutes, la phase tardive à 3 heures. Un rapport de fixation cœur/ médiastin supérieur aux valeurs normales moyennes (2.76 sur les images précoces et 3.45 sur les images tardives) est pathologique (159). L'acquisition tardive sert à quantifier la captation du¹²³I-MIBG lorsqu'elle est maximale au sein des terminaisons nerveuses et à s'affranchir d'une captation parasite par les cellules myocardiques, puisque celle-ci est rapidement suivie d'une phase de relargage.

La fixation cardiaque de ¹²³I-MIBG est nettement diminuée dans la MPI (160). Sa sensibilité est de 87,7% dans les stades débutants (161) (versus 72% pour le ¹²³I-FP-CIT(162)). Sa spécificité est toutefois très faible (37,4%), en grande partie parce que cet examen est également un très bon biomarqueur de la DCL (163).

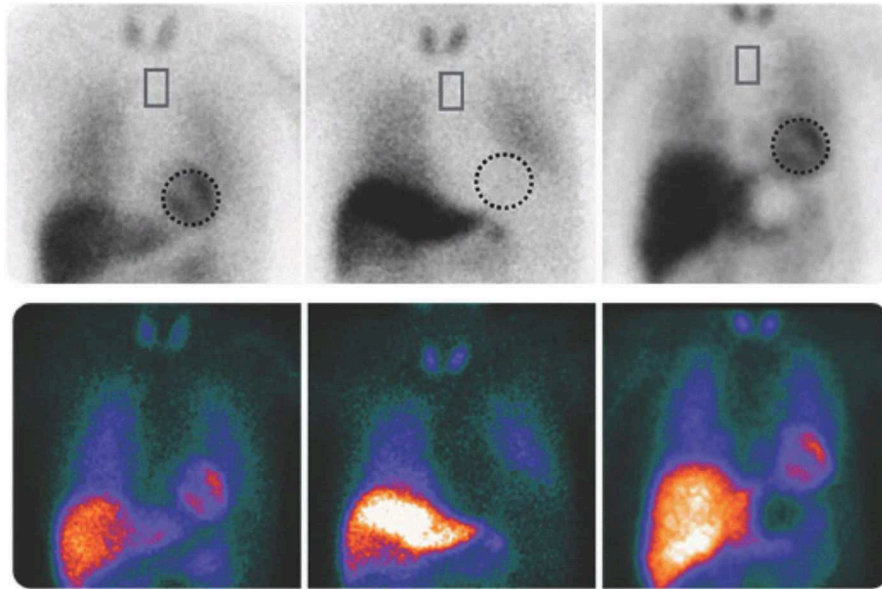


Figure 42: Scintigraphie myocardique réalisée 3 heures après l'injection du $[^{123}\text{I}]\text{MIBG}$. Fixation cardiaque dans les normes (rapport cœur/ médiastin satisfaisant à 3,94) chez un patient souffrant de MA (à gauche). Absence de fixation cardiaque significative (rapport cœur/ médiastin à 1,34) chez un patient souffrant de DCL (au milieu). Fixation cardiaque dans les normes (rapport cœur/ médiastin satisfaisant à 3,44) chez un témoin sain (à droite). Ces 3 sujets sont appariés en âge (9).

Notons que les résultats de cet examen sont absolument indépendants d'une atteinte du système nerveux autonome. Ils seront en effet franchement pathologiques pour une MPI associée ou non à une dysautonomie ainsi que pour une hypotension orthostatique idiopathique (164), et normaux pour une AMS(165).

Imagerie des Cibles Moléculaires Pathologiques

Le diagnostic de référence des SPD repose sur l'analyse histopathologique post-mortem. Le défi est de reproduire ces conditions diagnostiques du vivant du patient. Certains radiotraceurs se fixent sur des épitopes de protéines pathologiques (65). Ainsi nous disposons à présent de moyens techniques capables d'établir un pont entre les approches physiopathologiques et cliniques.

Radiotraceurs des Plaques Amyloïdes

Le 11C-PIB, premier radiotraceur des plaques amyloïdes, se lie aux fibrilles β -amyloïde composées de protéines A β 1-42 (166) qui forment des dépôts extracellulaires (plaques séniles et dépôts intravasculaires notamment).

La TEP au 11C-PIB a une très bonne valeur prédictive négative (VPN) dans la détection de la MA puisque la présence de plaques séniles est quasi systématique dans cette pathologie (167). Elle offre également des résultats pronostiques pour l'évolution d'une MCI vers une démence (principalement la MA)(168). Par contre, elle s'est avérée avoir une faible spécificité pour distinguer la MA des autres types de démence : une surcharge amyloïde conséquente pouvant être retrouvée dans certaines DCL ou DP ainsi que dans certains types d'atrophies lobaires et de démences vasculaires (169).

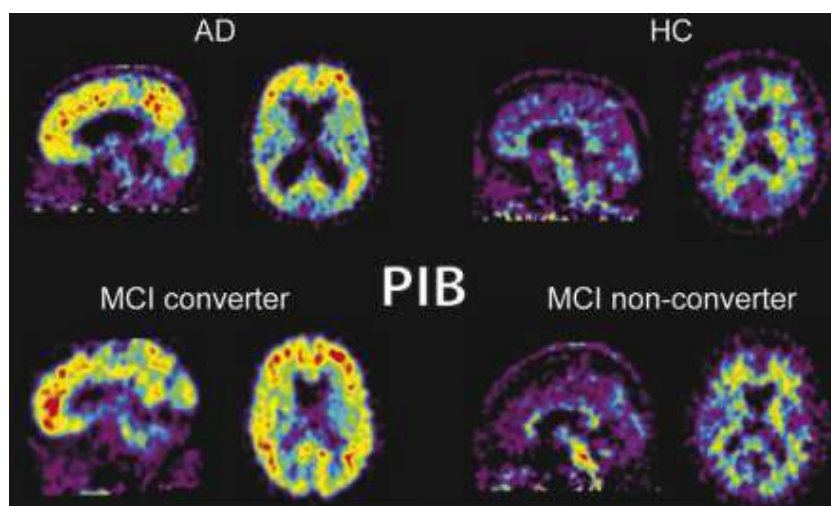


Figure 43 : Rétention cérébrale du 11C-PIB chez un patient souffrant de MA comparé à un sujet contrôle (en haut). Rétention cérébrale du 11C-PIB chez un patient souffrant de MCI ayant évolué vers une MA comparé à un patient présentant une MCI stable (en bas)(170).

L'analyse de la distribution intracérébrale de ces plaques est peu informative. En pratique cet examen rend un résultat binaire : il y a ou il n'y a pas un excès de dépôts de protéines A β 1-42(171). Leur quantité (charge amyloïde) peut tout de même être estimée.

L'une des limites principales de cet examen est qu'il ne peut pas distinguer les sujets présentant des troubles cognitifs de certains sujets asymptomatiques. En effet, de nombreux sujets apparemment sains présentent une charge amyloïde significative (172). Toutefois leur suivi longitudinal a permis d'observer que des

troubles cognitifs et une atrophie cérébrale apparaissent significativement plus fréquemment dans des populations ayant eu une TEP au 11C-PIB positive (173).

Radiotraceurs des Protéines Tau

Les radiotraceurs TEP de la protéine tau (t-TEP), tel que le 18F-AV-1451, offrent une cartographie très précise des structures cérébrales altérées dans la MA (174). Ils permettent de révéler in vivo, de manière fiable, les stades de Braak de la pathologie tau (175).

Dans la MA l'augmentation de la rétention du t-TEP est observée dans le cortex transentorhinal (stade I), puis s'étend dans l'hippocampe au stade II, dans gyrus fusiforme au stade III, dans le gyrus temporal moyen et le cortex visuel associatif au stade IV, dans le gyrus temporal supérieur au stade V et dans le cortex visuel primaire au stade VI (175).

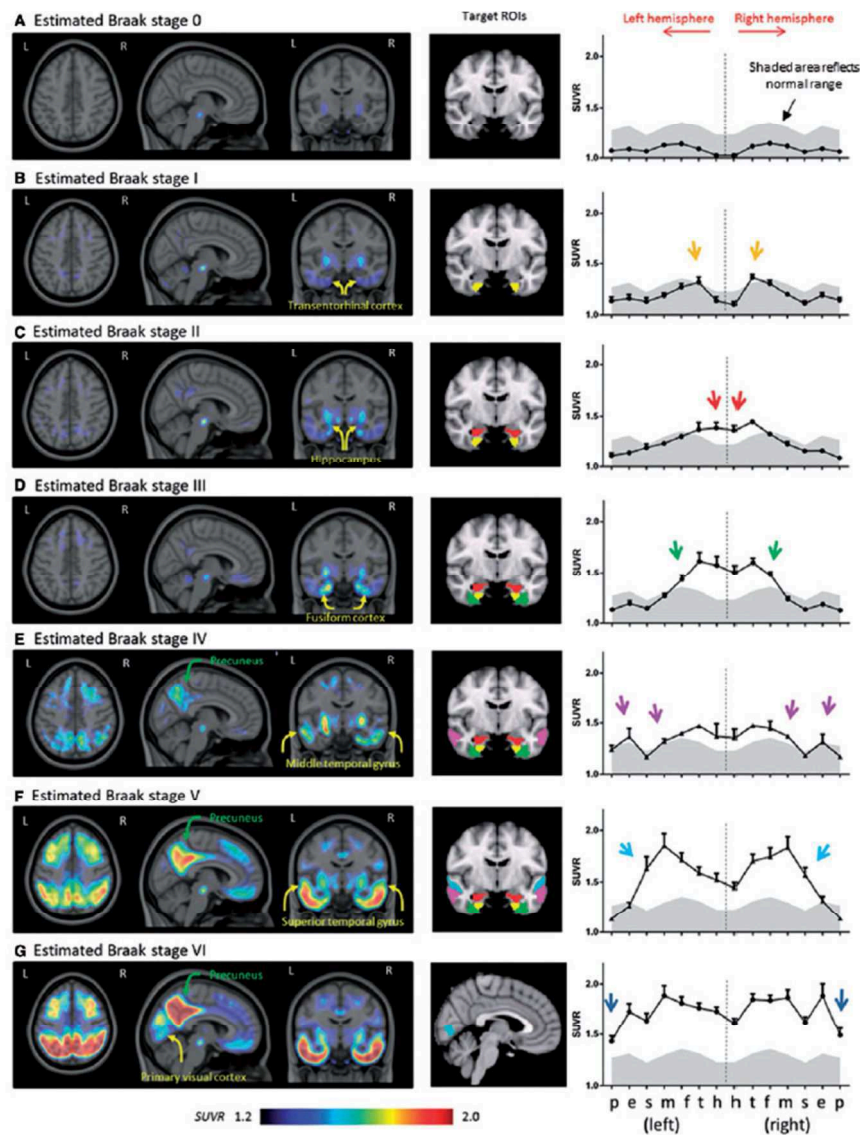


Figure 44 : Imagerie du radiotraceur 18F-AV-1451 reproduisant in vivo les stades histopathologiques de Braak des lésions tau : enthorinal (I et II), limbique (III et IV) et néocortical (V et VI)(175).

Les images obtenues avec le t-TEP sont par ailleurs très bien corrélées au déclin cognitif global ainsi qu'à l'âge (176) et ont toujours pour corolaire une rétention accrue du radiotracer des plaques amyloïdes (175). Elles concordent également à la fois avec les régions d'atrophie repérées en IRM et avec les aires hypométaboliques en TEP-FDG (177).

Le 18F-AV1451 se fixe abondamment sur les lésions constituées de PHF, il est donc très efficace pour détecter les lésions de MA (178). Mais il n'est pas très sensible pour détecter les lésions de certaines autres tauopathies telles que la PSP et la DCB (179) qui sont essentiellement constituées de protéines tau sous forme de filaments droits. Il existe toutefois des radiotraceurs à l'étude, tels que les dérivés radiomarqués du lansoprazole qui sont parvenus à marquer les dépôts de tau à la fois dans la MA et dans la PSP (180). Ces traceurs montrent dans les cerveaux atteints de PSP une augmentation de la fixation sur les lésions constituées de tau dans le mésencéphale et des noyaux dentelés (181).

Radiotraceurs des Protéines α -Syn

Dans les maladies à corps de Lewy l'existence de pathologies mixtes, présentant des proportions variables de protéines α -syn, A β et tau rend difficile le développement de radiotraceurs spécifiques de ces maladies (65). A l'heure actuelle, les différentes tentatives pour concevoir un radiotracer de l' α -syn, n'ont pas été concluantes, soit à cause d'une affinité et d'une spécificité faibles (11C-BF227, SIL23) (182,183), soit parce que les concentrations du ligand traversant la membrane cellulaire n'étaient pas suffisantes (18F-WC-58a) (184).

Radiotraceurs de la Neuro-inflammation

Le TSPO est un translocateur mitochondrial surtout présent dans le système nerveux périphérique (SNP), moins dans le système nerveux central (SNC). L'activation microgliale qui est une expression de la neuro-inflammation s'accompagne d'une hausse de son expression dans le SNC. Le TSPO est donc un très bon biomarqueur de la neuro-inflammation (185).

Le 11C (R) PK11195(58) est un radiotracer du TSPO. Les résultats des diverses études ne sont pas très concluants, parfois même contradictoires. Aucune corrélation avec le métabolisme glucidique, la neurodégénérescence dopaminergique ou la symptomatologie parkinsonienne n'a pu être confirmée par plusieurs études différentes (186–188). Ces résultats décevants pourraient être dus à un manque de performance du 11C (R) PK11195. Un nouveau radiotracer, le 11C-DPA713, ayant une plus grande sensibilité pour le TSPO pourrait être un meilleur indicateur de l'activation microgliale (189).

Examens Biochimiques

Analyse du LCS

Dans le liquide cérébro-spinal (LCS) trois principaux marqueurs peuvent être dosés depuis longtemps: tTau (protéines Tau totales), pTau et A β 1-42. L' α -syn peut également y être détectée grâce à des techniques plus récentes. L'augmentation de tTau et pTau dans le LCR est une conséquence de l'accumulation de NFT et NF intra-neuronale dans la MA ou certaines DCL. On les retrouve également parfois cette augmentation dans la PSP ou la DCB. Elle est alors due aux concentrations de filaments droits intra-gliaux.

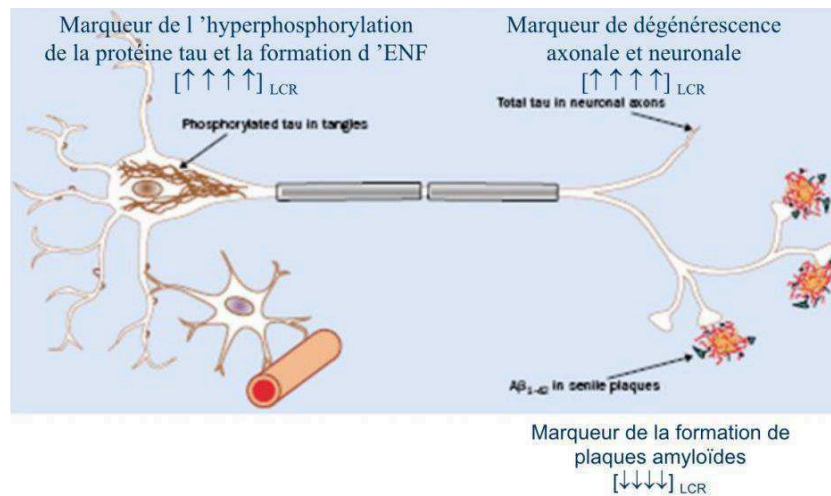


Figure 45 : Schématisation des anomalies protéiques intra et extra-cellulaires expliquant les modifications des concentrations de tTau, pTau et A β 1-42 dans le LCS d'un patient souffrant de MA (190).

Le profil protéique caractéristique du LCS d'une MA ou de certaines DCL correspond à une diminution d'A β 42 et à une augmentation de tTau et pTau (191). Ce qui peut aider à les distinguer de la PSP ou de la DCB qui peuvent présenter une augmentation de tTau et pTau sans diminution d'A β 42 (192). A noter que dans d'autres DCL on ne retrouve aucune anomalie protéique ou bien une diminution isolée de l' A β 42 (193).

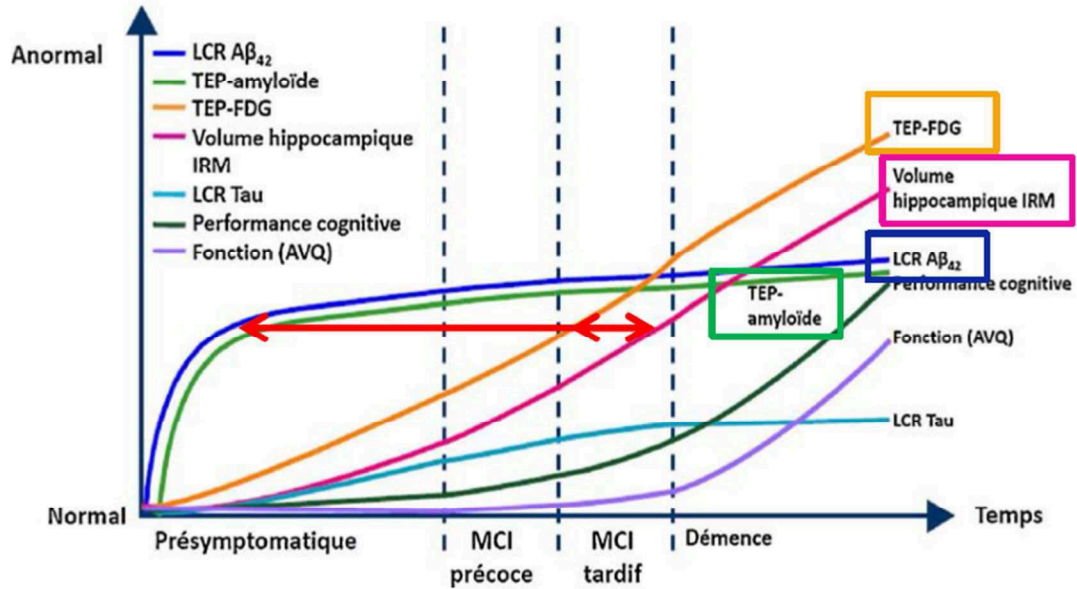


Figure 46 : Evolution des différents biomarqueurs de la MA au cours de son évolution : du stade pré-symptomatique à celui de démence (194).

Test à la Clonidine

La clonidine est un agoniste des récepteurs alpha 2 adrénergiques à activité centrale qui élève les concentrations de GH dans le sérum. Dans l'AMS, un déficit spécifique de ces récepteurs hypothalamiques est responsable d'une dysautonomie (195). Dans les premières années de progression de la MPI, le système nerveux autonome n'est habituellement pas atteint (196); et dans l'hypotension orthostatique idiopathique la dysautonomie est due à des lésions du SNP (164).

Le test à la clonidine permet donc de démasquer une dysautonomie d'origine centrale, très spécifique d'une AMS. La comparaison des taux de GH après stimulation adrénergiques centrale permet de distinguer une MPI d'une AMS-C ou d'une AMS-P (197). Les résultats de ce test sont encore meilleurs lorsqu'il est couplé à une scintigraphie à l'¹²³I-MIBG (165). Un test clinique d'hTO précède toujours le test à la clonidine pour évaluer la nécessité de le réaliser.

Conclusion

Considérer les syndromes parkinsoniens ne peut se faire sans considérer la place qu'ils occupent au sein des pathologies neurodégénératives dans leur ensemble. D'abord parce que toutes ces maladies ont le même mode d'évolution : dysfonctionnement synaptique, dégénérescence puis perte neuronale. Ensuite parce que les correspondances entre les entités cliniques et histopathologiques ne sont pas toujours évidentes. Les symptômes qu'elles partagent sont nombreux. Dans les premiers temps d'évolution de la maladie, les tableaux cliniques sont peu spécifiques. Les hypothèses étiologiques nécessiteront souvent un suivi clinique de plusieurs années pour être confortées, et une analyse neuropathologique pour être définitivement confirmées.

Les lésions élémentaires qui semblent causer ces maladies offrent un cadre nosographique différent de celui défini par la clinique. Même à l'échelle moléculaire il n'est pas certain qu'elles puissent être parfaitement identifiées. De plus en plus de résultats tendent à montrer que les protéines considérées comme caractéristiques d'un groupe de maladie pourraient avoir une répartition plus ou moins ubiquitaire au sein des pathologies neurodégénératives. Seules leurs proportions varieraient.

Les implications génétiques sont de plus en plus explorées. Des modèles physiopathologiques faisant intervenir des causes inflammatoires ou infectieuses sont proposées. Ces pathologies qu'on qualifie encore de primaires ne le sont évidemment pas. Ce terme permettait de masquer une ignorance que nous sommes en train de défricher. Il semble que les processus à l'œuvre dans la neurodégénérescence soient particulièrement complexes et intriqués.

Grâce au développement technologique majeur de ces dernières décennies, les examens complémentaires se sont perfectionnés et multipliés. De nombreux médiateurs se sont insérés au sein de l'ancêtre méthode anatomo-clinique. Les analyses biochimiques, les explorations physiologiques et les examens d'imagerie sont devenus incontournables aussi bien pour la réflexion diagnostique que pour l'évaluation thérapeutique. Devant une symptomatologie, ils révèlent des anomalies structurelles ou fonctionnelles qui y sont associées. Ainsi ils nous permettent d'anticiper le plus fidèlement possible les résultats histopathologiques. La cause des symptômes peut alors être prise en charge plus précocement, du vivant du patient. De nouvelles voies pour la recherche diagnostique ou thérapeutique s'ouvrent en établissant une voie pour les échanges entre les questionnements cliniques et les réponses histopathologiques. Bien que nos connaissances des mécanismes fondamentaux de la neurodégénérescence soient lacunaires, de multiples techniques diagnostiques ont pu être développées pour les exploiter. L'imagerie fonctionnelle, notamment isotopique, est parmi celles qui apportent le plus de promesses. Elle permet un accès indirect mais non invasif à des tissus ou des liquides difficiles à prélever. Elle offre une vision globale des lésions, la cartographie tout en délivrant des informations sur les dysfonctionnements cellulaires ou les mécanismes morbides à l'œuvre.

Il peut être extrêmement difficile de distinguer une MPI d'un SPA, et les SPA entre eux, en particulier au cours de leurs premiers stades cliniques. Bien qu'il n'existe aucun traitement étiologique pour ces différentes pathologies, poser un diagnostic précis est très important pour les patients et très utile pour le clinicien qui le suit. Dans les MPI, le syndrome extra-pyramidal présente une réponse très favorable à la dopathérapie. Dans les SPA, certains symptômes peuvent être partiellement améliorés par la dopathérapie, sur une courte durée,

notamment dans l'AMS. D'autres pathologies ne sont le plus souvent pas sensible à ce type de traitement. Dans les SPA, le pronostic vital, comme le pronostic fonctionnel, est nettement plus sombre que dans les MPI. Les patients ont besoin d'en être informés pour planifier au mieux le reste de leurs vies. L'imagerie fonctionnelle des voies dopaminergiques présynaptiques (DaTSCAN par exemple) et des voies sympathiques post-synaptiques (123I-MIBG) sont capables de répondre à ses attentes en routine clinique.

Un diagnostic précis est également important du point de vue de la recherche. Le diagnostic clinique de MPI posé par des neurologues est confirmé dans 75% par les analyses neuropathologiques (198). L'exactitude diagnostique est meilleure lorsque le diagnostic de MPI ou de SPA est posé par un neurologue spécialisé dans les mouvements anormaux (199). Or la recherche thérapeutique vise à trouver des moyens susceptibles de modifier l'évolution le plus précocement possible. Moins on inclura de sujets avec un diagnostic approximatif ou erroné dans des essais thérapeutiques plus l'identification de thérapeutique éventuelle sera performante. Il est donc nécessaire dans ce contexte de faire appel à des techniques capables de discriminer plus précisément et avec plus de fiabilité les différents SP dégénératifs et éventuellement leurs sous-types. Développer les techniques d'IRM fonctionnelle ou quantitative, de TEP-FDG ou la détection de radiotraceurs ciblant spécifiquement des anomalies moléculaires devient alors indispensable.

Clinique/ Histopathologie/ Imagerie	MPI (stade moteur)	DCL	PSP	DCB	AMS
Symptômes Moteurs	Syndrome Extra-Pyramidal Asymétrique type Tremblant et/ou Akinéto- Rigide	Fluctuations de la Vigilance + Syndrome dysexécutif + Hallucinations visuelles	Signes axiaux avec Chutes Précoces + Paralysie Oculomotrice dans le regard vers le haut	Apraxie d'un membre + Troubles Cognitifs (Aphasie, Syndrome Dysexécutif)	Syndrome Cérébelleux ou Syndrome Extra-pyramidal + Dysautonomie + Pas de démence
TCSP	Parfois	Fréquent	Parfois	Parfois	Parfois
Test d'hTO	Négatif	Négatif	+/-	+/-	+++
Protéinopathie	Synucléopathie	Synucléopathie	Tauopathie	Tauopathie	Synucléopathie
Lésion(s) principale(s)	CL + NL (α - syn)	CL + NL (α - syn) +/- Plaque amyloïde	Filament droit intra-gliial (Tau)	Filament droit intra-gliial (Tau)	Inclusion intra- gliiale d' α -syn

DaTSCAN	Hypofixation débutant par les putamen prédominant du côté opposé au plus atteint cliniquement	Hypofixation plutôt diffuse et symétrique des striatums	Hypofixation plutôt diffuse et symétrique des striatums pouvant prédominer sur la tête des noyaux caudés	Hypofixation très asymétrique prédominant sur le striatum controlatéral au côté atteint	Hypofixation plutôt diffuse et symétrique des striatums avec persistance d'une faible fixation des noyaux caudés
MIBG Cardiaque	Hypofixation	Hypofixation	N	N	N
IBZM	-	-	+	+	-
TEP-FDG	Hypométabolisme pariéto-occipital	Hypométabolisme diffus prédominant en pariéto-occipital + « Cingular island sign » + Hypométabolisme du cortex visuel primaire	Hypométabolisme préfrontal prédominant en mésial + Hypométabolisme du tronc cérébral prédominant sur le mésencéphale	Hypométabolisme cortico-sous-cortical très asymétrique centré par les aires primaires sensitivo-motrices	Hypométabolisme cortical très asymétrique, fronto-pariétal péri-rolandique, des NGC homolatéraux et du cervelet notamment du vermis
IRM	Sans particularité (stade moteur). Discrète atrophie du cortex associatif postérieur (stade démentiel)	Atrophie cortico-sous-corticale pariéto-temporo-occipitale. Préservation des structures temporales médiales	Atrophie mésencéphalique : « Hummingbird sign » (sagittal) ; « morning glory sign » (axial). Hypersignaux des pallidum internes et du mésencéphale	Atrophie corticale péricentrale très asymétrique. Hyposignal du putamen ipsilatéral. Hyposignal des noyaux dentelés.	Atrophies pontique et cérébelleuse. Hypersignal: « hot cross bun sign » pontique et des pédoncules cérébelleux moyens. Hyposignal: « fente putaminale » et des noyaux dentelés.

Tableau 5 : Résumé pour chaque SPD des symptômes prédominants, des lésions caractéristiques et des résultats des examens d'imagerie attendus. Les anomalies de signal sont en T2 et en FLAIR.

ANNEXES

Annexe 1

Supportive Criteria

1. Clear and dramatic beneficial response to dopaminergic therapy. During initial treatment, patient returned to normal or near-normal level of function. In the absence of clear documentation of initial response a dramatic response can be classified as:
 - (a) marked improvement with dose increases or marked worsening with dose decreases. Mild changes do not qualify. Document this either objectively (>30% in UPDRS III with change in treatment), or subjectively (clearly documented history of marked changes from a reliable patient or caregiver)
 - (b) unequivocal and marked on/off fluctuations, which must have at some point included predictable end-of-dose wearing off
2. Presence of levodopa-induced dyskinesia
3. Rest tremor of a limb, documented on clinical examination (in past, or on current examination)
4. The presence of either olfactory loss or cardiac sympathetic denervation on MIBG scintigraphy

Absolute exclusion criteria: the presence of any of these features rules out PD

Unequivocal cerebellar abnormalities, such as cerebellar gait, limb ataxia, or cerebellar oculomotor abnormalities (e.g., sustained gaze evoked nystagmus, macro square wave jerks, hypermetric saccades)

Downward vertical supranuclear gaze palsy or selective slowing of downward vertical saccades

Diagnosis of probable behavioral variant frontotemporal dementia or primary progressive aphasia, defined according to consensus criteria within the first 5 years of disease

Parkinsonian features restricted to the lower limbs for more than 3 years

Treatment with a dopamine receptor blocker or a dopamine-depleting agent in a dose/time-course consistent with drug-induced parkinsonism

Absence of observable response to high-dose levodopa despite at least moderate severity of disease

Unequivocal cortical sensory loss (graphesthesia, stereognosis with intact primary sensory modalities), clear limb ideomotor apraxia, or progressive aphasia

Normal functional neuroimaging of the presynaptic dopaminergic system

Documentation of an alternative condition known to produce parkinsonism and plausibly connected to the patient's symptoms, or, the expert evaluating physician, based on the full diagnostic assessment feels that an alternative syndrome is more likely than PD

Red flags

Rapid progression of gait impairment requiring regular use of wheelchair within 5 years of onset

A complete absence of progression of motor symptoms or signs over 5 or more years unless stability is related to treatment

Early bulbar dysfunction: severe dysphonia or dysarthria (speech unintelligible most of the time) or severe dysphagia (requiring soft food, NG tube, or gastrostomy) within first 5 years

Inspiratory respiratory dysfunction: either diurnal or nocturnal inspiratory stridor or frequent inspiratory sighs

Severe autonomic failure in the first 5 years of disease. This can include:

- orthostatic hypotension—orthostatic decrease of blood pressure within 3 min of standing by at least 30 mmHg systolic or 15 mmHg diastolic, in the absence of dehydration, medication, or other diseases that could plausibly explain autonomic dysfunction, or
- (b) severe urinary retention or urinary incontinence in the first 5 years of disease (excluding long-standing or small amount stress incontinence in women), that is not simply functional incontinence. In men, urinary retention must not be attributable to prostate disease, and must be associated with erectile dysfunction

Red flags

Recurrent (>1/year) falls because of impaired balance within 3 years of onset

Disproportionate anterocollis (dystonic) or contractures of hand or feet within the first 10 years

Absence of any of the common non-motor features of disease despite 5 years disease duration. These include sleep dysfunction (sleep-maintenance insomnia, excessive daytime somnolence, symptoms of REM sleep behavior disorder), autonomic dysfunction (constipation, daytime urinary urgency, symptomatic orthostasis), hyposmia, or psychiatric dysfunction (depression, anxiety, or hallucinations)

Otherwise-unexplained pyramidal tract signs, defined as pyramidal weakness or clear pathologic hyperreflexia (excluding mild reflex asymmetry and isolated extensor plantar response)

Bilateral symmetric parkinsonism. The patient or caregiver reports bilateral symptom onset with no side predominance, and no side predominance is observed on objective examination

Tableau 6: Critères favorables, critères d'exclusion absolus et « red flags » pour le diagnostic de la maladie de Parkinson, conformément aux critères de diagnostic révisés de la société internationale pour la maladie de Parkinson et les troubles du mouvement (MDS-PD) (200).

<p>Essential for a diagnosis of DLB is dementia, defined as a progressive cognitive decline of sufficient magnitude to interfere with normal social or occupational functions, or with usual daily activities. Prominent or persistent memory impairment may not necessarily occur in the early stages but is usually evident with progression. Deficits on tests of attention, executive function, and visuo-perceptual ability may be especially prominent and occur early.</p>
<p>Core clinical features (<i>The first 3 typically occur early and may persist throughout the course.</i>)</p> <p>Fluctuating cognition with pronounced variations in attention and alertness. Recurrent visual hallucinations that are typically well formed and detailed. REM sleep behavior disorder, which may precede cognitive decline. One or more spontaneous cardinal features of parkinsonism: these are bradykinesia (defined as slowness of movement and decrement in amplitude or speed), rest tremor, or rigidity.</p>
<p>Supportive clinical features</p> <p>Severe sensitivity to antipsychotic agents; postural instability; repeated falls; syncope or other transient episodes of unresponsiveness; severe autonomic dysfunction, e.g., constipation, orthostatic hypotension, urinary incontinence; hypersomnia; hyposmia; hallucinations in other modalities; systematized delusions; apathy, anxiety, and depression.</p>
<p>Indicative biomarkers</p> <p>Reduced dopamine transporter uptake in basal ganglia demonstrated by SPECT or PET. Abnormal (low uptake) ¹²³Iodine-MIBG myocardial scintigraphy. Polysomnographic confirmation of REM sleep without atonia.</p>
<p>Supportive biomarkers</p> <p>Relative preservation of medial temporal lobe structures on CT/MRI scan. Generalized low uptake on SPECT/PET perfusion/metabolism scan with reduced occipital activity ± the cingulate island sign on FDG-PET imaging. Prominent posterior slow-wave activity on EEG with periodic fluctuations in the pre-alpha/theta range.</p>
<p>Probable DLB can be diagnosed if:</p>
<p>a. Two or more core clinical features of DLB are present, with or without the presence of indicative biomarkers, or</p>
<p>b. Only one core clinical feature is present, but with one or more indicative biomarkers.</p>
<p>Probable DLB should not be diagnosed on the basis of biomarkers alone.</p>
<p>Possible DLB can be diagnosed if:</p>
<p>a. Only one core clinical feature of DLB is present, with no indicative biomarker evidence, or</p>
<p>b. One or more indicative biomarkers is present but there are no core clinical features.</p>
<p>DLB is less likely:</p>
<p>a. In the presence of any other physical illness or brain disorder including cerebrovascular disease, sufficient to account in part or in total for the clinical picture, although these do not exclude a DLB diagnosis and may serve to indicate mixed or multiple pathologies contributing to the clinical presentation, or</p>
<p>b. If parkinsonian features are the only core clinical feature and appear for the first time at a stage of severe dementia.</p>
<p>DLB should be diagnosed when dementia occurs before or concurrently with parkinsonism. The term Parkinson disease dementia (PDD) should be used to describe dementia that occurs in the context of well-established Parkinson disease. In a practice setting the term that is most appropriate to the clinical situation should be used and generic terms such as Lewy body disease are often helpful. In research studies in which distinction needs to be made between DLB and PDD, the existing 1-year rule between the onset of dementia and parkinsonism continues to be recommended.</p>

Tableau 7: Critères révisés lors du 4^{ème} consortium sur la DCL permettant de poser un diagnostic de DCL possible ou probable(9)

Diagnostic categories	Clinical criteria
Probable	Sporadic, progressive disorder with age at onset ≥ 30 ; Autonomic failure: <ul style="list-style-type: none"> • Urinary incontinence (with erectile dysfunction in males) or an orthostatic decrease of blood pressure within 3 min of standing by at least 30 mm Hg systolic or 15 mm Hg diastolic with either poorly levodopa-responsive parkinsonism (MSA-P) <ul style="list-style-type: none"> • Bradykinesia with rigidity, tremor, or postural instability or a cerebellar syndrome (MSA-C) <ul style="list-style-type: none"> • Gait ataxia with cerebellar dysarthria, limb ataxia, or cerebellar oculomotor dysfunction
Possible	Sporadic, progressive disorder with age at onset ≥ 30 with either parkinsonism or a cerebellar syndrome and at least one feature suggesting autonomic dysfunction <ul style="list-style-type: none"> • Otherwise unexplained urinary urgency, frequency or incomplete bladder emptying, erectile dysfunction in males, or significant orthostatic blood pressure decline not meeting requirements for probable MSA and at least 1 additional feature: MSA-P or MSA-C: <ul style="list-style-type: none"> • Babinski sign or hyperreflexia • Stridor MSA-P: <ul style="list-style-type: none"> • Rapidly progressive parkinsonism • Poor response to levodopa • Postural instability within 3 y of motor onset • Gait ataxia, cerebellar dysarthria, limb ataxia, or cerebellar oculomotor dysfunction • Dysphagia within 5 y of motor onset • Atrophy on MRI of putamen, middle cerebellar peduncle, pons, or cerebellum • Hypometabolism on FDG-PET in putamen, brainstem, or cerebellum MSA-C: <ul style="list-style-type: none"> • Parkinsonism (bradykinesia and rigidity) • Atrophy on MRI of putamen, middle cerebellar peduncle, or pons • Hypometabolism on FDG-PET in putamen • Presynaptic nigrostriatal dopaminergic denervation on SPECT or PET

Tableau 8: Critères cliniques actuels pour porter le diagnostic d'AMS possible ou probable(10)

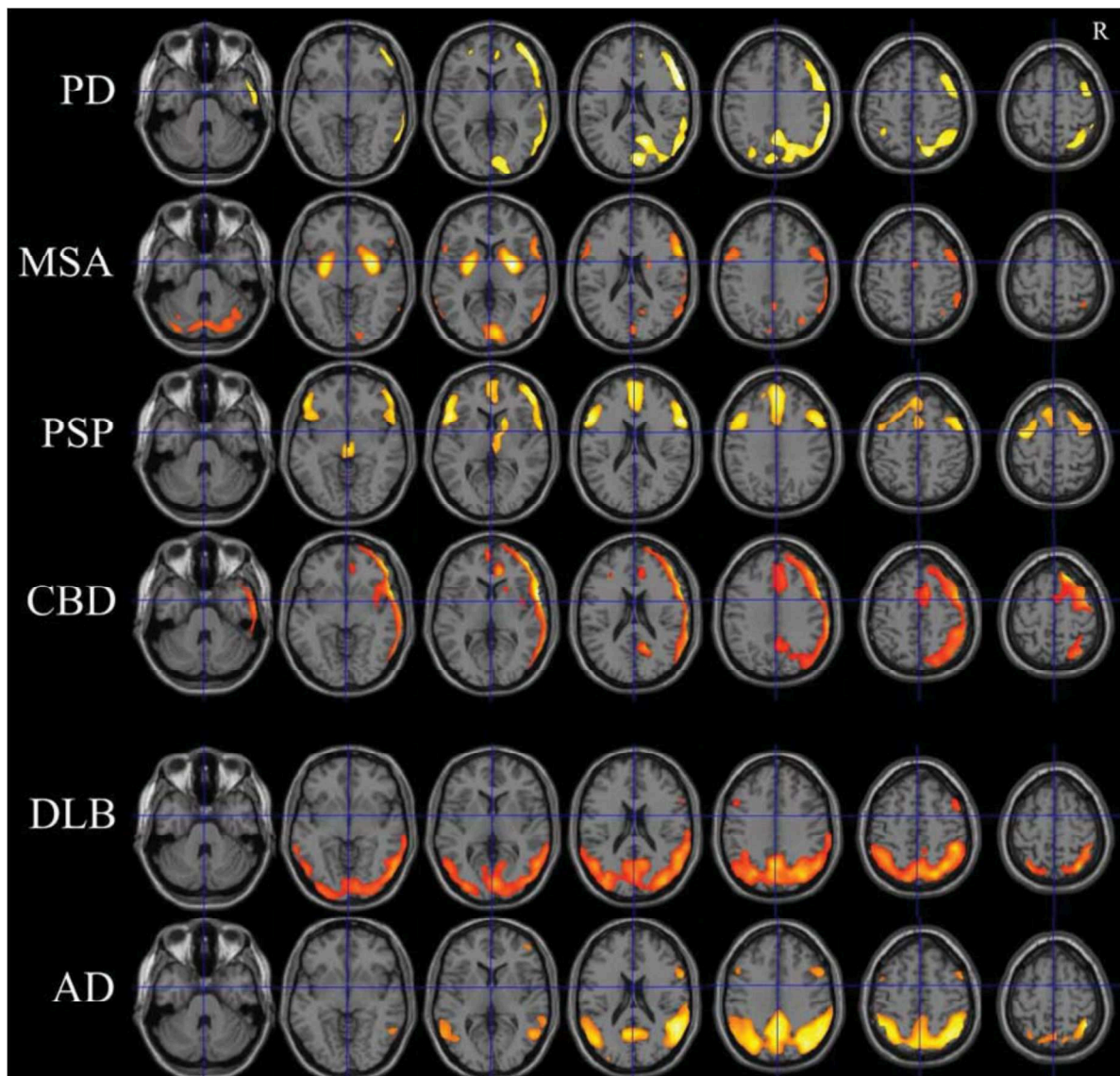


Figure 47 : Résumé des profils métaboliques les plus typiques de chaque SPD et de la MA. Cartographies réalisées avec SPM (analyse statistique voxel à voxel) à partir d'une base de sujets contrôles(63)

REFERENCES

1. Beitz JM. Parkinson's disease: a review. *Front Biosci Sch Ed.* 1 janv 2014;6:65-74.
2. Hughes AJ, Daniel SE, Kilford L, Lees AJ. Accuracy of clinical diagnosis of idiopathic Parkinson's disease: a clinicopathological study of 100 cases. *J Neurol Neurosurg Psychiatry.* mars 1992;55(3):181-4.
3. Williams DR, de Silva R, Paviour DC, Pittman A, Watt HC, Kilford L, et al. Characteristics of two distinct clinical phenotypes in pathologically proven progressive supranuclear palsy: Richardson's syndrome and PSP-parkinsonism. *Brain J Neurol.* juin 2005;128(Pt 6):1247-58.
4. Teive HAG, Bertucci DC, Munhoz RP. Unusual motor and non-motor symptoms and signs in the early stage of Parkinson's disease. *Arq Neuropsiquiatr.* oct 2016;74(10):781-4.
5. Akbar U, D'Abreu A, Friedman JH. Nonmotor Symptoms in Parkinson's Disease. *Semin Neurol.* 2017;37(2):158-66.
6. Perry RH, Irving D, Blessed G, Fairbairn A, Perry EK. Senile dementia of Lewy body type. A clinically and neuropathologically distinct form of Lewy body dementia in the elderly. *J Neurol Sci.* févr 1990;95(2):119-39.
7. Hansen L, Salmon D, Galasko D, Masliah E, Katzman R, DeTeresa R, et al. The Lewy body variant of Alzheimer's disease: a clinical and pathologic entity. *Neurology.* janv 1990;40(1):1-8.
8. McKeith IG, Dickson DW, Lowe J, Emre M, O'Brien JT, Feldman H, et al. Diagnosis and management of dementia with Lewy bodies: third report of the DLB Consortium. *Neurology.* 27 déc 2005;65(12):1863-72.
9. McKeith IG, Boeve BF, Dickson DW, Halliday G, Taylor J-P, Weintraub D, et al. Diagnosis and management of dementia with Lewy bodies: Fourth consensus report of the DLB Consortium. *Neurology.* 4 juill 2017;89(1):88-100.
10. Gilman S, Wenning GK, Low PA, Brooks DJ, Mathias CJ, Trojanowski JQ, et al. Second consensus statement on the diagnosis of multiple system atrophy. *Neurology.* 26 août 2008;71(9):670-6.
11. Bjornsdottir A, Gudmundsson G, Blondal H, Olafsson E. Incidence and prevalence of multiple system atrophy: a nationwide study in Iceland. *J Neurol Neurosurg Psychiatry.* févr 2013;84(2):136-40.
12. Roncevic D, Palma J-A, Martinez J, Goulding N, Norcliffe-Kaufmann L, Kaufmann H. Cerebellar and parkinsonian phenotypes in multiple system atrophy: similarities, differences and survival. *J Neural Transm Vienna Austria* 1996. mai 2014;121(5):507-12.
13. Wenning GK, Geser F, Krismer F, Seppi K, Duerr S, Boesch S, et al. The natural history of multiple system atrophy: a prospective European cohort study. *Lancet Neurol.* mars 2013;12(3):264-74.
14. Kawai Y, Suenaga M, Takeda A, Ito M, Watanabe H, Tanaka F, et al. Cognitive impairments in multiple system atrophy: MSA-C vs MSA-P. *Neurology.* 15 avr 2008;70(16 Pt 2):1390-6.
15. Figueroa JJ, Singer W, Parsaik A, Benarroch EE, Ahlskog JE, Fealey RD, et al. Multiple system atrophy: prognostic indicators of survival. *Mov Disord Off J Mov Disord Soc.* août 2014;29(9):1151-7.
16. Peeraully T. Multiple system atrophy. *Semin Neurol.* avr 2014;34(2):174-81.
17. Josephs KA. Key emerging issues in progressive supranuclear palsy and corticobasal degeneration. *J Neurol.* mars 2015;262(3):783-8.
18. Williams DR, Lees AJ. Progressive supranuclear palsy: clinicopathological concepts and diagnostic challenges. *Lancet Neurol.* mars 2009;8(3):270-9.
19. Lopez G, Bayulkem K, Hallett M. Progressive supranuclear palsy (PSP): Richardson syndrome and other PSP variants. *Acta Neurol Scand.* oct 2016;134(4):242-9.
20. Shiraiwa N, Tamaoka A, Ohkoshi N. Clinical features of drug-induced Parkinsonism. *Neurol Int.* 5 déc 2018;10(4):7877.
21. Drug induced parkinsonism: a common cause of parkinsonism in older people. - PubMed - NCBI [Internet]. [cité 5 mars 2019]. Disponible sur: <https://www.ncbi.nlm.nih.gov/pubmed/19528308>
22. Dopamine transporters decrease with age. - PubMed - NCBI [Internet]. [cité 5 mars 2019]. Disponible sur: <https://www.ncbi.nlm.nih.gov/pubmed/8691238>
23. Shin H-W, Chung SJ. Drug-induced parkinsonism. *J Clin Neurol Seoul Korea.* mars 2012;8(1):15-21.
24. Montastruc JL, Llau ME, Rascol O, Senard JM. Drug-induced parkinsonism: a review. *Fundam Clin Pharmacol.* 1994;8(4):293-306.
25. Sethi KD. Movement disorders induced by dopamine blocking agents. *Semin Neurol.* 2001;21(1):59-68.
26. Drug-induced parkinsonism in the elderly. - PubMed - NCBI [Internet]. [cité 5 mars 2019]. Disponible sur: <https://www.ncbi.nlm.nih.gov/pubmed/?term=Stephen+PJ%2C+Williamson+J.+Drug-induced+parkinsonism+in+the+elderly.+Lancet+1984>

27. Shin H-W, Kim MJ, Kim JS, Lee MC, Chung SJ. Levosulpiride-induced movement disorders. *Mov Disord Off J Mov Disord Soc.* 15 nov 2009;24(15):2249-53.
28. Vizcarra JA, Lang AE, Sethi KD, Espay AJ. Vascular Parkinsonism: deconstructing a syndrome. *Mov Disord Off J Mov Disord Soc.* juin 2015;30(7):886-94.
29. Picascia M, Zangaglia R, Bernini S, Minafra B, Sinforiani E, Pacchetti C. A review of cognitive impairment and differential diagnosis in idiopathic normal pressure hydrocephalus. *Funct Neurol.* 3 janv 2016;30(4):217-28.
30. Williams MA, Malm J. Diagnosis and Treatment of Idiopathic Normal Pressure Hydrocephalus. *Contin Lifelong Learn Neurol.* avr 2016;22(2 Dementia):579-99.
31. Patil M, Sheth KA, Krishnamurthy AC, Devarbhavi H. A Review and Current Perspective on Wilson Disease. *J Clin Exp Hepatol.* déc 2013;3(4):321-36.
32. McFarland NR. Diagnostic Approach to Atypical Parkinsonian Syndromes. *Contin Lifelong Learn Neurol. Movement Disorders*:1117-42.
33. Hall B, Mak E, Cervenka S, Aigbirhio FI, Rowe JB, O'Brien JT. In vivo tau PET imaging in dementia: Pathophysiology, radiotracer quantification, and a systematic review of clinical findings. *Ageing Res Rev.* juill 2017;36:50-63.
34. Glenner GG. Amyloid deposits and amyloidosis. The beta-fibrilloses (first of two parts). *N Engl J Med.* 5 juin 1980;302(23):1283-92.
35. Glenner GG. Amyloid deposits and amyloidosis: the beta-fibrilloses (second of two parts). *N Engl J Med.* 12 juin 1980;302(24):1333-43.
36. Morris JC, Storandt M, McKeel DW, Rubin EH, Price JL, Grant EA, et al. Cerebral amyloid deposition and diffuse plaques in « normal » aging: Evidence for presymptomatic and very mild Alzheimer's disease. *Neurology.* mars 1996;46(3):707-19.
37. DES de MN de 2016 - Neurologie nucléaire - SYNDROMES PARKINSONIENS AVEC TROUBLES COGNITIFS & DEMENCES CORTICO-SOUS- CORTICALES - A. KAS - Service de Médecine Nucléaire du GH de la Pitié-Salpêtrière.
38. Joachim CL, Morris JH, Selkoe DJ. Clinically diagnosed Alzheimer's disease: autopsy results in 150 cases. *Ann Neurol.* juill 1988;24(1):50-6.
39. Hutton M, Lendon CL, Rizzu P, Baker M, Froelich S, Houlden H, et al. Association of missense and 5'-splice-site mutations in tau with the inherited dementia FTDP-17. *Nature.* 18 juin 1998;393(6686):702-5.
40. Dickson DW, Bergeron C, Chin SS, Duyckaerts C, Horoupian D, Ikeda K, et al. Office of Rare Diseases neuropathologic criteria for corticobasal degeneration. *J Neuropathol Exp Neurol.* nov 2002;61(11):935-46.
41. Ksiezak-Reding H, Morgan K, Mattiace LA, Davies P, Liu WK, Yen SH, et al. Ultrastructure and biochemical composition of paired helical filaments in corticobasal degeneration. *Am J Pathol.* déc 1994;145(6):1496-508.
42. Chin SS, Goldman JE. Glial inclusions in CNS degenerative diseases. *J Neuropathol Exp Neurol.* mai 1996;55(5):499-508.
43. Neurodegeneration: The Molecular Pathology of Dementia and Movement Disorders, 2nd Edition [Internet]. Wiley.com. [cité 4 mars 2019]. Disponible sur: <https://www.wiley.com/en-us/Neurodegeneration%3A+The+Molecular+Pathology+of+Dementia+and+Movement+Disorders%2C+2nd+Edition-p-9781405196932>
44. Litvan I, Hauw JJ, Bartko JJ, Lantos PL, Daniel SE, Horoupian DS, et al. Validity and reliability of the preliminary NINDS neuropathologic criteria for progressive supranuclear palsy and related disorders. *J Neuropathol Exp Neurol.* janv 1996;55(1):97-105.
45. Pittman AM, Myers AJ, Abou-Sleiman P, Fung HC, Kaleem M, Marlowe L, et al. Linkage disequilibrium fine mapping and haplotype association analysis of the tau gene in progressive supranuclear palsy and corticobasal degeneration. *J Med Genet.* nov 2005;42(11):837-46.
46. Delacourte A, Robitaille Y, Sergeant N, Buée L, Hof PR, Watzet A, et al. Specific pathological Tau protein variants characterize Pick's disease. *J Neuropathol Exp Neurol.* févr 1996;55(2):159-68.
47. Sergeant N, Delacourte A, Buée L. Tau protein as a differential biomarker of tauopathies. *Biochim Biophys Acta BBA - Mol Basis Dis.* 3 janv 2005;1739(2):179-97.
48. Nakai M, Fujita M, Waragai M, Sugama S, Wei J, Akatsu H, et al. Expression of alpha-synuclein, a presynaptic protein implicated in Parkinson's disease, in erythropoietic lineage. *Biochem Biophys Res Commun.* 22 juin 2007;358(1):104-10.
49. Wakabayashi K, Takahashi H, Obata K, Ikuta F. Immunocytochemical localization of synaptic vesicle-specific protein in Lewy body-containing neurons in Parkinson's disease. *Neurosci Lett.* 27 avr 1992;138(2):237-40.
50. Spillantini MG, Crowther RA, Jakes R, Hasegawa M, Goedert M. alpha-Synuclein in filamentous inclusions of Lewy bodies from Parkinson's disease and dementia with lewy bodies. *Proc Natl Acad Sci U S A.* 26 mai 1998;95(11):6469-73.

51. Structure, function and toxicity of alpha-synuclein: the Bermuda triangle in synucleinopathies. - PubMed - NCBI [Internet]. [cité 10 mars 2019]. Disponible sur: <https://www.ncbi.nlm.nih.gov/pubmed/26190401>
52. Spillantini MG. Parkinson's disease, dementia with Lewy bodies and multiple system atrophy are alpha-synucleinopathies. *Parkinsonism Relat Disord.* déc 1999;5(4):157-62.
53. Duda JE. Pathology and neurotransmitter abnormalities of dementia with Lewy bodies. *Dement Geriatr Cogn Disord.* 2004;17 Suppl 1:3-14.
54. Li J-Y, Englund E, Holton JL, Soulet D, Hagell P, Lees AJ, et al. Lewy bodies in grafted neurons in subjects with Parkinson's disease suggest host-to-graft disease propagation. *Nat Med.* mai 2008;14(5):501-3.
55. Bologna M, Suppa A, Di Stasio F, Conte A, Fabbri G, Berardelli A. Neurophysiological studies on atypical parkinsonian syndromes. *Parkinsonism Relat Disord.* sept 2017;42:12-21.
56. Obeso JA, Rodriguez-Oroz MC, Goetz CG, Marin C, Kordower JH, Rodriguez M, et al. Missing pieces in the Parkinson's disease puzzle. *Nat Med.* juin 2010;16(6):653-61.
57. McGeer PL, Itagaki S, Boyes BE, McGeer EG. Reactive microglia are positive for HLA-DR in the substantia nigra of Parkinson's and Alzheimer's disease brains. *Neurology.* août 1988;38(8):1285-91.
58. Saeed U, Compagnone J, Aviv RI, Strafella AP, Black SE, Lang AE, et al. Imaging biomarkers in Parkinson's disease and Parkinsonian syndromes: current and emerging concepts. *Transl Neurodegener.* 2017;6:8.
59. Hirsch EC, Hunot S. Neuroinflammation in Parkinson's disease: a target for neuroprotection? *Lancet Neurol.* avr 2009;8(4):382-97.
60. Sanchez-Guajardo V, Barnum CJ, Tansey MG, Romero-Ramos M. Neuroimmunological processes in Parkinson's disease and their relation to α -synuclein: microglia as the referee between neuronal processes and peripheral immunity. *ASN Neuro.* 30 avr 2013;5(2):113-39.
61. Ishizawa T, Mattila P, Davies P, Wang D, Dickson DW. Colocalization of tau and alpha-synuclein epitopes in Lewy bodies. *J Neuropathol Exp Neurol.* avr 2003;62(4):389-97.
62. Chung EJ, Babulal GM, Monsell SE, Cairns NJ, Roe CM, Morris JC. Clinical Features of Alzheimer Disease With and Without Lewy Bodies. *JAMA Neurol.* juill 2015;72(7):789-96.
63. Irwin DJ, Grossman M, Weintraub D, Hurtig HI, Duda JE, Xie SX, et al. Neuropathological and genetic correlates of survival and dementia onset in synucleinopathies: a retrospective analysis. *Lancet Neurol.* janv 2017;16(1):55-65.
64. Jellinger KA, Attems J. Does striatal pathology distinguish Parkinson disease with dementia and dementia with Lewy bodies? *Acta Neuropathol (Berl).* sept 2006;112(3):253-60.
65. Mathis CA, Lopresti BJ, Ikonomic MD, Klunk WE. Small-molecule PET Tracers for Imaging Proteinopathies. *Semin Nucl Med.* 2017;47(5):553-75.
66. Cummings JL, Fine MJ, Grachev ID, Jarecke CR, Johnson MK, Kuo PH, et al. Effective and efficient diagnosis of parkinsonism: the role of dopamine transporter SPECT imaging with ioflupane I-123 injection (DaTscan™). *Am J Manag Care.* mars 2014;20(5 Suppl):S97-109.
67. Frosini D, Cosottini M, Volterrani D, Ceravolo R. Neuroimaging in Parkinson's disease: focus on substantia nigra and nigro-striatal projection. *Curr Opin Neurol.* 2017;30(4):416-26.
68. Troubles des mouvements hyperkinétiques: La médecine nucléaire - DES Interrégional de Neurologie Rhône-Alpes & Auvergne - Grenoble - les 11 et 12 septembre 2014 - M-A Oliva - Medical Director GE Healthcare - Medical Diagnostics.
69. Gibb WR, Lees AJ. A comparison of clinical and pathological features of young- and old-onset Parkinson's disease. *Neurology.* sept 1988;38(9):1402-6.
70. Greffard S, Verny M, Bonnet A-M, Beinis J-Y, Gallinari C, Meaume S, et al. Motor score of the Unified Parkinson Disease Rating Scale as a good predictor of Lewy body-associated neuronal loss in the substantia nigra. *Arch Neurol.* avr 2006;63(4):584-8.
71. Cordes M, Henkes H, Laudahn D, Bräu H, Kramp W, Girke W, et al. Initial experience with SPECT examinations using [123I]IBZM as a D2-dopamine receptor antagonist in Parkinson's disease. *Eur J Radiol.* juin 1991;12(3):182-6.
72. Strafella AP, Bohnen NI, Perlmutter JS, Eidelberg D, Pavese N, Van Eimeren T, et al. Molecular imaging to track Parkinson's disease and atypical parkinsonisms: New imaging frontiers. *Mov Disord Off J Mov Disord Soc.* 2017;32(2):181-92.
73. Lang AE, Obeso JA. Challenges in Parkinson's disease: restoration of the nigrostriatal dopamine system is not enough. *Lancet Neurol.* mai 2004;3(5):309-16.
74. MacDonald V, Halliday GM. Selective loss of pyramidal neurons in the pre-supplementary motor cortex in Parkinson's disease. *Mov Disord Off J Mov Disord Soc.* nov 2002;17(6):1166-73.

75. Braak H, Bohl JR, Müller CM, Rüb U, de Vos RAI, Del Tredici K. Stanley Fahn Lecture 2005: The staging procedure for the inclusion body pathology associated with sporadic Parkinson's disease reconsidered. *Mov Disord Off J Mov Disord Soc.* déc 2006;21(12):2042-51.
76. Hyman BT, Phelps CH, Beach TG, Bigio EH, Cairns NJ, Carrillo MC, et al. National Institute on Aging–Alzheimer's Association guidelines for the neuropathologic assessment of Alzheimer's disease. *Alzheimers Dement J Alzheimers Assoc.* janv 2012;8(1):1-13.
77. Braak H, Thal DR, Ghebremedhin E, Del Tredici K. Stages of the pathologic process in Alzheimer disease: age categories from 1 to 100 years. *J Neuropathol Exp Neurol.* nov 2011;70(11):960-9.
78. Braak H, Alafuzoff I, Arzberger T, Kretschmar H, Del Tredici K. Staging of Alzheimer disease-associated neurofibrillary pathology using paraffin sections and immunocytochemistry. *Acta Neuropathol (Berl).* oct 2006;112(4):389-404.
79. Braak H, Braak E. Neuropathological staging of Alzheimer-related changes. *Acta Neuropathol (Berl).* 1991;82(4):239-59.
80. Duyckaerts C, Colle MA, Dessi F, Piette F, Hauw JJ. Progression of Alzheimer histopathological changes. *Acta Neurol Belg.* juin 1998;98(2):180-5.
81. De Lacoste MC, White CL. The role of cortical connectivity in Alzheimer's disease pathogenesis: a review and model system. *Neurobiol Aging.* févr 1993;14(1):1-16.
82. Bancher C, Jellinger K, Lassmann H, Fischer P, Leblhuber F. Correlations between mental state and quantitative neuropathology in the Vienna Longitudinal Study on Dementia. *Eur Arch Psychiatry Clin Neurosci.* 1996;246(3):137-46.
83. Thal DR, Rüb U, Orantes M, Braak H. Phases of A β -deposition in the human brain and its relevance for the development of AD. *Neurology.* 25 juin 2002;58(12):1791-800.
84. Braak H, Ghebremedhin E, Rüb U, Bratzke H, Del Tredici K. Stages in the development of Parkinson's disease-related pathology. *Cell Tissue Res.* oct 2004;318(1):121-34.
85. Hawkes CH, Del Tredici K, Braak H. Parkinson's disease: a dual-hit hypothesis. *Neuropathol Appl Neurobiol.* déc 2007;33(6):599-614.
86. Levin J, Kurz A, Arzberger T, Giese A, Höglinger GU. The Differential Diagnosis and Treatment of Atypical Parkinsonism. *Dtsch Arzteblatt Int.* 5 févr 2016;113(5):61-9.
87. Frisoni GB, Geroldi C, Beltramello A, Bianchetti A, Binetti G, Bordiga G, et al. Radial width of the temporal horn: a sensitive measure in Alzheimer disease. *AJNR Am J Neuroradiol.* janv 2002;23(1):35-47.
88. Blatter DD, Bigler ED, Gale SD, Johnson SC, Anderson CV, Burnett BM, et al. Quantitative volumetric analysis of brain MR: normative database spanning 5 decades of life. *AJNR Am J Neuroradiol.* févr 1995;16(2):241-51.
89. Service d'Imagerie Morphologique et Fonctionnelle – Pr MEDER CH Sainte-Anne – Paris.
90. Imagerie du cerveau du sujet âgé : Aspect normal/Troubles cognitifs - Capacité de gérontologie - Avril 2015 - Laurence LEGRAND, Charles MELLERIO, Olivier NAGGARA, Jean-Francois MEDER - Département de Neuroradiologie, Université Paris-Descartes ; INSERM U894, Hôpital Sainte Anne de Paris.
91. Fazekas F, Kleinert R, Offenbacher H, Schmidt R, Kleinert G, Payer F, et al. Pathologic correlates of incidental MRI white matter signal hyperintensities. *Neurology.* sept 1993;43(9):1683-9.
92. Meijer FJA, Goraj B. Brain MRI in Parkinson's disease. *Front Biosci Elite Ed.* 1 juin 2014;6:360-9.
93. Paralyse supranucléaire progressive (maladie de Steele-Richardson-Olszewski) [Internet]. ResearchGate. [cité 3 mars 2019]. Disponible sur: https://www.researchgate.net/publication/290963983_Paralyse_supranucléaire_progressive_maladie_de_Steele-Richardson-Olszewski
94. Lin DJ, Hermann KL, Schmahmann JD. The Diagnosis and Natural History of Multiple System Atrophy, Cerebellar Type. *Cerebellum Lond Engl.* 2016;15(6):663-79.
95. Laurens B, Vergnet S, Lopez MC, Foubert-Samier A, Tison F, Fernagut P-O, et al. Multiple System Atrophy - State of the Art. *Curr Neurol Neurosci Rep.* mai 2017;17(5):41.
96. Horimoto Y, Aiba I, Yasuda T, Ohkawa Y, Katayama T, Yokokawa Y, et al. Longitudinal MRI study of multiple system atrophy - when do the findings appear, and what is the course? *J Neurol.* juill 2002;249(7):847-54.
97. Lee Y-C, Liu C-S, Wu H-M, Wang P-S, Chang M-H, Soong B-W. The « hot cross bun » sign in the patients with spinocerebellar ataxia. *Eur J Neurol.* avr 2009;16(4):513-6.
98. L'Atrophie MultiSystématisée - Pr Luc Defebvre, Dr Caroline Moreau - Service de Neurologie et Pathologie du Mouvement - Cours de DES du 8 Janvier 2016 à Lille.
99. Paralyse Supranucléaire Progressive & Dégénérescence Cortico-Basale : points communs et différences - Dr Sophie Drapier - Institut des neurosciences cliniques de Rennes.

100. Nedelska Z, Ferman TJ, Boeve BF, Przybelski SA, Lesnick TL, Murray ME, et al. Pattern of Brain Atrophy Rates in Autopsy-Confirmed Dementia with Lewy Bodies. *Neurobiol Aging*. janv 2015;36(1):452-61.
101. Burton EJ, Karas G, Paling SM, Barber R, Williams ED, Ballard CG, et al. Patterns of cerebral atrophy in dementia with Lewy bodies using voxel-based morphometry. *NeuroImage*. oct 2002;17(2):618-30.
102. Démence à corps de Lewy et démence parkinsonienne - Dr Sarah Benisty - Unité Sensori-cognitive - Institution Nationale des Invalides - Capacité de Gériatrie - 9 avril 2013.
103. Interest of imaging techniques in Parkinson syndrome Thobois Danaila Scheiber Broussolle - Recherche Google [Internet]. [cité 4 mars 2019]. Disponible sur: <https://www.google.com/search?client=firefox-b-ab&q=Interest+of+imaging+techniques+in+Parkinson+syndrome+Thobois+Danaila+Scheiber+Broussolle&spell=1&sa=X&ved=0ahUKEwIk15XtiOjgAhUFHxoKHa3SD0IQBQgqKAA&biw=1600&bih=1059>
104. Guerhazi A, Miaux Y, Rovira-Cañellas A, Suhy J, Pauls J, Lopez R, et al. Neuroradiological findings in vascular dementia. *Neuroradiology*. janv 2007;49(1):1-22.
105. Ferenci P. Diagnosis of Wilson disease. *Handb Clin Neurol*. 2017;142:171-80.
106. Do MRI features distinguish Wilson's disease from other early onset extrapyramidal disorders? An analysis of 100 cases. - PubMed - NCBI [Internet]. [cité 4 mars 2019]. Disponible sur: <https://www.ncbi.nlm.nih.gov/pubmed/?term=MRI+Features+Distinguish+Wilson%27s+Disease+from+Other+Early+Onset+Extrapyramidal+Disorders>
107. Berardelli A, Wenning GK, Antonini A, Berg D, Bloem BR, Bonifati V, et al. EFNS/MDS-ES/ENS [corrected] recommendations for the diagnosis of Parkinson's disease. *Eur J Neurol*. janv 2013;20(1):16-34.
108. Pilotto A, Yilmaz R, Berg D. Developments in the role of transcranial sonography for the differential diagnosis of parkinsonism. *Curr Neurol Neurosci Rep*. juill 2015;15(7):43.
109. Reimão S, Pita Lobo P, Neutel D, Guedes LC, Coelho M, Rosa MM, et al. Substantia nigra neuromelanin-MR imaging differentiates essential tremor from Parkinson's disease. *Mov Disord Off J Mov Disord Soc*. juin 2015;30(7):953-9.
110. Lehericy S, Vaillancourt DE, Seppi K, Monchi O, Rektorova I, Antonini A, et al. The role of high-field magnetic resonance imaging in parkinsonian disorders: Pushing the boundaries forward. *Mov Disord Off J Mov Disord Soc*. 2017;32(4):510-25.
111. IRM dans la maladie de Parkinson et les syndromes parkinsoniens - Pr Stéphane Lehericy - CENIR (CEntre de NeuroImagerie de Recherche) - Paris - SFNR - Paris le 4 Avril 2014.
112. Nandhagopal R, McKeown MJ, Stoessl AJ. Functional imaging in Parkinson disease. *Neurology*. 15 avr 2008;70(16 Pt 2):1478-88.
113. Planetta PJ, Kurani AS, Shukla P, Prodoehl J, Corcos DM, Comella CL, et al. Distinct functional and macrostructural brain changes in Parkinson's disease and multiple system atrophy. *Hum Brain Mapp*. mars 2015;36(3):1165-79.
114. Barkhof F, Haller S, Rombouts SARB. Resting-state functional MR imaging: a new window to the brain. *Radiology*. juill 2014;272(1):29-49.
115. Raichle ME, Snyder AZ. A default mode of brain function: a brief history of an evolving idea. *NeuroImage*. 1 oct 2007;37(4):1083-90; discussion 1097-1099.
116. Kühn S, Haggard P, Brass M. Intentional inhibition: how the « veto-area » exerts control. *Hum Brain Mapp*. sept 2009;30(9):2834-43.
117. Tahmasian M, Eickhoff SB, Giehl K, Schwartz F, Herz DM, Drzezga A, et al. Resting-state functional reorganization in Parkinson's disease: An activation likelihood estimation meta-analysis. *Cortex J Devoted Study Nerv Syst Behav*. 2017;92:119-38.
118. Derejko M, Sławek J, Wiczorek D, Brockhuis B, Dubaniewicz M, Lass P. Regional cerebral blood flow in Parkinson's disease as an indicator of cognitive impairment. *Nucl Med Commun*. déc 2006;27(12):945-51.
119. Arbizu J, Luquin MR, Abella J, de la Fuente-Fernández R, Fernandez-Torrón R, García-Solís D, et al. [Functional neuroimaging in the diagnosis of patients with Parkinsonism: Update and recommendations for clinical use]. *Rev Espanola Med Nucl E Imagen Mol*. août 2014;33(4):215-26.
120. Blin J, Baron JC, Dubois B, Pillon B, Cambon H, Cambier J, et al. Positron emission tomography study in progressive supranuclear palsy. Brain hypometabolic pattern and clinicometabolic correlations. *Arch Neurol*. juill 1990;47(7):747-52.
121. Zhao P, Zhang B, Gao S. 18F-FDG PET study on the idiopathic Parkinson's disease from several parkinsonian-plus syndromes. *Parkinsonism Relat Disord*. janv 2012;18 Suppl 1:S60-62.
122. Eckert T, Barnes A, Dhawan V, Frucht S, Gordon MF, Feigin AS, et al. FDG PET in the differential diagnosis of parkinsonian disorders. *NeuroImage*. 1 juill 2005;26(3):912-21.

123. Eidelberg D, Moeller JR, Dhawan V, Spetsieris P, Takikawa S, Ishikawa T, et al. The metabolic topography of parkinsonism. *J Cereb Blood Flow Metab Off J Int Soc Cereb Blood Flow Metab.* sept 1994;14(5):783-801.
124. Moeller JR, Nakamura T, Mentis MJ, Dhawan V, Spetsieris P, Antonini A, et al. Reproducibility of regional metabolic covariance patterns: comparison of four populations. *J Nucl Med Off Publ Soc Nucl Med.* août 1999;40(8):1264-9.
125. Eidelberg D, Takikawa S, Moeller JR, Dhawan V, Redington K, Chaly T, et al. Striatal hypometabolism distinguishes striatonigral degeneration from Parkinson's disease. *Ann Neurol.* mai 1993;33(5):518-27.
126. Antonini A, Kazumata K, Feigin A, Mandel F, Dhawan V, Margoulef C, et al. Differential diagnosis of parkinsonism with [18F]fluorodeoxyglucose and PET. *Mov Disord Off J Mov Disord Soc.* mars 1998;13(2):268-74.
127. Tripathi M, Dhawan V, Peng S, Kushwaha S, Batla A, Jaimini A, et al. Differential diagnosis of parkinsonian syndromes using F-18 fluorodeoxyglucose positron emission tomography. *Neuroradiology.* mars 2013;55(4):483-92.
128. al ED et. The metabolic topography of parkinsonism. - PubMed - NCBI [Internet]. [cité 5 mars 2019]. Disponible sur: [https://www.ncbi.nlm.nih.gov/pubmed/?term=Eidelberg+D%2C+Moeller+JR%2C+Dhawan+V%2C+Spetsieris+P%2C+Takikawa+S%2C+Ishikawa+T+et+al+\(1994\)+The+metabolic+topography+of+Parkinsonism](https://www.ncbi.nlm.nih.gov/pubmed/?term=Eidelberg+D%2C+Moeller+JR%2C+Dhawan+V%2C+Spetsieris+P%2C+Takikawa+S%2C+Ishikawa+T+et+al+(1994)+The+metabolic+topography+of+Parkinsonism)
129. Karbe H, Grond M, Huber M, Herholz K, Kessler J, Heiss WD. Subcortical damage and cortical dysfunction in progressive supranuclear palsy demonstrated by positron emission tomography. *J Neurol.* févr 1992;239(2):98-102.
130. Taniwaki T, Nakagawa M, Yamada T, Yoshida T, Ohyagi Y, Sasaki M, et al. Cerebral metabolic changes in early multiple system atrophy: a PET study. *J Neurol Sci.* 15 août 2002;200(1-2):79-84.
131. Eidelberg D, Dhawan V, Moeller JR, Sidtis JJ, Ginos JZ, Strother SC, et al. The metabolic landscape of cortico-basal ganglionic degeneration: regional asymmetries studied with positron emission tomography. *J Neurol Neurosurg Psychiatry.* oct 1991;54(10):856-62.
132. Laureys S, Salmon E, Garraux G, Peigneux P, Lemaire C, Degueldre C, et al. Fluorodopa uptake and glucose metabolism in early stages of corticobasal degeneration. *J Neurol.* déc 1999;246(12):1151-8.
133. Brajkovic L, Kostic V, Sobic-Saranovic D, Stefanova E, Jenemica-Lukic M, Jesic A, et al. The utility of FDG-PET in the differential diagnosis of Parkinsonism. *Neurol Res.* août 2017;39(8):675-84.
134. Meles SK, Teune LK, de Jong BM, Dierckx RA, Leenders KL. Metabolic Imaging in Parkinson Disease. *J Nucl Med Off Publ Soc Nucl Med.* janv 2017;58(1):23-8.
135. Akdemir ÜÖ, Tokçaer AB, Karakuş A, Kapucu LÖ. Brain 18F-FDG PET imaging in the differential diagnosis of parkinsonism. *Clin Nucl Med.* mars 2014;39(3):e220-226.
136. Zalewski N, Botha H, Whitwell JL, Lowe V, Dickson DW, Josephs KA. FDG-PET in pathologically confirmed spontaneous 4R-tauopathy variants. *J Neurol.* avr 2014;261(4):710-6.
137. Pardini M, Huey ED, Spina S, Kreisl WC, Morbelli S, Wassermann EM, et al. FDG-PET patterns associated with underlying pathology in corticobasal syndrome. *Neurology.* 5 mars 2019;92(10):e1121-35.
138. Meyer PT, Amtage F, Hellwig S. [Differential diagnostics of Parkinson's disease with nuclear medicine procedures]. *Nervenarzt.* juin 2014;85(6):680-9.
139. Ogawa T, Fujii S, Kuya K, Kitao S-I, Shinohara Y, Ishibashi M, et al. Role of Neuroimaging on Differentiation of Parkinson's Disease and Its Related Diseases. *Yonago Acta Med.* sept 2018;61(3):145-55.
140. Shin H-W, Chung SJ. Drug-Induced Parkinsonism. *J Clin Neurol Seoul Korea.* mars 2012;8(1):15-21.
141. Cummings JL, Henchcliffe C, Schaier S, Simuni T, Waxman A, Kemp P. The role of dopaminergic imaging in patients with symptoms of dopaminergic system neurodegeneration. *Brain J Neurol.* nov 2011;134(Pt 11):3146-66.
142. Maladie de Parkinson [Internet]. Collège des Enseignants de Neurologie. 2016 [cité 10 mars 2019]. Disponible sur: <https://www.cen-neurologie.fr/deuxi%C3%A8me-cycle%20/maladie-parkinson>
143. al BA et. EFNS/MDS-ES/ENS [corrected] recommendations for the diagnosis of Parkinson's disease. - PubMed - NCBI [Internet]. [cité 6 mars 2019]. Disponible sur: <https://www.ncbi.nlm.nih.gov/pubmed/23279440>
144. McKeith IG, Boeve BF, Dickson DW, Halliday G, Taylor J-P, Weintraub D, et al. Diagnosis and management of dementia with Lewy bodies. *Neurology.* 4 juill 2017;89(1):88-100.
145. Takaya S, Sawamoto N, Okada T, Okubo G, Nishida S, Togashi K, et al. Differential diagnosis of parkinsonian syndromes using dopamine transporter and perfusion SPECT. *Parkinsonism Relat Disord.* févr 2018;47:15-21.
146. Benítez-Rivero S, Marín-Oyaga VA, García-Solís D, Huertas-Fernández I, García-Gómez FJ, Jesús S, et al. Clinical features and 123I-FP-CIT SPECT imaging in vascular parkinsonism and Parkinson's disease. *J Neurol Neurosurg Psychiatry.* févr 2013;84(2):122-9.

147. Benamer HTS, Patterson J, Grosset DG, Booij J, de Bruin K, van Royen E, et al. Accurate differentiation of parkinsonism and essential tremor using visual assessment of [¹²³I]-FP-CIT SPECT imaging: The [¹²³I]-FP-CIT study group. *Mov Disord Off J Mov Disord Soc.* mai 2000;15(3):503-10.
148. Snow BJ, Tooyama I, McGeer EG, Yamada T, Calne DB, Takahashi H, et al. Human positron emission tomographic [¹⁸F]fluorodopa studies correlate with dopamine cell counts and levels. *Ann Neurol.* sept 1993;34(3):324-30.
149. HAS - COMMISSION DE LA TRANSPARENCE - AVIS du 9 mai 2007 - IASOdopa, solution injectable - B/1 – CIP 566 897-8.
150. Morrish PK, Sawle GV, Brooks DJ. Clinical and [¹⁸F]dopa PET findings in early Parkinson's disease. *J Neurol Neurosurg Psychiatry.* déc 1995;59(6):597-600.
151. Beaulieu J-M, Gainetdinov RR. The physiology, signaling, and pharmacology of dopamine receptors. *Pharmacol Rev.* mars 2011;63(1):182-217.
152. Plotkin M, Amthauer H, Klaffke S, Kühn A, Lüdemann L, Arnold G, et al. Combined 123I-FP-CIT and 123I-IBZM SPECT for the diagnosis of parkinsonian syndromes: study on 72 patients. *J Neural Transm Vienna Austria.* mai 2005;112(5):677-92.
153. van Royen E, Verhoeff NF, Speelman JD, Wolters EC, Kuiper MA, Janssen AG. Multiple system atrophy and progressive supranuclear palsy. Diminished striatal D2 dopamine receptor activity demonstrated by 123I-IBZM single photon emission computed tomography. *Arch Neurol.* mai 1993;50(5):513-6.
154. Pirker S, Perju-Dumbrava L, Kovacs GG, Traub-Weidinger T, Asenbaum S, Pirker W. Dopamine D2 receptor SPECT in corticobasal syndrome and autopsy-confirmed corticobasal degeneration. *Parkinsonism Relat Disord.* févr 2013;19(2):222-6.
155. Ichise M, Kim YJ, Ballinger JR, Vines D, Erami SS, Tanaka F, et al. SPECT imaging of pre- and postsynaptic dopaminergic alterations in L-dopa-untreated PD. *Neurology.* 12 avr 1999;52(6):1206-14.
156. Koch W, Hamann C, Radau PE, Tatsch K. Does combined imaging of the pre- and postsynaptic dopaminergic system increase the diagnostic accuracy in the differential diagnosis of parkinsonism? *Eur J Nucl Med Mol Imaging.* août 2007;34(8):1265-73.
157. Hellwig S, Amtage F, Kreft A, Buchert R, Winz OH, Vach W, et al. [¹⁸F]FDG-PET is superior to [¹²³I]IBZM-SPECT for the differential diagnosis of parkinsonism. *Neurology.* 25 sept 2012;79(13):1314-22.
158. Goldstein DS, Orimo S. Cardiac sympathetic neuroimaging: summary of the First International Symposium. *Clin Auton Res Off J Clin Auton Res Soc.* juin 2009;19(3):137-48.
159. Mitsui J, Saito Y, Momose T, Shimizu J, Arai N, Shibahara J, et al. Pathology of the sympathetic nervous system corresponding to the decreased cardiac uptake in 123I-metaiodobenzylguanidine (MIBG) scintigraphy in a patient with Parkinson disease. *J Neurol Sci.* 15 avr 2006;243(1-2):101-4.
160. Joers V, Emborg ME. Modeling and imaging cardiac sympathetic neurodegeneration in Parkinson's disease. *Am J Nucl Med Mol Imaging.* 20 mars 2014;4(2):125-59.
161. Nagayama H, Hamamoto M, Ueda M, Nagashima J, Katayama Y. Reliability of MIBG myocardial scintigraphy in the diagnosis of Parkinson's disease. *J Neurol Neurosurg Psychiatry.* févr 2005;76(2):249-51.
162. de la Fuente-Fernández R. Role of DaTSCAN and clinical diagnosis in Parkinson disease. *Neurology.* 6 mars 2012;78(10):696-701.
163. Chung EJ, Kim SJ. 123I-Metaiodobenzylguanidine Myocardial Scintigraphy in Lewy Body-Related Disorders: A Literature Review. *J Mov Disord.* mai 2015;8(2):55-66.
164. Orimo S, Oka T, Miura H, Tsuchiya K, Mori F, Wakabayashi K, et al. Sympathetic cardiac denervation in Parkinson's disease and pure autonomic failure but not in multiple system atrophy. *J Neurol Neurosurg Psychiatry.* déc 2002;73(6):776-7.
165. Alves Do Rego C, Namer IJ, Marcel C, Lefebvre F, Lagha-Boukhiba O, Renaud M, et al. Prospective study of relevance of 123I-MIBG myocardial scintigraphy and clonidine GH test to distinguish Parkinson's disease and multiple system atrophy. *J Neurol.* sept 2018;265(9):2033-9.
166. Cohen AD, Rabinovici GD, Mathis CA, Jagust WJ, Klunk WE, Ikonomic MD. Using Pittsburgh Compound B for In Vivo PET Imaging of Fibrillar Amyloid-Beta. *Adv Pharmacol San Diego Calif.* 2012;64:27-81.
167. Frisoni GB, Bocchetta M, Chételat G, Rabinovici GD, de Leon MJ, Kaye J, et al. Imaging markers for Alzheimer disease. *Neurology.* 30 juill 2013;81(5):487-500.
168. Ma Y, Zhang S, Li J, Zheng D-M, Guo Y, Feng J, et al. Predictive Accuracy of Amyloid Imaging for Progression From Mild Cognitive Impairment to Alzheimer Disease With Different Lengths of Follow-up. *Medicine (Baltimore)* [Internet]. 12 déc 2014 [cité 10 mars 2019];93(27). Disponible sur: <https://www.ncbi.nlm.nih.gov/pmc/articles/PMC4602781/>
169. Ossenkoppele R, Jansen WJ, Rabinovici GD, Knol DL, van der Flier WM, van Berckel BNM, et al. Prevalence of Amyloid PET Positivity in Dementia Syndromes. *JAMA.* 19 mai 2015;313(19):1939-49.

170. Forsberg A, Engler H, Almkvist O, Blomquist G, Hagman G, Wall A, et al. PET imaging of amyloid deposition in patients with mild cognitive impairment. *Neurobiol Aging*. oct 2008;29(10):1456-65.
171. Akhtar RS, Xie SX, Brennan L, Pontecorvo MJ, Hurtig HI, Trojanowski JQ, et al. Amyloid-Beta Positron Emission Tomography Imaging of Alzheimer's Pathology in Parkinson's Disease Dementia. *Mov Disord Clin Pract*. août 2016;3(4):367-75.
172. Johnson KA, Minoshima S, Bohnen NI, Donohoe KJ, Foster NL, Herscovitch P, et al. Appropriate Use Criteria for Amyloid PET. *Alzheimers Dement J Alzheimers Assoc*. janv 2013;9(1):e-1-16.
173. ten Kate M, Ingala S, Schwarz AJ, Fox NC, Chételat G, van Berckel BNM, et al. Secondary prevention of Alzheimer's dementia: neuroimaging contributions. *Alzheimers Res Ther [Internet]*. 30 oct 2018 [cité 10 mars 2019];10. Disponible sur: <https://www.ncbi.nlm.nih.gov/pmc/articles/PMC6208183/>
174. Schöll M, Lockhart SN, Schonhaut DR, O'Neil JP, Janabi M, Ossenkoppele R, et al. PET Imaging of Tau Deposition in the Aging Human Brain. *Neuron*. 2 mars 2016;89(5):971-82.
175. Schwarz AJ, Yu P, Miller BB, Shcherbinin S, Dickson J, Navitsky M, et al. Regional profiles of the candidate tau PET ligand 18F-AV-1451 recapitulate key features of Braak histopathological stages. *Brain J Neurol*. 2016;139(Pt 5):1539-50.
176. Murray ME, Kouri N, Lin W-L, Jack CR, Dickson DW, Vemuri P. Clinicopathologic assessment and imaging of tauopathies in neurodegenerative dementias. *Alzheimers Res Ther*. 2014;6(1):1.
177. Ossenkoppele R, Schonhaut DR, Baker SL, O'Neil JP, Janabi M, Ghosh PM, et al. Tau, amyloid, and hypometabolism in a patient with posterior cortical atrophy. *Ann Neurol*. févr 2015;77(2):338-42.
178. Sander K, Lashley T, Gami P, Gendron T, Lythgoe MF, Rohrer JD, et al. Characterization of tau positron emission tomography tracer [18F]AV-1451 binding to postmortem tissue in Alzheimer's disease, primary tauopathies, and other dementias. *Alzheimers Dement J Alzheimers Assoc*. 2016;12(11):1116-24.
179. Marquié M, Normandin MD, Vanderburg CR, Costantino IM, Bien EA, Rycyna LG, et al. Validating novel tau positron emission tomography tracer [F-18]-AV-1451 (T807) on postmortem brain tissue. *Ann Neurol*. nov 2015;78(5):787-800.
180. Fawaz MV, Brooks AF, Rodnick ME, Carpenter GM, Shao X, Desmond TJ, et al. High affinity radiopharmaceuticals based upon lansoprazole for PET imaging of aggregated tau in Alzheimer's disease and progressive supranuclear palsy: synthesis, preclinical evaluation, and lead selection. *ACS Chem Neurosci*. 20 août 2014;5(8):718-30.
181. Passamonti L, Vázquez Rodríguez P, Hong YT, Allinson KSJ, Williamson D, Borchert RJ, et al. 18F-AV-1451 positron emission tomography in Alzheimer's disease and progressive supranuclear palsy. *Brain J Neurol*. 01 2017;140(3):781-91.
182. Bagchi DP, Yu L, Perlmutter JS, Xu J, Mach RH, Tu Z, et al. Binding of the Radioligand SIL23 to α -Synuclein Fibrils in Parkinson Disease Brain Tissue Establishes Feasibility and Screening Approaches for Developing a Parkinson Disease Imaging Agent. *PLoS ONE [Internet]*. 6 févr 2013 [cité 10 mars 2019];8(2). Disponible sur: <https://www.ncbi.nlm.nih.gov/pmc/articles/PMC3566091/>
183. Kikuchi A, Takeda A, Okamura N, Tashiro M, Hasegawa T, Furumoto S, et al. In vivo visualization of alpha-synuclein deposition by carbon-11-labelled 2-[2-(2-dimethylaminothiazol-5-yl)ethenyl]-6-[2-(fluoro)ethoxy]benzoxazole positron emission tomography in multiple system atrophy. *Brain J Neurol*. juin 2010;133(Pt 6):1772-8.
184. Chu W, Zhou D, Gaba V, Liu J, Li S, Peng X, et al. Design, Synthesis, and Characterization of 3-(Benzylidene)indolin-2-one Derivatives as Ligands for α -Synuclein Fibrils. *J Med Chem*. 13 août 2015;58(15):6002-17.
185. Gerhard A. TSPO imaging in parkinsonian disorders. *Clin Transl Imaging*. 2016;4:183-90.
186. Influence of microglial activation on neuronal function in Alzheimer's and Parkinson's disease dementia. - PubMed - NCBI [Internet]. [cité 27 févr 2019]. Disponible sur: <https://www.ncbi.nlm.nih.gov/pubmed/25239737>
187. Gerhard A, Pavese N, Hotton G, Turkheimer F, Es M, Hammers A, et al. In vivo imaging of microglial activation with [11C](R)-PK11195 PET in idiopathic Parkinson's disease. *Neurobiol Dis*. févr 2006;21(2):404-12.
188. Ouchi Y, Yoshikawa E, Sekine Y, Futatsubashi M, Kanno T, Ogusu T, et al. Microglial activation and dopamine terminal loss in early Parkinson's disease. *Ann Neurol*. févr 2005;57(2):168-75.
189. Yokokura M, Terada T, Bunai T, Nakaizumi K, Takebayashi K, Iwata Y, et al. Depiction of microglial activation in aging and dementia: Positron emission tomography with [11C]DPA713 versus [11C](R)PK11195. *J Cereb Blood Flow Metab Off J Int Soc Cereb Blood Flow Metab*. mars 2017;37(3):877-89.
190. Diagnostics [Internet]. [cité 10 mars 2019]. Disponible sur: <http://alzheimer1.e-monsite.com/pages/diagnostics-precoces.html>
191. Ritchie C, Smailagic N, Noel-Storr AH, Ukoumunne O, Ladds EC, Martin S. CSF tau and the CSF tau/ABeta ratio for the diagnosis of Alzheimer's disease dementia and other dementias in people with mild cognitive impairment (MCI). *Cochrane Database Syst Rev*. 22 mars 2017;3:CD010803.

192. Urakami K, Wada K, Arai H, Sasaki H, Kanai M, Shoji M, et al. Diagnostic significance of tau protein in cerebrospinal fluid from patients with corticobasal degeneration or progressive supranuclear palsy. *J Neurol Sci.* 15 janv 2001;183(1):95-108.
193. Paterson RW, Slattery CF, Poole T, Nicholas JM, Magdalinou NK, Toombs J, et al. Cerebrospinal fluid in the differential diagnosis of Alzheimer's disease: clinical utility of an extended panel of biomarkers in a specialist cognitive clinic. *Alzheimers Res Ther* [Internet]. 20 mars 2018 [cité 10 mars 2019];10. Disponible sur: <https://www.ncbi.nlm.nih.gov/pmc/articles/PMC5861624/>
194. Aisen P, Petersen R, Donohue M, Gamst A, Raman R, Thomas R, et al. Clinical core of the Alzheimer's Disease Neuroimaging Initiative: progress and plans. *Alzheimers Dement J Alzheimers Assoc.* mai 2010;6(3):239-46.
195. Jordan J, Shibao C, Biaggioni I. Multiple system atrophy: using clinical pharmacology to reveal pathophysiology. *Clin Auton Res Off J Clin Auton Res Soc.* févr 2015;25(1):53-9.
196. Fereshtehnejad S-M, Zeighami Y, Dagher A, Postuma RB. Clinical criteria for subtyping Parkinson's disease: biomarkers and longitudinal progression. *Brain J Neurol.* 1 juill 2017;140(7):1959-76.
197. Kimber JR, Watson L, Mathias CJ. Distinction of idiopathic Parkinson's disease from multiple-system atrophy by stimulation of growth-hormone release with clonidine. *Lancet Lond Engl.* 28 juin 1997;349(9069):1877-81.
198. Joutsa J, Gardberg M, Røyttä M, Kaasinen V. Diagnostic accuracy of parkinsonism syndromes by general neurologists. *Parkinsonism Relat Disord.* août 2014;20(8):840-4.
199. Hughes AJ, Daniel SE, Lees AJ. Improved accuracy of clinical diagnosis of Lewy body Parkinson's disease. *Neurology.* 23 oct 2001;57(8):1497-9.
200. Postuma RB, Berg D, Stern M, Poewe W, Olanow CW, Oertel W, et al. MDS clinical diagnostic criteria for Parkinson's disease. *Mov Disord Off J Mov Disord Soc.* oct 2015;30(12):1591-601.

PARTIE II : ETUDE DIAGNOSTIQUE

Introduction

Poser le diagnostic de maladie de Parkinson idiopathique (MPI) à partir de la seule symptomatologie n'est pas toujours évident (en moyenne 25% des diagnostics de MPI ne sont pas confirmés à l'autopsie)(198)(2). Un diagnostic précis de syndrome parkinsonien atypique (SPA) est encore plus difficile à affirmer du vivant du patient, surtout en début d'évolution de la pathologie. Les SPA représentent 10 à 15% des syndromes parkinsoniens dégénératifs (SPD)(199), ils sont habituellement subdivisés en quatre grandes entités définies anatomopathologiquement : la démence à corps de Lewy (DCL), la paralysie supra-nucléaire progressive (PSP), la dégénérescence cortico-basale (DCB) et l'atrophie multi-systématisée (AMS). Enfin 5% des syndromes parkinsoniens sont d'origine secondaire. Leurs causes sont diverses, mais très largement dominées par la iatrogénie (principalement les neuroleptiques) et les maladies neuro-vasculaires (200).

Distinguer ces différentes pathologies en routine clinique comme dans le cadre de protocoles de recherche a des implications majeures. Pour le patient, il est indispensable de savoir si ses symptômes sont ou non liés à une cause dégénérative. Car s'ils ne le sont pas, ils pourront être partiellement ou complètement réversibles. Tandis que s'ils sont secondaires à un SPD, savoir s'ils entrent plutôt dans le cadre d'une MPI ou dans celui d'un SPA sera décisif pour l'établissement des pronostics fonctionnel et vital. L'imagerie fonctionnelle des voies dopaminergiques présynaptiques, des voies sympathiques post-synaptiques et l'IRM structurelle sont utilisées en pratique clinique pour répondre à ces questions le plus précocement possible. Pour la recherche thérapeutique, les exigences diagnostiques sont bien plus importantes. En effet, il s'agit de discriminer les SPD, et même plus largement les pathologies neurodégénératives, dans l'espoir de trouver des cibles thérapeutiques communes à différents groupes ou sous-groupes encore mal identifiés. La tomographie par émission de positons au déoxyglucose marqué à l'isotope 18 du Fluor (TEP-FDG) est un outil de choix pour établir les profils fonctionnels relativement spécifiques de chaque pathologie neurodégénérative.

Le but de notre étude était d'utiliser l'analyse du métabolisme glucidique pour aider le clinicien à distinguer les SPD se compliquant de démence.

Matériel et Méthode

Patients

Critères d'Inclusion et Démographie

Nous avons rétrospectivement inclus 22 patients souffrant de SPD confirmés par une neurologue spécialiste des mouvements anormaux du CHU de Rennes après un suivi d'au moins deux ans, et pour lesquels une dénervation dopaminergique avait été confirmée par un DaTSCAN effectué dans le service de médecine nucléaire du Centre de Lutte Contre le Cancer (CLCC) de Rennes. Ils devaient également avoir bénéficié d'une TEP- FDG cérébrale dans ce même centre.

Ces patients étaient répartis en deux groupes : le groupe des patients atteint de DCL (groupe DCL), et le groupe des patients atteints d'une PSP et/ou d'un syndrome cortico-basal (SCB) (groupe Tau).

Deux autres groupes ont été constitués : un groupe de 26 sujets sains contrôles (groupe SC) ayant bénéficié d'une TEP-FDG au CLCC de Rennes ou au Centre Hospitalier Universitaire (CHU) de Marseille, et un groupe de 26 patients atteints de MPI ayant bénéficié d'une TEP-FDG dans le cadre du bilan préalable à l'implantation de sonde de stimulation cérébrale profonde.

Groupes Comparés

Notre étude s'est basée sur trois types de comparaisons. Nous avons d'abord confronté les données métaboliques de chacun des groupes de sujets malades (MPI, Tau et DCL) au groupe de sujets contrôles, pour s'assurer que ces groupes présentaient des anomalies cohérentes avec les données de la littérature. Ensuite nous avons comparé entre eux les deux groupes de SPA se compliquant de démence (DCL vs Tauopathies). Enfin nous avons comparé l'ensemble des SPA se compliquant de démence dont nous disposons (Tau + DCL) au groupe des MPI sans trouble cognitif majeur. Afin de s'assurer de la comparabilité des populations de chaque paire de groupes, les distributions de l'âge des patients et de la durée d'évolution entre la TEP-FDG et les premiers symptômes ont été estimées par le test non paramétrique de Mann-Whitney.

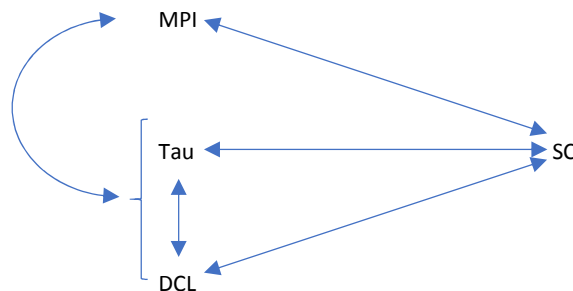


Schéma 1 : Résumé des cinq comparaisons de groupes deux à deux

Technique

Acquisition des Images de TEP

Chacun des 22 patients étudiés et deux groupes de 26 sujets (MPI et SC) servant de comparaison ont subi une TEP-FDG cérébrale. Les patients jeûnaient depuis au moins 4 heures sans avoir arrêté leurs éventuels traitements. La glycémie à jeun ne devait pas dépasser 120 mg / dL avant l'injection de 200 à 350 MBq de 18F-FDG en fonction de la caméra. Les patients devaient ensuite respecter une période de 30 minutes de repos neuro-sensoriel. Puis, l'acquisition des images TEP débutait pour une durée de 20 minutes, couplée avec une TDM pour assurer la correction d'atténuation. Ces images ont été réalisées entre 2008 et 2018 sur deux caméras à position différente : une de type Discovery ST PET / CT (GEMS, Milwaukee, USA) (pour 8 patients : 3 DCL et 5 Tau, soit respectivement 33 et 38%), l'autre de type Biograph mCT Flow (Siemens AG, Allemagne) (pour 14 patients : 6 DCL et 8 Tau, soit respectivement 67 et 62%), La reconstruction des images était ensuite faite par rétroprojection filtrée. 47 coupes transverses de 3,75 mm d'épaisseur étaient produites avec la caméra de GE et 90 coupes transverses de 2 mm d'épaisseur étaient produites avec la caméra de Siemens.

Traitement des Images de TEP

Les données de TEP-FDG de chaque sujet ont été analysées voxel à voxel.

Après l'acquisition de la TEP ont été traités avec la version 2 de SPM (Statistical Parametric Mapping - Wellcome Trust Centre for Neuroimaging, Institute of Neurology, UCL, London, UK) implémentée à la septième version de MATLAB (MathWorks, Sherborn, MA, United States). Premièrement un recalage a été appliqué pour corriger des mouvements du sujet entre les acquisitions TDM et TEP ou pendant l'acquisition TEP. Puis, une normalisation a permis grâce à des transformations rigides et non affines à mettre les images cérébrales des différents patients dans un même référentiel spatial (modèle stéréotaxique): l'espace anatomique du Montreal Neurological Institute (MNI – McGill University, Montréal, Québec), segmenté en voxels mesurant chacun 2,0 mm * 2,0 mm * 2,0 mm. Enfin, les images étaient lissées par un noyau gaussien de 12mm de largeur à mi-hauteur afin d'atténuer les variations individuelles des relations entre structure anatomique et fonction cérébrale et d'augmenter le rapport signal sur bruit.

Ensuite les quatre groupes ont été comparés avec la version 8 de SPM. Un test paramétrique a été utilisé (test de Student bilatéral) pour comparer les groupes deux à deux (Schéma 1), et ainsi obtenir pour chaque comparaison les hypermétabolismes et hypométabolismes relatifs d'un groupe par rapport à l'autre.

Les comparaisons respectives des groupes MPI, DCL et Tau au groupe SC ont été effectuées avec un seuil de significativité contraignant à 0,001 corrigé pour les comparaisons multiples (p corrigé $< 0,001$) car il s'agissait de confirmer des anomalies déjà rapportées dans la littérature. Une région était ensuite considérée comme significativement différente de celle à laquelle elle était comparée si elle remplissait deux conditions. D'abord la différence devait être significative à l'échelle de chacun de ses voxels avec un seuil fixé à un risque α

non corrigé de 0,001 (p non corrigé $< 0,001$). Ensuite cette région était retenue si elle dépassait un volume de 100 voxels (cluster $k > 130$ voxels).

Les comparaisons des groupes Tau vs DCL, et de l'ensemble DCL et Tau vs MPI étant des explorations nouvelles, sans référence bibliographique établies, nous avons choisi des critères statistiques moins strictes afin de maximiser la sensibilité. Un seuil p corrigé $< 0,005$ a donc été choisi pour l'analyse bilatérale. Le seuil statistique est resté le même à l'échelle du voxel (p non corrigé $< 0,001$), et à un volume seuil de 170 voxels ($k > 170$ voxels). Pour chacune des cinq comparaisons de groupes deux à deux, les aires et structures cérébrales présentant des différences significatives de métabolisme ont été recensées, à partir des coordonnées dans le référentiel MNI, qui ont ensuite été transposée dans celui de Talairach(5).

Pour chaque comparaison, en cas de différence significative entre les groupes concernant la distribution en âge ou la durée d'évolution des symptômes, les paramètres différents étaient introduits comme covariable dans SPM 8 afin d'en minimiser l'impact sur l'analyse du métabolisme.

Résultats

Populations

9 patients ont été inclus dans le groupe DCL, 13 patients dans le groupe Tau et donc 22 patients dans le groupe Tau + DCL. Les caractéristiques de la population des cinq groupes sont détaillées dans les deux tableaux suivants :

Groupe	Age (ans) : Moyenne [min ; max]	Durée (ans) : Moyenne [min ; max]	Délai (ans) : Moyenne [min ; max]	Sex-ratio (H / F)
DCL	70,9 [53 ; 82]	3,2 [2 ; 5]	2,3 [1 ; 5]	7/ 2
Tau	68,7 [53 ; 83]	5,2 [2 ; 14]	3,4 [1 ; 10]	8/ 5
Tau + DCL	69,2 [53 ; 83]	4,4 [2 ; 14]	2,9 [1 ; 10]	15/7
MPI	69,6 [63 ; 72]	-	12,6 [6 ; 18]	11/ 15
SC	60,9 [49 ; 71]	-	-	12/14

Tableau 9: La Durée correspond à la durée du suivi clinique. Le Délai correspond au délai entre la constatation des premiers symptômes et la réalisation de la TEP-FDG.

Indicateurs	Groupes	Mann-Whitney	Valeur de p	Significativité
Age	Tau vs SC	73,000	0,004	$p < 0,05$
Age	DCL vs SC	36,500	0,002	$p < 0,05$
Age	MPI vs SC	162,500	0,001	$p < 0,05$
Age	DCL vs Tau	46,000	0,403	Non
Délai		53,000	0,703	Non
Age	Tau + DCL vs MPI	169,500	0,015	$p < 0,05$
Délai		8,500	0,000	$p < 0,05$

Tableau 10: Pour un indicateur donné, les différences entre deux groupes sont considérées comme significatives lorsque le $p < 0,05$ (soit un risque de conclure à une différence alors qu'il n'y en a pas de moins de 5%).

Nous avons donc retrouvé une différence significative de distribution de l'âge des sujets entre les groupes Tau et SC ; DCL et SC ; MPI et SC ; Tau + DCL et MPI.

Nous avons également retrouvé une différence significative de distribution du délai de réalisation de la TEP-FDG entre les groupes Tau + DCL et MPI.

Chacun des indicateurs présentant une différence significative entre deux groupes a donc été intégrée comme covariable lors de l'analyse statistique par SPM pour tenter de compenser leur absence d'homogénéité.

Comparaison des Groupes Pathologiques aux SC (Annexe : Tableau 1)

MPI vs SC (Figure 1)

Pour comparer les MPI aux SC nous avons dû prendre en compte l'âge comme covariable.

Nous avons retrouvé un hypermétabolisme relatif bilatéral du cortex sensitivo-moteur (AB 4 bilatéral et AB 31 gauche), des putamens, et du vermis du cervelet (déclive droit) pour les patients du groupe MPI par rapport aux SC. Des hypermétabolismes relatifs ont également été retrouvés dans le gyrus fusiforme gauche (AB 19) et l'insula droite (AB13).

Des hypométabolismes relatifs ont été observés dans le cortex occipital (AB 18 bilatérale et AB 19 gauche), dans le cortex temporal droit (AB 39) et dans les gyrus cingulaires (AB 31 bilatérale). Un hypométabolisme de la SN droite, du vermis (culmens droits et gauche et déclive gauche) ont été retrouvés.

DCL vs SC (Figure 2)

Pour comparer les DCL aux SC nous avons dû prendre en compte l'âge comme covariable.

Les hypermétabolismes relatifs observés concernaient une aire limitée du cortex cérébral (gyrus précentral gauche (AB 4 et 6)), les NGC (putamen bilatéraux), le cervelet (nodule antérieur droit, déclive et tuber gauche) et le circuit limbique (corps mamillaire gauche).

Tau vs SC (Figure 3)

Pour comparer les Tau aux SC nous avons dû prendre en compte l'âge comme covariable.

Nous avons retrouvé des hypermétabolismes disséminés sur le cortex cérébral, mal systématisés : gyrus précentral droit et gauche (AB 4 bilatéral et AB 6 à droite), gyrus temporal supérieur gauche (AB 41), gyrus occipital mésial gauche (AB 19) et cunéus (AB 23 bilatéral), cingulaire postérieur gauche (AB 30) ; et des hypermétabolismes des structures centrales (putamen gauche et claustrum gauche).

Comparaison des Groupes Pathologiques entre eux (Annexe : Tableau 2)

Tau vs DCL (Figure 4)

Les distributions de l'âge et du délai ne présentaient pas de différence significatives entre les groupes DCL et Tau.

Les hypermétabolismes relatifs du groupe Tau par rapport au groupe DCL s'étendaient sur le cortex cérébral occipito-pariéto-temporal (gyrus occipitaux droits inférieur et moyen (AB 19) ainsi que les Cunéus (AB 17 et 19) ; les précunéus (AB 31), les lobules pariétaux inférieurs (AB 40) et le lobule pariétal supérieur gauche (AB 7) ; les gyrus fusiformes (AB 37), temporaux inférieurs moyen ou supérieur gauches (AB 22).

Les hypométabolismes relatifs concernaient à la fois le gyrus cingulaire gauche (AB 24 et 32) et le noyau lenticulaire gauche (putamen et globus pallidus latéral).

DCL et Tau vs MPI (Figure 5)

Pour comparer l'ensemble des groupes DCL et Tau aux MPI nous avons dû l'âge et du délai d'évolution comme covariables.

Le groupe des SPA (DCL et Tau) présentait par rapport au groupe MPI des hypermétabolismes de structures variées : cortex cérébral (aire précentrale gauche (AB 6) et gyrus frontal mésial droit (AB 11)), système limbique droit (uncus (AB 20)), thalamus droit (noyau ventral postéro-latéral), cérébelleux droit (déclive).

Quant aux hypométabolismes relatifs, ils siégeaient exclusivement sur le cortex cérébral : dans les gyrus frontaux mésiaux et inférieurs droits et gauches, et moyen à gauche (AB 9 et 6 à droite, AB 46 et 47 à gauche), les gyrus postcentraux droits et gauches (AB 40 et AB 3) et pariétal inférieur droit (AB 40), et dans les insulas (AB 13).

Discussion

Deux choix nous ont permis de distinguer notre étude des analyses du métabolisme glucidique cérébral dans les SPA : inclure des patients souffrant d'un SPD évoluant vers la démence, et rassembler la PSP et le SCB dans un même groupe (PSP/ SCB). Nous avons donc exclus les AMS qui peuvent entraîner des troubles cognitifs mais pas de démence caractérisée selon le DSM-V. Et comme notre référence diagnostique était clinique (suivi clinique d'au moins 2 ans par un spécialiste des mouvements anormaux) nous n'avons pas considéré la DCB.

En effet la DCB n'est définie que sur des critères neuropathologiques. Il ne nous était donc pas possible de disposer de diagnostic de DCB. Par contre l'évaluation clinique a pu mettre à jour des SCB qui sont l'expression de trois étiologies principales : la DCB, la PSP ou la maladie d'Alzheimer (MA), qui sont toutes des tauopathies. Il nous est donc apparu logique de considérer nos sujets présentant une PSP et/ ou un SCB dans un même ensemble reposant sur des arguments neuropathologiques.

Le deuxième groupe était composé de DCL qui sont des synucléopathies. En les comparant au groupe PSP/ SCB notre étude avait pour ambition de révéler des distinctions qui pourraient être corrélées à des processus physiopathologiques différents. Contrairement à la plupart des études dans ce domaine, nous ne comparions pas chaque étiologie de SPD à des SC, mais directement les synucléopathies aux tauopathies, sans recourir à des diagnostics neuropathologiques précis.

Dans un premier temps nous avons comparés nos groupes de sujets souffrant d'un SPD au groupe des SC. Puis nous avons comparé les groupes de sujets malades entre eux.

Comparaison des Groupes Pathologiques aux SC (Annexe : Tableau 1)

Les comparaisons respectives des groupes MPI , DCL et Tau vs SC ont été réalisées pour nous assurer que les groupes pathologiques que nous avons constitués présentaient des anomalies métaboliques compatibles avec celles décrites dans la littérature. Ce prérequis n'a été que partiellement satisfait.

MPI vs SC

En accord avec les données de la littérature nous avons retrouvé un hypermétabolisme bilatéral du cortex sensitivo-moteur (AB 4 bilatéral et AB 31 gauche)(130,201), des putamens(122,129–131,201), et du cervelet (déclive droit du vermis)(130,201,202). Des hypermétabolismes relatifs ont également été retrouvé dans le gyrus fusiforme gauche (AB 19) et l'insula droite (AB13).

Des hypométabolismes relatifs ont été observés dans le cortex occipital (AB 18 bilatérale et AB 19 gauche), dans le cortex temporal droit (AB 39) et dans les gyrus cingulaires (AB 31 bilatérale). Ce genre d'anomalie métabolique temporo-pariéto-occipitale est fréquent dans les MPI compliquées de démence

(130,203,204), mais n'est pas rare notamment chez les patients MPI avec MCI. Ils sont d'ailleurs dans ce second cas prédictifs de l'apparition de troubles cognitifs dans les 4 ans (203). Un hypométabolisme de la SN droite a été retrouvé. Bien que peu décrit dans la littérature, il est tout à fait compatible avec une neurodégénérescence débutant sur les voies nigro-striées. Par contre l'hypométabolisme des culmens cérébelleux et du déclive cérébelleux gauche ne trouvent pas de résonance particulière avec les descriptions connues. Une hypothèse pour l'expliquer serait que ces patients ont des troubles moteurs très évolués, justifiant la mise en place d'une stimulation cérébrale profonde, et qu'ils pourraient être partiellement liés à une altération cérébelleuse.

Les anomalies métaboliques des MPI par rapport aux SC concordent raisonnablement avec les connaissances actuelles.

DCL vs SC

La plupart des hypermétabolismes relatifs que nous avons retrouvés sont compatibles avec les données de la littérature : hypermétabolismes des NGC (putamen bilatéral) et du cervelet (nodule antérieur droit, déclive et tuber gauche)(205). Un hypermétabolisme du corps mamillaire gauche pourrait être lié aux atteintes du circuit limbique retrouvé à l'IRM (97). Nous avons retrouvé un hypermétabolisme du gyrus précentral gauche (AB 4 et 6) qui dénote un peu de l'hypermétabolisme habituellement retrouvé dans les aires prémotrices (205).

De façon assez surprenante nous n'avons pas décelé d'hypométabolisme significatif dans notre groupe de DCL. Pourtant de nombreuses études ont montré un hypométabolisme cortical diffus prédominant sur le cortex associatif postérieur, atteignant parfois le cortex visuel primaire (117,131,204,206,207).

Dans notre groupe de DCL, les anomalies hypométaboliques ne se démarquaient pas fortement des données de la littérature. Par-contre nous ne sommes pas parvenus à mettre en évidence les hypométabolismes typiques de ce groupe. Il est probable que ces anomalies, habituellement diffuses et peu marquées, ne soient pas parvenues à franchir le seuil de significativité du fait d'un trop petit nombre de patients.

Tau vs SC

Nous avons retrouvé de nombreux hypermétabolismes inhabituels dans notre groupe Tau. Dans la plupart des études où PSP et DCB sont considérées indépendamment, les hypermétabolismes ne participent pas à la caractérisation de ces pathologies. Or nous avons retrouvé des hypermétabolismes corticaux mal systématisés (gyrus précentral droit et gauche (AB 4 bilatéral et AB 6 à droite), gyrus temporal supérieur gauche (AB 41), gyrus occipital mésial gauche (AB 19) et cunéus (AB 23 bilatéral), et cingulaire postérieur gauche (AB 30)) et des structures centrales (putamen droit et gauche et claustrum gauche).

A l'inverse, nous n'avons pas retrouvé les hypométabolismes corticaux classiquement décrits dans la PSP (préfrontal mésial et parfois cingulaire) ou dans la DCB (pariéto-frontal péricentral asymétrique).

Il est possible qu'en ayant rassemblé les PSP avec les SCB (qui ont pu débiter à droite comme à gauche), des hypométabolismes bien présents individuellement aient plus ou moins été compensés entre eux. Il est cependant plus difficile d'expliquer ainsi, que les hypométabolismes atteignant les NGC de manière plutôt symétrique dans la PSP, et asymétrique dans la DCB n'aient pas été mis en évidence. Quant aux hypermétabolismes relatifs retrouvés, il serait intéressant de confirmer leur importance comme marqueur pathologique discriminant les tauopathies 4R.

Comparaison des Groupes Pathologiques entre eux (Annexe : Tableau 2)

Dans les DCL, PSP et DCB, les troubles cognitifs surviennent généralement rapidement, et sont mêmes souvent présents au moment de la première évaluation clinique par un neurologue. Les différences dans les symptomatologies motrices qui leurs sont souvent associées, plutôt au second plan dans la DCL et au premier plan dans la PSP et la DCB donnent des arguments cliniques pour les distinguer. Toujours dans le but d'affiner le diagnostic, une analyse du métabolisme cérébral à ces stades de troubles cognitifs pourra apporter des critères distinctifs supplémentaires. Il nous est apparu utile de faire émerger les biomarqueurs métaboliques qui permettraient de séparer directement, sans passer par la comparaison à des SC, les DCL des Tauopathies. D'un autre côté, nous avons souhaité trouver une éventuelle relation entre des anomalies métaboliques et les troubles cognitifs des SPD en comparant l'ensemble des groupes Tau et DCL au groupe MPI.

Nous avons donc comparé ces deux groupes entre eux pour voir ce qui les différençait. Puis nous les avons associés pour les analyser par rapport au groupe des MPI qui ne présentaient pas de troubles cognitifs significatifs.

Tau vs DCL

L'analyse DCL vs Tau avait pour ambition de distinguer des SP associés à des troubles cognitifs sur la base des processus physiopathologiques en jeu. Les deux groupes étant pathologiques, les anomalies mises en évidence peuvent venir de l'un ou l'autre, ou des deux, sans qu'il soit possible de le déterminer.

L'hypométabolisme relatif occipito-pariéto-temporal des patients du groupe DCL par rapport au groupe Tau était plutôt diffus. Il concernait notamment les cunéus et précunéus droits. L'hypermétabolisme relatif touchait le cortex cingulaire gauche et le noyau lenticulaire gauche.

La DCL comme la PSP pouvant être responsable d'un hypométabolisme frontal, il n'a pas été mis en évidence de différence de métabolisme entre les deux groupes à ce niveau. Les DCL présentent habituellement un hypométabolisme cortical diffus, ce qui explique qu'il persiste un hypométabolisme occipito-pariéto-temporal par rapport au groupe Tau. La latéralisation des anomalies : prédominance droite des hypométabolismes corticaux mésiaux et gauche des hypermétabolismes des NGC gauches est compatible avec une atteinte de SCB de début gauche.

DCL et Tau vs MPI

La comparaison de l'ensemble des groupes DCL et Tau par rapport aux MPI a été effectuée afin d'identifier les anomalies métaboliques pouvant être liées de façon générale aux troubles cognitifs dans les SPD.

L'hypométabolisme était essentiellement localisé au cortex frontal, et à un moindre degré sur le cortex temporal (insula) et pariétal (aire postcentrale). Les hypermétabolismes touchent surtout les structures en dehors du cortex cérébral : uncus, thalamus et cervelet ; mais également le cortex frontal.

Comparativement aux MPI, le groupe des SPA compliqués de démence a globalement les anomalies retrouvées dans les tauopathies parkinsoniennes. Ce résultat n'est pas surprenant, puisque l'hypométabolisme cortical prédominant en postérieur était plus marqué dans notre groupe de MPI que dans celui de nos DCL. Ils ont dû se compenser suffisamment pour que leur différence descende en dessous du seuil de significativité. L'hypométabolisme frontal mésial et fronto-orbitaire résultant est donc vraisemblablement imputable aux PSP. L'hypométabolisme post-central peut être lié aux hypermétabolismes péricentraux des MPI qui ont été neutralisés par des hypermétabolismes de DCL, sauf à ce niveau. Un hypermétabolisme thalamique existe de manière bilatérale pour les DCL, mais il aurait été masqué à gauche par un hypométabolisme de SCB plutôt de début cortical gauche, ce qui avait déjà été notre hypothèse précédemment. L'hypermétabolisme cérébelleux (déclive droit) serait dû aux DCL.

Les origines des différences métaboliques pourraient être ainsi imputées aux différentes étiologies du groupe des SPD avec démences. Il ressort de l'analyse globale de ce groupe qu'en situation de SPD associé à des troubles cognitifs, les critères qui permettront de distinguer SPA et MPI seront principalement un hypométabolisme préfrontal (surtout mésial et fronto-orbitaire) pouvant s'étendre aux insulas et/ ou en pariétal post-central. Un hypermétabolisme des noyaux gris centraux, des putamens et/ou des thalamus, bilatéral ou non, sera aussi un élément distinctif.

Limites de notre Etude

Les divergences que nous avons relevées vis-à-vis de la littérature sur le profil métabolique de nos trois groupes de malades peuvent avoir plusieurs causes.

D'une manière générale, nos populations étaient constituées d'un faible nombre de sujets. La répartition de chaque cluster identifié au sein de chaque groupe avait donc peu de chance de suivre une loi normale. Il serait donc intéressant de poursuivre cette étude en utilisant des tests statistiques non paramétriques, qui parviendraient peut-être mieux à faire émerger des différences significatives dans des petits groupes. Autrement, lorsque nous aurons réalisé un plus grand nombre de TEP-FDG chez des patients souffrant d'un SPA répondant à nos critères d'inclusion, nous pourrions constituer des groupes dont le nombre de sujets permettra plus facilement d'obtenir une répartition de chaque cluster pathologique selon une gaussienne.

Cependant, la faible sensibilité de nos analyses comparative nous a tout de même fait entrevoir que les hypermétabolismes dans les SPD, souvent focaux, notamment des putamens ou des aires péri-centrales, deviennent significatifs avant les hypométabolismes, qui sont pour leur part plus étendus. Il est donc

envisageable que les anomalies métaboliques observables le plus précocement dans l'évolution d'un SPD soient des hypermétabolismes. Une hyperactivité neuronale transitoire pourrait comme dans certains modèles physiopathologiques, précéder la dysfonction synaptique ; autrement dit un hypermétabolisme pathologique présagerait un hypométabolisme. Il convient de porter un intérêt particulier aux hypermétabolismes et aux structures extra-corticales, d'essayer d'en réaliser des cartographies précoces précédant les hypométabolismes et/ou de leur accorder plus de crédit au sein des profils métaboliques pour majorer le potentiel discriminant de ces derniers.

Par ailleurs, notre étude pourrait gagner en validité interne en l'affranchissant du biais de sélection dans les différents groupes. Au lieu de prendre pour référence diagnostique le suivi clinique, il faudrait alors disposer d'un diagnostic neuropathologique. Le classement des pathologies serait alors optimal.

Les patients souffrant de MPI n'ont généralement pas besoin de TEP-FDG. Celles que nous avons collectées étaient faites avant mise en place d'une stimulation cérébrale profonde. Les MPI ont ainsi été analysées en moyenne 12,6 ans après le début de leur symptomatologie. Ce délai était bien plus court dans les DCL et dans les Tau : respectivement en moyenne 2,2 et 3,2 ans. Et même si le processus de neurodégénérescence est réputé être plus lent dans les MPI que dans les SPA, il est très probable que des différences significatives aient été effacées par cette durée d'évolution quatre à six fois plus longue.

Enfin, le regroupement des PSP et SCB, n'est pas habituellement fait dans les études de ce type. Il a donc introduit des biais assumés pour deux raisons. D'abord ces deux syndromes ne sont pas différenciables cliniquement, et notre référence diagnostique était clinique. Ensuite parce qu'il nous est apparu utile d'analyser le comportement métabolique du sous-groupe des SP dégénératifs classés parmi les tauopathies 4R. Ainsi il nous était possible d'envisager de faire ressortir les anomalies métaboliques communes à ces deux pathologies en s'appuyant sur des fondements physiopathologiques.

Nos résultats ont montré que pour aider le clinicien à distinguer une DCL d'une tauopathie parkinsonienne il était utile de rechercher un hypométabolisme pariéto-occipito-temporal prédominant sur les cunéus et les précunéus et des hypermétabolismes des NGC pouvant être bilatéral ou unilatéral qui sont tous en faveur d'une DCL. Des hypermétabolismes cérébelleux peuvent également être retrouvés dans les DCL. Nous n'avons pas pu mettre en évidence dans nos groupes DCL et Tau les hypométabolismes qui leurs sont caractéristiques. On peut donc espérer qu'avec une meilleure puissance statistique, des aires plus localisées et spécifiques d'hypométabolismes relatifs soient identifiées. Bien que les hypométabolismes frontaux entre ces deux groupes ne semblent pas discriminant, des hypométabolismes postérieurs notamment mésiaux, pourraient permettre de les distinguer.

Au contraire, pour distinguer des SPD compliqués de démences des MPI, les hypométabolismes préfrontaux, notamment mésiaux et inférieurs semblent être les critères les plus fiables. Un hypométabolisme relatif péricentral est également attendu comme corolaire de l'hypermétabolisme des MPI à ce niveau. La présence éventuelle d'hypermétabolismes uni- ou bilatéraux des NGC (notamment des thalamus) ou du cervelet ne devra pas non plus être négligée. Par contre, les anomalies corticales postérieures ne peuvent pas être considérées comme des biomarqueurs de différenciation intéressants, principalement à cause d'une évolution des MPI bien plus longue que celles des SPA.

Conclusion

Nous avons analysé le métabolisme glucidique encéphalique des SPA compliqués de troubles cognitifs. Nous avons recherché quels étaient les anomalies métaboliques permettant de distinguer d'une part les Tauopathies parkinsoniennes (principalement de type 4R : PSP et/ ou SCB) des synucléopathies (DCL), et d'autre part les SPA se compliquant de démence des MPI.

Nous avons montré que les hypométabolismes corticaux postérieurs prédominant en mésial, et la prise en compte des hypermétabolismes des structures extra-corticales pourraient être utiles pour aider à reconnaître une DCL d'une PSP ou d'une DCB.

Nous avons également trouvé que des hypométabolismes préfrontaux et péricentraux, complétés d'éventuels hypermétabolismes cérébelleux ou des NGC, permettaient de séparer les SPD compliqués de démence des MPI. Ces résultats pourraient être confirmés, précisés et complétés en étudiant de plus grand groupe ayant notamment des durées d'évolution de leurs pathologies comparables.

L'originalité de nos deux analyses comparatives réside d'abord sur la mise en évidence de biomarqueurs métaboliques discriminant directement deux types d'étiologies, sans avoir à considérer un profil métabolique défini à partir de sujets contrôle comme il est fait habituellement. Il semble très probable qu'en poursuivant ce type d'études, les critères distinctifs que nous mettrons ainsi à jour soient plus performants, instructifs et aptes à répondre aux questions du clinicien que les profils métaboliques que nous utilisons actuellement. Ensuite, choisir des critères diagnostics plus larges, rassemblant plusieurs étiologies, représente une démarche diagnostique originale et intéressante, se démarquant de celle visant à définir des critères diagnostiques de plus en plus précis en vue de distinguer des sous-groupes étiologiques. Quoiqu'il en soit les recherches dans une perspective visant à combiner des étiologies ou des syndromes que dans celle cherchant à les subdiviser doivent être menées de front.

Ainsi pour établir notre groupe Tau nous avons à la foi pris en compte la clinique et les connaissances neuropathologiques que nous avons sur les PSP et les DCB, qui sont très semblables. Par contre, notre groupe de SPD compliqué de démence, a été établi à partir des seuls critères cliniques cognitifs et n'a volontairement pas tenu compte de la similarité physiopathologique rassemblant les DCL et les MPI.

Notre étude nous oriente vers des voies d'investigations encore peu empruntées, où les anomalies hypermétaboliques devraient être davantage considérées, notamment comme marqueurs précoces et/ou pronostics, et les groupes comparés établis directement à partir des questions que se pose le clinicien, quitte à avoir recours à des critères d'inclusions composites, cliniques et physiopathologiques.

ANNEXES

Tableau 1 : Comparaisons relatives du métabolisme cérébral entre chacun des trois groupes de SPD constitués (MPI, DCL, Tau) et le groupe de SC. Les différences métaboliques ont été repérées dans l'espace normalisé de Talairach et associées aux régions cérébrales correspondantes.

Voxel	Z-score	P uncorr.	Coordonnées de Talairach (mm)			Région	
			X	Y	Z		
						Hypermétabolisme Relatif	
	6.48	0.000	-57	-6	22		
	5.33	0.000	60	-1	15		
	5.28	0.000	-5	-25	44	Cortex cérébral : gyrus précentral droit et gauche (AB 4) + lobule paracentral gauche (AB 31) + gyrus fusiforme gauche (AB 19) + insula droite (AB13)	
	5.02	0.000	-29	-8	1		
	4.82	0.000	32	-10	2		
	3.98	0.000	30	-62	-11		NGC : Putamen droit et gauche
	3.93	0.000	50	-29	19		Cervelet : Déclive droit
	3.69	0.000	-23	-60	-9		
MPI	5.63	0.000	-13	-27	-13		
vs SC	5.48	0.000	17	-27	-13	Cortex cérébral : gyrus lingual droit et gauche (AB 18) + gyrus occipital moyen gauche (AB 19) + gyrus temporal moyen droit +/- supérieur droit (AB 39) + gyrus cingulaire postérieur gauche (AB 31) + gyrus cingulaire droit (AB 31)	
	4.93	0.000	11	-16	-11		
	4.78	0.000	-55	-56	-18		
	3.79	0.000	-53	-71	-10		
	3.78	0.000	-47	-46	-24		Cervelet : culmen droit et gauche + déclive gauche
	4.45	0.000	-1	-51	2		TC : SN droite
	4.00	0.000	-16	-87	2		Substance blanche : temporale gauche + pariétal gauche
	3.75	0.000	2	-86	-12		+ cingulaire gauche
	4.21	0.000	34	-64	16		

	4.11	0.000	43	-49	9	
	3.92	0.000	44	-42	0	
	4.21	0.000	16	-42	22	
	4.01	0.000	20	-48	26	
	4.18	0.000	-27	-64	18	
	3.96	0.000	-19	-50	31	
	3.69	0.000	-13	-50	22	
	5.63	0.000	-59	-3	20	
	3.70	0.000	-41	-13	36	
	5.38	0.000	-27	-6	0	
DCL	5.09	0.000	2	-62	-23	Cortex cérébral : gyrus précentral gauche (AB4 et 6)
vs SC	4.86	0.000	-15	-64	-13	NGC : putamen droit et gauche + corps mamillaire gauche
	4.52	0.000	-28	-81	-30	Cervelet : nodule droit + déclive gauche + tuber gauche
	4.71	0.000	29	-1	-1	Substance blanche : gyrus précentral
	4.32	0.000	-22	-25	53	
	4.24	0.000	-11	-19	3	
	4.12	0.000	29	-20	51	
	-	-	-	-	-	-
	5.99	0.000	-59	-5	18	Cortex cérébral : gyrus précentral droit et gauche (AB 4 + AB 6 à droite) + gyrus temporal supérieur gauche (AB 41) + gyrus occipital médial gauche (AB 19) + cunéus droit et gauche (AB 23) ou cingulaire postérieur gauche (AB 30)
	4.91	0.000	10	-75	9	
	4.84	0.000	-7	-68	9	
Tau	4.82	0.000	-51	-69	6	
vs SC	4.76	0.000	35	-20	51	NGC : Putamen gauche + claustrum gauche
	4.76	0.000	10	-21	66	
	4.75	0.000	61	0	21	Cervelet : lobule semi-lunaire inférieur gauche + tonsille droite
	4.39	0.000	-27	-8	1	
	3.58	0.000	-32	-16	15	

3.30	0.000	-43	-26	9
4.10	0.000	-34	-71	-40
3.78	0.000	34	-61	-39
-	-	-	-	-

Tableau 2: Comparaisons relatives du métabolisme cérébral entre les groupes Tau et DCL, puis les groupes Tau +DCL et MPI. Les différences métaboliques repérées dans l'espace normalisé de Talairach et associées aux régions cérébrales correspondantes.

	Voxel		Coordonnées de Talairach (mm)			Région
	Z-score	P uncorr.	X	Y	Z	
	3.98	0.000	-49	-6	2	
	3.70	0.000	-41	-53	-12	
	3.59	0.000	-57	-50	8	
	3.25	0.000	-40	-47	51	Cortex cérébral : gyrus occipitaux droits inférieur et moyen (AB 19) + cunéus (AB 17 et 19) + précunéus (AB 31) + lobules pariétaux inférieurs (AB 40) + lobule pariétal supérieur gauche (AB 7) + gyrus fusiformes droit et gauche (AB 37) + gyrus temporaux inférieur et moyen ou supérieur gauches (AB 22).
	2.98	0.000	-32	-56	51	
	3.11	0.000	43	-48	56	
	2.99	0.000	43	-68	-5	
Tau vs DCL	2.95	0.000	47	-55	-12	
	2.76	0.000	47	-75	5	
	2.97	0.000	20	-89	9	
	2.88	0.000	20	-74	29	
	2.84	0.000	31	-81	32	
	3.48	0.000	-11	-14	41	
	3.36	0.000	-15	0	39	
	3.04	0.000	-11	20	30	Cortex cérébral : gyrus cingulaire gauche (AB 24 et 32) NGC : putamen et globus pallidus latéral gauches
	3.47	0.000	-29	-8	-5	
	3.04	0.000	-18	-2	-3	
	5.39	0.000	17	-19	3	Cortex cérébral : aire précentrale gauche (AB 6) + gyrus frontal mésial droit (AB 11) + uncus droit (AB 20)
	5.36	0.000	2	-62	-19	
	5.28	0.000	2	-56	-13	
	4.19	0.000	-63	-3	22	NGC : noyau ventral postéro-latéral droit
	3.43	0.000	34	-17	-31	

Tau +	3.18	0.000	17	41	-11	Cervelet : déclive droit
DCL						
vs						
MPI						
	6.03		0	47	19	
	5.88		1	39	29	
	3.98		28	40	46	
	4.12		53	14	46	
	3.14		55	23	32	
	3.09		52	16	23	
	3.88		42	16	0	
	3.81		45	6	-2	
	3.65		66	-18	15	
	3.16	-	58	-27	19	
	3.52		-41	16	-3	
	3.28		-44	-1	0	
	3.20		53	-19	40	
	3.17		45	-34	48	
	3.10		50	-27	45	
	3.11		-50	26	16	
	3.09		-48	11	24	
	2.98		-52	14	32	

Cortex cérébral : gyrus frontaux méiaux et inférieurs droits et gauches, et moyen gauche (AB 9 et 6 à droite, AB 46 et 47 à gauche) + gyrus post-centraux droit et gauche (AB 40 et AB 3) + gyrus pariétal inférieur droit (AB 40) + insulas droite et gauche (AB 13).

Fig. 1 Cartes paramétriques statistiques montrant les modifications du métabolisme cérébral glucidique chez vingt-six sujets souffrant d'une MPI sans trouble cognitif majeur comparativement à vingt-six sujets contrôles (SC). Les trois vues orthogonales révèlent les clusters de plus de 100 voxels ayant une différence statistique significative (p corrigé <0,001). Ces images représentent les différences métaboliques cérébrales significatives des MPI par rapport aux SC. Les trois images de gauches sont une topographie des hypermétabolismes relatifs, celles de droite, des hypométabolismes relatifs.

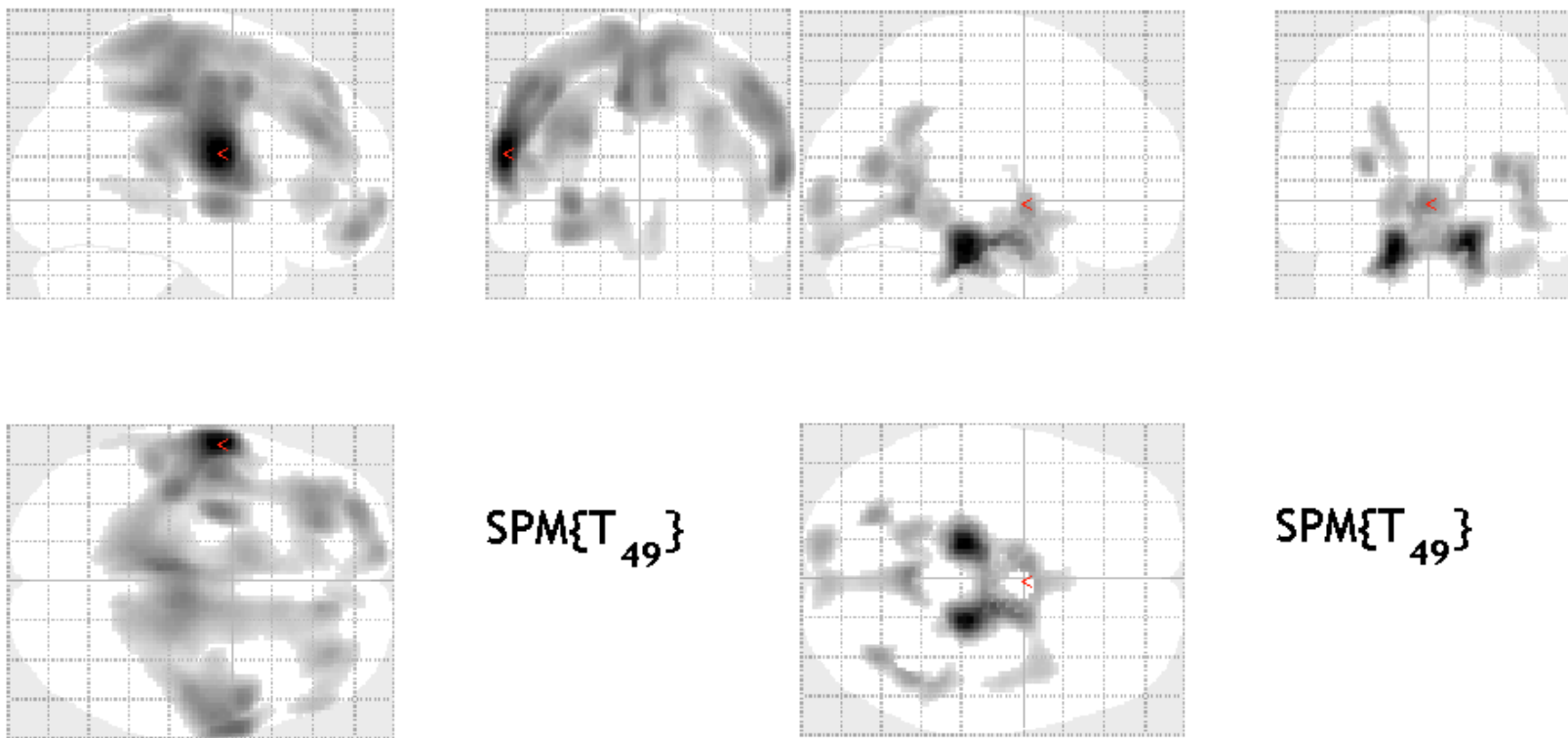


Fig. 2 Carte paramétrique statistique montrant les modifications du métabolisme cérébral glucidique chez neuf sujets souffrant d'une DCL comparativement à vingt-six SC. Les trois vues orthogonales révèlent les clusters de plus de 100 voxels ayant une différence statistique significative (p corrigé $<0,001$). Ces images sont une topographie des hypermétabolismes cérébraux relatifs significatifs des DCL par rapport aux SC. Aucun hypométabolisme significatif n'a été retrouvé entre ces deux groupes.

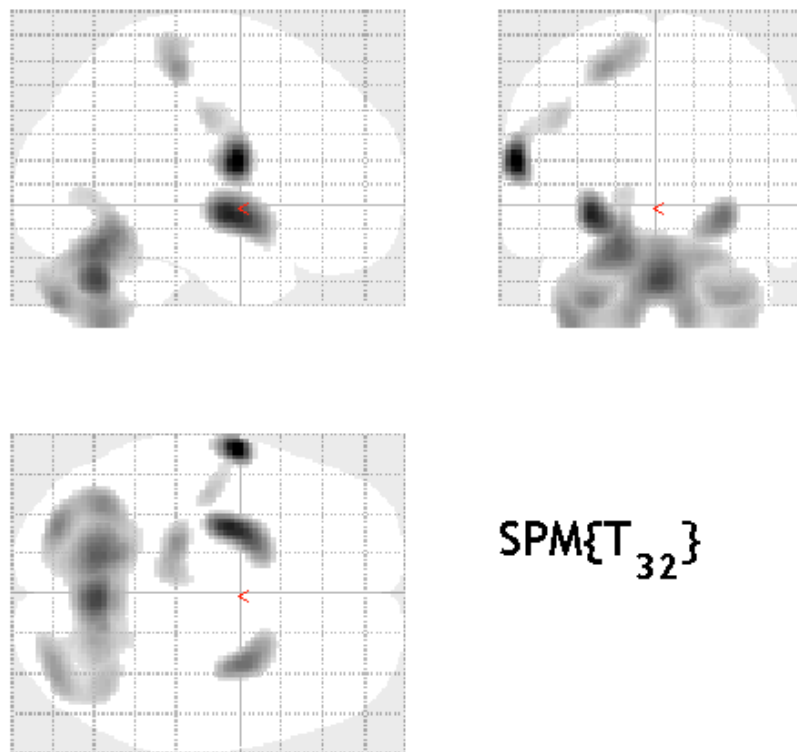


Fig. 3 Carte paramétrique statistique montrant les modifications du métabolisme cérébral glucidique chez treize sujets souffrant d'une PSP/ SCB comparativement à vingt-six SC. Les trois vues orthogonales révèlent les clusters de plus de 100 voxels ayant une différence statistique significative (p corrigé $<0,001$). Ces images sont une topographie des hypermétabolismes cérébraux relatifs significatifs des PSP/ SCB par rapport aux SC. Aucun hypométabolisme significatif n'a été retrouvé entre ces deux groupes.

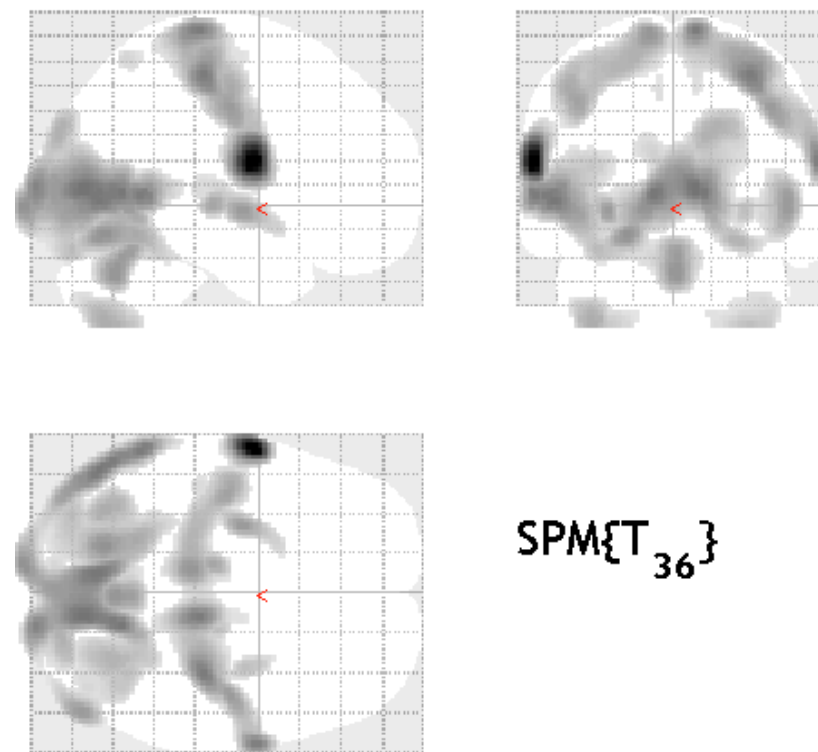


Fig. 4 Cartes paramétriques statistiques montrant les modifications du métabolisme cérébral glucidique chez treize patients souffrant d'une Tauopathie comparativement à neuf patients souffrant d'une DCL. Les trois vues orthogonales révèlent les clusters de plus de 170 voxels ayant une différence statistique significative (p corrigé $< 0,005$; $k > 170$). Ces images représentent les différences métaboliques cérébrales significatives des Tau par rapport aux DCL. Les trois images de gauches sont une topographie des hypermétabolismes relatifs, celles de droite, des hypométabolismes relatifs.

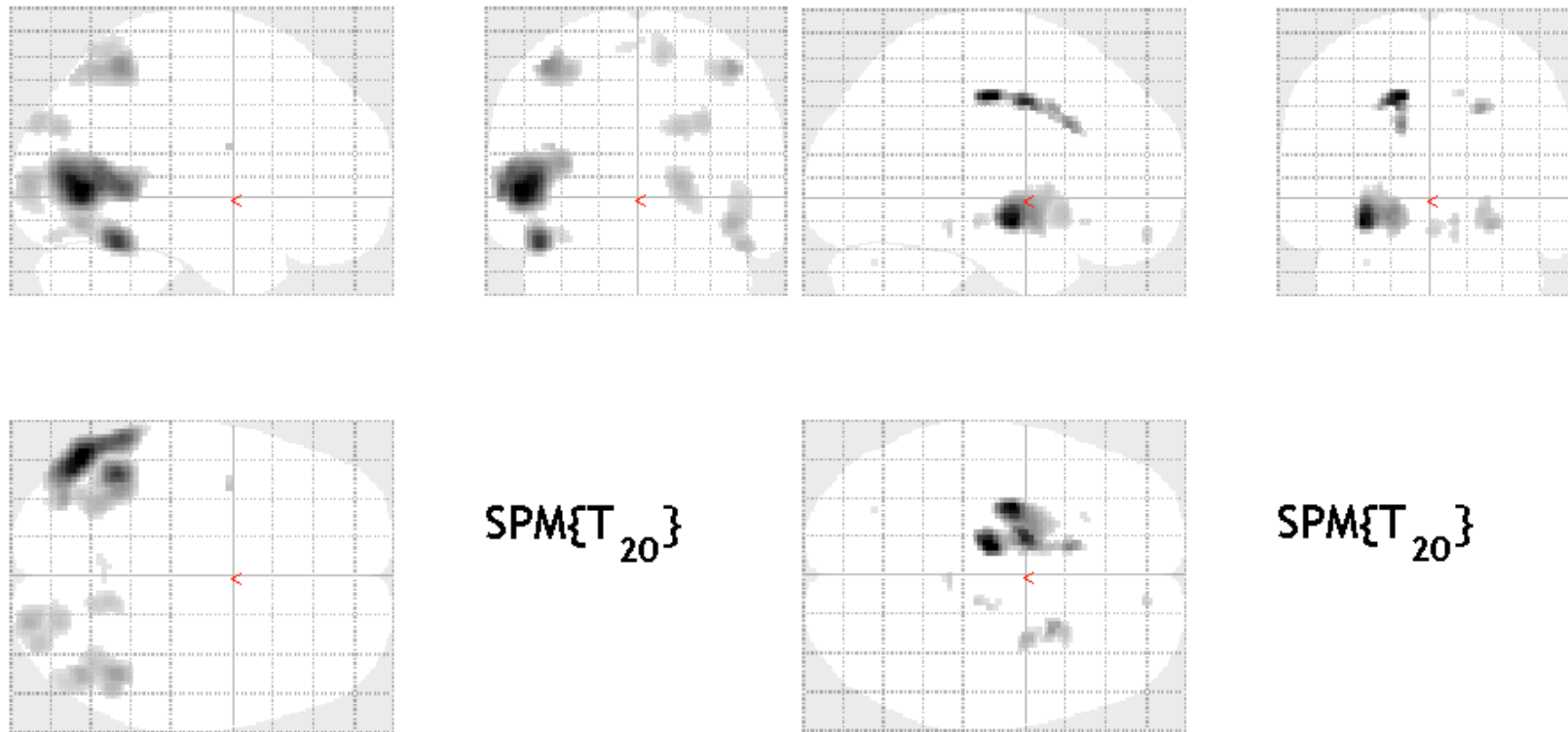
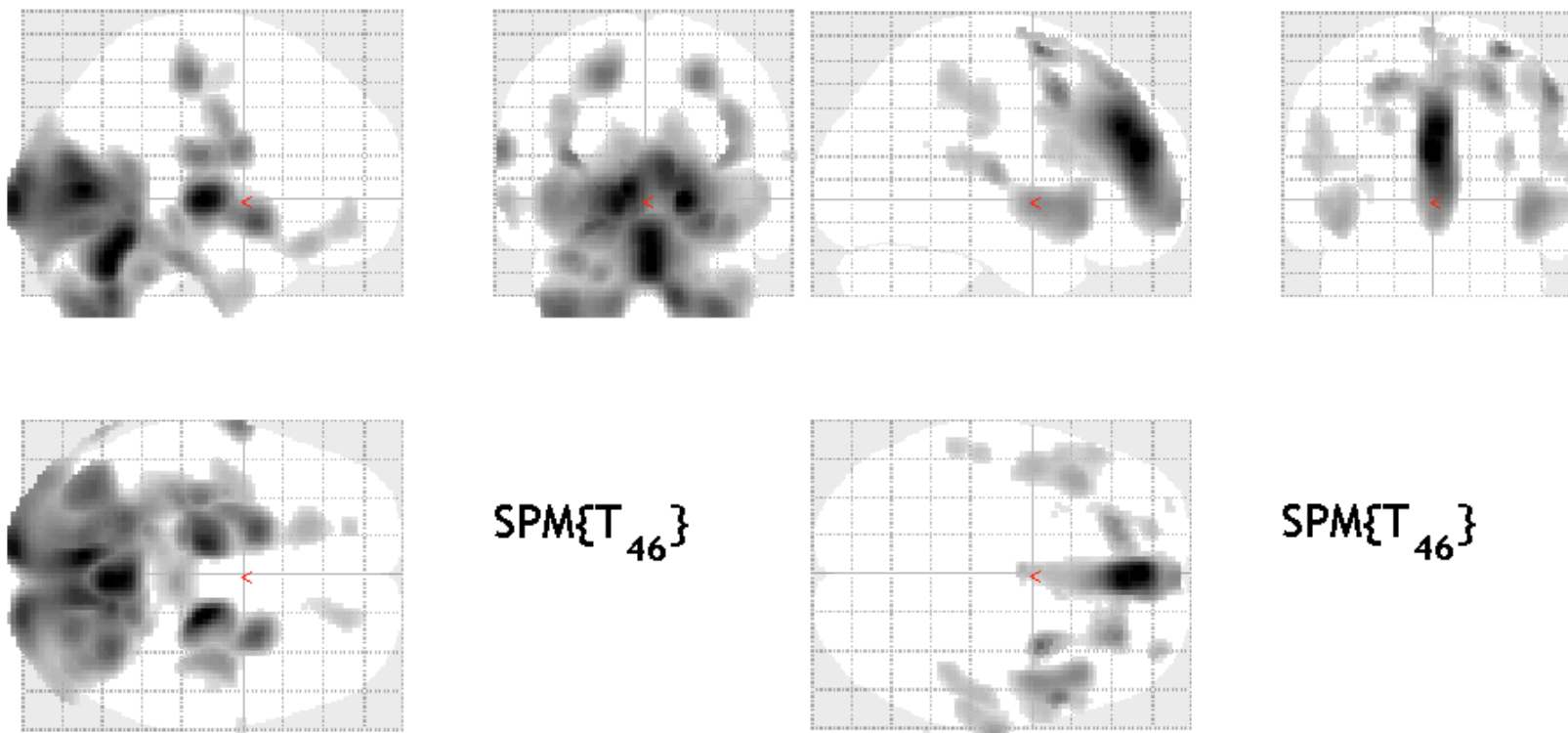


Fig. 5 Cartes paramétriques statistiques montrant les modifications du métabolisme cérébral glucidique chez vingt-deux patients souffrant d'une DCL ou d'une Tauopathie comparativement à vingt-six patients souffrant d'une MPI. Les trois vues orthogonales révèlent les clusters de plus de 170 voxels ayant une différence statistique significative (p corrigé $< 0,005$; $k > 170$). Ces images représentent les différences métaboliques cérébrales significatives des DCL + Tau par rapport aux MPI. Les trois images de gauches sont une topographie des hypermétabolismes relatifs, celles de droite, des hypométabolismes relatifs.



REFERENCES

1. ACCURACY OF CLINICAL DIAGNOSIS IN PARKINSONISM--A PROSPECTIVE STUDY. - PUBMED - NCBI [INTERNET]. [CITE 27 FEVR 2019]. DISPONIBLE SUR: [HTTPS://WWW.NCBI.NLM.NIH.GOV/PUBMED/1913360](https://www.ncbi.nlm.nih.gov/pubmed/1913360)
2. HUGHES AJ, DANIEL SE, KILFORD L, LEES AJ. ACCURACY OF CLINICAL DIAGNOSIS OF IDIOPATHIC PARKINSON'S DISEASE: A CLINICO-PATHOLOGICAL STUDY OF 100 CASES. *J NEUROL NEUROSURG PSYCHIATRY*. MARS 1992;55(3):181-4.
3. STAMELOU M, BHATIA KP. ATYPICAL PARKINSONISM: DIAGNOSIS AND TREATMENT. *NEUROL CLIN*. FEVR 2015;33(1):39-56.
4. LUTTRE CONTRE LA MALADIE [INTERNET]. [CITE 27 FEVR 2019]. DISPONIBLE SUR: [HTTPS://WWW.FRANCEPARKINSON.FR/](https://www.franceparkinson.fr/)
5. CO-PLANAR STEREOTAXIC ATLAS OF THE HUMAN BRAIN [INTERNET]. [CITÉ 29 MARS 2019]. DISPONIBLE SUR: [HTTPS://WWW.THIEME.COM/BOOKS-MAIN/NEUROSURGERY/PRODUCT/414-CO-PLANAR-STEREOTAXIC-ATLAS-OF-THE-HUMAN-BRAIN](https://www.thieme.com/books-main/neurosurgery/product/414-co-planar-stereotaxic-atlas-of-the-human-brain)
6. MELES SK, TEUNE LK, DE JONG BM, DIERCKX RA, LEENDERS KL. METABOLIC IMAGING IN PARKINSON DISEASE. *J NUCL MED OFF PUBL SOC NUCL MED*. JANV 2017;58(1):23-8.
7. MEYER PT, FRINGS L, RÜCKER G, HELLWIG S. 18F-FDG PET IN PARKINSONISM: DIFFERENTIAL DIAGNOSIS AND EVALUATION OF COGNITIVE IMPAIRMENT. *J NUCL MED OFF PUBL SOC NUCL MED*. 2017;58(12):1888-98.
8. ANTONINI A, KAZUMATA K, FEIGIN A, MANDEL F, DHAWAN V, MARGOULEFF C, ET AL. DIFFERENTIAL DIAGNOSIS OF PARKINSONISM WITH [18F]FLUORODEOXYGLUCOSE AND PET. *MOV DISORD OFF J MOV DISORD SOC*. MARS 1998;13(2):268-74.
9. BRAJKOVIC L, KOSTIC V, SOBIC-SARANOVIC D, STEFANOVA E, JECMENICA-LUKIC M, JESIC A, ET AL. THE UTILITY OF FDG-PET IN THE DIFFERENTIAL DIAGNOSIS OF PARKINSONISM. *NEUROL RES*. AOÛT 2017;39(8):675-84.
10. AKDEMIR ÜÖ, TOKÇAER AB, KARAKUŞ A, KAPUCU LÖ. BRAIN 18F-FDG PET IMAGING IN THE DIFFERENTIAL DIAGNOSIS OF PARKINSONISM. *CLIN NUCL MED*. MARS 2014;39(3):E220-226.
11. JUH R, KIM J, MOON D, CHOE B, SUH T. DIFFERENT METABOLIC PATTERNS ANALYSIS OF PARKINSONISM ON THE 18F-FDG PET. *EUR J RADIOL*. SEPT 2004;51(3):223-33.
12. WALKER Z, GANDOLFO F, ORINI S, GARIBOTTO V, AGOSTA F, ARBIZU J, ET AL. CLINICAL UTILITY OF FDG PET IN PARKINSON'S DISEASE AND ATYPICAL PARKINSONISM ASSOCIATED WITH DEMENTIA. *EUR J NUCL MED MOL IMAGING*. 2018;45(9):1534-45.
13. BROSKI SM, HUNT CH, JOHNSON GB, MORREALE RF, LOWE VJ, PELLER PJ. STRUCTURAL AND FUNCTIONAL IMAGING IN PARKINSONIAN SYNDROMES. *RADIOGR REV PUBL RADIOL SOC N AM INC*. OCT 2014;34(5):1273-92.
14. MIYAZAWA N, SHINOHARA T, NAGASAKA T, HAYASHI M. HYPERMETABOLISM IN PATIENTS WITH DEMENTIA WITH LEWY BODIES. *CLIN NUCL MED*. JUILL 2010;35(7):490-3.
15. BURTON EJ, KARAS G, PALING SM, BARBER R, WILLIAMS ED, BALLARD CG, ET AL. PATTERNS OF CEREBRAL ATROPHY IN DEMENTIA WITH LEWY BODIES USING VOXEL-BASED MORPHOMETRY. *NEUROIMAGE*. OCT 2002;17(2):618-30.
16. YONG SW, YOON JK, AN YS, LEE PH. A COMPARISON OF CEREBRAL GLUCOSE METABOLISM IN PARKINSON'S DISEASE, PARKINSON'S DISEASE DEMENTIA AND DEMENTIA WITH LEWY BODIES. *EUR J NEUROL*. DÉC 2007;14(12):1357-62.
17. ZHAO P, ZHANG B, GAO S. 18F-FDG PET STUDY ON THE IDIOPATHIC PARKINSON'S DISEASE FROM SEVERAL PARKINSONIAN-PLUS SYNDROMES. *PARKINSONISM RELAT DISORD*. JANV 2012;18 SUPPL 1:S60-62.
18. DELLA ROSA PA, CERAMI C, GALLIVANONE F, PRESTIA A, CAROLI A, CASTIGLIONI I, ET AL. A STANDARDIZED [18F]-FDG-PET TEMPLATE FOR SPATIAL NORMALIZATION IN STATISTICAL PARAMETRIC MAPPING OF DEMENTIA. *NEUROINFORMATICS*. OCT 2014;12(4):575-93.

LEXIQUE

AB : Aire de Brodmann
Age (covariable) : Age des patients au moment de la TEP-FDG
AMS : Atrophie Multi-Systématisée
AMSc : variante cérébelleuse de l'AMS
AMSp : variante parkinsonienne de l'AMS
 α -syn : alpha-synucléine
CHU : Centre Hospitalier Universitaire
CLCC : Centre de Lutte Contre le Cancer
DCB : Dégénérescence Cortico-Basale
DCL : Démence à Corps de Lewy
Délai (covariable) : Délai entre le début de la symptomatologie et la réalisation de la TEP-FDG
DLFT : Dégénérescences Lobaires Fronto-Temporales.
DMN : Default Mode Network
DNF : Dégénérescence Neuro-Fibrillaire
DS : Dérivation Standard
DSC : Débit Sanguin Cérébral
DV : Démence Vasculaire
HM ou hM : HyperMétabolisme ou hypoMétabolisme :
HPN : Hydrocéphalie à Pression Normale
IRM : Imagerie par Résonance Magnétique
IRMf : IRM fonctionnelle
AADC : L-amino Acide Aromatique DéCarboxylase
MPI : Maladie de Parkinson Idiopathique
NA : NorAdrénaline
NFT : NeuroFibrillary Tangles (enchevêtrements neurofibrillaires)
NGC : Noyaux Gris Centraux
NT : Neuropil Threads (fibres tortueuses)
PDCP : Parkinson Disease Tremor Pattern
PDRP : Parkinson Disease Related Pattern
PDTP : Parkinson Disease Tremor Pattern
PHF : Paired Helical Filament
PSP : Paralyse Supra-nucléaire Progressive
PSP-RS : PSP typique (Syndrome de Richardson)
PSP-P : PSP avec Parkinsonisme
PSP-PAGF : PSP type « Pure Akinesia with Gate Freezing
PSP-PNFA : PSP avec « Progressive Non Fluent Aphasia »
PSP-C : PSP avec ataxie Cérébelleuse
PSP-FTD : PSP avec Démence Fronto-Temporale
pTau : Tau phosphorylée
REM : Rapid Eye Movement
SC : Sujet Contrôle
SCB ou CBS : Syndrome Cortico-Basal
SCB-DCB ; SCB-PSP ; SCB-MA : SCB secondaire à une DCB ; une PSP ; une MA
SNpc : Substantia Nigra pars compacta
SP : Syndromes Parkinsoniens
SPD : Syndromes Parkinsoniens Dégénératifs
SPA : Syndromes Parkinsoniens Atypiques
SPI : Syndrome Parkinsonien Iatrogène
SPM : Statistical Parametric Mapping
SPV : Syndrome Parkinsonien Vasculaire
SSM : Scaled Subprofiling Model
tau : tubulin-associated unit
Tau (groupe) : PSP et/ou SCB
TCSP : Troubles du Comportement en Sommeil Paradoxal
TDM : TomoDensitoMétrie
TEP-TDM au 18FDG ou TEP-FDG : Tomographie par Emission de Positons au DéoxyGlucose marqué à l'isotope 18 du Fluor, couplée à une TDM
TSPO : Translocator Protein
t-TEP : radiotracteur TEP de la protéine Tau
VNS : Voie Nigro-Striée
VPP : Valeur Prédictive Positive

**SCHWENZFEIER, Guillaume – Métabolisme glucidique des Syndromes
Parkinsoniens Atypiques compliqués de Démence**

100 feuilles paginées, 1 schéma, 12 tableaux, 52 figures, 30 cm.- Thèse : Médecine Nucléaire ; Rennes 1;
2019 ; N°

Résumé français

Distinguer les syndromes parkinsoniens dégénératifs (SPD) est un défi majeur de la lutte contre les pathologies neurodégénératives. D'un côté pour améliorer la qualité de vie des patients et personnaliser leur prise en charge thérapeutique. De l'autre pour optimiser le rôle central qu'un diagnostic précis joue au sein de la recherche thérapeutique.

Parmi les SPD, trois étiologies se compliquent rapidement de troubles cognitifs : la Démence à Corps de Lewy (DCL), la Paralyse Supra-nucléaire Progressive (PSP) et la Dégénérescence Cortico-Basale (DCB). La nosographie actuelle, reposant sur des critères neuropathologiques, sépare les SPD en synucléopathies (DCL), Maladie de Parkinson Idiopathique (MPI) et Atrophie Multi-Systémisée (AMS) et tauopathies (Tau pour PSP et DCB). Ces différentes pathologies peuvent être discernables grâce à leur profil métabolique obtenu par TEP-TDM au 18F-FDG.

Nous avons analysé les SPD associés à des troubles cognitifs en distinguant les synucléopathies (DCL) des tauopathies (Tau). Nous avons cherché à identifier les anomalies métaboliques pouvant être spécifiquement liées aux troubles cognitifs dans les SPD en comparant les examens de patients atteints de DCL, PSP et DCB à des à ceux de patients atteints de MPI non compliquées de démence. Les cartographies des différences statistiques entre chacun des groupes comparés ont été effectuées à l'aide du logiciel SPM 2 et 8 (Statistical Parametric Mapping).

Les anomalies métaboliques que nous avons retrouvées pour deux de nos trois groupes pathologiques (DCL et Tau) ne concordaient que partiellement avec les données de la littérature. Par contre, les patients du groupe MPI présentaient des anomalies caractéristiques. Par rapport aux patients atteints de Tauopathies, ceux du groupe DCL révélait un hypométabolisme pariéto-occipital significatif. Pour le groupe des SPD se compliquant de démence, un hypométabolisme préfrontal le distinguait des patients atteints de MPI.

Nos résultats suggèrent que l'analyse du métabolisme cérébral peut être utile pour distinguer les synucléopathies des tauopathies lorsqu'elles sont compliquées de démence. Des différences métaboliques intéressantes ont été également observées entre le groupe des SPD compliqués de démence et celui des MPI. Des études avec un plus grand nombre de sujets pourraient confirmer nos hypothèses. Une confrontation à d'autres critères diagnostics pertinents, tels que les résultats de la scintigraphie cardiaque au 123I-MIBG ou les conclusions de l'analyse neuropathologique auraient pu apporter plus de robustesse aux résultats de notre étude.

Rubrique de classement :

MEDECINE NUCLEAIRE, NEUROLOGIE

Mots-clés :

18FDG-PET;
Parkinson's disease; Dementia with Lewy bodies;
Corticobasal degeneration; Corticobasal syndrome; Progressive supranuclear
palsy; Atypical Parkinson syndromes

Mots-clés anglais MeSH :

Parkinson disease;
Functional Neuroimaging; Fluorodeoxyglucose F18;
Positron-Emission tomography;

JURY : Président :

Madame Le Professeur LE JEUNE Florence

Assesseurs :

Monsieur Le Docteur GIRARD Antoine

Monsieur Le Professeur VERIN Marc

Monsieur Le Professeur GAUVRIT Jean-Yves