



HAL
open science

Traitement endodontique d'une incisive centrale maxillaire au canal calcifié : aide d'un guide de forage planifié et imprimé par CFAO

Vincent Helou

► **To cite this version:**

Vincent Helou. Traitement endodontique d'une incisive centrale maxillaire au canal calcifié : aide d'un guide de forage planifié et imprimé par CFAO. Sciences du Vivant [q-bio]. 2020. dumas-02632520

HAL Id: dumas-02632520

<https://dumas.ccsd.cnrs.fr/dumas-02632520>

Submitted on 27 May 2020

HAL is a multi-disciplinary open access archive for the deposit and dissemination of scientific research documents, whether they are published or not. The documents may come from teaching and research institutions in France or abroad, or from public or private research centers.

L'archive ouverte pluridisciplinaire **HAL**, est destinée au dépôt et à la diffusion de documents scientifiques de niveau recherche, publiés ou non, émanant des établissements d'enseignement et de recherche français ou étrangers, des laboratoires publics ou privés.

U.F.R. D'ODONTOLOGIE

ANNEE 2020

THESE N° 23

THESE POUR L'OBTENTION DU

**DIPLOME D'ETAT DE DOCTEUR EN CHIRURGIE
DENTAIRE**

Présentée et soutenue publiquement

Par HELOU, Vincent

Né le 10 décembre 1982 à Saint-Denis (974)

Le 11 mai 2020

**TRAITEMENT ENDODONTIQUE D'UNE INCISIVE
CENTRALE MAXILLAIRE AU CANAL CALCIFIÉ : AIDE
D'UN GUIDE DE FORAGE PLANIFIÉ ET IMPRIMÉ PAR
CFAO**

Sous la direction de : Séverine DESCAZEUX

Membres du jury :

Président M. CATROS Sylvain
Rapporteur M. DEVILLARD, Raphaël
Assesseur Mme KEROUREDAN, Olivia
Assesseur Mme THEBAUD, Noélie

Professeur des Universités
Professeur des Universités
Maître de Conférences des Universités
Maître de Conférences des Universités

UNIVERSITE DE BORDEAUX

MAJ
02/12/2019

Président M. TUNON DE LARA Manuel

Directeur de Collège des Sciences de la Santé M. PELLEGRIN Jean-Luc

COLLEGE DES SCIENCES DE LA SANTE UNITE DE FORMATION ET DE RECHERCHE DES SCIENCES ODONTOLOGIQUES

<i>Directrice</i>	Mme BERTRAND Caroline	58-01
<i>Directeur Adjoint à la Pédagogie</i>	Mr DELBOS Yves	56-01
<i>Directeur Adjoint – Chargé de la Recherche</i>	M. CATROS Sylvain	57-01
<i>Directeur Adjoint – Chargé des Relations Internationales</i>	M.SEDARAT Cyril	57-01

ENSEIGNANTS DE L'UFR

PROFESSEURS DES UNIVERSITES

Mme	Caroline	BERTRAND	Prothèse dentaire	58-01
Mme	Marie-José	BOILEAU	Orthopédie dento-faciale	56-01
M	Sylvain	CATROS	Chirurgie orale	57-01
M	Raphaël	DEVILLARD	Dentisterie restauratrice et endodontie	58-01
Mme	Véronique	DUPUIS	Prothèse dentaire	58-01
M.	Bruno	ELLA NGUEMA	Sciences anatomiques et physiologiques - Biomatériaux	58-01
M.	Jean-Christophe	FRICAIN	Chirurgie buccale – Pathologie et thérapeutique	57-01

MAITRES DE CONFERENCES DES UNIVERSITES

Mme	Elise	ARRIVÉ	Prévention épidémiologie – Economie de la santé – Odontologie légale	56-02
Mme	Cécile	BADET	Biologie Orale	57-01
M.	Etienne	BARDINET	Orthopédie dento-faciale	56-01
M.	Michel	BARTALA	Prothèse dentaire	58-01
M.	Cédric	BAZERT	Orthopédie dento-faciale	56-01
M.	Christophe	BOU	Prévention épidémiologie – Economie de la santé – Odontologie légale	56-02
Mme	Sylvie	BRUNET	Chirurgie buccale – Pathologie et thérapeutique	57-01
M.	Jacques	COLAT PARROS	Sciences anatomiques et physiologiques	58-01
M.	Jean-Christophe	COUTANT	Sciences anatomiques et physiologiques	58-01
M.	François	DARQUE	Orthopédie dento-faciale	56-01
M.	François	DE BRONDEAU	Orthopédie dento-faciale	56-01
M.	Yves	DELBOS	Odontologie pédiatrique	56-01
M.	Emmanuel	D'INCAU	Prothèse dentaire	58-01
Mme	Elsa	GAROT	Odontologie pédiatrique	56-01
M.	Dominique	GILLET	Dentisterie restauratrice et endodontie	58-01
Mme	Olivia	KEROUREDAN	Dentisterie restauratrice et endodontie	58-01
M.	Jean-François	LASSERRE	Prothèse dentaire	58-01
M.	Yves	LAUVERJAT	Parodontologie	57-01
Mme	Odiile	LAVIOLE	Prothèse dentaire	58-01
M.	Jean-Marie	MARTEAU	Chirurgie buccale – Pathologie et thérapeutique	57-01
Mme	Javotte	NANCY	Odontologie pédiatrique	56-01
M.	Adrien	NAVEAU	Prothèse dentaire	58-01

M.	Jean-François	PELI	Dentisterie restauratrice et endodontie	58-01
M.	Philippe	POISSON	Prévention épidémiologie – Economie de la santé – Odontologie légale	56-02
M.	Patrick	ROUAS	Odontologie pédiatrique	56-01
M.	Johan	SAMOT	Biologie Orale	57-01
Mme	Maud	SAMPEUR	Orthopédie dento-faciale	56-01
M.	Cyril	SEDRAT	Parodontologie	57-01
Mme	Noélie	THEBAUD	Biologie Orale	57-01
M.	Eric	VACHEY	Dentisterie restauratrice et endodontie	58-01

AUTRES ENSEIGNANTS

Mme	Audrey	AUSSEL	Sciences anatomiques et physiologiques	58-01
M.	Cédric	FALLA	Prévention épidémiologie – Economie de la santé – Odontologie légale	56-02
M.	François	ROUZÉ L'ALZIT	Prothèse dentaire	58-01

ASSISTANTS

Mr	Bastien	BERCAULT	Chirurgie Orale	57-01
Mme	Mathilde	BOUDEAU	Odontologie conservatrice – Endodontie	58-01
M.	Wallid	BOUJEMAA AZZI	Odontologie conservatrice – Endodontie	58-01
Mlle	Camille	BOULÉ-MONTPEZAT	Odontologie pédiatrique	56-01
Mlle	Anaïs	CAVARE	Orthopédie dento-faciale	56-01
M	Hubert	CHAUVEAU	Odontologie conservatrice – Endodontie	58-01
Mme	Virginie	CHUY	Prévention épidémiologie – Economie de la santé – Odontologie légale	56-02
M	Pierre-Hadrien	DECAUP	Prothèse dentaire	58-01
Mme	Severine	DESCAZEUX	Odontologie conservatrice – Endodontie	58-01
Mme	Julia	ESTIVALS	Odontologie pédiatrique	56-01
Mme	Mathilde	FENELON	Chirurgie Orale	57-01
Mme	Agathe	GREMARE	Biologie orale	57-01
Mr	Louis	HUAULT	Fonction/dysfonctions, imagerie, biomatériaux	58-01
Mme	Mathilde	JACQUEMONT	Parodontologie	57-01
Mme	Clémence	JAECK	Prothèse dentaire	58-01
Mme	Claudine	KHOURY	Prévention épidémiologie – Economie de la santé – Odontologie légale	56-02
Mme	Camille	LACAULE	Orthopédie dento-faciale	56-01
Mr	Antoine	LAFITTE	Orthopédie dento-faciale	56-01
M	Adrien	LASTRADE	Prothèse dentaire	58-01
Mme	Aude	MENARD	Prothèse dentaire	58-01
M	Florian	PITEU	Prothèse dentaire	58-01
M	Antoine	POPELUT	Parodontologie	57-01
Mr	Thibaut	ROULLAND	Prothèse dentaire	58-01
Mme	Rawen	SMIRANI	Parodontologie	57-01
Mr	Clément	VACHEY	Odontologie conservatrice – Endodontie	58-01
M	Paul	VITIELLO	Prothèse dentaire	58-01
Mme	Sophia	ZIANE	Odontologie conservatrice – Endodontie	58-01

A notre Président de thèse

Monsieur le Professeur Sylvain CATROS

Professeur des Universités – Praticien Hospitalier

Sous-section Chirurgie-buccale pathologie thérapeutiques 57-02

Vous me faites l'honneur de présider ce jury de thèse et je vous en suis très reconnaissant. Votre disponibilité et la qualité de votre enseignement ont été précieux en clinique, les patients et les étudiants vous doivent beaucoup. Veuillez trouver ici l'expression de mon estime.

A notre Directrice de thèse

Madame le Docteur Séverine DESCAZEAUX

Assistante Hospitalo-Universitaire

Sous-section Odontologie Conservatrice – Endodontie 58-01

Faire ce travail de thèse sous votre direction a été très stimulant, je ne vous remercierai jamais assez d'avoir accepté de me diriger pour ce travail et de m'avoir proposé ce sujet innovant. Votre efficacité, vos qualités humaines et vos compétences professionnelles sont un exemple pour tous les étudiants. Je vous ai eue comme tutrice en PACES et en quelque sorte la boucle est bouclée. Je suis sûr que vous continuerez à transmettre vos connaissances d'une manière ou d'une autre. Encore merci.

A notre Rapporteur de thèse

Monsieur le Professeur Raphaël DEVILLARD

Professeur des Universités – Praticien Hospitalier

Sous-section Odontologie Conservatrice – Endodontie 58-01

Je vous remercie d'avoir accepté le rôle de rapporteur pour ce travail : l'idée de cette thèse émane de vous et je vous en suis très reconnaissant. Votre disponibilité en clinique et votre rigueur sont un atout dans la formation des étudiants. Veuillez trouver ici l'assurance de mon respect et de mon estime.

A notre Assesseur

Madame le Docteur Olivia KEROUREDAN

Maître de Conférences des Universités – Praticien Hospitalier

Sous-section Odontologie Conservatrice – Endodontie 58-01

C'est un honneur et un plaisir de vous compter parmi les membres de ce jury : tout comme pour ma directrice, vous êtes un exemple pour tous les étudiants, la faculté de Bordeaux a énormément de chance d'avoir une pédagogue telle que vous. Je suis très heureux d'avoir pu bénéficier de votre enseignement. Merci pour tout.

A notre Assesseur

Madame le Docteur Noélie THEBAUD

Maître de Conférences des Universités – Praticien Hospitalier

Sous-section Biologie Orale 57-01

Votre présence dans ce jury me touche beaucoup : travailler avec vous en pédodontie a été passionnant et enrichissant. Vos compétences et vos qualités humaines sont une chance pour tous en clinique et vous faites honneur à votre profession de soignant et de formateur. J'ai profité de vos enseignements dès la première année et c'est donc un grand plaisir de vous avoir pour terminer cette étape dans ma vie d'étudiant. Mille mercis.

Au Docteur Dominique ORIEZ

Maître de Conférences des Universités – Praticien Hospitalier

Des remerciements s'imposaient pour le Docteur ORIEZ : l'endodontie à Bordeaux et les étudiants lui doivent énormément. Cette thèse en endodontie est le témoignage de mon plus profond respect.

Sébastien : première place gagnée haut la main, rien de tout ça n'aurait été possible sans ton soutien indéfectible. Je te dois une fière chandelle, l'expression est faible.

Guillaume : merci d'avoir été présent tout ce temps et d'avoir fait preuve d'autant de bienveillance et de patience. Je n'en serais pas là sans tes précieux conseils. Je suis vraiment content d'avoir décidé d'être moins con en octobre 2017. Je t'embrasse.

Au reste de ma famille : **Marraine, Didier** et surtout **Maman** qui m'a toujours soutenu dans ce changement de voie jonché d'embûches. Mi aim' zot tout' !!

A **Marc Pons** : sans toi cette thèse n'aurait simplement pas vu le jour. Un grand merci pour ton accueil et pour ton savoir-faire, j'ai de la chance d'être tombé sur un professionnel tel que toi.

A **Antonietta Bordone** : merci beaucoup de m'avoir fait bénéficier de tes connaissances. Cette thèse te doit vraiment énormément. J'espère pouvoir te remercier en personne.

Merci beaucoup à **Marion Mégly** pour ton accueil et pour ta passion de l'endodontie et pour ton attachement à une dentisterie de qualité, j'ai vraiment apprécié ces quelques séances au cabinet. Merci pour ton aide.

Mention très spéciale pour **Alexandre Tournoux** et le **Centre de Formation Bio-Numérique** : j'ai indirectement bénéficié de votre expertise par l'intermédiaire de Guillaume. Merci beaucoup !

Un agradecimiento muy especial para **Cynthia** y **Philippe**: sin vosotros seguiría errando por el campus buscando con quien compartir mis penas. Con vosotros sólo han sido alegrías. Muchísimas gracias.

Et donc merci à toute la bande élargie de la PACES : **Sarah** (toujours prête à bouder mais toujours prête à profiter de la vie), **Hiwet** (la « vie » dont Sarah voudrait profiter mais il faut accepter de te partager, surtout depuis que t'as maigri), **Paul Sc.** (qui nous supporte tous à la Palmyre !), **Paul Si.** (toi qui ignores les mots « censure » et « pudeur »). **Marie** pour ton éternelle bonne humeur et ton travail acharné pour faire de Philippe un sapiens un peu plus gérable. **Eva**: no te disculpes más por no ir maquillada!! Putain qu'est-ce qu'on s'est marrés !!

Un immense merci à mes amis de la fac : **Baptiste** (quand tu veux pour voyager et se fendre la gueule), **Fred** (quand tu veux pour finir ton ortho), **Nico** (quand tu veux pour ... bref !), **Simon** (quand tu veux pour retourner à La Réunion !), **Victor** (fais un sort ek ot' linge té !), **Pierre** (Gora Euskadi !), **Gabie** pour son langage de poissonnière, **Léa L.** (ah Cuzco et les ruines incas !), **Léa C.** pour tes votes pourris, **Mathieu** pour les repas au Tripode, **Corentin, Emilie, François, Marion A.** pour les repas et les rigolades partagées au self ! **Laëtitia** ma binôme de choc de 5^e année (on a fait quoi dans une vie antérieure ? Les gazelles que je n'ai pas citées : **Mathilde** et **Lélia**, on était vraiment une promo d'enfer ! **Laure** et **Guillaume C.** toujours prêts à rire à une vanne pourrie. J'ai hâte de reprendre des études pour vous tous remplacer par d'autres mais ça sera difficile de faire mieux. Grâce à vous j'ai adoré mes nouvelles années fac !!

Mentions très spéciales pour **Marthe** et **Amandine** qui ont galéré avec moi en remplacement et pour les péripéties de la thèse. Qu'est-ce qu'on s'est éclatés ! On refait ça quand vous voulez !

Gracias a todo el equipo de España: **Aïcha, Oriane, Damien, Laurent, Charlène** y **Alfio**. Ya sabéis que nos une un vínculo muy especial. Los años en Madrid parecen irrepetibles, pero espero repetir excelentes momentos con vosotros. Un fuerte abrazo.

TABLE DES MATIERES

TABLE DES ILLUSTRATIONS	9
INTRODUCTION	12
I. Rappels biologiques et guides 3D en odontologie	13
1. Mécanismes biologiques	13
2. Données statistiques	16
3. Canaux oblitérés : une gestion complexe	17
a) Indications du traitement endodontique	17
b) Risques iatrogènes	17
c) Gestions en endodontie des dents avec oblitération canalaire	18
d) Gestion potentiellement longue	18
4. La CFAO : nouvel outil dans l'arsenal thérapeutique	19
a) Guides imprimés et odontologie	19
b) Endodontie guidée pour le traitement canalaire d'une dent au canal oblitéré	22
II. Cas clinique	27
1. Premier rendez-vous	27
2. Elaboration des guides de forage	32
c) Présentation du logiciel Blue Sky Plan® (BSP)	32
d) Eléments constitutifs du guide de forage	32
e) Chargement et alignement du DICOM et du STL	33
f) Paramétrage du foret et de son trajet	34
g) Paramétrage du tube de guidage	35
h) Création du guide : emplacement sur les structures dentaires de support et impression	37
i) Traitement du guide imprimé	38
3. Intervention	40
III. Discussion	48
1. Intérêt du guide de forage endodontique	48
a) Précision du forage	48
b) Gain de temps	50
c) Economie tissulaire	51
d) Reproductibilité et résultat non opérateur-dépendant	54
e) Coût	54
2. Limites de la technique	54
CONCLUSION	60
BIBLIOGRAPHIE	61

TABLE DES ILLUSTRATIONS

<i>Figure 1 Rétrécissement sur 28 mois du canal d'une incisive centrale maxillaire suite à un choc (McCabe 2012)</i>	14
<i>Figure 2 Dyschromie jaunâtre d'une incisive centrale maxillaire (McCabe 2012)</i>	15
<i>Figure 3 Modélisation d'un guide de chirurgie endodontique (Anderson 2018)</i>	19
<i>Figure 4 Guide de chirurgie endodontique imprimé en résine (Anderson 2018)</i>	20
<i>Figure 5 Guide de forage pour la gestion d'une dens invaginatus (Zubizarreta Macho et al. 2015)</i>	20
<i>Figure 6 Guide pour dépose de tenon fibré (Pérez et al. 2019)</i>	20
<i>Figure 7 Etapes de l'autotransplantation avec dent imprimée comme modèle (Verweij et al. 2019)</i>	21
<i>Figure 8 Réalisation d'une gingivectomie guidée (Longo et al. 2019)</i>	22
<i>Figure 9 Dent numéro 11 présentant une dyschromie (Krastl 2015)</i>	23
<i>Figure 10 Dent 11 avec oblitération canalaire et élargissement ligamentaire à l'apex (Krastl 2015)</i>	24
<i>Figure 11 Radiographie de la dent 11 montrant un canal partiellement oblitéré et une image radioclaire périapicale (Krastl 2015)</i>	24
<i>Figure 12 Modélisation de l'emplacement du foret et trajet du forage (Krastl 2015)</i>	25
<i>Figure 13 Modélisation du guide de forage (Krastl 2015)</i>	25
<i>Figure 14 Guide de forage imprimé en résine avec tube de guidage, douille métallique et fenêtre de positionnement (Krastl 2015)</i>	26
<i>Figure 15 Guide de forage positionné en bouche (Krastl 2015)</i>	26
<i>Figure 16 Essayage du cône d'argent puis obturation (Krastl 2015)</i>	27
<i>Figure 17 Photographie endobuccale en OIM (Dr Marc PONS)</i>	28
<i>Figure 18 Incisive centrale maxillaire droite (dent 11) de Mme MG (Dr Marc PONS)</i>	29
<i>Figure 19 Radiographie panoramique de mars 2015 (Dr Marc PONS)</i>	29
<i>Figure 20 Incisive latérale maxillaire droite (dent 12) de Mme MG (Dr Marc PONS)</i>	31
<i>Figure 21 CBCT en vue méso-distale, comparaison des dents 11 et 21 (Dr Marc PONS)</i>	31
<i>Figure 22 Douille métallique</i>	32
<i>Figure 23 Etape d'alignement des fichiers STL et DICOM</i>	33
<i>Figure 24 Modèles alignés</i>	34
<i>Figure 25 Matérialisation du tube de guidage, du foret et son trajet</i>	34
<i>Figure 26 Détails du trajet prévu et futur tube de guidage</i>	35
<i>Figure 27 Projet de forage en suivant le grand axe de la dent</i>	36
<i>Figure 28 Etablissement du contour du guide</i>	37
<i>Figure 29 Guide généré informatiquement : fenêtre et tube de guidage présents</i>	37
<i>Figure 30 Paramétrage de l'impression avec le logiciel PreForm</i>	38
<i>Figure 31 Imprimante 3D Form Lab 3 (formlabs.com)</i>	38
<i>Figure 32 Guide avant retrait des tuteurs</i>	39
<i>Figure 33 Guide débarrassé des tuteurs : tube de guidage (à gauche) et fenêtre (à droite) visibles</i>	39

<i>Figure 34 Douille en place au sein du tube de guidage</i>	39
<i>Figure 35 Foret en place dans le guide, stop à 20 mm</i>	40
<i>Figure 36 Champ opératoire de 15 à 25 (Dr Marc PONS)</i>	40
<i>Figure 37 Guide en place (Dr Marc PONS)</i>	41
<i>Figure 38 Impact de la mine de crayon à papier (Dr Marc PONS)</i>	41
<i>Figure 39 Forage par abord palatin, stop à 20 mm (Dr Marc PONS)</i>	42
<i>Figure 40 Début du forage en palatin (Dr Marc PONS)</i>	42
<i>Figure 41 Marquage à la mine de crayon à papier (Dr Marc PONS)</i>	43
<i>Figure 42 Forage par abord vestibulaire (Dr Marc PONS)</i>	44
<i>Figure 43 Radiographie de contrôle du trajet (Dr Marc PONS)</i>	44
<i>Figure 44 Cathétérisme, pont d'émail présent, communication entre les deux trajets (Dr Marc PONS)</i>	45
<i>Figure 45 Cathétérisme (Dr Marc PONS)</i>	45
<i>Figure 46 Maître-cône en place (Dr Marc PONS)</i>	46
<i>Figure 47 Radiographies pré-opératoire et post-opératoire (Dr Marc PONS)</i>	47
<i>Figure 48 Obturation canalaire en vue occlusale (Dr Marc PONS)</i>	47
<i>Figure 49 Photo du sourire à la fin de l'intervention (Dr Marc PONS)</i>	48
<i>Figure 50 Déviation en millimètres à la base de l'instrument et angulation des déviations, diamètre 150/100 mm (Zehnder 2015)</i>	49
<i>Figure 51 Déviation en millimètres à la pointe de l'instrument, diamètre 150/100 mm (Zehnder 2015)</i>	49
<i>Figure 52 Déviations mesurées par Connert et al. (2017), diamètre 85/100mm</i>	50
<i>Figure 53 Résultats étude Connert et al. (2019)</i>	50
<i>Figure 54 Temps nécessaires (en secondes) pour chaque étape de l'endodontie guidée (Connert et al. 2017)</i>	51
<i>Figure 55 Dimensions comparées des forages (D'après Connert et al. 2019)</i>	52
<i>Figure 56 Pertes de substance (mm³) comparées entre technique conventionnelle et endodontie guidée (Connert et al. 2019)</i>	53
<i>Figure 57 Résultats de chaque opérateur pour chaque technique et les paramètres temps, perte de substance et durée du traitement (Connert et al. 2019)</i>	53
<i>Figure 58 Guide sur une molaire délabrée (Shi et al. 2018)</i>	55
<i>Figure 59 Cavité d'accès par forage guidé avec empiètement sur le bord libre (Krastl 2015)</i>	57
<i>Figure 60 Décalage du forage malgré la planification (Dr Marion MEGLY)</i>	58
<i>Figure 61 Canal retrouvé après rectification de l'axe (Dr Marion MEGLY)</i>	58

LISTE DES ABREVIATIONS

3D : trois dimensions

BSP: Blue Sky Plan®

CBCT: Cone beam computerized tomography

CFAO : conception et fabrication assistées par ordinateur

DICOM: digital Imaging for communication in medicine

EVA : échelle visuelle analogique

LIPOE : lésion inflammatoire périapicale d'origine endodontique

PAA : parodontite apicale aiguë

PCC : pulp canal calcification

PCO : pulp canal obliteration

STL : standard Tessellation Language (ou STereoLithography)

INTRODUCTION

La dégénérescence calcique de la pulpe d'une dent est vue par de nombreux auteurs comme un processus de cicatrisation pulpaire qui s'opère en grande majorité après un traumatisme sur cette dent. À ce titre, la simple présence d'une oblitération de la pulpe canalaire ne justifie pas le traitement endodontique de la dent comme cela était autrefois recommandé.

Toutefois, en présence d'une symptomatologie, lors d'une nécrose septique et d'une parodontite apicale, ce traitement canalaire s'impose et les particularités des canaux oblitérés rendent complexe la recherche de l'entrée canalaire. Cette recherche peut se révéler ardue même avec l'aide d'un microscope opératoire et le risque de perforation ou de délabrement iatrogène est majoré. Tout ceci fait considérer le traitement canalaire de ces dents comme difficile.

La Conception et Fabrication Assistées par Ordinateur (CFAO) intégrant la tomographie volumique à faisceau conique ou *Cone Beam Computerized Tomography* (CBCT) ainsi que l'empreinte optique, l'usineuse ou l'imprimante 3D étant de plus en plus présents dans les cabinets dentaires, l'impression d'un guide de forage adapté à la dent calcifiée est rendue possible. Cela peut être un atout pour mener à bien un traitement endodontique tout en limitant le temps d'intervention et en préservant au maximum les structures dentaires. Ce guide endodontique est l'équivalent des guides déjà utilisés pour la chirurgie guidée implantaire : il permet de forer précisément avec une localisation, une profondeur et une angulation déterminées sur un logiciel pour retrouver la lumière canalaire présente au-delà de la minéralisation. Le terme « endodontie guidée » a émergé il y a peu pour désigner cette nouvelle approche connue en anglais sous le nom de « *guided endodontics* ».

Dans une première partie nous rappellerons les caractéristiques biologiques de la dégénérescence calcique ainsi que les données statistiques dont nous disposons, certaines applications actuelles de la CFAO en odontologie seront aussi abordées.

Dans une deuxième partie nous présenterons le cas d'une patiente présentant une incisive centrale maxillaire oblitérée et traitée grâce à un guide de forage imprimé en 3D.

Enfin, dans une troisième partie nous discuterons des choix thérapeutiques qui ont été faits et tenterons de montrer que cette nouvelle approche, malgré certaines limites, constitue une aide supplémentaire dans l'arsenal thérapeutique à la disposition des praticiens afin d'accéder au canal.

I. RAPPELS BIOLOGIQUES ET GUIDES 3D EN ODONTOLOGIE

1. Mécanismes biologiques

La dégénérescence calcique est connue en anglais sous différents noms : *pulp canal obliteration (PCO)*, *pulp canal calcification (PCC)*, *calcific metamorphosis*, *dystrophic calcification*, *pulp canal sclerosis*, *calcific pulp obliteration*, *reduced pulpal lumen*^{1,2}. Cet état de la dent est généralement asymptomatique et de découverte fortuite³.

Cette dégénérescence se caractérise par l'apposition accélérée de dentine secondaire ou tertiaire le long des parois canalaire ce qui a pour effet d'en diminuer le calibre voire de l'oblitérer complètement, cela est constaté radiologiquement (Figure 1)^{3,4}. Cette oblitération peut être partielle et n'intéresser qu'une partie du canal, ou totale et concerner toute la hauteur du canal^{1,2,5}.

La calcification débute dans la majorité des cas dans la partie la plus coronaire du canal pour s'étendre vers la partie apicale^{6,7}. Cette progression en direction corono-apicale implique que les cornes pulpaire sont les premières concernées : la chambre pulpaire et la partie coronaire du canal peuvent être calcifiées mais au-delà de cette minéralisation une lumière canalaire persiste quoique plus étroite².

Le processus de calcification d'un canal n'est pas clairement identifié mais il convient de distinguer d'un côté la sénescence pulpaire qui concerne la minéralisation du canal tout au long de la vie et qui est constaté chez le sujet âgé⁸, et de l'autre, la minéralisation associée à une souffrance pulpaire, notamment les traumatismes suivis d'une revascularisation de la dent^{2,3,9-11}.

L'une des théories avancées sur ce processus de calcification suite à un traumatisme postule que l'atteinte du paquet vasculo-nerveux entraînerait la perte de contrôle nerveux sympathique sur l'activité sécrétrice des odontoblastes qui se traduirait alors par une rapide apposition dentinaire et l'oblitération de la lumière canalaire². Cette oblitération peut aboutir à une nécrose septique ou aseptique de la pulpe dont l'étiologie et le mécanisme physio-pathologique ne sont pas non plus élucidés à l'heure actuelle^{2,12,13}. La nécrose septique peut elle-même aboutir à une parodontite apicale aiguë (PAA) : la porte d'entrée pour les bactéries sur ces dents indemnes de carie n'est pas démontrée mais vraisemblablement la colonisation de l'endodonte se fait via des micro-fêlures présentes sur la dent.

La réponse aux tests de sensibilité et la dyschromie ne sont pas des critères fiables pour poser le diagnostic de nécrose pulpaire car celui-ci se base sur des signes radiographiques de modifications périapicales^{2,9,13-15} et la dent peut présenter un état de sidération pulpaire qui ne rend pas fiable les tests de sensibilité lorsque le traumatisme est récent¹⁶. De nombreux auteurs considèrent la dégénérescence comme un processus de cicatrisation pulpaire face à une agression quel que soit le résultat des tests de sensibilité^{13,17,18}.

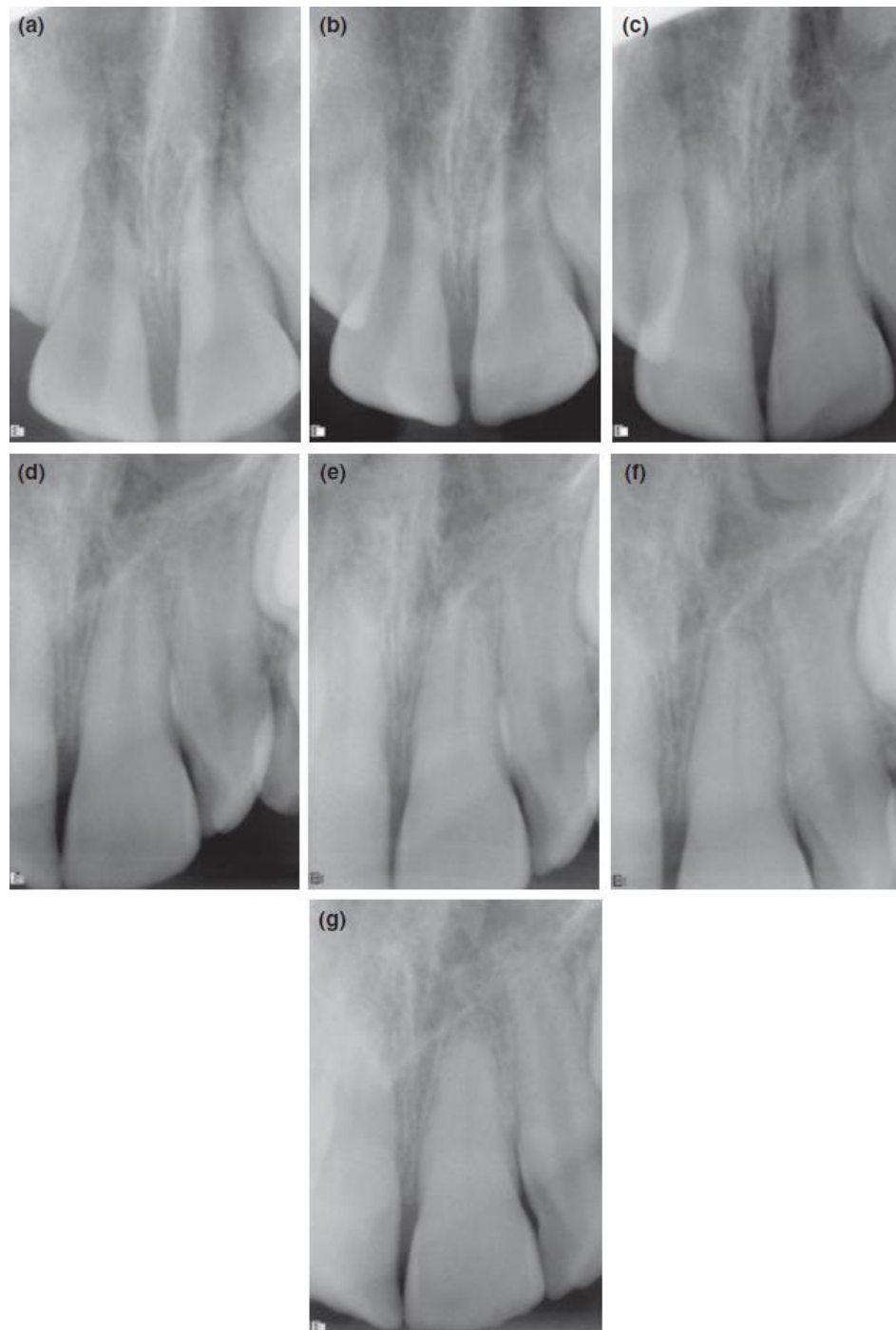


Figure 1 Rétrécissement sur 28 mois du canal d'une incisive centrale maxillaire suite à un choc (McCabe 2012)

Cliniquement ces dents présentent souvent une dyschromie liée à la diminution de la translucidité et apparaissent plus jaunes ou plus grises que la normale^{5,19}. La dyschromie jaunâtre (Figure 2) résulte de l'apposition excessive de dentine qui pourrait affecter les propriétés optiques de la dent. Cette dyschromie est présente entre 69% et 79% des cas de dégénérescence pulpaire^{12,13} et la dyschromie grisâtre serait moins fréquente et retrouvée dans seulement 2,5% des cas¹³.

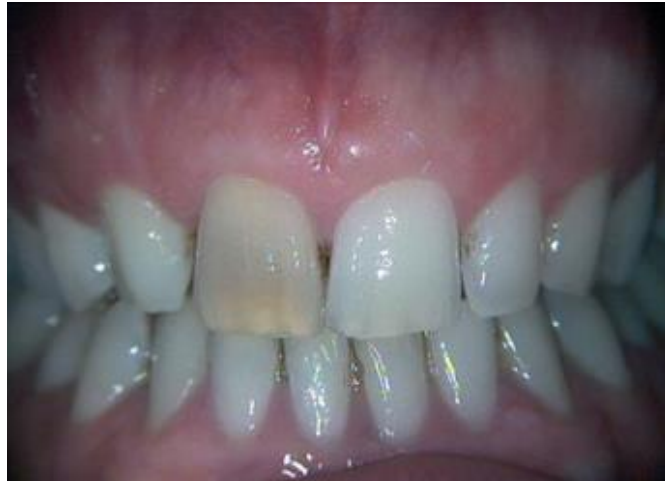

Figure 2 Dyschromie jaunâtre d'une incisive centrale maxillaire (McCabe 2012)

La dyschromie grisâtre peut être attribuée à la diffusion de produits de dégradation dérivés de l'hémorragie pulpaire ou encore à la nécrose des tissus dans les tubulis dentinaires. En présence d'une infection, les produits bactériens tels que le sulfide d'hydrogène peut réagir avec le fer de l'hémoglobine et former des sulfides de fer, un composé noir qui compromet la couleur naturelle de la dent².

La dégénérescence pulpaire fait souvent suite à une agression de la pulpe et peut donc avoir plusieurs causes :

- Traumatisme dento-alvéolaire^{3 9,20}
- Processus carieux avancé^{21,22}
- Coiffage pulpaire²³
- Restauration de la dent²⁴
- Abfraction²⁴
- Auto-transplantation^{25,26}
- Chirurgie orthognathique^{27,28}
- Traitement orthodontique^{29,30}
- Apposition de dentine secondaire ou tertiaire chez le sujet âgé^{8,31,32}

Lors de la dentinogenèse, la dentine primaire s'appose à une vitesse de 6,4 µm/jour. Une fois la racine formée et l'apex fermé, cette apposition tombe à un niveau nettement plus bas : 0.8 µm/jour et correspond à la dentinogenèse secondaire qui est un processus physiologique en lien avec le vieillissement de la dent. Cela explique que chez certaines personnes âgées, des minéralisations avancées peuvent être retrouvées².

Les résultats histologiques des dents avec dégénérescence pulpaire révèlent que la nature de la pulpe varie selon la dent étudiée : certaines sont riches en pulpe avec une augmentation du collagène, d'autres sont riches en collagènes avec une population cellulaire en nette baisse. Aucun micro-organisme n'a été retrouvé. La présence d'une réaction inflammatoire n'est quasiment jamais retrouvée^{2,14}. Les études histologiques des dents aux canaux calcifiés montrent que dans la plupart des cas il y a persistance de la pulpe dans la partie minéralisée, centrée dans la racine, mais cette pulpe demeure très réduite et n'est pas objectivable sur une radiographie rétroalvéolaire^{14,19,33,34}.

2. Données statistiques

La prévalence d'une oblitération pulpaire après un traumatisme varie grandement dans la littérature allant de 3,7% à 40% des cas^{2,20}.

Ces disparités peuvent s'expliquer par la différence observée dans les échantillons étudiés et le développement de l'oblitération dépend de deux principaux facteurs : le type de traumatisme et le stade d'édification radiculaire au moment de l'agression.

Dans les cas de traumatismes la minéralisation concerne 3% des dents permanentes immatures et 7% des dents permanentes matures^{20,35}. Il est à noter que l'évolution vers la nécrose pulpaire a le plus souvent lieu pour les dents dont l'édification radiculaire est terminée³⁶. C'est lors d'extrusions et de luxations que la fréquence des oblitérations augmente^{20,37}. Dans leur étude de 1977 Jacobsen & Kerekes ont établi que la fréquence de la parodontite apicale augmentait de 10% au bout de plus de 15 ans¹².

La nécrose pulpaire est une possible complication tardive de la dégénérescence pulpaire bien que rare : selon les études cette complication intéresse entre 1% et 27,5% des dents présentant un canal calcifié^{2,9,20} et concerne le plus souvent des dents dyschromiées à teinte grisâtre plutôt que celles à teinte jaunâtre².

3. Canaux oblitérés : une gestion complexe

a) *Indications du traitement endodontique*

Le traitement canalaire d'une dent présentant une dégénérescence pulpaire n'est en aucun cas systématique : il ne s'impose qu'en cas de nécrose et de parodontite apicale, de pulpite irréversible ou si pour des raisons esthétiques, un éclaircissement interne est décidé^{8,38,39}. La perte sévère de substance coronaire qui implique une restauration par ancrage radiculaire exigera également de réaliser le traitement canalaire de la dent délabrée même en l'absence de pathologie et de symptômes⁴⁰.

Tout traitement endodontique a pour but d'éliminer la pulpe pathologique ou les bactéries pathogènes du système canalaire en combinant deux types de désinfection : l'une mécanique et l'autre chimique. La désinfection mécanique est obtenue en mettant en forme et en élargissant les canaux : cela permet de retirer des couches de dentine et ainsi d'éliminer les bactéries qui ont pénétré les parois dentinaires par les tubulis. La désinfection chimique est assurée par une solution désinfectante, en général de l'hypochlorite de sodium concentrée entre 2,5% et 5%. La désinfection doit être suivie par une obturation dense et tridimensionnelle du système canalaire à l'aide d'un matériau plastique (en général de la gutta percha) et une obturation coronaire étanche pour empêcher la recontamination du système endodontique par des bactéries pathogènes^{41,42}.

b) *Risques iatrogènes*

Le traitement canalaire en cas d'oblitération est considéré difficile par l'American Association of Endodontists (AAE)^{43,44} même pour des praticiens expérimentés car dans cette configuration la recherche du canal peut entraîner la perte excessive de tissus sains et le risque de perforation est lui aussi majoré : 65% des perforations lors d'un traitement canalaire ont lieu sur une dent au canal oblitéré⁴⁵.

Selon Cvek *et al.* (1982) le taux d'échecs en endodontie pour les dents au canal oblitéré atteint 20% et ces échecs concernent avant tout les incisives mandibulaires : 71 % de ces dents présentent des échecs techniques⁴⁴.

Pour rappel, les dents présentant une oblitération canalaire sévère ont subi soit une agression soit un vieillissement physiologique. Les données disponibles montrent que le nombre de dents extraites va en diminuant ce qui implique que la population conserve ses dents naturelles jusqu'à un

âge de plus en plus avancé : le phénomène de dégénérescence pulpaire et l'oblitération induite risquent ainsi une augmentation inversement proportionnelle^{8,46-48}.

Une fois le canal accessible, son fin diamètre impose l'utilisation de limes K fines (10/100 mm voire 8/100 mm ou 6/100 mm) qui ont donc une rigidité moindre et un risque de fracture plus élevé que les limes de plus gros diamètres³. La fracture instrumentale est donc un risque supplémentaire dans des canaux aussi étroits.

c) Gestions en endodontie des dents avec oblitération canalaire

La prise en charge actuelle pour atteindre la lumière canalaire au-delà de l'oblitération repose sur l'observation et la minutie du praticien. Sous microscope opératoire il doit s'efforcer de rechercher le canal en restant le plus centré dans la racine en maintenant une progression corono-apicale selon le grand axe de la dent. La zone de recherche apparaît comme grise ou translucide entièrement enchâssée dans de la dentine tertiaire plus sombre. La progression est faite avec des fraises longs cols ou des inserts ultrasoniques. La présence de bulles induites par la solution d'irrigation⁴⁹ et l'examen du plancher à l'aide d'une sonde adéquate sont également des éléments qui permettent la détection du canal tout comme l'utilisation de certaines teintures telle que le bleu de méthylène^{3,8,38,50}.

Dans certains cas d'oblitération très avancée, le concept de forage « à l'aveugle » est bel et bien réel même sous aide optique, augmentant ainsi le risque de perforation⁴⁶.

Tous ces éléments soulignent que le sens tactile et l'expérience de l'opérateur sont primordiaux.

L'autre solution pour traiter une parodontite apicale en rapport avec une dent au canal oblitéré serait de procéder à un traitement endodontique rétrograde avec résection de l'apex de la dent, préparation et obturation rétrograde mais la pulpe qui persisterait dans le canal calcifié reste problématique^{46,51} et les risques de perforation lors de la préparation a retro importants. L'élévation du lambeau, la trépanation de l'os puis les cicatrisations osseuse et muqueuse peuvent de plus être inconfortables pour le patient.

d) Gestion potentiellement longue

De plus, dans son étude de 2016, Kiefner a montré que sur dents minéralisées chez les personnes âgées la recherche du canal pouvait dans certains cas mettre une heure : dans 60 % des cas

le canal était repéré en moins de 15 minutes, dans 17 % des cas cette localisation a dépassé les 30 minutes⁸.

Dans ce contexte, de nouveaux outils sont susceptibles de faciliter la prise en charge d'un patient présentant une dent aussi complexe à traiter, notamment la CFAO avec l'impression en trois dimensions (3D) de guides sur mesure.

4. La CFAO : nouvel outil dans l'arsenal thérapeutique

a) Guides imprimés et odontologie

L'apport de l'impression en 3D en odontologie et en stomatologie concerne déjà de nombreux domaines tels que l'endodontie, l'implantologie, la réhabilitation prothétique, la chirurgie d'autotransplantation de dent, l'orthodontie, la chirurgie des tissus mous ou encore la chirurgie maxillo-faciale.

En endodontie chirurgicale des guides imprimés peuvent être créés afin de faciliter la localisation des apex à travers la table vestibulaire lors de traitements canaux rétrogrades : ce guide permet de pointer avec exactitude l'apex et de réaliser une ostéotomie a minima permettant un gain de temps en préservant au maximum le capital osseux (Figure 3, Figure 4)⁵²⁻⁵⁴.

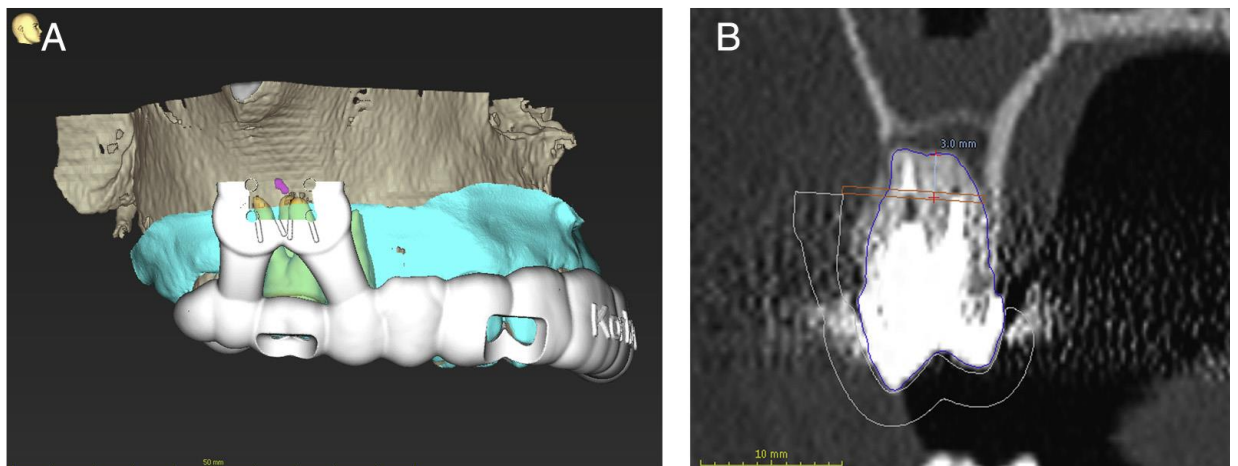


Figure 3 Modélisation d'un guide de chirurgie endodontique (Anderson 2018)

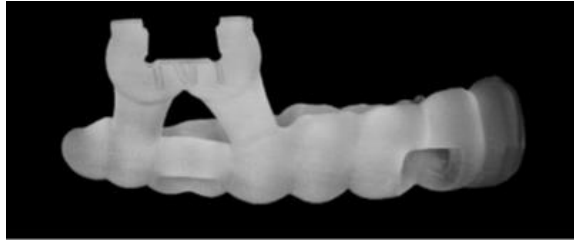


Figure 4 Guide de chirurgie endodontique imprimé en résine (Anderson 2018)

Toujours en endodontie, des guides de forages peuvent être établis pour traiter un patient présentant une dent avec une anatomie interne complexe notamment les cas de *dens invaginatus*⁵⁵ ou de *dens evaginatus*⁵⁶.

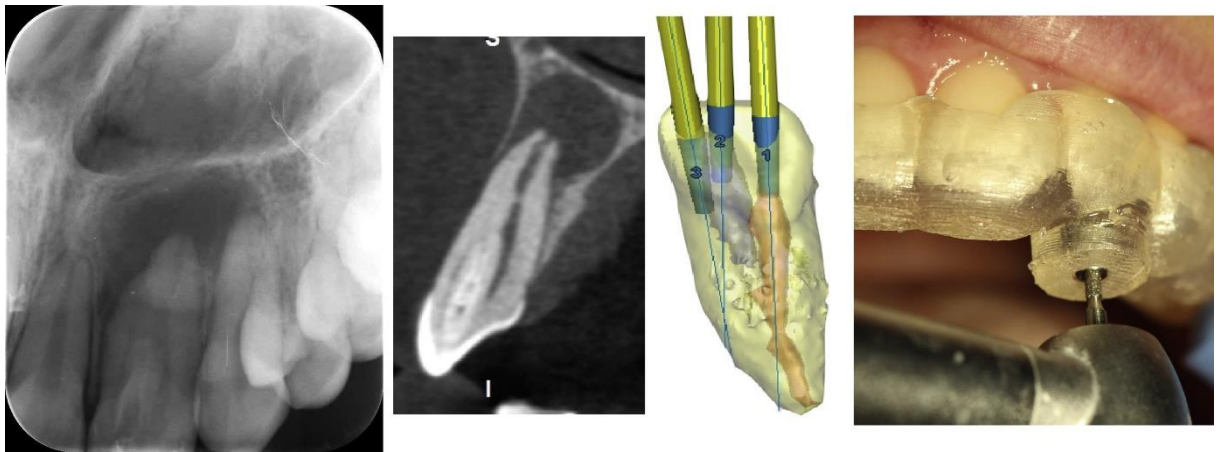


Figure 5 Guide de forage pour la gestion d'une dens invaginatus (Zubizarreta Macho et al. 2015)

Pour faciliter la dépose des tenons fibrés, un protocole a été décrit sur une molaire maxillaire : un guide de forage a permis de forer en toute sécurité à travers le tenon sans perforer la racine (Figure 6)⁵⁷.

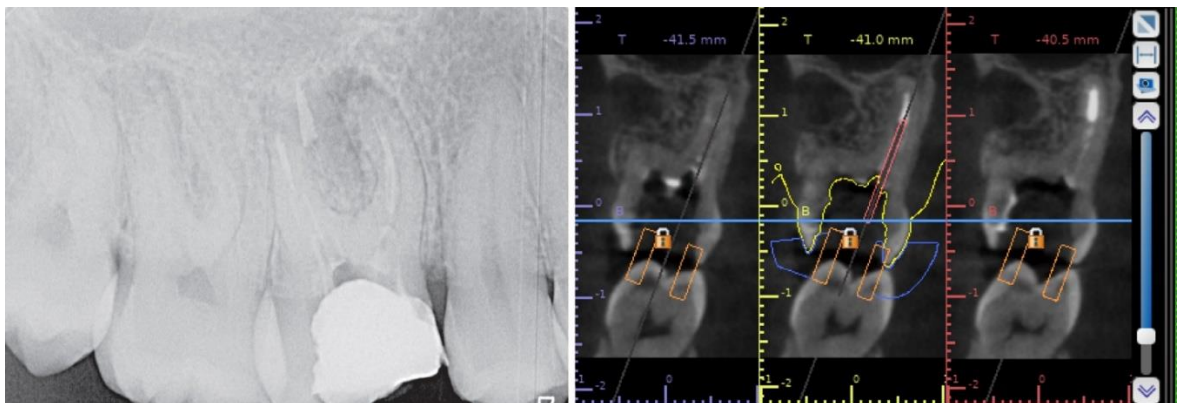


Figure 6 Guide pour dépose de tenon fibré (Pérez et al. 2019)

Un protocole intégrant la CFAO a été mis au point dans le cadre des autotransplantations. Conventionnellement la dent extraite qui est destinée à être réimplantée dans une nouvelle alvéole sert de modèle pour adapter l'alvéole du site receveur. La dent-greffon est essayée plusieurs fois à l'intérieur de l'alvéole du site receveur et cette alvéole est adaptée au fur et à mesure des essayages pour accueillir parfaitement la dent. Cela suppose un temps extra-corporel augmenté pour cette dent et les différents essayages peuvent endommager le ligament desmodontal. Ici la CFAO a permis de réaliser une copie en résine de la dent-greffon qui a été imprimée en 3D. L'alvéole du site receveur est adaptée grâce aux essayages réalisés avec la copie. La dent naturelle est ensuite extraite et implantée dans le site receveur : le temps extra-corporel est ainsi diminué comme recommandé pour tout greffon lors d'une greffe et son ligament dento-alvéolaire est préservé car non-soumis aux essayages pour l'adaptation de l'alvéole. Ce protocole a montré des taux de succès élevés (Figure 7)⁵⁸⁻⁶⁰.

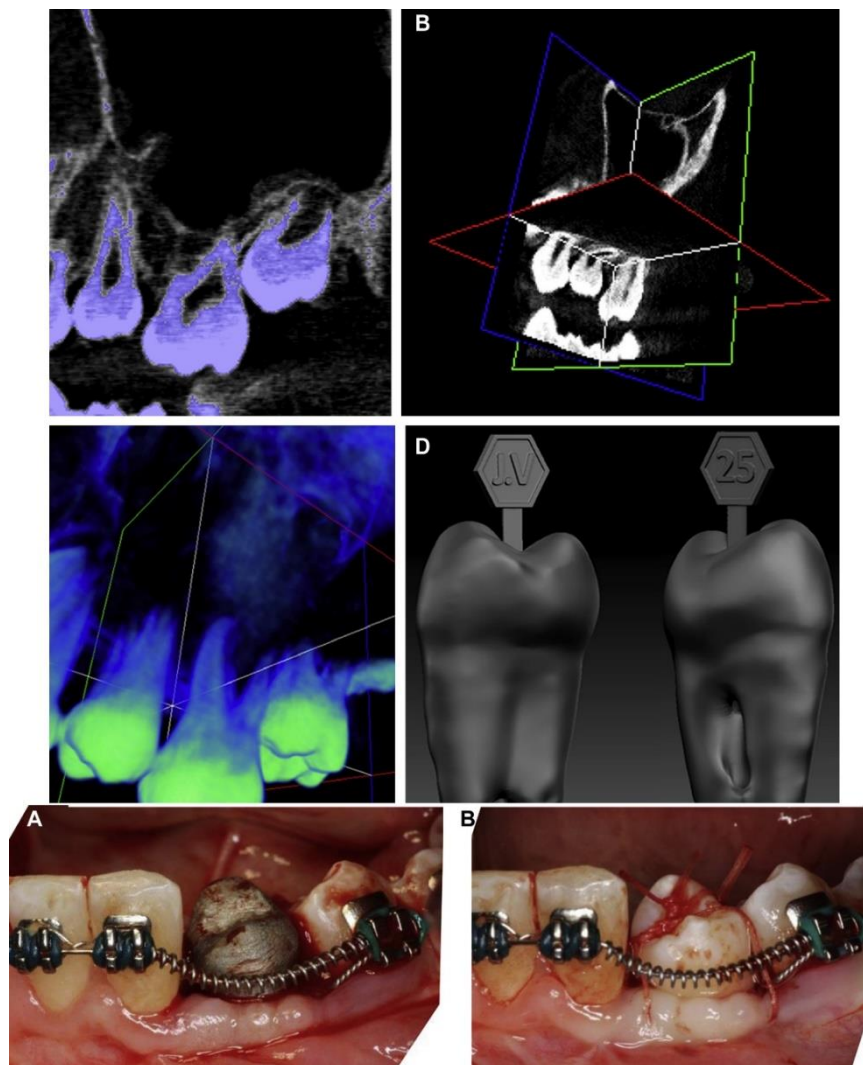


Figure 7 Etapes de l'autotransplantation avec dent imprimée comme modèle (Verweij et al. 2019)

L'impression 3D connaît également des applications pour les chirurgies des tissus mous : certaines gingivoplasties en secteur esthétique peuvent être guidées et ainsi éviter de réaliser les tracés « à main levée » (Figure 8)⁶¹.

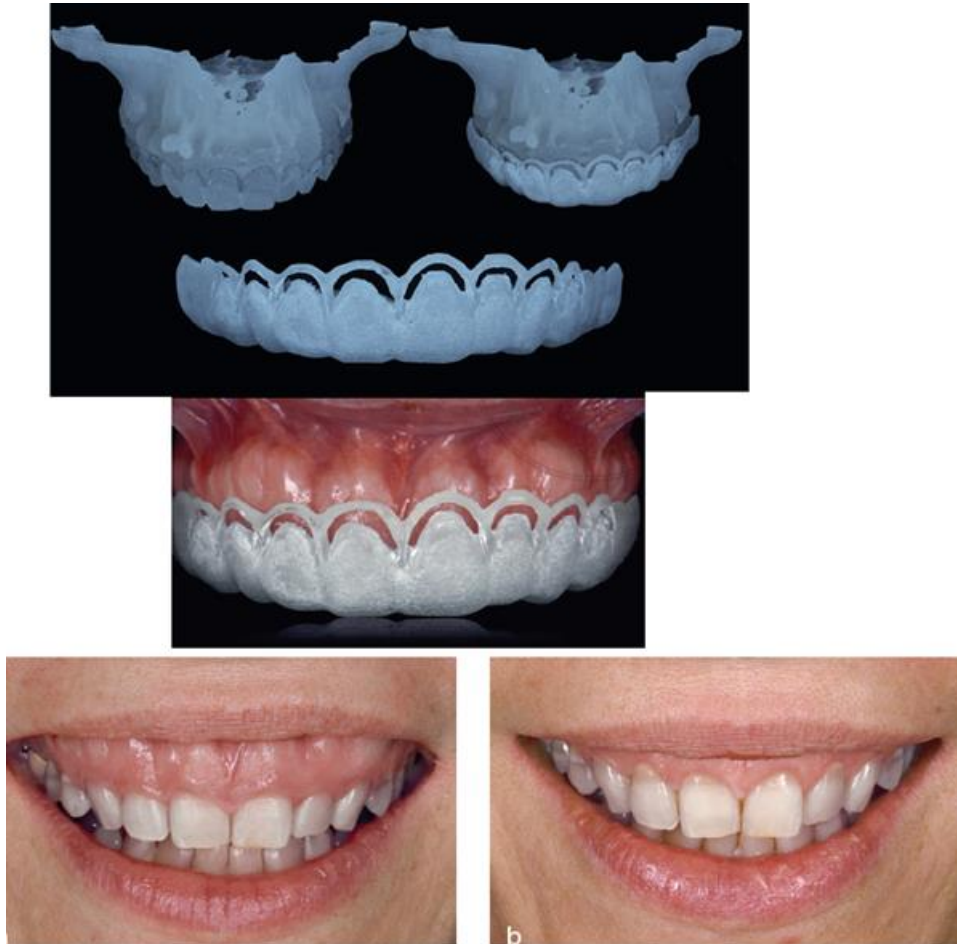

Figure 8 Réalisation d'une gingivectomie guidée (Longo et al. 2019)

b) Endodontie guidée pour le traitement canalair d'une dent au canal oblitéré

Des études de plus en plus nombreuses ont montré la faisabilité d'un traitement endodontique au moyen d'un guide de forage pour trépaner la dent à l'endroit exact voulu, et ce dans les trois plans de l'espace. Ces protocoles s'inspirent directement de ceux établis en chirurgie implantaire où l'alignement (« *matching* » en anglais) de deux fichiers numériques (un CBCT au format DICOM et une empreinte numérique au format STL) permet sur un logiciel dédié de concevoir un guide de forage qui est ensuite imprimé en résine grâce à une imprimante 3D^{62,63}.

La première équipe (Buchgreitz *et al.*) à décrire ce protocole en endodontie l'a fait en mai 2015 et a montré la faisabilité de la technique sur 38 dents naturelles *ex vivo* : les différents guides de forage

ont permis d'atteindre la cible canalaire avec un décalage moyen de 0,7 mm par rapport à la planification numérique établie sur le logiciel Galaxis Galileos implant planning® (Sirona Dental Systems™)⁴⁶.

Quelques mois plus tard une seconde équipe menée par Zehnder et Connert est arrivée aux mêmes conclusions après une expérimentation *in vitro* sur 60 dents naturelles en utilisant le logiciel coDiagnostix® (Dental Wings Inc.™)⁶⁴.

Toujours en 2015, une équipe incluant à nouveau Zehnder et Connert a pu mettre en place avec succès le protocole décrit, cette fois-ci *in vivo* chez un patient de 15 ans qui présentait un canal oblitéré sur une incisive centrale maxillaire droite (Figure 9 à Figure 16)⁶⁵.

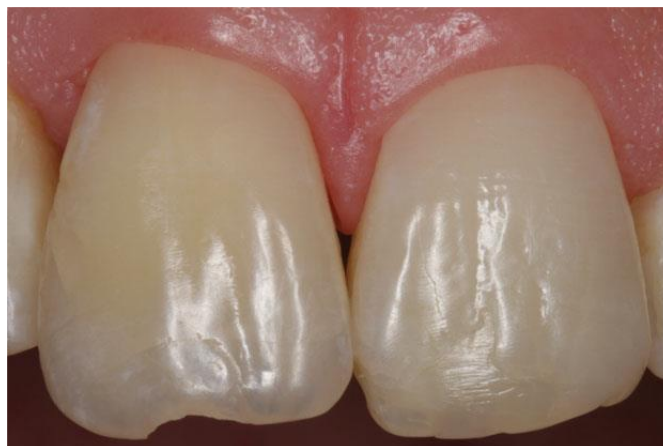

Figure 9 Dent numéro 11 présentant une dyschromie (Krastl 2015)

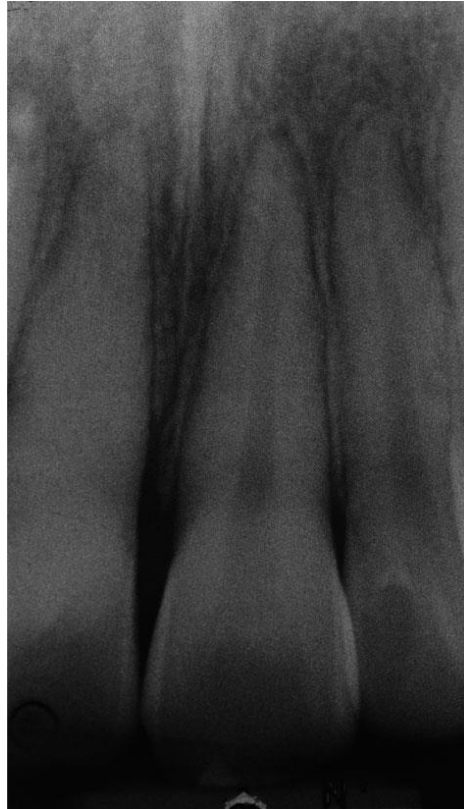

Figure 10 Dent 11 avec oblitération canalaire et élargissement ligamentaire à l'apex (Krstl 2015)

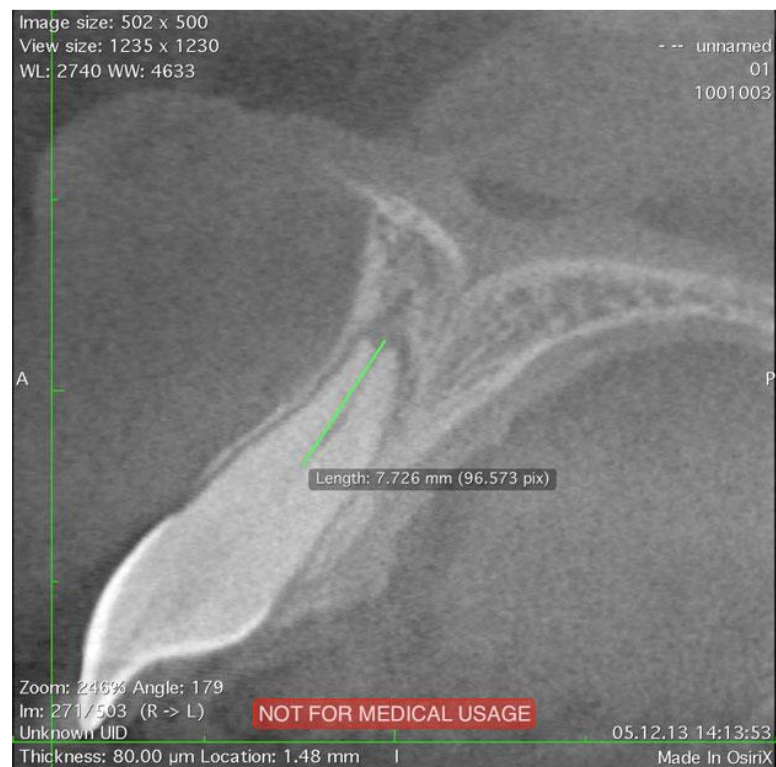

Figure 11 Radiographie de la dent 11 montrant un canal partiellement oblitéré et une image radioclaire périapicale (Krstl 2015)

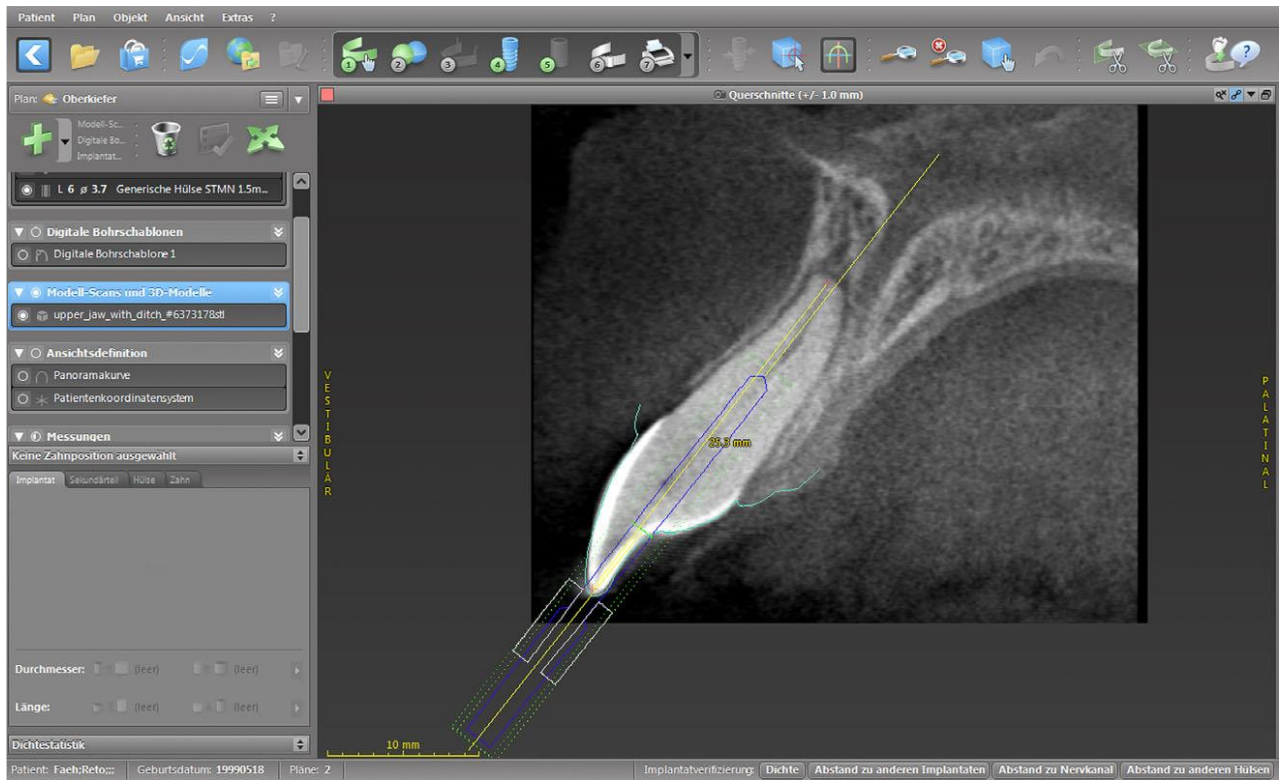


Figure 12 Modélisation de l'emplacement du foret et trajet du forage (Krstl 2015)

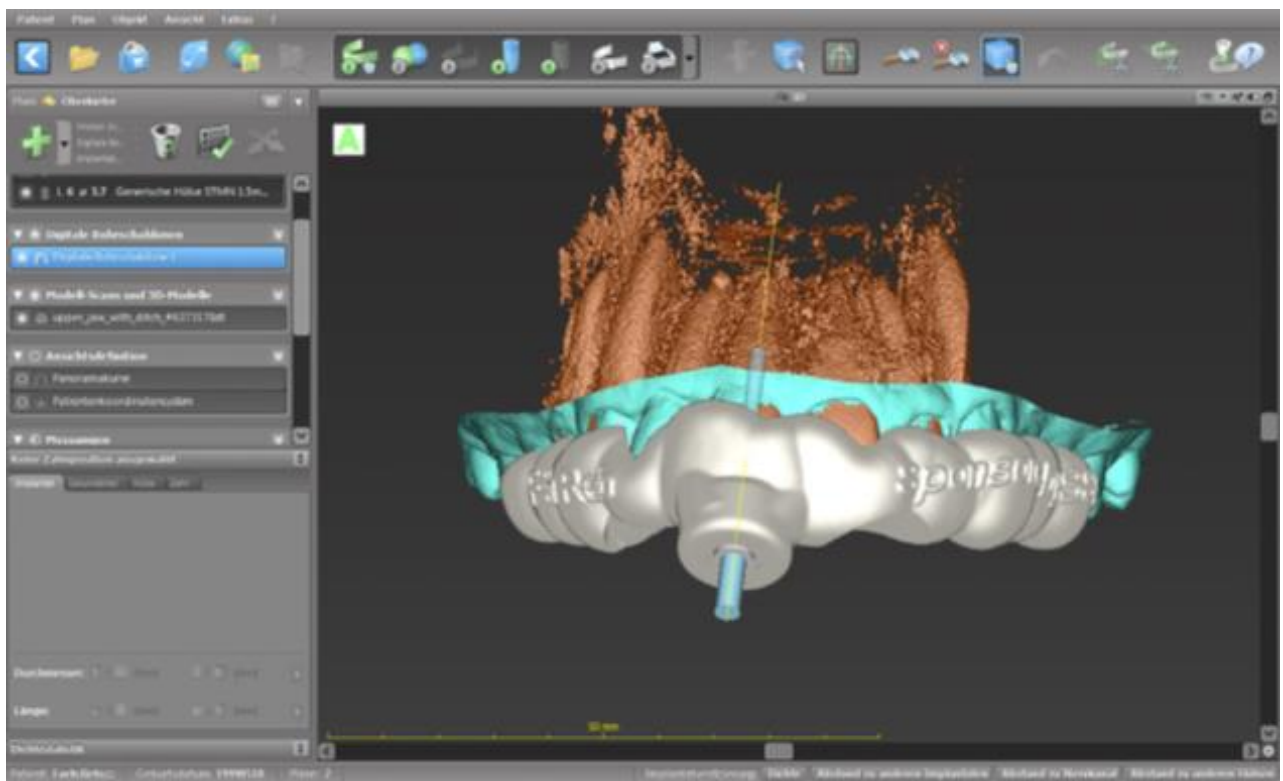


Figure 13 Modélisation du guide de forage (Krstl 2015)

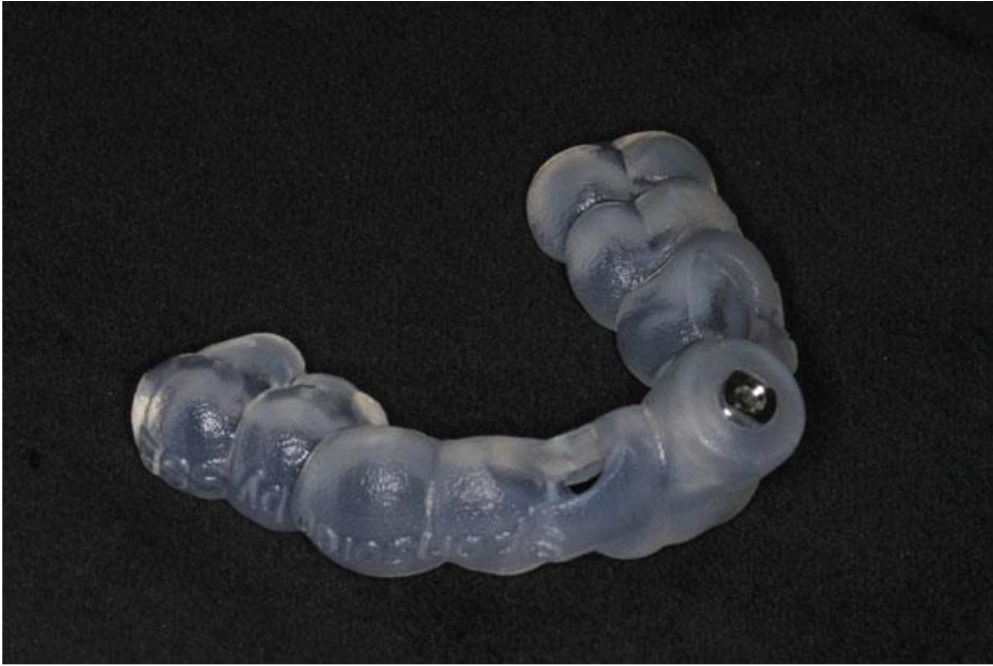

Figure 14 Guide de forage imprimé en résine avec tube de guidage, douille métallique et fenêtre de positionnement (Krstl 2015)

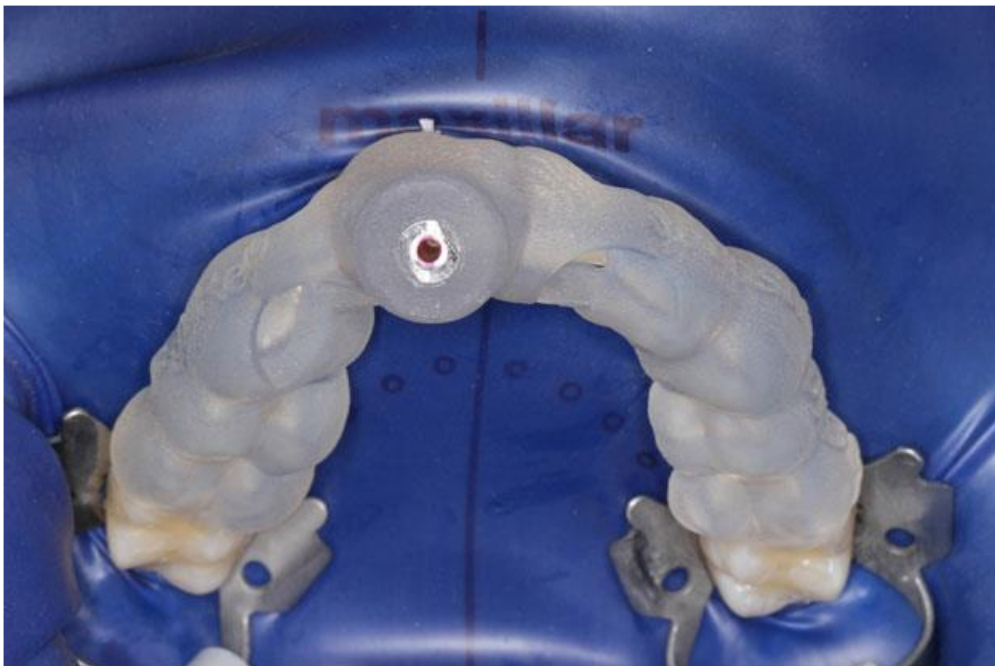

Figure 15 Guide de forage positionné en bouche (Krstl 2015)

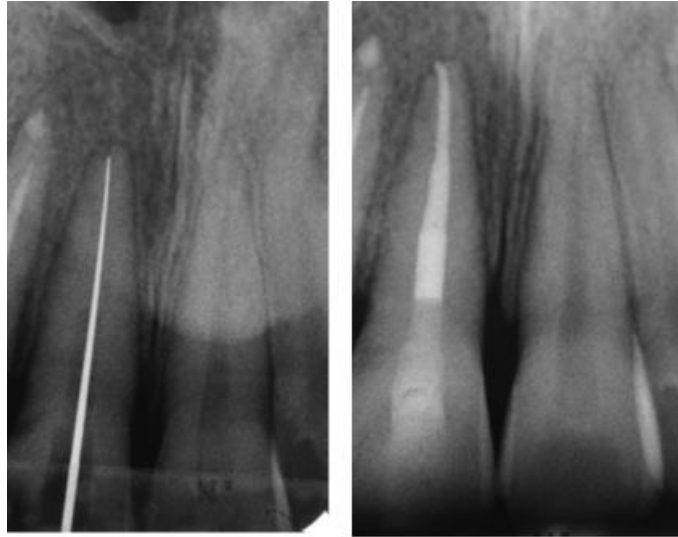


Figure 16 Essayage du cône d'argent puis obturation (Krastl 2015)

Dans une nouvelle étude Buchgreitz *et al.* (2019) ont mis en place le protocole d'endodontie guidée chez 50 patients pour traiter des dents monoradiculées au canal oblitéré. L'endodontie guidée avait alors permis d'atteindre les cibles endodontiques et de réaliser des traitements canaux complets en évitant tout geste iatrogène⁶⁶.

Ces succès nous ont encouragé à réaliser ce protocole chez une patiente.

II. CAS CLINIQUE

1. Premier rendez-vous

Le 06 novembre 2019, une patiente de 51 ans, Mme MG, sans antécédents médicaux ni chirurgicaux et sans traitements en cours, se présente en consultation d'urgence pour des douleurs spontanées sur une dent antérieure avec un EVA à 7.

L'examen exobuccal ne révèle rien d'anormal.

L'examen endobuccal (Figure 17) révèle une dyschromie sur les deux incisives maxillaires droites (dents 11 et 12). Une fêlure longitudinale est à noter en vestibulaire de la dent numéro 11 : le sondage autour de cette dent ne révèle rien d'anormal, ce qui écarte a priori la possibilité d'une fêlure s'étendant jusqu'à l'apex et qui aurait contre-indiqué la conservation de la dent. Des malpositions dentaires sont à relever notamment à la mandibule. De la plaque dentaire est également retrouvée ainsi que des récessions gingivales.

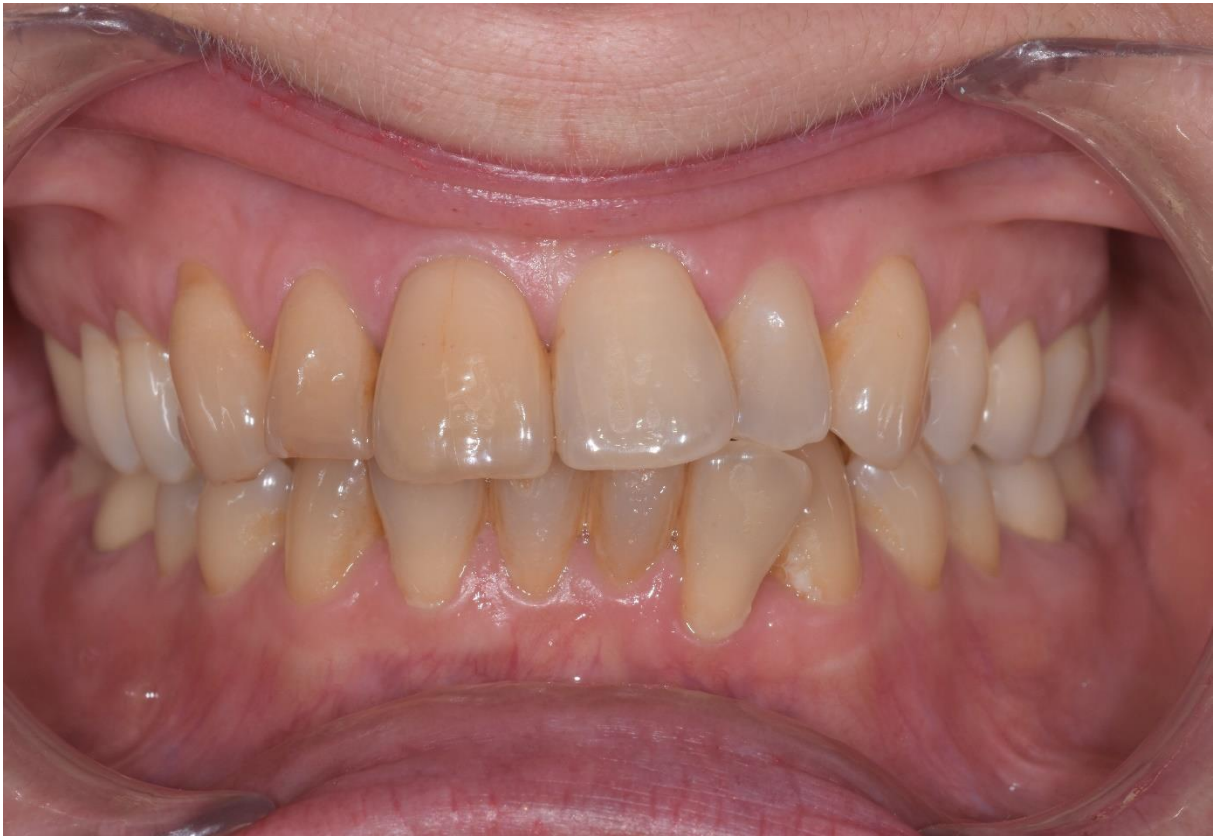

Figure 17 Photographie endobuccale en OIM (Dr Marc PONS)

La percussion et la palpation se révèlent positives sur 11 et 12. Le test au froid est négatif sur ces deux dents, et positif sur les dents adjacentes et controlatérales.

L'examen radiologique rétroalvéolaire qui est réalisé met en évidence des zones radioclares interproximales sur les dents 11 et 12 : il s'agit d'obturations à la résine composite radioclaire. Est également révélée une image radioclaire à l'apex de la dent 11 qui de surcroît présente un canal rétréci et dont l'entrée est plus apicalement placée qu'attendu (Figure 18).

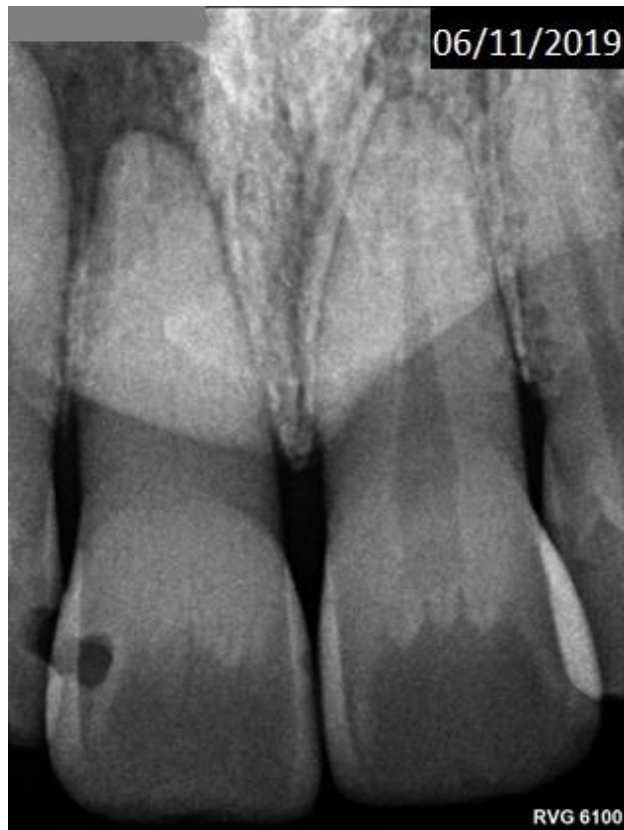

Figure 18 Incisive centrale maxillaire droite (dent 11) de Mme MG (Dr Marc PONS)

A posteriori, le cliché rétroalvéolaire nous fait réinterpréter la radiographie panoramique de 2015 (Figure 19) : l'image radioclaire en regard de l'apex de la dent 11 avait alors été interprétée comme un artefact.

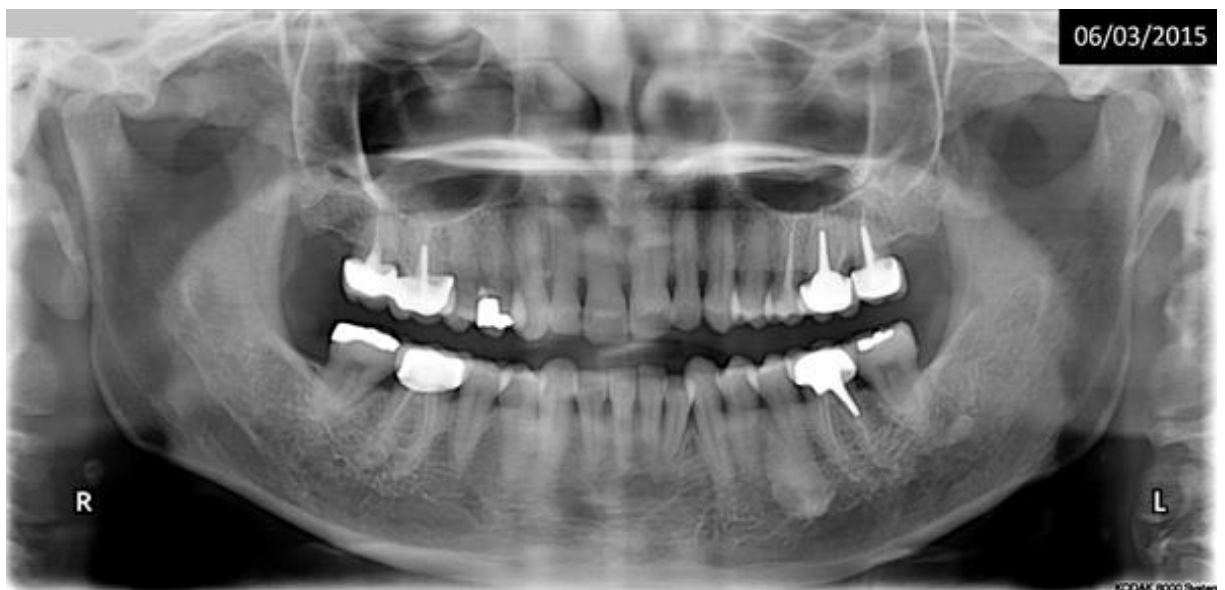

Figure 19 Radiographie panoramique de mars 2015 (Dr Marc PONS)

À l'interrogatoire complémentaire, la patiente ne rapporte aucun souvenir de traumatisme sur ses incisives maxillaires. Un traitement orthodontique a été réalisé plusieurs années auparavant.

L'examen clinique et radiologique nous amène à poser le diagnostic de parodontite apicale aiguë (PAA) sur la dent numéro 11, suite à une nécrose et une minéralisation avancée de cette dent.

La lésion osseuse semble centrée sur l'apex de la dent numéro 11 tout en englobant l'apex de la dent numéro 12 ce qui expliquerait la réponse positive de la latérale au test de percussion.

Dans un souci de garantir le confort de la patiente et dans le respect du gradient thérapeutique, le traitement orthograde de la dent numéro 11 est indiqué. Les contrôles à 3 mois et 6 mois après l'intervention permettront de vérifier la cicatrisation de la lésion apicale et l'absence de symptômes tant sur l'incisive centrale que sur la latérale.

Le traitement d'urgence se limite à une antibiothérapie (Amoxicilline, comprimé 1g, deux fois par jour pendant sept jours) et à la prescription d'un antalgique de palier 2.

Au vu de l'oblitération de l'incisive centrale, il est décidé de pratiquer le traitement canalaire orthograde par endodontie guidée : deux jours après la première consultation la patiente est revue pour la réalisation d'une radiographie rétroalvéolaire de la dent numéro 12, du CBCT (Carestream®, Rochester, Etats-Unis) et la prise d'empreinte maxillaire au silicone (technique double mélange) pour réaliser la planification du guide. La radiographie rétroalvéolaire de la dent numéro 12 (Figure 20) et le CBCT (Figure 21) confirment les constatations de la première consultation.

Si des signes cliniques persistent sur la dent 12 malgré la cicatrisation de la lésion centrée sur la dent 11, le traitement canalaire de la latérale sera alors entrepris. La dent numéro 12 étant elle aussi calcifiée, un guide pourra être imprimé dans les plus brefs délais car les données nécessaires à sa réalisation auront déjà été acquises.

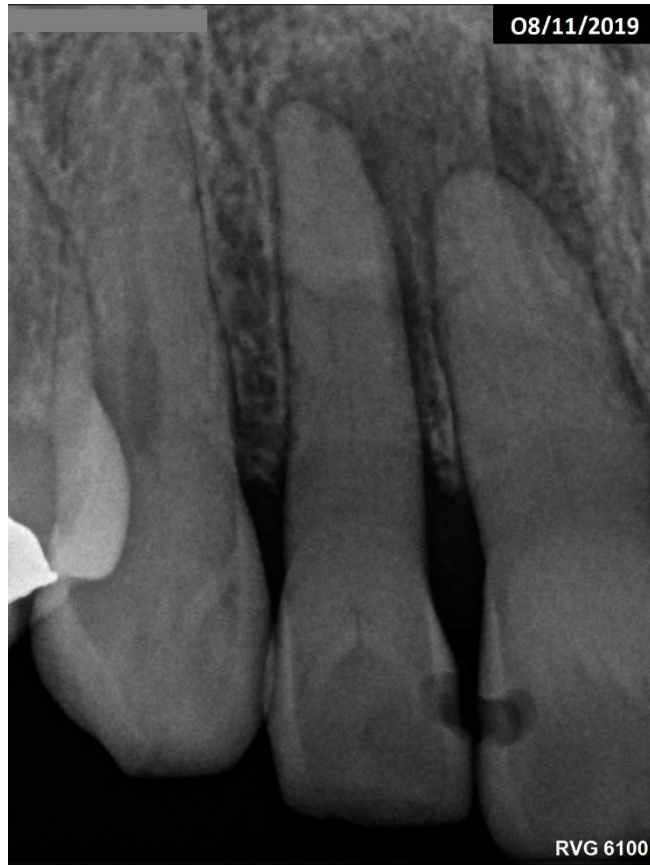

Figure 20 Incisive latérale maxillaire droite (dent 12) de Mme MG (Dr Marc PONS)

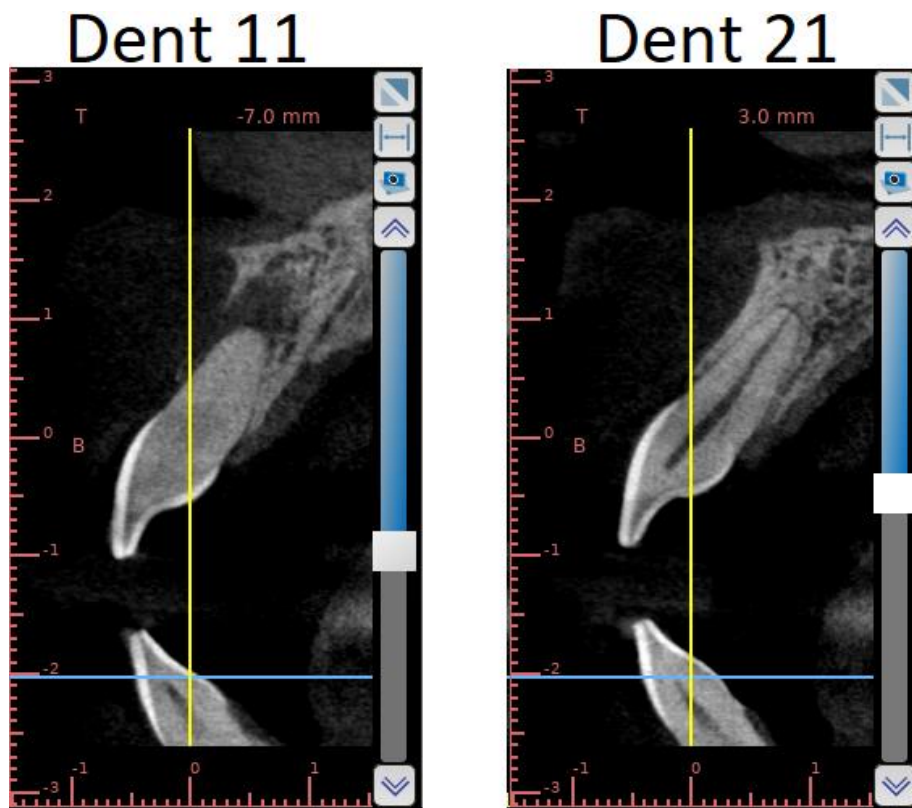


Figure 21 CBCT en vue méso-distale, comparaison des dents 11 et 21 (Dr Marc PONS)

Deux guides de forage sont prévus pour la dent numéro 11 : le premier permettra le forage par abord palatin afin de préserver le bord libre de l'incisive¹. Un deuxième guide est prévu si le premier ne se révèle pas efficace et envisagera le forage en suivant le grand axe de la dent dans le sens corono-apical ce qui aurait pour effet de délabrer partiellement la face vestibulaire.

2. Elaboration des guides de forage

c) *Présentation du logiciel Blue Sky Plan® (BSP)*

Le guide de forage est conçu grâce au logiciel Blue Sky Plan® (BSP, Libertyville, Illinois, Etats-Unis) qui a été créé pour concevoir des guides de forage en implantologie : c'est un logiciel qui présente l'avantage d'être gratuit. Seules les planifications sont payantes (25 euros par cas) quel que soit le nombre de guides nécessaires pour le cas à traiter.

Le logiciel de planification permet de charger et d'aligner (« *match* » en anglais) deux fichiers numériques : le DICOM (*Digital Imaging and Communications in Medicine*) et le STL (*Standard Tessellation Language ou STereoLithography*).

Le DICOM est le fichier d'imagerie contenant l'information issue du CBCT.

Le STL correspond au modèle numérique de l'arcade en 3D. Cette empreinte numérisée peut être obtenue par trois procédés : soit en réalisant une empreinte numérique intra-orale, soit en numérisant à la caméra optique le modèle en plâtre issu d'une empreinte au silicone, soit en faisant passer un CBCT à ce modèle en plâtre.

d) *Éléments constitutifs du guide de forage*

Le guide en résine, qui est dento-porté, devra comporter les trois éléments suivants : un tube de guidage (Figure 25, Figure 29), une douille métallique (Figure 22) et une fenêtre (Figure 29).



Figure 22 Douille métallique

Le tube de guidage est le fut où est inséré le foret et qui lui permet d'atteindre la cible endodontique établie par la planification avec l'angle de trépanation adéquat. Le tube de guidage est donc en résine et peut être lésé lors du forage ce qui compromet le maintien de l'axe du foret. Pour y remédier ce tube de guidage est paramétré pour accueillir en son sein une douille métallique qui sera à même de garantir la parfaite orientation du foret. Le forage guidé en implantologie fait également appel à ce type de douilles.

La fenêtre du guide permet de vérifier la parfaite insertion du guide sur les structures dentaires qui le supportent.

e) Chargement et alignement du DICOM et du STL

Une fois les fichiers DICOM et STL chargés, des repères doivent être placés sur la radiographie et sur l'empreinte 3D sur les mêmes structures pour que le logiciel réalise la correspondance entre ces structures et enfin aboutir à l'alignement des fichiers. Les faces vestibulaires des dents sont marquées sur la radiographie et la même chose est faite sur le modèle 3D de l'arcade (Figure 23). L'alignement est alors réalisé (Figure 24).

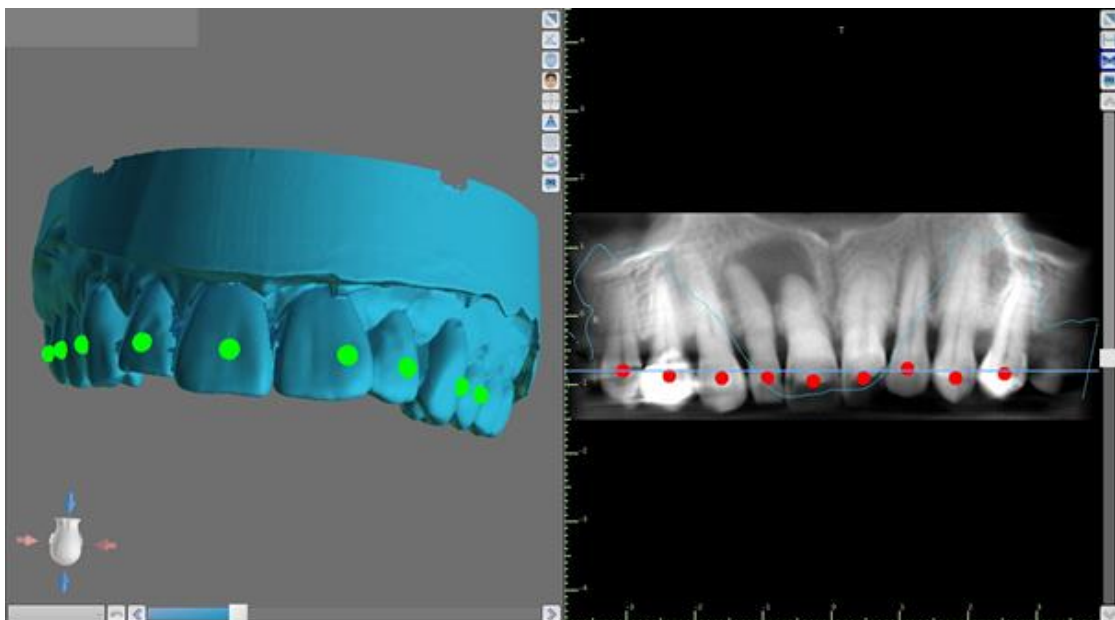


Figure 23 Etape d'alignement des fichiers STL et DICOM

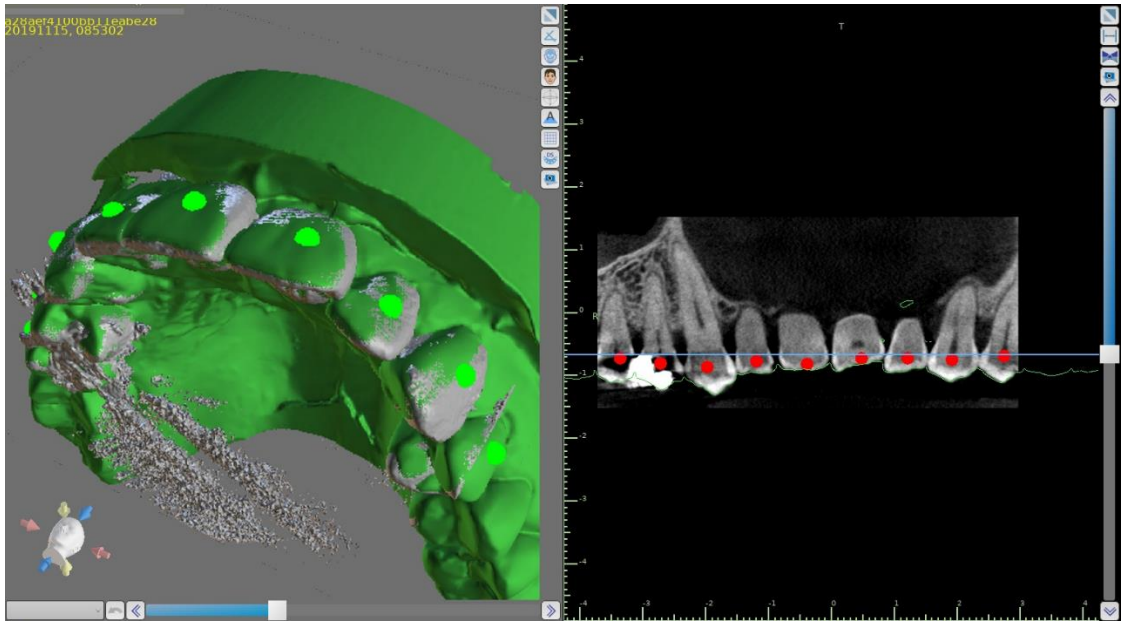


Figure 24 Modèles alignés

f) Paramétrage du foret et de son trajet

Après alignement les caractéristiques du foret sont paramétrées (longueur, diamètre) et son trajet est matérialisé (Figure 25 et Figure 26). Le foret présente un diamètre constant de 75/100 mm et une longueur de 22 mm (FFDM-Pneumat®, Bourges, France). Il s'agit pour l'instant d'un prototype donc non-commercialisé à ce jour.

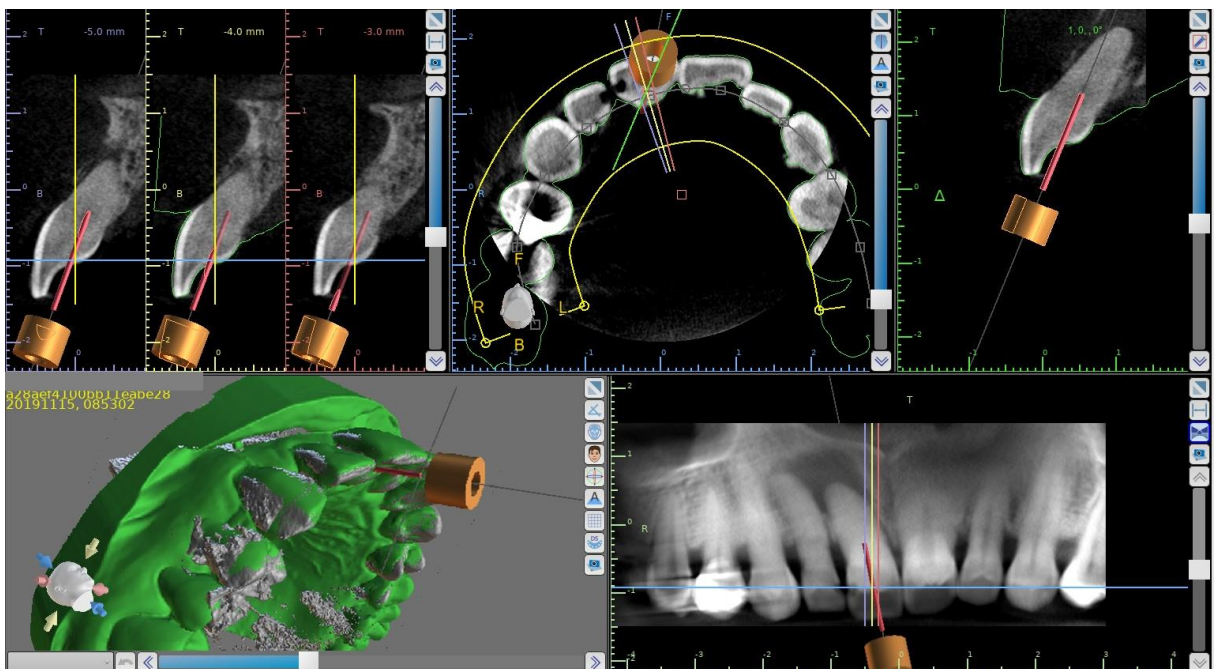


Figure 25 Matérialisation du tube de guidage, du foret et son trajet

Comme BSP est à l'origine dédié à l'implantologie guidée, le foret est traité comme un implant que l'on viendrait placer dans la dent. L'apex de l'implant correspond ici à l'extrémité apicale du foret qui doit atteindre la lumière canalaire repérée sur le CBCT (Figure 25 et Figure 26).

Pour que le foret atteigne sa cible endodontique il est décidé arbitrairement qu'une fois sorti du tube de guidage le foret doit parcourir une distance de 15 mm (Figure 25).

En prenant en considération la hauteur totale de la douille qui est de 5 mm nous savons donc que le stop en silicone sur le foret doit être à 20 mm : le foret sera introduit dans la douille jusqu'à amener le stop en silicone au contact de cette douille (Figure 35).

g) Paramétrage du tube de guidage

Le tube de guidage est également planifié (Figure 25 et Figure 26) : il doit être paramétré pour s'adapter à la douille métallique : c'est l'une des difficultés de la planification car la douille est maintenue dans le tube de guidage par friction. Dans notre cas précis pour obtenir une friction correcte il a fallu configurer le tube de guidage avec un diamètre de 3,55 mm pour pouvoir intégrer la douille qui a un diamètre externe de 3,5 mm (diamètre interne de 0,75 mm aux dimensions du foret).

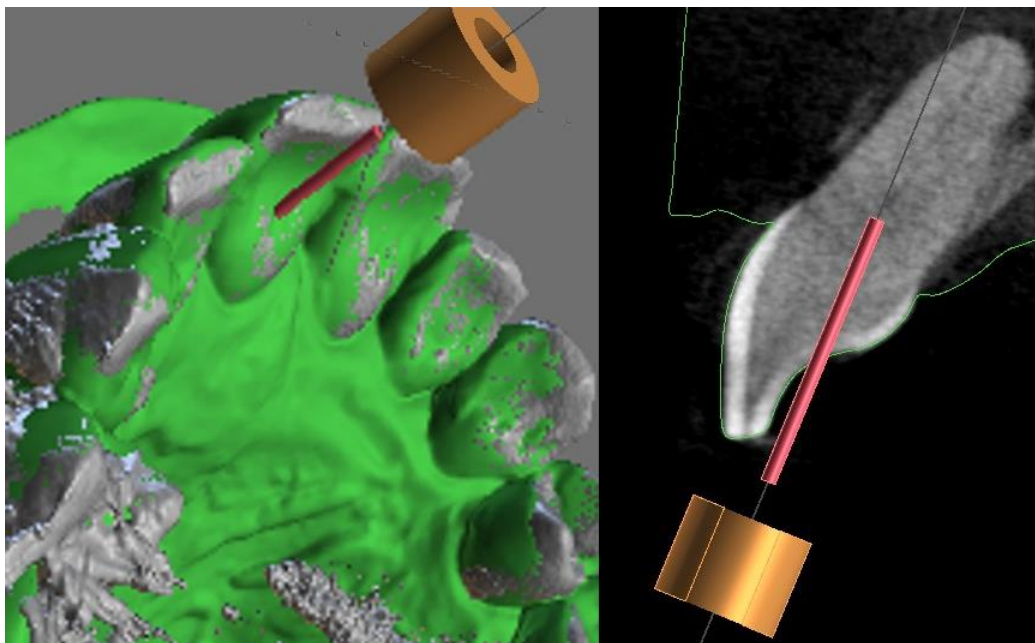


Figure 26 Détails du trajet prévu et futur tube de guidage

Nous avons également planifié un forage alternatif qui suit le grand axe de la dent dans le cas où le canal ne serait pas retrouvé par abord palatin. Le canal résiduel se trouvant obligatoirement centré dans la racine, le projet établit donc un trajet du foret strictement centré dans la racine qui suit le grand axe de la dent et suppose alors un abord vestibulaire avec un préjudice esthétique (Figure 27).

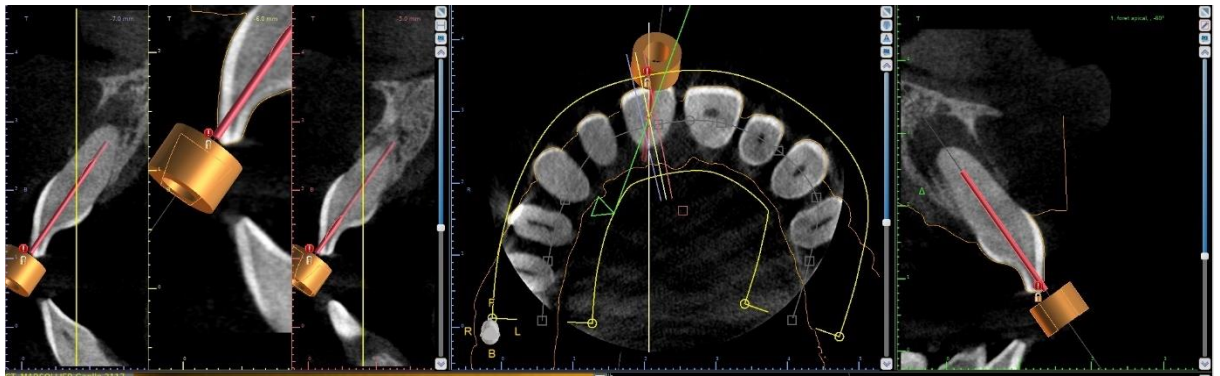


Figure 27 Projet de forage en suivant le grand axe de la dent

Ce projet prévoit que pour atteindre la cible endodontique, le foret doit parcourir au total 26 mm avec le guide en place. Or le foret a une longueur de 22 mm : si le canal n'est pas retrouvé suffisamment tôt, le forage se terminera sans guide. Le canal alors recréé par le forage guidera le foret qui sera alors gainé. Tous les 2 mm de progression du forage le cathétérisme sera tenté avec une lime K de 6/100 mm ou 8/100 mm. Il se peut que le cathétérisme soit possible avant que le foret soit amené jusqu'à sa cible.

h) Création du guide : emplacement sur les structures dentaires de support et impression

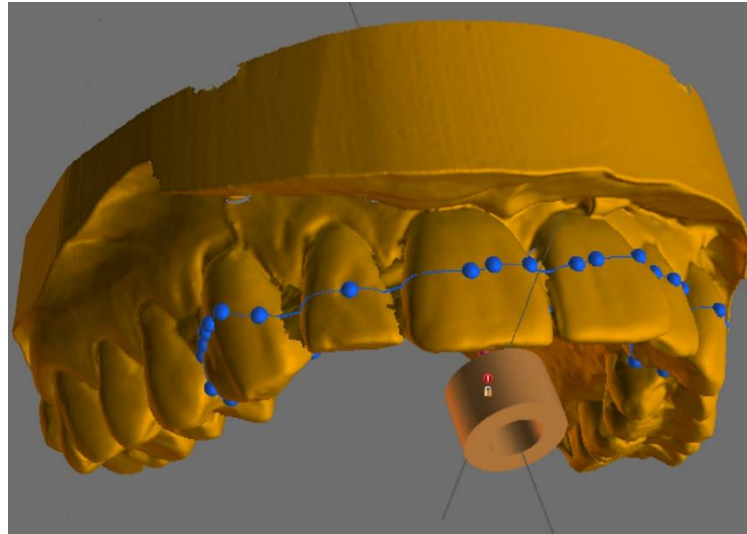


Figure 28 Etablissement du contour du guide

Le contour du futur guide est modifié en déplaçant les points : le guide doit descendre suffisamment bas vers les collets pour être stable sans gêner la feuille de digue qui sera présente (Figure 28). Le guide est généré et exporté au format STL (Figure 29) pour être imprimé grâce au logiciel PreForm (Figure 30) sur une imprimante Form Lab 3 (Somerville, Massachusetts, Etats-Unis) (Figure 31).




Figure 29 Guide généré informatiquement : fenêtre et tube de guidage présents

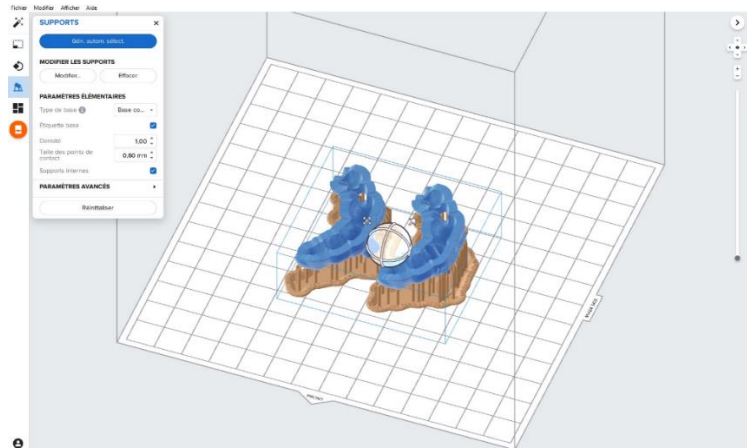

Figure 30 Paramétrage de l'impression avec le logiciel PreForm



Figure 31 Imprimante 3D Form Lab 3 (formlabs.com)

i) Traitement du guide imprimé

Une fois imprimé, le guide est plongé dans une solution alcoolique pour éliminer les monomères résiduels. Les tuteurs (Figure 32) qui ont servi à soutenir la résine pendant l'impression sont retirés à la pince coupante (Figure 33). La douille est insérée dans le tube de guidage (Figure 34). Une polymérisation est alors effectuée. Le guide est fin prêt.



Figure 32 Guide avant retrait des tuteurs

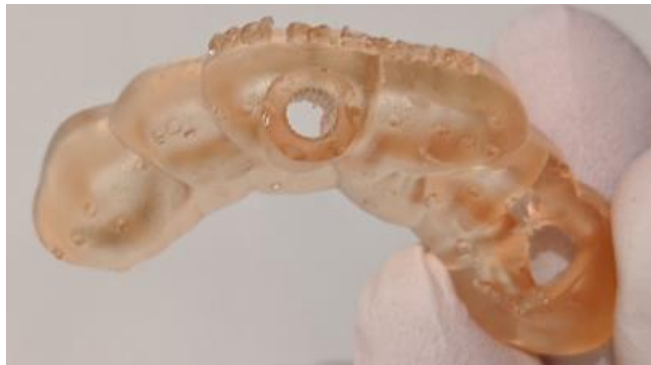

Figure 33 Guide débarrassé des tuteurs : tube de guidage (à gauche) et fenêtre (à droite) visibles

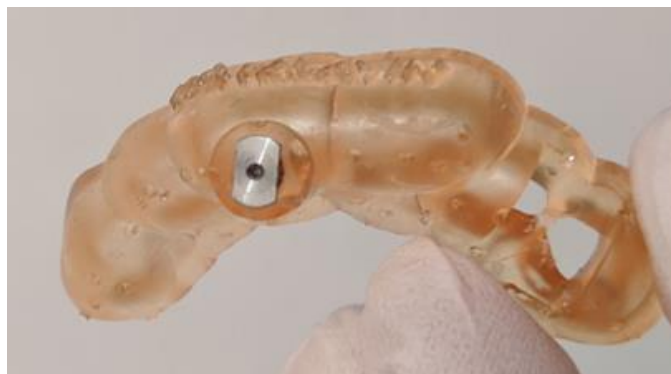

Figure 34 Douille en place au sein du tube de guidage

Ci-dessous (Figure 35) : foret de 75/100 mm de diamètre essayé dans le guide avec le stop à 20 mm pour atteindre la cible endodontique.

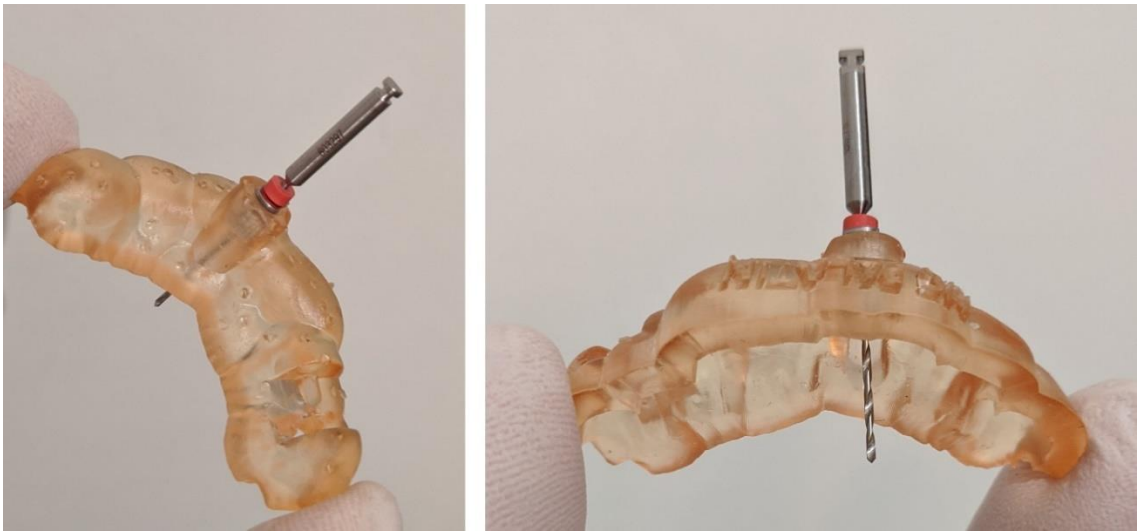


Figure 35 Foret en place dans le guide, stop à 20 mm

3. Intervention

Le guide a été essayé au préalable avant l'intervention, afin de vérifier son insertion.

Aucun anesthésique n'a été administré étant donné le statut nécrosé de la pulpe. Le champ opératoire a été posé de seconde prémolaire à seconde prémolaire (Figure 36) pour permettre l'insertion adéquate du guide (Figure 37).

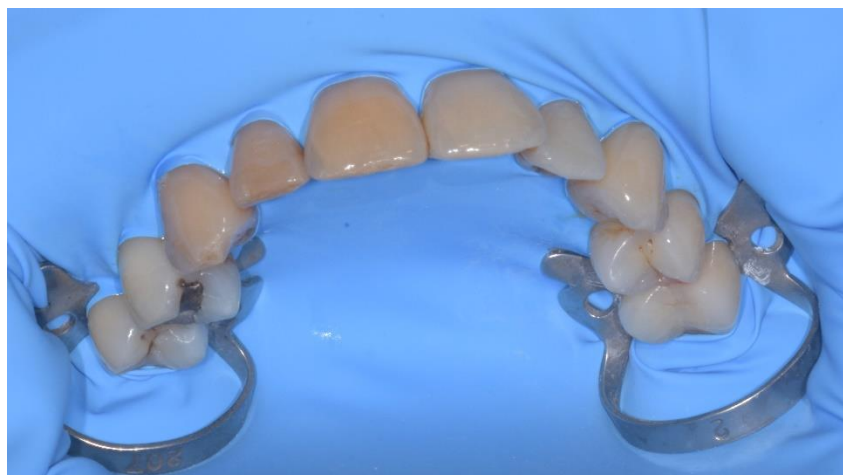

Figure 36 Champ opératoire de 15 à 25 (Dr Marc PONS)

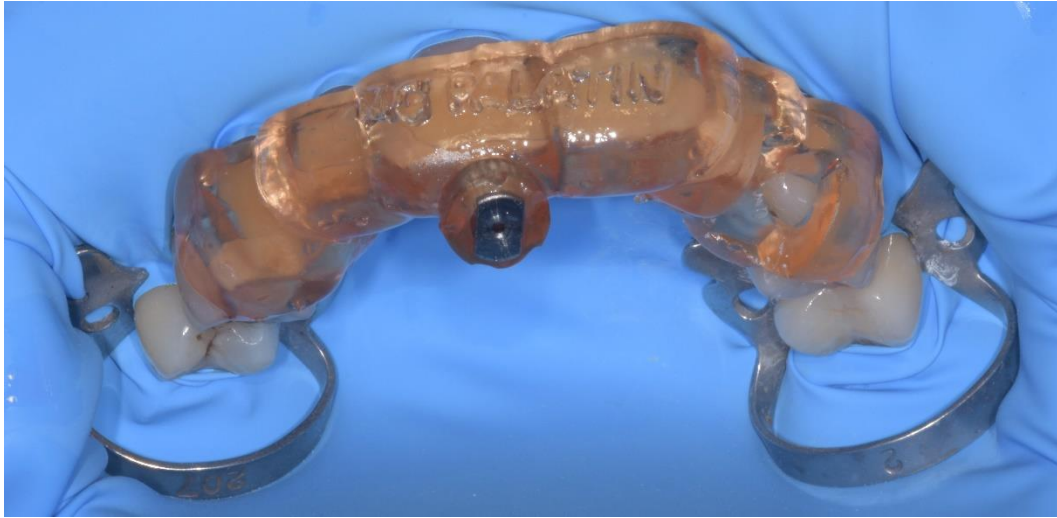

Figure 37 Guide en place (Dr Marc PONS)

Une mine de crayon à papier est introduite dans la douille pour marquer la face palatine où un premier fraisage a lieu afin de retirer la couche d'émail à l'aide d'une fraise diamantée et avoir un accès direct à la dentine (Figure 38). Le forage dentinaire guidé peut alors commencer (Figure 39).

Tout au long du forage, un rinçage abondant et fréquemment renouvelé est réalisé à l'hypochlorite de sodium pour éliminer les débris et assurer la désinfection de l'endodonte.

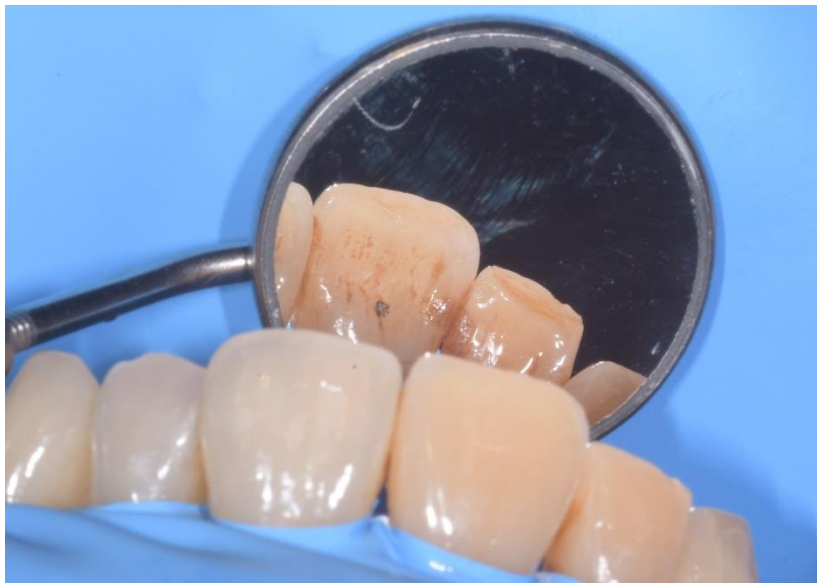

Figure 38 Impact de la mine de crayon à papier (Dr Marc PONS)

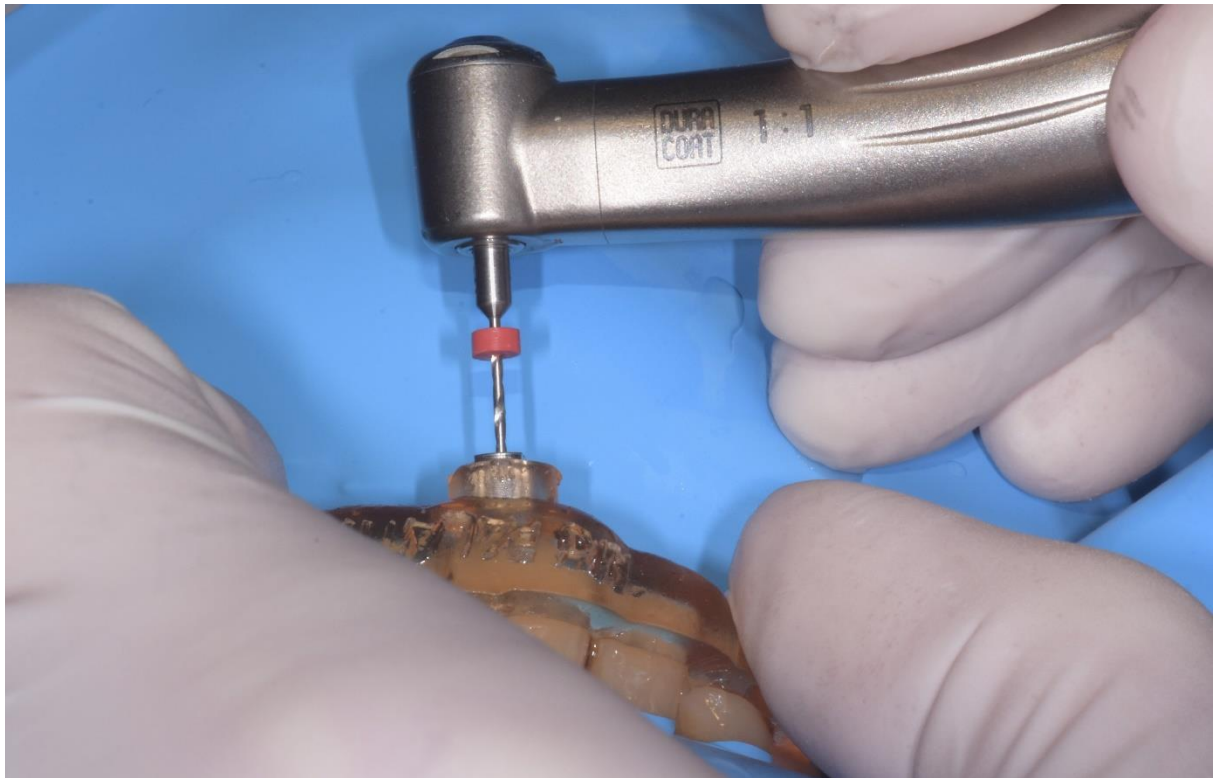


Figure 39 Forage par abord palatin, stop à 20 mm (Dr Marc PONS)

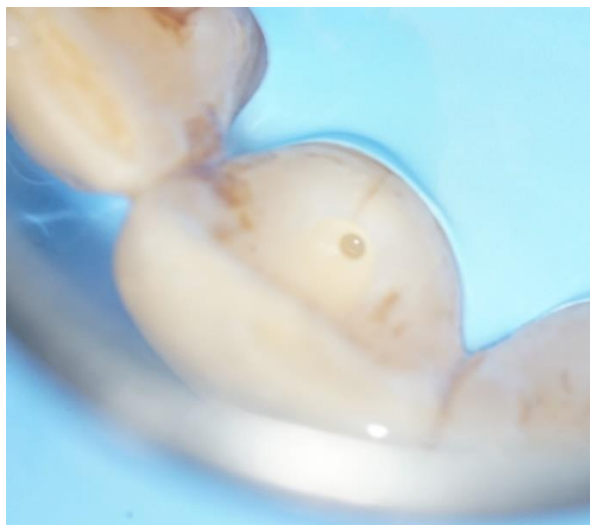

Figure 40 Début du forage en palatin (Dr Marc PONS)

Une fois le forage réalisé (stop à 20 mm amené au contact de la douille) le cathétérisme est tenté avec une lime K précourbée de 10/100 mm puis une lime K précourbée de 8/100 mm. Le puits de forage est également élargi pour faciliter le repérage grâce au microscope opératoire. Après une longue phase de recherche de l'entrée canalair, il est décidé de retrouver le canal avec un forage par

abord vestibulaire le long de du plus grand axe de la dent au moyen du deuxième guide prévu à cet effet.

La face vestibulaire est également marquée au crayon à papier à travers le guide pour visualiser la zone où l'émail doit être retiré. Une fois l'émail retiré, le forage dentinaire est réalisé sur 10 mm. Le cathétérisme à ce stade étant infructueux, le trajet du foret est vérifié radiologiquement (Figure 43). Puis un forage total de 20 mm est fait (Figure 42) le cathétérisme est alors tenté et l'entrée canalaire découverte (Figure 44 et Figure 45). Cette étape a duré en tout et pour tout moins de 8 minutes.

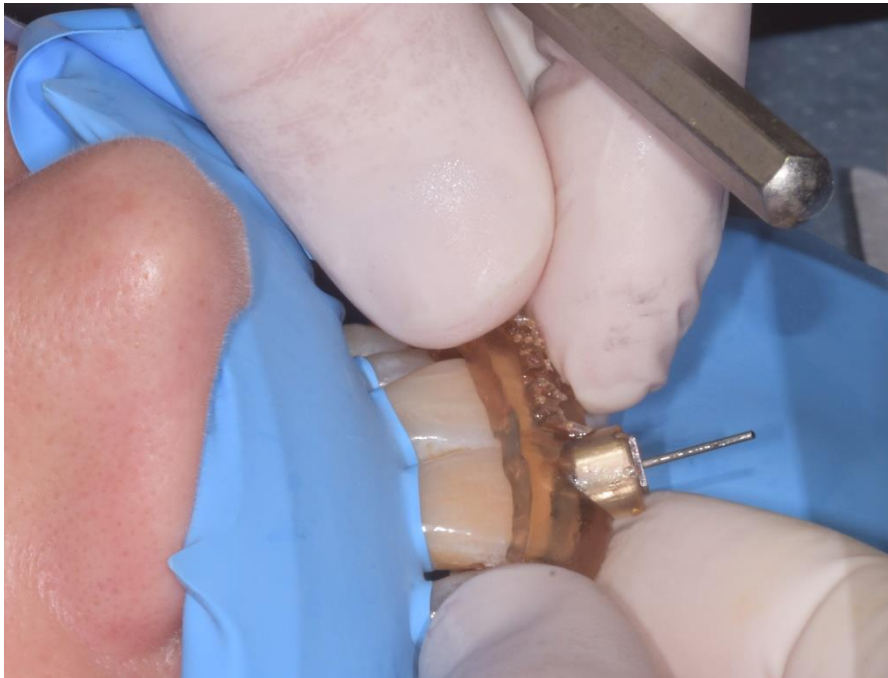


Figure 41 Marquage à la mine de crayon à papier (Dr Marc PONS)

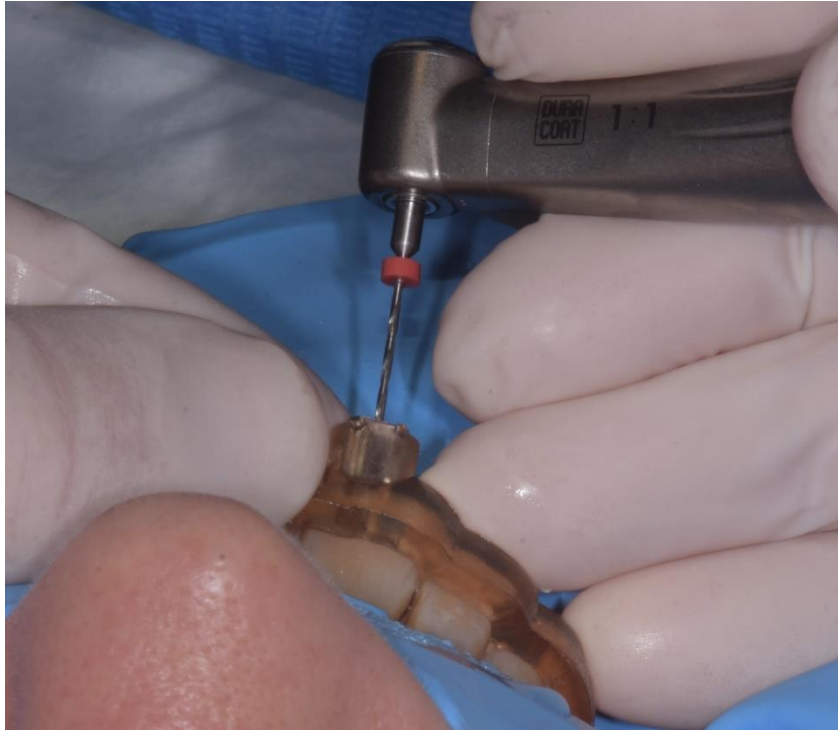

Figure 42 Forage par abord vestibulaire (Dr Marc PONS)

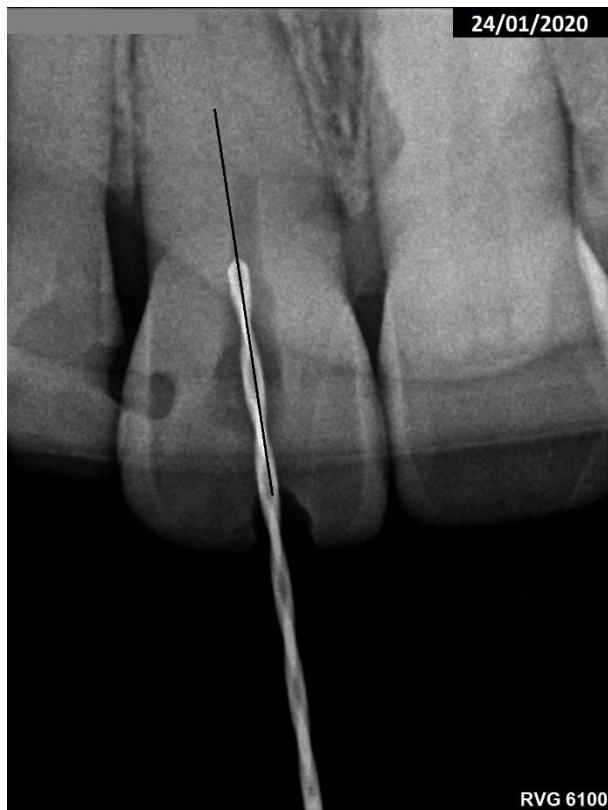

Figure 43 Radiographie de contrôle du trajet (Dr Marc PONS)

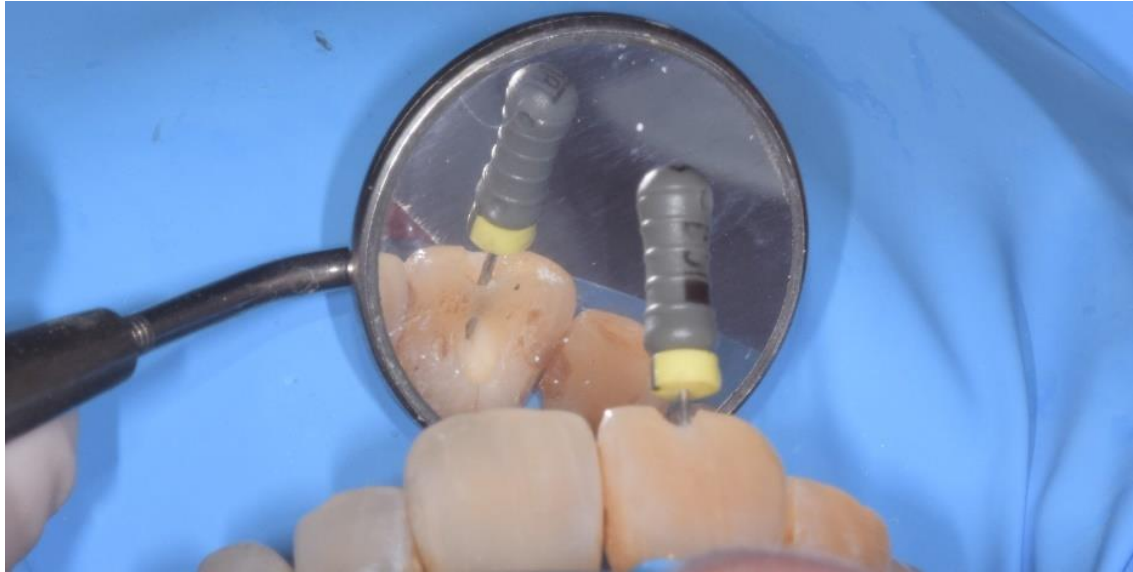

Figure 44 Cathétérisme, pont d'émail présent, communication entre les deux trajets (Dr Marc PONS)

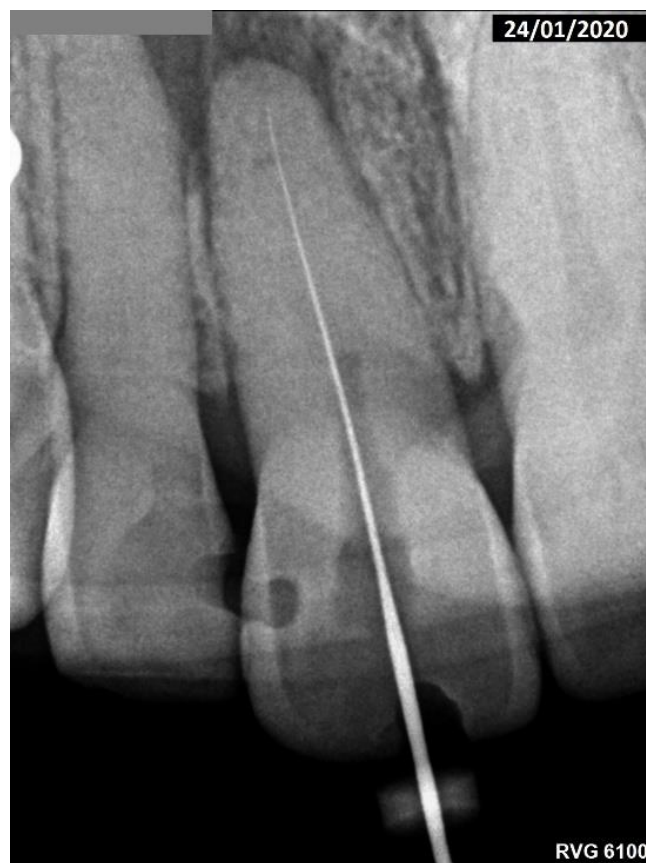

Figure 45 Cathétérisme (Dr Marc PONS)

La longueur de travail (LT) est déterminée par un localisateur d'apex : 24 mm avec le bord libre comme repère coronaire. Un cathétérisme mécanisé est réalisé avec le système PathFile® (Dentsply, Delaware, Etats-Unis). Une première mise en forme est réalisée par l'abord vestibulaire au moyen du

système XP Endo Shaper® (FKG, La Chaux-de-Fonds, Suisse). Pour être certain de ne pas délabrer davantage le bord libre de l'incisive il est décidé de compléter la mise en forme par abord palatin puisqu'à ce stade les deux trajets de forage se rejoignent déjà (Figure 44).

La mise en forme est poursuivie avec la séquence ProTaper Gold® (Dentsply, Delaware, Etats-Unis) jusqu'à l'instrument F3 (Ø030 – 9%). Le maître-cône est essayé (Figure 46).

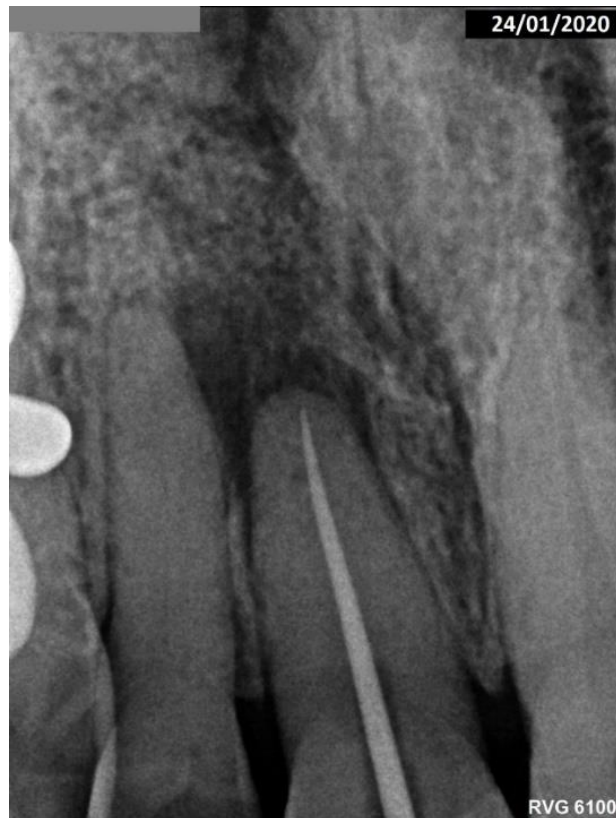

Figure 46 Maître-cône en place (Dr Marc PONS)

Le traitement canalaire est complété par un rinçage à l'EDTA à 17%, un nouveau rinçage à l'hypochlorite de sodium est réalisé et activé avec le système Irrisafe®, le canal séché puis obturé avec de la gutta percha condensée à chaud par thermocompactage (Figure 47 et Figure 48).

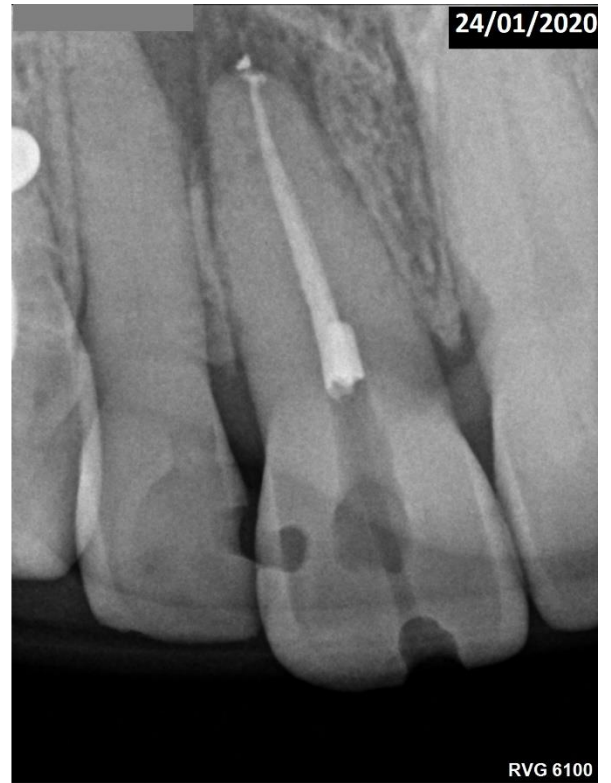
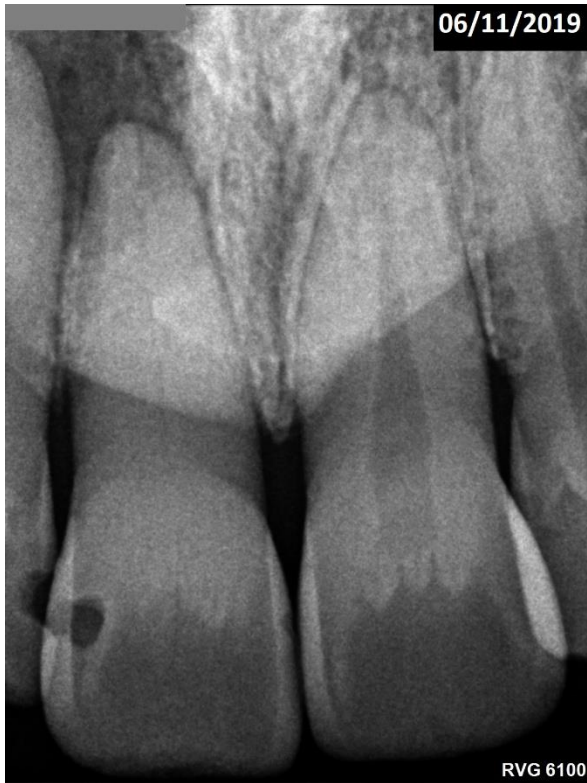
Figure 47 Radiographies pré-opératoire et post-opératoire (Dr Marc PONS)

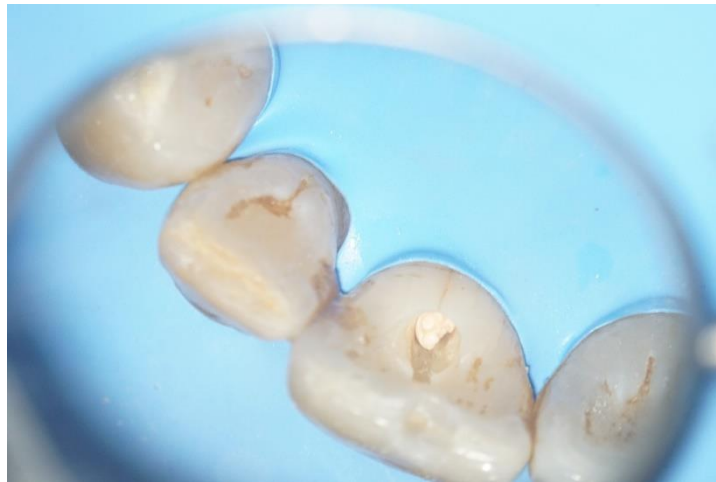

Figure 48 Obturation canalaire en vue occlusale (Dr Marc PONS)

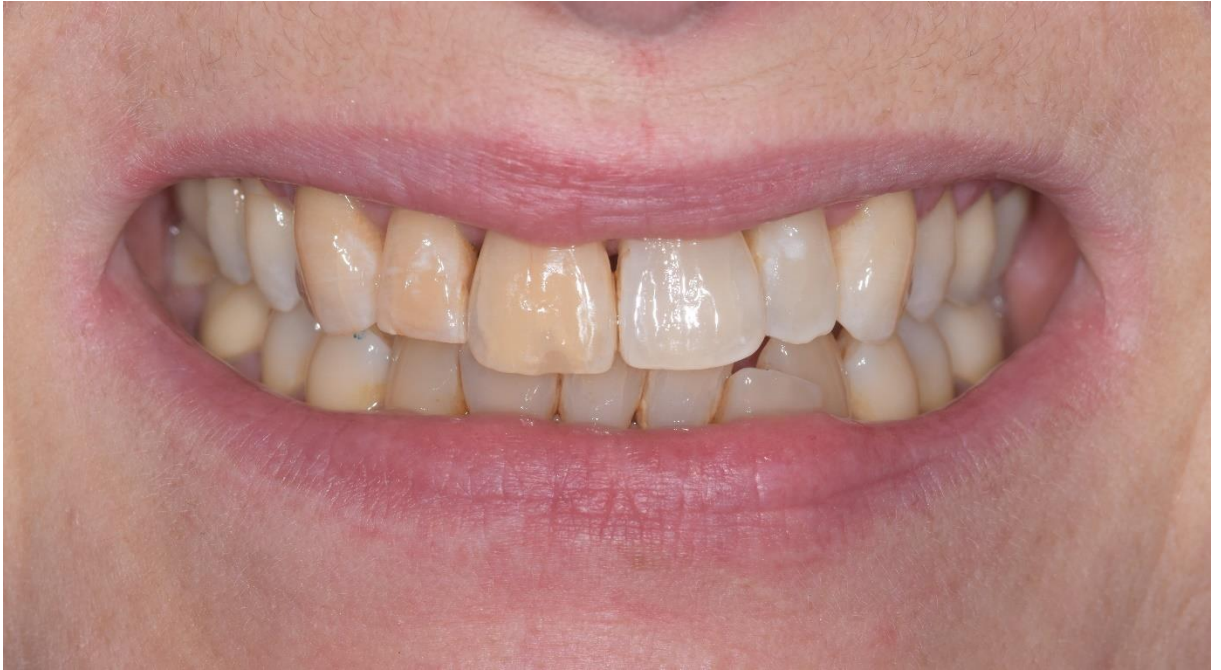

Figure 49 Photo du sourire à la fin de l'intervention (Dr Marc PONS)

Une restauration coronaire étanche à la résine composite est réalisée (Figure 49). La patiente sera revue au bout de six mois pour contrôler la cicatrisation.

III. DISCUSSION

1. Intérêt du guide de forage endodontique

Diverses études ont montré que l'endodontie guidée peut apporter plusieurs bénéfices au bon déroulement du traitement canalaire : précision du forage, gain de temps, économie tissulaire, reproductibilité et résultat non opérateur-dépendant.

a) Précision du forage

L'étude *in vitro* de Zehnder *et al.* (2015) a montré *in vitro* que le différentiel entre le forage guidé pratiqué sur la dent et la planification était faible : 60 dents naturelles ont été traitées au moyen d'un guide de forage et d'un foret de diamètre 150/100 μm et les résultats montrent que les déviations entre la pratique et la conception allaient de 0,16 mm à 0,21 mm pour la base de l'instrument ; et pour la pointe de l'instrument les déviations allaient de 0,17 mm à 0,47 mm. En outre, l'angle moyen de déviation a été de 1,81° (avec un maximum à 5,6° et un minimum à 0,0°). Ces données

montrent que le traitement mené peut être considéré fidèle à celui planifié informatiquement (Figure 50, Figure 51)⁶⁴.

	Angle [°]	Mesial/ distal [mm]	Buccal/ palatal [mm]	Apical/ coronal [mm]
Mean (abs. diff.)	1.81	0.21	0.2	0.16
Median	1.4	0.19	0.19	0.13
Min.	0.0	0.0	0.0	0.0
Max.	5.6	0.75	0.76	0.76

Figure 50 Déviation en millimètres à la base de l'instrument et angulation des déviations, diamètre 150/100 mm (Zehnder 2015)

	Mesial/distal [mm]	Buccal/palatal [mm]	Apical/coronal [mm]
Mean (abs. diff.)	0.29	0.47	0.17
Median	0.18	0.37	0.13
Min.	0.0	0.0	0.0
Max.	1.34	1.59	0.75

Figure 51 Déviation en millimètres à la pointe de l'instrument, diamètre 150/100 mm (Zehnder 2015)

Cette précision dans le forage serait même plus élevée que dans le cadre de l'implantologie guidée : ceci s'expliquerait par l'utilisation d'un foret unique en endodontie alors que la mise en place d'un implant requiert le passage de plusieurs instruments à diamètre croissant pouvant ainsi augmenter la probabilité de décalage⁶⁴.

Concernant la précision du forage, Buchgreitz *et al.* en 2016 ont également montré *ex vivo* que l'endodontie guidée était précise et fiable pour atteindre le point cible défini à l'intérieur de la dent : la distance moyenne entre le trajet du forage et la cible était de 0,46 mm donc inférieure aux 0,7 mm définis comme seuil de risque⁴⁶.

En 2017, sur 100 dents naturelles traitées *ex vivo* par endodontie guidée, Connert *et al.* ont montré que la précision du forage est fiable et ont calculé un angle moyen de déviation à 1,59° avec un foret d'un diamètre de 85/100 mm (Figure 52)⁶⁷.

La précision du forage permettrait ainsi d'éviter le principal écueil lors du traitement canalaire en cas d'oblitération à savoir la perforation iatrogène⁶⁸.

	Angle (°)	Base of the bur			Tip of the bur		
		Mesial-distal (mm)	Buccal-oral (mm)	Apical-coronal (mm)	Mesial-distal (mm)	Buccal-oral (mm)	Apical-coronal (mm)
Mean (absolute difference)	1.59	0.12	0.13	0.12	0.14	0.34	0.12
Standard deviation	1.22	0.12	0.12	0.12	0.18	0.28	0.11
Minimum	0	0	0	0	0	0	0
Maximum	5.3	0.54	0.4	0.41	0.99	1.26	0.4

Figure 52 Déviations mesurées par Connert et al. (2017), diamètre 85/100mm

Dans notre cas, le premier guide (abord palatin) n'a pas rempli son rôle : une déviation mésiale est constatée sur les radiographies per-opératoire et post-opératoire (Figure 43 et Figure 47). Les déviations mêmes minimales peuvent donc compromettre l'intervention. La déviation dans les autres plans de l'espace n'a pas été évaluée. Au contraire, le deuxième guide (abord vestibulaire) a fait toutes ses preuves et a permis de retrouver le canal tout en évitant la perforation.

b) Gain de temps

Rappelons que ce protocole peut tout à fait être condensé en 2 séances pour le patient : première séance pour le diagnostic, la réalisation du CBCT et la prise d'empreinte, deuxième séance pour l'intervention avec le guide réalisé entre les deux séances.

Dans leur étude, Connert *et al.* (2019) ont montré *in vitro*, sur des modèles identiques en résine, que le forage guidé supposait un gain de temps comparativement au forage non-guidé. Le traitement avec guide était réalisé en 11,3 minutes contre 21,8 minutes pour le traitement sans guide soit quasiment deux fois moins de temps (Figure 53)⁶⁹. Malgré les limites que comportent cette étude, sa conclusion rejoint la constatation faite *in vivo* par Krastl qui avec un forage guidé avait retrouvé la lumière canalaire sur une dent au canal calcifié en 5 minutes⁶⁵. Tavares *et al.* (2018) dans un rapport de cas indique que le forage guidé leur a permis d'obtenir la perméabilité en 5 à 10 minutes¹.

Operator	Conventional technique			Guided endodontics		
	Detected canals	Substance loss (95% CI) (mm ³)	Treatment duration (95% CI) (min)	Detected canals	Substance loss (95% CI) (mm ³)	Treatment duration (95% CI) (min)
1-unexperienced	0/8	33.8 (27.3–40.4)	13.8 (5.9–21.8)	8/8	7.0 (6.1–7.9)	7.6 (5.4–9.8)
2-experienced	4/8	60.0 (48.6–71.5)	29.8 (15.9–43.8)	7/8	15.4 (6.7–24.1)	18.9 (5.9–32)
3-specialist	6/8	55.8 (39.3–72.3)	21.7 (12.2–31.2)	7/8	7.1 (6.1–10.1)	7.5 (1.9–13.1)

CI, confidence interval.

Figure 53 Résultats étude Connert et al. (2019)

Dans leur étude *ex vivo* de 2017 Connert *et al.* (Figure 54) ont calculé que le traitement endodontique par forage guidé en incluant l'empreinte optique, la planification numérique et la réalisation de la cavité d'accès prenait en moyenne 613 secondes avec un minimum de 447 secondes

et un maximum de 966 secondes. Dans ce cas, la seule préparation de la cavité d'accès se faisait en moyenne en 30 secondes (minimum 9 secondes, maximum 208 secondes)⁶⁷. Il convient toutefois de nuancer ces chiffres : il existe en effet une courbe d'apprentissage avant de maîtriser pleinement tous les outils numériques nécessaires à la planification et à l'impression du guide.

	Surface scan	Virtual planning	Design template	Removal of enamel	Access cavity	Total treatment
Mean	271	58	235	19	30	613
Minimum	206	28	186	11	9	447
Maximum	340	122	303	31	208	936

Figure 54 Temps nécessaires (en secondes) pour chaque étape de l'endodontie guidée (Connert et al. 2017)

Dans notre cas clinique nous avons donc prévu deux trajets différents : le premier trajet par abord palatin n'a pas permis de retrouver le canal et une exploration au microscope opératoire a été faite sans plus de succès ; cette phase a été relativement longue (40 minutes). Le trajet alternatif avec le deuxième guide avec abord vestibulaire a en revanche rempli toutes nos attentes concernant la rapidité pour mettre à jour le canal : environ 8 minutes.

c) Economie tissulaire

Plusieurs études soulignent que l'endodontie guidée permet de limiter la perte tissulaire induite par la recherche de la lumière canalaire et que cette nouvelle technique suppose une perte tissulaire comparable à celle nécessaire pour les ancrages radiculaires à visée prothétique^{1,65,68,70}. En revanche, à notre connaissance, une seule étude a mis en évidence que le guide de forage permettrait de garantir une économie tissulaire en procédant à des comparaisons entre traitements avec et sans guide.

Cette étude *in vitro* de Connert *et al.* (2019)⁶⁹ a comparé les résultats de trois opérateurs : un débutant, un opérateur expérimenté et un opérateur spécialisé en endodontie. Chaque participant a réalisé 16 traitements canalaires sur dents artificielles identiques imprimées en résine et qui simulaient une oblitération canalaire. Sur ces 16 traitements, 8 étaient réalisés sans guide et 8 avec guide.

Même s'il s'agit d'une étude *in vitro* avec des dents en résine (où les changements de couleur dans la dentine sclérotique sont absents et ne peuvent pas orienter la recherche du canal), les résultats laissent entendre qu'en terme d'économie tissulaire, la technique d'endodontie guidée surpasse la technique conventionnelle sans guide.

La Figure 55 montre les trajets des traitements canalaires et l'on peut constater que les volumes retirés sans aide du guide sont bien plus importants qu'avec le guide de forage.

La Figure 56 synthétise ce constat : la perte de substance a été mesurée pour les deux approches et la technique avec guide se révèle bien plus économe en substance.

La Figure 57 issue de cette étude confirme par les chiffres que la technique sans guide est plus délabrante et a été moins efficace pour retrouver les canaux. Le degré d'expérience de l'opérateur ne semble pas améliorer les résultats de la technique guidée ce qui laisse entendre encore une fois que le guide permet un résultat non-opérateur dépendant.

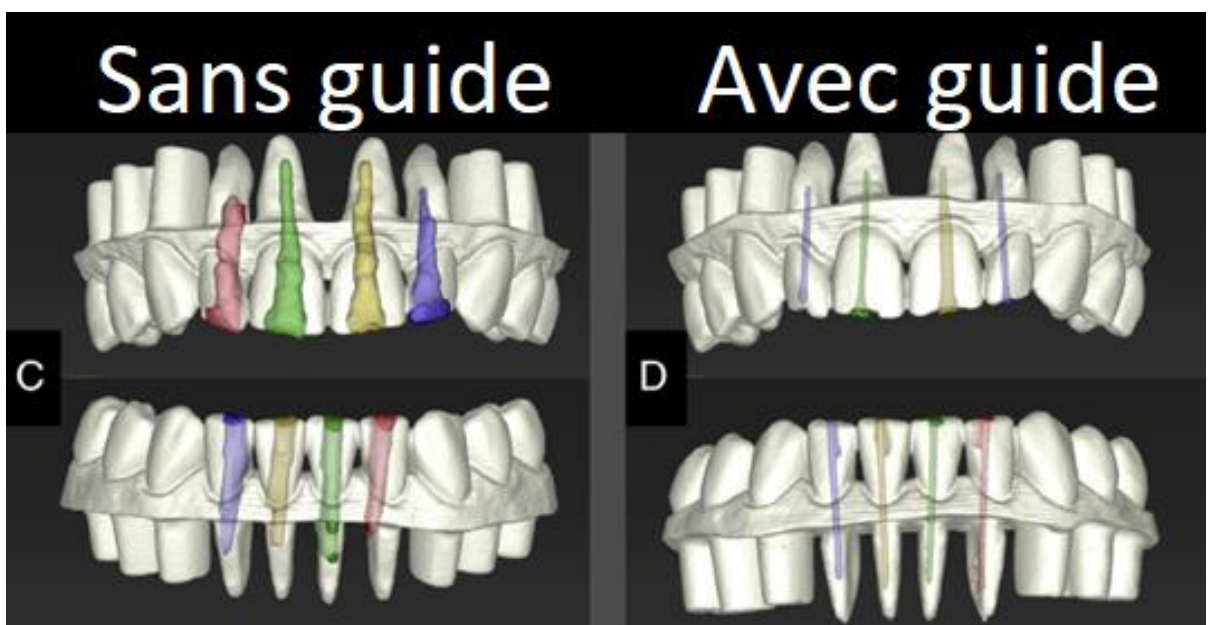


Figure 55 Dimensions comparées des forages (D'après Connert et al. 2019)

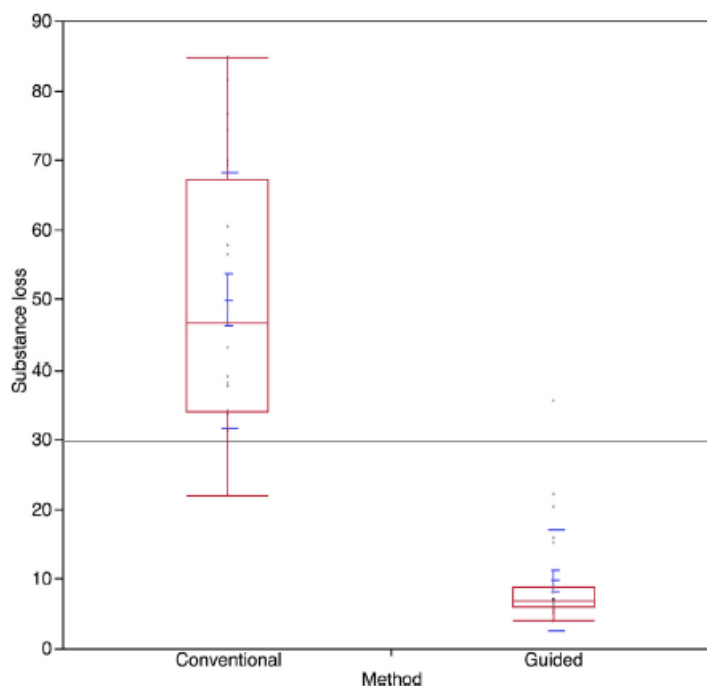


Figure 56 Pertes de substance (mm³) comparées entre technique conventionnelle et endodontie guidée (Connert et al. 2019)

Operator	Conventional technique			Guided endodontics		
	Detected canals	Substance loss (95% CI) (mm ³)	Treatment duration (95% CI) (min)	Detected canals	Substance loss (95% CI) (mm ³)	Treatment duration (95% CI) (min)
1-unexperienced	0/8	33.8 (27.3–40.4)	13.8 (5.9–21.8)	8/8	7.0 (6.1–7.9)	7.6 (5.4–9.8)
2-experienced	4/8	60.0 (48.6–71.5)	29.8 (15.9–43.8)	7/8	15.4 (6.7–24.1)	18.9 (5.9–32)
3-specialist	6/8	55.8 (39.3–72.3)	21.7 (12.2–31.2)	7/8	7.1 (6.1–10.1)	7.5 (1.9–13.1)

CI, confidence interval.

Figure 57 Résultats de chaque opérateur pour chaque technique et les paramètres temps, perte de substance et durée du traitement (Connert et al. 2019)

Pour notre cas clinique nous avons pris le parti de préserver autant que faire se peut le bord libre et la face vestibulaire de l'incisive. Cette première option n'ayant pas permis d'accéder au canal, la deuxième option a été mise en œuvre. L'incisive a donc été forcée avec deux points d'entrée différents.

Finalement le premier accès palatin s'est révélé utile puisqu'il a servi pour instrumenter et mettre en forme le canal et éviter de s'élargir davantage le puits pratiqué en vestibulaire.

A posteriori nous considérons que la perte de substance est plus élevée que prévu mais reste malgré tout bien en deçà de celle qui aurait été induite sans l'aide du forage guidé.

d) Reproductibilité et résultat non opérateur-dépendant

Les rares études comparatives entre approches non-guidée et guidée ont été réalisées *in vitro* et soulignent le fait que le résultat de l'intervention avec le guide imprimé est indépendant de l'opérateur.

En effet l'utilisation d'un guide par un praticien expérimenté ou débutant permet d'arriver à des résultats très proches tant en termes de durée d'intervention, d'économie tissulaire ou d'atteinte de la cible endodontique (Figure 57). Le guide permet en effet de s'affranchir du sens tactile et de la représentation mentale en 3D que l'on doit reconstruire et qui est facilitée par l'expérience^{64,69}.

En juillet 2019, Antonietta Bordone et Cyril Pérez arrivaient à une conclusion proche en considérant que le guide endodontique permettait de mettre à la portée de tous le traitement des oblitérations canalaires⁷⁰.

e) Coût

L'élaboration du guide de forage peut revenir aux environs de 25 euros au travers de BSP si l'impression du guide a lieu sur l'imprimante 3D du cabinet. Le tarif pratiqué par les prothésistes est d'environ 60 euros si l'impression du guide leur est déléguée. Ces tarifs relativement accessibles ne peuvent pas être considérés comme un frein financier dans la mise en place de ce protocole.

A ce coût il revient de rajouter celui du foret et de la douille. Le foret et la douille disponibles auprès de STECO® reviennent respectivement à 35 et 82,5 euros. Mais ces éléments, notamment la douille, sont réutilisables.

Rappelons à toutes fins utiles que s'équiper d'une imprimante 3D professionnelle suppose un investissement initial d'au moins 2000 euros donc bien inférieur à d'autres équipements d'un cabinet dentaire.

2. Limites de la technique

De nombreux problèmes anatomiques, matériels et l'impératif de radioprotection peuvent rendre difficile la mise en place de l'endodontie guidée au cabinet dentaire.

La mise en place du protocole est plus complexe dans les secteurs postérieurs où la limitation de l'ouverture buccale ne permet pas toujours d'avoir l'espace suffisant pour placer à la fois le guide

de forage et le foret^{65,71,72}. Toutefois, une équipe a décrit la réalisation d'un guide intra-coronaire sur molaire maxillaire pour compenser ce manque d'espace⁷³. Une autre équipe a présenté un rapport de cas où une molaire mandibulaire avait été traitée par endodontie guidée mais le délabrement coronaire avancé permettait le placement du guide et du foret malgré la situation postérieure de la dent⁶ (Figure 58).

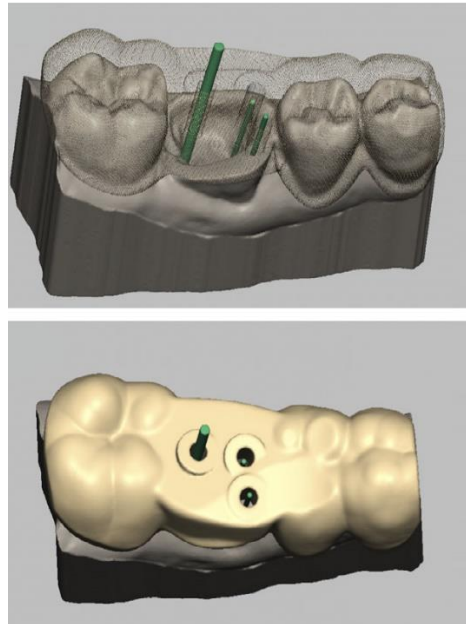


Figure 58 Guide sur une molaire délabrée (Shi et al. 2018)

Le foret n'est utilisable que dans un axe strictement droit donc utile uniquement dans des portions droites ou des racines droites⁷² : si la lumière canalaire est visible au CBCT au-delà d'une courbure, le forage ne sera pas pertinent dans cette configuration et le traitement rétrograde seul pourra être alors envisagé.

L'empreinte et l'insertion du guide exigent une stabilité des dents supports, en cas de mobilité dentaire pathologique le protocole d'endodontie guidée ne sera pas adapté⁶⁶ à moins de prévoir un système de contention pour la dent mobile.

Le foret, surtout s'il est de gros diamètre, et en particulier sa pointe, peut induire des microfêlures qui peuvent fragiliser la dent^{72,74} : contrairement aux instruments de préparation canalaire pour inlay-core qui sont surtout en contact avec le matériau d'obturation canalaire, le foret pour retrouver la lumière canalaire est uniquement en contact avec de la dentine et lui fait subir des contraintes.

Pour l'instant ne sont disponibles sur le marché que les forets suivants^{70,75} :

_ foret de 120/100 mm de STRAUMANN® (Bâle, Suisse)

_ foret de 100/100 mm de STECO® (Hambourg, Allemagne)

_ foret de 80/100 mm de KOMET® (Lemgo, Allemagne)

Or, les forets les plus étroits sont les plus intéressants pour garantir le principe d'économie tissulaire, notamment pour les incisives mandibulaires toujours très étroites. Certains articles montrent des cas cliniques réalisés avec des forets de diamètre 85/100 mm, 80/100 mm ou 75/100 mm mais ces forets ne sont pas tous officiellement commercialisés ce qui pose un vrai problème de mise en œuvre du protocole^{67,68,70}.

De plus, la finesse du foret peut être problématique car au contact de la dentine les contraintes peuvent déformer le foret qui se courbe et ceci peut expliquer les déviations constatées, même minimales. Les éventuelles déviations peuvent aussi s'expliquer par des changements dimensionnels lors de la polymérisation de la résine au moment du prototypage⁷¹.

La dose de rayonnements ionisants peut être problématique : selon le dispositif utilisé la dose délivrée est susceptible d'être élevée⁷⁶. Notons que certains protocoles d'endodontie guidée préconisent la réalisation de radiographies rétroalvéolaires au fur et à mesure de l'avancée du forage afin de contrôler le bon déroulé de la procédure, ce qui augmente la dose de rayons ionisants délivrés⁴⁶. Ces radiographies rétroalvéolaires renseignent sur la progression du forage et peuvent révéler un décalage de celui-ci dans le sens mésio-distal mais ne sera d'aucune aide pour détecter un éventuel décalage dans le sens vestibulo-palatin⁶⁶.

Une éventuelle contrainte esthétique est à souligner : le bord incisal de la dent peut être sacrifié si l'on favorise un axe de forage aligné sur le grand axe de la dent (Figure 59). Avec une cavité d'accès conventionnelle, l'abord se fait par la face palatine de la dent et le bord incisal est ainsi préservé^{58,65,68}.

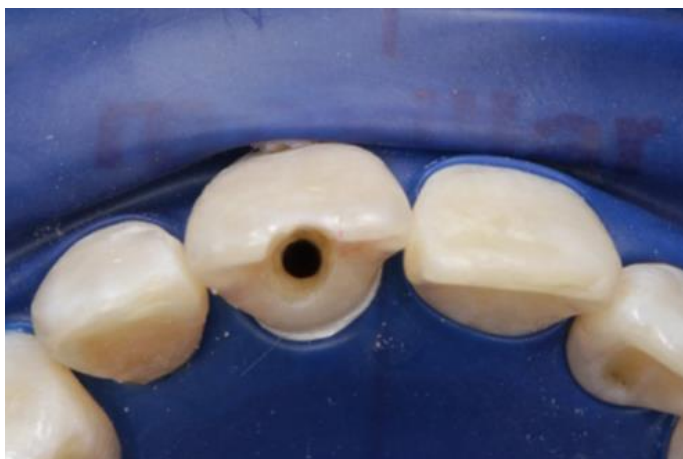

Figure 59 Cavité d'accès par forage guidé avec empiètement sur le bord libre (Kraatzl 2015)

La présence de matériaux de restauration hautement radio-opaques peut entraver l'alignement correct des fichiers DICOM et STL⁶⁹. Cet alignement peut être faussé également par l'imprécision de l'empreinte, par le manque de précision du CBCT ou la réalisation de celui-ci dans une position ou une ouverture buccale non-adéquates.

La photo ci-dessous (Figure 60) montre un forage guidé qui n'a pas pu atteindre le canal tel que planifié sur une canine mandibulaire droite (dent numéro 43). Des erreurs minimales à chaque étape (empreinte, coulée, scan, position lors de l'acquisition du CBCT) peuvent entraîner un décalage lors de l'intervention. Ces erreurs peuvent compromettre le parfait alignement entre les deux fichiers d'origine (DICOM et STL). Dans le cas présenté il s'agit vraisemblablement d'un alignement imparfait dû à un Cone Beam petit champ (5x5, 75 microns) réalisé en OIM au lieu d'être réalisé avec un espace libre d'inocclusion (car le traitement par guide a été décidé *a posteriori*). Un nouveau Cone Beam n'avait pas été réalisé pour éviter d'irradier une fois de plus la patiente. L'axe a été corrigé sans guide, ainsi la désinfection et l'obturation ont pu être réalisées (Figure 61).

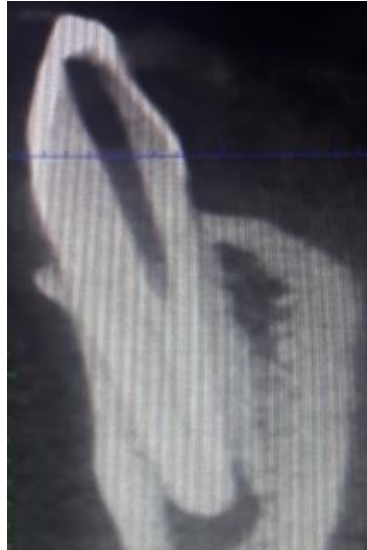

Figure 60 Décalage du forage malgré la planification (Dr Marion MEGLY)

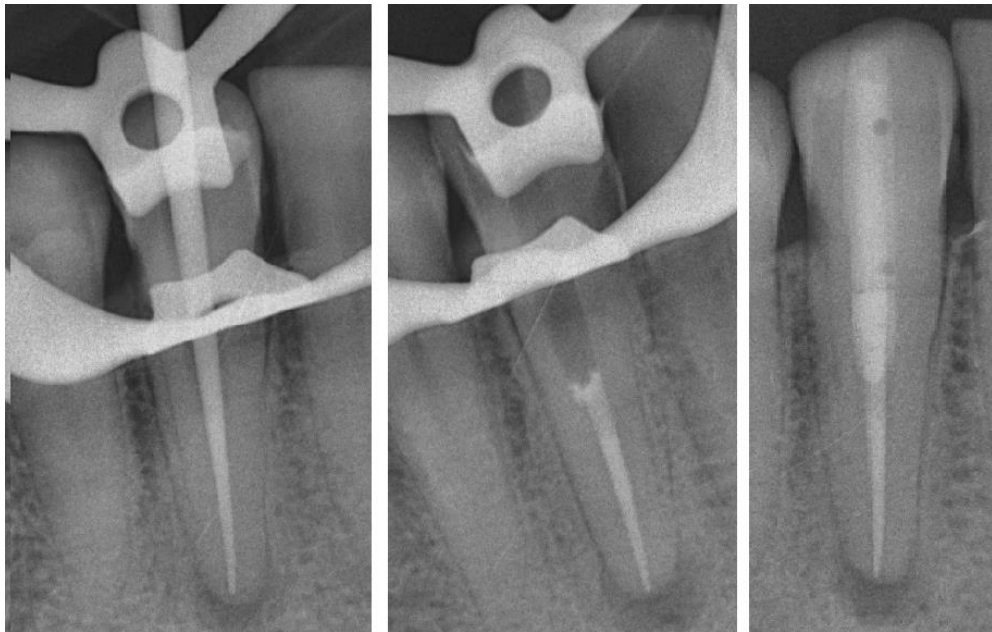


Figure 61 Canal retrouvé après rectification de l'axe (Dr Marion MEGLY)

Il est à noter que la stabilité du guide impose que celui-ci repose sur plusieurs dents ce qui implique d'isoler plusieurs dents avec la digue dentaire⁷¹.

Le gain de temps obtenu au fauteuil grâce au guide est à mettre en parallèle avec le temps consacré à la conception et à la fabrication de ce guide. En effet, pour tout débutant, la maîtrise du logiciel de planification demande un certain temps.

À cela s'ajoutent certains écueils du paramétrage du guide. Les fabricants ne communiquent pas forcément le diamètre externe de la douille métallique, or ce diamètre est essentiel pour définir le diamètre du tube de guidage où vient s'insérer la douille. Même en disposant des données précises la douille peut ne pas s'insérer dans le tube de guidage : il est alors nécessaire de faire des impressions tests où plusieurs tubes de guidage (entre 3 et 5) sont imprimés, chacun avec un diamètre légèrement différent. Ces différents tubes de guidage permettent de vérifier lequel est le mieux adapté à la douille.

Si la couronne est intacte, le forage guidé débouche le plus souvent sur une cavité d'accès a minima : dans cette situation une meilleure résistance à la fracture instrumentale fait encore débat^{77,7879,80}.

Comme en implantologie, la rétention de la douille à l'intérieur du tube de guidage est obtenue par friction qui peut être complétée par un collage avec de la colle cyanoacrylate. Malgré ces dispositions le frottement du foret contre la douille peut entraîner la désinsertion de cette dernière ce qui constitue un aléa et peut ralentir voire compromettre l'intervention. Le contact du foret contre la douille provoque également la production de fins débris métalliques mais facilement éliminables avec une irrigation abondante.

CONCLUSION

Dans le cas clinique que nous avons présenté, l'endodontie guidée a été d'une aide précieuse pour atteindre deux objectifs primordiaux des traitements canaux des dents au canal oblitéré : retrouver le canal au-delà de l'oblitération et éviter une perforation.

Traiter de tels cas est peu fréquent en omnipratique et l'on ne fait bien que ce que l'on fait souvent. L'aide apportée par le guide de forage est un atout pour les praticiens et les patients à de nombreux égards : confort, précision du forage, économie tissulaire, gain de temps et coût.

Les aides optiques restent indispensables pour se repérer à l'intérieur de la dent grâce à la couleur de la dentine sclérotique : ce sont un excellent complément au guide pour gérer au mieux la situation complexe que pose les canaux oblitérés.

À l'heure actuelle, la principale difficulté pour mettre en œuvre cette solution est l'absence de standardisation du protocole, en particulier en ce qui concerne le paramétrage du tube de guidage qui se fait par tâtonnements. Le risque d'erreur augmente avec le nombre des étapes dans ce protocole et aboutit alors à des déviations lors du forage qui compromet les objectifs fixés. Comme toujours en odontologie, la plus grande rigueur est de mise à chaque étape de la planification.

Notons également que la maîtrise de tout le flux numérique nécessite une certaine courbe d'apprentissage. Mais le protocole restant très similaire à celui de l'implantologie guidée, la mise en œuvre peut être déléguée à un laboratoire maîtrisant ces outils et le projet établi par ce laboratoire peut être vérifié et validé par le praticien avant impression du guide.

Le taux d'équipement des cabinets dentaires est en constante augmentation en ce qui concerne les appareils d'imagerie 3D et les imprimantes 3D : l'endodontie guidée est un outil thérapeutique qui dans un avenir proche peut se démocratiser.

BIBLIOGRAPHIE

1. Fonseca Tavares, W. L., Diniz Viana, A. C., de Carvalho Machado, V., Feitosa Henriques, L. C. & Ribeiro Sobrinho, A. P. Guided Endodontic Access of Calcified Anterior Teeth. *J. Endod.* **44**, 1195–1199 (2018).
2. Bastos, J. V. & Côrtes, M. I. de S. Pulp canal obliteration after traumatic injuries in permanent teeth – scientific fact or fiction? *Braz. Oral Res.* **32**, (2018).
3. McCabe, P. S. & Dummer, P. M. H. Pulp canal obliteration: an endodontic diagnosis and treatment challenge: Diagnosis and treatment of pulpal obliteration. *Int. Endod. J.* **45**, 177–197 (2012).
4. Allen, P. F. & Whitworth, J. M. Endodontic considerations in the elderly. *Gerodontology* **21**, 185–194 (2004).
5. Langeland, K., Dowden, W. E., Tronstad, L. & Langeland, L. K. Human pulp changes of iatrogenic origin. *Oral Surg. Oral Med. Oral Pathol.* **32**, 943–980 (1971).
6. Shi, X., Zhao, S., Wang, W., Jiang, Q. & Yang, X. Novel navigation technique for the endodontic treatment of a molar with pulp canal calcification and apical pathology. *Aust. Endod. J.* **44**, 66–70 (2018).
7. Smith, J. W. Calcific metamorphosis: A treatment dilemma. *Oral Surg. Oral Med. Oral Pathol.* **54**, 441–444 (1982).
8. Kiefner, P., Connert, T., ElAyouti, A. & Weiger, R. Treatment of calcified root canals in elderly people: a clinical study about the accessibility, the time needed and the outcome with a three-year follow-up. *Gerodontology* **34**, 164–170 (2017).
9. Oginni, A. O., Adekoya-Sofowora, C. A. & Kolawole, K. A. Evaluation of radiographs, clinical signs and symptoms associated with pulp canal obliteration: an aid to treatment decision. *Dent. Traumatol.* **25**, 620–625 (2009).
10. Yaacob, H. & Hamid, J. Pulpal calcification in primary teeth: a light microscopy study. *J. Paedodontics* **10**, 254–64 (1986).
11. She, C. M. L., Cheung, G. S. P. & Zhang, C. F. Long-Term Follow-Up of a Revascularized Immature Necrotic Tooth Evaluated by CBCT. *Case Rep. Dent.* **2016**, 1–5 (2016).
12. Jacobsen, I. & Kerekes, K. Long-term prognosis of traumatized permanent anterior teeth showing calcifying processes in the pulp cavity. *Eur. J. Oral Sci.* **85**, 588–598 (1977).
13. Robertson, A., Andreasen, F. M., Bergenholtz, G., Andreasen, J. O. & Norén, J. G. Incidence of pulp necrosis subsequent to pulp canal obliteration from trauma of permanent incisors. *J. Endod.* **22**, 557–560 (1996).
14. Lundberg, M. & Cvek, M. A light microscopy study of pulps from traumatized permanent incisors with reduced pulpal lumen. *Acta Odontol. Scand.* **38**, 89–94 (1980).
15. Holcomb, J. B. & Gregory, W. B. Calcific metamorphosis of the pulp: Its incidence and treatment. *Oral Surg. Oral Med. Oral Pathol.* **24**, 825–830 (1967).
16. Bastos, J. V., Goulart, E. M. A. & de Souza Côrtes, M. I. Pulpal response to sensibility tests after traumatic dental injuries in permanent teeth. *Dent. Traumatol.* **30**, 188–192 (2014).
17. Nikoui, M., Kenny, D. J. & Barrett, E. J. Clinical outcomes for permanent incisor luxations in a pediatric population. III. Lateral luxations. *Dent. Traumatol.* **19**, 280–285 (2003).
18. Andreasen, F. M. Pulpal healing after luxation injuries and root fracture in the permanent dentition. *Dent. Traumatol.* **5**, 111–131 (1989).
19. Patterson, S. & Mitchell, D. Calcific metamorphosis of the dental pulp. *Oral Surg Oral Med Oral Pathol* **20**, 94–101 (1965).

20. Andreasen, F. M., Zhjie, Y., Thomsen, B. L. & Andersen, P. K. Occurrence of pulp canal obliteration after luxation injuries in the permanent dentition. *Dent. Traumatol.* **3**, 103–115 (1987).
21. Bjørndal, L. Presence or Absence of Tertiary Dentinogenesis in Relation to Caries Progression. *Adv. Dent. Res.* **15**, 80–83 (2001).
22. Bjørndal, L. & Darvann, T. A Light Microscopic Study of Odontoblastic and Non-Odontoblastic Cells Involved in Tertiary Dentinogenesis in Well-Defined Cavitated Carious Lesions. *Caries Res.* **33**, 50–60 (1999).
23. Agamy, H. A., Bakry, N. S., Mounir, M. M. F. & Avery, D. R. Comparison of Mineral Trioxide Aggregate and Formocresol as Pulp-capping Agents in Pulpotomized Primary Teeth. *Pediatr. Dent.* **8** (2004).
24. Fleig, S., Attin, T. & Jungbluth, H. Narrowing of the radicular pulp space in coronally restored teeth. *Clin. Oral Investig.* **21**, 1251–1257 (2017).
25. Kristerson, L. Autotransplantation of human premolars. *Int. J. Oral Surg.* **14**, 200–213 (1985).
26. Andreasen, J. O., Paulsen, H. U., Yu, Z., Bayer, T. & Schwartz, O. A long-term study of 370 autotransplanted premolars. Part II. Tooth survival and pulp healing subsequent to transplantation. *Eur. J. Orthod.* **12**, 14–24 (1990).
27. Poswillo, D. E. Early pulp changes following reduction of open bite by segmental surgery. *Int. J. Oral Surg.* **1**, 87–97 (1972).
28. Vedtofte, P. Pulp canal obliteration after Le Fort I osteotomy. *Dent. Traumatol.* **5**, 274–278 (1989).
29. Brodin, P., Linge, L. & Aars, H. Instant assessment of pulpal blood flow after orthodontic force application. *J. Orofac. Orthop.* **57**, 306–309 (1996).
30. Delivanis, H. P. Incidence of canal calcification in the orthodontic patient. **82**, 58–61.
31. Johnstone, M. & Parashos, P. Endodontics and the ageing patient. *Aust. Dent. J.* **60**, 20–27 (2015).
32. Foreman, P. C. & Soames, J. V. Structure and composition of tubular and non-tubular deposits in root canal systems of human permanent teeth. *Int. Endod. J.* **21**, 27–36 (1988).
33. Malhotra, N. & Mala, K. Calcific metamorphosis. literature review and clinical strategies. *Dent. Update* **40**, 48–60 (2013).
34. Kuyk, J. K. & Walton, R. E. Comparison of the radiographic appearance of root canal size to its actual diameter. *J. Endod.* **16**, 528–533 (1990).
35. de Cleen, M. Obliteration of pulp canal space after concussion and subluxation: endodontic considerations. *Quintessence Int.* **33**, 661–9 (2002).
36. Andreasen, F. M. & Pedersen, B. V. Prognosis of luxated permanent teeth - the development of pulp necrosis. *Dent. Traumatol.* **1**, 207–220 (1985).
37. Lee, R., Barrett, E. J. & Kenny, D. J. Clinical outcomes for permanent incisor luxations in a pediatric population. II. Extrusions. *Dent. Traumatol.* **19**, 274–279 (2003).
38. Siddiqui, S. H. & Mohamed, A. N. Calcific Metamorphosis : A Review. *Int. J. Health Sci.* **10**, 417–422 (2016).
39. Schindler, W. G. & Gullickson, D. C. Rationale for the management of calcific metamorphosis secondary to traumatic injuries. *J. Endod.* **14**, 408–412 (1988).
40. Naumann, M. *et al.* Dentin-like versus Rigid Endodontic Post: 11-year Randomized Controlled Pilot Trial on No-wall to 2-wall Defects. *J. Endod.* **43**, 1770–1775 (2017).
41. European Society of Endodontology. Quality guidelines for endodontic treatment: consensus report of the European Society of Endodontology. *Int. Endod. J.* **39**, 921–930 (2006).
42. Simon, S. *L'endodontie de A à Z.* (2018).

43. American Association of Endodontists (2006) AAE Endodontic Case Difficulty Assessment Form and Guidelines.pdf. (2006).
44. Cvek, M., Granath, L. & Lundberg, M. Failures and healing in endodontically treated non-vital anterior teeth with posttraumatically reduced pulpal lumen. *Acta Odontol. Scand.* **40**, 223–228 (1982).
45. Kvinnsland, I., Oswald, R. J., Halse, A. & Grønningsæter, A. G. A clinical and roentgenological study of 55 cases of root perforation. *Int. Endod. J.* **22**, 75–84 (1989).
46. Buchgreitz, J., Buchgreitz, M., Mortensen, D. & Bjørndal, L. Guided access cavity preparation using cone-beam computed tomography and optical surface scans - an *ex vivo* study. *Int. Endod. J.* **49**, 790–795 (2016).
47. Demant, S., Markvart, M. & Bjørndal, L. Quality-Shaping Factors and Endodontic Treatment amongst General Dental Practitioners with a Focus on Denmark. *Int. J. Dent.* **2012**, 1–7 (2012).
48. Cunha-Cruz, J., Hujoel, P. P. & Nadanovsky, P. Secular Trends in Socio-economic Disparities in Edentulism: USA, 1972–2001. *J. Dent. Res.* **86**, 131–136 (2007).
49. Simon, S., Machtou, P. & Pertot, W.-J. *Endodontie*. (Wolters Kluwer France, 2012).
50. Krasner, P. & Rankow, H. J. Anatomy of the Pulp-Chamber Floor. *J. Endod.* **30**, 12 (2004).
51. Carrotte, P. Surgical endodontics. *Br. Dent. J.* **198**, 127–133 (2005).
52. Ahn, S.-Y., Kim, N.-H., Kim, S., Karabucak, B. & Kim, E. Computer-aided Design/Computer-aided Manufacturing–guided Endodontic Surgery: Guided Osteotomy and Apex Localization in a Mandibular Molar with a Thick Buccal Bone Plate. *J. Endod.* **44**, 665–670 (2018).
53. Strbac, G. D., Schnappauf, A., Giannis, K., Moritz, A. & Ulm, C. Guided Modern Endodontic Surgery: A Novel Approach for Guided Osteotomy and Root Resection. *J. Endod.* **43**, 496–501 (2017).
54. Ye, S., Zhao, S., Wang, W., Jiang, Q. & Yang, X. A novel method for periapical microsurgery with the aid of 3D technology: a case report. *BMC Oral Health* **18**, 85 (2018).
55. Zubizarreta Macho, Á., Ferreiroa, A., Rico-Romano, C., Alonso-Ezpeleta, L. Ó. & Mena-Álvarez, J. Diagnosis and endodontic treatment of type II dens invaginatus by using cone-beam computed tomography and splint guides for cavity access. *J. Am. Dent. Assoc.* **146**, 266–270 (2015).
56. Mena-Álvarez, J., Rico-Romano, C., Lobo-Galindo, A. B. & Zubizarreta-Macho, Á. Endodontic treatment of dens evaginatus by performing a splint guided access cavity. *J. Esthet. Restor. Dent.* **29**, 396–402 (2017).
57. Perez, C., Finelle, G. & Couvrechel, C. Optimisation of a guided endodontics protocol for removal of fibre-reinforced posts. *Aust. Endod. J.* aej.12379 (2019) doi:10.1111/aej.12379.
58. Anderson, J., Wealleans, J. & Ray, J. Endodontic applications of 3D printing. *Int. Endod. J.* **51**, 1005–1018 (2018).
59. Verweij, J. P., Jongkees, F., Anssari Moin, D., Wismeijer, D. & van Merkesteyn, J. P. R. Autotransplantation of teeth using computer-aided rapid prototyping of a three-dimensional replica of the donor tooth: a systematic literature review. *Int. J. Oral Maxillofac. Surg.* **46**, 1466–74 (2017).
60. Verweij, J. P., van Westerveld, K. J. H., Anssari Moin, D., Mensink, G. & van Merkesteyn, J. P. R. Autotransplantation With a 3-Dimensionally Printed Replica of the Donor Tooth Minimizes Extra-Alveolar Time and Intraoperative Fitting Attempts: A Multicenter Prospective Study of 100 Transplanted Teeth. *J. Oral Maxillofac. Surg.* (2019).
61. Longo, E., Frosecchi, M., Marradi, L., Signore, A. & de Angelis, N. Guided periodontal surgery: a novel approach for the treatment of gummy smile. A case report. 9.

62. Kühl, S., Payer, M., Zitzmann, N. U., Lambrecht, J. T. & Filippi, A. Technical Accuracy of Printed Surgical Templates for Guided Implant Surgery with the coDiagnostiX™ Software: Printed Template for Guided Implantation. *Clin. Implant Dent. Relat. Res.* **17**, e177–e182 (2015).
63. Kernen, F. *et al.* Accuracy of Three-Dimensional Printed Templates for Guided Implant Placement Based on Matching a Surface Scan with CBCT: Accuracy of Printed Templates. *Clin. Implant Dent. Relat. Res.* **18**, 762–768 (2016).
64. Zehnder, M. S., Connert, T., Weiger, R., Krastl, G. & Kühl, S. Guided endodontics: accuracy of a novel method for guided access cavity preparation and root canal location. *Int. Endod. J.* **49**, 966–972 (2016).
65. Krastl, G., Zehnder, M. S., Connert, T., Weiger, R. & Kühl, S. Guided Endodontics: a novel treatment approach for teeth with pulp canal calcification and apical pathology. *Dent. Traumatol.* **32**, 240–246 (2016).
66. Buchgreitz, J., Buchgreitz, M. & Bjørndal, L. Guided root canal preparation using cone beam computed tomography and optical surface scans – an observational study of pulp space obliteration and drill path depth in 50 patients. *Int. Endod. J.* **52**, 559–568 (2019).
67. Connert, T., Zehnder, M. S., Weiger, R., Kühl, S. & Krastl, G. Microguided Endodontics: Accuracy of a Miniaturized Technique for Apically Extended Access Cavity Preparation in Anterior Teeth. *J. Endod.* **43**, 787–790 (2017).
68. Torres, A., Shaheen, E., Lambrechts, P., Politis, C. & Jacobs, R. Microguided Endodontics: a case report of a maxillary lateral incisor with pulp canal obliteration and apical periodontitis. *Int. Endod. J.* **52**, 540–549 (2019).
69. Connert, T. *et al.* Guided Endodontics versus Conventional Access Cavity Preparation: A Comparative Study on Substance Loss Using 3-dimensional–printed Teeth. *J. Endod.* **45**, 327–331 (2019).
70. Bordone, A. & Pérez, C. Traitement endodontique d’une dent oblitérée assisté par endodontie guidée. *Clinic (Paris)* 43–46 (2019).
71. van der Meer, W. J., Vissink, A., Ng, Y. L. & Gulabivala, K. 3D Computer aided treatment planning in endodontics. *J. Dent.* **45**, 67–72 (2016).
72. Connert, T. *et al.* Microguided Endodontics: a method to achieve minimally invasive access cavity preparation and root canal location in mandibular incisors using a novel computer-guided technique. *Int. Endod. J.* **51**, 247–255 (2018).
73. Buchgreitz, J., Buchgreitz, M. & Bjørndal, L. Guided Endodontics Modified for Treating Molars by Using an Intracoronal Guide Technique. *J. Endod.* **45**, 818–823 (2019).
74. Çapar, İ. D., Uysal, B., Ok, E. & Arslan, H. Effect of the Size of the Apical Enlargement with Rotary Instruments, Single-cone Filling, Post Space Preparation with Drills, Fiber Post Removal, and Root Canal Filling Removal on Apical Crack Initiation and Propagation. *J. Endod.* **41**, 253–256 (2015).
75. Aubeux, D. & Gaudin, A. Guides et planification endodontique. *Réal. Clin.* **30**, 254–262 (2019).
76. Ludlow, J. B. *et al.* Effective dose of dental CBCT—a meta analysis of published data and additional data for nine CBCT units. *Dentomaxillofacial Radiol.* **44**, 20140197 (2015).
77. Krishan, R. *et al.* Impacts of Conservative Endodontic Cavity on Root Canal Instrumentation Efficacy and Resistance to Fracture Assessed in Incisors, Premolars, and Molars. *J. Endod.* **40**, 1160–1166 (2014).
78. Plotino, G. *et al.* Fracture Strength of Endodontically Treated Teeth with Different Access Cavity Designs. *J. Endod.* **43**, 995–1000 (2017).
79. Rover, G. *et al.* Influence of Access Cavity Design on Root Canal Detection, Instrumentation Efficacy, and Fracture Resistance Assessed in Maxillary Molars. *J. Endod.* **43**, 1657–1662 (2017).

80. Moore, B., Verdelis, K., Kishen, A., Dao, T. & Friedman, S. Impacts of Contracted Endodontic Cavities on Instrumentation Efficacy and Biomechanical Responses in Maxillary Molars. *J. Endod.* **42**, 1779–1783 (2016).

Vu, Le Président du Jury,

Date, Signature :

Vu, la Directrice de l'UFR des Sciences Odontologiques,

Date, Signature :

Vu, le Président de l'Université de Bordeaux,

Date, Signature :

Collège des Sciences de la Santé

UFR des Sciences Odontologiques

Serment

En présence de mes Maîtres et de mes condisciples, je promets et je jure d'être fidèle aux lois de l'honneur et de la probité dans l'exercice de l'art dentaire.

Je donnerai mes soins gratuits à l'indigent et n'exigerai jamais un honoraire au-dessus de mon travail. Ma langue taira les secrets qui me seront confiés. Admis à l'intérieur des maisons, mes yeux ne verront pas ce qui s'y passe.

Mes connaissances et mon état ne serviront ni à diffuser des propos non avérés, ni à corrompre les mœurs, ni à favoriser le crime.

Je ne permettrai pas que des conditions de croyance, de nation et de race viennent s'interposer entre mon devoir et mon patient.

Je promets et je jure de conformer strictement ma conduite professionnelle aux principes et aux règles prescrites par le code de déontologie.

Si je remplis ce serment sans l'enfreindre, qu'il me soit donné de jouir heureusement de la vie et de ma profession, honoré à jamais parmi les hommes. Si je le viole et que je me parjure, puissé-je avoir un sort contraire.



Titre : Traitement endodontique d'une incisive centrale maxillaire au canal calcifié : aide d'un guide de forage planifié et imprimé par CFAO

Résumé : Le traitement canalaire des dents au canal calcifié est difficile et risqué. L'impression d'un guide de forage afin de retrouver la lumière canalaire est un outil innovant qui nous a permis de traiter avec succès une incisive maxillaire au canal oblitéré avec de nombreux avantages : le risque de perforation a été évité, la durée de l'intervention a été diminuée, le délabrement dentaire est resté limité et le coût est resté accessible. Ce protocole, adapté de l'implantologie guidée, nécessite encore d'être standardisé pour être accessible au plus grand nombre : la reproductibilité de cette approche, malgré certains inconvénients, peut mettre la gestion de ces cas difficiles à la portée de tous les praticiens, même les moins expérimentés.

Mots clés: [CFAO] [oblitération] [endodontie guidée] [CBCT] [flux numérique] [impression 3D]

Title: Root canal treatment of a maxillary central incisor with pulp canal obliteration: aid of a drilling guide planned and printed by CAD/CAM

Abstract: Root canal treatment for teeth with pulp canal obliteration (PCO) is risky. A printed drilling guide to retrieve the canal lumen is an innovating tool that allowed us to treat successfully a maxillary incisor with PCO with many advantages: perforation was avoided, duration of the treatment was reduced, tooth damage remained limited and the cost was affordable. This protocol, adapted from guided implantology, needs to be standardized to be accessible for everyone. Reproducibility of this approach, despite some disadvantages, can make easier the management of those difficult cases for all practitioners, event for the most unexperienced.

KEYWORDS: [CAD/CAM] [OBLITERATION] [GUIDED ENDODONTICS] [CBCT] [DIGITAL FLOW] [3D PRINTING]