



HAL
open science

Réhabilitation globale chez un patient bruxomane : à propos d'un cas clinique

Erina Cerepi

► **To cite this version:**

Erina Cerepi. Réhabilitation globale chez un patient bruxomane : à propos d'un cas clinique. Sciences du Vivant [q-bio]. 2020. dumas-02632659

HAL Id: dumas-02632659

<https://dumas.ccsd.cnrs.fr/dumas-02632659>

Submitted on 27 May 2020

HAL is a multi-disciplinary open access archive for the deposit and dissemination of scientific research documents, whether they are published or not. The documents may come from teaching and research institutions in France or abroad, or from public or private research centers.

L'archive ouverte pluridisciplinaire **HAL**, est destinée au dépôt et à la diffusion de documents scientifiques de niveau recherche, publiés ou non, émanant des établissements d'enseignement et de recherche français ou étrangers, des laboratoires publics ou privés.

U.F.R. D'ODONTOLOGIE

Année 2020

Thèse n°28

THESE POUR L'OBTENTION DU

**DIPLOME D'ETAT de DOCTEUR EN CHIRURGIE
DENTAIRE**

Présentée et soutenue publiquement

Par CEREPi Erina

Né(e) le 22/03/1995 à Bordeaux

Le 14/05/2020

**Réhabilitation globale chez un patient bruxomane :
À propos d'un cas clinique**

Sous la direction du Docteur Odile LAVIOLE

Membres du jury :

Pr BERTRAND Caroline
Dr LAVIOLE Odile
Dr ROUZÉ L'ALZIT François
Dr D'INCAU Emmanuel

Présidente
Directrice
Rapporteur
Assesseur

Président M. TUNON DE LARA Manuel

Directeur de Collège des Sciences de la Santé M. PELLEGRIN Jean-Luc

COLLEGE DES SCIENCES DE LA SANTE UNITE DE FORMATION ET DE RECHERCHE DES SCIENCES ODONTOLOGIQUES

Directrice	Mme BERTRAND Caroline	58-01
Directeur Adjoint à la Pédagogie	Mr DELBOS Yves	56-01
Directeur Adjoint – Chargé de la Recherche	M. CATROS Sylvain	57-01
Directeur Adjoint – Chargé des Relations Internationales	M.SEDARAT Cyril	57-01

ENSEIGNANTS DE L'UFR

PROFESSEURS DES UNIVERSITES

Mme	Caroline	BERTRAND	Prothèse dentaire	58-01
Mme	Marie-José	BOILEAU	Orthopédie dento-faciale	56-01
M	Sylvain	CATROS	Chirurgie orale	57-01
M	Raphaël	DEVILLARD	Dentisterie restauratrice et endodontie	58-01
Mme	Véronique	DUPUIS	Prothèse dentaire	58-01
M.	Bruno	ELLA NGUEMA	Sciences anatomiques et physiologiques - Biomatériaux	58-01
M.	Jean-Christophe	FRICAIN	Chirurgie buccale – Pathologie et thérapeutique	57-01

MAITRES DE CONFERENCES DES UNIVERSITES

Mme	Elise	ARRIVÉ	Prévention épidémiologie – Economie de la santé – Odontologie légale	56-02
Mme	Cécile	BADET	Biologie Orale	57-01
M.	Etienne	BARDINET	Orthopédie dento-faciale	56-01
M.	Michel	BARTALA	Prothèse dentaire	58-01
M.	Cédric	BAZERT	Orthopédie dento-faciale	56-01
M.	Christophe	BOU	Prévention épidémiologie – Economie de la santé – Odontologie légale	56-02
Mme	Sylvie	BRUNET	Chirurgie buccale – Pathologie et thérapeutique	57-01
M.	Jacques	COLAT PARROS	Sciences anatomiques et physiologiques	58-01
M,	Jean-Christophe	COUTANT	Sciences anatomiques et physiologiques	58-01
M.	François	DARQUE	Orthopédie dento-faciale	56-01
M.	François	DE BRONDEAU	Orthopédie dento-faciale	56-01
M.	Yves	DELBOS	Odontologie pédiatrique	56-01
M,	Emmanuel	D'INCAU	Prothèse dentaire	58-01
Mme	Elsa	GAROT	Odontologie pédiatrique	56-01
M.	Dominique	GILLET	Dentisterie restauratrice et endodontie	58-01
Mme	Olivia	KEROUREDAN	Dentisterie restauratrice et endodontie	58-01
M.	Jean-François	LASSERRE	Prothèse dentaire	58-01
M.	Yves	LAUVERJAT	Parodontologie	57-01
Mme	Odile	LAVIOLE	Prothèse dentaire	58-01
M.	Jean-Marie	MARTEAU	Chirurgie buccale – Pathologie et thérapeutique	57-01
Mme	Javotte	NANCY	Odontologie pédiatrique	56-01
M.	Adrien	NAVEAU	Prothèse dentaire	58-01

M.	Jean-François	PELI	Dentisterie restauratrice et endodontie	58-01
M.	Philippe	POISSON	Prévention épidémiologie – Economie de la santé – Odontologie légale	56-02
M.	Patrick	ROUAS	Odontologie pédiatrique	56-01
M.	Johan	SAMOT	Biologie Orale	57-01
Mme	Maud	SAMPEUR	Orthopédie dento-faciale	56-01
M.	Cyril	SEDARAT	Parodontologie	57-01
Mme	Noélie	THEBAUD	Biologie Orale	57-01
M.	Eric	VACHEY	Dentisterie restauratrice et endodontie	58-01

AUTRES ENSEIGNANTS

Mme	Audrey	AUSSEL	Sciences anatomiques et physiologiques	58-01
M.	Cédric	FALLA	Prévention épidémiologie – Economie de la santé – Odontologie légale	56-02
M.	François	ROUZÉ L'ALZIT	Prothèse dentaire	58-01

ASSISTANTS

M.	Bastien	BERCAULT	Chirurgie Orale	57-01
Mme	Mathilde	BOUDEAU	Odontologie conservatrice – Endodontie	58-01
Mme	Camille	BOULÉ-MONTPEZAT	Odontologie pédiatrique	56-01
Mlle	Anaïs	CAVARE	Orthopédie dento-faciale	56-01
M	Hubert	CHAUVEAU	Odontologie conservatrice – Endodontie	58-01
Mme	Virginie	CHUY	Prévention épidémiologie – Economie de la santé – Odontologie légale	56-02
M	Pierre-Hadrien	DECAUP	Prothèse dentaire	58-01
Mme	Severine	DESCAZEUX	Odontologie conservatrice – Endodontie	58-01
Mme	Julia	ESTIVALS	Odontologie pédiatrique	56-01
Mme	Mathilde	FENELON	Chirurgie Orale	57-01
Mme	Agathe	GREMARE	Biologie orale	57-01
Mme	Mathilde	JACQUEMONT	Parodontologie	57-01
Mme	Clémence	JAECK	Prothèse dentaire	58-01
Mme	Claudine	KHOURY	Prévention épidémiologie – Economie de la santé – Odontologie légale	56-02
Mme	Camille	LACAULE	Orthopédie dento-faciale	56-01
M.	Antoine	LAFITTE	Orthopédie dento-faciale	56-01
M	Adrien	LASTRADE	Prothèse dentaire	58-01
Mme	Aude	MENARD	Prothèse dentaire	58-01
M	Florian	PITEU	Prothèse dentaire	58-01
M	Antoine	POPELUT	Parodontologie	57-01
M.	Thibaut	ROULLAND	Prothèse dentaire	58-01
Mme	Rawen	SMIRANI	Parodontologie	57-01
M.	Clément	VACHEY	Odontologie conservatrice – Endodontie	58-01
M	Paul	VITIELLO	Prothèse dentaire	58-01
Mme	Sophia	ZIANE	Odontologie conservatrice – Endodontie	58-01

REMERCIEMENTS

A notre Présidente de thèse

Madame le Professeur Caroline BERTRAND
Professeur des Universités – Praticien Hospitalier
Directrice de l'UFR des Sciences Odontologiques
Sous-section Prothèse Dentaire 58-01

C'est un réel honneur de vous avoir comme présidente de ce jury de thèse. Je vous remercie également de la qualité de l'enseignement que vous nous avez offert durant ces années d'études.

Veillez trouver ici le témoignage de mes sentiments les plus sincères et de mon profond respect.

A notre Directrice de thèse

Madame le Docteur Odile LAVIOLE
Maître de Conférences des Universités – Praticien Hospitalier
Sous-section Prothèse Dentaire 58-01

Je vous remercie très sincèrement d'avoir accepté de diriger cette thèse qui, j'espère, vous rendra fière. Merci pour ces trois années de clinique à vos côtés, et pour ces cinq années d'enseignements. Merci de m'avoir accompagnée tout au long de ce cas clinique, vous avez su être pédagogue, patiente et bienveillante. Votre rigueur est un exemple pour ma pratique future. Sachez que votre enseignement m'a beaucoup appris et je vous en suis très reconnaissante.

Vous trouverez dans ce travail l'expression de mon admiration et de mon respect.

A notre Rapporteur de thèse

Monsieur le Docteur François Rouzé l'Alzit
Assistant Hospitalo-Universitaire
Sous-section Prothèse Dentaire 58-01

Je vous remercie d'avoir accepté d'être dans le jury de cette thèse et le rapporteur de ce travail. Vous avez su être disponible et réactif et je vous en suis reconnaissante. Vous trouverez ici l'expression de ma gratitude et de mon respect.

A notre Assesseur

Monsieur le Docteur Emmanuel d'Incau
Maître de Conférences des Universités – Praticien Hospitalier
Sous-section Prothèse Dentaire 58-01

Je vous remercie d'avoir accepté de faire partie de ce jury de thèse. Merci pour ces années d'enseignements. Veuillez trouver dans ce travail l'expression de mon profond respect pour la qualité de votre enseignement.

Au Docteur Wallid Boujemaa,

Ancien Assistant Hospitalo-Universitaire

Merci pour votre accompagnement tout au long du cas clinique. Vous avez su être pédagogue et je vous en remercie.

A vous, Maman, Papa,

Quelques lignes ne suffisent pas pour vous remercier pour tout ce que vous avez fait pour moi. Merci pour l'amour que vous m'apportez tous les jours, merci pour votre soutien, merci pour ce cocon de bonheur que vous avez créé autour de Mathieu et moi, et pour tous les sacrifices que vous avez pu faire pour nous. J'ai tellement de chance de vous avoir, et je suis très, très, très fière de vous.

Je vous aime tant.

A Mathieu, mon petit frère,

Je suis très fière de toi, et fière de ton parcours sans faille. Entendre le son de ta guitare résonner dans la maison me manque. Je t'aime.

A Mamie, Papi, Magi, Alda, et mes cousines,

A cette famille d'artistes que j'aime tant ! Merci pour votre soutien et tout l'amour que vous m'avez toujours apporté malgré la distance.

A ma marraine, Bernadette, et Jean,

Aussi loin que remontent mes souvenirs, vous m'avez toujours montré votre amour et m'avez toujours considérée comme un membre de la famille. Merci aussi à ma « grande sœur », Violaine.

A Françoise et Alain, mon parrain,

J'ai tellement de chance de vous avoir ! Vous m'avez considérée comme votre petite fille depuis toujours. Merci pour votre soutien et merci pour l'amour que vous m'apportez.

A Maud,

Ma sœur, ma partenaire de voyages. Jamais l'une sans l'autre.

A Coralie, Caroline,

Mes Amies de toujours, merci pour tous ces moments partagés depuis toutes ces années.

A Clem et Claire,

Mes deux Amies, et binômes, qui m'ont tant apporté. Merci d'avoir été deux binômes de choc pendant toute la réalisation du cas clinique.

A mes 12 Ninjas... A mes Jonathans...

J'ai les meilleurs amis du monde ! Merci pour ces belles années de bonheur et de rires. Merci pour votre soutien. Merci d'avoir fait de mes années de fac un souvenir auquel je pense avec beaucoup de nostalgie.

Et le meilleur pour la fin...

À toi, Sean,

Merci pour l'amour que tu me donnes au quotidien. Merci de me rendre heureuse. Qui aurait cru qu'un voyage à l'autre bout du monde me mènerait à toi ! Je suis fière de nous, de notre histoire. You have changed my life for the better. I love you.

Réhabilitation globale chez un patient bruxomane :
À propos d'un cas clinique

TABLE DES MATIÈRES

Introduction	10
1. Le bruxisme : contexte actuel.....	11
1.1 Définition.....	11
1.1.1 Bruxisme de l'éveil	12
1.1.2 Bruxisme du sommeil.....	12
1.2 Diagnostic	12
1.3 Etiologies	14
1.3.1 Facteur occlusal.....	14
1.3.2 Troubles du sommeil.....	15
1.3.3 Stress	16
1.3.4 Facteurs physiopathologiques	17
1.3.4.1 Neurophysiologie et système dopaminergique	17
1.3.4.2 Génétique	17
1.3.4.3 Facteurs de risques exogènes	18
1.3.5 Thegosis ou Théorie phylogénétique	18
1.4 Thérapeutiques possibles du bruxisme	19
1.4.1 Approche occlusale	19
1.4.2 Approche comportementale	20
1.4.3 Approche pharmacologique	20
1.5 Conséquences	21
1.5.1 Conséquences dentaires.....	21
1.5.1.1 Usures dentaires	21
1.5.1.2 Hypersensibilités	23
1.5.1.3 Fissures, fêlures, fractures	23
1.5.1.4 Lésions cervicales d'usures	24
1.5.1.5 Action potentialisante des attaques chimiques sur les conséquences dentaires	24
1.5.2 Conséquences parodontales.....	24
1.5.3 Conséquences sur la DVO et l'occlusion.....	25
1.5.4 Conséquences musculaires et articulaires	26
1.5.5 Conséquences esthétiques	27
2. Grands principes de réflexion autour de la prise en charge des conséquences du bruxisme : à propos d'un cas clinique.....	28
2.1 Première consultation	28
2.1.1 Anamnèse	28
2.1.2 Examen clinique exobuccal.....	29
2.1.3 Examen clinique endobuccal.....	29
2.1.4 Examen radiologique.....	32
2.2 Analyse pré-prothétique et décision thérapeutique	33
2.2.1 Les étapes de l'analyse pré-prothétique	33
2.2.1.1 Modèles d'étude	33
2.2.1.2 Mise en articulateur	33
2.2.1.3 Conclusions de l'analyse pré-prothétique	33
2.2.1.4 Le wax-up.....	35
2.2.2 La décision thérapeutique : objectifs de la réhabilitation globale.....	36

2.3 Les choix adaptés au patient bruxomane lors d'une réhabilitation prothétique globale.....	38
2.3.1 Choix de la relation intermaxillaire et du plan de référence	38
2.3.2 Choix de la Dimension Verticale d'Occlusion thérapeutique.....	39
2.3.3 Choix prothétiques : Types de restaurations et techniques de réalisation.....	43
2.3.3.1 Allier rétention, respect du principe d'économie tissulaire et esthétique	43
2.3.3.1.1 Au niveau antérieur	43
2.3.3.1.2 Au niveau postérieur	46
2.3.3.2 Matériaux choisis pour les empreintes	47
2.3.3.2.1 Au niveau antérieur	47
2.3.3.2.2 Au niveau postérieur	48
2.3.3.3 Matériaux utilisés pour la réalisation des prothèses.....	49
2.3.3.3.1 Phase prothétique temporaire	50
2.3.3.3.2 Phase prothétique d'usage.....	51
2.3.3.4 Matériaux utilisés pour l'assemblage des pièces prothétiques.....	56
2.3.4 Choix occlusaux	59
2.3.4.1 Occlusion statique et dynamique.....	59
2.3.4.2 Guide antérieur	60
2.3.5 Choix esthétiques du secteur antérieur.....	61
2.3.5.1 Forme des dents.....	61
2.3.5.2 Couleur des dents	63
2.3.5.3 La ligne du sourire.....	64
2.3.5.4 Ligne des collets.....	65
2.3.5.5 Plan d'occlusion	66
2.4 Anticipation des risques d'échec de traitement.....	67
2.4.1 L'intérêt de la temporisation	67
2.4.2 Bonne maîtrise des protocoles de réalisation prothétique.....	68
2.4.2.1 Préparations respectueuses des tissus dentaires et parodontaux	68
2.4.2.2 Epaisseur de matériaux suffisante	68
2.4.2.3 Rétention optimale	69
2.4.2.4 Champ opératoire et protocoles de collage	69
2.4.3 Orthèse occlusale.....	69
2.4.4 Phase de maintenance.....	71
Conclusion.....	75
Table des illustrations	76
Bibliographie.....	78

Introduction

Le bruxisme est une activité motrice suscitant l'intérêt de plusieurs disciplines médicales. C'est un état relativement fréquent dans la population générale qu'on retrouve sous différentes formes cliniques : bruxisme du sommeil, bruxisme d'éveil et bruxisme combiné. Les chirurgiens-dentistes sont fréquemment en première ligne dans le diagnostic du bruxisme. Commencer une réhabilitation globale chez un bruxomane représente à ce jour un défi majeur et redouté des chirurgiens-dentistes qui se trouvent souvent dépassés par les nombreux paramètres impliqués dans cette pathologie.

« Comment diagnostiquer le bruxisme ? » ; « Pourquoi mon patient bruxe-t-il ? » ;
« Comment faire prendre conscience à mon patient qu'il bruxe la nuit ? » ; « Quel plan de traitement élaborer ? » ; « Quels matériaux utiliser pour restaurer ? » ; « Comment organiser les séances ? »

Tant de questions qui inquiètent et découragent les chirurgiens-dentistes. La clé de la réussite pour une prise en charge pérenne et complète de ces patients repose sur une réflexion et une rigueur tout au long du traitement.

Les conséquences du bruxisme sont multiples et rendent les réhabilitations globales complexes, notamment celles des usures dentaires importantes qui résultent de la para fonction et qui nécessitent d'être restaurées prothétiquement pour rétablir esthétique et fonction. La déontologie impose aux chirurgiens-dentistes une approche thérapeutique conservatrice qui se doit d'être respectée lors de la prise en charge. Une réhabilitation fonctionnelle des dents usées pose souvent le problème de l'augmentation de la dimension verticale, la réhabilitation prothétique passant par une phase provisoire puis une phase dite d'usage.

Après avoir rappelé les moyens de diagnostic du bruxisme, ses étiologies, ses conséquences sur la sphère oro-faciale et sa prise en charge, nous présenterons au moyen d'un cas clinique les grands axes de réflexion sur lesquels nous nous sommes penchés lors de la réhabilitation globale d'un patient bruxomane, ainsi que les différents choix effectués pour améliorer le pronostic des réhabilitations prothétiques.

1. Le bruxisme : contexte actuel

1.1 Définition

Par sa complexité, son approche pluridisciplinaire, et les récents travaux réalisés par la médecine du sommeil, la définition du bruxisme a suivi de nombreuses évolutions au cours des années (1):

En 2001, elle a été définie par le Collège National d'Occlusodontologie comme « un comportement caractérisé par une activité motrice involontaire des muscles manducateurs, continue (serrement des dents) ou rythmique (grincement des dents), avec contacts occlusaux ».

En 2005, le Glossaire des Termes Prothétiques qualifie le bruxisme de parafonction et d' « habitude orale qui consiste en un grincement, un serrement et un tapotement des dents, à l'exception des mouvements de mastication de la mandibule, pouvant mener à un traumatisme occlusal ». La même année, l'Académie Américaine de Médecine du Sommeil (AASM) ajoute à la définition la notion de bruxisme du sommeil et qualifie ainsi le bruxisme de « parafonction orale caractérisée par le grincement et le serrement des dents pendant le sommeil, associés à des périodes de microéveils ». Il est répertorié dans la Classification internationale des désordres du sommeil (International Classification of Sleep Disorders - ICSD).

En 2013, Lobezzo et d'autres spécialistes du sommeil établissent une définition du bruxisme devenant un consensus international: « Le bruxisme est une activité répétitive des muscles manducateurs caractérisée par le serrement ou le grincement des dents et/ou par des mouvements mandibulaires. Il a deux manifestations circadiennes ; il peut se produire pendant le sommeil ou pendant l'éveil ». (2)

Rugh, est le premier à émettre l'hypothèse que le bruxisme diurne et le bruxisme nocturne étaient différents (3). Le bruxisme nocturne a une origine centrale, non contrôlable par le patient qui dort, tandis que le bruxisme diurne est considéré comme une réponse à un stress interne ou externe, ou à une mauvaise habitude.

1.1.1 Bruxisme de l'éveil

Le bruxisme de l'éveil est une parafonction diurne généralement caractérisée par le serrement des dents, et contrairement au bruxisme du sommeil, n'est pas caractérisé par un grincement des dents. Selon Palla, le bruxisme de l'éveil serait caractérisé par un excès de contacts dentaires dans le temps par manque de relâchement des fibres musculaires des muscles masticateurs, et serait responsable de douleurs au niveau des muscles masticateurs. (3)

Le bruxisme de l'éveil est souvent plus facile à diagnostiquer que le bruxisme du sommeil car le patient est généralement conscient du serrement de ses dents pendant la journée.

1.1.2 Bruxisme du sommeil

Le bruxisme du sommeil est une Activité Motrice Rythmique des Muscles Masticateurs (ARMM), inconsciente et associée à un grincement des dents se produisant de façon prédominante dans le stade 1 et 2 du sommeil, c'est-à-dire au cours du sommeil lent léger. L'ARMM survient sans aucun but de trituration des aliments et est associée à une co-contraction des muscles masticateurs sans schéma alternatif typique tel que vu pendant la mastication.

1.2 Diagnostic

En fonction des méthodes utilisées pour établir le diagnostic du bruxisme, Lobbezoo et coll. établissent 3 niveaux de preuves (2, 4) :

Possible : diagnostic basé sur l'anamnèse et la réponse à des interrogatoires et des questionnaires d'autoévaluation. D'Incau (5) présente un exemple de questionnaire d'auto-évaluation à utiliser pour le diagnostic clinique du bruxisme du sommeil :

Veuillez répondre aux questions suivantes :	Oui	Non
Est-ce que quelqu'un vous a dit que vous grinciez des dents la nuit ?		
Est-ce que quelqu'un vous a déjà entendu grincer des dents la nuit ?		
Est-ce que vous avez souvent la sensation de serrer les dents le matin au réveil ?		
Est-ce que vos muscles de la mâchoire sont douloureux ou fatigués le matin au réveil ?		
Est-ce que vous ressentez des douleurs au niveau des tempes le matin au réveil ?		
Est-ce que votre mâchoire est souvent bloquée le matin au réveil ?		
Est-ce que vos dents ou vos gencives sont souvent endolories le matin au réveil ?		

Tableau 1 : Questionnaire d'auto-évaluation pour le diagnostic clinique du bruxisme.

- Probable: diagnostic basé sur l'existence de grincements dentaires réguliers ou fréquents se produisant durant le sommeil, associés à l'un des signes cliniques définis par l'AASM (6): usure dentaire anormale, douleurs ou fatigue ressenties de manière transitoire au réveil dans les muscles de la mâchoire, céphalées temporales au réveil, blocage de la mâchoire au réveil. D'autres signes cliniques peuvent être relevés chez certains patients bruxomanes comme l'hypertrophie massétérine, les mobilités dentaires, les fissures et fractures, les exostoses, la linea alba et les indentations linguales.
- Défini: diagnostic basé sur des enregistrements polysomnographiques ou électromyographiques. Des dispositifs d'enregistrement portatifs spécifiques tels que le Bruxoff®, le Bitestrip®, ou bien le Grindcare® permettent de diagnostiquer le bruxisme du sommeil en analysant l'activité électromyographique d'un ou plusieurs muscles masticateurs. Contrairement aux enregistrements polysomnographiques, ils ne sont pas couplés à un système audio ou vidéo et ne discriminent donc pas l'ARMM des autres activités orofaciales comme la déglutition, la toux etc. Les enregistrements polysomnographiques restent le gold standard pour diagnostiquer le bruxisme du sommeil, bien qu'ils soient onéreux. (5)

Ces moyens nous ont permis de poser le diagnostic de bruxisme chez notre patient, sujet de notre cas clinique, et ils seront développés dans la partie 2 de ce travail.

1.3 Etiologies

L'étiologie du bruxisme reste à ce jour indéterminée, en raison de son caractère multifactoriel. Longtemps, l'occlusion était considérée comme la cause du bruxisme, mais il est aujourd'hui admis que le bruxisme a une origine centrale (correspondant à des facteurs pathophysiologiques et psychologiques) et non périphérique (lié aux facteurs morphologiques). C'est pourquoi sa prise en charge représente un défi pour les praticiens, et son caractère pluridisciplinaire implique une collaboration avec d'autres spécialités médicales pour réaliser une réhabilitation prothétique pérenne chez ces patients.

1.3.1 Facteur occlusal

Bien que l'occlusion représente un pilier dans la pérennité des réhabilitations complètes chez les patients bruxomanes, les anomalies occlusales ne jouent qu'un rôle minime dans la genèse du bruxisme. Au fil des années, la recherche a évolué concernant le lien de causalité entre facteur occlusal et bruxisme.

Ainsi, selon Ramfjord en 1961, le bruxisme avait pour finalité de supprimer les prématurités ou interférences qui ne permettaient pas le passage harmonieux de la relation centrée à la position d'intercuspidation maximale et permettait de diminuer les guidances canines ou incisives trop importantes dans les classes II d'Angle par exemple.

Bailley et Rugh (1980), puis Rush et Ohrbach (1988) évoqués par Chapotat en 1999 (7) ont montré que la réalisation d'une équilibration occlusale chez les bruxomanes selon les critères de Ramfjord et Ash ne réduisait pas la parafonction.

Michelotti et al. (8) ont appuyé la théorie précédemment énoncée, et ont montré par le biais d'une étude expérimentale de 6 mois, que les interférences occlusales n'induisaient ni des dysfonctionnements temporo-mandibulaires, ni des douleurs oro-faciales.

Tous les traitements occlusaux entrepris chez les patients bruxomanes doivent être considérés comme des traitements préventifs des conséquences du bruxisme, et non comme des traitements étiologiques. (9)

Les hypothèses périphériques ont donc été délaissées au profit des hypothèses centrales. (10)

1.3.2 Troubles du sommeil

L'Activité Rythmique des Muscles Masticateurs (ARMM), manifestation motrice du bruxisme, est déclenchée par une période de microéveils, durant lesquels se produit une réactivation du Système Nerveux Autonome (SNA) (11). En 2007, Lavigne parle d'une séquence physiologique amenant au grincement des dents (*figure 1*). (3)

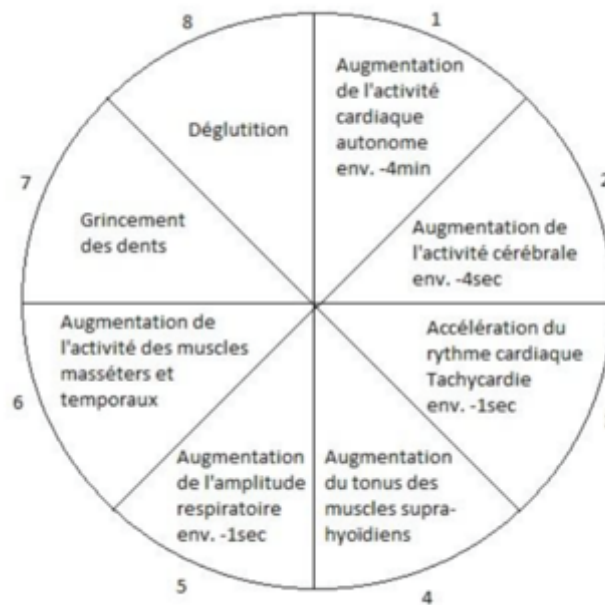


Figure 1 : La "roue" de la pathophysiologie du bruxisme d'après Lavigne (2007).

Ce constat avait déjà été fait par Kato et coll. en 2003 grâce à une expérience démontrant que suite à un micro-éveil provoqué, le déclenchement d'une ARMM était sept fois plus fréquent chez les patients bruxomanes que chez les patients normaux, conduisant à un épisode de grincement des dents. (12)

La recherche s'intéresse également à un autre trouble du sommeil qu'est le Syndrome d'Apnée Obstructive du sommeil (SAHOS), afin de déterminer s'il y a un éventuel lien de cause à effet entre le bruxisme nocturne et le SAHOS. Le SAHOS est caractérisé par l'absence répétée de ventilation avec arrêt de la respiration pendant 10 secondes et une désaturation en oxygène supérieure à 4%. En 2017, Jokubauskas et Baltrusaityte (13) proposent une analyse systémique portant sur trois études visant à évaluer l'implication du SAHOS dans la genèse du bruxisme. Deux études sur les trois retenues montrent que le déclenchement des épisodes d'ARMM serait consécutif à la fin d'un épisode d'apnée/hypopnée du sommeil ayant entraîné un micro-éveil. Les deux auteurs

concluent néanmoins qu'aucun lien de causalité avéré entre SAHOS et bruxisme ne peut être affirmé par manque de preuves scientifiques et mettent l'accent sur la nécessité d'approfondir la recherche sur les mécanismes intermédiaires entre les deux phénomènes.

En conclusion, nous pouvons dire que diagnostiquer un SAHOS, et l'intégrer dans la prise en charge d'un patient bruxomane représente un impératif pour le praticien. C'est un paramètre important que nous avons pris soin de prendre en compte dans l'établissement du diagnostic, ainsi que du plan de traitement du patient étudié dans la partie 2 de ce travail.

1.3.3 Stress

La relation cause-conséquence entre le bruxisme et le stress a été évoquée par les psychanalystes freudiens comme l'expression de l'anxiété, des difficultés rencontrées dans la vie ou encore des frustrations ressenties.

Slavicek en 1996, qualifie le bruxisme de mécanisme indispensable à la libération du stress dans les situations d'angoisse psychique. Selon lui, la corrélation entre anxiété et bruxisme est positive, avec une augmentation du grincement des dents en fonction du stress ressenti durant la journée. D'autres auteurs ont noté une augmentation du taux d'adrénaline dans les urines en fonction du stress associées à une augmentation de l'activité des muscles massétéris (14).

De nombreuses études ont été menées plus récemment dans le but d'évaluer la corrélation entre le bruxisme et le stress (14,16,17). Néanmoins, les coefficients de corrélation étant faibles et les mécanismes biologiques fondamentaux du stress induisant le bruxisme étant toujours obscurs, davantage d'études sont nécessaires pour pouvoir parler de lien de causalité avéré entre le stress et le bruxisme.

1.3.4 Facteurs physiopathologiques

1.3.4.1 Neurophysiologie et système dopaminergique

L'hypothèse dopaminergique a d'abord été évoquée suite aux épisodes de bruxisme notés chez les patients Parkinsoniens traités par un précurseur de la dopamine, la L-dopa (18). Le rôle du système dopaminergique dans le contrôle des comportements stéréotypés et dans les troubles moteurs durant le sommeil est bien établi. Lavigne et coll. en 1995, puis en 1997, ont montré qu'une forte dose de L-dopa entraînait une augmentation du bruxisme, et qu'une faible dose en induisait une diminution. Ce phénomène est compatible avec certains autres agonistes dopaminergiques qui possèdent une action bidirectionnelle.

La dopamine aurait un rôle modulateur de l'activité bruxomaniaque dépendant des différents types de récepteurs et des circuits dopaminergiques impliqués. Ainsi, une expérience citée par Chapotat et coll. (7) a permis de mettre en évidence que les récepteurs D1-like (D1 et D5) en cas d'activation favoriseraient le bruxisme au contraire des récepteurs D2-like (D2 et D4). La densité des récepteurs D2-like au niveau des ganglions de la base présenterait une asymétrie droite/gauche importante chez les bruxomanes, ce qui semble suggérer qu'un déséquilibre hémisphérique de l'activité dopaminergique puisse jouer un rôle dans le déclenchement du bruxisme (18, 19, 10).

Nakamura et Katakura (1995), cités par Chapotat en 1999 (7), émettent l'hypothèse qu'un dysfonctionnement du système inhibiteur intervenant dans la mastication joue un rôle dans la pathogenèse du bruxisme. En effet, les motoneurones du noyau trigéminal sont innervés par des fibres glycinergiques et/ou gabaergiques qui exercent une action inhibitrice tonique totale (atonie musculaire) ou partielle des muscles masticateurs.

1.3.4.2 Génétique

L'hypothèse génétique est probable mais nécessite plus d'études car les mécanismes et modes de transmission sont encore inconnus, et nous ne disposons pas d'une documentation réelle portant sur un modèle génétique ou héréditaire. Il n'y aurait pas un seul et unique gène mais une hétérogénéité génétique entraînant l'apparition du bruxisme.

Une autre étude de cohorte finlandaise s'intéressant aux jumeaux, montre que chez les patients relatant des épisodes de bruxismes du sommeil, 20 à 50% ont un membre de leur famille présentant des épisodes similaires. (14)

De nombreuses études évaluant la présence de bruxisme chez des jumeaux et basées sur des questionnaires ou l'évaluation de l'état dentaire chez les jumeaux monozygotes ou dizygotes, ont évoqué l'étiologie génétique du bruxisme. Néanmoins, les recherches d'un gène spécifique impliqué dans le bruxisme au sein d'une même famille restent compliquées car elles impliquent d'évaluer le rôle et l'influence des facteurs environnementaux, comme par exemple le mimétisme des enfants copiant les mimiques de leurs parents en les voyant serrer/grincer les dents dans les situations stressantes.

Lavigne (9) note que pour pouvoir faire une étude génétique fiable au sein d'une famille, les chercheurs nécessitent d'avoir des moyens quantitatifs et valides afin d'évaluer la présence du bruxisme en utilisant des enregistrements polysomnographiques.

1.3.4.3 Facteurs de risques exogènes

Des études montrent que certaines substances seraient responsables d'un bruxisme secondaire (14, 10):

- La **nicotine** stimulerait l'activité centrale dopaminergique. Ainsi les sujets fumeurs auraient plus tendance à bruxer que les patients non-fumeurs, et bruxeraient 5 fois plus par nuit qu'un patient non-fumeur.
- Les **amphétamines** seraient également un facteur de risque. Ils augmentent la concentration en dopamine en facilitant sa libération. Ils causent un bruxisme iatrogène.
- **L'alcool** aussi serait un facteur de risque du bruxisme. Les patients bruxomanes consommeraient plus d'alcool que les non bruxomanes.

1.3.5 Thegosis ou Théorie phylogénétique

Le terme « Thegosis » vient du grec « thego » qui signifie aiguiser. Introduit par Ronald Every en 1970, le terme Thegosis était défini comme étant une perte de substance par le grincement des dents en l'absence de nourriture, hérité du monde animal et plus

particulièrement des carnivores, et qui aurait pour but de maintenir le tonus et la force masticatoire nécessaires à la prise alimentaire et à la défense.

Ce comportement ancestral génétiquement déterminé est une indication de l'agressivité de chaque individu qui se manifeste lors d'épisodes de stress. Il se formerait alors des facettes d'usure par attrition, indépendantes de la mastication. Cette théorie serait néanmoins basée sur des suppositions plutôt que sur des faits. (21)

1.4 Thérapeutiques possibles du bruxisme

Actuellement, il n'existe aucun traitement spécifique pouvant arrêter le bruxisme, ce qui a conduit au développement de stratégies pour réduire ses effets délétères.

1.4.1 Approche occlusale

Les orthèses sont utilisées pour protéger les dents restantes et les restaurations réalisées. Elles sont indispensables après restauration prothétique chez des patients bruxomanes ou atteints de parafunctions sévères et permettent de compenser l'espace OIM/ORC engendré par les usures ou le désordre interarcade pour retrouver centrage, calage et guidage (3). Les orthèses occlusales à recouvrement total sont toujours à privilégier et sont toujours rigides. Il est néanmoins important de préciser que ces orthèses occlusales ne constituent un traitement curatif ni du bruxisme, ni des signes et symptômes des dysfonctions temporo-mandibulaires. Ce n'est donc qu'un traitement palliatif aux dommages dentaires. (22, 23, 24)

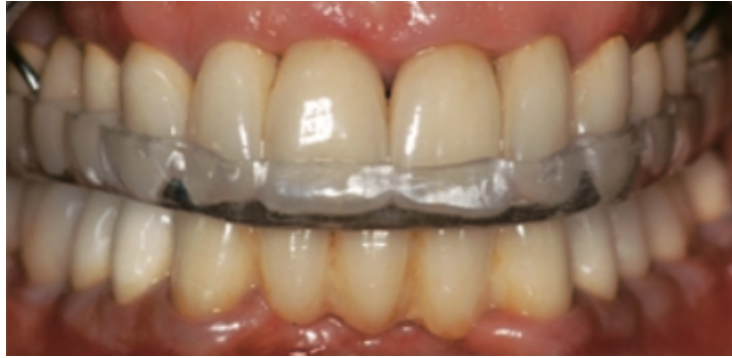

Figure 2 : Orthèse occlusale maxillaire (3).

1.4.2 Approche comportementale

La modification du comportement par la prise de conscience des habitudes, la thérapie d'inversion des habitudes, les techniques de relaxation et la thérapie par biofeedback (paradigme selon lequel les bruxeurs peuvent «désapprendre» leur comportement lorsqu'un stimulus les rend conscients de leurs activités musculaires indésirables de la mâchoire (23)) peuvent agir sur le bruxisme de l'éveil (3, 25).

Il n'existe cependant aucune preuve solide que l'une d'entre elles soit efficace dans le traitement du bruxisme mais la simple mesure visant à accroître la prise de conscience par le patient de l'habitude est importante à prendre.

1.4.3 Approche pharmacologique

Les différentes tentatives de prescriptions pharmacologiques n'ont pas donné de résultats probants en raison des effets secondaires de la plupart des molécules utilisées.

Il a été démontré que le bruxisme du sommeil s'améliorait avec le clonazépam®, un relaxant musculaire non spécifique fréquemment prescrit (famille des benzodiazépines), bien que le maintien de son efficacité thérapeutique, sa tolérance à long terme et son risque de dépendance, nécessitent une attention particulière par un thérapeute spécialisé (23).

La toxine botulique, bactérie Gram + anaérobie, est un autre médicament qui affecte la fonction musculaire, en exerçant un effet paralytique par inhibition de la libération d'acétylcholine à la jonction neuromusculaire. La toxine botulique représente un traitement purement symptomatique avec un effet transitoire, réversible et sûr (3). La toxine botulique

du groupe A est injectée sous contrôle électromyographique directement dans le muscle: les masséters dans 98% des cas, les ptérygoïdiens médiaux pour 20% et les temporaux pour 10%. Cette approche donne des résultats positifs et encourageants, à condition d'avoir réalisé au préalable chez les patients une équilibration occlusale accompagnée d'une gouttière.

1.5 Conséquences

1.5.1 Conséquences dentaires

1.5.1.1 Usures dentaires

La tribologie, étude de la friction, de l'usure et de la lubrification, distingue trois mécanismes d'usure dentaire : l'attrition, l'érosion et l'abrasion (3, 21, 26). L'usure qui prédomine dans le bruxisme est une usure abrasive à deux corps ou attrition. Elle correspond à la friction de deux corps solides en mouvement dont les surfaces sont en contact direct. Différentes classifications ont été proposées pour évaluer cette usure. Nous retiendrons celle de Rosenzweig (1994), elle a le mérite de se baser sur l'examen clinique du patient :

- Stade 1: usure de l'émail, avec moins de trois couples dentaires concernés ;
- Stade 2: usure de l'émail et de la dentine, avec moins de six couples dentaires concernés ;
- Stade 3: la dentine est véritablement apparente (sans îlots), avec plus de six couples dentaires concernés ;
- Stade 4: la dentine et la pulpe sont touchées, l'usure dépasse la moitié de la couronne.

L'usure dentaire est physiologique lorsque l'usure naturelle de l'émail est d'environ 10 à 40 μm par an et devient pathologique quand elle est accélérée par des facteurs inhabituels, comme le bruxisme (27). Il est néanmoins important de préciser qu'il a été démontré que l'usure des dents ne peut pas être utilisée comme critère absolu pour évaluer la gravité du bruxisme: aucune différence dans la sévérité d'usure des dents n'a été trouvée

entre une fréquence basse et une fréquence élevée de contractions musculaires chez les jeunes adultes atteints de bruxisme (14).

L'usure dentaire se caractérise par des facettes d'usure lisses, brillantes et à angles vifs. Les sommets cuspidiens et les bords libres des incisives sont plats. Ces usures sont maxillaires et mandibulaires et dites « en miroir ». Quand la dentine est exposée, elle se situe au même niveau que l'émail, sans aucune marge (28). Les usures liées au bruxisme, ou bruxo-facettes, se situent en dehors des zones de contacts fonctionnels et se correspondent « en miroir » lors de légers mouvements mandibulaires. En cas d'usure abrasive importante, les cuspidés supports (vestibulaires à la mandibule et palatines au maxillaire) sont généralement plus atteintes que les cuspidés guides qui gardent leur hauteur initiale. Cette situation les isole au niveau de la table occlusale et les rend d'autant plus susceptibles à la fracture lors de certains mouvements mandibulaires. La cavité pulpaire peut également être visible par transparence.

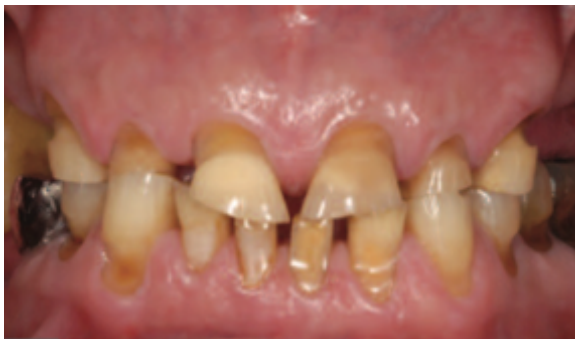

Figure 3a

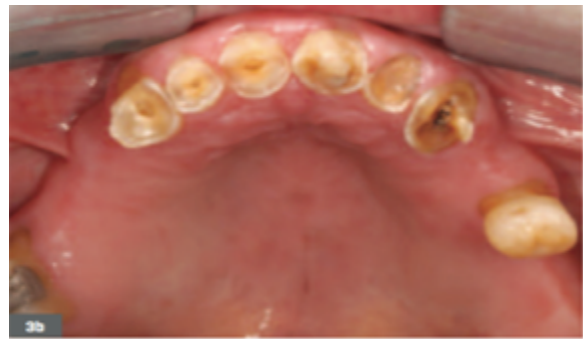

Figure 3b

Figures 3a et 3b : Usure attritive chez un patient présentant un probable bruxisme du sommeil (1).

Concernant l'action des forces exercées sur les dents et sur les restaurations chez les patients bruxomanes, des forces de serrement maximal très importantes sont classiquement décrites au niveau molaire (près de 1000 N) et surtout au niveau antérieur (au delà de 500 N). Le groupe incisivo-canin serait le premier touché car l'activité parafunctionnelle se limite le plus souvent à un mouvement de latéro-propulsion, puis une fois les guidages fonctionnels disparus, les prémolaires et les molaires s'useraient suivant une chronologie dans l'atteinte des tissus dentaires (8). Les points de contact inter-dentaires se transforment alors en surfaces de contact entraînant une instabilité occlusale et un décalage entre ORC et OIM.

D’Incau et Rouas (28) évoquent le rôle essentiel de la salive dans la protection des surfaces dentaires lors des épisodes de bruxisme : sa quantité, son pouvoir tampon et sa viscosité influencent directement les mécanismes tribologiques. Le nombre de déglutitions par heure étant plus faible lors du sommeil que lors de l’éveil (25 à 60 contre 2 à 9), les individus qui grincent des dents lors de cette période sont moins bien protégés par l’action lubrifiante de la salive.

1.5.1.2 Hypersensibilités

Des hypersensibilités sont fréquemment liées par les patients bruxomanes. Elles sont définies par une sensibilité dentaire accrue notamment au froid et à l’air, et sont rencontrées surtout aux stades 3 et 4 de la classification de Rozenzweig.

1.5.1.3 Fissures, fêlures, fractures

Les mouvements excentrés lors des épisodes de bruxisme, entraînent des forces d’écartements des cuspides telles qu’elles peuvent aboutir à des fêlures, voire des fractures dans des stades plus avancés (29). Elles peuvent, notamment au niveau des incisives, entraîner des nécroses pulpaire par infiltrations microbiennes.

Des nécroses peuvent également se produire par microtraumatismes vasculaires provoqués par les forces occlusales exercées lors des épisodes de bruxisme.

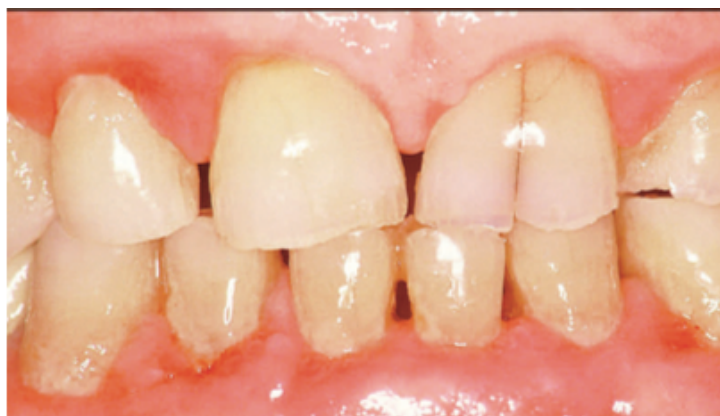

Figure 4 : Fêlures occlusales révélatrices de contacts occlusaux anormaux et parafunctionnels (29).

1.5.1.4 Lésions cervicales d'usures

Les forces exercées sur les dents seraient également responsables de lésions cervicales d'usure causées par le phénomène de flexion des dents, appelé l'abfraction (28) : les effets des contraintes se concentreraient dans la région cervicale et les prismes d'émail céderaient aux pressions masticatrices et finiraient par se séparer de la dent par micro-fractures de fatigue. Il manque néanmoins des preuves pour soutenir cette théorie spéculative.

1.5.1.5 Action potentialisante des attaques chimiques sur les conséquences dentaires

Bien que l'usure des dents soit largement évoquée dans la littérature comme le signe dentaire classique du bruxisme (à la fois de l'éveil et du sommeil), elle peut être liée à de nombreux autres facteurs qui peuvent induire une usure et une érosion des surfaces dentaires (26). D'Incau et Rouas (28) notent qu'une attaque chimique de source extrinsèque (boissons acides ou gazeuses, jus de fruits, vin, acides ascorbique ou salicylique) ou intrinsèque (reflux gastro-œsophagiens (RGO), vomissements, etc.) potentialise les mécanismes d'usures, notamment en présence de parafunctions comme le bruxisme.

1.5.2 Conséquences parodontales

Les atteintes parodontales ne sont pas systématiques. Le trauma occlusal occasionné par le bruxisme ne provoque pas de perte d'attache, c'est-à-dire une destruction parodontale d'origine infectieuse.

En présence d'un parodonte sain et d'une bonne hygiène bucco-dentaire, le trauma occlusal provoque un épaissement généralisé du parodonte par apposition osseuse et une gencive kératinisée résistante et fibreuse. Le système d'attache se voit lui aussi modifié par les surpressions occlusales : élargissement de l'espace desmodontal par épaissement des fibres de collagène et développement de l'attache cémentaire permettant de compenser la mobilité dentaire due au traumatisme. (3)

En présence d'une parodontite avec apparition de perte d'attache et alvéolyse plus ou moins marquée, les forces occlusales du patient bruxomane vont entraîner différents phénomènes : mobilités, migrations dentaires, malocclusions secondaires. Le bruxisme apparaît alors comme un facteur aggravant et non déclenchant de la maladie parodontale et peut entraîner une perte rapide des dents.

Les surcharges occlusales peuvent également entraîner des manifestations au niveau des bases osseuses par l'apparition d'exostoses et tori au niveau des bases maxillaires. D'autre part, des manifestations sur les tissus mous peuvent intervenir : indentations sur les bords latéraux de la langue, traces de morsures des joues appelées « linea alba ».

1.5.3 Conséquences sur la DVO et l'occlusion

Le bruxisme engendre des perturbations occlusales par l'usure dentaire qu'il implique. Ces usures dentaires, lorsqu'elles sont intenses et que leur progression est plus rapide que l'égression dentaire, engendrent parfois une diminution de la dimension verticale d'occlusion (DVO) et une augmentation de l'espace libre d'inocclusion (22).

Lorsque la DVO n'est pas impactée par l'usure dentaire, cela s'explique par un mécanisme d'«égression compensatrice» : le complexe alvéolo-dentaire se remanie progressivement au fur et à mesure de la perte tissulaire, de sorte que la DVO reste inchangée.

Ces compensations dento-squelettiques initiées entraînent une rotation postérieure des dents antérieures associée à une rotation mandibulaire antérieure, ainsi qu'une diminution du recouvrement et du surplomb incisivo-canin. L'occlusion ainsi obtenue en antérieur est qualifiée de labiodonte (en bout-à-bout) (22). Les courbes de compensation sont également perturbées avec des courbes de Spee et de Wilson aplanies.

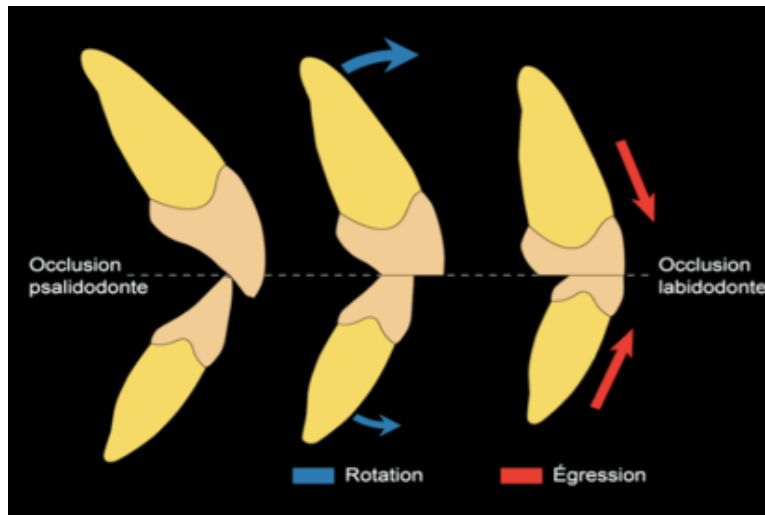


Figure 5 : Evolution des rapports incisivo-canins avec l'avancée de l'usure dentaire (22).

1.5.4 Conséquences musculaires et articulaires

Le bruxisme a longtemps été considéré comme un facteur de risque majeur de dysfonctions temporomandibulaires (DTM). De nombreuses études ont cherché à mettre en évidence une relation directe entre bruxisme et DTM. A ce jour le lien de causalité reste néanmoins controversé.

En 2012, Fernandes et coll. (30) ont cherché à montrer la relation entre le bruxisme du sommeil, les dysfonctions temporo-mandibulaires et l'état psychologique des patients. De cette étude ressort l'hypothèse que le bruxisme du sommeil pourrait être impliqué dans la prédisposition, l'initiation et la perpétuation de la DTM.

Manfredini et coll. (31) ont démontré que les caractéristiques des échantillons de l'étude ainsi que l'interprétation différente des mêmes directives données pour établir le diagnostic peuvent avoir une forte influence sur les rapports épidémiologiques de la prévalence du bruxisme, des DTM et l'association entre les deux troubles.

L'hypertrophie des muscles, notamment du masséter et du temporal, peut être une des répercussions possibles d'un bruxisme ancien et intense. Lavigne en 1997 (32) montre que l'absence de douleur chez les bruxomanes est peut être due à un entraînement de leurs muscles de la mâchoire, entraînant une résistance élevée à la fatigue. Il rejoint et valide ainsi

l'hypothèse de Lund (1995) selon laquelle la douleur musculaire à la mâchoire provoque une diminution de l'activité musculaire agoniste comme mécanisme de protection.

Laluque et Brocard en 1997 rejoignent également Lavigne (32) : les bruxomanes présenteraient peu de signes de dysfonctionnements musculo-articulaires, grâce à la grande capacité d'adaptation de leur appareil manducateur, comme le remodelage des surfaces articulaires, qui permet aux ATM de supporter de fortes pressions. L'absence de douleur chez certains bruxomanes pourrait aussi être due à un entraînement de leurs muscles masticateurs, ou bien à une haute résistance à la fatigue ou aux douleurs.

La relation de cause à effet entre les activités musculaires répétées et la genèse de DTM douloureux n'est pas clairement établie : la majorité des patients présentant des DTM reportent un pic de douleur orofaciale dans l'après midi, voire dans la soirée, alors que pour les bruxomanes du sommeil ce pic intervient le matin principalement avec des raideurs musculaires au réveil. Les DTM et le bruxisme du sommeil seraient donc deux entités différentes.

Ainsi, la question de la relation bruxisme-DTM est l'un des aspects les plus controversés de la littérature dentaire, principalement en raison des incertitudes qui caractérisent l'acquisition de connaissances sur les aspects étiologiques et diagnostiques des deux troubles (33).

1.5.5 Conséquences esthétiques

Les répercussions du bruxisme sont nombreuses et peuvent avoir des conséquences invalidantes pour le patient d'un point de vue esthétique :

- Usure dentaire importante : modification de la morphologie dentaire, bords incisifs irréguliers, hauteur dentaire diminuée, ligne du sourire basse et peu esthétique ;
- Courbes occlusales perturbées ;
- Diminution de la DVO par usure des dents : l'affaissement de l'étage inférieur de la face, visage paraissant plus vieux par apparition de rides, plis et sillons et par proglissement anormal de la mandibule. Les tissus mous et les lèvres ne sont plus soutenus et semblent pincées. L'apparition de perlèches est possible, liées à un écoulement salivaire permanent au niveau commissural (34) ;
- Partie inférieure du visage « carrée » par le surdéveloppement des muscles masséters.

2. Grands principes de réflexion autour de la prise en charge des conséquences du bruxisme : à propos d'un cas clinique

La gestion du bruxisme et de ses conséquences chez un patient nécessite une réflexion approfondie et une grande rigueur d'analyse et de réalisation afin d'offrir au patient une prise en charge globale et surtout pérenne. Le cas clinique de Monsieur P. permettra d'illustrer tous les principes de réflexion autour de cette prise en charge.

2.1 Première consultation

2.1.1 Anamnèse

Comme toute première consultation, la prise en charge du patient débute par une anamnèse. Celle-ci permet de déterminer le motif de consultation, les antécédents médicaux et chirurgicaux du patient, les antécédents de douleurs/claquement/craquement au niveau des articulations temporo-mandibulaires (ATMs), et d'établir le contexte socio-professionnel du patient afin d'évaluer le stress induit par son environnement.

Le patient, âgé de 70 ans, juriste, se présente en consultation pour un bilan annuel. Lors de l'anamnèse, il nous indique n'avoir aucun antécédents médicaux mis à part la prise d'anticoagulants dans le traitement de son arythmie. Il évoque également des épisodes de stress et d'anxiété en lien avec sa vie professionnelle auxquels s'ajoutent des antécédents de SAHOS (Syndrome d'apnées/hypopnées obstructives du sommeil) déjà traités par VPPC (Ventilation en pression positive continue). Le patient ne se plaint pas de douleurs musculaires ou articulaires mais dit avoir occasionnellement des légères sensibilités dentaires. En plus des épisodes de stress, le patient indique être adepte de consommation d'agrumes au petit-déjeuner, notamment du citron, qu'il utilise à la fois sous forme de jus ou de fruit à croquer.

Le patient n'a pas conscience d'épisodes de grincement ou serrement des dents diurne ou nocturne.

2.1.2 Examen clinique exobuccal

L'examen clinique exobuccal (*figures 6a et 6b*) permet de mettre en évidence des masséters développés à la palpation évoquant un possible bruxisme nocturne, une amplitude d'ouverture physiologique, une cinématique mandibulaire normale, et des ATMs silencieuses. Il est noté un léger affaissement des lèvres induisant des perlèches commissurales, des lèvres fines et peu soutenues, des dents abrasées dont les bords libres ne sont pas visibles au-delà de la lèvre supérieure rendant le sourire dysharmonieux, et enfin des sillons naso-géniens et labio-géniens marqués.

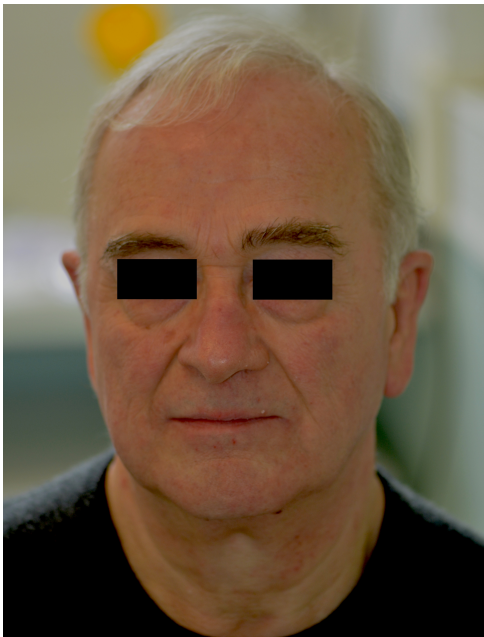

Figure 6a



Figure 6b

Figure 6a : Photographie de face

Figure 6b : Photographie du sourire

2.1.3 Examen clinique endobuccal

En ce qui concerne l'examen clinique endobuccal, le patient était édenté en 17, et n'avait comme dents de sagesse que ses 28 et 38. Monsieur P. présentait également une couronne perfectible sur 16, une fracture de la céramique au niveau du bord incisif de 21, ainsi qu'un bridge sur 3 implants remplaçant les dents 24 à 27.

Nous avons pu évaluer une perte de tissus dentaires très importante, à savoir (*figures 7a à 7f*):

- Au niveau antérieur, une usure importante des secteurs incisivo-canins ayant entraîné un bout à bout incisif avec perte de guidage antérieur ; des lésions cervicales d'usure présentes notamment au niveau des incisives, des canines et prémolaires mandibulaires, anciennement restaurées par de la résine composite.
- Au niveau postérieur, nous relevons une absence de cuspides, une disparition quasi-totale d'émail avec exposition dentinaire et une proximité pulpaire au niveau de la face occlusale avec absence de crêtes marginales. Cependant un bandeau d'émail périphérique persiste. L'ensemble de ces lésions résulte de l'attrition provoquée par le bruxisme nocturne du patient, et de l'érosion causée par l'acidité du citron.
- D'un point de vue prothétique, le patient présente une couronne céramo-métal sur 21, fracturée au niveau du bord incisif, et un bridge sur implant de 24 à 27 dont les faces occlusales sont relativement usées.
- Pour ce qui est de l'état parodontal, le patient présente un parodonte épais souvent caractéristique des patients bruxomanes, plat, peu festonné, bien kératinisé malgré une hygiène perfectible. On notera également une légère perte d'attache et une migration généralisée de la gencive en direction apicale.
- Et enfin, sur le plan occlusal : (35, 36)
 - les surfaces occlusales étant abrasées, le calage occlusal est instable en OIM et le centrage est perturbé avec un décalage OIM/ORC supérieur à 1mm dans le plan sagittal.(37)
 - les recouvrements et surplombs sont nuls car les incisives et canines sont en bout-à-bout. Le guide antérieur ne permettant pas le désengrènement des dents postérieures lors des mouvements mandibulaires, il est considéré comme afunctionnel. En latéralité, le patient présente une fonction de groupe postérieure.
 - le patient présente une classe I d'Angle canine et molaire, gauche et droite.

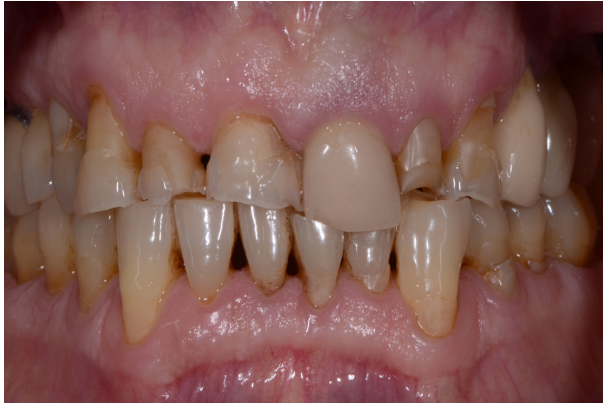

Figure 7a

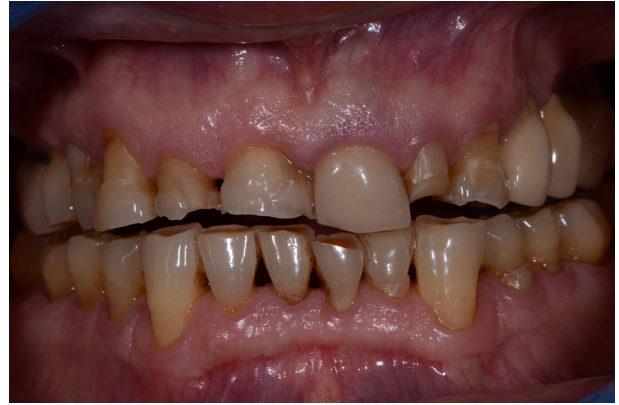

Figure 7b

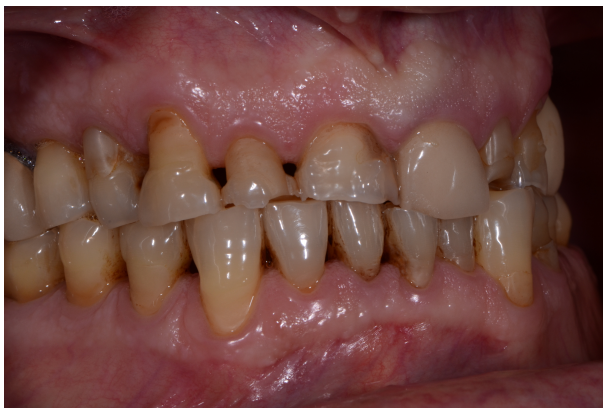

Figure 7c

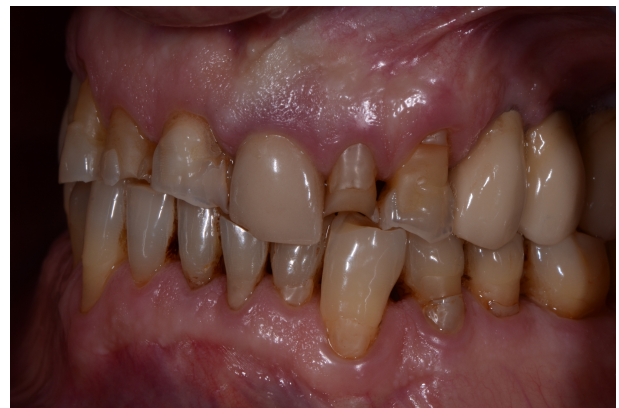

Figure 7d

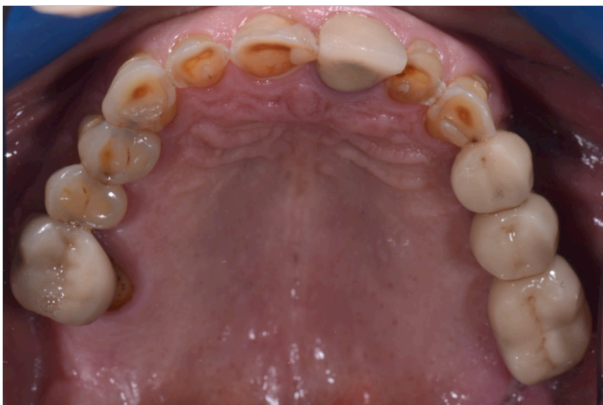

Figure 7e

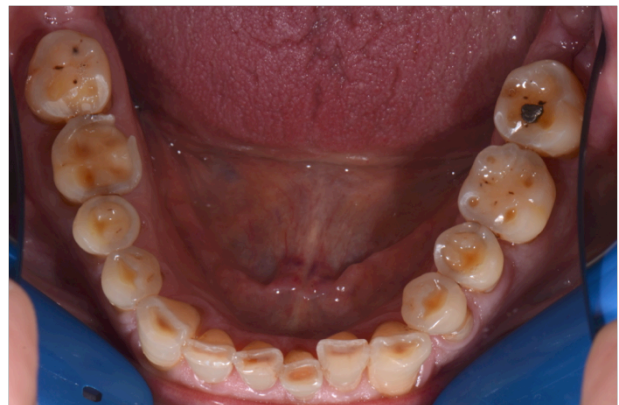

Figure 7f

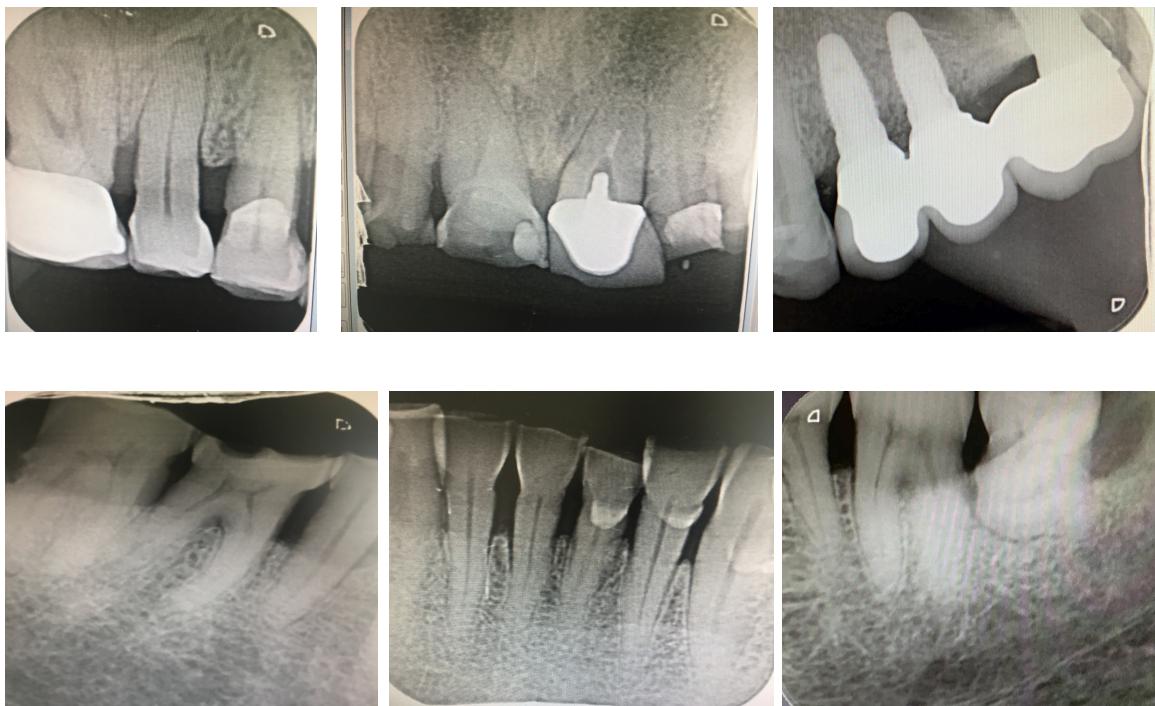
Figures 7a à 7f: Photographies endobuccales.

2.1.4 Examen radiologique

Après avoir fait un assainissement parodontal, une radio panoramique a été réalisée afin d'évaluer le niveau osseux et l'état dentaire du patient. Ce dernier présente une lyse osseuse modérée généralisée. Les ATMs ont une morphologie apparemment normale et aucune formation kystique ou tumorale n'est visible.

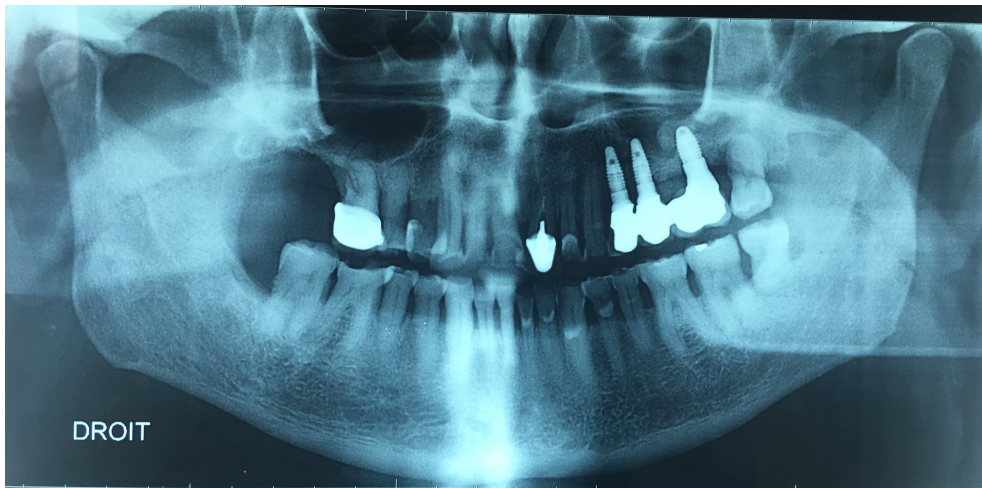

Figure 8a : Radiographie panoramique.



Figures 8b : Rétroalvéolaires.

2.2 Analyse pré-prothétique et décision thérapeutique

2.2.1 Les étapes de l'analyse pré-prothétique (36)

2.2.1.1 Modèles d'étude

Les modèles d'étude sont indispensables pour l'étude et l'analyse des paramètres occlusaux nécessaires à la réhabilitation globale. Ils sont obtenus à partir d'empreintes à alginat et montés sur articulateur.

2.2.1.2 Mise en articulateur

Elle permet la reproduction des rapports inter-arcades et l'étude de ceux-ci afin de simuler la position des futures restaurations prothétiques.

- Transfert de la position du maxillaire sur l'articulateur

Les réhabilitations globales étant des réhabilitations complexes car impliquant de nombreux paramètres, enregistrer la position du maxillaire grâce à un arc facial et la transférer sur l'articulateur est nécessaire pour se rapprocher au plus près des conditions cliniques exactes.

- Enregistrement de la relation centrée

Trois cires de relation centrée ont été prises permettant de replacer le modèle mandibulaire sur le modèle maxillaire et ainsi obtenir le montage en relation centrée sur un articulateur semi-adaptable. La position de référence pour l'analyse occlusale et prothétique est toujours la relation centrée afin de s'affranchir des contacts dentaires plus ou moins pathogènes.

2.2.1.3 Conclusions de l'analyse pré-prothétique

L'analyse pré-prothétique a mis en exergue les paramètres problématiques nécessitant notre intervention. Ainsi, nous avons pu confirmer l'usure généralisée des dents, les courbes occlusales perturbées, et la diminution de la DV préalablement évaluée cliniquement. Ceci, complété par le diagnostic du SAHOS préalablement établi ainsi que par l'interrogatoire et l'examen clinique que nous avons réalisé, nous a permis de poser le

diagnostic « défini » de bruxisme chez notre patient, dont les conséquences dentaires ont été potentialisées par la consommation de citron.

Elle nous a permis de faire le bilan des dents conservables pouvant être intégrées dans notre plan de traitement, et, après analyse des modèles accompagnée de l'examen clinique et radiologique que nous avons fait, nous avons pu décider des différentes restaurations prothétiques que nous allions réaliser et orienter notre choix vers les matériaux prothétiques les plus adaptés à notre patient.

Afin de réaliser la réhabilitation prothétique de notre patient, nous avons dû répondre à certains impératifs liés à l'usure généralisée des dents, à savoir : une hauteur coronaire insuffisante, inférieure à 4mm, mettant en péril la rétention de la restauration ; associée à la nécessité d'avoir suffisamment d'espace prothétique pour permettre de mettre une épaisseur de matériau assurant la pérennité des restaurations. Trois alternatives étaient possibles afin de pallier à ces impératifs : (38, 39)

- l'élévation de la dimension verticale
- l'élongation coronaire permettant de rétablir la hauteur prothétique disponible en exposant davantage de structure dentaire aux dépens du parodonte. Celle-ci s'avère néanmoins pénalisante pour le rapport Racine clinique/Couronne clinique.
- l'égression orthodontique

Nous avons décidé grâce à l'analyse pré-prothétique de réaliser une élévation de la dimension verticale, ce qui permettait de répondre aux impératifs liés à l'usure de notre patient, et de rétablir les contacts occlusaux statiques et dynamiques en antérieur. L'allongement coronaire chirurgical et l'égression orthodontique sont des alternatives intéressantes pour les patients ayant gardé contacts occlusaux antérieurs corrects qui auraient une demande esthétique et peuvent être utilisées dans les cas de hauteur coronaire excessivement réduite, où l'on pourra les associer à une élévation de la DVO.

L'augmentation de la DV que nous avons décidé d'entreprendre était par une augmentation de 4mm sur la tige incisive de notre articulateur. Les moyens nous ayant permis de choisir notre nouvelle DV seront détaillés plus tard.

Ainsi, après l'analyse pré-prothétique, nous avons décidé d'entreprendre une réhabilitation globale bimaxillaire chez le patient avec :

- 6 couronnes solidarisées céramo-métalliques de 13 à 23 avec inlay-cores de 12 à 22, et RMIPP sur 13 et 23 (Reconstitutions corono-radicaux par Matériau Inséré en Phase Plastique) ;
- Des overlays sur 14/15, de 34 à 37 et de 44 à 46 ;
- Des restaurations en composite direct de 33 à 43.

Nous avons décidé de ne pas refaire la couronne sur 16 et le bridge sur implants de 24 à 27 que nous avons considérés comme satisfaisants.

La restauration prothétique chez les patients bruxomanes ne peut se faire sans une prise en charge en parallèle du bruxisme. A l'arrivée de Monsieur P. dans notre cabinet, nous avons constaté que cette prise en charge était en cours par le traitement du SAHOS grâce à la VPPC. Ce traitement représente le «gold standard» pour le traitement du SAHOS et serait susceptible de diminuer les épisodes d'ARMM (40). Nous ne pouvons pas ici faire un constat sur l'efficacité et l'influence de ce traitement sur l'environnement buccal de Monsieur P., n'ayant pas de moyens de comparaison pour mesurer l'évolution de son bruxisme.

2.2.1.4 Le wax-up

Expliquer le plan de traitement au patient et le guider vers la visualisation du résultat final aidera ce-dernier à accepter le travail prothétique effectué. Le wax-up constitue une étape fondamentale dans l'établissement d'une relation de confiance et dans l'acceptation des prothèses, mais également dans la validation du plan de traitement; il sert d'outil de communication entre le laboratoire de prothèse, le patient, et le praticien (41).

Après montage sur articulateur des modèles (*figure 9a*), le prothésiste réalise un wax up préfigurant le résultat final, à savoir : la forme et l'axe des dents, le plan d'occlusion, la nouvelle occlusion en relation centrée et à la dimension verticale définie lors de l'analyse pré-prothétique. Pour rendre le wax-up le plus personnalisé possible et optimiser le résultat du travail du prothésiste, des photos ont été jointes aux modèles coulés. Le résultat obtenu du wax-up (*figure 9b*) a été présenté au patient avec l'accent mis sur l'apport positif en

terme d'accord avec la morphologie de son visage et la cohérence par rapport à ses demandes. Les prothèses fixées provisoires ont été réalisées à partir de ce wax-up et laissées en bouche le temps de la temporisation, laissant au patient la possibilité de les accepter telles quelles ou de demander des modifications pour les prothèses d'usage.

Une fois le wax-up validé par Monsieur P, et les devis signés, nous avons programmé les extractions des dents 28 et 38 ainsi que les traitements et retraitements endodontiques des dents 13 à 23.

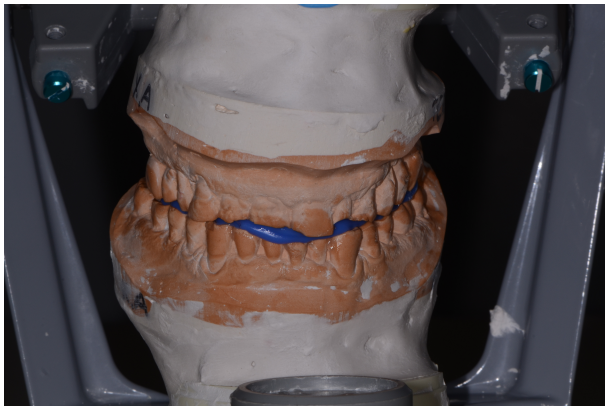


Figure 9a

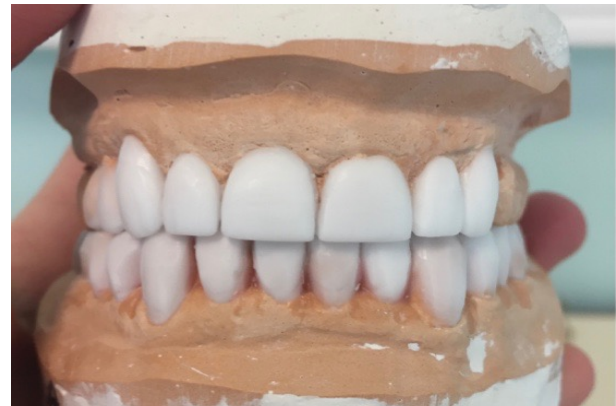

Figure 9b

Figure 9a : Montage des modèles en relation centrée, Luxabite® placé entre les arcades afin de transmettre au prothésiste la RIM exacte du patient.

Figure 9b : Wax-up en cire réalisé par les prothésistes, à la bonne DV et en relation centrée.

2.2.2 La décision thérapeutique : objectifs de la réhabilitation globale

Quels sont les objectifs de la réhabilitation globale ?

Elle constitue de nos jours le traitement de choix dans la prise en charge des patients atteints de sévère usure dentaire généralisée (38, 39). Le traitement des usures sévères représente un défi redouté par de nombreux dentistes de par la difficulté du diagnostic et les nombreux paramètres à prendre en compte.

Une réhabilitation globale repose en premier lieu sur une prise de conscience de la part du patient de l'existence du problème. Nous avons pu nous apercevoir que ce n'est pas toujours le cas, et notre patient, Monsieur P, en était l'exemple. En effet, le travail effectué

sur le patient a commencé d'abord par une explication sur sa pathologie dont il ignorait l'existence. Ce travail préliminaire de prise de conscience a mis le patient dans une démarche de demandes et d'exigences par rapport à sa réhabilitation globale. Les exigences exposées par le patient s'articulaient sur 3 axes : diminution de la fatigue musculaire au réveil, traitement des sensibilités dentaires, et amélioration de l'esthétique du sourire. De celles-ci ont découlé les objectifs que nous nous sommes fixés en tant que praticiens (44):

1. Limiter les parafunctions : avant toute chose, prendre en charge un patient bruxomane permettra de limiter le bruxisme et ses conséquences par la restauration globale des dents et des fonctions, ainsi que par la maintenance régulière et l'utilisation de gouttières occlusales.
2. Au niveau dentaire, il s'agira de stopper le processus d'usure induisant une perte de tissus dentaires considérable, protéger les structures dentaires résiduelles, et limiter les sensibilités dentaires dues à l'exposition de la dentine.
3. Concernant la prise en charge occlusale, entreprendre une réhabilitation globale permettra d'éliminer les interférences, et de rétablir une occlusion correcte ainsi que les courbes occlusales. Cela créera les conditions pour rétablir un calage postérieur stable et centré à une dimension verticale d'occlusion adaptée ainsi qu'un guide incisif fonctionnel pris en charge par les dents antérieures avec désocclusion des dents postérieures. De la même manière pour le guide en diduction, il s'agira de rétablir une fonction canine, ou de groupe (contacts canins et au moins un couple de dents cuspidées) avec désocclusion des dents du côté non travaillant.
4. Sur le plan fonctionnel, le but sera d'obtenir une mastication fonctionnelle en restaurant une bonne morphologie occlusale et de permettre la phonation en rétablissant un espace libre d'inocclusion correct.
5. En matière d'esthétique : augmenter l'étage inférieur de la face en augmentant la dimension verticale d'occlusion, et rétablir l'esthétique des dents. L'augmentation de la dimension verticale d'occlusion (DVO) et la restauration des dents permettra un soutien des lèvres et une intégration esthétique de la réhabilitation.

2.3 Les choix adaptés au patient bruxomane lors d'une réhabilitation prothétique globale

2.3.1 Choix de la relation intermaxillaire et du plan de référence

Dans le cadre d'un traitement prothétique, deux options s'offrent au praticien lors de la détermination de la position de référence : garder l'OIM existante (Occlusion Intercuspidie maximale) et la renforcer par la restauration, ou recréer une nouvelle OIM en relation centrée (RC).

Trois critères nous permettent d'évaluer si l'OIM du patient est fonctionnelle et donc conservable lors de la réhabilitation prothétique : (45, 46, 36)

- L'OIM assure un calage mandibulaire satisfaisant par au minimum 3 couples de dents pluri-cuspidées résiduelles, favorablement réparties sur l'arcade.
- L'OIM correspond à l'occlusion en relation centrée (ORC) ou s'établit légèrement antérieurement (moins de 1mm mesuré au niveau occlusal).
- L'OIM ne provoque pas de décentrage mandibulaire transversal appréciable cliniquement.

Pour que l'OIM soit utilisée comme position de référence, il faut, en plus de ces 3 critères, qu'elle ne soit pas affectée par le traitement : si le nombre de dents à réhabiliter est trop important alors il y a une perte de calage. Donc dans les cas de réhabilitations globales où l'on prévoit d'augmenter la DVO comme ici, l'OIM du patient ne peut être gardée comme position thérapeutique. Si l'OIM n'est pas fonctionnelle et ne remplit pas les critères énoncés ci-dessus, il faudra alors utiliser la RC comme position de référence.

C'est le cas de notre patient.

Les cuspides usées et les faces occlusales aplanies rendent la relation dento-dentaire du patient instable et non reproductible, et nous obligent donc à choisir une position de référence non dentaire.

Avant de monter les modèles en relation centrée sur l'articulateur, il est indispensable d'enregistrer également l'orientation et la position du maxillaire par rapport au massif facial en général et au plan axio-orbitaire en particulier qui représente le plan de référence.

Ce relevé se fait par un arc de transfert et permet le montage du modèle maxillaire.

Une fois les cires de relation centrée enregistrées, le modèle mandibulaire est monté, la tige incisive positionnée à 3mm pour compenser l'épaisseur de la cire lors du montage.

Ce montage en RC permet de visualiser les particularités éventuelles du plan d'occlusion, de simuler la dynamique mandibulaire du patient et d'évaluer l'espace prothétique nécessaire pour les restaurations prothétiques ; l'ajout d'épaisseur par les matériaux peuvent être répartis entre le maxillaire et la mandibule.

Ce montage en RC est indispensable pour décider d'une augmentation de DVO et pour la chiffrer, toujours en rapport avec les données de l'examen clinique.

2.3.2 Choix de la Dimension Verticale d'Occlusion thérapeutique

La Dimension Verticale d'Occlusion (DVO) correspondant à la partie inférieure du visage lorsque le patient est en OIM peut se mesurer par des repères cutanés ou par une analyse céphalométrique sur téléradiographie de profil.

Monsieur P., de par l'usure importante des dents, présente une diminution de DVO, compensée par une légère égression compensatrice des dents cherchant à maintenir les contacts inter-dentaires : ceci est le résultat d'un phénomène d'apposition osseuse au niveau des racines faisant migrer le complexe dento-gingival en position plus coronaire. La gencive attachée suit le mouvement de la dent, et comme la jonction mucogingivale reste constante, on assiste alors à l'augmentation de la hauteur de gencive attachée.

Plusieurs paramètres observés chez notre patient nous ont amenés à augmenter la DVO (39, 47) :

- Hauteur coronaire insuffisante des dents compromettant la rétention et la pérennité des restaurations prothétiques. Afin de ne pas trop réduire la hauteur de préparation, l'augmentation de la DVO doit être considérée car permet la création de l'espace adéquat pour accueillir le matériau de restauration ;
- Surplomb antérieur insuffisant et recouvrement incisif nul : le but du traitement sera de rétablir des contacts incisifs corrects en OIM et de rétablir le guide incisif et le guide en diduction.
- Dysharmonie du visage: rides et plis faciaux accentués par la diminution de la DV, lèvres pincées, étage inférieur du visage diminué, sourire peu esthétique ;

- Hypodivergence du patient due à la rotation antérieure de la mandibule. L'augmentation de la DV chez le patient permettra de normaliser cette hypodivergence ;
- Absence de dysfonction temporo-mandibulaire nous permettant d'augmenter en toute sécurité la DV.

L'adaptation à une DV augmentée se fait assez rapidement chez les patients asymptomatiques grâce à un mécanisme d'adaptation neuro-musculaire par augmentation de la longueur des muscles masticateurs au repos. Il n'y aurait pas une seule et unique DVO physiologique, mais une zone de confort, un intervalle où plusieurs DVO peuvent être acceptables. Le patient peut ainsi s'adapter à une nouvelle DV à condition qu'elle se trouve dans cette zone. Notre patient ne présentant pas de signes de dysfonctionnements temporo-mandibulaires, nous avons pu augmenter immédiatement la DVO de 4mm au niveau de la tige incisive, sans craindre des problèmes d'adaptabilité neuromusculaire ou de l'ATM. (38, 48)

AUGMENTATION de DVO	
Avantages	Inconvénients
Augmente l'espace prothétique	Pénalise le rapport couronne racine
Allonge le visage	Risque de gêner la fermeture labiale
Compense une classe III squelettique	Aggrave une classe II squelettique
Compense une hypodivergence	Aggrave une hyperdivergence
Augmente un surplomb antérieur insuffisant	Aggrave un surplomb excessif
Diminue le recouvrement antérieur excessif	Risque de diminuer/supprimer le guidage
Compense des égressions	Impose une reconstruction étendue

Tableau 2 : Tableau récapitulatif des avantages et inconvénients associés à une augmentation de DVO, selon Orthlieb (39).

Il n'existe pas de consensus concernant la méthodologie pour déterminer la perte de DV et évaluer la DV thérapeutique. Néanmoins afin d'améliorer la fiabilité du résultat évalué chez Monsieur P., nous avons utilisé différentes méthodes: (39, 48, 49)

- Utilisation de la notion d'Espace Libre d'Inocclusion : elle correspond à la distance entre les surfaces occlusales maxillaires et mandibulaires lorsque la mandibule est en position de repos et mesure normalement entre 2 et 3 mm chez le patient normodivergent. La dimension verticale évaluée dans cette position s'appelle la Dimension Verticale de Repos et se mesure à partir de repères faciaux. Pour la mesurer, le patient doit être placé en position orthostatique, symétrique, et être le plus détendu possible. La prononciation de la syllabe M et la position occupée par la mandibule après une déglutition permettent de la déterminer.

Un calcul simple nous a permis d'évaluer l'ELI en calculant la différence entre la DV lorsque la mandibule est au repos et lorsqu'elle est en occlusion. Un ELI supérieur à 2 mm indique que la DVO peut être augmentée en toute sécurité. L'évaluation de l'ELI chez Monsieur P. nous a permis de voir qu'une augmentation de la DVO était possible.

Le calcul ($DVR - ELI = DVO$) peut de la même manière être utilisé pour évaluer la DVO thérapeutique en choisissant un ELI de 2mm.

Néanmoins, la DVR n'étant pas constante car dépendante de la fatigue musculaire et l'espace libre relativement variable, cette méthode se veut parfois incertaine et non reproductible, à compléter par d'autres moyens.

- Technique de Silvermann : notamment utilisée afin de valider la nouvelle DV après la pose des prothèses provisoires (39), il s'agira de demander au patient de prononcer les sons « M » « B » « S » ou « Z » qui mettront la mandibule dans une position proche de la DVR. Si le patient prononce ces sons correctement, alors on parle de Dimension Verticale Phonétique correcte.

A partir de cette DVP, on peut également estimer la DVO par la formule :

$DVP - ELIP \text{ minimal (d'une valeur d'environ } 1,5\text{mm)}$. De la même manière que la méthode précédente, cette méthode reste empirique car utilise une valeur fixe de l'ELIPM et la DVR reste variable.

- Le test de déglutition : une DVO bien évaluée permettra au patient de déglutir naturellement. Ce test permet à posteriori de valider une DVO définie sur les prothèses provisoires.

- Enfin, le critère esthétique évalué de manière subjective par le praticien visant à redonner un équilibre des étages, un soutien des tissus mous et un sourire plus harmonieux. (34)

Ainsi, nous avons pu déterminer la nouvelle DVO et prévoir une augmentation de 4mm sur la tige incisive. En suivant la règle des tiers décrite par Orthlieb, ce gain d'espace correspond alors à environ 2,5 mm en antérieur et 1,3 mm en postérieur (39).

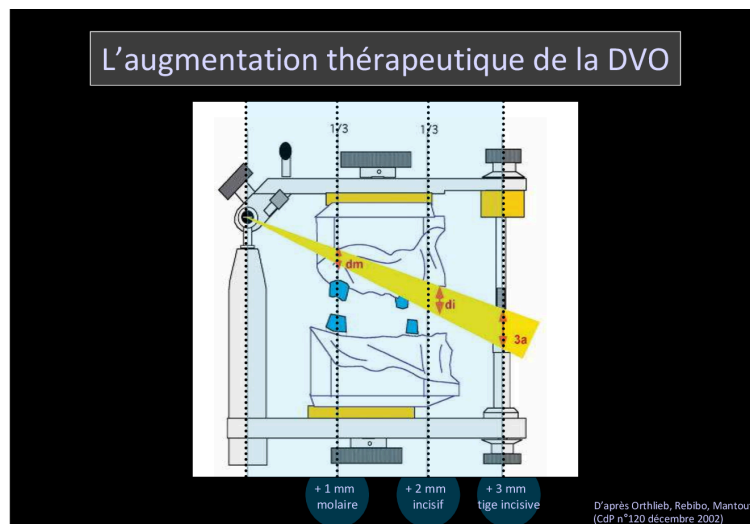


Figure 10 : Règle des Tiers selon JD. Orthlieb (39).

2.3.3 Choix prothétiques : Types de restaurations et techniques de réalisation

2.3.3.1 Allier rétention, respect du principe d'économie tissulaire et esthétique

2.3.3.1.1 Au niveau antérieur

De par l'usure avancée des dents antérieures, la proximité pulpaire, le contexte de bruxisme et l'absence d'émail indispensable au collage chez notre patient, nous avons fait le choix de faire les traitements endodontiques de 13 à 23 puis de réaliser des couronnes céramo-métalliques avec ancrages radiculaires (50); le collage ici n'était pas réalisable.

Il est important de noter que l'utilisation d'un ancrage radiculaire ne renforce en aucun cas la dent. Il ne sert qu'à la rétention du matériau de restauration coronaire. Dans notre cas, l'ancrage radiculaire était indispensable car le délabrement coronaire ne permettait pas une rétention et un cerclage suffisants.

Pour garantir le maximum de résistance mécanique aux forces de cisaillement, les couronnes ont été solidarisées en deux groupes : 11-12-13 et 21-22-23. La prise en compte de ces forces est particulièrement importante lorsque l'on allonge prothétiquement les couronnes dentaires car le porte-à-faux par rapport à la racine, et donc les contraintes aux extrémités des tenons, est augmenté. C'est pourquoi le recours aux restaurations corono-radiculaires est évité dès que possible.

Les dents 12 à 22 étant très abrasées et ayant une hauteur prothétique ainsi qu'un nombre de parois insuffisant pour réaliser des reconstructions corono-radiculaires foulées, des RCR coulées ont été mises en place (51). Dans le but de préparer le canal avant la prise d'empreinte, nous avons opté pour une mise en forme anatomique respectant l'anatomie du canal.

Concernant 13 et 23, nous avons une hauteur coronaire résiduelle importante et 3 parois de plus de 1mm d'épaisseur restantes. Il a été par conséquent décidé de réaliser deux RMIPP (52). Ces matériaux plastiques présentent des modules d'élasticité proches de la dentine et donc amortissent et dissipent les contraintes exercées sur la reconstitution. Ils sont à privilégier lorsque les parois sont suffisantes afin de limiter le risque de fracture radiculaire. Contrairement à la préparation camérale pour RCR coulées, il est nécessaire

d'exploiter les contre-dépouilles lors de la préparation camérale qui contribuent à optimiser la rétention de la restauration et à préserver les tissus restants.

La préparation intracanaulaire nécessaire à la réalisation de l'ancrage radiculaire se fait de la même manière que dans les cas de RCR coulées avec un passage en plus du foret calibré correspondant au type et au diamètre du tenon choisi. Une fois la désobturation canalaire faite, tout le protocole de collage du tenon fibré a été réalisé sous champ opératoire étanche : nous avons utilisé un système auto-adhésif dual (M&RII), le Core-X flow de Dentsply, présenté en seringue avec des embouts automélangeurs ultrafins pour une application canalaire. Il est indispensable de choisir un système dual pour permettre la polymérisation intra canalaire de la colle non accessible aux photons lumineux.

Concernant les préparations effectuées dans ce secteur esthétique, nous avons réalisé des limites en forme de congé large, légèrement sous gingivales pour que la limite de préparation ne soit pas visible lors du sourire (53). Nos préparations ont été faites selon les épaisseurs de préparations indiquées pour les restaurations céramo-métalliques : en Vestibulaire 14/10°, en Linguale 8/10° et en proximal 7/10°.

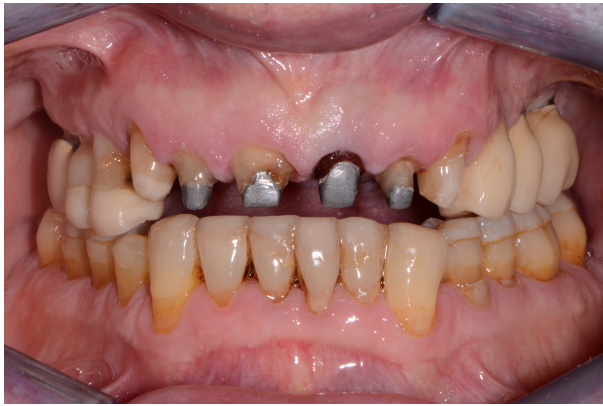

Figure 11a

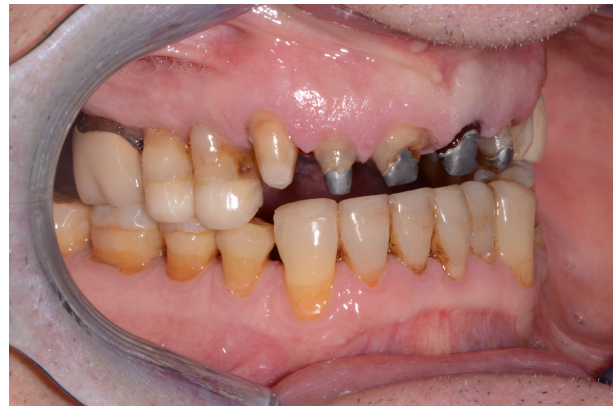

Figure 11b

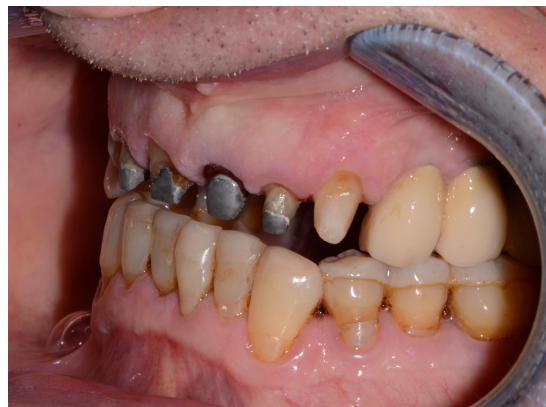

Figure 11c

Figures 11a à 11c : Préparations des dents 13 à 23 après pose des inlays-cores de 12 à 22 et réalisation des RMIPP sur 13 et 23.

Remarque : Les restaurations postérieures sont encore au stade de provisoires à cette étape.

En ce qui concerne les dents 33 à 43 présentant des bords libres abrasés, la restauration nécessaire au niveau des bords incisifs étant inférieure à 2mm, facilement réalisable par stratification composite, présentant un intérêt financier et une simplification des démarches, nous avons décidé de ne pas faire de restaurations indirectes.

Pour ce faire, nous avons réalisé une clé en silicone à partir du wax-up fait par notre prothésiste, que nous avons utilisé comme guide pour construire nos murs d'émail linguaux et proximaux (Teinte DE GC. Essentia). Nous avons ensuite monté en stratification les couches dentine (Teinte DD GC. Essentia) et émail vestibulaire (*figure 12*). Plusieurs

séances de polissage et de retouches occlusales ont été nécessaires afin de garantir des contacts antérieurs en OIM bien répartis et équilibrés dans ce contexte de bruxisme.

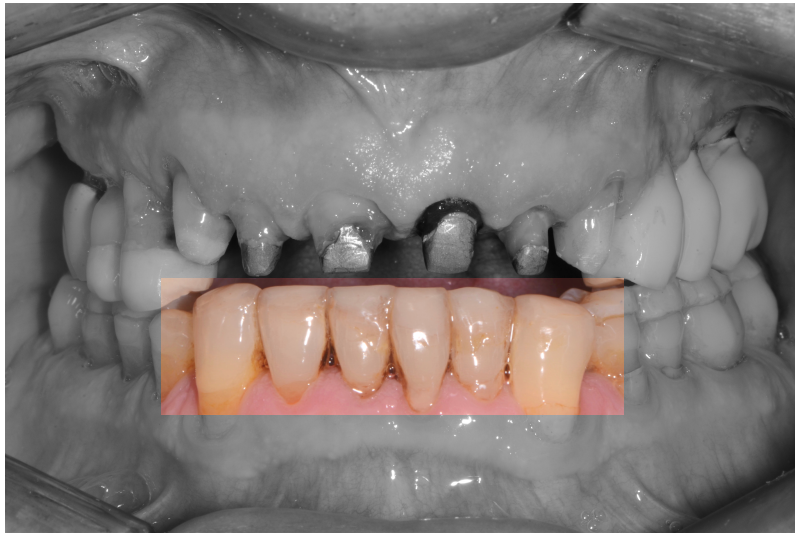

Figure 12 : Stratification composite de 33 à 43.

2.3.3.1.2 Au niveau postérieur

Concernant les secteurs postérieurs (dents numéros 14-15, 34-35-36-37, 44-45-46), notre choix, guidé par le gradient thérapeutique d'Attal et Tirlet, s'est porté vers un recouvrement occlusal total de type overlays (54, 55, 56). Grâce à l'augmentation de la DV et à la faible épaisseur de préparation que nécessitent ces overlays (1,5 – 2mm), la préparation des dents reste minimale et se limite à une simple mise en forme de la dent ce qui nous a permis de respecter le principe d'économie tissulaire.

Afin de dissiper les contraintes mécaniques en compression (forces verticales) et en tension (forces obliques), il est impératif d'arrondir les crêtes vives notamment au niveau de la jonction entre les parois axiales et la face occlusale (57). Concernant la forme des cuspides, nous les avons gardées lorsqu'elles étaient présentes, permettant d'asseoir et de stabiliser la restauration.

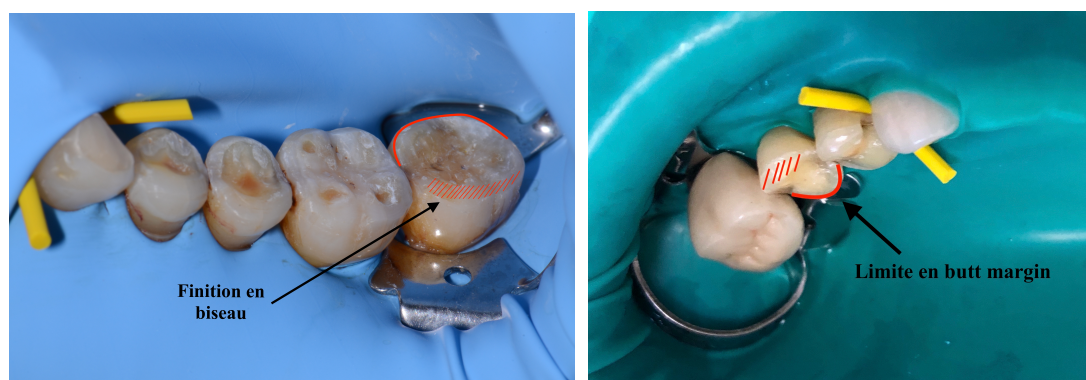
Par ailleurs, les finitions en congé étant mutilantes, nous avons réalisé des préparations franches en butt margin pour les limites linguales et palatines et biseautées d'1 à 1,5mm à 45 degrés sur les limites vestibulaires (*figures 13*), dans le but d'améliorer l'esthétique (continuité entre la dent et la restauration), et d'optimiser le collage (augmentation de la surface d'émail nécessaire au collage) (58). Dans ce type de

restauration, la rétention n'est plus mécanique comme lors de la réalisation de couronnes, mais elle est dépendante du potentiel d'adhésion de la colle utilisée. C'est pourquoi la préparation des dents nécessite de conserver un maximum d'émail optimisant le collage. Le collage de la dentine reste à ce jour un défi car étant bien moins minéralisée que l'émail, l'attaque acide ne permet pas de créer les microrugosités nécessaires au collage. (59)

La résistance mécanique obtenue par le collage sur l'émail se veut très supérieure à celle des ciments.

Avant de réaliser l'empreinte, nous avons procédé à l'hybridation dentinaire, (Immediate Dentin Sealing), qui correspond à une couche hybride entre un adhésif et la surface de collagène dentinaire déminéralisé. Nous avons utilisé pour cela un système adhésif auto-mordançant, le Scotchbond™ (3M ESPE).

L'hybridation dentinaire permet de protéger la pulpe agressive par la préparation en créant une barrière étanche par obturation des canalicules dentinaires ouverts lors de la préparation. C'est pourquoi, elle doit être réalisée sur dentine fraîchement préparée ce qui diminue en conséquence les sensibilités post-opératoires, évite toute contamination, et garantit l'étanchéité de la restauration associée. (56)



Figures 13 : Préparations des secteurs postérieurs et IDS.

2.3.3.2 Matériaux choisis pour les empreintes

2.3.3.2.1 Au niveau antérieur

Dans le but d'étanchéfier les espaces endodontiques rapidement, les RCR coulées ont été réalisées dans un premier temps. De par leurs propriétés élastiques, les silicones offrent une excellente reproduction des détails, peuvent être désinsérés aisément avec un

faible risque de déchirement et ont donc été choisis pour l’empreinte des tenons anatomiques. Le nombre de préparations a orienté le choix vers une technique en 2 temps (wash technique). Le même protocole d’empreinte a été choisi pour les couronnes solidarisées de 13 à 23 après l’étape de déflexion gingivale (60).

Celle-ci est indispensable pour enregistrer précisément les limites, ainsi que le profil d’émergence des préparations sous gingivales. Nous avons utilisé des cordonnets #00 (Ultrapack) imbibés pendant 20 minutes dans une solution hémostatique de chlorure d’aluminium, placés à l’aide d’une spatule à insérer au fond du sillon gingivo-dentaire sur toutes les dents. Le rôle mécanique du cordonnet qui permet de maintenir la gencive à distance est complété par l’action de la solution hémostatique comme moyen de contrôle des fluides biologiques au niveau de l’épithélium intrasulculaire. Le cordonnet est retiré du sulcus au fur et à mesure de l’avancée de l’embout injecteur lors de la prise d’empreinte. Les empreintes ainsi obtenues étaient exemptes de bulles et de tirages, et ont permis une parfaite lecture des limites de préparations (51, 60).

2.3.3.2.2 Au niveau postérieur

Concernant l’empreinte pour les overlays, nous avons également réalisé des empreintes en wash-technique, en 2 temps, avec un silicone lourd et un silicone de basse viscosité au niveau des préparations.



Figure 14a

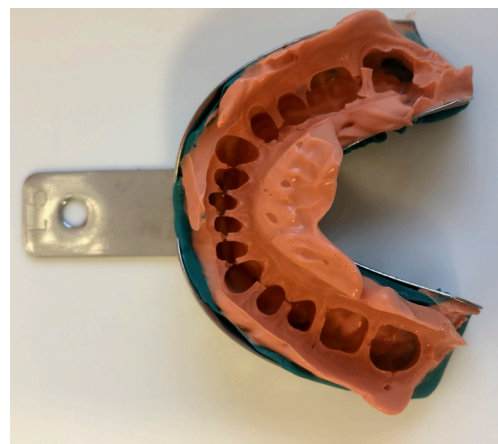


Figure 14b

Figures 14 : Empreintes réalisées par wash-technique pour la confection des overlays postérieurs a) au maxillaire b) à la mandibule.

Lors de l’empreinte pour la réalisation des overlays d’usage, nous avons du transférer, en plus des empreintes, des enregistrements de RIM pour que le prothésiste conçoive les overlays en gardant la même OIM et la dimension verticale validée par la phase prothétique provisoire. Il a été nécessaire pour cela, de réaliser un enregistrement croisé (51):

- Retrait des provisoires des secteurs 1 et 4 : mise en place d’un silicone d’enregistrement d’occlusion (Luxabite®) entre les arcades (*figure 15a*);
- Même protocole après remise en place des provisoires des secteurs 1 et 4 pour garder le calage, et retrait des provisoires du secteur 3 (*figure 15b*).

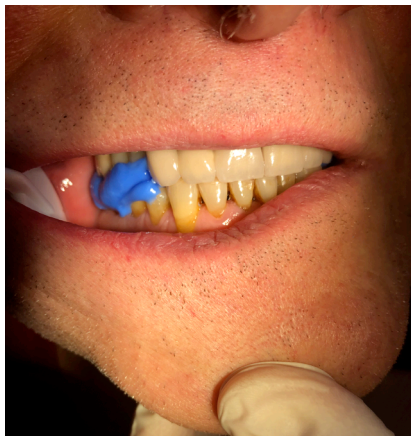

Figure 15a

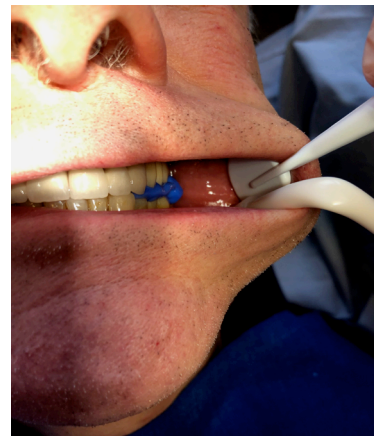


Figure 15b

2.3.3.3 Matériaux utilisés pour la réalisation des prothèses

Le bruxisme provoque des forces occlusales répétées intenses pouvant induire des fêlures, fissures, fractures sur les restaurations et les dents. Afin de les limiter, il est indispensable d’obtenir des rapports occlusaux optimaux lors du réglage occlusal des prothèses fixées. Pour limiter l’usure et garantir la pérennité des restaurations, le matériau choisi doit répondre à un cahier des charges (3):

- Biocompatibilité
- Mise en œuvre précise et aisée
- Résistance mécanique immédiate et dans le temps

- Faible abrasivité sur les dents antagonistes
- Bonne résistance à la dégradation dans le milieu oral (corrosion, hydrolyse)
- Bonne esthétique

2.3.3.3.1 Phase prothétique temporaire

Lors de la phase prothétique temporaire, le patient devait tester ses prothèses provisoires durant 3 mois afin de valider la nouvelle DV. Il était donc nécessaire d'adapter notre choix de matériau en conséquence car les prothèses devaient, en plus d'être esthétiques, résister aux forces mécaniques induites par la parafonction.

Deux techniques sont possibles :

- Directe : en réalisant un mock-up, à partir de gouttières de silicone issues du wax up, à l'aide d'une résine fluide injectable chémo-polymérisable directement injectée dans la gouttière. Après polymérisation, le mock-up ainsi réalisé peut être utilisé comme restauration provisoire lors de la phase de temporisation (42, 43).
- Indirecte : en demandant au laboratoire de prothèse de réaliser des couronnes (solidarisées de 13 à 23 dans ce cas) et des overlays provisoires solidarisés en résine à partir des cires diagnostiques. L'avantage des résines de laboratoire réside dans leurs meilleures propriétés mécaniques : grande dureté de surface, résistance à l'abrasion et aux cisaillements, un bon état de surface, de meilleures finitions et surtout un choix de teinte adapté au patient. Les prothèses provisoires se comportent comme des prothèses probatoires : si elles s'usent ou se cassent ou se descellent, le praticien suspectera une insuffisance de la réduction de l'activité musculaire ou un concept occlusal non adapté. Les couronnes sont rebasées pour les adapter aux préparations et aux RCR, les overlays ne sont pas retouchés.

2.3.3.3.2 Phase prothétique d'usage

2.3.3.3.2.1 Au niveau antérieur

Caractéristiques		Résistance à l'usure	Abrasivité	Esthétique	Biocompatibilité	Adaptés aux contraintes occlusales des patients bruxomanes	Difficulté de mise en oeuvre
Matériaux prothétiques							
Couronnes antérieures	Céramique, infrastructure zircon	Elevée	Elevée	Excellente	Bonne	Non	Difficile
	Céramique, infrastructure métallique	Elevée	Elevée	Très bonne	Moyenne	Oui, module élasticité de l'infrastructure Co-Cr favorable aux contraintes occlusales	Difficile

Tableau 3 : Tableau récapitulatif des différents matériaux pour la réalisation des couronnes antérieures.

Afin de restaurer le secteur incisivo-canin de notre patient, nous devons trouver un compromis entre esthétique et compétences mécaniques. Les couronnes céramiques avec infrastructure zircon ne sont pas encore standardisées à cause d'un manque de recul sur le long terme chez les bruxomanes, c'est pourquoi nous avons fait le choix de réaliser des couronnes solidarisées céramo-métalliques.

Le module d'élasticité des alliages métalliques Cobalt-Chrome (Co-Cr) leur permet de s'adapter aux forces excessives du patient bruxomane et la liaison avec la céramique, sans être aussi performante que sur les alliages précieux, est également favorable (25, 61). Lors de l'essayage de la chape métallique, une validation des rapports inter-incisifs en OIM pour fiabiliser le montage de la céramique est réalisée avec de la résine Duralay (figures 16a et 16b).

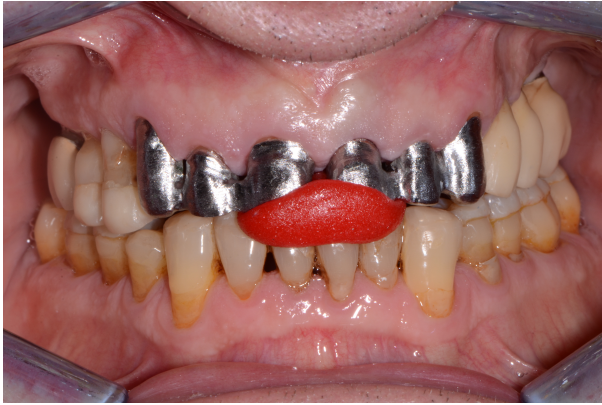

Figure 16a

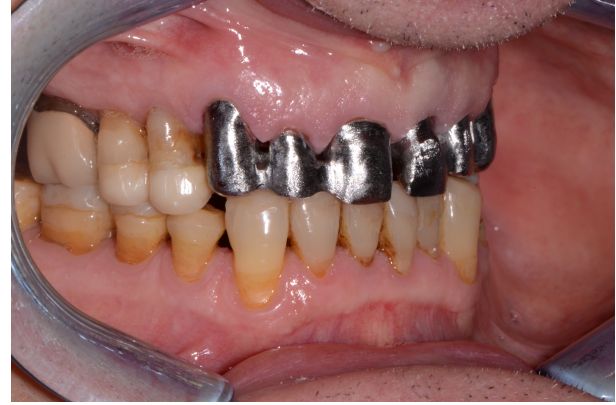

Figure 16b

Figures 16a et 16b : Essayage des infrastructures Co-Cr et enregistrement des rapports interincisifs grâce à une résine Duralay.

Pour renforcer la restauration prothétique réalisée, les zones de connexion et les pontiques nécessitent d'être plus épais que la normale ce qui permettra de palier aux surcharges occlusales importantes chez notre patient. Pour éviter les fractures de la céramique, le matériau d'infrastructure se doit de bien la soutenir en tout point.

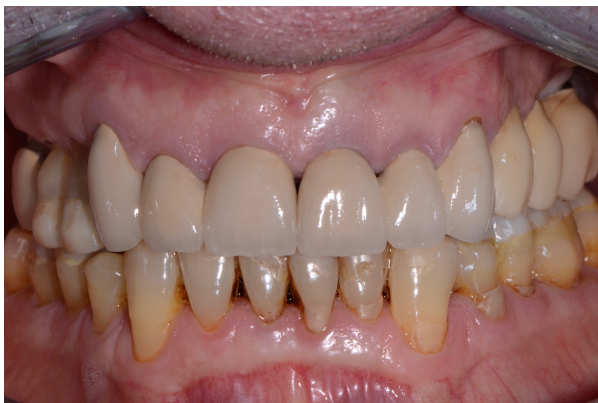

Figure 17a

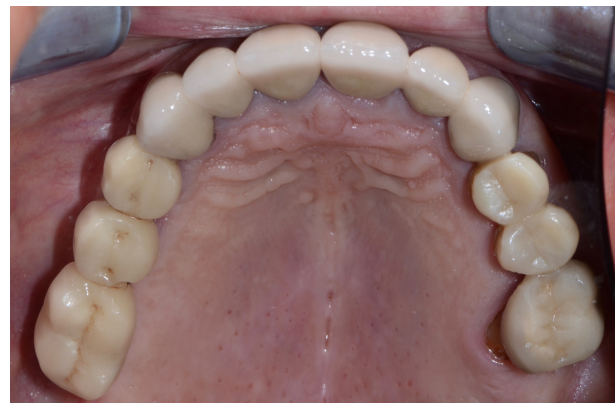

Figure 17b

Figures 17a et 17b : Pose des couronnes céramo-métalliques sur les secteurs 13 à 23.

2.3.3.3.2 Au niveau postérieur

Caractéristiques		Propriétés mécaniques et résistance à l'usure	Abrasivité	Esthétique	Réinterventions, polissage, et réparation	Adaptés aux contraintes occlusales des patients bruxomanes	Mise en oeuvre
Matériaux prothétiques							
Restaurations collées postérieures	Céramique (disilicate de lithium)	Elevée	Elevée	Excellente	Difficile	Non → Risque de fracture de la céramique	Difficile
	Composite	Faible	Faible	Moyenne	Facile	Oui	Aisée ; usinage CFAO
	Hybrides	Bonne	Faible, proche de celle de l'émail	Très bonne	Facile	Oui	Aisée ; usinage CFAO

Tableau 4 : Tableau récapitulatif des différents matériaux possibles pour la réalisation des overlays postérieurs.

Les dents postérieures sont soumises à des contraintes importantes en compression et en flexion chez le patient bruxomane. C'est la raison pour laquelle l'usage d'overlays céramiques est déconseillé chez ces patients de par leur risque de fracture et leur abrasivité trop importante sur les dents antagonistes. Dans la prise en charge des patients bruxomanes, on attend du matériau de restauration une bonne résistance à la flexion pour amortir les pressions masticatoires (3).

Un matériau a attiré notre attention pour la réalisation des restaurations postérieures : les composites et plus particulièrement les nouveaux matériaux hybrides composés de charges ultra-fines de céramique dispersées de façon homogène dans la matrice résine usinées en CFAO (56, 62). La liaison entre la phase minérale et organique est assurée par un silane. Ces matériaux associent la résistance mécanique des matériaux céramiques et l'élasticité des matériaux composites. C'est pourquoi toutes les études à ce jour montrent l'intérêt grandissant de l'utilisation de matériaux hybrides dans la restauration des secteurs postérieurs. (63, 64)

Dans la prise en charge de notre patient, nous avons demandé l'usinage d'overlays postérieurs dans un bloc composite hybride CAD/CAM : le Cerasmart de GC, composé d'une matrice composite à 29% et 71% pds de particules de verre (64, 65, 66). Ce matériau

combine de bonnes performances mécaniques, une bonne résistance à l'abrasion et également un bon état de surface après polissage. Trois paramètres sont essentiels dans la qualification d'un matériau : la résistance à la flexion, le module d'élasticité (module de Young) et la dureté de Vickers.

Concernant le différentiel de module d'élasticité (module de Young) entre le matériau et le substrat, le module d'élasticité de la restauration partielle et des tissus dentaires sur lesquelles s'effectue le collage doivent être proches pour se déformer de manière similaire lors des mouvements fonctionnels et éviter les contraintes internes : ceci est favorable en termes de vieillissement des tissus dentaires et de la restauration. En tenant compte de cette nécessité, il était préférable chez notre patient de réaliser une restauration en composite hybride car la perte de substance était essentiellement dentinaire. Le matériau Cerasmart offre un module d'élasticité de 12.1 GPa, proche de celui de la dentine de 25 GPa. Sa dureté de Vickers est de 0,66 GPa proche de la dentine et concernant sa résistance à la flexion, elle est d'environ 230 Mpa pour la Cerasmart ce qui le rend plus résistant aux fractures (63, 64, 65, 67).

Un autre élément particulièrement intéressant et non négligeable, notamment chez les patients bruxomanes, nous a guidé dans le choix de notre matériau : l'usure de l'arcade antagoniste. Les matériaux hybrides permettent une moindre abrasion de l'arcade antagoniste, comparé aux céramiques. D'autre part, la matrice résine joue un rôle important qui permet de réintervenir plus facilement en cas de complications pulpaires ou de réparations post-opératoires nécessaires, et d'usiner facilement et précisément le matériau au laboratoire. Nous avons pu remarquer leur adaptation marginale parfaite lors du collage des overlays, et une qualité esthétique très satisfaisante.

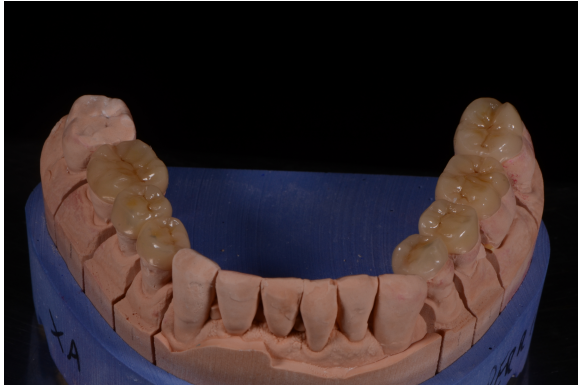

Figure 18a

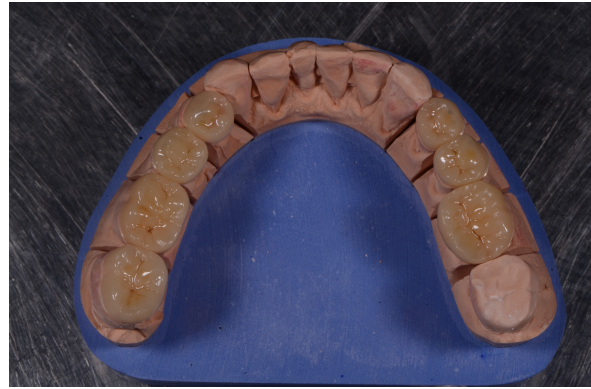


Figure 18b

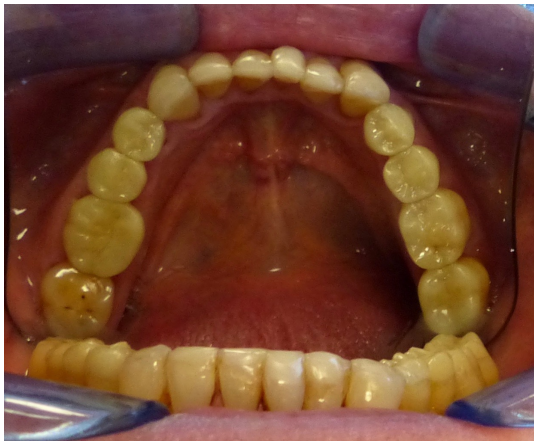

Figure 18c

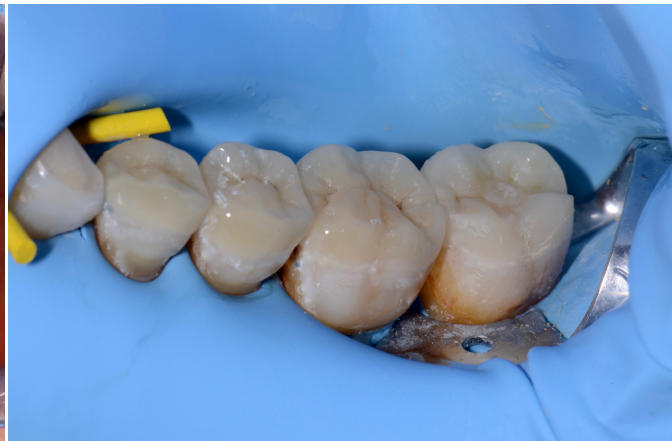

Figure 18d

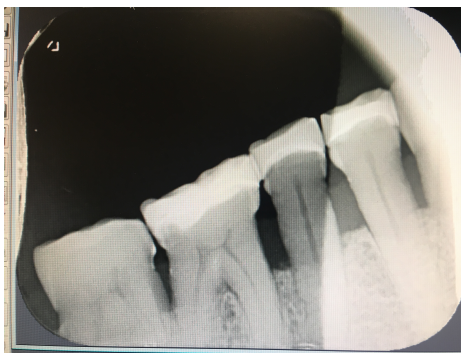


Figure 18e

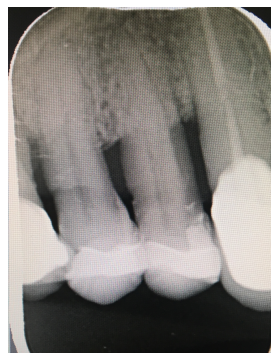

Figure 18f

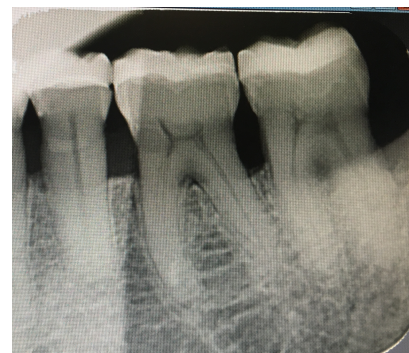


Figure 18g

*Figures 18a et 18b : Overlays Cerasmart sur modèles
Figures 18c et 18d : Résultat direct après collage des overlays
Figures 18e à 18g : Rétroalvéolaires après collage des overlays*

2.3.3.4 Matériaux utilisés pour l'assemblage des pièces prothétiques

2.3.3.4.1 Au niveau antérieur

Lors du scellement des couronnes céramo-métalliques et de leurs reconstitutions corono-radiculaires collées, nous avons eu le choix entre deux types de mode d'assemblage:

- Le scellement conventionnel par micro-clavetage: oxyphosphate de zinc ou verre ionomère conventionnel. Longtemps utilisé dans le scellement des couronnes céramo-métalliques, ces ciments de scellement laissent lentement place aux scellements adhésifs qui apportent, outre la rétention mécanique, une meilleure adhésion naturelle à la dent.
- Le scellement adhésif de type CVIMAR (Fuji I) : c'est le matériau choisi dans notre cas. La prise du ciment est une association entre une réaction acide-base identique à celle des CVI traditionnels, et une réaction de polymérisation radicalaire de par l'ajout de résine : les monomères acryliques hydrophiles. Grâce à l'adjonction de résine, le ciment résiste mieux aux variations hydriques que les CVI conventionnels, présente des caractéristiques d'étanchéité supérieure aux ciments à base d'oxyphosphate de zinc, et ses propriétés mécaniques en traction et en flexion sont adaptées aux contraintes occlusales de notre patient. (68)

2.3.3.4.2 Au niveau postérieur

Contrairement aux couronnes de 13 à 23, les overlays sont assemblés sur des cavités non rétentives mécaniquement. La rétention se fera donc en fonction des compétences adhésives du matériau d'assemblage employé. Les ciments et les CVIMAR sont donc déconseillés dans l'assemblage des overlays en raison de leur comportement mécanique faible et leur faible pouvoir d'adhésion.

Lors du collage, les polymères élastiques absorbent une partie des contraintes mécaniques occlusales, ce qui les rend particulièrement attractifs dans la prise en charge du patients bruxomanes. Contrairement aux ciments, les composites de collage offrent une plus grande résistance à la compression et à la flexion, une faible solubilité, une bonne résistance

à l'abrasion, une meilleure adhésion à l'émail et à la dentine, et un meilleur rendu esthétique.

Il existe 3 catégories de colles :

- Les colles sans propriétés adhésives : elles nécessitent un mordantage et l'utilisation d'agents de couplage.
- Les colles avec propriétés adhésives : elles nécessitent un mordantage seulement
- Les colles auto-adhésives : elles contiennent en un seul matériau tous les éléments nécessaires à l'adhésion, aucune préparation des surfaces est nécessaire. Elles ne sont néanmoins pas conseillées dans les cas de préparations non rétentives comme pour les overlays de par leurs propriétés rhéologiques et leur ténacité insuffisante.

Mode de polymérisation \ Potentiel adhésif	Sans potentiel adhésif	Avec potentiel adhésif	Auto-adhésive
Photo-polymérisable	Variolink Veneer, RelyX Veneer... -> RPC fines et translucides (facettes en particulier)	-	-
Chémo-polymérisable	Pas vraiment d'indication pour les RPC	Superbond -> RPC en alliage précieux	-
Duale	NX3, Multilink Automix, RelyX ARC, Calibra Esthetic... -> tous types de RPC	Panavia -> tous types de RPC	Rely X Unicem, Maxcem Elite, SpeedCem, Bifix SE, G-Cem... -> tous types de RPC (en particulier en cas d'impossibilité de placer la digue)

Tableau 5 : Tableau récapitulatif des différentes familles de colles en fonction du type de Restauration Partielle Collée (RPC). (69)

Le premier système de collage mentionné ci-dessus est le plus compétent pour le collage de pièces hybrides, nous avons choisi le Nexus® (Kerr), qui est un composite à prise duale ce qui permet une polymérisation par la lumière du composite le plus superficiel complétée par un phénomène chimique d'autopolymérisation pour le composite le plus profond (58, 59). L'adhésion est plus favorable sur l'émail que sur la dentine qui est moins minéralisée et différemment organisée. C'est pourquoi il est nécessaire lors des préparations de conserver de l'émail pour optimiser le collage (49). Alors que l'émail permet une adhésion par clavetage mécanique en créant des anfractuosités à sa surface par l'application

d'acide orthophosphorique, la dentine elle, permet l'adhésion par la création d'une couche hybride où l'adhésif infiltre le réseau de fibres de collagène de la surface préparée (59).

Le Cerasmart est composé d'une matrice résine avec des particules de céramiques. La pièce prothétique ayant subi une polymérisation totale, cela va limiter la capacité de collage de la pièce car l'adhésif ne trouvera plus de chaîne libre pour se lier. La pièce doit donc passer par une étape de sablage à l'alumine au laboratoire (Rocatec – 3M-ESPE). Voici les étapes de réalisation du collage, réalisée sous digue plurale : (70)

- Préparation de la pièce prothétique :

1. Application d'acide fluorhydrique 9% sur l'intrados de la pièce prothétique pendant 60 secondes puis rinçage abondant et séchage ;
2. Application du silane dans l'intrados de la prothèse pendant 1 min permettant une adhésion aux charges de verre, puis chauffage ;
3. Adhésif mis en place sans photopolymérisation.

- Préparation de la dent :

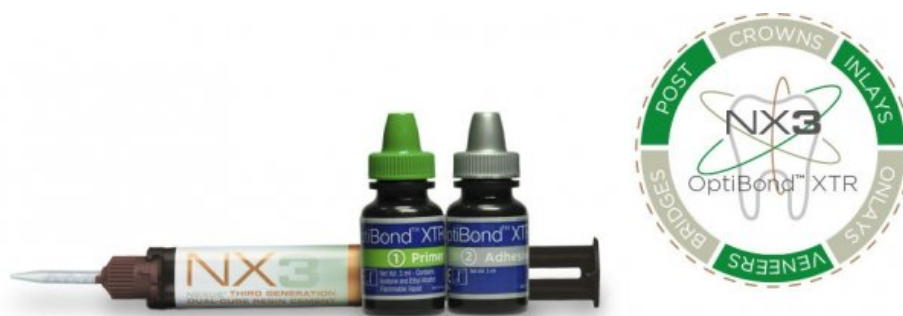1. Sablage de la préparation à l'aide de particules d'alumine 27 microns : préparation au collage, élimination des résidus de ciment provisoire et des contaminations survenues entre les séances de préparation et d'assemblage ;
2. Application sélective de l'acide orthophosphorique 37% sur l'émail pendant 30 secondes puis rinçage abondant et séchage sans dessécher ;
3. Application du système adhésif SAM2, Optibond® XTR (*Kerr*), séchage léger et photopolymérisation pendant 20 secondes.

Étapes/système		MR3	MR2	SAM2	SAM1	Universels	
Système adhésif	Mordançage	x	x	x	x	x	x
	Primaire	x	x			x	
	Adhésif	x		x			
Résine de collage		x	x	x	x	x	
Avantages		<ul style="list-style-type: none"> • Adhérence forte à l'émail • Recul clinique 		<ul style="list-style-type: none"> • Protocole simplifié • Sensibilité post-opératoires moindre 		<ul style="list-style-type: none"> • usage polyvalent 	
Inconvénients		<ul style="list-style-type: none"> • Opérateur-dépendant 		<ul style="list-style-type: none"> • Adhérence à l'émail plus faible 		<ul style="list-style-type: none"> • Adhérence à l'émail plus faible en mode automordançant • Pas ou peu de recul clinique 	

Tableau 6 : Tableau récapitulatif des différents systèmes adhésifs (71).

- Collage :

1. Mise en place de la colle Nexus® dans l'intrados de l'overlay, et positionner la pièce sur la dent ;
2. « Flash-polymérisation » successives en différents points suivies d'une cassure de l'excès de colle à la sonde, passage du fil dentaire pour éliminer les résidus de colle inter-dentaire ;
3. Polymérisation 40 secondes par face en maintenant la pièce ;
4. Photopolymérisation finale sous glycérine pour permettre une bonne polymérisation de surface ;
5. Radiographie de contrôle.



2.3.4 Choix occlusaux

2.3.4.1 Occlusion statique et dynamique

Une occlusion stable et équilibrée assure la pérennité des prothèses et est particulièrement importante chez le patient bruxomane puisqu'elle permet de générer moins de contractions musculaires et de diminuer le facteur occlusal du bruxisme. Chez les patients bruxomanes, Azevedo (72) préconise quelques réglages occlusaux :

- Eviter les contacts au niveau des bords ou des joints des restaurations partielles ;
- En statique : contacts occlusaux répartis de façon symétrique par rapport au plan sagittal médian, éviter les contacts trop ponctuels ;
- En dynamique : favoriser les angles fonctionnels ouverts pour éviter les contraintes en flexion.

Les contacts occlusaux doivent, en plus d'être bien répartis, être centrés pour la stabilité des dents, et fins pour la précision et l'économie structurelle.

2.3.4.2 Guide antérieur

Le guide antérieur est défini par le surplomb et le recouvrement, qui mesurent respectivement 3 mm dans le plan antéropostérieur, et 3 mm dans le plan frontal (39). La restauration chez le patient bruxomane nécessite de diminuer les pentes incisives et canines pour favoriser un plan d'occlusion proche du plan de Francfort, avec des courbes de compensations faibles et une désocclusion rapide. En propulsion, les bords libres des incisives mandibulaires glissent à partir des contacts de l'OIM, le long des surfaces de guidage maxillaires (sur les crêtes proximales), jusqu'au bout à bout incisif. Ils entraînent un désengrènement des dents cuspidées. En latéralité, nous avons obtenu une fonction de groupe: prise en charge par les canines et un groupe de plusieurs dents adjacentes à la canine, avec désengrènement immédiat du côté travaillant. (35, 36)

Si la période de temporisation valide le guide incisif et canin réglés sur les restaurations provisoires, il s'agira de reproduire ces guidages sur les prothèses d'usage. Pour ce faire, deux empreintes à l'alginat ont été réalisées provisoires en bouche, suivies d'un montage en articulateur en OIM, tige incisive à 0, montage permettant la réalisation d'une table incisive à l'aide d'une résine Duralay. Les tracés ainsi réalisés forment une enveloppe de mouvements dans la résine qui permettra au laboratoire de copier les guides incisifs et canins validés par les provisoires sur les couronnes d'usage. (73)

2.3.5 Choix esthétiques du secteur antérieur

2.3.5.1 *Forme des dents*

Outre l'apport esthétique, la sculpture des dents prothétiques est garante de l'intégration biologique.

Profil d'émergence

Le profil d'émergence correspond à l'orientation de la zone cervicale de la prothèse par rapport à la racine de la dent préparée. Elle permet à la couronne de se fondre avec le profil radiculaire au niveau de l'émergence sulculaire (Weisgold, 1977) et de soutenir le rebord gingival permettant un sourire harmonieux (*figure 19*). La limite de nos couronnes étant infragingivale, le profil d'émergence se situe 1mm en infragingival et 1mm en supragingival. Le profil d'émergence dépend du biotype gingival. Un profil d'émergence sans sur-contours ou sous-contours (position de la limite prothétique par rapport à la ligne de finition de la préparation) est garant d'une bonne santé gingivale et donc de la bonne intégration biologique des couronnes. (74, 75)

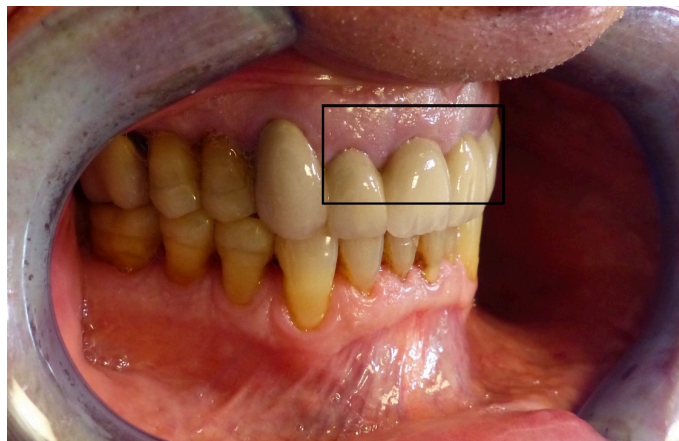


Figure 19 : Profil d'émergence des couronnes antérieures (encadré).

Ailes de mouette d'Abrams

Abrams évoque une corrélation entre le biotype gingival et la convexité de la face vestibulaire des dents résultant en une image en miroir entre le profil axial de la couronne et le profil gingival : c'est le profil en ailes de mouette. Ainsi, aux gencives épaisses correspondent des profils dentaires axiaux bombés et aux gencives fines des dents plus plates. Notre patient ayant un biotype gingival plutôt épais et bombé caractéristique du bruxisme, nous avons décidé de réaliser des faces vestibulaires plutôt bombées permettant une bonne déflexion du bol alimentaire (*figure 20*). Il permet également d'éviter les stases alimentaires sous des bombés trop forts ou des microtraumatismes marginaux gingivaux par des bombés insuffisants. (74, 75)

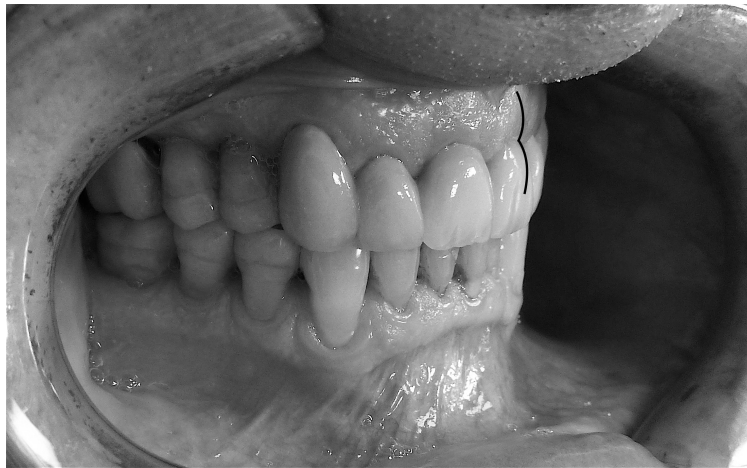

Figure 20 : Ailes de mouettes d'Abrams.

Zénith des incisives centrales

Le zénith du contour gingival des incisives centrales correspond au point le plus haut du contour gingival (J.D. Preston et E.L. Miller). Il est toujours déjeté en distal et correspond anatomiquement au lobe distal volumineux dans la couronne trilobée de l'incisive centrale. (74)

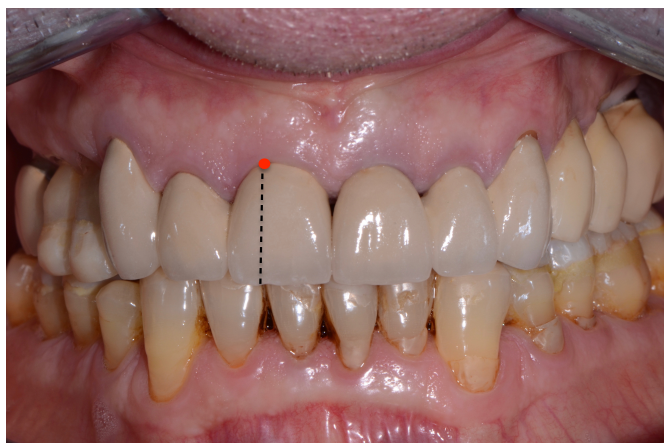


Figure 21 : Zénith de l'incisive centrale.

Typologie

Concernant la typologie, conditionnée par les lignes de transition entre la face vestibulaire et la face proximale, nous avons choisi chez notre patient des dents plutôt rectangulaires en harmonie avec son visage et ses muscles masséters développés. D'autres typologies existent, à savoir les formes ovoïdes et triangulaires. La forme des incisives va sensiblement varier en fonction du sexe du patient, les femmes ayant plutôt tendance à avoir des formes ovoïdes, et les hommes des formes rectangulaires.

On considère que la beauté d'un sourire est caractérisée par des incisives centrales plus grandes que la moyenne (11mm de longueur pour 9,6mm de largeur en moyenne) et de préférence de forme ovoïde ou rectangulaire (74).

Rôles dans les schémas fonctionnels

En plus de la composante esthétique, la forme des dents joue un rôle primordial dans l'intégration des prothèses dans les schémas fonctionnels. Les bords incisifs participent à la phonation, notamment à la prononciation des dentalabiales et dentolinguales. Ils participent également également à la préhension, la section et l'incision. (76)

2.3.5.2 Couleur des dents (77, 78)

La couleur est définie par 3 composantes : la luminosité, la saturation et la teinte. La luminosité correspond à la quantité de blanc contenue dans une couleur et est le facteur le plus important de la réussite esthétique. La saturation correspond à la pureté d'une teinte,

désaturée par adjonction de blanc (couleur éclaircie), ou par adjonction de noir (couleur terne). Et enfin la teinte qui caractérise la longueur d'onde dominante de la lumière réfléchie par l'objet. A ces trois notions, s'ajoutent les notions de translucidité, d'opalescence et de fluorescence.

La prise de teinte de notre patient a été réalisée avec le technicien de laboratoire pour un choix de teinte plus personnalisé et une meilleure réponse à l'exigence du patient. La teinte notamment en antérieur doit être prise à la lumière du jour et par 3 manières possibles : choix visuel à l'aide des teintiers, choix visuel assisté par caméra intra-orale, et choix instrumental par spectrophotomètres et colorimètres. La prise de teinte chez notre patient a été faite à l'aide du teintier Vitapan 3D Master de Vita, composé de 26 échantillons répartis en 5 familles de luminosité croissante.

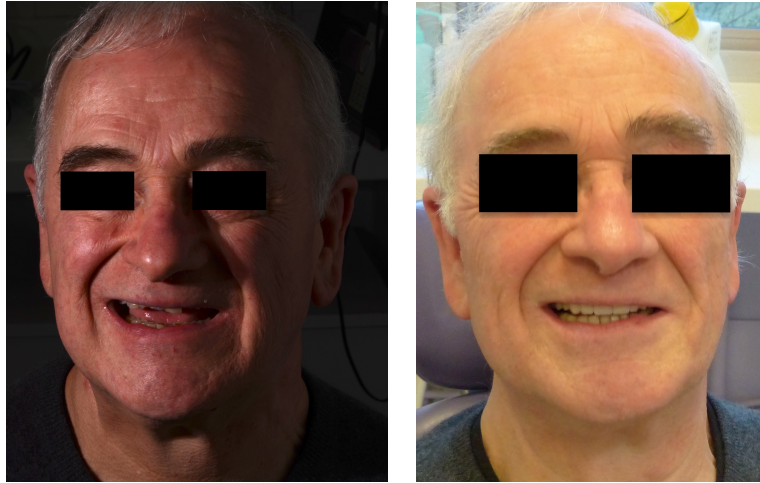
Différentes teintes doivent être prises notamment au niveau des collets, du noyau dentinaire, et des bords incisifs pour un rendu le plus naturel possible. Les teintes choisies dépendent des dents adjacentes, et s'il n'existe pas de moyen de comparaison comme c'était le cas chez notre patient, la teinte dépend de la carnation du visage et de l'âge du patient. De manière générale, les dents seront généralement plus saturées, moins transparentes, et plus lisses chez les patients plus âgés.

2.3.5.3 La ligne du sourire

Pour que le sourire soit harmonieux, la lèvre supérieure doit découvrir toute la hauteur des dents et sans excès gingival (1mm de gencive visible maximum). La lèvre inférieure doit suivre et affleurer les bords incisifs des incisives et les cuspides des prémolaires maxillaires.

Ces rapports ont tendance à se modifier avec l'âge, avec un certain affaissement des traits et une visibilité plus importante des dents mandibulaires.

Notre patient ayant un sourire plutôt bas avec une lèvre supérieure fine, l'allongement des incisives, permettant qu'elles soient plus découvertes lors du sourire, a restauré un sourire plus harmonieux.



Figures 22 : Ligne du sourire avant/après.

2.3.5.4 Ligne des collets

La ligne des collets est parallèle à la ligne bi-pupillaire et perpendiculaire à la ligne sagittale médiane, elle ne supporte que très peu d'asymétrie par rapport au plan sagittal médian. L'esthétique est conditionnée par l'harmonie, la continuité de forme et la symétrie du feston gingival des incisives centrales. D'autres part, les collets des incisives latérales doivent être plus coronaires que ceux des incisives centrales et des canines de sorte que, si une ligne est tracée entre les incisives centrales et les canines, les collets des incisives latérales doivent être en dessous de celles-ci. Notre patient ne présentait pas d'alignement des collets inesthétique, il ne lui donc pas été proposé de chirurgie parodontale correctrice. Dans un cas différent, ce paramètre aurait du être pris en compte dès l'examen clinique et mis en parallèle avec les impératifs de DV.

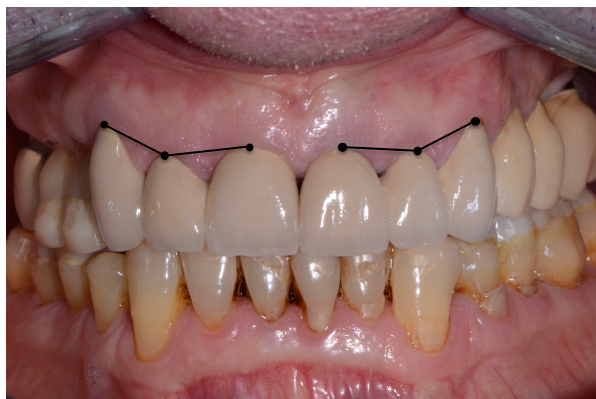

Figure 23 : Ligne imaginaire tracée entre les collets des incisives centrales, latérales et des canines.

2.3.5.5 Plan d'occlusion

On appelle « plan d'occlusion » la surface sur laquelle les surfaces occlusales des dents maxillaires et mandibulaires se rencontrent chez le patient denté. C'est une surface courbe horizontale plutôt qu'un plan, elle intègre la courbe de Spee et le bord libre des incisives mandibulaires dans le plan Sagittal, et la courbe de Wilson dans le plan frontal. Le plan d'occlusion forme ainsi une surface curviligne dans les trois plans de l'espace et peut être représentée par la surface hélicoïdale d'Ackermann (*Figure 24*) (Ackerman 1953).

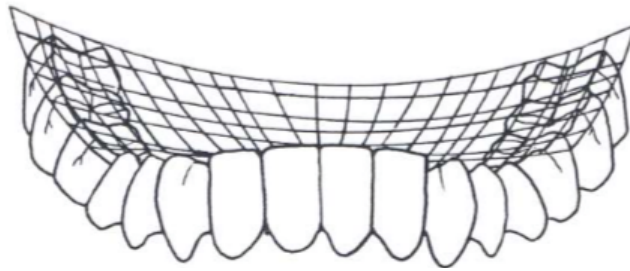


Figure 24 : Plan d'occlusion matérialisé par la courbe de Spee, la courbe de Wilson et la courbe des bords incisifs (Dawson 1992).

Il va avoir un rôle crucial dans l'esthétique, la phonétique, la mastication et la bonne répartition des charges occlusales. Si le plan d'occlusion choisi est correct, alors en position de repos la lèvre doit découvrir le bord libre des incisives de 1mm et les surfaces occlusales postérieures maxillaires se trouvent en position plus cervicale par rapport aux bords libres des incisives. Le plan incisif doit également être parallèle à la ligne bi-pupillaire et bi-commissurale. Lors de l'augmentation de la DV chez notre patient, nous avons réparti de manière égale l'espace inter-arcade pour la restauration des dents postérieures maxillaires et mandibulaires. Le nouveau plan d'occlusion ainsi défini par les restaurations se trouve plus bas et plus harmonieux que le plan d'occlusion d'origine, et rétablit les courbes de Spee et de Wilson.

2.4 Anticipation des risques d'échec de traitement

Tout au long de la réhabilitation globale de notre patient, nous avons réfléchi, adapté et réajusté nos choix par rapport aux contraintes du bruxisme afin d'assurer la pérennité des restaurations. Cette réflexion a été une étape fondamentale pour éviter des suites post-opératoires immédiates catastrophiques avec des fractures des restaurations, des fractures radiculaires, des dents symptomatiques ou des douleurs aux ATMs. A ce jour, les résultats un an après la pose des prothèses d'usage restent encourageants et nous confortent dans ces choix pour la prise en charge future d'autres patients bruxomanes.

2.4.1 L'intérêt de la temporisation

Après avoir réalisé et réglé les prothèses provisoires, nous avons fait passer notre patient par une phase de temporisation de 3 mois. Dans le cadre de réhabilitations globales, et de par le nombre de paramètres impliqués et modifiés pendant le traitement, il est nécessaire de tester tous ces nouveaux paramètres avant le passage à la phase d'usage. (44)

La temporisation permet :

1. De tester et valider la nouvelle dimension verticale d'occlusion et l'adaptation neuro-musculo-articulaire de l'appareil manducateur ;
2. De s'assurer du confort du patient dans cette nouvelle position ;
3. De vérifier l'absence d'usures pouvant être synonymes de mauvais réglages occlusaux et qui peuvent, si elles sont ignorées, compromettre la pérennité des prothèses définitives ;
4. Valider l'esthétique des restaurations ;
5. Vérifier l'intégration parodontale des couronnes ;
6. Vérifier l'absence de sensibilités pulpaires.

Pendant la phase transitoire, il est nécessaire de revoir le patient fréquemment pour vérifier le bon déroulement de l'adaptation aux restaurations.

2.4.2 Bonne maîtrise des protocoles de réalisation prothétique

2.4.2.1 Préparations respectueuses des tissus dentaires et parodontaux (60)

Il est indispensable de respecter l'intégrité des tissus marginaux lors des préparations, notamment pour des limites intra-sulculaires, par la mise en place d'un fil protecteur tressé et capable de supporter le contact des instruments rotatifs sans être expulsé du sillon gingival. Son action est purement mécanique et crée une déflexion latérale et apicale de la gencive marginale.

D'autres outils peuvent être utilisés pour traumatiser le moins possible les tissus parodontaux : les instruments protecteurs de la gencive marginale (Maillefer), les instruments ultrasoniques (Soncsys de Kavo), les inserts (Komet, Actéon).

Le maintien de la santé parodontale passe également par le bon ajustage cervical des prothèses, sans sous-contours ni sur-contours. La réalisation d'empreintes précises s'avère primordiale pour que le prothésiste ait une bonne lecture des limites et donc réalise des prothèses bien ajustées.

2.4.2.2 Epaisseur de matériaux suffisante

Une épaisseur de matériaux trop faible pourrait compromettre l'avenir des restaurations en causant leur fracture. C'est encore plus important chez un patient bruxomane qui applique des contraintes importantes délétères sur ses dents. C'est pourquoi il est indispensable de respecter les épaisseurs de préparation, à savoir :

- pour les couronnes céramo-métalliques : 14/10° en vestibulaire, 8/10° en palatin, 5 à 7/10° en proximal et 2mm pour le bord libre ;
- pour les overlays Cérasmart : 1,5 à 2mm d'épaisseur en occlusal chez notre patient.

2.4.2.3 Rétention optimale

La réduction de la face occlusale doit donc être la plus légère et homothétique possible dans le but de maintenir une hauteur suffisante et ainsi garantir une surface de rétention plus élevée. Une préparation trop importante laissant une hauteur de couronne insuffisante entraînerait un descellement des couronnes à plus ou moins long terme, favorisé par l'excès de contraintes appliquées par notre patient. Ce principe ne s'applique que pour les préparations pour couronnes de 13 à 23, la rétention de nos overlays étant garantie par le potentiel adhésif du collage.

2.4.2.4 Champ opératoire et protocoles de collage

Outre le bon respect des étapes de collage des pièces énoncées plus haut, la présence d'un champ opératoire étanche optimise la rétention de la pièce collée. La salive, par ses enzymes hydrolytiques, peut altérer la surface dentaire et diminuer les forces de liaison de la résine à la dent et donc compromettre l'adhésion de la pièce. La pose de la digue permet ainsi de garder un champ de travail propre et sec et d'optimiser les propriétés des matériaux de collage. (70)

2.4.3 Orthèse occlusale (3, 24, 44)

Pour protéger les restaurations des effets destructeurs des frottements et serremments du bruxisme, le laboratoire de prothèse a fait 2 jeux d'orthèses occlusales à porter la nuit : une après la phase provisoire, et une après la phase d'usage. En plus de protéger les restaurations, l'orthèse permet de diminuer les surcharges au niveau des articulations par décontraction musculaire, de maintenir les rapports occlusaux et d'éviter le déplacement de dents. La réussite et la pérennité du traitement sont indissociables du port systématique de l'orthèse de protection nocturne, et donc de la réelle motivation du patient.

Les orthèses doivent répondre à plusieurs impératifs de conception :

- Être en résine dure transparente ;
- Surfaces occlusales lisses et non indentées ;
- Recouvrement de la surface occlusale de toute une arcade pour éviter l'égression des dents ;
- Respect des principes de stabilité occlusale : contacts occlusaux ponctuels pour toutes les cuspidés d'appuis, répartis sur l'ensemble de l'orthèse, et un guidage antérieur évitant tout contact postérieur lors des déplacements mandibulaires (désocclusion postérieure).

Selon Unger (78), les orthèses mandibulaires semblent les plus faciles à régler et à porter, elles offrent l'avantage de favoriser une meilleure posture de repos de la langue, chassée de sa position basse vers le palais.

Les orthèses doivent être contrôlées et éventuellement refaites lors des rendez-vous de maintenance, en fonction de l'importance de leur usure.

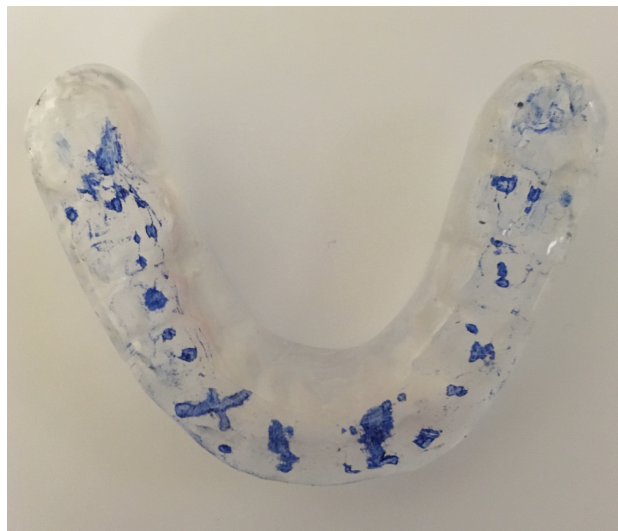


Figure 25 : Réglage des contacts occlusaux de l'orthèse occlusale.

2.4.4 Phase de maintenance

La réhabilitation globale d'un patient et encore plus chez le bruxomane doit impérativement comporter une phase de maintenance pour assurer la pérennité de la thérapeutique et prévenir toutes complications prothétiques. La phase de maintenance débute dès la fin du traitement prothétique et à une fréquence régulière.

D'un point de vue strictement technique, les phases de maintenance s'attacheront à contrôler la pérennité des contacts occlusaux, à vérifier l'apparition de facettes d'usure et à évaluer le maintien de la santé parodontale.

Or, pour que cette phase de maintenance soit réussie, le praticien et le patient doivent travailler ensemble et ce dernier doit devenir acteur à part entière du processus. La notion de la motivation est essentielle. Dans le cas de Monsieur P, en complément du travail fait pour lui faire prendre conscience de ses problèmes, un autre travail important a dû être fait consistant à le faire souvent revenir sur les raisons qui l'ont poussé au départ à demander des soins pour réveiller la motivation intrinsèque chez lui. Il lui a également été conseillé de maintenir le suivi du sommeil tout en l'élargissant vers un suivi en thérapie comportementale. Chez certains patients, la pratique du sport et particulièrement du yoga, peut s'avérer efficace dans la gestion du stress. Ceci n'était pas envisageable dans le cas de notre patient, ce-dernier ayant à gérer d'autres problèmes de santé en parallèle.

Monsieur P. s'est plié avec confiance au protocole de soins ainsi qu'aux visites de contrôle trimestrielles sans pour autant faire preuve de régularité par la suite, preuve des limites de notre pouvoir en tant que praticiens.

Tableau 7: Tableau récapitulatif des étapes de la prise en charge du patient dans le cadre de sa réhabilitation globale.

Séances	Cabinet/Laboratoire	Descriptions
1	Cabinet	1 ^{ère} consultation : Anamnèse, examen clinique, examens complémentaires, photographies, détartrage et empreintes pour modèles d'étude
	Laboratoire	Coulées des modèles d'études
2	Cabinet	Arc facial et enregistrement de la relation centrée
	Laboratoire	Analyse pré-prothétique : montage en articulateur, choix du plan de traitement et évaluation de la perte DV
3	Cabinet	Explication du plan de traitement, contrôle de la motivation
	Laboratoire	Réalisation du Wax-Up
4	Cabinet	- Signature des devis et du consentement éclairé - Extractions 28 et 38
5	Cabinet	- Traitements endodontiques de 13 à 23 - Réalisation d'une couronne provisoire sur 21
6	Cabinet	Préparations overlays 14 et 15, IDS et empreintes
	Laboratoire	- Réalisation des provisoires au maxillaire <ul style="list-style-type: none"> • Réalisation overlays provisoires 14 et 15 • Couronnes provisoires de 13 à 23
7	Cabinet	- Collage overlays 14 et 15 au Relyx Unicem® - Préparations, rebasage et scellements des couronnes provisoires de 13 à 23 (solidarisées) au Temp Bond® - Mise en place de cales CVI à la mandibule

8	Cabinet	<ul style="list-style-type: none"> - Préparations overlays secteurs 3 et 4, IDS et empreintes - Enregistrement Luxabite®
	Laboratoire	Réalisation overlays secteurs 3 et 4
9	Cabinet	<ul style="list-style-type: none"> - Collage overlays secteurs 3 et 4 au Relyx Unicem® - Réglage de l'occlusion - Demande Wax-up incisives mandibulaires
10	Cabinet	<ul style="list-style-type: none"> - Montage en composite de incisives mandibulaires en utilisant la clé en silicone issue du wax-up - Réglage occlusaux
11	Cabinet	<ul style="list-style-type: none"> - Préparations internes pour inlay-cores de 12 à 22 - RMIPP 13 et 23 - Empreintes
	Laboratoire	Réalisation des inlay-cores
12	Cabinet	<ul style="list-style-type: none"> - Scellement des inlay-cores au Fuji Plus® et rebasage des couronnes de 13 à 23 - Empreintes pour gouttière occlusale
	Laboratoire	Réalisation de la gouttière occlusale mandibulaire en résine dure
13	Cabinet	Remise de la gouttière, réglage des contacts occlusaux
Temporisation 3 mois et contrôles réguliers Validation de la nouvelle DV + intégration esthétique et fonctionnelle des prothèses		
14	Cabinet	<ul style="list-style-type: none"> - Empreintes et montage en articulateur des nouveaux modèles - Réalisation d'une table incisive avec de la résine Duralay

15	Cabinet	Empreinte double mélange pour les couronnes de 13 à 23
	Laboratoire	Réalisation chapes métalliques Co-Cr
16	Cabinet	- Essayage des chapes métalliques et enregistrement rapport inter-incisifs à la résine Duralay
	Laboratoire	- Prise de teinte - Montage biscuit céramique
17	Cabinet	Validation des biscuits 13 à 23
18	Cabinet	Scellement des couronnes de 13 à 23 au Fuji Plus®
19	Cabinet	- Enregistrement croisé de la RIM - Dépose des overlays secteurs 1, 3, 4 - Empreinte double mélange
	Laboratoire	- Prise de teinte - Réalisation des overlays Cerasmart
20	Cabinet	- Collage des overlays au Nexus® - Réglages occlusaux - Empreinte pour gouttière occlusale mandibulaire
	Laboratoire	Réalisation de la gouttière occlusale
21	Cabinet	Pose et réglage de la gouttière occlusale
Maintenance tous les 3 mois		

Conclusion

Le bruxisme reste une pathologie complexe, difficile à traiter en tant que telle, et rendant les réhabilitations globales des patients bruxomanes difficiles.

Son diagnostic repose encore sur des données empiriques mais les enregistrements polysomnographiques pour le bruxisme nocturne, et électromyographiques pour le bruxisme diurne, permettent aujourd'hui de diagnostiquer de manière fiable le bruxisme. Son étiologie est à ce jour incertaine, mais les recherches actuelles restent encourageantes et ont déjà prouvé que le bruxisme aurait une origine centrale et non périphérique.

Concernant le traitement même du bruxisme, d'avantage de recherches sont nécessaires pour prouver l'intérêt d'une approche cognitivo-comportementale, pharmacologique ou dentaire. Les conséquences du bruxisme sont multiples : l'esthétique et les fonctions sont perturbées et restent le motif de consultation principal des patients bruxomanes.

Le praticien confronté à un patient bruxeur devra dans un premier temps lui faire prendre conscience de son activité et de ses répercussions sur la sphère oro-faciale, puis faire des choix adaptés pour garantir la pérennité des restaurations. Le choix des matériaux de restauration reste une question à débat au jour d'aujourd'hui car le matériau choisi doit répondre à toutes les contraintes imposées par le patient bruxomane.

Les chirurgiens-dentistes doivent donc intégrer le bruxisme en tant que pathologie au sein d'une prise en charge globale et pluridisciplinaire, tout en répondant aux exigences esthétiques et fonctionnelles du patient. Le plan de traitement nécessite une temporisation indispensable de 3 mois après la phase provisoire, durant laquelle le praticien évaluera l'intégration fonctionnelle des restaurations, l'adaptation musculaire et articulaire de la Dimension Verticale thérapeutique, l'esthétique et la motivation du patient.

Le port d'une gouttière protectrice sera un impératif incontournable dans le traitement de ces patients pour protéger les restaurations et ainsi, se protéger en tant que praticien, des possibles réclamations judiciaires. Une maintenance régulière doit être instaurée avec le patient, afin de surveiller le maintien des contacts occlusaux et réévaluer l'état des restaurations réalisées et de la gouttière protectrice.

Table des illustrations

FIGURES

Figure 1 : La "roue" de la pathophysiologie du bruxisme d'après Lavigne (2007).

Figure 2 : Orthèse occlusale maxillaire (3).

Figures 3 : Usure attritive chez un patient présentant un probable bruxisme du sommeil. (1)

Figure 4 : Fêlures occlusales révélatrices de contacts occlusaux anormaux et parafunctionnels. (29)

Figure 5 : Evolution des rapports incisivo-canins avec l'avancée de l'usure dentaire. (22)

Figures 6 : a) Photographies de face et b) du sourire.

Figures 7a à 7f : Photographies endobuccales.

Figures 8 : a) Radiographie panoramique et b) Rétroalvéolaires.

Figures 9 : a) Montage des modèles en relation centrée, Luxabite® placé entre les arcades afin de transmettre au prothésiste la RIM exacte du patient, b) Wax-up en cire réalisé par les prothésistes, à la bonne DV et en relation centrée.

Figure 10 : Règle des Tiers selon JD. Orthlieb. (39)

Figures 11a à 11c : Préparations des dents 13 à 23 après pose des inlays-cores de 12 à 22 et réalisation des RMIPP sur 13 et 23.

Figure 12 : Stratification composite de 33 à 43.

Figures 13 : Préparations des secteurs postérieurs et IDS.

Figures 14 : Empreintes réalisées par wash-technique pour la confection des overlays postérieurs a) au maxillaire b) à la mandibule.

Figures 15 : Enregistrement de RIM croisé.

Figures 16 : Essayage des infrastructures Co Cr et enregistrement des rapports interincisifs grâce à une résine duralay.

Figures 17 : Pose des couronnes céramo-métalliques sur les secteurs 13 à 23

Figures 18 : a) b) Overlays Cerasmart sur modèles c) d) Résultat direct après collage des overlays e) g) Rétroalvéolaires après collage des overlays.

Figure 19 : Profil d'émergence des couronnes antérieures (encadré).

Figure 20 : Ailes de mouettes d'Abrams.

Figure 21 : Zénith de l'incisive centrale.

Figures 22 : Ligne du sourire avant/après.

Figure 23 : Ligne imaginaire tracée entre les collets des incisives centrales latérales et des canines.

Figure 24 : Plan d'occlusion matérialisé par la courbe de Spee, la courbe de Wilson et la courbe des bords incisifs (Dawson 1992).

Figure 25 : Réglage des contacts occlusaux de l'orthèse occlusale.

TABLEAUX

Tableau 1 : Questionnaire d'auto-évaluation pour le diagnostic clinique du bruxisme.

Tableau 2 : Tableau récapitulatif des avantages et inconvénients associés à une augmentation de DVO, selon Orthlieb (39).

Tableau 3 : Tableau récapitulatif des différents matériaux pour la réalisation des couronnes antérieures.

Tableau 4 : Tableau récapitulatif des différents matériaux possibles pour la réalisation des overlays postérieurs.

Tableau 5 : Tableau récapitulatif des différentes familles de colles en fonction du type de Restauration Partielle Collée (RPC). (69)

Tableau 6 : Tableau récapitulatif des différents systèmes adhésifs (71).

Tableau 7 : Tableau récapitulatif des étapes de la prise en charge du patient dans le cadre de sa réhabilitation globale.

Bibliographie

1. Laluque J-F, D'Incau E, Brocard D. Lésions d'usure et bruxismes partie 1. Rev Odonto Stomatol. Février 2014;43(1):3-98.
2. Lobbezoo F, Ahlberg J, Glaros AG, Kato T, Koyano K, Lavigne GJ, et al. Bruxism defined and graded: an international consensus. J Oral Rehabil. janv 2013;40(1):2-4.
3. D'Incau E, Morisset D, Moussier C, Raymond J-C, Rispal C, Sous M. Le bruxisme: les questions... des réponses. Titane. sept 2008;5(3):41-53.
4. Lavigne GJ. Sleep Bruxism Etiology : The Evolution of a Changin Paradigm. J Can Dent Assoc. 2015;9.
5. D'Incau E, Micoulaud-Franchi J-A, Brocard D, Laluque J-F. Validité du diagnostic du bruxisme du sommeil - Diagnosis validity for sleep bruxisme. Rev Odonto Stomatol. oct 2017;46(3-4):222-39.
6. Sateia MJ. International Classification of Sleep Disorders-Third Edition. Chest. nov 2014;146(5):1387-94.
7. Chapotat B, Jouvet M, Lin J-S. Bruxisme du sommeil : aspects fondamentaux et cliniques. J Parodontol Implantol Orale. 1999;18(3):277 à 289.
8. Michelotti A, Farella M, Gallo LM, Veltri A, Palla S, Martina R. Effect of Occlusal Interference on Habitual Activity of Human Masseter. J Dent Res. juill 2005;84(7):644-8.
9. Lavigne GJ, Khoury S, Abe S, Yamaguchi T, Raphael K. Bruxism physiology and pathology: an overview for clinicians. J Oral Rehabil. juill 2008;35(7):476-94.
10. Lobbezoo F, M. Naeije. Bruxism is mainly regulated centrally, not peripherally. J Oral Rehabil. déc 2001;28(12):1085-91.
11. Huynh N, Kato T, Rompre PH, Okura K, Saber M, Lanfranchi PA, et al. Sleep bruxism is associated to micro-arousals and an increase in cardiac sympathetic activity. J Sleep Res. sept 2006;15(3):339-46.
12. Kato T, Montplaisir JY, Guitard F, Sessle BJ, Lund JP, Lavigne GJ. Evidence that Experimentally Induced Sleep Bruxism is a Consequence of Transient Arousal. J Dent Res. avr 2003;82(4):284-8.
13. Jokubauskas L, Baltrušaitytė A. Relationship between obstructive sleep apnoea syndrome and sleep bruxism: a systematic review. J Oral Rehabil. févr 2017;44(2):144-53.
14. Carra MC, Huynh N, Lavigne G. Sleep Bruxism: A Comprehensive Overview for the Dental Clinician Interested in Sleep Medicine. Dent Clin North Am. avr

2012;56(2):387-413.

15. Smardz J, Martynowicz H, Wojakowska A, Michalek-Zrabkowska M, Mazur G, Wieckiewicz M. Correlation between Sleep Bruxism, Stress, and Depression—A Polysomnographic Study. *J Clin Med.* août 2019;8(9):1344.

16. Karakoulaki S, Tortopidis D, Andreadis D, Koidis P. Relationship Between Sleep Bruxism and Stress Determined by Saliva Biomarkers. *Int J Prosthodont.* sept 2015;28(5):467-74.

17. Fluerasu MI. The correlation between sleep bruxism, salivary cortisol, and psychological status in young, Caucasian healthy adults. *The Journal of craniomandibular Practice.* mai 2019;

18. Reyhana O, Cugy D, Delbos Y. Mécanismes physiologiques et neurochimiques impliqués dans le bruxisme du sommeil. *Médecine Buccale Chir Buccale.* 2007;13(3):129-38.

19. Paesani D. *Bruxism: theory and practice.* 2010; 540 p.

20. Lobbezoo F, Rompré PH, Soucy J-P, Iafrancesco C, Turkewicz J, Sci MD, et al. Lack of Associations Between Occlusal and Cephalometric Measures, Side Imbalance in Striatal D2 Receptor Binding, and Sleep-Related Oromotor Activities. *J Orofac Pain.* 2001;15(1):64-71.

21. D’Incau E, Couture C, Maureille B. Human tooth wear in the past and the present: Tribological mechanisms, scoring systems, dental and skeletal compensations. *Arch Oral Biol.* mars 2012;57(3):214-29.

22. D’Incau E, Laluque J-F, Brocard D. Lésions d’usure et bruxismes partie 2. *Rev Odonto Stomatol.* sept 2014;43:308-24.

23. Lobbezoo F, van der ZAAG J, van SELMS MKA, Hamburger HL, Naeije M. Principles for the management of bruxism. *J Oral Rehabil.* juill 2008;35(7):509-23.

24. Carlier J-F, Ré J-P. Pourquoi prescrire une gouttière occlusale? *Inf Dent.* sept 2010;(33):82-8.

25. Johansson A, Ridwaan O, Gunnar E. Bruxism and prosthetic treatment: A critical review. *J Prosthodont Res.* 2011;127-36.

26. Addy M, Shellis RP. Interaction between Attrition, Abrasion and Erosion in Tooth Wear. In: *Dental Erosion From Diagnosis to Therapy.* Basel; 2006. p. 17-31.

27. Saulue P, D’Incau E, Laluque J-F, Carra MC. Usures liées à l’érosion et aux bruxismes chez l’enfant et l’adolescent. Tooth wear related to erosion and bruxism in children and teenagers. *Rev Odonto Stomatol.* 2014;43(1):71-87.

28. D’Incau E, Rouas P. Les usures dentaires sont-elles un signe du bruxisme ? *Alpha Omega News.* nov 2009;(129):10-2.

29. Brocard D, D’Incau E, Lалуque J-F. Les fêlures longitudinales : les facteurs de risque. *Rev Odont Stomat.* Décembre 2009;265-76.
30. Fernandes G, Franco AL, Siqueira JTT, Gonçalves DAG, Camparis CM. Sleep bruxism increases the risk for painful temporomandibular disorder, depression and non-specific physical symptoms: Sleep Bruxism, painful TMD and psychologic status. *J Oral Rehabil.* juill 2012;39(7):538-44.
31. Manfredini D, Winocur E, Guarda-Nardini L, Lobbezoo F. Self-reported bruxism and temporomandibular disorders: findings from two specialised centres: BRUXISM AND TMD AT TWO CENTERS. *J Oral Rehabil.* mai 2012;39(5):319-25.
32. Lavigne GJ, Rompré PH, Monplaisir J, Lobbezoo F. Motor activity in sleep bruxism with concomitant jaw muscle pain. A retrospective pilot study. *European J Oral Sciences.* 1997;92-5.
33. Manfredini D, Lobbezoo F. Relationship between bruxism and temporomandibular disorders: a systematic review of literature from 1998 to 2008. *Oral Surg Oral Med Oral Pathol Oral Radiol Endodontology.* juin 2010;109(6):e26-50.
34. Loyer E, Maille G. Harmonie du visage et DVO. *Réal Clin.* 2013;24(2):113-7.
35. Orthlieb J. Fonctions occlusales et anomalies de l’occlusion. In: *Occlusodontie pratique.* CdP. 2006. p. 52-9. (JPIO).
36. Duminil G, Laplanche O, Ré J-P, Carlier J-F, Orthlieb J. L’occlusion tout simplement. Ed. Espace id. 2015.
37. Brocard D. Relation centrée. In: *Occlusodontie pratique.* CdP. 2006. p. 26-9. (JPIO).
38. Abduo J, Lyons K. Clinical considerations for increasing occlusal vertical dimension: a review: Increasing occlusal vertical dimension. *Aust Dent J.* mars 2012;57(1):2-10.
39. Orthlieb J, Ehrmann E. Déterminants du choix de la DVO thérapeutique. *Réal Clin.* 2013;24(2):133-8.
40. D’Incau E. Bruxisme et SAHOS : Attitudes pratiques. *JPRS* 2017.
41. Edelhoff D, Prandtner O, Frei S, Liebermann A, Pour Saeidi R, Madalena Lucia Pinheiro Dias Engler. A patient-calibrated individual wax-up as an essential tool for planning and creating a patient-oriented treatment concept for pathological tooth wear. *Clin Res.* 2018;13(476-492):18.
42. Vailati F, Belser UC. Full-Mouth Adhesive Rehabilitation of a Severely Eroded Dentition: The Three-Step Technique. Part 1. *Eur J Esthet Dent.* 2008;3(1):30-44.
43. Vailati F, Belser UC. Full Mouth Adhesive Rehabilitation of a Severely Eroded Dentition: The Three-Step Technique. Part 2. *Eur J Esthet Dent.* 2008;3(2):128-46.

44. Brocard D. Traitement prothétique en présence de bruxisme. *Inf Dent.* sept 2010;92(33):97-102.
45. Laplanche O, Cancel B, Casagrande N. Choisir la position mandibulaire en occlusion. *Inf Dent.* sept 2010;92(33):36-9.
46. Perez C. Reconstructions prothétiques en relation centrée. *Inf Dent.* sept 2010;92(33):64-70.
47. Fabbri G, Sorrentino R, Cannistraro G, Mintrone F, Bacherini L, Turrini R, et al. Increasing the Vertical Dimension of Occlusion: A Multicenter Retrospective Clinical Comparative Study on 100 Patients with Fixed Tooth-Supported, Mixed, and Implant-Supported Full-Arch Rehabilitations. *The International Journal of Periodontics & Restorative Dentistry.* Quintessence Publishing Co. Inc. nov 2018;323-35.
48. Abduo J. Safety of increasing vertical dimension of occlusion- A systematic review. *Quintessence Int.* mai 2012;43(5):369-79.
49. Fradeani M, Barducci G, Bacherini L. Esthetic rehabilitation of a worn dentition with a minimally invasive prosthetic procedure (MIPP). *Clin Res.* 2016;11(1):16-35.
50. Walter B, Le Guehenec L. Reconstitutions corono-radiculaires. In: *Prothèse fixée : Approche clinique.* CdP. 2016.
51. De March P, Corne P, Vaillant-Corroy A-S. Empreintes conventionnelles et modèles de travail. In: *Prothèse fixée: approche clinique.* CdP; 2016. p. 129-50.
52. Bataillon-Linez P, Linez M, Deveaux E. Les RMIPP à tenon fibré : quand, pourquoi, comment ? *Rev Odonto Stomatol.* 2010;(39):187-209.
53. Walter B. Préparations coronaires périphériques et couronnes unitaires. In: *Prothèse fixée : Approche clinique.* CdP. 2016. p. 221-43.
54. Attal JP, Tirlet G. Le gradient thérapeutique un concept médical pour les traitements esthétiques. 2009;(41/42):2561-8.
55. Dietschi D, Argente A. A comprehensive and conservative approach for the Restoration of Abrasion and Erosion. Part I: Concepts and Clinical Rationale for Early Intervention Using Adhesive Techniques. *Eur J Esthet Dent.* 2011;6(1):20-33.
56. Jackson R. Esthetic Inlays and Onlays. In: *Contemporary Esthetic Dentistry.* Elsevier; 2012. p. 469-81.
57. D'Incau E, Zunzarren R. Evolution des formes de préparation pour inlays/onlays postérieurs à la mandibule. *Réal Clin.* 2014;25(4):317-26.
58. Gerdolle D, Drossart M, Bazos P. Evolution des formes de préparation pour inlays/onlays postérieurs au maxillaire. *Réal Clin.* 2014;25(4):307-16.

59. Guastalla O, Viennot S, Allard Y. Collages en odontologie. EMC - Odontol. sept 2005;1(3):193-201.
60. Laborde G, Margossian P, Koubi S, Maille G, Botti S, Dinardo Y, et al. Esthétique et approche clinique des limites de préparations en prothèse fixée. Rev Odont Stomat. sept 2010;159-83.
61. Eliasson A, Arnelund C-F, Johansson A. A clinical evaluation of cobalt-chromium metal-ceramic fixed partial dentures and crowns: A three- to seven-year retrospective study. J Prosthet Dent. juill 2007;98(1):6-16.
62. Fron Chabouis H, Prot C, Attal JP. Restauration partielle indirecte : composite ou céramique. Réal Clin. 2014;25(4):297-306.
63. Dirxen C, Blunck U, Preissner S. Clinical Performance of a New Biomimetic Double Network Material. Open Dent J. sept 2013;7(1):118-22.
64. Brochure GC Cerasmart.
65. Stawarczyk B, Liebermann A, Eichberger M, Güth J-F. Evaluation of mechanical and optical behavior of current esthetic dental restorative CAD/CAM composites. J Mech Behav Biomed Mater. 2015;55:1-11.
66. Goujat A, Abouelleil H, Colon P, Jeannin C, Pradelle N, Seux D, et al. Mechanical properties and internal fit of 4 CAD-CAM block materials. J Prosthet Dent. mars 2018;119(3):384-9.
67. Ikeda H, Nagamatsu Y, Hiroshi Shimizu. Data on changes in flexural strength and elastic modulus of dental CAD/CAM composites after deterioration tests. Elsevier. 2019;1-4.
68. Attal JP. Les ciments verres ionomères [Internet]. Université Médicale Virtuelle Francophone; 2009.
<http://campus.cerimes.fr/odontologie/enseignement/chap11/site/html/cours.pdf>
69. Marniquet S, Fron Chabouis H. Matériaux actuels pour les restaurations partielles [Internet]. Le Fil Dentaire. 2015 [consulté le 29/02/2020]. Disponible sur: <http://www.lefildentaire.com/articles/clinique/esthetique/materiaux-actuels-pour-les-restaurations-partielles/>
70. Faucher A-J, Ortet S, Camaleonte G, Weisrock G, Etienne O, Paris J-C. Les composites antérieurs au quotidien. Quintessence Internationale. 2018. 109 p. (Réussir).
71. Massé L. Bridge collé cantilever tout céramique : à propos de cas cliniques. Th. Doctorat Chir-Dent, Bordeaux 2019.
72. Fleiter B, Lamy M, Azevedo C. Prothèse fixée et bruxisme. ADF 2013, Paris.
73. Schittly J. Occluseurs et articulateurs. In: Occlusodontie pratique. Cdp. 2006. p. 107-15. (coll. JPIO).

74. Lasserre J. Forme et harmonie l'incisive centrale. Inf Dent. nov 2008;(41):2469-74.
75. Lasserre J. Les critères de l'esthétique dento-gingivale [Internet]. Le Fil Dentaire. 2010 [consulté le 25/10/2019]. Disponible sur:
<https://www.lefildentaire.com/articles/clinique/esthetique/focus-clinic-l-esthetique-dento-gingivale/>
76. Lasserre J, Lafargue H. Allégorie de la forme Intégration biologique, couleur et forme Quel est le critère le plus important dans nos restaurations céramiques? Réal Clin. 2010;21(4):1-10.
77. D'Incau E, Lasserre J. La couleur en Odontologie. Cah Prothèse. sept 2006;(135):1-15.
78. Unger F, Orthlieb J. Les gouttières occlusales : et autres dispositifs interocclusaux. Paris Fr Ed CdP. 1995;

Les figures qui illustrent cette thèse ont fait l'objet d'une demande d'autorisation de reproduction auprès des éditeurs suivants:

- *Information Dentaire*
- *Fil Dentaire*
- *Quintessence International*
- *Société Odontologique de Paris*
- *Léa Massé*

Collège des Sciences de la Santé

UFR des Sciences Odontologiques

Serment

En présence de mes Maîtres et de mes condisciples, je promets et je jure d'être fidèle aux lois de l'honneur et de la probité dans l'exercice de l'art dentaire.

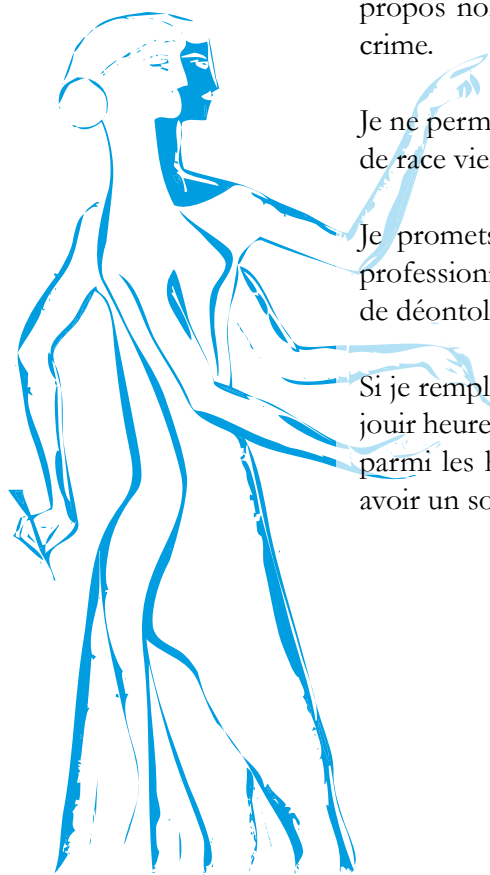
Je donnerai mes soins gratuits à l'indigent et n'exigerai jamais un honoraire au-dessus de mon travail. Ma langue taira les secrets qui me seront confiés. Admis à l'intérieur des maisons, mes yeux ne verront pas ce qui s'y passe.

Mes connaissances et mon état ne serviront ni à diffuser des propos non avérés, ni à corrompre les mœurs, ni à favoriser le crime.

Je ne permettrai pas que des conditions de croyance, de nation et de race viennent s'interposer entre mon devoir et mon patient.

Je promets et je jure de conformer strictement ma conduite professionnelle aux principes et aux règles prescrites par le code de déontologie.

Si je remplis ce serment sans l'enfreindre, qu'il me soit donné de jouir heureusement de la vie et de ma profession, honoré à jamais parmi les hommes. Si je le viole et que je me parjure, puissé-je avoir un sort contraire.



Vu, Le Président du Jury,

Date, Signature :

Vu, la Directrice de l'UFR des Sciences Odontologiques,

Date, Signature :

Vu, le Président de l'Université de Bordeaux,

Date, Signature :

Titre : Réhabilitation globale chez un patient bruxomane : à propos d'un cas clinique

Résumé : Le bruxisme se décrit comme un ensemble d'activités inconscientes de grincement ou de serrement des dents. Les conséquences du bruxisme sont nombreuses et nécessitent une prise en charge globale qui sera le fruit d'une réflexion poussée sur les protocoles adaptés aux patients, ainsi que sur le choix des matériaux prothétiques assurant la pérennité des restaurations.

Ainsi, la réhabilitation globale des patients bruxomanes passe par quatre grandes étapes assurant le bon pronostic de la prise en charge : 1) la prise de conscience du bruxisme par le patient ; 2) l'élaboration d'un plan de traitement adapté incluant une prise en charge du bruxisme en parallèle de la réalisation prothétique ; 3) la temporisation durant la phase provisoire ; 4) le suivi régulier du patient pendant la phase de maintenance.

Dans le cadre de ce travail, deux pistes de réflexion se sont conjuguées : après avoir parcouru les principes clés du bruxisme, nous nous sommes penchés sur un cas clinique concret en proposant une étude des grands axes de réflexion et des différentes étapes de la réhabilitation d'un patient bruxomane, ici appelé Monsieur P.

Mots clés : Bruxisme, Réhabilitation globale, Dimension verticale, Prothèse fixée, Restaurations partielles collées, Occlusodontie

Title : Full-mouth rehabilitation in a bruxism patient : a clinical case.

Abstract : Bruxism is described as the unconscious grinding or clenching of teeth. The consequences of bruxism are numerous and require a comprehensive management. As a result, in order to ensure sustainable restorations, careful consideration of the protocols adapted to patients, as well as the choice of prosthetic materials, are required.

The overall rehabilitation of bruxism patients consists of four main stages, each ensuring a good prognosis of the treatment: 1) awareness of bruxism by the patient; 2) the development of an adapted treatment plan including treatment of bruxism in parallel with the prosthetic work; 3) temporisation during the provisional phase and 4) regular monitoring of the patient during the maintenance phase.

This work is divided into two sections: The first, concentrating on key principles of bruxism, and the second, focusing on a clinical case which considers the analysis and different stages of the rehabilitation of the bruxism patient, here called Mister P.

Keywords : Bruxism, Full-mouth rehabilitation, Vertical dimension, Fixed prosthesis, Adhesive restorations, Occlusodontics