



HAL
open science

L'onychomatricome, expérience clinique et chirurgicale

Marie Dehaye

► **To cite this version:**

Marie Dehaye. L'onychomatricome, expérience clinique et chirurgicale. Médecine humaine et pathologie. 2019. dumas-02634464

HAL Id: dumas-02634464

<https://dumas.ccsd.cnrs.fr/dumas-02634464>

Submitted on 9 Oct 2020

HAL is a multi-disciplinary open access archive for the deposit and dissemination of scientific research documents, whether they are published or not. The documents may come from teaching and research institutions in France or abroad, or from public or private research centers.

L'archive ouverte pluridisciplinaire **HAL**, est destinée au dépôt et à la diffusion de documents scientifiques de niveau recherche, publiés ou non, émanant des établissements d'enseignement et de recherche français ou étrangers, des laboratoires publics ou privés.



Distributed under a Creative Commons Attribution - NonCommercial - ShareAlike 4.0 International License

UNIVERSITÉ DE MONTPELLIER
FACULTÉ DE MÉDECINE DE MONTPELLIER-NÎMES

THÈSE

Pour obtenir le titre de
DOCTEUR EN MÉDECINE

Présentée et soutenue publiquement

Par

MARIE DEHAYE

Le vendredi 22 février 2019

L'ONYCHOMATRICOME, EXPÉRIENCE CLINIQUE ET CHIRURGICALE
--

Directeur de thèse : Pr Bernard Guillot

JURY :

Président : Pr Bernard Guillot

Assesseurs :

Pr Laurent Meunier

Pr Christian Herlin

Docteur Bernadette Ovtchinnikoff



ANNÉE UNIVERSITAIRE 2018 - 2019

PERSONNEL ENSEIGNANT

Professeurs Honoraires

ALLIEU Yves
ALRIC Robert
ARNAUD Bernard
ASTRUC Jacques
AUSSILLOUX Charles
AVEROUS Michel
AYRAL Guy
BAILLAT Xavier
BALDET Pierre
BALDY-MOULINIER
Michel
BALMES Jean-Louis
BALMES Pierre
BANSARD Nicole
BAYLET René
BILLIARD Michel
BLARD Jean-Marie
BLAYAC Jean Pierre
BLOTMAN Francis
BONNEL François
BOUDET Charles
BOURGOIS Jean-Marie
BRUEL Jean Michel
BUREAU Jean-Paul
BRUNEL Michel
CALLIS Albert
CANAUD Bernard
CASTELNAU Didier
CHAPTAL Paul-André
CIURANA Albert-Jean
CLOT Jacques
D'ATHIS Françoise
DEMAILLE Jacques
DESCOMPS Bernard
DIMEGLIO Alain

DUBOIS Jean Bernard
DUMAS Robert
DUMAZER Romain
ECHENNE Bernard
FABRE Serge
FREREBEAU Philippe
GALIFER René Benoît
GODLEWSKI Guilhem
GRASSET Daniel
GROLLEAU-RAOUX
Robert
GUILHOU Jean-Jacques
HERTAULT Jean
HUMEAU Claude
JAFFIOL Claude
JANBON Charles
JANBON François
JARRY Daniel
JOYEUX Henri
LAFFARGUE François
LALLEMANT Jean
Gabriel
LAMARQUE Jean-Louis
LAPEYRIE Henri
LESBROS Daniel
LOPEZ François Michel
LORIOT Jean
LOUBATIERES Marie
Madeleine
MAGNAN DE BORNIER
Bernard
MARY Henri
MATHIEU-DAUDE Pierre
MEYNADIER Jean
MICHEL François-
Bernard
MICHEL Henri

MION Charles
MION Henri
MIRO Luis
NAVARRO Maurice
NAVRATIL Henri
OTHONIEL Jacques
PAGES Michel
PEGURET Claude
PELISSIER Jacques
POUGET Régis
PUECH Paul
PUJOL Henri
PUJOL Rémy
RABISCHONG Pierre
RAMUZ Michel
RIEU Daniel
RIOUX Jean-Antoine
ROCHEFORT Henri
ROSSI Michel
ROUANET DE VIGNE
LAVIT Jean Pierre
SAINT AUBERT Bernard
SANCHO-GARNIER
Hélène
SANY Jacques
SEGNARBIEUX François
SENAC Jean-Paul
SERRE Arlette
SIMON Lucien
SOLASSOL Claude
THEVENET André
VIDAL Jacques
VISIER Jean Pierre

Professeurs Émérites

ARTUS Jean-Claude
BLANC François
BOULENGER Jean-Philippe
BOURREL Gérard

BRINGER Jacques
CLAUSTRES Mireille
DAURES Jean-Pierre
DAUZAT Michel

DEDET Jean-Pierre
ELEDJAM Jean-Jacques
GUERRIER Bernard
JOURDAN Jacques

MARES Pierre
MAURY Michèle
MILLAT Bertrand
MAUDELONDE Thierry
MONNIER Louis
PREFAUT Christian
PUJOL Rémy
SULTAN Charles
TOUCHON Jacques
VOISIN Michel
ZANCA Michel

Professeurs des Universités - Praticiens Hospitaliers

PU-PH de classe exceptionnelle

ALBAT Bernard - Chirurgie thoracique et cardiovasculaire
ALRIC Pierre - Chirurgie vasculaire ; médecine vasculaire (option chirurgie vasculaire)
BACCINO Eric - Médecine légale et droit de la santé
BASTIEN Patrick - Parasitologie et mycologie
BONAFE Alain - Radiologie et imagerie médicale
CAPDEVILA Xavier - Anesthésiologie-réanimation
COLSON Pascal – Anesthésie-réanimation
COMBE Bernard - Rhumatologie
COSTA Pierre - Urologie
COTTALORDA Jérôme - Chirurgie infantile
COUBES Philippe – Neurochirurgie
COURTET Philippe – Psychiatrie d’adultes, addictologie
CRAMPETTE Louis - Oto-rhino-laryngologie
CRISTOL Jean Paul - Biochimie et biologie moléculaire
DAVY Jean Marc - Cardiologie
DE LA COUSSAYE Jean Emmanuel - Anesthésiologie-réanimation
DELAPORTE Eric - Maladies infectieuses ; maladies tropicales
DEMOLY Pascal – Pneumologie, addictologie
DE WAZIERES Benoît - Médecine interne ; gériatrie et biologie du vieillissement, médecine générale, addictologie
DOMERGUE Jacques - Chirurgie générale
DUFFAU Hugues - Neurochirurgie
DUJOLS Pierre - Biostatistiques, informatique médicale et technologies de la communication
ELIAOU Jean François - Immunologie
FABRE Jean Michel - Chirurgie générale
FRAPIER Jean-Marc – Chirurgie thoracique et cardiovasculaire
GUILLOT Bernard - Dermato-vénéréologie
HAMAMAH Samir-Biologie et Médecine du développement et de la reproduction ; gynécologie médicale
HEDON Bernard-Gynécologie-obstétrique ; gynécologie médicale
HERISSON Christian-Médecine physique et de réadaptation
JABER Samir-Anesthésiologie-réanimation
JEANDEL Claude-Médecine interne ; gériatrie et biologie du vieillissement, médecine générale, addictologie
JONQUET Olivier-Réanimation ; médecine d’urgence
JORGENSEN Christian-Thérapeutique ; médecine d’urgence ; addictologie
KOTZKI Pierre Olivier-Biophysique et médecine nucléaire
LANDAIS Paul-Epidémiologie, Economie de la santé et Prévention
LARREY Dominique-Gastroentérologie ; hépatologie ; addictologie
LEFRANT Jean-Yves-Anesthésiologie-réanimation
LE QUELLEC Alain-Médecine interne ; gériatrie et biologie du vieillissement, médecine générale, addictologie
MARTY-ANE Charles - Chirurgie thoracique et cardiovasculaire
MERCIER Jacques - Physiologie
MESSNER Patrick – Cardiologie
MONDAIN Michel – Oto-rhino-laryngologie
PELLISSIER Jacques-Médecine physique et de réadaptation
RENARD Eric-Endocrinologie, diabète et maladies métaboliques ; gynécologie médicale
REYNES Jacques-Maladies infectieuses, maladies tropicales
RIBSTEIN Jean-Médecine interne ; gériatrie et biologie du vieillissement, médecine générale, addictologie
RIPART Jacques-Anesthésiologie-réanimation
ROUANET Philippe-Cancérologie ; radiothérapie

SCHVED Jean François-Hématologie; Transfusion
TAOUREL Patrice-Radiologie et imagerie médicale
UZIEL Alain -Oto-rhino-laryngologie
VANDE PERRE Philippe-Bactériologie-virologie ; hygiène hospitalière
YCHOU Marc-Cancérologie ; radiothérapie

PU-PH de 1^{re} classe

AGUILAR MARTINEZ Patricia-Hématologie ; transfusion
AVIGNON Antoine-Nutrition
AZRIA David -Cancérologie ; radiothérapie
BAGHDADLI Amaria-Pédopsychiatrie ; addictologie
BEREGI Jean-Paul-Radiologie et imagerie médicale
BLAIN Hubert-Médecine interne ; gériatrie et biologie du vieillissement, médecine générale, addictologie
BLANC Pierre-Gastroentérologie ; hépatologie ; addictologie
BORIE Frédéric-Chirurgie digestive
BOULOT Pierre-Gynécologie-obstétrique ; gynécologie médicale
CAMBONIE Gilles -Pédiatrie
CAMU William-Neurologie
CANOVAS François-Anatomie
CARTRON Guillaume-Hématologie ; transfusion
CHAMMAS Michel-Chirurgie orthopédique et traumatologique
CHANQUES Gérald – Anesthésie-réanimation
CORBEAU Pierre-Immunologie
COSTES Valérie-Anatomie et cytologie pathologiques
CYTEVAL Catherine-Radiologie et imagerie médicale
DADURE Christophe-Anesthésiologie-réanimation
DAUVILLIERS Yves-Physiologie
DE TAYRAC Renaud-Gynécologie-obstétrique, gynécologie médicale
DEMARIA Roland-Chirurgie thoracique et cardio-vasculaire
DEREURE Olivier-Dermatologie – vénéréologie
DE VOS John – Cytologie et histologie
DROUPY Stéphane -Urologie
DUCROS Anne-Neurologie
GARREL Renaud – Oto-rhino-laryngologie
HAYOT Maurice - Physiologie
KLOUCHE Kada-Réanimation ; médecine d'urgence
KOENIG Michel-Génétique moléculaire
LABAUGE Pierre- Neurologie
LAFFONT Isabelle-Médecine physique et de réadaptation
LAVABRE-BERTRAND Thierry-Cytologie et histologie
LAVIGNE Jean-Philippe – Bactériologie – virologie, hygiène hospitalière
LECLERCQ Florence-Cardiologie
LEHMANN Sylvain-Biochimie et biologie moléculaire
LE MOING Vincent – Maladies infectieuses, maladies tropicales
LUMBROSO Serge-Biochimie et Biologie moléculaire
MARIANO-GOULART Denis-Biophysique et médecine nucléaire
MATECKI Stéfan -Physiologie
MEUNIER Laurent-Dermato-vénéréologie
MOREL Jacques - Rhumatologie
MORIN Denis-Pédiatrie
NAVARRO Francis-Chirurgie générale
PETIT Pierre-Pharmacologie fondamentale ; pharmacologie clinique ; addictologie
PERNEY Pascal-Médecine interne ; gériatrie et biologie du vieillissement, médecine générale, addictologie
PRUDHOMME Michel - Anatomie
PUJOL Jean Louis-Pneumologie ; addictologie
PUJOL Pascal-Biologie cellulaire
PURPER-OUAKIL Diane-Pédopsychiatrie ; addictologie
QUERE Isabelle-Chirurgie vasculaire ; médecine vasculaire (option médecine vasculaire)
SOTTO Albert-Maladies infectieuses ; maladies tropicales

TOUITOU Isabelle-Génétique
TRAN Tu-Anh-Pédiatrie
VERNHET Hélène-Radiologie et imagerie médicale

PU-PH de 2ème classe

ASSENAT Éric-Gastroentérologie ; hépatologie ; addictologie
BERTHET Jean-Philippe-Chirurgie thoracique et cardiovasculaire
BOURDIN Arnaud-Pneumologie ; addictologie
CANAUD Ludovic-Chirurgie vasculaire ; Médecine Vasculaire
CAPDEVIELLE Delphine-Psychiatrie d'Adultes ; addictologie
CAPTIER Guillaume-Anatomie
CAYLA Guillaume-Cardiologie
COLOMBO Pierre-Emmanuel-Cancérologie ; radiothérapie
COSTALAT Vincent-Radiologie et imagerie médicale
COULET Bertrand-Chirurgie orthopédique et traumatologique
CUVILLON Philippe-Anesthésiologie-réanimation
DAIEN Vincent-Ophtalmologie
DORANDEU Anne-Médecine légale -
DUPEYRON Arnaud-Médecine physique et de réadaptation
FAILLIE Jean-Luc – Pharmacologie fondamentale, pharmacologie clinique, addictologie
FESLER Pierre-Médecine interne ; gériatrie et biologie du vieillissement, médecine générale, addictologie
GAUJOUX Viala Cécile-Rhumatologie
GENEVIEVE David-Génétique
GODREUIL Sylvain-Bactériologie-virologie ; hygiène hospitalière
GUILLAUME Sébastien-Urgences et Post urgences psychiatriques -
GUILPAIN Philippe-Médecine Interne, gériatrie et biologie du vieillissement; addictologie
GUIU Boris-Radiologie et imagerie médicale
HERLIN Christian – Chirurgie plastique, reconstructrice et esthétique, brûlologie
HOUEDE Nadine-Cancérologie ; radiothérapie
JACOT William-Cancérologie ; Radiothérapie
JUNG Boris-Réanimation ; médecine d'urgence
KALFA Nicolas-Chirurgie infantile
KOUYOUMDJIAN Pascal-Chirurgie orthopédique et traumatologique
LACHAUD Laurence-Parasitologie et mycologie
LALLEMANT Benjamin-Oto-rhino-laryngologie
LE QUINTREC Moglie - Néphrologie
LETOUZEY Vincent-Gynécologie-obstétrique ; gynécologie médicale
LONJON Nicolas - Neurologie
LOPEZ CASTROMAN Jorge-Psychiatrie d'Adultes ; addictologie
LUKAS Cédric-Rhumatologie
MAURY Philippe-Chirurgie orthopédique et traumatologique
MILLET Ingrid-Radiologie et imagerie médicale
MORANNE Olivier-Néphrologie
NAGOT Nicolas-Biostatistiques, informatique médicale et technologies de la communication
NOCCA David-Chirurgie digestive
PANARO Fabrizio-Chirurgie générale
PARIS Françoise-Biologie et médecine du développement et de la reproduction ; gynécologie médicale
PASQUIE Jean-Luc-Cardiologie
PEREZ MARTIN Antonia-Physiologie
POUDEROUX Philippe-Gastroentérologie ; hépatologie ; addictologie
RIGAU Valérie-Anatomie et cytologie pathologiques
RIVIER François-Pédiatrie
ROGER Pascal-Anatomie et cytologie pathologiques
ROSSI Jean François-Hématologie ; transfusion
ROUBILLE François-Cardiologie
SEBBANE Mustapha-Anesthésiologie-réanimation
SIRVENT Nicolas-Pédiatrie
SOLASSOL Jérôme-Biologie cellulaire
STOEBNER Pierre – Dermato-vénéréologie

SULTAN Ariane-Nutrition
THOUVENOT Éric-Neurologie
THURET Rodolphe-Urologie
VENAIL Frédéric-Oto-rhino-laryngologie
VILLAIN Max-Ophtalmologie
VINCENT Denis -Médecine interne ; gériatrie et biologie du vieillissement, médecine générale, addictologie
VINCENT Thierry-Immunologie
WOJTUSCISZYN Anne-Endocrinologie-diabétologie-nutrition

PROFESSEURS DES UNIVERSITÉS

1^{re} classe :

COLINGE Jacques - Cancérologie, Signalisation cellulaire et systèmes complexes

2^{ème} classe :

LAOUDJ CHENIVESSE Dalila - Biochimie et biologie moléculaire

VISIER Laurent - Sociologie, démographie

PROFESSEURS DES UNIVERSITÉS - Médecine générale

1^{re} classe :

LAMBERT Philippe

2^{ème} classe :

AMOUYAL Michel

PROFESSEURS ASSOCIES - Médecine Générale

CLARY Bernard

DAVID Michel

PROFESSEUR ASSOCIE - Médecine

BESSIS Didier - Dermato-vénéréologie

MEUNIER Isabelle – Ophtalmologie

MULLER Laurent – Anesthésiologie-réanimation

PERRIGAULT Pierre-François - Anesthésiologie-réanimation ; médecine d'urgence

ROUBERTIE Agathe – Pédiatrie

Maîtres de Conférences des Universités - Praticiens Hospitaliers

MCU-PH Hors classe

BOULLE Nathalie – Biologie cellulaire

CACHEUX-RATABOUL Valère-Génétique

CARRIERE Christian-Bactériologie-virologie ; hygiène hospitalière

CHARACHON Sylvie-Bactériologie-virologie ; hygiène hospitalière

FABBRO-PERAY Pascale-Epidémiologie, économie de la santé et prévention

HILLAIRE-BUYS Dominique-Pharmacologie fondamentale ; pharmacologie clinique ; addictologie

GIANSILY-BLAIZOT Muriel – Hématologie, transfusion

PELLESTOR Franck-Cytologie et histologie

PUJOL Joseph-Anatomie

RICHARD Bruno-Thérapeutique ; addictologie

RISPAIL Philippe-Parasitologie et mycologie

SEGONDY Michel-Bactériologie-virologie ; hygiène hospitalière

MCU-PH de 1^{re} classe

BADIOU Stéphanie-Biochimie et biologie moléculaire

BOUDOUSQ Vincent-Biophysique et médecine nucléaire

BOURGIER Céline-Cancérologie ; Radiothérapie

BRET Caroline -Hématologie biologique

COSSEE Mireille-Génétique Moléculaire

GABELLE DELOUSTAL Audrey-Neurologie
GIRARDET-BESSIS Anne-Biochimie et biologie moléculaire
LAVIGNE Géraldine-Hématologie ; transfusion
LESAGE François-Xavier – Médecine et santé au travail
MATHIEU Olivier-Pharmacologie fondamentale ; pharmacologie clinique ; addictologie
MENJOT de CHAMPFLEUR Nicolas-Neuroradiologie
MOUZAT Kévin-Biochimie et biologie moléculaire
PANABIERES Catherine-Biologie cellulaire
PHILIBERT Pascal-Biologie et médecine du développement et de la reproduction
RAVEL Christophe - Parasitologie et mycologie
SCHUSTER-BECK Iris-Physiologie
STERKERS Yvon-Parasitologie et mycologie
TUAILLON Edouard-Bactériologie-virologie ; hygiène hospitalière
YACHOUH Jacques-Chirurgie maxillo-faciale et stomatologie

MCU-PH de 2^{ème} classe

BERTRAND Martin-Anatomie
DE JONG Audrey – Anesthésie-réanimation
DU THANH Aurélie-Dermato-vénéréologie
GALANAUD Jean Philippe-Médecine Vasculaire
GOUZI Farès-Physiologie
HERRERO Astrid – Chirurgie générale
JEZIORSKI Éric-Pédiatrie
KUSTER Nils-Biochimie et biologie moléculaire
MAKINSON Alain-Maladies infectieuses, Maladies tropicales
MURA Thibault-Biostatistiques, informatique médicale et technologies de la communication
OLIE Emilie-Psychiatrie d'adultes ; addictologie
PANTEL Alix – Bactériologie-virologie, hygiène hospitalière
PERS Yves-Marie – Thérapeutique, addictologie
SABLEWSKI Vanessa – Anatomie et cytologie pathologiques
THEVENIN-RENE Céline-Immunologie

MAITRES DE CONFÉRENCES DES UNIVERSITÉS - Médecine Générale

Maîtres de conférence de 1^{ère} classe

COSTA David

Maîtres de conférence de 2^{ème} classe

FOLCO-LOGNOS Béatrice
OUDE-ENGBERINK Agnès

MAITRES DE CONFÉRENCES ASSOCIES - Médecine Générale

GARCIA Marc
MILLION Elodie
PAVAGEAU Sylvain
REBOUL Marie-Catherine
SERAYET Philippe

MAITRES DE CONFÉRENCES DES UNIVERSITÉS

Maîtres de Conférences hors classe

BADIA Eric - Sciences biologiques fondamentales et cliniques

Maîtres de Conférences de classe normale

BECAMEL Carine - Neurosciences
BERNEX Florence - Physiologie
CHAUMONT-DUBEL Séverine - Sciences du médicament et des autres produits de santé
CHAZAL Nathalie - Biologie cellulaire

DELABY Constance - Biochimie et biologie moléculaire
GUGLIELMI Laurence - Sciences biologiques fondamentales et cliniques
HENRY Laurent - Sciences biologiques fondamentales et cliniques
LADRET Véronique - Mathématiques appliquées et applications des mathématiques
LAINE Sébastien - Sciences du Médicament et autres produits de santé
LE GALLIC Lionel - Sciences du médicament et autres produits de santé
LOZZA Catherine - Sciences physico-chimiques et technologies pharmaceutiques
MAIMOUN Laurent - Sciences physico-chimiques et ingénierie appliquée à la santé
MOREAUX Jérôme - Science biologiques, fondamentales et cliniques
MORITZ-GASSER Sylvie - Neurosciences
MOUTOT Gilles - Philosophie
PASSERIEUX Emilie - Physiologie
RAMIREZ Jean-Marie - Histologie
TAULAN Magali - Biologie Cellulaire

PRATICIENS HOSPITALIERS UNIVERSITAIRES

CLAIRE DAIEN-Rhumatologie
BASTIDE Sophie-Epidémiologie, économie de la santé et prévention
GATINOIS Vincent-Histologie, embryologie et cytogénétique
PINETON DE CHAMBRUN Guillaume-Gastroentérologie ; hépatologie ; addictologie
SOUCHE François-Régis – Chirurgie générale
TORRE Antoine-Gynécologie-obstétrique ; gynécologie médicale

Remerciements :

Pour commencer, je voudrais exprimer toute ma gratitude aux membres de mon jury de thèse de doctorat :

À mon Directeur de thèse, Monsieur le Professeur **Bernard Guillot**, de m'avoir accordé sa confiance pour ce travail. Vous m'avez permis de mener sereinement ce travail à bien. Je vous remercie pour votre patience et votre disponibilité, de même que pour m'avoir soutenue, écoutée et parfois rassurée au cours de ces cinq années d'internat.

À Monsieur le Professeur **Laurent Meunier**, d'avoir accepté de faire partie de mon jury de soutenance de thèse. Merci pour votre gentillesse et pour votre soutien qui ont été très précieux.

À Madame le Docteur **Bernadette Ovtchinnikoff**, de m'avoir appris tellement de choses lors du dernier semestre. Tu m'as permis de réaliser, sous ton œil bienveillant, certaines de mes chirurgies les plus réussies. Merci d'être présente parmi les membres de ce jury.

À Monsieur le Professeur **Christian Herlin**, de m'avoir accompagnée avec douceur et gentillesse lors de mes premiers pas en chirurgie. C'est fort aimable de votre part d'avoir accepté de prendre part à cette soutenance.

À tous mes Maîtres d'internat :

À Monsieur le Professeur **Didier Bessis**, merci pour vos riches enseignements, j'estime beaucoup votre sens clinique, votre savoir faire en dermato-pédiatrie et vos connaissances en général.

À Monsieur le Professeur **Olivier Dereure**, merci d'avoir partagé vos riches connaissances en dermatologie et dans tant d'autres domaines.

À Monsieur le Professeur **Pierre Stoebner**, merci de m'avoir accordé votre confiance. Soyez assuré de mon respect.

À Monsieur le Professeur **Luc Téot**, merci d'avoir accepté que je fasse mon premier stage de chirurgie dans votre service, ce fut une expérience très constructive.

À Madame le Docteur **Aurélie Du Thanh**, merci pour tes enseignements pendant ces années d'internat. J'ai eu beaucoup de plaisir à travailler avec toi. Merci pour ton sourire et ta bonne humeur quotidienne.

À Madame le Docteur **Céline Girard**, merci pour tous tes enseignements et notamment de m'avoir aidé à rédiger mon premier cas clinique.

À Madame le Docteur **Candice Lesage**, j'ai eu plaisir à partager des moments avec vous sans avoir eu la chance de véritablement travailler à vos côtés.

À Monsieur le Docteur **Michel Dandurand**, merci d'avoir partagé ton savoir et d'avoir répondu à certaines de mes interrogations lors de mon dernier semestre. J'ai beaucoup apprécié travailler avec toi.

À Madame le Docteur **Myriam Marque**, merci pour la richesse de tes enseignements. Merci pour ta douceur dont on peut s'imprégner en suivant tes consultations.

À Monsieur le Docteur **François Habib**, merci pour tes précieux conseils. Pour moi, tu es une référence en chirurgie dermatologique. Je te remercie de m'avoir accordée une place lors de tes créneaux de chirurgie à l'hôpital.

À Madame le Docteur **Valérie Pallure**, c'est grâce à toi j'ai vraiment découvert la dermatologie. Mon stage à tes côtés a été décisif et je t'en suis grandement reconnaissante.

À Madame le Docteur **Isabelle Lota**, merci de me faire confiance en vue d'une future collaboration au CH d'Aix-en-Provence.

Je remercie vivement les praticiens indépendants que j'ai rencontrés :

À Madame le Docteur **Véronique Blatière**, merci d'avoir aimablement mis vos cas d'onychomatricome à ma disposition pour réaliser ce travail de thèse. J'admire le travail que vous faites.

À Madame le Docteur **Régine Bousquet-Rouault**, notre rencontre m'a ouvert les yeux sur la dermatologie esthétique que tu manies avec talent. C'est bien grâce à toi si j'ai pu faire ce stage au CHU de Nice chez le Professeur J-P Lacour.

À ma tante, Madame le Docteur **Isabelle Sarfati**, merci de m'avoir initié au bloc opératoire et aux vertus de la chirurgie. Je t'admire beaucoup et tu resteras à jamais une personne qui a compté dans mes choix professionnels.

À Monsieur le Professeur **Denis Chemla**, je te remercie de m'avoir rassurée, écoutée, sans jamais me juger, avec tellement de douceur et de bienveillance. Ton expérience est si précieuse.

Je tiens aussi à exprimer toute ma gratitude à mes anciens chefs de clinique à Montpellier, Nîmes et Nice, pour leurs enseignements au chevet des patients, et pour leur accompagnement dans les cas compliqués : **Anne-Sophie Bertrand, Vincent Négroni, Anouk Lamoureux, Mathilde Lérissou, Chloé Barachin, Caroline Garcia, Fériel boukari, Alexandra Picard, Alicia Sfecci**, etc.

Je remercie aussi grandement mes chers collègues et amis internes :

Ondine Becquart, avec qui j'ai partagé mon premier semestre de dermatologie au CHU de Nîmes.

Marion Best, toujours avec le sourire : j'apprécie beaucoup ta façon d'être, ta franchise et ton esprit d'entraide. Je suis persuadée que l'apprentissage de la dermatologie à tes côtés pour nos plus jeunes confrères est une chance.

Marion Barroil, cette expérience de collocation a été enrichissante en ta compagnie et celle de Bénédicte.

Severin David, merci d'être ce collègue plein de finesse, et d'esprit. Cela a été un grand plaisir de partager la route pour Nîmes avec toi durant tout un semestre.

Fawaz Alenezi, tu as été un compagnon très cher durant ces derniers semestres à Montpellier et à Nîmes. Ton humour, ta disponibilité, et ta générosité sont plus qu'appréciables.

Adrien Sanchez et **Hélène Martin**, merci pour votre accueil particulièrement chaleureux lors de mon semestre Niçois.

Blanche Bergeret et **Quentin Samaran**, vous donnez du mal pour les autres, merci pour votre générosité.

Et tous les autres internes en dermatologie avec qui je n'ai pas ou peu eu la chance de travailler, mais que j'ai eu plaisir à côtoyer lors de congrès, de formations, d'Enseignements Post-Universitaires (EPU), etc. : **Annelies Tavernier**, **Julie Lacotte**, **Emillie Schwob**, **Elise Dandache**, **Lucie Rault**, et les plus jeunes que je connais moins.

J'adresse aussi mes remerciements aux équipes soignantes, aux cadres de santé et à nos très chères secrétaires de Montpellier, Nîmes et Nice, qui font un travail formidable.

Merci aux dermatologues libéraux qui m'ont fait confiance et que j'ai pu remplacer à Perpignan, Narbonne, Montpellier et Nice : **Anne Serre-Cousine**, **Véronique Robin**, **Françoise Constant**, **Isabelle Crozet**, **Nathalie Sebbag**.

Je tiens aussi à remercier très chaleureusement mes proches :

À mon très cher **Manoël**, quel bonheur de partager notre quotidien et notre vie de famille. Ton soutien est pour moi inestimable.

À mes très chers grands parents, **Geneviève et Henri** ; à ma mère **Agnès** et à son compagnon **Jean-François** ; à mon père **Julien** ; à ma sœur chérie, **Jeanne**, et à **Louis** mon frère : sans vous rien n'aurait pu être possible. Vous m'avez vue me battre, parfois douter, mais toujours persévérer durant ces dix dernières années. Merci d'avoir cru en moi et de m'avoir toujours encouragée.

À mon parrain, **Pierre**, merci pour ton soutien et ta présence ; À ma marraine **Sabine**, à **Jean-Michel** et à tous mes **chers cousins**.

À ma très chère **Clémence**, pour ton amitié sans faille et pour ta grande générosité. Tu fais partie des indéfectibles piliers de ma vie depuis tant d'années...

Enfin, À tous mes amis, pour votre soutien constant tout au long de ces dix années d'étude et de formation : **Arnaud**, **Laure**, **Mathieu**, **Isa**, **Greg**, **Régis**, **Steven**, **Candice**, **Hervé**, ...

Merci à tous du fond du cœur !

Rappel - anatomie unguéale

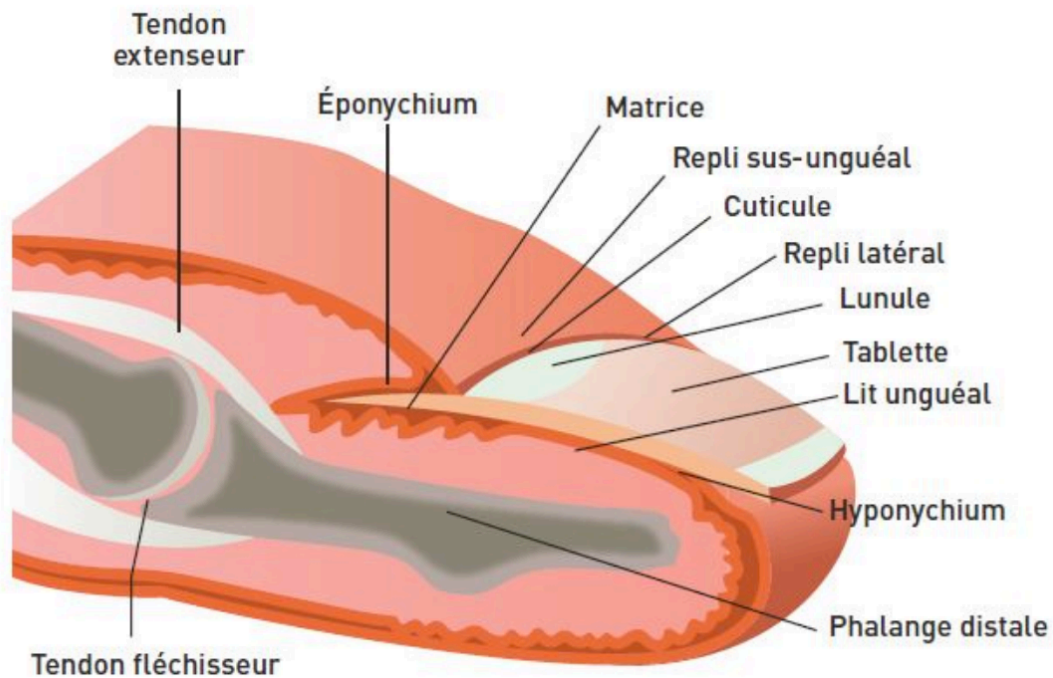
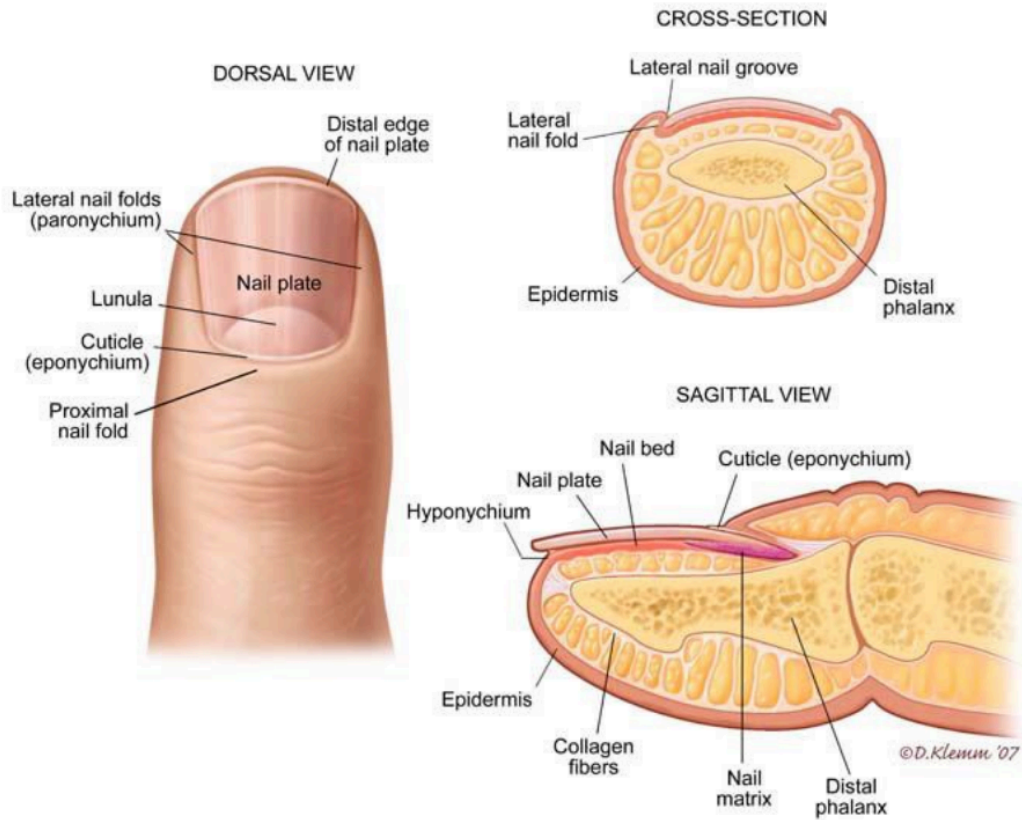


fig 1 : Finger nail anatomy ; <https://www.pinterest.fr/pin/108297566013084797/>

fig 2 : Anatomie de l'appareil unguéal ; <https://www.lamedecinedusport.com/wp-content/uploads/2016/07/MDS123-Cas-clinique-Ongles-et-sport-Figure-1-Anatomie-de-l-appareil-ungueal.jpg>

Sommaire

I. Introduction.....	16
II. Diagnostic	17
III. Formes cliniques atypiques	18
1. OM pigmenté	18
2. OM géant	19
3. OM chez l'enfant	19
IV. Aides au diagnostic.....	20
1. Dermoscopie	20
2. Microscopie confocale (13,21,22)	21
3. Radiographie.....	21
4. Échographie.....	22
5. IRM avec antenne digitale (13,23).....	22
V. Prise en charge chirurgicale	23
VI. Diagnostic histologique	25
VII. Diagnostics différentiels.....	27
VIII. Série de cas	28
1. Cas 1.....	28
2. Cas 2.....	29
3. Cas 3.....	29
4. Cas 4.....	30
5. Cas 5.....	31
6. Cas 6.....	31
7. Cas 7.....	32
8. Cas 8.....	32
9. Cas 9.....	33
10. Cas 10	35
11. Cas 11	36
12. Cas 12	37
13. Cas 13	38
14. Cas 14	39
15. Cas 15	39
IX. Résultats.....	41
TABLEAUX DES RÉSULTATS	43
X. Discussion	45
XI. Conclusion	47
XII. Références bibliographiques	48
L'onychomatricome, expérience clinique et chirurgicale. (article)	51
SERMENT D'HIPPOCRATE.....	61
Permis d'imprimer	62

I. Introduction

L'onychomatricome (OM) est une tumeur unguéale rare dont les premières descriptions ont été rapportées en 1992 par Baran et Kint (1). Depuis cette année-là, près de 300 cas ont été publiés dans la littérature médicale.

Cette tumeur est assez peu connue des médecins de famille et des dermatologues en général. On constate souvent une longue errance diagnostique, ponctuée de traitements antifongiques répétés. Le développement de la tumeur étant lent et indolore, certains patients ne vont consulter un spécialiste souvent qu'après plusieurs années d'évolution, soit 8 ans en moyenne (2).

Le sexe ratio semble proche de 1, mais il existe légèrement plus de cas féminins publiés.

Cette tumeur touche préférentiellement les ongles des mains (environ 80% des cas) (2-4), plutôt que les orteils. Elle apparaît le plus souvent autour de la cinquième décennie.

Habituellement uniques, ces lésions sont rarement multiples (1,2,4,5) et peuvent aller jusqu'à six ongles atteints chez le même individu (2). L'index et le majeur sont les doigts les plus fréquemment affectés (4,6).

L'étiologie de cette prolifération tumorale bénigne n'est pas connue, mais certains auteurs soutiennent l'hypothèse post-traumatique notamment dans les OM pigmentés, géants et/ou des orteils (7-11).

Le but de cette étude consiste à évaluer les résultats chirurgicaux, en termes d'efficacité, de rechutes, et d'effets secondaires, pour cette tumeur bénigne pouvant entraîner des dystrophies définitives.

II. Diagnostic

La suspicion diagnostique de l'OM est clinique. La dermoscopie et les autres techniques d'imagerie peuvent aider et orienter le diagnostic.

Ce dernier est habituellement confirmé par l'analyse histologique de la pièce opératoire.

Cliniquement, la tumeur – lorsqu'elle est exposée – ressemble à « une anémone de mer » avec des digitations caractéristiques « en forme de doigts multiples ».

Les signes cliniques sont par ordre de fréquence (3,4,12):

- Épaississement de la tablette unguéale (ce qui serait le résultat de l'accumulation de couches kératosiques qui surmontent les digitations).
- Hémorragies filiformes et en flammèche
- Leuco et/ou xanthonychie longitudinale
- Hyper courbure transverse +/- longitudinale
- Gonflement et érythème péri-unguéal

D'autres signes peuvent être présents mais demeurent atypiques (13):

- Érythronychie
- Mélanonychie
- Fracture de la tablette
- Paronychie
- Pterygion dorsal

L'OM est une tumeur strictement cutanée, dépourvue d'atteinte osseuse.

III. Formes cliniques atypiques

Le risque, dans le diagnostic de l'OM, est d'omettre une pathologie tumorale grave, comme notamment la maladie de Bowen, le mélanome acral +/- achromique, ou le carcinome épidermoïde. C'est pourquoi tout OM cliniquement douteux ou atypique doit être opéré en vue d'une analyse anatomo-pathologique. Un cas de maladie de Bowen ayant l'aspect d'un OM pigmenté à déjà été rapporté par Baran et Perrin en 2002 (14).

1. OM pigmenté

Seulement 9 cas au total ont été décrits dans la littérature médicale sous forme de cas cliniques. Cependant, dans une série récente de 72 OM, 20% étaient des OM pigmentés (2). Plus fréquemment décrits au niveau des orteils et chez des personnes à peau pigmentée, ils se caractérisent par une coloration noire irrégulière (mélanonychie) +/- associée à un signe de Hutchinson.

L'examen anatomo-pathologique permet d'écarter le diagnostic de mélanome unguéal. Sur les lames histologiques, on constate que le nombre et la forme des mélanocytes sont normaux. Dans certains cas, un facteur traumatique est décrit. Certains auteurs expliquent cette pigmentation comme étant réactionnelle (11); on peut en déduire qu'il y aurait une activation des mélanocytes, sans hyperplasie mélanocytaire.

OM pigmenté publiés et décrits dans la littérature sous forme de cas-cliniques

Référence	Age - sexe	PT	SH	Localisation	contexte
Fayol et al (15)	64 - Homme	NA	Non	2 ^{ème} orteil Gauche	onychomycose
//	50 - Homme	NA	Non	4 ^{ème} orteil Droit	onychomycose
//	24 - Femme	NA	Non	3 ^{ème} orteil Droit	—
Wyne et al (16)	63 - Homme	NA	Oui	2 ^{ème} orteil Droit	—
Isales et al (10)	48 - Homme	IV	Oui	3 ^{ème} doigt Droit	traumatisme
Ocampo-Garza et al(11)	52 - Femme	IV	Oui	Hallux Droit	—
//	31 - Homme	III	Non	5 ^{ème} Orteil Droit	—
//	48 - Homme	IV	Non	3 ^{ème} doigt Droit	traumatisme
//	45 - Homme	IV	Non	2 ^{ème} orteil Droit	—

Légende :

- PT : phototype
- SH : signe de Hutchinson
- — : pas d'élément contextuel à signaler
- NA : donnée manquante

2. OM géant

Peu fréquents, ils semblent liés à des facteurs déclenchants, tels des traumatismes locaux (9,17), ou associés à une onychomycose (18).

Les hommes sont les plus touchés au niveau des orteils.

La surinfection mycosique semblerait entretenir le processus tumoral de l'OM.

3. OM chez l'enfant

L'OM de l'enfant est une pathologie extrêmement rare car un seul cas a été décrit dans la littérature à ce jour. Il a été diagnostiqué chez une enfant de 4 ans, localisé sur deux orteils et associé à une onychomycose.

IV. Aides au diagnostic

1. Dermoscopie

L'intérêt des critères dermoscopiques est de conforter le diagnostic, mais aussi d'évaluer le degré d'urgence opératoire si l'OM présente quelques atypies (19).

Cinotti et al ont récemment publié une étude synthétisant 19 articles, avec 61 cas d'OM décrits dermoscopiquement (13). Ils ont pu conclure que :

- la présence de multiples cavités parallèles (en « nid d'abeilles »), du rebord libre de l'ongle était pathognomonique de l'OM, et qu'elles étaient présentes dans environ 70% des cas.
- l'alternance de bandes longitudinales blanche/jaune/grise correspondait aux digitations de la tumeur, et qu'elles étaient parallèles aux bords de la tumeur.
- les hémorragies filiformes étaient présentes dans 72% des cas.
- et l'épaississement unguéal, dans 52% des cas.

Des critères dermoscopiques peropératoires ont d'ailleurs été décrits par Ginoux et al à partir de dix cas d'OM opérés (20).

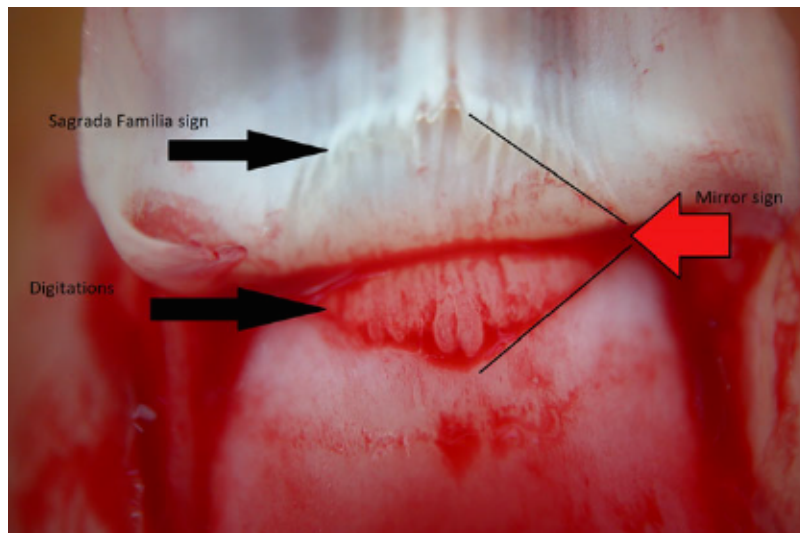
Six critères sont apparus comme pertinents, pouvant être rangés en deux catégories :

- critères architecturaux : + spécifiques
 - o signe de la Sagrada Familia (SF): présent dans 100% des OM
 - o signe du miroir (SM) : présent dans 90% des OM
 - o digitations : présentes dans 70% des OM
- critères vasculaires : aspécifiques, présents dans la plupart des tumeurs unguéales
 - o Vaisseaux sagittaux : présents dans 80% des OM
 - o Vaisseaux ponctiformes : présents dans 70% des OM
 - o Vaisseaux irréguliers : présents dans 50% des OM

Remarques :

Signe de la Sagrada Familia : multiples cavités régulières au niveau de la face ventrale de la tablette.

Signe du miroir : symétrie de la lésion par rapport à un axe perpendiculaire dans le repli proximal de l'ongle.



Photographie peropératoire permettant la visualisation des trois signes architecturaux : SF, SM, et digitations¹

2. Microscopie confocale (13,21,22)

Les structures en forme de canaux à travers la tablette unguéale correspondent aux digitations matricielles de l'OM.

In vivo, les cavités tunnelliées hypo-réfléchissantes sont entourées d'un épithélium matriciel plus brillant. Cet aspect serait en lien avec leur contenu, constitué en grande partie de sang et de sérum qui ont une faible réfraction en microscopie confocale.

Ex vivo, sur des tissus fraîchement excisés, l'épithélium acantholytique et papillomateux apparaît sans atypies avec de nombreuses cellules fusiformes correspondant aux fibroblastes de la papille dermique environnante.

3. Radiographie

Utile pour éliminer des atteintes osseuses et écarter certains diagnostics différentiels, elle doit être normale.

¹ Ginoux et al. Intraoperative dermoscopic features of onychomatricoma: a review of 10 cases. *Clinical and Experimental Dermatology*. juin 2017;42(4):395-9.

4. Échographie

L'échographie haute résolution est très prometteuse.

Les digitations tumorales apparaissent en hyper-échogénicité et la tumeur matricielle en hypo-échogénicité.

5. IRM avec antenne digitale (13,23)

De même que pour l'échographie, les projections tumorales caractéristiques en coupe sagittale – qui pénètrent l'épaisseur de la tablette –, apparaissent en hyper-signal, et la tumeur matricielle en hypo-signal.

V. Prise en charge chirurgicale

La tumeur est très adhérente au lit de l'ongle. Lors de l'avulsion unguéale, on peut visualiser l'OM avec ses digitations caractéristiques.

Technique chirurgicale :

- Après un nettoyage soigneux des surfaces à opérer par un antiseptique conventionnel et un champagne stérile, il faut procéder à une anesthésie : par bloc digital avec de la Ropivacaïne (Naropéine® 2mg/ml) et/ou de la Xylocaïne® adrénalinée 1 ou 2 %.
- Après soulèvement du repli dorsal, détaché jusqu'au fond du cul de sac postérieur, par deux incisions latérales à 45° à la jonction : repli sus-unguéal et repli latéral.
- Avulsion de la partie postérieure ou de l'intégralité de la tablette unguéale.
- Exposition de la tumeur sous le repli dorsal, posée sur la matrice unguéale.
- Exérèse tangentielle de la tumeur (*shaving*).
- Positionnement d'une interface (« *tulle* ») ou d'une prothèse au niveau du fond du cul-de-sac postérieur, suturé aux replis latéraux, puis, suture du repli sus-unguéal avec des fils non résorbables.

La chirurgie de Mohs a déjà été publiée dans cette indication (24,25), avec pour but d'épargner des tissus matriciels et de conserver un maximum de fonctionnalité et un minimum de séquelles post-chirurgicales. Cependant, il n'existe pas d'étude prouvant sa supériorité ou sa non-infériorité par rapport à la chirurgie conventionnelle. D'ailleurs, son intérêt semble limité car il n'existe que très peu de cas de récurrence post-opératoire dans la littérature ; de plus, cette lésion est bénigne. Par contre, elle est d'avantage conseillée pour le traitement des autres tumeurs unguéales comme la maladie de Bowen, le kératoacanthome, et le carcinome épidermoïde sans invasion osseuse.

La récurrence post-chirurgicale est exceptionnelle ; elle est le plus souvent liée à une exérèse incomplète de la tumeur.

Les risques opératoires :

- immédiats (26-28): douleur, surinfection, œdème, hématome, algoneurodystrophie, kystes d'inclusion épidermique, spicules, nécrose post opératoire
- tardifs :
 - incarnation antérieure ou latérale
 - plaie du lit unguéal ou de la matrice entraînant une dystrophie voir atrophie définitive de l'ongle.
 - Hyperpigmentation séquellaire (29)

Remarque 1 : dystrophies spécifiques aux chirurgies matricielles : pterygion dorsal, chromonychie longitudinale, platonychie (amincissement unguéal focal systématique), fragilité unguéale, fissure longitudinale, fracture unguéale distale.

Remarque 2 : la matrice unguéale est classiquement divisée en 2 zones difficilement différenciables dans la pratique : la matrice proximale qui produit la partie supérieure de la tablette et la matrice distale, qui produit des deux tiers inférieurs de la tablette.

VI. Diagnostic histologique

En l'absence de tablette unguéale, le diagnostic histologique est difficile. Perrin et al ont donc publié deux patrons architecturaux en fonction de leur section de coupe (30) :

- coupe transversale : patron lobulé et feuilleté
 - o sections proximales : motif foliacé avec nodule fibreux tapissé d'un mince épithélium
 - o sections distales : motif foliacé caractérisé par des invaginations épithéliales profondes multicouches
- coupe longitudinale : patron digital

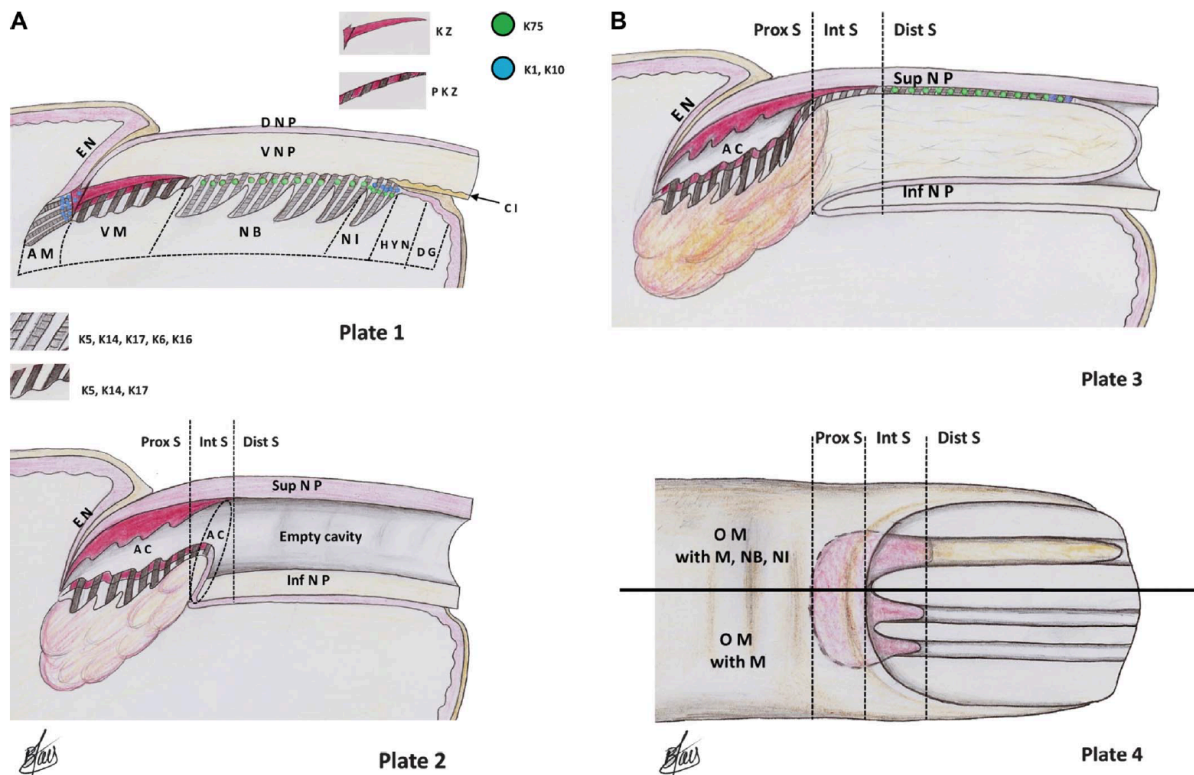


FIGURE 1. A, Plate 1, Microanatomy (in a longitudinal view) of the normal nail unit. AM, apical matrix; CI, cornified layer of nail isthmus; DG, distal groove; DNP, dorsal nail plate; EN, eponychium; HYN, hyponychium; KZ, keratogenous zone; NB, nail bed; NI, nail isthmus; PKZ, prekeratogenous zone; VM, ventral matrix; VNP, ventral nail plate. The hair keratin is typified by red patch and K75 by green point. The nail isthmus presents a combination of green and blue point. A, Plate 2, Longitudinal section of OM with matrix differentiation. AC, indication of the principal artifactual cleft (AC) due to the nail avulsion performed before excision of the tumor. Dist S, distal section; Inf NP, inferior nail plate of OM; Int S, intermediate section; Prox S, proximal section; Sup NP, superior nail plate of OM. B, Plate 3 Longitudinal section of OM with matrix, nail bed, and nail isthmus differentiation. B, Plate 4, Superior view of the 2 types of OM. M, matrix; NB, nail bed; NI, nail isthmus.

Patrons architecturaux publiés par Perrin et al²

² Perrin et al. Onychomatricoma in the Light of the Microanatomy of the Normal Nail Unit: The American Journal of Dermatopathology. avr 2011;33(2):131-9.

L'OM est une tumeur fibro-épithéliale de la matrice unguéale, en forme d'« anémone de mer » divisée en deux zones anatomiques (5,6) :

- Zone proximale, au niveau de la cuticule proximale :
 - o invaginations épithéliales profondes
 - o épaissement du lit de l'ongle
- Zone distale, au niveau de la lunule : multiples digitations matricielles en « doigts de gant » qui perforent le lit de l'ongle au niveau proximal.

L'OM est bordé d'épithélium malpighien, de type matriciel, papillomateux, avec des crêtes épithéliales étirées s'invaginant dans un stroma modérément cellulaire mais riche en fibroblastes et mastocytes. Les invaginations sont centrées sur des cavités optiquement vides en forme de « V » caractéristique.

Des cellules multi-nucléées, à noyaux atypiques, hyper-chromatiques ou pléomorphes sont possibles.

Le stroma est collagénique, myxocollagénique ou myxoïde. Dans sa partie profonde, il est moins cellulaire, avec des fibres de collagène plus épaisses.

Dans le cas particulier d'un OM latéralisé, on constate la présence d'un tissu conjonctif particulièrement développé dans le derme du repli latéral.

La tablette unguéale est creusée de larges cavités limitées par la portion kératogène de l'épithélium matriciel.

Immuno-histochimie :

AE13 : permet de le différencier des autres tumeurs unguéales. C'est un marquage spécifique matriciel et pileux (23).

CD 10 : marque les fibroblastes, présent au niveau des OM. L'OM dériverait de l'onchoderme (31,32). L'onchoderme est un mésenchyme spécifique contenant des oncho-fibroblastes, au-dessous de la matrice et du lit de l'ongle. Il est histologiquement et immuno-histologiquement différent du derme habituel. Le CD 10 est largement exprimé au niveau de l'onchoderme.

CD 34 : marque aussi les fibroblastes, présent de façon forte et diffuse dans tous les cas d'OM (33).

VII. Diagnostics différentiels

Les diagnostics différentiels que l'on peut évoquer sont :

- les autres tumeurs unguéales :
 - bénignes :
 - fibrokératome
 - fibrome péri-unguéal
 - onychopapillome
 - verrue sus-unguéale
 - ostéochondrome
 - kératoacanthome
 - l'exostose sub-unguéale
 - maligne
 - carcinome épidermoïde / maladie de Bowen unguéale
 - mélanome acral +/- achromique
 - carcinome basocellulaire unguéal
- les autres dermatoses :
 - onychogribose
 - maladie de Darier
 - lichen plan unguéal
 - onychomycose

VIII. Série de cas

Le recueil à été réalisé de façon rétrospective, pour des patients ayant consulté à Montpellier et à Nîmes, entre septembre 2012 et mai 2018, ayant fait l'objet d'un diagnostic clinique ou histologique d'OM.

Dans tous les cas, l'exérèse tumorale consistait en une exérèse de la lésion, tangentielle dans la mesure du possible, de façon à minimiser le risque dystrophique, sous anesthésie locale par bloc digital.

Pour la publication des photos, les patients ont signé un formulaire de non opposition à la publication des photos anonymes.

La durée du suivi différait en fonction des patients. Pour ceux dont la dernière consultation datait de plus de six mois, un entretien téléphonique a été effectué pour évaluer l'évolution post-opératoire tardive, avec dans certains cas la réalisation de photographies.

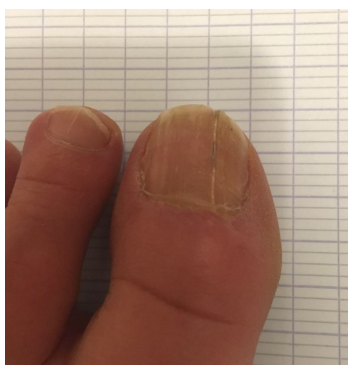1. Cas 1

Cette femme de 43 ans présentait un OM évoluant depuis plus de 10 ans, traité à de nombreuses reprises comme une onychomycose. La lésion était située au niveau de l'ongle du gros orteil gauche et aucun facteur traumatique n'avait pu être mis en évidence. Cette lésion initialement asymptomatique devenait gênante notamment lors du chaussage.

L'aspect clinique était typique d'un OM, avec une xanthonychie longitudinale associée à un épaissement de la tablette unguéale en regard, et une accentuation de la courbure.

L'intervention chirurgicale a été réalisée sans complication précoce, cependant la patiente a dû modifier ses habitudes vestimentaires pendant les 3-6 premiers mois car l'ongle repoussait lentement et est resté sensible longtemps.

Aujourd'hui, soit environ six ans après la prise en charge chirurgicale, la patiente ne présente aucune gêne fonctionnelle, mais l'ongle est dystrophique avec une fissure longitudinale.

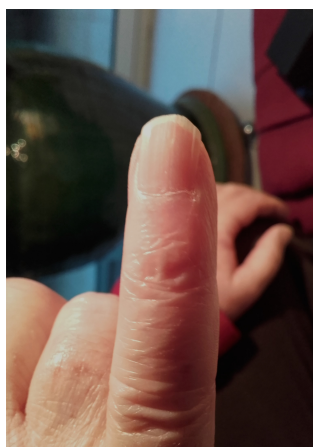

Cas n° 1 : Aspect clinique à 6 ans de l'intervention chirurgicale, 2019

2. Cas 2

Cet homme de 65 ans présentait un cas typique d'OM du 5^{ème} doigt droit, évoluant depuis plus de dix ans. L'ongle était dystrophique, jaune, associé à une hyper-courbure et une hyper-striation longitudinale. Un aspect de mélanonychie au niveau de la lésion était en fait dû à des hémorragies en flammèche associées à des érythronychies. Le patient était asymptomatique. Aucun facteur traumatique initial n'avait été noté. L'intervention chirurgicale avait été réalisée environ 2 ans après le début du suivi car cette lésion devenait gênante.

En post-opératoire tardif, le patient ne présentait aucune gêne fonctionnelle. Cependant, actuellement (4 ans après la chirurgie), l'ongle opéré reste dystrophique, de façon minime, avec des stries longitudinales, une platonychie, et une fissuration chronique de l'extrémité distale de la tablette unguéale.



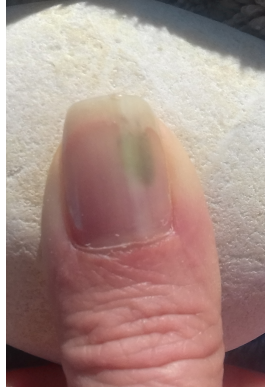Cas n° 2 : Aspect de l'ongle 4 ans après la chirurgie, 2019

3. Cas 3

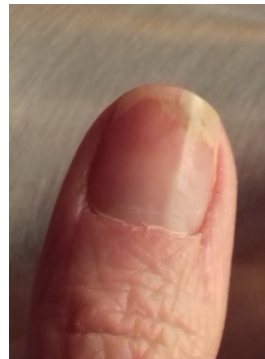
Cette femme de 38 ans présentait une lésion longitudinale xanthonychique du pouce droit avec fissure et petites hémorragies en flammèches. Le diagnostic d'OM évoqué par l'examen clinique avait été conforté par un examen d'échographie unguéal.

La patiente avait été opérée de cette lésion gênante avec une repousse normale 3 mois après l'opération. Mais à 6 mois de la chirurgie, la patiente présentait une leuconychie séquellaire longitudinale persistante associée à des hémorragies en flammèches. L'échographie unguéale en lieu et place de cette leuconychie montrait la disparition de l'aspect tri-lamellaire habituel, la face profonde du liseré hyper-échogène présentait un minime renflement fusiforme en coupe coronale. Cet aspect était aspécifique.

Un an et demi après l'intervention, la patiente est revenue consulter pour douleur et coloration verdâtre de l'ongle. Elle a été traitée efficacement contre une surinfection à pyocyanique et à *Candida*



Cas n° 3 : épisode de surinfection post opératoire tardif, septembre 2018



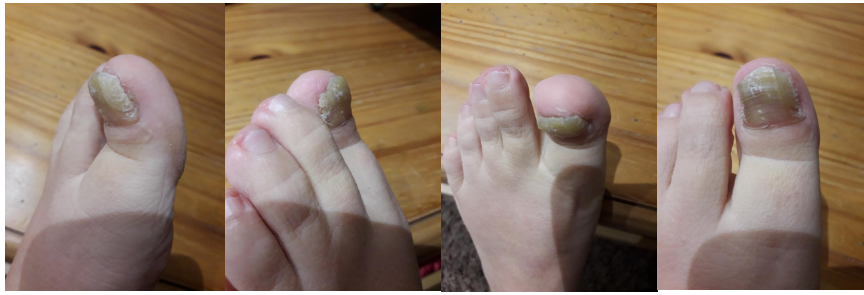Cas n° 3 : aspect post opératoire tardif, février 2019

4. Cas 4

Cette femme de 46 ans présentait depuis 5 ans environ une dystrophie unguéale traitée tantôt comme un eczéma de l'ongle, tantôt comme une onychomycose. La patiente avait comme antécédent dermatologique un psoriasis cutané vulgaire léger.

Cette lésion xanthonychique, avec hyperkératose et hyperpigmentation distale était très douloureuse. L'échographie prescrite au début de la prise en charge décrivait un aspect hypo-échogène, dédifférenciée de la matrice. Elle était épaissie, mesurant 1,8 mm, en faveur d'un OM.

La prise en charge chirurgicale a été sans complication. Mais à 7 mois de l'intervention, l'aspect clinique de l'hallux opéré laissait percevoir une récurrence locale. Seize mois après l'intervention, la douleur a récidivé et une reprise chirurgicale a été programmée.



Cas n° 4, Photo de la récurrence à 1 an post-opératoire, 2019

5. Cas 5

Cette patiente de 62 ans présentait une onychodystrophie verdâtre évoluant depuis 2 ans. L'examen bactériologique retrouvait une surinfection à pyocyanique. La patiente décrivait un traumatisme à l'origine de cette lésion. L'échographie réalisée était non significative. C'est l'examen anatomopathologique de la pièce opératoire qui a pu confirmer l'aspect d'OM. Cette patiente n'a pas pu être recontactée à distance de la chirurgie.

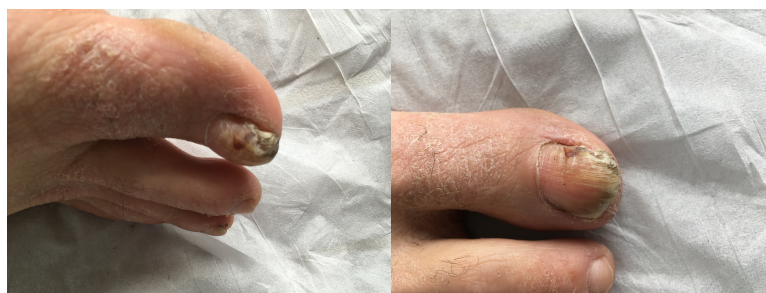6. Cas 6

Cet homme de 20 ans, maçon et joueur de football amateur, présentait au niveau de l'hallux droit une xanthonychie longitudinale associée à des hémorragies en flammèches et une hyperkératose sous-unguéale. Le diagnostic cliniquement établi était celui d'un OM.

L'IRM a permis de visualiser une très nette hypertrophie de la tablette de l'ongle avec augmentation de la courbure sagittale de cette tablette. Le lit de l'ongle avait complètement disparu. Une petite encoche corticale était présente sur la face dorsale de P2, avec des contours réguliers polycycliques et un liseré cortical en hypo-signal sur les séquences T2. Cette encoche était dans la prolongation de la tablette unguéale. Cet aspect en IRM était compatible avec le diagnostic d'OM.

Deux mois après l'intervention chirurgicale, l'ongle du gros orteil droit repoussait sans signe de complication.

Quinze mois après l'intervention, nous avons pu constater la persistance d'une dystrophie de l'ongle. Ce dernier est atrophique et gênant lors d'activités sportives.

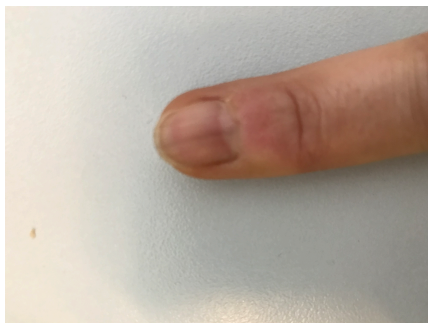

Cas n° 6 : Aspect clinique préopératoire, 2017

7. Cas 7

Cette femme de 53 ans avait, depuis 1 an environ, une leuconychie du 3^{ème} doigt, associée à des hémorragies en flammèches. Cet aspect était typique d'un OM. Au niveau de l'ensemble des 10 doigts, on pouvait observer des stigmates d'une onychotilomanie ancienne.

Même si la patiente n'avait fait état d'aucune plainte fonctionnelle, la lésion a été retirée chirurgicalement. Au premier contrôle post-opératoire (M + 1), la patiente ne présentait aucune complication particulière. Vingt mois après l'intervention, une discrète mélanonychie longitudinale asymptomatique était visible.



Cas n° 7 : Mélanonychie post opératoire, 2019

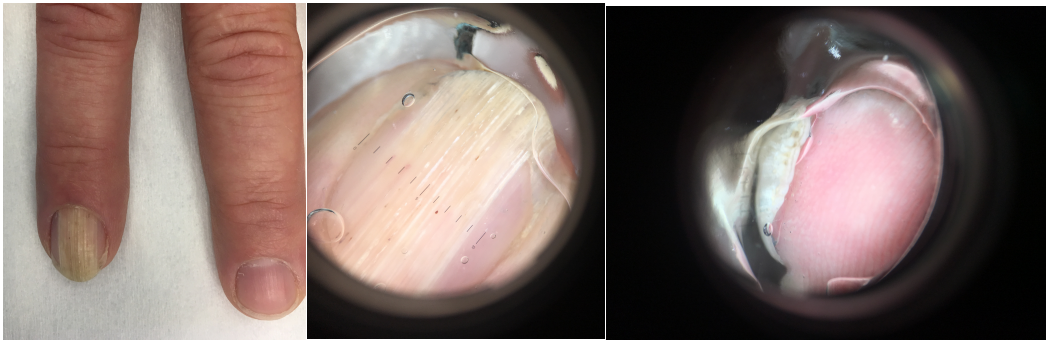
8. Cas 8

Cet homme de 45 ans présentait une onychopathie de l'annulaire droit depuis plusieurs années. Sur le plan clinique, le patient présentait une leuconychie en bande de 9 mm de large associée à une dystrophie de la tablette avec épaissement et hyper courbure transverse. Le patient travaillait comme « homme à tout faire » dans un camping. La culture mycologique retrouvait un *candida famara*.

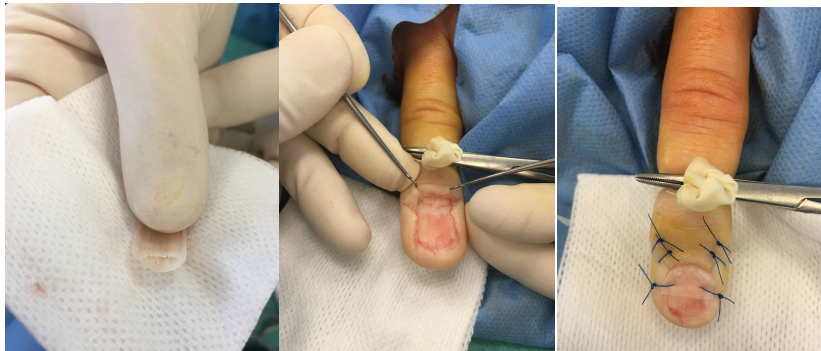
Le patient a été opéré pour élimination de la tablette atteinte. Un traitement mycologique par MycoSter® pommade et Triflucan® 3 semaines a été réalisé.

L'examen histologique confirmait le diagnostic et ne retrouvait pas la présence de spores au PAS.

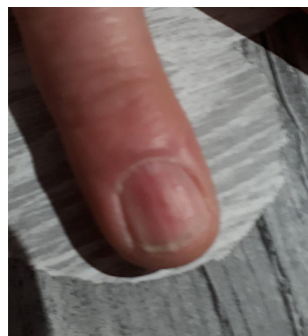Lors de l'avulsion de la tablette, de multiples perforations proximales ont été constatées. La matrice a donc été explorée avec exposition de la tumeur matricielle. Une interface a été mise en place, et suturées aux rebords latéraux. À 1 an de la chirurgie, le patient ne se plaint pas de son ongle, mais présente gouttière longitudinale séquellaire.



Cas n° 8 : Aspect préopératoire clinique et dermoscopique, 2017



Cas n° 8 : Aspect peropératoire de la lésion matricielle, 2017



Cas n° 8 : Aspect post-opératoire, 2019

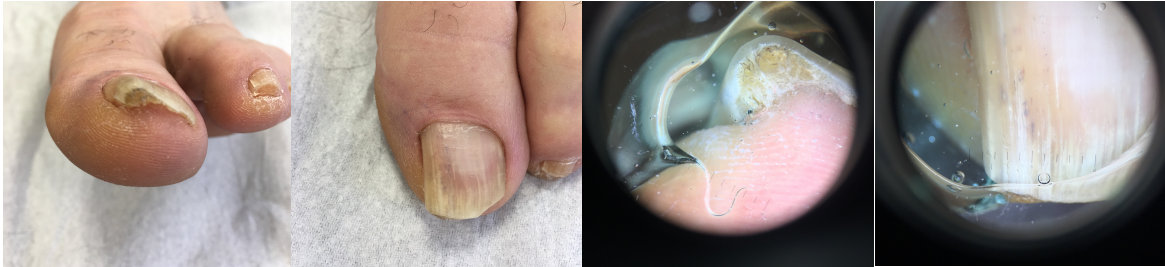9. Cas 9

Ce patient de 64 ans présentait depuis de nombreuses années une déformation de la partie latérale de la tablette unguéale de l'hallux gauche. L'ongle présentait une onycholyse distale au niveau de la partie atteinte, associée à une hyper-courbure et hyperkératose latérale. Au niveau fonctionnel, le patient présentait le tableau d'une incarnation latérale douloureuse. En dermoscopie, des hémorragies filiformes étaient présentes.

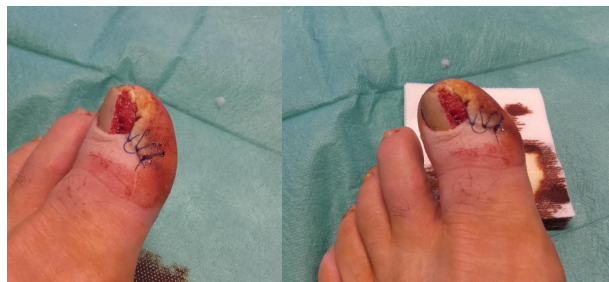La radiographie était sans particularité, et l'échographie montrait un épaissement de la tablette, sans anomalie matricielle détectable.

Le patient a donc bénéficié d'une prise en charge chirurgicale, avec visualisation peropératoire de la tumeur matricielle qui a été confirmée histologiquement.

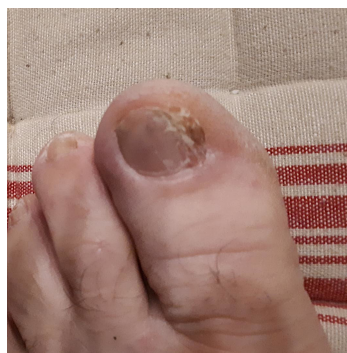Au cours du suivi, le patient n'a pas présenté de complication. Actuellement, à distance de la chirurgie (10 mois), l'aspect est dystrophique, mais non gênant sur le plan fonctionnel.



Cas n° 9 : Aspect clinique préopératoire, 2017



Cas n° 9 : Aspect peropératoire, 2018



Cas n° 9 : Aspect post-opératoire à M 10 de la chirurgie, 2019

10. Cas 10

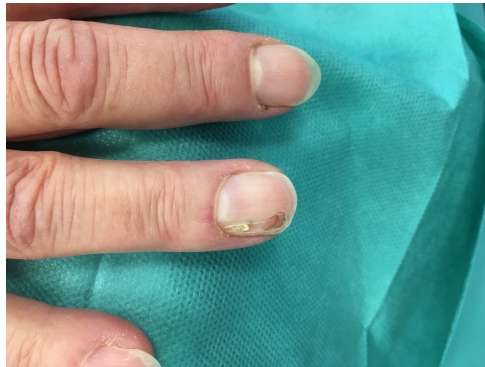Cette patiente de 67 ans présentait depuis 5-6 mois, une lésion unguéale unique, en gouttière de l'annulaire droit.

Aucun facteur déclenchant traumatique n'avait été décrit.

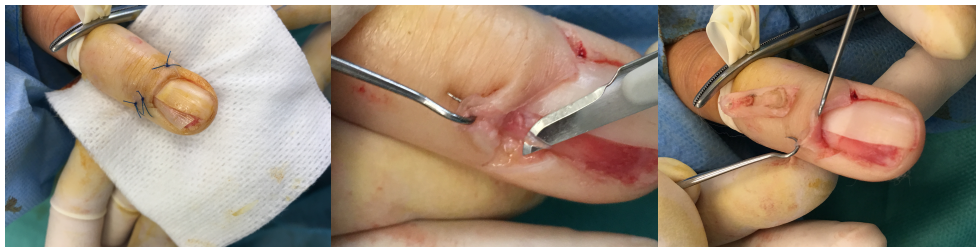
Une exploration chirurgicale a été réalisée à visée diagnostique. En peropératoire, une lésion filiforme matricielle était visualisable.

L'examen anatomopathologique retrouvait un aspect histopathologique d'OM.

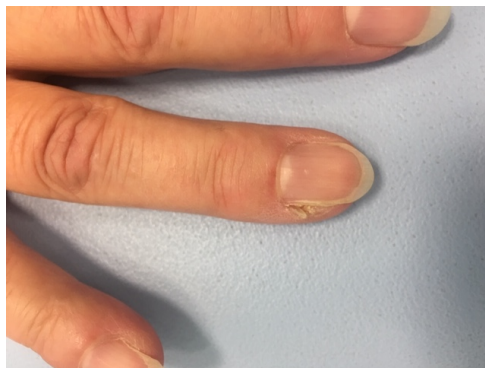Dix mois après l'exérèse tumorale, une spicule séquellaire a été opérée.



Cas n° 10 : aspect clinique, 2017



Cas n° 10 : prise en charge chirurgicale initiale 2017



Cas n° 10 : aspect clinique de spicule séquellaire, 2018

11. Cas 11

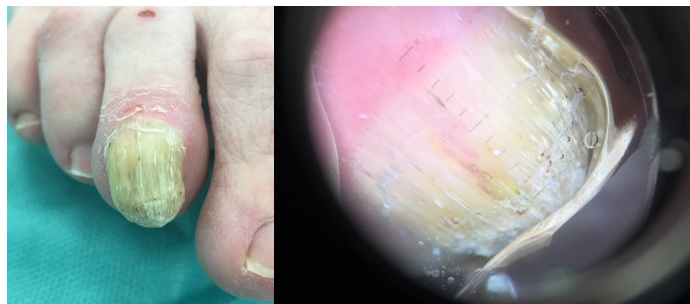
Cet homme de 58 ans, agent d'entretien, présentait une hyperkératose unguéale progressive depuis une dizaine d'années, asymptomatique, touchant le 3^{ème} orteil droit. Il était par ailleurs atteint d'un diabète de type 2 traité par antidiabétiques oraux.

Sur le plan clinique, le tableau était typique d'un OM touchant l'intégralité de la tablette unguéale, avec hyper-courbure longitudinale et transversale, xanthonychie, hémorragies en flammèches et épaissement de la tablette. Étant donnée la taille de l'OM, le patient présentait aussi un aspect de gonflement et un érythème péri-unguéal.

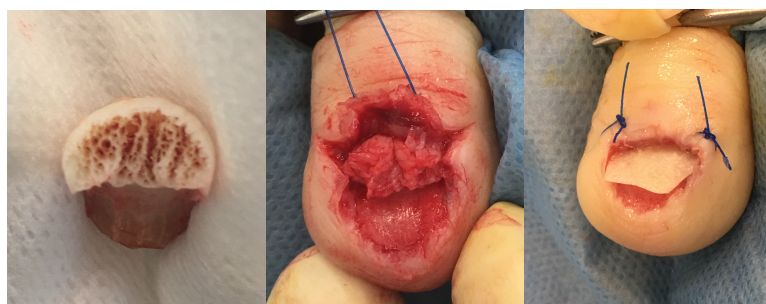La radiographie était normale et la culture mycologique était négative. L'examen anatomopathologique a confirmé le diagnostic d'OM.

Le patient a été opéré de cette lésion unguéale, sans complication post-opératoire précoce.

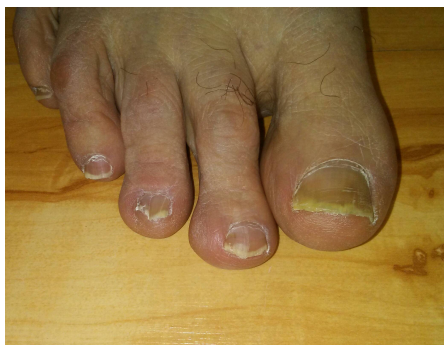
Les 6-12 premiers mois ont été marqués par une incarnation latérale douloureuse. Actuellement (à vingt mois de l'intervention), le patient présente un sillon longitudinal séquellaire, mais non gênant.



Cas n° 11 : Aspect clinique préopératoire, 2017



Cas n° 11 : Aspect peropératoire de la tumeur matricielle, 2017



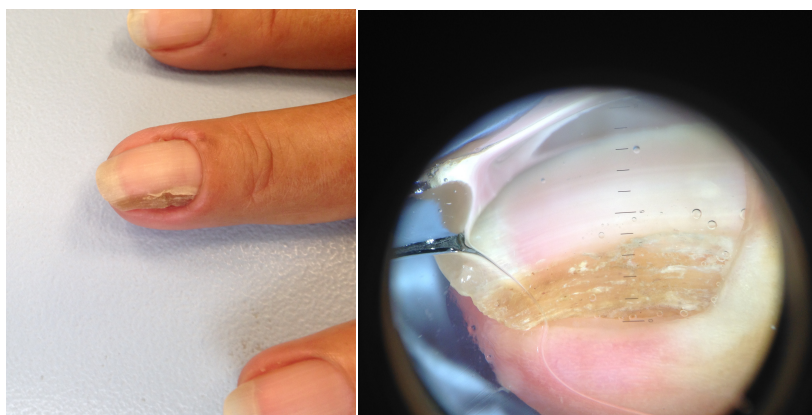
Cas n° 11 : Aspect clinique à M 18 de la chirurgie, 2019

12. Cas 12

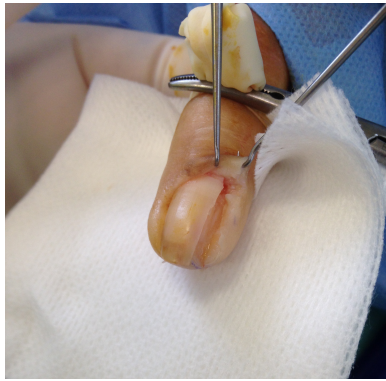Cette femme de 58 ans présentait une lésion hyperkératosique du 3^{ème} doigt de la main gauche, d'évolution lente depuis un an et demi, associée à une xanthonychie et mélanonychie longitudinale, sans signe de Hutchinson. En dermoscopie, on apercevait des hémorragies en flammèches et l'alternance de bandes jaunes et blanches. Cet ongle présentait une discrète onycholyse. Le diagnostic initial était plutôt en faveur d'une onychomycose, mais les prélèvements de tablette étaient négatifs en mycologie et au PAS.

La prise en charge chirurgicale a consisté en une biopsie d'exérèse latéro-longitudinale. C'est l'examen anatomopathologique qui a permis de conclure à un OM, avec en regard de l'hyponychium, un aspect plus ou moins digité et épaissi, avec un épithélium papillomateux et de profondes invaginations s'enfonçant dans un stroma fibreux.

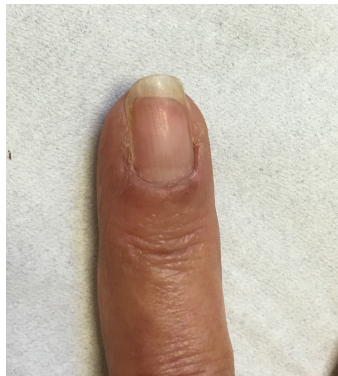À l'examen clinique, neuf mois après l'intervention : la patiente ne présente aucun effet secondaire à distance de la chirurgie. On ongle est d'aspect complètement normal.



Cas n° 12 : aspect clinique, 2018



Cas n° 12 : aspect peropératoire, 2018



Cas n° 12 : aspect post-opératoire tardif M 9, 2019

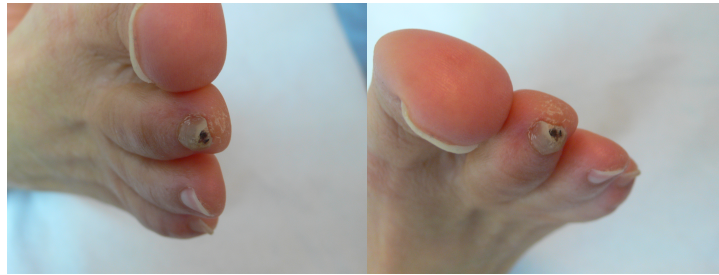13. Cas 13

Cette femme de 67 ans présentait depuis 3-4 ans une lésion hyperkératosique, du 2^{ème} orteil droit, gênante lors des randonnées qu'elle pratiquait.

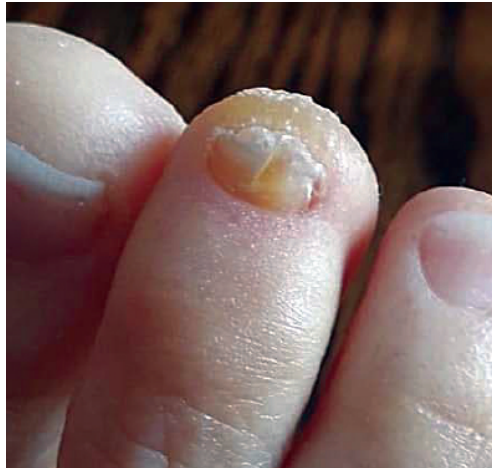À l'examen clinique, l'ongle du 2^{ème} orteil était hyperkératosique, en pince, avec un aspect de mélanonychie longitudinale (sans signe de Hutchinson). Des hémorragies filiformes étaient visualisées en dermoscopie.

L'IRM était en faveur de l'hypothèse diagnostique d'OM.

Quinze mois après l'intervention, la patiente n'était plus gênée. Cependant, cet ongle reste dystrophique.



Cas n° 13 : aspect clinique, 2017



Cas n° 13 : aspect actuel, post-opératoire, 2019

14. Cas 14

Cet homme de 45 ans était venu consulter pour une onychodystrophie de l'hallux droit évoluant très progressivement depuis une dizaine d'années. Cliniquement, la lésion était un OM associé à un nodule inflammatoire de la matrice. Le patient n'était pas gêné par cette lésion.

La radiographie était normale et l'échographie en faveur du diagnostic.

La prise en charge chirurgicale a eu lieu 2 ans après la consultation initiale devant un tableau de paronychie douloureuse.

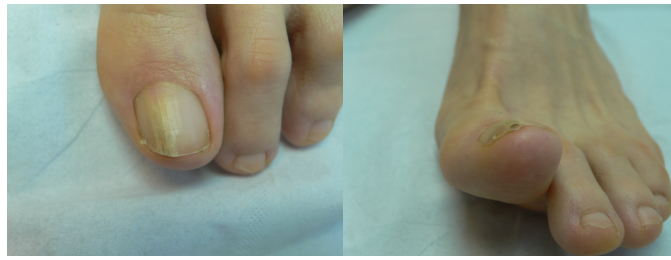Après l'exérèse chirurgicale, à M +1 et M +3, le patient ne présentait aucune complication ou anomalie de la repousse.

15. Cas 15

Cette femme de 55 ans était « ennuyée », depuis plus de 10 ans, par une lésion unguéale de l'hallux gauche sous la forme d'une xanthonychie mesurant 3-4 mm de large, non douloureuse, associée à un épaissement de la tablette unguéale. La patiente relate des épisodes de démangeaison intermittents non gênants.

L'IRM était compatible avec le diagnostic.

La patiente est actuellement en attente d'une prise en charge chirurgicale.



Cas n° 15 : aspect clinique de l'OM, 2017

IX. Résultats

15 patients ont fait partie de notre série.

14 patients ont été opérés et le diagnostic d'OM a été confirmé histologiquement.

Données épidémiologiques :

Les femmes étaient plus atteintes que les hommes avec un sex-ratio de 1,5.

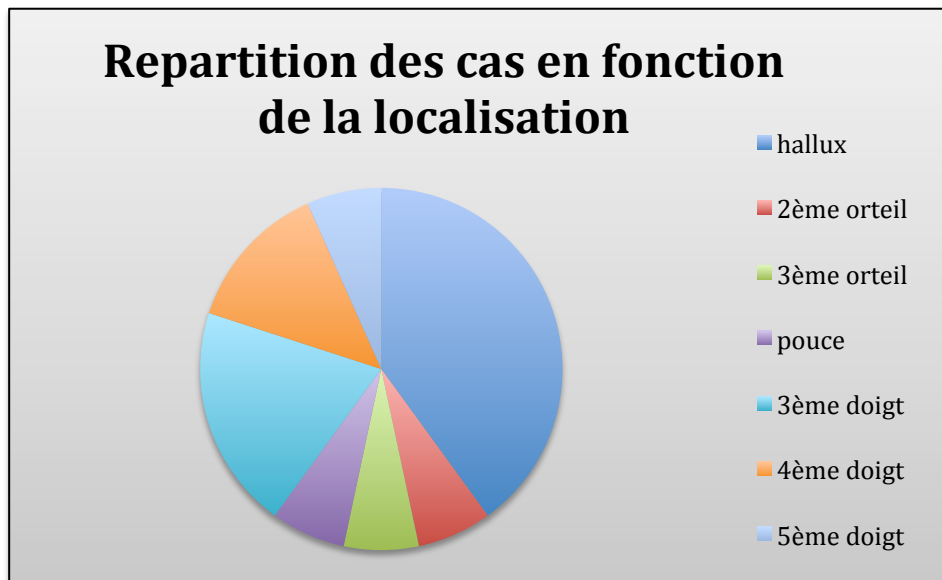
L'âge moyen des patients au diagnostic de la lésion était de 52,6 ans (20-78).

La durée d'évolution de la lésion variait de 6 mois, à plus de 10 ans.

La localisation la plus fréquente était l'hallux gauche : dans notre série 4 cas sur 15 étaient localisés à l'hallux gauche.

L'atteinte des orteils était plus fréquente, 8 patients ont présenté une atteinte unguéale au niveau d'un orteil, contre 7 cas au niveau des doigts.

Aucun patient n'a présenté d'atteinte multiple.



Données cliniques :

Dans 50% des cas, les OM étaient asymptomatiques avant la prise en charge chirurgicale, alors que les autres présentaient le plus souvent, quand la lésion évoluait depuis plusieurs années, des douleurs ou une gêne fonctionnelle.

Tous les OM symptomatiques étaient, dans notre série, localisés aux orteils.

Dans 40% des cas, il semblerait qu'il existe un traumatisme déclencheur majeur ou mineur répété (profession manuelle, équitation, jardinage, football, etc.).

Les signes cliniques les plus fréquemment décrits étaient :

- épaissement de la tablette : dans 10 cas sur 15 (66%)
- hémorragies filiformes ou en flammèche : dans 11 cas sur 14 (1 donnée manquante) (78%)
- leuco-xanthonychie : dans 11 cas sur 15 (73%)
- hyper-courbure transverse : dans 8 cas sur 15 (53%)
- gonflement ou érythème matriciel : dans 2 cas sur 15 : chez les patients qui présentait des OM très importants, évoluant dans les 2 cas depuis une dizaine d'années.
- mélanonychie : dans 4 cas sur 15 (26%)
- surinfection locale : pour 2 des 15 patients : l'un présentait une onychomycose concomitante, et l'autre, une surinfection à pyocyanique.
- gouttière longitudinale : telle était la présentation clinique pour une de nos patientes.

Suivi post opératoire :

La technique chirurgicale était la même pour tous les patients. (cf. : **V. Prise en charge chirurgicale**)

Lors du suivi post-opératoire initial, dans le mois suivant l'intervention, aucun effet secondaire n'a été déclaré, notamment concernant les infections du site opératoire, la douleur (contrôlée par des antalgiques simples) ou l'œdème post-opératoire.

Lors du suivi post-opératoire à plus long terme, nous avons constaté :

- que 10 des 13 patients présentaient au moins un effet secondaire de la chirurgie,
- 4 patients présentaient des douleurs ou une gêne fonctionnelle
- 9 patients présentaient une dystrophie de l'ongle opéré

Malgré un nombre important de dystrophie séquellaire, la plupart des patients présentaient une dystrophie minime et ne se plaignaient que rarement d'une gêne fonctionnelle.

Le suivi post-opératoire s'est étendu de 1 mois à 6 ans (soit environ 20 mois en moyenne).

Un seul cas de récurrence a été constaté, 1 an après la chirurgie initiale.

TABLEAUX DES RÉSULTATS

Données cliniques :

Cas	Âge au diagnostic	Sexe	Durée d'évolution	Gêne	(Micro) traumatisme	Ongle atteint	Épaississement tablette	Hémorragie flamèche ou Leuco/xanthonychie	Hyper-courbure	Oédème matriciel.	Mélanonychie
1	43	F	> 10 ans	oui	non	hallux gauche	oui	na	oui	non	non
2	65	H	10 ans environ	non	non	5ème doigt droit	oui	oui	oui	non	oui
3	38	F	na	non	non	pouce droit	non	oui	non	non	non
4	46	F	5 ans	oui	oui	hallux gauche	oui	oui	non	non	oui
5	62	F	2 ans	non	non	3ème doigt D	non	non	non	non	non
6	20	H	1-2 ans	oui	oui	hallux droit	oui	oui	oui	non	non
7	53	F	1 an	non	oui	3ème doigt droit	non	oui	non	non	non
8	45	H	Plusieurs années	non	oui	4ème doigt gauche	oui	oui	oui	non	non
9	64	H	Plusieurs années	oui	non	hallux gauche	oui	oui	oui	non	non
10	67	F	6 mois	non	non	4ème doigt droit	non	non	non	non	non
11	58	H	10 ans	non	oui	3ème orteil droit	oui	oui	oui	oui	non
12	58	F	18 mois	non	oui	3ème doigt gauche	non	oui	non	non	oui
13	67	F	3-4 ans	oui	non	2ème orteil droit	oui	oui	non	non	oui
14	47	H	10 ans	oui	non	hallux droit	oui	oui	oui	oui	non
15	56	F	> 10 ans	non	non	hallux gauche	oui	non	oui	non	non

Légende : H : homme / F : femme na : donnée manquante

Données chirurgicales :

Cas	Complication tardive	Complication fonctionnelle	Dystrophie	Récidive	Recul (mois)
cas 1	Fissure longitudinale	Non	Oui	Non	72
cas 2	Platonychie ; fissure distale	Non	Oui	Non	48
cas 3	Leuconychie longitudinale ; surinfection	Oui	Oui	Non	27
cas 4	Non	Non	Non	Oui	16
cas 5	Na	Na	Na	Na	1
cas 6	Dystrophie sévère	Oui	Oui	Non	15
cas 7	Mélanonychie réactionnelle	Non	Non	Non	20
cas 8	Gouttière longitudinale	Non	Oui	Non	13
cas 9	Dystrophie	Non	Oui	Non	10
cas 10	Spicule unguéale	Oui	Oui	Non	12
cas 11	Sillon longitudinal	Oui	Oui	Non	20
cas 12	Non	Non	Non	Non	9
cas 13	Fissure longitudinale	Non	Oui	Non	15
cas 14	Non	Non	Non	Non	3

Remarques :

- Cas n° 5 : impossible à contacter à distance de la chirurgie
- Cas n° 15 : n'a pas été opéré
- Na donnée manquante

X. Discussion

L'onychomatricome (OM) est une tumeur cutanée rare à développement lent. D'après sa première description en 1992 par Baran et Kint (1), l'OM se définit par la présence de quatre signes cardinaux : une coloration jaunâtre, un épaissement de la tablette unguéale, une hypercourbure transverse et l'exposition de la tumeur lors de l'avulsion de l'ongle.

Quelques auteurs ont publié des séries de cas visant à identifier au mieux ses caractères cliniques, dermoscopiques, et d'imagerie. Dans la littérature, il existe peu de séries de plus de 10 patients.

À ce jour, la plus grande série a été présentée sous forme de poster aux *Journées de la Dermatologie Parisiennes* en 2017 par Goettmann et al (2). Ce poster rapportait une large série de 72 cas d'OM confirmés histologiquement, suivis et opérés par un seul praticien entre 1997 et 2016. L'aspect clinique était typique dans 84 % des cas, tandis que 16% des cas posaient le problème du diagnostic différentiel.

Une série de 34 cas, publiée en 2015 par Lessor et al (4), s'est intéressée aux critères dermoscopiques. Ils ont observé que certains signes étaient présents dans plus de 80% des cas. Au niveau de la tablette, ils retrouvaient : des bandes blanches parallèles longitudinales, des bords latéraux parallèles à la tumeur, des hémorragies filiformes ; et au niveau du bord libre de la tablette unguéale : des points noirs, ainsi qu'un aspect d'ongle piqueté et un épaissement du bord libre. La dermoscopie n'a pas fait l'objet de notre étude.

Une autre série clinique de 30 cas a été publiée en 2015 par Di Chiacchio et al (3). Elle a décrit les caractéristiques épidémiologiques et cliniques des 30 cas d'OM, recueillis entre 2005 et 2012 par 5 dermatologues au Brésil.

Perrin et al ont réalisé 2 séries en 1998 et 2010, respectivement de 12 (5) et 19 (33) cas. Ils se sont surtout intéressés à décrire l'aspect histologique et immuno-histologique de l'OM.

Dans la littérature sur l'OM, on retrouve une fréquence supérieure de cette lésion chez les femmes (2,3,33). Il en va de même dans notre série où le sex-ratio est de 1,5. Dans la série évoquée ci-dessus, présentée par Lessor et al (4), la proportion d'hommes est toutefois légèrement supérieure à celle des femmes. L'ensemble des études s'accorde pour dire que l'âge moyen au diagnostic se situe entre 47 et 60 ans.

L'atteinte des ongles des doigts est largement plus décrite, contrairement à notre série où l'atteinte des orteils prédomine, notamment au niveau de l'hallux. C'est la première série où la proportion d'orteils atteints est supérieure à celle des doigts.

Les signes cliniques les plus fréquemment observés chez les patients différaient légèrement de l'étude de Di Chiacchio (3) en terme de fréquence. Dans cette dernière, l'épaississement de la tablette était notamment constaté dans 85% des cas, contre 66% dans notre série. En ce qui concerne les autres signes cliniques – comme les hémorragies filiformes ou en flammèches, la leuconychie ou xanthonychie et l'hyper-courbure transverse –, les valeurs étaient sensiblement identiques dans les deux séries.

L'imagerie réalisée chez 53% de nos patients était utilisée surtout à but de diagnostic différentiel. Dans une étude récente publiée par Cinotti et al (13), les techniques d'imagerie comme l'échographie, la radiographie, l'IRM et la microscopie confocale, ont été évaluées pour le diagnostic d'OM, à travers la revue d'une vingtaine d'études. Pour l'échographie et l'IRM, les images sont assez caractéristiques lorsque la tumeur est suffisamment grosse. Elle apparaît alors en hypo-signal ou hypo-échogène, alors que ces digitations au sein de la tablette apparaissent en hyper-signal ou hyper-échogène. L'apport de ces techniques permet de conforter mais en aucun cas de confirmer le diagnostic, car les données d'imagerie sont au final assez limitées dans cette pathologie. Le gold standard reste l'examen histopathologique pour obtenir un diagnostic définitif.

Le traitement de l'OM est assez bien codifié dans la littérature et dans les manuels de chirurgie dermatologique (26,28,29,34-38). La prise en charge chirurgicale consiste en : d'abord l'avulsion unguéale proximale (le plus partiel possible pour limiter le risque d'incarnation et de pterygion dorsal cicatriciel) qui permet d'exposer la tumeur matricielle avec son aspect caractéristique en « anémone de mer », puis le soulèvement du repli dorsal qui permet l'excision tumorale à sa base. L'intervention se termine par la mise en place d'une interface au niveau du fond du cul-de-sac postérieur pour éviter l'adhérence du repli à la matrice, et donc l'apparition d'une bride matricielle. Dans la mesure du possible, l'exérèse de la tumeur est tangentielle à la matrice pour minimiser le risque dystrophique. Cependant, dans les cas d'OM avec une présentation clinique de pterygion, il existe un risque dystrophique important car l'excision de la tumeur se fait jusqu'au fond du cul-de-sac postérieur.

Dans la large série de Goettmann et al (2), des dystrophies post-opératoires ont été constatées dans 47% des cas, dont 10 % sévères. Ces données confortent nos résultats post-opératoires où nous avons observé 69% de dystrophies malgré le niveau d'expérience élevé des opérateurs concernés (mais seulement 8% sévère).

Toute lésion de la matrice est susceptible d'avoir un retentissement sur la repousse de l'ongle, même si le geste opératoire est minime (38). D'où la nécessité et l'obligation de prévenir les patients sur les risques dystrophiques post-opératoires, même si la plupart du temps, ces dystrophies n'impactent pas leur qualité de vie. Dans notre série, nous avons vu apparaître ces dystrophies au stade post-opératoire tardif, le plus souvent plus de 6 mois après le geste chirurgical.

En ce qui concerne le suivi post-opératoire précoce, entre le 1^{er} et le 3^{ème} mois, l'évolution est bonne avec peu, voire pas de complications post-opératoires.

Les cas de récurrence sont très rares, une seule étude fait état d'une récurrence d'OM après l'exérèse chirurgicale, sur une série de 19 OM (33). Les récurrences seraient secondaires à une exérèse incomplète. Cependant, la lésion étant bénigne, le compte rendu histopathologique ne nous renseigne pas toujours sur la qualité de la résection. Par ailleurs, dans cette pathologie, aucun cas de transformation maligne n'a été décrit à ce jour. Dans notre série, 1 cas de récurrence a été constaté moins de 1 an après l'exérèse initiale.

XI. Conclusion

L'OM est une tumeur bénigne, dont la fréquence est rare, l'évolution lente et le plus souvent asymptomatique. L'exérèse chirurgicale, même effectuée par un praticien confirmé, entraîne dans la grande majorité des cas une séquelle chirurgicale, car la tumeur siège au niveau de la matrice unguéale et parce que tout geste sur cette dernière peut avoir des conséquences esthétiques et/ou fonctionnelles. Tel est le cas dans notre série : 76% des interventions ont donné lieu à une complication tardive de type dystrophie (69%), mélanonychie, infection à distance, ou douleur post-opératoire. Par ailleurs, à ce jour, 30% des patients se plaignent d'une gêne fonctionnelle post-opératoire. Il est donc indispensable de ne pas minimiser ces risques. Par contre, la récurrence est rare.

Enfin, l'indication chirurgicale ne doit pas être systématique. Si la lésion est de petite taille et sans gêne fonctionnelle, l'intervention chirurgicale doit être discutée en termes de rapport bénéfique/risque avec le malade. Dès lors, un suivi clinique peut être envisagé.

XII. Références bibliographiques

1. Baran R, Kint A. Onychomatricoma. Filamentous tufted tumour in the matrix of a funnel-shaped nail: a new entity (report of three cases). *British Journal of Dermatology*. mai 1992;126(5):510-5.
2. Goettmann S, Moulonguet I, Zaraa I-R. Onychomatricome : étude épidémio-clinique, histologique et prise en charge chirurgicale : à propos de 72 cas. *Annales de Dermatologie et de Vénérologie*. déc 2017;144(12):S169.
3. Di Chiacchio N, Tavares GT, Tosti A, Di Chiacchio NG, Di Santis E, Alvarenga L, et al. Onychomatricoma: epidemiological and clinical findings in a large series of 30 cases. *British Journal of Dermatology*. nov 2015;173(5):1305-7.
4. Lesort C, Debarbieux S, Duru G, Dalle S, Poulhalon N, Thomas L. Dermoscopic Features of Onychomatricoma: A Study of 34 Cases. *Dermatology*. 2015;231(2):177-83.
5. Perrin C, Goettmann S, Baran R. Onychomatricoma: Clinical and histopathologic findings in 12 cases. *Journal of the American Academy of Dermatology*. oct 1998;39(4):560-4.
6. Richert B, André J. L'onychomatricome. *Annales de Dermatologie et de Vénérologie*. janv 2011;138(1):71-4.
7. Rushing CJ, Ivankiv R, Bullock NM, Rogers DE, Spinner SM. Onychomatricoma: A Rare and Potentially Underreported Tumor of the Nail Matrix. *The Journal of Foot and Ankle Surgery*. sept 2017;56(5):1095-8.
8. Kamath P, Wu T, Villada G, Zaiac M, Elgart G, Tosti A. Onychomatricoma: A Rare Nail Tumor with an Unusual Clinical Presentation. *Skin Appendage Disorders*. 2018;4(3):171-3.
9. Prevezas C, Triantafyllopoulou I, Belyayeva H, Sgouros D, Konstantoudakis S, Panayiotides I, et al. Giant Onychomatricoma of the Great Toenail: Case Report and Review Focusing on Less Common Variants. *Skin Appendage Disorders*. 2015;1(4):202-8.
10. Isales MC, Haugh AM, Bublely J, Zarkhin S, Bertler D, Hanson E, et al. Pigmented onychomatricoma: a rare mimic of subungual melanoma. *Clinical and Experimental Dermatology*. juill 2018;43(5):623-6.
11. Ocampo-Garza J, Di Chiacchio NG, Di Chiacchio N. Pigmented onychomatricoma: Four cases. *Australasian Journal of Dermatology*. févr 2018;59(1):e66-9.
12. Coutellier A, Théate I, Vanhooteghem O. Unusual Localisation for Onychomatricoma on the 5th Toenail: A Case Report and Review of the Literature. *Case Reports in Dermatological Medicine*. 2016;2016:1-3.
13. Cinotti E, Veronesi G, Labeille B, Cambazard F, Piraccini BM, Dika E, et al. Imaging technique for the diagnosis of onychomatricoma. *J Eur Acad Dermatol Venereol*. nov 2018;32(11):1874-8.
14. Baran R, Perrin C. Bowen's disease clinically simulating an onychomatricoma. *Journal of the American Academy of Dermatology*. 1 déc 2002;47(6):947-9.
15. Fayol J, Baran R, Perrin C, Labrousse F. Onychomatricoma with Misleading Features. *Acta Derm Venereol*. :3.
16. Wynes J, Wanat KA, Huen A, Mlodzienski AJ, Rubin AI. Pigmented Onychomatricoma: A Rare Pigmented Nail Unit Tumor Presenting as Longitudinal Melanonychia That Has Potential

- for Misdiagnosis as Melanoma. *The Journal of Foot and Ankle Surgery*. 1 juill 2015;54(4):723-5.
17. Fierro-Arias L, Corrales-Rosas B, Mercadillo-Pérez P, Medina-Castillo D, Peniche-Castellanos A. Giant onychomatricoma in third toe: exceptional condition with surgical resolution. *Journal of the European Academy of Dermatology and Venereology*. mars 2016;30(3):525-7.
 18. Luce MCA, Jardim MML, Kakizaki P, Valente NYS. Giant onychomatricoma. *An Bras Dermatol*. 2018;93(1):160-1.
 19. Marchetti A, Pouaha J, Thomas L, Dalle S. Critères dermoscopiques d'un onychomatricome. *Annales de Dermatologie et de Vénéréologie*. avr 2018;145(4):302-3.
 20. Ginoux E, Perier Muzet M, Poulalhon N, Debarbieux S, Dalle S, Thomas L. Intraoperative dermoscopic features of onychomatricoma: a review of 10 cases. *Clinical and Experimental Dermatology*. juin 2017;42(4):395-9.
 21. Sanchez MI, Hu S, Miteva M, Tosti A. Onychomatricoma has channel-like structures on in vivo reflectance confocal microscopy. *Journal of the European Academy of Dermatology and Venereology*. 2014;28(11):1560-2.
 22. Debarbieux S, Gaspar R, Depaepe L, Dalle S, Balme B, Thomas L. Intraoperative diagnosis of nonpigmented nail tumours with ex vivo fluorescence confocal microscopy: 10 cases. *British Journal of Dermatology*. 2015;172(4):1037-44.
 23. Pommepuy I, Roblet D, Blaise S, Delage-Corre M, Bonnetblanc J-M, Fayol J, et al. L'onychomatricome, une lésion rare de l'ongle. *Annales de Pathologie*. 1 sept 2004;24(4):368-70.
 24. Lambertini M, Piraccini BM, Fanti PA, Dika E. Mohs micrographic surgery for nail unit tumours: an update and a critical review of the literature. *Journal of the European Academy of Dermatology and Venereology*. oct 2018;32(10):1638-44.
 25. Graves MS, Anderson JK, LeBlanc KG, Sheehan DJ. Utilization of Mohs Micrographic Surgery in a Patient With Onychomatricoma: *Dermatologic Surgery*. juin 2015;41(6):753-5.
 26. Scher RK, Daniel CR, Tosti A. *Onychologie: diagnostic, traitement, chirurgie*. Issy-les-Moulineaux: Elsevier Masson; 2007.
 27. Duhard-Brohan E, Delaplace M. *Chirurgie de l'ongle*.
 28. Amici J-P. *Chirurgie dermatologique*. 2ème édition. Elsevier-Masson; 2017.
 29. Tambe SA, Ansari SMM, Nayak CS, Chokkar R, Patil PD. Surgical Management of Onychopapilloma, Onychomatricoma, and Subungual Osteochondroma: Case Series. *J Cutan Aesthet Surg*. 2018;11(3):143-7.
 30. Perrin C, Langbein L, Schweizer J, Cannata GE, Balaguer T, Chignon-Sicart B, et al. Onychomatricoma in the Light of the Microanatomy of the Normal Nail Unit: The American *Journal of Dermatopathology*. avr 2011;33(2):131-9.
 31. Joo HJ, Kim MR, Cho BK, Yoo G, Park HJ. Onychomatricoma: A Rare Tumor of Nail Matrix. *Annals of Dermatology*. 2016;28(2):237.
 32. Lee D-Y. The Relation of Onychomatricoma to Onychodermis in the Nail Unit. *Annals of Dermatology*. 2013;25(3):394.
 33. Perrin C, Baran R, Balaguer T, Chignon-Sicard B, Cannata GE, Petrella T, et al. Onychomatricoma: new clinical and histological features. A review of 19 tumors. *Am J*

Dermatopathol. févr 2010;32(1):1-8.

34. Shepard GH. Management of acute nail bed avulsions. Hand Clin. févr 1990;6(1):39-56; discussion 57-58.
35. Haneke E. Nail surgery. Clinics in Dermatology. sept 2013;31(5):516-25.
36. Cogrel O. Prise en charge chirurgicale par exérèse tangentielle d'un onychomatricome digital. Annales de Dermatologie et de Vénérologie. oct 2014;141(10):634-5.
37. Ishida CE, Gouveia BM, Cuzzi T, Ramos-e-Silva M. Onychomatricoma: A Case Report with 5-year Follow-up. J Cutan Aesthet Surg. 2016;9(4):270-3.
38. Bali D, Casanova D, Aharoni C, Mutaftschiev N, Cilirie K, Legré R. Bandes mélaniques longitudinales unguéales (mélanonychies) : conduite à tenir à propos de 22 cas. Chirurgie de la Main. janv 2002;21(4):225-34.

L'onychomatricome, expérience clinique et chirurgicale.

Introduction :

L'onychomatricome (OM) est une tumeur unguéale rare dont les premières descriptions ont été rapportées en 1992 par Baran et Kint (1). Depuis cette année-là, près de 300 cas ont été publiés dans la littérature.

Cette tumeur est assez peu connue des médecins de famille et des dermatologues en général. On constate souvent une longue errance diagnostique, ponctuée de traitements antifongiques répétés. Le développement de la tumeur étant lent et indolore, certains patients ne vont la plupart du temps consulter un spécialiste qu'après plusieurs années d'évolution, soit 8 ans en moyenne (2). Le sex-ratio semble proche de 1, mais il existe légèrement plus de cas féminins publiés.

Cette tumeur touche préférentiellement les ongles des mains (environ 80% des cas) (2-4), plutôt que les orteils. Elle apparaît le plus souvent autour de la cinquième décennie.

Habituellement uniques, ces lésions sont rarement multiples (1,2,4,5) et peuvent aller jusqu'à six ongles atteints chez le même individu (2). L'index et le majeur sont les doigts les plus fréquemment affectés (4,6).

L'étiologie de cette prolifération tumorale bénigne n'est pas connue, mais certains auteurs soutiennent l'hypothèse post-traumatique notamment dans les OM pigmentés, géants et/ou des orteils (7-11).

Le but de cette étude consiste à évaluer les résultats du traitement chirurgical en termes d'efficacité, de rechutes et d'effets secondaires.

Matériel et méthode :

Le recueil a été réalisé de façon rétrospective, pour des patients ayant consulté en dermatologie entre septembre 2012 et mai 2018, et ayant fait l'objet d'un diagnostic clinique ou histologique d'OM. Dans tous les cas, l'exérèse tumorale a été réalisée par un opérateur expérimenté, selon les règles classiques de la chirurgie unguéale touchant la matrice.

La durée du suivi a différé en fonction des patients. Pour ceux dont la dernière consultation datait de plus de six mois, un entretien téléphonique a été effectué pour évaluer l'évolution post-opératoire tardive, avec dans certains cas, la réalisation de photographies.

Il a été demandé aux patients de remplir et signer un formulaire de non opposition pour la publication anonyme des photographies.

Technique chirurgicale :

- Après un nettoyage soigneux des surfaces à opérer par un antiseptique conventionnel et un champage stérile, réalisation d'une anesthésie : par bloc digital avec de la Ropivacaïne (Naropéine® 2mg/ml) et/ou de la Xylocaïne® adrénalinée à 1 ou 2%.
- Après soulèvement du repli dorsal, détaché jusqu'au fond du cul-de-sac postérieur, par deux incisions latérales à 45° à la jonction : repli sus-unguéal et repli latéral.
- Avulsion de la partie postérieure ou de l'intégralité de la tablette unguéale.
- Exposition de la tumeur sous le repli dorsal, posée sur la matrice unguéale.
- Exérèse tangentielle de la tumeur (*shaving*) dans la mesure du possible.
- Positionnement d'une interface (« *tulle* ») ou d'une prothèse au niveau du fond du cul-de-sac postérieur, suturé aux replis latéraux, puis, suture du repli sus-unguéal avec des fils non résorbables.

Résultats :

Notre série s'est composée de 15 patients ; 14 ont été opérés et le diagnostic d'OM a été confirmé histologiquement. Le dernier patient est en attente de chirurgie.

Données épidémiologiques :

Les femmes étaient plus atteintes que les hommes avec un sex-ratio de 1,5.

L'âge moyen des patients au diagnostic de la lésion était de 52,6 ans (20-78).

La durée d'évolution de la lésion variait de 6 mois à plus de 10 ans.

La localisation la plus fréquente était l'hallux gauche (4 cas sur 15 dans notre série).

L'atteinte des orteils était plus fréquente, 8 patients avaient présenté une atteinte unguéale au niveau d'un orteil, contre 7 cas au niveau des doigts. Aucun patient n'avait présenté d'atteinte multiple. La répartition des localisations atteintes est représentée sur la figure 1.

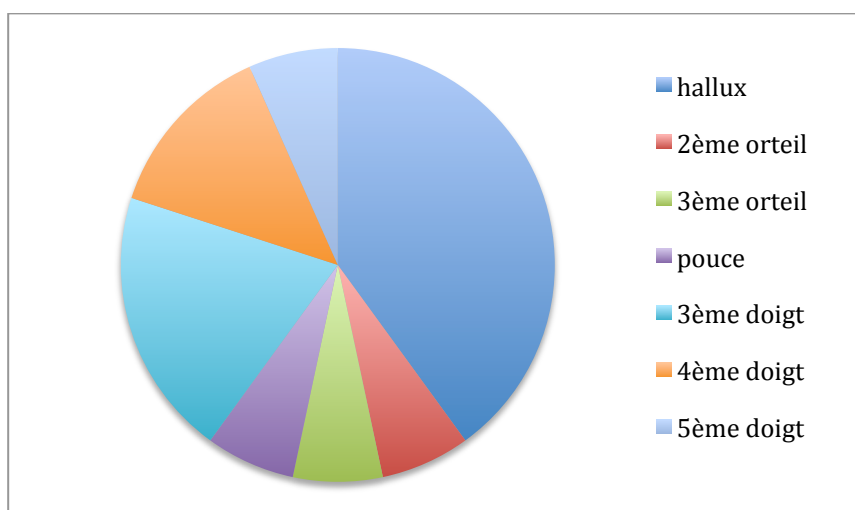


Figure 1 : répartition des cas en fonction de la localisation

Données cliniques : (tableau 1)

Dans 50% des cas, les OM étaient asymptomatiques avant la prise en charge chirurgicale. Quand la lésion évoluait depuis plusieurs années, des douleurs ou une gêne fonctionnelle pouvait apparaître.

Tous les OM symptomatiques ont été, dans notre série, localisés aux orteils.

Dans 40% des cas, il semblerait qu'il avait existé un traumatisme déclencheur majeur ou mineur répété (profession manuelle, équitation, jardinage, football, etc.).

Les signes cliniques les plus fréquemment décrits étaient :

- L'épaississement de la tablette : dans 10 cas sur 15 (66%)
- Les hémorragies en flammèches ou filiformes : dans 11 cas sur 14 (1 donnée manquante) (78%)
- La leuco-xanthonychie : dans 11 cas sur 15 (73%)
- Une hyper-courbure transverse : dans 8 cas sur 15 (53%)
- Un gonflement ou érythème matriciel : dans 2 cas sur 15 : chez les patients qui présentaient des OM très importants, évoluant dans les 2 cas depuis une dizaine d'années.
- Une mélanonychie : dans 4 cas sur 15 (26%)
- Une surinfection locale : pour 2 des 15 patients : l'un présentait une onychomycose concomitante, et l'autre, une surinfection à pyocyanique.
- Une gouttière longitudinale : pour l'une des patientes.

Suivit post opératoire : (tableau 2)

La technique chirurgicale a été la même pour tous les patients. Lors du suivi post-opératoire initial, dans le mois suivant l'intervention, aucun effet secondaire n'a été déclaré, notamment en ce qui concerne les infections du site opératoire, la douleur (contrôlée par des antalgiques simples en post-opératoire immédiat) ou l'œdème post-opératoire.

Lors suivi post-opératoire à plus long terme, qui s'est étendu de 1 mois à 6 ans (soit 20 mois en moyenne), sur 13 patients suivis à long terme :

- 3 patients n'ont présenté aucune complication (23%)
- au moins un effet secondaire était constaté chez 10 patients,
- 9 patients présentaient une dystrophie de l'ongle opéré (69%)
- des douleurs associées à la dystrophie étaient observées dans 4 cas

Les dystrophies ne sont pas systématiquement accompagnées de douleur ou de gêne fonctionnelle.

Il ne semble pas y avoir de corrélation entre l'ancienneté et donc la taille de la tumeur et le risque dystrophique.

Un seul cas de récurrence a été constaté, 1 an après la chirurgie initiale.

Discussion :

L'onychomatricome (OM) est une tumeur cutanée rare à développement lent. D'après sa première description en 1992 par Baran et Kint (1), l'OM se définit par la présence de quatre signes cardinaux : une coloration jaunâtre, un épaissement de la tablette unguéale, une hypercourbure transverse et l'exposition de la tumeur lors de l'avulsion de l'ongle.

Quelques auteurs ont publié des séries de cas visant à identifier au mieux ses caractères cliniques, dermoscopiques, et d'imagerie. Dans la littérature, il existe peu de séries de plus de 10 patients.

À ce jour, la plus grande série a été présentée sous forme de poster aux *Journées de la Dermatologie Parisiennes* en 2017 par Goettmann et al (2). Ce poster rapportait une large série de 72 cas d'OM confirmés histologiquement, suivis et opérés par un seul praticien entre 1997 et 2016. L'aspect clinique était typique dans 84 % des cas, tandis que 16% des cas posaient le problème du diagnostic différentiel.

Une série de 34 cas, publiée en 2015 par Lessor et al (4), s'est intéressée aux critères dermoscopiques. Ils ont observé que certains signes étaient présents dans plus de 80% des cas. Au niveau de la tablette, ils retrouvaient : des bandes blanches parallèles longitudinales, des bords latéraux parallèles à la tumeur, des hémorragies filiformes ; et au niveau du bord libre de la tablette unguéale : des points noirs, ainsi qu'un aspect d'ongle piqueté et un épaissement du bord libre. La dermoscopie n'a pas fait l'objet de notre étude.

Une autre série clinique de 30 cas a été publiée en 2015 par Di Chiacchio et al (3). Elle a décrit les caractéristiques épidémiologiques et cliniques des 30 cas d'OM, recueillis entre 2005 et 2012 par 5 dermatologues au Brésil.

Perrin et al ont réalisé 2 séries en 1998 et 2010, respectivement de 12 (5) et 19 (12) cas. Ils se sont surtout intéressés à décrire l'aspect histologique et immuno-histologique de l'OM.

Dans la littérature sur l'OM, on retrouve une fréquence supérieure de cette lésion chez les femmes (2,3,12). Il en va de même dans notre série où le sex-ratio est de 1,5. Dans la série évoquée ci-dessus, présentée par Lessor et al (4), la proportion d'hommes est toutefois légèrement supérieure à celle des femmes. L'ensemble des études s'accorde pour dire que l'âge moyen au diagnostic se situe entre 47 et 60 ans.

L'atteinte des ongles des doigts est largement plus décrite, contrairement à notre série où l'atteinte des orteils prédomine, notamment au niveau de l'hallux. C'est la première série où la proportion d'orteils atteints est supérieure à celle des doigts.

Les signes cliniques les plus fréquemment observés chez les patients différaient légèrement de l'étude de Di Chiacchio (3) en terme de fréquence. Dans cette dernière, l'épaississement de la tablette était notamment constaté dans 85% des cas, contre 66% dans notre série. En ce qui concerne les autres signes cliniques – comme les hémorragies filiformes ou en flammèches, la leuconychie ou xanthonychie et l'hyper-courbure transverse –, les valeurs étaient sensiblement identiques dans les deux séries.

L'imagerie réalisée chez 53% de nos patients était utilisée surtout à but de diagnostic différentiel. Dans une étude récente publiée par Cinotti et al (13), les techniques d'imagerie comme l'échographie, la radiographie, l'IRM et la microscopie confocale, ont été évaluées pour le diagnostic d'OM, à travers la revue d'une vingtaine d'études. Pour l'échographie et l'IRM, les images sont assez caractéristiques lorsque la tumeur est suffisamment grosse. Elle apparaît alors en hypo-signal ou hypo-échogène, alors que ces digitations au sein de la tablette apparaissent en hyper-signal ou hyper-échogène. L'apport de ces techniques permet de conforter mais en aucun cas de confirmer le diagnostic, car les données d'imagerie sont au final assez limitées dans cette pathologie. Le gold standard reste l'examen histopathologique pour obtenir un diagnostic définitif.

Le traitement de l'OM est assez bien codifié dans la littérature et dans les manuels de chirurgie dermatologique (14–21). La prise en charge chirurgicale consiste en : d'abord l'avulsion unguéale proximale (le plus partiel possible pour limiter le risque d'incarnation et de pterygion dorsal cicatriciel) qui permet d'exposer la tumeur matricielle avec son aspect caractéristique en « anémone de mer », puis le soulèvement du repli dorsal qui permet l'excision tumorale à sa base. L'intervention se termine par la mise en place d'une interface au niveau du fond du cul-de-sac postérieur pour éviter l'adhérence du repli à la matrice, et donc l'apparition d'une bride matricielle. Dans la mesure du possible, l'exérèse de la tumeur est tangentielle à la matrice pour minimiser le risque dystrophique. Cependant, dans les cas d'OM avec une présentation clinique de pterygion, il existe un risque dystrophique important car l'excision de la tumeur se fait jusqu'au fond du cul-de-sac postérieur.

Dans la large série de Goettmann et al (2), des dystrophies post-opératoires ont été constatées dans 47% des cas, dont 10 % sévères. Ces données confortent nos résultats post-opératoires où nous avons observé 69% de dystrophies malgré le niveau d'expérience élevé des opérateurs concernés (mais seulement 8% sévère).

Toute lésion de la matrice est susceptible d'avoir un retentissement sur la repousse de l'ongle, même si le geste opératoire est minime (21). D'où la nécessité et l'obligation de prévenir les patients sur les risques dystrophiques post-opératoires, même si la plupart du temps, ces dystrophies n'impactent pas leur qualité de vie. Dans notre série, nous avons vu apparaître ces dystrophies au stade post-opératoire tardif, le plus souvent plus de 6 mois après le geste chirurgical.

En ce qui concerne le suivi post opératoire précoce, entre le 1^{er} et le 3^{ème} mois, l'évolution est bonne avec peu, voire pas de complications post-opératoires.

Les cas de récurrence sont très rares, une seule étude fait état d'une récurrence d'OM après l'exérèse chirurgicale, sur une série de 19 OM (12). Les récurrences seraient secondaires à une exérèse incomplète. Cependant, la lésion étant bénigne, le compte rendu histopathologique ne nous renseigne pas toujours sur la qualité de la résection. Par ailleurs, dans cette pathologie, aucun cas de transformation maligne n'a été décrit à ce jour. Dans notre série, 1 cas de récurrence a été constaté moins de 1 an après l'exérèse initiale.

Conclusion :

L'OM est une tumeur bénigne, dont la fréquence est rare, l'évolution lente et le plus souvent asymptomatique. L'exérèse chirurgicale, même effectuée par un praticien confirmé, entraîne dans la grande majorité des cas une séquelle chirurgicale, car la tumeur siège au niveau de la matrice unguéale et parce que tout geste sur cette dernière peut avoir des conséquences esthétiques et/ou fonctionnelles. Tel est le cas dans notre série : 76% des interventions ont donné lieu à une complication tardive de type dystrophie (69%), mélanonychie, infection à distance, ou douleur post-opératoire. Par ailleurs, à ce jour, 30% des patients se plaignent d'une gêne fonctionnelle post-opératoire. Il est donc indispensable de ne pas minimiser ces risques. Par contre, la récurrence est rare.

Enfin, l'indication chirurgicale ne doit pas être systématique. Si la lésion est de petite taille et sans gêne fonctionnelle, l'intervention chirurgicale doit être discutée en termes de rapport bénéfique/risque avec le malade. Dès lors, un suivi clinique peut être envisagé.

Références :

1. Baran R, Kint A. Onychomatricoma. Filamentous tufted tumour in the matrix of a funnel-shaped nail: a new entity (report of three cases). *British Journal of Dermatology*. mai 1992;126(5):510-5.
2. Goettmann S, Moulonguet I, Zaraa I-R. Onychomatricome : étude épidémiologique, histologique et prise en charge chirurgicale : à propos de 72 cas. *Annales de Dermatologie et de Vénérologie*. déc 2017;144(12):S169.
3. Di Chiacchio N, Tavares GT, Tosti A, Di Chiacchio NG, Di Santis E, Alvarenga L, et al. Onychomatricoma: epidemiological and clinical findings in a large series of 30 cases. *British Journal of Dermatology*. nov 2015;173(5):1305-7.
4. Lesort C, Debarbieux S, Duru G, Dalle S, Poulhalon N, Thomas L. Dermoscopic Features of Onychomatricoma: A Study of 34 Cases. *Dermatology*. 2015;231(2):177-83.
5. Perrin C, Goettmann S, Baran R. Onychomatricoma: Clinical and histopathologic findings in 12 cases. *Journal of the American Academy of Dermatology*. oct 1998;39(4):560-4.
6. Richert B, André J. L'onychomatricome. *Annales de Dermatologie et de Vénérologie*. janv 2011;138(1):71-4.
7. Rushing CJ, Ivankiv R, Bullock NM, Rogers DE, Spinner SM. Onychomatricoma: A Rare and Potentially Underreported Tumor of the Nail Matrix. *The Journal of Foot and Ankle Surgery*. sept 2017;56(5):1095-8.
8. Kamath P, Wu T, Villada G, Zaiac M, Elgart G, Tosti A. Onychomatricoma: A Rare Nail Tumor with an Unusual Clinical Presentation. *Skin Appendage Disorders*. 2018;4(3):171-3.
9. Prevezas C, Triantafyllopoulou I, Belyayeva H, Sgouros D, Konstantoudakis S, Panayiotides I, et al. Giant Onychomatricoma of the Great Toenail: Case Report and Review Focusing on Less Common Variants. *Skin Appendage Disorders*. 2015;1(4):202-8.
10. Isales MC, Haugh AM, Bublej J, Zarkhin S, Bertler D, Hanson E, et al. Pigmented onychomatricoma: a rare mimic of subungual melanoma. *Clinical and Experimental Dermatology*. juill 2018;43(5):623-6.
11. Ocampo-Garza J, Di Chiacchio NG, Di Chiacchio N. Pigmented onychomatricoma: Four cases. *Australasian Journal of Dermatology*. févr 2018;59(1):e66-9.

12. Perrin C, Baran R, Balaguer T, Chignon-Sicard B, Cannata GE, Petrella T, et al. Onychomatricoma: new clinical and histological features. A review of 19 tumors. *Am J Dermatopathol.* févr 2010;32(1):1-8.
13. Cinotti E, Veronesi G, Labeille B, Cambazard F, Piraccini BM, Dika E, et al. Imaging technique for the diagnosis of onychomatricoma. *J Eur Acad Dermatol Venereol.* nov 2018;32(11):1874-8.
14. Tambe SA, Ansari SMM, Nayak CS, Chokkar R, Patil PD. Surgical Management of Onychopapilloma, Onychomatricoma, and Subungual Osteochondroma: Case Series. *J Cutan Aesthet Surg.* 2018;11(3):143-7.
15. Shepard GH. Management of acute nail bed avulsions. *Hand Clin.* févr 1990;6(1):39-56; discussion 57-58.
16. Scher RK, Daniel CR, Tosti A. *Onychologie: diagnostic, traitement, chirurgie.* Issy-les-Moulineaux: Elsevier Masson; 2007.
17. Haneke E. Nail surgery. *Clinics in Dermatology.* sept 2013;31(5):516-25.
18. Amici J-P. *Chirurgie dermatologique.* 2ème édition. Elsevier-Masson; 2017.
19. Cogrel O. Prise en charge chirurgicale par exérèse tangentielle d'un onychomatricome digital. *Annales de Dermatologie et de Vénérologie.* oct 2014;141(10):634-5.
20. Ishida CE, Gouveia BM, Cuzzi T, Ramos-e-Silva M. Onychomatricoma: A Case Report with 5-year Follow-up. *J Cutan Aesthet Surg.* 2016;9(4):270-3.
21. Bali D, Casanova D, Aharoni C, Mutaftschiev N, Cilirie K, Legré R. Bandes mélaniques longitudinales unguéales (mélanonychies) : conduite à tenir à propos de 22 cas. *Chirurgie de la Main.* janv 2002;21(4):225-34.

TABLEAU 1Données cliniques :

Cas	Âge au diagnostic	Sexe	Durée d'évolution	Gêne	(Micro) traumatisme	Ongle atteint	Épaississement tablette	Hémorragie flammèche ou	Leuco/xanthonychie	Hyper-courbure	Cédème matriciel.	Mélanonychie
1	43	F	> 10 ans	oui	non	hallux gauche	oui	na	oui	oui	non	non
2	65	H	10 ans environ	non	non	5ème doigt droit	oui	oui	oui	oui	non	oui
3	38	F	na	non	non	pouce droit	non	oui	oui	non	non	non
4	46	F	5 ans	oui	oui	hallux gauche	oui	oui	oui	non	non	oui
5	62	F	2 ans	non	non	3ème doigt D	non	non	non	non	non	non
6	20	H	1-2 ans	oui	oui	hallux droit	oui	oui	oui	oui	non	non
7	53	F	1 an	non	oui	3ème doigt droit	non	oui	oui	non	non	non
8	45	H	Plusieurs années	non	oui	4ème doigt gauche	oui	oui	oui	oui	non	non
9	64	H	Plusieurs années	oui	non	hallux gauche	oui	oui	non	oui	non	non
10	67	F	6 mois	non	non	4ème doigt droit	non	non	non	non	non	non
11	58	H	10 ans	non	oui	3ème orteil droit	oui	oui	oui	oui	oui	non
12	58	F	18 mois	non	oui	3ème doigt gauche	non	oui	oui	non	non	oui
13	67	F	3-4 ans	oui	non	2ème orteil droit	oui	oui	non	non	non	oui
14	47	H	10 ans	oui	non	hallux droit	oui	oui	oui	oui	oui	non
15	56	F	> 10 ans	non	non	hallux gauche	oui	non	oui	oui	non	non

Légende : H : homme / F : femme na : donnée manquante

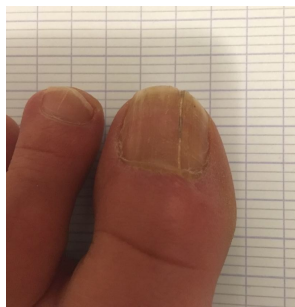TABLEAU 2Données chirurgicales :

Cas	Complication tardive	Complication fonctionnelle	Dystrophie	Récidive	Recul (mois)
cas 1	Fissure longitudinale	Non	Oui	Non	72
cas 2	Platonychie ; fissure distale	Non	Oui	Non	48
cas 3	Leuconychie longitudinale ; surinfection	Oui	Oui	Non	27
cas 4	Non	Non	Non	Oui	16
cas 5	Na	Na	Na	Na	1
cas 6	Dystrophie sévère	Oui	Oui	Non	15
cas 7	Mélanonychie réactionnelle	Non	Non	Non	20
cas 8	Gouttière longitudinale	Non	Oui	Non	13
cas 9	Dystrophie	Non	Oui	Non	10
cas 10	Spicule unguéale	Oui	Oui	Non	12
cas 11	Sillon longitudinal	Oui	Oui	Non	20
cas 12	Non	Non	Non	Non	9
cas 13	Fissure longitudinale	Non	Oui	Non	15
cas 14	Non	Non	Non	Non	3

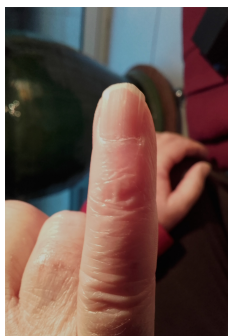Remarques :

- Cas n° 5 : impossible à contacter à distance de la chirurgie
- Cas n° 15 : n'a pas été opéré
- Na : donnée manquante

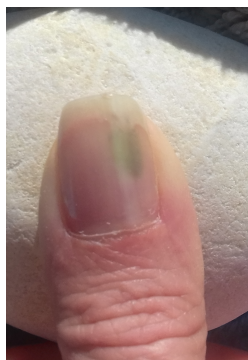Photographies post-opératoires



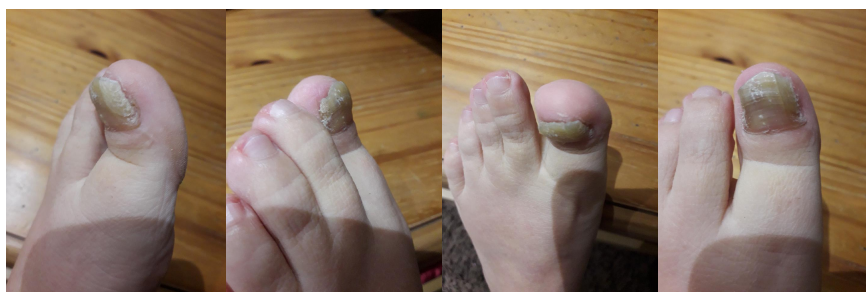Cas n°1 : Aspect clinique à 6 ans de l'intervention chirurgicale, 2019.



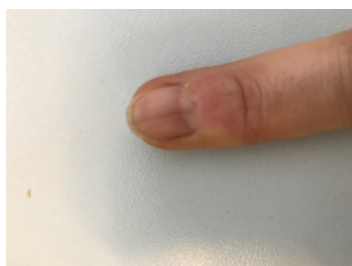Cas n° 2 : Aspect de l'ongle 4 ans après la chirurgie, 2019



Cas n° 3 : épisode de surinfection post opératoire tardif, 2018.



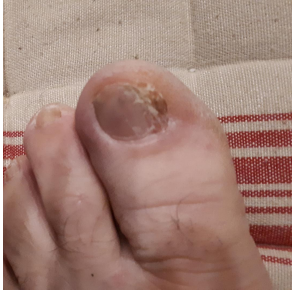Cas n° 4, Photo de la récurrence à 1 an post-opératoire, 2019



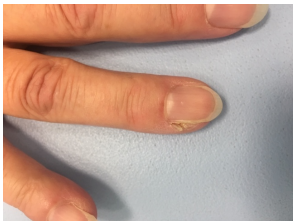Cas n° 7 : Mélanonychie post opératoire, 2019



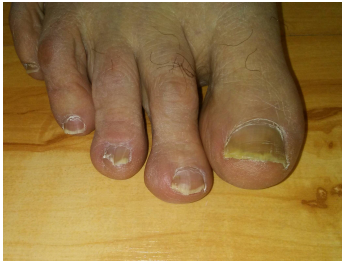Cas n° 8 : Aspect post-opératoire, 2019



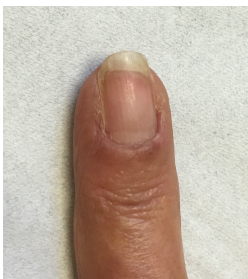Cas n° 9 : Aspect post-opératoire à M 10 de la chirurgie, 2019



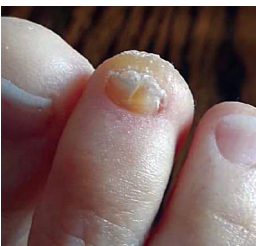Cas n° 10 : aspect clinique de spicule séquellaire, 2018



Cas n° 11 : Aspect clinique à M 18 de la chirurgie, 3^{ème} orteil, 2019



Cas n° 12 : aspect post-opératoire tardif, 2019



Cas n° 13 : aspect actuel, post-opératoire, 2019

SERMENT D'HIPPOCRATE

En présence des Maîtres de cette école, de mes chers condisciples et devant l'effigie d'Hippocrate, je promets et je jure, au nom de l'Être suprême, d'être fidèle aux lois de l'honneur et de la probité dans l'exercice de la médecine.

Je donnerai mes soins gratuits à l'indigent et n'exigerai jamais un salaire au-dessus de mon travail.

Admise dans l'intérieur des maisons, mes yeux ne verront pas ce qui s'y passe, ma langue taira les secrets qui me seront confiés, et mon état ne servira pas à corrompre les mœurs, ni à favoriser le crime.

Respectueuse et reconnaissante envers mes Maîtres, je rendrai à leurs enfants l'instruction que j'ai reçue de leurs pères.

Que les hommes m'accordent leur estime si je suis fidèle à mes promesses. Que je sois couverte d'opprobre et méprisée de mes confrères si j'y manque.

Résumé :

Introduction :

L'onychomatricome (OM) est une tumeur bénigne rare. Près de 300 cas sont présents dans la littérature depuis que Baran et Kint l'ont décrite pour la première fois en 1992. Cette lésion unguéale apparaît le plus souvent chez la femme, au niveau des doigts, autour de 50 ans. Cliniquement, cette tumeur se caractérise par l'association d'un épaissement de la tablette unguéale, d'une hyper-courbure, d'une leuco ou xanthonychie, et d'hémorragies filiformes. Le diagnostic est histologique. La chirurgie est le traitement de choix. Le but de cette étude consiste à évaluer les résultats chirurgicaux en termes d'efficacité, de rechutes et d'effets secondaires.

Patients et Méthodes :

15 patients ont été inclus de façon rétrospective entre 2012 et 2018, et 14 ont bénéficié d'une prise en charge chirurgicale. La technique opératoire était la même pour tous les patients, réalisée sous anesthésie locale, elle consistait à l'exérèse la tumeur visualisée au niveau de la matrice, après avulsion de la tablette et soulèvement du repli dorsal.

Résultats :

Le suivi post-opératoire immédiat (1 mois), n'a révélé aucune complication. À plus long terme, 10 des 13 les patients opérés présentaient au moins un effet secondaire lié à la chirurgie, avec 30% de douleurs ou une gêne fonctionnelle, et 69% de dystrophie de l'ongle opéré. Un seul cas de récurrence a été constaté.

Discussion :

Notre étude est concordante tant sur le plan épidémiologique que sur le plan clinique avec les séries d'OM de la littérature. La plus grande série d'OM compte 72 cas, le taux de dystrophie était de 47% dont 10% sévères. Il semblerait que toute intervention sur la matrice unguéale ait un retentissement sur la repousse de l'ongle, même si le geste est minime. Les cas de récurrence sont très rares.

Pour le traitement de l'OM, il est indispensable de ne pas minimiser les risques de complications post-opératoires tardifs, dans la mesure où cette pathologie bénigne est d'évolution lente. En l'absence de gêne fonctionnelle, une surveillance clinique peut être proposée.

Mots clés :

Onychomatricome, ongle, chirurgie, complications.